Eynard • Valentich • Rovasio

Histología y Embriología del ser humano

Bases celulares y moleculares

4ª EDICIÓN

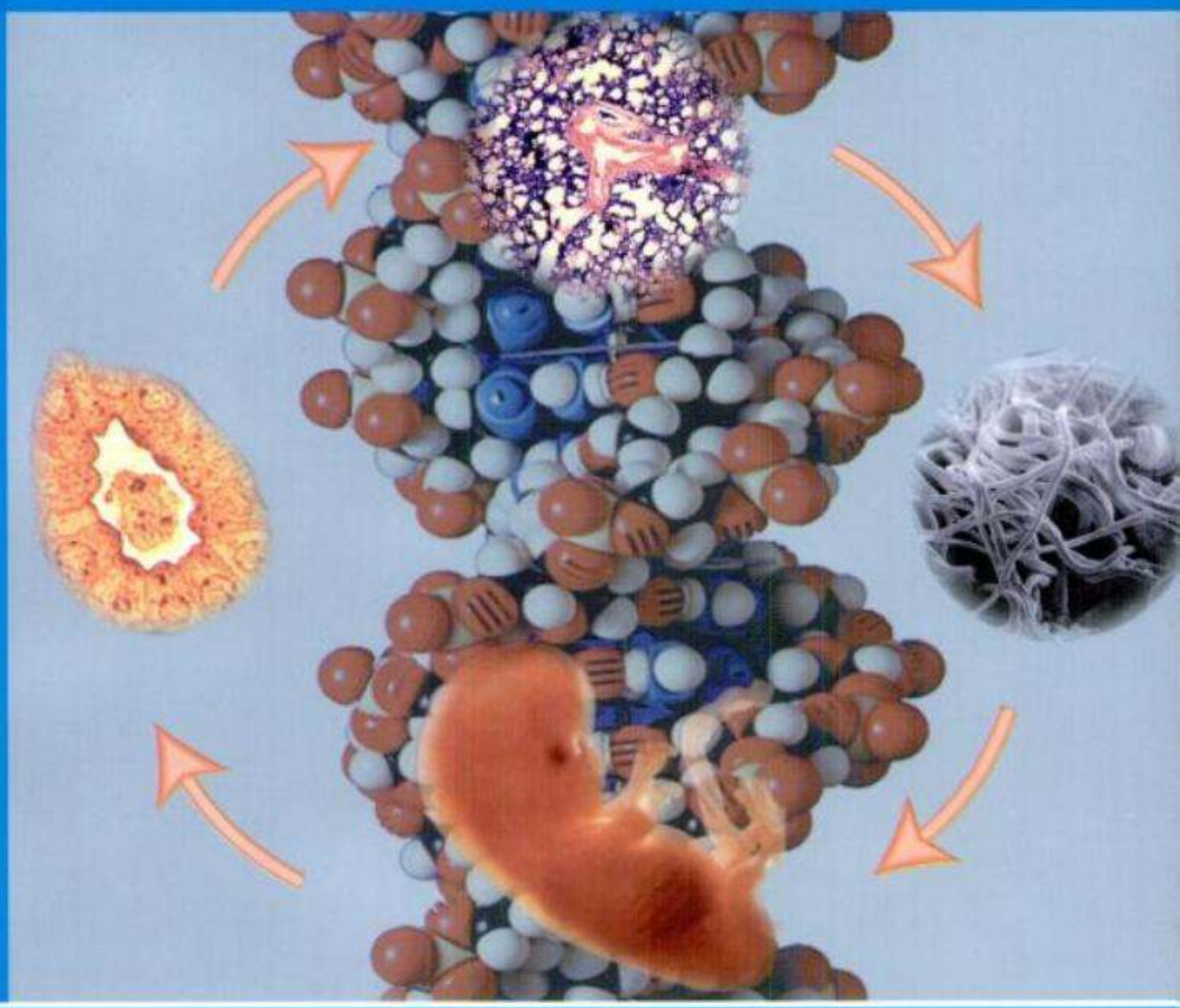

EDITORIAL MEDICA panamericana

Copyrighted material

Los editores han hecho todos los esfuerzos para localizar a los poseedores del copyright del material fuente utilizado. Si inadvertidamente hubieran omitido alguno, con gusto harán los arreglos necesarios en la primera oportunidad que se les presente para tal fin.

Gracias por comprar el original. Este libro es producto del esfuerzo de profesionales como usted, o de sus profesores, si usted es estudiante. Tenga en cuenta que fotocopiarlo es una falta de respeto hacia ellos y un robo de sus derechos intelectuales.

Las ciencias de la salud están en permanente cambio. A medida que las nuevas investigaciones y la experiencia clínica amplían nuestro conocimiento, se requieren modificaciones en las modalidades terapéuticas y en los tratamientos farmacológicos. Los autores de esta obra han verificado toda la información con fuentes confiables para asegurarse de que ésta sea completa y acorde con los estándares aceptados en el momento de la publicación. Sin embargo, en vista de la posibilidad de un error humano o de cambios en las ciencias de la salud, ni los autores, ni la editorial o cualquier otra persona implicada en la preparación o la publicación de este trabajo, garantizan que la totalidad de la información aquí contenida sea exacta o completa y no se responsabilizan por errores u omisiones o por los resultados obtenidos del uso de esta información. Se aconseja a los lectores confirmarla con otras fuentes. Por ejemplo, y en particular, se recomienda a los lectores revisar el prospecto de cada fármaco que planean administrar para cerciorarse de que la información contenida en este libro sea correcta y que no se hayan producido cambios en las dosis sugeridas o en las contraindicaciones para su administración. Esta recomendación cobra especial importancia con relación a fármacos nuevos o de uso infrecuente.

EDITORIAL MEDICA panamericana

Visite nuestra página web:
http://www.medicapanamericana.com

ARGENTINA
Marcelo T. de Alvear 2145
(C1122AAG) Buenos Aires, Argentina
Tel.: (54-11) 4821-5520 / 2066 / Fax (54-11) 4821-1214
e-mail: info@medicapanamericana.com

COLOMBIA
Carrera 7a A N° 69-19 - Santa Fe de Bogotá D.C., Colombia
Tel.: (57-1) 345-4508 / 314-5014 / Fax: (57-1) 314-5015 / 345-0019
e-mail: infomp@medicapanamericana.com.co

ESPAÑA
Alberto Alcocer 24, 6ª (28036) - Madrid, España
Tel.: (34) 91-1317800 / Fax: (34) 91-1317805 / (34) 91-4570919
e-mail: info@medicapanamericana.es

MÉXICO
Hegel N° 141, 2° piso
Colonia Chapultepec Morales
Delegación Miguel Hidalgo - C.P. 11570 -México D.F.
Tel.: (52-55) 5262-9470 / Fax: (52-55) 2624-2827
e-mail: infomp@medicapanamericana.com.mx

VENEZUELA
Edificio Polar, Torre Oeste, Piso 6, Of. 6 C
Plaza Venezuela, Urbanización Los Caobos,
Parroquia El Recreo, Municipio Libertador, Caracas
Depto. Capital, Venezuela
Tel.: (58-212) 793-2857/6906/5985/1666 Fax: (58-212) 793-5885
e-mail: info@medicapanamericana.com.ve

ISBN: 978-950-06-0602-8

IMPRESO EN LA ARGENTINA

Eynard, Aldo R.
Histología y embriología del ser humano: bases celulares y moleculares / Aldo R. Eynard; Mirta A. Valentich; Roberto A. Rovasio; ilustrado por Walter García - 4a ed.- Buenos Aires: Médica Panamericana, 2008.
696 p.: il.; 28×20 cm.

ISBN 978-950-06-0602-8

1. Histología. 2. Embriología. I. Valentich, Mirta A. II. Rovasio, Roberto A. III. Walter García, ilus. IV. Título
CDD 611.018

Hecho el depósito que dispone la ley 11.723.
Todos los derechos reservados.
Este libro o cualquiera de sus partes no podrán ser reproducidos ni archivados en sistemas recuperables, ni transmitidos en ninguna forma o por ningún medio, ya sean mecánicos o electrónicos, fotocopiadoras, grabaciones o cualquier otro, sin el permiso previo de Editorial Médica Panamericana S.A.

© 2008. EDITORIAL MÉDICA PANAMERICANA S.A.
Marcelo T. de Alvear 2145 - Buenos Aires - Argentina

Esta edición se terminó de imprimir y encuadernar
en el mes de abril de 2008
en los talleres de Compañía Gráfica Internacional S.A.
Agustín de Vedia 2948, Buenos Aires. Argentina

Copyrighted material

Índice general

Prólogo 1 ix
Prólogo 2 xi
Prefacio xv

PARTE I
Un enfoque evolutivo de la célula 1
Roberto A. Rovasio, Aldo R. Eynard y Mirta A. Valentich
EL CAMINO HACIA LA PROTOCÉLULA 3
DE LOS PROCARIONTES A LOS EUCARIONTES: LA GANANCIA DE COMPARTIMIENTOS 3
COMPARTIMIENTOS Y FUNCIONES: LA MEMBRANA CELULAR 5
NIVELES DE ORGANIZACIÓN CELULAR 8
EL ESTUDIO DE CÉLULAS Y TEJIDOS, SU RELACIÓN CON OTRAS ÁREAS BIOMÉDICAS 9

Capítulo 1
Métodos generales para el estudio de las células y los tejidos 10
Roberto A. Rovasio, Aldo R. Eynard y Mirta A. Valentich
Resumen conceptual 10
TÉCNICA CITOHISTOLÓGICA Y MICROSCOPIAS 11
Técnica citohistológica 11
Técnicas citoquímicas 14
Técnicas inmunocitoquímicas 17
Microscopias 20
BIBLIOGRAFÍA Y LECTURAS ADICIONALES 30
PÁGINAS WEB 30
AUTOEVALUACIÓN 31

Capítulo 2
El núcleo como centro interactivo del control celular 33
Mirta A. Valentich, Guillermina A. Bongiovanni y Roberto A. Rovasio
Resumen conceptual 33
COMPONENTES NUCLEARES 35
Envoltura nuclear 35
Recuadro 2-1 Proyecto Genoma Humano 36
Recuadro 2-2 Longitud de la cadena de DNA 36
Cromatina 36

Recuadro 2-3 Curiosidades de la heterocromatina: excepciones a las leyes mendelianas de la herencia 38
Nucléolo 39
ESTRUCTURA Y CLASIFICACIÓN DE LOS CROMOSOMAS HUMANOS 40
Recuadro 2-4 Telomerasa y terapia génica 42
CONCEPTOS GENERALES DE GENÉTICA Y HERENCIA 42
Características químicas del DNA 42
Recuadro 2-5 Mendel, el padre de la genética moderna 42
Claves del código genético y transferencia de la información 43
Recuadro 2-6 Pruebas de la universalidad del código genético 44
Proliferación y renovación celular 46
Etapas del ciclo celular 47
Recuadro 2-7 Envejecimiento celular 48
Métodos básicos para el estudio cromosómico 52
Técnicas de biología molecular para manipulación de genes (o tecnología de DNA recombinante o métodos de ingeniería genética) 55
Recuadro 2-8 Selección de embriones sanos 56
Recuadro 2-9 Propósitos y perspectivas de la ingeniería genética 56
Recuadro 2-10 Genomas de diferentes especies 59
Recuadro 2-11 Localización de un gen 60
Aplicaciones de la tecnología del DNA en la investigación básica 60
Recuadro 2-12 Diferentes tipos de genotecas 61
Recuadro 2-13 PCR (reacción en cadena de la polimerasa) 62
Recuadro 2-14 Aplicaciones y proyección de la tecnología del DNA 64
Aplicaciones y proyección médica de las técnicas de DNA recombinante 65
Recuadro 2-15 Estrategia del RNA de interferencia (iRNA) 66
Recuadro 2-16 Identificación de personas 67
Recuadro 2-17 Terapia génica en el tratamiento del cáncer 68
BIBLIOGRAFÍA Y LECTURAS ADICIONALES 69
PÁGINAS WEB 69
AUTOEVALUACIÓN 69

Capítulo 3

Líneas de montaje, tránsito y destino de macromoléculas y membranas para exportación y para uso interno 72
Mirta A. Valentich y R. Olga Calderón
Resumen conceptual 72
RETÍCULO ENDOPLASMÁTICO RUGOSO (RER) 73

Copyrighted material

RETÍCULO ENDOPLASMÁTICO LISO 73
APARATO DE GOLGI 75
Recuadro 3-1 Desintoxicación, salud y enfermedad 75
SÍNTESIS DE PROTEÍNAS, LÍPIDOS Y GLUCOCONJUGADOS 77
Duplicación o replicación del DNA 77
Transcripción 78
Traducción 79
LISOSOMAS Y EL COMPLEJO DEL PROTEOSOMA 81
Los lisosomas 81
Recuadro 3-2 Enfermedades de origen lisosómico 83
El complejo de los proteosomas 87
Recuadro 3-3 Proteosomas y enfermedades neurodegenerativas 87
BIBLIOGRAFÍA Y LECTURAS ADICIONALES 87
PÁGINAS WEB 88
AUTOEVALUACIÓN 88

Capítulo 4
Evolución de las fuentes de energía y su transformación 90
Mirta A. Valentich y R. Olga Calderón
Resumen conceptual 90
PEROXISOMAS 91
Recuadro 4-1 Mutaciones y alteraciones peroxisómicas 92
Recuadro 4-2 Enfermedades peroxisómicas 93
MITOCONDRIAS 93
DNA mitocondrial 96
Oxidación mitocondrial 96
Recuadro 4-3 Medicina mitocondrial 98
Recuadro 4-4 Transferencia mitocondrial y rescate de células con mitocondrias disfuncionales 98
Mitocondrias y regulación de la vida celular 99
BIBLIOGRAFÍA Y LECTURAS ADICIONALES 101
PÁGINAS WEB 101
AUTOEVALUACIÓN 101

Capítulo 5
Relaciones de la célula hacia su interior y con su medio exterior 103
Roberto A. Rovasio, Mirta A. Valentich y Aldo R. Eynard
Resumen conceptual 103

LA SUPERFICIE CELULAR 104
Estructura básica de las membranas celulares: Lípidos, proteínas y carbohidratos 104
Recuadro 5-1 Cambios evolutivos en el origen de la protocélula 105
Comunicación celular 109
Moléculas de adhesión celular 115
CITOESQUELETO 115
Interacciones que modulan el cambio de forma y los movimientos de la célula 115
Polaridad celular 121
Migración celular 121
Recuadro 5-2 El citoesqueleto y la diferenciación del axón 122
Recuadro 5-3 Un movimiento celular sin participación del citoesqueleto 124
Recuadro 5-4 La fibronectina es necesaria para la migración de células embrionarias 126
MATRIZ EXTRACELULAR 127
Componentes y sus funciones de adhesión y de sustrato 127
EPIGÉNESIS: PARADIGMA DE LA INTEGRACIÓN DE LA CÉLULA CON SU MICROAMBIENTE 127
¿Cómo funciona la modulación epigenética? 128
¿Qué importancia tiene la epigenética?..., ¿para qué sirve? 129
BIBLIOGRAFÍA Y LECTURAS ADICIONALES 131
PÁGINAS WEB 132
AUTOEVALUACIÓN 132

PARTE II
Interacciones celulares, patrones complejos e histogénesis 135
Aldo R. Eynard, Mirta A. Valentich y Roberto A. Rovasio
SOCIEDADES CELULARES 137
COMUNICACIÓN Y RESPUESTA CELULAR, BASE DE UNA ESTRUCTURA COOPERATIVA 137
EL EMBRIÓN, UN PARADIGMA DE INTERACCIONES PARA FORMAR ESTRUCTURAS COMPLEJAS 138

Capítulo 6
Componentes celulares y moleculares involucrados en etapas tempranas del desarrollo embrionario 140
Roberto A. Rovasio, Aldo R. Eynard y Mirta A. Valentich
Resumen conceptual 140

Copyrighted material

DESDE LA FERTILIZACIÓN A LA IMPLANTACIÓN: EL EMBRIÓN EN SU PRIMERA SEMANA 141
Fertilización, reconocimiento intercelular temprano y fecundación 141
Recuadro 6-1 La locomoción orientada del espermatozoide 143
Recuadro 6-2 La participación esencial de ambos pronúcleos 144
Aumento del número de células y redistribución de las primeras poblaciones celulares: segmentación y blastulación 145
La implantación del embrión: sitios normales y consecuencias de una implantación anormal 147
Recuadro 6-3 Colaboración entre la clínica y la investigación básica 149
EL DISCO EMBRIONARIO BILAMINAR EN SU SEGUNDA SEMANA DEL DESARROLLO 149
EL EMBRIÓN ADQUIERE UNA TERCERA CAPA DE CÉLULAS EN LA TERCERA SEMANA 151
Importantes desplazamientos y distribución de las células embrionarias (gastrulación) 151
Recuadro 6-4 Aspectos moleculares del desarrollo temprano de mamíferos 153
Inducciones embrionarias fundamentales 154
Recuadro 6-5 Migración orientada de las células de la cresta neural 159
Señales para la formación del mesodermo embrionario y cavitación del celoma 159
ESBOZOS DE LA FORMA EMBRIONARIA DURANTE LAS SEMANAS CUARTA A OCTAVA 159
Evolución y derivados de las tres hojas embrionarias: las estirpes de los tejidos estables y la organogénesis temprana 161
Los plegamientos y adquisición de la forma embrionaria 163
ORIGEN Y CARACTERÍSTICAS GENERALES DE LOS TEJIDOS 164
Bibliografía y Lecturas adicionales 167
Páginas web 168
AUTOEVALUACIÓN 168

Capítulo 7
Las funciones de revestimiento, protección, comunicación y producción 170
Aldo R. Eynard y Carmen Carda Batalla
Resumen conceptual 171
EPITELIOS Y GLÁNDULAS EXOCRINAS: HISTOGÉNESIS, ESTRUCTURA, ACTIVIDADES Y DERIVADOS 171
EPITELIOS 171
Origen embriológico de los epitelios 171

Copyrighted material

Clasificación de los epitelios 172
Recuadro 7-1 Alteración de los epitelios 177
Elementos celulares y moleculares para el comportamiento social de las células: bases estructurales de las interacciones y soportes 180
Recuadro 7-2 Cambios epiteliales en algunas patologías 181
Membrana basal 182
La ampliación de la superficie y el movimiento en las células epiteliales 183
Glándulas exocrinas 187
Síntesis, almacenamiento y secreción regulada de los productos celulares 187
BIBLIOGRAFÍA Y LECTURAS ADICIONALES 192
PÁGINAS WEB 192
AUTOEVALUACIÓN 193

Capítulo 8
Las actividades de defensa y reparación del cuerpo 195
Tejido conjuntivo y órganos de sostén y del metabolismo mineral 196
Aldo R. Eynard y Carmen Carda Batalla
Resumen conceptual 196
TEJIDO CONJUNTIVO 196
Componentes celulares y extracelulares 197
Histogénesis 207
Distribución y variedades del tejido conjuntivo 208
Respuestas normales y patológicas del tejido conjuntivo 210
ÓRGANOS DE SOSTÉN Y DEL METABOLISMO MINERAL 210
TEJIDO CARTILAGINOSO 210
Células 210
Matriz extracelular 212
Histogénesis: condrogénesis, variedades de crecimiento condral 213
TEJIDO ÓSEO (HUESO) 213
Células 213
Matriz extracelular 218
Periostio y endostio 218
Histogénesis: tipos de proceso de osificación y hueso resultante 219
Crecimiento en longitud 221
INTERACCIÓN ENTRE TEJIDOS DE SOPORTE: ARTICULACIONES 223
Respuestas normales y patológicas del tejido óseo 223
Sangre y médula ósea 224
Mirta A. Valentich e Ivón Novak
Componentes celulares de la sangre 225

Recuadro 8-1 Examen de la sangre 225
Recuadro 8-2 Eritroblastosis fetal 226
Componentes extracelulares de la sangre 232
Histogénesis de los elementos formes de la sangre: eritropoyesis, mielopoyesis, plaquetopoyesis, linfopoyesis en las etapas prenatal y posnatal 233
Recuadro 8-3 Coagulación intravascular 233
Recuadro 8-4 Trasplante de médula ósea 235
El sistema inmunitario 236
Mirta A. Valentich y Horacio M. Serra
Conceptos de inmunidad 237
Componentes del sistema inmunitario 237
Complejo mayor de histocompatibilidad 239
Generación del elenco o repertorio linfocitario 240
Respuesta inmunitaria innata y adaptativa 243
Recuadro 8-5 Infección, evasión y potenciación de la respuesta inmunitaria 248
Estructura histológica de los órganos linfoideos 250
Recuadro 8-6 Origen de las células epiteliales de la estroma del timo 251
Recuadro 8-7 Experimentos básicos que contribuyeron al conocimiento de las funciones del timo 252
Recuadro 8-8 Ganglio centinela 253
Recuadro 8-9 Incremento del tamaño ganglionar 254
Tejido linfoideo asociado con las mucosas (MALT) 255
Recirculación leucocitaria 255
Linfa y vasos linfáticos como vías de emigración de células linfoideas 257
Recuadro 8-10 Emigración de células presentadoras de Ag desde la epidermis a los ganglios linfáticos y el reclutamiento selectivo de linfocitos 258
BIBLIOGRAFÍA Y LECTURAS ADICIONALES 258
PÁGINAS WEB 259
AUTOEVALUACIÓN 260

Capítulo 9
Los movimientos del cuerpo, de las vísceras y del sistema cardiocirculatorio 263
Aldo R. Eynard y Sonia E. Muñoz
Resumen conceptual 263
LOS TEJIDOS MUSCULARES 264
Desarrollo inicial de los tejidos musculares 264
MÚSCULO ESTRIADO ESQUELÉTICO: BASE DE LOS MOVIMIENTOS VOLUNTARIOS 265

Copyrighted material

Estructura y composición molecular en el mecanismo de la contracción muscular 266
Recuadro 9-1 Ejemplo de una enfermedad degenerativa 270
La microanatomía del agrupamiento de fibras y los contactos neuromusculares 273
Recuadro 9-2 Riesgos para atletas y gimnastas 275
EL MÚSCULO CARDÍACO: MOVIMIENTO AUTOMÁTICO Y CONTINUO 275
El citoplasma de la célula cardíaca y la importancia de las uniones intercelulares 275
Sistema contráctil y sistema de conducción. Generación y conducción del impulso 277
Recuadro 9-3 Respuestas fisiológicas y ante el daño por parte del tejido muscular 277
EL MÚSCULO LISO: MOVILIDAD VISCERAL Y LA REGULACIÓN DE FUNCIONES VITALES 278
Recuadro 9-4 Funciones endocrinas del corazón 278
Ejemplos de estructura-función-regulación (intestino, presión sanguínea y parto) 279
Desarrollo del sistema cardiocirculatorio 280
Recuadro 9-5 Las células de la cresta neural cardíacas 286
SISTEMA CARDIOCIRCULATORIO 287
Organización histológica y funcional del corazón y los vasos sanguíneos 287
CORAZÓN 288
Endocardio 288
Miocardio 289
El corazón como glándula endocrina 289
Sistema de Purkinje 289
Epicardio 291
Vasos cardíacos intrínsecos o *vasa vasorum* cardíacos 291
Inervación 291
VASOS SANGUÍNEOS 291
Capilares 291
Recuadro 9-6 Factores de riesgo y patología de los vasos sanguíneos 294
Arterias 294
Venas 298
Estructuras vasculares especializadas 300
VASOS LINFÁTICOS 302
Bibliografía y Lecturas adicionales 302
Páginas web 303
AUTOEVALUACIÓN 303

Copyrighted material

Capítulo 10

Comunicación entre células, tejidos, órganos y medio externo 305

Roberto A. Rovasio, Mirta A. Valentich y Aldo R. Eynard

Resumen conceptual 306

EL SISTEMA NERVIOSO: DESARROLLO EMBRIONARIO 306

Sistema nervioso central 306

Recuadro 10-1 Estudio de células troncales (células madre) de cuerpo estriado de embrión de rata 308

Sistema nervioso periférico 312

Origen embriológico de la glía 312

EL TEJIDO NERVIOSO: RECEPCIÓN DE ESTÍMULOS Y ELABORACIÓN DE RESPUESTAS 313

Recuadro 10-2 De la teoría celular a la biología celular de la neurona 313

La citología de la neurona 314

Distribución de las neuronas 317

Tamaño y forma de las neuronas 318

La vaina de mielina 318

La sinapsis 320

Células con actividad de defensa y trófica del tejido nervioso: la glía 320

Asociaciones del tejido nervioso en sus principales órganos 321

Las cavidades del sistema nervioso central 327

Plexos coroideos y líquido cefalorraquídeo 327

La barrera hematoencefálica 328

Desarrollo y estructura general del sistema nervioso periférico 328

Degeneración y reparación neural 331

Las glándulas endocrinas: histogénesis, estructura y función 332

Mirta A. Valentich y Elsa M. Orgnero

Desarrollo embrionario 332

Hipófisis 332

Recuadro 10-3 Enfermedad de Cushing 337

Recuadro 10-4 Células y prolactinoma 338

Tiroides 341

Recuadro 10-5 Alteraciones en el sistema vascular y en la tiroides 344

Paratiroides 345

Suprarrenales 346

Glándula pineal 350

Otros sistemas endocrinos 351

Copyrighted material

Recuadro 10-6 El tejido adiposo, un órgano endocrino 351
BIBLIOGRAFÍA Y LECTURAS ADICIONALES 352
PÁGINAS WEB 352
AUTOEVALUACIÓN 353

PARTE III
Interacción entre tejidos para la formación de órganos 355
Mirta A. Valentich, Roberto A. Rovasio y Aldo R. Eynard
CÉLULAS..., TEJIDOS... Y EL AUMENTO DE LA COMPLEJIDAD ESPACIO-TEMPORAL 357

Capítulo 11
Sistemas sensoriales: recepción de señales y elaboración de respuestas 360
Roberto A. Rovasio y Pablo Gil Loyzaga
Resumen conceptual 361
ÓRGANOS DE LOS SENTIDOS: INTERACCIONES CON EL SISTEMA NERVIOSO 361
Desarrollo general de los sistemas sensoriales 361
EL OLFATO Y EL GUSTO: DOS QUIMIORRECEPTORES IMPORTANTES PARA LA SUPERVIVENCIA 363
Sistemas olfatorios principal y accesorio 364
El receptor olfatorio: localización, estructura, tipos celulares y conexiones centrales 364
Recuadro 11-1 Las placodas 366
El sentido del gusto 366
QUIMIORRECEPTORES PARA CONTROL DE EQUILIBRIOS ENDÓGENOS 368
EL TACTO Y OTRAS FUNCIONES DEL PRINCIPAL TEJIDO DE REVESTIMIENTO: LA PIEL Y SUS DERIVADOS 368
Recuadro 11-2 Renovación y regeneración de los corpúsculos o botones gustativos 369
Estructura de la piel 369
Sistema sensorial 372
Derivados de la piel 374
EL SONIDO Y EL EQUILIBRIO, BASES DE SU RECEPCIÓN 376
El oído en sus diferentes partes y funciones 376
Oído externo 376
Oído medio 376
Oído interno 377
Receptor del sentido del oído 379

Copyrighted material

Recuadro 11-3 Las células de la "sintonía fina" del sonido 381
LA LUZ Y LA IMAGEN EN LA PERCEPCIÓN Y LA RESPUESTA AL AMBIENTE 382
Dinámica del desarrollo óptico: un paradigma de eventos inductivos 382
El ojo: estructuras complejas para funciones importantes 383
Recuadro 11-4 El crecimiento diferencial de axones de retina sobre moléculas purificadas de matriz extracelular 388
Glándulas lagrimales 391
BIBLIOGRAFÍA Y LECTURAS ADICIONALES 391
PÁGINAS WEB 392
AUTOEVALUACIÓN 392

Capítulo 12
Funciones metabólicas de nutrición, excreción y respiración 394
Roberto A. Rovasio, Mirta A. Valentich y Aldo R. Eynard
Resumen conceptual 395
INTEGRACIÓN EMBRIONARIA DEL SISTEMA DIGESTIVO 395
Segmentos iniciales: desarrollo de la cabeza y el cuello 395
Recuadro 12-1 La encefalización y las células de la cresta neural 397
Desarrollo del sistema digestivo 403
Sistema digestivo 409
Mirta A. Valentich, María Elsa Gómez de Ferraris y Martín E. Fernández Zapico
Estructura, funciones y regulación de sus actividades 409
El tubo digestivo: sistema de ingreso, absorción, tránsito y eliminación 409
Recuadro 12-2 Citología exfoliativa y alteraciones cromosómicas 411
Recuadro 12-3 Receptores del gusto 412
Recuadro 12-4 Síndrome de Sjögren 419
Recuadro 12-5 La saliva, un líquido biológico que refleja los hábitos alimentarios 419
Recuadro 12-6 Esofagitis, espasmos, megaesófago y neoplasia esofágica 421
Recuadro 12-7 Atrofia gástrica, autoinmunidad y anemia perniciosa 426
Recuadro 12-8 Síndrome de Zollinger-Ellison 427
Recuadro 12-9 Ausencia de chapa estriada 429
Recuadro 12-10 Hábitos de alimentación y riesgo de cáncer colorrectal 433
Las principales glándulas del sistema digestivo: moléculas activas para la digestión y protección 435
Recuadro 12-11 Células de la cresta neural y enfermedad de Hirschsprung 435

Copyrighted material

Recuadro 12-12 Degeneración grasa, cirrosis y falla hepática crónica 439
Recuadro 12-13 Litiasis vesicular 442
Recuadro 12-14 Proteínas de membrana de gránulos de secreción acinar pancreática 444
Recuadro 12-15 Pancreatitis aguda 446
Recuadro 12-16 Glucemia y diabetes 447
Sistema respiratorio 448
Aldo R. Eynard y Carmen Carda Batalla
Desarrollo del sistema respiratorio 448
Estructura y función del sistema respiratorio 450
Adaptaciones para la conducción aérea, transporte de gases y eliminación de catabolitos 450
Nariz (cavidades nasales) 451
Faringe 452
Laringe 452
Tráquea 453
Bronquios primarios 456
Pulmones 456
Recuadro 12-17 Ingeniería tisular del pulmón y sus potencialidades terapéuticas 461
Recuadro 12-18 Avances en la patología neonatal y los neumonocitos tipo II 464
Recuadro 12-19 Riesgo de muerte súbita en bebés de padres fumadores 465
Sistema urinario 466
Aldo R. Eynard, María E. Pasqualini y Néstor G. García
Desarrollo del aparato urinario 466
Recuadro 12-20 Interacción molecular para la formación del filtro renal 468
Organización histológica y funcional del sistema urinario 471
Recuadro 12-21 El mal funcionamiento del TCD afecta el crecimiento de los niños 481
Recuadro 12-22 Asa de Henle, importante regulador del volumen circulante 484
Recuadro 12-23 El riñón, órgano esencial en el desarrollo de la hipertensión arterial 484
Recuadro 12-24 Avances en la fisiopatología de la barrera de filtración glomerular 485
Recuadro 12-25 Síndrome de Liddle, donde sólo está alterado el túbulo contorneado cortical 485

Copyrighted material

Recuadro 12-26 Modificaciones moleculares del dominio apical de la membrana plasmática del urotelio por lípidos de la dieta. Implicaciones en la patología 490

Recuadro 12-27 Cólico renal, el dolor más intenso de la patología genitourinaria 491

Bibliografía y Lecturas adicionales 493

Páginas web 494

AUTOEVALUACIÓN 495

Capítulo 13

Continuidad de la especie: sistemas reproductores masculino y femenino 497

Roberto A. Rovasio, Aldo R. Eynard y Mirta A. Valentich

Resumen conceptual 498

HOMOLOGÍAS Y DIFERENCIAS DEL DESARROLLO DEL SISTEMA REPRODUCTOR 498

Determinación sexual 498

Recuadro 13-1 Cascadas de señales en la determinación sexual de mamíferos 499

Desarrollo inicial de las gónadas 499

Recuadro 13-2 Migración orientada por quimiotaxis de las células germinales primitivas 500

Diferenciación sexual de los conductos reproductores y glándulas anexas 501

Desarrollo de los genitales externos 503

Migración de las gónadas 505

Sistema reproductor masculino 505

Roberto A. Rovasio, Aldo R. Eynard y Mirta A. Valentich

Testículos 506

Conductos excretores intratesticulares 512

Epidídimo 512

Conducto deferente 512

Glándulas asociadas 514

Pene (estructura histológica y bases del mecanismo de la erección) 516

Recuadro 13-3 Bases moleculares de la erección... (y de la prevención del infarto) 517

Semen 517

Recuadro 13-4 Componentes del semen aún poco conocidos 518

Vasos, nervios y linfáticos 518

Sistema reproductor femenino 519

Mirta A. Valentich, Aldo R. Eynard y Roberto A. Rovasio

Ovarios: Relación estructura-función a lo largo del ciclo menstrual 519

Copyrighted material

Recuadro 13-5 Número de células germinales en el ovario humano durante toda la vida 521
Recuadro 13-6 Transición de folículo primordial a folículo primario y diferenciación de células tecales 523
Recuadro 13-7 Hormona antimülleriana, marcadora de reserva folicular 524
Regulación hormonal: el ciclo ovárico 524
Recuadro 13-8 Hormonas marcadoras de las etapas preovulatoria y posovulatoria 527
Recuadro 13-9 Infertilidad 528
Sistemas de conducción y anidamiento (Trompas de Falopio, útero y vagina) 528
Recuadro 13-10 Fecundación in vitro y generación de gemelos 528
Recuadro 13-11 Afecciones del sistema reproductor femenino 540
Vasos sanguíneos, linfáticos y nervios 540
BIBLIOGRAFÍA Y LECTURAS ADICIONALES 541
PÁGINAS WEB 542
AUTOEVALUACIÓN 542

Capítulo 14
Interacciones materno-fetal-neonatal: placenta y glándula mamaria 544
Mirta A. Valentich, Aldo R. Eynard y Roberto A. Rovasio
Resumen conceptual 545
Desarrollo de la placenta 545
Mirta A. Valentich, Aldo R. Eynard y Roberto A. Rovasio
Desarrollo progresivo de la estructura y función del trofoblasto 547
Etapa lacunar del trofoblasto 548
Etapa trabecular del trofoblasto 548
Etapa vellosa del trofoblasto 548
Recuadro 14-1 Hipoxia y patrones de expresión alterada de genes 549
Conexiones vasculares entre la madre y el feto 550
Recuadro 14-2 ¿Un marcapasos fisiológico en los vasos sanguíneos placentarios? 551
Membranas y anexos placentarios 551
Actividad funcional de la placenta 552
Recuadro 14-3 Invasión parasitaria en placentas de madres chagásicas 553
Los sistemas cardiovasculares fetal y neonatal 553

Copyrighted material

Recuadro 14-4 Papel del trofoblasto y el desarrollo de tolerancia embrionaria/fetal 554
Glándula mamaria 557
Mirta A. Valentich y Laura R. Pascual
Estructura histológica general 557
Desarrollo embrionario y posnatal 558
Recuadro 14-5 Estroma, desarrollo e involución mamaria 559
Recuadro 14-6 Yemas terminales y alveolares en el desarrollo mamario 560
Embarazo y lactancia 560
Recuadro 14-7 Aspecto externo de la mama (grados de desarrollo según Tanner) 561
Recuadro 14-8 Golpe o bajada de leche 562
Galactogénesis o producción celular de la leche 562
Recuadro 14-9 Secreción de la leche 563
Recuadro 14-10 Regulación local de la síntesis de leche 563
Regresión después del destete 564
Involución posmenopáusica 565
BIBLIOGRAFÍA Y LECTURAS ADICIONALES 565
PÁGINAS WEB 566
AUTOEVALUACIÓN 566

Capítulo 15
Desarrollo embrionario patológico: bases genéticas y ambientales (epigenéticas) de las malformaciones 569
Roberto A. Rovasio, Mirta A. Valentich y Aldo R. Eynard
Resumen conceptual 570
INFERTILIDAD 570
ANOMALÍAS O MALFORMACIONES CONGÉNITAS 571
Recuadro 15-1 Tecnologías de la reproducción asistida 571
ANOMALÍAS POR ALTERACIONES DEL MATERIAL GENÉTICO 574
Algunos tipos de anomalías submicroscópicas o génicas (mutaciones) 574
Algunos tipos de anomalías microscópicas o cromosómicas 574
Entidades patológicas de origen genético 576
ANOMALÍAS POR INFLUENCIAS AMBIENTALES 577
Períodos críticos del desarrollo 578
Algunas embriopatologías 578
Recuadro 15-2 El síndrome alcohólico fetal y la embriopatía por ácido retinoico (enfoques expermentales) 582

Recuadro 15-3 el tabaco y el alcohol, dos tóxicos subestimados 584

Bibliografía y Lecturas adicionales 587

Páginas web 588

AUTOEVALUACIÓN 589

Glosario 591

Claves de corrección 629

Índice analítico 635

PARTE I

Un enfoque evolutivo de la célula

Roberto A. Rovasio, Aldo R. Eynard y Mirta A. Valentich

Fig. I-0. Imaginando una protocélula. Estructura vesicular con contenido orgánico, rodeada por una membrana visible con microscopia de fluorescencia (véase fig. I-1). "Todas la formas de vida están compuestas por moléculas que no están vivas por sí mismas. Pero, de qué manera difiere la materia viva de la no viva? Cómo podría surgir una primitiva forma de vida de un conjunto de moléculas no vivas? La transición de la materia no viva a la materia viva usualmente emerge en el contexto del origen de la vida." (Del párrafo inicial de Rasmussen et al., 2004).

En el estudio inicial de la célula con frecuencia nos preguntamos sobre el origen de esta unidad de los seres vivos, y es razonable pensar que no siempre la célula fue como hoy la conocemos. Hace unos 3 000 millones de años, cuando la Tierra estaba en gran parte sumergida en la sopa prebiótica, *no existían las células que darían origen a todos los seres vivos. Sin embargo, comenzaban a darse las condiciones fisicoquímicas para que ellas existieran luego de una larga evolución (fig. I-0).*

¿Cuáles serían esas condiciones? En primer lugar –siguiendo a las prolongadas eras de convulsiones volcánicas y millones de toneladas de materia hirviente que comenzaban a enfriarse–, no es difícil imaginar la aparición de situaciones fisicoquímicas adecuadas para la formación de las primeras moléculas orgánicas simples. Así como hoy conocemos en detalle las formas de unión de unas moléculas con otras, no hay razón para pensar que en aquella etapa prebiótica no existieran "afinidades" para las uniones entre esas moléculas orgánicas. Así, la unión de unas moléculas con otras, con cierto grado de selectividad, daría origen a la formación de los polímeros primigenios.

Copyrighted material

PARTE I

■ **Capítulo 1**

Métodos generales para el estudio de las células y los tejidos 10

Roberto A. Rovasio, Aldo R. Eynard y Mirta A.Valentich

■ **Capítulo 2**

El núcleo como centro interactivo de control celular 33

Mirta A. Valentich, Guillermina A. Bongiovanni y Roberto A. Rovasio

■ **Capítulo 3**

Líneas de montaje, tránsito y destino de macromoléculas y membranas para exportación y para uso interno 72

Mirta A. Valentich y R. Olga Calderón

■ **Capítulo 4**

Evolución de las fuentes de energía y su transformación 90

Mirta A. Valentich y R. Olga Calderón

■ **Capítulo 5**

Relaciones de la célula hacia su interior y con su medio exterior 103

Roberto A. Rovasio, Mirta A.Valentich y Aldo R. Eynard

Copyrighted material

EL CAMINO HACIA LA PROTOCÉLULA

Como se mencionó en el párrafo introductorio –avalado por abundante evidencia–, podemos imaginar el inicio del largo camino que dará origen a la **célula**(*), como un enorme caldero que contiene miríadas de las primeras **moléculas orgánicas simples** (fig. I-1 A). Moléculas que, por afinidades fisicoquímicas que no serían necesariamente diferentes de las del tiempo actual, determinaron uniones entre ellas. Estos enlaces permitirían el surgimiento de conjuntos moleculares que denominamos los **polímeros primigenios** (fig. I-1 B). Considerando el comportamiento fisicoquímico de las moléculas "modernas", tampoco es difícil imaginar que en aquella época los constituyentes de los primitivos polímeros tuviesen sus propias preferencias de unión, cuya resultante sería otro polímero, complementario del primero (fig. I-1 C). A la luz de nuestros actuales conocimientos, los cambios que acabamos de describir no sólo fueron posibles, sino muy probables. Lo difícil para nuestra dimensión humana es, precisamente, imaginar que para llegar a esos cambios, hicieron falta muchos millones de años de **evolución molecular**, y muchos trillones de interacciones moleculares fallidas, hasta que algunas de ellas comenzaron a ser estables. Es difícil de imaginar –pero no imposible de conceptuar– que muchos de los cambios que ocurren en nuestras modernas células (o en un tubo de ensayo) en segundos o minutos, demoraron millones de años en "ensayos" hasta llegar a un estado fisicoquímico estable y reproducible.

¿Cómo continúa esta historia prebiótica? Ya tenemos moléculas orgánicas simples formando polímeros. No hay razón para pensar que las moléculas integrantes de esos polímeros no hayan tenido afinidad para unirse con otras moléculas simples y que éstas, a su vez, puedan haberse unido entre sí para formar un nuevo polímero (fig. I-1 D). Podemos agregar a este razonamiento los millones de años que hagan falta, que nunca serán pocos… Pero, he aquí un nuevo cambio que será esencial para la vida tal como hoy la conocemos, cual es la adquisición de la capacidad de **auto-duplicación de un polímero** (fig. I-1 B-D).

En síntesis, en el viejo y largo camino hacia la **protocélula** ya tenemos los elementos que serán la base de muchos procesos importantes para la célula moderna y el núcleo fundamental de todos los sistemas biológicos. La formación de polímeros y la capacidad de autoduplicación de los mismos forman la base de los procesos de **síntesis biológica** y de la **transferencia de información** (fig. I-1 A-D).

Sin embargo, a pesar de la importancia de esos millones de años de evolución molecular, aún estamos lejos de la protocélula. Para que ella pudiera existir –sobre la base del conocimiento actual– fueron necesarias al menos dos condiciones. En primer lugar, que el nuevo polímero (fig. I-1 D) pudiera tener un efecto "favorable" o "perturbador", es decir, un efecto regulador sobre los otros polímeros (fig. I-1 + y –). Sin embargo, estos efectos estarían tan diluidos en las toneladas de sopa prebiótica del antiguo planeta que la acción reguladora en ese **sistema abierto** sería intrascendente para la población general de moléculas. Para la transformación en un **sistema cerrado** fue necesaria la segunda condición, bajo la forma de otro tipo de molécula orgánica simple, que seguramente formó parte del joven planeta en aquella primitiva era geológica. Los lípidos (grasas) –como veremos en detalle más adelante–, cuando son agitados en un medio acuoso rico en minerales y sales, tienen la propiedad de autoensamblarse en envolturas con forma de vesícula con líquido encerrado en su interior. En la primitiva sopa, el líquido no faltaba y las agitadas convulsiones tampoco, que hacían muy probable que a lo largo del tiempo se fueran dando las condiciones para la producción del primer **compartimiento** vesicular con polímeros en su interior (fig. I-1 ★). En este **sistema cerrado**, si la producción de un nuevo polímero tuviera un efecto favorable sobre los otros polímeros (fig. I-1 +), el resultado sería una mayor estabilidad del sistema; por el contrario, si el efecto fuese perturbador, la resultante sería el estancamiento o la destrucción del microsistema (fig. I-1 –). Es decir, la **selección natural** a nivel molecular operaría con mayor eficiencia en un sistema cerrado como el descrito. Y esto nos pone en los umbrales de la primitiva protocélula, un sistema que contiene los elementos básicos para seguir evolucionando hacia una mayor complejidad. ***La selección natural en el ámbito molecular condicionó la evolución química, precediendo a la evolución biológica. Esa primitiva selección natural pudo realizarse debido a la formación del primer compartimiento.***

DE LOS PROCARIONTES A LOS EUCARIONTES: LA GANANCIA DE COMPARTIMIENTOS

Con los componentes básicos de la protocélula y luego de unos cuantos millones de años adicionales de evolución y selección natural, nos encontramos con la ancestral y actual **célula procarionte** (bacterias en su mayor parte). Éstas son las células más simples y primitivas que podemos conocer en nuestros días. Son pequeñas y poseen un **nucleoide** o componente nuclear de **ácido desoxirribonucleico** (**DNA**) que no está separado del resto del protoplasma. Por otra parte, su envoltura membranosa adquirió complejidad y frecuentemente se rodea con cubiertas externas (**pared celular**) formada por

* Las palabras en **negrita** se definen en el Glosario.

Copyrighted material

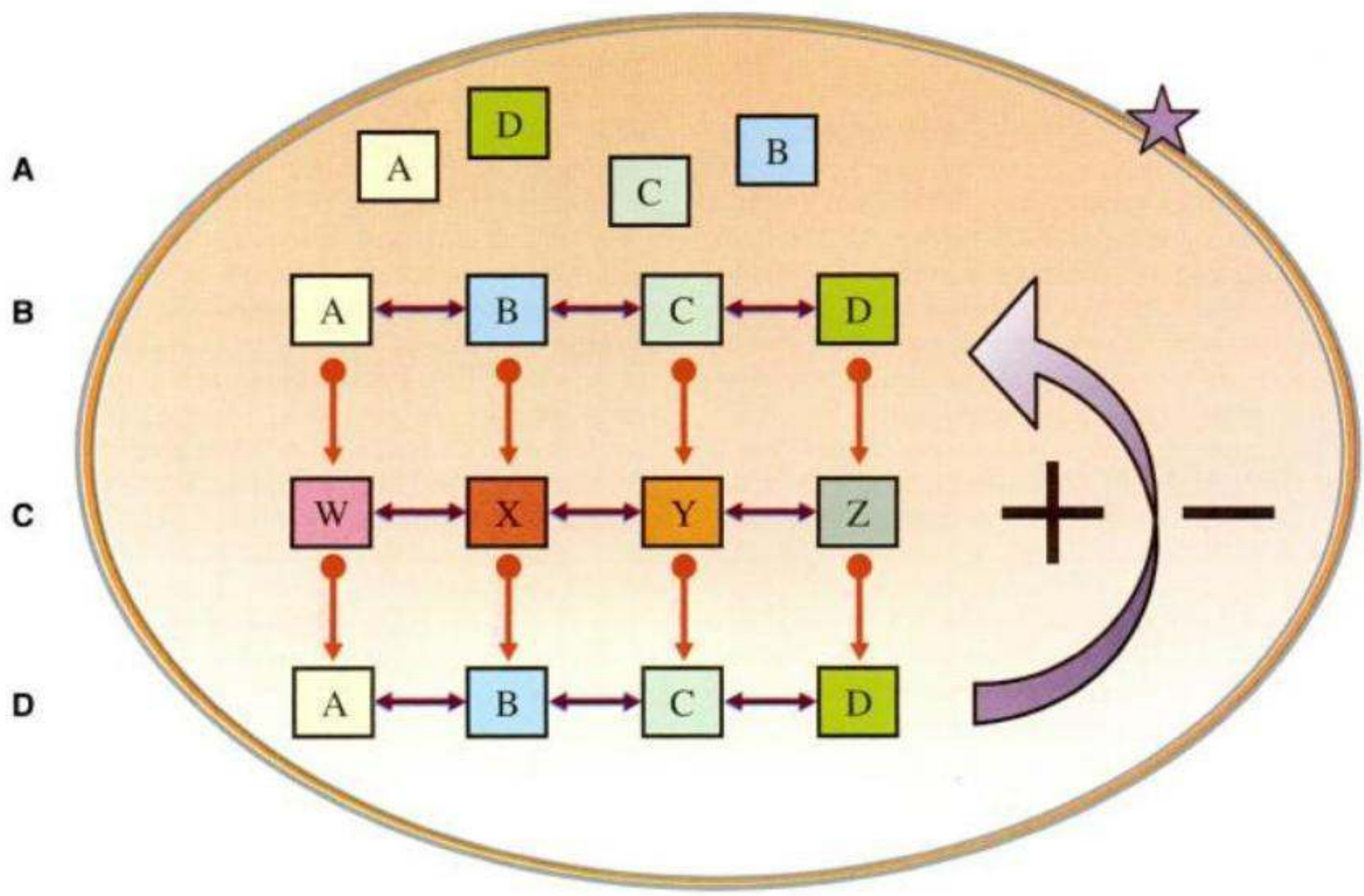

Fig. I-1. Etapas en la evolución hacia la protocélula. **A.** Moléculas orgánicas simples. **B.** Polímero primigenio. **C.** Polímero complementario. **D.** Nuevo polímero. (+) y (-) Efecto favorable o desfavorable sobre el polímero primigenio. ★Formación del primer compartimiento = protocélula.

diferentes componentes moleculares que cumplen funciones definidas. Sin embargo, la membrana celular rara vez, o transitoriamente, forma prolongaciones o tabicamientos intracelulares (cuadro I-1).

El camino desde la célula procarionte primitiva hasta la **célula eucarionte** significó un enorme incremento de la complejidad (véase cuadro I-1). Sin embargo, esa complejidad podría resumirse en un concepto básico y general: la **compartimentación**. La célula eucarionte –característica de organismos más evolucionados– posee dos compartimientos principales (**núcleo** y **citoplasma**), delimitados por estructuras membranosas, al igual que las numerosas estructuras (**organoides**) localizadas en el compartimiento citoplasmático.

Las enormes diferencias entre bacterias y células eucariontes son notables en cuanto a tamaño, estructura y funciones. Sin embargo, esta diversidad parece enmascarar las numerosas semejanzas entre estos diferentes tipos celulares. Por ejemplo, si observamos la composición química de las bacterias, podremos comprobar que es casi idéntica a la de las células eucariontes y que una de las escasas diferencias es su tamaño (cuadro I-2). Más adelante en este libro se notarán otras semejanzas, diferencias e interacciones entre las células procariontes y las células eucariontes.

¿Cómo se llegó a tal grado de compartimentación en la célula eucarionte? El simple sentido común nos indica que algo frágil (polímero primitivo o moderno DNA) se preserva mejor si está protegido. Probablemente, la célula primitiva (protocélula o bacteria ancestral) experimentó pequeños cambios a lo largo de **eones**, con resultados favorables o desfavorables que marcaron la evolución de la compartimentación. La célula eucarionte moderna, que alcanzó el nivel más alto de complejidad, seguramente es el resultado de una selección natural que comenzó con la formación y la estabilización de un **compartimiento nuclear** (fig. I-2 A, B). Por el contrario, otras estirpes celulares como las bacterias actuales, protegen su DNA mediante la especialización y el reforzamiento de envolturas de su único compartimiento protoplasmático, pero al costo de mantener una estructura general pequeña, primitiva y rígida. Eventualmente, al producirse una invaginación de la membrana celular, que arrastró y rodeó el DNA, otras porciones de la misma membrana unida a ribosomas formaron el primitivo **retículo endoplasmático** (RE) (fig. I-2 B). Esto explicaría

Copyrighted material

Cuadro I-1. ***Características diferenciales entre células procariontes y células eucariontes***

Características	*Procariontes*	*Eucariontes*
Organismos	Bacterias y cianobacterias	Protistas, hongos, plantas y animales
Tamaño	Pequeño (1-10 μm)	Grande (10-100 μm)
Sistema genético	DNA circular no asociado con proteínas en cromosomas	DNA lineal asociado con proteínas en cromosomas
	Nucleoide sin membrana	Núcleo con membrana
	Poco DNA repetitivo	DNA repetitivo
División celular	Fisión, gemación, no hay mitosis	Varias formas asociadas con mitosis
	Separación de cromosomas por unión a la membrana celular	Separación de cromosomas por arrastre de microtúbulos
Sistema sexual	Transferencia unidireccional de genes de donador a receptor	Fusión de genomas gaméticos asociada con meiosis
RNA y proteínas	Sintetizados en el mismo compartimiento	RNA síntesis/procesado en núcleo Proteínas en citoplasma
Membranas internas	Sólo transitorias	Numerosos tipos y variedades
Metabolismo	Anaeróbico o aeróbico	Aeróbico
Nutrición	Difusión. Algunos fotosintetizadores	Absorción, ingestión, secreción, fotosíntesis. Mecanismos complejos con organoides especializados
Organización celular	Ausente, principalmente unicelulares	Compleja, principalmente multicelulares, con muchas variedades celulares
Motilidad citoplasmática	No posee citoesqueleto	Citoesqueleto y motores moleculares
	Endocitosis y exocitosis ausente	Transporte vesicular Endocitosis y exocitosis
Motilidad global	Flagelos simples en ciertas bacterias	Cilios y flagelos complejos Migración sobre sustrato celular o extracelular

por qué, como veremos las membranas interna y externa de la envoltura nuclear se continúan con la membrana del RE. También existen sólidos criterios moleculares que apoyan la propuesta de que la **mitocondria** se originó de una bacteria aerobia ancestral, al ser internalizada por un eucarionte primitivo, seguido por la adaptación simbiótica que les permitió a ambos tipos celulares obtener ventajas funcionales y evolutivas (fig. I-2 B). El origen del **cloroplasto** de las células vegetales sería similar, pero por simbiosis con una bacteria fotosintética (fig. I-2 C). En ambos casos, se sabe que muchas características moleculares de estos organoides (DNA, RNA, enzimas, etc.) son de "tipo bacteriano", ambos están envueltos por una doble membrana (la externa derivada de la membrana plasmática) y ambos están fuera del circuito topológico de endomembranas (fig. I-2 D).

COMPARTIMIENTOS Y FUNCIONES: LA MEMBRANA CELULAR

El concepto de compartimentación –básico y fundamental para el conocimiento de la biología celular– visualiza *el citoplasma como un conjunto de espacios con diferente contenido, limitados por distintos tipos de membranas* (fig. I-2 D). Así, todos los organoides están rodeados por una **membrana** (o dos, con menos frecuencia) que delimitan espacios con una organización ultraestructural, composición química, propiedades físicas y funciones características. Muchas de las enzimas que catalizan las funciones celulares se encuentran distribuidas en forma selectiva en los diferentes compartimientos, ya sea en sus componentes membranosos o en los espacios que delimitan. Las membranas, a la vez que separan

Copyrighted material

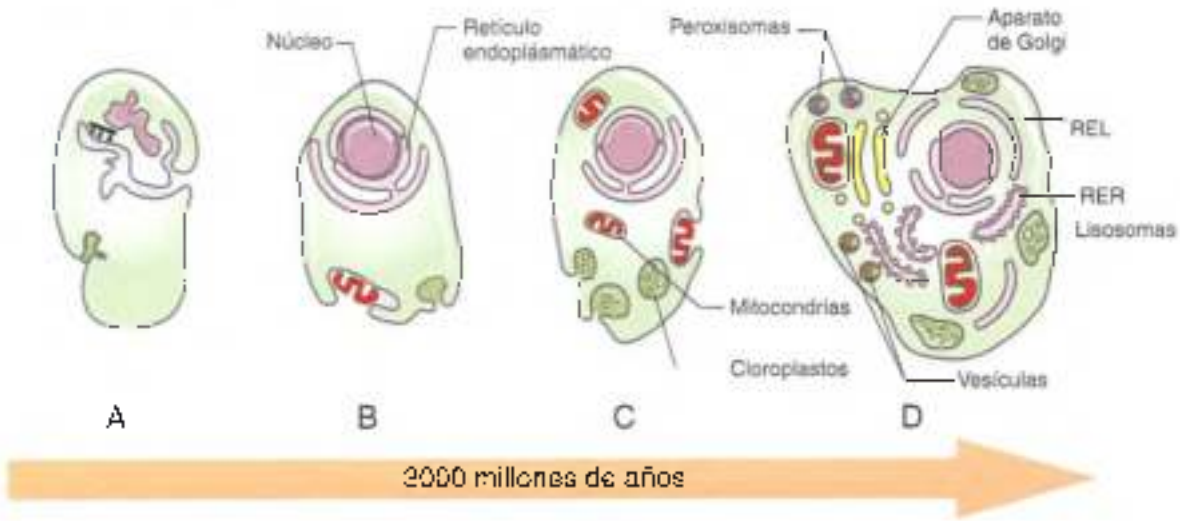

Fig. I-2. Posible evolución de los compartimientos celulares. A. Adquisición de envoltura nuclear y retículo endoplasmático. B. Mitocondrias. C. Cloroplastos. D. Endomembranas de un eucariote actual. REL: retículo endoplasmático liso. RER: retículo endoplasmático rugoso

medios de composiciones diversas y con frecuencia incompatibles, permiten y regulan la interacción entre los compartimientos. La coordinación de las actividades de la membrana mantiene un funcionamiento eficiente de la célula en tanto reciba el aporte indispensable de nutrientes y oxígeno que asegure las condiciones homeostáticas constantes y controladas. Además, el funcionamiento correcto de la célula involucra interacciones con otras células y con el medio extracelular, todo lo cual se realiza a través de una o más membranas, lo cual determina el estado de salud de la célula y del organismo que integra.

¿Qué estructura posee la membrana que explique el elevado número y variedad de sus funciones? La respuesta, también en este caso, debe referir a la evolución, pero esta vez a la "evolución del conocimiento". A lo largo de muchos decenios resultaba obvio que la célula debía tener una estructura bidimensional que la contuviera. Sin embargo, el nú-

Cuadro I-2. ***Diferencias en composición química y volumen entre procariontes y eucariontes***

Composición química	*Bacteria* (E. coli)	*Célula de mamífero*
	% del peso celular	
Agua	70	70
Iones inorgánicos	1	1
Metabolitos pequeños	3	3
Proteínas	15	18
RNA	6	1,1
DNA	1	0,25
Fosfolípidos	2	3
Otros lípidos	·	2
Polisacáridos	2	7
Volumen total	2×10^{-12} cm³	4×10^{-9} cm³
Volumen relativo	1	2000

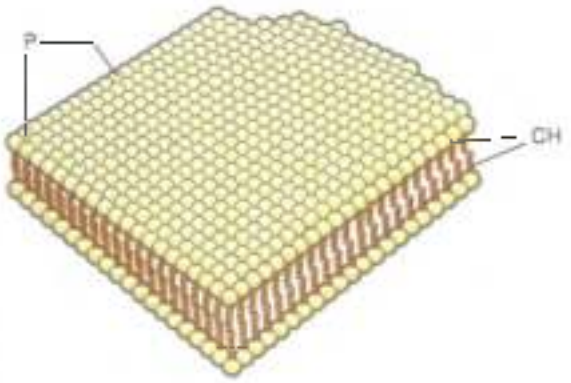

Fig. I-3. La membrana celular según el modelo de Gorter-Grendel, con su doble capa de fosfolípidos orientados con sus cabezas polares (P) hacia el exterior y las cadenas hidrófobas (CH) hacia el interior de la bicapa. (Gorter y Grendel, 1925).

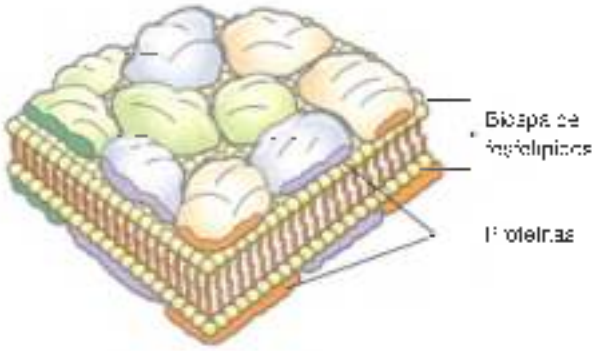

Fig. I-4. La membrana celular según el modelo de Danielli-Davson, con su doble capa de fosfolípidos y las proteínas globulares adsorbidas a sus superficies externa e interna. (Danielli y Davson, 1935).

croscopio utilizado durante muchos años para describir en detalle muchos tipos celulares no permitió visualizarla, por lo que durante largo tiempo el concepto de *membrana celular* permaneció en el ámbito de las intuiciones o las especulaciones. Cuando las herramientas tecnológicas lo permitieron, se avanzó sobre la idea de la composición lipídica de la membrana propuesta por Overton en 1902. Para ello, dos científicos seleccionaron un modelo experimental simple: el eritrocito de mamífero formado esencialmente por una envoltura membranosa y un contenido homogéneo, sin núcleo ni organoides. Luego de eliminar el contenido, aislaron la envoltura del eritrocito, describieron su composición en lípidos y, calculando el espacio que ocupaban, concluyeron que la membrana plasmática estaría formada por una doble capa de lípidos, lo que estableció las bases estructurales de lo que se conoce como el modelo de **Gorter-Grendel** (fig. I-3). Este modelo teórico, basado sobre datos biofísicos y químicos, explicaba parcialmente la permeabilidad de la membrana a las sustancias lipofílicas y la fusión espontánea entre membranas (véase cap. 3, cuadro 3-1), pero no podía explicar muchas otras funciones celulares, para lo cual el modelo resultaba insuficiente.

Durante 25 años, el concepto de membrana no se modificó, a pesar de que sólo explicaba parcialmente el mecanismo de permeabilidad de moléculas liposolubles o hidrófobas, y no podía explicar muchas otras funciones de la membrana celular. Por esta necesidad "funcional", el modelo debió evolucionar y se propuso el agregado de capas externa e interna de proteínas globulares adheridas (adsorbidas) a la bicapa de fosfolípidos, que conforma el modelo de **Danielli-Davson** (fig. I-4). Esta participación proteica en la membrana, aunque tampoco explicaba el mecanismo, ayudaba a visualizar mejor el transporte de moléculas hidrófilas y la antigenicidad de la célula (véase cap. 5, cuadro 5-1).

Sin embargo, el concepto de membrana aún no contenía los elementos que permitieran comprender otras funciones y tampoco había acuerdo en la estructura molecular y forma de integración de las capas proteicas con los lípidos de la membrana. En la década de 1950, la estructura de la membrana se visualizó con los primeros microscopios electrónicos como una doble capa **osmiófila** y, sobre una base cuantitativa proporcionada por los datos ultraestructurales, Robertson postuló en 1962 que las proteínas superficiales debían disponerse en forma extendida sobre la superficie lipídica. Esta estructura y la visualización de la bicapa lipídica contribuyeron a consolidar el concepto universal aún vigente de **unidad de membrana**, apoyado en particular por la semejanza estructural entre las membranas artificiales y diferentes tipos de membranas naturales (fig. I-5).

Pasaron casi cuarenta años para que el modelo de la membrana celular ganara nuevos componentes, nueva estructura y mayor dinamismo. Durante esa tercera etapa se hicieron contribuciones trascendentales a la estructura de la membrana que, con ligeras variantes, permanecen hasta la actualidad. Sobre la base de los modelos anteriores se propuso la incorporación de **glucolípidos** y **glucoproteínas** como *parte integral* de la membrana y no adsorbidos como en el modelo anterior. Estas moléculas estarían interaccionando con la región hidrófoba de la bicapa lipídica, exhibiendo su porción glucídica hacia la superficie externa de la célula. Esta última característica permitió también que se reconociera la existencia real del **glucocáliz** como un componente intrín-

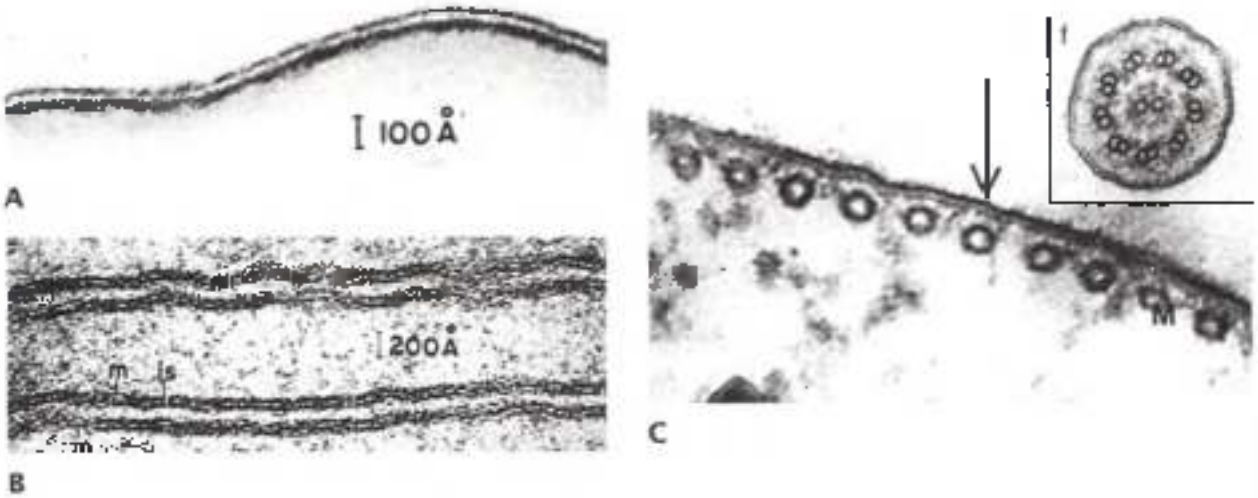

Fig. I-5. A. Micrografía electrónica de membrana artificial formada por el ensamble espontáneo de lípido-proteína-agua. (W. Stoeckenius, tomada de De Robertis et al., fig. 7.7, 1968.) B. Membrana de dos células intestinales contiguas. (Tomada de De Robertis et al., fig. 5.3, 1968.) C. Membrana plasmática del cuerpo (flecha) con microtúbulos y corte transversal de flagelo (f) de *Trypanosoma cruzi*. (Revasio, 1970.)

seco de la superficie celular (véase cap. 5, figs. 5-2, 5-3 y 5-13) y no como un simple "artefacto de técnica" que los microscopistas visualizaban desde hacía varios años.

Además, se agregó al modelo un concepto dinámico que fue muy movilizador en las ciencias biológicas. Se propuso que los diferentes componentes de la membrana tenían capacidad para movilizarse y realizar diferentes tipos de movimientos moleculares, como girar, bascular entre las superficies externa e interna (*flip-flop*) y desplazarse tangencialmente a lo largo y a lo ancho de la membrana. Se concretaba así el modelo de Singer-Nicolson (fig. I-6).

Este concepto de membrana, también denominado modelo del "mosaico fluido", concibe un "mosaico" como zonas más viscosas de la membrana, que se mueven en áreas más fluidas a la temperatura corporal de cada especie. La integración en este modelo de los componentes estructurales y cinéticos mencionados, en paralelo con los avances tecnológicos y enfoques experimentales que permitieron apoyarlo, contribuyeron a explicar y fundamentar muchas de las funciones celulares para las cuales la participación de la membrana es esencial, como el **flujo de membrana**, el funcionamiento de los **receptores**, el **reconocimiento celular**, la **actividad enzimática superficial**, la **adhesión célula-célula** y la **adhesión célula-sustrato**, la **motilidad celular** en un líquido, la **migración celular** sobre sustratos, los fenómenos de endocitosis y exocitosis, los **cambios de forma celular**, la **interacción** y el reclutamiento de ligandos (*capping*), muchos **fenómenos inmunes** y de **histocompatibilidad** (véase cap. 5, cuadro 5-1). Paralelamente, permitió determinar la heterogeneidad fisicoquímica entre membranas de diferentes células y entre diferentes **dominios** de una misma membrana, así como la asimetría entre los componentes superficiales y citosólicos de una membrana.

NIVELES DE ORGANIZACIÓN CELULAR

Llegar al concepto de que la célula actual es el resultado de un prolongado y complejo mecanismo evolutivo nos permitirá introducirnos en los cinco capítulos de la Parte I del libro, en los que trataremos nuevamente algunos métodos e instrumentos para estudiar la célula, para detallar a continuación sus principales estructuras, funciones y productos. Esos conocimientos darán las condiciones adecuadas para entender que los organismos de muchos metazoarios, como el ser humano, están formados por un elevado número de células (cerebro – 10^{12} células!!!) y que estas no se disponen al azar, sino que se encuentran distribuidas con distintos grados de complejidad en los diferentes niveles de organización.

En la Parte II (capítulos 6 a 10) veremos cómo las células se agrupan en diversas poblaciones celula-

res y cómo éstas se organizan en estructuras más complejas para formar los tejidos (epitelial, nervioso, muscular, etc.). La formación de esos patrones complejos requiere interacciones celulares y moleculares precisas, con lo cual integraremos la **embriogénesis**, como desarrollo progresivo de niveles de organización de complejidad creciente a partir de una sola célula. Y también estudiaremos la **histogénesis**, es decir, la formación de los tejidos básicos y sus derivados a lo largo de las etapas embrionarias y su mantenimiento en la etapa adulta.

Finalmente, en la Parte **III** (capítulos 11 a 15) desarrollaremos un nivel de organización superior al tratar la integración entre los diversos tejidos para formar los órganos y la coordinación de éstos en **sistemas**. Este tratamiento, en simultáneo con las etapas embrionario-fetales, permitirá integrar los conocimientos de forma y actividad celular-tisular con su desarrollo a lo largo del tiempo (**complejidad espacio-temporal**).

En resumen, las células, los tejidos, los órganos y los sistemas son parte de los diferentes niveles que se organizan en un organismo vivo a lo largo del tiempo y de cuya equilibrada integración dependen todos los procesos vitales. La manera armónica y coordinada de funcionamiento normal en el estado de salud se considerará en los capítulos sobre los cambios que se producen en las células y en los tejidos en el estado de enfermedad, cuando su estructura, función o mecanismo de regulación resultan alterados.

EL ESTUDIO DE CÉLULAS Y TEJIDOS, SU RELACIÓN CON OTRAS ÁREAS BIOMÉDICAS

La **biología celular**, la **histología** y la **embriología** son áreas interdisciplinarias que convergen para el estudio de diversos aspectos de la estructura, la función y la regulación de conjuntos celulares integrados y organizados a lo largo del desarrollo de un organismo desde su etapa unicelular hasta su muerte. A su vez, esas disciplinas fundamentales se involucran en múltiples áreas del conocimiento de las ciencias biomédicas.

La biología celular proporciona las bases estructurales de los cambios químicos y metabólicos estudiados en **química biológica**, así como de las características funcionales correspondientes a la **fisiología**; son numerosos los mecanismos celulares y moleculares –así como las herramientas utilizadas para su estudio– que requieren los fundamentos de la **biofísica**. La histología se relaciona con la **anatomía**, ya que esta no se integra desde lo funcional si se desconoce la estructura histológica, así como no se comprende el estudio microscópico de los tejidos y los órganos si no se conoce la anatomía global. Asimismo, el conocimiento de las estructuras y las funciones normales de células y tejidos forma la base y la síntesis integradora del conocimiento para poder encarar el estudio de la **anatomía patológica**. Por otra parte, tanto la biología celular como la histología no sólo están estrechamente relacionadas con la **embriología** y la **biología del desarrollo**, sino que constituyen sus bases conceptuales, ya que todas las estructuras que forman el individuo son producto de complejos procesos de **proliferación**, **crecimiento**, **diferenciación**, cambio de forma y movilización celular. A su vez, los conocimientos de embriología son fundamentales para un buen desarrollo conceptual de disciplinas como **ginecología**, **obstetricia** y **cardiología**, entre otras. Finalmente, los conceptos y las estrategias de la biología celular, la histología y la embriología en el estado de salud son condicionantes para la adquisición de conocimientos sobre el estado de enfermedad, en las áreas de **clínica**, **cirugía** y **patología**, ya que tanto en situaciones normales como patológicas existe una estrecha correlación entre la estructura, la química y la función.

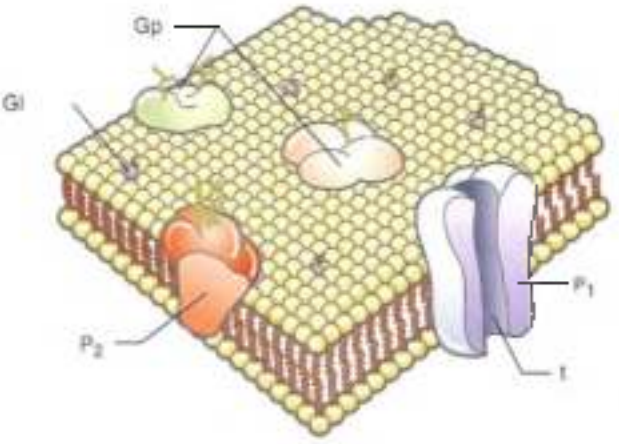

Fig. I-6. La membrana celular según el modelo de Singer-Nicolson, con la doble capa de lípidos y las proteínas integrales que atraviesan total (P1) o parcialmente (P2) la membrana. Una de las proteínas integrales forma un canal (t) que comunica ambas superficies de la membrana. Se indican también los glucolípidos (Gl) y las glucoproteínas (Gp) con sus residuos azúcares hacia el lado externo de la membrana formando el glucocálix. (Singer y Nicolson, 1972)

1

Métodos generales para el estudio de las células y los tejidos

Roberto A. Rovasio, Aldo R. Eynard y Mirta A. Valentich

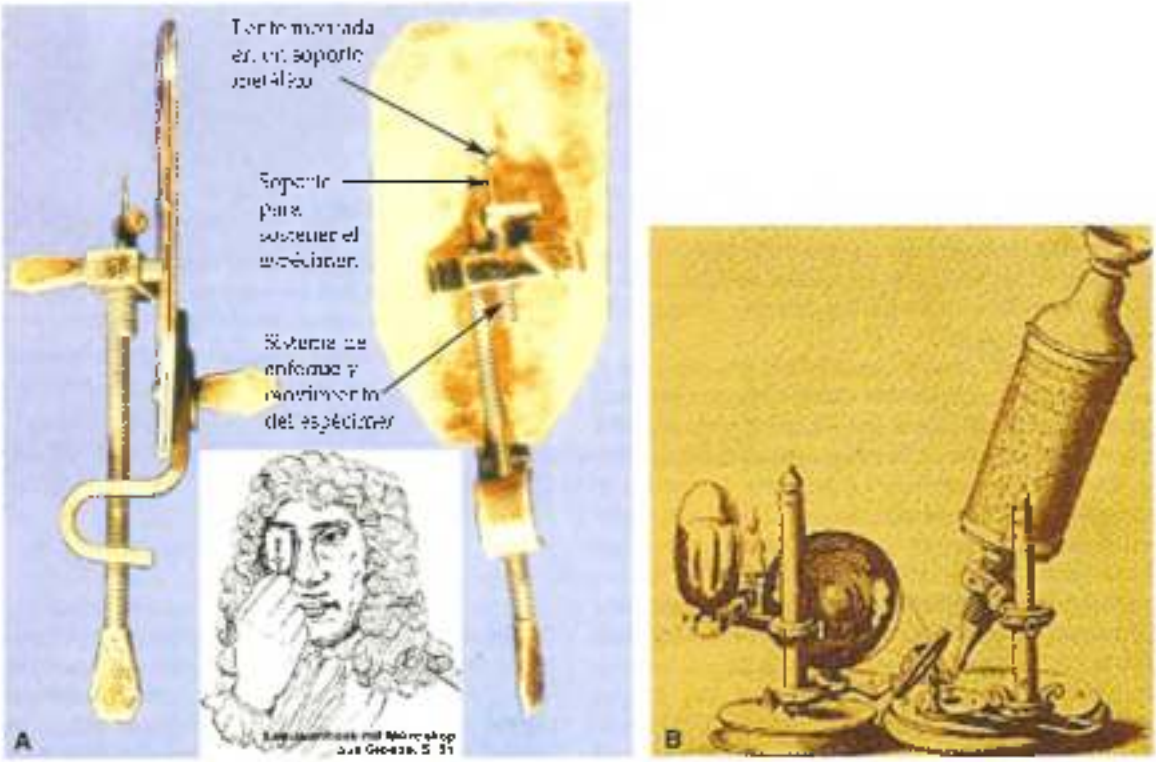

Fig. 1-0. A. Microscopio simple inventado por Antonio van Leeuwenhoek (1632-1723), vista posterior (derecha) y lateral (izquierda), y manera de utilizarlo por el autor (reconstr.). B. Microscopio compuesto inventado por Robert Hooke (1635-1703).

Resumen conceptual

El conocimiento de la célula y de los tejidos se inicia en el siglo XVI con la invención de los primeros microscopios, que permitieron cruzar el límite impuesto por la resolución del ojo humano. Durante los primeros años, la observación de pequeños organismos o de partes diminutas de estructuras biológicas mayores estuvo restringida a los objetos tal como podían obtenerse en su estado natural. Posteriormente se desarrollaron métodos para la preservación de los especímenes, para lograr mayores contrastes que permitieran evaluar mejor su estructura y para analizar sus componentes. Ese largo camino, iniciado hace mucho tiempo, se mantiene en la actualidad y traza un paralelismo permanente entre el avance tecnológico y los progresivos descubrimientos científicos.

Aunque los sistemas aplicados para el estudio de células y tejidos son numerosos, los requerimientos básicos que veremos a continuación son: 1) material de estudio preparado en forma adecuada (técnicas citohistológicas) y 2) instrumental para su visualización y estudio (microscopios). En este capítulo se pasará revista a algunos métodos básicos que permiten estudiar la célula y los tejidos animales en su estructura y en diversos aspectos de su composición química y función.

TÉCNICA CITOHISTOLÓGICA Y MICROSCOPIAS

Técnica citohistológica

La **técnica citohistológica** es el conjunto de procedimientos aplicados para preservar la estructura y la organización de células y tejidos, a fin de obtener una **preparación microscópica** que permita su examen con un **microscopio óptico** (MO). Si bien existen técnicas para el estudio de células vivas, en muchos casos es necesario interrumpir los procesos vitales, es decir, matar las células para hacer posible su estudio microscópico. Es muy importante saber que el conjunto de técnicas de preparación indispensables para el estudio de los tejidos normales *es el mismo que se utiliza para el análisis de tejidos patológicos*. Los procedimientos de la técnica citohistológica incluyen una serie de etapas (cuadro 1-1; figs. 1-1 y 1-2):

Observaciones importantes

Toma de la muestra: manipulación delicada para evitar su deformación. La muestra puede obtenerse de un individuo vivo (**biopsia**) o muerto (**necropsia**).

Fijación: la acción más importante es la desnaturalización de las proteínas, entre ellas las enzimas hidrolíticas que producirían la **autólisis**. Además de los fijadores químicos (con una relación "volumen fijador/volumen muestra" de 40/1), puede utilizarse la **congelación**, sobre todo para el estudio de una **biopsia** durante el acto operatorio.

Deshidratación: el alcohol más utilizado es el etanol en concentraciones crecientes de 70% > 80% > 95% > 100%, durante una hora o más en cada uno de ellos, según el tamaño de la muestra.

Aclaración: en esta etapa intermedia se elimina el alcohol del tejido y éste se impregna con un solvente de la parafina que, además, le otorga transparencia.

Inclusión en parafina: la parafina penetra en los tejidos y desplaza al agente aclarante, durante 5 a 20 horas según la naturaleza y las dimensiones de la muestra. Luego, la muestra se deposita en pequeños recipientes y se deja solidificar.

Preparación del taco: el bloque de parafina con la muestra incluida se pega en un soporte de madera o plástico (**taco**), para poder fijarlo al micrótomo.

Cuadro 1-1. ***Etapas de la técnica histológica****

Etapas	*Fundamento / Precauciones*	*Producto / Instrumento*
Toma de la muestra	Pequeño tamaño (2-3 mm)	Bisturí, hoja de afeitar
Fijación	Detiene procesos vitales, evita la autólisis	Formol 10%, 12-24 h, vol. 40/1
Deshidratación	Facilita la penetración de solventes	Etanol en graduación ascendente
Aclaración	Favorece la penetración de la parafina	Xilol, benzol
Inclusión en parafina	Otorga dureza para poder realizar cortes	Parafina (45 a 60 °C), estufa
Preparación del taco	Soporte para el montaje en el micrótomo	Bloque de madera o plástico
Corte	Permite la visualización de estructuras pequeñas	Micrótomo
Montaje del corte sobre un portaobjetos	Soporte para su observación al microscopio	Portaobjetos
Desparafinación	Facilita la penetración del alcohol	Xilol, benzol
Hidratación	Permite la penetración de colorantes acuosos	Etanol en graduación descendente hasta el agua destilada
Coloración	Otorga colores diferenciales a la muestra	Hematoxilina-eosina
Deshidratación	Facilita el montaje con medios hidrófobos	Etanol en graduación ascendente
Aclaración	Otorga transparencia a los tejidos	Xilol, benzol
Montaje de cubreobjetos	Permite obtener una preparación permanente	Cubreobjetos + resinas

* La descripción en el cuadro y en el texto se refiere al procesamiento de tejidos sólidos. Para procesar células aisladas, obtenidas *in vivo* o *in vitro*, se modifican algunos procedimientos, manteniéndose los lineamientos generales.

Copyrighted material

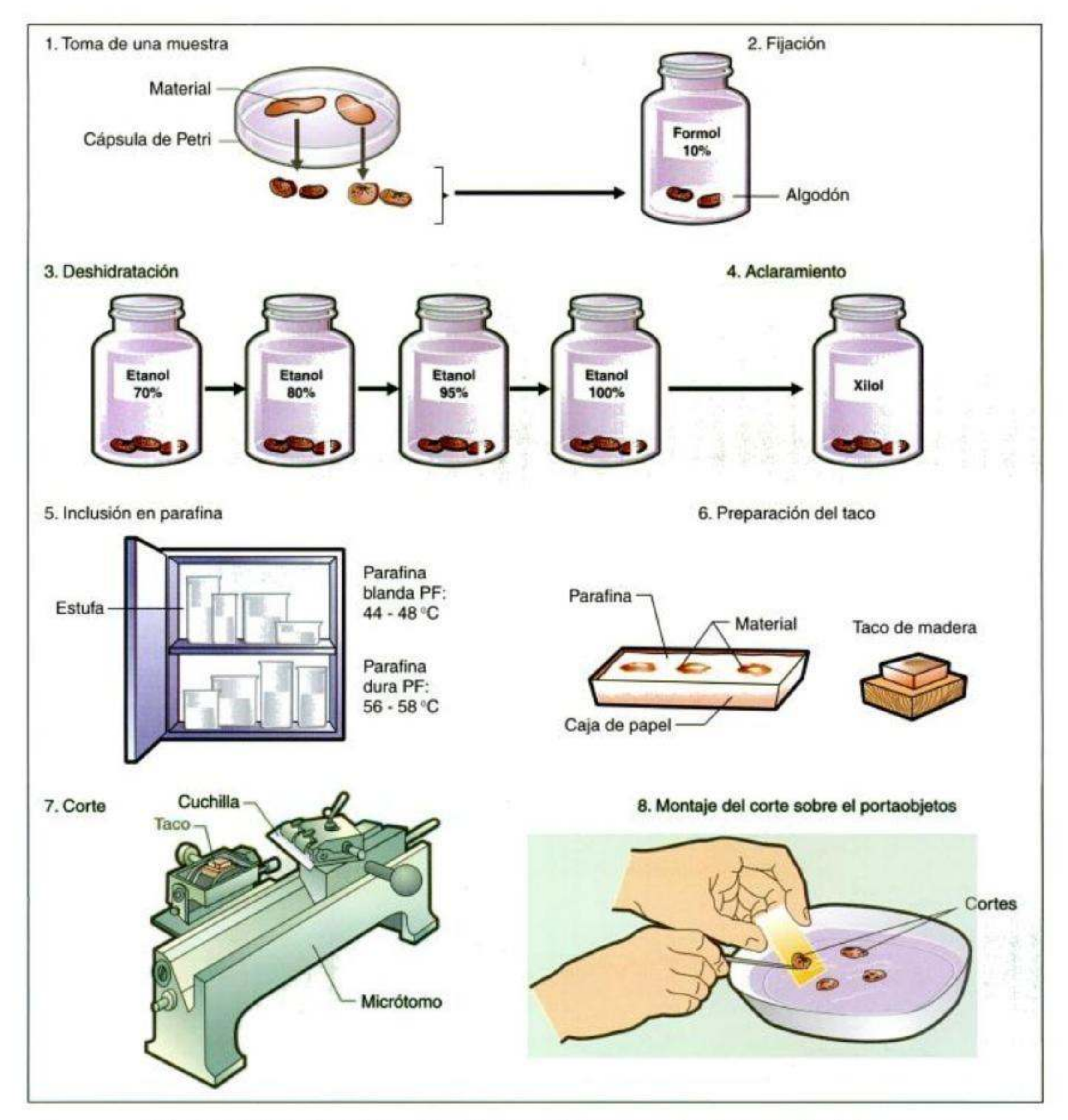

Fig. 1-1. Técnica histológica. Desde la toma de la muestra hasta el montaje del corte.

Corte: se realiza con un instrumento de precisión llamado **micrótomo**, a fin de obtener cortes muy delgados (8-10 µm) y uniformes que permitan visualizar estructuras muy pequeñas. Los tejidos fijados por congelación (véase Fijación) se seccionan mediante un **micrótomo de congelación** o con un **criostato**, instrumentos adecuados para mantener la muestra por debajo de –20 °C.

Montaje del corte sobre un portaobjetos: los cortes se depositan en la superficie de un recipiente con agua y luego se montan sobre un **portaobjetos** de vidrio y se dejan secar.

Desparafinación: este paso intermedio es necesario para permitir la penetración del alcohol del paso subsiguiente, ya que los solventes usados son miscibles tanto en parafina como en alcohol.

Hidratación: para permitir la penetración de los colorantes, que en su mayoría están en solución acuosa, la muestra se debe hidratar en soluciones de

Copyrighted material

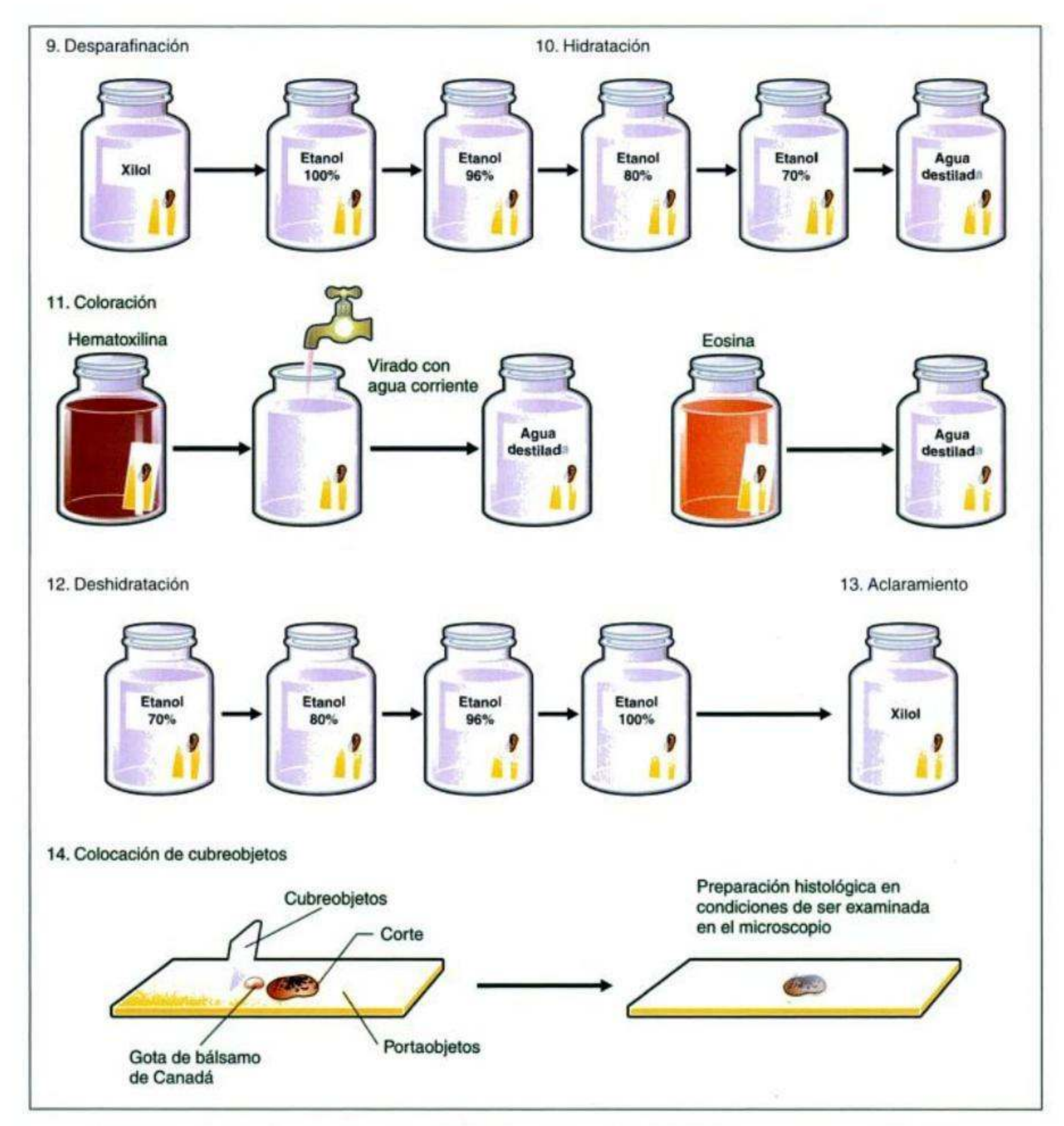

Fig. 1-2. Técnica histológica. Desde la desparafinación hasta la preparación microscópica permanente.

etanol diluidas progresivamente (100% > 95% > 80% > 70%), hasta el lavado final con agua destilada.

Coloración: el uso de **colorantes** es necesario porque el contraste de los tejidos es insuficiente para su observación con un microscopio común. En un colorante hay grupos químicos que le otorgan propiedades iónicas al colorante, los cuales se pueden clasificar en **colorantes básicos** (**colorantes catiónicos**) por la presencia del grupo amino (-NH2), por ejemplo, **hematoxilina**, fucsina básica, azul de toluidina, azul de metileno, o **colorantes ácidos** (**colorantes aniónicos**) por la presencia del grupo carboxilo (-COOH), por ejemplo, **eosina**.

El método de coloración convencional más utilizado en histología e histopatología se conoce como **hematoxilina-eosina** (fig. 1-3). La hematoxilina es un **colorante nuclear** que se comporta como un colorante básico al teñir los componentes ácidos de los tejidos; por ejemplo, los núcleos celulares, por su contenido en DNA, se observan de color azul-violáceo. La eosina es un **colorante citoplasmático**, ácido, que tiñe los componentes básicos de los tejidos; por ejem-

Copyrighted material

Cuadro 1-2. *Coloraciones empíricas y sus aplicaciones*

Coloraciones	*Aplicaciones*
Hematoxilina de Mayer	Núcleos celulares
Eosina	Citoplasma
Hematoxilina férrica	Núcleo, estriaciones de músculo esquelético
Aldehído fucsina y orceína	Fibras elásticas
Hematoxilina fosfotúngstica	Núcleo, mitocondrias, colágeno
Impregnación argéntica	Aparato de Golgi, neuronas
May Grünwald-Giemsa	Células sanguíneas

plo, el citoplasma celular de distintas zonas de tejido. El fundamento de la acción de estos y otros colorantes no se conoce, por lo que se denominan **coloraciones empíricas** (cuadro 1-2; véase fig. 1-3).

Deshidratación: debido a que el medio de montaje no es miscible con el agua, ésta se debe eliminar mediante inmersiones del portaobjetos con el corte histológico en soluciones de etanol de graduación creciente (70% > 80% > 95% > 100%).

Aclaramiento: los reactivos utilizados (xilol o benzol), además de eliminar el alcohol, facilitan la penetración de la resina del medio de montaje y otorgan transparencia al corte de tejido.

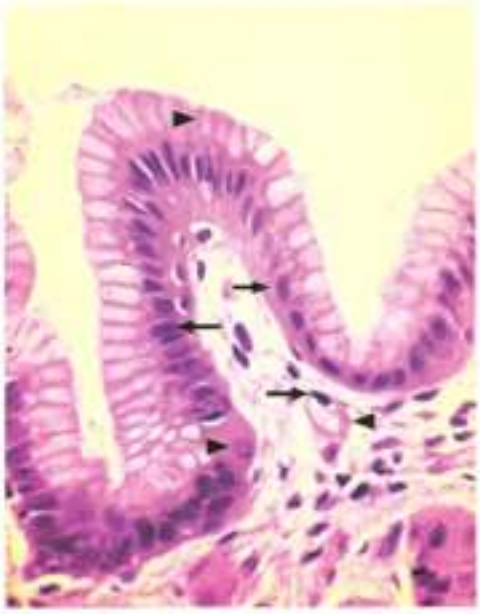

Fig. 1-3. Epitelio cilíndrico simple de la mucosa gástrica. Se observan núcleos teñidos con hematoxilina (flechas) y citoplasma teñido con eosina (cabezas de flecha) (medio no aumento).

Montaje del cubreobjetos: a fin de obtener una preparación permanente, el corte se cubre con un vidrio delgado, adherido con un medio de montaje natural (Bálsamo de Canadá) o sintético.

Artefactos de la técnica

Los **artefactos de la técnica** son alteraciones que se producen por fallas en alguna etapa de la técnica citohistológica y que se reflejan en la preparación microscópica. Defectos en la fijación, la deshidratación y la inclusión pueden ser causas de desgarros y retracciones en los tejidos, que llevan a la aparición de espacios que no tienen existencia real. Asimismo, si la acidez del formol no se neutraliza, pueden aparecer gránulos coloreados por interacción del ácido fórmico con la hemoglobina (pigmento de formalina). Durante la sección con el micrótomo pueden aparecer rayas producidas por mellas de la cuchilla. Si el corte no se extiende perfectamente sobre el portaobjetos, puede haber pliegues y arrugas. Los defectos en la coloración también pueden ser provocados por la calidad y la preparación de las mezclas colorantes o por una fijación insuficiente. Es importante saber discriminar los artefactos de la técnica de las estructuras normales en una preparación microscópica, ya que de lo contrario se puede cometer un error en el diagnóstico o en la conclusión del estudio.

Técnicas citoquímicas

Las **técnicas citoquímicas** proporcionan *información química localizada* sobre la célula o tejido en estudio. Algunas son muy específicas y proporcionan datos cuantitativos, por lo cual permiten obtener resultados analíticos y funcionales más completos que las técnicas empíricas. No son "coloraciones", sino reacciones fisicoquímicas cuyo producto final es coloreado, con lo cual se identifica y localiza una mo

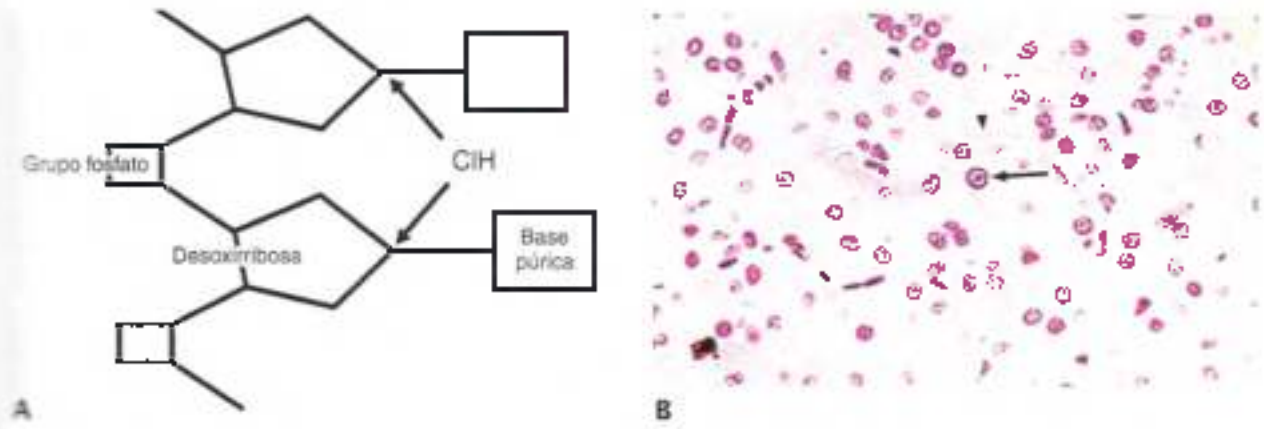

Fig. 1-4. Reacción de Feulgen. A. Funcionamiento, sitios de ataque de la hidrólisis ácida (flecha). B. Hígado (mediano aumento). Nótese el DNA de la cromatina nuclear (flecha) y el pequeño punteado del DNA mitocondrial (cabeza de flecha).

lícula o su actividad en la célula o tejido observado. La interpretación correcta de una técnica citoquímica requiere la realización de controles adecuados, que son particulares para cada caso. Los siguientes son algunos ejemplos de este tipo de técnicas.

Reacción de Feulgen

La reacción de Feulgen demuestra selectivamente el DNA. Para ello, en un primer paso, la preparación se somete a una hidrólisis con ácido clorhídrico (ClH), la cual produce: 1) separación de las bases púricas del DNA y 2) apertura del anillo desoxirribosa (fig. 1-4), que pasa a una forma molecular abierta y deja grupos aldehídos al descubierto. En el siguiente paso, los aldehídos reaccionan con el reactivo de Schiff, que produce un color rojo magenta en las zonas donde se encuentra el DNA. La unión entre aldehídos y reactivo de Schiff es estequiométrica, es decir, el número de moléculas del reactivo unido mantiene una relación constante con la cantidad de DNA. Esto permite realizar la cuantificación del contenido de DNA por medición de la coloración obtenida en preparaciones microscópicas mediante un microespectrofotómetro.

El control negativo se obtiene al someter preparaciones microscópicas del mismo material en estudio a digestiones previas con desoxirribonucleasa (DNAasa), enzima que degrada selectivamente el DNA y, por lo tanto, la reacción debida al DNA será negativa. El control positivo consiste en un corte histológico de cualquier tejido conocido que contenga núcleos celulares (DNA).

Reacción de PAS
(periodic acid-Schiff)

Se inicia con una oxidación con ácido peryódico (HIO_4), que reacciona con grupos hidroxilos libres de una hexosa o con grupos adyacentes hidroxilo y amino de una hexosamina, convirtiéndolos en grupos aldehídos con rotura de la unión carbono carbono (fig. 1-5 A). En un segundo paso, los aldehídos reaccionan con el reactivo de Schiff y producen un complejo estable de color rojo magenta en los sitios donde se encuentran los azúcares mencionados (fig. 1-5 B; véase también fig. 1-20B). En las estructuras celulares o extracelulares, la mayor parte de esta reacción corresponde a glucógeno y glucoproteínas.

Como control negativo de la presencia de glucógeno se realiza una preincubación de la preparación con la enzima amilasa, que digiere específicamente el glucógeno (véase fig. 1-5 C). Para ello, puede usarse una preparación pura de amilasa, o simplemente saliva cuyo contenido en esta enzima es abundante. En este caso, la reacción de PAS será negativa en los sitios ocupados por el glucógeno, mientras que seguirá siendo positiva en los lugares que contiene glucoproteínas. Como control negativo de la presencia de glucoproteínas se realiza una preincubación de la preparación con glucosidasas específicas con el fin de hidrolizar estos carbohidratos complejos. En este caso, los sitios negativos corresponden a los sitios de las glucoproteínas hidrolizadas y los sitios PAS positivos corresponderán a otras clases de glucoproteínas o a glucógeno. Como control positivo se utilizan preparaciones microscópicas conocidas por poseer glucógeno (hígado, músculo) o glucoproteínas (membranas basales, glucocálix, glándulas mucosas).

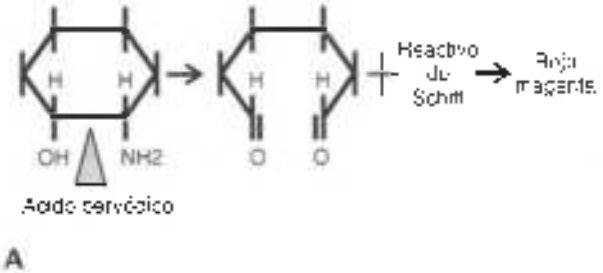

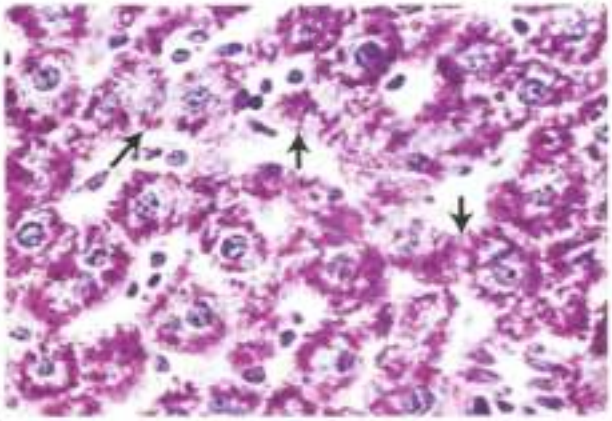

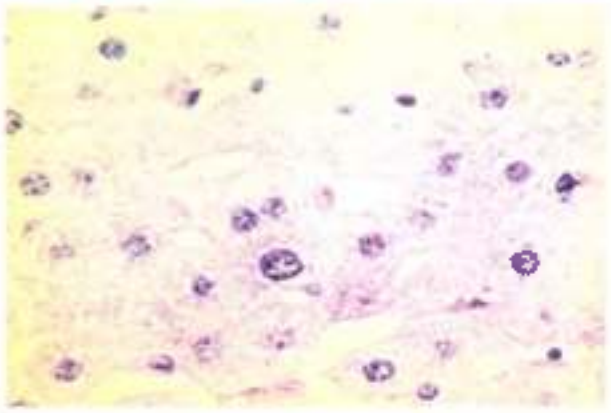

Fig. 1-5. Reacción de PAS. A. Fundamento, sitio de la oxidación por H_2O_2 (cabeza de flecha). B. Hígado (PAS-hematoxilina) (mediano aumento). Nótense los gránulos de glucógeno (flecha). C. Preparación equivalente digerida previamente con amilasa.

Nota: Obsérvese que el reactivo de Schiff es el mismo en la **reacción de Feulgen** y en la técnica de **PAS**, pero el fundamento, los mecanismos de la reacción, la especificidad y los resultados en ambas técnicas son diferentes.

Colorantes metacromáticos

Se denomina **metacromasia** a la tinción de algunos componentes de los tejidos de un color distinto que el del colorante utilizado, en tanto que cuando se tiñen del mismo color recibe el nombre de **ortocromasia**. Ciertos colorantes básicos (catiónicos) tienen propiedades metacromáticas; al colorante metacromático se unen los grupos sulfatos, carboxilos y fosfatos, que están presentes en muchos proteoglucanos, ácidos nucleicos y algunos lípidos.

Determinación de una actividad enzimática

En este caso, se demuestra la presencia y la localización de un compuesto químico mediante su actividad enzimática. Usaremos como ejemplo la actividad de la fosfatasa ácida (fig. 1-6). En una primera etapa, la preparación microscópica se incuba en un medio que contiene el sustrato de la **enzima** cuya actividad queremos demostrar (véase fig. 1-6, *glicerofosfato*). En este caso, si la enzima **fosfatasa** ácida está contenida en las estructuras celulares en estudio (lisosomas), actúa sobre el sustrato presente en el medio de incubación y lo hidroliza liberando las moléculas de glicerol y de fosfato. Estos últimos quedan localizados en el sitio de la enzima donde se combinan con iones plomo o calcio para formar un producto insoluble (fosfato de plomo o de calcio). Este es incoloro pero puede visualizarse con el microscopio electrónico porque es denso a los electrones. Para poder visualizar el producto de la reacción con el microscopio óptico es necesario continuar la técnica agregando sulfuro de amonio al medio de incubación, lo que produce un precipitado de color pardo (sulfuro de plomo) en el sitio donde está localizada la enzima (véase fig. 1-6).

Se realiza un **control negativo** omitiendo el sustrato en el medio de incubación o introduciendo un inhibidor de la actividad enzimática. El control positivo consiste en utilizar preparaciones que son conocidas por poseer actividad de fosfatasa ácida. Por ejemplo, lisosomas de macrófagos, de hígado, etc.

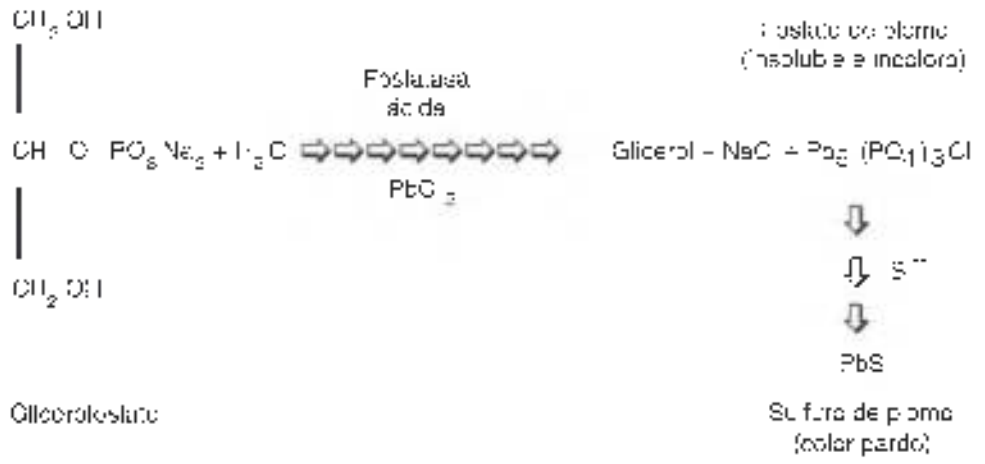

Fig. 1-6. Técnica histoquímica para demostrar la actividad de fosfatasa ácida.

Técnicas inmunocitoquímicas

Los métodos inmunocitoquímicos consisten en la localización de un componente celular (organoide, macromolécula, etc.) mediante una reacción antígeno-anticuerpo (Ag-Ac). En este caso, el elemento en estudio funciona como antígeno (Ag), mientras que el anticuerpo (Ac) específico se agrega a la preparación donde se une con aquél. A su vez, el anticuerpo debe estar unido a un marcador que permita su visualización mediante algún sistema óptico (fig. 1-7). Sobre células y tejidos, los marcadores más comunes son colorantes fluorescentes, enzimas o partículas electrondensas y su elección depende del tipo y procesamiento del material, de la finalidad del estudio y de su observación con microscopio óptico o con microscopio electrónico (véase fig. 1-7).

La unión entre antígeno y anticuerpo (unión epítope-paratope) se realiza mediante enlaces no covalentes relativamente débiles. Esta característica y la gran especificidad del anticuerpo por su antígeno hacen de este mecanismo una herramienta muy poderosa en biología celular, ya que permite identificar y localizar moléculas presentes en las células y los tejidos usando los anticuerpos correspondientes marcados adecuadamente. [Se recomienda estudiar los conceptos inmunológicos básicos (véase cap. 8) a fin de comprender mejor los fundamentos metodológicos de estas técnicas.]

Técnica inmunocitoquímica directa

En este caso, el anticuerpo primario (que se une al antígeno) está marcado y los marcadores usados se pueden visualizar con microscopía óptica o electrónica (fig. 1-7 A). No es una técnica muy utilizada, ya que requiere que cada tipo de anticuerpo esté unido a un marcador en forma directa y permanente. Esta técnica fue reemplazada por las técnicas indirectas, que permiten utilizar el mismo anticuerpo secundario (marcado) para visualizar muchas clases de anticuerpos primarios, lo que también facilita el incremento de la marcación (véase el siguiente apartado).

Técnicas inmunocitoquímicas indirectas

En este tipo de reacción, el anticuerpo primario no está marcado. En consecuencia, para poder visualizar la reacción, se utiliza un anticuerpo secundario, que es un anticuerpo antianticuerpo (antiinmunoglobulina), que está marcado y permite visualizar el complejo Ag-Ac-Ac (véase fig. 1-7 B).

Diferencias entre técnica directa y técnicas indirectas

Para que un Ac reconozca y se "pegue" a un Ag, ambos deben pertenecer a especies animales diferentes. Por ejemplo, en el caso de la *técnica directa*, si queremos detectar un Ag presente en eritrocitos de ratón, tendremos que usar un *"Ac de conejo, antieritrocito de ratón, marcado"*. En el caso de la *técnica indirecta* podremos usar el mismo sistema sin marcador (*"Ac de conejo, antieritrocito de ratón"*) y, posteriormente, agregar un *"Ac secundario de cabra, antiinmunoglobulina de conejo, marcado"*. El

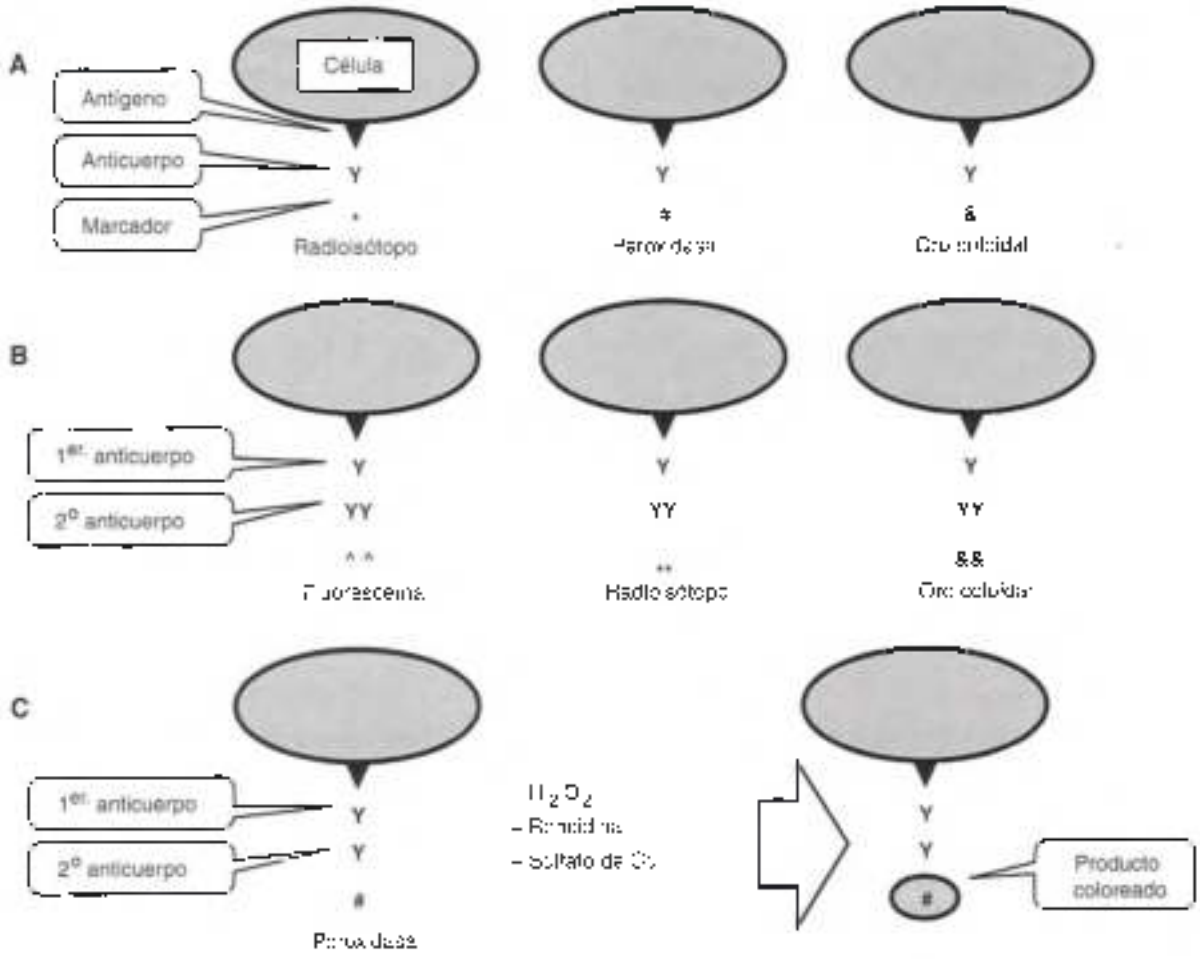

Fig. 1-7. Esquema de los métodos inmunocitoquímicos directos (A) e indirectos (B y C).

uso de un Ac secundario en las técnicas indirectas tiene varias ventajas. Por otra parte, permite utilizar el mismo Ac secundario marcado, independientemente de la especificidad del Ac primario utilizado, ya que la especificidad está determinada por el Ac primario. Por otra parte, la introducción del Ac secundario marcado aumenta la sensibilidad del método, ya que pueden unirse más moléculas marcadas por cada molécula de Ag (compárense A y B de la fig. 1-7).

En la figura 1-7 B se esquematiza el revelado del complejo Ag-Ac primario mediante Ac secundarios marcados con colorantes fluorescentes, radioisótopos y oro coloidal. En los métodos de revelado que utilizan enzimas como marcadores (véase fig. 1-7 C, *peroxidasa*) es necesario adicionar al medio de incubación el sustrato de la enzima utilizada (véase fig. 1-7 C, H_2O_2), cuya actividad generalmente se manifiesta por la formación de un producto coloreado (véase fig. 1-7 C, *sulfato de cobre*).

Un método inmunocitoquímico indirecto muy sensible es el llamado **peroxidasa-antiperoxidasa** (PAP) (véase fig. 1-8). Consiste en incubar el material antigénico con un Ac primario específico, luego con un Ac secundario (véase fig. 1-8, *puente*) y después con un Ac terciario marcado con el **complejo PAP**, seguido del revelado de la enzima. Debido a que el Ac secundario actúa como puente entre el Ac primario y el terciario, es necesario que ambos, primario y terciario, se obtengan de la misma especie animal. Por ejemplo, para detectar moléculas de miosina (proteína muscular) en músculo de ratón podemos utilizar un Ac primario de conejo antimiosina de ratón, luego un Ac secundario de cabra antiinmunoglobulina de conejo y, por último, un Ac terciario de conejo marcado con el complejo PAP (véase fig. 1-8).

En la aplicación de las técnicas de inmunomarcación existen dos tipos principales de problemas:

1) La *sobremarcación*, que consiste en una coloración de fondo difusa (*background*) o de precipi-

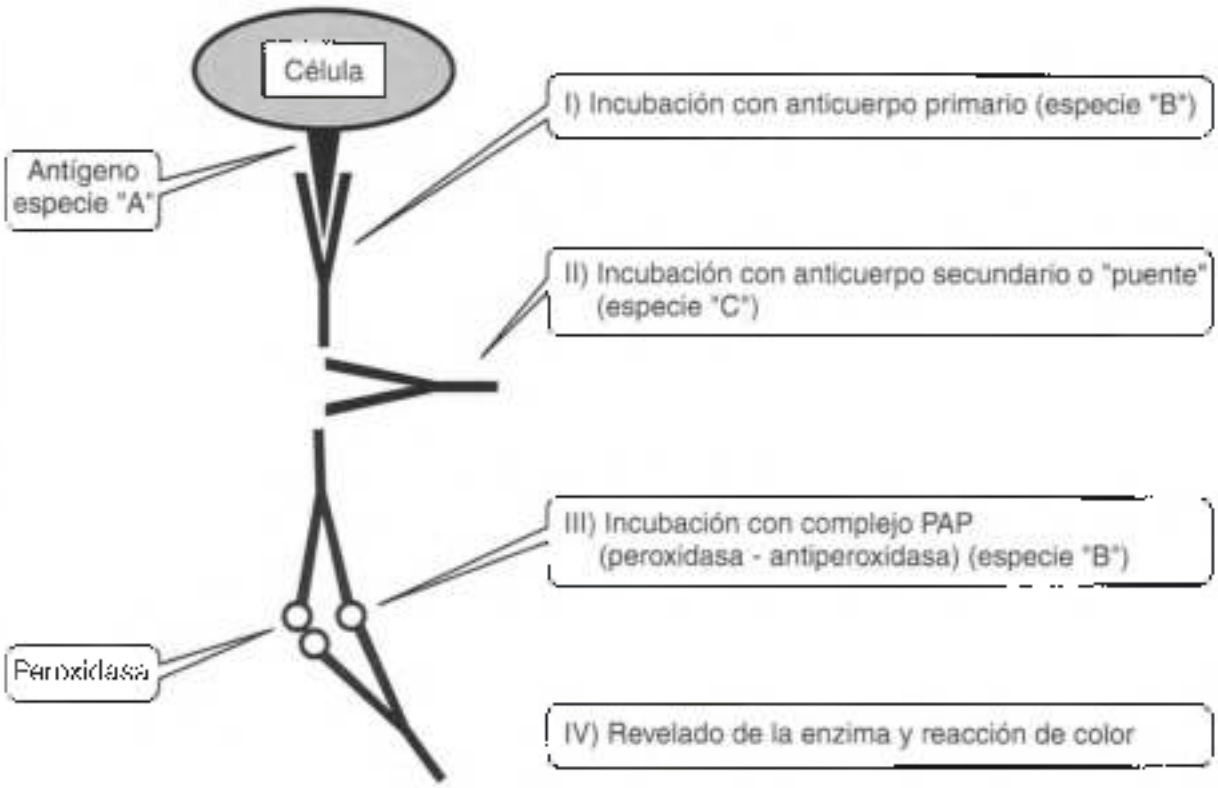

Fig. 1-8. Esquema de un método inmunohistoquímico indirecto y marcado con el complejo "peroxidasa-antiperoxidasa" (PAP).

tado del marcador localizada fuera del sitio normal del antígeno que debemos visualizar. Este tipo de problema dificulta la interpretación de la inmunomarcación y puede estar provocado por la falta de especificidad del Ac primario o secundario, o por la movilización del Ag por fijación deficiente, o por solubilización del Ag, o por reacción cruzada con otras moléculas antigénicas que comparten epítopes similares.

2. La *submarcación*, que es la marcación escasa o ausente de Ag en tejidos en los cuales se conoce su presencia. Su causa, en general, es la destrucción de Ag por un tratamiento indebido, o por fijación inadecuada, o utilización de concentraciones bajas del Ac, o tiempos de incubación o temperatura inadecuados. Para reconocer y solucionar estos inconvenientes deben realizarse controles adecuados y variaciones de las técnicas, que son particulares para cada caso en estudio y cuyo detalle excede los alcances de este libro.

La elección entre diferentes métodos inmunohistoquímicos depende de muchos factores, como el tipo de Ag en estudio (mayor o menor labilidad frente a fijadores histológicos, ubicación dentro de la estructura en estudio, etc.), del equipamiento que se ha de utilizar (microscopía óptica, de fluorescencia, electrónica, etc.), de la disponibilidad de reactivos, etc. Asimismo, el método seleccionado será directamente dependiente del trabajo o investigación que se desea realizar, por ejemplo, la determinación de la **proliferación celular** (fig. 1-9). En el cuadro 1-3 se señalan las ventajas y las inconvenientes de algunos métodos de inmunomarcación.

Por otra parte, existen métodos de fluorescencia que no utilizan anticuerpos marcados con fluorocromos, sino moléculas que adquieren fluorescencia bajo alguna condición biológica, química o física. Por ejemplo, un método para evaluar la viabilidad celular se basa en la determinación simultánea de células vivas y muertas mediante marcadores que reconocen dos parámetros de viabilidad celular: 1) la actividad de esterasa intracelular con el reactivo calceína AM y 2) la integridad de la membrana celular con el reactivo etidio H-1. La calceína AM, que no es fluorescen-

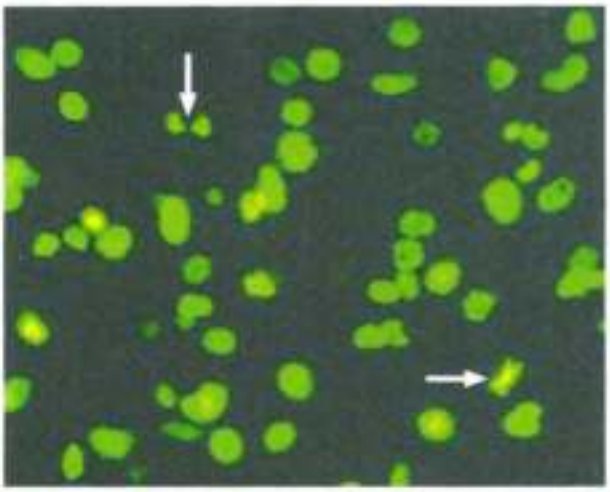

Fig. 1-9. Cultivo celular con un método inmunocitoquímico para evaluar la proliferación celular. Se incuba el cultivo con bromodeoxiuridina (BrdU), un análogo de la uridina que se incorpora al DNA durante la división celular y luego se demuestra su incorporación mediante un anticuerpo primario anti BrdU y un anticuerpo secundario marcado con un fluoromoro (fluoresceína = verde). Se determina la proporción de células en proliferación mediante la expresión "células marcadas/total de células". Se observan figuras de mitosis (flechas).

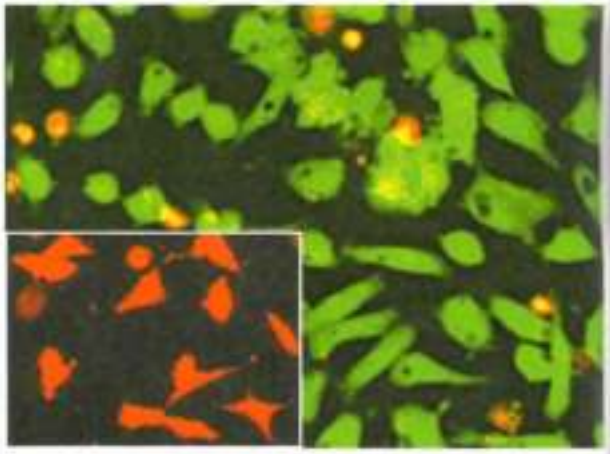

Fig. 1-10. Cultivo celular con un método de fluorescencia para evaluar la viabilidad celular. Pueden observarse células vivas (verdes) y muertas (rojas) luego del método de calceína-etidio. Un control positivo (recuadro) muestra todas células muertas luego del tratamiento con un tóxico.

le, penetra en células vivas y es convertida, por la actividad de la esterasa mitocondrial, en el colorante polianiónico calceína, que es retenido por las células vivas y fluorosce intensamente en color verde (véase fig. 1-10). Por su parte, el etidio (E) no penetra la membrana plasmática de células vivas, pero penetra la membrana dañada de las células muertas y aumenta 40 veces su fluorescencia al unirse con los ácidos nucleicos, con una señal fluorescente de color rojo (fig. 1-10).

Microscopias

Microscopio óptico

El microscopio óptico (MO) (microscopio de luz visible, microscopio fotónico o microscopio de campo claro) está compuesto por un estativo o par

Cuadro 1-3. *Ventajas y desventajas de algunos métodos de inmunomarcación*

Inmunofluorescencia	*Inmunoperoxidasa*	*Inmunorradiografía*
Sensibilidad buena	Sensibilidad buena	Sensibilidad muy buena
Se aplica usualmente en tejidos frescos o fijados y congelados	Puede aplicarse sobre tejidos incluidos en parafina	Se aplica sobre tejidos frescos o incluidos en parafina o resina
Buena conservación de la morfología	Excelente conservación de la morfología	Excelente conservación de la morfología
Lábil conservación de la marcación	Conservación indefinida de la marcación	Conservación indefinida de la marcación
Utiliza microscopia de fluorescencia	Utiliza microscopia óptica convencional	Utiliza microscopia óptica convencional
Buena definición de Ag extracelulares e intracelulares	Mala localización de Ag extracelulares y buena de Ag intracelulares	Buena localización de Ag extracelulares e intracelulares

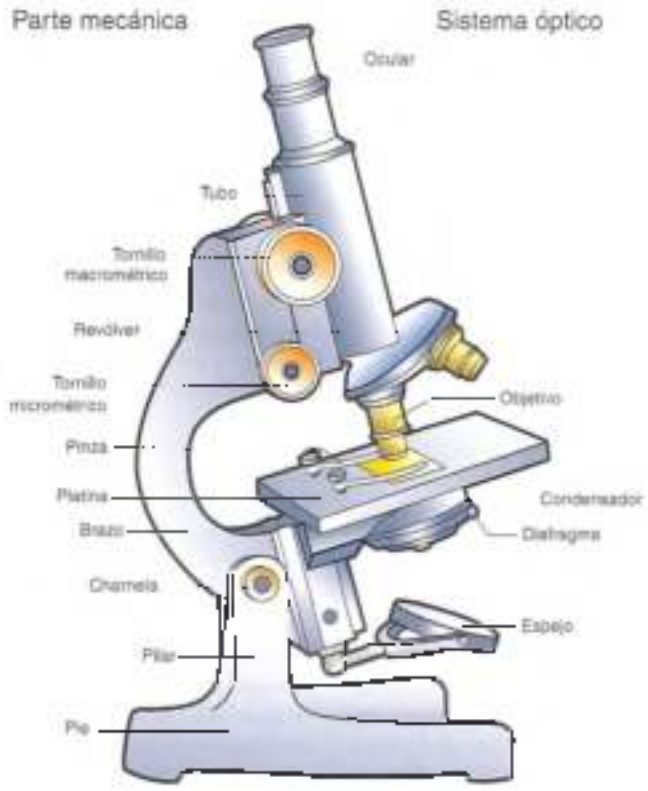

Fig. 1-11. Esquema de un microscopio óptico compuesto.

la mecánica (fig. 1-11, lado izquierdo) y por un sistema óptico (fig. 1-11, lado derecho).

A través del sistema óptico se refractan los rayos luminosos provenientes del objeto en estudio para proporcionar una *imagen final de mayor tamaño, invertida y virtual* (fig. 1-12). Para lograr este resultado, el objeto en estudio debe ser transparente y poseer contraste para poder discriminar sus diferentes componentes. Como mencionamos en el apartado *Técnica citohistológica*, la transparencia se logra en parte con cortes muy delgados del material en estudio (figs. 1-3 a 1-5) o mediante el estudio de "extendidos celulares" o bien con cultivos de células aisladas (figs. 1-9, 1-10 y 1-13). El contraste adecuado se alcanza por medio de diferentes tipos de coloraciones o mediante sistemas ópticos particulares (fig. 1-17) (p. ej., microscopio de contraste de fase o microscopio de interferencia).

Los siguientes conceptos referidos a un sistema óptico son muy importantes para conocer el funcionamiento y el uso correcto del microscopio.

Poder de resolución

El **poder de resolución** (PR) es la capacidad para distinguir los más finos detalles de las estructuras en estudio; o sea, dar imágenes distintas (separadas) de dos puntos situados muy cerca entre sí en el objeto de estudio. Esta característica depende de la longitud de onda de la radiación utilizada (λ) y de la abertura numérica (AN) de la lente. Esta última depende a su vez del índice de refracción del medio que atraviesa la radiación (η) y del seno del semiángulo de abertura de la lente (α) (cuadro 1-4).

$$AN = \eta \times \operatorname{sen} \alpha$$

Se denomina ángulo de abertura al limitado por los rayos más periféricos del cono de luz que penetra en una lente.

El PR es directamente proporcional a la AN. Así, un objetivo con mayor AN tendrá mayor PR que un objetivo con menor AN.

El PR es inversamente proporcional a la longitud de onda (λ). Si utilizamos una fuente de radiación con una longitud corta (p. ej., luz ultravioleta o electrones), el PR será mayor (véase funcamentos del microscopio electrónico, más adelante).

Límite de resolución

Esta propiedad deriva del concepto anterior. El **límite de resolución** (LR) es la distancia mínima que separa dos puntos para poder ser discriminados como tales (o el objeto más pequeño que puede ser visualizado). Es la inversa del poder de resolución y depende principalmente de la longitud de onda (λ) utilizada.

$$LR = \frac{0{,}61 \times \lambda}{AN}$$

El LR para:

- el ojo humano = 0,1 mm
- el microscopio óptico = 0,2 µm
- el microscopio electrónico = 2 a 10 Å.

En general, un tipo de luz no puede emplearse para resolver estructuras más pequeñas que su propia longitud de onda. Así, el LR del MO está dado por la longitud de onda de la luz visible, que va desde 400 nm (violeta) hasta 700 nm (rojo). En términos prácticos, una bacteria y una mitocondria son los objetos más pequeños que pueden ser visualizados claramente en este tipo de microscopio (fig. 1-13).

Poder de penetración

Es el que permite observar diferentes planos de la preparación en una misma posición del enfoque. Es inversamente proporcional a la AN y a la magnificación de la lente.

Poder de definición

Es la capacidad de dar imágenes netas de contornos nítidos.

Distancia focal

Es la distancia entre el centro óptico de una lente y el foco donde se reúnen todos los rayos luminosos que la atraviesan.

Distancia frontal

Es la distancia entre la preparación microscópica y la lente inferior del objetivo. *Nota:* Debe recordarse que en los objetivos de inmersión, esta distancia es de apenas 0,1 mm. ¡Precaución, al hacer el enfoque a mayor aumento! (*véase* fig. 1-12).

Objetivos secos

Son objetivos que se utilizan con interposición de aire entre la preparación y el objetivo (5×, 10×, 20×, 40×). ¡Precaución! ¡No usar aceite de inmersión!

Objetivos de inmersión

Son objetivos que se utilizan interponiendo una delgada capa de aceite entre la preparación y el objetivo (40×, 60×, 100×). Tienen el propósito de lograr un mayor aprovechamiento de los rayos luminosos periféricos. *Nota:* Debe recordarse que en los objetivos de inmersión, esta distancia es de apenas 0,1 mm. ¡Precaución al hacer el enfoque a mayor aumento! (*véase* fig. 1-12).

Magnificación o aumentos

Se calcula multiplicando los aumentos correspondientes a los sistemas ópticos empleados (ocular × objetivo). Es directamente proporcional a la AN, aunque no es necesariamente proporcional al PR (cuadro 1-5).

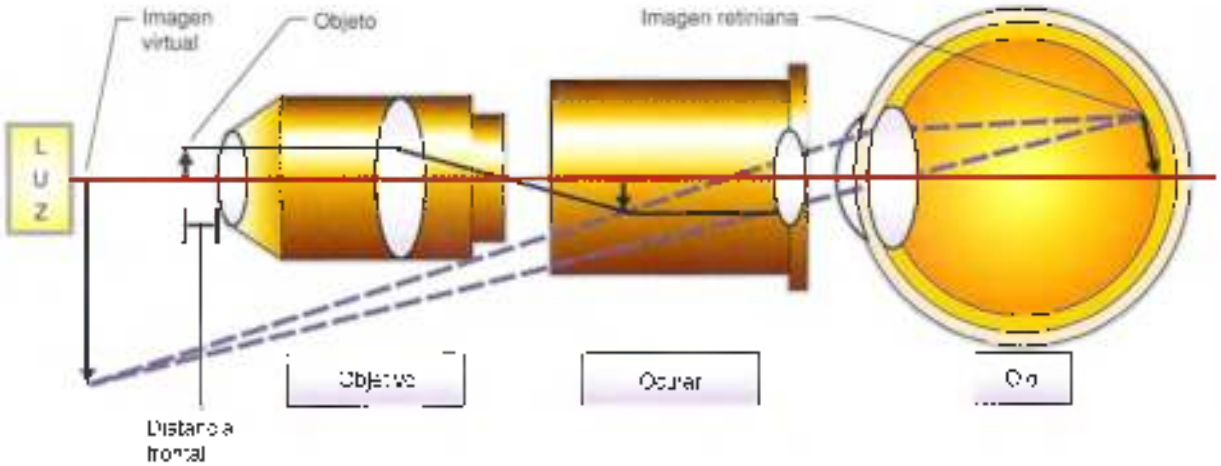

Fig. 1-12. Formación de la imagen en el microscopio y en la retina del observador.

Cuadro 1-4. *Valores para el cálculo del poder de resolución*

Valor máximo del seno de α	= 0,1
Valor máximo del índice de refracción	= 1,6
Longitud de onda (λ) de la radiación:	
infrarroja	≥ 700 nm
roja	= 700 nm
anaranjada	= 610 nm
amarilla	= 565 nm
blanca	**= 550 nm**
verde	= 515 nm
azul	= 463 nm
índigo	= 425 nm
violeta	= 400 nm
ultravioleta	≤ 400 nm
rayos X	= 1 nm
electrones	= 0,005 nm

El MO es adecuado para estudiar células y tejidos previamente fijados y coloreados. Como ya vimos, la coloración de las preparaciones citohistológicas tiene por objeto provocar la absorción diferencial de la luz, con el propósito de visualizar las diversas estructuras con colores distintos. Esa diferente capacidad de absorción produce modificaciones en la amplitud (intensidad) de la onda luminosa (fig. 1-14 A-C). Cuanto más absorbente sea el material en estudio, menor será la amplitud (intensidad) de la onda luminosa que lo atraviesa y la resultante será la visualización de colores diferentes.

Por otra parte, para estudiar células u organismos vivos, a los cuales no es posible colorear, es necesario recurrir a otros sistemas ópticos, como el **microscopio de contraste de fase** o el microscopio de interferencia. En estos casos, se aprovecha una característica propia de los diferentes componentes celulares que, aun siendo transparentes a la luz, poseen distintas densidades relativas, es decir, diferente concentración de materia por unidad de volumen. Así, los materiales que tienen distintos índices de refracción permiten diferentes velocidades de las ondas de luz que los atraviesan (véase fig. 1-14 A, B, D-G). Cuanto mayor es la densidad de una estructura, mayor es su índice de refracción y menor la velocidad de la luz que la atraviesa, es decir, las ondas de luz se retardan y se cambian de fase. Con el MO común no es posible discriminar pequeñas diferencias en los índices de refracción o absorción en las estructuras celulares no coloreadas. En cambio, los MO de contraste de fase y de interferencia están diseñados para utilizar las características ópticas mencionadas y traducirlas en imágenes con grados visibles y diferenciales de contraste y brillo (fig. 1-15).

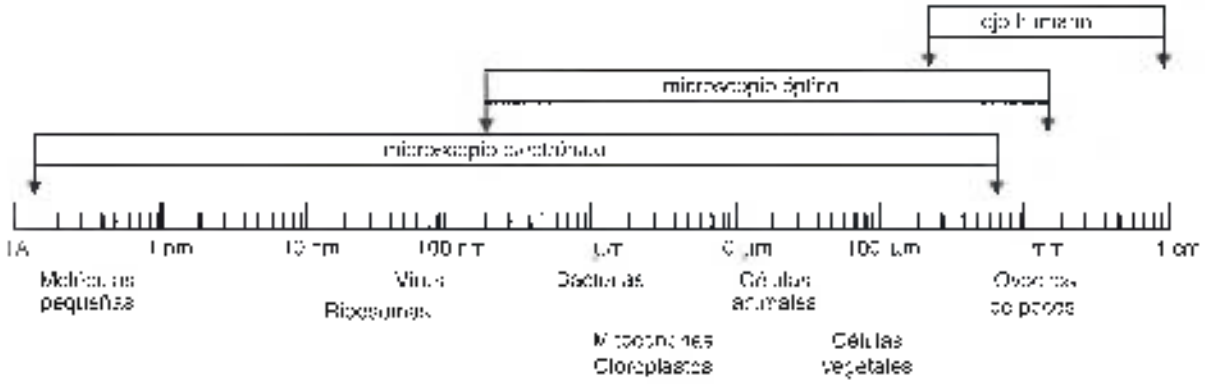

Fig. 1-15. Escala y tamaño de objetos que pueden visualizarse con diferentes ópticas.

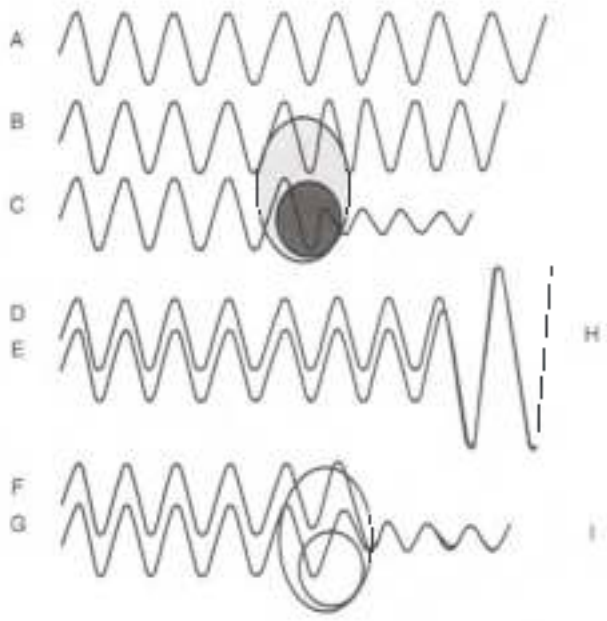

Fig. 1-14. Esquema del paso de ondas luminosas a través de una célula coloreada (**A**, **B**, **C**) y una célula no coloreada (**F**, **G**). Se señalan ondas luminosas que atraviesan: 1) medios homogéneos (**A**, **D**, **E**), 2) medios con mayor índice de refracción y no absorbentes (= retardo de fase) (**D**, **F**, **G**) y 3) medio con mayor índice de refracción y absorbente (= retardo de fase y disminución de la amplitud o intensidad) (**C**). Cuando se juntan ondas que están en la misma fase (**D** y **E**) se produce una "interferencia constructiva" con aumento de intensidad luminosa (**D** + **E** = **H**). Por el contrario, si las ondas están desfasadas, se produce una "interferencia destructiva" con disminución de la intensidad (**F** + **G** = **I**) y ésta es la base del principio de la microscopía de contraste de fase.

Microscopio de contraste de fase

Es un MO de luz visible que posee diafragmas anulares en los sistemas ópticos del objetivo (fig. 1-16 a) y del **condensador** (véase fig. 1-16 b) que modifican (aceleran o retardan) los rayos luminosos periféricos con respecto a los centrales que atraviesan el objeto (véase fig. 1-16). La imagen final recibida por el ocular (véase fig. 1-16 c) depende del efecto de interferencia entre la imagen directa dada por los rayos centrales (no modificados) (véase fig. 1-16 A) y la imagen proporcionada por los rayos más periféricos (acelerados o retrasados) (véase fig. 1-16 B). Si ambos conjuntos de rayos luminosos están *en fase*, se suman y el objeto aparece más brillante que el medio que lo rodea (véase fig. 1-14 D + E = H); pero si ambos rayos están *fuera de fase*, las ondas se anulan y el objeto se verá más oscuro (véase fig. 1-14 F + G = I). Las variaciones entre estas situaciones extremas proporcionan una imagen final con una gama de grises (distintas intensidades), que refleja las diferentes densidades e índices de refracción de la preparación estudiada (véase fig. 1-13). En síntesis, la función del microscopio de contraste de fase es combinar las ondas desfasadas y convertir las diferencias de fase en diferencias de amplitud (intensidad luminosa) a fin de poder detectar detalles en materiales no coloreados, por ejemplo, en células vivas, mantenidas o cultivadas in vitro.

Microscopio de contraste por interferencia diferencial

El microscopio de contraste por interferencia diferencial (DIC) posee un polarizador que filtra la luz que vibra en un solo plano y un juego de prismas especiales. Uno de ellos, ubicado cerca del condensador o sobre él, desdobla el rayo incidente en dos componentes (dos ondas) que atraviesan la muestra. Los dos rayos luego son combinados nuevamente por un segundo prisma que los hace interferir para formar una imagen de aspecto tridimensional. Este microscopio permite observar relieves en superficie de especímenes voluminosos, o difíciles de manejar o muy gruesos como para ser observados con el microscopio de contraste de fase. Con el microscopio de interferencia también se pueden cuantificar los cambios de índices de refracción. Como la densidad óptica y el retardo de fase del haz luminoso son proporcionales a la masa de la muestra, es posible obtener datos cuantitativos de componentes celulares mediante la comparación de un haz luminoso de referencia con las ondas de fase retardadas. Además, es posible traducir los cambios de fase como cambios de color y así se obtienen imágenes de células vivas y "coloreadas" por medios ópticos.

Microscopio de fondo oscuro

Se basa en la dispersión de la luz que provocan estructuras que pueden estar por debajo del límite de resolución o en el límite de estructuras con diferente índice de refracción. Esto se logra con un condensador que sólo permite iluminar la preparación en forma muy oblicua (fig. 1-17). Así, los componentes celulares se observan brillantes por la dispersión de la luz (véase fig. 1-17 B) sobre un fondo negro, ya que la luz que no incide sobre las estructuras estudiadas no entra en el objetivo (véase fig. 1-17 A). Este microscopio, aunque no permite visualizar los detalles estructurales, permite resolver partículas más pequeñas que las observadas con el microscopio común de campo claro. El efecto óptico es semejante a la visualización de las pequeñas partículas que flotan en el aire de una habitación oscura donde entra un delgado rayo luminoso.

Cuadro 1-5. *Niveles microscópicos en biología*

Unidad de medida	*Valor de la unidad*	*Método de estudio*	*Estructura visualizada*
milímetro (mm)	10^{-3} m	Ojo	Órganos. Tejidos
		Lupa	Células grandes
Micrómetro (µm)	10^{-6} m	Microscopias ópticas	Tejidos. Células
			Organúlos grandes
Nanómetro (nm)	10^{-9} m	Microscopia electrónica	Componentes subcelulares
		Microscopia de polarización	Virus
			Macromoléculas
Angstrom (Å)	10^{-10} m	Microscopia electrónica	Estructura molecular
		Difracción de rayos X	Estructura atómica
		Microscopia de efecto túnel	

Microscopio de polarización

También es un microscopio óptico de luz visible, pero se basa en el uso de luz polarizada y permite obtener información acerca del ordenamiento de las moléculas del objeto estudiado. Los materiales que poseen el mismo índice de refracción en todas las direcciones se denominan isotrópicos porque no tienen una disposición regular u ordenada de sus constituyentes y la luz polarizada los atraviesa a la misma velocidad cualquiera que sea la dirección del plano de incidencia. Por el contrario, un material es anisotrópico o birrefringente cuando la disposición ordenada de sus componentes en un plano definido hace que la velocidad de la luz polarizada cambiara según la dirección del plano de vibración de la onda luminosa. En este último caso, las estructuras en estudio presentan diferentes índices de refracción que corresponden a las diferentes velocidades de transmisión de la luz que, a su vez, dependen de la disposición molecular de sus componentes.

Para que puedan observarse estas características en las preparaciones citohistológicas, este tipo de microscopio posee un cristal polarizador en la zona del

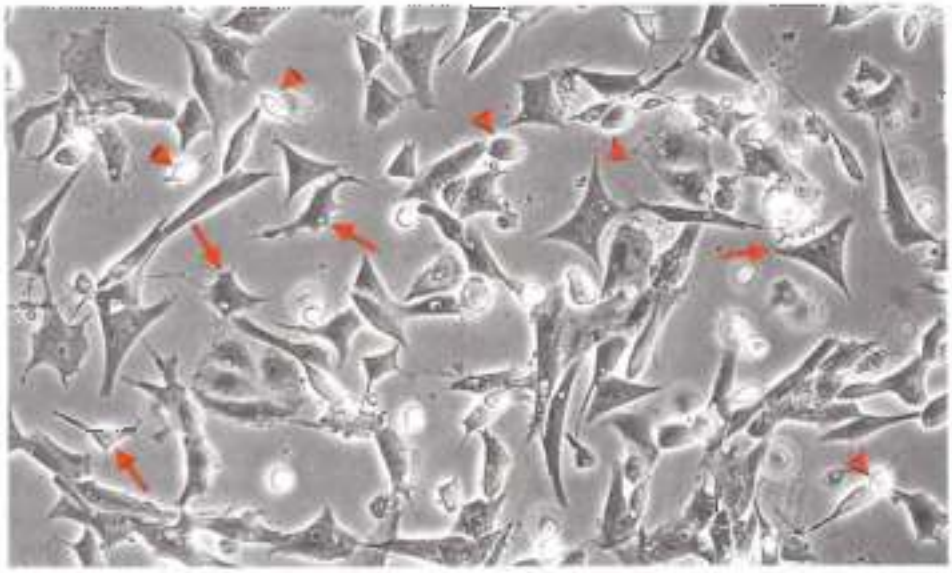

Fig. 1-15. Cultivo primario de células neurales con microscopia de contraste de fase. Se observan células de diferentes formas y tamaños que reflejan la distinta adhesividad al sustrato, algunas presentan filopodios o proyecciones periféricas que indican motilidad celular (flechas) y otras están en proceso de división (cabezas de flecha).

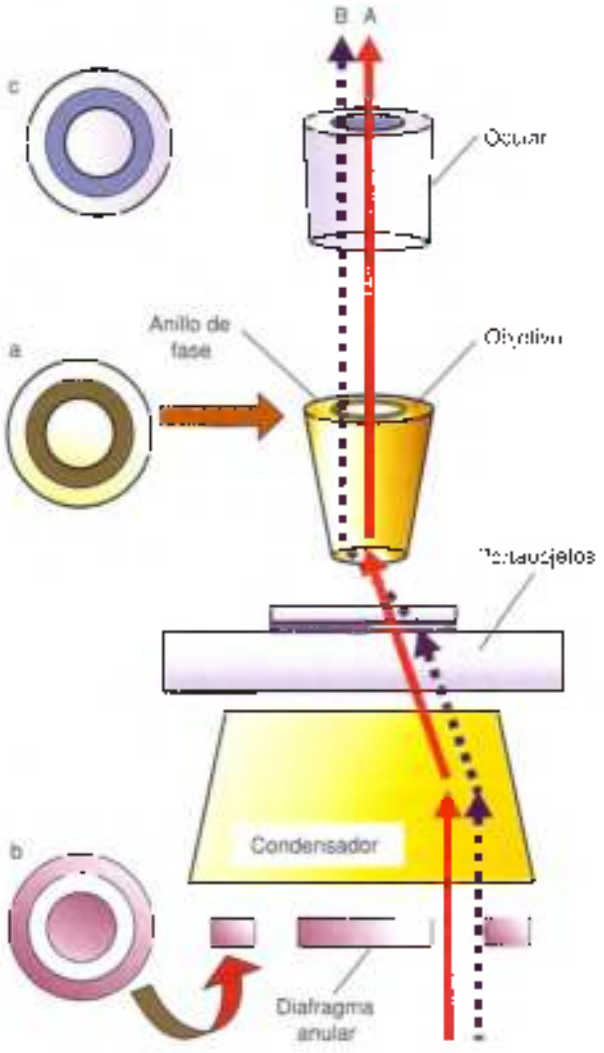

Fig. 1-16. Esquema simplificado de la trayectoria de la luz en un microscopio de contraste de fase. El anillo de fase (a) del objetivo es fijo y el diafragma anular del condensador (b) es móvil y se debe hacer coincidir al alinear el microscopio, lo cual se muestra en la imagen del campo óptico alineado a nivel del ocular (c). A. Rayos no modificados. B. Rayos modificados (véase explicación en el texto).

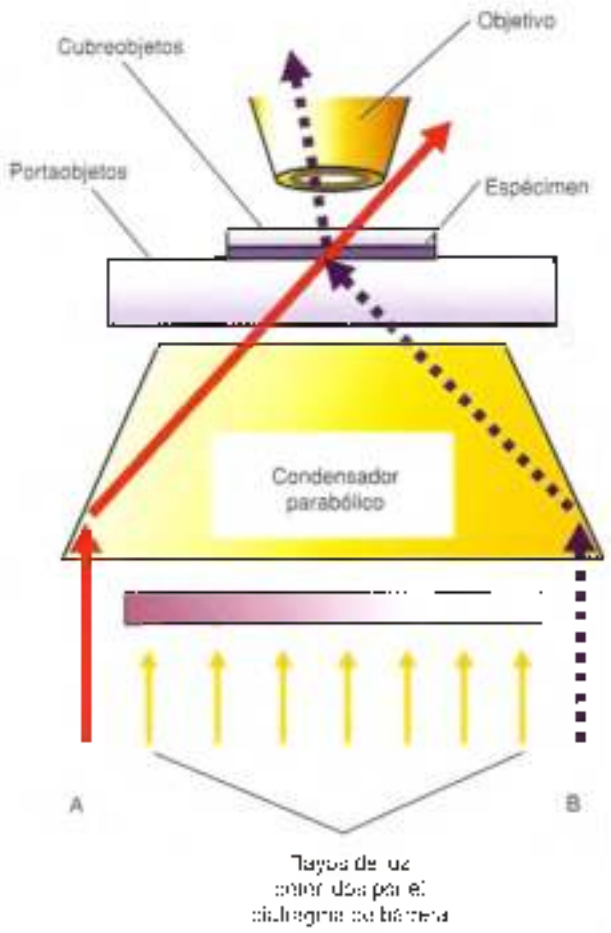

Fig. 1-17. Esquema simplificado de la trayectoria de la luz en un microscopio de fondo oscuro. A. Rayos no dispersados. B. Rayos dispersados (véase explicación en el texto).

condensador que se encarga de uniformar en un solo plano del espacio las vibraciones de la onda de luz que luego atraviesa la preparación en estudio. También tiene un cristal **analizador**, montado sobre el objetivo, que al ser rotado alrededor del eje óptico permite estudiar la orientación de los rayos luminosos provenientes de la fuente y la muestra. En una muestra observada con este microscopio, las zonas cuya disposición macromolecular es regular y muy ordenada (p. ej., las paredes transversales del músculo esquelético, el huso mitótico, las estructuras cristalinas, etc.) se observan más brillantes o más oscuras (birrefringencia) que aquellas cuyos componentes se disponen al azar y más desordenados.

Microscopio de fluorescencia

Este microscopio posee el estativo mecánico y los componentes básicos similares a un microscopio óptico común, pero en vez de luz blanca utiliza luz ultravioleta y filtros que producen la excitación de la radiación en ciertas longitudes de onda que dependen de los componentes de la muestra en estudio o de los **colorantes fluorescentes** utilizados. Aunque ciertos componentes celulares poseen autofluorescencia (p. ej., la vitamina A), este microscopio se usa con más frecuencia para estudiar materiales previamente marcados con colorantes como

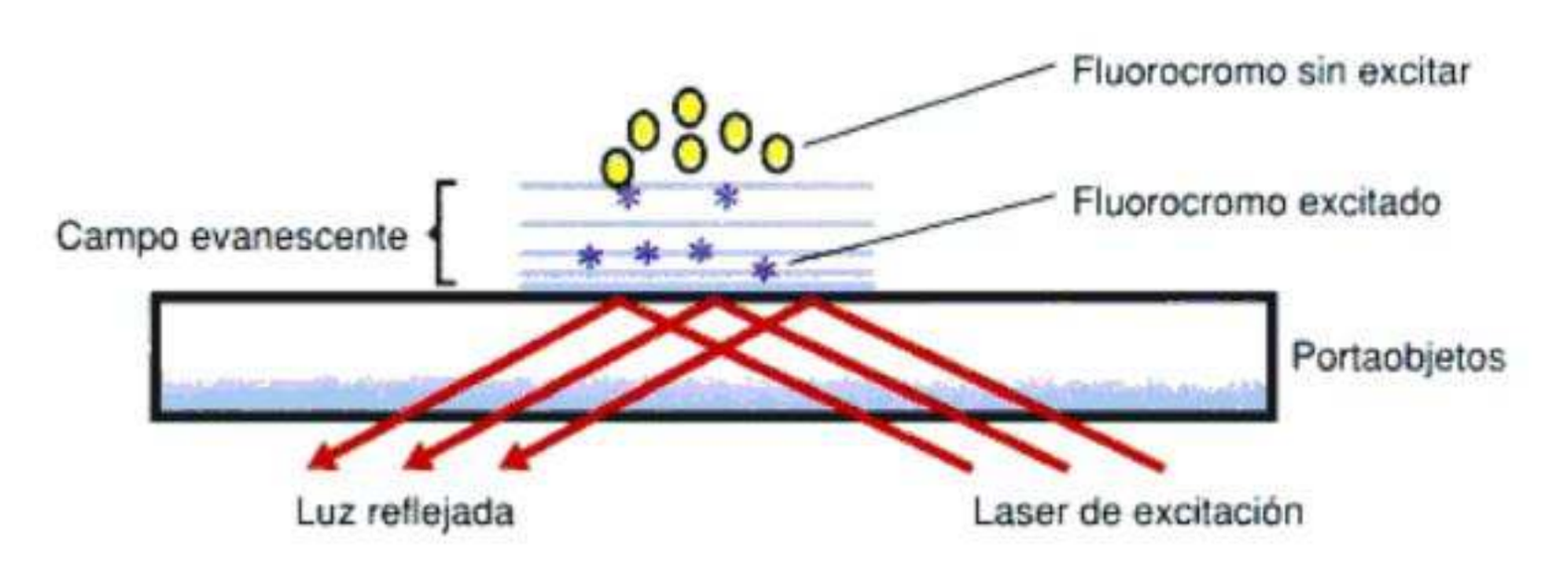

Fig. 1-18. Fundamento de la microscopia TIRF.

la **fluoresceína** (fluorescencia verde), la **rodamina** (fluorescencia roja) o el **colorante de Hoechst** (fluorescencia azul). Como ya se mencionó, la marcación de anticuerpos con colorantes fluorescentes es un método muy utilizado para identificar y localizar diferentes tipos de moléculas mediante las **técnicas inmunocitoquímicas** (véase fig. 1-9), aunque también existen métodos que no utilizan anticuerpos marcados con fluorocromos, sino moléculas que adquieren fluorescencia en respuesta a cambios químicos, físicos o biológicos (véase fig. 1-10).

Microscopio láser confocalizado

Es un tipo de microscopio óptico de fluorescencia que incluye una fuente de emisión de **luz láser**. Debido a un sistema óptico particular y a las características físicas de la **radiación láser**, se pueden localizar con gran precisión estructuras subcelulares marcadas con colorantes fluorescentes y con muy baja o nula coloración de fondo (*background*). Además, las imágenes se integran y se analizan en un sistema computarizado que permite realizar la reconstrucción tridimensional del objeto estudiado a partir de los *cortes ópticos seriados* del espécimen, así como múltiples análisis cualitativos y cuantitativos de las preparaciones estudiadas.

Microscopio TIRF (total internal reflection fluorescence)

Este microscopio fue diseñado para el estudio de células en un medio acuoso y en el que el portaobjetos sobre el cual se encuentran tiene un índice de refracción mayor que ese medio. Si se ilumina la muestra desde abajo con un haz de luz láser que incida con cierto ángulo, toda la luz que pasa por el portaobjetos se refleja y no atraviesa la muestra debido a las diferencias en los índices de refracción. Sin embargo, la luz que llega hasta la vecindad de la muestra es capaz de generar un campo electromagnético que se propaga en ese medio de menor índice de refracción. Este campo decae a medida que se aleja de la preparación, por lo que se denomina "campo evanescente". El resultado es la excitación del fluorocromo en una capa muy delgada, de unos 100 nm, que corresponden a la región más próxima al portaobjetos (fig. 1-18). Este microscopio se aplica al estudio de los puntos de contacto entre una célula y el sustrato, o a los procesos dinámicos que ocurren entre membranas y vesículas, en células vivas, ya que este tipo de microscopia no funciona bien con material fijado y montado porque los medios de montaje poseen un índice de refracción similar al de los materiales de soporte.

Microscopio de dos fotones

Se basa sobre la estimulación de un fluorocromo de modo simultáneo por dos fotones. La energía de ambos fotones se suma y juntos son capaces de estimular del mismo modo que lo haría un solo fotón con el doble de energía (doble de frecuencia). La tecnología multifotón ofrece varias ventajas para el estudio de muestras biológicas:

1. *Excitación de la muestra en un único punto*, ya que sólo se excita el punto donde convergen los pares de fotones en el plano focal. El resto de la muestra, al no ser estimulada, no emite nuevos fotones por lo que no es preciso eliminar la luz de las zonas fuera de foco, responsable del *background*.
2. *Posibilidad de excitar fluorocromos* con un rango de excitación con longitud de onda menor que la fuente de luz, por absorción simultánea de dos o más fotones. Al absorberse dos fotones, la excitación que se consigue es equivalente a la de un solo fotón con una frecuencia doble. En la práctica, esto nos permite excitar con infrarrojo fluorocromos que sólo son posibles de excitar en el ultravioleta.
3. *Alta capacidad de penetración de los fotones*, lo que

Copyrighted material

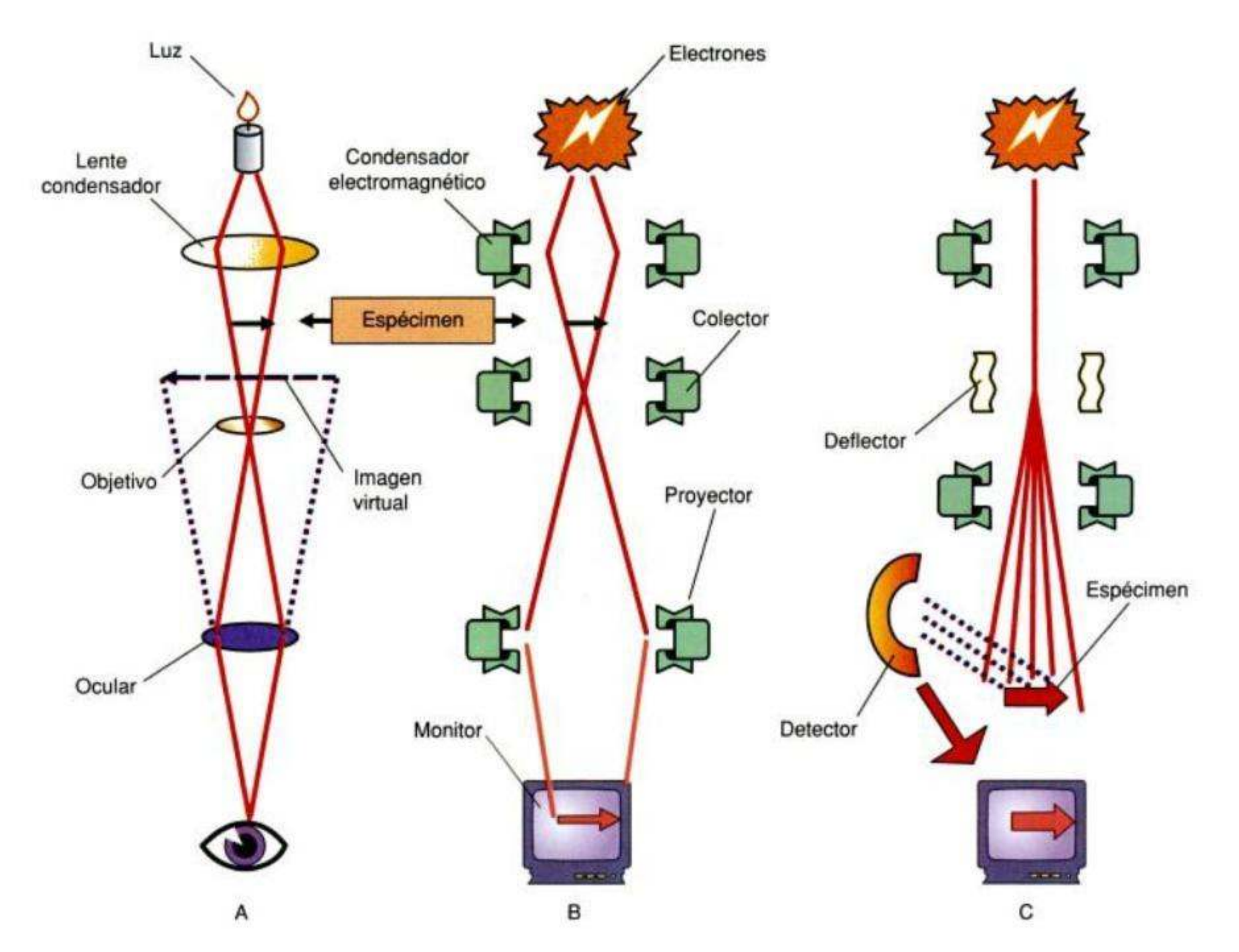

Fig. 1-19. Esquemas comparativos de microscopios óptico (**A**), electrónico de transmisión (**B**) y electrónico de barrido (**C**).

es ideal para estudiar muestras gruesas como embriones enteros vivos. A diferencia del sistema microscópico convencional, no es preciso cortar las muestras ya que se puede estudiar un trozo de tejido excitando sólo una zona.

4. *Menor daño de la muestra,* dado que al estimularse sólo en el plano focal no se daña el resto de la muestra. Uno de los principales objetivos de los estudios de microscopía in vivo es capturar imágenes con alta penetración y daño mínimo de la muestra por fototoxicidad. Esto es especialmente importante cuando el material que se estudia son embriones que luego deben ser reimplantados.

Nota: El microscopio láser confocalizado, el microscopio TIRF (*total internal reflection fluorescence*), el microscopio de dos fotones, el microscopio de "efecto túnel" y otros de tecnología muy avanzada que brindan información estructural y funcional a nivel molecular y atómico no son actualmente de uso común en la práctica microscópica convencional o cotidiana, ni en cualquier centro biomédico de tipo asistencial. Sin embargo, estos y otros tipos de microscopios se utilizan en laboratorios de investigación biológica en diferentes partes del mundo y forman parte de la tecnología que proporciona el caudal de conocimientos que el profesional del área de la salud (aunque no lo practique en forma personal) no puede dejar de conocer conceptualmente.

Microscopio electrónico de transmisión

El microscopio electrónico de transmisión (MET) posee los componentes básicos equivalentes al microscopio óptico (fig. 1-19 A, B), pero en lugar de una fuente de luz utiliza un tubo de **radiación de electrones** y en vez de lentes de cristal posee **lentes** o **bobinas electromagnéticas**. Los **electrones**, que en el vacío se desplazan en línea recta, son desviados por las bobinas de una manera similar a la refracción que

Copyrighted material

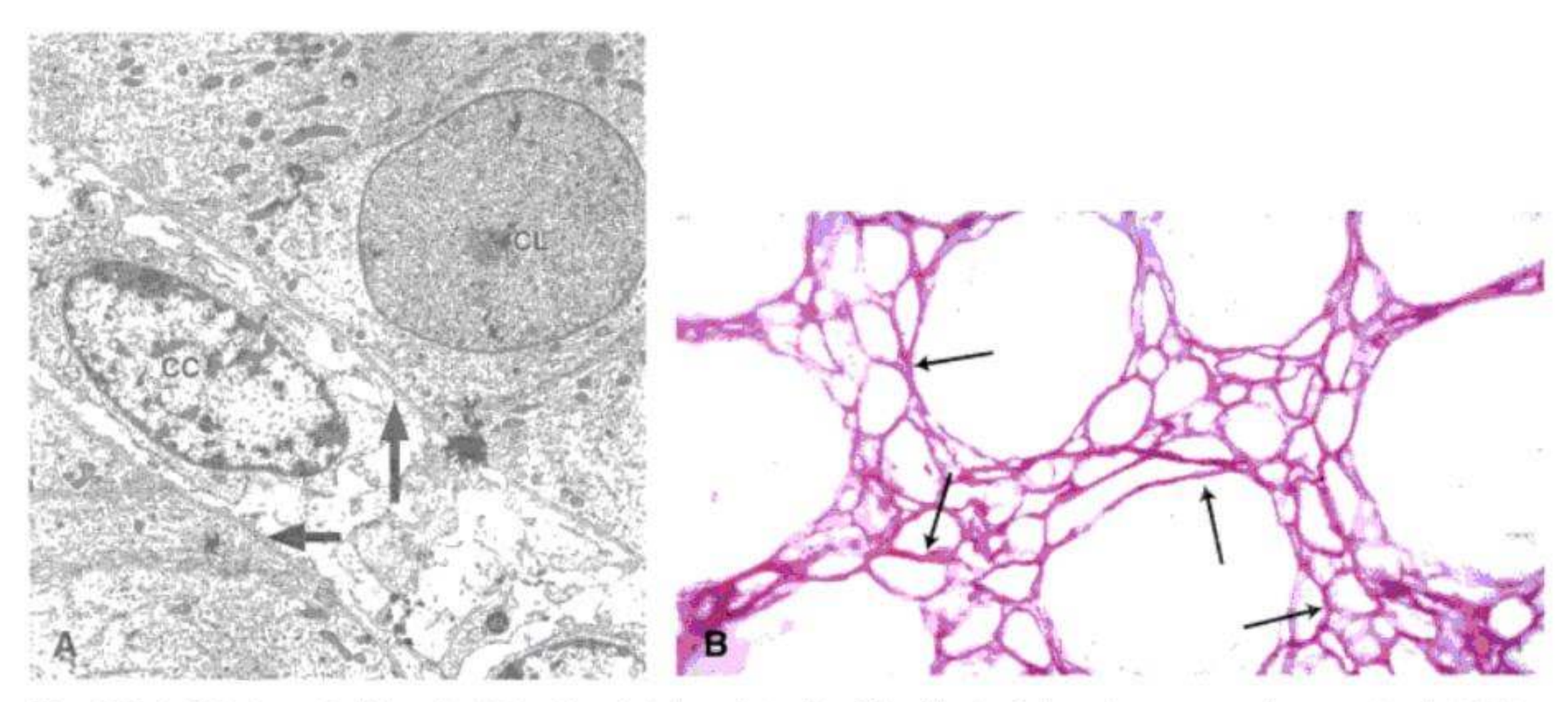

Fig. 1-20 A. Células epiteliales de riñón (dominio basolateral) y fibroblasto de la estroma con microscopia electrónica de transmisión. Nótense los núcleos con cromatina laxa (CL), cromatina condensada (CC) y la membrana basal (flecha). **B.** Membrana basal de tubos colectores, asas de Henle y capilares (flechas) se marcan con la técnica de PAS por su contenido en glucoproteínas.

producen las lentes ópticas sobre los rayos luminosos. Luego de emitirse desde un tubo de rayos catódicos a un voltaje de 50.000 a 100.000 voltios, los electrones se concentran por acción de una **bobina condensadora** sobre la muestra en estudio (véase fig. 1-19 B), donde chocan y cambian de dirección según la electrodensidad de las partículas que componen la muestra. Cuanto mayor es el número atómico de los componentes de la muestra, mayor será la dispersión de los electrones. Como la mayor parte de los átomos que forman las estructuras biológicas poseen un número atómico bajo, se deben utilizar átomos pesados (*Os, Pb, Au, U*, etc.), como **colorantes electrondensos** que desvían mucho los electrones y proporcionan densidad a las diferentes estructuras celulares. Luego de atravesar la muestra, los electrones son concentrados por una **bobina colectora** y proyectados sobre una **pantalla fluorescente** o **película fotográfica**, donde se forma la imagen y se efectúa el estudio (véase fig. 1-19 B). Las zonas o estructuras que por su **densidad** dispersan más a los electrones se observan como **áreas oscuras** en la pantalla o película fotográfica (fig. 1-20 A). Al contrario de lo que ocurre en la microscopia óptica, los haces de electrones no son visibles directamente por el ojo, por lo que se debe efectuar el estudio directamente sobre la pantalla fluorescente, sobre la fotografía o sobre un monitor.

En un trabajo de rutina de MET en biología celular, como ejemplo indicativo, se trabaja normalmente hasta unos 30.000 a 50.000 aumentos directos sobre la pantalla. En trabajos a **alta resolución** (estudio de las partículas que componen organoides, estructura de membrana, etc,) se suele trabajar con hasta 100.000 a 200.000 aumentos directos y se puede llegar al millón de aumentos. Además, por ampliación fotográfica la imagen se puede incrementar 5 veces o más y llegar a aumentos reales del orden de los 10 millones o más. En este orden de aumentos se debe trabajar con una técnica muy depurada en la preparación del material y contar con suficiente experiencia en la interpretación de los datos estructurales, ya que en muchos casos resulta difícil discriminar entre estructuras reales o artefactos de la técnica.

Es importante considerar que la posibilidad de lograr aumentos importantes en MET depende de la corta longitud de onda de los electrones (véanse los apartados "Poder de resolución" y "Límite de resolución"). Como ya mencionamos, dos objetos se ven separados cuando la distancia entre ellos es mayor que la mitad de la longitud de onda empleada para su estudio. Por ejemplo, la longitud de onda de la luz blanca (de unos 550 nm), establece un límite de resolución para el MO de unos 0,2 µm. Como la longitud de onda de los electrones es muy pequeña (0,005 nm), el límite de resolución del MET se sitúa entre los 2 y los 10 Å, lo cual es teóricamente suficiente para visualizar la mayor parte de las macromoléculas biológicas cuyas dimensiones están en el orden de los 10 a los 100 Å.

Microscopio electrónico de transmisión de alto voltaje

Es un MET que utiliza emisiones de electrones acelerados a varios *millones de voltios*, lo que permi-

Copyrighted material

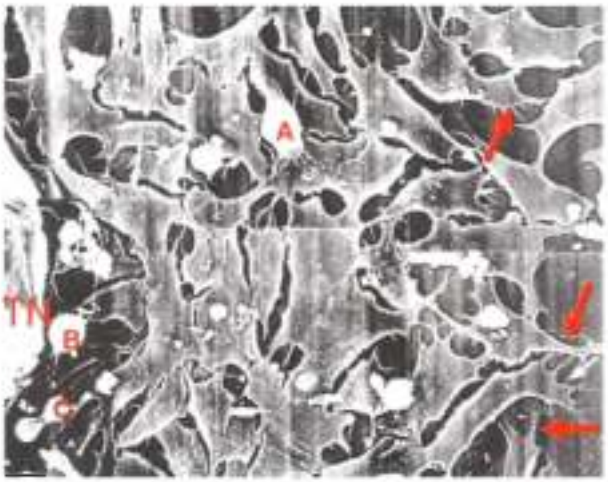

Fig. 1-21. Cultivo primario de células neurales con microscopía electrónica de barrido. Comparándolo con la preparación equivalente de la figura 1-13, se observan células de diferentes formas y tamaños; algunas con proyecciones neuríticas que indican madurez celular (flechas) y otras en proceso de división (A, B, C).

te penetrar cortes muy gruesos y estudiar la estructura tridimensional de los componentes subcelulares dado que posee un enorme poder de resolución y penetración. Con este instrumento se pueden hacer estudios sobre células enteras cultivadas, lo que permite discriminar mejor las relaciones e interacciones entre los diferentes organoides que en materiales seccionados.

Microscopio electrónico de barrido

El microscopio electrónico de barrido (MEB) permite observar la superficie de especímenes gruesos y de organismos enteros que no se podrían estudiar con el MET. Para ello, el haz electrónico no atraviesa la muestra, sino que realiza un barrido por toda la superficie del material en estudio (véase fig. 1-19 C). Este impacto de los electrones primarios sobre el espécimen produce la emisión de electrones secundarios y, con dependencia de la geometría de la superficie del espécimen, son captados por un detector, integrados y proyectados en la pantalla de un monitor (véase fig. 1-19 C). Es decir, construye una imagen basada sobre el grado y la dirección de la dispersión de electrones secundarios, que varía de acuerdo con las diferentes características geométricas y la opacidad electrónica de la muestra. El resultado final es una imagen tridimensional con elevado poder de resolución (fig. 1-21). Además, con adaptaciones del mismo equipo denominados "detectores de señales electrónicas" es posible realizar el análisis de la emisión secundaria de rayos X, con lo cual se pueden detectar la concentración y la distribución de diferentes elementos químicos de la muestra.

Bibliografía y Lecturas adicionales

Demerec M. Preface: material's from on and off the early Earth. Philos Trans R Soc Lond B Biol Sci 1976;361:1529-1530.

Bhattacharjee K, Liou H, Nguyen M, Hunt AL. Quantifying oxygen light chain phosphorylation in single adherent cells with ultraviolet fluorescence microscopy. BMC Cell Biol. 2007; 8: 13.

Darnell JE, Tieman H. A contribution to the theory of permeability of skin. Trans J Cell Physiol. 933;34:493.

Roberts EDF, Novinski WW, Saez FA. Histología Celular. 4ª ed. Buenos Aires: Editorial Atlante; 1963.

De Robertis EMF, et al. Fundamentos de Biología Celular y Molecular. 2ª ed. Buenos Aires: Editorial El Ateneo; 1997.

Gorter E, Grendel F. On bimolecular layers of lipoids on the chromocytes of the blood. J Exp Med 1925;41:439-443.

Ham AW, Cormack DH. Tratado de Histología. 8ª ed. Interamericana; 1985.

Hopwood D. Cell and tissue fixation 1972-1982. Histochemical J 1985;17:389-112.

McManus TK, Mowry RW. Staining Methods: Histological and Histochemical. New York: Hoeber; 1960.

Pearse AGE. Histochemistry: Theoretical and Applied. 2 vol. Boston: Little Brown and Co; 1968.

Pease DC, Porter KR. Electron microscopy and ultramicrotomy. J Ce Biol. 1956;2:29-37.

Peter JM, Van Neerden. An introduction to electron microscopy. Oxford: Roy Microscopy Soc Microscopy Handbook Ser; 1984.

Ramón y Cajal S, De Castro F. Elementos de técnica micrográfica del sistema nervioso. Madrid: Ed Tipográfica Artística; 933.

Rasmussen S, Chen L, Deamer D, Krasnopolski DC, Packard NH, Sleuter Fr, Bedau MA. Evolution: Transitions from nonliving to living matter. Science 2004;303:963-5.

Robertson J. The ultrastructure of the living cells. Sci Am 1952;206:64-72.

Rovasio RA. Citoquímica y ultraestructura de superficies oculares. Tesis Doctoral. Fac de Ciencias Médicas, Universidad Nacional de Córdoba (Arg); 1976.

Scarpelli DG, Kaminsky NV. Cytochemistry of cell inclusions and applications. Int Rev Exp Pathol. 1966;5:55-67.

Singer SJ, Nicolson GL. The fluid mosaic model of the structure of cell membranes. Science 1972;75:720-31.

St John J, Lovell-Badge R. Human-animal cytoplasmic hybrid embryos, mitochondria, and an enzyotic debate. Nat Cell Biol. 2007; 9: 981-92.

Sun MG, Williams J, Munoz-Pinedo C, Perkins GA, Brown JM, Ellisman MH, Green DR, Frey TG. Correlated three-dimensional light and electron microscopy reveals transformation of mitochondria during apoptosis. Nat Cell Biol. 2007;9:1057-65.

Yang G, Hongbaling BR, Carey J, Li JZ, Danuser G, Kirchner TV. Axon growth dynamics of the mouse sciatic nerve revealed by single-fluorophore imaging. Nat Cell Biol. 2007;9:1244-42.

Gilbedeng C, Ter D, de T, Salas D, R Fro JM. A cytotoxic and sensitive bioassay to measure bone morphogenetic protein activity. BMC Cell Biol. 2007;8:41-2.

Páginas web

http://www.protocol.ultimo.org/

http://www.monografias.com/trabajos12/antecedes/antecedent.shtml

CENDOC

http://www.ucuenca.edu.ec/catedras/cHistologia/Tecnicas-histologicas.htm
http://www.ana.org/histology/ana-blog/article.asp?zone=medicine
http://es.wikipedia.org/wiki/%C3%A9ctica_histol%C2%B6gica
http://es.wikipedia.org/wiki/%C2%A9ctica_histol%C2%B6gica
http://www.histologia.com/cursos/curso/tecnicas/otra
http://www.cnicuniecoweb.net/dent/tema509.html
http://www.unichi.it/ocherta/pesca2005/locandina_microscopia.pdf
http://es.wikipedia.org/wiki/Microscopio%C3%A1tica
http://www.monografias.com/trabajos7/micro/micro.shtml

AUTOEVALUACIÓN

Señale la única opción de respuesta correcta

1. La "teoría celular" sostiene que:

- a) Las células son las unidades morfológicas y fisiológicas de todos los organismos vivientes.
- b) Las células se originan sólo de otras células y su continuidad orgánica de su material genético.
- c) Las propiedades de un organismo depende de las de sus células individuales.
- d) Todo lo anterior es correcto

2. Señale una de las opciones que caracterizan sólo a los seres vivos:

- a) Ácidos nucleicos
- b) Compuestos de nitrógeno.
- c) Compuestos de carbono
- d) Agua.

3. Es característico de las células eucariontes:

- a) Tener núcleos organizados
- b) Tener DNA circular.
- c) No tener núcleos
- d) Nada de lo anterior

4. Los componentes basófilos de la célula son:

- a) DNA y RNA.
- b) RNA y mitocondrias
- c) RER
- d) Nucléolo y aparato de Golgi.

5. Señale cuál de las siguientes alternativas se debe usar para observar el DNA de células de ratón:

- a) Técnica de PAS
- b) Técnica inmunocitoquímica directa con anticuerpo de ratón anti-RNA de conejo.
- c) Técnica de Feulgen.
- d) Técnica inmunocitoquímica con anticuerpo de cabra anti-actina de ratón.

6. El grosor habitual de un corte para MET es:

- a) Mayor que el de la membrana plasmática y menor que el diámetro de una célula vegetal.
- b) Menor que el grosor de un corte para MO y mayor que el diámetro de una mitocondria.
- c) Aproximadamente igual al diámetro de un núcleo
- d) Nada de lo anterior.

7. El límite de resolución de un sistema óptico es:

- a) La distancia entre el objetivo y la preparación
- b) La distancia mínima que separa dos puntos que pueden ser distinguidos como tales.
- c) La capacidad de dar imágenes claras
- d) La distancia entre el centro de una lente y el punto donde se reúnen todos los rayos de luz

8. Marque la opción correcta:

- a) El núcleo celular está rodeado por una membrana bilicidica
- b) La envoltura nuclear posee poros de 5 µm de diámetro.
- c) La envoltura nuclear está formada por dos membranas.
- d) El núcleo celular está rodeado por una envoltura de doble membrana que se continúa con el citosol.

9. El poder de resolución de un microscopio óptico es:

- a) Mayor que el de un microscopio electrónico de transmisión
- b) Menor que el de un microscopio de fluorescencia.
- c) Menor que el de un microscopio electrónico de barrido.
- d) Mayor que el de un microscopio de contraste de interferencia.

10. Indique el tipo de microscopio necesario para ver un componente de la envoltura nuclear utilizando un anticuerpo secundario conjugado con oro coloidal:

- a) Microscopio de contraste de fase.
- b) Microscopio electrónico de transmisión
- c) Microscopio de fluorescencia con el filtro de excitación / análisis para fluoresceína.
- d) Microscopio de fluorescencia con el filtro de excitación / análisis para rodamina.

Indique si las siguientes afirmaciones son ***verdaderas*** *o* ***falsas****. En las falsas subraye el(los) elemento(s) erróneo(s)*

1. Las células de un organismo pluricelular, aunque contienen el mismo DNA, pueden ser muy diferentes, ya que utilizan la información genética para dirigir sus actividades bioquímicas según las señales que reciben de su medio ambiente.
   ☐ V ☐ F
2. El núcleo es el órgano de más importancia en la mayoría de las células vegetales y animales, porque contiene la información genética del organismo, almacenada en las moléculas de RNA; los otros componentes de las células constituyen el citoplasma.
   ☐ V ☐ F
3. Las células vivas están compuestas principalmente por un número limitado de elementos, cuatro de los cuales (C, H, S, N) componen en conjunto el 96,5% de su masa.
   ☐ V ☐ F
4. Los organismos vivos contienen un conjunto característico y restringido de pequeñas moléculas complejas, básicas en el carbono, que son esencialmente iguales en todas las especies vivas; ellas son los azúcares, los ácidos grasos, los aminoácidos y los nucleótidos.
   ☐ V ☐ F
5. Muchas enzimas de proteínas en una célula eucariótica típica son reguladas por ciclos de fosforilación y desfosforilación, o mediante la unión e hidrólisis de GTP por una proteína fijadora de GTP.
   ☐ V ☐ F
6. Los cromosomas de células eucariotas consisten en DNA estrechamente unido a una masa casi igual de proteínas especializadas, cuya función es plegar el RNA en una forma laxa de modo que pueda caber en el núcleo celular; este complejo de DNA – proteína de los cromosomas se llama cromatina.
   ☐ V ☐ F
7. El flujo de la información genética en todas las células vivas es DNA → RNA → proteína y la conversión de las instrucciones genéticas de DNA hacia RNA y proteínas se denomina expresión génica.
   ☐ V ☐ F
8. En el DNA de la célula eucariótica, la mayor parte de los genes está constituida por pequeñas regiones (exones) intercaladas con regiones no codificantes (intrones). Cuando un gen procariótico es transcrito de DNA a RNA, los exones y los intrones son copiados.
   ☐ V ☐ F
9. La traducción de la secuencia de nucleótidos del mRNA en proteínas tiene lugar en el núcleo sobre grandes ribonucleoproteínas ensambladas denominadas ribosomas. Se unen al mRNA y se desplazan paso a paso a lo largo de la cadena de mRNA traduciendo el mensaje a proteína.
   ☐ V ☐ F
10. La mayoría de las proteínas de los orgánulos se elaboran en el citosol y se transportan hacia el interior del orgánulo donde funcionan; las señales para su distribución son determinadas por la secuencia de aminoácidos, que guía a las proteínas hacia el orgánulo correspondiente, mientras que las proteínas que actúan en el citosol poseen señales determinadas por la secuencia de nucleótidos y permanecen donde se fabrican.
    ☐ V ☐ F

2

El núcleo como centro interactivo del control celular

Mirta A. Valentich, Guillermina A. Bongiovanni y Roberto A. Rovasio

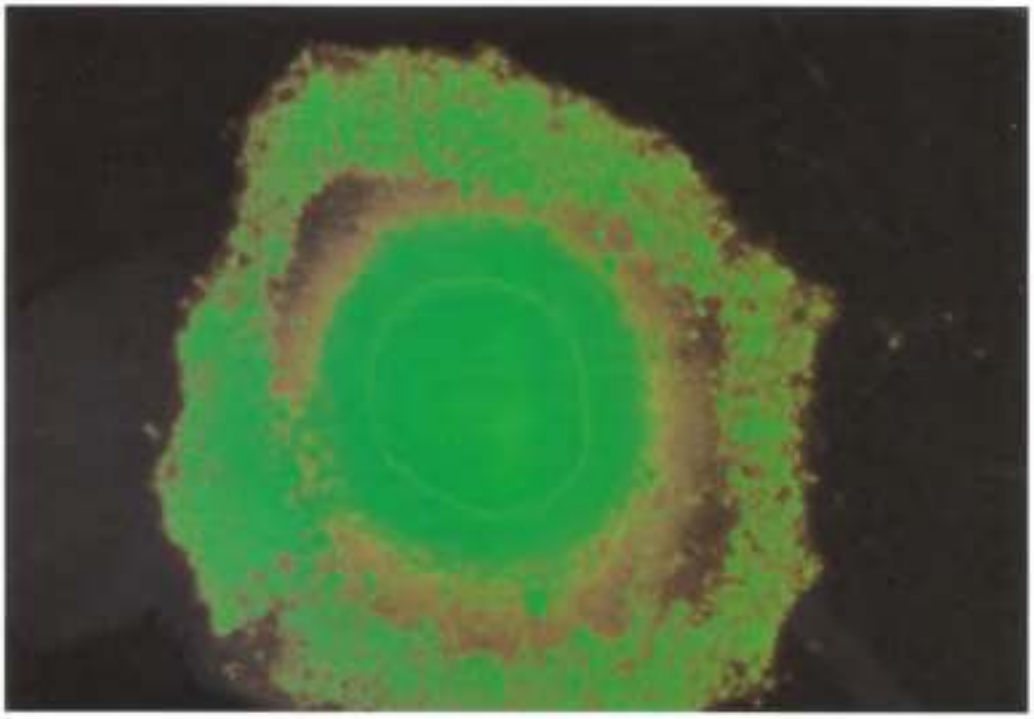

Fig. 2-0. La célula MCF-7 aislada de un cáncer de mama, que tratada con una sustancia tóxica y responde activando la expresión de genes que inician su muerte celular programada (apoptosis). Los fluorocromos activados se visualizan como puntos verdes en la periferia y sobre la membrana nuclear. 7.000 X.

Resumen conceptual

La compartimentalización de las células eucariontes como consecuencia de la evolución físico-química biológica y el desarrollo de una envoltura nuclear formada por una doble membrana (véanse Parte I y cap. 5) significó una etapa importante para minimizar interferencias por parte de otros componentes celulares en el funcionamiento correcto del material genético. El núcleo es una organela celular que contiene el material genético y los factores necesarios para que los genes que lo forman se expresen. Una de las primeras descripciones del núcleo fue realizada en 1710 por Leewenhoek, quien lo estudió en elementos de la sangre de peces, pero recién a mediados del siglo XX fue reconocido como un elemento esencial de la célula.

Como parte de la llamada teoría celular, postulada por Virchow, Schwann y Schleiden en el siglo XX (1838-1855), se conoce que "toda célula proviene de otra célula". Así, todas las células del organismo provienen de una sola célula, el cigoto. Para que cada célula hija logre especializarse (diferenciarse) y posteriormente cumplir funciones específicas dentro de un tejido, órgano y sistema del cual forma parte, deben activarse genes específicos, de manera consecutiva y en forma absolutamente sincronizada. La diferenciación celular también involucra modificaciones químicas que

llevan al silenciamiento de determinados genes. Cuando una célula está determinada a diferenciarse en, por ejemplo, músculo esquelético, los genes innecesarios para ese fenotipo celular no serán expresados por esta célula ni por su descendencia. Así como en una sinfonía hay una partitura para cada instrumento, las funciones de la célula dependen de sus genes activos. Por otro lado, cuando una célula no puede desarrollar su función específica, otra serie de genes se activa, también en forma sincronizada, para desencadenar la muerte celular o apoptosis. Es claro así que el control de la identidad, la capacidad funcional y hasta la muerte celular dependen de la expresión correcta de determinados genes.

Oskar Hertwig estableció en 1875 el concepto de que el núcleo es el portador de la información hereditaria y, en la década de 1930, los estudios de Joachim Hämerling determinaron que el núcleo tiene una influencia constante sobre las funciones que se llevan a cabo en el citoplasma. La forma del núcleo es en general regular y coincide aproximadamente con la forma celular. En las células planas, el núcleo es discoidal, esferoidal en las células cúbicas y elongado u ovoideo en las células cilíndricas y musculares. En ciertas poblaciones celulares, la forma del núcleo es irregular o lobulada como en el megacariocito, las células de las progenies sanguíneas, etc. Para una determinación microscópica correcta de la forma nuclear, debe tenerse en cuenta que la incidencia del corte de un tejido puede aparentar modificaciones de ella. Por otra parte, el núcleo puede variar su forma, según el estado funcional de la célula, por ejemplo, en la fibra muscular lisa contraída, el núcleo es helicoidal ya que se adapta al acortamiento celular.

Las células en general poseen un solo núcleo (fig. 2-1) pero en ciertas poblaciones existen **células binucleadas**, como en los hepatocitos, en la capa superficial del epitelio de transición y en algunas neuronas simpáticas. También hay células que contienen más de dos núcleos (**células multinucleadas**) como, por ejemplo, las fibras musculares estriadas, el sincitiotrofoblasto de la placenta y los osteoclastos.

El tamaño del núcleo es muy variable; en su mayor parte oscila entre 5 y 12 µm. En forma excepcional, puede ser notablemente voluminoso, como es el caso de los megaariocitos, que también tienen un contenido elevado de **ácido desoxirribonucleico** (DNA) (**poliploidía**).

La localización del núcleo puede ser en el centro de la célula como en el hepatocito o puede ser excéntrica, como en el plasmocito. En muchos elementos epiteliales, sobre todo en los epitelios cilíndricos simples, se localiza en el polo basal de la célula. Sin embargo, su posición también puede modificarse según el estado funcional.

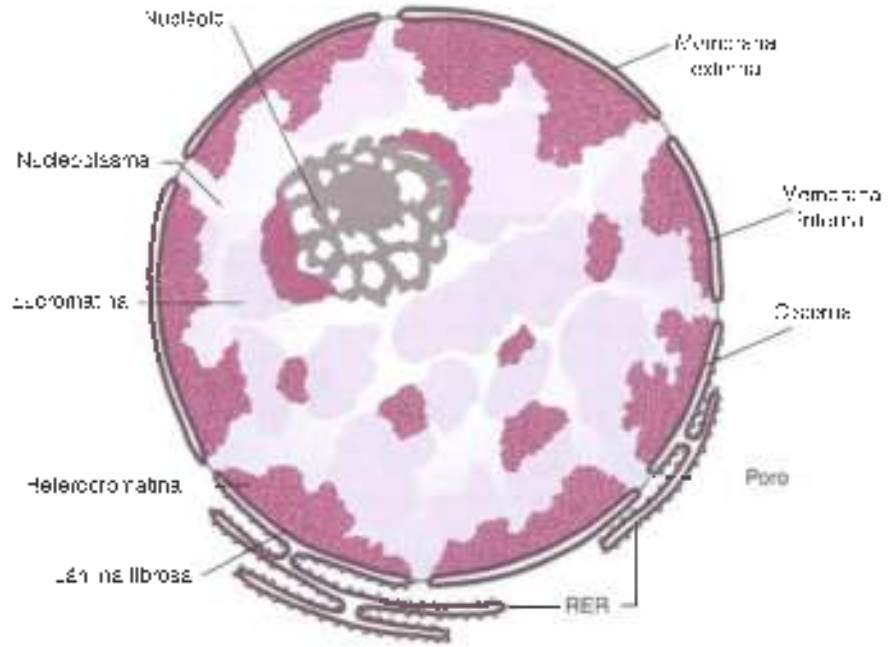

Fig. 2-1. Componentes del núcleo celular en interfase.

La gran mayoría de las poblaciones celulares del cuerpo humano poseen núcleo, a excepción de los glóbulos rojos, las fibras del cristalino, las células cornificadas denominadas escamas corneas de la piel que han perdido su núcleo y las plaquetas sanguíneas, que son fragmentos desprendidos del citoplasma de la célula gigante llamada megacariocito.

COMPONENTES NUCLEARES

Mediante microscopía electrónica, en el núcleo se reconocen la **envoltura nuclear**, la **cromatina** y un organoide intranuclear, el **nucléolo** (véase fig. 2-1).

Envoltura nuclear

La presencia de una estructura limitante que separa el **nucleoplasma** del citoplasma es una característica que distingue a los organismos eucariontes de los procariontes. La envoltura que rodea al núcleo fue descrita en 1893 por Hertwig, quien observó que desaparecía al iniciarse la mitosis, para reaparecer en las células hijas.

La **envoltura nuclear** está formada por dos membranas paralelas que presentan continuidad en los poros nucleares (figs. 2-2 y 2-3), que funcionan como una barrera selectiva para el flujo de moléculas entre el núcleo y el citoplasma. Entre las membranas interna y externa se encuentra un espacio o cisterna **perinuclear** (véase fig. 2-2). En contacto con la superficie interior de la membrana nuclear interna se observa una estructura fibrilar de naturaleza proteica denominada **lámina fibrosa**, que forma parte de la familia de los **filamentos intermedios** del citoesqueleto. Masas de cromatina condensada se adhieren a la membrana interna de la envoltura nuclear, excepto en los poros (véase fig. 2-2). La superficie citoplasmática de la membrana nuclear externa presenta numerosos ribosomas y se observan múltiples continuidades con el retículo endoplasmático rugoso (véase figs. 2-1 y 2-2). Luego de la mitosis, la envoltura nuclear se vuelve a formar a partir de componentes vesiculares del retículo endoplasmático rugoso, arrastrados hacia el centro de la célula por la participación activa de los microtúbulos y los motores celulares del citoesqueleto.

Los **poros nucleares** son estructuras anulares formadas por ocho subunidades proteicas globulares de unos 75 nm de diámetro. En su interior contienen un diafragma de naturaleza proteica que conforma el **complejo del poro nuclear (CPN)**. Cada uno de los poros nucleares es 30 veces más grande que un ribosoma. Está compuesto por múltiples copias de hasta 100 proteínas diferentes conocidas como **nucleoporinas**. Tiene forma octogonal y se encuentran inmersos en la membrana nuclear con ocho filamentos de unos 100 nm que se extienden hacia el nucleoplasma. Sus extremos distales están unidos por una estructura con forma de anillo y conforman una cesta. La porción del CPN inmersa en la membrana nuclear se une directamente a los componentes de la lámina fibrosa del núcleo. Hacia el citosol y desde el CPN se extienden los filamentos externos. El CPN se comporta como si tuviera un diámetro de 0,9 nm, ya que por él se difunden moléculas de 60 kD. Las macromoléculas que contienen la señal de localización nuclear pueden atravesar el CPN mediante el sistema de transportadores moleculares llamados **importinas** para ingresar en el núcleo y las proteínas pueden salir por medio de las **exportinas**.

Debido a que el núcleo contiene el material genético que no sólo codifica la información para la síntesis de los componentes celulares, sino de las moléculas que intervienen en la regulación de las funciones de la célula, la transferencia a través del complejo del poro es altamente selectiva. Por ejemplo, el

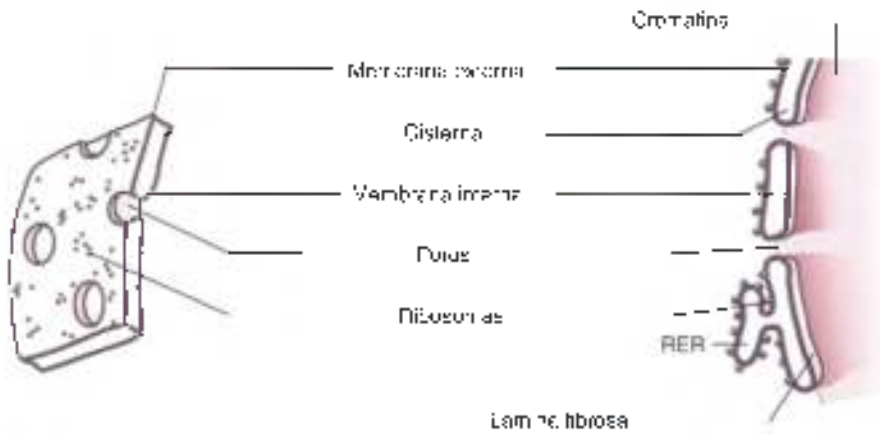

Fig. 2-2. La envoltura nuclear y sus componentes.

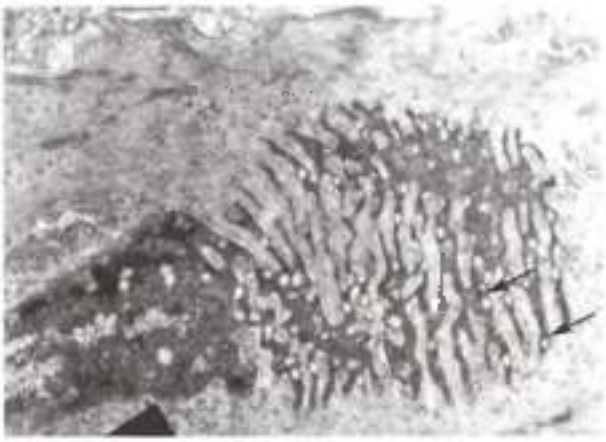

Fig. 2-3. Corte tangencial de la cara nucleoplasmática (MEB) donde se observan poros nucleares (*flechas*).

precursor inmaduro del ácido ribonucleico mensajero (mRNA) no atraviesa el poro, mientras que luego de su procesamiento (eliminación de intrones, poliadenilación, etc.) pasa al citoplasma, donde es utilizado para la síntesis de proteínas. Moléculas como los precursores de ácidos nucleicos, RNA-polimerasa, enzimas reparadoras del DNA, factores de transcripción, etc., entran al núcleo. Los mecanismos que regulan la señalización y el control de este complejo tráfico bidireccional son aspectos que estudia la biología celular y molecular (recuadro 2-1).

Recuadro 2-1
Proyecto Genoma Humano*

Aportes básicos

Entre 1990 y 2003, químicos, biólogos, físicos, éticos, informáticos e ingenieros de diversos países trabajaron en cooperación en el desarrollo del "Proyecto Genoma Humano" con los siguientes resultados:

- Obtuvieron la secuencia de los 3 mil millones de pares de bases del DNA.
- El 99,9% del genoma humano es prácticamente igual en todas las personas.
- Únicamente el 2% del genoma contiene genes, es decir, secuencias del DNA codificante para proteínas.
- Se han estimado en 30.000 los genes humanos. Sin embargo, la función de más de la mitad de ellos se desconoce.
- Alrededor de la mitad de las proteínas humanas son muy similares a las encontradas en otros organismos, lo cual devela el mecanismo único de la vida.

* http://www.ornl.gov/sci/techresources/Human_Genome/home.shtml

Recuadro 2-2
Longitud de la cadena de DNA

Aportes básicos

La molécula de DNA contenida en una cromátide es 5.000 a 10.000 veces más larga que la normal de. Por ejemplo, el cromosoma X de la mosca de la fruta (*Drosophila melanogaster*) mide 1,8 µm en longitud, mientras que la longitud total de DNA que lo compone es de alrededor de 1 cm. Esto se debe a que el DNA en el cromosoma está extraordinariamente compactado.

Cromatina

En la matriz del núcleo o nucleoplasma de células animales y vegetales se encuentra la cromatina, denominada así por Flemming en 1882 porque se colorea intensamente al ser tratada con colorantes básicos, como la hematoxilina. La cromatina está formada por nucleosomas de DNA de doble cadena enrollado sobre proteínas básicas denominadas histonas y por diferentes factores y enzimas que se asocian durante los procesos de replicación, transcripción, reparación, silenciamiento génico, etc. La cromatina adopta una estructura más o menos compacta en función del estado en que se encuentra la célula (recuadro 2-2). Los antiguos histólogos reconocieron que la cromatina se presenta en forma de heterocromatina, por ejemplo, la condensación del cromosoma X (recuadro 2-3) (véase más adelante "Cromatina sexual"), y de eucromatina. Ambas coexisten en el mismo núcleo (fig. 2-4; véase también fig. 2-1). Esta denominación sigue vigente, ya que expresa el estado funcional del DNA y, por consiguiente, de la célula (heterocromatina = DNA espiralado, compacto y denso, poco funcional; eucromatina = DNA desespiralado, laxo, muy funcional). Además, durante la división celular, las fibrillas de cromatina se condensan y forman cuerpos intensamente coloreados, visibles con el microscopio óptico: los cromosomas.

Eucromatina

La eucromatina es la cromatina laxa, que por encontrarse en estado disperso, se tiñe con menos intensidad (fig. 2-5). El microscopio electrónico permitió describirla como delicadas fibrillas con el aspecto de un collar de cuentas, por presentar numerosas estructuras globulares de 7 a 10 nm de diámetro que reciben el nombre de nucleosomas. Los nu-

Fig. 2-4. Célula con núcleo (N) de abundante heterocromatina, ME.

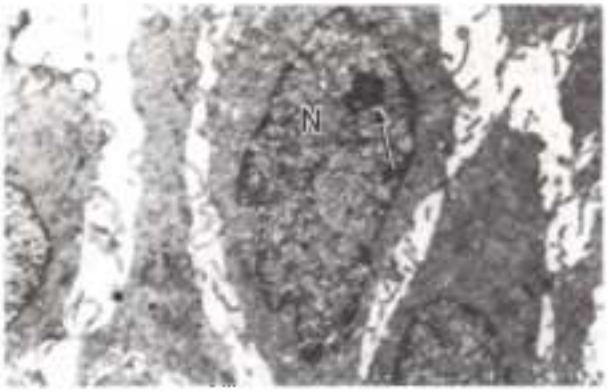

Fig. 2-5. Célula con núcleo (N) de abundante eucromatina y nucléolo visible (flecha); ME.

nucleosomas representan un empaquetamiento del DNA, de 7-10 veces, y cada uno está formado por un octámero de histonas (H2A, H2B, H3 y H4) y 200 pb. Las histonas son proteínas básicas de bajo peso molecular, que integran hasta ahora cinco variedades. Los grupos amino de la histona se unen a los radicales fosfato del DNA y permiten el enrollamiento de las hélices del DNA en los nucleosomas.

La eucromatina predomina en células embrionarias, células jóvenes de las progenies sanguíneas y en células cancerosas en relación con su menor diferenciación y alta actividad funcional, mientras que muchas células más diferenciadas son abundantes en heterocromatina.

Heterocromatina

La heterocromatina está formada por condensación de DNA. A medida que las células se diferencian, parte de la cromatina que no se emplea para la transcripción en ese tipo celular, se espiraliza y permanece inactiva y forma una estructura helicoidal de 20-30 nm de diámetro denominada fibra gruesa, donde el DNA se encuentra unas 40 veces más compactado. Para que se produzca el enrollamiento de la fibra de nucleosomas es necesaria la presencia de la histona H1 denominada *linker*, que se asocia con los segmentos de DNA libres, de unas 50 pb, entre un nucleosoma y otro.

La heterocromatina constitutiva corresponde a los segmentos de los cromosomas que permanecen condensados en la interfase (figs. 2-6 y 2-7; véanse también figs. 2-1, 2-2 y 2-4). Según la especie, corresponden a miles de copias repetidas de DNA que forman, por ejemplo, la *cromatina asociada con el nucléolo* (fig. 2-8), el extremo de los cromosomas denominados telómeros y los centrómeros.

Hay muchas evidencias experimentales que indican que la eucromatina y la heterocromatina representan estados funcionales reversibles de la cromatina. La transición de eucromatina a heterocromatina depende en gran medida de las histonas, ya que diversas enzimas pueden modificarlas y alterar la interacción DNA-histona y, por ende, el enrollamiento de la cromatina. En el estado de eucromatina, el DNA interacciona débilmente con las histonas y esto permite el acoplamiento de los factores de transcripción. Es decir, se activa la transcripción y la célula sintetiza proteínas. Cuando deja de sintetizar

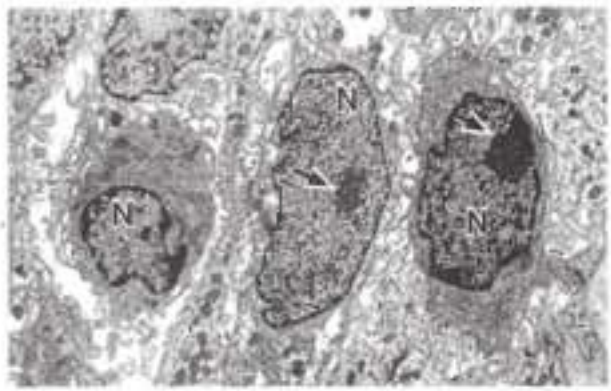

Fig. 2-6. Núcleos celulares (N) con nucléolos prominentes (flechas); MO.

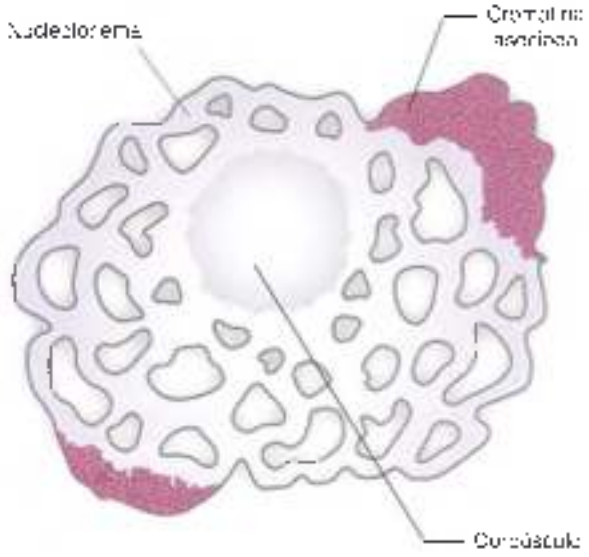

Fig. 2-7. Esquema de los componentes del núcleo.

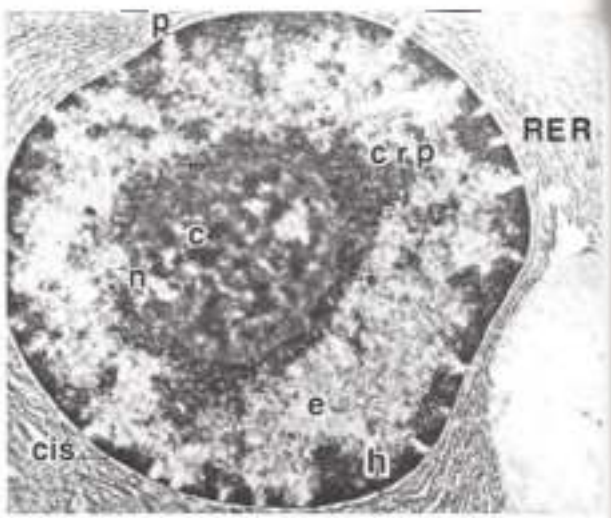

Fig. 2-8. Núcleo de un hepatocito proliferante con su componente corpuscular (c), nucleo omega (n) y cromatina perinucleolar (crp). También se observan poros de la envoltura nuclear (p), eucromatina y heterocromatina (h). En el citoplasma es abundante el retículo endoplasmático rugoso (RER) y sus cisternas perinucleares (cis). MET.

proteínas, la cromatina laxa paulatinamente se transforma en heterocromatina. Por eso, es frecuente encontrar genes que codifican proteínas de una misma vía metabólica en forma cercana o contiguos. En muchos casos se inactivan genes que pasan a formar parte de la heterocromatina (véase recuadro 2-3).

Recuadro 2-3
Curiosidades de la heterocromatina: excepciones a las leyes mendelianas de la herencia

Correlación médico biológica

- Las hembras de la especie humana poseen dos cromosomas X; en consecuencia, uno de ellos se inactiva casi por completo. Esta heterocromatina constitutiva se denomina **cromatina sexual** o **cuerpo de Barr** o **cromatina X**. La inactivación ocurre alrededor del día 16 de la etapa embrionaria temprana y permanece en las células somáticas. Como esta inactivación es al azar (cromosoma materno o paterno), las hembras tendrán algunas células con un cromosoma activo y otras con el otro. Con respecto a este cromosoma, sus células son "en mosaico"; por esto, las mutaciones del cromosoma X (enfermedades ligadas al sexo) por lo general no afectan a las hembras.
- En los organismos diploides, donde hay dos copias de cada gen (dos alelos), una de origen materno y otra de origen paterno, uno de los alelos de ciertos genes se inactiva y se transcribe el otro. Este fenómeno, que se denomina impresión o *imprinting* genético, ocurre desde el primer apareamiento de los cromosomas homólogos tras la fecundación y se transmite hacia todo la origen somático. Esta inactivación –por mecanismos epigenéticos aún poco conocidos– puede ser la diferencia entre salud y enfermedad cuando uno de los alelos tiene una mutación y también es la base de la expresión y la transmisión de muchas características hereditarias (véase cap. 5), con fuertes implicaciones en la evolución.
- Luego de la fecundación, el genoma espermático se activa rápidamente, mientras que el ovocito debe completar la meiosis, por lo que su genoma se activa con un ligero retraso. Durante este proceso la constante proliferación celular, diferenciación y organogénesis. Las células están expuestas a diversos factores "hormonales" que aseguran la activación y desactivación secuencial y espacial de los genes (ambos alelos). Esta regulación se denomina impresión o *imprinting* hormonal o químico y también se transmite a las siguientes generaciones celulares. Es por esto que el consumo de drogas, fármacos (incluso vitaminas y hormonas) o alcohol, poco antes de la gestación y durante el embarazo y la lactancia pueden tener consecuencias graves sobre el embrión en formación, su salud física y psíquica, incluida su salud sexual (véase cap. 15).

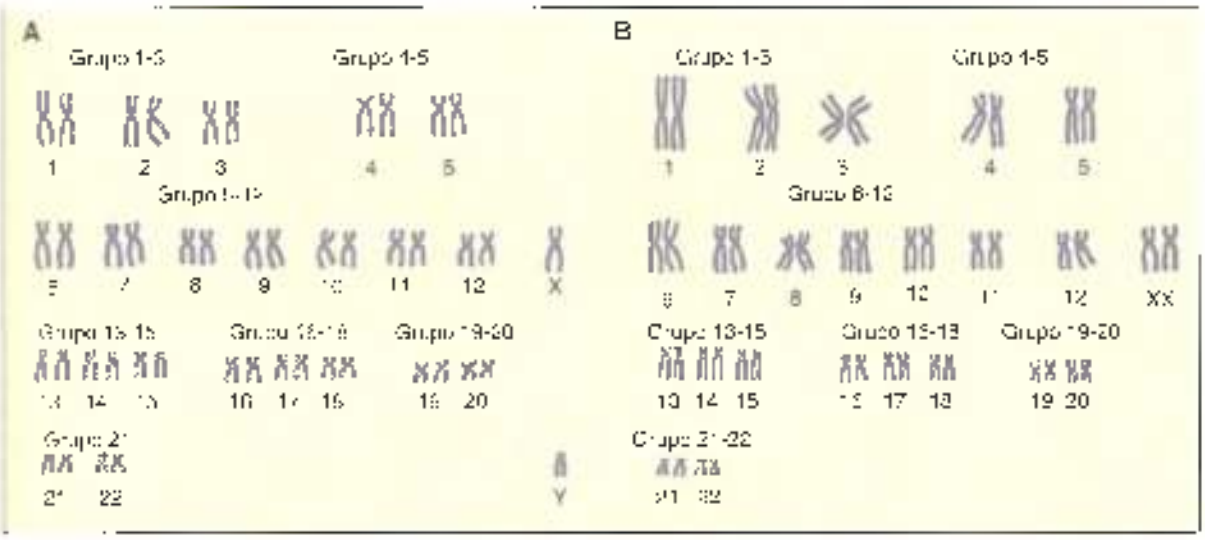

Fig. 2-9. Cromosomas humanos ordenados en grupos correspondientes a un hombre (A) y a una mujer (B). Obsérvense las características morfológicas de los diferentes grupos de cromosomas (véase después en el texto).

Cromosomas

Cada cromosoma contiene una molécula de DNA asociada con proteínas (cromatina) en un alto grado de condensación y se forman después de la etapa de síntesis de DNA. Al comienzo de la división celular (mitosis o meiosis), el número de cromosomas es característico para cada especie y define la constante cromosómica. En la especie humana hay 46 cromosomas: 22 pares de cromosomas somáticos o autosomas y dos cromosomas sexuales, que en el hombre son XY y en la mujer, XX. Los cromosomas de cada par, uno de origen materno y el otro paterno, se denominan cromosomas homólogos (figs. 2-9 y 2-10). El componente de dos pares de cromosomas define a las células diploides.

Los cromosomas homólogos son morfológicamente idénticos y poseen la misma secuencia de bandas (véase "Técnicas de bandeo cromosómico", más adelante). La única excepción se presenta en individuos de sexo masculino con el par XY. El resto de los pares homólogos sólo pueden diferenciarse mediante técnicas que revelan la secuencia de nucleótidos del DNA o secuencia de pares de bases (pb). Estas técnicas pueden detectar diferencias tan pequeñas como en un pb y son útiles para descubrir alteraciones genéticas y en medicina forense para la identificación de personas, determinaciones de filiación y paternidad. Las células sexuales o gametos contienen la mitad del número de cromosomas, denominadas células haploides, y cada cromosoma resulta de la recombinación de los respectivos cromosomas homólogos (véase "Meiosis", *crossing over*). En este caso, el análisis de la secuencia de pb mostrará fragmentos con homologías con el cromosoma paterno y fragmentos con homologías con el cromosoma materno.

Cada cromosoma está compuesto por dos cromátidas hermanas, formadas por la duplicación del DNA, que permanecen unidas en el centrómero hasta la anafase mitótica o anafase II meiótica (fig. 2-10; véase también fig. 2-10).

Nucléolo

El nucléolo, descrito por Fontana en 1781, es un organoide intranuclear, único o múltiple. Tiene el aspecto de un corpúsculo redondeado fácilmente identificable, cuya constancia es constante en núcleos en interfase, y en general ocupa una posición excéntrica (véanse figs. 2-1 y 2-6 a 2-8); desaparece al comienzo de la mitosis, para reorganizarse en las células hijas cuando se restituye la estructura nucle-

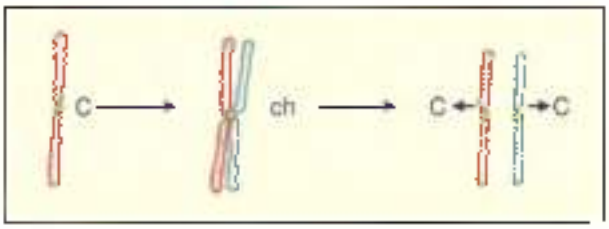

Fig. 2-10. Duplicación de un cromosoma (C) y formación de las cromátidas hermanas (ch) y su ulterior separación durante la telofase (CC).

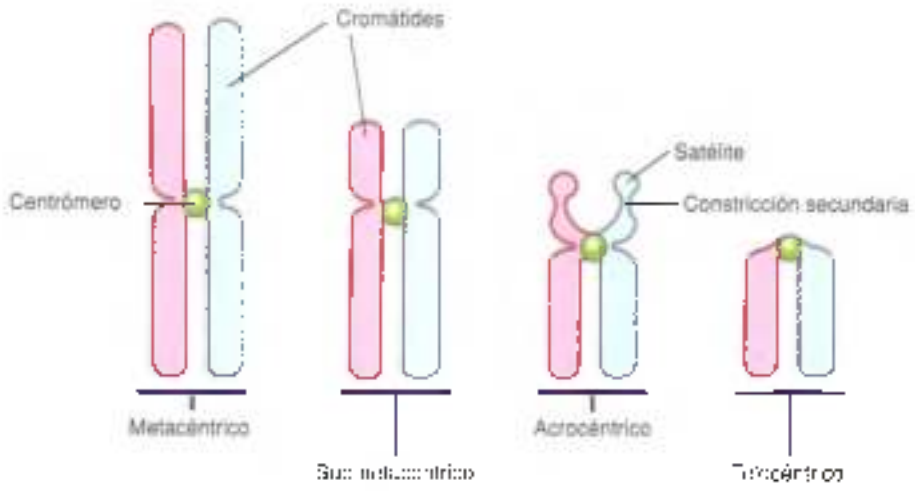

Fig. 2-11. Principales tipos de cromosomas.

ar. Los **organizadores nucleolares** se encuentran en los satélites de los cromosomas 13, 14, 15, 21 y 22. Durante la telofase, al final de la mitosis, el DNA de los organizadores nucleolares que lleva varias copias de los genes que codifican los RNA ribosómicos 18S, 5.8S y 28S se distensa para formar un anillo de heterocromatina constitutiva, la cromatina asociada con el nucléolo (véanse figs. 2-7 y 2-6), y se forma un nuevo nucléolo. El DNA de estos genes se espirala y penetra en el nucléolo, donde se transcribe muy activamente. Hacia él convergen también el RNA 5S codificado en otros cromosomas y unas 70 proteínas ribosómicas sintetizadas en el citoplasma. Las subunidades de los ribosomas se ensamblan en el nucléolo y luego son transportadas al citoplasma para participar en la síntesis de proteínas. De esto se deriva que hay una correlación estrecha entre la dimensión del nucléolo, el estado de la cromatina, la basofilia citoplasmática cercana al RNA y el estado funcional de la célula. Así, un tamaño mayor del nucléolo se corresponde con el predominio de **eucromatina** y la basofilia citoplasmática aumentada, lo que indica una producción activa de proteínas. Por ejemplo, en la neurona, célula que realiza una intensa síntesis de neurotransmisores, componentes del citoesqueleto, etc., se observa abundante eucromatina, nucléolo grande y masas citoplasmáticas con muchos ribosomas (**sustancia de Nissl**). Por el contrario, es difícil de observar en células musculares o cuando hay abundante heterocromatina, como en los linfocitos.

ESTRUCTURA Y CLASIFICACIÓN DE LOS CROMOSOMAS HUMANOS

El estudio de los cromosomas mediante la corrección del **cariotipo** y otros métodos derivados, así como el de algunas características del núcleo celular, como la cromatina X, permite realizar diagnósticos de múltiples patologías de origen genético. Para poder entender estos métodos y algunas de sus aplicaciones, es necesario conocer los aspectos estructurales básicos de los cromosomas.

Como ya se mencionó, los cromosomas formados por dos cromátides unidas en el centrómero se hacen visibles con el microscopio óptico durante la división celular debido a la condensación de la cromatina. De acuerdo con la longitud de las cromátides, los cromosomas se clasifican en grandes, medianos y pequeños. En el centrómero, ambas cromátides presentan un adelgazamiento que corresponde a la **constricción primaria** y están unidas a un disco de naturaleza proteica que recibe el nombre de **cinetocoro**, donde interaccionan con los microtúbulos del **huso mitótico** que desplazan a los cromosomas durante la mitosis. Así mismo, el centrómero divide a ambas cromátides en dos segmentos, según la posición de la constricción primaria y los segmentos de las cromátides hermanas. Los cromosomas se dividen en **metacéntricos**, **submetacéntricos**, **acrocéntricos** y **telocéntricos** (véase fig. 2-11).

En los extremos de las cromátides de algunos cromosomas se encuentran los **satélites**, estructuras redondeadas separadas del resto del cromosoma por una **constricción secundaria**. En las constricciones secundarias se encuentra el **organizador nucleolar**, que contiene los genes que codifican para ciertos RNA ribosómicos (véase "Nucléolo", más arriba). Debido a la activa transcripción de estos genes, esta zona se condensa tardíamente con el resultado de un estrechamiento en el cromosoma, denominado constricción. Al igual que la constricción primaria, las constricciones secundarias tienen posiciones y tamaños constantes en cada cromosoma. La presen-

sis o la ausencia de satélites es otro parámetro que se utiliza para identificar y clasificar los cromosomas de una especie.

La nomenclatura y la clasificación de los cromosomas humanos responde a una convención internacional entre grupos de expertos citogenetistas, que tiene en cuenta los siguientes parámetros: 1) longitud de los pares homólogos, 2) posición del centrómero y 3) presencia o ausencia de satélites. Todas estas características se determinan morfológicamente en los cromosomas metafísicos.

También se acordó que los autosomas deben ser numerados de 1 a 22 por tamaño decreciente, mientras que los cromosomas sexuales se identifican con las letras X e Y. Los 22 autosomas se clasifican en siete grupos y dentro de cada grupo, los cromosomas se ordenan también por tamaño decreciente. Así, cada grupo se identifica con los números correspondientes al primero y al último par que lo componen o con una letra mayúscula (cuadro 2-1) (véanse figs. 2-9 y 2-11).

En el extremo de los cromosomas se encuentra el telómero, formado por secuencias de DNA repetidas decenas de veces. Debido a las características de la enzima DNA polimerasa, que replica el DNA, las últimas secuencias no pueden ser copiadas y en cada ciclo celular la DNA polimerasa detiene la transcripción unas 100 pb antes de llegar a los extremos. Así, los cromosomas se van acortando y cuando se "gastan" todas las secuencias repetidas, la célula no se divide más (senescencia), lo que indica un tiempo finito de vida. Algunas poblaciones celulares poseen telomerasa, una enzima que es capaz de sintetizar el extremo inalcanzable para la DNA polimerasa. Esta enzima sólo es sintetizada en células embrionarias, en las células madre (*stem cells*) y en algunas células cancerosas, y sería la responsable de la "inmortalidad" de estas últimas células.

El conocimiento de los genes y sus productos ha llevado a la realización de muchos estudios destinados a tratar de transferir los conocimientos hacia el diseño de estrategias génicas para el tratamiento de diversos tipos de enfermedades (recuadro 2-4).

Cuadro 2-1. ***Clasificación de los cromosomas humanos***

Grupo	*Pares*	*Morfología*	*Comentarios*
A	1-3	Grandes metacéntricos	Aunque el cromosoma 1 es de mayor tamaño, los tres pares se distinguen por el tamaño y la posición del centrómero
B	4-5	Grandes submetacéntricos	El par 4 puede ser un poco más largo que el 5
C	6-12, X	Medianos submetacéntricos	Los diversos pares son muy semejantes. El par 6 es el más largo. El cromosoma X es miembro de este grupo, por lo cual este grupo posee 13 cromosomas en la mujer y 15 en el hombre
D	13-15	Grandes acrocéntricos con satélites	No es fácil diferenciar los pares entre sí. Todos los cromosomas poseen satélites y las constricciones secundarias. El cromosoma 13 tiene un satélite prominente y el 14, uno pequeño en el brazo corto
E	16-18	Pequeños submetacéntricos 18 casi metacéntrico	El par 16 a menudo muestra una diferencia notable de tamaño, aun en personas normales, con respecto a los restantes pares del grupo
F	19-20	Pequeños metacéntricos	Ambos son prácticamente iguales
G	21-22, Y	Pequeños acrocéntricos con satélites (el Y carece de satélite)	El cromosoma 21 tiene un satélite en el brazo corto y no se distingue fácilmente del 22. El cromosoma Y se parece a los pares 21 y 22 pero no posee satélite y el brazo largo es de mayor longitud. Hay variaciones considerables en el tamaño del cromosoma Y y sus cromátidas no están tan separadas como en los pares 21 y 22

Recuadro 2-4
Telomerasa y terapia génica

Correlación médico-biológica

Una estrategia para el tratamiento de enfermedades de origen genético como la *inmunodeficiencia grave combinada* es la terapia génica. Consiste en implantar células T de propio individuo a las cuales, por ingeniería genética, se les ha corregido la mutación causante de la enfermedad. Sin embargo, a causa de la pérdida de las secuencias teloméricas en cada mitosis, que lleva a la exterminación de esa población celular, el paciente debe repetir el tratamiento de manera periódica. Esto se podría evitar si se conocieran los factores que inducen la síntesis de telomerasa. Aquí surge otra reflexión: si las células cancerosas expresan telomerasa, las células neoplásicas a expresar telomerasa, ¿se volverán cancerosas? (Cross y Tuite, 2006; Shay y Wright, 2005).

CONCEPTOS GENERALES DE GENÉTICA Y HERENCIA

Características químicas del DNA

Aunque desde fines del siglo XIX se conoce que los cromosomas son el sitio donde se localiza la información hereditaria, las bases de la herencia fueron aportadas por los trabajos fundamentales del monje Gregorio Mendel (recuadro 2-5). Posteriormente se estableció que la identidad de los genes en la molécula de DNA depende de combinaciones específicas de largas cadenas de nucleótidos formados por una base nitrogenada: adenina (A), guanina (G), citosina (C) y timina (T), una pentosa, la desoxirribosa, y un grupo fosfato (fig. 2-12). La base nitrogenada y la pentosa forman el nucleósido, el cual se une a un grupo fosfato por el carbono 5 o 3 del azúcar y constituye un nucleótido, que es el monómero del DNA. La secuencia de las bases nitrogenadas es la forma de codificación de la información genética.

A partir de los trabajos fundamentales de Watson y Crick, y de Rosalind Franklin, de la década de 1950, se pudo conocer que el largo polímero de DNA está estructurado como una doble cadena de nucleótidos enrollada en una hélice regular a razón de 10 nucleótidos por vuelta. El conocimiento de que las dos cadenas poseen un diámetro constante permitió establecer las uniones específicas entre nucleótidos apareados, de tal manera que una pirimidina siempre se une con una purina, con lo que se determinó la constancia de la unión entre G y C y de A con T. En consecuencia, la proporción de G es siempre igual a la proporción de C y la de A, a la de T. Es

Recuadro 2-5
Mendel, el padre de la genética moderna

Aportes básicos

Aunque el término ***herencia*** fue utilizado desde la antigüedad, a lo largo de los siglos se propusieron diversas teorías sin fundamento científico. Esto cambió fundamentalmente a partir del siglo XIX, por el extraordinario aporte de Gregorio Mendel, un monje agustino que desarrolló una serie de experimentos en los que aplicó los criterios del método científico y realizó observaciones precisas que lo llevaron a enunciar, en 1865, las leyes que posteriormente recibieron su nombre. Sus resultados permitieron demostrar el error de las teorías de su época, que sostenían que los caracteres de los padres se fusionaban en los hijos. Por el contrario, comprobó la independencia de esos caracteres y enunció que el mecanismo de la transmisión de los caracteres hereditarios está determinado por unidades denominadas "factores" (hoy llamados genes), los que se encuentran en las células de cada individuo, en número de dos para cada carácter y que estos "factores" son separados (segregados) durante la formación de los gametos. Debe considerarse que el concepto de gen no existía en la época de Mendel y que los conocimientos sobre los gametos, además de rudimentarios, estaban impregnados de muchos dogmas y prejuicios.

En algunos de sus experimentos, al cruzar plantas de semillas verdes (VV) con otras de semillas amarillas (AA), Mendel observó que todos los híbridos de la primera generación o filial 1 (F1) poseían semillas amarillas, es decir que el carácter de uno de los progenitores predominaba en la descendencia, mientras que el carácter aportado por el otro progenitor no se hacía evidente.

Luego de un segundo cruzamiento, en la segunda generación o filial 2 (F2), el 75% de las plantas tenían semillas amarillas y el 25% restante, verdes. Esto permitió inferir que los "factores" que controlan la expresión de un carácter determinado (p. ej., el color) deben separarse (segregarse) en los gametos de los progenitores para distribuirse en la descendencia, según probabilidades estadísticas definidas. Este enunciado se conoce como primera ley de Mendel o "ley de la segregación" y establece que los factores o unidades de la herencia se presentan de a pares en el individuo y que se separan (o segregan) durante la formación de los gametos. La segunda ley, o "ley de la distribución independiente", se refiere a que los genes que están en cromosomas diferentes se segregan en forma independiente durante la meiosis.

te es el modelo de doble hélice unidas por puentes de hidrógeno entre las bases de cada cadena complementaria. Tales características determinan que la separación de ambas cadenas se pueda lograr con una cantidad moderada de energía y permitir así su apertura para la replicación en condiciones fisiológicas. Otra característica del modelo de DNA es que las dos cadenas son antiparalelas, es decir, mientras una cadena comienza en el extremo 5′-terminal y finaliza en el extremo 3′-terminal, la otra cadena corre en sentido contrario de 3′-terminal a 5′-terminal.

El descubrimiento de la naturaleza fisicoquímica del DNA fue de crucial importancia para entender cómo una larga cadena de nucleótidos puede codificar las instrucciones necesarias para regular de manera directa o indirecta toda la estructura y las funciones de la célula y cómo transferir esa información de una generación a la siguiente.

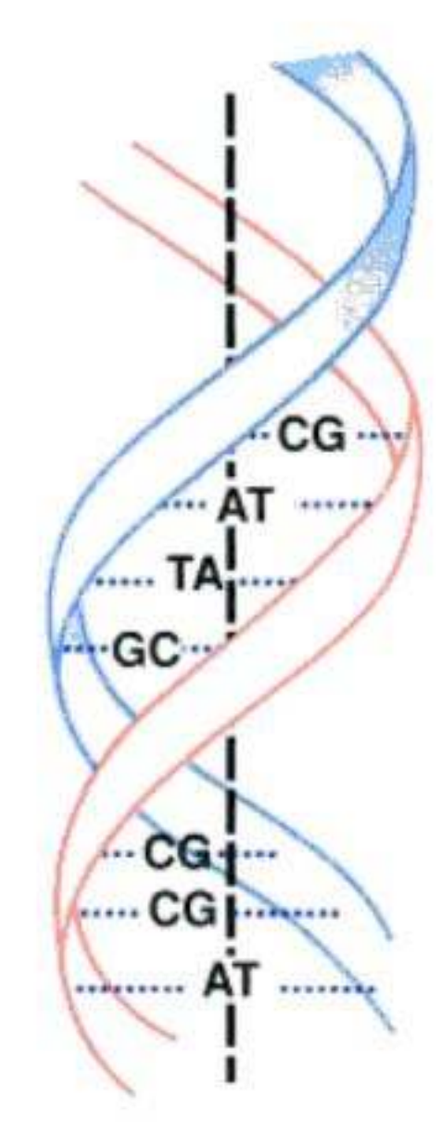

Fig. 2-12. Esquema de un segmento de molécula de DNA.

Claves del código genético y transferencia de la información

El conjunto de genes de un individuo se denomina **genoma** o **genotipo** (véase recuadro 2-1), mientras que el conjunto de características ***expresadas*** por los genes es el **fenotipo**, modulado por los factores ambientales o **epigenéticos** (véase cap. 5, fig. 5-24).

Cada gen consta de dos **alelos**, uno materno y otro paterno, y cada gen tiene una ubicación específica denominada ***locus*** en un cromosoma. Por ello, cada cromosoma homólogo contiene un alelo del gen. Cuando un individuo posee alelos iguales de un gen determinado, se dice que es **homocigoto** con respecto a ese gen. En cambio, si los alelos difieren entre sí, el individuo será **heterocigoto**. En este último caso se denomina **dominante** si sólo un alelo se expresa en el fenotipo y **codominantes**, si se expresan los dos. El alelo no manifestado fenotípicamente se llama **recesivo** y sólo podrá manifestarse en los individuos homocigotos para él (véanse excepciones en el recuadro 2-3).

En la figura 2-13A se muestra un ejemplo de la cruza de ratones homocigotos (NN y pp) cuyos óvulos sólo poseen el gen dominante (N) para "pelo negro" y los espermatozoides el gen recesivo (p) para "pelo pardo". Como resultado, se obtendrá una camada (F1) de ratones heterocigotos (Np) de pelo negro. En cambio, si se cruzan ratones heterocigotos (Np) (fig. 2-13B), en esta segunda generación (F2) el 75% de las crías serán de color negro y el 25% de color pardo.

Al evaluar simultáneamente la transmisión y la segregación de dos o más caracteres, las posibles combinaciones y sus respectivas proporciones dependen del grado de ligamiento que haya entre los genes estudiados. Si no hay ligamiento, como por ejemplo cuando están en diferentes cromosomas, se cumple la segunda ley de Mendel y el número de genotipos posibles aumentan en forma exponencial, como puede observarse en el ejemplo de la figura 2-14. Sin embargo, si los genes están ligados no se segregarán durante la meiosis; esto puede ocurrir si están en *loci* muy próximos (*loci*, plural de *locus*).

Las bases moleculares de la herencia surgieron de la relación molecular entre el polímero de DNA y el polímero proteico. Mediante investigaciones en organismos procariontes se observó que el ordenamiento de los nucleótidos en la molécula de DNA se correspondía con la secuencia de los aminoácidos en la proteína. Estas observaciones y el estudio de las etapas intermedias llevaron a entender el código implícito en la secuencia del DNA. Las posteriores investigaciones realizadas en organismos eucariontes revelaron que el **código genético** es el mismo para todos los seres vivos de este planeta (recuadro 2-6).

En síntesis, el descubrimiento del código genético fue fundamental para la comprensión del funcionamiento de las células y de los organismos que ellas integran. Uno de los principales logros fue establecer la relación precisa entre los cuatro tipos de nucleótidos y las veinte clases de aminoácidos que forman las proteínas: la secuencia que codifica un aminoácido consta de tres nucleótidos y recibe el nombre de **codón** (véase el cap. 3). En consecuencia, se dedujo que las secuencias de DNA que son transcriptas a mRNA, es decir que codifican al menos una proteína, están constituidos por una serie de codones que son leídos desde una señal de origen, denominada **codón de iniciación**, hasta **un codón de terminación**. Otras secuencias de DNA tienen

Copyrighted material

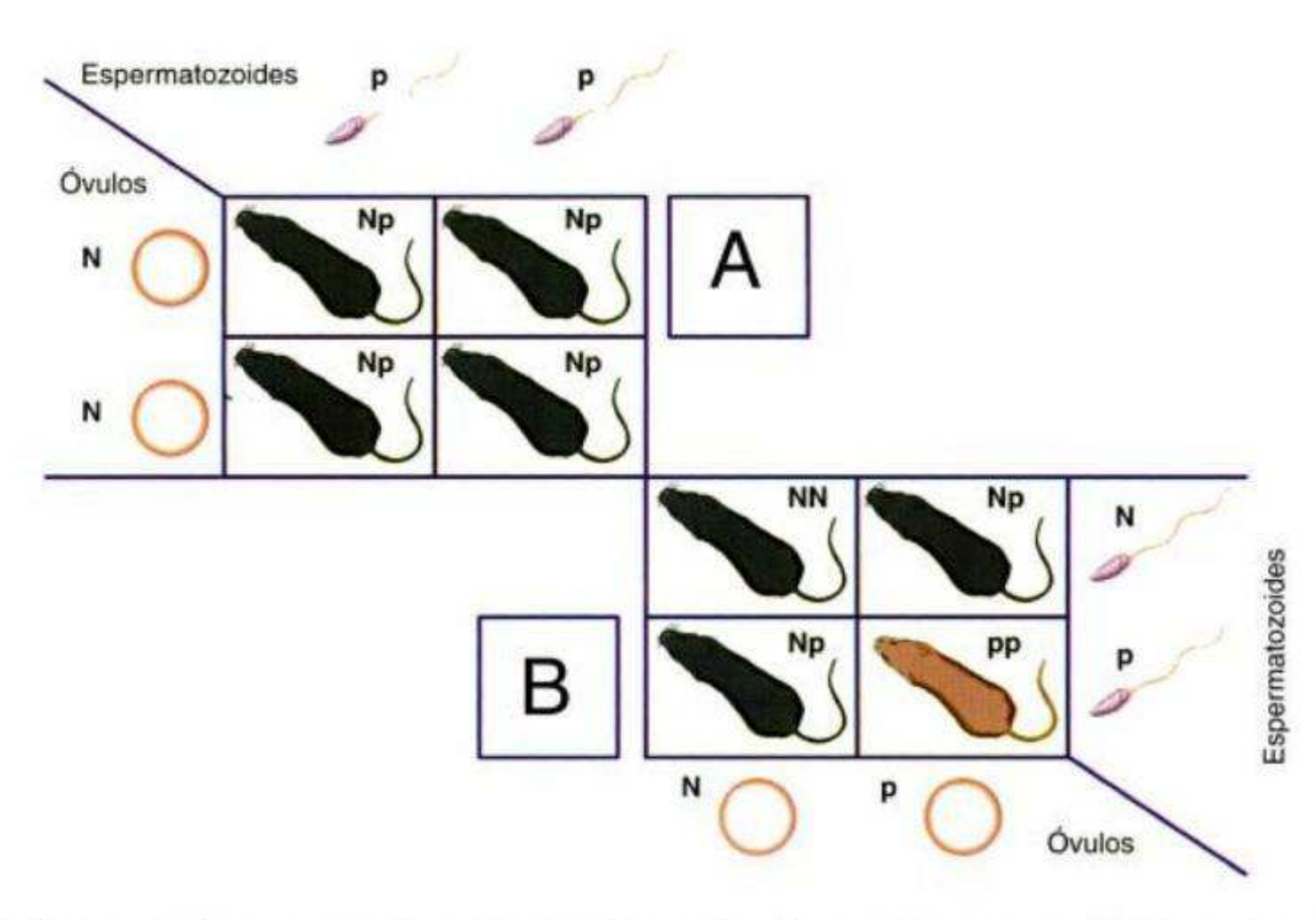

Fig. 2-13. A. Esquema de la cruza experimental entre ratones de pelo negro homocigotos (*NN*) con otros de color pardo homocigotos (*pp*); en la primera generación (*F1*) todos los ratones son de pelo negro heterocigotos (*Np*). **B**. El cruzamiento entre estos ratones negros heterocigotos (*Np*) dará por resultado una segunda generación (*F2*) compuesta por el 50% de ratones homocigotos (25% negros NN y 25% pardos *pp*) y el 50% de heterocigotos (negros Np).

funciones reguladoras o sirven de molde para la síntesis del **RNA de transferencia** (tRNA) y del **RNA ribosómico** (rRNA).

¿Cómo se transfiere la información genética?

La biología molecular reveló que la cantidad de aminoácidos de una proteína eucarionte es menor que la cantidad de codones en el gen. Esto se debe a que las secuencias codificantes, conocidas como **exones**, están interrumpidas por secuencias no codificantes, o **intrones**, los cuales no se traducen a proteínas, aunque generalmente regulan la expresión de estos genes, entre otras funciones aún poco conocidas. Se sabía que los genes existen como secuencias de nucleótidos, que hay muchos genes en una molécula de DNA (30.000 genes en los 23 cromosomas humanos) y que sus funciones se expresan como síntesis de proteínas. También se conocía que la información genética en eucariontes está físicamente aislada en el núcleo, separada del sitio donde se sintetizan las proteínas. En consecuencia, pareció razonable pensar que el DNA no puede por sí mismo traducirse a proteínas, sino que son necesarios mecanismos intermedios para "interpretar" una secuencia específica de la molécula, ya sea durante toda la vida o sólo en respuesta a un factor ambiental, y transferir la información al citoplasma para dirigir la síntesis de proteínas. Esos eslabones intermedios se descubrieron como un proceso en etapas: **replicación → transcripción → traducción**.

Recuadro 2-6
Pruebas de la universalidad del código genético

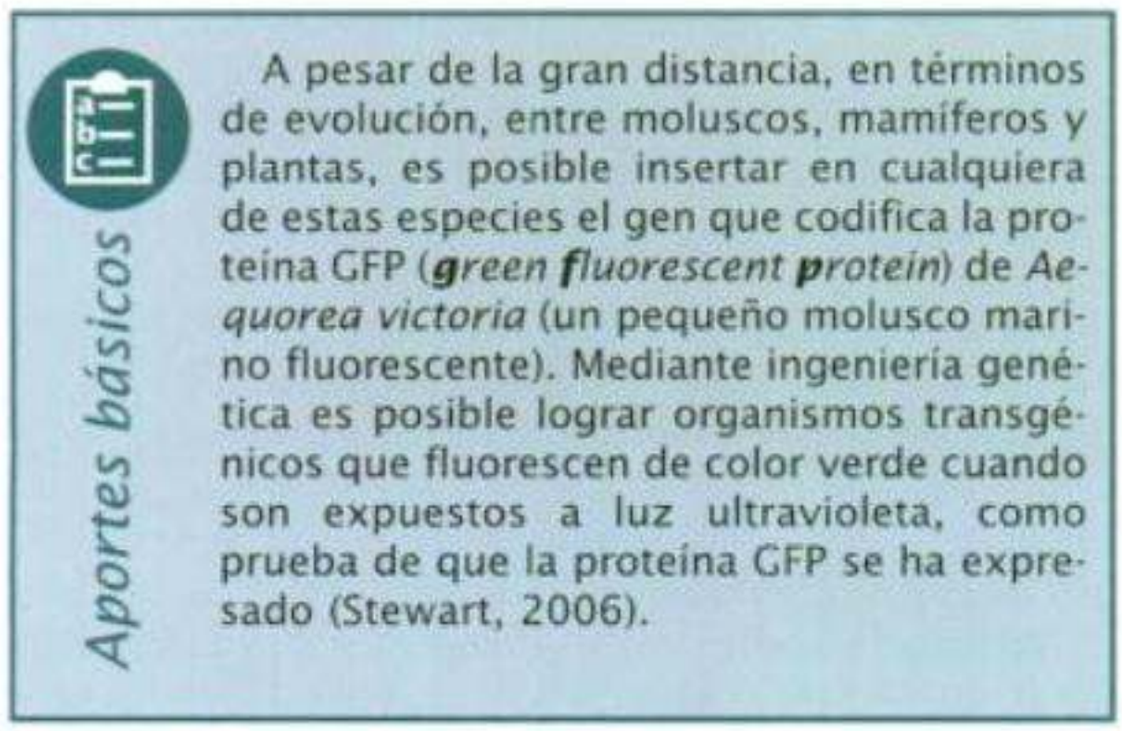

Aportes básicos

A pesar de la gran distancia, en términos de evolución, entre moluscos, mamíferos y plantas, es posible insertar en cualquiera de estas especies el gen que codifica la proteína GFP (***g**reen **f**luorescent **p**rotein*) de *Aequorea victoria* (un pequeño molusco marino fluorescente). Mediante ingeniería genética es posible lograr organismos transgénicos que fluorescen de color verde cuando son expuestos a luz ultravioleta, como prueba de que la proteína GFP se ha expresado (Stewart, 2006).

Replicación

Es el mecanismo por el cual la **DNA polimerasa** copia las cadenas de DNA. Esto corresponde a la etapa de síntesis (S) dentro del ciclo celular. Como la replicación es una etapa previa a la mitosis (división celular), la DNA polimerasa está cuidadosa-

Copyrighted material

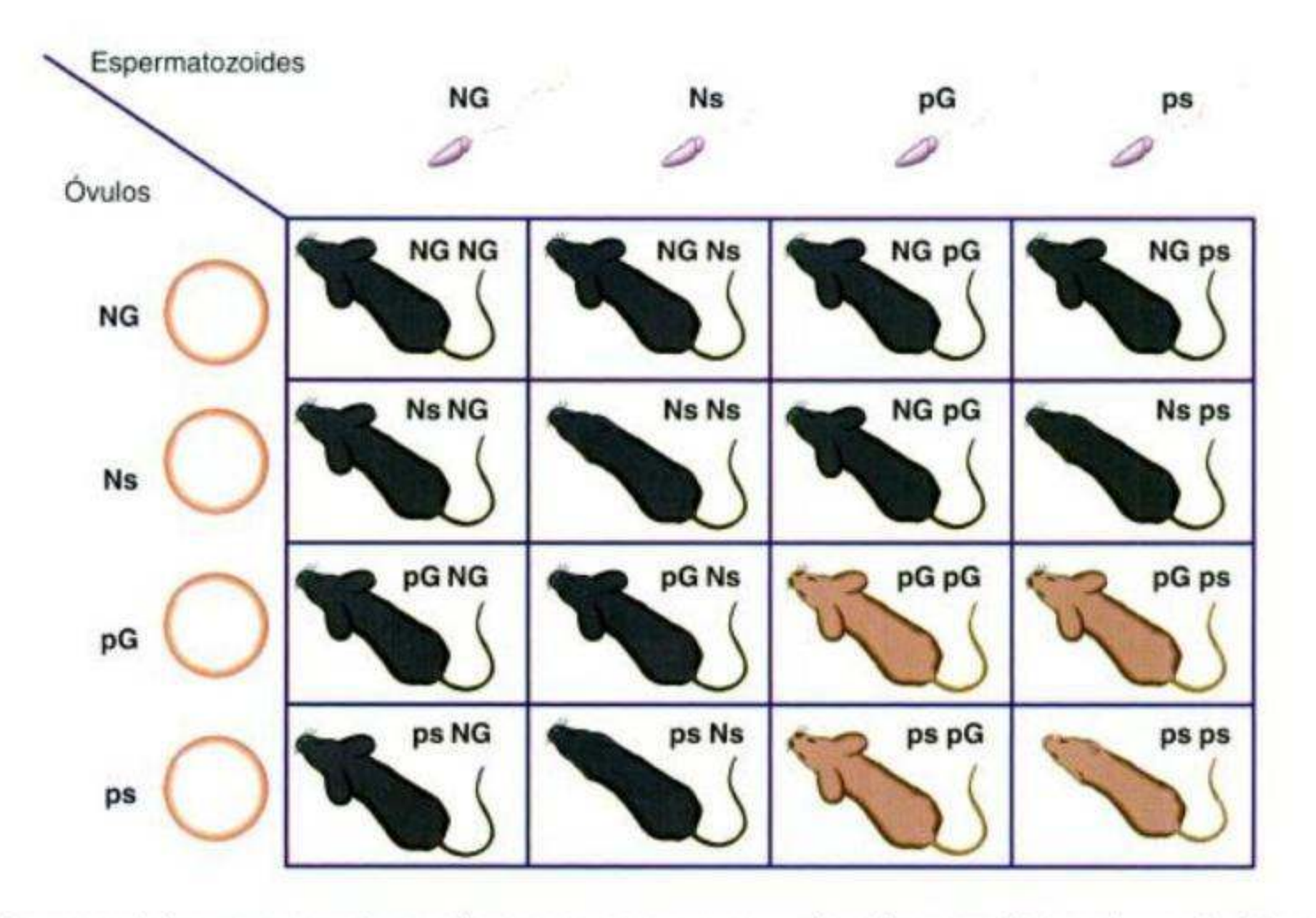

Fig. 2-14. Esquema de la cruza experimental entre ratones con genes de pelo negro (*N*) o pelo pardo (*p*), y orejas grandes (*G*) u orejas pequeñas (*s*). Obsérvese la hipotética proporción de cada combinación posible.

mente regulada mediante procesos de activación-inhibición. La replicación del DNA asegura la transferencia de la información genética a la descendencia celular.

Transcripción

En este proceso, la **RNA polimerasa** genera una molécula de RNA. En las células eucariontes existen tres tipos de RNA polimerasa para los distintos tipos de sRNA. La RNA polimerasa II sintetiza el **RNA mensajero** (mRNA) de cadena simple o primario, que es complementaria a una de las cadenas de DNA. Por ello se dice que la transcripción es asimétrica. Los sRNA están compuestos, como el DNA, por una secuencia lineal de nucleótidos, pero se diferencian en que contienen el azúcar **ribosa** en lugar de desoxirribosa y la base timina (T) está reemplazada por uracilo (U), que es insertado como complemento de la adenina (A).

Este RNA primario requiere un **procesamiento postranscripcional** que varía entre los diferentes sRNA, aunque en general consiste en el acortamiento de la cadena. Las modificaciones más importantes del mRNA son la pérdida de las secuencias no codificantes (intrones) y el bloqueo de sus extremos (como la unión de 100-200 adeninas [poli-A] en el extremo 3′), para evitar que el mensajero sea destruido al llegar al citoplasma. Una vez maduro, sale del núcleo a través de los poros de su envoltura y en el citoplasma sirve de molde para la síntesis de proteínas. Cabe señalar que la misma molécula de RNA puede tener actividad enzimática y realizar "cortes" de la molécula propia de RNA. Esas porciones de RNA con funciones enzimáticas se llaman **ribozimas.**

Traducción

Consiste en la conversión de la secuencia de nucleótidos desde el codón de iniciación y hasta el codón de terminación o de liberación del mRNA en una secuencia de aminoácidos para formar la proteína (véase cap. 3). Esta etapa se desarrolla en el citoplasma asociada con el RNA ribosómico (rRNA) que participa en la "lectura" y el ensamble molecular. En esta etapa también participa una molécula adaptadora o transportadora, el **RNA de transferencia** (tRNA), encargado de reconocer los codones y de transportar los aminoácidos específicos al sitio de síntesis. Cada tRNA puede transportar un solo aminoácido al cual se une en forma covalente y forma un **aminoacil-tRNA** (aa-tRNA) que contiene una secuencia de tres nucleótidos, llamado **anticodón**, que reconoce el codón del aminoácido que transporta. Por razones aún poco conocidas existen uno o más tRNA para cada aminoácido (redundancia) (véase cap. 3).

Síntesis de proteínas

Los tres sRNA participan en la síntesis de proteínas que se lleva a cabo en el citoplasma. El riboso-

Copyrighted material

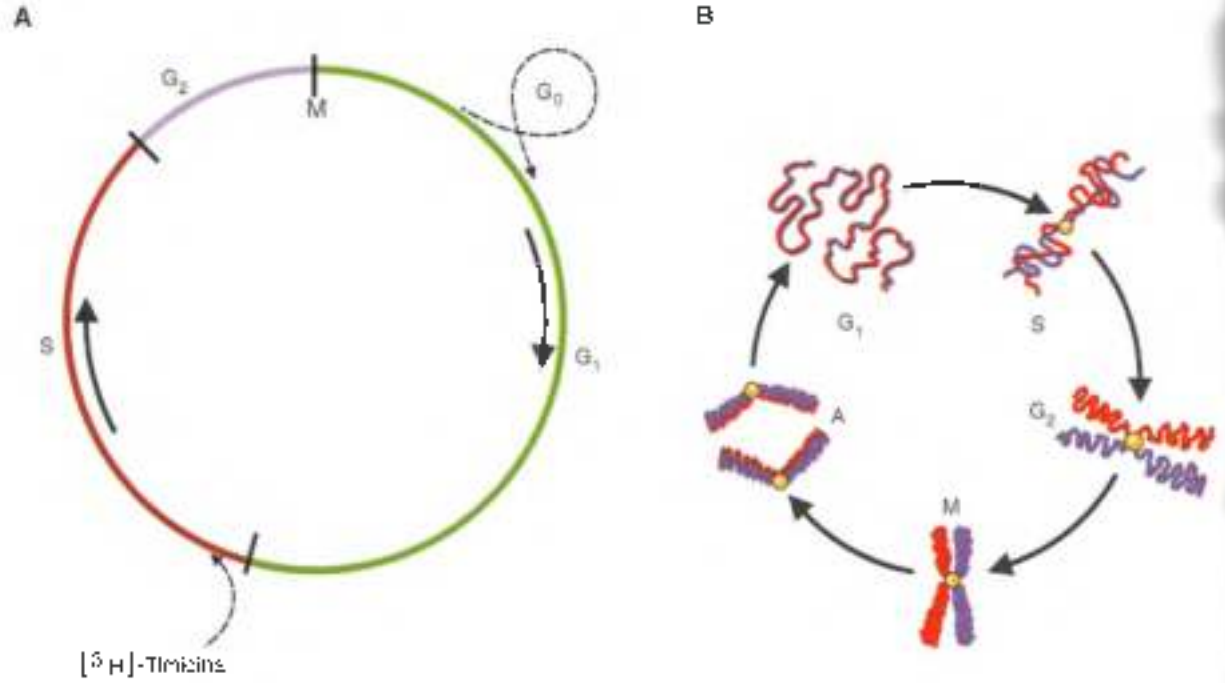

Fig. 2-15. El ciclo celular. En A se observan las etapas de mitosis (M), presíntesis (G1), síntesis de DNA (S), postsíntesis (G2) y detención del ciclo (G0), señalándose la fase de incorporación de la timidina tritiada (H TdR). En B se muestran esquemas simplificados del ovado de los cromosomas en las diferentes etapas del ciclo celular: metafase (M) y anafase (A).

ma formado por dos subunidades, ambas compuestas por rRNA y proteínas, se encarga de hacer la "lectura lineal" de un extremo al otro del mRNA; se llevan a cabo así las tres etapas de la síntesis proteica: iniciación, elongación y terminación. También participa en el mecanismo para ordenar las moléculas de aa-tRNA sobre el correspondiente codón del mRNA. El proceso comienza cuando el ribosoma identifica el sitio específico para iniciar la lectura del mRNA que corresponde al codón AUG, por lo que la metionina es el primer aminoácido o terminal amino (N-terminal) de la cadena polipeptídica en crecimiento (véase cap. 3). Sin embargo, debido a que las proteínas también sufren modificaciones después de su síntesis, proceso denominado **procesamiento postraduccional** (incorporación o escisión de aminoácidos, etc.), muchas de las proteínas activas no tienen metionina N-terminal.

Proliferación y renovación celular

En una etapa definida de su vida o durante toda ella, las células transcurren a lo largo de lo que se ha llamado el ciclo celular (fig. 2-15), en el cual se producen variaciones en el contenido de DNA (fig. 2-16). Tanto en condiciones normales como patológicas, las células incrementan su número mediante la proliferación o multiplicación celular, con un mecanismo cíclico mediante el cual *las células dan origen a nuevas células* (una de las bases de la teoría celular). Este ciclo comprende un conjunto de acontecimientos cuya secuencia se repite a intervalos definidos. Un ciclo celular es el período que se extiende entre el comienzo de una mitosis y el comienzo de la siguiente y en cada ciclo celular se reconocen dos etapas: la interfase, seguida por la mitosis o división celular (véase fig. 2-15). Durante la interfase el núcleo se observa como un corpúsculo vesicular de límites definidos (véanse figs. 2-1, 2-4 a 2-6 y 2-8). La mayoría de las células (células somáticas) se multiplican por mitosis, mientras que las células precursoras de los gametos (células sexuales) se multiplican por meiosis.

Los patrones de renovación celular son característicos en las diferentes poblaciones celulares y están regulados por proteínas denominadas ciclinas, cuya activación controla cada etapa del ciclo celular en un proceso estrechamente asociado con factores metabólicos y con la expresión de oncogenes que regulan el comportamiento proliferativo y los patrones de renovación de las diferentes poblaciones celulares (cuadro 2-2). Las poblaciones celulares que están expuestas a desgaste por factores mecánicos, químicos o metabólicos proliferan en forma permanente (células sanguíneas, epidérmicas, [illegible]

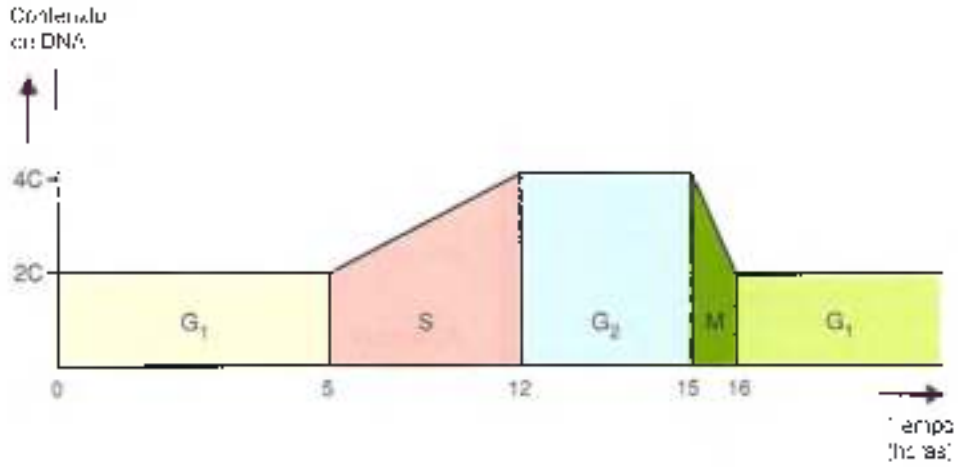

Fig. 2-16. Gráfico de las variaciones del contenido de DNA durante el ciclo celular.

neuronas, etc.). Las poblaciones de células pueden renovarse a partir de células madre (*stem cell*) poco diferenciadas, que pueden ser unipotentes o multipotentes (véase cuadro 2-2). Estas células, además de factores mitogénicos, requieren factores que inicien su diferenciación. Otras células, en cambio, se renuevan transitoriamente y sólo lo hacen si son estimuladas por una señal externa, como la renovación parcial de tejidos musculares, del hígado o del endotelio vascular, luego de que ocurre una lesión (véase cuadro 2-2). Otras poblaciones celulares sólo proliferan en el estadio embrionario y posteriormente, en general, no son capaces de ingresar en una etapa S, como es el caso de las neuronas o del miocardio. También existen poblaciones celulares estables, como las células del cristalino, cuya diferenciación terminal se asocia con el envejecimiento del individuo (recuadro 2-7, véase cuadro 2-2).

Etapas del ciclo celular

Interfase

Es un período de gran complejidad y comprende tres etapas: G1, S y G2 (véase fig. 2-15).

Cuadro 2-2. *Patrones de renovación de algunas poblaciones celulares*

Sin renovación (células "permanentes")		*Con renovación (células con turnover)*	
Estables: bajo recambio de sus componentes	***Activas: alta actividad metabólica***	***Continua: dependientes de células madre (stem cell)***	***Transitoria: dependiente de factores ambientales***
		Epidermis (célula madre unipotente)	
	Neuronas en general	Intestino (célula madre unipotente)	Hígado
Cristalino	Retina neural	Surgen (célula madre multipotente)	Endotelio
	Miocardio	Tejido conectivo (células madre unipotentes y multipotentes)	Músculo esquelético
		Huesos	Músculo liso

Recuadro 2-7
Envejecimiento celular

Correlación médico-biológica

El cristalino del adulto está formado por las mismas células que contenía en su etapa embrionaria, con un grado tan elevado de diferenciación que su citoplasma (ya sin núcleo) se transformó en un cúmulo ordenado de proteínas denominadas "lentinas" con las características físicas de un cristal. Con el paso de los años, estas proteínas se glucosilan formando grupos azúcar, y se tornan opacas. Éste es el fundamento de la enfermedad conocida como ***cataratas*** (Kumar y cols., 2007).

La etapa G1

La etapa G1 (del inglés *gap*, intervalo) marca el comienzo de la actividad proliferativa, tiene lugar a continuación de la mitosis del ciclo anterior y se prolonga hasta el comienzo de la nueva síntesis de DNA. La duración de la etapa G1 varía notablemente en las diversas poblaciones celulares. En términos generales, las células que se dividen con frecuencia tienen una etapa G1 de corta duración, en tanto que las células que durante gran parte de la vida no se dividen (células nerviosas y musculares), la etapa G1 se detiene en un período denominado **etapa G0**. ***En la etapa G0, la célula expresa los genes en las cuales está comprometida por su diferenciación.*** Por ejemplo, la etapa G1 es muy corta en las células hemocitopoyéticas de la médula ósea, mientras que tiene mayor duración en órganos como el hígado, los riñones, etc., y es aún mucho más prolongada en células que rara vez se dividen, como los linfocitos circulantes maduros.

El período de síntesis de DNA (etapa S)

En la etapa S se duplican las moléculas de DNA. Este período puede demostrarse experimentalmente mediante la incorporación de timidina tritiada (3H-TdR), que es radiactiva (fig. 2-15), o de bromodesoxiuridina (BrdU), que es un nucleótido modificado, fácilmente reconocido por un anticuerpo fluorescente.

La etapa G2

Se extiende desde el fin de la etapa S hasta el comienzo de la mitosis. Es importante acotar que el dogma biológico, que durante mucho tiempo sostuvo que las neuronas no se dividen, se debe tomar con algunas prevenciones. Actualmente se sabe que ciertos grupos neuronales, al menos en algunas especies, tienen la posibilidad de proliferar en ciertas condiciones naturales, como lo descubriera Fernando Nottebohm, y también en condiciones experimentales. Así, hace tiempo que se conoce que muchas neuronas continúan proliferando, y muriendo por apoptosis, luego del nacimiento; ejemplo de ello son las de la mucosa olfatoria.

Mitosis

Representada por la etapa **M**, en la cual los cromosomas que se duplicaron en la etapa S del ciclo celular, presenta al comienzo dos cromátides hermanas, cada una de las cuales constituirá el respectivo cromosoma de las dos células hijas durante la **cariocinesis** (véase fig. 2-10). Después, el citoplasma de la célula en división se segmenta para originar las células hijas, que son genéticamente idénticas, en el proceso llamado **citocinesis**. Aunque la biogénesis de las mitocondrias no se conoce por completo, se ha observado que la replicación del DNA mitocondrial (mDNA) está totalmente sincronizado con el DNA nuclear.

La división mitótica comprende cuatro fases: profase, metafase, anafase y telofase (fig. 2-17).

Profase

En esta etapa, el progresivo espiralado del DNA produce la condensación y el acortamiento de los cromosomas que se hacen visibles dentro del núcleo. Hacia el final de esta fase, la membrana nuclear se desintegra y el nucléolo desaparece. Durante la profase se forma una estructura característica, denominada **aparato mitótico**, indispensable para que la división se lleve a cabo. El centríolo se duplica y cada centríolo resultante migra a los polos opuestos de la célula y permanece relacionado con los demás centríolos por los microtúbulos que forman el huso mitótico. El conjunto de centríolos y microtúbulos asociados constituye el aparato mitótico.

Metafase

Durante esta fase se completa la formación del aparato mitótico. Las cromátides hermanas de cada cromosoma se unen a los microtúbulos mediante el cinetocoro y se ubican en la zona ecuatorial del huso mitótico, denominada **placa ecuatorial**.

Anafase

Las dos cromátides de cada cromosoma se separan y son arrastradas por un mecanismo donde es-

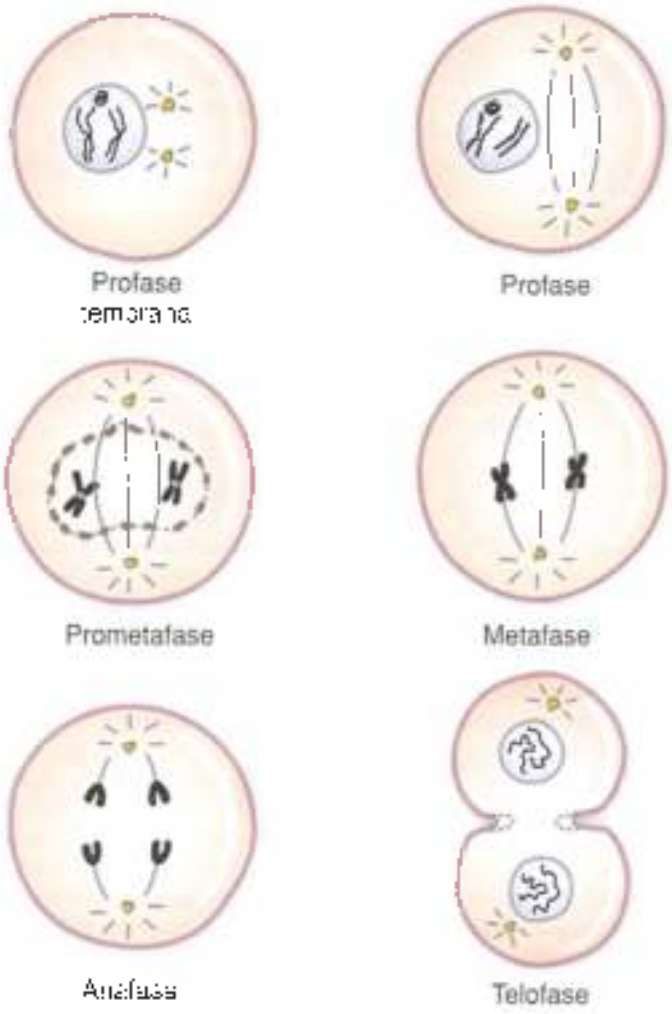

Fig. 2-17. Etapas de la mitosis.

son involucrados los microtúbulos y moléculas motoras asociadas, que producen la movilización de los cromosomas hacia los polos opuestos del huso mitótico. De esta manera, al movilizar hacia cada polo de la célula un número igual de cromosomas, se asegura una distribución idéntica del material genético (cariocinesis).

Telofase

Los cromosomas comienzan a desespiralizarse y adoptan las características que presentan durante la interfase celular. La membrana celular se regenera a partir de sáculos de RER y el nucléolo reaparece. Finalmente, la membrana plasmática se invagina en la placa ecuatorial por una actividad celular del sistema de microfilamentos de actina y sus moléculas motoras asociadas (miosinas) de la región submembrana. Este sistema contráctil actúa de la membrana celular hasta formar un surco, que la estrangula hasta dividir el citoplasma en dos porciones del mismo tamaño y con las organelas redistribuidas (citocinesis).

En resumen, mediante el proceso de división mitótica, las células somáticas conservan el número de cromosomas homólogos característico de la especie (constante cromosómica); el número diploide de la especie humana es de 46.

Meiosis

Este tipo de división, característica de las células germinales (gametos), comprende dos divisiones consecutivas: primera y segunda división meiótica, separadas por una corta interfase en la que no hay replicación de DNA. Como consecuencia, se producen cuatro células hijas que poseen la mitad del ni-

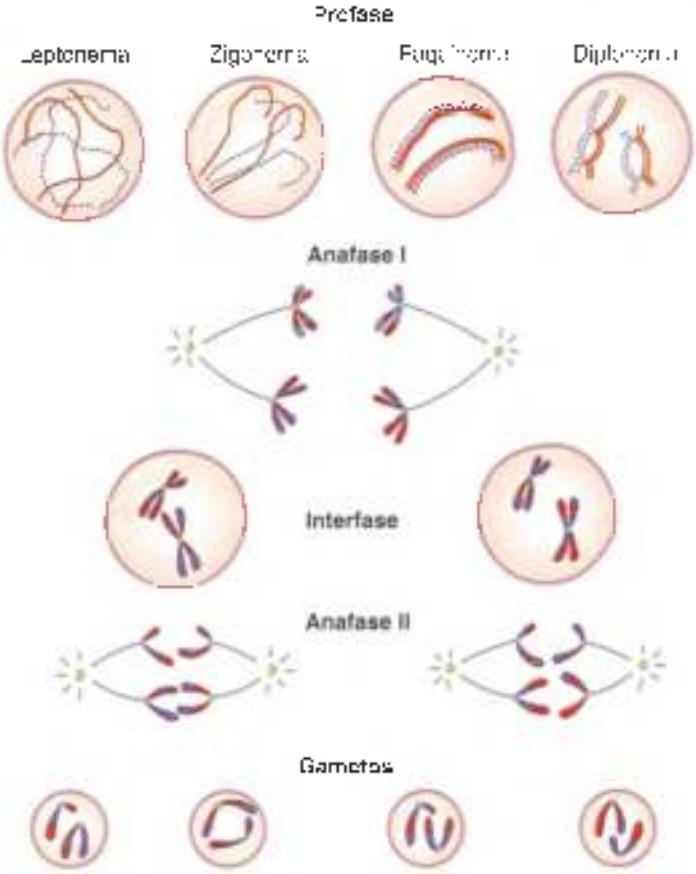

Fig. 2-18. Etapas abreviadas de la meiosis.

mero de cromosomas de las células somáticas. Las células sexuales o gametos, que poseen un número haploide de cromosomas, se forman en las gónadas (ovarios y testículos) por división meiótica (véase cap. 13). Este tipo de división celular asegura la variabilidad genética, así como la constante cromosómica de la especie y la determinación del sexo al producirse la fecundación (véase cap. 6).

Previo a la primera división meiótica, al igual que en la mitosis, se produce la replicación del DNA (In), cuyas fases se describen a continuación (fig. 2-18).

Primera división meiótica

Profase I. Esta etapa es particularmente larga, comprende varias subetapas para cuya denominación se utilizan de manera indistinta dos nomenclaturas equivalentes:

Leptonema (**leptotene**) (del griego *lepto*, delgado, y *nema*, filamento): los cromosomas, formados por dos cromátidas hermanas debido a la replicación del DNA, son visibles al microscopio óptico como delicados filamentos largos y se agrupan en un polo de la célula formando un ramillete.

Zigonema (**zigotene**) (del griego *zigon*, unidor): en esta etapa, los cromosomas homólogos, uno de origen paterno y otro materno, se unen entre sí (apareamiento cromosómico). Esta unión es singularmente ordenada de modo que los cromómeros se unen en estricta correspondencia por medio de moléculas específicas.

Paquinema (**paquitena**) (del griego *pachus*, grueso): los cromosomas se acortan y se forman más gruesos, evidenciándose una notable unión de los cromosomas homólogos. La unidad formada por las cromátidas de los dos cromosomas homólogos se denomina tétrada. En esta etapa se realiza el intercambio de material genético, el *crossing-over* o entrecruzamiento entre las cromátidas homólogas maternas y paternas. Como resultado, los cromosomas de las células hijas son genéticamente diferentes de los de la célula madre y las dos células hijas también son genéticamente diferentes entre sí. Así no habrá dos gametos, óvulos o espermatozoides, según el caso, con igual carga genética. Por ello, todos los hijos de los mismos padres son diferentes aunque sean mellizos. La única excepción la constituyen los gemelos idénticos, ya que provienen del

mismo rigoto que se particionó en los primeros días del desarrollo embrionario.

Diplonema (diplotene): cada par de cromosomas homólogos de origen materno y paterno respectivamente se separan, manteniéndose las cromátidas hermanas estrechamente unidas entre sí. Sin embargo, los cromosomas homólogos no se separan en su totalidad pues quedan unidos en los puntos de intercambio genético, lo cual origina los llamados quiasmas (del griego *chiasma*, cruz). Es decir que el quiasma es la evidencia morfológica del *crossing-over*.

Diacinesis (del griego *dia*, a través de): en esta etapa, los cromosomas se contraen y disminuyen de longitud. Los cromosomas homólogos permanecen unidos a través de los quiasmas.

Las siguientes fases de la primera división meiótica son similares a las correspondientes de la mitosis (véase fig. 2-18).

Prometafase I: desaparece la envoltura nuclear y los cromosomas se contraen al máximo y están unidos al huso por el cinetocoro. Debemos tener presente que cada uno está formado por dos cromátidas hermanas; aunque son diferentes por intercambio genético, siguen llamándose homólogos ya que se comportan como una unidad y juntos migran hacia los polos opuestos de la célula.

Metafase I: los cromosomas se ubican en el plano ecuatorial del huso mitótico.

Anafase I: los cromosomas homólogos migran hacia los polos opuestos de la célula (fig. 2-18).

Telofase I: reaparece la membrana nuclear, se produce la citocinesis y se forman dos células con un número haploide de cromosomas, un miembro de cada par, pero con contenido normal de material genético, ya que cada cromosoma está formado por dos cromátidas.

Es importante recordar que en la primera división meiótica, las cromátidas hermanas no se separan sino que permanecen unidas por el cinetocoro. Cada cromosoma del respectivo par homólogo, formado por las dos cromátidas, migra hacia los polos opuestos y se originan así dos células hijas que contienen la mitad del número de cromosomas de la especie (número haploide de cromosomas). Sin embargo, como cada cromosoma está formado por dos cromátidas hermanas, el contenido de DNA es normal en cada célula hija. Esta primera división meiótica se llama **división reduccional** sólo respecto del número de cromosomas.

La *interfase de la meiosis*, como dijimos, es corta y en ella no hay duplicación o replicación del DNA.

Segunda división meiótica

Las etapas de la segunda división meiótica son profase II, metafase II, anafase II y telofase II. Esta división no es precedida por replicación del DNA. En la segunda división meiótica (también llamada división ecuacional), las dos cromátidas que forman cada cromosoma se separan en el cinetocoro y migran hacia los polos opuestos de la célula. Las células hijas de esta segunda división poseen un número haploide de cromosomas pero, a diferencia de las células hijas de la primera división meiótica, el contenido de DNA se reduce a la mitad.

En resumen, por división meiótica, a partir de una célula madre se originan cuatro células hijas con sólo un representante de cada par cromosómico (haploide) y la mitad del contenido de DNA (fig. 2-16).

Este tipo de división ocurre en las células precursoras de los gametos localizados en las gónadas femeninas, los ovarios, y en las masculinas, los testículos, originándose los óvulos y los espermatozoides, respectivamente. La unión de un gameto femenino y uno masculino, cuyo número de cromosomas es haploide, forma una nueva célula con un número diploide de cromosomas, cuyo contenido genético proviene en partes iguales del padre y de la madre. De esta manera, en los individuos de cada especie se mantiene la constancia del número de cromosomas, mientras que el intercambio genético entre cromosomas homólogos producido en la primera división meiótica asegura la variabilidad genética. Además, se establece el sexo cromosómico del nuevo individuo, según la combinación del gameto femenino (con cromosoma X) con el gameto masculino (con cromosomas X o Y).

En la mujer, los ovocitos inician la primera división meiótica durante el desarrollo fetal y se detienen hacia el quinto mes del desarrollo en la etapa del diplonema de la profase I. Estos ovocitos quedan en este estado quiescente, hasta que son modificados periódicamente en cada ciclo menstrual por las hormonas sexuales desde la pubertad hasta la menopausia. En este largo lapso, en cada ciclo ovárico las hormonas sexuales inducen a algunos ovocitos a continuar el proceso de división hasta completar la primera división meiótica en el momento de la ovulación. La segunda división meiótica tiene lugar en el ovocito que se liberó del ovario para alcanzar las trompas de Falopio. Sólo si es fertilizado se completa la segunda división meiótica. Es decir que las células germinales femeninas pueden permanecer entre 15 y 50 años detenidas en la profase de la primera división meiótica. A este *envejecimiento ovocitario* se atribuye en parte el incremento progresivo de las anomalías del desarrollo que se observa con el aumento de la edad de la mujer gestante.

En la citocinesis de las células sexuales femeninas, la distribución de citoplasma es desigual. Sólo una de las cuatro células hijas posee casi todo el citoplasma de la célula madre. Las restantes tienen muy escaso citoplasma y se denominan **cuerpos polares**, los cuales no son funcionales y experimentan cambios degenerativos.

En el hombre, el proceso de división meiótica recién se inicia durante la pubertad, también bajo

Cuadro 2-3. *Métodos básicos para el estudio cromosómico*

- Preparación de un cariotipo
- Técnicas de bandeo cromosómico
- Cromatina sexual o cromatina X
- Amniocentesis
- Biopsia coriónica

efecto hormonal, y se mantiene durante toda la vida. El proceso de citocinesis de las células de la línea germinal masculina da por resultado la formación de cuatro células que se diferencian en los espermatozoides, cuyo contenido de citoplasma es similar.

Métodos básicos para el estudio cromosómico

Se han desarrollado diferentes metodologías para obtener información de la composición cromosómica (cuadro 2-3).

Preparación de un cariotipo

Para el estudio de los cromosomas humanos destinado a la citogenética clínica, es necesario disponer de células en metafase, etapa en la cual los cromosomas poseen su mayor grado de condensación. Para esto, se comienza por realizar un cultivo de linfocitos de sangre periférica como se describe en la figura 2-19. También puede usarse una muestra de médula ósea o fibroblastos de la dermis, que se obtienen mediante una biopsia. Para estudios citogenéticos prenatales se utiliza una muestra de líquido amniótico o la biopsia de vellosidades coriónicas. Finalmente, se observa la muestra al microscopio y las imágenes registradas se analizan y los cromosomas se ordenan de acuerdo con las características ya descritas (véase fig. 2-9).

Técnicas de bandeo cromosómico

Las técnicas citológicas de preparación del cariotipo han hecho posible establecer el número y la estructura cromosómica de diferentes poblaciones celulares. La comparación de estas constantes cromosómicas resulta de gran utilidad para la detección de entidades patológicas relacionadas con alteraciones en la cantidad y en las características estructurales cromosómicas, como trisomías formadas por tres cromosomas homólogos, aneuploidías con sólo un miembro de un par cromosómico, traslocaciones cuando hay fragmentos de un cromosoma uni-

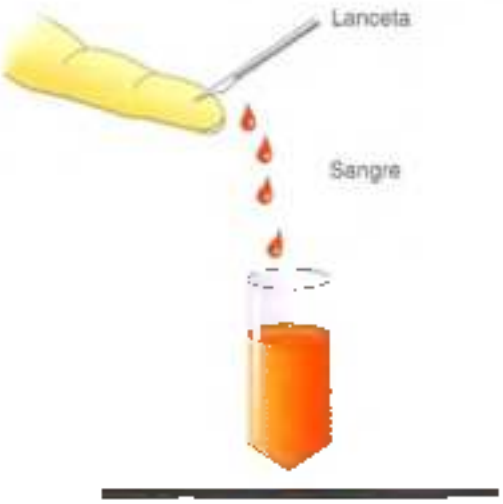

Cultivo de células con fitohemaglutinina: se estimula la mitosis de los linfocitos

Agregado de colchicina: las mitosis se detienen en metafase

Choque hipotónico: rotura de la membrana celular

Coloración

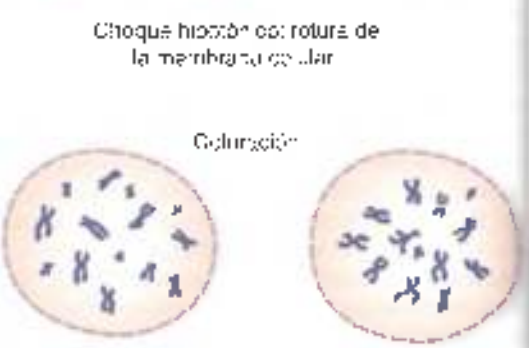

Fotografía y amplificación - Digitalización

Ordenamiento de los cromosomas

Fig. 2-19. Etapas principales de la técnica para la preparación de un cariotipo.

de otro cromosoma, deleción cuando faltan grandes fragmentos cromosómicos, etc. (véase cap. 15).

Sin embargo, el estudio minucioso del cariotipo, aunque de extremada utilidad, no permite la diferenciación correcta entre cromosomas de morfología muy similar ni la detección de pequeñas déficits de material genético o deleciones muy diminutas, o alteraciones en la ubicación de dicho material dentro de un cromosoma (inversión). No obstante, el uso de ciertos colorantes permite visualizar bandas transversales que son características de cada cromosoma (fig. 2-20). Así, la caracterización precisa del número, el grosor y la ubicación de estas bandas en cada cromosoma ha permitido confeccionar patrones de bandas cuyo análisis es de gran ayuda para el conocimiento de la estructura cromosómica normal y patológica. Estas técnicas, muy utilizadas en citogenética, se conocen con el nombre de bandeo cromosómico (cuadro 2-4). Además, es posible la tinción con colorantes fluorescentes específicos (nucleótidos marcados o "sondas") para marcar regiones centroméricas, teloméricas, ricas en una secuencia repetida, etc.

Fig. 2-20. Esquema de cromosoma 9 humano, correspondiente a la técnica de bandeo G.

Cromatina sexual o cromatina X

La cromatina sexual de las células epiteliales se presenta como una pequeña estructura de forma plano-convexa o triangular apoyada en la superficie interna de la membrana nuclear (fig. 2-21). En los leucocitos neutrófilos forma un corpúsculo yuxtanuclear con forma de "palillo de tambor" que emerge de un lóbulo nuclear, mientras que en las fibras musculares estriadas ocupa un extremo del núcleo cuya forma ovoide se ha comparado con un "cigarro encendido".

La cromatina sexual es un indicador de la *presencia de dos cromosomas X*, ya que sólo uno de ellos está inactivo y se hace visible al encontrarse muy

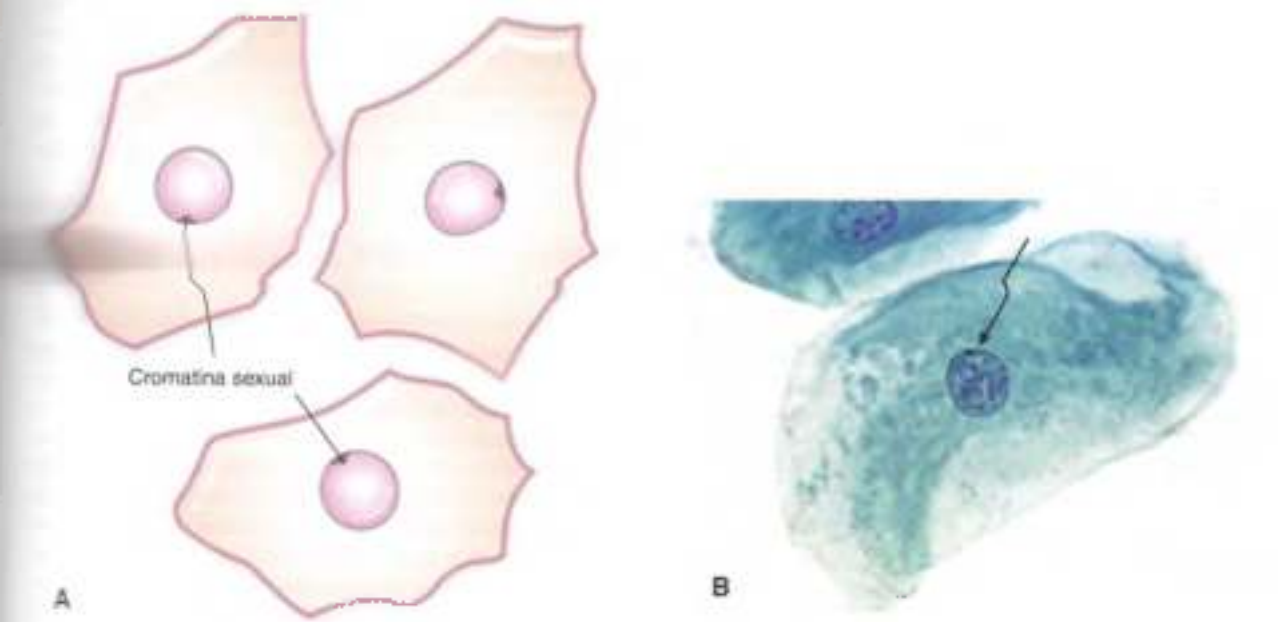

Fig. 2-21. Cromatina sexual en células epiteliales de la mucosa bucal (*frotis*) en A. Esquema y B. Frotis coloreado con Azul de metileno 1.000×.

Cuadro 2.4. *Técnicas clásicas de bandeo cromosómico*

Técnica	*Metodología*	*Comentarios*
Bandeo Q	Consiste en tratar las preparaciones de cromosomas con quinacrina o atebrina	La observación con el microscopio de fluorescencia permite diferenciar bandas brillantes (bandas Q) intercaladas con bandas negativas
Bandeo G	El método más usado consiste en incubar preparaciones cromosómicas en una solución de tripsina y luego teñir con Giemsa	El patrón de bandas G es básicamente idéntico al logrado con el bandeo Q, pero tiene la ventaja de que puede visualizarse con el microscopio de luz común. Además, las preparaciones pueden conservarse durante mucho tiempo
Bandeo C	Para su obtención se utilizan tratamientos con ácidos, álcalis o soluciones salinas	Permite localizar las regiones de heterocromatina constitutiva (bandas C), generalmente de ubicación centromérica y pericentromérica
Bandeo R	Ídem bandeo G	Su inicial proviene del francés (*Reverse*) debido a que el patrón de bandas logrado es el negativo fotográfico de un bandeo G
Bandeo N	Se utilizan la tinción con Giemsa, soluciones argénticas o Coomassie blue B	Pone de manifiesto un tipo de heterocromatina constitutiva, asociada con las regiones cromosómicas en las cuales se organiza el núcleolo. Por lo tanto, es de gran utilidad para determinar el número y la localización de los organizadores nucleolares

condensado (corpúsculo de heterocromatina); en células de la mujer puede observarse con el microscopio óptico. En el caso del hombre, que posee solo un cromosoma X, éste debe permanecer activo (como eucromatina) y, en consecuencia, no es visible con el microscopio.

Mediante un simple procedimiento de rascado suave de la mucosa bucal, el frotis de las células sobre un portaobjetos y su tinción con colorantes nucleares, es posible establecer el sexo genético de una persona. Resulta de utilidad para el diagnóstico de ciertas anomalías del desarrollo, ya que en situaciones patológicas, dos o más corpúsculos de cromatina sexual indican un número anormal de cromosomas X (véase cap. 15).

El cromosoma Y se puede visualizar en células de la mucosa bucal por la tinción con un marcador fluorescente del brazo largo del cromosoma Y, fuertemente condensado. En estados patológicos también puede observarse más de un corpúsculo correspondiente a cromosomas Y.

Amniocentesis

La amniocentesis es una técnica utilizada en obstetricia para obtener líquido amniótico, en el segundo trimestre del embarazo (fig. 2-22). El líquido amniótico contiene células y otros componentes como proteínas, enzimas, etc., de origen fetal (véase cap. 6) y su examen citológico y bioquímico proporciona información sobre el estado del feto; se utiliza para detectar ciertas anomalías fetales, defectos congénitos y para determinar el grado de madurez.

Como el procedimiento de la amniocentesis debe realizarse en el segundo trimestre del embarazo y el cultivo de las células amnióticas requiere por lo menos dos semanas, se han desarrollado métodos de diagnóstico más tempranos, como la biopsia coriónica.

Biopsia coriónica

La biopsia de vellosidades placentarias (fig. 2-23) (véase caps. 6 y 14) puede emplearse para el diagnóstico prenatal en el primer trimestre del embarazo. El método se basa en que el corion es el tejido fetal más accesible en el comienzo del embarazo (véase cap. 6). Con el empleo de un endoscopio, la técnica consiste en la toma de una muestra a través del cuello uterino, mediante punción con aguja y jeringa (biopsia por aspiración). El procedimiento se realiza bajo control ecográfico, que permite visualizar las estructuras maternas y fetales.

La biopsia coriónica tiene varias aplicaciones, entre las cuales las más importantes son el análisis de los cromosomas, mediante la confección del cari-

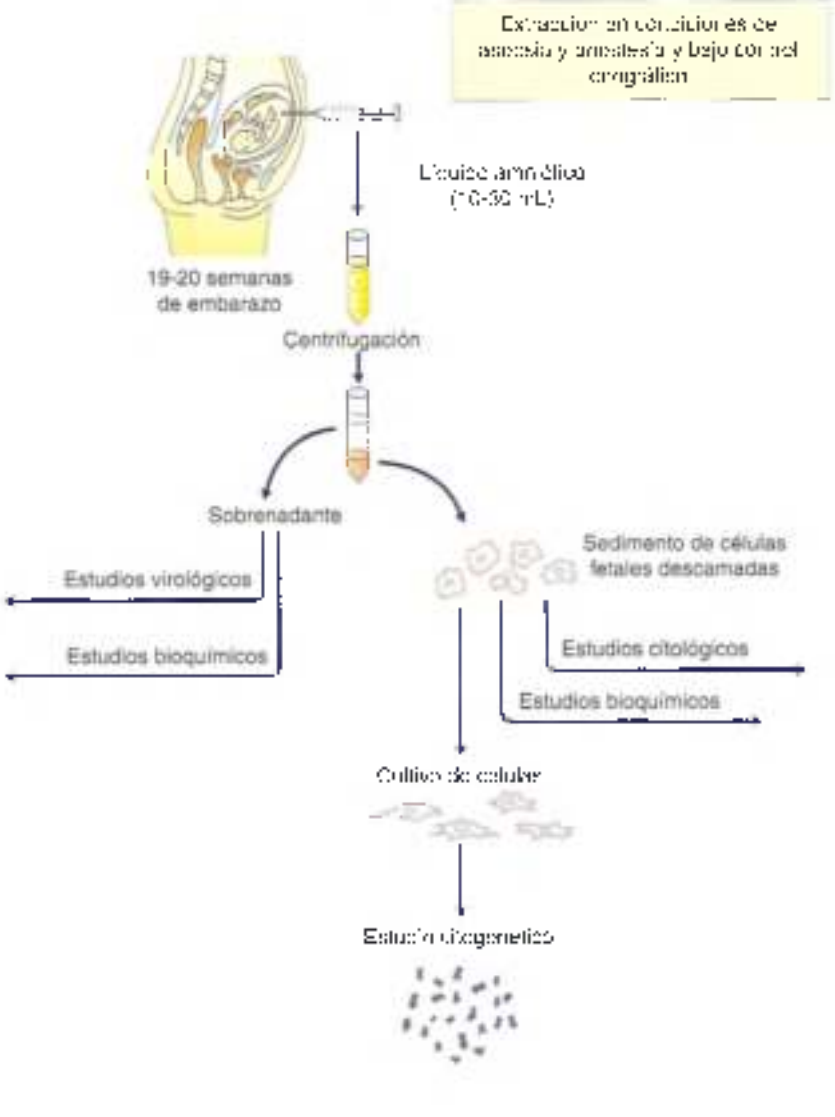

Fig. 2-22. Principales fases de la técnica de la amniocentesis y algunas de sus aplicaciones.

tipo, y el reconocimiento de la cromatina sexual. También se han aplicado métodos diagnósticos por recombinación de DNA para detectar defectos hereditarios, así como ensayos enzimáticos para el diagnóstico de errores genéticos del metabolismo.

Tanto la amniocentesis como la biopsia coriónica conllevan un pequeño riesgo de inducir **aborto espontáneo**. Asimismo, estos métodos están indicados en embarazadas de edad avanzada por el riesgo del síndrome de Down, detección de alfafetoproteína asociada con malformaciones del tubo neural, en embarazadas adictas a drogas o en casos en los que existen antecedentes de defectos congénitos. En algunos casos es posible la opción de un **aborto terapéutico** en el estricto marco de la bioética. Sin embargo, ante la existencia de antecedentes propios o familiares, es función del médico asesorar respecto de los riesgos de un futuro embarazo (recuadro 2-8).

Técnicas de biología molecular para manipulación de genes (o tecnología de DNA recombinante o métodos de ingeniería genética)

Desde la década de los cuarenta hasta los años sesenta, el estudio de los genes fue difícil ya que 1) los métodos de estudio eran indirectos (no se disponía de técnicas de análisis molecular en microescala), 2) los genes resultaban demasiado pequeños respecto de la molécula de DNA, 3) los genes no se podían reconocer como entidades "aisladas" por sí se-

Recuadro 2-8
Selección de embriones sanos*

Correlación médico-biológica

Cuando, por ejemplo, existen antecedentes repetidos de hijos varones enfermos, en los cuales se sospecha una enfermedad ligada al cromosoma X, se puede proceder básicamente de la siguiente manera: 1) hacer estudios genéticos de los padres para diagnosticar mutaciones del DNA (aunque algunas mutaciones son conocidas, en muchos casos se desconoce la mutación causante de la enfermedad); 2) asesorar a los padres respecto del riesgo que implicaría el intento de un nuevo embarazo, y 3) optar por realizar una fecundación *in vitro*, tomar una célula del embrión en estadio de mórula de hasta 8 células (aproximadamente 2 días de incubación), analizar la presencia del cromosoma Y y luego transferir sólo los embriones negativos (XX, sexo femenino) al útero materno.

Las leyes de muchos países (unión europea, estados unidos) prohíben la eliminación de embriones obtenidos por técnicas de fecundación *in vitro* no implantados. Éstos pueden utilizarse con fines científicos en programas de investigación de células madre (***stem cells***).

* http://www.hfea.gov.uk/en/default.html

cuencias cortas dentro de una larguísima secuencia de nucleótidos y 4) los genes no parecían adecuados como "depósito de la información biológica" por el carácter repetitivo y aparentemente "monótono" de sus cuatro unidades básicas (en contraste con las proteínas, que eran moléculas aisladas y formadas por al menos 20 unidades). Sin embargo, a partir de la década los setenta, los avances científicos y tecnológicos permitieron descubrimientos básicos que posibilitaron obtener segmentos específicos de DNA, producir miles de copias, determinar la secuencia de nucleótidos y compararla con las secuencias depositadas en bancos de datos, modificar las secuencias de DNA, mutarlas e insertarlas en el mismo organismo o en otro, insertarlas en sentido correcto, invertido o modificado, etc. En otras palabras, durante los últimos 30 años fue posible no sólo conocer la estructura de cualquier gen actual, sino sintetizar genes que no existían en la naturaleza o que podrían evolucionar dentro de millones de años.

Cuando se insertan genes, normales o transformados, en óvocitos (o semillas) se pueden obtener organismos transgénicos que comienzan a expresar moléculas que no expresaban en condiciones naturales. Si la célula usada para la transferencia de genes es el huevo fertilizado de un animal o una célula vegetal multipotente, el organismo transgénico resultante podrá transferir la expresión del gen a su descendencia, ya que el gen "extraño" se convierte en parte permanente de su genoma.

Otra línea experimental, con alto grado de desarrollo, tiene el propósito de insertar genes normales para reemplazar genes alterados o mutados, estrategia que constituye el amplio dominio de la terapia génica. En ciertos casos, el propósito es conocer la función de un gen produciendo su bloqueo en forma selectiva con el fin de evitar su expresión parcial o total (organismos *knockout*, sistemas antisentido, silenciamiento de genes) (cuadro 2-3).

La tecnología de la manipulación del DNA permitió, en primer lugar, reconocer la secuencia de nucleótidos en los genomas. Esto abrió enormes perspectivas para el conocimiento, tanto de la función génica normal como de muchas patologías genéticas, y para la búsqueda de herramientas terapéuticas y de estrategias para su prevención o curación, así como un gran campo de aplicación en diversos aspectos de la producción agropecuaria (recuadro 2-9).

Recuadro 2-9
Propósitos y perspectivas de la ingeniería genética

Aportes básicos

Principales objetivos generales de la manipulación del DNA:

- Conocer y analizar la secuencia de nucleótidos del DNA/RNA.
- Aislar secuencias específicas de DNA (genes).
- Producir muchas copias idénticas de fragmentos seleccionados.
- Identificar y localizar genes o sus productos en nivel cromosómico, celular y subcelular.
- Fabricar moléculas de DNA/RNA con secuencias conocidas.
- Modificar uno o más nucleótidos de la molécula de DNA.
- Transferir el fragmento de DNA a células en cultivo o embriones de animales o plantas.

Las herramientas tecnológicas abren perspectivas:

- Diagnóstico de patologías genéticas.
- Prevención y terapéutica (terapia génica) de patologías genéticas.
- Identificación en medicina forense.
- Producción de vacunas, hormonas, factores tróficos y de la coagulación, antibióticos, etc.
- Aumento del valor nutritivo de los alimentos.
- Inducción de resistencia en animales y plantas a diversas enfermedades y condiciones climáticas (salinidad, sequía, etc.).

Cuadro 2-5. *Tecnología del DNA recombinante*

Métodos y técnicas	*Aplicaciones básicas*	*Aplicación y proyección médica y productiva*
• Análisis y clivaje de DNA • Secuenciación de DNA • Clonación de genes (PCR) • Identificación de un gen • Localización de un gen • Hibridación de DNA/RNA • Southern blot • Northern blot • *Microarrays*	• Organismos transgénicos • Organismos knockout • RNA antisentido • RNA de interferencia • Investigación de la función normal de genes y sus alteraciones en patologías	• Asesoramiento genético • Filiaciones (paternidad) • Terapia génica • Clonación de células, tejidos y organismos • Terapias por proteínas recombinantes • Producción por expresión de proteínas recombinantes

La característica más relevante de estas técnicas es su especificidad a escala molecular, ya que se pueden utilizar para conocer el efecto del cambio, eliminación, sustitución o de la incorporación de un solo nucleótido en la secuencia de DNA. En consecuencia, la **Ingeniería genética** abre la posibilidad para la identificación de las funciones de genes específicos y de sus proteínas correspondientes y su contribución tanto en el desarrollo normal como en diversas patologías.

Para que la ingeniería de los genes fuese posible se debió disponer de un número elevado de copias de regiones específicas de DNA. Esto dependió, en primer lugar, de una característica intrínseca del DNA, como es la propiedad de su doble cadena de separarse y volverse a unir (desnaturalizar/renaturalizar) mediante cambios de temperatura y/o pH. En segundo lugar, dependió del descubrimiento de las **nucleasas de restricción**, enzimas que seccionan cadenas cortas de nucleótidos en regiones específicas. Estas condiciones básicas y el auxilio de algunas técnicas de separación y caracterización molecular permitieron el desarrollo del método de **reacción en cadena de la polimerasa** (PCR, *polymerase chain reaction*), para obtener en corto tiempo un gran número de copias de fragmentos de DNA de secuencia conocida, suficientes para ser detectados y utilizables. Veamos, a continuación, las partes sustanciales de la metodología para llegar al conocimiento y utilización del DNA.

Análisis y secuenciación de DNA

El proceso del conocimiento generalmente incorpora un *análisis*, es decir, la separación de algo en sus partes constitutivas. En este caso, luego de aislar el DNA de una célula o población celular, se procede a la separación de los diferentes segmentos de su larga molécula, mediante digestión con **nucleasas de restricción** (Eco R, Alu I, Not I, etc). Estas enzimas cortan las uniones fosfodiéster del DNA en sitios determinados por secuencias de nucleótidos cortas y definidas (4-8 pb). Es decir, cada enzima de restricción corta la cadena de DNA en un fragmento específico, siendo lo usual emplear dos o más enzimas de restricción. A continuación, los resultantes fragmentos de restricción de diferentes secuencias y tamaños se separan por electroforesis y se confeccionan los llamados **mapas de restricción**, que representan la caracterización de un tramo o segmento del DNA. Luego, mediante métodos manuales o automáticos (cuyos detalles exceden los alcances de esta obra), se realiza la **secuenciación de nucleótidos**, que permite conocer su ordenamiento lineal en un segmento de la cadena de DNA. Haber llegado a conocer la secuencia de un segmento de DNA no es el final del camino, sino sólo su inicio, aun en los casos en los que se ha llegado a identificar la secuencia completa del genoma de una especie (recuadro 2-10). El desciframiento de un genoma significa disponer del "diccionario de una lengua" y no de sus "obras literarias".

Identificación y localización de un gen

La *secuencia* u ordenamiento de nucleótidos del DNA (de un fragmento o de todo el genoma) nos acerca a la ***identificación de los genes*** y al planteo de varias preguntas. Un gen aislado, ¿a qué cromosoma pertenece?, ¿dónde está localizado dentro del cromosoma?, ¿en qué célula y/o tejido se transcribe y expresa?, ¿está presente en otros organismos?, ¿puede ser un sitio de mutación responsable de enfermedades hereditarias?, etc.

Una aproximación a las posibles respuestas podemos hacerla mediante la ***localización del gen***, aprovechando su capacidad de **hibridación**. Para ello se deben considerar varias propiedades de los ácidos

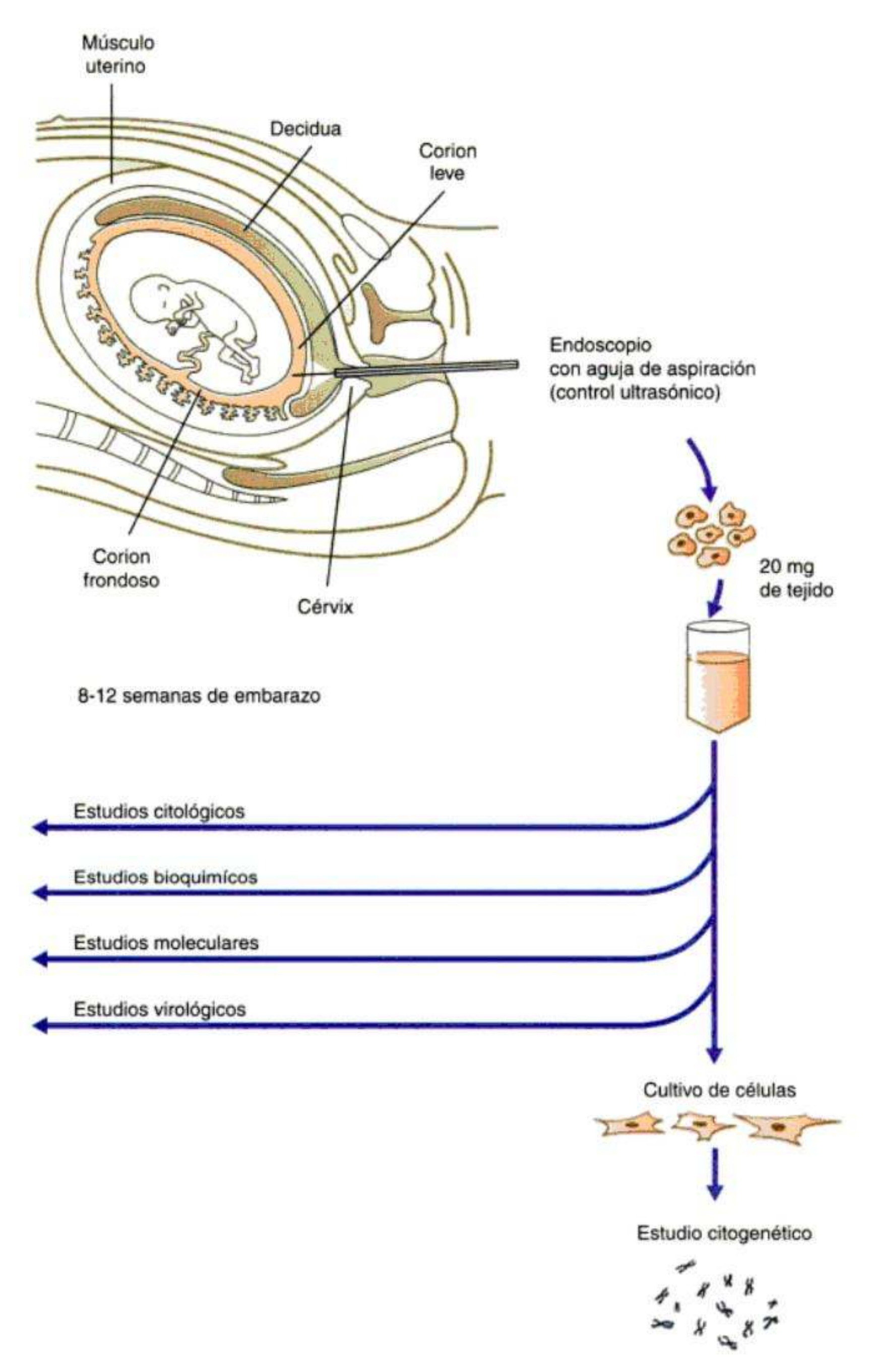

Fig. 2-23. Principales fases de la técnica de la biopsia coriónica y algunas de sus aplicaciones.

nucleicos (DNA y RNA): 1) unión de pares de bases de manera estricta (A-T, G-C, A-U), 2) formación de doble cadena con secuencias complementarias y 3) separación de sus cadenas (desnaturalización) a alta temperatura y/o pH y nueva formación de una doble cadena (renaturalización o hibridación) al volver a bajar la temperatura y/o el pH. Esta reacción de hibridación será posible entre cualquiera de dos cadenas de ácidos nucleicos (DNA-DNA, RNA-RNA, DNA-RNA), a condición de que tengan se-

Copyrighted material

Recuadro 2-10
Genomas de diferentes especies

Aportes básicos

Especie	*Pares de nucleótidos*	
• *Escherichia coli* (bacteria)	$4{,}6 \times 10^6 =$	4.600.000
• *Saccharomyces cerevisiae* (levadura)	$1{,}2 \times 10^7 =$	12.000.000
• *Caenorhabditis elegans* (gusano)	$1{,}0 \times 10^8 =$	100.000.000
• *Drosophila melanogastger* (insecto)	$1{,}5 \times 10^8 =$	150.000.000
• *Homo sapiens* (ser humano)	$3{,}1 \times 10^9 =$	3.100.000.000

cuencias complementarias de nucleótidos (recuadro 2-11).

Sobre esta base es posible tomar una cadena simple de DNA (o RNA) formada por una secuencia conocida de nucleótidos y unirle una **sonda** (marcador radiactivo o fluorescente), lo cual permitirá identificar y localizar la secuencia complementaria en otra cadena de ácido nucleico. Así, la visualización de la sonda utilizada mediante diferentes técnicas, como electroforesis seguida de *Southern blot* o *Northern blot*, microscopia (hibridación *in situ*, fig. 2-24), micromatrices o *chips* de DNA, etc., permitirá localizar una secuencia definida de nucleótidos en un cromosoma, en una célula o componentes subcelulares, en poblaciones celulares y tejidos o en un organismo entero (recuadro 2-11).

Clonación de un gen

Una vez obtenida la información sobre la identificación y la localización de un gen, puede ser necesario su ***aislamiento*** para la posterior utilización. La dificultad principal en esta etapa es la desproporción entre el pequeño gen identificado y la enorme molécula de DNA. En otras palabras, es técnicamente casi imposible aislar suficiente cantidad de ***un gen*** mediante métodos bioquímicos convencionales. Para poder hacerlo se desarrollaron las técnicas de **clonación de genes**, que consisten en la producción de un gran número de copias idénticas de DNA y en la separación de una secuencia particular (a menudo de un solo gen) del resto del DNA de una célula.

La producción de DNA mediante clonación se puede realizar in vivo mediante la utilización de microorganismos, o in vitro con la técnica de PCR.

Clonación de DNA en microorganismos (o en células eucariontes)

La estrategia consiste en introducir en la bacteria un segmento de DNA conocido y aprovechar su gran capacidad reproductiva para la fabricación "a voluntad" de una gran cantidad de copias del DNA de interés. Aunque generalmente se utilizan bacterias, también se pueden usar células eucariontes como levaduras u otras. Para ello se utilizan transportadores o **vectores (plásmidos)**, que son fragmentos de DNA circular, en los cuales se inserta la secuencia del DNA que se desea producir y se incorpora el conjunto en la célula bacteriana. Luego de un período de cultivo intensivo, se separan las bacterias y se aíslan los segmentos de DNA de interés. Los cultivos bacterianos que producen los genes de interés constituyen una **genoteca de DNA** (fig. 2-25, recuadro 2-12).

Reacción en cadena de la polimerasa

Esta técnica sirve para obtener en poco tiempo muchas copias de un fragmento de DNA mediante un procedimiento instrumental, sin utilizar células. Esto lo ha convertido en el paso previo a muchos tipos de análisis o aislamiento de material genético.

Para realizar las múltiples copias de un segmento de DNA conocido se necesita un fragmento de **DNA molde** (***template***), fragmentos de **DNA cebadores** (***primers***) para iniciar la síntesis de las cadenas de DNA, la enzima **DNA polimerasa** para catalizar la formación de las nuevas cadenas de DNA, la "materia prima" de **nucleótidos** (dATP, dGTP, dCTP y dTTP) y un sistema instrumental (**termociclador**) para realizar ciclos de aumento de la temperatura para inducir la apertura de las cadenas de DNA y su posterior descenso para permitir la etapa de síntesis (recuadro 2-13).

Si en vez de partir de un DNA molde, se inicia el proceso con un **mRNA** se puede realizar la copia de un DNA mediante la enzima **transcriptasa inversa**, obteniéndose un **cDNA** (véase recuadro 2-12). En este caso la técnica se denomina **RT-PCR** (***reverse transcriptase-PCR***).

En cada ciclo se duplica la secuencia molde iniciada por los fragmentos cebadores, por lo cual, al cabo de varias horas, se pueden obtener miles de copias del fragmento de DNA deseado.

Copyrighted material

Recuadro 2-11
Localización de un gen

Aportes básicos

Bases de la identificación por hibridación

Propiedad 1: Unión de pares de bases de manera estricta (A-T, G-C, A-U)
Propiedad 2: Formación de doble cadena con secuencias complementarias

	DNA-DNA	RNA-RNA	DNA-RNA
Propiedad 3:	Desnaturalización	↑ °C, ↑ pH	
	Renaturalización	↓ °C, ↓ pH	

Fabricación de una sonda (*probe*):
Secuencia de DNA o RNA + molécula radiactiva o fluorescente = marcador de secuencias complementarias.

Southern y Northern Blotting

Mediante estas dos técnicas es posible separar y analizar fragmentos de DNA o RNA respectivamente. Los fragmentos de DNA se obtienen por acción de una o más nucleasas de restricción. Mediante una sonda adecuada es posible confirmar la presencia de una secuencia determinada para su estudio.

Southern blotting		**Northern blotting**
Segmentos de DNA (doble cadena)		mRNA
↓		↓
Nucleasas de restricción		↓
↓		↓
Electroforesis	(separación por tamaño)	Electroforesis
↓		↓
Blotting	(transferencia y desnaturalización)	Blotting
↓		↓
Sonda de DNA marcada	(^{32}P, fluorescente)	Sonda de cDNA marcada
↓ (hibridación)		↓ (hibridación)
Autorradiografía o UV		Autorradiografía o UV

Hibridación in situ (véase fig. 2-24)

DNA o mRNA → → Hibridación → → → → Sonda de DNA o cDNA → → Autorradiografía o UV { Cromosomas, Células, Tejidos

***Micromatrices* (microarrays)**

Esta técnica consiste en una matriz sintética de soporte para cientos o miles de moléculas de mRNA distribuidos de manera precisa en una pequeña superficie, un ***chip*** fabricado para estudiar la activación de genes. Mediante RT-PCR y nucleótidos fluorescentes se sintetizan sondas de cDNA (***probes***) y como moldes se utilizan los mRNA sintetizados por células en respuesta a un estímulo, los genes activados. Cada sonda hibrida su mRNA en el chip y mediante un sistema de registro y análisis de imágenes se interpretan los resultados expresados por distribución de colores. Así, en un solo experimento es posible determinar cuáles son los genes que se activan por un agente tóxico, un fármaco, una hormona, etc.

Aplicaciones de la tecnología del DNA en investigación básica

Luego de analizar y secuenciar un segmento de DNA, identificar un gen y/o su producto de expresión, localizarlo en el cromosoma, la célula o el tejido de interés, y de clonar el gen para obtener una cantidad razonable de copias, el siguiente propósito estará orientado a la transferencia de esta tecnología a la resolución de aspectos prácticos. Podríamos agrupar las aplicaciones de la tecnología del DNA, por una parte, en el ámbito de la adquisición de conocimientos biológicos básicos, y por otra parte, en la esfera de la medicina y en la producción en salud, agro e industria. Obviamente, esta clasificación es arbitraria y sólo la esbozamos a los fines didácticos, ya que, como en todas las áreas del conocimiento, hay un vaivén permanente entre el conocimiento básico y su aplicación para solucionar problemas reales.

Copyrighted material

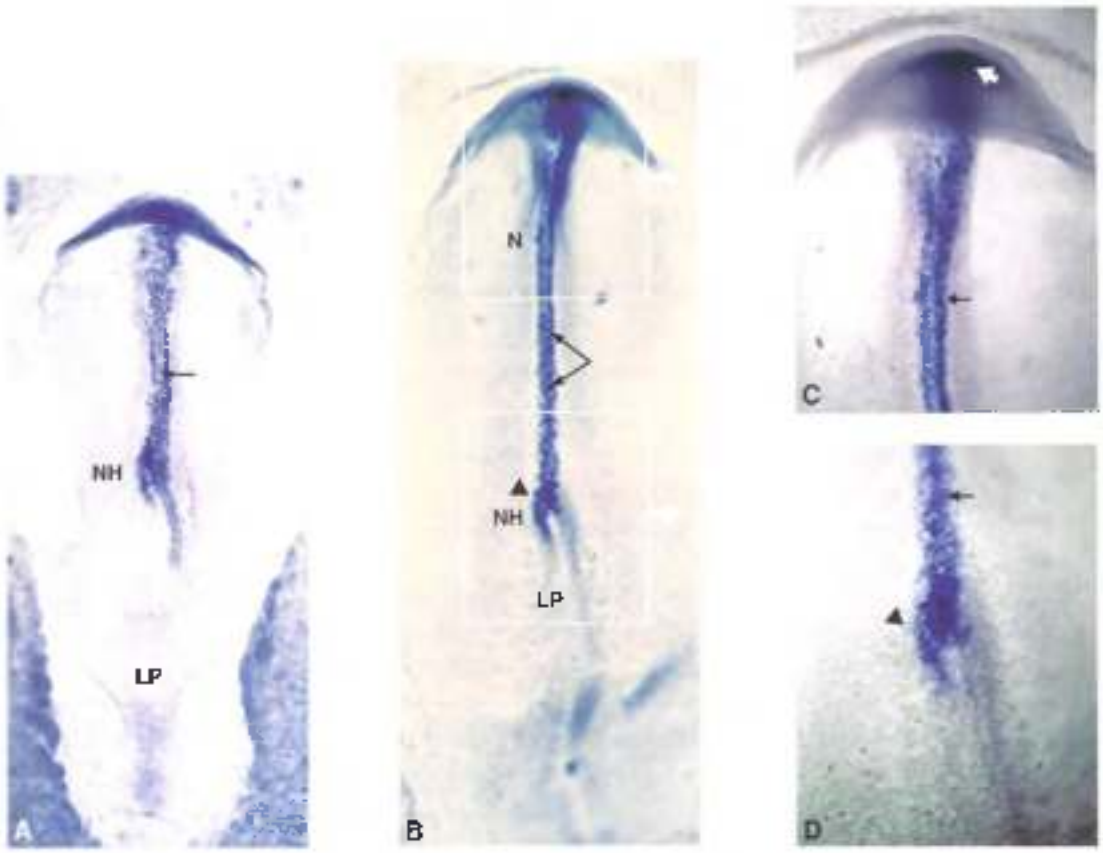

Fig. 2-24. Hibridación in situ para demostrar la expresión de mRNA de *Sonic hedgehog* (*Shh*) en embriones de pollo en las etapas 7 HH (A) y 7+ (B y detalles C, D). LP: línea primitiva. NH: nódulo de Hensen. N: notocorda. BC: borde del ectodermo cerebral. Se señala la expresión predominante en el lado izquierdo de NH (▶), relacionada con la determinación de la simetría del mismo, y la expresión en el extremo cefálico de la N (⇐), asociada con la futura separación de ambos esbozos oculares (Tolosa EJ y Rovasio RA, 2007).

Recuadro 2-12
Diferentes tipos de genotecas

Aportes básicos

Genoteca: colección de fragmentos de DNA en vectores insertados en microorganismos.

Genoteca de DNA (o genoteca genómica)
Colección de fragmentos clonados de DNA de todo el genoma. Como los genes expresados ocupan sólo el 10% del genoma (el resto son "intrones"), una gran proporción de la genoteca no será "útil". Se emplea para identificar clones particulares de DNA (investigación, diagnóstico, etc.).

Genoteca de cDNA (o genoteca de DNA copia)
Colección de fragmentos clonados de DNA obtenidos mediante la transcriptasa inversa, a partir del mRNA total de un tipo celular, un tejido particular o en un estado funcional determinado.
mRNA + nucleótidos → transcriptasa inversa + *primer* => cDNA → vector de expresión → bacteria
En este caso, el 100% de los genes son codificantes (carecen de "intrones") y son específicos para el tipo celular y/o estado funcional en el cual se extrajo el mRNA.
Se utiliza para investigar genes que se expresan en tipos celulares o estados funcionales específicos.

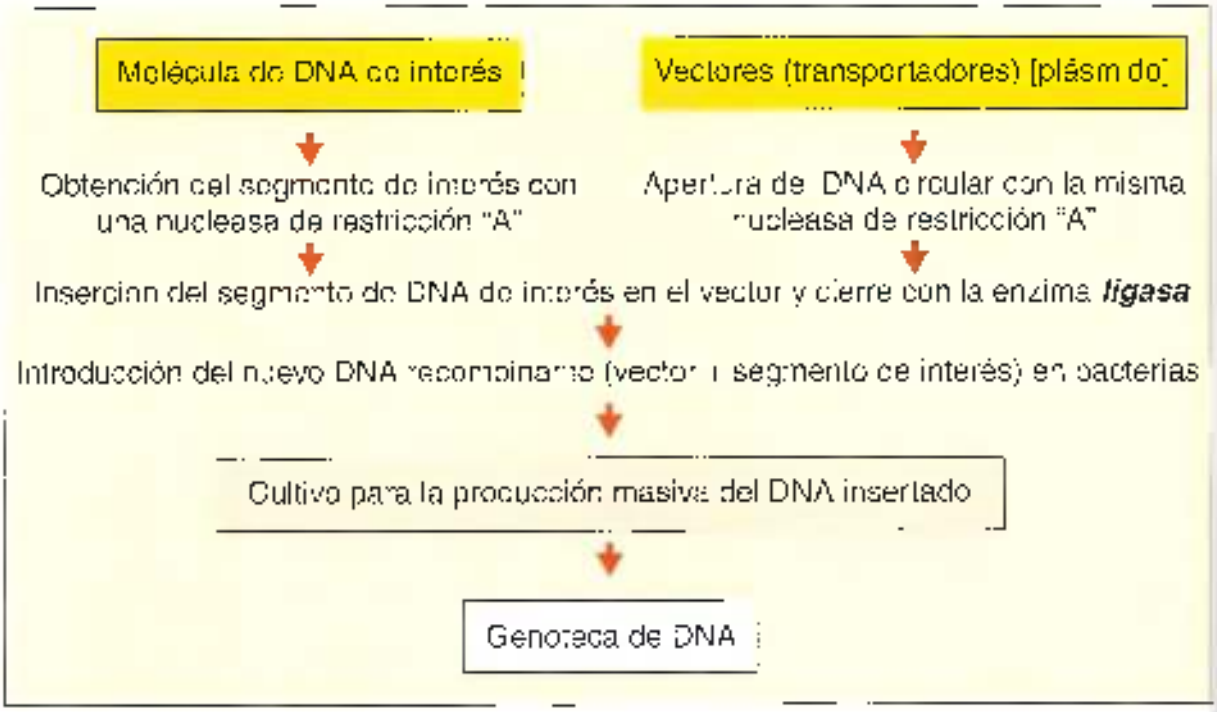

Fig. 2-25. Etapas básicas para la obtención de una genoteca

Recuadro 2-13
PCR (*reacción en cadena de la polimerasa*)

Aportes básicos

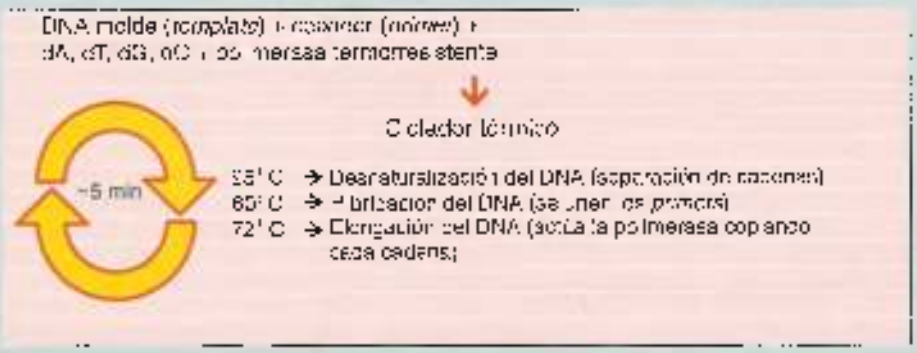

Ventajas:

- Rápido y relativamente económico.
- Procedimiento instrumental (no se emplean células).
- Puede iniciarse con una sola molécula, proveniente de una sola célula o tejido muy poroso o de restos celulares.

Aplicaciones:

- Fabricación de genotecas de DNA o cDNA.
- Detección precoz de patologías virales: HIV, hepatitis, etc.
- Medicina forense: identificación de personas, filiación, delitos, etc.
- Diagnóstico patológico: enfermedades hereditarias.
- Producción de DNA específico para transgénesis.

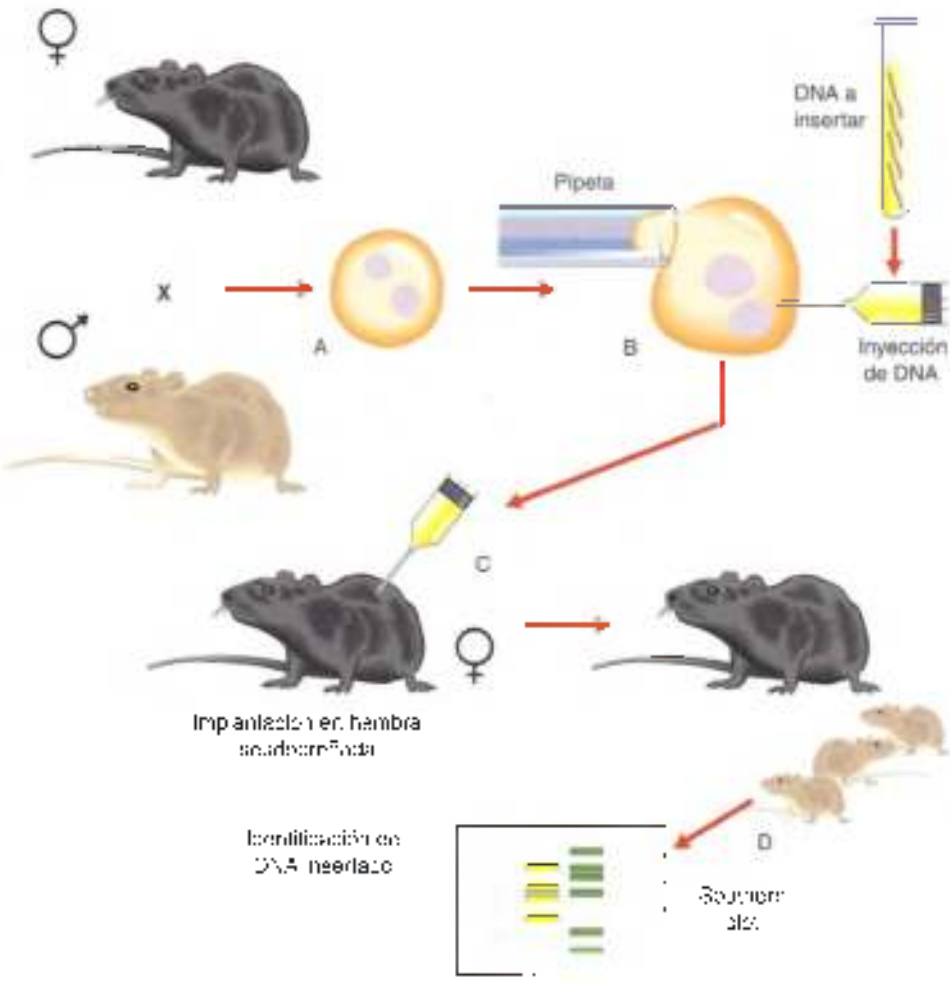

Fig. 2-26. Procedimiento para producir ratones transgénicos. A. Obtención de óvulos fertilizados. B. Microinyección del DNA de interés (gen) en su pronúcleo masculino. C. Implantación del embrión en una madre adoptiva. D. Determinación de la proporción de crías que expresan el gen de interés, las cuales posteriormente son apareadas.

Mediante técnicas de ingeniería genética es posible aislar un gen y transferirlo a células de un cultivo in vitro, o bien introducirlo en células germinales o embrionarias de animales o plantas de modo que se convierta en una parte funcional y heredable del genoma del organismo. Esta nueva molécula, así como los métodos asociados con ella, se denomina **DNA recombinante** y se puede aplicar para producir **transgénesis celular**, **animales transgénicos** o **plantas transgénicas**. Estas técnicas tienen un gran impacto, ya que permiten descubrir, adicionar o bloquear funciones de genes, determinar sus regiones reguladoras, inducir sobreexpresión genica y producción a escala industrial de productos biológicos, etc. (cuadro 2-5, recuadros 2-9 y 2-14).

Animales transgénicos

Mediante esta técnica, un gen extraño se integra en forma permanente al DNA del animal y se propaga a las generaciones futuras. Las etapas básicas para su desarrollo (fig. 2-26) son:

1. Identificación y clonado del gen de interés en un vector adecuado.
2. Inyección del gen en el pronúcleo masculino de ovocitos fertilizados.
3. Implantación del embrión en el útero de hembras seudoprenadas donde continúan su desarrollo.
4. Investigación de las crías recién nacidas para determinar si el gen inyectado se integró a su DNA y si éste se expresa.
5. Apareamiento de los animales que expresan el gen de interés, para seleccionar las crías de la segunda generación homocigotas para el gen insertado.

Animales "knockout"

A diferencia del organismo transgénico, que lleva un gen extraño dentro de su genoma normal, el ani-

Recuadro 2-14
Aplicaciones y proyección de la tecnología del DNA

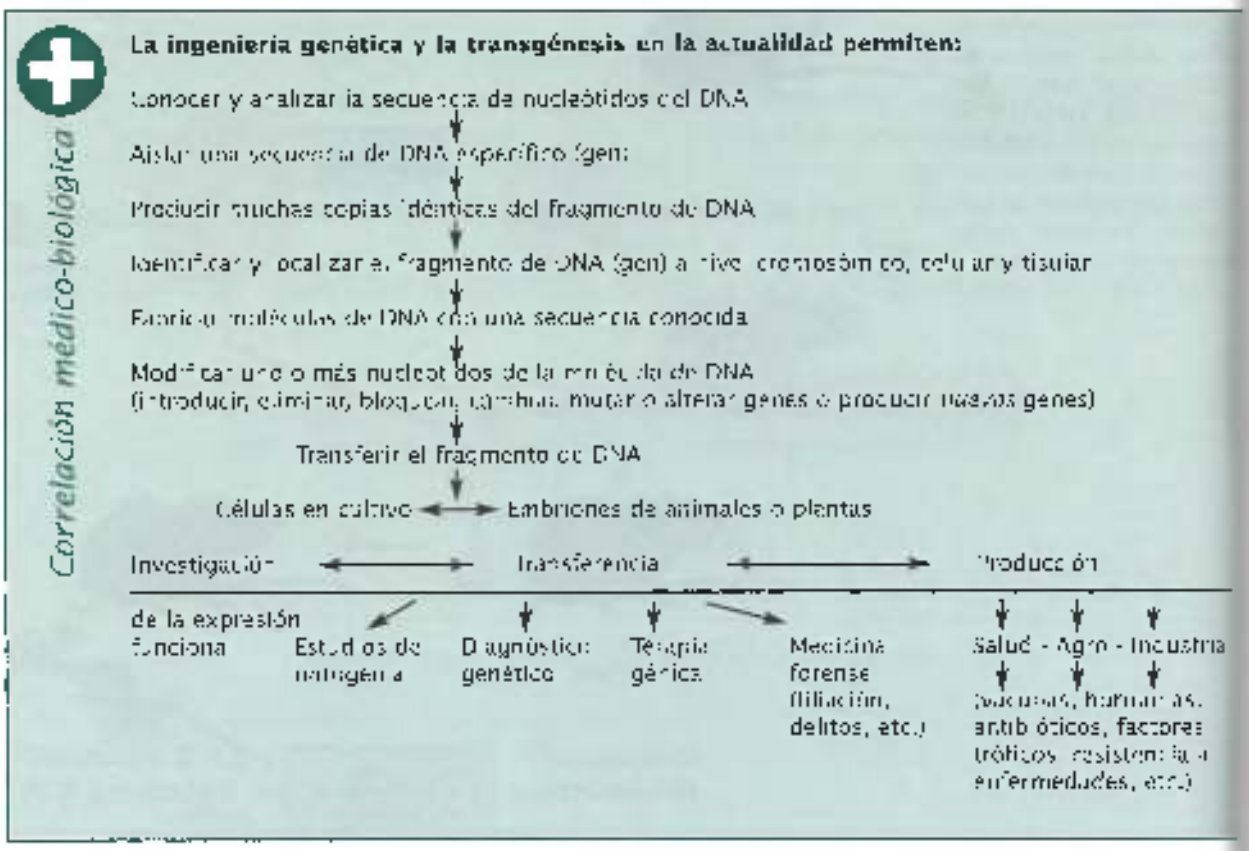

mal *knockout* se caracteriza porque se le ha inducido la eliminación de uno o más genes propios y, en consecuencia, de sus productos proteicos. Esto permite deducir la función del gen eliminado comparando el fenotipo del animal *knockout* con el control normal. El procedimiento para producir animales *knockout* considera las siguientes etapas (fig. 2-27):

1. Aislamiento de un gen normal.
2. Inducción de una mutación.
3. Incorporación del gen mutado en células multipotentes (células madre embrionarias) obtenidas de un embrión en etapa temprana del desarrollo, algunas de las cuales logran incorporarlo.
4. Cultivo de las células involucradas en un medio de selección que permite que sólo crezcan las células que incorporaron el gen anormal.
5. Inyección de las células con el gen anormal en un embrión en etapa temprana del desarrollo. Los embriones se desarrollan como quimeras, con algunas células normales y otras que expresan el gen anormal.
6. Los animales quimera (+/−) se cruzan con animales normales (+/+).
7. Los animales que expresan el gen anormal son identificados y aislados.
8. En la segunda generación, la mayoría de las crías expresan el gen anormal.

Estrategia del RNA antisentido (antisense)

Esta técnica, de manera similar al enfoque de los animales *knockout*, reduce o evita la expresión de un gen específico por bloqueo de la transferencia de información de DNA a RNA. A diferencia de aquella técnica, el bloqueo de la expresión génica lograda con la estrategia del RNA antisentido usualmente no es completo ni permanente, ya que el RNA antisentido bloquea o hibrida el DNA de manera temporaria. Al no producir alteraciones permanentes, permite bloquear genes que son imprescindibles para el desarrollo normal o para la supervivencia del organismo. Con esta técnica, el animal puede desarrollarse normalmente y su DNA no es alterado, ya que sólo se impide su expresión, lo cual podría favorecer su potencial uso como herramienta terapéutica. Sin embargo, aunque esta técnica es más fácil de realizar y más económica que las anteriores, en la actualidad se está reemplazando por la estrategia de RNA de interferencia (recuadro 2-

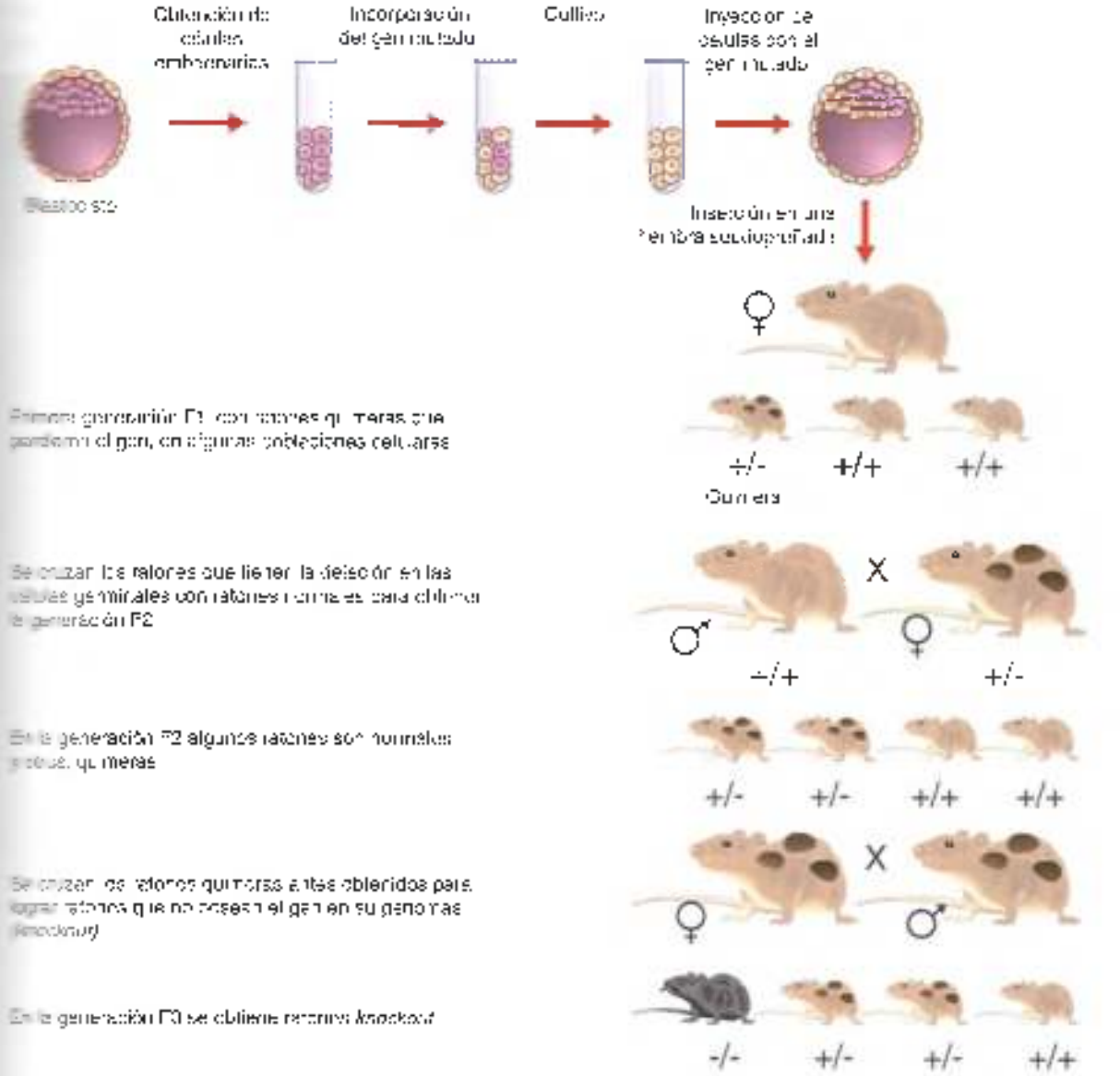

Fig. 2-27. Procedimiento para producir ratones *knockout*

Aplicaciones y proyección médica de las técnicas de DNA recombinante

Las aplicaciones de las técnicas de la recombinación del DNA en medicina, el agro, la industria farmacéutica, etc., se encuentran resumidas en el cuadro 2-5 y en los recuadros 2-9 y 2-14.

Asesoramiento genético

Más de 3.000 variedades de enfermedades genéticas humanas se deben a mutaciones en un solo gen, en la mayoría de las cuales el defecto es recesivo o sea que sólo se manifiesta en caso de homocigosis. En casos de antecedentes familiares de alguna patología de origen genético, los futuros padres deben recibir asesoramiento profesional para determinar si son portadores de la mutación que produce la enfermedad, establecer la probabilidad de que se presente la misma afección en los hijos y, en algunos casos, indicar un tratamiento de prevención de la enfermedad. Los padres con enfermedades hereditarias recesivas suelen ser sanos y la dolencia no se presenta hasta que nace un hijo enfermo homocigoto. Por ello también es importante el estudio de los antecedentes familiares. Fa-

Recuadro 2-15
Extrategia del RNA de interferencia (iRNA)

Aportes básicos

Recientemente se descubrió un mecanismo de regulación por medio del cual la célula impide la expresión de proteínas codificadas en un RNA de cadena doble (dcRNA). Al ser detectada una molécula de dcRNA, se activa un sistema enzimático (**dicer**), que divide la molécula en fragmentos pequeños de **siRNAdc**. Estos fragmentos se unen a un complejo enzimático **RISC** (*RNA inducing silencing complex*), el cual se activa y separa la cadena doble y queda con una cadena simple de **siRNAsc**. Esta corta cadena de siRNA dirige al complejo RISC que finalmente se une y degrada los mRNA que coincidan con su siRNAsc (ver figura). Este descubrimiento dio lugar al desarrollo del método de **RNA de interferencia**, el cual se lleva a cabo mediante la inserción en la célula de cortos fragmentos (21 a 25 nucleótidos) de RNA de cadena simple (siRNA – *short interfering* RNA), con lo cual se logra un bloqueo experimental de expresión con alta especificidad. Este método permite un nivel inédito de ***disección molecular*** que abre nuevas posibilidades de aplicación *in vivo* y para uso terapéutico (Aigner, 2006a,b; 2007).

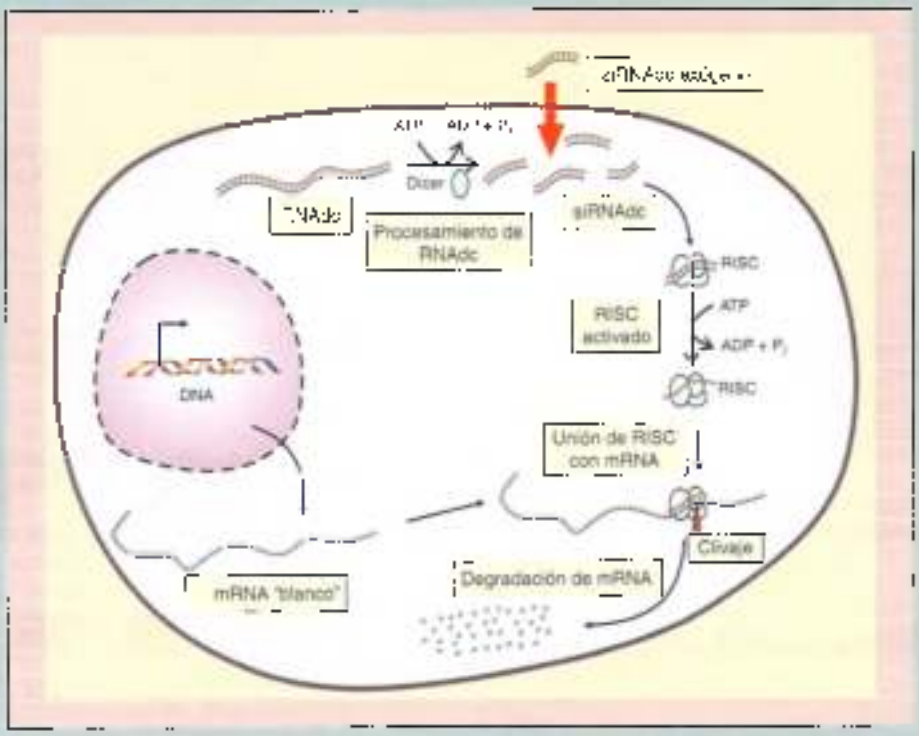

Bases del mecanismo del RNA de interferencia. Las moléculas de RNA de cadena doble (dcRNA) son procesadas por el complejo dicer y se originan pequeños fragmentos de siRNAdc que son incorporados en complejos enzimáticos RISC. Este se activa con gasto de ATP y queda un RNA de cadena simple (siRNAsc) que dirige al complejo RISC hacia su "blanco" de RNA complementario, el cual es clivado enzimáticamente. El complejo RISC es recuperado para otros ciclos de clivaje, mientras que la molécula de mRNA es degradada rápidamente, ya que carece de extremos protegidos. Para inducir interferencia de RNA en forma experimental, los pequeños fragmentos de siRNAsc exógenos son introducidos en la célula mediante microinyección, electroporación o lipofección (*flecha roja*).

en algunas patologías de alta frecuencia y de fácil diagnóstico, como la fenilcetonuria, se efectúa la prueba de detección en forma sistemática en casi todos los recién nacidos.

El diagnóstico prenatal de enfermedades genéticas se ha facilitado en los últimos años gracias a los avances logrados en el área de la biología molecular y por el uso técnicas de ingeniería genética como la sondas. Por ejemplo, una sonda con una secuencia definida se puede sintetizar fácilmente y sirve para reconocer una mutación que está presente en los miembros de una familia.

Recuadro 2-16
Identificación de personas

Aportes básicos

Dentro del genoma existen varias familias de DNA repetitivo (secuencias conservadas que se repiten en tándem, incluso cientos de veces) dispersas a lo largo de los cromosomas. Una de las más estudiadas es la familia *Alu*, con más de un millón de inserciones a lo largo del genoma. La cantidad de repeticiones es diferente en cada persona y, debido a que los organismos de reproducción sexual provienen de la unión de dos gametos, cada miembro del par cromosómico posee un número diferente de repeticiones. Por ello, si un fragmento de DNA amplificado por PCR es cortado con varias nucleasas de restricción, se obtendrán pequeños fragmentos cuyo tamaño dependerá del número de repeticiones presentes en el fragmento. Es decir que cada persona tendrá una huella de DNA equivalente a una huella digital. El estudio de estas huellas de DNA sirve para la identificación de personas o para determinaciones de filiación. También constituye una herramienta valiosa en medicina forense, cuyos procedimientos se resumen en el siguiente esquema para identificar a un sospechoso.

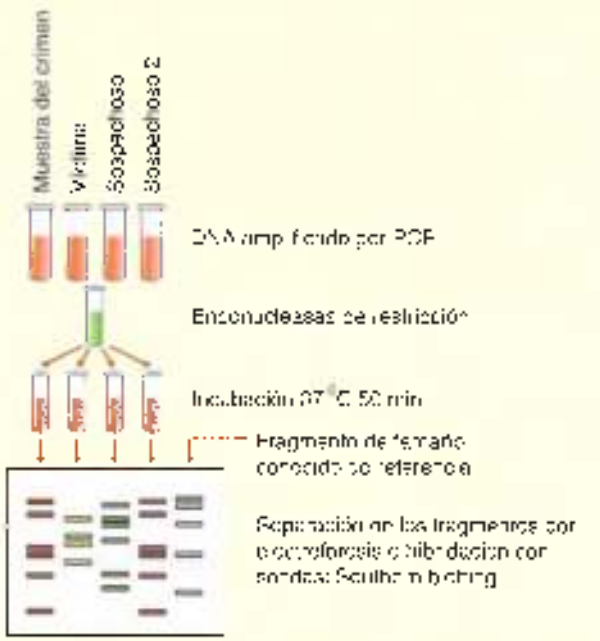

Resultados. El análisis de los fragmentos polimórficos de DNA detectados con muy alto grado de certeza que las muestras obtenidas en la escena del crimen pertenecen al sospechoso 2

Identificación de personas (filiación, paternidad, medicina forense)

En la esfera judicial, a menudo se debe decidir si determinado hombre es el padre de un niño. Éste deberá llevar genes que no haya heredado de la madre. Si tiene un carácter dominante o codominante que falta en la madre, quedan excluidos todos los hombres que no lo tengan. Lo que casi siempre se obtiene a ese respecto es la posibilidad de exclusión entonces de la paternidad verdadera. Las numerosas variables enzimáticas, grupos séricos y sanguíneos polimórficos permiten decidir la "no paternidad" en más del 90% de los casos. Cuando se incluyen también los antígenos de histocompatibilidad, esa probabilidad aumenta a ≥ 99%. El polimorfismo de secuencias repetitivas de DNA posibilita en muchos casos la decisión. Por el contrario, no es posible establecer la seguridad de la paternidad. Aun en el caso de que un hombre presente numerosos caracteres idénticos a los del niño y que éste no los haya heredado de la madre, siempre es posible que exista otro varón que también coincida al azar. No obstante, esa posibilidad es tan pequeña que en la prácti

Recuadro 2-17
Terapia génica en el tratamiento del cáncer

Correlación médico-biológica

Los tratamientos convencionales actuales apenas pueden prolongar 5 años la vida del 5% al 15% de los pacientes con cáncer de pulmón, páncreas, hígado o glioblastoma. Además, estas terapias son altamente tóxicas y tienen efectos adversos, que incluyen náuseas, úlceras gástricas, fragilidad ósea y, en el cáncer de próstata, impotencia e incontinencia urinaria. Los tratamientos a largo plazo incluso pueden promover la aparición de otros cánceres. Por estas razones, una parte importante de la comunidad científica se halla abocada al estudio de nuevas terapias alternativas, entre las que se cuenta la terapia génica.

Las expectativas de la terapia génica, que involucra la inmunoterapia, la viroterapia oncolítica y la transferencia génica, para prevenir o combatir el cáncer son alentadoras. La inmunoterapia utiliza células mononucleares de la sangre, a las cuales se les ha agregado genes de antígenos tumorales para estimular al sistema inmune a destruir específicamente las células cancerosas. También se pueden insertar genes inmunoestimuladores (p. ej., el factor estimulador de colonias de granulocitos-macrófagos) directamente en las células del tumor. La viroterapia oncolítica utiliza partículas virales diseñadas genéticamente para infectar las células cancerosas y producir su muerte. La transferencia génica es una modalidad nueva que consiste en introducir genes en las células cancerosas para que expresen nuevas proteínas como el factor de necrosis tumoral (TNF), altamente tóxico, o p53 (proteína que controla el ciclo celular y que está mutada e inactiva en muchos tipos de cánceres) para causar su muerte o detener su proliferación. Otra estrategia es insertar genes dentro de otros para interrumpir su expresión; por ejemplo, dentro de genes de ciclinas que controlan la proliferación. También se insertan genes antiangiogénicos en los tejidos vecinos al tumor para detener su crecimiento por inhibición de la irrigación del tejido tumoral.

Miles de pacientes en el mundo han participado de ensayos clínicos de terapia génica con efectos colaterales que van desde síntomas de resfrío hasta inflamación en la zona de la inyección. Aunque estas terapias necesitan perfeccionarse y aún no reemplazan los tratamientos más convencionales, los resultados experimentales positivos alientan a proseguir con estas investigaciones (Hey y Brenner, 2007).

ca se admite que no existe dicha coincidencia y por lo tanto, puede acontecer la paternidad según la expresión jurídica "con probabilidad rayana en la certeza". Esta técnica sirve en general para la identificación de personas y también es de amplio uso en medicina forense (recuadro 2-16).

Terapia genética

La terapia génica es el fruto del conocimiento de la estructura, la función y la regulación del DNA y de los recientes avances tecnológicos de la biología molecular. Como ya vimos, no sólo es posible conocer la secuencia de un gen, sino también modificarlo, insertarlo y hacerlo funcionar (expresar) en células del mismo organismo o de otro, de la misma especie o de otra. La tecnología del DNA recombinante y sus proyecciones futuras permiten especular sobre los alcances que podrían tener en el terreno de la prevención y el tratamiento de patologías con base genética.

La posibilidad de "manipular genes" hace que las barreras que separan a los seres vivos sean más sutiles, ya que es posible trasladar el DNA desde una especie e inducir su expresión en otra.

La terapia génica, aún en una etapa muy experimental, pretende subsanar un defecto genético mediante la transferencia de un gen normal cuando el propio se halla mutado, defectuoso o su expresión está alterada. Esta técnica se muestra promisoria en enfermedades como la hemofilia, las inmunodeficiencias, las patologías neurodegenerativas, el cáncer, etc. (recuadro 2-17).

Expresión de proteínas recombinantes

Por recombinación de fragmentos específicos de DNA es posible obtener organismos transgénicos, ya sean bacterias, levaduras, células animales o vegetales, que expresen una o varias proteínas con actividad biológica como, por ejemplo, la hormona del crecimiento, insulina, factores de la coagulación, etc. Además del gen, se insertan secuencias reguladoras que aseguran la expresión constitutiva o regulada con dependencia de otros factores como la demanda del producto, el grado de toxicidad de la proteína hacia el huésped, etc. Además se pueden insertar secuencias que "marcan" el producto para facilitar su purificación o secuencias de tipo péptido señal para proteínas de exportación. Así, la proteína se sintetizará en el RER y será liberada fuera de la "célula factoría". Mediante esta técnica se pueden obtener grandes cantidades de proteínas libres de patógenos para el tratamiento de enfermedades como la diabetes (insulina), hemofilia (factor 8) o para la estimulación ovárica (FSH), entre otras.

Bibliografía y Lecturas adicionales

[illegible] A. Delivery systems for the direct application of siRNAs to induce RNA interference (RNAi) in vivo. J Biomed Biotechnol 2006; 1-10.

[illegible] A. Gene silencing through RNA interference (RNAi) in vivo: Strategies based on the direct application of siRNAs. J Biotechnol 2006; 124:12-25.

[illegible] A. Applications of RNA interference: current state and prospects for siRNA-based strategies in vivo. Appl Microbiol Biotechnol. 2007;76:8-21.

[illegible] B, Bray D, Hopkin K, Johnson A, Lewis J, Raff M, Roberts K, Walter P. Introducción a la Biología Celular. 2ª ed. Madrid: Editorial Médica Panamericana, 2006.

[illegible] J, Cox R, Tandeter E, Pom D, Fonseca C, [illegible] D, Jones G, Cajal Y. Comparison of four DNA extraction methods from peripheral blood for the detection of Toxoplasma gondii by polymerase chain reaction in AIDS patients. Med Sci Monit. 2006; 14: MT1-6.

[illegible] JK. Gene therapy for cancer treatment: Past, present and future. Clin Med Res 2003; 1:218-227.

[illegible] G. Human evolutionary genetics: origin, diversity and possible role in present day human evolution. Cell Tissue Res Function. 2007 doi: 10.1007/s00441-007-0419.

De Robertis E.M.F. (h), Hib J, Ponzio R. Biología Celular y Molecular de De Robertis. 14ª ed. Buenos Aires: El.e. Ateneo; 2001.

[illegible] J. Chromosome fibers from an interphase nucleus. Science 1968;159:1261.

[illegible] L. Histología, sobre bases moleculares. 3ª ed. Editorial Médica Panamericana; 2003.

[illegible] SF. Biología del Desarrollo (traducción CURONA). 7ª ed. Madrid: Editorial Médica Panamericana, 2005.

[illegible] T. Methylation dynamics in the early mammalian embryo: implications of genome reprogramming defects for development. Curr Top Microbiol Immunol. 2006;310:133-77.

[illegible] G. Biología Celular y Molecular. Conceptos y experimentos. 4ª ed. McGraw-Hill Interamericana, 2005.

[illegible] DM, Harper JW, Elledge SJ. How the cyclin ubiquitin ligase regulated proteolysis is in the cell cycle. Cell 1999;97:431-2.

[illegible] PA, Kumar MS, Reddy GB. Effect of glycation on alpha-crystallin structure and chaperone-like function. Biochem J 2007; doi:10.1042.

[illegible] J.E., Romero N, Fariñas H.G, Conde C, Cuellbol N, [illegible] AT, de Kremer SD. A novel missense mutation c.584A>C (D195A), in exon 7 of the AGXT gene in patients with hyperoxaluria type 1. Nefrología. 2006;26(5):[illegible].

[illegible] xanthine-guanine phosphoribosyl transferase deficiency, neurological variant. Mol Genet Metab 2001;81:392-2.

[illegible] P.B. and [illegible] B.E. Renewal of cell populations. Physiol Rev 1956;36:225-76.

[illegible] Lisperance S, Bachvarova M, Tetu B, Mes-Masson AM, Bachvarov D. Global gene expression analysis of cycle response to chemotherapy treatment in ovarian cancer spheroids. BMC Genomics. 2008; 9:99-103.

Matsko SE, Crocker C, Escuron A, Ozroy A, Lichner M, Tro [illegible] nuclear stock protein 27 in extracellular trophoblast differentiation. J Cell Biochem. 2008; 102: 719-26.

Shay JW, Wright WE. Senescence and immortalization: role of telomeres and telomerase. Carcinogenesis 2005;26:867-74.

Shaner N.C. Jr, Steinbach P.A, Tsien R.Y. A guide to the glow: fluorescent proteins to light transgenic organisms. Trends Biotechnol. 2005;23:155-62.

Swift H. Molecular morphology of the chromosome. In Vitro 1965;125-33.

Tay SK, Brenner MK. The continuing conundrum of gene therapy in cell and gene therapy. Mol Ther 2007;15:655-75.

Tovar EJ, Rovelo AA. Expansión de Moléculas Activas en la Comunicación Celular a Distancia: La Migración Celular Orientada por Quimiotaxis. (Tesis de graduación). ABC: ECFyN (UNMdP) y FCEFN (UNC).

Wiener F, Spira D, Klein G, Zech L, Zeigler W.R. Differentiation, cell cycle and ploidy of nuclei: interactions. J Cell. Sci. 1968;27:107-17.

Xu Q, Walker D, Fernandez A, Brodeck J, Balestra MT, Huang Y. Intron 3 retention/splicing controls neuronal expression of apolipoprotein E in the CNS. J Neurosci. 2008; 28: 1462-71.

Páginas web

http://www.ncbi.nlm.nih.gov/sci/tec/resources/Human_Genome/Genomes.html; http://www.ncbi.nlm.nih.gov/genbank/genbankdata.html; http://www.ncbi.nlm.nih.gov/genbank/EMA-GENERAL/2005/June-/Day-23/g12351.html; http://www.ehfea.gencat.es/; http://biocat.de/index.html; http://es.wikipedia.org/wiki/Núcleo_celular; http://www.ehpsi.com/; http://www.monografias.com/trabajos13/membrana-celular/membrana-celular.shtml; http://www.ehlim.com/es/biologia/biologia_07.html; http://enciclopedia.us.es/index.php/Núcleo_celular

Autoevaluación

Señale la única opción de respuesta correcta

1. En el proceso de formación de los organismos celulares, la teoría evolutiva celular sostiene que:

- a) El DNA es anterior al RNA como material genético.
- b) La formación de las mitocondrias se produce antes de la aparición del núcleo celular.
- c) Las células eucariontes anteceden a las procariontes.
- d) Las primeras células primitivas surgieron hace unos 3.500 millones de años.
- e) Todos los supuestos anteriores son correctos.

2. La selección natural:

- a) Actúa sobre el ambiente natural y selecciona el más adecuado para la vida.
- b) Es el mecanismo propuesto para explicar el proceso evolutivo.
- c) Es un mecanismo de manipulación genética para seleccionar organismos.
- d) Tiene el propósito de lograr la uniformidad de las especies.

☐ c) Es un mecanismo propuesto para seleccionar el ambiente adecuado para la vida.

3. De las siguientes frases, marque la incorrecta:

☐ a) El mecanismo de la evolución es un proceso que afecta a las poblaciones biológicas.

☐ b) El registro fósil aporta pruebas importantes acerca de la teoría de la evolución.

☐ c) Los organismos más especializados tienen más dificultades para seguir descendiendo.

☐ d) La selección natural es el mecanismo de cambio evolutivo.

☐ e) Los organismos mejor adaptados tienen más facilidad para dejar descendencia.

4. Según la "teoría celular":

☐ a) La continuidad de una generación celular a la siguiente es independiente del material genético.

☐ b) Sólo las células eucariontes derivan de otras células.

☐ c) Las características de un organismo no dependen de las propiedades de sus células constituyentes.

☐ d) Las células son las unidades morfológicas y funcionales de todos los organismos vivos.

☐ e) Las células procariontes dan origen a las células eucariontes.

5. El concepto de "hipótesis científica" se refiere a:

☐ a) Una afirmación en forma de oración que incorpora una serie de mediciones relacionadas.

☐ b) Una serie de observaciones exactas referidas a un fenómeno conocido.

☐ c) Una teoría confirmada por un gran número de pruebas.

☐ d) Una propuesta de explicación de hechos y observaciones, que puede ser sometida a prueba.

☐ e) Todas las opciones anteriores son correctas.

6. La diferencia esencial entre una célula procariote y una célula eucariote radica en:

☐ a) El tamaño celular.

☐ b) La pared celular.

☐ c) El material nuclear.

☐ d) La composición química del citoplasma.

☐ e) Los ribosomas.

7. La tecnología del DNA permite:

☐ a) Fabricar moléculas de RNA con una secuencia específica conocida.

☐ b) Aislar la secuencia glucosídica de un gen específico.

☐ c) Analizar y conocer la secuencia de nucleótidos.

☐ d) Fabricar genotecas de cDNA o mDNA.

☐ e) Aislar los componentes epigenéticos que regulan el genoma.

8. El clonado de DNA consiste en:

☐ a) Aislar el DNA en las células pertenecientes a embriones clonados.

☐ b) Cortar la molécula de DNA con ligasas e insertar nuevos trozos de DNA con nucleasas.

☐ c) Cortar la molécula de DNA con nucleasas e insertar nuevos trozos de DNA con ligasas.

☐ d) Hacer muchas copias idénticas de un segmento DNA.

☐ e) Replicar constitutivamente células embrionarias.

9. El proceso traduccional se refiere a la formación de:

☐ a) DNA y RNA.

☐ b) RNA y nucleótidos.

☐ c) Proteínas.

☐ d) Enzimas y lípidos.

☐ e) Canales iónicos.

10. El proceso de la transcripción es el paso desde:

☐ a) DNA a proteínas.

☐ b) mRNA a DNA.

☐ c) DNA a RNA.

☐ d) RNA a proteínas.

☐ e) rDNA a tDNA.

Indique si las siguientes afirmaciones son ***verdaderas*** *o* ***falsas****. En las falsas subraye el(los) elemento(s) erróneo(s).*

1. La recombinación genética se produce durante la segunda división meiótica.
   ☐ V ☐ F
2. La duración de la interfase es la misma en todas las células.
   ☐ V ☐ F
3. Las células hepáticas y las pancreáticas tienen un elevado índice proliferativo.
   ☐ V ☐ F
4. La anaphase se reconstruye con células en metafase.
   ☐ V ☐ F
5. En la meiosis cada replicación de DNA es seguida por una división celular.
   ☐ V ☐ F
6. El periodo más variable es el G1, que puede durar desde días a años.
   ☐ V ☐ F
7. En el periodo G2, la célula contiene doble cantidad de DNA.
   ☐ V ☐ F
8. La interfase comprende los periodos G1, S y G2.
   ☐ V ☐ F
9. Las poblaciones celulares permanentes son aquellas que pierden la capacidad de multiplicación después del nacimiento.
   ☐ V ☐ F
10. El núcleo está delimitado por una sola membrana que se continúa con el RER.
   ☐ V ☐ F

10. La envoltura nuclear permite el intercambio con el citosol y posee una lámina fibrosa sobre su superficie externa.
    ☐ V ☐ F
11. El núcleo es el único compartimiento celular que puede contener simultáneamente los mRNA, tRNA y rRNA.
    ☐ V ☐ F
12. En el nucléolo se encuentran los rRNA y los tRNA recién sintetizados.
    ☐ V ☐ F
13. El núcleo posee proteínas que regulan la actividad de los genes.
    ☐ V ☐ F
14. El período G1 es la fase constante del ciclo celular.
    ☐ V ☐ F
15. La síntesis de RNA y de proteínas no se interrumpe durante la mitosis.
    ☐ V ☐ F
17. La citocinesis es la división nuclear.
    ☐ V ☐ F
19. Las células que permanecen largo tiempo en interfase están en el período G0.
    ☐ V ☐ F
15. Las células de etapa G1 más corta son aquellas con menor tasa de proliferación.
    ☐ V ☐ F
20. Las células que están en G0 no responden al estímulo de factores de crecimiento para retomar a la proliferación.
    ☐ V ☐ F

3 *Líneas de montaje, tránsito y destino de macromoléculas y membranas para exportación y para uso interno*

Mirta A. Valentich y R. Olga Calderón

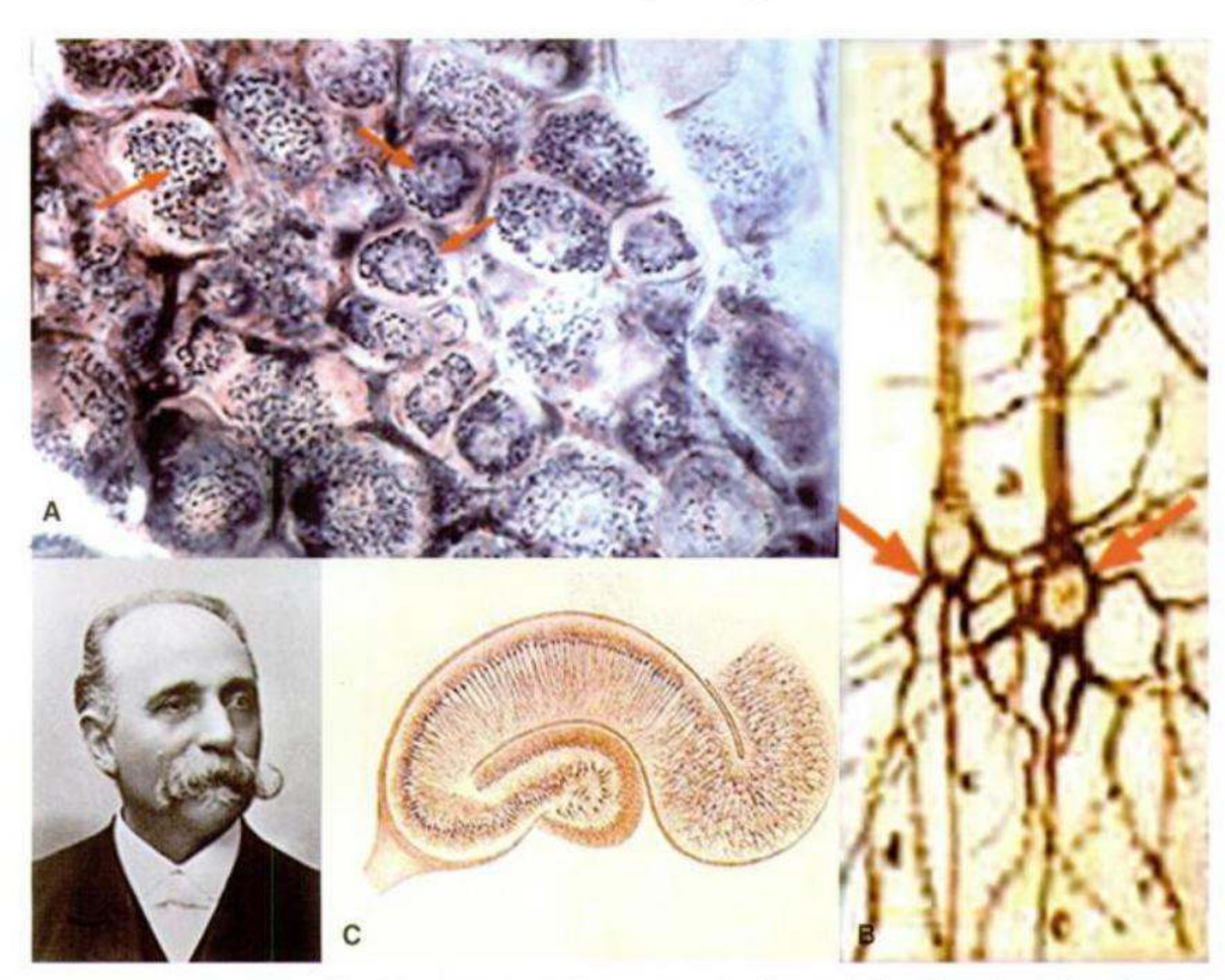

Fig. 3-0. Preparaciones de Camillo Golgi (1843-1926) de neuronas ganglionares (**A**) y del cerebro (**B**) con la técnica de la ***reazione nera***, que permitió el descubrimiento del ***aparato reticular*** (*flechas*) que hoy lleva su nombre. **C**. Un dibujo del hipocampo realizado por su propia mano.
[Camillo Golgi y Santiago Ramón y Cajal recibieron el Premio Nobel de Medicina en 1906, por sus importantes contribuciones a la neurobiología].

Resumen conceptual

El precursor procarionte –la célula primitiva– tenía la capacidad para sintetizar y disponer de enzimas hidrolíticas en su superficie a fin de realizar la digestión extracelular e incorporar los nutrientes resultantes de la degradación. La flexibilidad y la fluidez de la membrana y el desarrollo del citoesqueleto produjeron, en algún momento de la evolución, la capacidad para internalizar vesículas hacia el citoplasma. Estas vesículas, enriquecidas en enzimas digestivas, representaron una enorme ventaja evolutiva al permitir la digestión intracelular compartimentalizada en los de-

Copyrighted material

*nominados **lisosomas**. Además, el desarrollo de un compartimiento multimembranoso, denominado **retículo endoplasmático** (RE), permitió la disposición de cisternas para el depósito, la modificación y la vehiculización molecular.*

*Los **polisomas** –ribosomas enlazados por RNA mensajero– se desarrollaron como estructuras libres en el citoplasma o estrechamente asociados con el RE, al que le dieron el carácter de **retículo endoplasmático rugoso** (RER). Las cisternas no asociadas con ribosomas formaron el **retículo endoplasmático liso** (REL), que interviene en la síntesis de lípidos y en la desintoxicación molecular.*

*Los polipéptidos sintetizados a lo largo del RER, transformados en su paso por el **aparato de Golgi** y en su etapa postraduccional, adquieren una **molécula-señal** en la forma de una corta secuencia polipeptídica o moléculas de azúcares que **direcciona** selectivamente a la proteína hacia un compartimiento celular u organoide en particular y que asimismo define si debe mantenerse dentro de la célula o ser liberada al exterior. En este último caso, la proteína formará parte del contenido o de la envoltura de una vesícula secretora que será transportada por componentes dinámicos del citoesqueleto hacia la superficie celular para su liberación hacia el exterior.*

RETÍCULO ENDOPLASMÁTICO RUGOSO (RER)

El RER está constituido por estructuras tubulomembranosas anastomosadas que forman una extensa red de canales con ribosomas adheridos a la cara citoplasmática de los canales (figs. 3-1 a 3-3), que permiten no sólo la síntesis de proteínas, sino también condicionan su destino: hacia el espacio extracelular como producto de secreción, liberada al citoplasma o, por el contrario, como componente integral de la membrana plasmática.

El grosor de la unidad de membrana de sáculos y cisternas del RER es menor (unos 60-70 nm) que el de la membrana plasmática, lo cual dificulta la observación de su estructura con el ME. No obstante, su luz se dilata según la cantidad de contenido proteico sintetizado (véase fig. 3-3). Dada su función, el RER está notablemente desarrollado en poblaciones celulares especializadas en la secreción (**proteínas de exportación**), como en las células acinares pancreáticas, serosas de las glándulas salivales, plasmocitos, glándula mamaria, etc., donde sus sáculos se disponen en forma paralela, a veces concéntrica.

El destino de los polipéptidos y las proteínas sintetizados en los ribosomas integrales de las cisternas de RER depende de una secuencia aminoacídica propia que constituye un **péptido-señal**. Éste consiste en una secuencia de pocos aminoácidos, uno de ellos es la **asparagina**, al cual se le acopla un corto oligosacárido. El péptido-señal es reconocido por **receptores** localizados en las membranas del RER y, de acuerdo con ello, la proteína será transferida totalmente a las cisternas del RER, mientras que las secuencias hidrófobas inducen la permanencia como parte integral de la membrana, donde sufre cambios conformacionales y adición de residuos azúcares mientras se completa su síntesis. Otro tipo de **péptido-señal**, constituido por secuencias peptídicas particulares, orientan el transporte de las proteínas hacia los compartimientos membranosos de diversos organoides como la membrana nuclear o la mitocondrial o los peroxisomas.

En general, los ribosomas y los polisomas libres en el citosol (no asociados con las membranas del RER) son responsables de la síntesis de proteínas que permanecen en el interior celular como parte estructural y funcional de sus actividades intrínsecas, como la queratina, los neurofilamentos, la hemoglobina, la actina, la miosina, etc.

RETÍCULO ENDOPLASMÁTICO LISO

El retículo endoplasmático liso (REL) está formado por una red de sacos membranosos tubulares, de superficie exterior lisa (sin ribosomas) (fig. 3-4), no es visible al MO y sólo se descubrió con el uso del ME y presenta notables diferencias en estructura y función con el RER. El REL es de aspecto más irregular que el RER y puede ser una continuidad de éste. Aunque se encuentra en casi todas las células y presenta una morfología parecida, es más abundante en poblaciones celulares que sintetizan hormonas esteroideas, como las de la corteza suprarrenal y la células intersticiales del testículo. En el músculo estriado recibe la denominación de **retículo sarcoplasmático** y funciona como un depósito regulador de la captación y la liberación de Ca^{2+}, imprescindible para la contracción muscular, gracias a la bomba de Ca^{2+} de su membrana. Esta función es semejante a la que realiza el **sistema tubular denso** de las plaquetas, derivado del REL del megacariocito, que participa en la liberación del Ca^{2+} durante los procesos de contracción que realizan las plaquetas durante la formación del coágulo. En las células absorbentes con chapa estriada del intestino, el REL

Copyrighted material

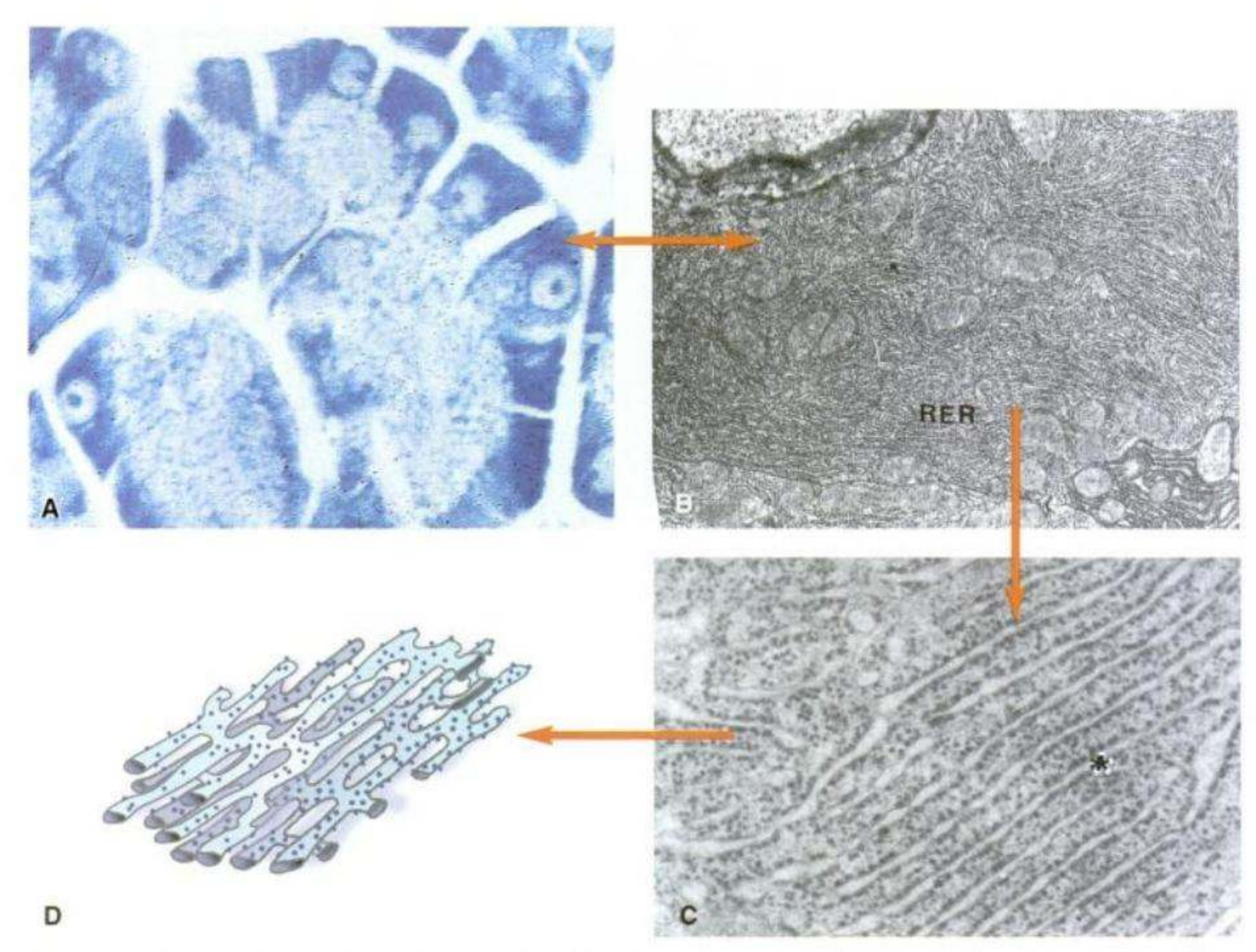

Fig. 3-1. A. El ergastoplasma (RER + ribosomas libres) se observa como zonas intensamente basófilas en la base de las células de ácinos pancreáticos (azul de toluidina, ×400). **B.** Microscopia electrónica de la región basal de una célula equivalente a la señalada en **A** con abundante RER (×5.000). **C.** Detalle con mayor aumento de una zona de RER (*) (×20.000). **D.** Esquema de las cisternas del RER.

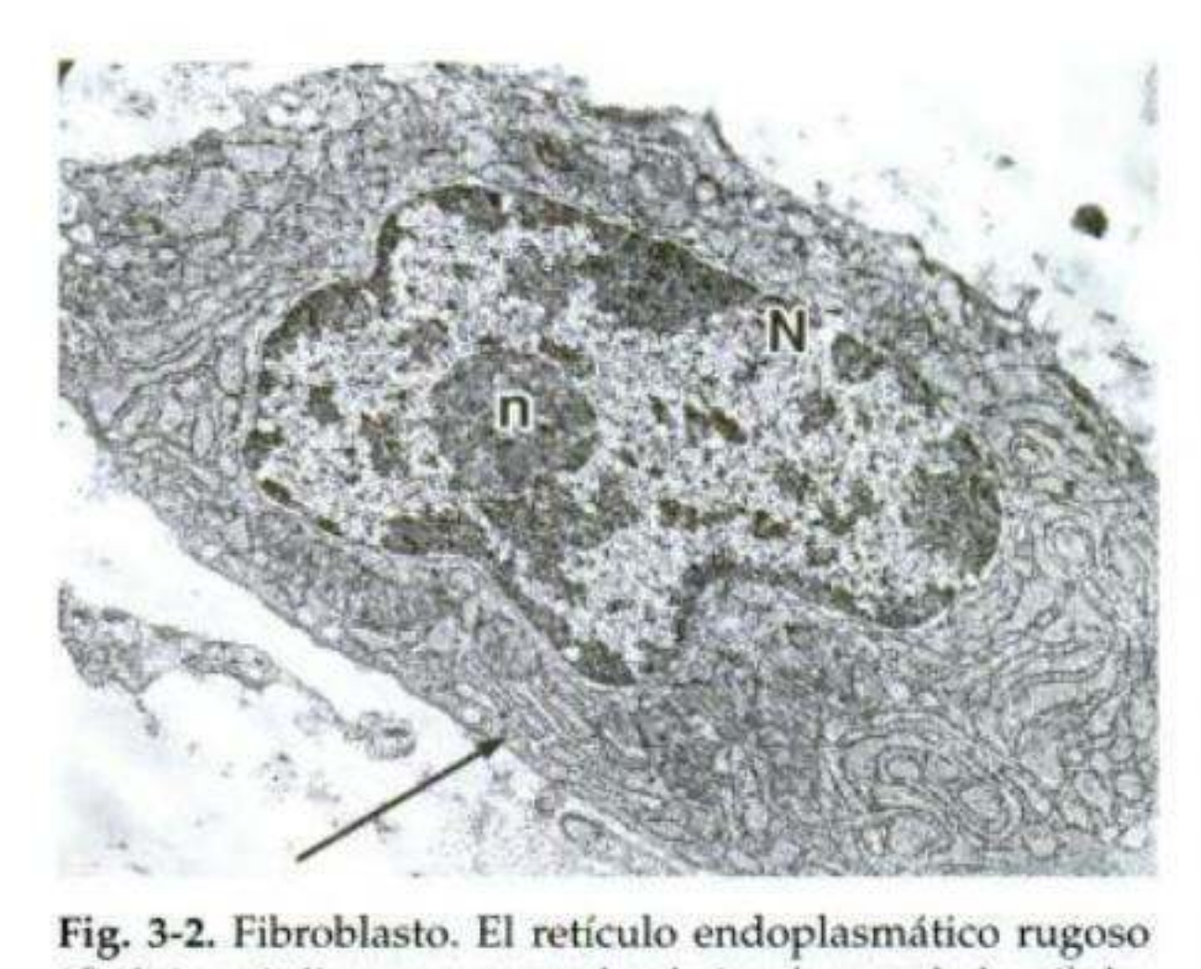

Fig. 3-2. Fibroblasto. El retículo endoplasmático rugoso (*flecha*) está dispuesto en todo el citoplasma de la célula. Se nota un nucléolo (*n*) prominente en un núcleo (*N*) con cromatina laxa.

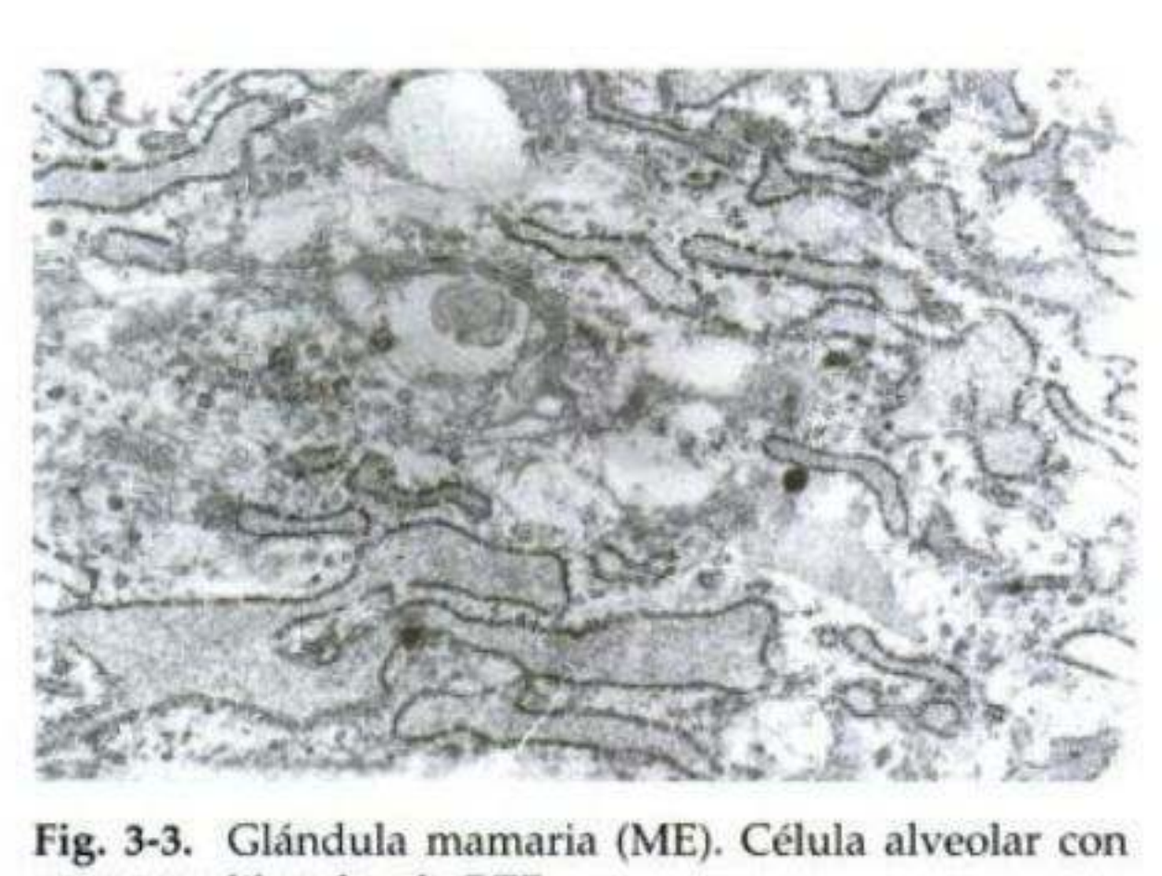

Fig. 3-3. Glándula mamaria (ME). Célula alveolar con cisternas dilatadas de RER.

Copyrighted material

participa en la absorción y el posterior procesamiento de componentes lipídicos de los alimentos. En los hepatocitos está implicado tanto en la gluconeogénesis como en la glucogenólisis, así como en el metabolismo de lípidos (síntesis de triglicéridos, colesterol y fosfolípidos).

Se sabe que el REL tiene un papel funcional en el metabolismo y la desintoxicación de hormonas, fármacos, carcinógenos, pesticidas y compuestos tóxicos. Experimentalmente, se ha comprobado su participación en el metabolismo de xenobióticos, como pesticidas, flavonoides y barbitúricos del páncreas endocrino, en la respuesta de células expuestas a un carcinógeno (recuadro 3-1).

APARATO DE GOLGI

El aparato de Golgi se encuentra en la mayoría de las células eucariotas y su organización en todas las células es semejante, no obstante, con dependencia de la actividad celular, su polimorfismo es notable, especialmente en células glandulares exocrinas. Completa los procesos de síntesis iniciados en el RER y empaqueta los productos secretores (cuadro 3-2 y fig. 3-5).

En preparaciones histológicas coloreadas con HE, la zona ocupada por el aparato de Golgi aparece como un área incolora yuxtanuclear ("mancha negativa" del Golgi), ocasionada por la gran concentración de estructuras membranosas sin ribosomas. Mediante tinciones con impregnación argéntica, el aparato de Golgi aparece al MO como una red irregular intensamente teñida (fig. 3-6; véanse también en la figura introductoria del capítulo las imágenes de las preparaciones realizadas por Camillo Golgi).

Cuando se examina con el ME, el aparato de Golgi se observa formado por:

Vesículas transportadoras: bajo la forma de un número variable de pequeñas vesículas membranosas de alrededor de 50 nm de diámetro, de contenido liso.

Recuadro 3-1
Desintoxicación, salud y enfermedad

Aportes básicos

El RE posee enzimas que participan en reacciones de desintoxicación de compuestos a través de dos etapas o fases consecutivas. En la fase I actúan las enzimas denominadas citocromo P450. En la fase II del proceso de desintoxicación intervienen las enzimas conjugativas denominadas UDP-glucuronosiltransferasas (UGT). El sistema de enzimas más estudiado es la familia del citocromo P-450. Estas enzimas utilizan electrones que son transferidos desde el NADPH, por la enzima P450 reductasa en el RE, para añadir grupos hidroxilo a una variedad de moléculas, potencialmente dañinas, que son insolubles en agua y están disueltas en la membrana. Luego, enzimas de la fase II añaden moléculas cargadas negativamente como, por ejemplo, grupos sulfato y ácido glucurónico. Los compuestos así modificados dejan las células, pasan a la sangre y son eliminados por los riñones; de este modo se preserva la salud. Sin embargo, estudios con pesticidas, flavonoides y barbitúricos han sugerido que la competencia por los sistemas de desintoxicación del sistema P450 podría ser una de las causales de la progresión del proceso carcinogénico en modelos experimentales de cáncer pancreático (Valentich y cols., 2006).

Cisternas o sáculos paralelos: numerosos y superpuestos, de superficie lisa, caracterizados por una zona central aplanada y sus extremos dilatados. En su conjunto, estas estructuras membranosas, de aproximadamente 1 µm de diámetro, se posicionan formando un arco con una superficie convexa (*cis*) hacia el núcleo celular y otra cóncava (*trans*) hacia la superficie externa o apical de la célula.

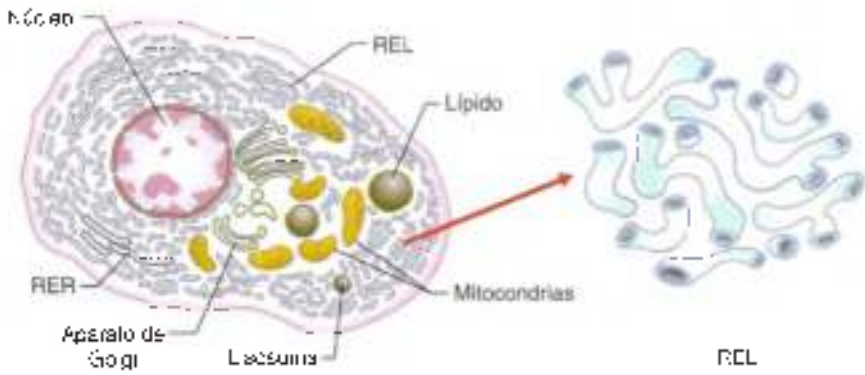

Fig. 3-4. Diagrama de una célula rica en RER, y las cisternas del retículo, a la derecha.

Cuadro 3-1. *Funciones de los diferentes dominios del aparato de Golgi*

Dominios	*Funciones*
Compartimiento *cis*	Fosforilación y adición de manosa a enzimas lisosómicas
Compartimiento medio	Adición de glucosaminas
Compartimiento *trans*	Adición de galactosa y ácido siálico
Malla o *net* del *trans* Golgi	Distribución o *sorting* de moléculas

Vacuolas de condensación: poseen un contenido de mediana electrón-densidad.

Gránulos secretores: de mayor densidad electrónica, también rodeados por una membrana, por ejemplo, los gránulos de cimógeno (véanse figs. 3-3; 3-7).

Los componentes del aparato de Golgi poseen una polarización estructural y funcional definida que sigue una progresión de *cis* a *trans*. Cada una de estas zonas tiene enzimas características que definen compartimientos funcionales: un compartimiento *cis*, uno medial, otro *trans* y, finalmente, otro que contiene un retículo tubular que actúa como una estación de distribución o *sorting*, donde se define el destino final de las moléculas sintetizadas y transportadas, ya sea hacia lisosomas, vesículas secretoras o la superficie celular.

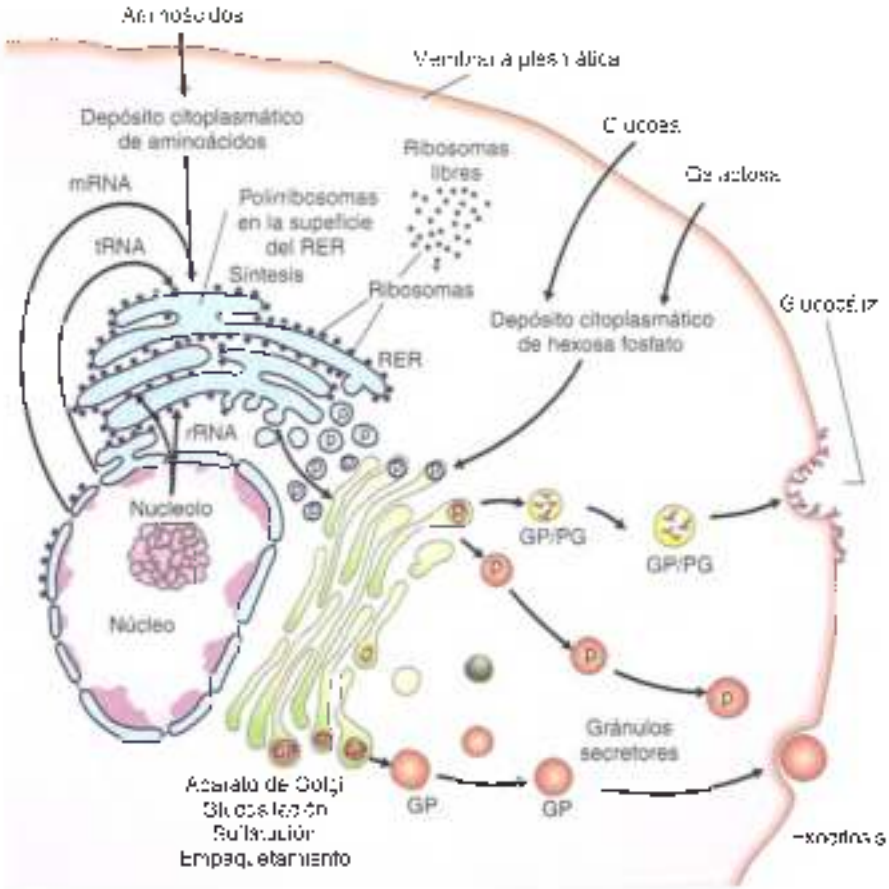

tRNA: ácido ribonucleico de transferencia
mRNA: ácido ribonucleico mensajero
rRNA: ácido ribonucleico ribosómico
RER: retículo endoplasmático rugoso

p: polipéptidos y proteínas
GP: glucoproteínas
PG: proteoglucanos

Fig. 3-5. Diagrama del aparato de Golgi, la relación con el RER, la glucosilación y sulfatación de glucoproteínas y proteoglucanos, y el empaquetamiento de proteínas y glucoproteínas

Cuadro 3-2. *Liberación de los productos desde el aparato de Golgi*

Tipo de liberación	*Mecanismo*	*Ejemplo*
Constitutiva	Liberación constante	Matriz extracelular
Regulada	Responde a estímulos discontinuos	Exocitosis de páncreas exocrino

Se ha determinado que la modificación de proteínas sintetizadas en el RER transcurre en diferentes dominios del aparato de Golgi. Asimismo, el mecanismo de liberación de los productos desde el aparato de Golgi puede ser de tipo constitutiva (secreción regular y continua) o **regulada** (secreción en respuesta a señales reguladoras) (cuadro 3-2).

El destino final de las moléculas que pasan por el aparato de Golgi puede ser hacia regiones o dominios definidos de la membrana plasmática, por donde se liberan determinadas proteínas, como los componentes de la matriz extracelular (hacia la superficie basolateral) o los gránulos de cimógeno hacia la membrana apical o luminal. En todos los casos, la membrana del gránulo se fusiona con el plasmalema con la participación de proteínas **de fusión y de fijación**, que determinan la ulterior exocitosis (véase fig. 3-7).

Los carbohidratos complejos o glucoconjugados (glucoproteínas, proteoglucanos y glucolípidos) completan su formación en el aparato de Golgi por el proceso de glucosilación (véase fig. 3-7). Durante este proceso, nuevas unidades de azúcares (N-acetilglucosamina, galactosa, hexosa, ácido siálico) se adicionan en el RER a las cadenas de oligosacáridos previamente unidas a la porción proteica. De este modo, los glucoconjugados que permanecen integrados a la membrana de las vesículas de transporte, al fusionarse con la membrana celular y exocitarse, conforman el **glucocáliz** que recubre la superficie de numerosas células, cuyos componentes azucarados incluyen los proteoglucanos y los glucolípidos (glucocerebrósidos y gangliósidos). En el aparato de Golgi también se produce la sulfatación de glucosaminoglucanos y glucoproteínas.

El aparato de Golgi participa en la formación de más de 50 enzimas hidrolíticas lisosómicas mediante la glucosidación de éstas. La inserción de un residuo manosa 6-fosfato en dichas proteínas conforma la **molécula-señal** que direcciona a estas proteínas lisosomales hacia la membrana lisosómica. Esta, como la de los gránulos secretores, deriva de cisternas vecinas al polo secretor del aparato de Golgi, lo que demuestra la relación estructural, funcional y dinámica entre el aparato de Golgi, el RER y los lisosomas (véase fig. 3-5).

En síntesis, las funciones del aparato de Golgi son: 1) direccionamiento de proteínas que fueron sintetizadas en el RER, 2) su empaquetamiento con membranas, 3) glucosilación y/o 4) sulfatación de proteoglucanos, glucoproteínas y glucolípidos y 5) formación de lisosomas.

SÍNTESIS DE PROTEÍNAS, LÍPIDOS Y GLUCOCONJUGADOS

La genética molecular aclaró la secuencia de los procesos que transcurren durante la síntesis de proteínas (DNA → RNA → proteína), esta última fase desarrollada fundamentalmente en el RER (o citosol) y el aparato de Golgi, que involucra los procesos principales para la conservación y transmisión de la información genética (véase cap. 2).

Duplicación o replicación del DNA

Es en la primera etapa donde se asegura la formación de moléculas hijas idénticas mediante la síntesis de nucleótidos por la enzima DNA polimerasa. Cada molécula hija de DNA está formada por una cadena nativa de DNA y una cadena nueva recién sintetizada. Por mantener una cadena nativa se dice que el DNA sufre una **duplicación semiconservadora** (cuadro 3-3). Así, la secuencia de nucleótidos del DNA está formada por cadenas **complementarias** y ambas cadenas poseen la misma información genética. El segmento de DNA que contiene la información necesaria para la síntesis de una ca-

Fig. 3-6. Epididimo (MO). Se observan aparatos de Golgi (G) en la región supranuclear de las células epiteliales, teñidos con técnica de impregnación argéntica. Algunos estereocilios del epitelio también se han teñido (*flecha*).

Cuadro 3-3. ***Esquema simplificado de la duplicación semiconservadora del DNA***

Segmento de DNA nativo	*Secuencia de bases*
Cadena 1	A T T G G T G C A C
Cadena 2	T A A C C A C G T G
Separación de las cadenas	
Cadena 1	A T T G G T G C A C
Cadena 2	T A A C C A C G T G
Ambas cadenas como moldes	
Cadena 1	A T T G G T G C A C
Cadena nueva 1'	T A A C C A C G T G
Cadena nueva 2'	A T T G C T G C A C
Cadena 2	T A A C C A C G T G

dena polipeptídica se denomina gen o cistrón y la secuencia de tres nucleótidos sucesivos del DNA que codifica para un aminoácido recibe el nombre de codón.

Transcripción

Es la segunda etapa, en la cual el mensaje genético del DNA es transcrito en el RNA mensajero (mRNA). Cada triplete de nucleótidos en el mRNA es complementario de un codón del DNA, que codifica para un aminoácido específico. El mRNA codificado pasa al citoplasma y se asocia con ribosomas para formar un polisoma. Cuanto mayor es el número de aminoácidos que tiene la cadena en formación, mayor es el número de ribosomas visibles con el ME adheridos a cada molécula de mRNA. Como ya dijimos, los genes de las células eucariontes tienen secuencias denominadas exones, que son capaces de codificar, intercala-

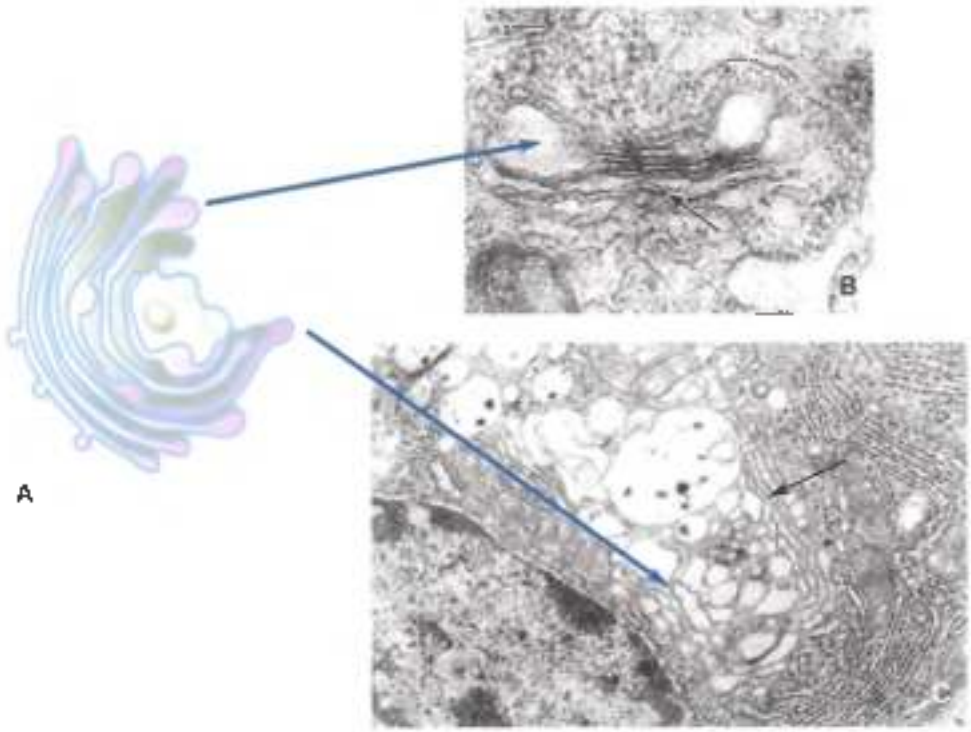

Fig. 3-7. Esquema del aparato de Golgi (A) con imágenes ultraestructurales diferentes: en un fibroblasto (B) y en la glándula mamaria en etapa de lactancia (C). En C se observa un aparato de Golgi muy desarrollado (*flechas*) con gránulos secretores en una cél. la alveolar. B y C. ME, ×20.000.

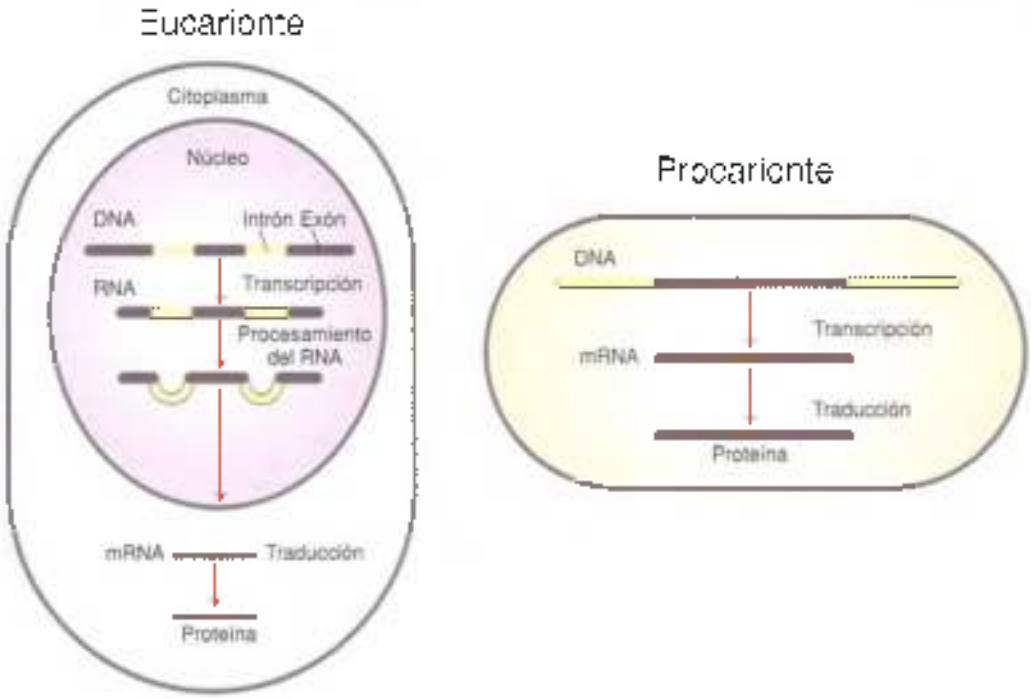

Fig. 3-9 Esquema simplificado de la transcripción y traducción en células eucariotas y procariotas.

dos con secuencias *inertes* que no codifican, los **intrones**. Cuando se sintetiza una proteína, en una célula eucariote, toda la longitud de un gen (incluidos exones e intrones) se transcribe en un largo mRNA. Antes de salir del núcleo, un complejo sistema de enzimas procesadoras de RNA (denominado *spliceosoma* en inglés) eliminan las secuencias de intrones y la molécula se acorta. El propio RNA puede, en algunas células, tener actividad enzimática. Esas porciones de RNA se llaman **ribozimas**. Después de este proceso, el mRNA está capacitado para iniciar la síntesis de la proteína (fig. 3-8). La existencia de **genes policistrónicos** representa una ventaja para las células eucariotas que les otorga mayor versatilidad en la síntesis proteica. En efecto, el RNA primario puede ser cortado, eliminados los intrones y por recombinación de los exones originar diferentes mRNA según el requerimiento funcional y el desarrollo de la célula y las **familias de proteínas** relacionadas. Esto es de fundamental importancia en la diferenciación celular, así como en el amplio repertorio de receptores (inducidos del sistema inmunitario (véase cap. 8), al mismo tiempo que el proceso evolutivo seleccione los genes más aptos y asegure su perdurabilidad.

Traducción

Es la tercera etapa de este proceso, mediante la cual el mensaje genético es decodificado (descifrado), en los **ribosomas** que contienen el **RNA ribosómico** (rRNA). Allí, el mRNA actúa como una matriz que controla el ordenamiento secuencial de los aminoácidos en una cadena polipeptídica que formará la proteína. En esta tarea, el **RNA de transferencia** (tRNA) realiza el transporte de aminoácidos al polisoma (figs. 3-9 y 3-10).

Las tres variedades de RNA se sintetizan en el núcleo. El rRNA está conformado por **dos subunidades ribosómicas**, que son transportadas hacia el citoplasma, y sólo se acoplan al mRNA para formar el polisoma cuando se realiza la síntesis polipeptídica (véanse figs. 3-9 a 3-10). El tRNA tiene la forma de un trébol de tres hojas y en el extremo de su tallo se encuentra el sitio de unión para un aminoácido determinado (fig. 3-11, a,a). Cada tRNA puede acoplarse sólo a un aminoácido, al cual se encuentra unido en forma covalente. En consecuencia, hay al menos 20 variedades de tRNA, uno para cada aminoácido. Por razones que aún se desconocen, existen más de un tRNA que codifican para un mismo aminoácido. En el pétalo del trébol opuesto al tallo hay un triplete de bases que es el **anticodón**, complementario del codón del mRNA, el cual indica qué tipo de aminoácido del tRNA debe adicionarse a la cadena polipeptídica que se está sintetizando (véase fig. 3-11). El aminoácido se incorpora a la cadena polipeptídica en formación uniéndose al aminoácido vecino por la acción de una enzima llamada **aminoacil-tRNA-sintetasa**.

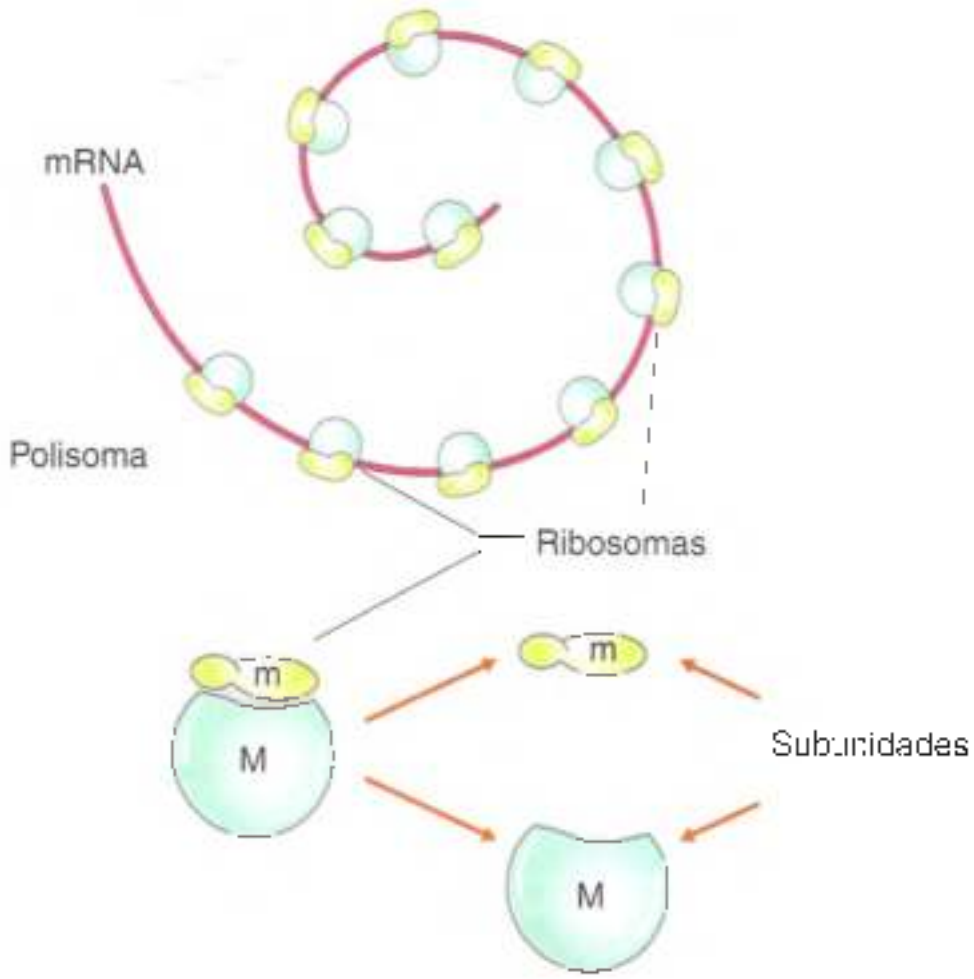

Fig. 3-9. Diagramas de un polisoma (arriba), mRNA y ribosomas, y de un ribosoma (abajo) con sus subunidades.

En síntesis, el conjunto del DNA de una célula, llamado genoma, almacena la información genética necesaria para la síntesis de las proteínas, en la forma de una secuencia de bases o código genético (cuadro 3-4). Por su parte, los ácidos ribonucleicos son intermediarios que transfieren esa información genética en los procesos bioquímicos (véase fig. 3-11).

La síntesis de las cadenas polipeptídicas, que se inicia en el RER y se completa en el aparato de Golgi, consiste en la unión enzimática de aminoácidos en secuencias características que determina la actividad funcional de la célula. Para codificar los 20 aminoácidos que conforman las proteínas fue necesario entender primero la relación existente entre el polímero DNA y el polímero proteínico, y se concluyó que la secuencia de nucleótidos se corresponde con la secuencia de aminoácidos. Lo clave que ayudó a aclarar esta transferencia de información genética fue el descubrimiento de las etapas intermedias en la coordinación entre la secuencia de bases del DNA y la secuencia de aminoácidos en la proteína naciente (véanse fig. 3-11; cuadro 3-5).

Así se dedujo la necesidad de un código compuesto de tripletes de bases, ya que las cuatro letras del código del DNA en secuencias de tres permiten especificar $4^3 = 64$ aminoácidos. De esta manera, el código genético permite asociar una secuencia nucleótida

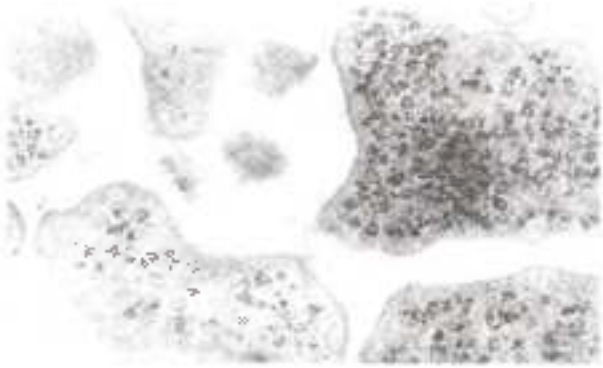

Fig. 3-10. Tejido de granuloma de carraspera. Se observan numerosos polisomas en macrófagos. ME, ×18.000.

Cuadro 3-4. ***El código genético***

Aminoácidos	*Símbolo clásico*	*Símbolo actual*	*Codones*
Ácido aspártico	Asp	D	GAU-GAC
Ácido glutámico	Glu	E	GAG-GAA
Alanina	Ala	A	GCU-GCG-GCC-GCA
Arginina	Arg	R	CGU-CGG-CGC-CGA-AGG-AGA
Asparagina	Asn	N	GAU-GAC
Cisteína	Cys	C	UGU-UGC
Fenilalanina	Phe	F	UUU-UUC
Glicina	Gly	G	GGU-GGG-GGC-GGA
Glutamina	Gln	Q	CAG-CAA
Histidina	His	H	CAU-CAC
Isoleucina	Ile	I	AUU-AUC-AUA
Leucina	Leu	L	CUU-CUG-CUC-CUA-UUG-UUA
Lisina	Lys	K	AAG-AAA
Metionina	Met	M	AUG
Prolina	Pro	P	CCU-CCG-CCC-CCA
Serina	Ser	S	UCU-UCG-UCC-UCA-AGU-AGC
Tirosina	Tyr	Y	UAU-UAC
Treonina	Thr	T	ACU-ACG-ACC-ACA
Triptófano	Trp	W	UGG
Valina	Val	V	GUU-GUC-GUG-GUA
Señal de detención	—	—	***UGA-UAG-UAA***

dica con una secuencia peptídica. Desde que hay sólo 20 residuos aminoácidos y sólo cuatro tipos de nucleótidos, el número 64 indica que hay más codones que los necesarios. Esto es así porque algunos codones funcionan como codón de iniciación de la traducción de la información genética, en tanto que otros actúan completando el mensaje. En efecto, el mRNA tiene un codón de inicio que corresponde a aminoácido metionina. Otra porción del mRNA tiene una secuencia de bases que corresponde al codón de detención de la síntesis.

El mecanismo que enlaza las moléculas de tRNA sobre el mRNA requiere que el ribosoma efectúe una lectura del mensaje del mRNA desde el extremo 5' al 3'. Para ello el ribosoma "identifica" el sitio específico para iniciar la lectura del mRNA; es decir, coloca el marco de lectura correcto y además determina el extremo aminoterminal de la proteína. Luego, a medida que el ribosoma se mueve a lo largo de la molécula de mRNA, se encarga de traducir la secuencia de nucleótidos de cada codón y utiliza los tRNA para agregar aminoácidos a la cadena polipeptídica en crecimiento. Cuando el ribosoma "llega al fin del mensaje, libera al citosol o a la luz del RER el extremo carboxílico de la proteína recién formada y se desprende del extremo 3' del mRNA (véase fig. 3-11).

Las proteínas están construidas por aminoácidos diferentes con una composición y una secuencia específicas para cada proteína. Hay una enorme versatilidad en la composición química y diversidad de estas moléculas que definen morfológica y funcionalmente a cada célula, tejido y, finalmente, a cada individuo que conforman. Esta es la base de una disciplina llamada proteómica.

LISOSOMAS Y EL COMPLEJO DEL PROTEOSOMA

Los lisosomas

Los lisosomas son organoides citoplasmáticos muy polimórfos, con estructura de gránulo o vesícula limitada por una membrana de composición característica. Contienen diversas enzimas hidrolíticas y su función principal es la digestión intracelu-

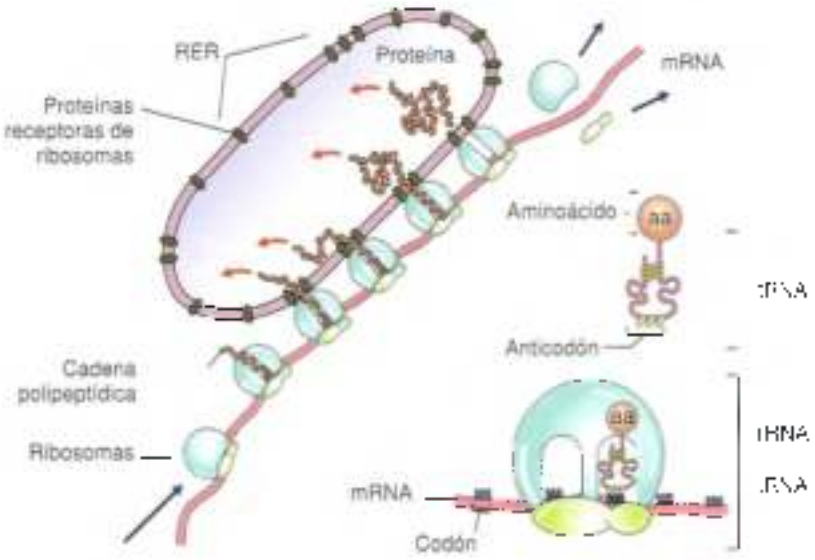

Fig. 3-11. Esquema de la síntesis de proteínas en el RER.

lar, proceso que es común a todas las células vegetales y animales. Como se deduce fácilmente, los lisosomas son muy abundantes en las células con actividad fagocítica, como los macrófagos y los leucocitos (fig. 3-12).

La batería de enzimas hidrolíticas que contienen los lisosomas pueden digerir prácticamente todos los componentes moleculares de las células. Así, disponen de proteasas, colagenasas, elastasa, catepsina, peptidasas, diversas lipasas, fosfolipasas, triglicerídasas, amilasas, betagalactosidasa, betaglucosidasa y otras carbohidrasas, desoxirribonucleasa y ribonucleasa (cuadro 3-6).

Mediante la marcación histoquímica de la actividad de fosfatasa ácida o con técnicas inmunocitoquímicas con empleo de anticuerpos dirigidos contra algunas de sus moléculas componentes es posible visualizar los lisosomas con el MO y el ME (fig. 3-13; véase también fig. 3-15), en este último caso también se pueden identificar aprovechando la "fijación-coloración" con tetróxido de osmio (fig. 3-14).

Las enzimas lisosómicas pueden actuar en casos especiales, fuera de la célula, como lo hacen el osteoclasto (lagunas de Howship, véase cap. 8) y algunas células cancerosas. Se han determinado hidrolasas ácidas en los líquidos del organismo, pero no hay certeza de que todas sean de origen lisosómico. Por el contrario, en estudios in vitro, con cultivos de órganos, se ha corroborado que las enzimas lisosómicas son segregadas al medio externo.

Cuadro 3-5. *Esquema simplificado de la transferencia de la información génica*

Segmento de DNA				
Cadena 1	T T C	C T C	C A C	
Cadena 2	A A G	G A G	G T G	(codones)
		↓		
Transcripción				
mRNA	U U C	G U G	C A C	(codones)
	↓	↓	↓	
Traducción				
tRNA	A A G	C A C	G U G	(anticodones)
	↓	↓	↓	
Proteínas (secuencia de aminoácidos)	Leucina	Valina	Histidina	(aminoácidos)

Cuadro 3-6. ***Algunas enzimas lisosómicas y sustratos***

Enzimas	*Sustratos*	
Ribonucleasa	Ácidos ribonucleicos	Ácidos nucleicos
Desoxirribonucleasa	Ácido desoxirribonucleico	
Fosfatasa ácida	Ésteres de fosfato	
Fosfoproteína fosfatasa	Fosfoproteínas	
Proteasas	*Proteínas*	
Peptidasas		
Catepsina		
Elastasa		
Colagenasa		
Alfa glucosidasa y beta glucosidasa	Alfaglucósidos y betaglucósidos	Glucógeno
Beta-N-acetilglucosaminidasa	Beta-N-acetilglucosaminidósidos	Carbohidratos complejos
Betaglucuronidasa	Betaglucuronósidos	
Betagalactosidasa	Betagalactósidos	
Betamanosidasa	Betamanósidos	
Arilsulfatasa	Ésteres de sulfato	
Lipasas	*Lípidos diversos*	
Fosfolipasas	Fosfolípidos	Lípidos
Triglyceridasas		
Fosfolipiditiasas	Fosfolípidos	

En algunas patologías caracterizadas por mutaciones en los genes que codifican las diversas enzimas lisosómicas se puede producir una síntesis defectuosa de ellas. En consecuencia, el sustrato correspondiente no será degradado y se acumulará en los lisosomas, principalmente del sistema nervioso, del músculo o del hígado o en otros sitios de almacenamiento. Estas **enfermedades lisosómicas** pueden provocar, entre otras manifestaciones graves, serias alteraciones metabólicas o un retraso mental grave en niños, que con frecuencia son letales (*recuadro 3-2*).

Recuadro 3-2
Enfermedades de origen lisosómico

Correlación médico biológica

Las gangliosidosis son enfermedades lisosómicas que se caracterizan por la carencia de enzimas que degradan a los glucolípidos con la consecuente acumulación en lisosomas del sistema nervioso (SN). En el trastorno conocido como enfermedad de Tay Sachs está alterada la degradación de uno de los gangliósidos del SN (GM_2), el cual se acumula en los lisosomas neuronales. El defecto específico es la carencia de la 3-N acetil hexosaminidasa lisosómica; la falta de esta enzima impide la eliminación de N-acetilgalactosamina, residuo terminal del ganglósido GM_2 que termina acumulándose en los lisosomas. Esta grave enfermedad evoluciona con retardo psicomotor, demencia y ceguera y puede ocasionar la muerte antes de los 3 años de vida.

La mucolipidosis II, otra enfermedad lisosómica, se caracteriza por la falta de seis enzimas lisosómicas. Este déficit no se debe a la falta de síntesis de esas enzimas, sino a un error en el envío (*sorting*) de las enzimas por falta de la fosforilación de la manosa. La falla en la señalización de las moléculas enzimáticas provoca su exportación a la sangre y la orina, donde se acumulan, mientras que son deficitarias en los lisosomas donde se acumulan los glucolípidos no degradados.

La enfermedad de Niemann-Pick, también una enfermedad lisosómica, se manifiesta por la acumulación de glucoesfingolípidos y colesterol en el compartimento lisosómico que finalmente desemboca en la alteración del transporte tanto de esfingolípidos como del colesterol.

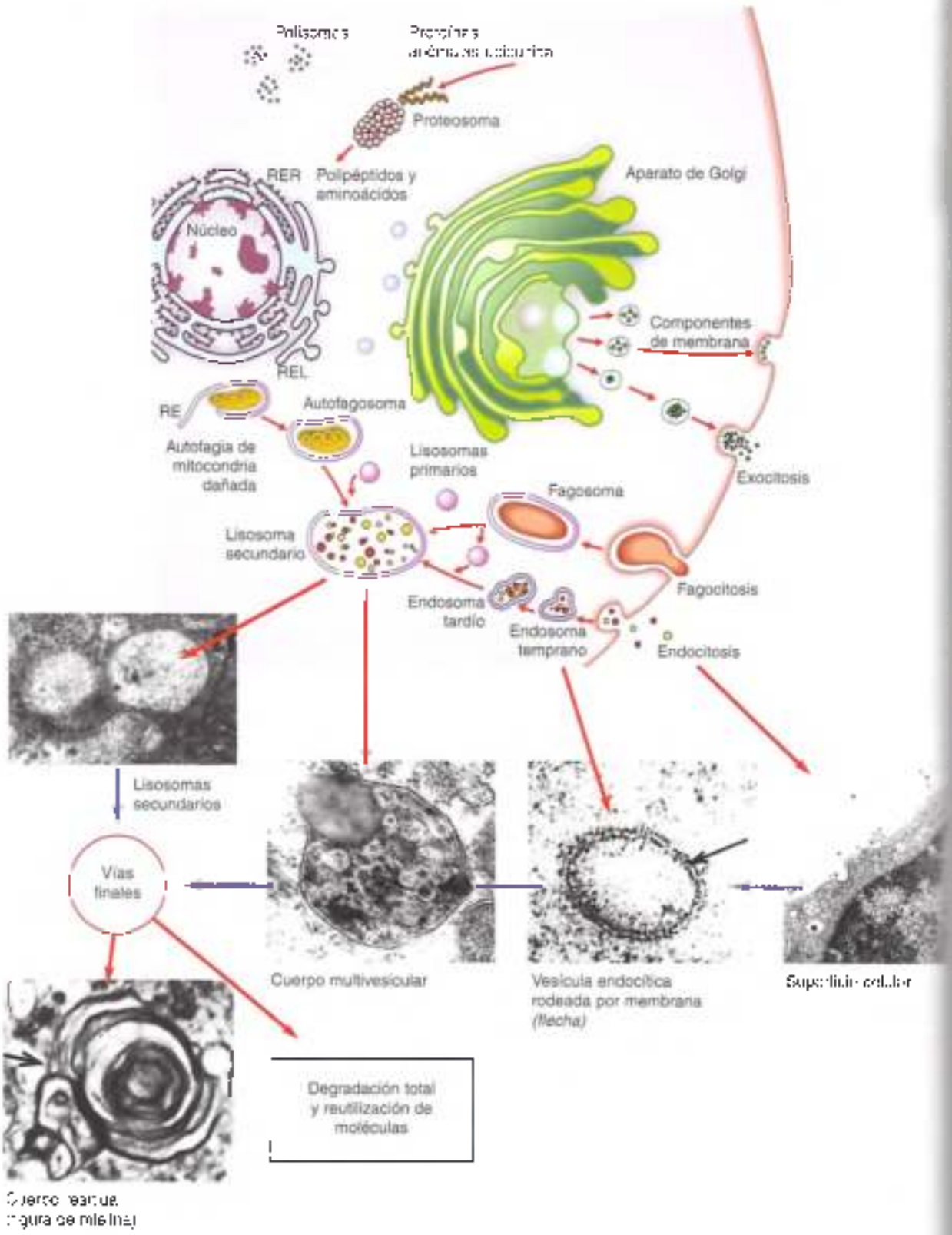

Fig. 3-12. Diagrama de eventos relacionados con la endocitosis y micrografía electrónica de algunos componentes (detalles insertados).

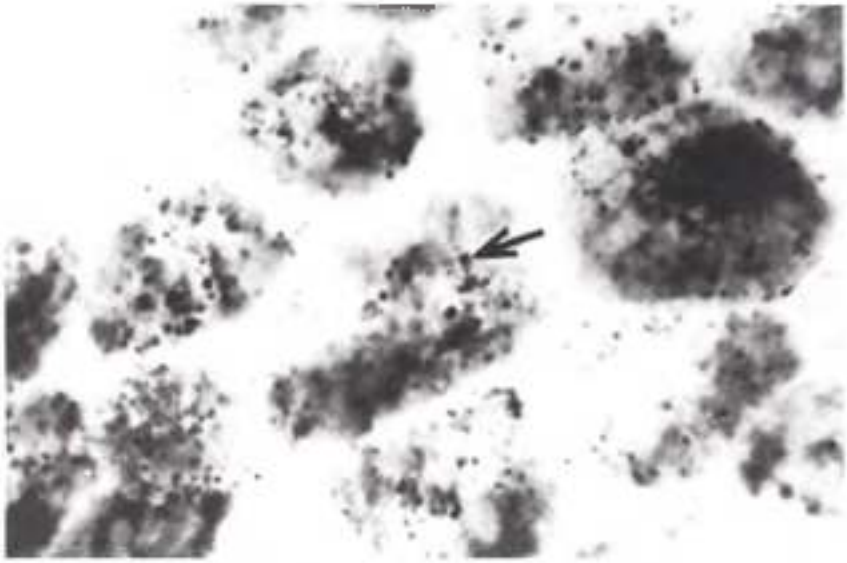

Fig. 3-13. Lisosomas teñidos con la técnica de Gomori para detectar la actividad de fosfatasa ácida (flecha) en macrófagos de un tejido de granulación inducido de manera experimental con el polisacárido sulfatado carragenina. ME, x18.000.



Fig. 3-14. Lisosomas (L) en el citoplasma de un tejido de granulación inducido experimentalmente con carragenina. Nótese una mitocondria (m) entre los numerosos lisosomas. MET. Tetróxido de osmio, x15.000.

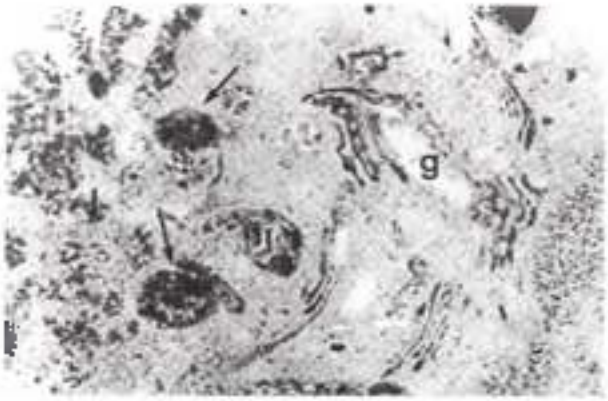

Fig. 3-15. Granuloma experimental inducido con carragenina. Se observa la actividad de fosfatasa ácida en el aparato de Golgi (g) y en lisosomas de un macrófago (flechas). ME. Técnica de Gomori. ×13.000.

Tanto en la membrana del lisosoma como en su interior hay más de 50 enzimas hidrolíticas que son responsables de los procesos de la **digestión intracelular**. En condiciones fisiológicas manifiestan una actividad funcional óptima a un pH menor de 5,0 y, como son potencialmente peligrosas para la misma célula, permanecen aisladas del resto del citoplasma por la membrana impermeable del lisosoma.

Estos orgánoides se pueden clasificar en **lisosomas primarios** y **lisosomas secundarios**. Los primarios son componentes constantes de todas las células, tienen una estructura granular de contenido denso, homogéneo y osmiófilo, cuya forma es variable (ovoide, elíptica, redondeada o irregular). El lisosoma primario se origina en el RER, donde se sintetizan sus componentes enzimáticos y su membrana. Estos son transferidos al aparato de Golgi, donde se completa la maduración del lisosoma (véanse figs. 3-5 y 3-12; fig. 3-16). En la malla *cis* del *trans*-Golgi, las enzimas proteolíticas destinadas a lisosomas adquieren restos de manosa 6 fosfato que les permite ser reconocidas por un receptor de manosa de la membrana del *trans*-Golgi. De esta forma, las hidrolasas son concentradas, clasificadas, empaquetadas y enviadas en vesículas, cubiertas con la proteína clatrina, desde el aparato de Golgi hacia los lisosomas. Nótese que el mecanismo de formación del lisosoma primario es similar al de los gránulos secretores.

El lisosoma secundario es mucho más polimorfo y de mayor tamaño que el lisosoma primario. Su contenido es heterogéneo y corresponde a las sustancias en proceso de digestión.

La actividad de los lisosomas está estrechamente relacionada con el fenómeno de endocitosis, que es la incorporación de materiales envueltos en plasmalema desde la superficie celular hacia el interior del citoplasma. Existen al menos tres vías por las cuales el material llega a los lisosomas (véase fig. 3-16):

Vía fagocítica: se refiere con la forma de bacterias, partículas insolubles relativamente voluminosas rodeadas de membrana, el fagosoma.

Vía pinocítica: ocurre cuando las moléculas solubles de tamaño pequeño (o líquidos) son capaces rodeadas de membrana.

Vía autofágica: esta vía es utilizada cuando los organelos dañados o envejecidas son rodeadas de membrana formando los autofagosomas.

Las vacuolas endocíticas, cubiertas de clatrina en su superficie citosólica, seleccionan y concentran receptores de acuerdo con el ligando. Entregan el material al endosoma temprano, el cual "clasifica" y envía su contenido a un endosoma tardío y finalmente al lisosoma, en donde se completa la degradación del material endocitado (fig. 3-16). En algunos casos, los productos de degradación permanecen largo tiempo en la célula sin modificarse y constituyen los cuerpos residuales. En células como los macrófagos aparecen figuras laminares que son

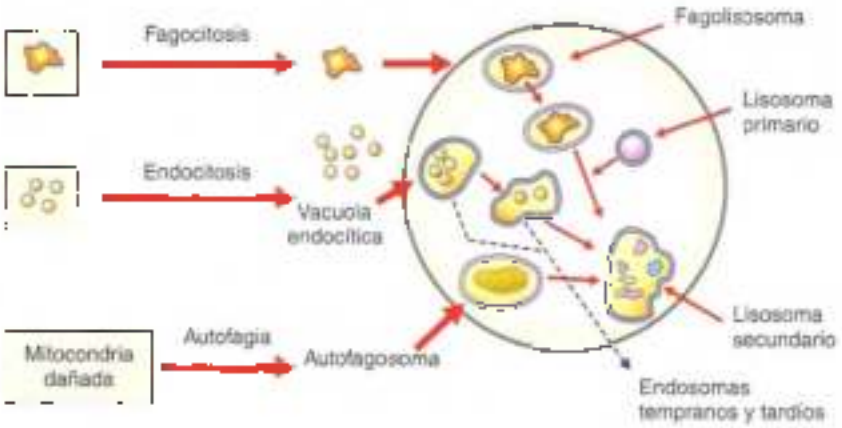

Fig. 3-16. Vías de degradación intracelular.

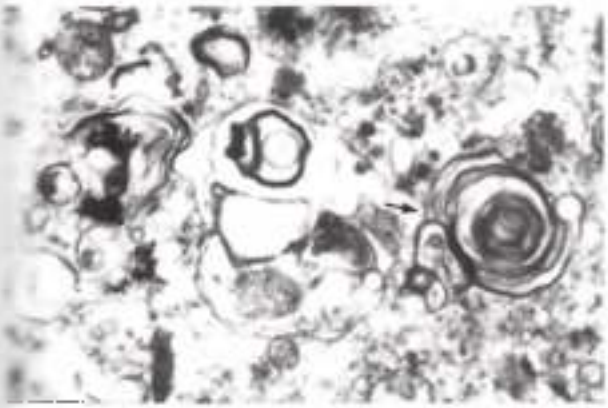

Fig. 3-17. Tejido de granulación (MET). Nótense las abundantes "figuras de mielina" en el citoplasma de un macrófago (flecha) (7.000).

apariencia se denominan **figuras de mielina** (véase fig. 3-17). A diferencia del fagolisosoma y de la vesícula endocítica –productos de la toma de material externo por la célula–, el autofagosoma resulta de la digestión celular endógena y es el mecanismo que elimina organoides u otros componentes celulares que deben ser desechados (autólisis fisiológica). El proceso se inicia con la formación de una vacuola autofágica, la cual, como el endosoma, carece de enzimas digestivas en su interior: los lisosomas primarios son los que aportan las enzimas digestivas a la vacuola autofágica (fig. 3-16).

El complejo de los proteosomas

La célula desarrolla numerosas funciones durante su vida mediante múltiples procesos que ocurren simultáneamente. La necesaria coordinación de esos procesos se realiza, entre otros, mediante "mensajes" proteicos de un sitio al otro de la célula. Estos mensajes son parte de una compleja "burocracia" que controla las acciones de la célula, tanto durante el estado funcional normal como en estados patológicos. Así, cuando fallan los mensajes dirigidos al control de la proliferación celular, el resultado puede ser, entre otras patologías, el desarrollo del cáncer.

Como ocurre durante el uso intensivo del *e-mail* mediante el sistema de *Internet*, los mensajes proteicos dentro de la célula son "leídos" de inmediato y rápidamente se vuelven obsoletos, por lo que deben ser destruidos para evitar su acumulación que puede resultar nociva y para poder "leer" de inmediato otros nuevos mensajes. Esto sucede en el proteosoma de la célula, el cual forma estructuras similares a "barriles", con un canal o poro interno (véase fig. 3-12), con la función de destruir los mensajes obsoletos a través de un sistema multienzimático que no está compartimentalizado por membranas y que está "programado" para degradar las proteínas que previamente hayan sido marcadas por la ubiquitina. Este sistema tiene en su centro 28 proteínas con enzimas en su estructura laminal para degradar las proteínas. Así, las proteínas pasan través del tubo y son cortadas en pequeños péptidos, cuyos aminoácidos resultantes son reciclados para la formación de las nuevas proteínas necesarias para la célula.

La alteración en la degradación de las proteínas anómalas y "usadas" sería responsable de la acumulación de proteínas junto con proteosomas en determinadas neuronas del cerebro en pacientes, y esto se relaciona con enfermedades como las de Parkinson, de Huntington o de Alzheimer (recuadro 3-3).

Recuadro 3-3
Proteosomas y enfermedades neurodegenerativas

Aportes básicos

Entender por qué las neuronas de individuos afectados con trastornos neurodegenerativos, como es la enfermedad de Alzheimer, dejan de degradar las proteínas anómalas constituye hoy un campo de intensa investigación. Se ha determinado que los procesos oxidativos alteran la actividad de los proteosomas y que el tratamiento con antioxidantes restituye su actividad degradativa de proteínas. Los daños oxidativos sobre los proteosomas provocarían la declinación de sus funciones con la concomitante acumulación de proteínas carboxiladas. Estos daños se han podido detectar en proteosomas aislados de pacientes con enfermedad de Alzheimer en un estadio temprano (Cecarini y cols., 2007).

Bibliografía y Lecturas adicionales

Alberts B, Bray D, Hopkin K, Johnson A, Lewis J, Raff M, Roberts K, Walter P. Introducción a la Biología Celular. 2ª ed. Madrid: Editorial Médica Panamericana, 2006.

Bonifacino GV, Glick BS. Models of Intracellular Transport and Evolution of the Golgi Complex. Ann Rev 2002;268:226-38.

Bjorkman T. Blocking translocation of cell surface malectin from the ER to the cell surface by intracellular antibodies traverse to the ER. J Cell Mol Med 2006;10:34-41.

Cecarini C, Scrocchi L, Sieno A, Gastaldello M, Alfonso C, Nordling K, Jonsson J, Chevanina L. Endoplasmic reticulum luminal domain of presenilin: protein C structure, ligands and membrane interactions. FEBS J 2006;273:336-47.

Castro-Hernández C, Mayo-Bonilla G, Cruz DM. Beyond the genetic sequence: protein aggregation and neurodegenerative disease. Biomed Rev 2005;26:479-573.

Cecarini V, Ding Q, Keller JN. Oxidative inactivation of the proteasome in Alzheimer's disease. Free Radic Res 2007;41:673-80.
Ciechanover A. Intracellular protein degradation: from a vague idea thru the lysosome and the ubiquitin-proteasome system and onto human diseases and drug targeting. Exp Biol Med 2006;23:1197-211.
Chang TY, Reid PC, Sugii, et al. Niemann-Pick type C disease and intracellular cholesterol trafficking. J Biol Chem 2005;280:20917-20.
Derby MC, Gleeson PA. New insights into membrane trafficking and protein sorting. Int Rev Cytol 2007;261:47-116.
Dodelsson de Kremer RD, Givogri I, Argaraña CE, Hliba E, Conci R, Boldini CD, Capra AP. Mucopolysaccharidosis type VII (beta-glucuronidase deficiency): a chronic variant with an oligosymptomatic severe skeletal dysplasia. Am J Med Genet 1992;44:145-52.
Elleder M, Martin JJ. Mucolipidosis type II with evidence of a novel storage site.Virchows Arch 1998;433:575-8.
Eskelinen EL. Maturation of autophagic vacuoles in Mammalian cells. Autophagy 2005:1-10.
Fernandes Filho JA, Shapiro BE. Tay-Sachs disease. Arch Neurol 2004;61:1466-8.
Goodsell DS. The molecular perspective: ubiquitin and the proteosome. Stem Cells 2003;21:509-10.
Horstmann H, Ng CP, Tang BL, Hong W. Ultrastructural characterization of endoplasmic reticulum-Golgi transport containers (EGTC). J Cell Sci 2002;115:4263-73.
Hung CC, Davison EJ, Robinson PA, Ardley HC. The aggravating role of the ubiquitin-proteasome system in neurodegenerative disease. Biochem Soc Trans 2006;34(Pt 5):743-5.
Iyanagi T. Molecular mechanism of phase I and phase II drug-metabolizing enzymes: implications for detoxification. Int Rev Cytol 2007;260:35-112.
Konarska MM, Query CC. Insights into the mechanisms of splicing: more lessons from the ribosome. Genes Dev 2005 19:2255-60.
Kornblihtt AR, de la Mata M, Fededa JP, Munoz MJ, Nogues G. Multiple links between transcription and splicing. RNA 2004;10:1489-98.
Lodish B, Matsudaira, Kaiser, Krieger, Scott, Zipursky, Darnell. Biología Celular y Molecular. 5ª ed. Madrid: Editorial Médica Panamericana; 2005.
Pfender NA, Grosch S, Roussel G, Koch M, Trifilieff E, Greer JM. Route of Uptake of Palmitoylated Encephalitogenic Peptides of Myelin Proteolipid Protein by Antigen-Presenting Cells: Importance of the Type of Bond between Lipid Chain and Peptide and Relevance to Autoimmunity. J Immunol. 2008; 180: 1398-404.
Pratt MR, Schwartz EC, Muir TW. Small-molecule-mediated rescue of protein function by an inducible proteolytic shunt. Proc Natl Acad Sci USA 2007;104:11209-14.
Quamme GA. Recent developments in intestinal magnesium absorption. Curr Opin Gastroenterol. 2008; 24: 230-5.
Roy SW. The origin of recent introns: transposons? Genome Biol 2004;5:251.
Saraste J, Goud B. Functional symmetry of endomembranes. Mol Biol Cell 2007 18:1430-6.
Shatz M, Liscovitch M. Caveolin-1: A tumor-promoting role in human cancer. Int J Radiat Biol. 2008; 84: 177-89.
Schmitz G, Grandl M. Update on lipid membrane microdomains. Curr Opin Clin Nutr Metab Care. 2008; 11: 106-12.
Storrie B. Maintenance of Golgi apparatus structure in the face of continuous protein recycling to the endoplasmic reticulum: making ends meet. Int Rev Cytol 2005;244:69-94.
Valentich MA, Eynard AR, Barotto NN, Díaz MP, Bongiovanni GA. Effect of the co-administration of phenobarbital, quercetin and mancozeb on nitrosomethylurea-induced pancreatic tumors in rats. Food Chem Toxicol 2006;44:2101-5.
van Ijzendoorn SC. Recycling endosomes. J Cell Sci 2006;119(Pt 9):1679-81.
Watson P, Stephens DJ. ER-to-Golgi transport: form and formation of vesicular and tubular carriers. Biochim Biophys Acta 2005;1744:304-15.
Whitby FG, Hill CP. A versatile platform for inactivation and destruction. Structure 2007;15:137-8.
Yorimitsu T, Klionsky DJ. Autophagy: molecular machinery for self-eating. Cell Death Differ 2005;12(Suppl 2):1542-52.
Yu CY, Chen JY, Lin YY, Shen KF, Lin WL, Chien CL, ter Beest MB, Jou TS. A bipartite signal regulates the faithful delivery of apical domain marker podocalyxin/Gp135. Mol Biol Cell 2007;18:1710-22.

Páginas web

http://en.wikipedia.org/wiki/Lysosomes
http://en.wikipedia.org/wiki/Golgi_apparatus
http://en.wikipedia.org/wiki/Endoplasmic_reticulum

AUTOEVALUACIÓN

Señale la única opción de respuesta correcta

1. Indique cuál de los siguientes tipos celulares tiene más desarrollado el RER.

- ☐ a) Células acinares del páncreas.
- ☐ b) Glóbulos rojos.
- ☐ c) Células adiposas.
- ☐ d) Células que sintetizan hormonas esteroideas.
- ☐ e) Células musculares.

2. La estructura primaria de una proteína:

- ☐ a) Está determinada por el código genético.
- ☐ b) Es la responsable de su especificidad.
- ☐ c) Condiciona los niveles estructurales superiores.
- ☐ d) Es responsable de su actividad funcional.
- ☐ e) Todas las respuestas anteriores son correctas.

3. Las células que sintetizan y exportan grandes cantidades de proteínas generalmente tienen un gran desarrolo de:

- ☐ a) Mitocondrias y lisosomas.
- ☐ b) Lisosomas y el aparato de Golgi.
- ☐ c) Retículo endoplasmático rugoso y aparato de Golgi.
- ☐ d) Complejo de Golgi y mitocondrias.
- ☐ e) Peroxisomas y membrana plasmática.

Copyrighted material

4. El factor que determina la estructura primaria de una proteína es:

☐ a) La clase de aminoácido.
☐ b) El tipo de enlace peptídico.
☐ c) El número de aminoácidos.
☐ d) El orden de los aminoácidos.
☐ e) Todo lo anterior es correcto.

5. Los componentes basófilos de la célula son:

☐ a) DNA y RNA.
☐ b) RNA y mitocondrias.
☐ c) REL
☐ d) Nucléolo y aparato de Golgi.
☐ e) DNA, RNA y mitocondrias.

6. El RER está formado por:

☐ a) Vesículas, túbulos y sacos membranosos aplanados, con polirribosomas integrados.
☐ b) Túbulos y sacos membranosos con ribosomas adheridos recubiertos con clatrina.
☐ c) Sacos o cisternas de doble membrana con ribosomas adheridos.
☐ d) Sacos, túbulos y vesículas membranosas con ribosomas, que siempre se continúan con el REL.
☐ e) Todo lo anterior es correcto.

7. Los polirribosomas forman parte de:

☐ a) El ergastoplasma.
☐ b) El citoplasma.
☐ c) La maquinaria de síntesis de proteínas.
☐ d) El complejo de ribosomas + mRNA.
☐ e) Todo lo anterior es correcto.

8. El aparato de Golgi participa en:

☐ a) La síntesis de glucoproteínas.
☐ b) La síntesis de glucolípidos.
☐ c) El empaquetamiento de productos secretores.
☐ d) La inserción de señales moleculares.
☐ e) Todo lo anterior es correcto.

9. El aparato de Golgi está formado por:

☐ a) Túbulos y vesículas membranosas derivadas de la envoltura nuclear.
☐ b) Cisternas membranosas apiladas, con poros en toda su superficie.
☐ c) Cisternas aplanadas y apiladas formadas por la fusión de vesículas.
☐ d) Cisternas membranosas con poros que comunican con la membrana celular.
e) Nada de lo anterior es correcto.

10. Las membranas del RER están formadas por:

☐ a) Lípidos.
☐ b) Lípidos y carbohidratos.
☐ c) Lípidos y proteínas.
☐ d) Lípidos, proteínas y carbohidratos.
☐ e) Lípidos, proteínas y DNA.

*Indique si las siguientes afirmaciones son **verdaderas** o **falsas**. En las falsas subraye el(los) elemento(s) erróneo(s)*

1. Las enzimas de los peroxisomas se sintetizan en el REL donde son señalizadas para su transporte al citosol.
   ☐ V ☐ F
2. La cantidad de ATP producida por los peroxisomas es igual a la producida en las oxidaciones mitocondriales.
   ☐ V ☐ F
3. La membrana de los peroxisomas se origina por gemación del RE.
   ☐ V ☐ F
4. En los peroxisomas se realiza la degradación de material proveniente de los endosomas cumpliendo las mismas funciones que los lisosomas.
   ☐ V ☐ F
5. La glucosiltransferasa y la 5'-nucleotidasa son enzimas características de los peroxisomas.
   ☐ V ☐ F
6. La fosforiltransferasa, la fosfocinasa, la galactosiltransferasa, la polimerasa, la peptidiltransferasa, son enzimas lisosomales.
   ☐ V ☐ F
7. La galactosidasa, la desoxirribonucleasa, la fosfolipasa, la amilasa y la colagenasa son enzimas peroxisomales.
   ☐ V ☐ F
8. Las enzimas lisosómicas tienen un pH óptimo de 6-6.5 que se logra por la actividad de una ATPasa que bombea H^+ hacia el citosol.
   ☐ V ☐ F
9. El RER contiene receptores que reconocen manosa-6-fosfato unido a una proteína, la cual se desprende en la forma de vesículas con destino a los lisosomas.
   ☐ V ☐ F
10. El defecto en la fosforilación de la manosa, molécula marcadora del destino lisosómico de las proteínas, no tiene consecuencias patológicas, dado que la enzima se sintetiza y circula en la sangre.
    ☐ V ☐ F

Copyrighted material

4 *Evolución de las fuentes de energía y su transformación*

Mirta A. Valentich y R. Olga Calderón



Fig. 4-0. *A: Eva* de Durero *(1471-1528). B: Adán y Eva* de Rubens *(1577-1640).*
La persona interesada en conocer su historia y la evolución humana ha encontrado en el DNA mitocondrial (mDNA) una herramienta útil para ese fin por sus relevantes propiedades, como el alto número de copias, herencia materna, ausencia de recombinación y elevada tasa de mutación. De esta manera se ha podido determinar que la mitocondria sólo pasa de la madre a la prole y comparando las secuencias del mDNA se encontró que existe, por esta vía, una filogenia molecular (Pakendorf y Stoneking, 2005). Opiniones alternativas a ese concepto surgen de recientes evidencias de que las mitocondrias ***no sólo*** se heredan por línea materna, lo cual también pone en duda la supuesta destrucción de las mitocondrias del espermatozoide luego de la fecundación. Como derivado inesperado de investigaciones genéticas sobre pacientes con patologías mitocondriales, se obtuvieron datos de personas en las cuales la mayor parte del mDNA fue heredado por vía paterna (Schwartz y Vissing, 2002). Aun cuando los investigadores piensan que la herencia paterna del mDNA sería poco común, estos hallazgos podrían tener importantes derivaciones conceptuales en la bioquímica y herencia de patologías metabólicas, y en biología evolutiva (New Scientist, Agosto 23, 2002). http://www.newscientist.com/article.ns?id=dn2716

Resumen conceptual

Hace unos 2 mil millones de años aparecieron las cianobacterias, procariontes capaces de aprovechar la energía del Sol para obtener H_2 del H_2O y liberar el O_2, que paulatinamente se fue acumulando en el ambiente y formó la atmósfera. Al cabo de otros 500 millones de años, el enriquecimiento de O_2 se transformó en un desafío mortal para la mayor parte de los procariontes anaerobios. En efecto, la capacidad oxidante del O_2 constituye un poderoso veneno citotóxico celular. Según la hipótesis de Christian de Duve, en aquellas etapas evolutivas, el organismo euca-

Copyrighted material

riente con gran capacidad de internalizar membranas puede considerarse un fagocito primitivo. En algún momento de su evolución, el fagocito internalizó una variedad de microorganismos capaces de aprovechar el O_2, formar el H_2O_2 (peróxido de hidrógeno) con moléculas de O_2 y por medio de catalasas y de otras enzimas neutralizar los efectos citotóxicos de los peróxidos. Ellos son los ***peroxisomas****, que protegieron al fagocito primitivo anaerobio del ambiente cada vez más oxigenado. Este proceso se conoce como* ***endosimbiosis*** *y tanto el fagocito como el peroxisoma se habrían adaptado para vivir juntos y así obtener ventajas recíprocas en la alimentación y la proliferación.*

Otro salto evolutivo ventajoso se produjo en las células eucariontes, con la aparición de las ***mitocondrias****, probablemente también por un fenómeno de endosimbiosis. En efecto, las mitocondrias serían bacterias primitivas incorporadas permanentemente en el citoplasma de los eucariontes (véase Parte I). Esta hipótesis, resistida por más de 70 años, fue retomada por Lynn Margulis y las evidencias científicas acumuladas en su favor resultaron muy sólidas. Una de ellas es que el DNA circular de la mitocondria es muy parecido al de las bacterias aerobias actuales. Sin embargo, a lo largo de la evolución, sólo algunos genes quedaron operativos en el DNA de la bacteria aerobia primitiva. Otros genes habrían sido ya incorporados al DNA del núcleo eucariote y determinado una dependencia parcial de la mitocondria en cuanto a la codificación de sus propias proteínas. Por el contrario, esa dependencia sería total en el caso del presunto microorganismo aerobio que dio origen al peroxisoma, que se habría incorporado a la célula eucariote mucho antes que las mitocondrias. No obstante, las mitocondrias, como los peroxisomas, son organoides que participan en la oxidación de los nutrientes primarios empleando el oxígeno, destinados a la obtención de energía y para la desintoxicación celular.*

PEROXISOMAS

Los peroxisomas son organoides limitados por una membrana semipermeable presentes en el citoplasma de las células eucariontes. Son estructuras muy dinámicas y de gran plasticidad en respuesta a las condiciones celulares y del medio ambiente. Fueron descubiertos por Christian de Duve y sus colaboradores en 1954. Observados con el ME, los peroxisomas presentan una matriz densa granular limitada por una sola envoltura membranosa en la que se reconoce una típica unidad de membrana. La formación de los peroxisomas consiste en la síntesis de la membrana peroxisómica, la importación de proteínas del citosol a la matriz del peroxisoma y la proliferación de estos organoides celulares. La membrana se origina por gemación del retículo endoplasmático (fig. 4.1 A). También se incrementan su número por fisión de los propios peroxisomas tomando del citosol todos los componentes necesarios para la construcción de su estructura membranosa y de la matriz (véase fig. 4.1 A). Los estudios genéticos combinados con estudios bioquímicos han llevado a la identificación de 23 genes PEX que codifican proteínas denominadas peroxinas, que son sintetizadas sobre ribosomas libres en el citosol y transportadas al organoide en la etapa postraslacional. Contienen el péptido-señal de entrada peroxisómico SEP o PTS (*peroxisomal targeting signals*) que los dirigen hacia el peroxisoma. En estudios en humanos y en animales, en los cuales estos mecanismos de importación son defectuosos, se han identificado 17 genes asociados con estos procesos. Estos genes ahora se denominan peroxinas **PEX** y se numeran del 1 al 17 siguiendo el orden de la fecha de su descubrimiento. PEX 5 es el receptor para la proteína SEP1 y PEX7 es el receptor para la SEP2. La presencia de mutaciones ha permitido un conocimiento más profundo de los receptores para proteínas sintetizadas que deben ser trasladadas desde el citosol a los peroxisomas (recuadro 4.2).

Los peroxisomas hepáticos de rata y de otras especies contienen una estructura de mayor densidad y apariencia cristalina denominada nucleoide, donde por procedimientos histoquímicos se localizó la enzima urato oxidasa y la uricasa (véase fig. 4.1 B). Con estas técnicas se demostró la presencia de la catalasa y algunas enzimas que participan en procesos de desaminación oxidativa (alfahidroxiácido oxidasa y D-aminoácido oxidasa), así como otras que intervienen en la betaoxidación de ácidos grasos. De este modo, están involucrados en numerosos procesos metabólicos, catabólicos y anabólicos, que incluyen la betaoxidación de ácidos grasos de cadena larga, el metabolismo del peróxido de hidrógeno, la degradación de las purinas, la biosíntesis de plasmalógeno y la síntesis de ácidos biliares.

Así, las enzimas oxidativas de los peroxisomas utilizan el oxígeno molecular para eliminar los átomos de hidrógeno de sustratos orgánicos específ-

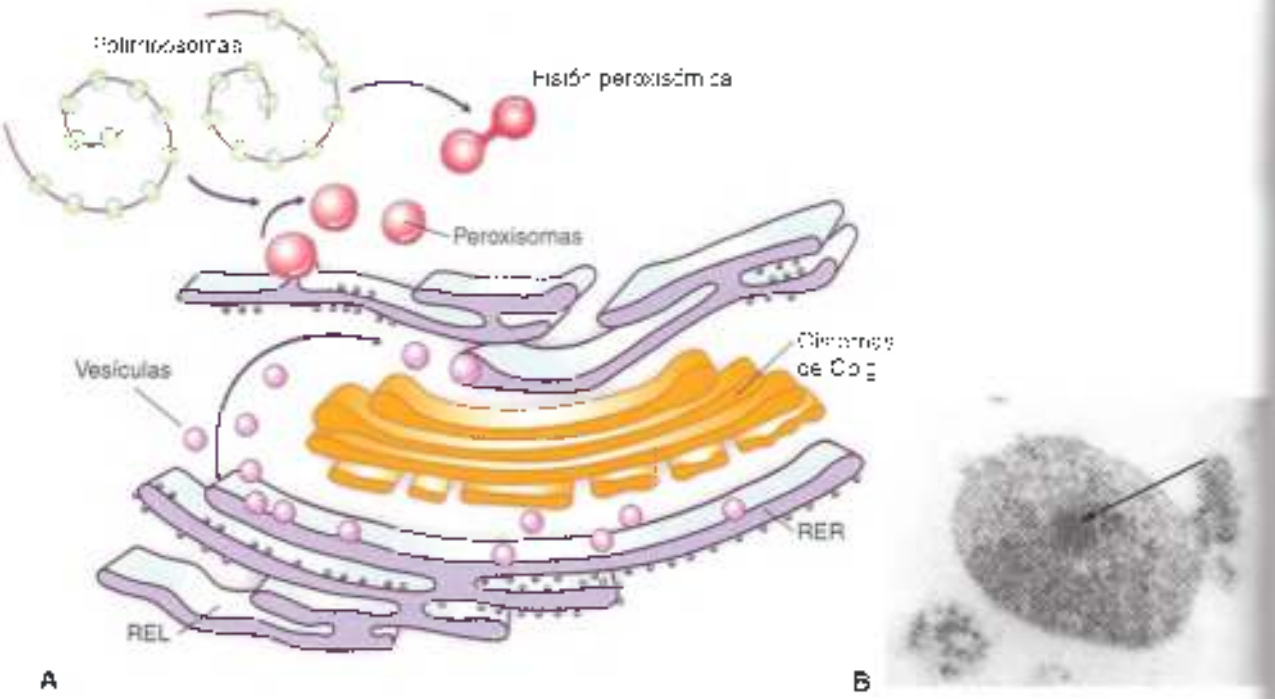

Fig. 4-1. Diagrama de la formación de peroxisomas (A) y foto de ME de un peroxisoma proveniente de un fraccionamiento de tejido hepático (B). Nótese el aspecto cristalino del nucleoide (*flecha*).

cos (RH_2) y generar peróxido de hidrógeno (agua oxigenada) (H_2O_2):

$$RH_2 + O_2 \rightarrow R + H_2O_2$$

Dado que el peróxido de hidrógeno es tóxico para la célula, es degradado rápidamente por la enzima catalasa que utiliza el peróxido de hidrógeno para oxidar una gran variedad de sustratos ($R'H_2$) como son los alcoholes, los fenoles, los formaldehídos y otros compuestos. Esta reacción que usa el peróxido de hidrógeno se llama reacción peroxidativa, que finaliza con la producción de agua (H_2O) dentro del peroxisoma:

$$H_2O_2 + R'H_2 \rightarrow R' + 2H_2O$$

Este tipo de reacción oxidativa es importante en peroxisomas de células hepáticas, entre otras, donde se encargan de desintoxicar moléculas que son perjudiciales para la salud. Por ejemplo, casi un cuarto del volumen del alcohol que se ingiere es oxidado a acetaldehído, que también es tóxico y teratogénico (véase cap. 15), y cuando se acumula en exceso de H_2O_2 dentro de la célula, la catalasa lo transforma en agua.

Al igual que las mitocondrias, los peroxisomas oxidan ácidos grasos con producción de acetil-CoA, pero sin generar ATP. De esta forma se diferencian de las oxidaciones en la mitocondria, donde un proceso similar produce CO_2 acoplado a la generación de ATP.

Para contrarrestar los efectos nocivos de compuestos como los plastificantes de uso industrial como el ácido ftálico, y de los herbicidas, los peroxisomas proliferan. Al haberse comprobado que algunos fármacos de uso común, como analgésicos e hipolipemiantes, se comportan como estimulantes

Recuadro 4-1
Mutaciones y alteraciones peroxisómicas

Aportes básicos

Recientemente se ha conocido que la mayoría de las proteínas peroxisómicas sintetizadas se unen a un receptor, el Pex5p, que se dirigen a los peroxisomas donde las proteínas son trasladadas a través de la membrana peroxisómica. Finalmente, el Pex5p es reciclado en el citosol para intervenir en nuevas rondas de traslocación de proteínas hacia los peroxisomas. La primera mutación se caracterizó en el gen Cys11Ser que bloquea el reciclado del Pex5p en el citosol y lo transforma en 3 Pex5p. La mutación Asn576Lys, descrita previamente en un niño con adrenoleucodistrofia neonatal, anula la capacidad de unión del Pex5p a la proteína PTS1. Ensayos con proteasas sugieren que esta mutación causa cambios conformacionales en la mitad de la cadena N terminal del Pex5p (Carvalho y cols., 2007).

Recuadro 4-2
Enfermedades peroxisómicas

Correlación médico-biológica

El ***síndrome de Zellweger*** o ***síndrome cerebrohepatorrenal*** es un trastorno congénito poco frecuente y con consecuencias serias. Es una enfermedad autosómica recesiva y letal, cuya incidencia se estima en 2 a 4 por 100.000 varones vivos. Involucra más de trece genes que codifican proteínas de la membrana y la matriz peroxisómica, que provocan defectos en la biogénesis de peroxisomas y alteran la depuración y la desintoxicación de compuestos nocivos para el organismo. Clínicamente, se caracteriza por displasias craneofaciales, hepatomegalia, niveles elevados de minerales en la sangre, como hierro y cobre, y disfunción neurológica grave, polimicrogina (desorganización neuronal), retraso mental, pérdida auditiva y defectos en la retina con la consecuente falla en la visión.

La ***adrenoleucodistrofia*** es otra enfermedad genética y letal relacionada con los peroxisomas. Se hereda en forma recesiva ligada al cromosoma X. Su frecuencia es baja, de un caso por cada 20.000 a 30.000 personas. El gen responsable de esta enfermedad se localiza en la región Xq28 del cromosoma X. El defecto fundamental responsable de las manifestaciones de este trastorno proviene de la alteración funcional de los peroxisomas que provoca una oxidación defectuosa de los ácidos grasos saturados de cadena larga. Esto origina una concentración elevada de estos ácidos grasos en sangre y la acumulación de colesterol y gangliósidos en las membranas celulares del cerebro y la corteza suprarrenal. El resultado es un mal funcionamiento del sistema nervioso, que provoca alteraciones en la fuerza y los movimientos musculares y en las glándulas suprarrenales, que no responden a los estímulos fisiológicos y sintetizan una cantidad menor de hormonas.

de la proliferación de los peroxisomas, se ha considerado que esta expansión del volumen peroxisómico puede ir asociada con la activación de las vías metabólicas que se desarrollan en este organoide. Así, se ha comprobado que hay proliferadores peroxisómicos que activan una proteína llamada PPAR, un receptor nuclear que activa genes en el núcleo, estimula la proliferación de los mismos genes e incrementa la actividad de enzimas responsables de la betaoxidación de ácidos grasos.

El mecanismo homeostático por el cual los peroxisomas producen y controlan las peroxidaciones y la consiguiente formación de radicales libres es un claro ejemplo de que los fenómenos metabólicos que generan dichos radicales no constituyen siempre mecanismos perjudiciales para la célula, sino que, por el contrario, son también imprescindibles para su metabolismo normal.

Se conocen enfermedades genéticas que presentan deficiencias en una proteína peroxisómica específica, como es la *adrenoleucodistrofia* ligada al cromosoma X, o tener defectos en la formación de este organoide como ocurre en el *síndrome de Zellweger*, con pérdida múltiple de las funciones peroxisómicas (recuadro 4-2).

MITOCONDRIAS

Las mitocondrias son organoides que se encuentran en la mayoría de las células eucariotas, en mayor cantidad en aquellas que utilizan grandes cantidades de energía, como en el músculo esquelético o cardíaco, o en las células especializadas en el transporte de electrolitos. Las mitocondrias, como otros organoides citoplasmáticos, interaccionan con motores microtubulares y el citoesqueleto de microtúbulos, que las orientan y distribuyen con precisión en los sitios donde se requiere su función en la célula.

Las funciones mitocondriales principales son la **respiración celular** con producción de energía libre y la fosforilación del difosfato de adenosina (ADP) y su almacenamiento en moléculas de trifosfato de adenosina (ATP). Ambas funciones, respiración y fosforilación, se encuentran acopladas en una cadena de eventos denominada **fosforilación oxidativa**. El ATP sale de las mitocondrias toda vez que las funciones celulares requieren energía, la que es liberada enzimáticamente al escindirse el grupo fosfato de la molécula de ATP con formación de ADP.

Aunque las mitocondrias son acidófilas, el método de coloración histológica clásico de HE no es adecuado para su identificación con el MO. En cambio, por su estructura rica en lípidos (membranas mitocondriales), se ponen en evidencia con una variedad de hematoxilina férrica. También es posible observarlas con el MO mediante técnicas citoquímicas que revelan la actividad de alguna de sus enzimas oxidativas (figs. 4-2 a 4-4).

El número, la forma, el tamaño y la localización intracelular de las mitocondrias difieren de manera notable en las diversas poblaciones celulares, ya que están estrechamente relacionadas con los requerimientos energéticos de cada tipo celular. El ME reveló que las mitocondrias están limitadas por dos membranas paralelas superpuestas. Ambas tienen casi el mismo grosor (unos 6 nm), pero difie

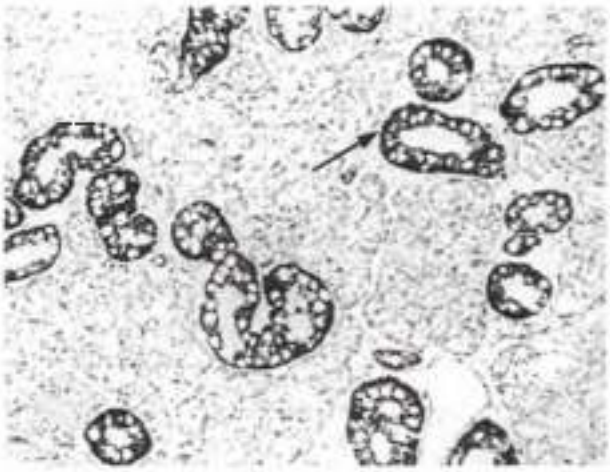

Fig. 4-2. Glándula salival. Los conductos estriados están teñidos con la técnica histoquímica para detectar la actividad de la enzima succinodeshidrogenasa. Los núcleos se ven en negativo en el epitelio de los conductos (*flecha*). ×100.

Fig. 4-3. Corazón. Las miocardiocitos presentan numerosas mitocondrias (*flechas*) detectadas mediante la técnica histoquímica para la enzima succinodeshidrogenasa. Los núcleos se ven en negativo (N). ×1.000.

ren mucho en su aspecto ultraestructural, composición química y propiedades físicas, así como en sus funciones. Mientras que la *membrana externa* es lisa y regular, la *membrana interna* posee pliegues o invaginaciones con forma de crestas mitocondriales aplanadas o de túbulos membranosos en las células que sintetizan esteroides. En ambos casos, la membrana interna amplía considerablemente la superficie, lo cual hace más eficiente su función (fig. 4-5). El número de crestas difiere en las diversas poblaciones celulares; son más numerosas en células con mayores requerimientos energéticos como el miocardio, el músculo esquelético, los riñones, etc. (figs. 4-6 y 4-7).

Entre ambas membranas mitocondriales se encuentra un compartimiento intermembranoso, cuyo contenido es un líquido de baja densidad electrónica. La membrana mitocondrial interna limita un compartimiento cuyo contenido, la **matriz mitocondrial**, posee estructuras esferoidales llamadas **gránulos matriciales**. Aunque se conoce que estos gránulos captan calcio en células óseas y cartilaginosas, su función es poco conocida en otras células. La matriz también contiene ácido desoxirribo-

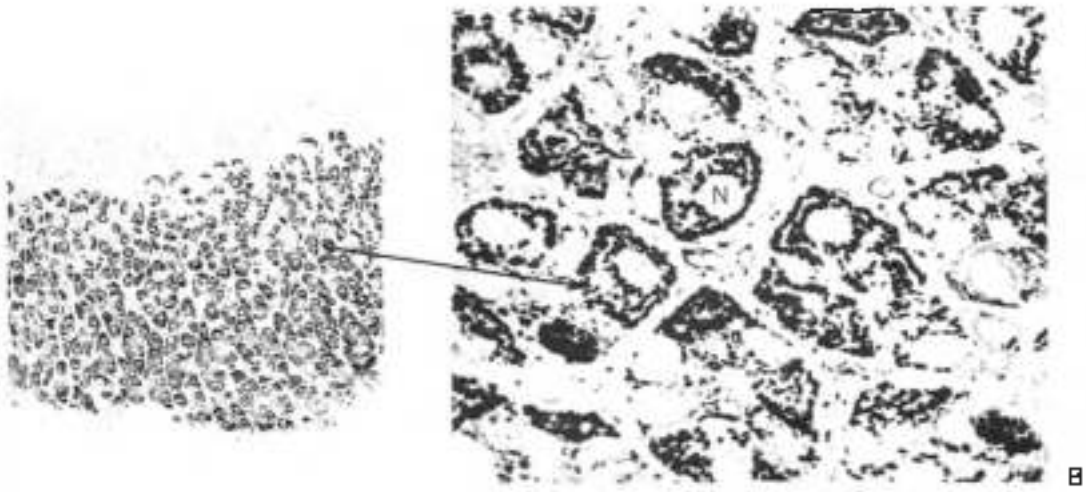

Fig. 4-4. Región fúndica del estómago. La aplicación de la técnica histoquímica para la enzima succinodeshidrogenasa permite detectar la actividad enzimática en las mitocondrias de las células parietales (*flecha*). Los núcleos se ven en negativo (N). A, ×40 y B, ×1.000.

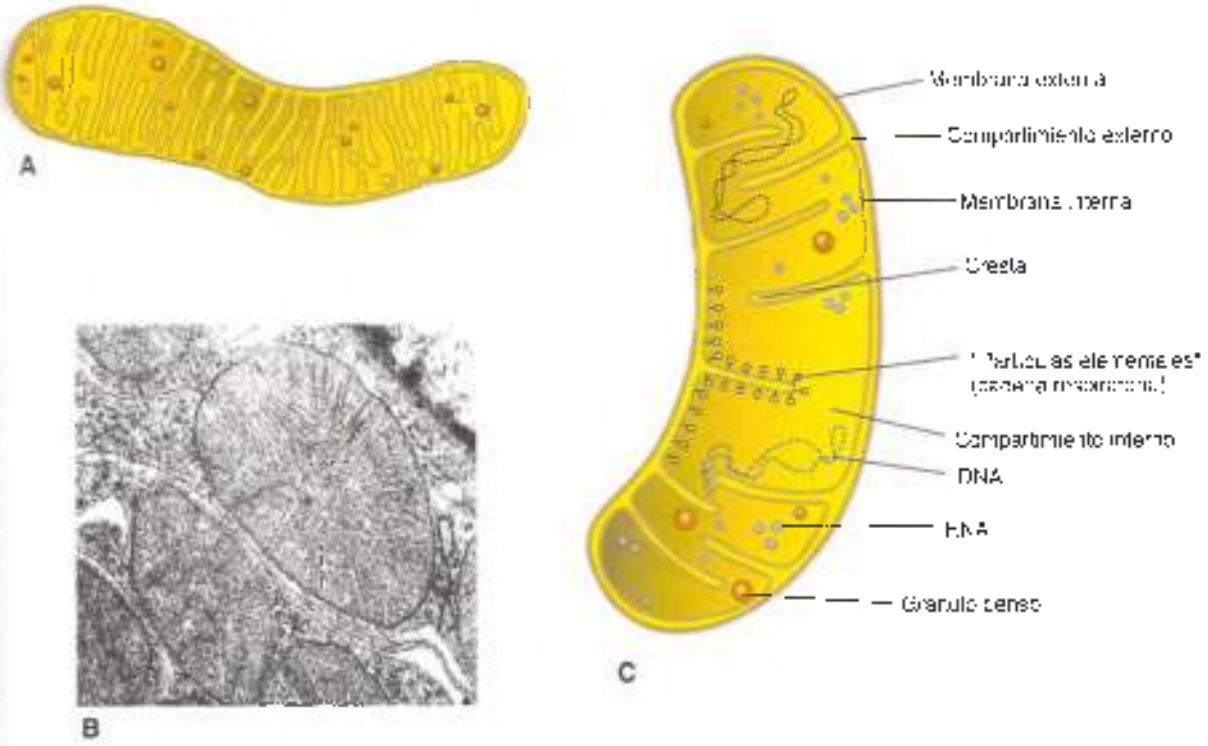

Fig. 4-5. Mitocondria de una célula cardiaca. A. Dibujo. B. MEt. ×16.000. C. Diagrama de los componentes mitocondriales.

Fig. 4-6. Mitocondrias de células parietales de estómago. En el recuadro están señaladas las crestas que tienen forma tubular (*flechas*). ME, ×18.000.

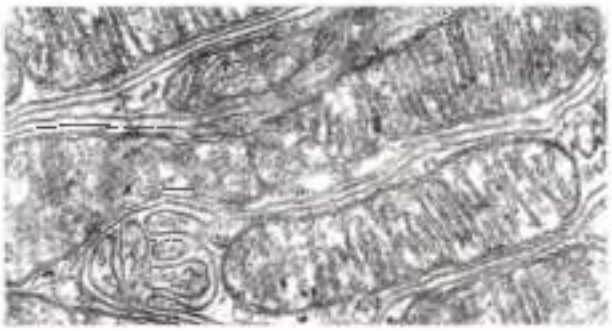

Fig. 4-7. Mitocondrias de células epiteliales del tubo contorneado proximal del riñón (TCP). Las mitocondrias son alargadas y se ubican en la base de las células del TCP. Mag. ×18 000

celio (mDNA) y ácidos ribonucleicos de las tres variedades (mRNA, tRNA y rRNA) y sus ribosomas miden 10 a 15 nm de diámetro. Estos organoides permiten que las mitocondrias sintetice alrededor del 5% de sus proteínas. La mayor parte de las enzimas restantes y otras proteínas estructurales deben ser importadas desde el citosol y son reconocidas en su lugar de destino en las membranas mitocondriales por sus péptido-señal, que son cortados luego de su incorporación.

La membrana interna de las crestas está cubierta por partículas F1, que poseen un segmento intramembranoso o integral de la membrana. En estas partículas elementales, de naturaleza proteica, se localizan las enzimas que sintetizan el ATP (ATP sintetasa); en cambio, en su pedículo se encuentra una proteína específica que produce el acoplamiento entre la síntesis de ATP (fosforilación) y el transporte de electrones (oxidación).

La membrana mitocondrial externa es muy permeable a un gran número de solutos de bajo peso molecular, mientras que la interna es selectivamente permeable y contiene sistemas muy específicos para transportar moléculas de ATP, ADP, algunos ácidos tricarboxílicos, aminoácidos y calcio.

Ambas membranas mitocondriales difieren en su composición química. La membrana externa de mitocondrias hepáticas contiene alrededor de un 30% de lípidos y un 60% de proteínas, en tanto que la interna es más rica en proteínas (80%). Los análisis citoquímicos y bioquímicos de los componentes de membranas aislados de mitocondrias han demostrado una compartimentalización definida de las enzimas de esta organela. La membrana externa posee enzimas oxidativas, como la monoamino oxidasa que, por estar localizada en esta membrana, se considera un marcador de ella. La membrana interna posee la succinoatodeshidrogenasa, las enzimas de la cadena respiratoria (citocromos, citocromo oxidasa), así como las de síntesis del ATP. Por el contrario en la matriz mitocondrial se encuentran las enzimas del ciclo de Krebs o ciclo tricarboxílico (fig. 4-8).

En las mitocondrias tiene lugar la respiración celular aeróbica, que consiste en la oxidación de azúcares simples, ácidos grasos y aminoácidos provenientes de los alimentos por el oxígeno molecular. Esta oxidación produce anhídrido carbónico (CO_2), agua (H_2O) y energía libre, almacenada en ATP derivado de la fosforilación del ADP (fig. 4-

DNA mitocondrial

Como ya se mencionó, existen sólidas evidencias que señalan que la célula eucariótica sería una simbiosis de dos formas de vida: por un lado, el núcleo con el citosol de la *célula primitiva*, y por el otro, una *bacteria ancestral* asociada en simbiosis convertido en mitocondria. El DNA mitocondrial (mDNA), cuyos genes son maternos, está formado por una cadena circular similar al de las bacterias. Estudios comparativos de mDNA han revelado que tiene genes que se relacionan con el control estético celular, los cuales deben haber sido interiorizados durante la evolución para permitir la rápida adaptación a nuevos ambientes mediante la producción de ATP, la generación de calor, la regulación de especies reactivas de oxígeno (ROS), el control de muerte celular vía apoptosis, etc.

El mDNA carece de histonas, lo que impide el empaquetamiento y la formación de los nucleosomas. Asimismo, la carencia de histonas puede favorecer la alta incidencia de mutaciones en el mDNA, con la consecuente aparición de diversas patologías (recuadro 4-3). Hay evidencias experimentales que indican que las mitocondrias, al igual que las bacterias, pueden dividirse por fisión y originar nuevas mitocondrias, una de las estrategias prometedoras para resolver las consecuencias provocadas por mitocondrias enfermas ha sido lograr su reemplazo experimental por mitocondrias de células sanas (recuadro 4-4).

Oxidación mitocondrial

La oxidación comprende una serie de reacciones enzimáticas localizadas en la matriz y en la membrana interna.

Primera etapa: tiene lugar en el citoplasma celular; los azúcares, las proteínas y los lípidos son degradados hasta piruvato y ácidos grasos (fig. 4-8).

Segunda etapa: ocurre cuando las moléculas generadas en el citosol, productos de la primera etapa, ingresan en el compartimiento interno o matriz donde son degradados hasta acetil-CoA y así, pasan al ciclo de reacciones de los ácidos tricarboxílicos o ciclo de Krebs. El ácido acético activado proveniente de la acetil-coenzima A forma por condensación con el ácido oxalacético (ácido tricarboxí

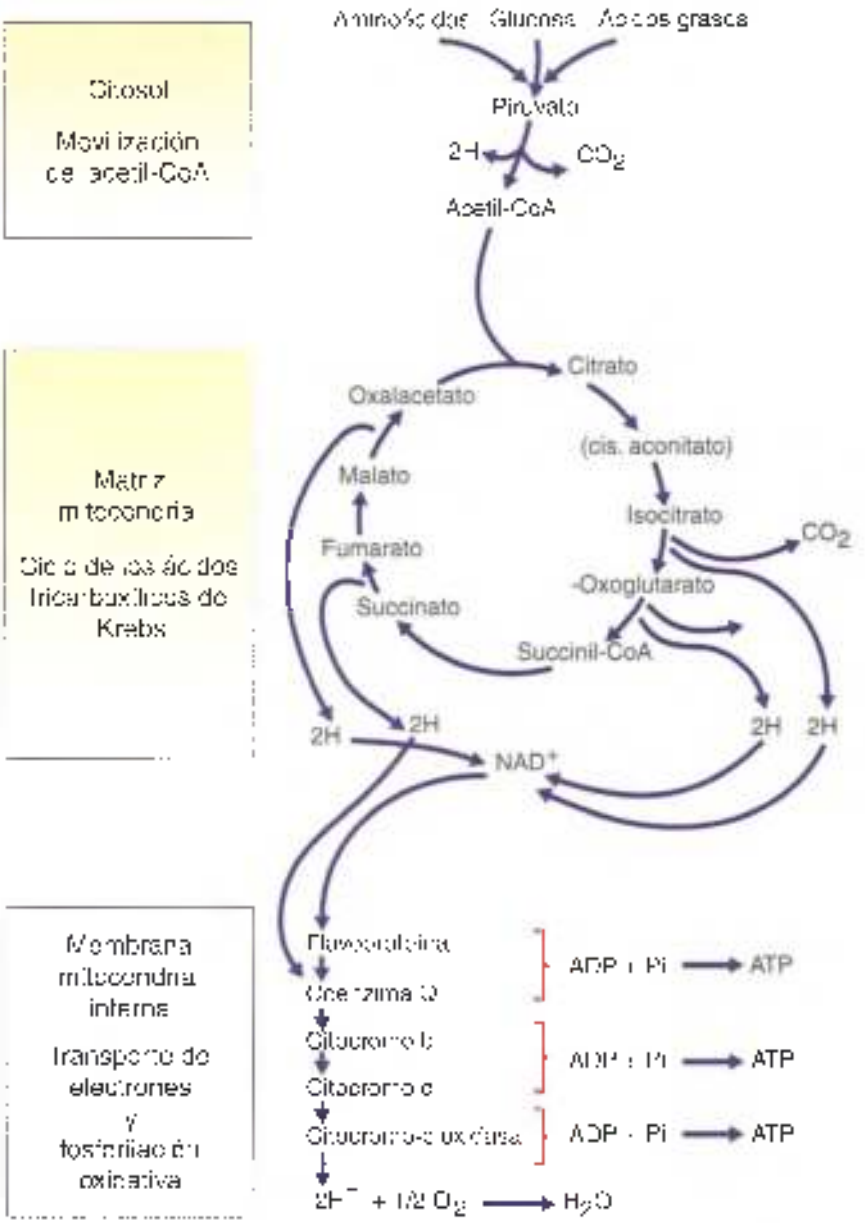

Fig. 4-8. Diagrama que comprende la movilización de la acetil-CoA, el ciclo de Krebs, el transporte de electrones y la fosforilación oxidativa.

el ácido cítrico (ácido tricarboxílico). El ciclo de Krebs es la ruta final común de la oxidación de las moléculas que proveen energía y comprende la actividad de una serie de enzimas, llamadas deshidrogenasas, y sus correspondientes coenzimas: dinucleótido de nicotinamida y adenina (NAD) y dinucleótido de adenina y flavina (FAD), localizadas en su mayoría en la matriz mitocondrial y en la membrana mitocondrial interna. Su función es oxidar los sustratos por eliminación de hidrógenos (H), los cuales ingresan en la cadena respiratoria.

Durante el ciclo de Krebs, la degradación enzimática de los grupos acetilo genera dos moléculas de CO_2 y cuatro pares de átomos de hidrógeno. Éstos, mediante el NAD^+, son transferidos a la cadena respiratoria (fig. 4-8).

Tercera etapa: el proceso de oxidación de los metabolitos derivados de las sustancias alimenticias tiene lugar en la cadena respiratoria, que se localiza en la membrana mitocondrial interna, al igual que la succinato deshidrogenasa del ciclo de Krebs (fig. 4-8). Los electrones provenientes de las oxidaciones

Recuadro 4-3
Medicina mitocondrial

Aportes básicos

En la actualidad se conocen más de cien enfermedades relacionadas con defectos primarios en la fo[illegible]ción mitocondrial y se cree que con el avance del conocimiento el número será mayor. Los primer[illegible] defectos mitocondriales fueron descritos por Luft, hace sólo 48 años, en una mujer de 30 años con [illegible] miopatía. La enfermedad se conoce con el nombre de ***síndrome de Luft***; su manifestación clí[illegible]ca es la incapacidad para realizar trabajo físico prolongado y bioquímicamente se caracteriza por [illegible] falta de acoplamiento de la oxidación y la fosforilación en las mitocondrias del músculo esque[illegible]. En estos pacientes la mayor parte de la energía del catabolismo molecular es convertida en calor [illegible] no en la síntesis de ATP.

Los avances logrados en el conocimiento de las enfermedades mitocondriales se basan en tres áreas: 1) la caracterización de la estructura y la función de la mitocondria, 2) el conocimiento de los pasos de la biosíntesis mitocondrial y 3) el descubrimiento del DNA específico de la mitocondria. Muchas de las enfermedades mitocondriales están relacionadas con mutaciones en su DNA que se transmiten por vía materna. Poseen defectos en el transporte de electrones, intermediarios del ciclo del ácido tricarboxílico y en el transporte de sustratos. Las mutaciones del DNA mitocondrial y la alteración en la oxidación son causas primarias de enfermedad y se ha encontrado que operan también como un efecto secundario del envejecimiento y de procesos degenerativos relacionados con la edad como las enfermedades de Parkinson, de Alzheimer, de Huntington, la esclerosis amiotrófica lateral, las cardiopatías, la aterosclerosis y la diabetes mellitus. En las diferentes manifestaciones habría una relación con la producción de radicales libres del oxígeno. Se espera que el conocimiento de los mecanismos en las disfunciones mitocondriales contribuya a la base de estrategias terapéuticas consistentes principalmente en la administración de antioxidantes, el reemplazo de cofactores y la provisión de nutrientes adecuados, dando lugar a lo que podría llamarse "medicina mitocondrial" (Luft, 1994; Lamberti y Rizzo, 2017).

Recuadro 4-4
Transferencia mitocondrial y rescate de células con mitocondrias disfuncionales

Aportes básicos

Una de las preguntas que se hicieron los investigadores fue si células madre o células somáticas podían reparar otras células con mitocondrias disfuncionales mediante la transferencia de sus propias mitocondrias funcionales. Para dar respuesta a este interrogante, utilizaron células a las que mutaron y depletaron el mtDNA volviéndolas así incapaces de generar respiración aeróbica y de proliferar. Estas células A549ρ⁰ que necesitan un medio permisivo para sobrevivir, que contiene uridina y piruvato para poder suplementar la glucólisis anaeróbica. Estas células fueron cocultivadas con células madre no hematopoyéticas adultas de la médula ósea humana o con fibroblastos de piel. Como resultado de los cocultivos produjeron clones de células A549ρ⁰ recuperadas con mitocondrias funcionales. Estas células pudieron recuperar la capacidad de multiplicarse en forma exponencial al incorporar mitocondrias funcionalmente normales. Los resultados aún no permiten establecer el mecanismo en que las mitocondrias fueron transferidas desde las células donantes a las células receptoras, aunque queda claro que no hubo fusión entre las células. Esta metodología de transferencia mitocondrial no descarta la posibilidad futura de dar solución a enfermedades derivadas de mtDNA mutado mediante la transferencia del mtDNA sano a una célula con mtDNA dañado (Spees y cols., 2006).

producidas en el ciclo de Krebs son tomadas por el NAD⁺ y la coenzima Q y transportados a la cadena respiratoria, la cual está formada por un sistema multienzimático compuesto de **transportadores de electrones** (flavoproteínas, coenzima Q, citocromos y citocromo c oxidasa). Estas enzimas realizan el transporte de electrones como tales o como átomos de hidrógeno, mediante mecanismos de oxidorreducción (redox). Estos procesos de oxidorreducción son **exergónicos**, es decir, se acompañan de liberación de energía, la cual es capturada por un proceso **endergónico**, durante la fosforilación del ADP que tiene lugar en las partículas elementales de la membrana mitocondrial interna. El balance final de este sistema multienzimático es la formación de ATP, H_2O y CO_2.

Cada vez que las necesidades energéticas de las células lo requieran, las moléculas de ATP serán transportadas de las mitocondrias e hidrolizadas enzimáticamente por la adenosín trifosfatasa. El ATP es una molécula con alto valor energético que se consume con liberación de energía y producción de ADP y fósforo inorgánico (Pi), que luego reingresan en la mitocondria donde son reutilizados para

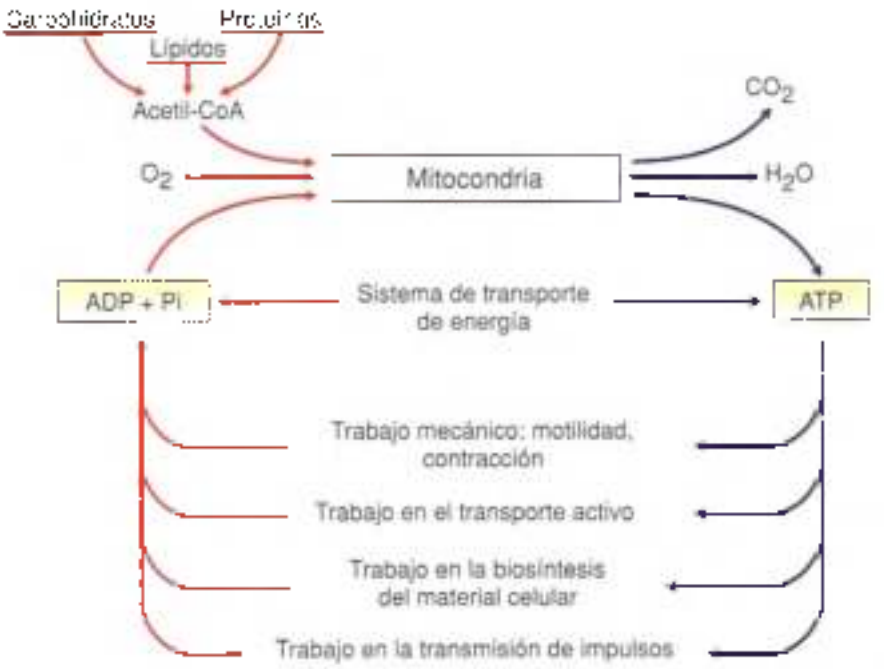

Fig. 4-9. Funciones celulares que dependen de las mitocondrias.

tesis de nuevo ATP. Así, la energía producida por las mitocondrias es empleada por la célula para mantener los procesos que aseguran la organización estructural y funcional propias de la materia viva, como la contracción muscular, la transmisión de los impulsos nerviosos, el transporte activo a través de la membrana plasmática, la secreción (síntesis y liberación de productos secretores), etc. (fig. 4-9). Finalmente, los electrones son transferidos al oxígeno molecular como átomos de hidrógeno, por la citocromo-c oxidasa para formar agua.

Mitocondrias y regulación de la vida celular

Las mitocondrias son la principal fuente de radicales libres, cuyos potentes efectos oxidantes son beneficiosos para la vida celular, pero resultan fácilmente tóxicos cuando se producen en exceso. Por esta razón, se piensa que la evolución biológica dotó a las mitocondrias de un mecanismo para eliminar células anormales, enfermas o morfogenéticamente "prescindibles" mediante la sobreproducción de agentes oxidantes, como una forma de controlar la salud tisular. En 1996, Wang y cols. localizaron un factor proapoptótico en el espacio intermembranoso de las mitocondrias, con lo cual se relacionó definitivamente a las mitocondrias con la apoptosis o muerte celular programada. Este factor resultó ser el citocromo C, el cual se libera al citoplasma cuando la membrana externa de la mitocondria se permeabiliza por efecto de los agentes oxidantes producidos por la propia célula. Normalmente, el citocromo C desactiva a los radicales libres, tomando los electrones libres de éstos para la producción de H_2O en la etapa final de la cadena respiratoria. En casos de superproducción de radicales libres, el citocromo C se desprende de la membrana interna de la mitocondria hacia el espacio intermembranoso donde forma O_2 y H_2O a mayor velocidad que el unido a la membrana interna mitocondrial y utiliza la peroxidasa para descomponer el H_2O_2, otro producto de la descontrolada actividad celular (fig. 4-10). Si este mecanismo celular es sobrepasado, la célula se autodestruye por activación del mecanismo apoptótico (*suicidio celular*) en favor de la supervivencia de la población celular restante. En este caso, la muerte o la supervivencia celular depende del equilibrio entre los miembros de la familia de proteínas citosólicas **Bax/Bcl-2** (proapoptóticas/antiapoptóticas) que se asocian con la membrana externa de la mitocondria para facilitar la retención o la liberación del citocromo C hacia el citosol e inducir, según el caso, la apertura o el cierre de poros en la membrana mitocondrial (figs. 4-10 y 4-11). El citocromo C en el citosol activa en forma sucesiva diversas caspasas y produce finalmente la desrepresión del inhibidor de una

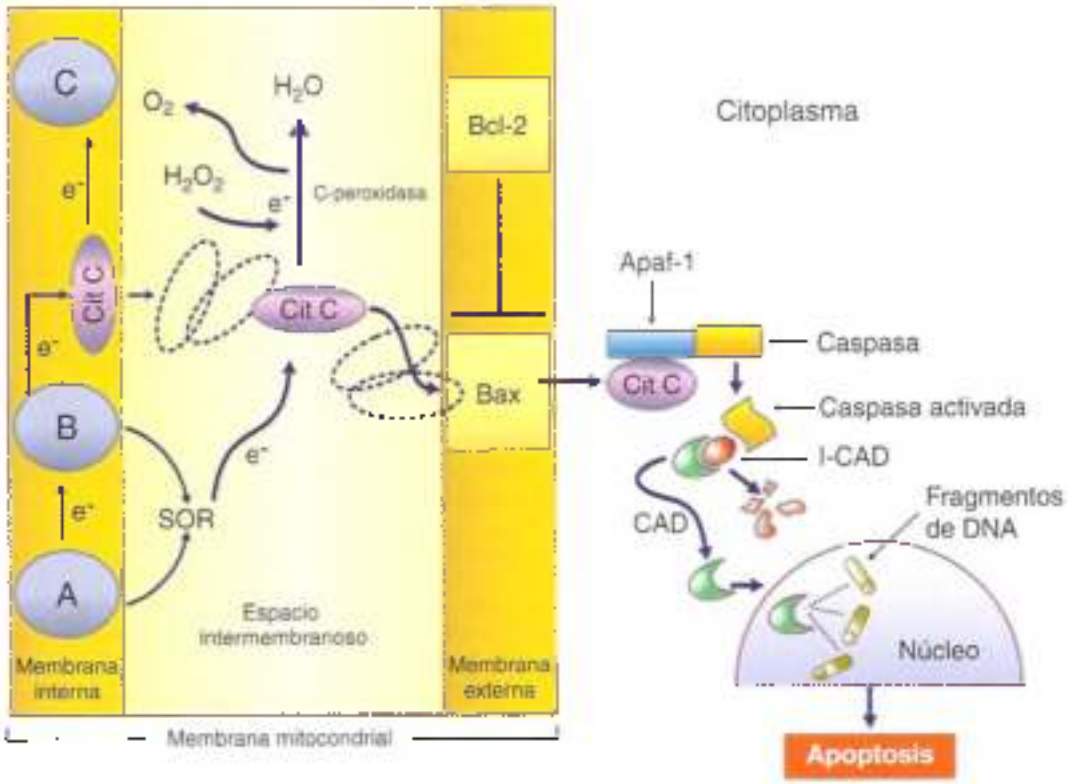

Fig. 4-10. Componentes mitocondriales y apoptosis. CAD: caspasa activada por DNasa. Cit C: citocromo C. Apaf-1: separado de la caspasa que se une al Cit C. Bcl-2: proteína anti-apoptótica. Bax: proteína pro-apoptótica. SOR: radical superóxido.

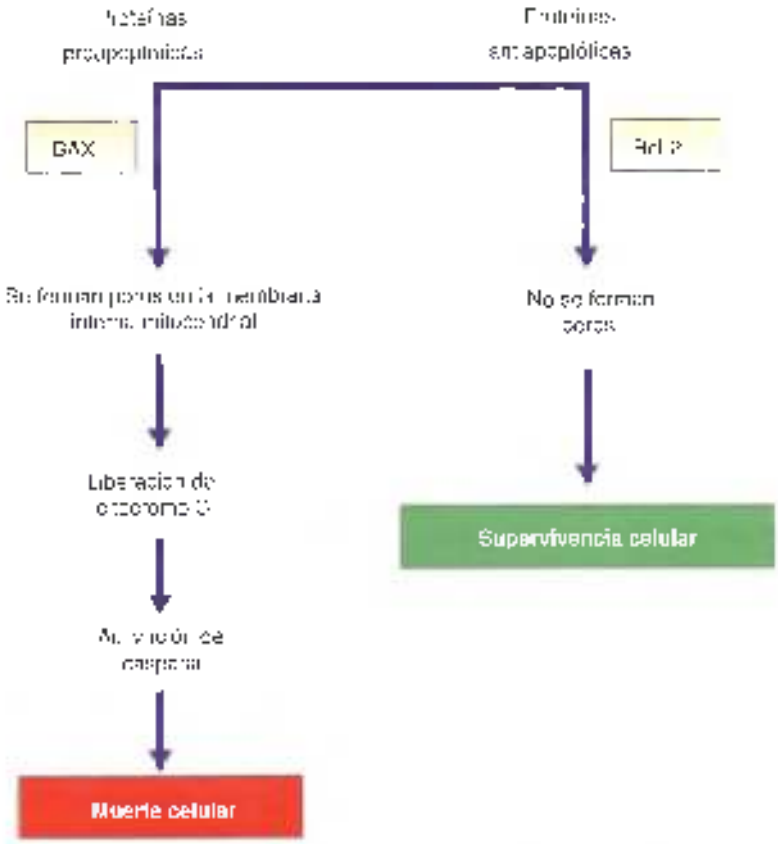

Fig. 4-11. Regulación de la vida celular por las familias de proteínas BAX y Bcl-2.

DNAasa, la cual luego es liberada de su inhibidor y penetra en el núcleo, donde degrada el DNA y produce la muerte celular.

Bibliografía y Lecturas adicionales

Alberts B, Bray D, Hopkin K, Johnson A, Lewis J, Raff M, Roberts K, Walter P. Introducción a la Biología Celular. 2ª ed. Madrid: Editorial Médica Panamericana, 2006.

Bazin L, Ecochard L, Bouet M, Cirotto S, Mandelli M, Valent de JS, Vieu M. 8OGDG and Acrylamide Induced Selective Mutations and Chromosomal Aberrations. PLoS ONE. 2008; 3: e1677.

Belmonte E, Alvarez J, Cachinero JM, Garay Malpartida M, Sanso A. A mitochondrial clock of mitochondrial dna's decision point. Braz J Med Biol Res. 2007;40:1001-04.

Bianchi A. Quimica Biologica. 7ª ed. Buenos Aires: Editorial El Ateneo, 2001.

Bonekamp NR, Poot LA. Mitochondrial-to-nuclear signaling. Trends Cell Biol. 17:502-17, 2007.

Brackard BU. Role of peroxisomes in the toxic increase in alcohol metabolism. J Gastroenterol Hepatol. 2007 22 (Suppl 1):S29-31.

Brown LE, Papaioannou RP, Wanders RJ, Wirtz KW. Targeted fluorescent probes in peroxisome research. Histol Histopathol. 2001;16:769.

Brown TL, Erdmann R. Peroxisome biogenesis. Rev Physiol Biochem Pharmacol 2000;142:75-121.

Bruice P. Química orgánica. Sobre bases moleculares. 3ª ed. Madrid: Pearson, Médica Panamericana, 2000.

Cavalier-Smith LA. Mitochondrial DNA. Sci Amer. 993;248:28-31.

Cerella ME, Flores JM, Aviles-Gutierrez V, Wirtel H, Wenzel U. Antiproliferative and apoptosis-inducing effects of resinol and oleanolic acids, two pentacyclic triterpenes from olives, on HT-29 colon cancer cells. Br J Nutr. 2008; 26: 1-8.

Cherbert AJ, Brand MD. Research on mitochondria and aging, 2006-2007. Aging Cell. 2007; 6:477-79.

Cooper B. Metabolismo. Kaiser, Krieger, Scott, Zipursky, Darnell. Biología Celular y Molecular. 5ª ed. Madrid. Ed. Médica Panamericana. 2005.

Cox R. The Development of Mitochondria. Medicine. PNAS 1994;91:873-6.

Schwartz M, Vissing J. Paternal Inheritance of Mitochondrial DNA. New England J Med 2002; 347:576-580.

Falkenberg B, Gustafsson M. Mitochondrial DNA and human evolution. Ann Rev of Genomics Hum Gen. 2005; 6: 165-83.

Scheffler M, Bernard G. Growth and division of peroxisomes. Int Rev Cytol. 2006; 255:237-93.

Spear E, Olson SD, Whitney M, Prockop D. Mitochondrial transfer between cells can rescue aerobic respiration. Proc Natl Acad Sci USA. 2006;103:1053-2814.

Stock M, Sidlauskas A, Nufiez NM, Gabley D, Tarquinio S, Valvo M, Arcuso M, Jost-Messinger evolutionary relationships across the cytochrome channel: Mitochondrial and nuclear markers link a new green toad from Sicily to African relatives. BMC Evol Biol. 2008; 8:56-66.

Skulachev VP. Cytochrome C in the apoptotic and antioxidant cascades. FEBS Letters 2003;429:2-8-30.

Turner CL, Bunyan DJ, Thomas NS, Massey DJ, Jones EJ, Weterman CR, Wanders RJ, Temple IK. Zellweger syndrome resulting from maternal isodisomy of chromosome 1. Am J Med Genet A 2007; 143 A:2179-3.

van Ael E, Identan M. Targeting signals in peroxisomal membrane proteins. Biochim Biophys Acta 2006;1763:1607-36.

van Raam BJ, Verhoeven AJ, Kuijpers TW. Mitochondria and neutrophil apoptosis. Int J Biochem 2006;84:199-203.

Wallace DC. Why do we still have a maternally inherited mitochondrial DNA? Insights from evolutionary medicine. Annu Rev Biochem 2007;76:781-821.

Yang W, Tiffany-Castiglioni E. Paraquat-induced apoptosis in human neuroblastoma SH-SY5Y cells: involvement of p53 and mitochondria. J Toxicol Environ Health A. 2008; 71: 289-99.

Páginas web

http://www.geocities.com/ed.ac.uk/studentwebs/session2/group28/index.html

http://www.imagenes/Animales/Animales/Aparato/Aparato/Animales/ep/Celular1.pdf

http://www.academiademedicina.org.pe/publicaciones/anal2003/vol1/tesisdelesaduca.libresyelcerebrohumano.pdf

AUTOEVALUACIÓN

Señale la única opción de respuesta correcta

1. El origen de los peroxisomas es:

- a) La membrana se origina en el compartimento (vesícula) del aparato de Golgi y las enzimas se forman en el compartimento cis del aparato de Golgi, unidas a un marcador de manosa fosfato.
- b) La membrana se origina en el retículo endoplasmático y las enzimas en el citosol.
- c) La membrana se origina en el aparato de Golgi y las enzimas en el citosol.
- d) La membrana y las enzimas se originan en el retículo endoplasmático rugoso.
- e) Los peroxisomas se autorreproducen porque tienen DNA.

2. Señale una característica correcta de los peroxisomas:

- a) Pueden realizar la peroxidación de ácidos grasos.
- b) Pueden realizar la conversión de carbohidratos en grasas.
- c) Intervienen en el ciclo de Krebs mediante los productos metabólicos que son convertidos en aminoácidos como serina.
- d) Los peroxisomas se demuestran mediante la reacción de Gomori para fosfatasa ácida (microscopía óptica).
- e) Se encuentran sólo en algunas células eucariotas animales.

3. En relación con la función mitocondrial:

- a) El piruvato que se origina en el ciclo de Krebs es transformado en acetil.
- b) La desoxiadenosina oxidativa genera ácido cítrico en el citoplasma.
- c) El piruvato proveniente de la glucosa es transformado en acetil-CoA.

☐ d) Los productos de la descarboxilación oxidativa son CO_2 y H_2O.

☐ e) La energía que se libera en la oxidación de NADH y FADH2 se transfiere desde el ADP al ATP.

4. Sobre el DNA mitocondrial:

☐ a) El DNA mitocondrial sintetiza todas las proteínas que sintetiza el núcleo.

☐ b) El DNA mitocondrial es circular y carece de histonas.

☐ c) Las proteínas de las mitocondrias son sintetizadas en el RER.

☐ d) Las mitocondrias no se reproducen por fisión sino por ensamblaje de sus componentes.

☐ e) El DNA mitocondrial es el mismo que el DNA nuclear.

5. De las siguientes frases, señale la incorrecta:

☐ a) La energía contenida en el ATP es de tipo químico debido a los enlaces de los grupos fosfato.

☐ b) En las reacciones catabólicas se libera energía y en las anabólicas se consume energía.

☐ c) El ATP es la molécula de transferencia energética en los procesos metabólicos.

☐ d) El metabolismo es un proceso exclusivo de las células animales ya que poseen mitocondrias.

☐ e) Los citocromos obtienen electrones de alta energía mediante dos fotosistemas en serie.

6. A través de la membrana mitocondrial interna se genera un gradiente electroquímico porque:

☐ a) La concentración de ATP es diferente a ambos lados de la membrana.

☐ b) Las cargas eléctricas son iguales a ambos lados de la membrana.

☐ c) La concentración de protones y de cargas positivas es mayor en el espacio intermembranoso.

☐ d) Hay una concentración alta de ATPasa en la membrana interna.

☐ e) Hay una concentración baja de ATPasa en la membrana interna.

7. Con respecto a la función mitocondrial:

☐ a) Las reacciones del ciclo de Krebs o ciclo del ácido cítrico transcurren en el espacio intramembranoso.

☐ b) La energía para la síntesis del ATP proviene de los H+ que ingresan de la matriz mitocondrial.

☐ c) La ATP sintasa no puede hidrolizar ATP.

☐ d) El transporte de H+ y la síntesis de ATP tienen lugar en el mismo sitio de la ATP sintasa.

☐ e) La betaoxidación de los ácidos grasos tiene lugar en la cresta de la membrana interna de la mitocondria.

8. En la cadena respiratoria se produce:

☐ a) Transporte de electrones con pérdida de energía.

☐ b) Transporte de protones con liberación de energía.

☐ c) Transporte de electrones con recuperación de energía.

☐ d) Transporte de protones con intercambio de iones.

☐ e) Todo lo anterior según el tipo celular.

9. La matriz mitocondrial:

☐ a) Contiene copias idénticas del genoma de DNA mitocondrial.

☐ b) No contiene ribosomas.

☐ c) Contiene una cadena de proteínas conocida como "cadena de transporte electrónico".

☐ d) No contiene dRNA.

☐ e) Nada de lo anterior es correcto.

Indique si las siguientes afirmaciones son ***verdaderas*** *o* ***falsas.*** *En las falsas subraye el(los) elemento(s) erróneo(s)*

1. Los peroxisomas son organoides limitados por una membrana intermedia y están presentes en el citoplasma de las células eucariotas.
   ☐ V ☐ F
2. Las enzimas oxidativas de los peroxisomas utilizan el oxígeno molecular para remover los átomos de hidrógeno de sustratos orgánicos específicos y generar peróxido de hidrógeno (agua oxigenada).
   ☐ V ☐ F
3. Los peroxisomas hepáticos de rata y de otras especies contienen la enzima uricoxidasa y la uricasa.
   ☐ V ☐ F
4. Las mitocondrias como los peroxisomas son organoides que participan en la oxidación de los nutrientes orgánicos empleando el oxígeno combinado a la obtención de energía y para la detoxificación celular.
   ☐ V ☐ F
5. La membrana interna de las crestas está cubierta por partículas F1, de naturaleza lipídica, se localizan las enzimas que sintetizan el ADP.
   ☐ V ☐ F
6. La matriz mitocondrial contiene ADN (desoxirribonucleico) y ácidos ribonucleicos de las tres variedades (mARNm, tARNt y mARNr).
   ☐ V ☐ F
7. En las mitocondrias tiene lugar la respiración celular anaeróbica, que consiste en la oxidación de los azúcares simples, ácidos grasos y aminoácidos provenientes de los alimentos por el oxígeno molecular.
   ☐ V ☐ F
8. El ADNmt carece de histonas lo que impide el plegamiento y formación de los nucleosomas.
   ☐ V ☐ F
9. La cadena respiratoria se localiza en la membrana mitocondrial interna, al igual que la succinato deshidrogenasa del ciclo de Krebs.
   ☐ V ☐ F
10. El citocromo C, es el factor pro-apoptótico mitocondrial.
   ☐ V ☐ F

5

Relaciones de la célula hacia su interior y con su medio exterior

Roberto A. Rovasio, Mirta A. Valentich y Aldo R. Fynard

A

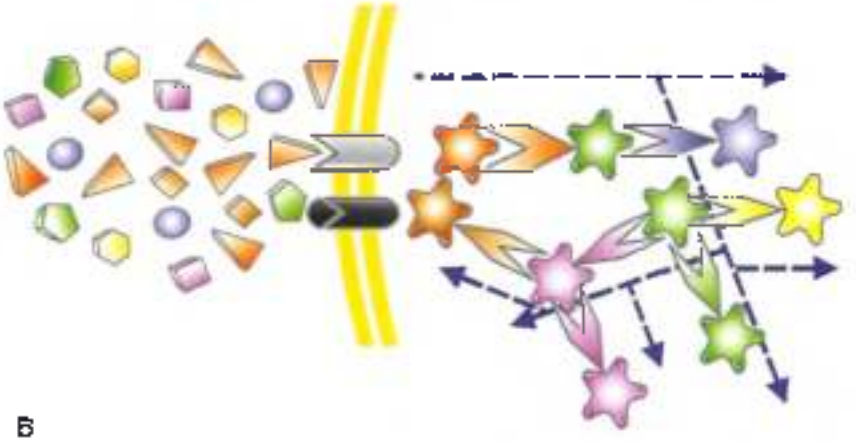

B

Fig. 5-0. Como cualquier ser vivo independiente, la célula tiene interfases de contacto y comunicación con su interior y con su medio exterior.

A. "... el contacto del ángulo agudo de un triángulo con un círculo no produce menos gozo que el contacto del dedo de Dios con el dedo de Adán" (Vasily Kandinsky, 1866-1944). Detalle de *La Creación* (Capilla Sixtina, Vaticano) de Miguel Ángel (1475-1564).

B. Esquema muy simplificado representando diferentes señales extracelulares (lado izquierdo), una de ellas (triángulo rojo) reconocida por un receptor de la superficie celular (gris), que dispara cascadas de señales que se diversifican hacia el núcleo y otros destinos citoplasmáticos (flechas), incluso volviendo a señalizar hacia el exterior de la célula mediante otro receptor (negro).

Resumen conceptual

En los capítulos anteriores revisamos las bases estructurales y funcionales de la célula, comentamos aspectos de su origen y evolución, vimos dónde reside su capacidad de control y el depósi

to de la información biológica, qué estructuras y compartimientos la forman, cómo desarrolla sus funciones básicas para sobrevivir, funcionar y reproducirse y de dónde proviene la energía necesaria para que todo ello ocurra. En la próxima sección del libro (Parte II) veremos de qué manera se integran los diferentes tipos celulares para formar superestructuras organizadas: los tejidos. Es el turno entonces de tratar en este capítulo aquellos aspectos de la célula que son esenciales para lograr esa organización.

La construcción de estructuras de mayor complejidad se basa en diferentes mecanismos celulares, como el reconocimiento del entorno, la distribución de componentes citoplasmáticos, los cambios de forma, la movilización y el desplazamiento orientado, el establecimiento de contactos y asociaciones con otras células o con materiales extracelulares, etc. El desarrollo eficiente de todas estas actividades depende del buen funcionamiento de un dominio celular clave, la ***superficie celular*** *como integrante esencial de toda mediación de la célula hacia su interior y con su exterior. En biología funcional, el concepto de superficie celular supera los límites de la membrana plasmática al quedar ésta integrada con sus estructuras adyacentes, que corresponden a componentes del* ***citoesqueleto*** *y de la* ***matriz extracelular****.*

Veremos así que cuando una célula toma contacto con moléculas de su microambiente, recepta señales definidas que se transmiten en cascada al interior de su citoplasma para conectarse con diferentes "destinatarios". Esta cadena de conexión molecular llega hasta distintos efectores (organoides, citoesqueleto, DNA) sobre los cuales se induce una respuesta específica (inicio de la transcripción, regulación de síntesis, cambio de forma, movimiento). La mayoría –si no todas– de esas respuestas están integradas por un componente dinámico, ya sea manifestado a nivel molecular (aumento de la síntesis y transporte de una proteína) o supramolecular (cambio de forma o migración celular), y en todas esas acciones la participación del citoesqueleto es esencial. Por otra parte, si una célula recibe la señal (la "orden") de inmovilizarse sobre una estructura-soporte o de distribuirse por una región determinada o de migrar hacia un sitio definido, también es fundamental la participación de los componentes de la matriz extracelular.

LA SUPERFICIE CELULAR

En la introducción a la Parte I esbozamos el posible mecanismo evolutivo que culminaría con la formación de las células primigenias, con el énfasis puesto en el hecho crucial de la formación de compartimientos (recuadro 5-1; véase introducción a la Parte I).

También describimos las principales etapas que, bajo la forma de **modelos de membrana**, se desarrollaron para explicar la naturaleza de la interfase entre el interior de la célula y su microambiente externo. Aunque desde hace varios siglos se pensaba como lógico y razonable que existiera alguna *membrana* que marcara la "frontera" de la célula, las limitaciones del instrumental óptico hasta la década de 1950, cuando el microscopio electrónico comenzó a ser operativo, impidieron obtener evidencias directas de esa presunción. Como en otras áreas de la ciencia, en este caso particular, el conocimiento estructural de la membrana celular también estuvo asociado con los avances de métodos y tecnologías, lo que también permitió que se fueran explicando y comprendiendo las bases de las diferentes funciones de las membranas biológicas (cuadro 5-1).

Estructura básica de las membranas celulares: lípidos, proteínas y carbohidratos

Todas las membranas biológicas están formadas por una doble capa de lípidos, en las cuales están incluidos diversos tipos de proteínas integrales. Tanto las proteínas como los lípidos pueden unirse a residuos azúcares que quedan expuestos hacia la superficie externa o luminal. Además, esta estructura membranosa es fluida y sus componentes moleculares tienen capacidad para moverse de diferentes maneras. Los lípidos que forman la bicapa pertenecen a la gran familia de **fosfolípidos**, que son moléculas **anfipáticas**, es decir, interaccionan con el agua mediante un **dominio hidrófilo** (grupo o cabeza polar) y un **dominio hidrófobo** (grupo o cola no polar), generado principalmente por ácidos grasos con diverso grado de insaturación. Esta característica les permite ensamblarse espontáneamente en el medio acuoso y formar láminas (monocapas), micelas o vesículas (**liposomas**) (fig. 5-1).

Además de fosfolípidos, las membranas poseen **colesterol** y **glucolípidos**, distribuidos en forma diferencial en las capas externa e interna, lo cual está relacionado con las diferentes funciones que se expresan en ambos lados de la bicapa. Tanto las mem-

Copyrighted material

Recuadro 5-1
Cambios evolutivos en el origen de la protocélula

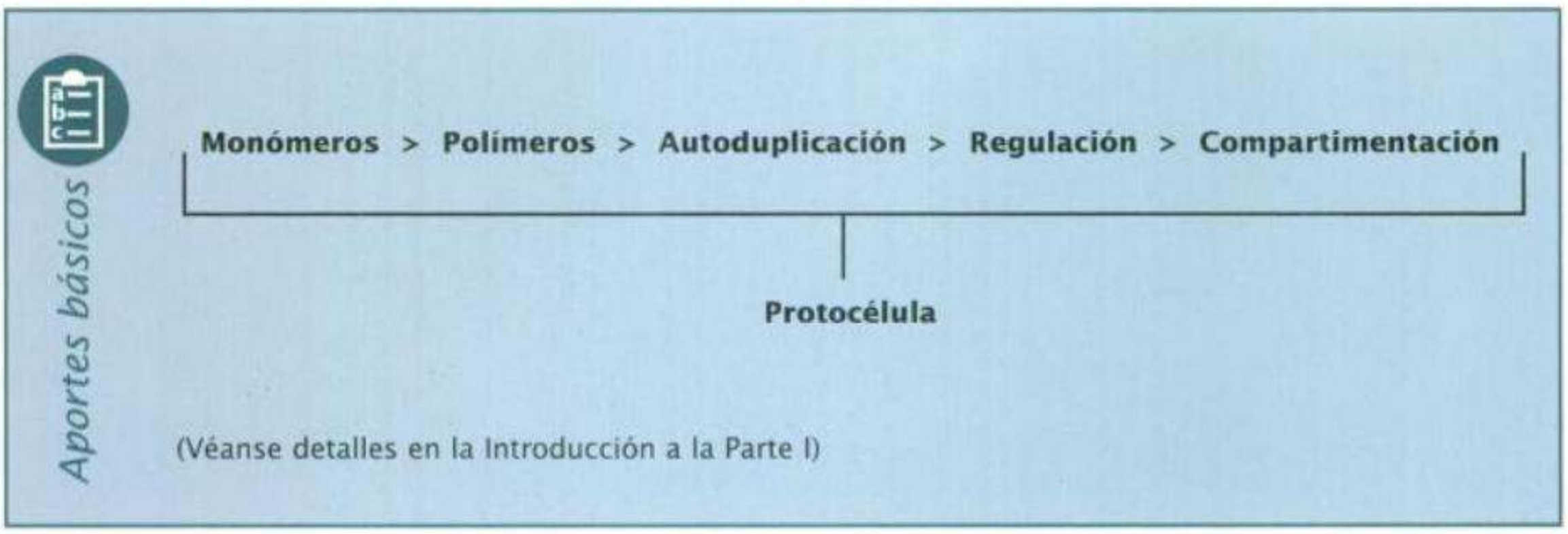

branas de los diferentes tipos celulares como las distintas membranas de una misma célula o los diferentes dominios de un mismo tipo de membrana celular poseen diferente composición química y estructura molecular (cuadro 5-2). Por ejemplo, el fosfolípido fosfatidilserina, localizado normalmente hacia el lado interno de la membrana, sufre un proceso de externalización cuando la célula está muriendo por **apoptosis**. Esta observación dio lugar al desarrollo de un método citoquímico que pone en evidencia dicho desplazamiento y se utiliza como un **marcador** temprano de **muerte celular programada**.

Por otra parte, para que algunas proteínas intrínsecas de la membrana puedan funcionar en forma adecuada necesitan estar rodeadas o en interacción con tipos particulares de lípidos de su entorno, lo cual conforma un **dominio de membrana**. Esta heterogeneidad molecular de las membranas es responsable del elevado número de funciones atribuibles a las membranas celulares, lo cual también se refleja en la variedad y las proporciones relativas de lípidos característicos de los diferentes tipos de membranas de las células eucariontes (véase cuadro 5-2).

Mientras que la bicapa lipídica determina la estructura básica de las membranas biológicas, las proteínas son responsables de la mayor parte de las funciones, ya sea como receptores específicos, puntos de enlace a componentes del citoesqueleto o de la matriz extracelular, expresión de actividad enzimática, moléculas transportadoras de proteínas, canales iónicos, etc.

Cuadro 5-1. ***Evolución del concepto de membrana celular***

Modelo	*Componentes*	*Propiedades y funciones*
Gorter-Grendel (1925)	Bicapa lipídica	Características hidrófobas Transporte de moléculas lipófilas Fusión de membranas
Danielli-Davson (1950)	Proteínas periféricas	Transporte de moléculas hidrófilas Antigenicidad de la célula
Singer-Nicolson (1972)	Proteínas integrales Carbohidratos complejos Glucoproteínas Glucolípidos Mosaico fluido	Receptores Reconocimiento celular Adhesión célula-célula y célula-sustrato Actividad enzimática superficial Interacción inmune, histocompatibilidad Flujo de membrana Endocitosis y exocitosis Interacción y reclutamiento de ligandos Cambios de forma celular Motilidad y migración celular Enlace con citoesqueleto Unión con matriz extracelular

Copyrighted material

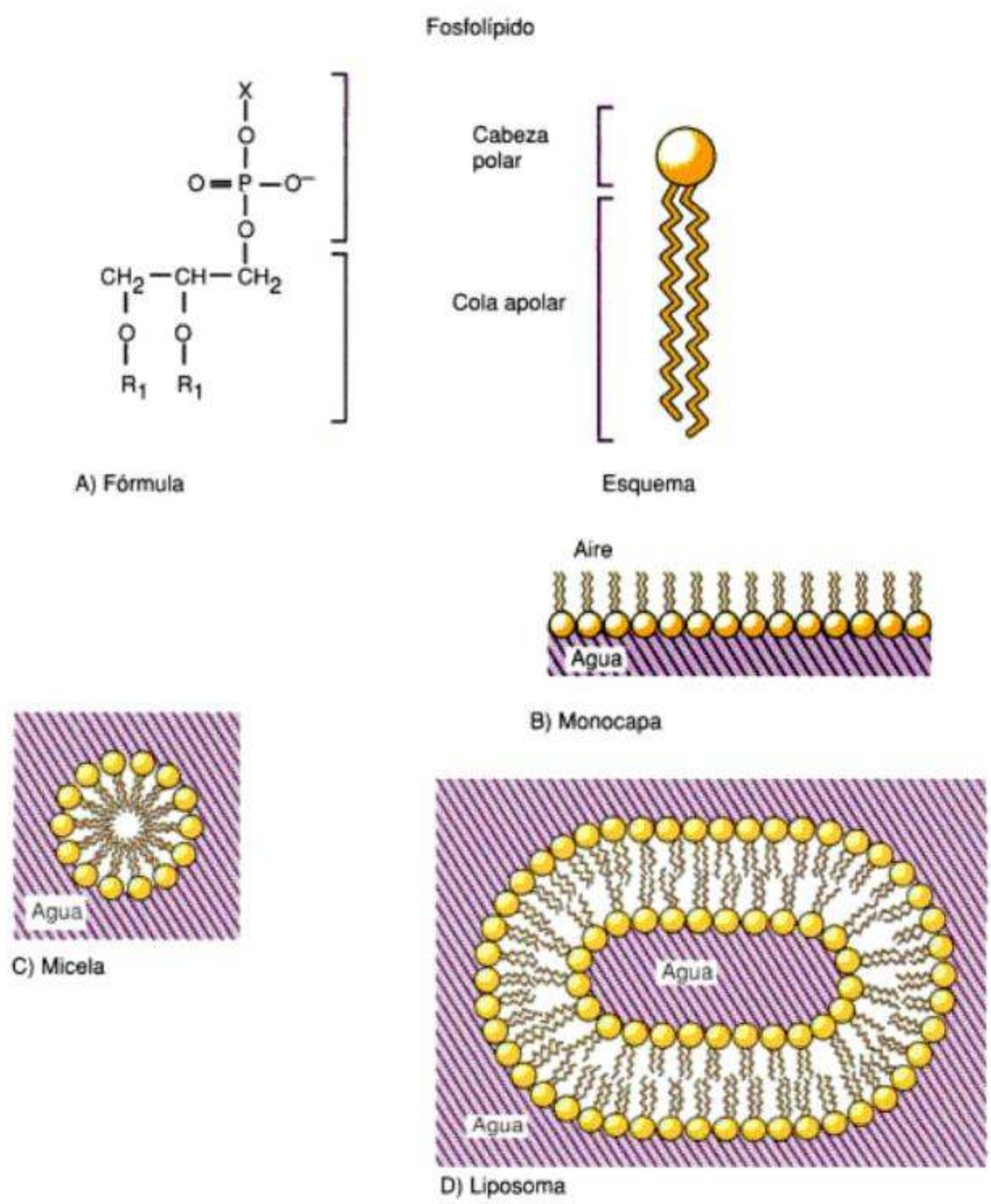

Fig. 5-1. Estructura de un fosfolípido (A) y su interación con el ambiente acuoso para formar una monocapa (B), una micela (C) o un liposoma (D).

Las interacciones entre las proteínas y la bicapa lipídica se establecen de diversas maneras. Algunos miembros de la familia de **proteínas integrales** de membrana pueden extenderse a través de ambas capas lipídicas, ya sea atravesándolas una sola vez (fig. 5-2 A) o varias veces (fig. 5-2 B), o formando una estructura cilíndrica (poro de la membrana) con cavidad hidrófila (fig. 5-2 C). Otras proteínas integrales, en cambio, no atraviesan toda la bicapa y sólo ocupan la lámina interna de la bicapa lipídica (fig. 5-2 D) y hay proteínas ubicadas enteramente por fuera de la membrana pero unidas fuertemente mediante enlaces covalentes a uno o dos lípidos de la hojuela externa o interna de la membrana (fig. 5-2 E). Otro grupo de proteínas que interaccionan con la membrana está formado por **proteínas periféricas**, ubicadas en la vecindad de la superficie externa o interna de la membrana y unidas indirectamente a ésta mediante proteínas integrales (fig. 5-2 F). Mientras que el aislamiento de las proteínas integrales requiere la rotura de la capa lipídica mediante detergentes, las proteínas periféricas se pueden extraer mediante procedimientos más delicados (digestión suave con proteasas) que interfieren con las uniones entre proteínas pero dejan intacta la bicapa lipídica.

Las proteínas integrales que atraviesan totalmente la membrana (una o más veces) dejan expuestos sus grupos terminales ($-NH_2$ y -COOH), que interaccionan con **ligandos** ubicados en el lado externo e interno de la membrana. Hacia el lado externo pueden funcionar como receptor de señales o para unirse con componentes de la **matriz extracelular** (fig. 5-2 A, B), mientras que hacia el interior pueden interaccionar con componentes del **citoesqueleto** (fig. 5-2 A) o poseen dominios activos para iniciar una **cascada de señales** (fosforilación, etc.) y llevar el "mensaje" hacia el interior celular (fig. 5-2 B). En

Copyrighted material

Cuadro 5.2. *Composición lipídica (% de peso) de diferentes membranas celulares*

Lípido	Hígado	Eritrocito	Mielina	Mitocondria	Retículo endoplasmático	Escherichia coli
Colesterol	17	23	22	3	6	0
Fosfatidiletanolamina	7	18	15	35	17	70
Fosfatidilserina	4	7	9	2	5	1
Fosfatidilcolina	24	17	10	39	40	0
Esfingomielina	19	15	8	11	5	0
Gangliósidos	7	3	28	1	1	0
Otros	22	4	8	21	27	30

membrana plasmática de las células eucariontes, muchas proteínas y algunas moléculas lipídicas son cadenas de azúcares (oligosacáridos) unidas de forma covalente y expuestas hacia la superficie celular (fig. 5-2 A). Algunas membranas celulares también contienen proteoglucanos integrales, cuyas cadenas de oligosacáridos están expuestas hacia el exterior. Esta cubierta de glucoconjugados o glucocálix protege a la célula contra daños mecánicos o químicos (estómago), pueden expresar actividad enzimática superficial (disacaridasas de intestino), son receptores o sitios de reconocimiento específicos ligandos (lectinas), participan en la adhesividad celular (leucocitos), actúan como determinantes antigénicos de la célula (grupos sanguíneos, antígenos de histocompatibilidad) y evitan la precipitación de sales en superficies de alta concentración iónica (riñón) (fig. 5-3).

La introducción del concepto de mosaico fluido significó un avance significativo en el conocimiento de la membrana al permitir la interpretación de los mecanismos subyacentes a la movilidad de sus integrantes moleculares, sobre todo en el plano de la membrana. Los componentes moleculares involucrados y el carácter dinámico de la membrana celular brindaron la posibilidad de explicar muchas de las funciones celulares que hasta entonces permanecían en el terreno de las especulaciones. Así, se sabe que la movilidad de los componentes de la membrana es esencial para explicar no solo los cambios de forma y la locomoción celular, sino los fenómenos de defensa (endocitosis) y de excreción

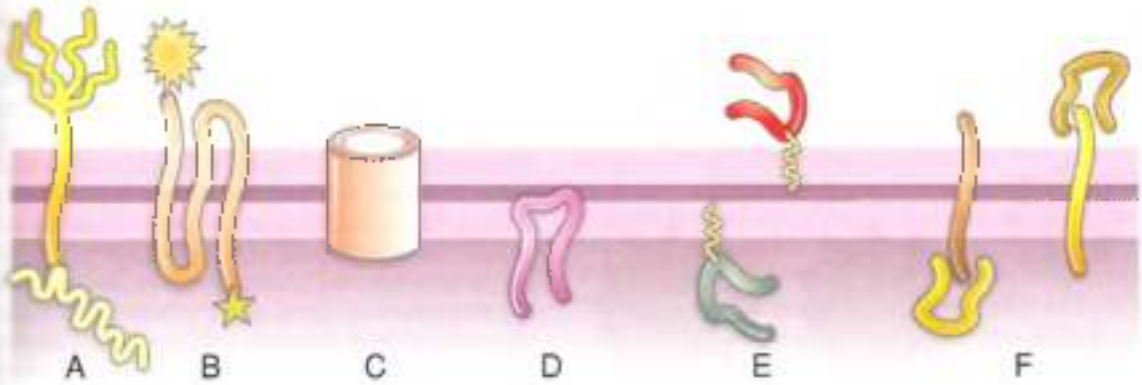

Fig. 5-2. Asociación entre componentes de la membrana celular que delimita el exterior (Ext) y el interior (Int) de la célula. Proteínas integrales (A-E) y periféricas (F). Proteínas con una (A) o más pasos (B) a través de la membrana lipídica, con enlaces a componentes externos [señales, matriz extracelular] (B) e internos [citoesqueleto] (A). Se indican los residuos azúcares expuestos hacia el exterior (glucocálix) (A). Proteína transmembrana en canal (C). Proteína asociada a la bicapa interna de la membrana (D). Proteínas unidas a la membrana por uno o más componentes lipídicos (E). Glucoproteínas periféricas asociadas con unidades proteínas integrales de membrana (F).

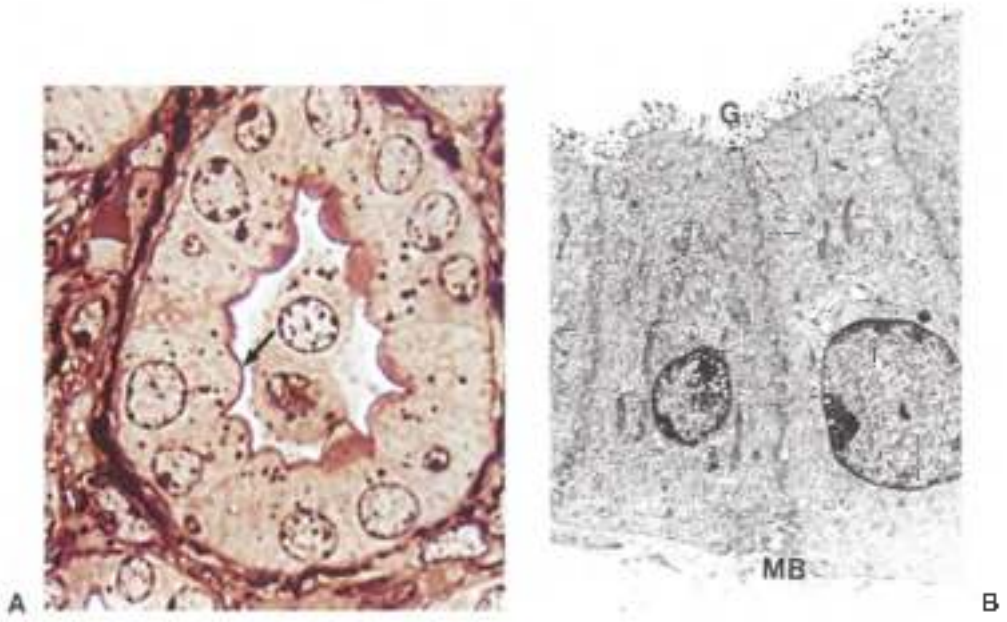

Fig. 5-3. Tubo intestinal de ratón. A. La técnica histoquímica de ácido peryódico-metenamina plata (equivalente a la técnica de PAS) demuestra las glucoproteínas en el glucocáliz luminal (flecha). B. La técnica de alcian blue-tetróxido de osmio permite visualizar los grupos aniónicos de los glucoconjugados en el glucocáliz luminal (G) mediante microscopía electrónica. MB, membrana basal.

(exocitosis), así como la naturaleza y la función de los receptores, el transporte a través de la membrana, la transducción de señales hacia el citoplasma y hacia el medio exterior, el reconocimiento entre células, muchos fenómenos celulares de la inmunidad y de la digestión superficial, las comunicaciones intercelulares, etc. (véase cuadro 5-1).

La capacidad de movilización de las proteínas en el plano de la membrana puede demostrarse con facilidad con un experimento sencillo. En dos tipos celulares diferentes, mantenidos en cultivo, podemos demostrar (p. ej., con marcadores fluorescentes) la existencia de proteínas específicas integrales de su membrana plasmática (fig. 5-4, A, B). Luego, podemos inducir una fusión celular entre ambos tipos celulares (p. ej., mediante un virus fusogénico o mediante energía eléctrica) y obtendremos una célula híbrida (**hibridoma**) (fig. 5-4, C). En un primer momento, ambos antígenos de superficie se observarán segregados en las mitades correspondientes a las células originales (fig. 5-4, C). Sin embargo, a medida que transcurre el tiempo, las marcas que demuestran ambos tipos de proteínas específicas se verán mezclarse en la superficie de la célula híbrida (fig. 5-4, D). Esto ocurre porque las proteínas integrales pueden moverse libremente en el plano de la membrana hasta distribuirse aleatoriamente en toda la superficie de la célula. Podemos hacer un control adicional realizando otro experimento similar, pero luego de producir la fusión celular (fig. 5-4, C) bajamos la temperatura del cultivo a unos 15 °C y así se puede comprobar que aun luego de varias horas las células permanecen vivas pero no se produce la redistribución de la proteína específica. Esto es así porque al bajar la temperatura disminuye la fluidez de los lípidos de la membrana, que depende del grado de insaturación de los ácidos grasos, lo cual dificulta la movilidad de las proteínas integrales.

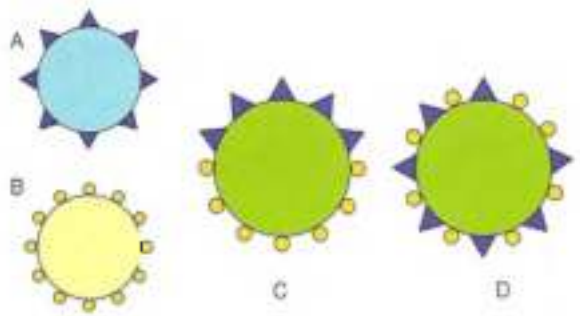

Fig. 5-4. Dos células (A, B) con proteínas específicas integrales de membrana son fusionadas (C). Luego de 60 minutos de cultivo a 37 °C, la célula híbrida muestra ambas proteínas distribuidas al azar (D), debido a su movilidad en el plano de la membrana.

Entonces, si la membrana es semifluida, al cabo de cierto tiempo, ¿todas las membranas o las diferentes regiones de una membrana se vuelven uniformes? La respuesta es "no" y la explicación debe tomar en cuenta las diferentes formas en que la célula puede restringir el movimiento de las

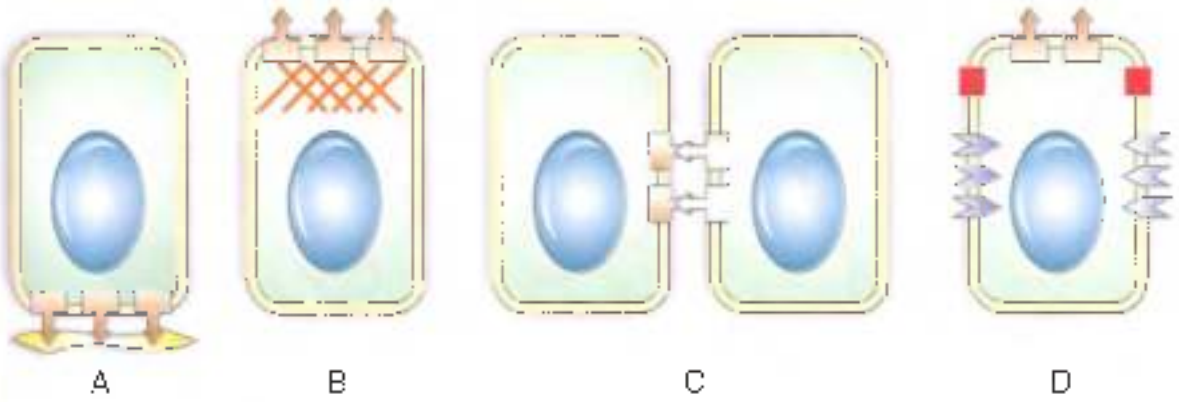

Fig. 5-5. Diferentes formas de restricción del movimiento de las proteínas intrínsecas de la membrana celular. Por anclaje a componentes externos (matriz extracelular) (A), por unión a estructuras del citoesqueleto (B), por enlace con otras células (C), o por dominios "barrera" a la difusión (D).

ponentes intrínsecos de sus membranas. La limitación a la libre difusión de las proteínas intrínsecas puede producirse mediante el anclaje a la matriz extracelular (fig. 5-5 A), la unión con componentes del citoesqueleto (fig. 5-5 B), el enlace a otras células (fig. 5-5 C) o por barreras a la difusión (fig. 5-5 D).

Esos diferentes mecanismos para restringir los movimientos de la membrana da por resultado la formación de regiones o dominios funcionalmente especializados de la membrana y/o de sus estructuras asociadas. Por ejemplo, las células epiteliales que tapizan la cavidad del tubo digestivo se caracterizan por una gran polaridad celular que está dada, entre otros factores, por diferencias en la composición molecular y funciones entre su membrana apical y su membrana basolateral (véanse figs. 5-5 D y 5-6). Así, en la membrana apical de las células que tapizan el intestino existe un tipo de receptor de glucosa (proteína intrínseca) que permite que el azúcar penetre en la célula por transporte activo y otro tipo de receptor diferente en su membrana basolateral mediante el cual la glucosa sale de la célula por transporte pasivo hacia el líquido extracelular y la sangre. Si ambos tipos de receptores dejaran de pertenecer a dominios específicos y diferentes de la membrana celular, se producirían serias alteraciones en el transporte de la glucosa. Para que ello no ocurra, la célula dispone de una diferenciación muy desarrollada en todas las células epiteliales, los "complejos de unión", que frenan el flujo de membrana entre los dominios apical y basolateral (véanse cap. 7 y fig. 5-5 D). En la región apical de la célula, en el límite entre la superficie luminal y las caras laterales, las uniones de tipo unión estrecha (tight junctions), al rodear a la célula como un "sello", evitan tanto la filtración de líquidos intestinales hacia el espacio intercelular como la pérdida de agua hacia el intestino. Para que ese "sello" funcione, las hojuelas externas de las membranas de células adyacentes parecen fusionarse, lo cual se logra por la participación de las proteínas ocludina y claudina, que forman cadenas a lo largo de una línea de unión donde se establece la barrera (fig. 5-6).

Comunicación celular

Algunos de los elementos referidos precedentemente forman las bases de la **comunicación celular**, concepto que involucra los tres componentes esenciales (**señal**, **transducción** y **respuesta**) que mencionamos en la introducción de la Parte II (fig. II-1) y que son válidos tanto a nivel molecular, como celular, orgánico o social.

Tanto una célula aislada como un enorme organismo multicelular, o un conjunto de comunidades de organismos complejos, necesitan conocer y responder a su medio y en todos los casos lo hacen mediante los elementos operativos básicos de la comunicación (véase Parte II, fig. II-1) y con grados diferentes de complejidad dependientes del nivel de organización biológica. Para la biología de una célula, el concepto de **señal** (o molécula-señal) involucra moléculas que actúan como **ligando**, es decir, con capacidad para unirse físicamente con otra molécula con fuerza y especificidad variables. Esta última actúa como **receptor** y, al recibir al ligando, inicia una serie de reacciones que pueden modificar la estructura, la función o el comportamiento biológico de la célula. Para que esas "reacciones" puedan tener lugar es necesario que el receptor o sus moléculas asociadas produzcan la **transducción** de la señal, es decir, la transformación de un tipo de señal (sonora, térmica, etc.) en otro tipo de señal (eléctrica, óptica, etc.) que sea "comprensible" para la célula o una parte de ella. Un entramado complejo de señales extracelulares, receptores-transductores y señales intracelulares, aún poco conocidos en la mayoría de los casos, generará una **respuesta celular**, que podrá utilizar otros

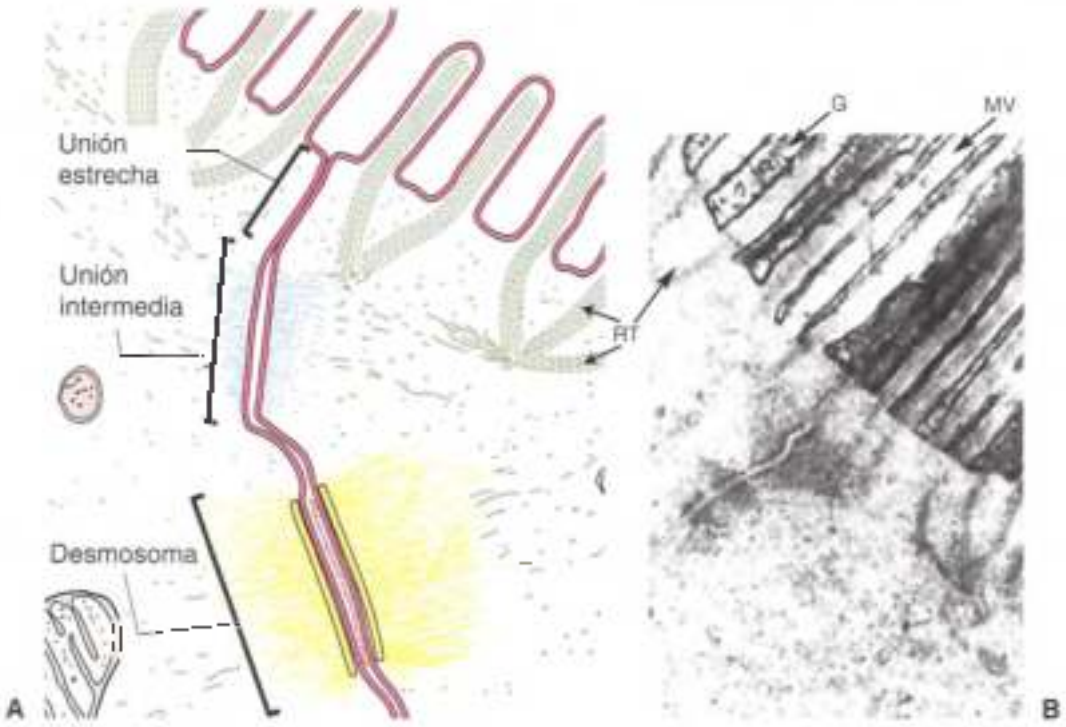

Fig. 5-6. Esquema (A) y microfotografía electrónica (B) de la región apical de dos células contiguas del epitelio intestinal. Se indican los complejos de unión: unión estrecha, unión intermedia, y desmosoma, mencionados en el texto. Se ven también microfilamentos y el retículo terminal (RT) y la cubierta de glucocálix (G). La unión estrecha establece el límite entre los dominios apical y basolateral.

transductores para poner en marcha un cambio celular (síntesis, secreción, movimiento, etc.) cuyos aspectos funcionales definidos pueden generar otras señales.

La comunicación celular depende de diferentes estructuras y mecanismos, y es modulada por distintos parámetros, que se describen a continuación.

Distancia

Los trayectos recorridos por **señales endocrinas** o por **señales neurales** pueden ser muy grandes y abarcar todo el torrente sanguíneo o la longitud de un nervio. En el extremo opuesto tenemos las **señales autocrinas**, para las cuales la propia célula que emite la señal posee receptores para reconocerlas y responder, o las **señales por contacto celular**, muy importantes en los mecanismos embrionarios de la diferenciación. Una posición intermedia son las **señales paracrinas**, las cuales pueden recorrer distancias muy variables para llegar a las células "blanco" que expresan sus receptores específicos.

Especificidad

Cada célula de un organismo pluricelular responde a un número limitado de las múltiples señales que pueden circular por su entorno. Esto se debe a que posee el receptor específico para reconocer esas señales. Por otra parte, una misma molécula señal (neurotransmisor acetilcolina) puede unirse a distintos tipos de receptores (músculo esquelético y músculo cardíaco) que tienen la capacidad para reconocerla (fig. 5-7) y desencadenar diferentes respuestas (aumento de la contracción o disminución de la contracción, respectivamente) o puede unirse al mismo tipo de receptor en dos células diferentes (músculo cardíaco y célula secretora) y producir distintos efectos en ellas (disminución de la contracción y aumento de la secreción, respectivamente) (véase fig. 5-7). En estos ejemplos y en otros, la especificidad de reconocimiento de la señal está determinada por la estructura molecular del receptor, y la especificidad de la actividad funcional que desencadena la señal inicial dependerá del tipo de cascada de señales citoplasmáticas y de los efectores que posee la célula para determinar finalmente la respuesta.

Los ejemplos citados ilustran sobre el hecho de que una misma molécula-señal puede desencadenar diferentes efectos en la misma célula o sobre diferentes células y, a su vez, que una misma célula puede responder a múltiples señales sobre la base de la expresión de diferentes tipos de receptores.

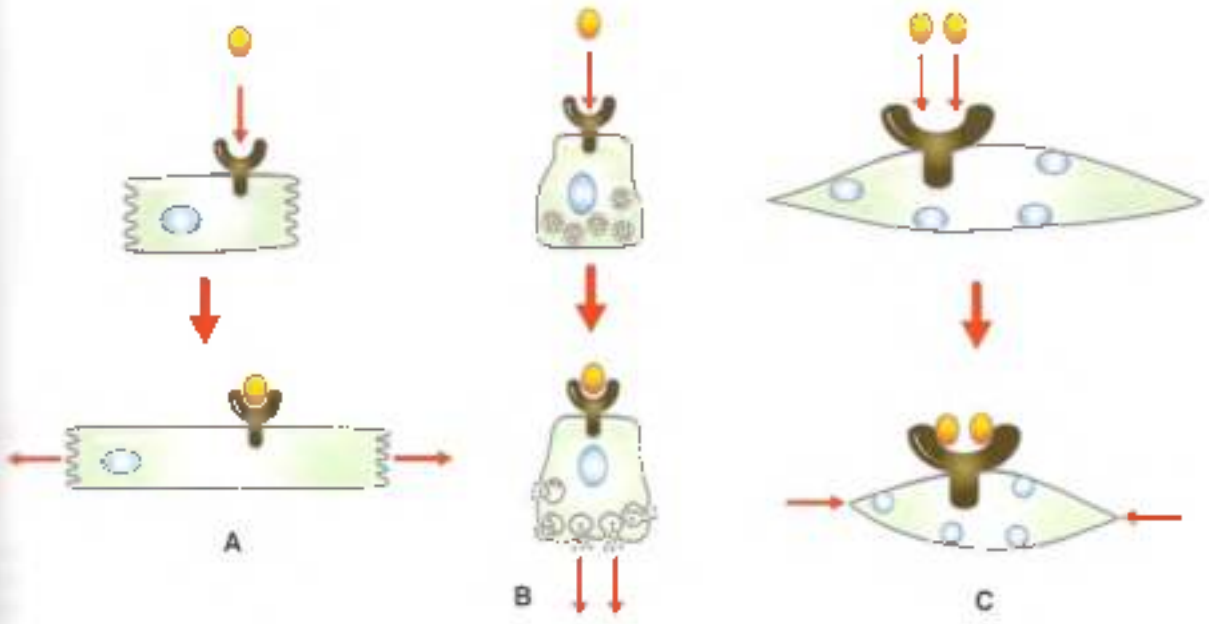

Fig. 5-7. La misma señal (acetilcolina) puede inducir diferentes efectos sobre distintos tipos celulares. A. Relajación del músculo cardíaco. B. Aumento de la secreción glandular. C. Aumento de la contracción del músculo esquelético.

Receptores

Muchas moléculas-señales de tipo gaseoso (óxido nítrico) o lipófilo (etanol) no necesitan un receptor específico en la membrana celular porque pueden atravesarla con facilidad, unirse a moléculas "blanco" citoplasmáticas y ejercer su acción de forma rápida y directa. Otras moléculas, por sus características lipófilas (hormonas esteroideas), también entran fácilmente en la célula y se unen con un **receptor intracelular** que los conduce a la región nuclear donde estimulan la transcripción específica de un segmento de DNA. Por otra parte, la mayor parte de las moléculas-señales son proteínas hidrófilas, a menudo de gran tamaño, que necesitan interaccionar con receptores específicos de la membrana para poder penetrar en la célula. Los receptores de membrana son proteínas integrales que se agrupan en tres grandes familias: **receptores asociados con canales iónicos, receptores asociados con proteína G y receptores asociados con actividad enzimática**. La diferencia entre estos diferentes tipos de receptores reside en el tipo de respuesta primaria que se produce luego de la unión del receptor con la molécula señal.

Receptores asociados con canales iónicos

Son verdaderos poros a través de la membrana celular que reconocen y se unen a señales que desencadenan cambios conformacionales de sus proteínas que producen la apertura o el cierre del canal (véase fig. 5-2 C; fig. 5-8 A). La respuesta es un flujo de iones a través de la membrana que induce un cambio eléctrico.

Receptores asociados con proteína G

Son proteínas que con frecuencia atraviesan varias veces la membrana (véase fig. 5-2 B). La respuesta a la unión del receptor con su ligando extracelular se inicia con la activación de una proteína (proteína G) asociada con la superficie citosólica, que se desplaza en el plano de la membrana y activa otras proteínas de la propia membrana que puede ser un canal iónico o una proteína con actividad enzimática (véase fig. 5-8 B).

Receptores asociados con actividad enzimática

Estos receptores, de tipo proteincinasas, son proteínas transmembrana diméricas que requieren moléculas-señales también diméricas o bien monoméricas con dos dominios diferentes. En ambos casos, la molécula señal forma un puente entre los dos componentes del receptor y ese acercamiento físico activa una respuesta en el dominio citoplasmático del propio receptor que puede actuar como una enzima o asociarse con enzimas del citoplasma, que a su vez inician la correspondiente cascada de señales (véase fig. 5-8 C).

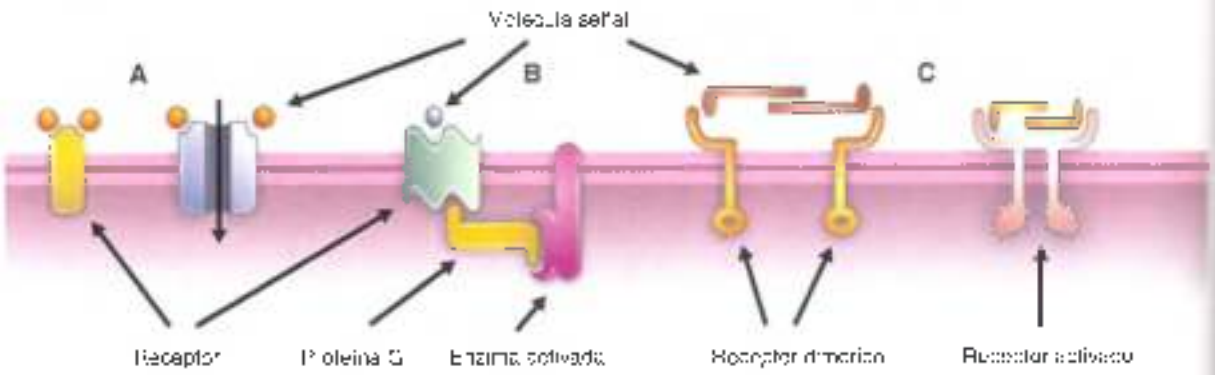

Fig. 5-8. Familias de receptores de la superficie celular. A. Asociados con canales iónicos. B. Asociados con proteínas G. C. Asociados con actividad enzimática (proteinquinasas).

Vías de señalización

Cualquiera que sea el tipo de señal extracelular reconocida y unida a un receptor, éste se activa y realiza la primera etapa de la transducción de la señal inicial en una nueva señal intracelular. Este primer paso es seguido por varios (o por muchos) pasos similares en los cuales las señales generadas activan otras moléculas para producir nuevas señales, cuyo conjunto constituye una cadena o cascada de señales (fig. 5-9). En el final de esa cadena puede activarse una molécula reguladora de la actividad genética, una enzima metabólica o una proteína del citoesqueleto, que constituye la respuesta celular.

A lo largo de cualquier cascada o cadena de señales se deben considerar varios aspectos funcionales; ellos son transducción, transmisión, amplificación, divergencia y modulación.

Transducción

Transformación de un tipo de señal en otro tipo diferente y adecuado para transmitir la señal o para estimular la respuesta (véase fig. 5-6).

Transmisión

Proyección de una señal desde el sitio de recepción inicial en la periferia celular hasta el sitio donde se elabora la respuesta (véase fig. 5-9).

Amplificación

Aumento de la intensidad del efecto a partir de que cada molécula señal inicial puede activar un número elevado de moléculas, lo que provoca una respuesta celular amplificada (véase fig. 5-9).

Divergencia

Incremento en la distribución de la señal, ya que una molécula puede activar diferentes tipos de moléculas-señal y así diversificar el destino intracelular de la cadena y complejizar el flujo de la información y la respuesta celular (véase fig. 5-9).

Modulación

Cada eslabón de la cadena de señales puede ser regulado por moléculas señales provenientes de otros receptores o de eslabones de otras cascadas de señales, ya que diferentes vías de señalización pueden estar muy interconectadas. Resulta razonable pensar que mediante estos mecanismos las condiciones variables del medio externo de la célula y del ambiente intracelular sean determinantes en la diferenciación del conjunto de respuestas celulares (véase fig. 5-9).

Formas de respuesta a las señales

La longitud y la complejidad de la cascada de señalización desde la recepción de la señal extracelular inicial hasta el efector o respuesta final de la célula determina el tiempo de respuesta celular, que puede ser rápida o lenta.

El primer caso corresponde a las acciones celulares que participan en cambios de la forma celular, las características de los movimientos celulares, la endocitosis y la exocitosis, las etapas tempranas de la secreción y otros cambios metabólicos tempranos. Estos cambios son modulados por cascadas de señales que actúan moléculas en el dominio citoplasmático, en ausencia de nueva síntesis proteica y que con frecuencia actúan por fosforilación rápida en términos de fracciones de segundo a minutos (fig. 5-10, panel superior).

El segundo caso, por el contrario, ocurre en períodos de minutos a horas e involucra las modificaciones celulares que participan en los cambios de la actividad proliferativa, en el crecimiento y la diferenciación, en los fenómenos de inducción embrionaria

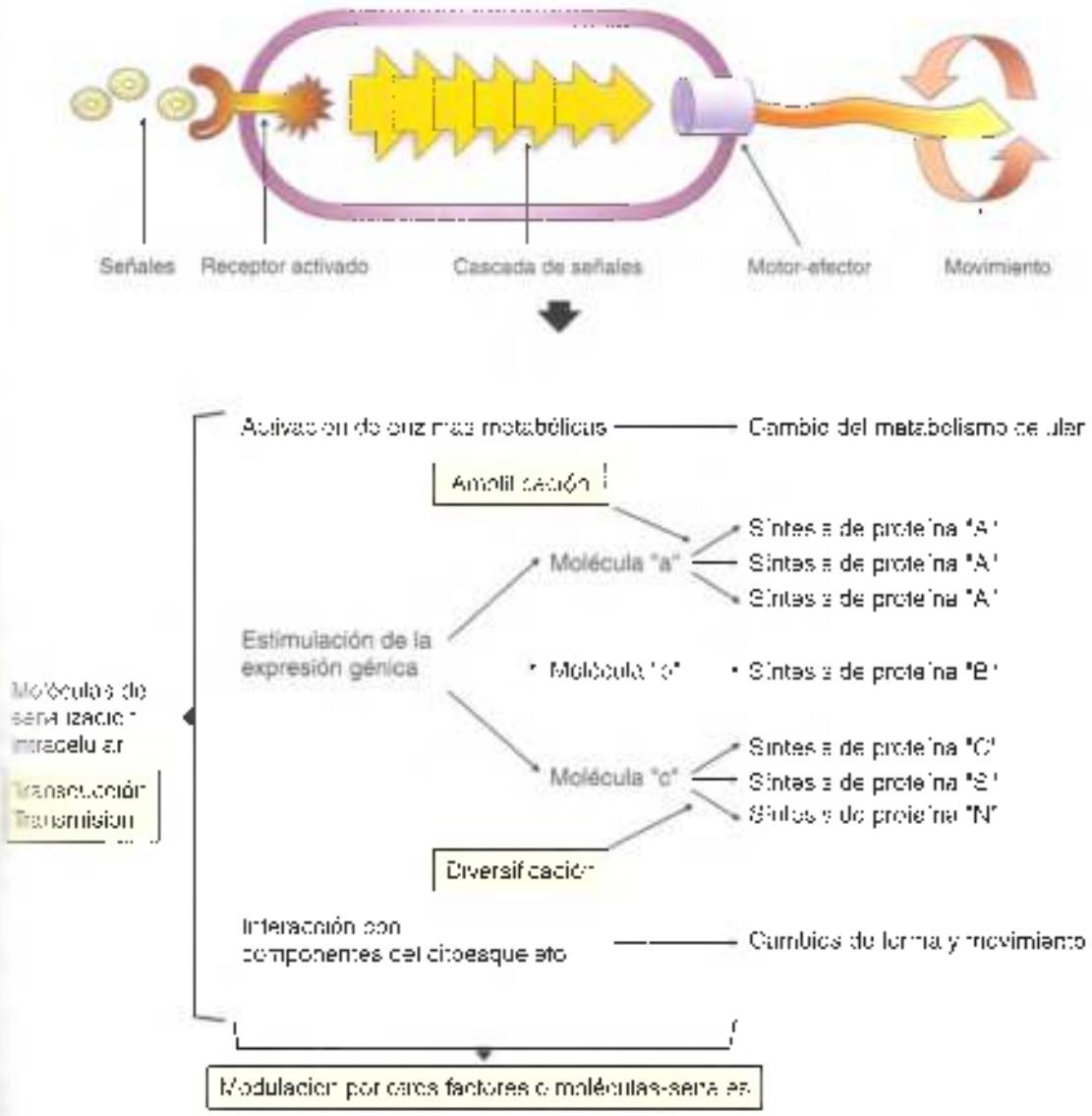

Fig. 5.9. Arriba, esquema de una célula bacteriana flagelada que reconoce y responde a una señal externa (molécula quimioatráctica) activando una cascada de señales que induce un cambio en el movimiento ciliar y determina la locomoción direccional de la célula. Abajo se indican las posibles vías, derivaciones y efectos de una cascada de señales intracelulares. Aspectos similares (menos conocidos) son válidos para las células eucariotas.

etc., en los cuales la cadena de señales se transmite hacia el compartimiento nuclear para activar o desactivar la expresión génica (fig. 5-10, panel inferior).

Naturalmente, ambas modalidades coexisten en muchos casos, de manera que una *acción celular rápida* (cambio de forma, migración, endocitosis) es seguida por *acciones celulares lentas*, que son necesarias para la prosecución de la actividad (activación/represión de la síntesis de proteínas, inducción morfogénica, etc.).

Funciones de las señales

Como ya vimos, los mecanismos intracelulares de transducción de señales interaccionan entre sí de tal manera que la activación de una señal puede modificar la respuesta a otras señales de una cadena diferente. Si junto con lo anterior consideramos que cada célula posee una variedad y un número elevado de receptores para diferentes señales, podemos concluir que la acción conjunta de un grupo de señales puede inducir respuestas de mayor magnitud

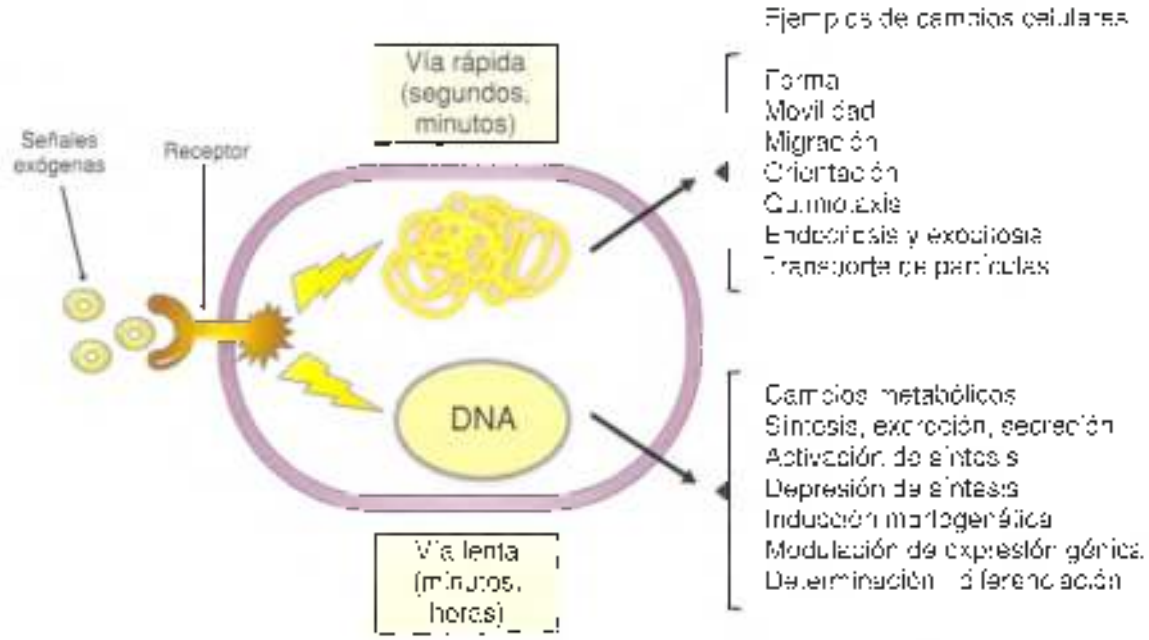

Fig. 5-10. Formas de respuesta celular a las señales ambientales

que la suma de los efectos que induciría cada señal por separado.

En síntesis, la vida de la célula en sus diferentes aspectos —estructura, funciones, dirección y grado de diferenciación, proporción y momentos de la proliferación, la supervivencia y aun la muerte celular— depende de la presencia o de la ausencia relativa de señales extracelulares (Fig. 5-11). La activación inicial de los receptores de señales en la periferia celular es seguida por una compleja interacción de cascadas de señales que finalizan en efectores citoplasmáticos y nucleares para determinar el conjunto de respuestas celulares.

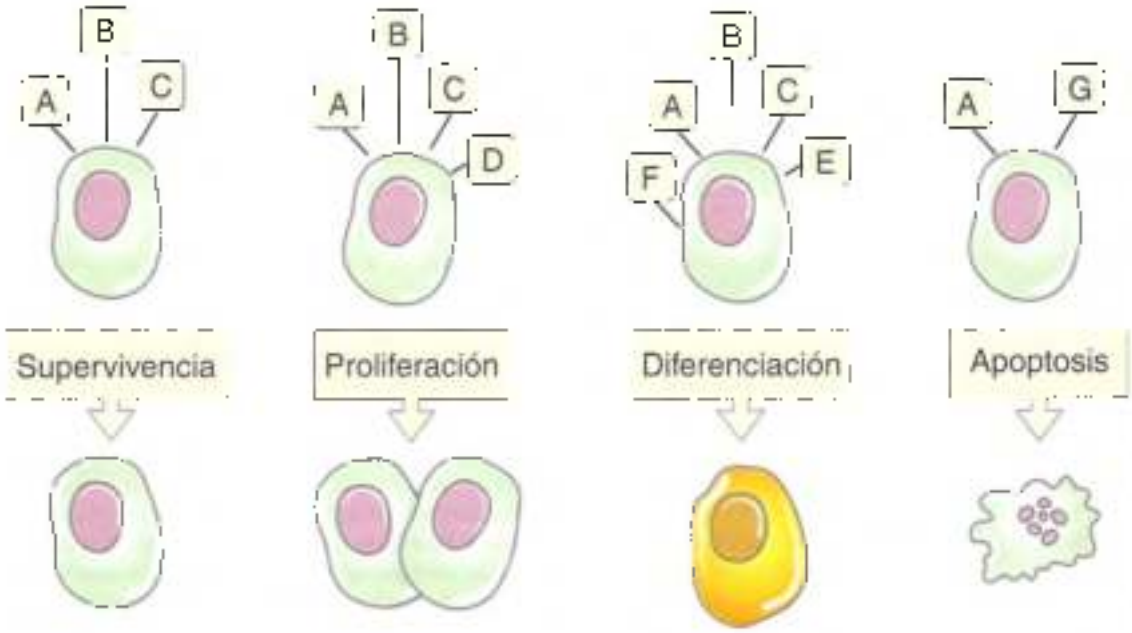

Fig. 5-11. Señales que regulan el comportamiento celular. Diferentes señales extrínsecas son responsables de las actividades que desarrolla una célula (A-F). La falta de señales inhibe ciertas señales específicas recibidas desde el exterior (G) o producidas dentro de la propia célula determina la muerte celular por apoptosis.

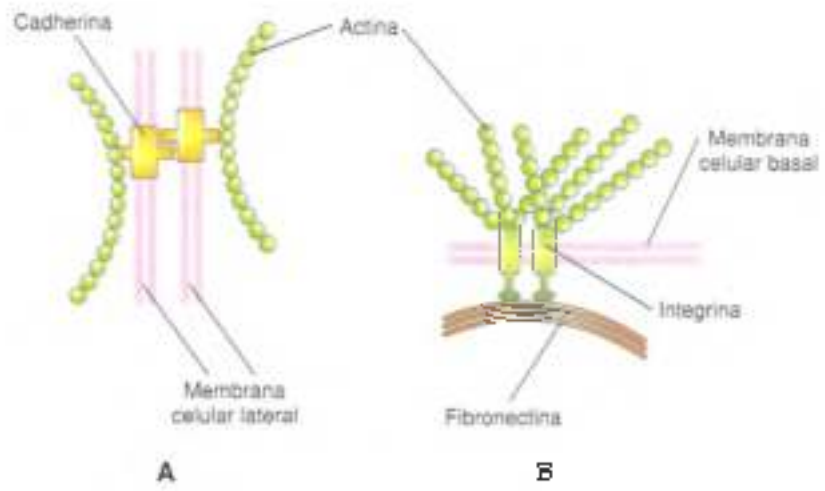

Fig. 5-12. Moléculas de adhesión celular entre células (A) y entre célula y matriz extracelular (B).

Moléculas de adhesión celular

Varias familias moleculares integran la membrana plasmática y determinan el tipo de adhesión entre las células o entre células y componentes extracelulares. Para ello, estas moléculas expresan funciones de receptores específicos y actúan como nexo entre los componentes del compartimiento citoplasmático (citoesqueleto) y el microambiente que rodea a la célula (otras células, matriz extracelular, membrana basal).

Cadherinas

Esta familia de moléculas de adhesión depende de la presencia de Ca^{2+} para funcionar en la unión intercelular y exhiben un dominio enlazado al citoesqueleto (fig. 5-12 A). Hay varias clases de cadherinas que se expresan en diferentes tipos celulares: cadherina-E (epitelios), cadherina-N (neuronas, músculo), cadherina-P (placenta, epidermis), etc.

Selectinas

Estas moléculas también son dependientes del Ca^{2+} y cumplen un papel importante en el mecanismo de adhesión de los leucocitos circulantes a la pared vascular, previamente a la extravasación y la migración de éstos a los sitios de inflamación.

Integrinas

Son moléculas de adhesión que dependen de Ca^{2+} y son los principales receptores en la unión de la célula con la matriz extracelular (véase fig. 5-12 B). Son heterodímeros que funcionan como enlaces transmembrana que unen la actina del citoesqueleto a los hemidesmosomas con las fibras extracelulares de fibronectina, colágeno, etc. También funcionan como transductores que activan varias vías de señales intracelulares cuando son activadas por la unión a componentes extracelulares. La actividad adhesiva de las integrinas puede ser regulada por la célula y modificar su capacidad de unión tanto a los filamentos de actina como a los componentes de la matriz extracelular.

Inmunoglobulinas

Esta superfamilia de moléculas de adhesión es independiente de la presencia de Ca^{2+}. Sus principales componentes son la familia de N CAM (*neural cell adhesion molecule*) y la L1, que se expresan en varios tipos celulares además de los de estirpe neural.

CITOESQUELETO

Interacciones que modulan el cambio de forma y los movimientos de la célula

La forma celular y la movilidad celular son dos características generales que contribuyen a tipificar cualquier célula; se entiende por *movilidad celular* tanto los movimientos intracelulares encargados de la distribución adecuada de los componentes citoplasmáticos, incluidos la exocitosis y la endocitosis, como los movimientos globales de una célula (locomoción o migración celular). Ambas propiedades son moduladas por familias moleculares integradas funcionalmente para responder a señales del mi-

crecimiento. De las centenares a miles de señales moleculares que inciden sobre cualquier célula, algunas decenas pueden ser reconocidas por los receptores de la superficie celular; las cuales desencadenan complejas cascadas de señalización rápida o lenta, formadas por centenares de moléculas intermedias (**segundos mensajeros o cinasas**), que terminan activando decenas de proteínas nucleares en el dominio citoplasmático (componentes del citoesqueleto y sus proteínas asociadas).

Para estudiar la maquinaria del citoesqueleto, los científicos aplicaron lo que en ciencias se hace desde la época de Galileo, que es *discernir el problema* a fin de reducir una organización vasta y compleja a las expresiones más sencillas que permitan su mejor comprensión, para intentar posteriormente su interpretación y volver a los niveles de organización más complejos. De esa forma se reconoció que el citoesqueleto es fundamental en las células eucariontes (por su tamaño y complejidad) pero casi no existe en bacterias y muchos de sus componentes fueron identificados primero en el tubo de ensayo y luego integrados y estudiados en la célula entera (cuadro 5-3).

El citoesqueleto es una estructura dinámica que se reorganiza en forma permanente durante toda la vida de la célula formando las bases de su estructura física y de su propio dinamismo, a tal punto que si no existiera el citoesqueleto no habría defensa contra las infecciones o cicatrización de los daños, tampoco habría forma corporal ni actividad muscular, no existiría la división celular y serían imposibles la fagocitosis y la secreción de productos, no habría transporte celular ni intracelular y como tampoco fertilización o el desarrollo embrionario.

Los componentes del citoesqueleto se integran en tres familias de moléculas alargadas, los **microfilamentos**, los **microtúbulos** y los **filamentos intermedios**, que cumplen variadas funciones al interactuar con numerosas moléculas asociadas (véase cuadro 5-3; fig. 5-13).

Microfilamentos

Los microfilamentos son polímeros flexibles, largos y delgados (7 nm de diámetro) de **actina filamentosa** o **actina F**, formados por subunidades idénticas de actina globular o actina G, ordenadas en una hélice de doble cadena. Los microfilamentos de actina son los más numerosos en el citoesqueleto de todas las células, están localizados en la región periférica del citoplasma de neuronas, leucocitos, plaquetas, fibroblastos y células epiteliales, asociados con frecuencia con los complejos de unión intercelular y dispuestos en forma de manojos en el interior de las microvellosidades (véanse figs. 5-5; 5-13). En células sometidas a tensión mecánica, los microfilamentos se disponen en gruesas cuerdas llamadas fibras de estrés, asociadas con los contactos focales, que constituyen fuertes zonas de adhesión al sustrato en las áreas donde la célula se mantiene fuertemente con su punto de apoyo. Durante la migración celular, los microfilamentos de actina ocupan casi por completo el dominio del **lamelipodio**, distribuidos como una red bidimensional de

Cuadro 5-3. ***Características generales del citoesqueleto***

Filamentos proteicos	*Componentes moleculares*	*Propiedades y funciones*[a]
Microfilamentos	Actina F y actina G Miosina I, II, etc., y otras proteínas asociadas (gelsolina, tropomiosina, troponina, fimbrina, vilina, proteínas motoras, etc.)	Forma celular Formas subcelulares (microvellosidades, lamelipodios, filopodios, etc.) Migración celular Contracción muscular
Microtúbulos	Tubulinas α, β y γ Proteínas asociadas: cinesinas, dineínas, etc.	Forma celular Transporte citoplasmático de partículas (organoides, vesículas, cromosomas, etc.) Migración celular
Filamentos intermedios	Neurofilamentos Vimentina, desmina Queratinas Láminas nucleares	Resistencia mecánica al estiramiento

[a] Las actividades se desarrollan habitualmente por asociación entre diferentes componentes del citoesqueleto.

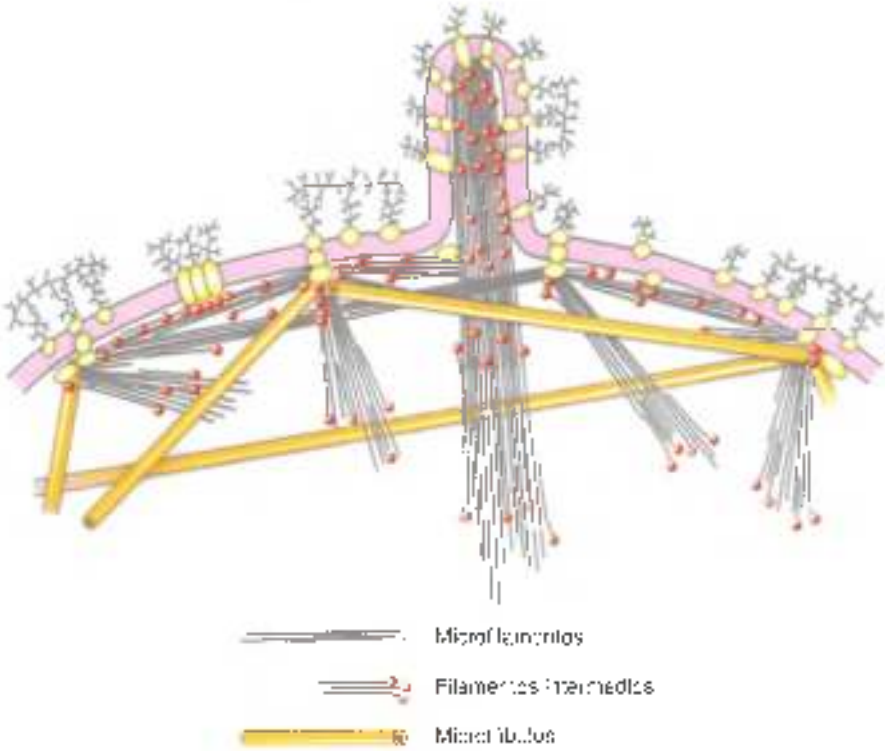

Fig. 5-10. Esquema simplificado de la interacción entre membrana celular y citoesqueleto.

en el delgado espacio limitado por la membrana plasmática en el *frente de avance* celular (fig. 5-14). En las células musculares estriadas se observa una concentración particular de microfilamentos, con una organización paralela altamente ordenada, asociada con su actividad contráctil. Para desarrollar esta actividad, los filamentos de actina interaccionan con los filamentos de miosina II, su principal proteína asociada. En otras actividades celulares donde se destacan los fenómenos de expansión, interacción o transporte (migración celular, división celular, distribución vesicular), los filamentos de actina se asocian con miosina I y otras proteínas asociadas, que determinan la interacción de los microfilamentos entre sí, con la membrana celular o con partículas del citosol. Las proteínas asociadas también determinan y modulan la disposición espacial de los filamentos de actina y su estado de polimerización o despolimerización, la concentración en diferentes dominios del citoplasma, el tipo de movilidad o deslizamiento como parte de la dinámica celular o la solidez del andamiaje celular. Así, los microfilamentos de actina que llenan las microvellosidades y las mantienen estables evitando que colapsen, forman haces paralelos por interacción con las proteínas villina y fimbrina.

Como resultado de las diferentes formas de interacción entre los filamentos de actina y sus proteínas asociadas, se determinan formas más estables del citoesqueleto de actina, relativamente rígidas y permanentes como para mantener la forma de los glóbulos rojos o de las células epiteliales, así como formas menos estables y más dinámicas asociadas con la movilidad celular, con los fenómenos de endocitosis y exocitosis o con la división celular. Asimismo, el tipo y la interacción con las proteínas asociadas determinan que los microfilamentos se reúnan en haces o en redes tridimensionales, mantengan un estado polimerizado o monomérico o se deslicen entre sí como base de la contracción muscular o el transporte de partículas intracelulares.

Los moléculas de actina filamentosa crecen y decrecen por polimerización y despolimerización de actina G en ambos extremos, sin embargo, la velocidad del ensamble de monómeros es mayor en un extremo que en otro, lo cual origina una estructura polarizada, con un extremo de mayor actividad llamado extremo más (*plus end*) y un extremo opuesto, el extremo menos (*minus end*). En el siguiente apartado veremos que a pesar de ser moléculas muy diferentes, los principios de ensamblado y desensamblado asociados con las funciones de marte-

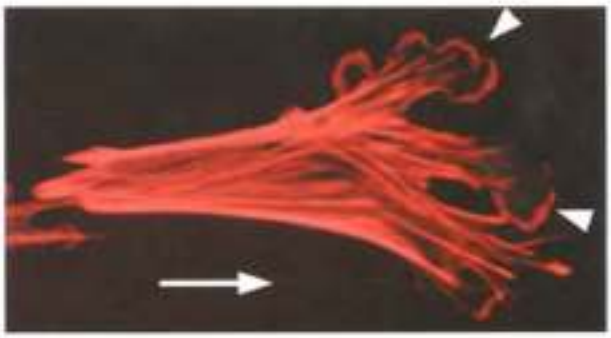

Fig. 5.14. Célula de la cresta neural en actividad migratoria (*fibroblasto*). Los microfilamentos de actina se organizan en gruesos "cables" orientados hacia el frente de avance celular, (lado derecho), donde se observa la actina ocupando el borde del lamelopodio (pseudópodo de fibras). Técnica de Rodamina-Faloidina. ×400

ciamiento de la forma y la dinámica de la célula son similares en los microfilamentos de actina y en los microtúbulos.

Microtúbulos

Los microtúbulos son estructuras cilíndricas huecas, largas y relativamente rígidas, de unos 25 nm de diámetro, cuya pared está formada por 13 hileras (protofilamentos) paralelas de heterodímeros de tubulina (subunidades α-β) orientados longitudinalmente. La biosíntesis de los microtúbulos se realiza a partir de un depósito citoplasmático de moléculas de tubulina que poseen la capacidad de autoensamblarse y formar los protofilamentos. El proceso de polimerización de los microtúbulos es reversible y puede ser rápido en los microtúbulos del aparato mitótico o asociados con la migración celular, o lento (estable) en los microtúbulos de cilios y flagelos. En un microtúbulo, la despolimerización es más rápida que la polimerización, manteniéndose un equilibrio dinámico que resulta del proceso continuo de polimerización-despolimerización que ocurre en sus dos extremos, fenómeno denominado inestabilidad dinámica de los microtúbulos.

La polarización de cada protofilamento, que posee tubulina-β hacia el extremo más (*plus end*) y tubulina-α hacia el extremo menos (*minus end*), le confiere al microtúbulo una estructura polarizada. A su vez, el crecimiento neto del microtúbulo se realiza a mayor velocidad en el extremo más que en el extremo menos. Esta polaridad estructural y funcional del microtúbulo es esencial para las funciones que este componente del citoesqueleto desempeña en la célula (véase mas adelante).

En las diferentes eslabones celulares, la estructura y la dinámica de los microtúbulos es bastante uniforme; sin embargo, su estabilidad es muy variable y depende del tipo celular y de su actividad funcional. También la distribución de los microtúbulos dentro de la célula es variable y depende del tipo celular y de su estado funcional, aun dentro de una misma célula. Por ejemplo, están dispersos por todo el citoplasma cuando la célula está en interfase y se reorganizan en el huso mitótico cuando la célula inicia una división. En ciertos parásitos como *Trypanosoma cruzi*, causante de la *enfermedad de Chagas*, los microtúbulos se localizan debajo de la membrana plasmática formando un armazón o "corsé" (véase Parte I, Fig. I-5 c) que le otorga la forma celular característica. En las células de mamíferos existen localizaciones particulares, pero mantienen siempre una polaridad constante. En un fibroblasto o en una célula epitelial en interfase, los microtúbulos poseen su *extremo menos* en el centrosoma celular y orientan su *extremo más* hacia la periferia mientras que cuando la célula está en división se distribuyen con el *extremo menos* en el centrosoma de cada polo del huso mitótico y el *extremo más* adherido a los cromosomas que deben movilizar hacia cada polo. En el citoesqueleto de cilios y flagelos, los microtúbulos mantienen el *extremo menos* en el cuerpo basal y el *extremo más* hacia el extremo libre del cilio. En las neuronas, los microtúbulos del interior de las dendritas presentan una polaridad bidireccional con los extremos orientados tanto hacia el soma como hacia la extremidad, mientras que en el axón el *extremo menos* de los microtúbulos se orienta hacia el soma y el *extremo más* hacia el extremo distal. La polaridad axonal es esencial para la distribución de macromoléculas y vesículas de difusión y de transporte, las bases que determinan la polaridad estructural y funcional de la neurona.

Los microtúbulos se ensamblan a partir del centro organizador de microtúbulos, sito cerca del núcleo en el centrosoma celular, desde donde se organizan el número, la localización y la distribución de microtúbulos en el citoplasma. Para ello, la variedad molecular de tubulina-γ actúa como sitio de nucleación, a partir del cual se forma un microtúbulo por agregación de tubulina-α-β, que mantiene el *extremo menos* anclado en el centrosoma y permite el crecimiento por polimerización en el extremo más hacia afuera del centro organizador.

Los microtúbulos organizan el citoplasma celular. Para ello, se asocian entre sí y con componentes de la superficie celular, la envoltura nuclear y los orgánulos por medio de proteínas asociadas. Algunas de éstas son proteínas estabilizadoras de microtúbulos (*capping proteins*) y se encuentran en la vecindad de la superficie celular, de tal manera que cuando un microtúbulo crece y se acerca a la membrana plasmática, se une a esa proteína y continúa creciendo "empujando" la membrana y constituyendo parte del mecanismo para el cambio de la forma y polarización celular. Por otra parte, estos microtúbulos

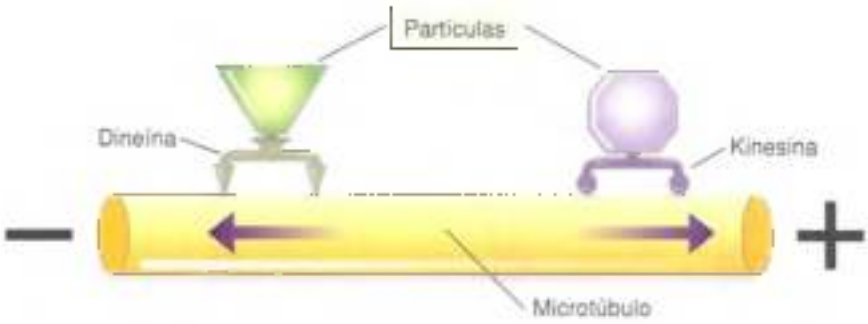

Fig. 5-15. Esquema simplificado del sistema de transporte citoplasmático de partículas cargadas con motores moleculares. Las flechas indican el sentido de la movilidad a lo largo del microtúbulo.

los estabilizados también sirven como "rieles" para la distribución de partículas (organoides, vesículas) dentro del citoplasma. Para ello, dichas partículas deben interaccionar con proteínas motoras, que tienen la capacidad de asociarse con el microtúbulo de una manera dinámica y transportar su "carga" hacia el *extremo más* (cinesinas) o hacia el *extremo menos* (dineínas). Estas "motores moleculares", que son proteínas con actividad de ATPasa, poseen sendos dominios que se enlazan con una partícula (organoide, cromosoma, etc.) y con un microtúbulo; luego sufren un cambio conformacional con gasto de energía (ATP) y este cambio de forma molecular se expresa como un movimiento hacia un extremo del microtúbulo. Ese movimiento, realizado a una alta frecuencia por unidad de tiempo, determina la relación a lo largo del microtúbulo y en una dirección particular de él (movilidad polarizada) (fig. 5-15). En síntesis, el sentido del movimiento de una partícula dentro de la célula no depende del microtúbulo ni de la partícula transportada, sino del motor molecular asociado con la partícula. Podríamos imaginar ese movimiento traslativo bajo la forma de un motor molecular que arrastra una partícula avanzando paso a paso a lo largo del microtúbulo, orientado hacia uno de los extremos del camino.

La eficiencia de esta función de transporte puede ser observada, por ejemplo, en la distribución de partículas en una célula que finaliza su ciclo mitótico, la cual no sólo reorganiza su citoesqueleto sino que también lo utiliza como "carretera" para transportar los diferentes organoides hacia sitios definidos del citoplasma. Asimismo, podemos considerar que utilizando el sistema de transporte de motores y microtúbulos, las moléculas y las vesículas que viajan a lo largo del axón a una velocidad superior a 10 cm por día demoran una semana o más en llegar al extremo de los nervios de mayor longitud (los axones que inervan los músculos del pie pueden tener 1 metro de longitud!). Si sólo se utilizara el mecanismo de difusión simple, tardarían años en llegar al mismo lugar o no llegarían nunca.

Otro tipo de movimiento celular es el caso de los cilios (epitelio respiratorio) y los flagelos (cola del espermatozoide), basados en el deslizamiento entre microtúbulos estables. En este tipo de movimiento participa el motor molecular dineína, que por una parte de su molécula se asocia fuertemente con un microtúbulo, mientras que con otra parte de su molécula "camina" sobre el microtúbulo vecino. Esta característica, y el hecho de que estos microtúbulos son estables y están fuertemente "anclados" en el citoplasma celular (centriolos), dan por resultado, cuando los microtúbulos se deslizan entre sí por acción de la dineína, el movimiento de vaivén del cilio, del flagelo o de la cola del espermatozoide (fig. 5-16 A, B).

Un movimiento combinado, más complejo y todavía no enteramente conocido se produce durante la división celular. En este caso se combinan movimientos de elongación y acortamiento, con movimientos de deslizamiento entre microtúbulos, con la finalidad de llegar a las células hijas y separar los cromosomas hacia los polos opuestos del aparato mitótico (fig. 5-16 C, D).

Ciertos alcaloides se utilizan mucho para el estudio de la función y la dinámica de los microtúbulos. Así, la colchicina se une a la tubulina libre e impide su polimerización; no obstante, se emplea en el estudio de los cromosomas, ya que al interferir la formación de los microtúbulos del huso mitótico detiene la mitosis en la etapa de metafase y permite la visualización de los cromosomas (véase cap. 2). La acción del taxol también detiene el ciclo celular durante la mitosis, pero por un mecanismo opuesto, ya que se une a los microtúbulos e impide su despolimerización, de tal manera que éstos pueden crecer pero no retraerse. Como el bloqueo de la mitosis finalmente mata a la célula en división, algunas de estas drogas (como el paclitaxel) son constituyentes básicos de las actuales quimioterapias anticancerosas.

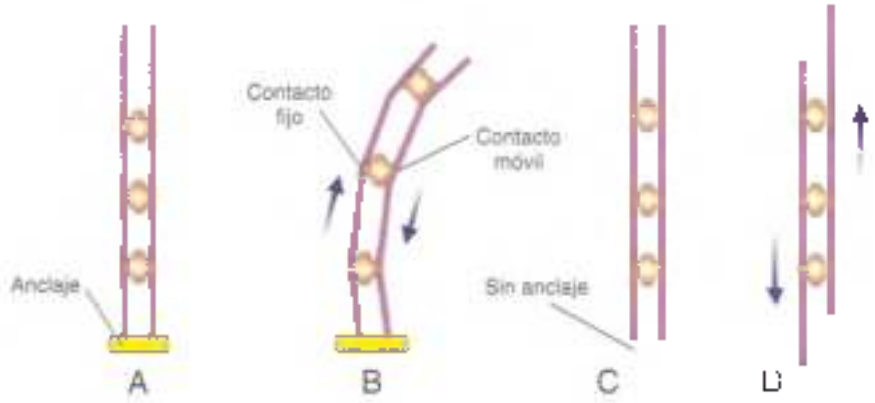

Fig. 5-16. Deslizamiento entre microtúbulos inducido por la dineína que produce el movimiento de cilios y flagelos (A, B) y el funcionamiento del aparato mitótico (C, D).

Filamentos intermedios

Forman familias de polímeros heterogéneos, alargados, de unos 10 nm de diámetro, muy estables y resistentes a la tracción mecánica asociada con el estiramiento. Se encuentran en todas las células con una distribución general en el citoplasma y en estrecha asociación con los complejos de unión intercelular, donde participan en el mecanismo de distribución de fuerzas y en la cohesión de poblaciones celulares estables como los epitelios. También se ubica como una red estable en la superficie interna de la envoltura nuclear. La estructura molecular de los filamentos intermedios se basa sobre la asociación de proteínas filamentosas en forma de dímeros estables, la posterior asociación de dos dímeros para formar un tetrámero y de ocho tetrámeros entrelazados para formar un filamento. Los segmentos centrales de las moléculas son de tamaño y secuencia de aminoácidos semejantes, pero difieren los extremos globulares (cabeza y cola de la molécula), que son los que confieren diferencias entre las distintas clases de filamentos intermedios.

Los estudios inmunológicos y bioquímicos del citoesqueleto permitieron identificar diferentes componentes en los dominios citoplasmático y nuclear (cuadro 5-4).

Los neurofilamentos son muy abundantes en axones de la célula nerviosa y, junto con los microtúbulos, son los principales componentes del citoplasma neuronal y se distribuyen tanto en el soma neuronal como en el axón y las dendritas. Los filamentos gliales, propios de los astrocitos y otras células de la glía, son de menor grosor que los neurofilamentos. Los filamentos de vimentina son abundantes en la mayoría de las células mesenquimáticas. Los filamentos de desmina están constituidos por una proteína que se expresa de manera característica en células musculares, con excepción de las células musculares lisas de los vasos sanguíneos. La espectrina forma parte de componente importante en la submembrana del eritrocito y en el dominio apical de las células epiteliales cilíndricas asociadas a actina u otros tipos de filamentos intermedios. Los filamentos de queratina forman una subfamilia de proteínas características de todas las variedades

Cuadro 5-4. *Filamentos intermedios*

Localización	*Componentes moleculares*	*Tipo celular*
Citoplasma	Neurofilamentos	Neuronas
	Filamentos gliales	Glía
	Vimentina, desmina	Células de tejido conjuntivo, muscular y glía
	Espectrina	Glóbulo rojo
	Queratinas	Células epiteliales. Muy abundante en la epidermis
	Plectina (proteína asociada)	Todos los tejidos
Núcleo	Láminas nucleares	Todas las células

epitelios, pero no se encuentran en células de origen mesenquimático. La variedad de queratina que forma los **tonofilamentos** se reúnen en haces densos en el citoplasma de los queratinocitos de la piel y las mucosas que se insertan en los complejos de unión, con lo cual proporciona una gran solidez mecánica al conjunto epitelial.

Muchos tipos de filamentos intermedios cumplen su función de resistencia mecánica al estiramiento y mantenimiento de la forma celular mediante una estrecha asociación con otros componentes del citoesqueleto, sobre todo con microfilamentos de actina. Por ejemplo, la espectrina es un constituyente principal del glóbulo rojo que se asocia directa e indirectamente con proteínas integrales de la membrana y con actina y participa en el mantenimiento de la forma celular. Asimismo, la estabilidad mecánica del dominio apical de los epitelios cilíndricos simples (intestino, estómago, etc.) está proporcionada por filamentos longitudinales y paralelos de actina unidos entre sí por las proteínas asociadas fimbrina y villina, que llenan el interior de las microvellosidades y a su vez se asocian en la base de las microvellosidades con filamentos intermedios de tipo espectrina, entrelazados con filamentos de queratina que terminan uniéndose a la superficie interior de los complejos de unión (véase fig. 5-6).

Un tipo de proteína asociada muy importante es la **plectina**, ya que forma uniones cruzadas entre moléculas de filamentos intermedios y otros componentes del citoesqueleto, que proporcionan estabilidad al conjunto de filamentos intermedios (sobre todo vimentina), microtúbulos, actina y otras moléculas asociadas con desmosomas. De allí que una anomalía genética que lleve a la alteración del gen de la plectina provoca una patología grave con formación de múltiples ampollas epidérmicas llamada *pénfigo ampolloso* (por alteración de la estabilización de queratinas), distrofia muscular con compromiso de músculos esquelético y cardíaco (por alteración de los filamentos intermedios musculares) y degeneración neural (por fallas en la estabilidad de los neurofilamentos). Si bien la plectina no sería necesaria para la síntesis inicial de los filamentos intermedios, es esencial para su organización, estabilización y resistencia mecánica.

A diferencia de los filamentos intermedios citoplasmáticos, que forman predominantemente estructuras filamentosas o largos cordones moleculares asociados, los componentes nucleares de esta familia, las **láminas nucleares** forman una red bidimensional que cubre y refuerza la superficie interna de la envoltura nuclear (excepto en la región de los poros nucleares) y proporcionan sitios de enlace para la cromatina, que contiene el DNA. Otra diferencia con la alta estabilidad de los componentes citoplasmáticos de filamentos intermedios es que las láminas nucleares se desensamblan al iniciar cada mitosis y se ensamblan posteriormente en cada célula hija, proceso regulado por mecanismos de fosforilación y desfosforilación.

Polaridad celular

Como se mencionó en el apartado ***Estructura básica de las membranas celulares***, en el estudio de la estructura y la función de la célula es de particular importancia el concepto de **polaridad celular**, expresado como la propiedad determinada por regiones (extremos o dominios) estructural y/o funcionalmente diferentes. Ejemplos típicos de polaridad celular es la célula cilíndrica del epitelio intestinal con sus regiones apical y basolateral, así como el espermatozoide con sus extremos cabeza-cola y la neurona con su polaridad dendrítico-axonal.

En todos los casos, la forma polarizada de la célula está estrechamente asociada con la distribución espacial y/o temporal de los componentes básicos del citoesqueleto y de sus moléculas asociadas. En las neuronas, la participación de dichas familias moleculares no sólo es esencial para su estructura y función (véase **Microtúbulos**), sino que también está estrechamente asociada con la diferenciación de sus **neuritas**, entendiéndose por tales las prolongaciones del soma que aún no se diferenciaron en **dendritas** o **axón**. Así, se ha demostrado que durante el desarrollo neuronal varias proteínas asociadas participan en la interacción entre elementos del citoesqueleto del cono axonal que son importantes para la organización estructural y funcional de esta región neurítica (recuadro 5-2).

Migración celular

La capacidad de una célula para movilizarse —así como su forma y polaridad— depende del carácter estable o dinámico de los componentes del citoesqueleto. Tanto los microtúbulos como los filamentos tienen un ritmo de recambio o renovación molecular (*turnover*) característico y al interaccionar con diversas moléculas asociadas pueden adquirir un carácter más estable (p. ej., para definir la inmovilidad de los epitelios) o más dinámico (p. ej., para provocar la movilidad rápida de un leucocito).

Es importante observar que la forma y la movilidad celular están intrínsecamente asociadas, al punto de poder interpretar que el movimiento resulta de sucesivos cambios de forma en función del tiempo y el espacio. De allí que los cambios en la composición, la distribución o la interacción de componentes del citoesqueleto determinen comportamientos celulares que varían entre la estabilidad morfológica e inmovilidad de una célula epitelial y los permanentes cambios de forma de un leucocito en migración activa. De hecho, estos cambios morfológicos y dinámicos también se observan en

Copyrighted material

Recuadro 5-2
El citoesqueleto y la diferenciación del axón



Aportes básicos

La proteína asociada **Tau** participa en la interacción entre elementos del citoesqueleto del cono de crecimiento axonal (tubulina tirosinada = microtúbulos estables) que son importantes para la organización estructural de esa región neurítica (fig. 5-17).

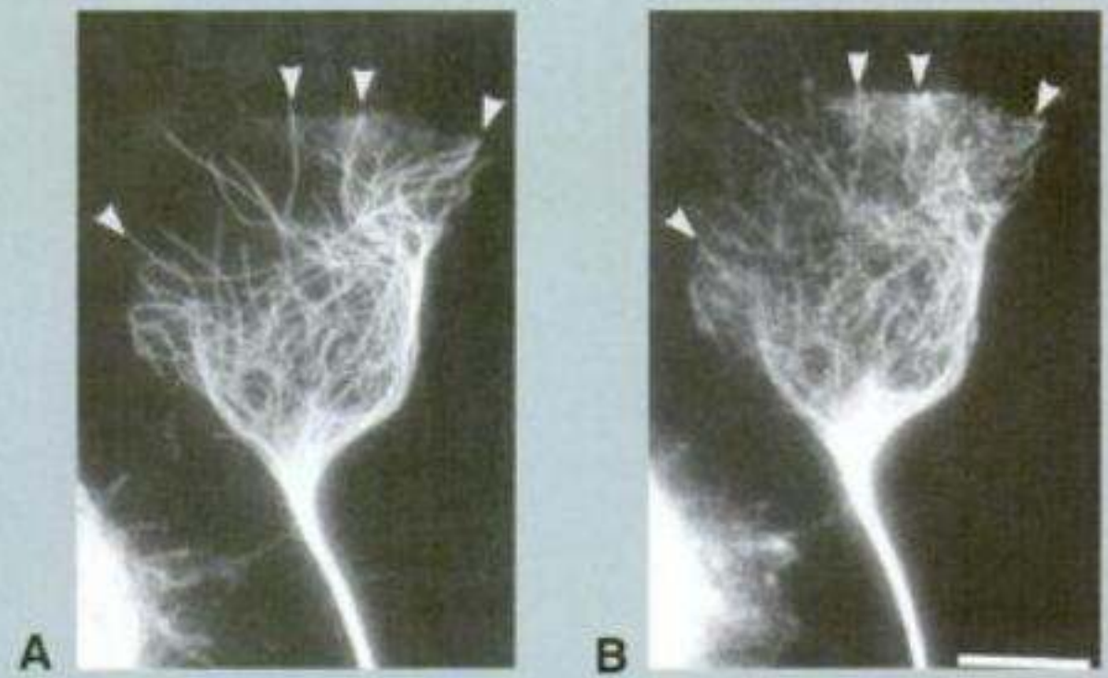

Fig. 5-17. Cono de crecimiento de una neurona de cerebelo in vitro con doble marca inmunofluorescente que muestra alfatubulina tirosinada (**A**) y proteína Tau (**B**). Nótese que esta última se asocia estrechamente con los microtúbulos tirosinados que se extienden profundamente hasta la periferia del cono de crecimiento (cabezas de flecha). (Di Tella, et al, 1994.) Gentileza del Dr. Afredo O. Cáceres (IMMF, Córdoba, Argentina).

Por otra parte, los factores tróficos o de crecimiento, como la neurotrofina-3 (NT-3), también inciden de manera importante en la determinación de la forma y la polaridad neuronal y algunos de sus efectos neuritogénicos parecen asociarse con la estimulación del ensamble y/o el transporte de microtúbulos (fig. 5-18).

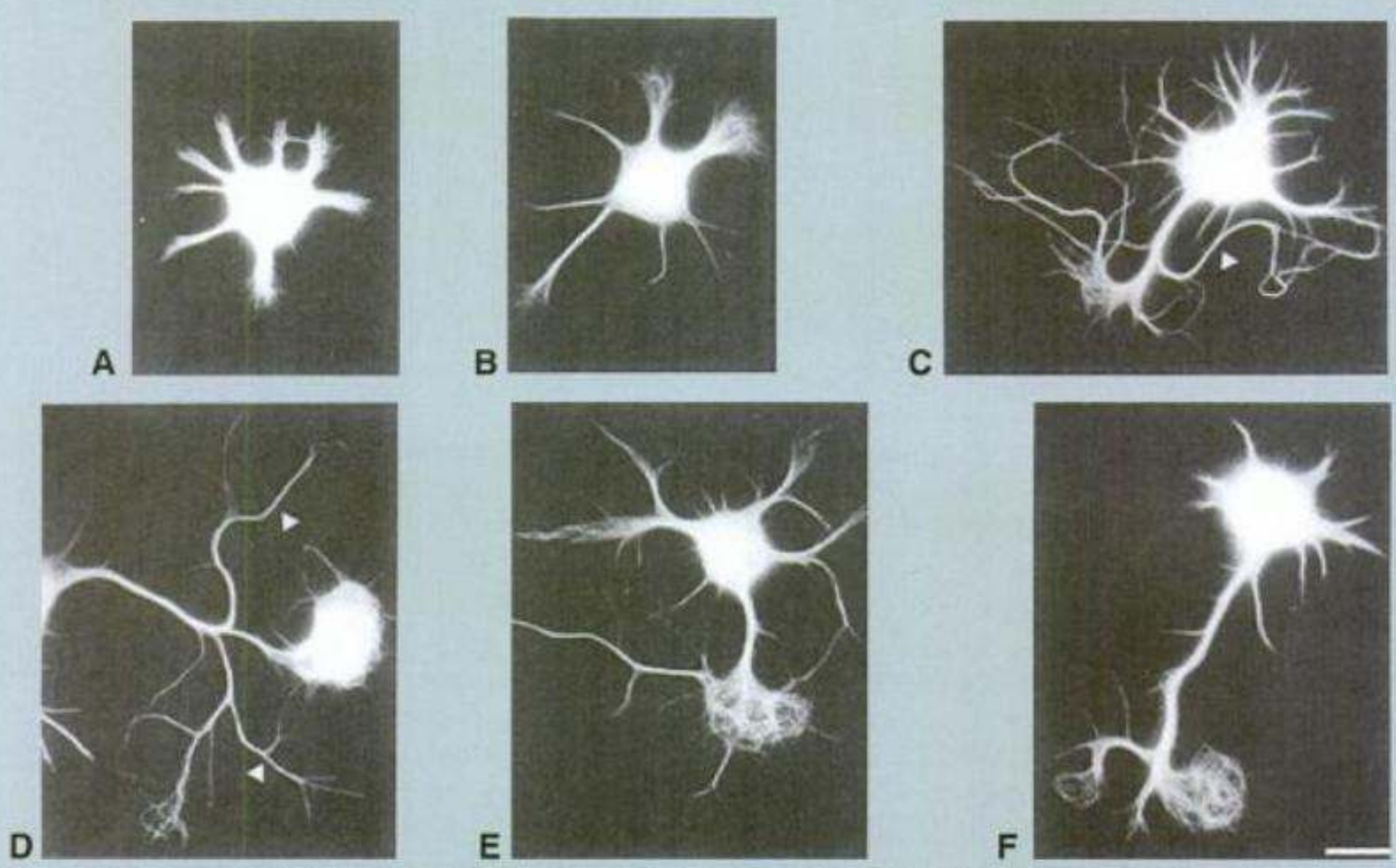

Fig. 5-18. Neuronas piramidales de hipocampo in vitro con marca inmunofluorescente que muestra alfatubulina tirosinada. A las 24 horas de cultivo, las neuronas crecen en ausencia de NT-3 (**A, B**). Con NT-3 (**C**, 50 ng/mL), la neurona se observa polarizada, tiene una neurita con aspecto de axón (cabeza de flecha) y varias prolongaciones menores. Con concentraciones menores de NT-3 (**D, E**, 20 ng/mL; **F**, 10 ng/mL) se observa una acelerada polarización neuronal, con aumento de las ramificaciones colaterales de los procesos axonales (**D**, cabeza de flecha). Todos los axones de neuronas estimuladas con NT-3 muestran conos de crecimiento prominentes y con gran concentración de alfatubulina tirosinada. (Morfini, et al, 1994.) Gentileza del Dr. Afredo O. Cáceres (IMMF, Córdoba, Argentina).

Copyrighted material

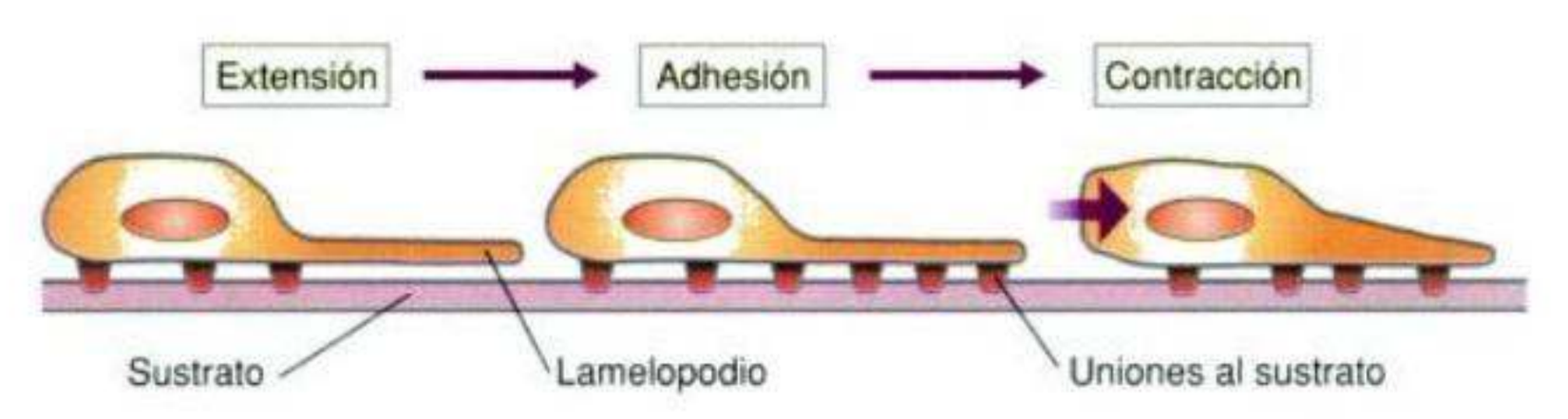

Fig. 5-19. Etapas de la migración celular. Las flechas indican el sentido de la migración.

un mismo tipo celular, por ejemplo, cuando células embrionarias epiteliales se convierten en células mesenquimáticas migratorias, o aun en estados patológicos cuando una célula normal se convierte en una célula cancerosa metastásica.

En una célula animal, la movilidad puede expresarse como movimientos de partículas citoplasmáticas (organoides, inclusiones, cromosomas, núcleo, etc.), ya mencionados, o como traslación global de la célula (migración o locomoción celular). Toda esta dinámica, en sus más diversas formas, está condicionada por la misma infraestructura de moléculas del citoesqueleto.

Con respecto al movimiento celular traslativo, se sabe que cuando una célula migra y se moviliza sobre un sustrato (soporte inerte, otra célula, matriz extracelular, etc.), transcurre por tres etapas básicas que son ***extensión*** *de una prolongación,* ***adhesión*** *al soporte o sustrato,* y ***contracción*** *en la misma dirección* del movimiento (fig. 5-19).

En los mecanismos involucrados en el complejo evento de la migración celular participan todos los componentes del citoesqueleto de una manera coordinada y en ocasiones con predominio de algunos de ellos, con dependencia de la región de la célula o del tipo celular. Así, la participación de los microfilamentos de actina es significativa en la región del "frente de avance" de la célula, donde los filamentos se estabilizan; es decir, predomina la tasa de polimerización, y de esta manera los microfilamentos crecen como "empujando" la membrana y producen un cambio de forma de la célula en la dirección del movimiento (formación de lamelopodios y filopodios) (véase fig. 5-14). Como ya se señaló, esta estabilización del extremo de la actina cercano a la membrana celular se produce por interacción con proteínas asociadas (*capping proteins*) que actúan como un verdadero "capuchón" frenando la despolimerización y/o favoreciendo la polimerización de los microfilamentos.

Con el descubrimiento de la participación de la actina (y en ciertos tipos celulares, también de los microtúbulos) empujando el borde frontal de la célula se aclaró bastante una parte del mecanismo de avance de la célula. Sin embargo, se sabía que la membrana celular —aunque es fluida— también es casi inextensible y que, a poco de migrar por el empuje del citoesqueleto, la célula pronto se quedaría sin membrana disponible, a menos que algún otro mecanismo pudiera intervenir para aumentar la superficie celular.

Ese mecanismo surgió de los estudios del transporte de partículas por motores moleculares, ya mencionados. Se había observado que en el citoplasma de muchas células en etapa migratoria aparecían numerosas vesículas pequeñas cuya función no era conocida. Posteriormente, el conocimiento de los motores moleculares y la disponibilidad de nuevas tecnologías de videomicroscopia permitieron observar que las pequeñas vesículas citoplasmáticas —endocitadas desde la membrana a partir de toda la superficie celular— se movilizan hacia el "frente de avance" de la célula mediante el sistema de motores moleculares asociados con microtúbulos. De esta manera, mientras la polimerización unidireccional de los microfilamentos empuja la superficie celular en el sentido de la migración, los microtúbulos asociados con los motores moleculares son los encargados de acarrear las vesículas membranosas del citoplasma en la misma dirección, para fusionarse con la membrana y aumentar la superficie del frente de migración de la célula (fig. 5-20).

En síntesis, resulta claro que los componentes del citoesqueleto son esenciales en la determinación de los cambios de la forma y del movimiento celular, para lo cual expresan algunos mecanismos básicos: polimerización-despolimerización (leucocitos, cono axónico), asociación con motores moleculares (movimiento citoplasmático de partículas), deslizamiento entre microfilamentos (contracción muscular), deslizamiento entre microtúbulos (cilios y flagelos, aparato mitótico).

Sin embargo, hace algunos años se descubrió un tipo de movimiento celular que no tiene asociación directa ni está determinado por componentes del citoesqueleto. El descubrimiento se realizó en la célula que realiza la "sintonía fina" en el oído interno (recuadro 5-3 y fig. 5-21).

La modulación de la migración orientada

La maquinaria que desplaza globalmente a la célula constituye el efector final de cascadas de señales extrínsecas y citoplasmáticas que inducen la mo-

Copyrighted material

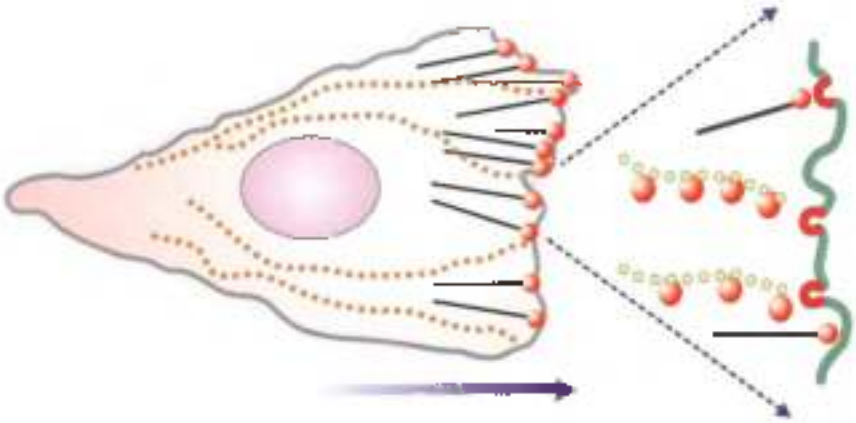

Fig. 5-20. Participación de microfilamentos (—), microtúbulos (.....) y vesículas de transporte (oo), durante la migración celular (→). A la derecha, corte ampliado (véase explicación en el texto).

tilidad celular (fig. 5-22). Con los elementos mencionados, la célula se mueve. Sin embargo, varias veces los movimientos celulares son azarosos: en su mayor parte son modulados por diferentes tipos de factores que determinan una locomoción orientada hacia territorios definidos o dirigidos hacia los sitios blanco específicos que la célula debe alcanzar, invadir o colonizar.

Aunque las bases moleculares de la **migración** orientada aún se conocen poco, existen indicios sobre su funcionamiento en algunos sistemas biológicos y los modelos experimentales disponibles se

Recuadro 5-3
Un movimiento celular sin participación del citoesqueleto

Aportes básicos

Las células ciliadas o "células pilosas" del órgano de Corti son las encargadas de la "sintonía fina" del oído interno. Dicha sintonía está asociada con movimientos de alta frecuencia a lo largo del eje longitudinal de esa célula. Lo novedoso del descubrimiento es que dicho movimiento vibratorio no necesita la participación activa de ningún componente del citoesqueleto ni de moléculas del microambiente extracelular, sino que se produce por cambios conformacionales de moléculas proteicas globulares pertenecientes a la propia membrana celular (fig. 5-21).

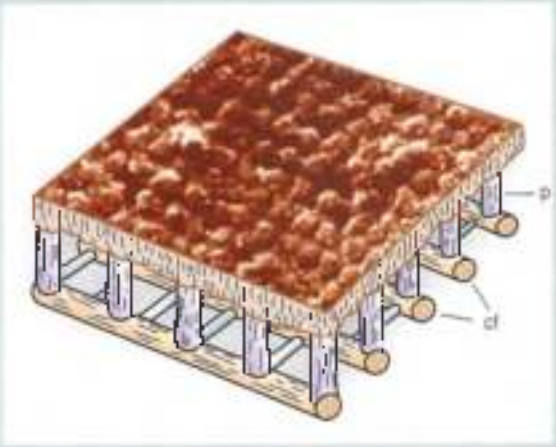

Fig. 5-21. Montaje de fotografía y diagrama, donde se observa, con microscopía electrónica y técnica de congelación-grabado, la superficie interna de la membrana plasmática de una célula pilosa externa del órgano de Corti del oído. Se observa el patrón de proteínas globulares asociadas con los "pilares" proteicos (p) que las asocian con filamentos circunferenciales (cf) unidos entre sí por componentes más delgados del citoesqueleto alineados con el eje longitudinal de la célula. Estos filamentos permiten que las fuerzas producidas en el plano de la membrana por cambios conformacionales de las proteínas globulares de la membrana se transmitan a lo largo de ese eje para generar cambios en la longitud celular (Kalinec et al, 1992.; Cortesía del Dr. Federico Kalinec (House Ear Institute, Cal, USA).

[illegible] elevado número y variedad de moléculas que actúan en forma altamente coordinada. Se conocen los mecanismos globales asociados con la migración direccional, así como algunas señales extracelulares que participan en la orientación celular y sus receptores, y se comienza a disponer de datos sobre la maquinaria direccional del citoesqueleto. Sin embargo, aún es fragmentario el conocimiento sobre la interacción entre los *mensajeros intermedios* (véase fig. 5-22) que hace posible la regulación de la dirección, velocidad y la precisión de tal movimiento celular.

Son varios los mecanismos globales de los cuales se sirven distintos tipos celulares para orientar su movimiento y regular su dispersión por el cuerpo de un organismo animal.

Haptotaxis

La haptotaxis es la capacidad de la célula para detectar y responder en forma selectiva al contacto con áreas de diferente grado de adhesividad. De esta manera, la diferencia entre sustratos más adhesivos o menos adhesivos determinan las vías migratorias y/o las zonas de colonización de ciertas poblaciones celulares.

Galvanotaxis

La galvanotaxis es una propiedad que define la capacidad del movimiento celular en relación con la diferencia de potencial de un campo eléctrico. Aunque esta locomoción orientada se conoce en organismos unicelulares ("reacción de escape" de *Paramecio*), también se describió en poblaciones celulares de metazoarios, como las células de la cresta neural. En éstas se ha observado que la diferencia de potencial que induce la orientación celular in vitro, también existe en ciertos territorios embrionarios de la zona de distribución de esta población celular, aunque su relevancia o significado funcional aún no se conoce.

Termotaxis

Recientemente se demostró que los espermatozoides capacitados de conejo orientan su movimiento siguiendo un gradiente de temperatura, formado por una diferencia térmica de 2 °C entre el istmo y la ampolla oviductal. Este mecanismo de contenido [illegible] (quimiotaxis) podría explicar la locomoción celular orientada de ciertas poblaciones celulares (células embrionarias, espermatozoides) que se desplazan direccionalmente por largos trayectos hacia sus áreas "blanco".

Quimiotaxis

La quimiotaxis es la potencialidad celular para reconocer un gradiente de concentración de factores solubles presentes en su microambiente y responder con un cambio en la dirección de su movimiento. Uno de los modelos biológicos muy estudiados y conocidos es la quimiotaxis de los leucocitos hacia moléculas liberadas por microorganismos o cuerpos extraños. Al detectar las señales, los leucocitos expresan receptores específicos que inducen su adhesión al endotelio del vaso sanguíneo, luego lo atraviesan, migran apoyándose en los componentes extracelulares de los diferentes tejidos y llegan al foco infeccioso. Cada uno de esos pasos sería regulado por diferentes estímulos y vías de señalización aún escasamente conocidas. Otra población celular que responde a señales quimiotácticas es el espermatozoide, mecanismo éste que se ha descrito hace mucho tiempo en organismos invertebrados. Recientemente se demostró que ciertos factores presentes en el líquido folicular de ratón, conejo y humano inducen un comportamiento quimiotáctico que orienta al espermatozoide hacia el microambiente ovular (véase también cap. 6). Asimismo, resultados de trabajos recientes han señalado este mecanismo de migración orientada en las células de la cresta neural (véase recuadro 5-5).

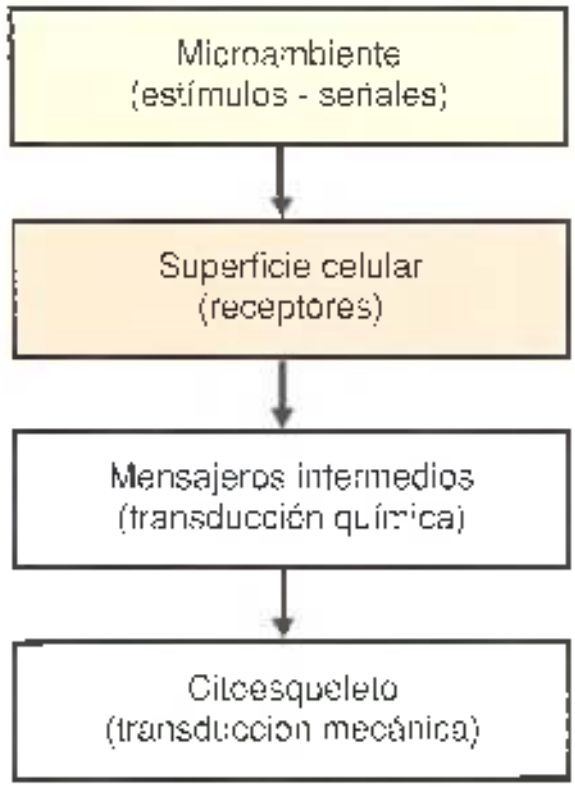

Fig. 5-22. Interacciones moleculares que determinan la motilidad celular.

Guía por contacto

Este mecanismo corresponde a una orientación celular inducida por un factor físico o mecánico. Este participa en la sistematización de la cantera del re-

Recuadro 5-4
La fibronectina es necesaria para la migración de células embrionarias

Aportes básicos

Las células de la cresta neural (CCN) constituyen una población celular embrionaria que emerge del tubo neural en la etapa temprana del desarrollo, migra a lo largo de numerosas y complejas vías hacia diferentes localizaciones del embrión y, finalmente, se diferencian en numerosos derivados (sistema nervioso periférico, células pigmentarias, mesénquima de macizo craneofacial, etc.) (Bronner y Sakheim, 1989). La capacidad de las CCN de proliferar y distribuirse con eficiencia por el cuerpo embrionario está asociada con la presencia de la glucoproteína ***fibronectina*** en la matriz extracelular que forma sus vías de migración (Rovasio, y colsa., 1983; Paglin, y Rovasio, 1989). En la figura 5-23 se observa un experimento que demuestra la migración selectiva de CCN sobre sustrato de fibronectina, aunque células de la misma población parecen reconocer el sustrato de ***laminina*** como un componente de membrana basal y, en vez de migrar, forman agregados celulares tal como lo harían in vivo.

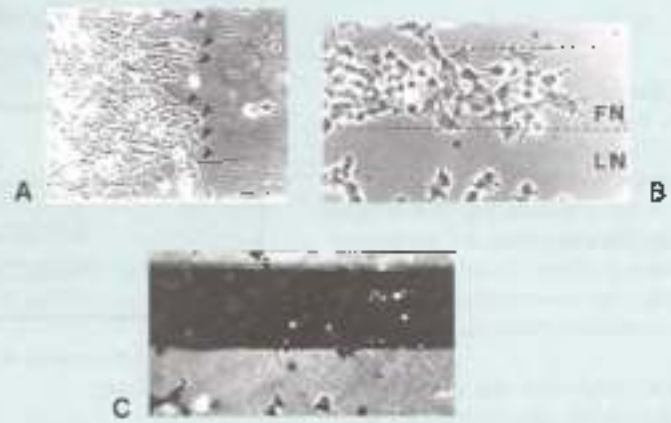

Fig. 5-23. A. Cultivo de células de la cresta neural sobre un sustrato de matriz extracelular, donde se observa el "frente de migración" (cabezas de flecha). B y C. Cultivo de CCN sobre estrías contiguas de fibronectina (FN) y de laminina (LN). En todos los casos el explanto de origen del cultivo está a la izquierda de las imágenes. Las fotos B (contraste de fase) y C (fluorescencia) corresponden al mismo campo microscópico marcado con un anticuerpo anti-LN. Se observa que las células migran activamente sólo sobre la FN y forman agregados sobre la LN. (Micrografías de Rovasio, y colsa. 1983.)

relevo en la etapa embrionaria, ya que las células granulosas migran hacia su nivel adecuado en la corteza cerebelosa siguiendo las prolongaciones de células gliales que les sirven como carriles.

Inhibición por contacto

La inhibición por contacto es un mecanismo importante como un tipo de "señal negativa", ya sea para evitar que la célula se movilice hacia determinado territorio o para detener la dispersión celular. Este último caso, por ejemplo, se observa en el mecanismo de la cicatrización de heridas, donde las poblaciones celulares epiteliales y mesenquimáticas migran hasta tomar contacto con las células homólogas vecinas y detienen su actividad expansiva al cerrarse la brecha que se había producido. El mismo fenómeno puede observarse en un cultivo celular in vitro, donde las células recién cultivadas se multiplican y se dispersan por el piso de la cápsula de cultivo, pero se detienen y dejan de crecer al llegar a los bordes del recipiente.

Afinidad diferencial por el sustrato

Este mecanismo posiblemente es uno de los más complejos, ya que está asociado con el enorme número de moléculas que forman parte del núcleo de la célula, incluidas las correspondientes a las células vecinas y a los componentes de la matriz intracelular. La afinidad por el sustrato se ha estudiado extensamente en células embrionarias durante la morfogénesis. Por ejemplo, las células de la cresta neural requieren, entre otros factores, la presencia de la glucoproteína fibronectina, de la matriz extracelular, para poder migrar con eficiencia y distribuirse hacia sus numerosos sitios de colonización (recuadro 5-4 y fig. 5-23).

MATRIZ EXTRACELULAR

Componentes y sus funciones de adhesión y de sustrato

La matriz extracelular forma una malla tridimensional cuya composición molecular es compleja y variable, con dependencia del tejido, de la localización y de la edad del organismo. Participa en fenómenos morfogenéticos importantes durante el desarrollo embrionario y en el organismo adulto está más desarrollada en el tejido conjuntivo (véase cap. 8). Al ocupar el espacio intercelular, está asociada con importantes actividades de cohesión física y en la transmisión de mensajes químicos entre las células. Participa en el desarrollo y el mantenimiento de la polaridad celular en diversas poblaciones, sobre todo en relación con la composición y las señales emergentes de una de sus estructuras especializadas, la membrana basal o lámina basal.

Varias familias de proteínas fibrosas, proteoglucanos, glucosaminoglucanos y glucoproteínas integran la matriz extracelular, las que interaccionan con células y con otros componentes de la matriz mediante receptores integrinas. Las proteínas fibrosas pueden ser englobadas en dos grupos funcionalmente diferentes: las que son predominantemente estructurales (colágeno-reticulina y elastina) y las que son especialmente adhesivas (fibronectina y laminina). Los proteoglucanos y glucosaminoglucanos integran la llamada "sustancia amorfa", con participación importante como moléculas hidrófilas que intervienen en la resistencia a la compresión mecánica y facilitan el transporte de moléculas solubles y la movilización celular (cuadro 3-5).

Los colágenos constituyen numerosos tipos moleculares diferentes que poseen características morfológicas según su localización en los distintos tejidos y se asocian funcionalmente con la capacidad de resistir fuerzas de tensión (cartílagos, membrana basal). La elastina forma fibras y láminas en sí los sujetos a estiramiento y recuperación de la forma y volumen (vasos sanguíneos). La fibronectina y la laminina son moléculas adhesivas con muchos dominios capaces de interaccionar con el resto de los componentes de la MEC; la primera predomina en los tejidos conjuntivos y la laminina en las membranas basales. Para más detalles sobre la estructura y las funciones de la matriz extracelular véase el capítulo 8.

Un concepto funcional importante de las moléculas que integran la matriz extracelular es su participación coordinada en muchos procesos biológicos que en la actualidad se están empezando a conocer con mayor profundidad. Así, la migración de un leucocito desde un vaso sanguíneo hacia un sitio de inflamación involucra muchos y distintos tipos de moléculas de adhesión y de componentes de la matriz extracelular que modulan cada una de las etapas de esta actividad funcional. El desarrollo embrionario es otro aspecto donde los movimientos celulares, los cambios de forma, la remodelación de poblaciones celulares, etc., están estrechamente unidas a estas familias de moléculas de adhesión y de componentes de la matriz extracelular que actúan en forma coordinada. La interacción entre estos diferentes componentes controla los mecanismos que modulan la morfología de diversos tipos celulares, así como las asociaciones que permiten a la célula adherirse a los distintos sustratos y desplazarse por los diferentes ambientes, tanto en los tejidos maduros como en el desarrollo embrionario (véase recuadro 3-4 y fig. 3-23).

EPIGÉNESIS: PARADIGMA DE LA INTEGRACIÓN DE LA CÉLULA CON SU MICROAMBIENTE

La epigénética es un área de la biología en progresivo crecimiento que investiga los cambios heredables en la función genómica que ocurren sin alterar la secuencia del DNA. Una idea básica emergente indica la existencia de un código epigenético que amplifica el potencial del código genético para acumular y modular su información. Los núcleos celulares contienen el DNA genómico, muy plegado y compactado con proteínas histónicas, formando la cromatina. Varios cambios de la cromatina, como la metilación del DNA y la acetilación, la metilación o la fosforilación de histonas, ocurren en respuesta a señales del ambiente y regulan los patrones de expresión de los genes. Esta creciente área de estudios tiene importantes proyecciones para la agricultura, la producción y la salud, así como permite una mejor comprensión de las células madre (stem cells), el cáncer, el desarrollo embrionario y sus anomalías, y el envejecimiento (Jovasio, 2006).

El concepto de epigenética o epigénesis, en su sentido más amplio, extiende un puente entre las bases genéticas y la influencia del ambiente. Aunque la melodía de esta frase suena moderna, el origen del término puede rastrearse hasta Aristóteles (384-322 a.C.), quien defendía *el desarrollo de la forma de los organismos a partir de materia informe*, como argumento en contra de la creencia en el desarrollo *a partir de cuerpos miniaturizados completamente formados* (p. ej., la teoría del Homúnculo). Muchos años después, Conrad Waddington (1905-1975) definió epigenética como *la rama de la biología que estudia las interacciones causales entre los genes y sus productos que dan lugar al fenotipo*, este notable científico concebía la epigenética como un "diálogo" entre los genes y el medio ambiente. En el presente, ya transcurrido el siglo XXI y como un campo de la biología en ri-

Cuadro 5-5. ***Componentes de la matriz extracelular***

Componente	*Tipos*	*Localización*
Colágenos	I y V	Hueso, piel, tendón, ligamentos, córnea, vísceras
	II y XI	Cartílago, disco intervertebral, notocorda, humor vítreo
	III	Piel, vasos sanguíneos, vísceras
	IX	Cartílago
	XII	Tendón, ligamentos
	IV	Membrana basal
	VII	Bajo los epitelios planos estratificados
Elástica		Matriz extracelular, vasos sanguíneos grandes, cartílago elástico, piel
Fibronectina	Filamentosa Soluble	Matriz extracelular, membrana basal Plasma sanguíneo (factor de la coagulación)
Laminina	—	Membrana basal
Entactina	—	Membrana basal
Tenascina	—	Matriz extracelular
Proteoglucanos	Agrecan Betaglican Decorin Perlecan Syndecan	Cartílago Superficie celular, matriz extracelular Tejidos conjuntivos Membrana basal Fibroblastos, superficies de células epiteliales
Glucosaminoglucanos	Condroitín sulfato, heparán sulfato, ácido hialurónico, etc.	Cartílago Células cebadas Cordón umbilical Tejidos embrionarios

pida expansión, se precisa el concepto al decir que *"epigenética es el estudio de los cambios heredables en la función génica que se producen sin un cambio en la secuencia del DNA"*.

En otras palabras, así como la genética estudia el genoma, o sea, el DNA que acumula un cada célula toda la *información* necesaria para que un organismo pueda *ser y funcionar*, la epigenética estudia el epigenoma, que se encarga de realizar la *gestión* del genoma; es decir, modula el *cómo y cuándo* ser un organismo, y el *dónde y cuándo funcionar*. Otra imagen de la diferencia entre genoma y epigenoma surge de la comparación del genoma con un libro –donde las letras, las palabras, las frases y los capítulos representan las formas de almacenamiento de la información, que será idéntica en todas las copias del libro– y en tanto que el epigenoma sería la lectura y la interpretación del libro, que dependerá de una complejidad de factores subjetivos, formativos y emocionales de cada lector. Así, la epigenética permite diferentes "interpretaciones" de un molde fijo (el código genético) que da por resultado diferentes lecturas, dependientes de las condiciones en que se interprete el molde.

Resulta cada vez más claro que el conocimiento de la evolución y el desarrollo centrado sólo en los genes tiene un alcance limitado. Adicionalmente, se va descubriendo que la modulación epigenética desempeña un papel importante en ambos, ya que fundamenta la idea del efecto de los factores ambientales en un proceso de gradual aumento de la complejidad. Por otra parte, mientras ciertos factores microambientales y macroambientales pueden producir cambios en la secuencia del DNA (mutación), otros factores ambientales, al actuar como polímeros epigenéticos, modulan el procesamiento de la expresión del DNA mediante mecanismos tales como modificaciones en las histonas, metilación del DNA, etc.

¿Cómo funciona la modulación epigenética?

Es muy conocido que las características hereditarias de todos los organismos están codificadas en el DNA, esa molécula semejante a una escalera en espiral, cuyos peldaños están formados por la con-

nación en pares de cuatro tipos de bases (adenina, timina, guanina y citosina), que se unen en sus extremos a los "laterales de la escalera" formados por combinaciones de azúcar (desoxirribosa) y grupos fosfato. También sabemos que el "código genético" está basado sobre la secuencia de bases del DNA y que el ordenamiento de bases dirige la secuencia de aminoácidos cuando se fabrican las proteínas. Dicho de otra manera, la sucesión ordenada de bases del DNA determina la síntesis de diferentes clases de proteínas de un organismo. Es así como, a partir de la combinación de las cuatro bases, seguida por la disposición de los veinte aminoácidos, un organismo produce muchos miles de proteínas diferentes.

También sabemos que un organismo complejo tiene varios cientos de diferentes clases de células, hasta totalizar varios millones de ellas (sólo en el cerebro humano hay unas 10^{12} células). Además, el DNA es idéntico en cada uno de los núcleos de cada célula, y quizás lo más sorprendente es que en el interior de cada núcleo de unos pocos micrones de diámetro hay cerca de dos metros de ADN! Sin embargo, no todas las células fabrican todas las proteínas: ciertas células sintetizan algunos tipos de proteínas y otras células fabrican proteínas de otras clases. Y para ello, siguiendo con la homología mencionada, en algunas células el DNA (el libro escrito) necesita estar abierto en ciertos capítulos, mientras que en otras células necesita estar abierto en otros capítulos diferentes para que puedan ser leídos e interpretados de diferente manera, para fabricar distintas proteínas. Dado que cada núcleo de un organismo contiene todo el DNA para dirigir la síntesis de todas las proteínas, pero sólo se utiliza una parte de esa información para sintetizar el conjunto de proteínas correspondiente a cada tipo celular, los "capítulos cerrados" del libro corresponden a una disposición particular de la cadena de DNA que se enrolla de manera muy apretada alrededor de proteínas histónicas y no histónicas, como se pueden enrollar muchos metros de hilo en un ovillo de pocos centímetros de diámetro. A su vez, el conjunto de DNA más histonas (cromatina) pasa por niveles progresivos de enrollamiento hasta formar los cromosomas, estructuras que son visibles con un microscopio común.

En síntesis, las células poseen toda la información genética almacenada como DNA y organizada cada cromosoma en cada núcleo (fig. 5-24). La secuencia del DNA puede determinar miles de proteínas diferentes, pero no todas son sintetizadas en todas las células. Para regular qué parte del DNA debe funcionar y cuál no, existen factores del microambiente y del macroambiente que determinan el estado de activación/inactivación de segmentos de DNA (genes). Algunos mecanismos conocidos para hacer esto (entre otros) son: 1) cambios en la organización espacial del DNA mediante modificación de las histonas, 2) "marcación" de algunas bases con grupos químicos (metilos, acetilos, fosfatos, etc.) y 3) participación de pequeñas moléculas de RNA de interferencia (siRNA) que producen el "silenciamiento" de genes (véase fig. 5-24). Como consecuencia de esta modulación epigenética, una célula no sintetiza todas las proteínas codificadas por el genoma, sino ciertas proteínas seleccionadas. Así, una célula indiferenciada (célula embrionaria, célula madre = *stem cell*) posee la potencialidad para diferenciarse en distintos tipos celulares (glóbulo rojo, fibra ósea, macrófago, etc.), con dependencia de los estímulos recibidos desde su microambiente (véase fig. 5-24).

¿Qué importancia tiene la epigenética?..., ¿para qué sirve?

La epigenética es un área de la biología en rápida expansión, hasta el punto de haber creado un nuevo "ima" (genoma, proteoma, epigenoma, etc.). Esto se debe a dos aspectos asociados y complementarios: 1) la investigación epigenética contribuye con nuevos conocimientos básicos que ayudan a encontrar respuestas que estaban pendientes al considerar solo el determinismo genético y 2) este nuevo tipo de conocimiento (y de razonamiento) contribuye a optimizar las transferencias hacia diferentes áreas de aplicación, como la salud (terapia génica), la producción (transgénesis), etc. Veamos algunos ejemplos.

La influencia de papá y mamá

Cuando se cruza un león con una tigresa, el tamaño de la cría (tigre) es mucho mayor que el de sus progenitores; en cambio, al aparearse un tigre con una leona, el tamaño del hijo (tigón) es mucho menor que el de sus padres. Diferencias equivalentes ocurren en la descendencia de una cruza entre caballo y burra o entre burro y yegua. Estas diferencias en la talla no están determinadas en la secuencia del DNA parental y muestra que los padres (aun dentro de la misma especie) pueden ejercer influencias diferentes sobre cómo funcionan los genes de sus crías. Cuando un espermatozoide se fusiona con un óvulo, ambos genomas se convierten en uno solo y se produce una reprogramación del huevo fertilizado, en cuyo núcleo se empaquetan los dos metros de DNA y un conjunto de "marcadores" epigenéticos (aún poco conocidos) que determinan los fenómenos de activación o silenciamiento de genes. De la misma forma en que papá y mamá pueden cumplir papeles diferentes y complementarios a medida que un niño crece, ya desde la fertilización, un nuevo individuo es la resultante del genoma y de las "señales" reguladoras epigenéticas de papá

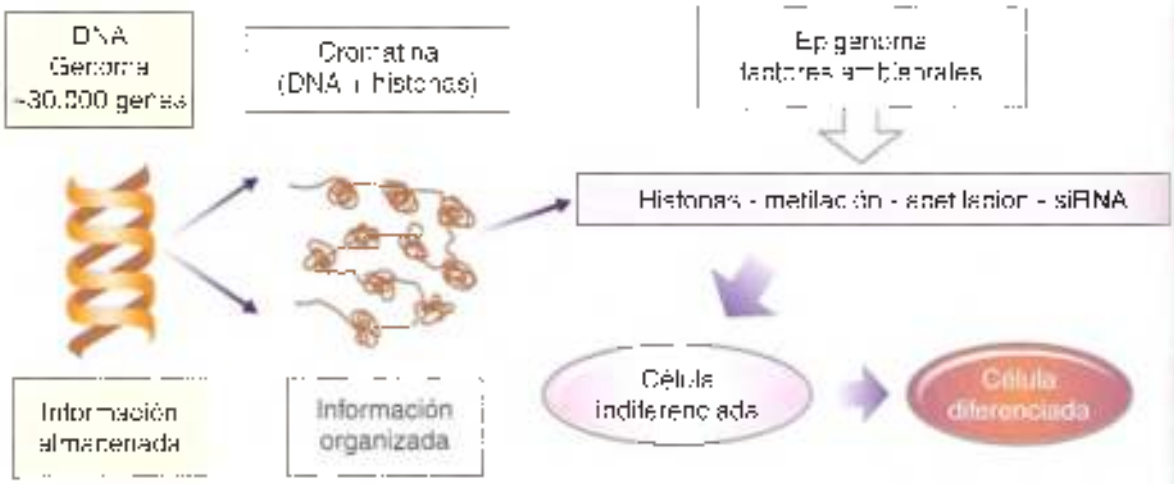

Fig. 5-21. Concepto global de la acción del epigenoma. Todas las células de un organismo poseen el conjunto de la información genética almacenada (DNA), organizada con proteínas asociadas (cromatina) dentro de cada núcleo. Aunque la secuencia del DNA determina miles de proteínas diferentes, la acción de factores ambientales sobre la organización espacial del DNA (histonas) o "marcando" algunas bases (metilación, acetilación), o bloqueando segmentos de DNA (siRNA), regulan la expresión o "silenciamiento" de segmentos definidos del DNA (activación/inactivación de genes) e inducen la síntesis de ciertas proteínas seleccionadas. Como consecuencia, una célula indiferenciada (célula madre, stem cell) posee la potencialidad para diferenciarse en distintos tipos celulares (glóbulo rojo, fibroblasto, macrófago, etc.), con dependencia de los estímulos recibidos desde su microambiente.

y mamá, así como de aquellas señales ambientales que ingresan en el organismo en desarrollo, incluso con la dieta alimentaria.

¿Qué pasa con los mellizos?

La investigación epigenética nos enseña que existen mecanismos que van más allá del determinismo genético (y más allá del "diseño inteligente") y un paradigma de esto es el caso de los gemelos idénticos. Ambos tienen la misma composición genética (la misma información de base), pero ambos pueden desarrollar perfiles funcionales, patológicos y sociales distintos, bajo la influencia de modulaciones ambientales (factores epigenéticos). En otras palabras, somos mucho más que la suma de nuestros genes. Las pequeñas diferencias entre los genomas idénticos de los gemelos están dadas por pequeñas "marcas" de metilación, acetilación u organización del DNA y estas diferencias son más pronunciadas cuanto mayor es la edad de los individuos, lo cual apoya la idea de las influencias ambientales a lo largo de la vida.

Epigenética y células madre

En los últimos años, las células madre (*stem cells*) han provocado comentarios y controversias dentro y fuera del laboratorio. En pocas palabras, son células con capacidad de autorrenovación, que pueden convertirse en distintos tipos celulares en respuesta a señales moleculares específicas. Desde las primeras etapas embrionarias y también en los tejidos adultos existen células madre, cuya función es proporcionar células para el proceso normal de desarrollo y para reparar los tejidos en caso de lesiones. Cuando el embrión está formado por unas pocas células, todas ellas pueden considerarse células madre, ya que cada una es capaz de diferenciarse en cualquier célula especializada del organismo. En consecuencia, la modulación precisa de cultivos de células madre permitiría obtener células "a la carta" y esta característica fundamentó la propuesta de células madre como posible terapia de sustitución para muchas enfermedades (Parkinson, Alzheimer, diabetes, lesiones medulares y cardíacas, etc.). Sin embargo, desde el trabajo serio de laboratorio hasta la primera plana de los diarios queda mucho camino por recorrer para que esa idea pueda ser realidad, lo cual incluye aspectos tecnológicos, éticos, bioéticos y también, políticos. No entraremos por el momento en esa discusión, sino en señalar algunos aportes de la epigenética.

La investigación epigenética es fundamental para el desarrollo de la tecnología de células madre, ya que sus preguntas básicas son: ¿qué hace que una célula madre sea una célula madre? y ¿cómo se convierte en un tipo celular específico? Como sabemos

CENDOC

la orientación que toma una célula enfrentada con dos o más caminos de diferenciación –la decisión entre abrir o cerrar capítulos de DNA– se basa en señales ambientales (modificación epigenética) que determinan la utilización de un subconjunto particular de genes (véase Fig. 5-24). Al poder generar todos los tipos celulares, el DNA de las células madre está abierto a recibir instrucciones epigenéticas; de hecho, a medida que las células se desarrollan hacia destinos específicos, ciertas regiones de su genoma son "cerradas" por señales epigenéticas que determinan una limitación progresiva de su potencial de diferenciación.

Los investigadores esperan que al descubrir la naturaleza de esas instrucciones epigenéticas sea posible mejorar la tecnología in vitro para convertir las células madre en tipos celulares específicos, sin necesidad de intervenir en la secuencia del DNA. Con el tiempo, las células madre del propio paciente podrían ser manipuladas con la utilización de medicamentos dirigidos a "blancos" epigenéticos específicos. Y en consecuencia podría ser que en el futuro cambie el actual paradigma y las terapias de sustitución con células madre no fuesen necesarias, ya que sería más económico, factible y seguro estimular las células madre existentes en el cuerpo del paciente para que proliferen y se desarrollen. Esto podría ser factible cuando los científicos aprendan más sobre los nichos habitados por las células madre y sobre las señales y los mecanismos epigenéticos que controlan su destino. Debido a las diversas limitaciones de tipo técnico, ético y práctico, ciertas terapias celulares aún pueden tardar mucho en llegar. Pero el futuro uso terapéutico de células madres será, sin duda, dependiente de entender sus secretos epigenéticos.

También en el cáncer...

La modificación de las histonas también son conocidas en ciertos tipos de cánceres, lo cual puede facilitar la etapa del diagnóstico, y también se sabe que esas "marcas" epigenéticas pueden cambiar en relación con el avance del tumor, con lo cual servirían como criterio pronóstico o indicador de la evolución de la enfermedad. Asimismo, se ha observado que muchas enfermedades con base genética pueden ser modificadas por factores epigenéticos, lo cual abre nuevas perspectivas de aplicación terapéutica en el área de la salud, ya que sería más fácil establecer o modificar las "marcas" del DNA (terapia epigenética: metilación, acetilación, etc.) que cambiar la secuencia del DNA (terapia génica). Estas estrategias podrían sentar las bases para la prevención o la disminución del riesgo de cáncer.

En síntesis, desde el momento en que algunos griegos comenzaron a preguntarse cómo se desarrollan los organismos han pasado más de 2.500 años y aún no tenemos una respuesta que nos conforme. No obstante, el estudio de la célula ha realizado aportes durante cientos de años. La investigación en genética ha producido un enorme paso adelante hasta haber llegado recientemente al conocimiento de la secuencia completa de los 3.000 millones de pares de bases del genoma humano y establecer un importante "diccionario biológico" y, actualmente, la epigenética y su énfasis sobre los factores ambientales que pueden modular el funcionamiento del DNA sin cambiar su secuencia abre enormes perspectivas para explicar asuntos que no pueden ser explicados sólo por la genética. También se abren enormes perspectivas para la aplicación de estos conocimientos a la esfera práctica, sobre bases quizás más eficientes y seguras.

Bibliografía y Lecturas adicionales

Alberts B, Bray D, Hopkin K, Johnson A, Lewis J, Raff M, Roberts K, Walter P. Introducción a la Biología Celular. 2 ed. Madrid: Editorial Médica Panamericana, 2006.

Alberts BB, Bloch WE. Protein sorting by direct translocation of Golgi compartments. Science 230:1386-93.

Amano H, Ikeda W, Kawano F, Kajita M, Ichinatu Y, Inoue N, Mizoguchi Y, Yamazaki A, Takai Y. Interaction and localization of Nectin 3 and TIGIT receptor, both of the leading edges of moving NIH3T3 cells: Implications for directional cell movement. Genes Cells. 2006; 11:969-84.

Bahar A, Tur-Kaspa I, Gosensky A, Gigalas DC, Bronfman M, Farbstein M. Thermotaxis of mammalian sperm cells: A potential navigation mechanism in the female genital tract. Nature Med. 2002;8:49-51.

Bray D. Cell Movements. New York: Garland; 1992.

Carraway KL, Carraway CAC, editores. The Cytoskeleton. A Practical Approach. Oxford: IRL Press, 1992.

Di Felice M, Felgio G, Montori G, Cecchini A, Mayer L, Lacorte L. Intracellular localization. Cell Mol Cytosel. 1994;79:179-91.

Duke RC, Ojcius DM, Young JDE. Cell suicide in health and disease. Sci Am 1996;275:80-85.

Edelman GM, Cunningham BA, Thiery JP, editores. Morphogenetic Molecules. New York: John Wiley & Sons, 1983.

Eisenbach M. Sperm chemotaxis. Rev Reprod 2000;5:56-63.

Fournier HT, Kassel D, Barbier BC. Integrating conflicting chemotaxic signals: The role of memory in leukocyte navigation. J Cell Biol 1999;147:577-87.

Geneser F. Histología, sobre bases moleculares. 3 ed. Madrid, Editorial Médica Panamericana, 2000.

Harris H. The cells of the body. Cold Spring Harbor Laboratory Press, USA: 1995.

Hay ED, editor. Cell Biology of the Extracellular Matrix. New York: Plenum Press, 1981.

Ingber DE. The architecture of life. Sci Am 1998;278:48-57.

Kalinec F, Holley MC, Iwasa KH, Lim DJ, Kachar B. A model for hair bundle motility by outer hair cells. Proc Nat Acad Sci USA 1992;89:8671-75.

Kim T, Kim D, K, Yang W, Shin DH, Jung DJ, Park HK, Chang

BC. Overexpression of transforming growth factor-β1 in the vascular fibrosis of chronic rheumatic heart disease. J Korean Med Sci. 2006; 23: 17-8.
Kulesa V, Du K. Chemotactic migration of mesencephalic neural crest cells in the mouse. Dev Dynam 2000; 217: 70-9.
Lackie JM, Dunn GA, Jones GE, editors. Cell behaviour: Control and mechanism of motility. Biochem Soc Symp No 63. New Jersey: Princeton University Press; 1999.
Le Douarin NM, Kalcheim C. The Neural Crest (2nd Cambridge Edition). Cambridge: Univ. Press. 1999.
Marsh M. The structural basis of endocytosis. Science 1999;285:215-21.
Martins FS, Bertelli MK, Marques LS, Machado DR, Assunção MS, Medina S, Fagundes R. Expression of cell surface receptors and evaluation of metabolism and function in the clinical continuum of sepsis. Crit Care. 2008; 12: R25-25.
Mortini G, Di Tella M, Faigin C, Carri N, Cáceres A. Neurotrophin-3 enhances neurite outgrowth in cultures of hippocampal pyramidal neurons. J Neurosci Res. 1999;56:219-32.
Nakayama D, Maruoka-Okumura C, Bando Y, de Croonf F, Bessho Y. Roles of signaling by receptor tyrosine kinase RET for the guided migration of enteric nervous system progenitor cells during mammalian embryogenesis. Development 2002;129:5751-63.
Ogata Y. Bone sialoprotein and its transcriptional regulatory mechanism. J Periodontal Res. 2008; 43: 127-35.
Pagini MG, Rovasio RA. Epithelial-mesenchymal transitions in vitro neural crest cell adhesion cycle. Biocell 1999;23:129-21.
Perris R. The extracellular matrix in neural crest cell migration. Trends Neurosci 1999;22:33-1.
Pollard TD, King CA, Ogawa S. The Cytoskeleton and Cell Motility. London: Blackie and Son Ltd; 1990.
Riddle RD, Tabin C. Hox genes develop. Sci Am 1997;281:54-8.
Rothman JE, Orci L. Budding vesicles in living cells. Sci Am 1996;274:70-5.
Sadler TA. Embriología de Langman. Revista de Educación en Biología 2006;9:62-3.
Sanchez RA, Delouvee A, Yeichota NP, Jirgensons B, Thiery JP. Neural crest cell migration: requirements for exogenous fibronectin and high cell density. J Cell Biol. 1983;96:462-73.
Schatz G. The protein organelles. Nature 1999;398:489-90.
Scott JD, Pawson T. Cell communication: the inside story. Sci Am 2000;282:54-61.
Sinkovits RS, Gao Z, Abraham SN. Involvement of cellular cavin factor in bacterial entry into yeast cells. Science 2000;289:785-7.
Small TM. The machinery of cells crawling. Sci Am 1994;271:40-7.
Stepanova HR, Howard AA, Peters M, Tassiopoulos K, Augenbraun M, French AL, Young M, Ganga S, Anastos K, Karvas A. The insulin-like growth factor axis and risk of liver disease in hepatitis C virus/HIV co-infected women. AIDS. 2008; 22: 567-61.
Young HM, Heath JB, Bailey DG, Canty AJ, Thomas PQ, Newgreen DF. GDNF is a chemoattractant for enteric neural cells. Dev Biol. 2001;229:303-16.
Yu YM, Lin HC, Chang WC. Carnosic acid prevents de novo formation of human aortic smooth muscle cells by inhibiting cell variation and expression of matrix metalloproteinase 9. Br J Nutr. 2008; 26: 1-8.

PÁGINAS WEB

http://es.wikipedia.org/wiki/Citoesqueleto
http://es.wikipedia.org/wiki/Matriz_extracelular
http://cellbio.utmb.edu/cellbio/cell.htm
http://es.wikipedia.org/wiki/Cell_signaling
http://es.wikipedia.org/wiki/Chemotaxis
www.epigenome.org
www.epigenome-noe.net

AUTOEVALUACIÓN

Señale la única opción de respuesta correcta

1. Señale cuál de las siguientes afirmaciones es incorrecta:

☐ a) Los lípidos de la membrana son anfipáticos.
☐ b) El movimiento lateral de los lípidos es más probable (más rápido) que el *flip flop*.
☐ c) El movimiento de las proteínas de membrana está restringido por el interior celular.
☐ d) Los dominios externo y interno de la membrana celular son iguales que los de las organelas.
☐ e) La composición lipídica es diferente en distintas membranas.

2. Las membranas celulares están formadas por:

☐ a) Lípidos.
☐ b) Lípidos y carbohidratos.
☐ c) Lípidos y proteínas.
☐ d) Lípidos, proteínas y RNA.
☐ e) Lípidos, proteínas y carbohidratos.

3. ¿Cuál(es) de los siguientes cambios intracelulares se puede(n) producir como consecuencia de la unión de un receptor con su ligando?

☐ a) Aumento de AMPc.
☐ b) Fosforilación de proteínas.
☐ c) Aumento de calcio intracelular.
☐ d) Activación de proteína G.
☐ e) Todo lo anterior es correcto.

4. Las hormonas son señales moleculares de vida media relativamente larga, que viajan por todo el organismo. Este tipo de señalización se denomina:

☐ a) Paracrina.
☐ b) Sináptica.
☐ c) Autocrina.
☐ d) Endocrina.
☐ e) Contacto directo.

5. Cuando una molecula señal se une a un receptor acoplado a proteina G, esta proteina:

- a) Se inactiva.
- b) Se une a una molécula señal.
- c) Se activa.
- d) Se une a calcio.
- e) Se fosforila a molécula señal.

6. En una célula polarizada, los dominios apical y basolateral de la membrana plasmática:

- a) Son siempre estructural y funcionalmente idénticos.
- b) Pueden diferenciarse por su composición proteica y funcional(es).
- c) Se sintetizan la sta.
- d) Son estructuralmente idénticos y funcionalmente diferentes.
- e) Nada de lo anterior es correcto.

7. En la señalización entre celulas puede ocurrir que:

- a) Diferentes celulas respondan de diferente manera a una misma señal química.
- b) Cuando la señal sea de naturaleza lipídica puede entrar en la célula sin necesidad de un receptor.
- c) Las respuestas celulares sean rápidas y transitorias o lentas y de largo efecto, dependiendo de la cadena de señales.
- d) El mismo tipo celular puede responder de distinta manera a diversas señales.
- e) Todo lo anterior es correcto.

8. Los microfilamentos del citoesqueleto están formados por:

- a) Actina, miosina y tubulina.
- b) α y β tubulina y miosina.
- c) α y β tubulina.
- d) Miosina y tubulina.
- e) Nada de lo anterior es correcto.

9. ¿Qué tipo de fibra del citoesqueleto integra la formación de cilios y flagelos?

- a) Actina.
- b) Microfilamentos.
- c) Microtúbulos.
- d) Queratina.
- e) Neurofilamentos.

10. Son componentes de la matriz extracelular:

- a) Microtúbulos, microfilamentos y filamentos intermedios.
- b) Vinculina, VAP y CAD.
- c) CAD, fibronectina, laminina y tubulina.
- d) Colágeno, fibronectina, proteoglucanos y CAD.
- e) Fibronectina, colágeno y beta-actina;..
  - ... y su función es:
    - a) Servir como nexo de unión entre células.
    - b) Mantener la comunicación entre células.
    - c) Conferir soporte a las células.
    - d) Participar en la homeostasis.
    - e) Todas las respuestas son correctas.

11. El proceso de migración o locomoción celular es importante para:

- a) Nutrición y supervivencia de procariontes.
- b) Proceso de fertilización.
- c) Morfogénesis embrionaria.
- d) Defensa del organismo.
- e) Todo lo anterior es correcto.

12. Los microtúbulos están formados por:

- a) Monómeros de actina y miosina.
- b) Cinesina y proteína.
- c) Alfa y betatubulina.
- d) Alfa y gamatubulina-tectina.
- e) Alfa tubulina y betactina.

Indique si las siguientes afirmaciones son ***verdaderas*** *o* ***falsas****. En las falsas subraye el(los) elemento(s) erróneo(s)*

1. La bicapa lipídica es una estructura rígida debido al lento movimiento lateral de los fosfolípidos.
   V F
2. Una proteína transmembrana se ubica en la membrana plasmática reflejando la asimetría en la cual se sintetiza y exporta en el RER y en el aparato de Golgi.
   V F
3. Las proteínas canales forman poros hidratados a través de la bicapa lipídica que permiten el transporte de iones y moléculas de bajo peso molecular.
   V F
4. Toda respuesta celular a una señal extracelular está mediada en primera instancia por receptores citoplasmáticos que se movilizan hacia el DNA.
   V F
5. La actina está distribuida en el citoplasma de las células animales y como una red de filamentos por debajo de la membrana plasmática (cortex celular), que les otorga elasticidad a las células y les permite cambiar de forma y moverse como ocurre en los espermatozoides.
   V F

6. Las propiedades de los microtúbulos son modificadas por proteínas asociadas (MAP) que les confieren estabilidad, actúan como motores moleculares y participan en cambios de forma celular.

☐ V ☐ F

7. Son componentes de la matriz extracelular: colágeno, fibronectina, laminina, proteoglucanes, integrinas y elastina, ácido hialurónico, flagelina, vinculina y heparán sulfato.

☐ V ☐ F

8. La membrana (o lámina) basal es parte de la matriz extracelular de las células animales y está compuesta por colágeno tipo IV y laminina.

☐ V ☐ F

9. Los glucosaminoglucanos de la matriz extracelular están formados por colágeno, fibronectina, laminina, proteoglucanos, integrinas, elastina, ácido hialurónico, elastina y heparán sulfato.

☐ V ☐ F

10. Los contactos focales son dominios de unión de la célula con el sustrato, donde la corteza celular formada por filamentos de tubulina se asocia con los receptores integrina y, por medio de estos, a la matriz extracelular.

☐ V ☐ F

11. Los microtúbulos funcionan en el armazón interno de la célula, el movimiento de cromosomas y la separación de las células hijas en la citocinesis.

☐ V ☐ F

12. La estructura básica de las membranas biológicas es una bicapa lipídica y la mayoría de sus funciones específicas son desarrolladas por el colesterol y los fosfolípidos.

☐ V ☐ F

PARTE II

Interacciones celulares, patrones complejos e histogénesis

Aldo R. Lynard, Mirta A. Valentich y Roberto A. Rovasio

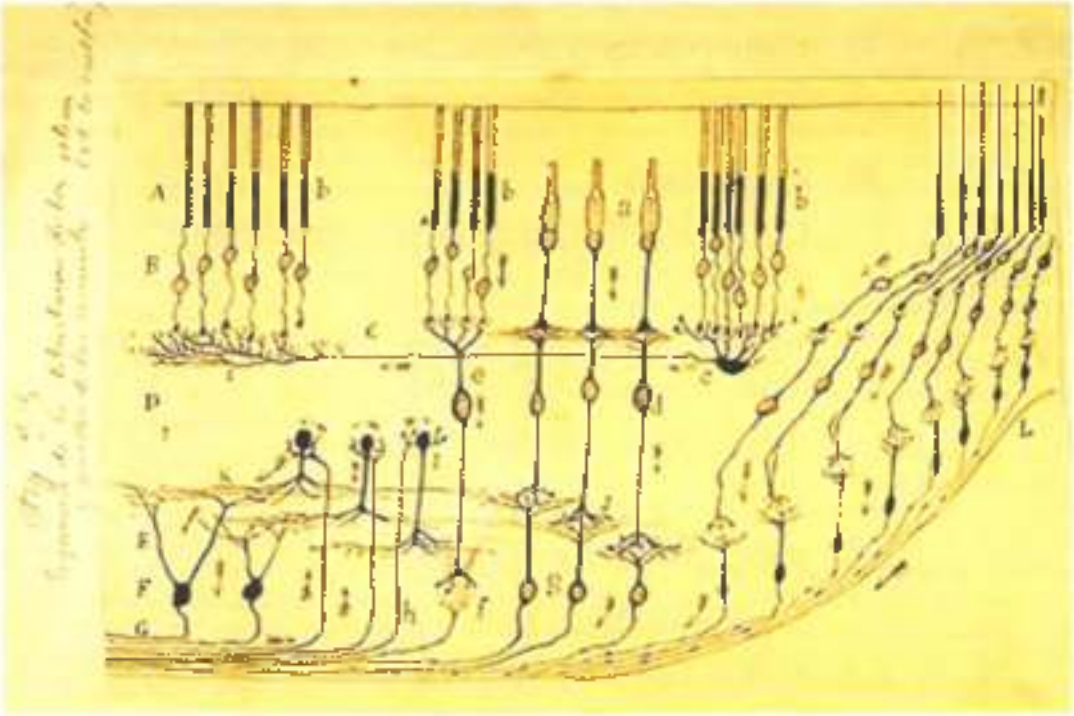

Fig. II-1. Interacciones y comunicación entre poblaciones celulares de la retina. Dibujo de Don Santiago Ramón y Cajal, 1900 (en: [illegible] "Fig. 33 Estructura de la retina y marcha de las corrientes [illegible]". Dibujo original sobre papel (22 x 32 cm). Instituto Santiago Ramón y Cajal, CSIC, Madrid, España. A. Capa de conos y bastones. B. Soma de conos y bastones. C. Capa plexiforme externa. D. Capa de células bipolares. E. Capa plexiforme interna. F. Capa de células ganglionares. G. Fibras del nervio óptico. L. Fosa central.

Al examinar una preparación histológica como la retina es evidente que la complejidad que se observa es el resultado de la coexistencia de una gran variedad de diferentes tipos celulares y de los nexos intercomunicantes que utilizan para relacionarse entre sí. Esto es sabido desde mucho tiempo atrás; sin embargo, aun conociendo la diversidad celular, no siempre fue posible asociarla con las funciones complejas que se desarrollan en todos los organismos animales. A lo largo del tiempo, la disponibilidad de diferentes y progresivas tecnologías fue permitiendo que se conociera la estructura macroscópica y microscópica, posteriormente la actividad funcional y, recién en los últimos años, que se profundicen en los fenómenos de regulación que intentan explicar el funcionamiento colectivo y coordinado de moléculas, células y tejidos.

PARTE II

Capítulo 6

Componentes celulares y moleculares involucrados en etapas tempranas del desarrollo embrionario 140

Roberto A. Rovasio, Aldo R. Eynard y Mirta A. Valentich

Capítulo 7

Las funciones de revestimiento, protección, comunicación y producción 170

Aldo R. Eynard y Carmen Carda Batalla

Capítulo 8

Las actividades de defensa y reparación del cuerpo 195

Tejido conjuntivo y órganos de sostén y del metabolismo mineral 196

Aldo R. Eynard y Carmen Carda Batalla

Sangre y médula ósea 224

Mirta A. Valentich e Ivón Novak

El sistema inmunitario 236

Mirta A. Valentich y Horacio M. Serra

Capítulo 9

Los movimientos del cuerpo, de las vísceras y del sistema cardiocirculatorio 263

Aldo R. Eynard y Sonia E. Muñoz

Capítulo 10

Comunicación entre células, tejidos, órganos y medio externo 305

Las glándulas endocrinas: histogénesis, estructura y función 332

Mirta A. Valentich y Elsa M. Orgnero

Copyrighted material

SOCIEDADES CELULARES

Cuando se dice, siguiendo la teoría celular, que la célula es la ***unidad de los seres vivos***, puede quedar la errónea, o al menos incompleta, idea de que las células son como los "ladrillos" que forman el "edificio del cuerpo humano". A diferencia de los ladrillos, las células no son duras y resistentes, sino blandas y pequeñas. Entonces, ¿cómo pueden integrar –sin romperse– el cuerpo de un elefante o de un ombú? Por otra parte, las células están envueltas por una membrana de < 0,00001 mm de grosor y sólo pueden vivir si esa delgada cubierta no se fractura. Entonces, ¿cómo pueden soportar las decenas o centenas de kilogramos de un organismo o la presión de las profundidades oceánicas? Las células del cuerpo humano viven en un microambiente que mantiene un equilibrio entre acidez y alcalinidad con un pH en el estrecho rango de 7,38-7,40. Entonces, ¿cómo sobreviven las células de la mucosa del estómago en contacto con el jugo gástrico (pH 1-2), más ácido que el jugo de limón? Las células pueden funcionar si se mantienen en alrededor de los 37 °C. Entonces, ¿cómo soportan las temperaturas extremas del trópico o de las regiones polares?

El sentido común, la experiencia o la tradición no alcanzan para contestar estas preguntas de una manera razonable. Para poder hacerlo debemos considerar los conceptos desarrollados en la Parte I sobre estructuras y funciones de la *unidad de los seres vivos*, que también nos permitirá comprender la capacidad para su integración en el mundo. Sobre esta base, en esta parte avanzaremos hacia los mayores niveles de complejidad que caracterizan al estado multicelular. Para ello es necesario pensar en la célula no como una entidad aislada, sino en permanente interacción con el medio que la rodea, es decir, la ***célula como individuo social***. Esa interacción pone a la célula en comunicación con otras células o con las moléculas de su microambiente fabricadas por ella misma o por otras células. Como ya vimos en el capítulo 5, la **comunicación celular** puede hacerse por contacto o a distancia. De cualquier manera que la célula se comunique con otros componentes del organismo, lo hace emitiendo y recibiendo **señales moleculares**, que deberán ser objeto de **transducción**, es decir, deberán ser transferidas mediante distintos tipos de señales a fin de elaborar una **respuesta celular** (fig. II-1). En un sentido global, esas interacciones celulares basadas sobre el intercambio de señales (intercambio de información) son responsables de regular el funcionamiento de todo el organismo, como también de los mecanismos que transforman una sola célula en un organismo multicelular autónomo y lo mantienen durante toda la vida. Es decir, la ***asociación de individuos*** (células) integra una ***sociedad celular*** (tejidos) con patrones estructurales y funcionales complejos.

COMUNICACIÓN Y RESPUESTA CELULAR, BASE DE UNA ESTRUCTURA COOPERATIVA

Las células se comunican entre sí y se agrupan de determinadas maneras, con niveles de organización creciente (células → poblaciones celulares → tejidos → órganos → sistemas → organismo), de manera similar a la comunicación y el agrupamiento que ocurre en los conjuntos colectivos de las sociedades humanas (individuo → familia → barrio → ciudad → provincia → país → continente). Entre ambas escalas existe un activo denominador común que hace posible la organización entre sus diferentes integrantes: la ***comunicación***. De manera similar a la escala macroscópica, también en el rango microscópico la comunicación se realiza de distintas maneras, mediante señales de corto o largo alcance, con códigos moleculares o impulsos eléctricos, a lo largo de vías nerviosas o canales con líquidos, por anchas avenidas o estrechos pasadizos; también en la pequeña dimensión, la comunicación puede ser lenta y monótona o fuerte e impetuosa; puede ser constructiva o destructiva, puede continuar la vida o ser letal.

La comunicación celular no existe sin su correlato de **respuesta celular** (fig. II-1). Toda señal detectada (recibida) por una célula desencadena una respuesta, así sea de "indiferencia". Si una célula no percibe la señal (carece de receptor), la comunicación no se establece, el "diálogo" no se inicia, de la misma manera que es difícil comunicarse verbalmente con un individuo con sordera total. Y la respuesta de la célula que recibe una señal dependerá, entre otros factores, del tipo de señal, de las transducciones e "interpretaciones" celulares de las señales, de la maquinaria que las señales ponen en marcha dentro de la célula, etc. Así como son múltiples las señales posibles y son muchas las formas de "escuchar" esas señales, también son numerosas las maneras de responder de la célula. En su respuesta, la célula podrá cambiar su estructura y función hacia una mayor especialización, modificar su forma, iniciar una nueva actividad, frenar acciones que venía de-

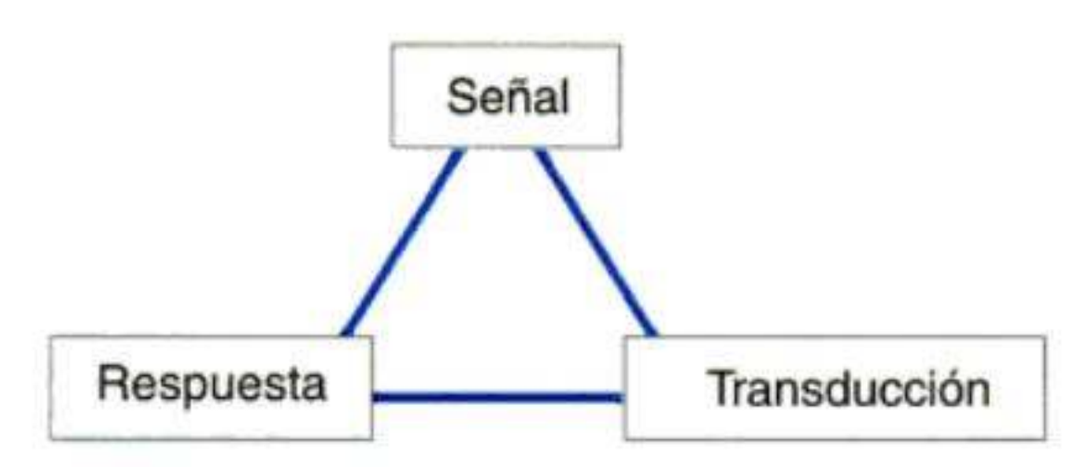

Fig. II-1. Elementos operativos básicos de la comunicación.

Copyrighted material

sarrollando, quedarse inmóvil o comenzar a movilizarse hacia lugares cercanos o lejanos; finalmente, con dependencia de la señal que reciba desde el exterior, la célula podrá continuar viviendo o podrá morir.

Dicho de otra manera, las células de los organismos multicelulares se organizan en ***estructuras cooperativas*** llamadas tejidos. A su vez, los tejidos no están formados por masas homogéneas de células iguales, sino integrados por células de diferente forma y función. Formas y funciones que son particulares para cada tipo de tejido, adquiridas como resultado de señales específicas y de respuestas que conducen a especializaciones e interacciones adaptativas entre las células, los tejidos y su ambiente. Por ejemplo, vimos que el citoesqueleto, entre otras propiedades, otorga resistencia mecánica a la célula y que las uniones intercelulares transmiten de una célula a otra las fuerzas generadas por el citoesqueleto, contribuyendo a reforzar la unión entre ellas. También conocemos que muchas células sintetizan y depositan matriz extracelular en su microambiente y que en muchos casos (cartílago, hueso) sufre transformaciones que les otorgan resistencia mecánica a los tejidos. En resumen, como consecuencia de una acción cooperativa en los diferentes niveles de complejidad, el citoesqueleto, las uniones intercelulares y la matriz extracelular contribuyen a asociar células y a determinar la resistencia mecánica de los tejidos.

EL EMBRIÓN, UN PARADIGMA DE INTERACCIONES PARA FORMAR ESTRUCTURAS COMPLEJAS

Cuando hablamos de cooperación celular, podemos pensar en el pasaje del estado unicelular al estado multicelular. Ese gran paso en la evolución filogenética ocupó millones de años y en el desarrollo de cada organismo animal ocurre, según la especie, en lapsos de horas a meses (fig. II-2). Sin embargo, en cualquiera de las dos escalas de progresión existe un punto de partida que corresponde a las primeras interacciones de ***comunicación y reconocimiento*** entre moléculas y células.

En el desarrollo de un organismo animal, el primer paradigma de interacción biológica entre dos células corresponde a la relación entre los **gametos** (**espermatozoide** y **óvulo**), que condiciona el proceso de **fertilización** o **fecundación**, caracterizado por el fenómeno de la ***fusión celular*** mediante la cual se origina un nuevo individuo formado por una sola célula (**huevo** o **cigoto**). En el rápido crecimiento que ocurre a continuación de este acto inicial del desarrollo predomina la ***proliferación celular*** y el aumento del número de células es la principal característica de la etapa de **segmentación** o **clivaje**. El embrión de los mamíferos en esta etapa recibe el nombre de **mórula**, por su semejanza con la fruta de mora, debido al conglomerado celular. Cambios ulteriores en la capacidad adhesiva y en el transporte de líquidos en este grupo celular dan por resultado la formación de una cavidad en la masa de células embrionarias primitivas (**blastómeras**), cuyo conjunto toma el nombre de **blástula** (o **blastocisto** en los mamíferos), que caracteriza a la etapa de **blastulación**. A continuación, las numerosas células que ya forman las primeras **poblaciones celulares** del pequeño embrión inician cambios dinámicos de dispersión y migración, así como de determinación y diferenciación incipientes, por los que se distribuyen en sitios definidos del organismo, lo que caracteriza la etapa de **gastrulación**.

En las diferentes especies de vertebrados, el embrión queda así formado por tres capas superpuestas: 1) el **ectodermo** (capa externa), que da origen al tejido nervioso y a los epitelios de revestimiento externo del embrión, con sus diversos derivados, 2) el **endodermo** (capa interna), a partir de la cual se forman los epitelios de revestimiento interno y sus respectivos órganos y sistemas viscerales y 3) el **mesodermo** (capa intermedia), que ocupa los espacios entre las otras dos capas y contribuye total o par-

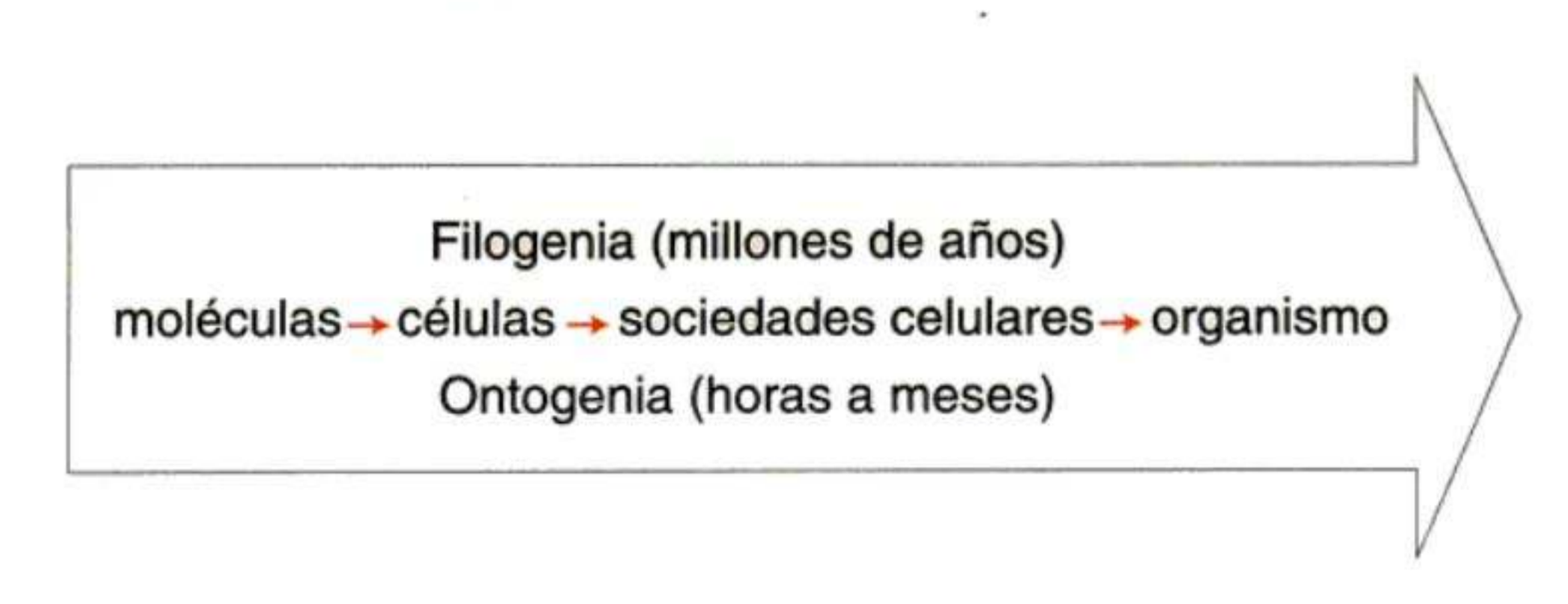

Fig. II-2. Fenómenos del desarrollo de la complejidad biológica basados en la comunicación y cooperación en los niveles molecular y celular.

Copyrighted material

cialmente a la formación de los tejidos de sostén (óseo, cartílago), de conexión (mesénquima), de nutrición (sangre, vasos, corazón), de excreción (riñón), de reproducción (testículos, ovarios), de defensa y reparación (sistemas linfoides e inmunitario) de todo el organismo.

Luego de recorrer este primer período de su existencia –que en la especie humana transcurre en pocas días–, el embrión está en condiciones para formar todos sus tejidos y, a partir de ellos, los esbozos de la totalidad de sus órganos. Para ello, avanza por una compleja etapa de diferenciación, caracterizada por la aparición de poblaciones celulares especializadas en distintas funciones, que se integran a lo simultáneo histogénesis (formación de los tejidos). En ella, el organismo adquiere las estructuras aptas para su movimiento y protección, para moverse y mover sus órganos, para recibir señales del exterior y estímulos de su propio cuerpo y para elaborar las respuestas biológicas adecuadas, todo ello durante el transcurso del largo período de la morfogénesis (desarrollo de órganos y sistemas).

En síntesis, luego de un período inicial en el cual interactúan entre sí y comienzan a comunicarse, las células se asocian para formar poblaciones con una estructura cooperativa que será la base de un organismo complejo (fig. II-2).

6 Componentes celulares y moleculares involucrados en etapas tempranas del desarrollo embrionario

Roberto A. Rovasio, Adolfo R. Lynard y Mirta A. Valentich

Fig. 6-0. Dibujo de un feto en el útero (A), con detalles sobre las cubiertas que rodean al feto, descritas por Leonardo da Vinci (1452-1512). "Dentro de la matriz el niño tiene tres capas que lo rodean, la primera se denomina Amnios, la segunda corion y la tercera Alantoides, esta última se une a la matriz mediante las actividades y todas convergen en el ombligo, que consiste de venas". Se podría pensar que el bocetto de Leonardo (B) inspiró la ilustración de la "teoría del homúnculo" (C) de Nicolaas Hartsoeker (1656-1725).

Resumen conceptual

Varios años antes de que el lector adquiriera la capacidad para leer este libro, su cuerpo estaba formado por una sola célula: toda la información contenida ahora en cada una de sus células estaba contenida en una sola célula; todas las funciones básicas que en su cuerpo adulto cumplen muchos grupos de células especializados se desarrollaban en una sola célula; toda su capacidad para sobrevivir, que en su organismo maduro se cumple mediante tareas complejas de células muy diferenciadas, en el organismo primitivo se repartía entre unas pocas células.

En este capítulo estudiaremos algunos aspectos de los cambios que fueron necesarios para que aquella única célula se convierta, luego de varios meses, en un organismo casi independiente, y luego de algunos años, en el lector de este libro.

Para ello, conoceremos las bases que hacen posible la conversión de una célula "aislada" en integrante de una "sociedad celular", es decir, con capacidad para la comunicación e interacción con sus vecinas, a veces lejanas, y con capacidad para organizarse en estructuras progresivamente más especializadas, que le permitirán cumplir funciones progresivamente más complejas.

DESDE LA FERTILIZACIÓN A LA IMPLANTACIÓN: EL EMBRIÓN EN SU PRIMERA SEMANA

La ontogénesis, observada en las diversas especies animales, exhibe una enorme variedad de tipos embrionarios distintos. Sin embargo, a mayor parte de los diferentes patrones de desarrollo están incluidos bajo un mismo ciclo general que puede considerarse como una unidad central de la biología. Este ciclo de vida está formado por varias etapas integradas por características morfogenéticas similares en las diferentes especies (cuadro 6-1).

Por otra parte, y de manera independiente de la forma o variedad que adopte, existen dos principales propiedades básicas del desarrollo:

1. Genera *diversidad celular y organización* dentro de cada generación.
2. Asegura la *continuidad de la vida* de una generación a la siguiente.

Fertilización, reconocimiento intercelular temprano y fecundación

Es frecuente que, en las primeras etapas de una carrera biomédica, un alumno pregunte: "Profesor... ¿cuándo se inicia la vida?", con lo que comete un frecuente error conceptual que surge de homologar el desarrollo de un nuevo individuo con el inicio de la vida. Mientras que lo primero no representa más que la continuidad de la vida de dos células vivas preexistentes e involucra un campo de la biología, lo segundo corresponde a definiciones fisicoquímicas menos precisas, a menudo especulativas y, en ocasiones, aliadas de la metafísica, la filosofía y hasta la teología.

Respondiendo a la pregunta del alumno, podemos decir que el *desarrollo de un nuevo individuo* comienza con la unión de dos células. Para que esta unión ocurra, ambas células, además de estar vivas, deben tener la oportunidad de encontrarse, ser capaces de reconocer e interpretar sus respectivas señales y responder con comportamientos biológicos que las conduzcan a fusionarse en una sola célula, el nuevo individuo.

En casi todas las especies, las dos células que inician el camino para formar un nuevo individuo son muy diferentes entre sí. Una de las células, el óvulo, es muy grande, es liberada en un número reducido, contiene un núcleo haploide y una gran masa citoplasmática donde almacena todos los organoides y muchas sustancias nutritivas y está rodeada por una matriz extracelular glucoproteica, la zona pelúcida. Por el contrario, la otra célula, el espermatozoide, es muy pequeña, es liberada en un

Cuadro 6-1. ***Ciclo general del desarrollo***

Etapas del desarrollo	*Principales características*
Gametogénesis	Proliferación Meiosis Diferenciación de gametos (espermatozoide y óvulo)
Fertilización	Comunicación intercelular a distancia Locomoción Reconocimiento y fusión celular Integración del material genético de los gametos Determinación del sexo Activación metabólica del huevo
Segmentación	Proliferación Compactación (*)
Blastulación	Cavitación Implantación (*)
Gastrulación	Desplazamiento Migración Inducción
Histogénesis y organogénesis	Derivados e interacciones a partir de: Ectodermo Mesodermo Endodermo

(*) Solamente en mamíferos.

número muy elevado, tiene una cabeza compacta con un núcleo haploide y un acrosoma con enzimas hidrolíticas, un cuello con centriolos y mitocondrias y una cola o flagelo con microtúbulos. Además de ser únicos portadores de la información genética, el ovocito posee toda la maquinaria proteica capaz de mantener un nuevo individuo en sus primeras etapas, mientras que el espermatozoide está dotado de movimientos activos que lo capacitan para buscar y encontrar a la primera y fusionarse con ella (véase cap. 13 para más detalles de la estructura y diferenciación de los gametos).

El ovocito, al salir del folículo ovárico y ser capturado por las fímbrias del oviducto o trompa de Falopio, se halla al comienzo de la segunda división meiótica (fig. 6-1a). Esta se completará sólo si el ovocito es fecundado, lo que debe suceder dentro de las 12 a 24 horas posteriores a la ovulación; de lo contrario, la célula degenera y muere.

Por su parte, unos 300 millones de espermatozoides son depositados en el fondo del saco vaginal (inseminación o fertilización) y atraviesan el cuello uterino por el movimiento activo de la cola. Sin embargo, como consecuencia de un mecanismo de selección del que aún se conoce poco, se sabe que sólo unos pocos espermatozoides llegan al sitio donde se produce la fecundación. Se acepta que en el viaje a lo largo de la cavidad uterina y del oviducto, además del movimiento propio del espermatozoide, participarían las contracciones rítmicas de la capa muscular de estos órganos. De hecho, los primeros espermatozoides llegan al sitio de la fecundación en menos de una hora, mientras que la mayor parte de los espermatozoides eyaculados parecen sobrevivir varios días en los *sitios de almacenamiento* formados por los criptas glandulares del endometrio y de la región proximal de la mucosa tubárica del tracto genital de la mujer. Desde allí, estas "olas" de espermatozoides se van liberando una vez que han completado el proceso de capacitación (fig. 6-2), que consiste principalmente en cambios fisicoquímicos de la membrana celular y en la ocurrencia de una cascada de señales moleculares que los vuelve competentes para fecundar al ovocito. Asimismo, los espermatozoides capacitados están en condiciones para responder a señales moleculares de su microambiente, que los orientan hacia la región ovular mediante una locomoción direccionada o quimiotaxis (fig. 6-2) (recuadro 6-1).

En la fase final del acercamiento al ovocito, los espermatozoides cambian su patrón de motilidad, de una locomoción progresiva y lineal a un patrón no progresivo, con mayor movimiento y agitación lateral, denominado hiperactivación (fig. 6-2). Las evidencias experimentales indican que sólo la población de espermatozoides capacitados responde a estímulos quimiotácticos y desarrolla una motilidad hiperactivada que les permite penetrar a través de la corona radiada y llegar hasta la zona pelúcida del ovocito.

La fecundación (fusión de óvulo y espermatozoide) ocurre en la ampolla oviductal (tercio externo

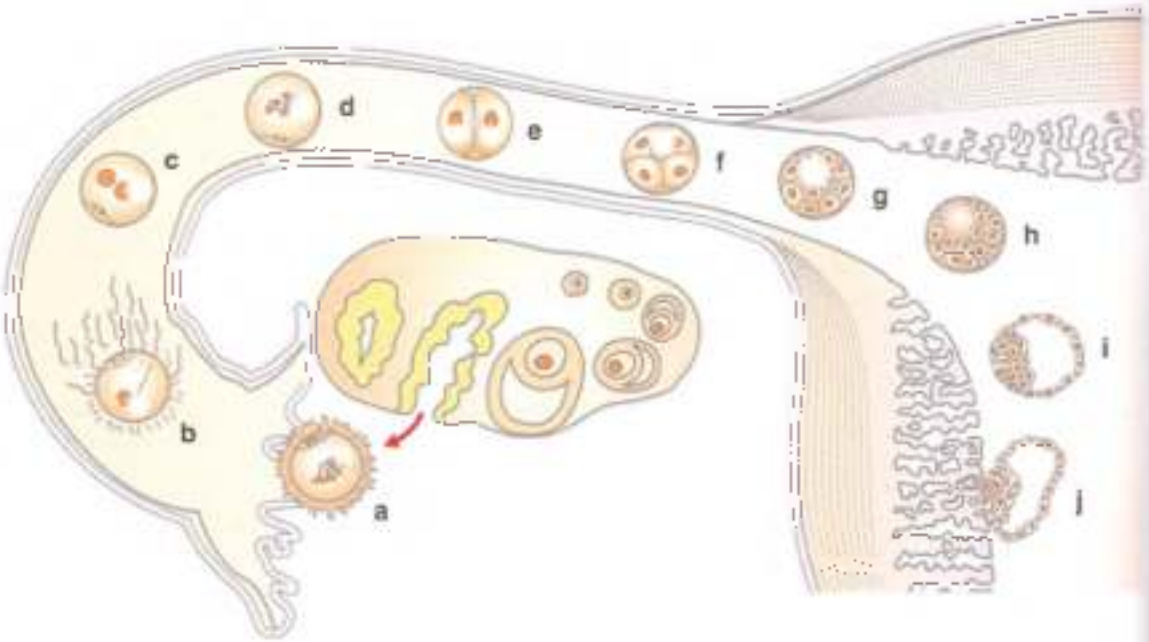

Fig. 6-1. Etapas tempranas del desarrollo embrionario. a: ovulación; b: fecundación; (c-h): segmentación; i: blastocisto; j: implantación del embrión en el endometrio del útero (véase explicación en el texto).

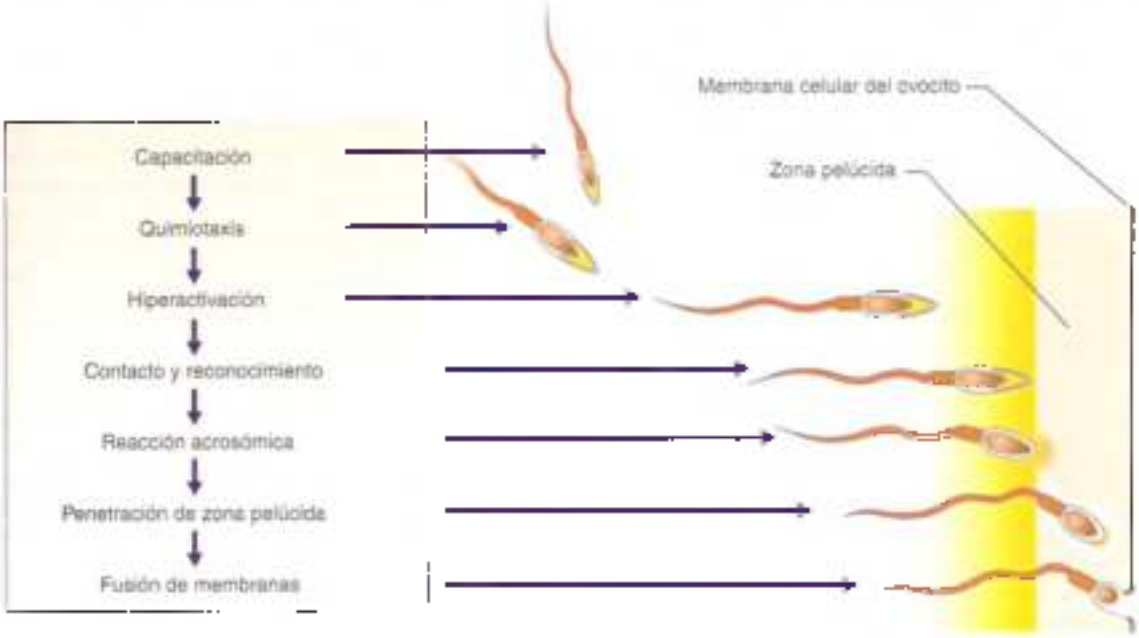

Fig. 6-2. Etapas del proceso de fecundación

del oviducto o trompa de Falopio) y señala el comienzo de la gestación de un nuevo individuo (ver también Fig. 6-1a). Para que esto ocurra, el espermatozoide atraviesa la capa de células que forman la corona radiada por su activo movimiento y acción dispersante de los demás espermatozoides, llega al ovocito e interactúa con la zona pelúcida (ver fig. 6-2). En invertebrados y especies de fecundación externa, esta interacción es crucial para el reconocimiento de gametos de la misma especie, lo que impide la fecundación interespecífica. En las especies de fecundación interna, como los mamíferos, este mecanismo no sería muy relevante.

La zona pelúcida es una matriz extracelular sintetizada y secretada por el ovocito en crecimiento. Está formada por varias glicoproteínas principales, ZP1, ZP2 y ZP3, esta última es la que se une inicialmente al espermatozoide. Para ello, en la membrana que cubre la cabeza del espermatozoide se expresan varias proteínas que reconocen y se unen a la ZP3, en especial a la región de carbohidratos de la glicoproteína. Esta interacción de la glicoproteína ZP3 con el receptor de membrana del espermatozoide (galactosiltransferasa I) inicia una cascada de señales por activación de una proteína G, que induce la apertura de canales de calcio en la membra-

Recuadro 6-1
La locomoción orientada del espermatozoide

Aportes básicos

En los últimos años se ha descubierto que la motilidad direccional de los espermatozoides de vertebrados hacia la región donde se encuentra el ovocito está regulada por un fenómeno biológico llamado **quimiotaxis**, ya conocido en varias especies de invertebrados. Este mecanismo consiste en la capacidad del espermatozoide para reconocer un gradiente de concentración de señales químicas originadas en el microambiente ovular y poner en marcha mecanismos moleculares que determinan la locomoción orientada y dirigida hacia el gameto femenino.

La célula o población celular que libera estas señales difusibles desde la región "blanco", así como su naturaleza molecular, es objeto de estudios en varios laboratorios en la actualidad. Se sabe que tanto el líquido folicular como el tubárico poseen actividad quimiotáctica sobre espermatozoides de ratón (Guijarro y Measte, 1998; Oliveira y cols., 1999), conejo (Fabro y cols., 2002) y humano (Ralt y cols., 1991, 1994; Sun y cols., 2005; Eisenbach y Giojalas, 2006). Recientemente se propuso un mecanismo de **termotaxis**, o sea, la locomoción del espermatozoide a favor de un gradiente térmico entre los extremos distal y proximal del oviducto (Bahat y cols., 2003); también se presentaron evidencias que señalan a la progesterona como el atractante de espermatozoides humanos y de conejo que induce la locomoción orientada hacia el oocito (Neves y cols., 2006).

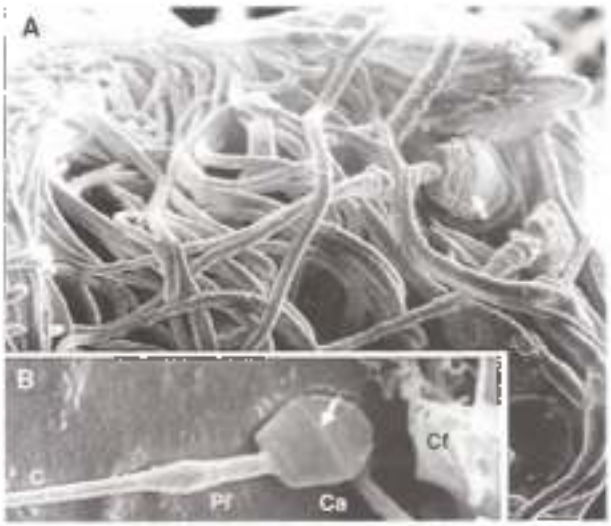

Fig. 6-3. A. Espermatozoides en la vecindad del ovocito durante una inseminación in vitro. B. Contacto dirigido del espermatozoide con la superficie del ovocito. Ca: cabeza. Pf: pieza intermedia. Ct: cola. Cf: célula folicular. Límite posterior de corona radiata. [Cortesía del Dr. Juan Carlos de Rosas, IHEM, Fac. de Medicina, Univ. Nac. de Cuyo, Argentina].

na del espermatozoide que termina produciendo la **reacción acrosómica** (véase fig. 6-2). Esta consiste en la liberación de enzimas del acrosoma, que digieren la zona pelúcida y permiten el acercamiento de la cabeza del espermatozoide al ovocito (véase fig. 6-2). Durante este proceso, la unión del espermatozoide se mantiene mediante la interacción de proteínas de la membrana interna del acrosoma con la glucoproteína ZP2 de la zona pelúcida.

Cuando el espermatozoide toma contacto con la membrana plasmática del ovocito, interactúa con receptores específicos que activan enzimas de fusión, lo cual determina la unión de las membranas plasmáticas del óvulo y del espermatozoide, que permite la penetración de éste en el citoplasma ovocitario (véase fig. 6-2). En los mamíferos, el proceso de fusión de membranas de los gametos no se conoce bien, pero se piensa que depende de la interacción de una proteína del espermatozoide con un receptor de tipo integrina asociado con el receptor CD9 del óvulo. Los grupos hidrófobos de estas proteínas serían los encargados de producir la fusión entre ambas membranas.

Los rápidos cambios fisicoquímicos y eléctricos que ocurren en la membrana del ovocito al formar contacto con el espermatozoide impiden la penetración de otros espermatozoides. Estos cambios (aún no muy conocidos en mamíferos) pueden ser rápidos (cambio del potencial eléctrico de la membrana ovocitaria) o lentos (liberación de calcio de reservorios citoplasmáticos y reacción de los gránulos corticales con liberación de enzimas que impiden la unión de otros espermatozoides a la zona pelúcida). Cuando esto no ocurre, el óvulo penetra más de un espermatozoide (polispermia), los embriones resultantes interrumpen su desarrollo precozmente (aborto).

Posteriormente, el ovocito completa su segunda división meiótica, expulsa el segundo cuerpo polar y se forma el pronúcleo femenino (fig. 6-1D). La cola del espermatozoide degenera, mientras que la cabeza se dilata y forma el pronúcleo masculino (véase fig. 6-1c; recuadro 6-2).

La liberación de calcio y la elevación del pH del huevo activan el metabolismo, la síntesis de proteínas y la síntesis de DNA por parte de éste. Los pronúcleos masculino y femenino duplican su DNA, se reconstituyen los centríolos, derivados del espermatozoide, que comienzan a sintetizar el sistema de microtúbulos a partir de proteínas almacenadas en el ovocito. Los microtúbulos se unen a los dos pro-

Recuadro 6-2
La participación esencial de ambos pronúcleos

Aportes básicos

Aunque los genes derivados del espermatozoide son funcionalmente equivalentes a los derivados del ovocito (*genomas haploides equivalentes*), la **impronta genómica** en mamíferos hace que los genomas derivados del espermatozoide y del ovocito puedan ser funcionalmente diferentes y desempeñar actividades complementarias en ciertas etapas del desarrollo. Una evidencia de la no **equivalencia de los pronúcleos** derivó del estudio de la **mola hidatidiforme**, un tumor placentario relativamente frecuente, el demostrar que se origina por la fecundación de un espermatozoide en un ovocito que (por razones desconocidas) carece de pronúcleo. Luego de penetrar en un ovocito enucleado, el espermatozoide duplica sus cromosomas y restaura el número cromosómico diploide. Sin embargo, con un genoma derivado totalmente del espermatozoide, las células sobreviven y proliferan pero no forman un embrión, sino un tumor. Por otra parte, cuando el genoma deriva totalmente del ovocito (**partenogénesis**: lo cual es posible en ciertos invertebrados y algunos vertebrados, pero no en los mamíferos), el desarrollo del embrión se inicia pero degenera y se aborta en etapas tempranas del desarrollo. Estos hechos se han corroborado mediante trasplantes de pronúcleos en animales de experimentación, que no lograron un desarrollo embrionario normal cuando ambos pronúcleos prescriptos en el huevo eran derivados sólo del espermatozoide o del ovocito (McGrath y Solter, 1984; Surani y cols., 1984).

núcleos y, mediante motores moleculares de tipo dinesina, los acercan entre sí; al encontrarse, las envolturas nucleares desaparecen. La cromatina de ambos pronúcleos se condensa en cromosomas que se orientan sobre un huso mitótico común y se inicia la primera división celular (fig. 5-1d). Las mitocondrias del espermatozoide, con su DNA, son degradadas en el citoplasma del huevo, de manera que todas las mitocondrias del embrión son derivadas de la madre, lo cual tiene importancia y aplicación en las áreas de antropología y de medicina legal al estudiar el DNA de la estirpe materna (véase también epígrafe de fig. 1-6).

Las copias de los cromosomas maternos y paternos se dividen longitudinalmente en el centrómero y se separan al azar desplazándose hacia los polos opuestos, donde formarán parte de los núcleos de las dos primeras blastómeras (fig. 6-1e).

En síntesis, las principales consecuencias de la fecundación son:

1. Restablecimiento del número diploide de cromosomas (2n).
2. Determinación del sexo del embrión por parte del cromosoma X o Y del espermatozoide.
3. Expresión de la variabilidad dentro de la especie por la combinación de cromosomas paternos y maternos.
4. Activación metabólica del huevo.
5. Iniciación de la segmentación.

Aumento del número de células y redistribución de las primeras poblaciones celulares: segmentación y blastulación

Luego de la fecundación, el embrión es desplazado a lo largo de la trompa de Falopio, impulsado por los cilios del epitelio tubárico que realizan un barrido desde la ampolla hacia el extremo proximal. Durante ese desplazamiento se producen divisiones celulares que caracterizan una etapa de predominante actividad proliferativa denominada **segmentación**. No obstante, a diferencia de otras especies animales, la segmentación en los mamíferos: 1) es mucho más lenta, 2) es de tipo rotacional, es decir que la segunda división es perpendicular a la primera, 3) es asincrónica, o sea que no todas las blastómeras se dividen al mismo tiempo, 4) el genoma es activado durante la segmentación temprana, lo que produce un cambio desde el control materno al control cigótico a fin de iniciar la síntesis de las proteínas necesarias para la segmentación y el desarrollo temprano y 5) se produce el fenómeno de la compactación.

A las 30 horas de vida, el embrión ya está formado por dos células llamadas **blastómeras** (véase fig. 6-1c). Alrededor del segundo día, en la etapa de ocho blastómeras, ocurre la compactación, que es consecutiva en la segmentación de los mamíferos (fig. 6-1f-g). En este fenómeno, cuyo significado funcional no es muy conocido, se polarizan algunos componentes de la superficie de las blastómeras y se expresan glucoproteínas específicas orientadas hacia la superficie externa o hacia la zona de contacto con otras blastómeras. Una de estas glucoproteínas es la molécula de adhesión celular **cadherina-E**, que participa en la producción de la compactación. Las células se comprimen entre sí y desarrollan complejos de tipo *unión estrecha* entre las células más externas y *unión en hendidura* o *nexo* entre las células más internas, lo que permite el paso de moléculas pequeñas o de iones entre ellas. Los componentes del citoesqueleto también intervienen en este fenómeno, lo cual determina los cambios hacia una forma aplanada de las blastómeras más superficiales que rodean a unas pocas células más voluminosas del interior de la masa de células embrionarias. Hacia el tercer día, cuando el embrión está formado por un grupo compacto de unas 16 blastómeras, toma el nombre de **mórula** y en su recorrido se acerca a la desembocadura de la trompa en la cavidad uterina (fig. 6-1h). Aunque el número de células del embrión se incrementa a lo largo de su recorrido por la trompa, su volumen no aumenta (se mantiene en alrededor de 150 µm de diámetro), ya que las sucesivas divisiones celulares originan progresivamente células de menor tamaño.

En el cuarto día del desarrollo, cuando la mórula está en la cavidad uterina, el transporte y la acumulación de líquido termina formando una cavidad llamada **blastocele**, tapizada por una capa de células, el **trofoblasto**, que forma la pared externa del embrión (fig. 6-1i). En uno de los polos (polo embrionario), haciendo protrusión en la cavidad del blastocele, se produce una acumulación de células, el llamado **macizo celular interno o embrioblasto**, que dará origen a todos los órganos del nuevo individuo, mientras que el trofoblasto formará una parte de la placenta. Una vez que las poblaciones celulares se han separado en *trofoblasto* y *macizo celular interno*, comienzan a expresar diferentes familias de genes asociados con las diversas actividades funcionales que se desarrollan en estas etapas tempranas. En este estadio, el embrión se denomina **blastocisto** (véase fig. 6-1i).

La zona pelúcida, que está presente a lo largo de este viaje por la trompa y que impide su adhesión a las paredes del oviducto, se pierde cuando el embrión entra en la cavidad uterina (véase fig. 6-1j). La desaparición de la zona pelúcida está asociada con la acción de enzimas liberadas por la mucosa uterina, aunque también se ha demostrado (en ratón) una actividad enzimática semejante a la tripsina, expresada y liberada por las células embrionarias, que produce un orificio en la zona pelúcida por donde emerge el embrión. Esta "eclosión" del em-

brión de su zona pelúcida también es facilitada por el aumento de volumen, producido por el bombeo de agua y electrolitos desde el exterior hacia el centro de la masa embrionaria. Durante todo ese período, el embrión se nutre solamente de sus escasas reservas citoplasmáticas y por las secreciones de la mucosa uterina, que se encuentra en la etapa progestacional (véase cap. 13).

Diferenciación, embriones gemelos y células madre (stem cells)

El embrión de un organismo animal se desarrolla rodeado por un microambiente que puede ser, según los casos, la roseta de un óvulo, el tronco de una laguna o el útero de una madre. En cualquiera de los casos, el intercambio de señales entre el ambiente externo y las células embrionarias influye sobre la expresión de la información genética para regular y condicionar el desarrollo de un organismo (epigénesis, véase también final del cap. 5). En consecuencia, el destino de una célula embrionaria (es decir, si llegará a ser neurona, célula pigmentaria o globulo rojo) dependerá en gran medida de las interacciones con su microambiente que involucran regulación de su expresión génica.

La especialización de una célula hacia un tipo celular definido es un proceso que culmina con la diferenciación estructural y funcional, precedida por varias etapas que no siempre, y no en todos los casos, son fáciles de distinguir (fig. 6-4). Hay una etapa inicial, llamada de compromiso (commitment), en la cual la célula toma un camino hacia un tipo de diferenciación y, aunque no se distingue fenotípicamente del estado anterior, su destino ya ha quedado restringido. Dentro de este compromiso hay una primera fase de **especificación**, que se puede demostrar cuando la célula colocada en un ambiente "neutro" (in vitro, sin influencias exógenas definidas) es capaz de diferenciarse en forma autónoma, aunque esta etapa todavía es reversible. La segunda fase del compromiso es la **determinación**, cuando la célula es capaz de diferenciarse en forma autónoma, aun cuando se coloque en otro sitio del embrión, es una etapa irreversible pues ya está en el camino de la diferenciación final hacia un tipo celular definido. A lo largo de todo este camino, desde una célula indiferenciada multipotente hasta una célula especializada, la potencialidad del destino celular se restringe progresivamente, es decir, la célula va disminuyendo su capacidad para diferenciarse en distintos derivados (fig. 6-4).

Es importante tener presente que el concepto de **diferenciación irreversible** sólo involucra el desarrollo normal, ya que en ciertas patologías (tumores) o en la clonación reproductiva experimental (véase cap. 2) se sabe que el núcleo de una célula diferenciada puede ser reprogramado.

Por otra parte, la expresión génica no sólo es capaz de iniciar un camino hacia la diferenciación en un genotipo en particular, sino que esa expresión génica diferencial debe ser mantenida. Hay varios mecanismos para mantener la expresión en una célula diferenciada, los cuales involucran bucles de retroalimentación positiva de los factores de transcripción, factores autocrinos o paracrinos. Así, factores de transcripción cuyo gen es activado pueden unirse y activar el dominio potenciador de su propio gen, independizándose de la señal que lo activó originalmente (esto sucede, por ejemplo, en la determinación de la célula muscular). En segundo lugar, una célula puede estabilizar su diferenciación sintetizando proteínas que actúan sobre la cromatina para mantener el gen activado (p. ej., en genes homeóticos). Un tercer mecanismo se basa sobre la estimulación autocrina, ya que la célula sintetiza y libera su propia molécula señal de diferenciación y expresa el receptor correspondiente (p. ej., en células de Sertoli). Otro mecanismo es paracrino, en el cual una célula libera una señal que estimula la diferenciación de una célula vecina (ocurre el mismo mecanismo de la segunda respecto de la primera tal vez, en el desarrollo de los miembros de los vertebrados).

Fig. 6-4. La dinámica de la diferenciación celular

En la mayoría de los embriones de vertebrados, el compromiso celular involucra la llamada *especificación condicional*, que se caracteriza básicamente por la interacción entre células vecinas. La célula embrionaria, que inicialmente es capaz de originar muchos tipos celulares diferentes, se verá así restringida (condicionada) por señales de las células vecinas que regulan las vías de diferenciación. De esta manera, si en forma experimental una blastómera de un embrión en estado de 4 blastómeras es extraída, las restantes blastómeras se modifican rápidamente para reemplazar la pérdida. Por otra parte, si esa blastómera aislada se injerta en un sitio diferente de un embrión temprano, dará origen a tipos celulares que nunca se hubieran diferenciado en su sitio original. Este mecanismo explica, entre otros casos, el desarrollo de gemelos idénticos.

Durante las primeras etapas del desarrollo y hasta que las células del *macizo celular interno* se separan de la población celular del *trofoblasto*, aquéllas poseen la capacidad para formar cualquier tipo celular del embrión (no así las del trofoblasto), es decir, esas blastómeras son **células pluripotentes**. Los **gemelos monocigóticos** o idénticos surgen como consecuencia de la separación de las primeras blastómeras (por causas desconocidas), mientras que los **gemelos dicigóticos** (no idénticos) derivan de eventos de fecundación separados (dos ovocitos fecundados por dos espermatozoides). Por otra parte, si experimentalmente se fusionan células del macizo celular interno de dos tipos de ratones de diferente color, podrán obtenerse embriones **quimera** que darán crías con los colores de las dos cepas diferentes.

A partir de los estudios efectuados sobre la formación de gemelos y ratones quiméricos, se sabe que cada blastómera es capaz de producir cualquier célula de un organismo. Cuando estas células se cultivan en ciertas condiciones, es posible mantenerlas por largo tiempo en crecimiento y en un estado indiferenciado y reciben el nombre de **células madre embrionarias**. Estas células madre pueden ser transfectadas con genes manipulados (**transgénesis**) o sus genes pueden ser mutados y luego las células pueden ser inyectadas en el blastocisto de un ratón, donde se integran a su macizo celular interno (véase cap. 2). Como el ratón potencial posee células del embrión huésped y células extrañas inyectadas, este método experimental es muy importante para la determinación de la función de los genes durante el desarrollo embrionario. Por otra parte, se espera que en el futuro estas células madre puedan ser redirigidas para obtener tipos definidos de células diferenciadas, que podrían ser útiles en terapéuticas de reemplazo celular, por ejemplo en patologías por destrucción muscular, enfermedades neurodegenerativas (Parkinson, Alzheimer), lesiones tumorales y endocrinas, etc. No obstante, aún falta conocer muchos detalles para describir los laberintos que debe recorrer una célula en su viaje hacia la diferenciación y no parece que esté cerca el momento de la posible aplicación terapéutica que conlleve un riesgo colateral conocido y controlable.

La implantación del embrión: sitios normales y consecuencias de una implantación anormal

La mayor parte de los fenómenos biológicos descritos en los capítulos precedentes, así como muchos otros que trataremos en el resto del libro, ocurren de manera similar (y a menudo con las mismas bases moleculares) en diferentes especies animales. Los mamíferos y las aves son descendientes de los reptiles. Por lo tanto, no debe sorprendernos que el desarrollo del embrión humano sea tan semejante al desarrollo de los reptiles y de las aves (véase la figura introductoria de la Parte III). Por otra parte, ciertos mamíferos han logrado una eficiente estrategia de protección y nutrición al desarrollarse dentro de un medio materno, del que toman todos los alimentos necesarios (véase cap. 14). Estos cambios evolutivos implicaron diversas adaptaciones que concurrieron a la reestructuración de la anatomía uterina, como la expansión del oviducto para formar el útero, así como el desarrollo de un órgano materno-fetal, la placenta, capaz de absorber nutrientes maternos y eliminar los desechos metabólicos del embrión-feto. Este órgano deriva primariamente de células trofoblásticas y de tejidos mesodérmicos extraembrionarios, complementados por tejidos maternos correspondientes a la mucosa uterina. La formación inicial de este órgano se trata a continuación, mientras que las etapas más avanzadas y sus funciones específicas se desarrollan en el capítulo 14.

En el sexto día de desarrollo humano se inicia la **implantación o nidación** del embrión (fig. 6-1). Esta etapa tiene lugar cuando el trofoblasto que cubre el polo embrionario se adhiere al epitelio uterino debido a receptores de tipo integrina. La mucosa uterina, que en esta etapa transcurre aproximadamente el día 21 del ciclo menstrual progestacional, se presenta edematosa y muy vascularizada. Además, hay una gran liberación de mucos y glucógeno. Todos estos cambios favorecen la implantación y la nutrición del embrión.

Entre el séptimo y el octavo día, las células trofoblásticas liberan proteasas (colagenasa, activador del plasminógeno, etc.) que digieren el epitelio uterino, producen lisis celular, penetran en la matriz extracelular de la estroma endometrial y causan la erosión de toda la mucosa, con lo que se completa el proceso de invasión que caracteriza a esta etapa. En este momento, el blastocisto está rodeado por una capa interna llamada citotrofoblasto y una capa externa o sincitiotrofoblasto. El nombre de esta última se debe a su aspecto de masa citoplasmática multinucleada, sin límites intercelulares (sincitio)

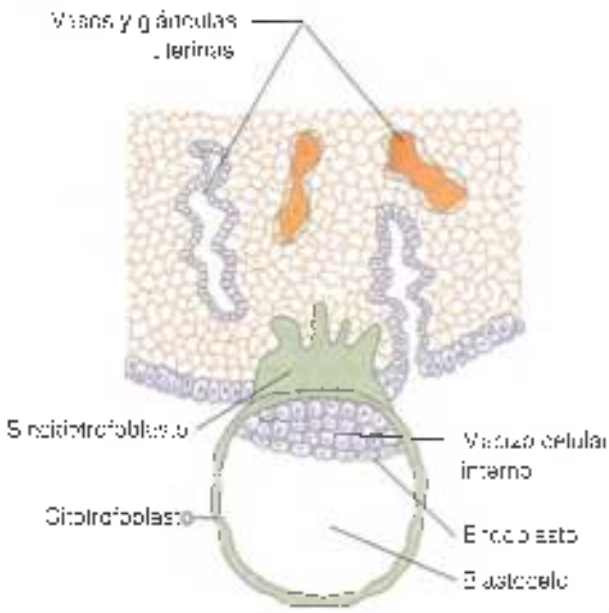

Fig. 6-5. Embrión humano de 7 días de desarrollo en el proceso de la implantación.

(fig. 6-5). Mientras tanto, en la región ventral del macizo celular interno o embioblasto se produce la segregación de una capa de células cúbicas denominada endoblasto (o hipoblasto) (véase fig. 6-5).

La implantación del embrión normalmente ocurre en la parte superior de la pared posterior del cuerpo del útero (fig. 6-6, área rayada). No obstante, por causas que en general se desconocen, pueden producirse implantaciones en sitios diferentes de la posición habitual, que dan lugar a un embarazo ectópico (fig. 6-6, •).

Se ha calculado que alrededor del 0,25% de los embarazos son ectópicos. El más frecuente es el embarazo tubario, cuyo embrión se implanta en algún segmento de la trompa de Falopio (véase fig. 6-6, •). Los embarazos tubarios, cuando no se diagnostican temprano, se interrumpen por la rotura de la trompa y la muerte del embrión, lo que puede producir hemorragias graves en la zona de implantación y poner en peligro la vida de la madre.

Otro sitio de implantación anormal de relativa frecuencia es la región inferior del cuerpo del útero cerca del cuello uterino (véase fig. 6-6, •). Esta implantación ectópica provoca la localización anormal de la placenta (placenta previa), que, aunque no perjudica de manera significativa el desarrollo del embrión, dificulta (o impide) la salida del feto en el momento del parto. En estos casos, la salida del feto de término al final del embarazo se debe efectuar mediante una operación denominada **cesárea**, que consiste en la apertura quirúrgica de las paredes abdominal y uterina.

Las implantaciones ectópicas en la superficie de la cavidad peritoneal o del ovario (véase fig. 6-6, •) son excepcionales y determinan casi siempre la

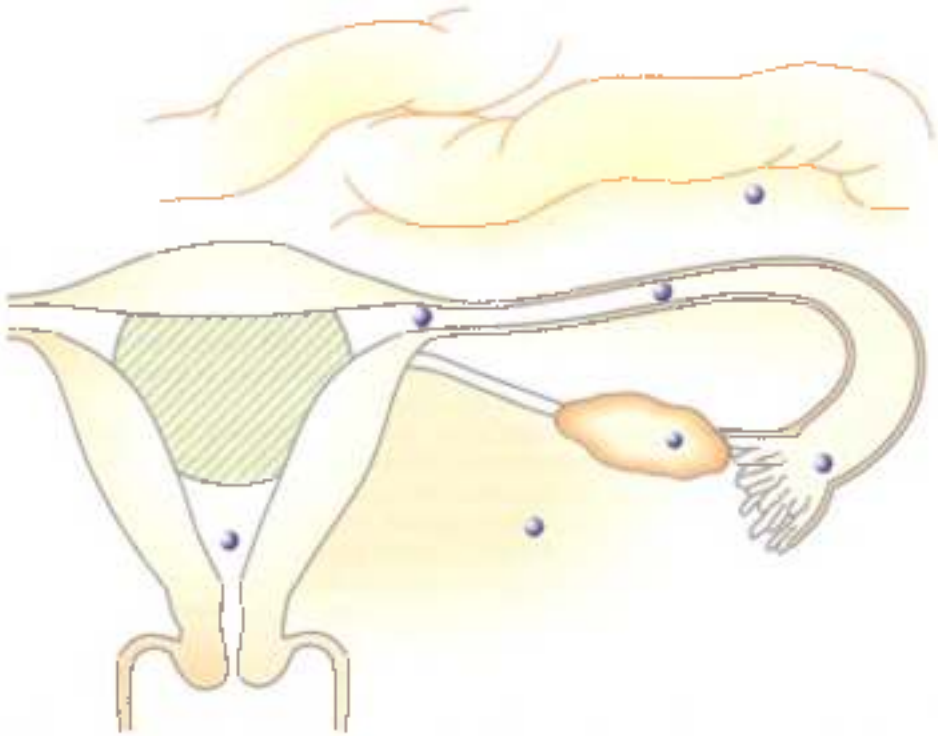

Fig. 6-6. Zonas de implantación normal (área rayada) y de implantaciones anormales (•).

Recuadro 6-3
Colaboración entre la clínica y la investigación básica

Correlación médico-biológica

La cronología del desarrollo embrionario es característica de cada especie, aunque los cambios básicos en la embriogénesis son similares en la mayoría de los vertebrados, de los mamíferos superiores y del ser humano. Sin embargo, hay etapas del desarrollo y mecanismos de su regulación molecular que en el ser humano son poco conocidos y muchos de nuestros datos se basan sobre trabajos experimentales realizados en otras especies. Por ello, los estudios en colaboración entre el área de investigación básica y el área de la práctica clínica son muy importantes, como lo fueron los estudios pioneros sobre las primeras etapas del desarrollo humano.

El desarrollo del embrión humano se pudo estudiar en los niveles anatómico e histológico ya desde la década de 1940, gracias a un ingenioso procedimiento realizado en los trabajos pioneros del patólogo A. T. Hertig y del ginecólogo J. Rock. Estos investigadores pensaron que una manera de obtener material humano era el estudio de mujeres embarazadas que debían ser sometidas a operaciones quirúrgicas del aparato reproductor por diversos procesos patológicos que harían imprescindible la intervención, pero no de urgencia. De este modo, al planificar la intervención, pudieron obtener embriones con una cronología muy precisa, lo que les permitió hacer el estudio macroscópico y microscópico de embriones en etapas muy tempranas del desarrollo; por ejemplo, en las estadías de preimplantación, como los encontrados en la luz de la trompa o del útero. En los úteros resecados procedían a hacer un prolijo examen de la superficie mucosa con una lupa y así pudieron observar embriones en proceso de implantación. El estudio histológico de esas áreas seleccionadas del útero les permitió reconocer embriones implantados, cuya estructura fue correlacionada con la edad del embarazo. Estos estudios han sido muy valiosos para reconstruir las etapas tempranas del desarrollo del embrión humano.

tapas importantes que también requieren una intervención quirúrgica.

Los mecanismos básicos de la embriogénesis son bastante conocidos en invertebrados y en vertebrados inferiores, debido al fácil acceso experimental que permiten estas especies (recuadro 6-3). Además de las obvias restricciones éticas inherentes a la manipulación de los embriones humanos, los embriones de mamíferos no humanos también han sido difíciles de estudiar por diversas razones: el huevo de mamífero está entre los más pequeños de los especímenes animales (el cigoto humano es 1.000 veces más pequeño que el huevo de anfibio), son difíciles de manipular in vitro, ya que requieren condiciones más estrictas de nutrientes, temperatura y mantenimiento general que los embriones de aves y anfibios, el número de huevos producidos en un ciclo reproductivo de mamíferos es mucho menor que en otras especies (10-12 en el ratón, cientos o miles de huevos en anfibios y peces). Como consecuencia de lo anterior, el volumen de material embrionario de mamíferos disponible para los estudios bioquímicos es mucho menor. Además, los mamíferos se desarrollan dentro del organismo materno, lo cual es difícil de reproducir en un estudio experimental.

EL DISCO EMBRIONARIO BILAMINAR EN SU SEGUNDA SEMANA DEL DESARROLLO

En el transcurso de la implantación, el macizo celular interno se segrega en dos capas embrionarias: el **epiblasto** (o ectoblasto) hacia la zona dorsal y el **hipoblasto** (o endoblasto) hacia la región ventral. En la masa del epiblasto aparecen pequeños espacios extracelulares que experimentan coalescencia entre sí y forman la **cavidad amniótica** que separa el ectoblasto embrionario del resto de las células epiblásticas que forman el **amnios** (figs. 6-7 y 6-8). Es decir, la cavidad amniótica está revestida por el amnios, que forma su "techo", y por el ectoblasto, que forma el "piso", y comienza a llenarse de un fluido producido por el amnios, el **líquido amniótico**, que servirá para la protección mecánica del embrión y para evitar su desecación. Mientras que el amnios y la cavidad amniótica son elementos extraembrionarios (parte de los llamados anexos embrionarios), las hojas de ectoblasto y de endoblasto forman un disco aplanado y oval que separa la cavidad amniótica del blastocelo, denominado **disco embrionario bilaminar** (véanse figs. 6-7 y 6-8).

A partir del ectoblasto se formarán las tres hojas embrionarias: **ectodermo, mesodermo y endodermo**, que darán origen a todos los tejidos embrionarios (véase más adelante). Por su parte, el endoblasto formará una capa de células aplanadas, el **endodermo extraembrionario** (o **membrana de Heuser**), que tapiza el **saco vitelino primitivo**, y un tejido conectivo laxo, llamado **mesodermo extraembrionario**, que se interpone entre el trofoblasto por un lado y el saco amniótico y el saco vitelino por el otro (figs. 6-6 y 6-9) (véanse figs. 6-20C; fig. 6-21C).

Entre los días 10 y 12, el embrión queda totalmente incluido dentro de la mucosa uterina; tiene lugar así la llamada **implantación intersticial**, que es típi-

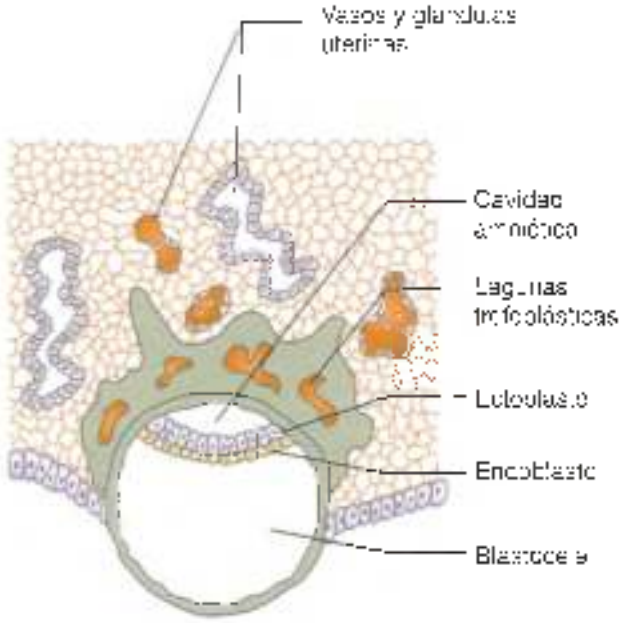

Fig. 6-7. Embrión humano de 8 días.

ca de la cavidad uterina. Para ello, el epitelio superficial del endometrio se regenera y cubre el embrión, sin dejar evidencia del sitio de penetración del huevo (véase fig. 6-9).

El crecimiento del disco embrionario no es muy rápido en este período; llega a medir 0,1-0,2 mm, pero hacia el final del día 12, las células del embioblasto (endodermo) se extienden hacia la periferia y completan la formación del endodermo extraembrionario. Como se muestra en las figuras 6-9 y 6-10, en el mesodermo extraembrionario aparecen cavidades que coalescen entre sí para formar una cavidad única, el celoma extraembrionario. El mesodermo extraembrionario queda así dividido en dos zonas: el mesodermo somático o somatopleura, más externa y en contacto con el trofoblasto y el amnios, y el mesodermo esplácnico o esplacnopleura, más interna, que reviste el saco vitelino (véase fig. 6-10). Con respecto al embrión propiamente dicho, al final de la segunda semana, en el extremo cefálico del disco embrionario o blastodermo se desarrolla un pequeño engrosamiento llamado lámina precordal, que indica el sitio futuro de la boca (véase fig. 6-10).

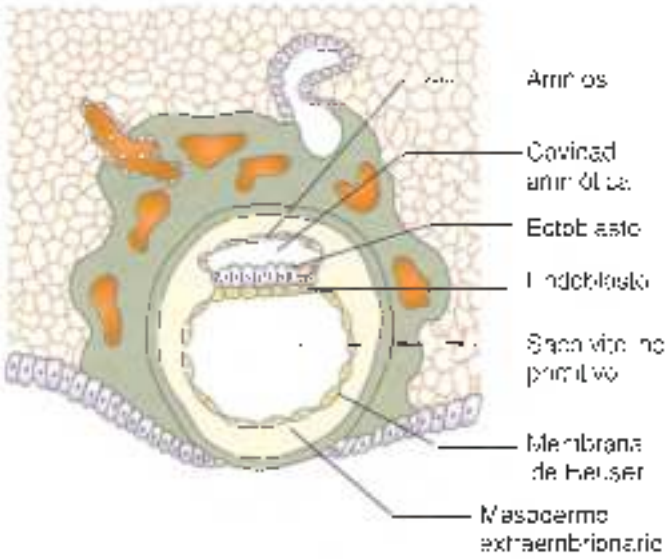

Fig. 6-9. Embrión humano de 9 días.

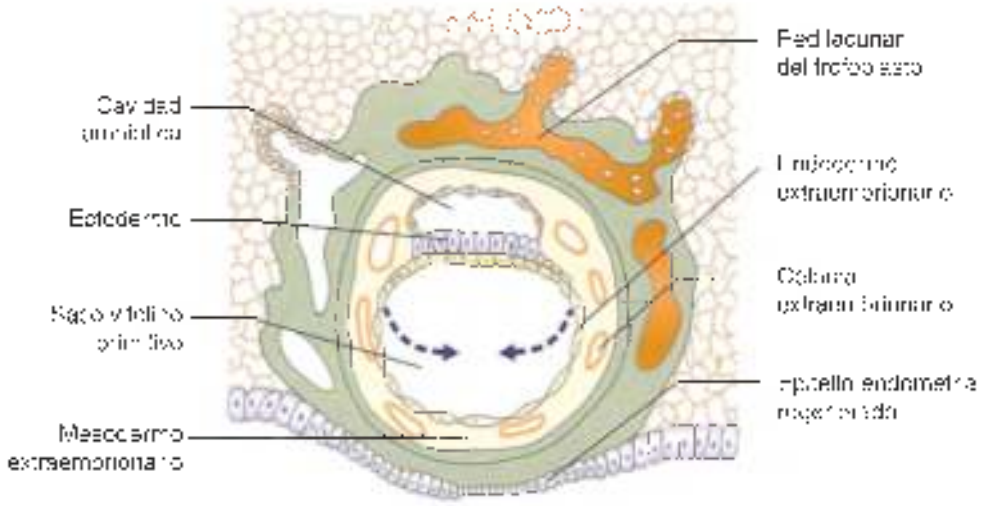

Fig. 6-9. Embrión humano de 12 días.

EL EMBRIÓN ADQUIERE UNA TERCERA CAPA DE CÉLULAS EN LA TERCERA SEMANA

Este período del desarrollo coincide con la *primera falta menstrual*, que es un signo temprano de un eventual embarazo. El bloqueo del mecanismo de la menstruación se produce por las señales químicas (liberación de gonadotrofina coriónica) provenientes de la placenta en desarrollo, es decir, cuando el embrión ya está completamente implantado en la mucosa uterina. Esto se debe considerar a los efectos de comprender que ya desde las dos primeras semanas de desarrollo, durante las cuales la mujer puede desconocer su estado de gravidez, la exposición a un fármaco o tóxico puede tener una acción perjudicial sobre el embrión (véase cap. 15).

Importantes desplazamientos y distribución de las células embrionarias (gastrulación)

Durante la cuarta semana de vida embrionaria ocurren cambios muy importantes que involucran la formación de la tercera hoja embrionaria o meso-

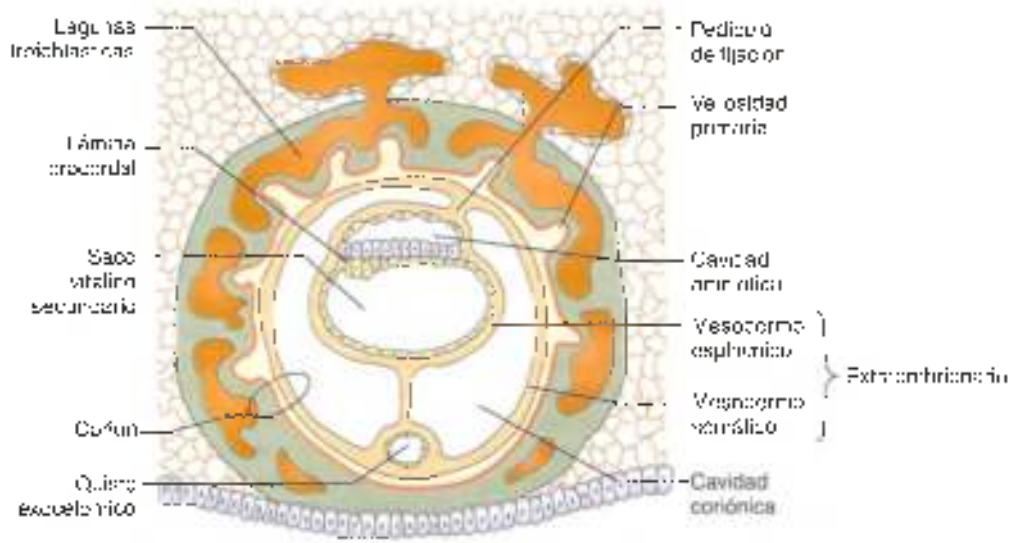

Fig. 6-10. Embrión humano de 14 días.

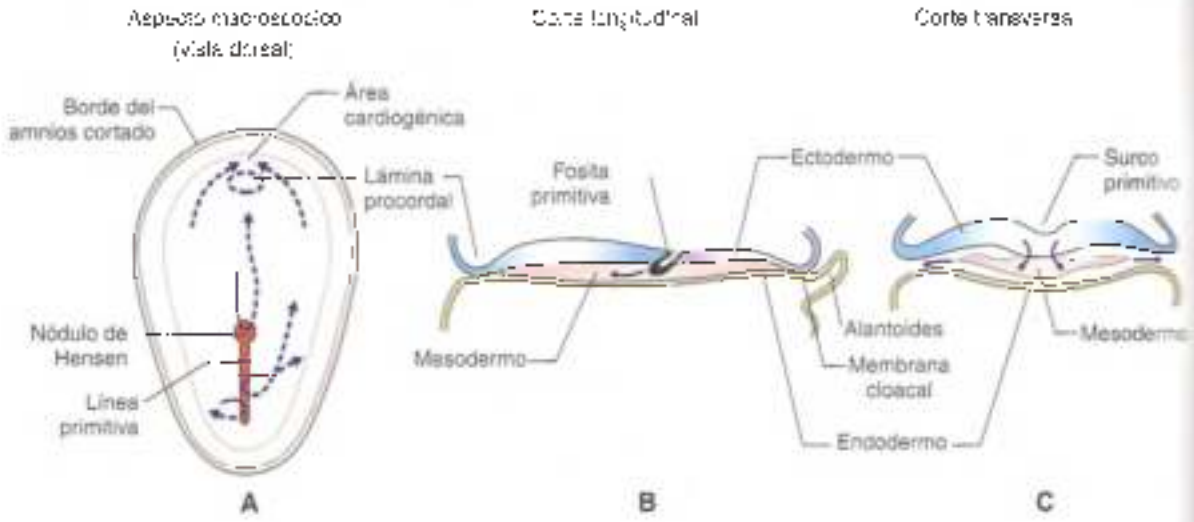

Fig. 6-11. Incubación durante 16 días. Flechas quebradas en A indican migración celular (véase el texto).

derma intraembrionario, que completa el llamado **disco embrionario trilaminar**. La formación de esta tercera capa ocurre por un mecanismo de migración e internalización celular que caracteriza a la **etapa de gastrulación**. Se debe tener en cuenta que en esta etapa del desarrollo existen mesodermos, endodermos y celomas tanto *intraembrionarios* como *extraembrionarios*.

Entre los días 14 y 16 del desarrollo, el disco embrionario —visto desde la cavidad amniótica— presenta una forma oval y en la parte media y longitudinal de su porción caudal se observa una zona engrosada del ectodermo llamada **línea primitiva**, que se alarga en sentido cefálico y termina en un engrosamiento llamado **nódulo primitivo de Hensen** (fig. 6-11A). Posteriormente, por un mecanismo de invaginación celular, la línea primitiva se ensancha y se transforma en un **surco primitivo** (fig. 6-11C), que se continúa hasta una depresión del nódulo de Hensen, llamada **fosita primitiva** (fig. 6-11B) (recuadro 6-1).

El surco primitivo aparece, entonces, como consecuencia de desplazamientos celulares que en conjunto caracterizan a la etapa de la gastrulación y que se pueden resumir de la siguiente forma:

1. Las células del ectoblasto (o epiblasto) de las regiones laterales se desplazan hacia la zona caudal y, al confluir a nivel de la línea primitiva, se invaginan para formar el surco primitivo (véase fig. 6-11A, flechas). A medida que las células ectoblásticas se introducen en la línea primitiva dejan de expresar cadherina-E —molécula de adhesión celular que las había mantenido unidas— y su morfología de tipo epitelial se transforma en una estructura de tipo fibroblastoide, que adquiere una mayor dinámica, típica de las células con alta actividad migratoria. Para que se produzca el desplazamiento celular hacia la línea primitiva es importante la participación de células de la familia del factor de crecimiento fibroblástico (*fibroblast growth factor* [FGF]), las cuales probablemente regulan la falta de expresión de cadherina-E en esta etapa. Asimismo, estas células sintetizan y liberan ácido hialurónico, el cual participa en la creación de espacios hidratados alrededor de las células que facilitan su migración.
2. Luego de desplazarse hacia la profundidad del disco embrionario, una primera "oleada" de células ectoblásticas se introduce entre las células del hipoblasto, a las que reemplaza y forma el **endodermo intraembrionario**. Posteriormente, otras células ectoblásticas que siguen ingresando por la línea primitiva migran en sentido lateral y se introducen entre el ectoblasto (ahora denominado **ectodermo**) y el endodermo para formar una capa intermedia llamada **mesodermo intraembrionario** (véase fig. 6-11C, flechas). Así, las primeras células que se introducen por la línea primitiva reemplazan a las células del endoblasto y forman el endodermo mientras que oleadas celulares posteriores forman la capa mesodérmica.
3. Con el aumento progresivo de las células mesodérmicas, éstas migran hacia la región lateral en sentido centrífugo y alcanzan los bordes del disco embrionario, donde toman contacto con el mesodermo extraembrionario (véase fig. 6-11, flechas).
4. Simultáneamente con la formación del mesodermo intraembrionario lateral, las células mesodérmicas de la región cefálica migran hacia el nódulo de Hensen y se invaginan para formar la línea primitiva (véase fig. 6-11A,B). Luego, se introducen y migran entre el ectodermo y el endodermo

Recuadro 6-4
Aspectos moleculares del desarrollo temprano de mamíferos

Aportes básicos

La gastrulación en los mamíferos, al igual que en las aves y anfibios, se inicia con un embrión bilaminar, en cuya superficie epiblástica se forma la línea primitiva (LP), derivada por desplazamiento caudal de las células epiblásticas anteriores. A medida que la LP se extiende hacia el extremo cefálico, se forma el nódulo de Hensen (NH) y las células que migran a través del NH forman el cordomesodermo (notocorda), que se extiende hasta el nivel del cerebro medio presuntivo, donde se encuentra con la placa precordal. Mientras la placa precordal induce la formación del cerebro anterior (prosencéfalo), el cordomesodermo induce el cerebro medio (mesencéfalo), el cerebro posterior (rombencéfalo) y la médula espinal.

En los mamíferos habría dos centros de señalización molecular: 1) el NH, que produce ***cordina*** y ***noggina***, sería crítico para la inducción de las estructuras axiales caudales al cerebro medio y 2) el endodermo visceral anterior, que expresa los factores ***Hesx1***, ***Lim-1***, ***Otx2*** y ***Cerberus***, los que serían importantes para la formación del cerebro anterior.

La familia de genes Hox de mamíferos (al igual que en los embriones de invertebrados y de otros vertebrados) comienzan a expresarse una vez comenzada la gastrulación y son responsables de establecer el eje antroposterior (rostrocaudal), participando además en la especificación de las posiciones segmentarias de las diferentes estructuras del cuerpo a lo largo de este eje. Este mecanismo de especificación de la polaridad cefalocaudal está extremadamente conservado a lo largo de la evolución de todas las especies estudiadas. A diferencia de especies menos evolucionadas, los genomas de ratón y humano contienen cuatro copias del complejo Hox por juego haploide, localizados sobre cuatro cromosomas diferentes. Parte de los genes Hox son regulados por gradientes endógenos de ácido retinoico (derivado de la vitamina A), por lo cual la exposición a dosis teratógenas de ácido retinoico exógeno puede producir anormalidades en la polaridad rostrocaudal del embrión con las consiguientes malformaciones congénitas (véase cap. 15).

En los mamíferos, se conoce poco acerca de la determinación del eje dorsoventral; se le atribuye importancia a la posición topográfica de las células de inicio celular interno que están más cercanas o más alejadas de las células trofoblásticas. Con respecto a la simetría bilateral (derecha-izquierda), hay evidencias de que en los mamíferos se determina de manera similar a las aves, con expresión de los genes ***nodal*** y ***lefty-2***, activación del gen ***pitx2*** en el lado derecho y activación del gen ***snail*** en el lado izquierdo. El inicio de las cadenas de señalización molecular a partir de estas dos últimas proteínas activarían los cambios que determinan la asimetría derecha-izquierda del corazón y de otras vísceras en los vertebrados. Por otra parte, el gradiente de concentración diferencial de las proteínas en el eje derecho-izquierdo sería producido, desde las etapas más tempranas del desarrollo embrionario, por el movimiento circular de cilios ubicados en la región del NH (Gilbert, 2003).

mo y forman un tubo que crece hacia el extremo cefálico, llamado proceso notocordal o conducto notocordal (Fig. 6-12B). Estas células se extienden en sentido cefálico hasta la lámina precordal. Debe notarse que en la lámina precordal las capas ectodérmica y endodérmica están íntimamente unidas sin interposición de mesodermo y forman la membrana bucofaríngea, sitio de la futura boca del embrión (véase fig. 6-11B).

Las células del mesodermo que se habían invaginado por la línea primitiva y se desplazaron en sentido lateral migran también en sentido cefálico, pasando a cada lado del conducto notocordal y de la lámina precordal, para unirse entre sí en el extremo craneal, donde forman el **área cardiogénica** (véase fig. 6-11A), que dará origen al corazón. Tal como ocurre en el extremo cefálico, las capas ectodérmica y endodérmica también se unen en el polo caudal sin interposición de mesodermo y forman la **membrana cloacal**, sitio del futuro ano del embrión (véase fig. 6-12B).

En conclusión, durante la gastrulación se genera el mesodermo intraembrionario como una tercera lámina de células embrionarias que se interpone entre el ectodermo y el endodermo, excepto en la región del conducto notocordal (de semejante origen mesodérmico) y en las membranas bucofaríngea y cloacal. A medida que ocurren estos cambios y como consecuencia de ellos, el disco embrionario que en una primera etapa es aplanado y circular se va alargando y se vuelve piriforme por expansión predominante de la región cefálica, debido en parte al volumen de células mesodérmicas que migran desde su invaginación en la línea primitiva. El mayor crecimiento relativo de la región cefálica del embrión determina que la línea primitiva disminuya su longitud en forma progresiva hasta reducirse a una pequeña porción en la región más caudal del embrión, que luego desaparece (compárense las figs. 6-11A, 6-12A y 6-13A). Es probable que la persistencia de restos celulares indiferenciados de la línea primitiva den origen a ciertos tumores llamados teratomas.

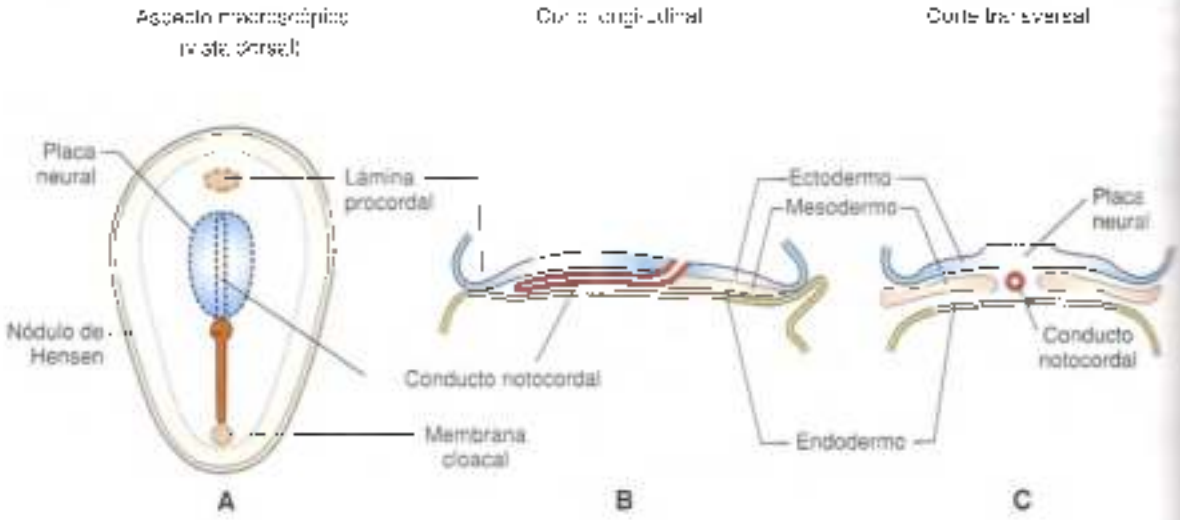

Fig. 6-12. Embrión humano de 18 días.

Inducciones embrionarias fundamentales

Desarrollo de la notocorda

La notocorda es una estructura maciza, con forma de varilla, que es transitoria en el ser humano y en vertebrados superiores. Tiene un papel muy importante en la inducción del desarrollo de otras estructuras embrionarias, como el sistema nervioso central. En su formación se pueden distinguir tres etapas:

1. *Conducto notocordal*: como ya se señaló, alrededor de los días 17-18 las células del ectólasto cefálico se desplazan hacia la fosita primitiva, se invaginan y migran en sentido cefálico entre el ectodermo y el endodermo, para formar el conducto notocordal (véase fig. 6-12B y C).
2. *Placa notocordal*: a los 18-19 días, la zona ventral del conducto notocordal se fusiona con la parte central del endodermo y posteriormente ambas regiones se reabsorben (fig. 6-13B y C) y la parte dorsal del conducto notocordal (placa notocordal) queda en contacto con el endodermo intacto (véase fig. 6-13C). En la región más caudal de esta placa queda un conducto corto que conecta temporalmente la cavidad amniótica con el saco vitelino, llamado *conducto neurenteérico* (véase fig. 6-13B).
3. *Notocorda definitiva*: a los 19-20 días, la placa notocordal se invagina y redondea sobre su eje cefálico-caudal para formar un cordón macizo: la notocorda (véanse fig. 6-13C, flechas; fig. 6-14C).

El endodermo embrionario se restablece en la región ventral de la notocorda, desde la región cefálica hacia la región caudal, y forma nuevamente una lámina continua, el techo del saco vitelino (fig. 6-14B).

Mientras sucede esto, debido al desarrollo prominente de la región cefálica del embrión, el nódulo de Hensen y la línea primitiva retroceden en desplazamiento relativo hacia la región caudal (compárense las figs. 6-12A; 6-13A y 6-14A).

Desarrollo del tubo neural

Al finalizar la etapa de gastrulación, el embrión de cualquier vertebrado queda formado por una lámina ectodérmica (ectoderma), una lámina mesodérmica (intermedia) y una lámina endodérmica (interna). En este estadio embrionario tiene lugar un acontecimiento morfogenético importante: cuando la zona axial del ectodermo celálico o **neuroectodermo** recibe las señales moleculares pertinentes del notomesodermo que desencadenan el mecanismo de *inducción*, que da inicio al *desarrollo del sistema nervioso*.

Así, durante la etapa de neurulación, a partir del ectodermo de la región cefálica y luego de importantes cambios morfogenéticos, en forma progresiva quedan segregadas tres poblaciones celulares: 1) **tubo neural**, que dará origen al sistema nervioso central, 2) **crestas neurales**, que darán origen a otros derivados, al sistema nervioso periférico y 3) **ectodermo superficial**, que dará origen a la epidermis de la piel y sus derivados (fig. 6-15).

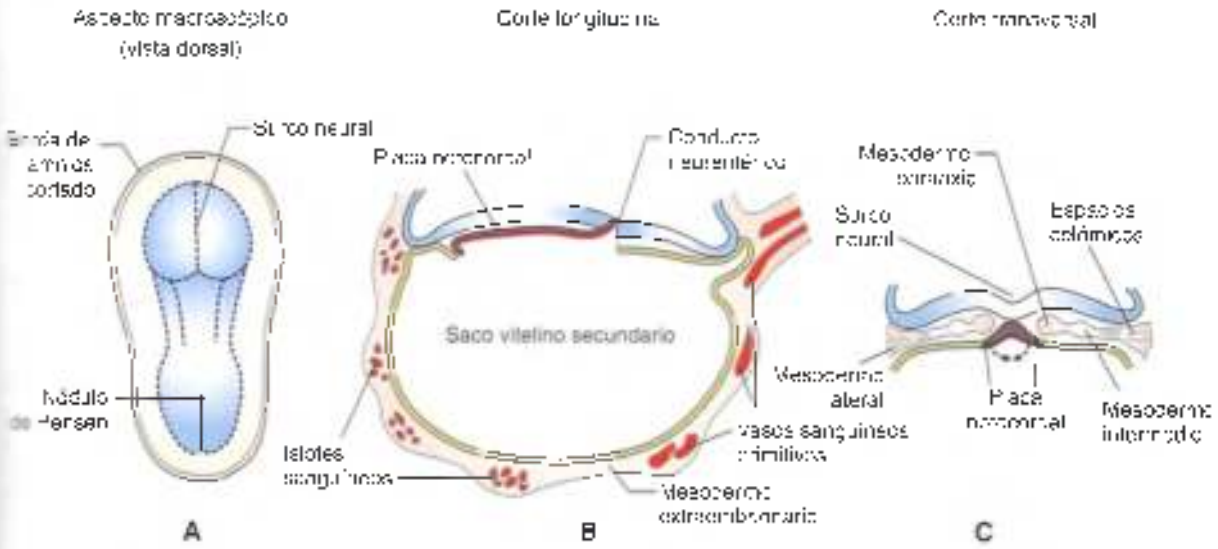

Fig. 6-13. Embrión humano de 18 días.

Hacia el día 17 del desarrollo, la primera indicación morfológica de que una región del ectodermo está destinada a formar el sistema nervioso central es un cambio de la forma celular. Las células ectodérmicas de la región medial del disco embrionario aumentan en altura, mientras que las células ectodérmicas destinadas a formar epidermis permanecen aplanadas. En el mecanismo de alargamiento de las neuroectodérmicas tiene una nueva participación el sistema de microtúbulos de su citoesqueleto. Este cambio de la forma celular que determina un engrosamiento de la región medial del ectodermo (neuroectodermo) es provocado por señales moleculares de cordomesodermo que inducen la formación de la placa neural –ubicada en posición cefálica con respecto al nódulo de Hensen (véase fig. 6-13) y dorsal en relación con la notocorda– y que se extiende hasta alcanzar la membrana bucofaríngea (véase fig. 6-12A y C).

En el día 18 del desarrollo, las células cilíndricas de la parte media de la placa neural se transforman en células piramidales o cónicas y presentan una estrecha región apical hacia el futuro conducto neural y una zona más ancha hacia la región basal de la

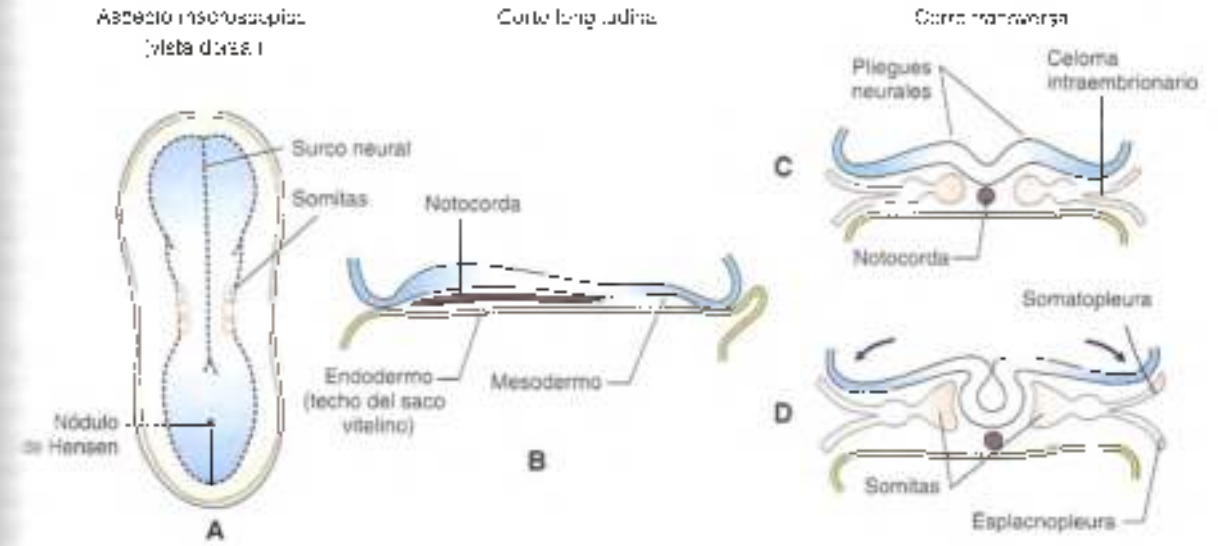

Fig. 6-14. Embrión humano de 20-22 días. Las flechas indican el plegamiento.

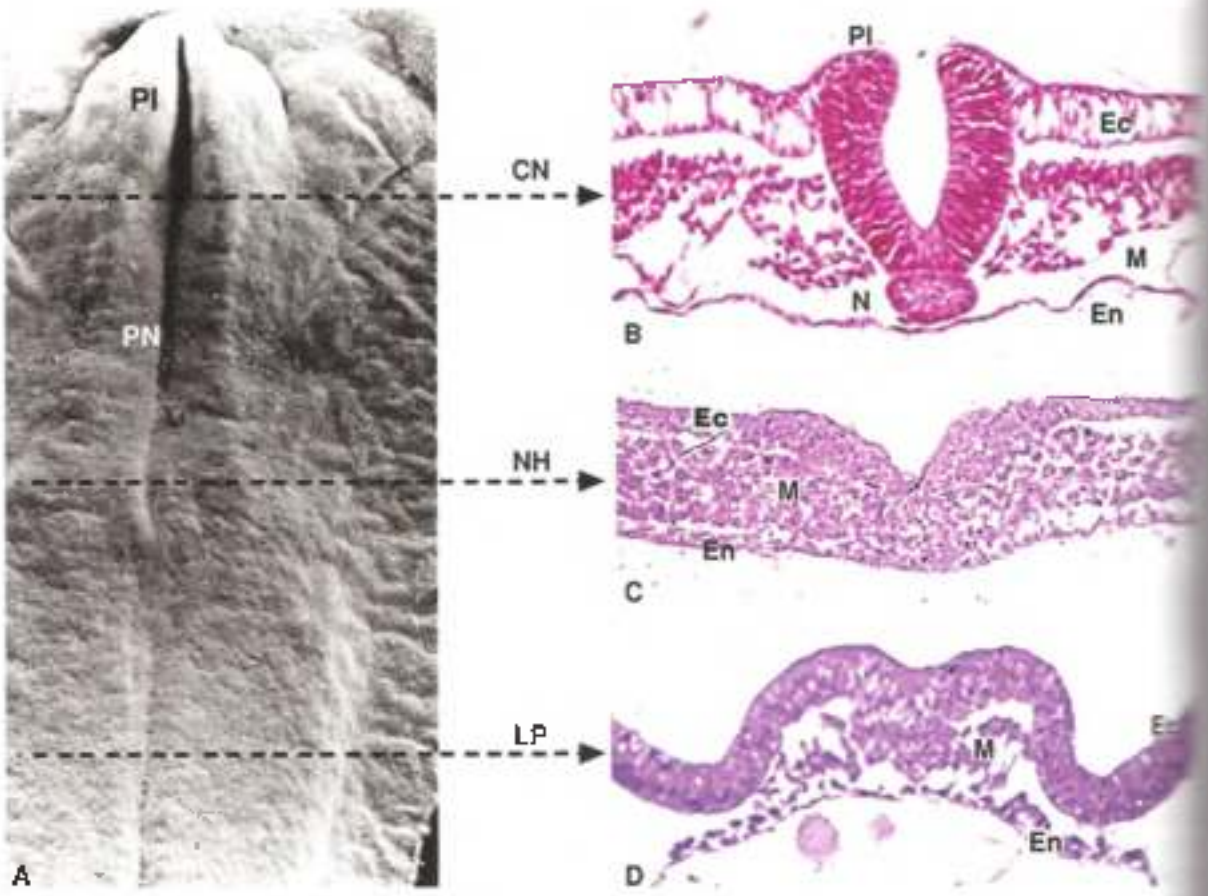

Fig. 6-15. Embrión de pollo (A) (microscopía electrónica de barrido) y cortes transversales (B, C, D). Se señalan pliegues neurales (PI), la placa neural (PN) y los niveles transversales del canal neural (CN), el nódulo de Hensen y la línea primitiva (LP) (microscopía óptica, HE), el ectodermo (Ec), el mesodermo (M), el endodermo (En) y la cuerda (N).

placa neural. Esta variación de la forma celular está determinada principalmente por la contracción del sistema de microfilamentos de actina ubicados en la región apical de las células. Como consecuencia del cambio de forma de esta población celular en la parte media de la placa neural, se produce una invaginación global sobre su eje longitudinal y la consecuente formación del canal neural o surco neural (véanse figs. 6-15A y C y 6-15). Limitado lateralmente por los pliegues neurales (véanse figs. 6-14C y 6-15).

Los bordes del canal neural (pliegues neurales), hacia el final de la tercera semana, se acercan entre sí y se fusionan para formar el tubo neural (véanse figs. 6-14C y D, 6-15A y B; figs. 6-16 y 6-17C). En la parte final del mecanismo de acercamiento de los pliegues neurales para formar el tubo neural, también participan fuerzas extrínsecas, ya que la proliferación del ectodermo superficial lateral produce un desplazamiento hacia la línea media, que contribuye a cerrar e internalizar el tubo en la profundidad del embrión. Cuando las células de los pliegues neurales opuestos se acercan entre sí, el primer contacto que antecede al cierre del tubo neural se establece a nivel de los componentes de glucocálix de la superficie celular, que funcionarían como un mecanismo primario de adhesión celular (fig. 6-15); se ha descrito una asociación entre la ausencia de estos componentes del glucocálix y la aparición de anomalías del cierre del tubo neural. Este primer contacto se completa rápidamente con la formación de complejos de unión y el cierre definitivo del tubo neural.

En casi todos los vertebrados, el cierre del tubo neural comienza en el segmento o correspondiente futuro mesencéfalo y avanza en forma progresiva hacia los extremos cefálico y caudal. Sin embargo, en los mamíferos, el cierre del tubo neural también se completa por medio de varios sitios independientes a lo largo del eje cefalocaudal. Las fallas que ocurren en este mecanismo de cierre pueden dar origen a las múltiples variedades de una malformación

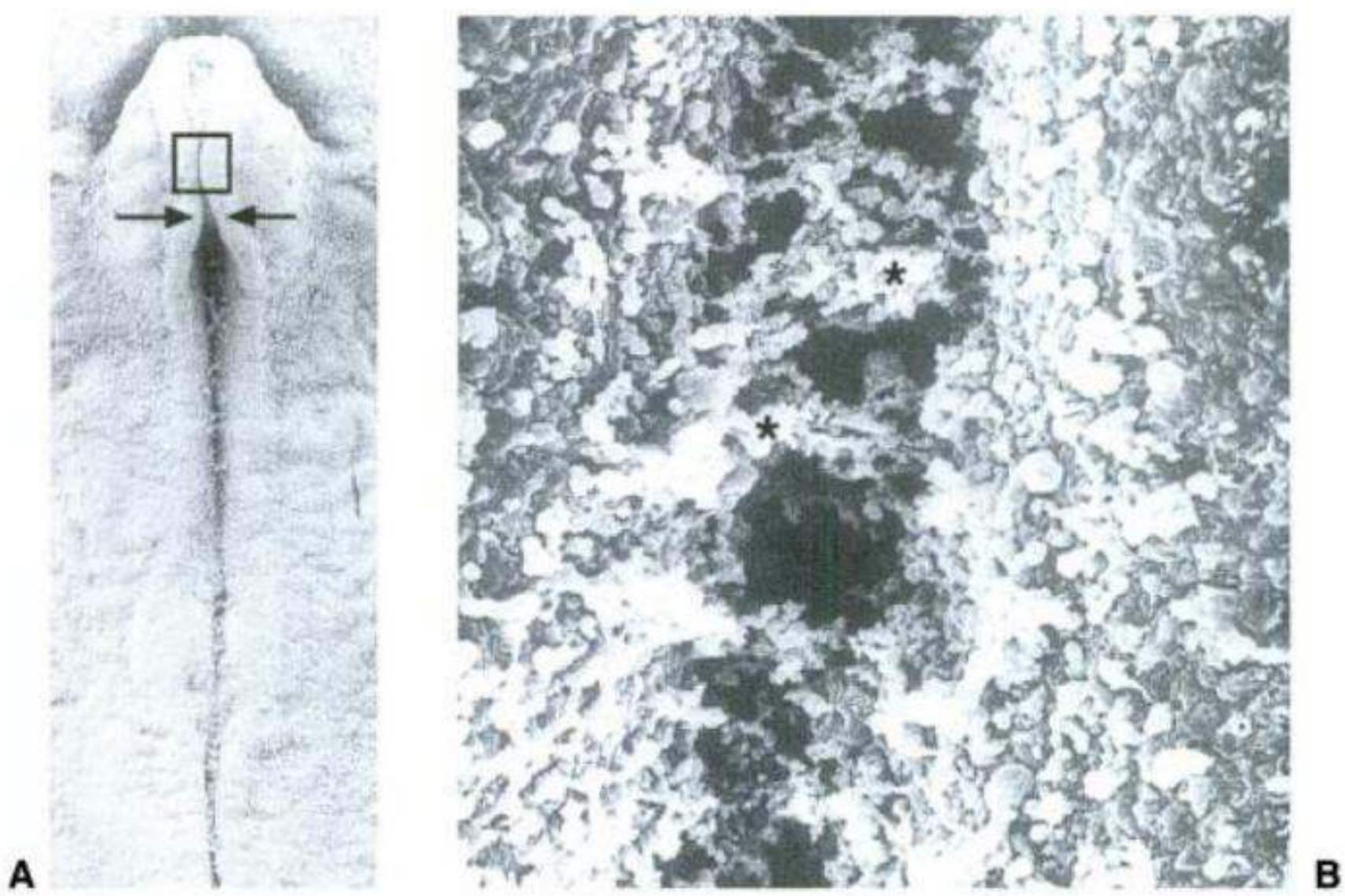

Fig. 6-16. Embrión de pollo (**A**) y detalle del recuadro (**B**). Se señalan los pliegues neurales (*flechas*) al iniciar el contacto que marca el cierre del tubo neural y filamentos de glucoconjugados que enlazan ambos pliegues (*) (microscopia electrónica de barrido de un espécimen procesado con rojo de rutenio) (Rovasio y Monis, 1981).

congénita bastante frecuente en el ser humano, denominada **espina bífida**. Esta familia de anomalías del desarrollo involucra la falta parcial o total de los tejidos (piel, tejido conectivo, músculos, hueso) que cierran la región dorsal del sistema nervioso central y produce diversos trastornos que varían desde ligeras molestias cuando la falta de cierre es parcial y corresponde a una sola vértebra hasta la ausencia de todos los tejidos en una gran extensión que deja al sistema nervioso al descubierto (**craniosquisis, raquisquisis**), incompatible con la vida, y provoca la muerte del recién nacido (véase capítulo 15).

El mecanismo general de formación del tubo neural es similar en anfibios, reptiles, aves y mamíferos

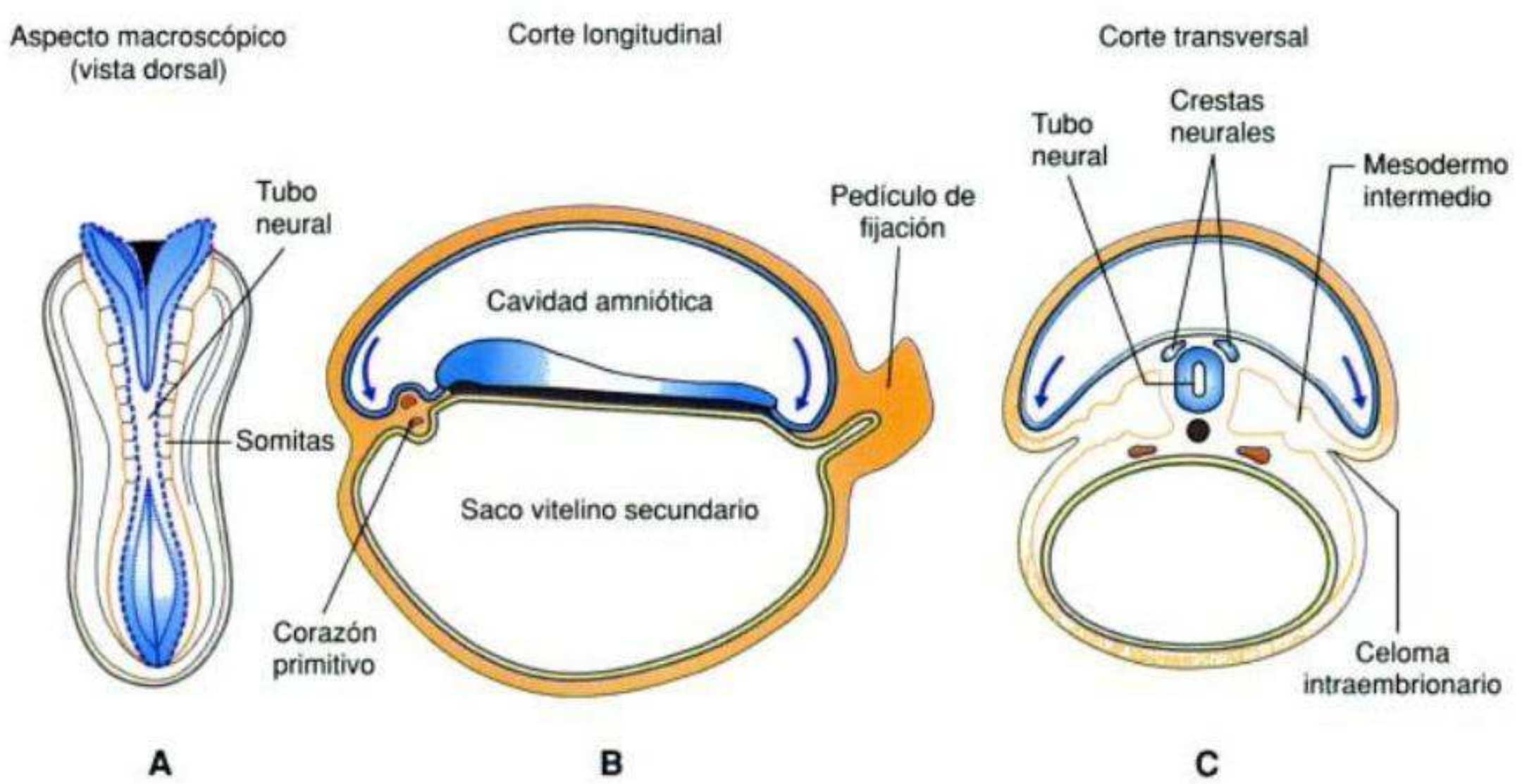

Fig. 6-17. Embrión humano de 22 días. Las flechas indican el plegamiento del embrión.

Copyrighted material

Cuadro 6-2. ***Derivados de las hojas embrionarias primitivas***

Ectodermo	Superficial	Epidermis, pelos, uñas, glándulas cutáneas, glándulas mamarias, epitelio olfatorio, epitelio de la boca y del canal anal, lóbulo anterior de la hipófisis, glándula parótida, esmalte de los dientes, oído externo e interno, cristalino
	Neural	Tubo neural Sistema nervioso central, retina, nervio óptico, hipófisis posterior, nervios motores, neuroglia (macroglia)
		Cresta neural Médula suprarrenal, ganglios y plexos nerviosos, nervios sensitivos, melanoblastos, ectomesénquima del macizo craneofacial (mayor parte de los huesos, músculos, glándulas, vasos sanguíneos, etc., de la parte anterior del cráneo, la cara y el cuello)
Mesodermo	Cefálico	Parte posterior del cráneo, algunos músculos y tejido conectivo de la cabeza, capas externas del ojo, dentina
	Paraaxial (somitas)	Músculos del tronco, esqueleto, excepto del cráneo, dermis, microglia, tejido conectivo
	Intermedio	Sistema urogenital, gónadas, conductos y glándulas accesorias, vagina, útero, oviducto o trompa de Falopio
	Lateral	Músculos viscerales, tejidos epitelial y conectivo de las membranas serosas (pericardio, pleura y peritoneo) células sanguíneas y linfáticas, sistema cardiovascular, bazo
Endodermo (*)		Epitelio del tubo gastrointestinal, hígado, páncreas, epitelio de la tráquea, bronquios y pulmones, vejiga y uretra, próstata, parte inferior de la vagina, oído medio, epitelio de la faringe, amígdalas, cavidad timpánica, trompa de Eustaquio, tiroides, paratiroides, timo, glándulas submaxilar y sublingual

(*) Las células precursoras de los gametos (ovogonias y espermatogonias) derivan de las células germinales primordiales, que se segregan durante la segmentación del embrión, previo a la gastrulación.

y algo diferente en los peces, en los cuales en vez de la invaginación de una placa se produce un cordón celular macizo que posteriormente sufre cavitación.

Inmediatamente antes del cierre del tubo neural en embriones de mamíferos (o simultáneamente con el cierre en aves y anfibios), un grupo de células del neuroectodermo correspondientes a la zona de los pliegues neurales se segregan del tubo neural e inician una activa etapa migratoria: son las **células de la cresta neural** (véase fig. 6-17C; fig. 6-18B, D y E). Estas células forman una población transitoria y multipotente en todos los vertebrados; se originan al emigrar desde los bordes de los pliegues neurales durante el cierre del tubo neural y sus principales características biológicas son: 1) ***alta capacidad migratoria***, 2) ***distribución por todo el cuerpo embrionario***, 3) ***colonización de sitios definidos*** y 4) ***diferenciación en múltiples derivados*** (neuronas y glía del sistema nervioso periférico, parte del tabique cardíaco, médula suprarrenal, células pigmentarias y la mayor parte de las estructuras craneofaciales) (fig. 6-19, recuadro 6-5, cuadro 6-2). Las características generales mencionadas, su participación en múltiples aspectos del desarrollo embrionario normal y patológico y las importantes consideraciones evolutivas en el proceso de encefalización de las especies han hecho que se comience a considerar las células de la cresta neural como la ***cuarta hoja embrionaria***.

Es claro que los mecanismos de regulación de la ontogénesis de las células de la cresta neural son muy precisos y que una falla en alguno de los *reguladores morfogenéticos* puede alterar su desarrollo e inducir anomalías o letalidad embrionaria. Entre muchos agentes exógenos que tienen capacidad para perturbar el desarrollo de las células de la cresta neural, merecen atención creciente productos de uso común –no controlados– durante la gestación, como el etanol y los retinoides (vitamina A) (véase cap. 15).

Copyrighted material

Recuadro 6-5
Migración orientada de las células de la cresta neural

Aportes básicos

Las células de la cresta neural (CCN) poseen una elevada tasa proliferativa (Paglini y Rovasio, 1994a, 1994b, 1999), lo cual determina una alta densidad celular a lo largo de toda la etapa migratoria. Este hecho, junto con la presencia de la glucoproteína ***fibronectina*** en la matriz extracelular, que constituye el principal sustrato de sus vías de migración (Rovasio y cols., 1983; Rovasio y Thiery, 1987), determina una dispersión eficiente de esta población celular a lo largo de todo el cuerpo embrionario. La complejidad de la ontogénesis normal de las CCN se refleja en su contraparte patológica, globalmente denominadas **neurocristopatías** (Jones, 1990), que constituyen un conjunto de anomalías multisistémicas, tumorales y teratogénicas, cuyos mecanismos de producción aún se conocen poco.

Sobre la capacidad de las CCN para dar origen a muchos tipos celulares (véase fig. 6-19), el concepto actual establece que la determinación/diferenciación de la mayor parte de las CCN depende principalmente de factores microambientales que las células encuentran a medida que se trasladan a lo largo de sus vías de migración. Esos factores serían componentes estructurales de las vías de migración o componentes difusibles originados en los tejidos que las delimitan, o liberados por sus regiones "blanco". La interacción de las CCN con estos factores restringiría en forma progresiva su potencialidad, al activar la expresión génica de proteínas específicas que determinan su diferenciación, transformando así las células multipotentes de la etapa inicial de la migración en precursores de potencialidad limitada hasta llegar a la vecindad del sitio de localización final (colonización o *homing*), donde se diferencian en alguno de sus múltiples derivados (véase fig. 6-19) (Le Douarin y Kalcheim, 1999).

Uno de los aspectos más interesantes de esta población celular, cuya alteración participa sin duda en diversos tipos de neurocristopatías, es su capacidad para migrar con una orientación muy precisa hacia sus regiones "blanco". Recientemente se ha demostrado que las CCN que colonizan la pared del tubo digestivo, para luego diferenciarse en los plexos nerviosos submucoso y mientérico, se orientan mediante **quimiotaxis**. Este mecanismo está determinado por la capacidad de las CCN para: 1) reconocer un gradiente de concentración de moléculas difusibles liberadas al medio extracelular por células de la región "blanco" y 2) responder con un cambio direccional en su migración orientada hacia esa región. Así, las CCN que emergen desde el tubo neural en el nivel de las primeras siete somitas migran hacia la región ventral, se introducen en la pared del futuro intestino y siguen migrando a lo largo de éste hacia el extremo caudal siguiendo un gradiente de concentración de GDNF (*glial cell line-derived neurotrophic factor*), un factor trófico que se va expresando progresivamente a lo largo del tubo digestivo y que es reconocido por el receptor *Ret* que poseen las CCN en su membrana (Natarajan y cols., 2002). Por otra parte, la subpoblación de CCN que da origen a las células pigmentarias (melanocitos), lo hace con una distribución y cronología muy precisas (Faas y Rovasio, 1998); se propone un posible mecanismo quimiotáctico mediante un factor difusible de la piel, el SCF (*stem cell factor*), que sería reconocido por el receptor c-kit expresado por las CCN (Rovasio, 2004). Evidencias experimentales recientes también indican que la colonización ocular por las CCN que formarán el ganglio ciliar podría estar promovida por un mecanismo quimiotáctico mediado por la quimiocina SDF-1 (*stromal cell-derived factor-1*) (Jaurena y cols., 2006) y el factor trófico NT-3 (*neurotrophin-3*) (Zanin y cols., 2006).

Señales para la formación del mesodermo embrionario y cavitación del celoma

Simultáneamente con el desarrollo de la notocorda y del tubo neural, el mesodermo embrionario se engruesa a ambos lados de esas estructuras y forma dos columnas longitudinales, el **mesodermo paraaxial** (véanse figs. 6-13C y 6-14C). Éste se adelgaza hacia ambos lados para formar el **mesodermo intermedio** y se extiende aún más hacia afuera y constituye el **mesodermo lateral** (véanse figs. 6-13C y 6-14C).

Dentro del mesodermo lateral aparecen espacios que, al confluir entre sí, forman el **celoma intraembrionario** (véanse figs. 6-13C y 6-14C). Esta cavidad divide el mesodermo lateral en dos hojas: una hoja, la **somatopleura**, se une al mesodermo extraembrionario que rodea al amnios y la otra hoja o **esplacnopleura** se une al mesodermo extraembrionario que rodea al saco vitelino. El celoma intraembrionario, más avanzado el desarrollo, formará las cavidades pericárdica, pleural y peritoneal.

A los 20 días de desarrollo, el mesodermo paraaxial de la parte media del embrión comienza a segmentarse en cúmulos celulares pares y simétricos llamados **somitas** (véanse figs. 6-14A y D y 6-19A y C).

ESBOZOS DE LA FORMA EMBRIONARIA DURANTE LAS SEMANAS CUARTA A OCTAVA

Durante el desarrollo del embrión en el segundo mes de vida intrauterina se producen varios cambios de mucha importancia. En esta etapa comien-

Copyrighted material

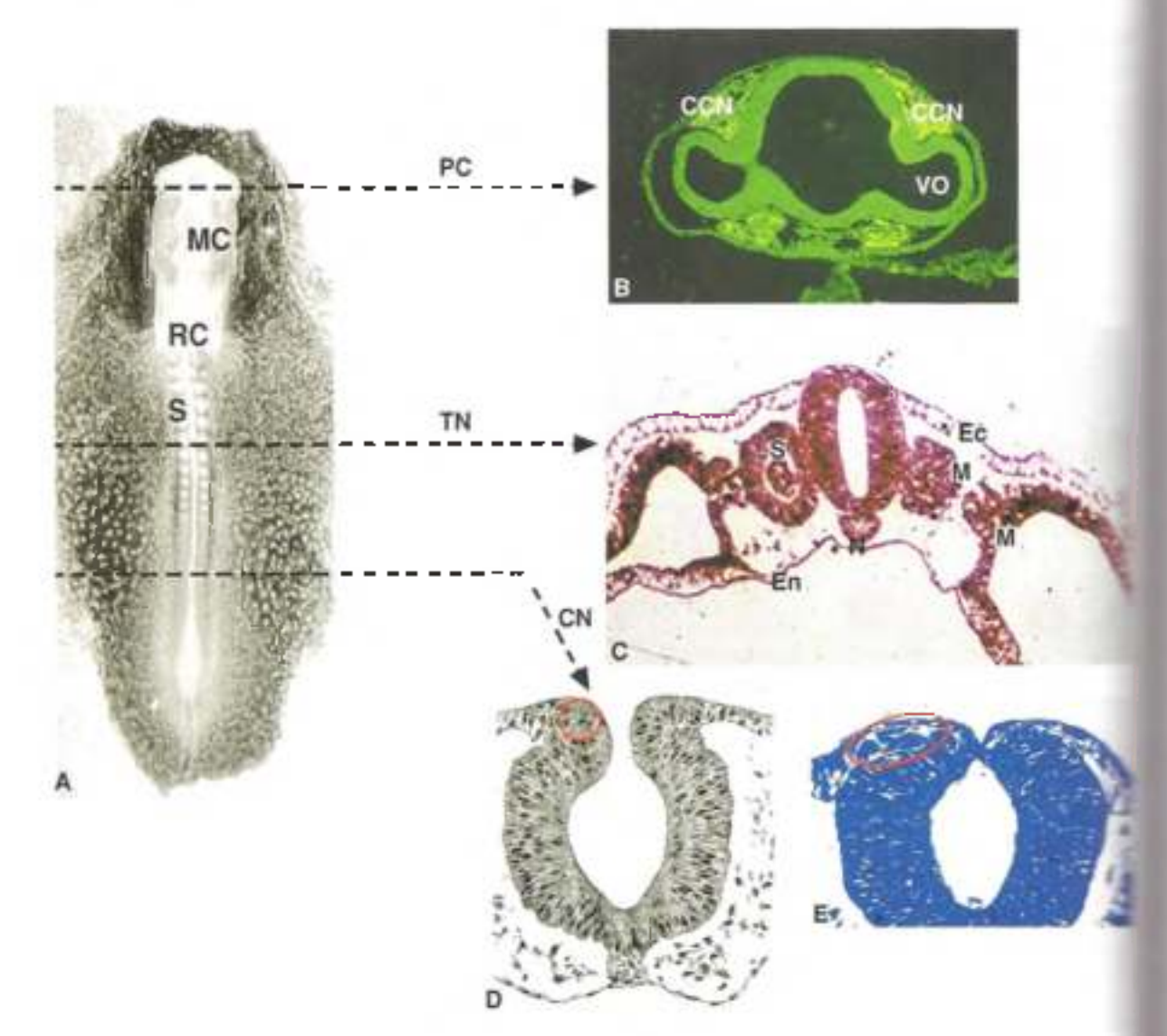

Fig. 6-13. Embrión de pollo (A) (microscopía óptica con luz transmitida) y cortes transversales (B, C, D, E) en los niveles prosencefálico (PC), tubo neural (TN) y canal neural (CN). Se señalan el mesencéfalo (MC), el rombencéfalo (RC), las somitas (S), las células de la cresta neural (CCN), la vesícula óptica (VO), la notocorda (N), el ectodermo (Ec), el mesodermo (M), y el endodermo (En). Los óvalos señalan las CCN prosencefálicas (D) y en etapa de migración temprana (E) (microscopía de fluorescencia (anticuerpo anti-CCN); C y D: hematoxilina-eosina. E: azul de toluidina

zan a aparecer los esbozos de órganos del cuerpo, los cuales se desarrollan a partir de una o más de las tres hojas embrionarias. Por lo tanto, éste es un período muy vulnerable y crítico para el desarrollo, ya que la acción de un agente teratógeno puede provocar una anomalía congénita en el embrión. Es importante considerar que un agente teratógeno, con dependencia de la dosis, de tiempo y del período de exposición puede provocar diversos tipos de anomalías, desde malformaciones físicas (anomalías estructurales) hasta anomalías funcionales, bioquímicas o moleculares o la muerte del embrión (aborto) (véase cap. 15).

Como consecuencia de la **morfogénesis** que ocurre durante este período, se producen los cambios que definirán la forma corporal característica. Esto se produce esencialmente por dos tipos de plegamientos que suceden en forma simultánea en el embrión: el plegamiento en sentido longitudinal (plegamientos cefálico y caudal) y el plegamiento transversal (dorsoventral). Estos cambios determinan que el disco embrionario, primitivamente plano

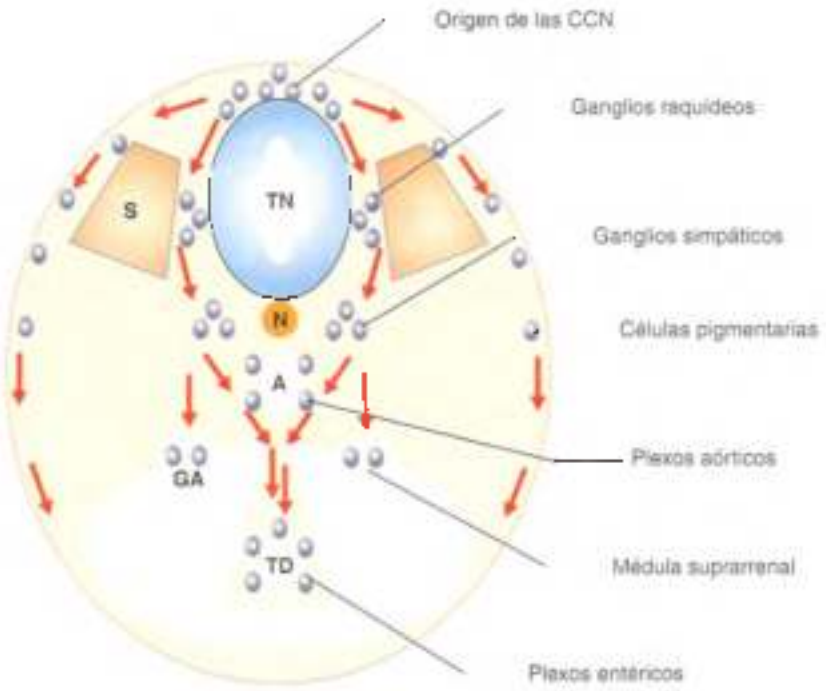

Fig. 6-19. Origen y derivados de las crestas de la cresta neural (CCN). Principales vías de migración (flechas). Tubo neural (TN), somita (S), notocorda (N), aorta (A), glándula suprarrenal (GA) y tubo digestivo (TD).

[illegible] se transforme en un cerebrón de tipo cilíndrico, por al mismo tiempo se aleja de sus anexos y que [illegible] a ellos sólo por el cordón umbilical. Estos [illegible] se producen fundamentalmente por el mayor crecimiento relativo del embrión en sus [illegible] cefálica y dorsal (en especial por el desarrollo predominante de su sistema nervioso central).

Evolución y derivados de las tres hojas embrionarias: las estirpes de los tejidos estables y la organogénesis temprana

Las tres láminas embrionarias, más las CCN, dan origen a los diferentes tejidos y órganos del embrión (véase cuadro 6-2). En este capítulo sólo se detallarán los primeros estadios del desarrollo de estas estructuras, las que completarán su formación y alcanzarán relaciones definitivas durante el resto del período fetal, es decir, desde el 3er mes hasta el nacimiento, lo cual se tratará en los capítulos correspondientes a los diferentes órganos y sistemas.

Derivados del ectodermo

Mencionamos anteriormente que alrededor del día 21 (etapa de 4 a 7 somitas), los pliegues neurales comienzan a fusionarse en la región media del embrión para formar el tubo neural (fig. 6-17A). Esa fusión avanza hacia los polos cefálico y caudal y el tubo neural queda abierto sólo en sus extremidades anterior (cefálica) y posterior (caudal) (fig. 6-20A). Esas aberturas, llamadas neuroporos, comunican transitoriamente el tubo neural con la cavidad amniótica. En los días 25 y 26 (etapa de 18 a 20 somitas) se cierra el neuroporo anterior. En cambio, el neuroporo posterior lo hace en el día 27 o 28 (etapa de 26 somitas). Es muy importante que estos cierres se produzcan en los momentos indicados. Diversos agentes teratogénicos pueden perturbar los mecanismos de cierre del tubo neural y producir en consecuencia espina bífida, anomalía congénita ya mencionada que se presenta en varias formas, algunas de las cuales son letales para el recién nacido, mientras que otras pueden dar diversas sintomatologías o pasar inadvertidas durante toda la vida postnatal (véase cap. 15).

De esta manera, a partir del neuroectodermo (placa caudal neural) se desarrolla el sistema nervioso central, con una estructura vesicular ensanchada con varias dilataciones en su polo cefálico (vesículas cerebrales primitivas) y una estructura tubular más estrecha en su región caudal (médula espinal). Simultáneamente, se produce la segregación de la población de células de la cresta neural, que dará origen a todo el sistema nervioso periférico, al sistema pigmentario y a muchos otros derivados importantes (véase cuadro 6-2).

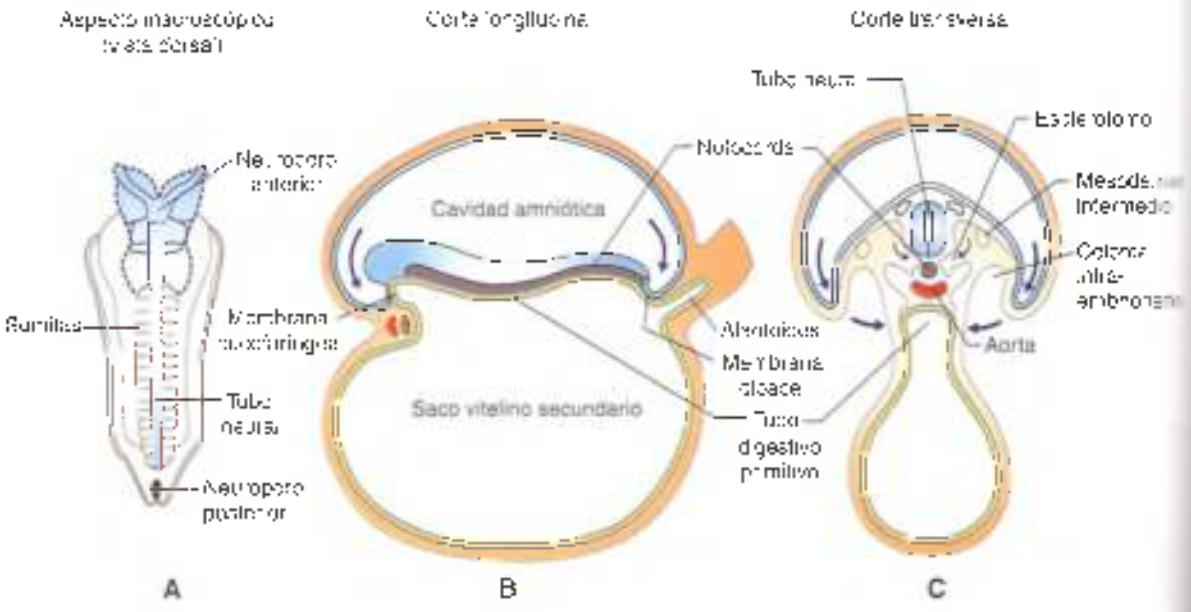

Fig. 6-20. Embrión humano de 21 días. Las flechas indican el plegamiento del embrión.

El resto del celoma o ectodermo superficial dará origen a la epidermis de la piel y a sus derivados, así como a parte de órganos endocrinos y de los sentidos; es decir, tejidos y órganos que servirán de *interfase para la comunicación entre el interior y el exterior del organismo* (véanse cuadro 6-2 y cap. 11).

Derivados del mesodermo

a) La notocorda ya fue descrita (véanse figs. 6-12 a 6-14), así como su importancia en la inducción del sistema nervioso. Sin embargo, esta estructura embrionaria es transitoria y en la etapa adulta de los vertebrados sólo quedan vestigios, que forman el **núcleo pulposo** que se encuentra en el centro de los discos cartilaginosos intervertebrales.

b) Las **somitas**, que aparecen a los 20 días de vida embrionaria, aumentan en número para llegar a los 42 a 44 pares al final de la cuarta semana. Durante esta etapa del desarrollo, que se extiende entre los días 20 y 30, la edad del embrión suele identificarse por el número de somitas y se dice que el embrión está en el "período somítico". Las porciones ventral y medial del mesénquima que forman las somitas (esclerótomo) migran hacia la notocorda y la rodean (véanse fig. 6-20C; fig. 6-21C). Las células que lo componen se diferencian posteriormente en fibroblastos, condroblastos y osteoblastos, y forman las esbozos de las vértebras y los discos intervertebrales. El resto de la somita dará origen a una nueva población celular hacia su región ventral llamada miotomo, que se dispersa hacia la región [illegible] para originar los músculos vertebrales. Además, junto con la somatopleura, forma la musculatura de los miembros y los músculos de la pared anterolateral del tronco (véanse fig. 6-21C; figs. 6-22 y 6-23C). Por otra parte, la región dorsolateral de la somita recibe el nombre de dermátomo, porque se distribuye por debajo del ectodermo y forma la dermis de la piel y el tejido celular subcutáneo (figs. 6-22C y 6-23C).

c) El **mesodermo intermedio** se divide en una porción segmentada en su región cervical, los nefrótomos y en una porción no segmentada en su región caudal, el **cordón nefrógeno**, que originarán el aparato urogenital (véanse figs. 6-13C, 6-14C, 6-17C, 6-18 y 6-23C) y otros derivados importantes (véase cuadro 6-2).

d) El **mesodermo lateral**, con su hoja esplácnica, pleura y el revestimiento del celoma trasembrionario, formará las capas musculares de las vísceras del tronco, así como componentes epiteliales y conectivos de las capas que revisten las cavidades del cuerpo o serosas correspondientes a **pericardio**, pleura y peritoneo. Mientras tanto, la **somatopleura**, junto con células cerradas dermálicas, formará los músculos de la pared lateral y ventral del tronco (véanse fig. 6-21C a 6-23C).

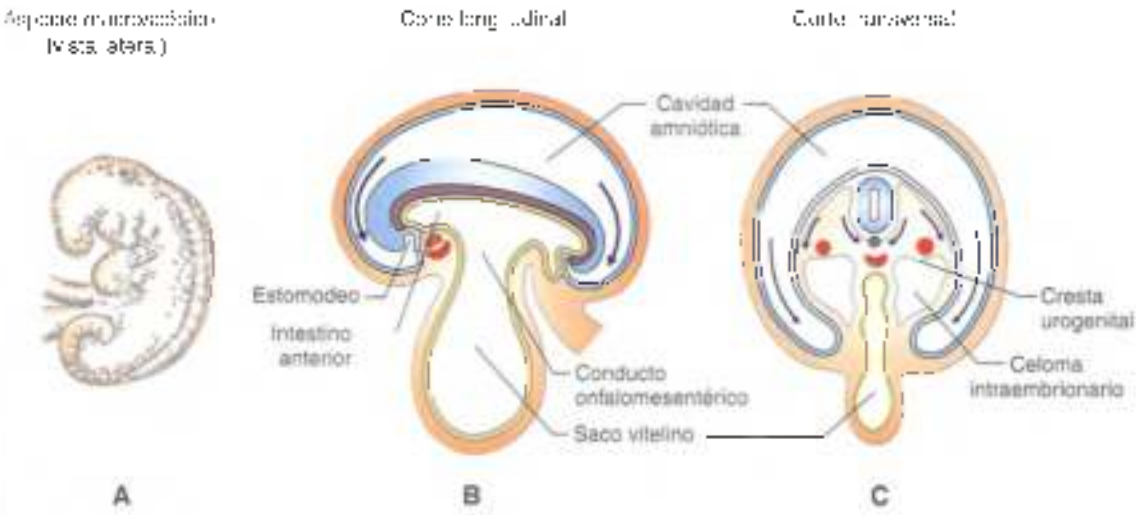

Fig. 6-21. Embrión humano de 25 días. Las flechas largas indican el plegamiento del embrión, las cortas, migración celular.

- El **mesénquima angioblástico** disperso por todo el embrión forma círculos y cordones celulares macizos (**islotes sanguíneos**); luego, dentro de estos islotes aparecen espacios. Las células más externas se aplanan y forman el endotelio (epitelio plano simple) de los vasos primitivos, mientras que las células más internas se separan para formar las células sanguíneas primitivas. Posteriormente, estas pequeñas lagunas sanguíneas se fusionan entre sí y forman redes de conductos endoteliales. Es decir, los vasos sanguíneos y las células de la sangre tienen un origen común.

Al mismo tiempo también ocurre la formación de vasos sanguíneos primitivos en el mesodermo extraembrionario del saco vitelino, del pedículo de fijación (véase fig. 6-13B) y del corion de las vesículas placentarias. Este conjunto de vasos extraembrionarios se unen con los vasos intraembrionarios por medio de los vasos del nos. De este modo se establece la circulación feto-placentaria (véase cap. 14).

Derivados del endodermo

Durante la cuarta semana, y como consecuencia del proceso de **plegamiento** del embrión, se producen cambios notables en el endodermo. La estrangulación del saco vitelino, tanto en sentido longitudinal como transversal, dará por resultado la formación del **intestino primitivo**, que comunica con el saco vitelino a través del conducto onfalomesentérico o vitelino (véanse figs. 6-21B a 6-23B). De este modo, el endodermo origina el epitelio del tubo digestivo y, a partir de él, sus glándulas anexas, hígado y páncreas (véase fig. 6-23C), así como el epitelio del aparato respiratorio, de las glándulas tiroides y paratiroides y otros derivados de gran significado en el desarrollo embrionario (véase cuadro 6-2).

El tubo digestivo primitivo está cerrado temporalmente por la **membrana bucofaríngea** y la **membrana cloacal**. Ya dijimos que estas membranas están formadas por la unión de ectodermo y endodermo sin interposición de mesodermo. La membrana bucofaríngea desaparece hacia el final del primer mes (véase fig. 6-23B), mientras que la membrana cloacal se divide durante la séptima semana, por el desarrollo del tabique urorectal, en una porción anterior (urogenital) y una porción posterior (la membrana anal) que más tarde se perforan.

Los plegamientos y adquisición de la forma embrionaria

El "plegamiento" del embrión, como ya se describió, consiste en un enrollamiento del disco embrionario (oval y plano), que se realiza simultáneamente en sentido longitudinal y transversal. Estos movimientos dan por resultado una constricción en la unión del embrión con el saco vitelino, que transitoriamente forma parte del cordón umbilical. Desde este momento, el cordón umbilical es el único nexo que asegura la comunicación materno-fetal. Por lo demás, el embrión flota libremente en la cavidad amniótica.

Plegamiento longitudinal

Depende fundamentalmente de la formación de los pliegues cefálico y caudal, que se incurvan hacia la región umbilical.

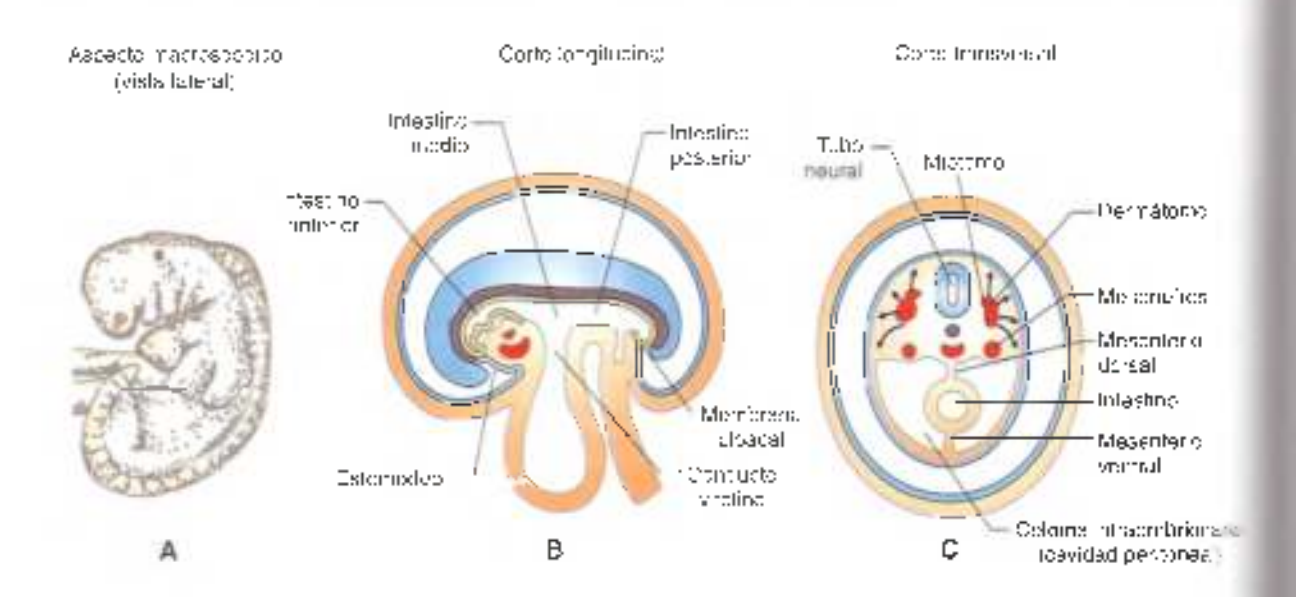

Fig. 6-22. Embrión humano de 28 días. La flecha indica la migración celular.

Pliegue cefálico: durante la cuarta semana, el cerebro anterior aumenta de volumen y se proyecta hacia la cavidad amniótica y su rápido crecimiento en sentido craneal lo hace sobrepasar el nivel de la membrana bucofaríngea. Tanto el cerebro anterior como el corazón primitivo basculan en dirección ventral, ubicándose por delante del saco vitelino en la región ventral del embrión (véanse figs. 6-17B y 6-20B a 6-23B). Estos cambios contribuyen a que por detrás de la membrana bucofaríngea, entre el cerebro y el corazón, se forme un divertículo endodérmico, el intestino anterior, y por delante de esa membrana se forme una depresión ectodérmica, el **estomodeo** o boca primitiva, que comunica con la cavidad amniótica (véanse figs. 6-22B y 6-23B).

Pliegue caudal: ocurre un poco más tarde que el plegamiento cefálico, se produce por el crecimiento (cierre) y caudal del tubo neural. Esta región caudal se proyecta sobre la membrana cloacal y ésta, junto con el pericito de fijación que contiene el alantoides y los vasos placentarios, pasa de la posición dorsal a la posición ventral (véanse figs. 6-17-B y 6-20-B a 6-23-B). Este movimiento delimita una porción del saco vitelino, el intestino posterior, que en su región más caudal se dilata y forma la cloaca, la cual está separada de la cavidad amniótica por la membrana cloacal (véanse figs. 6-22B y 6-23B).

Plegamiento transversal

El mayor crecimiento relativo del sistema nervioso central en esta etapa embrionaria produce un engrosamiento de la región dorsal, en especial en la región media. En consecuencia, los bordes laterales del disco embrionario basculan hacia la región ventral, arrastrando los bordes del saco amniótico de manera que finalmente la **cavidad amniótica** queda rodeando por completo al embrión (véanse figs. 6-17C y 6-20C a 6-23C). Una parte del saco vitelino queda envaginado y forma el intestino medio, que comunica con ese saco por el **conducto vitelino** (véase fig. 6-22B). El intestino queda envuelto finalmente por el **celoma intraembrionario**, a partir de que se forma la pared ventral del embrión, la cual se cierra luego completamente, excepto en el ombligo (véase fig. 6-23C).

En la *región infraumbilical*, la pared ventral está cerrada y el intestino está unido a ella por un mesenterio ventral, que luego se reabsorbe. Hacia la pared dorsal, el intestino está unido por el mesenterio dorsal y el celoma intraembrionario se transforma en **cavidad peritoneal** (véase fig. 6-22C).

En la *región supraumbilical*, el epitelio intestinal (duodeno) da origen al **esbozo hepático** hacia la región ventral y al **esbozo pancreático** hacia el dorsal (véase fig. 6-23C). En la región ventral, el gran desarrollo hepático en el espesor del mesenterio casi cierra por completo la cavidad celómica (peritoneal).

ORIGEN Y CARACTERÍSTICAS GENERALES DE LOS TEJIDOS

Recapitulando los conceptos básicos expuestos, podemos concluir que las células poseen características que hacen posible su supervivencia en fo

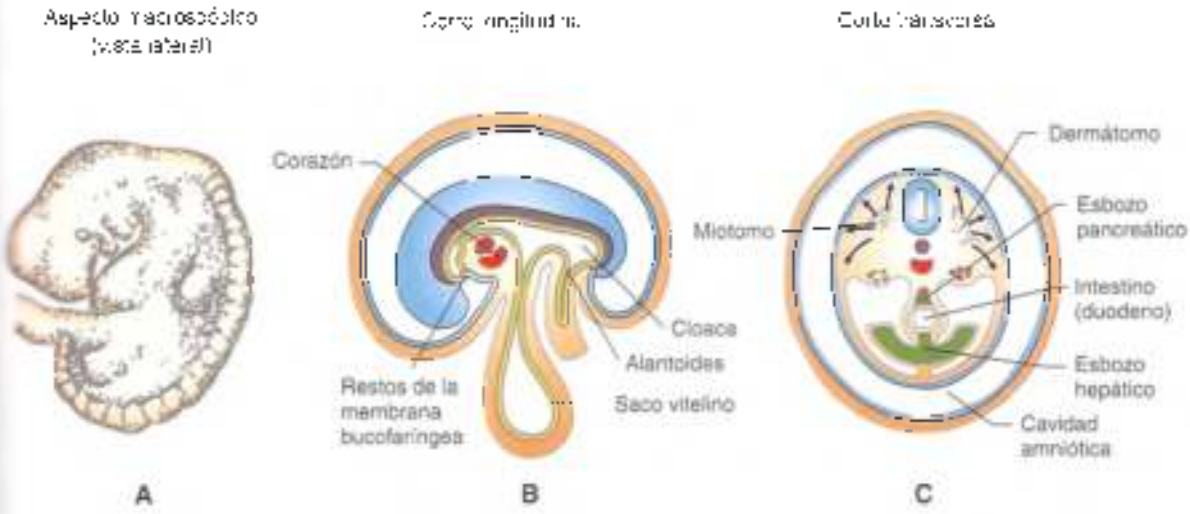

Fig. 6-23. Embrión humano de 31 días. Las flechas indican migración celular.

autónomo; es decir, las células se nutren, excretan, proliferan y cumplen funciones básicas para su supervivencia. En un grado evolutivo más avanzado, y sobre todo al producirse las asociaciones que dan origen a un organismo multicelular, las células adquieren propiedades diferenciales que las caracterizan como distintos tipos celulares, que sintetizan, segregan y organizan componentes extracelulares específicos. De esta manera, el pequeño conglomerado de células embrionarias (blastómeros) que conocimos como **mórula** iniciará una etapa de diferenciación temprana que las llevará a transformarse, en conjunto, en un **embrión** trilaminar. Los cambios morfogenéticos responsables de esta transformación desde un conglomerado celular esférico y macizo hasta una estructura plana trilaminar están determinados por factores genéticos y factores **epigenéticos**. La combinación precisa de estos factores conduce a grados más avanzados de diferenciación y a la expresión de familias moleculares asociadas con la adhesividad intercelular (*adhesinas*), con la creación de sustratos para la migración celular (*fibronectina*), con la síntesis y organización de la matriz extracelular (*colágeno, ácido hialurónico*), etc.

De esa manera se organizan **poblaciones celulares**, como conjuntos de células que comparten características morfológicas y funcionales definidas. Las poblaciones celulares forman los diferentes **tejidos** que mantienen estructuras y actividades complementarias al interaccionar de una manera estable con otros tipos celulares y con componentes extracelulares. De hecho, uno de los factores que determinan las características propias de los diferentes tejidos es la *forma de asociación entre las células y la relación con su matriz extracelular*.

En los organismos multicelulares de los animales, los distintos tipos de tejidos se pueden clasificar sobre la base de su *origen embriológico, diferenciación morfológica y especialización funcional*, de los que se conocen diferentes variedades (cuadro 6-3):

1. **Tejido epitelial** (de revestimiento y glandular)
2. **Tejido conectivo** (laxo, denso, cartilaginoso, óseo, linfático y sanguíneo)
3. **Tejido muscular** (esquelético, cardíaco y liso)
4. **Tejido nervioso** (central y periférico)

Así, mientras los epitelios derivan de las tres hojas o láminas embrionarias, los otros tejidos derivan predominantemente de una sola de ellas. Por otra parte, la distribución de los tejidos tiene una relación estrecha con las funciones que éstos desempeñan en las diferentes regiones de un organismo. A su vez, las funciones de los tejidos se asocian con la composición relativa de sus componentes celulares y extracelulares. Mientras que el componente extracelular es máximo y fluido en la sangre, en el resto de los tejidos conectivos posee una abundante cantidad de matriz extracelular, cuyo componente de fibras extracelulares le confiere gran resistencia y elasticidad; por el contrario, los tejidos epitelial, muscular y nervioso poseen escasa o muy escasa matriz extracelular.

Por otra parte, en muchos tejidos adultos, nuevas células diferenciadas son generadas continuamente a partir de **células madre** (*stem cells*) no diferenciadas, en especial en tejidos de epidermis (célula madre unipotente), intestino (célula madre unipotente), sangre (célula madre multipotente) y tejido conectivo (células madre unipotentes y multipotentes) (cuadro 6-4). En otros tipos celulares sólo existe

Cuadro 6-3. ***Clasificación morfológica y funcional de los tejidos animales***

Criterio de clasificación	*Tipos de tejidos*			
	Epitelial	***Conjuntivo***	***Muscular***	***Nervioso***
Origen embriológico	Ectodermo Mesodermo Endodermo	Mesodermo	Mesodermo	Ectodermo
Localización	Superficies externas e internas. Glándulas	Entre los otros tejidos	Pared del cuerpo, miembros y vísceras	Interrelaciona tejidos y órganos
Composición celular	Diferente morfología Simples, estratificados y glandulares	Fibroblasto Macrófago Plasmocito Condrocito, etc.	Esquelético Cardíaco Liso	Neuronas Glía
Composición extracelular	Escasa (membrana basal)	Abundante Matriz extracelular Membrana basal Colágenos, reticulina, fibronectina, etc.	Escasa	Muy escasa
Funciones	Revestimiento Protección Regulación de la permeabilidad Absorción Secreción	Conexión Nutrición Vascularización Metabolismo Elasticidad Resistencia	Movimiento Fuerza Tensión	Recepción y transporte de señales Interconexión Respuesta

renovación cuando un tejido dañado libera señales moleculares (aún poco conocidas) que estimulan el recambio celular (hígado, endotelio, tejido muscular). En cambio, en otros tejidos, las células son permanentes, como en el cristalino, donde incluso no hay actividad metabólica, o en el tejido nervioso, músculo cardíaco, donde las células son metabólicamente activas pero la renovación es escasa o nula (véase cuadro 6-4).

Cuadro 6-4. ***Los tejidos de acuerdo con su capacidad de renovación y capacidad metabólica***

Tipos de tejidos			
Con renovación (cell turnover)		***Sin renovación (permanentes)****	
Continua (stem cells)	***Transitoria (por factores ambientales)***	***Sin actividad metabólica***	***Con actividad metabólica (molecular turnover)***
Epidermis (célula madre unipotente) Intestino (célula madre unipotente) Sangre (célula madre multipotente) Tejido conectivo (ambas)	Hígado Endotelio Músculo esquelético Músculo liso	Cristalino	Tejido nervioso (retina) Miocardio

* En ciertas especies y condiciones, se sabe que algunos tipos neuronales pueden proliferar.

Bibliografía y Lecturas adicionales

[illegible] B, Bray D, Hopkin K, Johnson A, Lewis J, Raff M, Roberts K, Walter P. Introducción a la Biología Celular. 2ed. Madrid: Editorial Médica Panamericana; 2006.

[illegible] A, Tur-Kaspa I, Gakamsky A, Giojalas LC, Breitbart H, Eisenbach M. Thermotaxis of mammalian sperm cells: A potential navigation mechanism in the female genital tract. Nat Med 2003;9:240-40.

[illegible] B, Pourquié O. Developmental Biology: Cell Specialization: One Step Beyond. Curr Biol. 2003;13:R119-R121.

[illegible] PM, Oliver G, Wright CVE. Homeobox genes and the vertebrate body plan. Sci Am 1990;263:26-33.

[illegible] HW Jr. Extracellular proteins in axonal and developmental biology. Methods Cell Biol. 2000;65:2.9-11.

[illegible] M. Sperm chemotaxis. Rev Reprod. 1999;4:50-66.

[illegible] M, Giojalas LC. Sperm guidance in mammals – an unexpected ride to the female egg. Nature Rev Mol Cell Biol. 2006;7:276-85.

[illegible] Rovasio RA. Distribution patterns of neural crest-derived melanocyte precursor cells in the quail embryo. Anat Rec 2006;285:200-6.

[illegible] C, Rovasio RA, Civalero S, Fenkel A, Caplan SR, Eisenbach M, Giojalas LC. Chemotaxis of capacitated rabbit spermatozoa to follicular fluid revealed by a novel directionality-based assay. Biol Reprod 2002;67:1565-71.

[illegible] HM, Wassarman PM. O-linked oligosaccharides of mouse egg ZP3 account for its sperm receptor activity. Cell 1985;42:515-24.

[illegible] F. Biología del Desarrollo (por C.D. ROM). 7ª ed. Madrid: Editorial Médica Panamericana; 2006.

[illegible] LC, Rovasio RA. Mouse spermatozoa modify their motility parameters and chemotactic response to factors from the oviductal microenvironment. Int J Androl 1998;21:20-6.

[illegible] LC, Infantino T, Molina B, Rovasio RA, Espelen D. Determination of human sperm calcium uptake mediated by voltage-gated channels may be useful for evaluating cryoprotected sperm viability. Hum Reprod 2003;18:2438-40.

[illegible] LC, Rovasio RA, Fabro G, Gakamsky A, Eisenbach M. Timing of sperm capacitation appears to be programmed according to egg availability in the female genital tract. Fertil Steril 2004;82:247-9.

[illegible] Dunn C. Embriología Humana. 1ª ed. Buenos Aires: [illegible], 2000. p. 444.

[illegible] MB, Zanin JF, Corn KC, Bartanusz KL, Rovasio RA. Trophic factors and chemokine induce chemotactic migration of neural crest cells. International Workshop on Latest Concepts in Developmental Biology. Las Cocas (Córdoba, Argentina); 2006.

[illegible] MC. The neural crest hypothesis: Revised interpretation based on the mechanism of abnormal neurogenesis. Clin Pediatr 1969;8:139-71.

[illegible] K, Nijagal A, Kudo A, Tricoche Y. CD9-deficient mouse eggs fertilized by mouse CD9, human CD9, or mouse CD81 polycistronic mRNA injection demonstrate fertilization competence: Implications for molecular analysis of sperm-egg fusion. Dev Biol 2002;247:327-[illegible].

[illegible] NM, Kalcheim C. The Neural Crest. 2ª ed. Cambridge: Cambridge Univ. Press; 1999.

[illegible] J, Schier D. Compartmentalization of mouse embryonic neural tube by the maternal antidorsalizer J. Developmental biology. [illegible] of the oocyte linked to TGF-N pathway. Science. [illegible] 558-9.

Mazur P, Leibo SP, Seidel GE Jr. Cryopreservation of the germplasm of animals used in biological and medical research: importance, impact, status, and future directions. Biol Reprod. 2008; 78: 2-12.[illegible] national resources. Cell. 1984;37: 79-83.

Notarnicola O, Macchia-Gutierrez C, Padhan K, de Graaff E, Rayon T. Key elements of signaling by receptor tyrosine kinase RET for the directed migration of enteric nervous system progenitor cells during mammalian embryogenesis. Development. 2022; 149:[illegible]-401.

Oliveira RG, Tarasiuk J, Rovasio RA, Giojalas LC. Increased velocity and induction of chemotactic response in mouse spermatozoa by follicular and oviductal fluids. J Reprod Fertil. 1999;115:[illegible]-7.

Tagliani MG, Rovasio RA. Cell cycle of the neural crest cells in the early migratory stage in vivo. Cell Prolif. 1994;27:571-6.

Tagliani MG, Rovasio RA. Proliferative behaviour during early migration of avian embryo neural crest cells in vivo. Biocell. 1994;18:15-5.

Tagliani MG, Rovasio RA. Fibronectin substrate induces shortening of in vitro neural crest cell mitotic cycle. Biocell. 1995;20:[illegible]-24.

Tarantal CJ, Myles DG. Perivitelline adhesion and fusion in mammalian sperm-egg interaction. Science. 2002;296:2183-85.

Tur D, Goldenberg M, Esterman T, Thompson D, Dor J, Mashiach S, Gerber D, Eisenbach M. Sperm attraction to a follicular factor(s) correlates with human egg fertilizability. Proc Natl Acad Sci USA. 1997;94:8240-44.

Ruh D, Mazor M, Cohen-Dayag A, Tur Kaspa I, Ben-Eliyahu I, Makler A, Yuli I, Dor J, Blumberg S, Mashiach S, et al. Chemotaxis and chemokinesis of human spermatozoa to follicular factors. Biol Reprod. 1994;50:774-85.

Rovasio RA. Cherry, actually gonadal neural crest cells. IX Panamerican Congress for Cell Biology and XI Congress of the Brazilian Society of Cell Biology. Campinas (SP, Brazil); 2014.

Rovasio RA, Battista NL. Ethanol induces morphological and dynamic changes on in vivo and in vitro neural crest cells. Alcohol Clin Exper Res 2002;26:1286-98.

Rovasio RA, Delouis-Delouis A, Yamada KM, Thiery JP. Normal cortical cell migration: experiments for exogenous fibronectin and high cell density. J Cell Biol 1983;96:462-73.

Rovasio RA, Morris B. Ultrastructure (TEM and SEM) of the glycocalyx of the neural folds of normal and carrageenan-treated chick embryos. Biol Cell. 1984;51:75-80.

Rovasio RA, Morris B. Carrageenan induces anomalies in the chick embryo. A light microscopic study. Teratol Teratol. 1984;[illegible]:444-[illegible].

Rovasio RA, Thiery JP. Mechanism of neural crest cell migration. Mier Biol Cell. 1987;[illegible]:61-80.

Sadler TW. Embriología Médica de Langman (por CD ROM). 9ª ed. Buenos Aires: Editorial Medica Panamericana; 2005. p. 298.

Salazar-Ciudad I. Tooth morphogenesis in vivo, in vitro, and in silico. Curr Top Dev Biol. 2006;81:347-[illegible].

Salinas-Sá S, Rovasio RA. Exogenous retinoic acid increases in vivo and in vitro proliferative activity during the early migratory stage of neural crest cells. Cell Prolif. 1997;30:71-80.

Sawarkar M, Vieving J. Paternal transfer of mitochondrial DNA. Engl J Med. 2002;347:576-80.

Sherr CD, Ingham PW, editores. Gastrulation. Development. 1997;(Suppl).

Sir D, Bahat A, Gilat E, Kass N, Giojalas LC, Tur-Kaspa I, Eisenbach M. Human sperm chemotaxis: both the egg and its surrounding cumulus cells release sperm chemoattractants. Human Reprod. 2015;30:761-7.

Surani MAH, Barton SC, Norris ML. Nuclear transplantation in the mouse: Heritable differences between parental genomes after activation of the embryonic genome. Cell 1986;45:127-37.

Teves ME, Barbano F, Guidobaldi HA, Sanchez R, Miska W, Giojalas LC. Progesterone at the picomolar range is a chemoattractant for mammalian spermatozoa. Fertil Steril 2006;86:747-9.

Torres-Padilla ME. Cell identity in the preimplantation mammalian embryo: an epigenetic perspective from the mouse. Hum Reprod. 2008.

Wassarman PM, Jovine L, Litscher ES. A profile of fertilization in mammals. Nature Cell Biol 2001;3:E59-E64.

Wilkins AS. Genetic Analysis of Animal Development. 2nd ed. New York: Wiley-Liss; 1993.

Zanin JP, Jaurena MB, Carri NG, Battiato NL, Rovasio RA. NT-3 modulate chemotactic migration of neural crest cells through Trks/p75 receptors. International Workshop on Latest Concepts in Developmental Biology. Los Cocos (Córdoba, Argentina). 2006.

Páginas web

http://embryo.soad.umich.edu/
http://genex.hgu.mrc.ac.uk/
http://standupgirl.com
http://standupgirl.com/site/index.php?option=com_content-&task=view&id=27&Itemid=76
http://sternlab.anat.ucl.ac.uk/
http://www.devbio.com/
http://www.gastrulation.org/
http://www.ucalgary.ca/UofC/eduweb/virtualembryo
http://zygote.swarthmore.edu/index.html
http://zygote.swarthmore.edu/other.html

AUTOEVALUACIÓN

Responda breve y conceptualmente a las siguientes propuestas

1. Describa dos eventos tempranos y dos eventos tardíos que se desencadenan a partir de la fecundación y mencione el lapso aproximado en que ocurren.
2. Mencione las principales características morfogenéticas de cada etapa o fase del desarrollo embrionario y la resultante de cada una.
3. Describa la etapa de "neurulación" o "neurogénesis" y enumere los componentes celulares y subcelulares participantes.
4. ¿Qué significa "capacitación espermática" y cuál es su importancia para la fertilización?
5. Enuncie los conceptos de determinación y diferenciación celular.
6. Represente en un esquema el mecanismo de la reacción acrosómica en mamíferos y señale los siguientes elementos: zona pelúcida, receptor de ZP, espermatozoide, membrana plasmática del espermatozoide, membrana acrosómica externa, membrana acrosómica interna, contenido acrosómico.
7. Represente en un esquema la formación del tubo neural que incluya los siguientes elementos: placa neural, notocorda, tubo neural, ectodermo, somita, cresta neural, inducción.
8. Represente en un esquema el proceso de segmentación embrionaria, que incluya los siguientes elementos: cigoto, zona pelúcida, blastocito, mitosis, blastocele.
9. Mencione cinco ejemplos de moléculas relacionadas con la adhesión celular.
10. Represente en un esquema un tipo de interacción adhesiva entre dos células y señale los componentes que intervienen.

Señale la única opción de respuesta correcta

1. El concepto de "clon" expresa:

- ☐ a) Conjunto de individuos originados de un único individuo.
- ☐ b) Grupo de células provenientes de una sola "célula madre".
- ☐ c) Unidades genéticamente idénticas, con progenitores idénticos.
- ☐ d) Todo lo anterior es correcto.
- ☐ e) Nada de lo anterior es correcto.

2. Durante el proceso de diferenciación celular:

- ☐ a) La capacidad proliferativa de la célula aumenta.
- ☐ b) La capacidad proliferativa de la célula disminuye.
- ☐ c) La capacidad proliferativa de la célula no varía.
- ☐ d) La capacidad proliferativa de la célula experimenta ciclos de aumento y disminución.
- ☐ e) La capacidad proliferativa de la célula es máxima.

3. El concepto de diferenciación celular implica:

- ☐ a) Aumento de la proliferación celular.
- ☐ b) Envejecimiento celular.
- ☐ c) Expresión selectiva de nuevas proteínas.
- ☐ d) Desplazamientos celulares.
- ☐ e) Apoptosis.

4. La comunicación a distancia entre dos células es mediada por señales que involucran la participación de:

- ☐ a) Microfilamentos de actina y miosina.
- ☐ b) Tubulina y colágeno.
- ☐ c) Glucosaminoglucanos y enzimas hidrolíticas.
- ☐ d) Hormonas y AMP cíclico.
- ☐ e) Nada de lo anterior es correcto.

Copyrighted material

5. Señale la frase correcta sobre el espermatozoide de mamífero:

- ☐ a) Posee un acrosoma donde se sintetizan proteínas.
- ☐ b) La reacción acrosómica la realiza gracias a la polimerización de la tubulina flagelar.
- ☐ c) El núcleo tiene el DNA muy compactado pero transcripcionalmente activo.
- ☐ d) El núcleo tiene el DNA muy compactado pero transcripcionalmente inactivo.
- ☐ e) El flagelo posee mitocondrias con moléculas de dineína que le permiten el desplazamiento.

6. La capacitación espermática consiste principalmente en:

- ☐ a) La liberación de enzimas hidrolíticas.
- ☐ b) Eliminación de colesterol de la membrana.
- ☐ c) Eliminación y redistribución de sitios antigénicos.
- ☐ d) Unión de receptores específicos con la zona pelúcida del ovocito.
- ☐ e) b y c son correctas.

7. La hiperactivación espermática consiste en un patrón de movimiento:

- ☐ a) Vigoroso no traslativo.
- ☐ b) Que permite recorrer grandes distancias.
- ☐ c) Lineal.
- ☐ d) Circular.
- ☐ e) Alternativamente lineal y circular.

8. La reacción acrosómica consiste en:

- ☐ a) La exocitosis de enzimas hidrolíticas.
- ☐ b) La exocitosis de tubulina flagelar.
- ☐ c) La endocitosis del ovocito.
- ☐ d) La liberación de los gránulos corticales del ovocito.
- ☐ e) La unión de receptores específicos del espermatozoide con moléculas del *cumulus*.

9. La segmentación produce:

- ☐ a) Por división mitótica, un embrión con muchas células con igual genoma.
- ☐ b) Por división mitótica, un embrión con muchas células con distinto genoma.
- ☐ c) Por división meiótica, un embrión con células con igual genoma.
- ☐ d) Por migración celular, un embrión con poblaciones con distinto genoma.
- ☐ e) Por migración celular, un embrión con tres capas de células.

10. La gastrulación da lugar a un embrión:

- ☐ a) Con células indiferenciadas.
- ☐ b) Con células organizadas en dos capas embrionarias y una cavidad interna.
- ☐ c) Con células organizadas en tres capas embrionarias.
- ☐ d) Con una cavidad que formará el intestino.
- ☐ e) c y d son correctas.

11. El endodermo dará origen a:

- ☐ a) El epitelio del aparato digestivo.
- ☐ b) El epitelio del corazón.
- ☐ c) El nervio óptico.
- ☐ d) Los pulmones.
- ☐ e) a y d son correctas.

12. La notocorda de mamífero es importante en la:

- ☐ a) Inducción del endodermo.
- ☐ b) Señalización del esbozo cardíaco.
- ☐ c) Inducción del sistema nervioso central.
- ☐ d) Señalización para el desarrollo de mesodermo intermedio.
- ☐ e) Inducción temprana de los miembros.

Copyrighted material

7 *Las funciones de revestimiento, protección, comunicación y producción*

Aldo R. Eynard y Carmen Carda Batalla

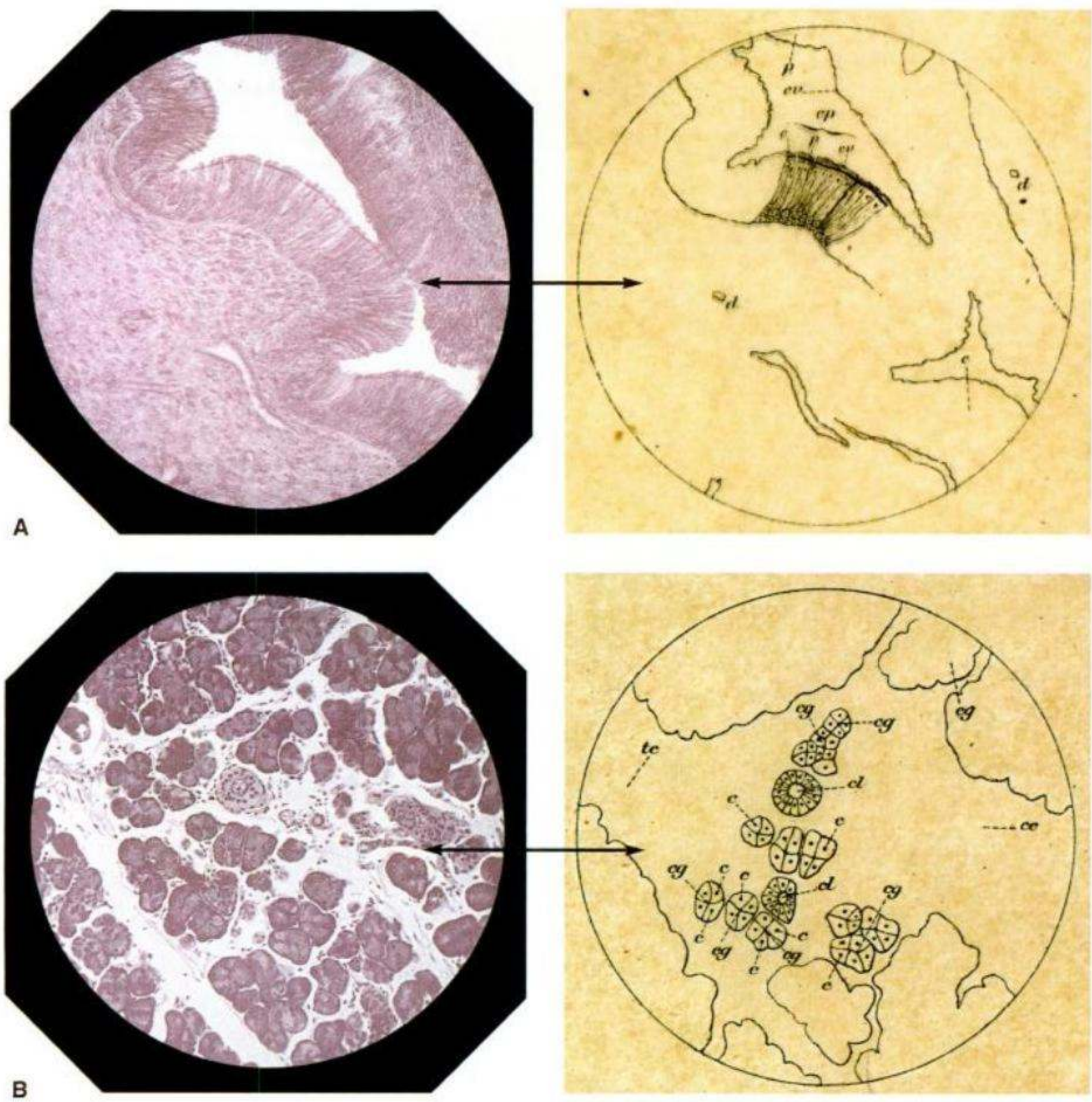

Fig. 7-0. Imágenes microscópicas coloreadas de epitelio respiratorio (**A**) y glándula parótida (**B**), con identificación, a la derecha de las estructuras *dessinée à la plume* sobre papel transparente. Del *Atlas d'Histologie Normale, Principaux Tissus et Organs* de Étienne Rabaud et Fernand Monpillard, G. Carre et C. Naud, Editeurs, 1900, Paris.

Copyrighted material

Resumen conceptual

Todos los epitelios se originan de las tres hojas embrionarias, revisten la superficie del cuerpo y de sus cavidades y forman todas las glándulas del organismo. Como características principales de todos sus derivados, se destacan la escasa sustancia intercelular y el desarrollo de especializaciones en la superficie celular –características de los dominios apical y basolateral– que relacionan morfológica y funcionalmente a sus células entre sí de un modo particular.

EPITELIOS Y GLÁNDULAS EXOCRINAS: HISTOGÉNESIS, ESTRUCTURA, ACTIVIDADES Y DERIVADOS

El residente observó en la cavidad bucal de un anciano fumador, cuya defectuosa prótesis dental le causaba una irritación crónica, un área blanquecina de 2 cm² en la mucosa lingual que no se desprendía al rasparla. Estudios posteriores confirmaron que se trataba de una ***leucoplasia****, lesión del epitelio plano estratificado que se considera premaligna.*

Los epitelios se encuentran en la superficie de todos los órganos, están formados por células unidas estrechamente entre sí, con escasa sustancia intercelular. Cubren el exterior del cuerpo, como en el caso de la piel y la córnea, o revisten la superficie de cavidades y conductos de los diversos sistemas, como el cardiovascular, digestivo, respiratorio, urinario y genital. Las serosas o mesotelios que revisten las grandes cavidades como la pleura, el pericardio y el peritoneo, también están revestidas por un delgado epitelio. Esta amplia distribución está relacionada con las funciones básicas de protección, lubricación, secreción y regulación del pasaje de todas las sustancias que se transportan hacia adentro y fuera del organismo. Los receptores sensoriales, altamente especializados en la percepción de estímulos, también derivan de un epitelio o forman parte de él, por ejemplo, los corpúsculos gustativos de la boca, las células sensoriales del órgano de Corti del oído interno, etc. Por otra parte, los epitelios glandulares están muy especializados para sintetizar y segregar un amplio espectro de moléculas con actividad fisiológica característica de cada uno de ellos. Con frecuencia, ambas familias de epitelios, de revestimiento y glandulares, se combinan en el mismo órgano; son ejemplos típicos los diferentes segmentos de los sistemas digestivo, respiratorio y urogenital, como veremos más adelante. La función de protección de los epitelios depende principalmente de la integridad de las uniones intercelulares. Esto se evidencia particularmente en los epitelios de los órganos huecos, como el esófago, el estómago la vejiga y la tráquea. En estos órganos, el epitelio forma con el tejido conectivo subyacente la llamada capa mucosa o simplemente **mucosa**. Una mucosa está constituida por el epitelio y el tejido conectivo (corion o lámina propia) subyacente y una delgada membrana basal o lámina basal, interpuesta entre ambos. En algunos epitelios, la presencia de células caliciformes, especializadas en la síntesis y la secreción de glucoconjugados contribuyen a la función de protección mediante la lubricación por el mucus de la superficie. En otros, la protección se logra por la superposición de múltiples capas de células epiteliales, como en la epidermis de la piel y en las mucosas del esófago o de la vagina.

Como los epitelios no están vascularizados, sus células se nutren por difusión de nutrientes vehicualizados en la sangre que circula por los vasos capilares de la lámina propia. En los epitelios planos estratificados, la nutrición se facilita por la interdigitación de los epitelios con los procesos papilares del tejido conjuntivo, ricos en capilares, que aumenta de manera notable la superficie de intercambio.

Asimismo, en los epitelios en general, y en las mucosas digestiva, respiratoria y urogenital en particular, es frecuente encontrar linfocitos T migratorios, que forman parte del mecanismo de vigilancia del sistema inmunitario (véase cap. 8).

Desde que todas las sustancias que entran o salen del organismo deben atravesar epitelios, se deduce que éstos deben tener un excelente desarrollo de los mecanismos de transporte. Así, a través del endotelio –epitelio que reviste los vasos sanguíneos– deben transportarse diversas moléculas, desde gases hasta diferentes tipos de macromoléculas, para lo cual se necesita un amplio espectro de mecanismos de pasaje como difusión simple, difusión facilitada, moléculas transportadoras o *carrier*, canales iónicos, etc. (véase cap. 5).

EPITELIOS

Origen embriológico de los epitelios

Como vimos en el capítulo anterior, los **epitelios** se desarrollan, entre muchos otros derivados, a partir de las tres láminas embrionarias (véanse cap. 6 y

Copyrighted material

tir de las tres láminas embrionarias (véanse cap. 6 y cuadro 6-2). Por ejemplo, la epidermis (epitelio de la piel) deriva del ectodermo, el epitelio de los túbulos renales se desarrolla a partir del mesodermo, mientras que el epitelio intestinal se origina del endodermo. En todos los casos, el tejido epitelial está formado por células unidas estrechamente entre sí, con escasa sustancia intercelular, y su propiedad principal es la de *revestir superficies*. A partir de diversos *epitelios de revestimiento* se desarrolla la otra gran familia de tejidos epiteliales, los *epitelios glandulares*.

Durante el desarrollo embrionario, el parénquima o porción secretora de una glándula deriva a partir de brotes o gemaciones de las células de un epitelio de revestimiento, que crecen y proliferan hacia el interior del cuerpo, rodeadas de tejido conjuntivo. En algunos tipos glandulares se pierde el contacto con el epitelio superficial que lo originó y la secreción glandular se vierte hacia la sangre: son las **glándulas endocrinas** (hipófisis, tiroides, etc., que veremos en el cap. 10). En otros casos, las glándulas mantienen su conexión con el epitelio superficial mediante el desarrollo de conductos excretores: son las **glándulas exocrinas** (glándulas salivales, hígado, etc.).

Clasificación de los epitelios

Una manera sencilla y práctica de clasificar los epitelios es por criterios morfológicos, de acuerdo con la forma de las células más superficiales (**epitelio plano, epitelio cúbico, epitelio cilíndrico**) y según el número de capas que lo constituyen (**epitelio simple, epitelio estratificado**).

Epitelio plano simple

Está formado por una capa de células aplanadas que se disponen como baldosas, unidas estrechamente entre sí, con muy escasa sustancia intercelular. Al ser tan delgadas, sus núcleos hacen prominencia hacia la luz o cavidad del órgano que revisten. Esta variedad de epitelio cubre el interior de los vasos sanguíneos y las cavidades del corazón (**endotelio**) (fig. 7-1 A, B y D), las membranas serosas pericardio, pleura y peritoneo (**mesotelio**) (fig. 7-1 C), los alvéolos pulmonares y algunos conductos del riñón (fig. 7-1 C). En todas estas localizaciones, a través del epitelio se producen abundantes y rápidos transportes de sustancias, sobre todo de gases, agua e iones.

Epitelio cúbico simple

Está compuesto por una sola capa de células cuboides (fig. 7-2). Se encuentra, por ejemplo, en ciertos segmentos de los túbulos del riñón, en los folículos tiroideos, la superficie del ovario y en la membrana que forma el saco que envuelve al embrión (véase cap. 6). Funcionalmente, está asociado con el transporte activo de moléculas con diferentes actividades, así como las de desecho (véase cap. 5, figs. 5-2 y 5-5).

Epitelio cilíndrico simple

Está formado por una capa de células cilíndricas de altura variable (fig. 7-3), la cual depende de distintas condiciones funcionales. Es característico de ciertas glándulas como la próstata, donde su morfología depende del nivel de testosterona. El epitelio cilíndrico simple puede ser *homogéneo* cuando todas las células pertenecen a la misma división o *heterogéneo*, como en el intestino delgado, cuando las células cilíndricas con microvellosidades superficiales, que forman la **chapa estriada**, se intercalan con células caliciformes y otros tipos celulares a los que se encuentran unidas por la **barra terminal** (véanse figs. 7-2 y 7-3). En las trompas de Falopio del aparato reproductor femenino, el epitelio cilíndrico simple heterogéneo posee células ciliadas entremezcladas con células productoras de moco (**células mucíparas**).

Epitelio seudoestratificado

En esta variedad de epitelio, todas las células están en contacto con la membrana basal, pero sólo algunas de ellas llegan hasta la superficie libre (fig. 7-4). La forma de las células puede ser bastante irregular, con zonas adelgazadas y otras ensanchadas donde generalmente está el núcleo. Éste se encuentra en distintos niveles, sin formar estratos definidos y ordenados, de allí la denominación de "seudoestratificado", pues no está formado por una verdadera superposición de capas distintas. La superficie libre de las células puede poseer cilios (fig. 7-4 C, E, F y G), como es característico de gran parte del revestimiento de las vías respiratorias y de las trompas de Falopio del aparato genital femenino. El epitelio seudoestratificado sin cilios reviste el conducto deferente, la uretra masculina y los conductos excretores de algunas glándulas (fig. 7-4 H), mientras que un epitelio seudoestratificado con estereocilios, una variedad de prolongaciones informes de plasmalema, se encuentra en el epidídimo (fig. 7-4 D).

Epitelio plano estratificado

Está compuesto por varias capas de células que se superponen y se estratifican (fig. 7-5 A-C). La

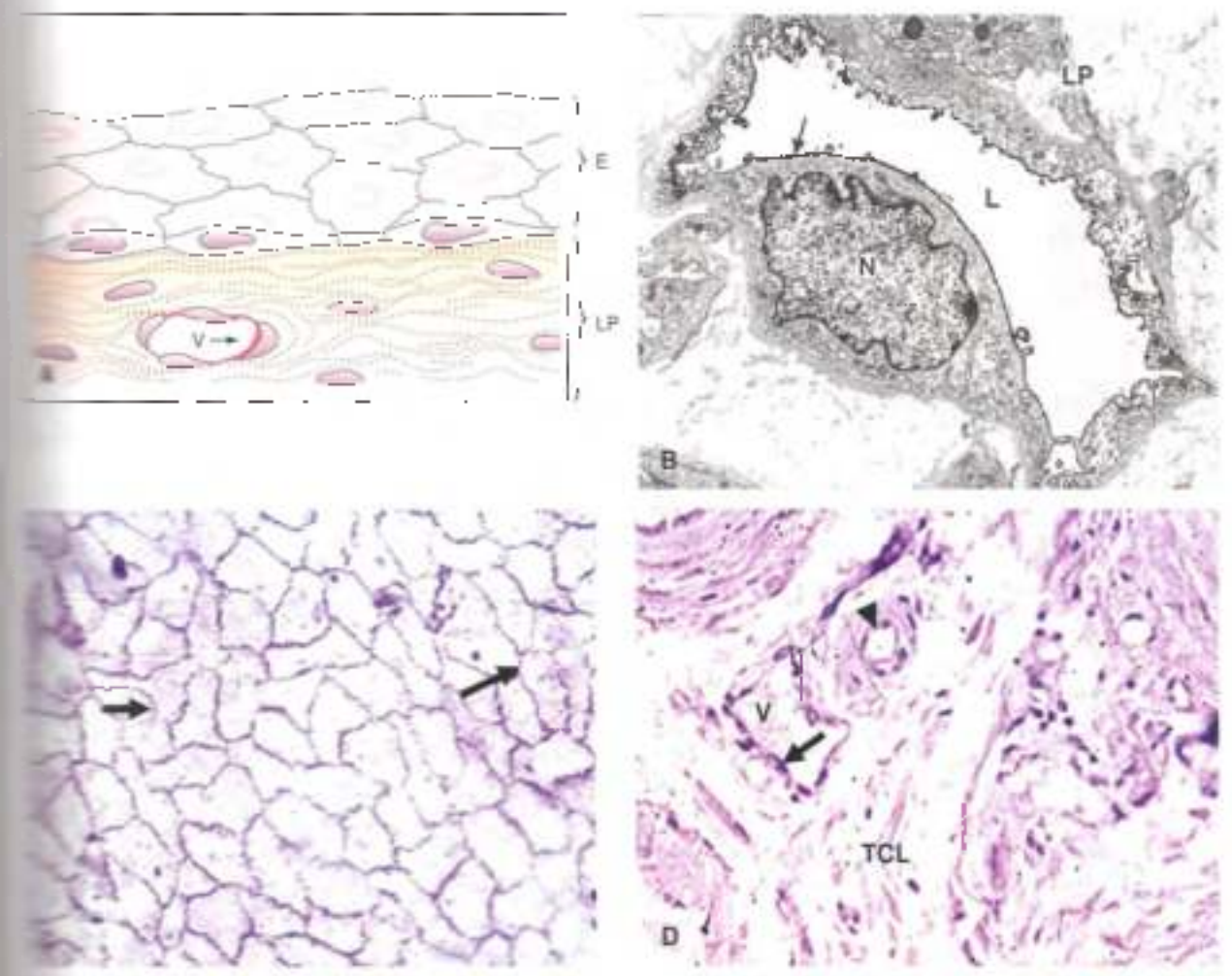

Fig. 7-1. **A.** Diagrama tridimensional de un epitelio plano simple (E), lámina propia (LP), vénula (V) cuyo endotelio constituye un ejemplo de epitelio plano simple (*flecha*). **B.** Epitelio plano simple de una porción colgada de asa de Henle donde se sitúan la luz (*L*), el núcleo (*N*), la lámina propia (*LP*) y el glucocálix (*flecha*). ME. ×4.000. **C.** Aspecto superficial de un epitelio plano simple, en el que se observan los límites celulares en "embaldosado" (*flechas*) impregnación argéntica, ×200. **D.** Epitelio plano simple del endotelio de una vénula (*flecha*) y de una arteriola (*punta de flecha*) en el tejido conjuntivo laxo (TCL); HE, ×900.

Las diferentes capas varían notablemente su forma. El límite epitelio-tejido conjuntivo es ondulado debido a la interpenetración de ambos tejidos. Las proyecciones de tejido conjuntivo de forma cónica constituyen las **papilas**, separadas por segmentos más anchos de epitelio, las **crestas interpapilares** (fig. 7-5 A y B). La membrana basal se interpone entre ambos y sobre ella descansa la capa más profunda del epitelio, la **capa basal** o **capa germinativa**, ya que allí se produce la proliferación celular que determina la renovación constante de este epitelio. Esta capa basal está constituida por células cúbicas o cilíndricas, con núcleos ovoides dispuestos en forma perpendicular a la membrana basal. Entre ellas se encuentran las células progenitoras del epitelio (células madre o *stem cells*). Las capas intermedias de este epitelio forman el **estrato espinoso** o **capa de Malpighi**, compuestas por células poliédricas unidas entre sí por desmosomas, antiguamente llamados "puentes intercelulares" (fig. 7-5 E). Los epitelios planos estratificados se denominan *escamosos* y también *malpighianos*, por este característico estrato. Mediante la conformación y la expresión combinada de los desmosomas y de las **moléculas de adhesión celular**, en especial la familia de las cadherinas (fig. 7-5 E), las células soportan las tensiones mecánicas y, de este modo, el epitelio escamoso de la piel actúa como una barrera física que le otorga protección y resistencia.

El grado de desarrollo de las capas más externas

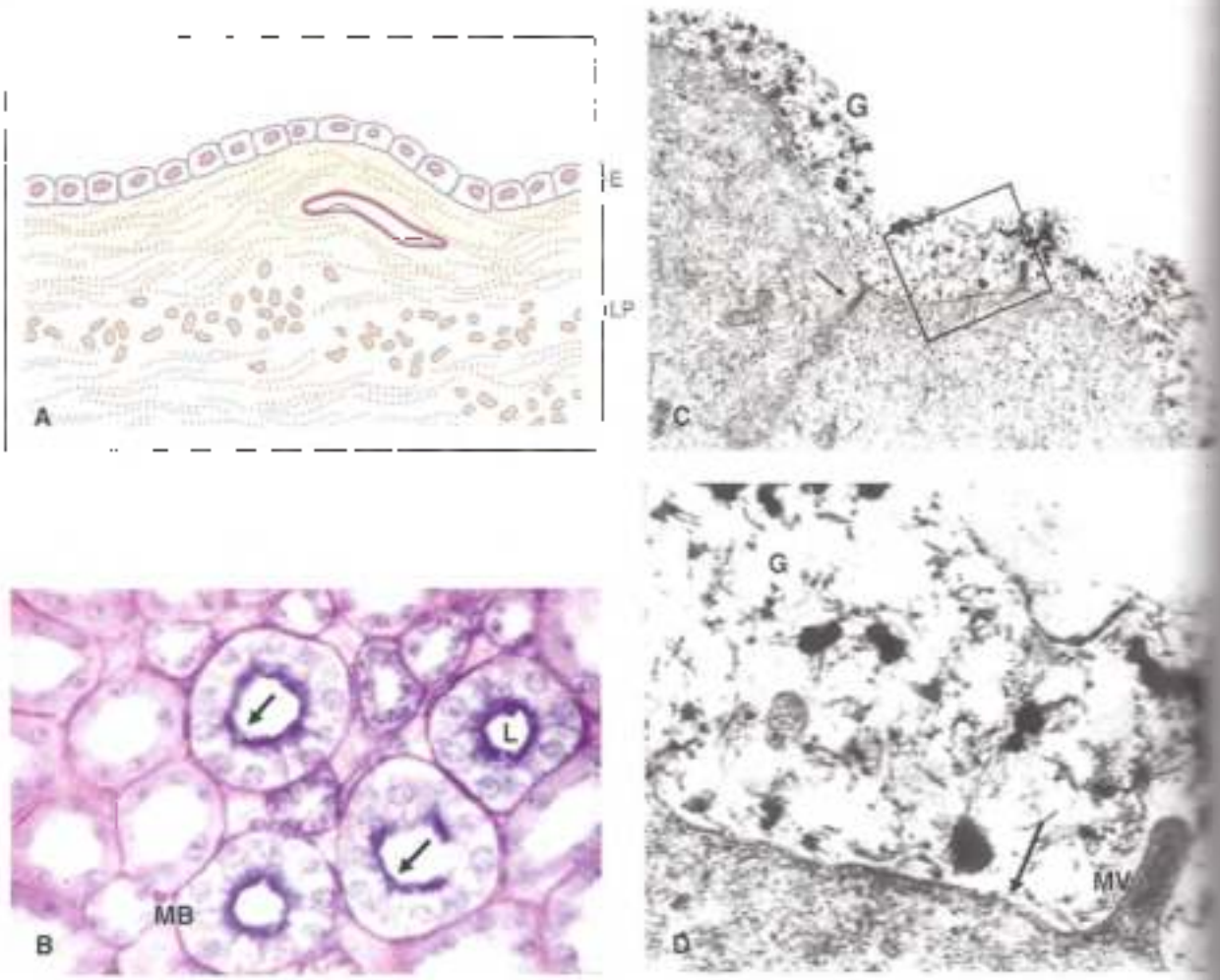

Fig. 7-2. A. Diagrama de un corte transversal de epitelio cúbico simple (E) y de su lámina propia (LP). B. Corte transversal de túbulos colectores de riñón con epitelio cúbico simple. La membrana basal (*ráfe*) es PAS+ y el glucógeno eosinófilo (*flechas*). AB-PAS, ×250. C. Ultraestructura de la superficie luminal del epitelio cúbico de un túbulo colector de riñón: se observan el glucocálix (G) teñido con rojo de rutenio y una zonula occludens (*flecha*). ×4 000. D. Detalle del área recuadrada en C, se observa la estructura granularilamenteosa de los componentes aniónicos del glucocálix cubriendo el plasmalema (*flecha*) y una microvellosidad (MV). RS, microscopio electrónico. ×23 000. (Revasio, 1[illegible])

depende de la localización corporal de esta variedad de epitelio. Así, en la epidermis o epitelio de la piel se desarrolla el estrato granuloso por fuera del estrato de Malpighi, con células que contienen abundantes **filamentos intermedios** de queratina y gránulos de **queratohialina**. Las células de las capas más superficiales se cargan progresivamente de la proteína fibrosa queratina y forman las **escamas córneas** en las que los núcleos no son visibles pues quedan enmascarados por la queratina y se producen procesos de disolución de los restantes organoides y la característica modificación del plasmalema (fig. 7-5 G). En ciertas áreas de la epidermis, como la palma de las manos y la planta de los pies se produce el grado máximo de queratinización (fig. 7-5 C y D), mientras que en el resto de la superficie de la piel este proceso de queratinización no es tan pronunciado. En la especie humana, sólo la piel posee un **epitelio plano estratificado, queratinizado con escamas córneas**.

A medida que las células epiteliales se diferencian y ascienden hacia las capas más superficiales, el citoplasma del estrato de Malpighi genera estructuras denominadas **cuerpos multilaminados** o **gránulos de Odland**, que son liberados por exocitosis al espacio intersticial. El contenido de estas estructuras, ricas en fosfolípidos, ácidos grasos esenciales y glucoproteínas, constituye una barrera hídrica que es la base molecular de la impermeabilidad de la epidermis.

El epitelio plano estratificado de las mucosas bucal, esófago, vagina, canal anal, etc., es de tipo

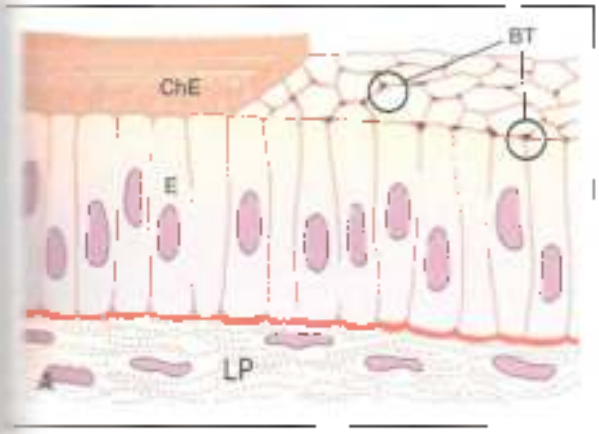

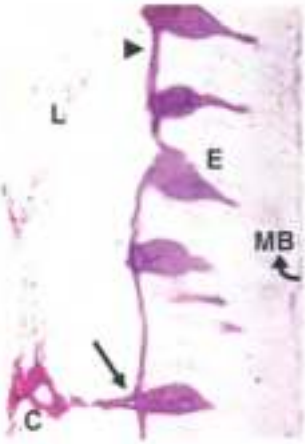

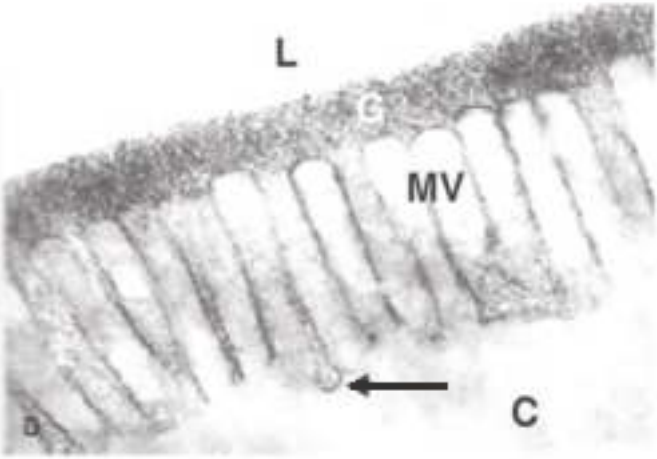

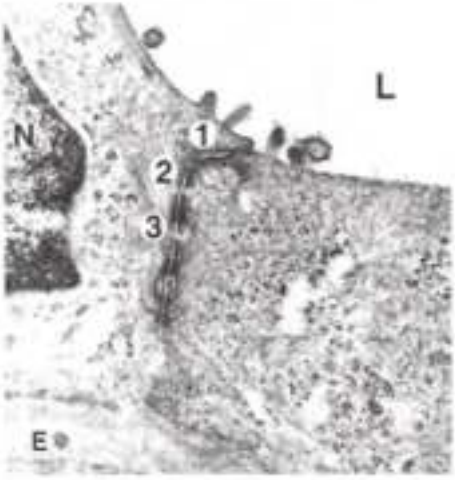

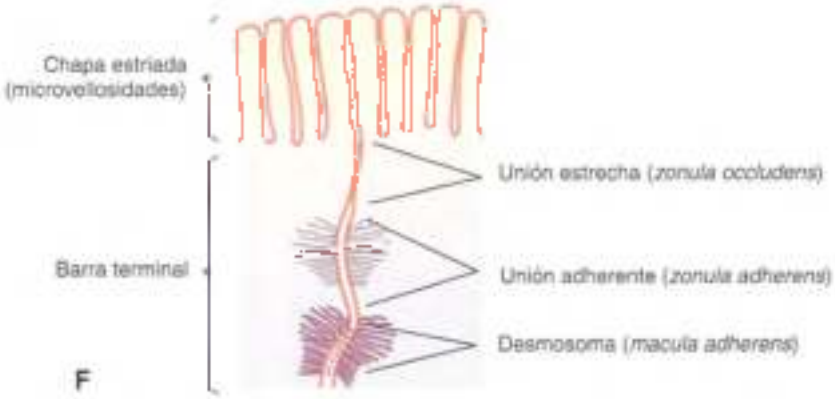

Fig. 7-3. A. Diagrama de un epitelio cilíndrico simple (E) con microvellosidades en la superficie apical que forman la chapa estriada (CEC). Barra terminal (BT) y la lámina propia (LP). B. Epitelio cilíndrico simple (E) del esófago (región cervical), intraepitelio migratorio (C); HE, ×200. C. Epitelio cilíndrico simple heterogéneo (E) del intestino delgado (duodeno) en ribetean células caliciformes, una de ellas expulsando mucus (flecha), la membrana basal (MB), la chapa estriada (cabeza de flecha) y la luz del órgano (L); PAS, ×400. D. Ultraestructura de las microvellosidades (MV) de la chapa estriada intestinal, glucocáliz (C) teñido con RR, una caveola endocítica (flecha) en el citoplasma apical, luz (L); ×20 000. E. Ultraestructura y F. Diagrama del dominio interapical de células epiteliales cúbicas, donde se indican la unión estrecha (1), la *zonula adherens* (2), el desmosoma (3), la luz (L) y el núcleo (N), ×20 000.

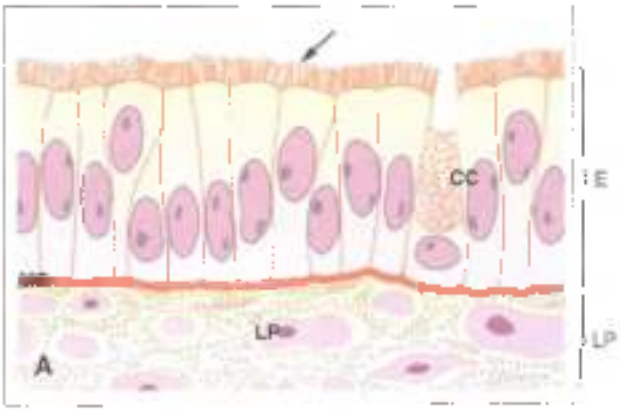
CC
E
MB
LP
LP
A

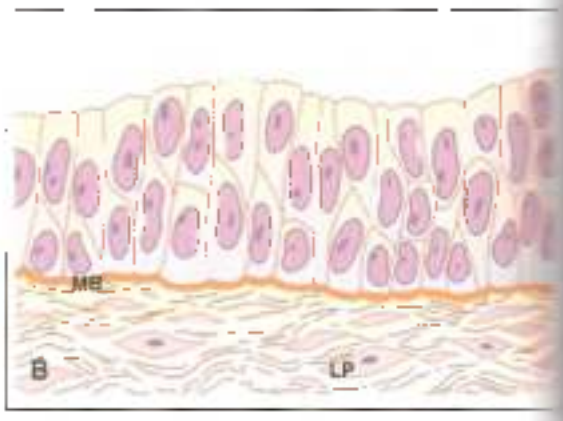
MB
B
LP

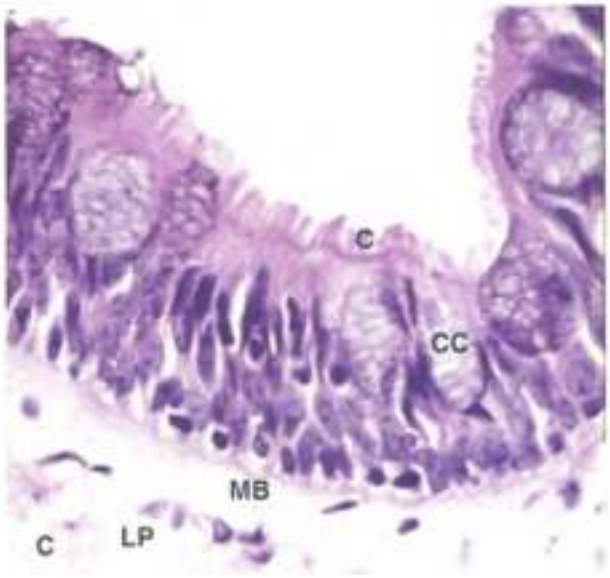
C
CC
MB
C
LP

E
EC
LP
D

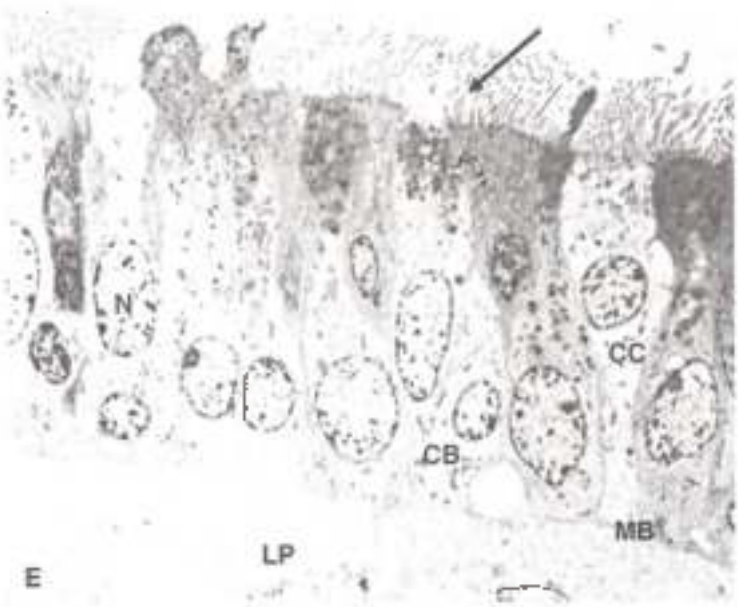
N
CC
CB
MB
LP
E

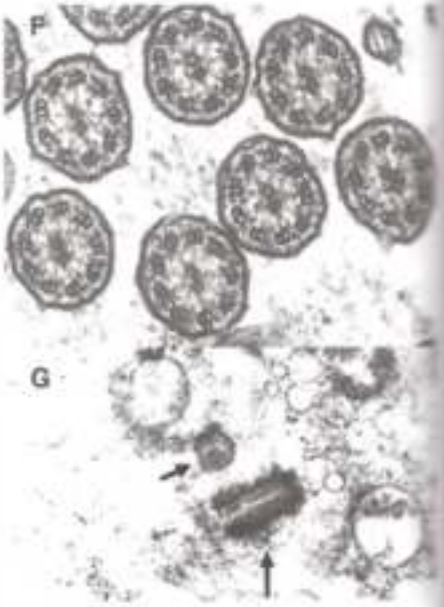
F
G

Fig. 7-4. A. Diagrama de un epitelio seudoestratificado (E) con cilios en la superficie apical (*flecha*), célula caliciforme (CC) y lámina propia (LP), membrana basal (MB). B. Diagrama de un epitelio seudoestratificado (E) sin cilios MB: membrana basal. C. Epitelio seudoestratificado de tráquea, cilios (C), célula caliciforme (CC), membrana basal (MB) y lámina propia (LP), HE. ×40. D. Epitelio seudoestratificado de epidídimo, estereocilios (EC), espermatozoides en el lumen (E), lámina propia (LP), HE. ×400. E. Micrografía electrónica del epitelio seudoestratificado con cilios del epitelio respiratorio, células basales (CB), membrana basal (MB), lámina propia (LP), célula ciliada (CC), cilios (*flecha*), núcleo (N). ×8.000. F. Ultraestructura de cilios en corte transversal: los componentes están indicados en la leyenda de la figs. 7-10 y 7-11). ×40.000. G. Micrografía electrónica de un "par" de cuerpos basales, con corte longitudinal (izquierda) y el otro en forma transversal (*flecha*) en el borde apical de una célula epitelial. ×120.000.

grosor y deja ver, por transparencia, el color rosado característico de la circulación sanguínea de la lámina propia. Decimos que las mucosas mencionadas poseen un epitelio plano estratificado, sin escamas córneas (fig. 7-5 B), aunque el epitelio puede tener un pequeño contenido de queratohialina y alcanzar grados variables de queratinización, si la protección para el roce mecánico lo requiere (por ej., la mucosa masticatoria de la cavidad oral).

La apariencia histológica de los epitelios planos estratificados o escamosos es la resultante de un equilibrio armónico entre la constante proliferación en el estrato germinativo, la progresiva diferenciación y la subsiguiente apoptosis, con la descamación superficial de las escamas córneas (recuadro 7-1).

Epitelio de transición

Esta variedad de epitelio es propia de las vías urinarias de los mamíferos (cálices menores y mayores del riñón, pelvis renal, uréteres, vejiga urinaria y uretra prostática). Por ello se denomina también urotelio (fig. 7-6 A-E). Es un tipo de epitelio estratificado que cambia su apariencia histológica según el estado funcional del órgano que reviste. Cuando la vejiga ha sido evacuada recientemente, se observan varias capas de células, la más superficial formada por células grandes con una superficie luminal convexa, denominadas en "sombrilla" (fig. 7-6 A, B y C). Las células de las capas intermedias tienen forma de raqueta o de pera (piriforme) y las de las capas profundas son cuboideas. Las células de las capas intermedias y profundas se observan poco teñidas y acumulan cantidades variables de glucógeno, mientras que en la capa superficial el citoplasma tiende a ser de textura densa y definidamente acidófilo; es frecuente que sean binucleadas. En el estado de distensión del órgano, cuando la vejiga está llena, las células modifican su forma y su posición para adaptarse al cambio. Así, el número de capas parece disminuir, ya que las células se deslizan unas sobre otras para adaptarse a la expansión, mientras que las células de la capa superficial se aplanan.

El urotelio de los mamíferos, además de su notable plasticidad, es *impermeable al agua*. Esta pro-

Recuadro 7-1
Alteración de los epitelios

Aportes básicos

Los epitelios se alteran en numerosas situaciones patológicas. Así, en la tráquea y en los bronquios en personas fumadoras pueden aparecer placas anómalas de epitelio plano estratificado, a veces queratinizado. Estas placas, o **leucoplasia**, constituyen un proceso de **metaplasia epidermoide** que puede ser seguida por una **transformación maligna** o **cáncer**. El número de leucoplasias y su tamaño son proporcionales al número de años que se ha fumado y a la cantidad de cigarrillos consumidos diariamente.

Se pueden observar leucoplasias también en las mucosas labial, bucal, faríngea, esofágica, así como en la mucosa del tracto urinario y del cuello del útero. Las ***leucoplasias no asociadas con el tabaquismo*** se producen por ***factores irritativos*** como el uso de pipa, prótesis, la ingestión de alimentos muy calientes y/o muy condimentados, o debido a procesos inflamatorios crónicos virales o bacterianos, etc., son lesiones que deben diferenciarse de los procesos cancerosos, si bien se considera que las leucoplasias pueden ser el sitio de desarrollo de un **cáncer epidermoide** si el estímulo irritativo perdura el tiempo suficiente.

El epitelio de transición de los seres humanos y de otros mamíferos posee un notable **glucocáliz** rico en azúcares complejos fuertemente aniónicos, cuya perturbación puede participar en el desarrollo de **litiasis, cálculos** o **piedras**.

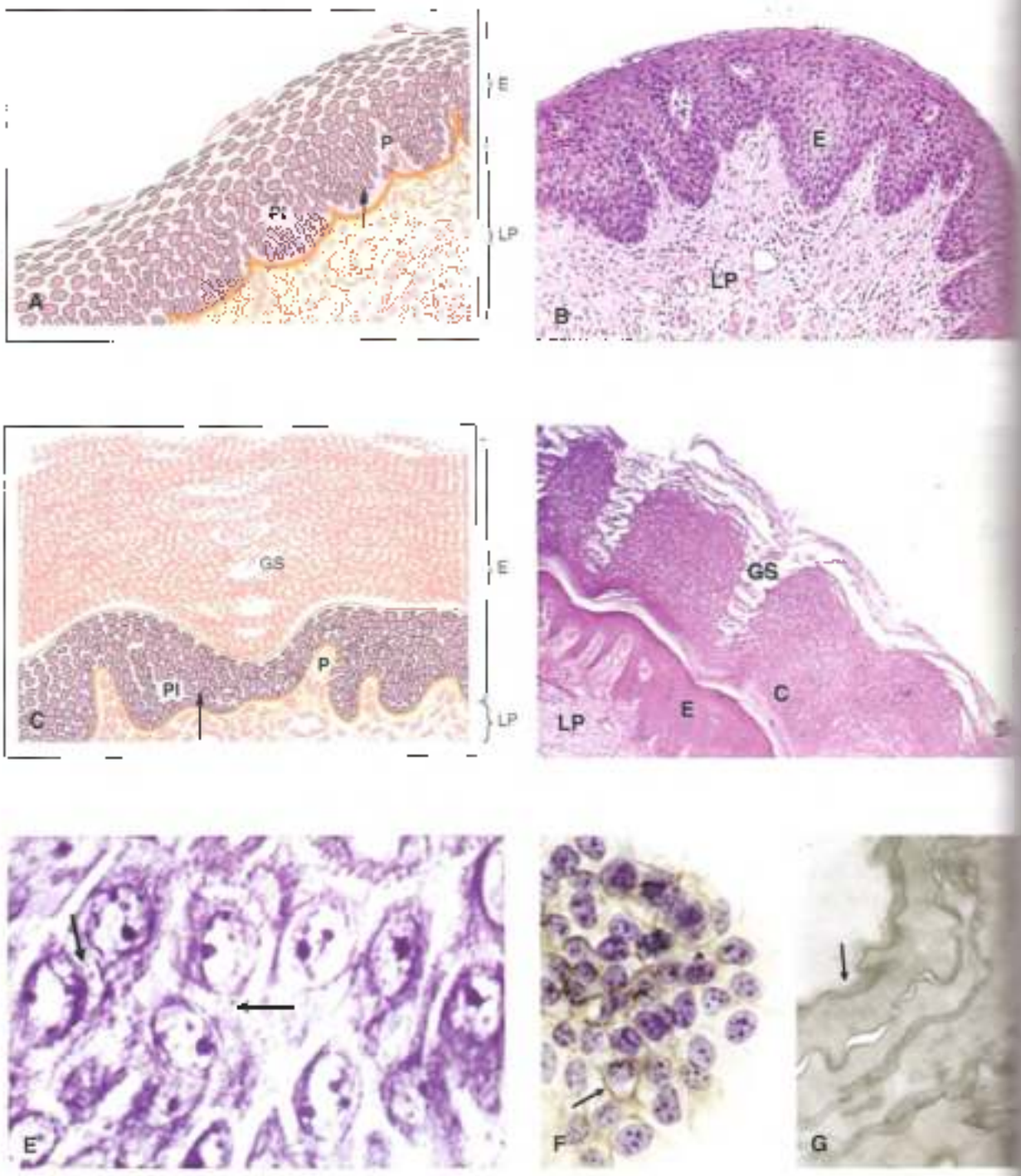

Fig. 7-5. A. Diagrama de un epitelio plano estratificado (E) no queratinizado, con papilas (P) y crestas interpapilares (Pl), lámina propia (LP), capa basal o germinativa (↑). B. Epitelio plano estratificado (E) no queratinizado de [illegible] lámina propia (LP). HE. ×100. C. Dibujo del epitelio plano estratificado (E) de epidermis con escamas córneas (gruesa), con papilas (P) y crestas interpapilares (Pl), conducto de glándula sudorípara (GS), lámina propia (LP), capa basal o germinativa (↑). D. Epitelio plano estratificado (E) de epidermis con escamas córneas (C), de piel gruesa, lámina propia o dermis (LP), conducto de glándula sudorípara (GS). HE. ×100. E. Estrato espinoso con desmosomas (flechas) de un epitelio plano estratificado; nótense los prominentes nucléolos de núcleos eucromáticos; hematoxilina férrica de Regaud. ×1.000. F. Marcación inmunohistoquímica de cadherina-E (flecha) en los límites entre células de un epitelio epidérmico en cultivo. ×400. G. Aspecto al ME de escamas córneas (corte transversal) de un epitelio plano estratificado (flecha). ×10.000.

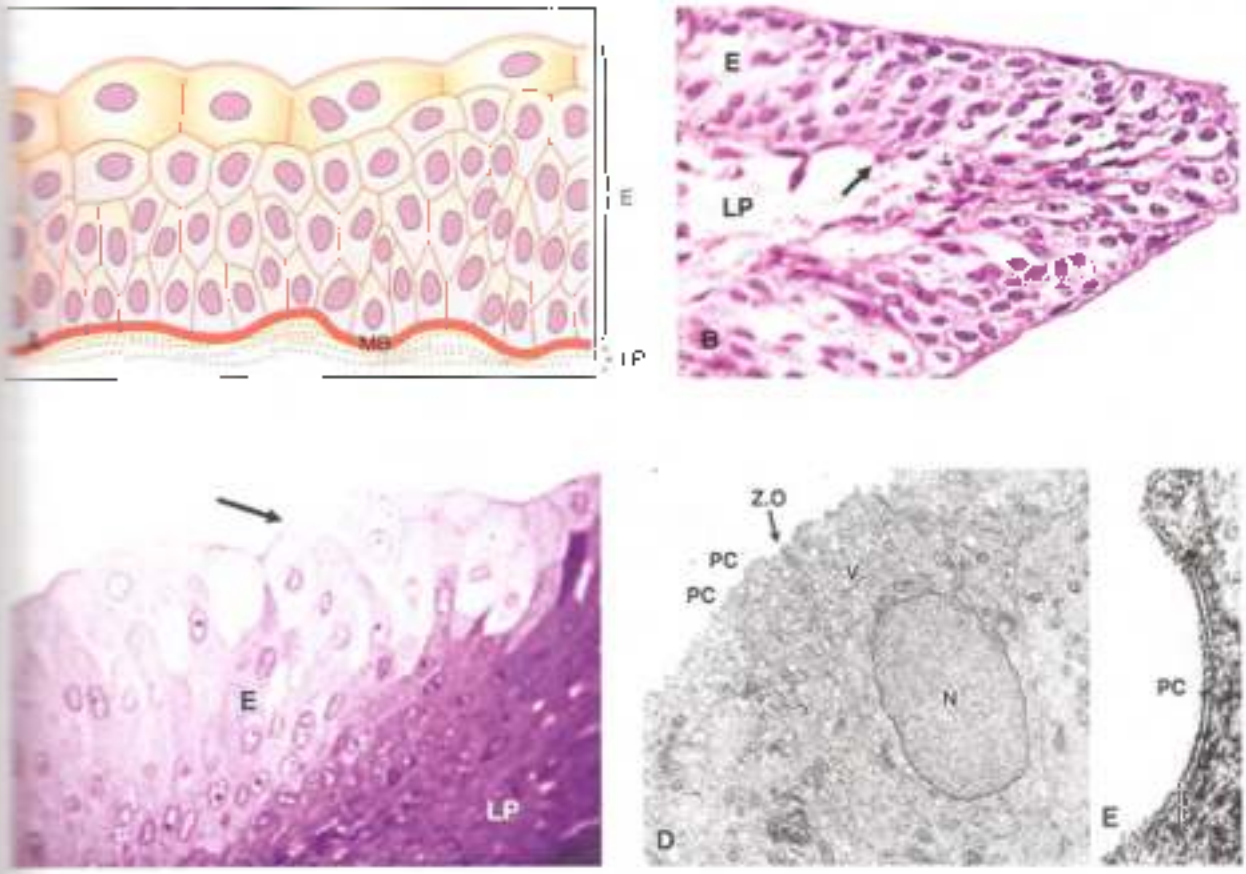

Fig. 7-6. A. Dibujo del epitelio de transición (E) en vejiga humana, lámina propia (LP) y membrana basal (MB). B. Epitelio de transición (E) de la vejiga, lámina propia (LP) donde hay algunos linfocitos (*flechas*). HE, ×200. C. Epitelio de transición (E) de vejiga de rata cuyas células superficiales más claras tienen el aspecto de "sombrilla" (*flecha*). lámina propia (LP). ATO, corte semifino, incluido en plástico, ×1.000. D. Características especiales observadas de la superficie luminal del urotelio dado por la alternancia de placas convexas (PC) del plasmalema que se internaliza para formar vesículas discoidales o fusiformes (V), *zonula occludens* (Z.O), ×17.000. E. Ultraestructura de la gruesa unidad de membrana asimétrica del plasmalema que forma las placas cóncavas (PC) en la superficie luminal del urotelio: ×20.000.

pacidad es muy importante, aunque no se conocen bien sus bases moleculares, ya que la orina en los seres humanos puede llegar a concentraciones de hasta 1.200 mosmoles cuando la ingesta de agua es escasa. Si no fuera impermeable, esa presión osmótica atraería agua desde los líquidos intersticiales circundantes a la vejiga, cosa que no sucede en forma significativa. Observada con el ME, la cara luminal de las células superficiales, que está en contacto con la orina, aparece inusualmente gruesa, pues mide alrededor de 110 Å. Su unidad de membrana es asimétrica, ya que la hojuela exterior (luminal) es el doble de gruesa que la citoplasmática, y la bicapa lipídica posee una peculiar riqueza en fosfolípidos con muchos ácidos grasos poliinsaturados y muestra una forma ondulada (fig. 7-6 D, E). Esta apariencia festoneada está ocasionada en parte por discos o placas cóncavas de membrana donde hay dominios en apretado configuración de diversas variedades de glucoproteínas integrales de la membrana, llamadas uroplaquinas. Se piensa que las uroplaquinas de alguna manera conforman las bases moleculares para la impermeabilidad del urotelio. Cuando la vejiga está vacía, las placas cóncavas cilíndricas se internalizan en el citoplasma y forman vesículas discoidales secuestrando membrana de la superficie, cuando la vejiga se llena de orina sucede el proceso inverso, rápidamente la capa de membrana gruesa asimétrica se incorpora a la superficie por fusión y reciclado de las vesículas discoidales.

Las células de este epitelio, en especial las más superficiales, tienden a desprenderse o exfoliarse y pasar a la orina, lo que permite realizar en ellas estudios de citología exfoliativa para el diagnóstico temprano de tumores.

Elementos celulares y moleculares para el comportamiento social de las células: bases estructurales de las interacciones y soportes

En condiciones normales, el *comportamiento social* de las células involucra las interacciones entre células de un mismo tipo o entre diversas variedades celulares que son esenciales para el cumplimiento de funciones colectivas o coordinadas (se sugiere ver aspectos complementarios de este tema en el cap. 5). Las células epiteliales, y en menor grado las de otros tejidos, han desarrollado complejos sistemas de contacto, reconocimientos moleculares recíprocos e interacciones moleculares que les permiten establecer comunicaciones entre regiones definidas de las membranas plasmáticas involucradas e incluso comunicación a distancia. Como resultado de esta regionalización celular, las células epiteliales exhiben polarización celular, no sólo en la posición del núcleo o distribución topológica de sus organoides, sino que también se distinguen diferentes dominios celulares como el apical y el lateral o basal. Las membranas plasmáticas de esas regiones celulares poseen una composición molecular característica y pueden observarse diferencias entre celulares que son específicas y relacionadas con las funciones que la célula desarrolla en el dominio correspondiente. Las placas cóncavas del plasmalema uroepitelial es un ejemplo de ello.

Los **complejos de unión** entre células epiteliales comprenden las porciones laterales del plasmalema donde, además de las interdigitaciones celulares, se diferencian las **uniones estrechas** (**banda de cierre** o *zonula occludens*), las **uniones adherentes** (*zonula adherens*), los **desmosomas** (*macula adherens*), las **uniones en hendidura** (**nexo** o *gap junction*) especializadas en el pasaje de iones (véanse caps. 3-4 y 5-13, 7-3, 7-6; fig. 7-7), en el mecanismo de unión o adherencia intercelular. También participan diversas **moléculas de adhesión celular** en

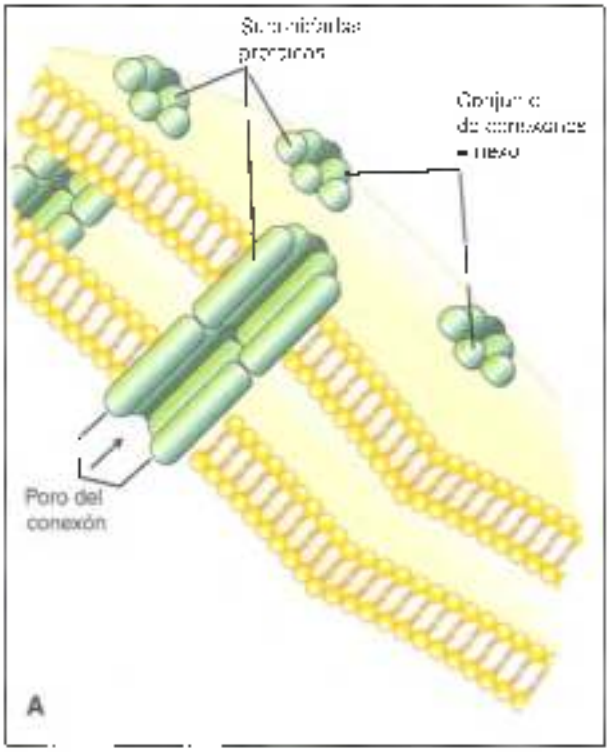



Fig. 7-7. A. Diagrama de una unión en hendidura o nexo, con conexones que atraviesan la membrana plasmática y unan dominios de la membrana altamente organizados que pueden ser visibles con el ME a alta resolución. En B, en contraste, como un ejemplo, cúmulos de uroplaquinas (*Nobis*), en el plano de la membrana del urotelio en las placas cóncavas (PC), hacia el interior de las vesículas (V) y la luz del órgano (L), ×52 000.

Recuadro 7-2
Cambios epiteliales en algunas patologías

Correlación médico-biológica

La integridad de los epitelios es importante para el estado de salud. Normalmente, las células epiteliales de la piel y las mucosas sufren procesos de envejecimiento, muerte celular programada (**apoptosis**) y descamación y son reemplazadas por otras de la misma estirpe que proliferan en la capa más profunda, capa germinativa, donde se alojan las células madre (***stem cells***). Si hay un mecanismo patológico que altera este proceso, pueden aparecer erosiones o úlceras, por ejemplo, úlceras de estómago, de intestino, etc.

También es importante para el estado de salud la integridad de los **complejos de unión**, ya que ciertas enfermedades como la colitis ulcerosa, las enfermedades exfoliativas de la piel, etc., son consecuencia de defectos en la formación y la función de los desmosomas, como en las epidermólisis ampollosas. Asimismo, para el estado de salud, también revisten importancia la integridad de la membrana basal. Las membranas basales son atravesadas por las células neoplásicas cuando éstas invaden las láminas propias o estromas subyacentes, acción en la que participan enzimas hidrolíticas (colagenasas) liberadas por esas células. Esto es de gran importancia en el diagnóstico y el pronóstico de los tumores. Por otra parte, en muchas enfermedades del riñón, las membranas basales de los glomérulos renales se encuentran alteradas, así como ciertas alteraciones en la retina que el oftalmólogo puede observar mediante el examen del fondo de ojo. Se deben a particularidades de las membranas basales de los capilares que nutren la retina. Estos cambios son frecuentes en la diabetes, arteriosclerosis, etc.

La chapa estriada está ausente en ciertas enfermedades congénitas como el síndrome de malabsorción intestinal. El diagnóstico de esta enfermedad se confirma por biopsia con la observación de la mucosa intestinal; con el microscopio óptico se comprueba la ausencia de la chapa estriada (coloración de PAS negativa) y con el microscopio electrónico la desaparición más o menos completa de las microvellosidades.

Cuando cilios y flagelos carecen de brazos de dineína (síndrome congénito poco frecuente), permanecen inmóviles y los espermatozoides que los sufren presentan, en consecuencia, infertilidad e incapacidad para eliminar las secreciones de moco del sistema respiratorio superior (síndrome de Kartagener). En estos casos de pacientes varones, jóvenes con problemas de infertilidad y procesos infecciosos recurrentes en las vías respiratorias, es necesario, entre otros estudios, un examen con microscopía electrónica del semen o de los cilios de la mucosa nasal para analizar la ultraestructura de los flagelos o los cilios. En algunos procesos inflamatorios crónicos de la tráquea y de los bronquios, así como en algunas enfermedades de las trompas de Falopio, también se observan alteraciones y desaparición de los cilios. En los procesos de metaplasia escamosa, que se mencionaron antes, los cilios también están ausentes.

la ocludina, las cadherinas, la CD4, las selectinas, etc. En el dominio basal de la célula se diferencian los hemidesmosomas, que interaccionan con la membrana basal, y los laberintos membranosos, como interdigitaciones celulares, frecuentes en túbulos renales proximales y en ciertos conductos de las glándulas salivales, para incrementar la superficie.

Unión estrecha (banda de cierre o zonula occludens)

Se encuentra en la región lateral de la célula, inmediatamente por debajo de la superficie apical y funciona como un "sellador" en forma de cinturón que aísla toda la superficie luminal de la célula (véase fig. 7-8; figs. 7-6, 7-9). Se asemeja al cierre por contacto tipo "Velcro" de las prendas de vestir. Las células contiguas contactan estrechamente entre sí mediante zonas donde las hojuelas externas de las membranas plasmáticas se fusionan con desaparición del espacio intercelular. De esta forma se evita el pasaje directo de sustancias, aun las de bajo peso molecular, desde la luz de un órgano al interior del organismo. Una proteína integral de membrana, la **ocludina**, es la que interviene en esos puntos de contacto. Forma parte de asociación con dos proteínas citoplasmáticas, **ZO-1** y **ZO-2**, ubicadas en las zonas densas (placas) adyacentes a la cara interna de la membrana plasmática.

Al considerar el concepto de mosaico fluido de las membranas celulares, se destaca una de las funciones importantes de la unión estrecha, ya que el alto ordenamiento de sus componentes moleculares limita el desplazamiento tangencial de los lípidos y las proteínas en la bicapa y de este modo mantiene estables y químicamente diferenciados el **dominio apical** del **dominio laterobasal** de una célula epitelial. La densidad de cierre de esta zona varía con el tipo de epitelio; es máxima en el epitelio de transición donde no se producen fenómenos de absorción ni de filtración, y menor en epitelios como el del intestino o el de los túbulos renales.

Unión adherente (zonula adherens)

Se encuentra por debajo de la unión estrecha, donde las células contiguas están separadas por un escaso espacio que con ME muestra un material electrondenso (véanse figs. 7-3, 7-8 y 7-9). Éste es la expresión morfológica de la unión entre moléculas integrales de membrana de células vecinas que ejercen la función de adhesión celular (**cadherinas**), en su variedad de **unión homófila** (véase fig. 7-5 F). Por el lado citoplasmático, estas moléculas se unen a filamentos de **actina** y otros componentes del **citoesqueleto**; se mantiene así la función de unión intercelular de estas especializaciones de membrana, una variedad de **unión heterófila.**

Desmosoma (macula adherens)

Su estructura representa fuertes puntos de unión mecánica entre células adyacentes; por ello son abundantes en los epitelios que están expuestos a fuertes tracciones, como el epitelio plano estratificado de la piel o el epitelio cilíndrico del intestino. Se asemeja a los botones de las prendas de vestir. En forma similar a las uniones adherentes, en el espacio intercelular del desmosoma se observa una electrondensidad debido a la unión homófila entre moléculas de la familia de las cadherinas. En el dominio citoplasmático de ambas membranas se observa un engrosamiento electrondenso debido a las **proteínas de anclaje** que asocian la zona de unión entre membranas con haces de **filamentos intermedios** de la familia de las **queratinas**, que se extienden desde cada placa al interior del citoplasma (véanse cap. 5, figs. 5-5 y 5-12, y figs. 7-2 C, 7-3 E, y 7-3 F, 7-8). Las placas también contienen otras proteínas que participan en la unión intercelular asociadas entre sí y con el sistema de citoesqueleto (entre otras, la **placoglobina**, **desmoplaquina**, **desmogleína**, **desmocolina**).

Hemidesmosoma

Se compone de la mitad de un desmosoma, ya que se encuentra en la superficie basal de la célula. El sistema de anclaje formado por componentes del citoesqueleto y proteínas de transmembrana de la célula epitelial es equivalente al del desmosoma, con expresión de moléculas integrales de membrana de la familia de las **integrinas**. Éstas se unen hacia el exterior (región basal de la célula) con moléculas de **laminina** y otras glucoproteínas presentes en la lámina basal y la matriz extracelular (véase fig. 7-8).

Unión en hendidura (nexus o gap junctions)

Este tipo de unión intercelular es al mismo tiempo una estructura de comunicación entre células vecinas, ya que permite el acoplamiento eléctrico y metabólico entre ellas. Está formada por seis subunidades transmembranosas distribuidas como hexágonos cilíndricos huecos llamados **conexones**, integrados por la proteína **conexina** (véase fig. 7-7). Estos agrupamientos moleculares conforman una estructura que participa en la interacción iónica entre las células vecinas, al formar canales hidrófilos que facilitan el paso de iones y moléculas pequeñas. La apertura y el cierre de los conexones está modulado por señales que pueden involucrar modificacioness en el pH del medio, cambios eléctricos, acción de hormonas o de neurotransmisores. Son ejemplos del funcionamiento de estas uniones el acoplamiento eléctrico que determina la contracción coordinada de las células musculares del corazón o la regulación que permite la utilización de diferentes receptores de la retina en relación con la escasa o la abundante luz que reciben.

Membrana basal

Se ubica en la zona basal de la célula epitelial y está sintetizada en parte por las células epiteliales y en parte por células del tejido conectivo subyacente (véase cap. 5, superficie celular). Con el microscopio electrónico, la membrana basal muestra la **lámina basal**, compuesta por la **lámina lúcida** en contacto con el epitelio, poco electrondensa, y la **lámina densa**. Por debajo de la lámina densa se encuentra la **lámina reticular** que contiene **fibras reticulares** y **colágeno tipo I** y **tipo III** (véase fig. 7-8).

Con el microscopio óptico, la lámina densa junto con la lámina reticular se observa como una banda PAS+ por su contenido glucoproteico, comúnmente llamada "membrana basal" (véanse figs. 7-2 a 7-4). Esta estructura también puede observarse luego de una impregnación argéntica (argirofilia) debido a su abundancia de fibras reticulares.

La lámina densa contiene fibras de **colágeno tipo IV** y proteínas adhesivas como la **fibronectina**, la **laminina** y la **entactina**, y el proteoglucano **perlecán** (véase fig. 7-8). El colágeno y la laminina se entrecruzan y forman un reticulado filamentoso que le da estabilidad a la lámina densa. Además, la laminina y la fibronectina poseen diferentes dominios de unión al colágeno y a las **integrinas** de la membrana celular y de este modo fijan la membrana basal al epitelio suprayacente.

La lámina basal, además de estabilizar al epitelio al fijarse al colágeno y otras moléculas de la matriz

Copyrighted material

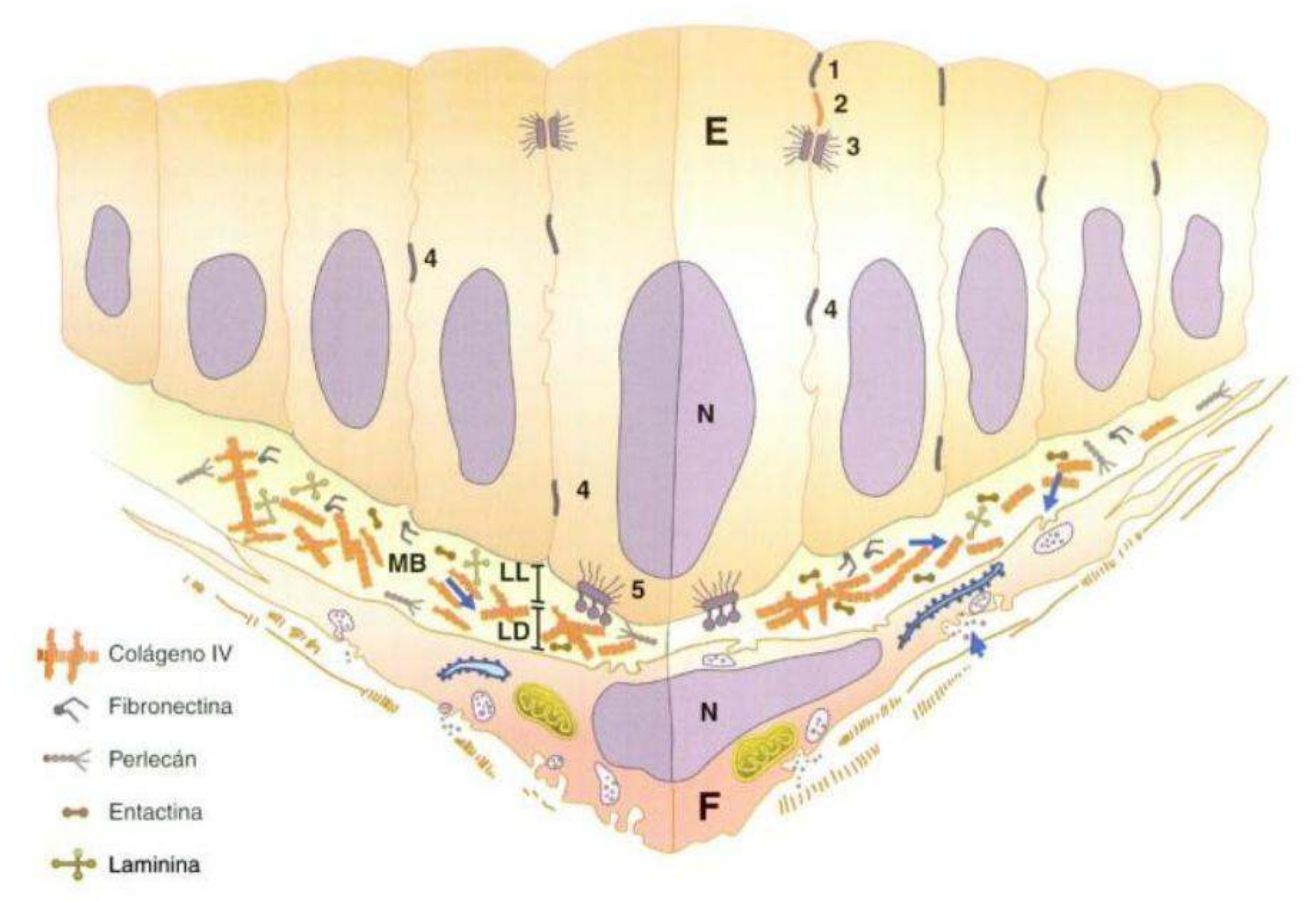

Fig. 7-8. Diagrama tridimensional de la membrana basal (*MB*) subyacente a un epitelio cilíndrico simple (*E*), donde se observa la lámina lúcida en amarillo (*LL*) y la lámina densa (*LD*), rica en colágeno IV (*flecha*) que polimeriza en la matríz extracelular (MEC) a partir de moléculas de tropocolágeno exocitado (*cabezas de flecha*) por un fibrocito (*F*). Núcleo (*N*). La malla de colágeno IV se asocia con moléculas de fibronectina, laminina, perlecán y entactina. En los contactos entre células epiteliales contiguas se señalan la ubicación de la *zonula occludens* (*1*), la *zonula adherens* (*2*), desmosomas (*3*), nexo (*4*) y hemidesmosomas (*5*), cuya ultraestructura se ilustra en las Figuras 7-2 C, 7-3 E, F, 7-6 D, 7-9 A y 7-15 F y G.

extracelular, se desempeña como un filtro pasivo y tiene la capacidad para responder en relación con el tamaño, la forma o la carga eléctrica de las moléculas que la atraviesan, como ocurre en el glomérulo renal. Tiene también funciones morfogenéticas, ya que muchas células embrionarias tienen la capacidad para reconocer y reaccionar funcionalmente frente a "señales" moleculares provenientes de dominios de la membrana basal, que aún no se conocen por completo. Asimismo, en la **transformación maligna,** una célula epitelial tumoral de características aparentemente benignas (p. ej., las de un **adenoma**) comienza a liberar enzimas que digieren la membrana basal (**colagenasas** y otras **proteasas**), lo que facilita la permeación de la membrana basal, la diseminación de las células y la formación de **metástasis**.

La ampliación de la superficie y el movimiento en las células epiteliales

Las especializaciones del borde libre (**plasmalema luminal** o **membrana apical**) de las células epiteliales tienen la finalidad de aumentar la superficie de las células, como lo hacen la **chapa estriada** o el **ribete en cepillo**, las **microvellosidades** y los **estereocilios**. Otras proyecciones son móviles y facilitan el movimiento de sustancias en contacto con la superficie celular, como lo hacen los **cilios**, o son esenciales para el desplazamiento de ciertas células, como los **flagelos**.

Copyrighted material

Chapa estriada (ribete en cepillo) y glucocáliz

Es una estructura visible con el MO, que se tiñe intensamente con la **técnica del PAS** debido a la abundancia de glucoproteínas en la superficie de las microvellosidades, el **glucocáliz** (véanse figs. 7-2, 7-3 y 7-9). Aparece como un borde refringente que, examinado a gran aumento con el microscopio óptico, presenta delicadas estriaciones perpendiculares a la membrana, que constituyen el conjunto de las numerosas **microvellosidades** (MV) dispuestas en forma paralela entre sí y visibles sólo de manera individualizada con el ME (véanse cap. 5, figs. 5-5 y 5-13 y fig. 7-9). Cada MV es una prolongación del citoplasma de 1 µm de largo y 0,1 µm de diámetro limitada por el plasmalema. Su interior (*core*) contiene un manojo de microfilamentos de **actina** que contribuyen a dar rigidez a la MV, ya que se asocian con un **retículo terminal** o **barra terminal** de **filamentos intermedios** dispuestos en forma paralela al borde apical de las células epiteliales (véase fig. 7-9 C). El retículo terminal también contiene filamentos de **miosina**, **espectrina** y otros tipos de **filamentos intermedios**, que se entrelazan con los componentes del citoesqueleto asociados con la *zonula adherens*. Los haces de microfilamentos de las MV están asociados por la proteína **villina**, que los mantiene en posición. Asimismo, los haces de microfilamentos presentan sitios de unión para una proteína que captura y modula la liberación de calcio, la **calmodulina**, importante en los mecanismos de motilidad citoplasmática y celular.

El glucocáliz se tiñe también con colorantes catiónicos densos a los electrones (véanse figs. 7-1 B, 7-2 C y D y 7-3 D) y está formado por los residuos de azúcares de las **glucoproteínas**, los **proteoglucanos** y los **glucolípidos** que forman parte integral del plasmalema y que se orientan hacia la superficie exterior de la célula (véase cap. 5).

La **chapa estriada** y el **ribete en cepillo** son diferenciaciones características de las células absorbentes del **intestino** y del **tubo contorneado proximal** del riñón, respectivamente. En la chapa estriada se han encontrado enzimas hidrolíticas, como **aminopeptidasas**, **fosfatasa alcalina** y **disacaridasas** entre otras, que comienzan la digestión de las sustancias que luego van a ser absorbidas por el epitelio intestinal, de importancia en la maduración de los lactantes. Por su parte, en el riñón, estas enzimas participan en la recuperación de pequeños péptidos y aminoácidos para evitar su pérdida por la orina.

Estereocilios

Los esterocilios son microvellosidades muy largas, dilatadas y flexuosas que con el microscopio electrónico se observan como penachos en la superficie apical del epitelio del **epidídimo** y del **conducto deferente**, dos órganos del tracto reproductor masculino, así como en algunas células del **oído interno**. No tienen semejanza ultraestructural con los cilios, ni poseen los haces de microfilamentos centrales que se han descrito en las microvellosidades, por lo cual el nombre de "estereocilio" suele prestarse a confusión. Los estereocilios, al aumentar notablemente la superficie celular, intervienen en los procesos de absorción y secreción que ocurren en la luz del epidídimo, en asociación con su interacción con los espermatozoides.

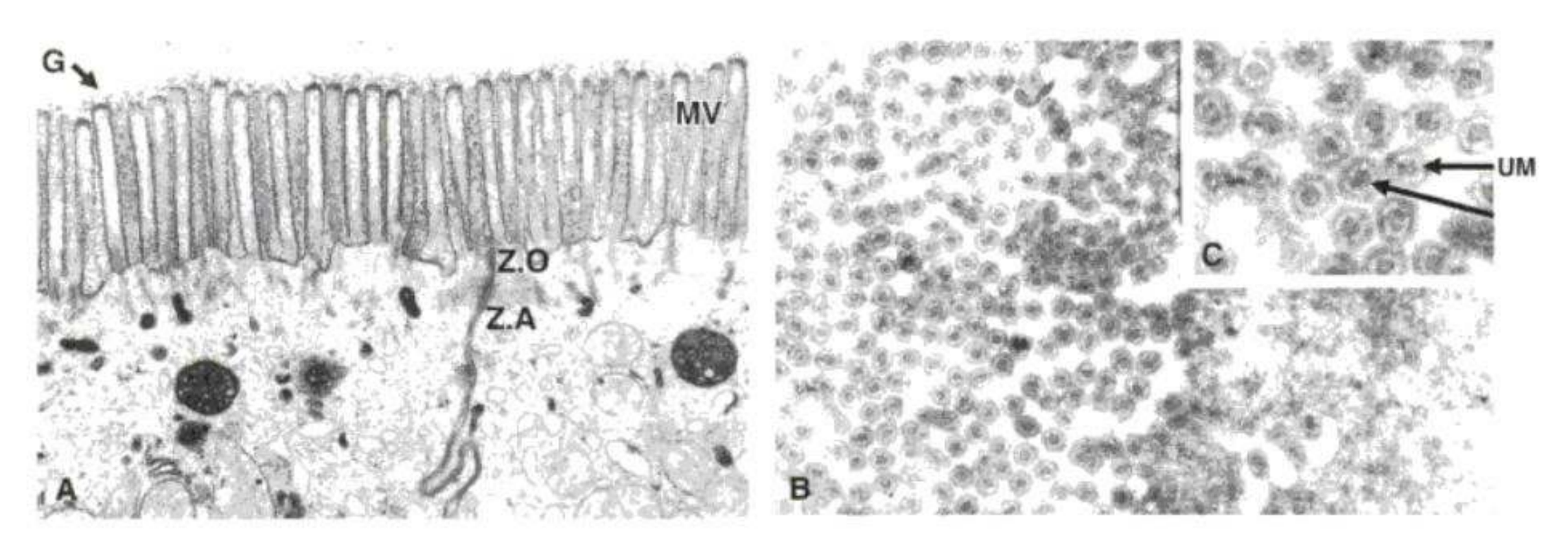

Fig. 7-9. A. Chapa estriada de intestino delgado con microvellosidades (*MV*) en corte longitudinal; *zonula occludens* (*Z.O*), *zonula adherens* (*Z.A*), glucocáliz (*G*). **B.** Corte transversal de las microvellosidades; ×10.000; **C.** Detalle de **B** a gran aumento, donde se observa la unidad de membrana (*UM*) de MV cortadas transversalmente y microfilamentos en su interior (*flecha*); ×30.000.

Copyrighted material

Cilios

Los cilios son estructuras filiformes que se ven al microscopio óptico y tienen la propiedad de moverse activamente. El microscopio electrónico ha permitido observar la compleja estructura de estas diferenciaciones de la superficie celular. Se distinguen de las microvellosidades por su mayor tamaño, su compleja ultraestructura y por derivar de un corpúsculo o corpúsculo basal, cuyo tamaño está en el límite de resolución del microscopio óptico (véase fig. 7-4 C, E, F y G).

Los centriolos, que se disponen alrededor con un ángulo característico entre sí (véase fig. 7-4 G), están formados por nueve tripletes de microtúbulos. Éstos están integrados por protofilamentos, a su vez formados por hileras de moléculas globulares de α-tubulina y β-tubulina, en una secuencia de dímeros ordenados linealmente con gran regularidad que construyen la pared de los microtúbulos (figs. 7-10 y 7-11).

El estudio ultraestructural de los cilios pone de manifiesto nueve pares de microtúbulos periféricos y un par de microtúbulos de ubicación central (9+2). En un corte transversal, los pares de microtúbulos se observan como estructuras en "forma de ocho", constituido por un doblete de polímeros de tubulina. La subunidad A está formada por un

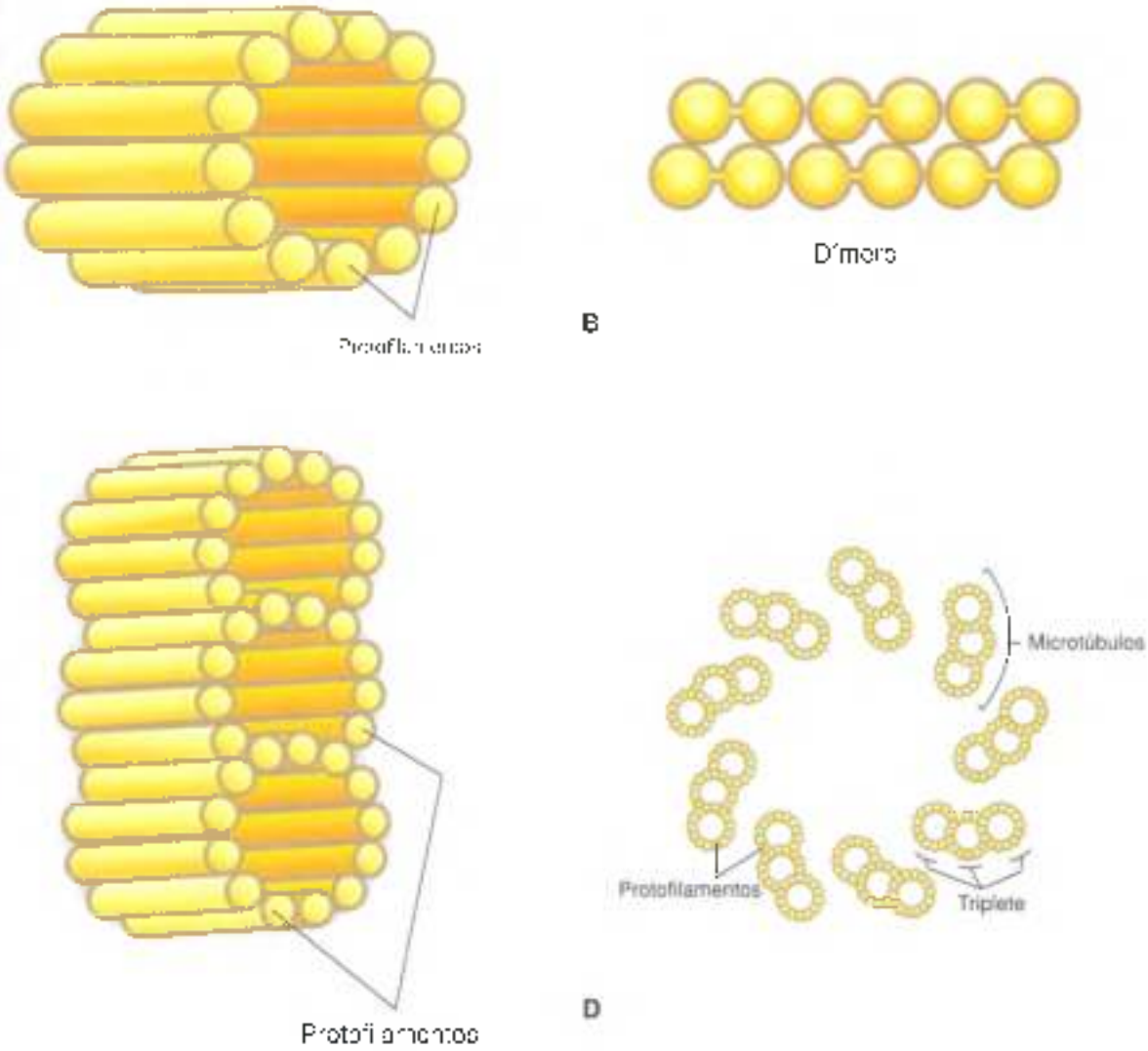

Fig. 7-10. A. Diagrama de un microtúbulo con sus protofilamentos. B. Los dímeros que lo componen. C. Diagrama de tripletes de microtúbulos y de sus protofilamentos. D. Organización de los tripletes de microtúbulos en un centriolo (véase fig. 7-4 G).

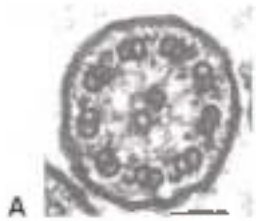

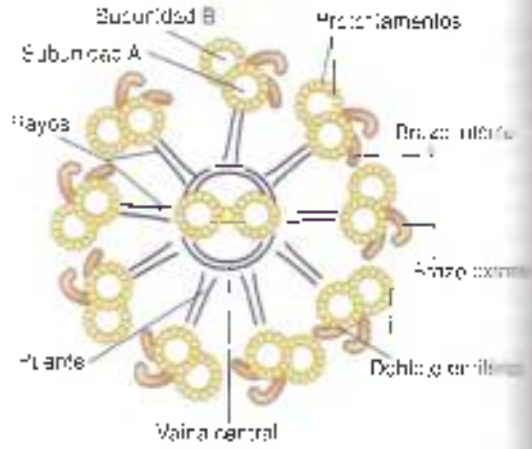

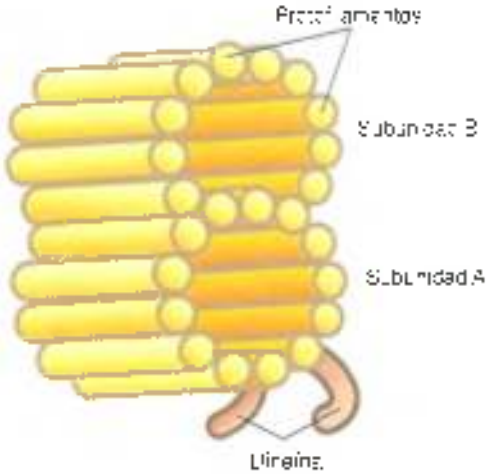

Fig. 7-11. A. Fotomicrografía electrónica de un corte transversal de un cilio, ×70.000. B. Diagrama de la disposición de los microtúbulos en un cilio. C. Doblete de sus subunidades, donde se observan los brazos de dineína.

microtúbulo "completo" y la **subunidad B**, por un microtúbulo "incompleto" de 12-13 protofilamentos. A su vez, la subunidad A presenta dos brazos dirigidos hacia el par de microtúbulos vecinos. Estos brazos están formados por dineína, una *proteína motora o motor molecular*, con actividad enzimática de ATPasa (se sugiere revisar cap. 5 y figs. 5-12, 5-15 y 5-19; véanse 7-4 B, E y C, 7-10 y 7-11).

Empleando la energía del ATP, la dineína sufre un cambio conformacional que inicia el movimiento de deslizamiento entre los microtúbulos del cilio, primero como un latigazo en un sentido, con una posterior recuperación más lenta hacia el sentido opuesto por el acomodamiento recíproco de los correspondientes pares de microtúbulos. Los microtúbulos están unidos entre sí en su base por una proteína elástica, la nexina, que regula su deslizamiento, al estirarse por acción de la dineína y volver bruscamente a su posición de reposo. En consecuencia, los microtúbulos por la acción de la dineína están forzados a deslizarse en la porción libre del cilio que se arquea, propiedad esta que es la base del movimiento ciliar (fig. 7-12).

En el árbol respiratorio, los cilios tienen la función de arrastrar hacia el exterior el moco, las partículas y las bacterias que se adhieren a su superficie. De allí su importancia en el proceso de depuración del árbol respiratorio de las partículas extrañas como carbón y otras que se inhalan. Los cilios se mueven rápidamente y en forma coordinada en la misma dirección (movimiento metacrónico), por ejemplo, hacia la faringe en el árbol respiratorio, hacia la cavidad del útero en las trompas de Falopio. Su movimiento se ha comparado clásicamente con las ondulaciones que el viento provoca en un campo sembrado de trigo. Una célula puede tener cientos o miles de cilios; mide 5 a 9 µm de longitud y 0,2 µm de diámetro, es decir, son muchos más largos y anchos que las microvellosidades, por cual son visibles con el microscopio óptico en muestras fijadas o con una videocámara cuando están en movimiento.

Flagelos

Los flagelos tienen una ultraestructura equivalente a los cilios, aunque suele tener sólo uno por célula. Está presente en el espermatozoide (véase cap. 13) y también produce la movilidad de *Trypanosoma cruzi*, causante de la enfermedad de Chagas.



Fig. 7-12. Representación esquemática de la secuencia del movimiento de un cilio.

GLÁNDULAS EXOCRINAS

Síntesis, almacenamiento y secreción regulada de los productos celulares

Un joven residente de Pediatría examinó a un niño de 2 años, que desde varios meses atrás presentaba tos crónica, bronquitis, bronquiolitis y otros repetidos procesos infecciosos de las vías respiratorias, cuyas secreciones mucosas eran muy viscosas, con signos de ovoimiento, desnutrición y esteatorrea. La presunción diagnóstica fue que padecía ***fibrosis quística****, una grave patología hereditaria autosómica recesiva que, entre otras manifestaciones, altera el proceso secretor normal del mucus de ciertas glándulas exocrinas.*

Como mencionamos al comienzo del capítulo, durante el desarrollo embrionario, células aisladas o poblaciones de células epiteliales se especializan para realizar el proceso de secreción, es decir, elaboran productos específicos a partir de sustancias más simples que obtienen de la sangre. Algunas células secretoras permanecen aisladas en un epitelio mucoso (**células caliciformes**), otras se invaginan en el tejido conjuntivo subyacente en gran número y vuelcan su producto a través de conductos (**glándulas exocrinas**) (cuadro 7-1), y un tercer grupo, luego de invaginarse su conducto se reabsorbe y desaparece (**glándulas endocrinas**), cuyo producto de secreción de hormonas hacia los capilares sanguíneos.

Otras poblaciones celulares liberan productos que tienen acción sobre las células vecinas, lo cual constituye la modalidad de secreción **paracrina**. Cuando la célula elabora un producto que ejerce una actividad sobre sí misma, se denomina modalidad **autocrina**. En todos los casos, la respuesta requiere la expresión de receptores específicos en la célula efectora o célula "blanco".

El proceso de secreción

Comprende las siguientes etapas: 1) síntesis, 2) almacenamiento y 3) liberación de las sustancias elaboradas.

Para interpretar los procesos funcionales realizados por una célula secretora es conveniente repasar los conceptos referidos sobre transcripción y traducción de la información genética y sobre la síntesis de proteínas, glucoconjugados y lipoconjugados (véanse caps. 2 y 3). La síntesis es la elaboración de la sustancia característica de la glándula, como la saliva, producida por las glándulas salivales, el ácido clorhídrico y la pepsina sintetizados por células de la mucosa gástrica y la lipasa y la amilasa, que son enzimas características de la secreción pancreática.

Las glándulas pueden efectuar su mecanismo de secreción de diferentes formas:

El mecanismo de **secreción constitutiva** involucra un proceso de movilización de productos en forma permanente y continua, en el cual el RER elabora el producto, que es dirigido hacia el aparato de Golgi, y mediante transporte vesicular es posteriormente excretado en pequeños volúmenes mediante la apertura de las microvesículas al exterior, sin necesidad de estímulos específicos. Ésta es la modalidad de los fibroblastos y osteoblastos cuando elaboran muchos componentes moleculares de la matriz extracelular.

La **secreción regulada** se observa en células más especializadas, como las de las glándulas salivales, como la parótida y submaxilar, o las del páncreas exocrino. En estos casos, el producto sintetizado permanece contenido en vesículas limitadas por una unidad de membrana (**gránulos de cimógeno**), acumuladas en la porción apical del citoplasma. Sólo serán segregados al exterior de la célula con la participación de un estímulo adecuado (neural o neurovegetativo) y mediante moléculas "señales" que serán reconocidas por receptores específicos de la célula glandular, desde donde se desencadenarán

Cuadro 7-1. ***Clasificación, ejemplos y morfología de las glándulas exocrinas***

SIMPLES	Sin conducto excretor	Tubular	Criptas de Lieberkuhn
			Glándulas del cuerpo del útero
		Tubular ramificada	Glándulas gástricas de la región fúndica
			Glándulas gástricas del píloro y de cardias
	Con un único conducto excretor	Glomerular	Glándulas sudoríparas
		Acinosa ramificada	Glándulas sebáceas
COMPUESTAS	Con el conducto excretor ramificado	Tubular	Glándulas mucosas de la cavidad bucal
		Tubuloacinosa	Páncreas; glándulas esofágicas
			Glándulas serosas y mixtas
			Glándulas de Brunner
		Tubuloalveolar	Glándula mamaria
			Próstata

una secreción pasiva por exocitosis del contenido de los gránulos hacia la luz glandular.

Variedades morfofuncionales de las glándulas

En los sistemas endocrino o exocrino puede haber glándulas unicelulares: por ejemplo, las **células enteroendocrinas** o las **células caliciformes**, respectivamente (fig. 7-13). Estas últimas deben su nombre a la forma de copa o cáliz que provoca la acumulación de sus productos de secreción. Las células caliciformes son muy polarizadas, con un núcleo ovoide en la región basal, numerosas cisternas de retículo endoplasmático rugoso en posición yuxtanuclear y abundante concentración de vesículas del aparato de Golgi en la zona supranuclear. En la parte más apical se acumulan numerosas vesículas que contienen mucígeno y se fusionan entre sí aumentando de tamaño, y posteriormente con el plasmalema, para liberar la secreción. Esta secreción mucosa es una mezcla de glucoproteínas y proteoglucanos, algunos muy sulfatados, que al tomar contacto con el agua de la superficie de las mucosas se hidratan y forman el **mucus** o moco. Éste se extiende por la superficie de las mucosas, como las vías aéreas superiores, los intestinos delgado y grueso, donde cumple la función de lubricación y protección. Por el contenido mucoso glucoproteico, las células caliciformes son intensamente PAS+ y metacromáticas con colorantes como el azul de toluidina (ATO).

Por otra parte, también hay glándulas multicelulares, formadas por numerosas células y organizadas en estructuras microscópicas características, como las glándulas fúndicas del estómago, las glándulas de Brunner del duodeno, etc., o bien constituyen órganos glandulares voluminosos que se reconocen a simple vista como el hígado, las glándulas mamarias o las parótidas (véase cuadro 7-1, fig. 7-14 y 7-15).

En todas las glándulas se puede reconocer una organización celular característica que permite su identificación microscópica. En las glándulas multicelulares exocrinas, el parénquima está formado por las células epiteliales especializadas en la síntesis y la secreción del producto característico de la glándula y por diferentes tipos de conductos.

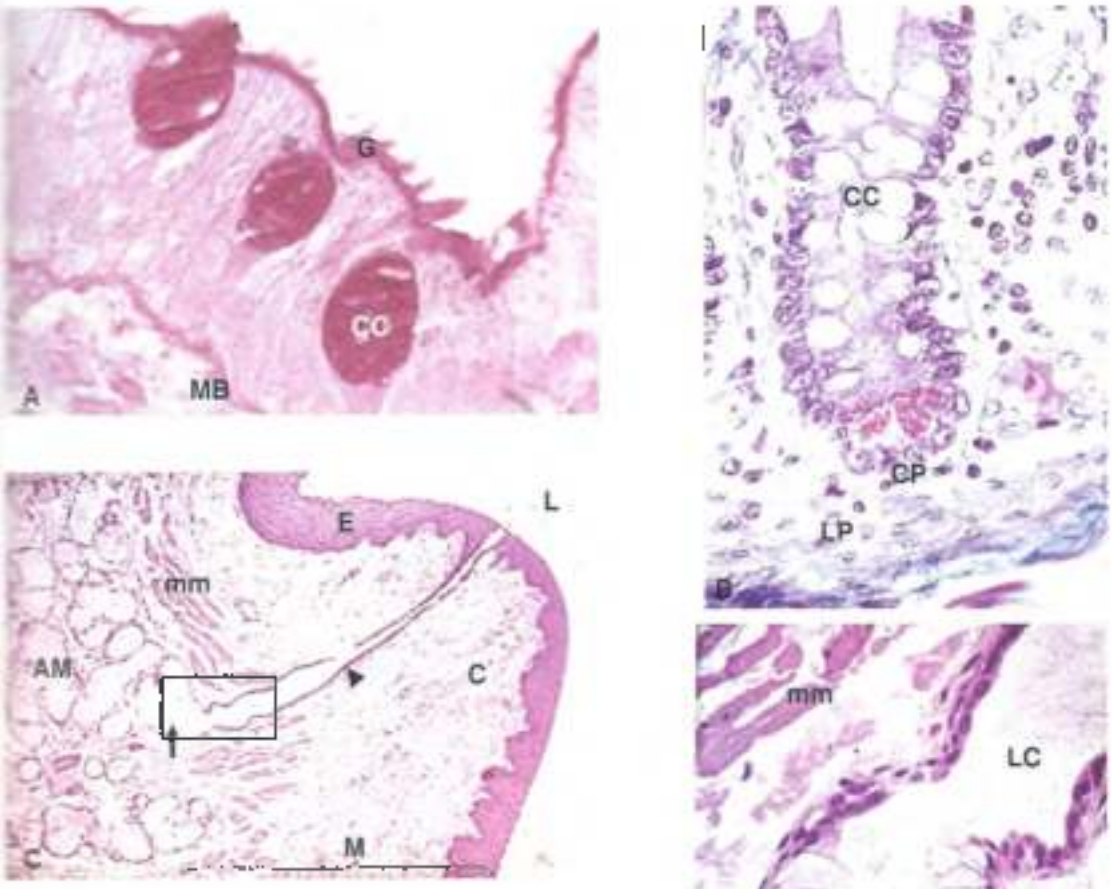

Fig. 7-13. A. Células calciformes (CC) (ejemplo de glándula unicelular exocrina) en el epitelio cilíndrico simple del intestino delgado, membrana basal (MB), gurucélix (G); PAS, ×600. B. Glándula tubular simple del fondo de una cripta de Lieberkühn del intestino delgado con epitelio heterogéneo y unidades secretoras unicelulares: células calciformes (CC) y células de Paneth (CP), lámina propia (LP); tricrómico de Masson, ×400. C. Glándulas mucosas esofágicas con adenómeros (acinos) mucosos (flecha) cuyo largo conducto (punta de flecha) desemboca en la luz del órgano (*), muscularis mucosae (mm), epitelio plano estratificado no cornificado (L), corion o lámina propia (C). La flave delata los componentes de la lámina mucosa (M), cinos mucosos (AM); HE, ×100. D. Mayor aumento de área rectangular en C, próximo a las células mucosas (CM) del acino mucoso (AM), cuyas bandas de citoplasma otorgan la apariencia de "embaldosado" a los límites intercelulares (flecha), lumen del conducto (LC). HE, ×400.

Este conjunto está sostenido por una delicada estructura de tejido conjuntivo, nervios, vasos sanguíneos y linfáticos. La estroma sirve de soporte y nutrición al parénquima, para el transporte de la materia prima para la síntesis de los productos de secreción, además de condicionar la arquitectura normal de la glándula y regular en parte su funcionamiento normal (figs. 7-14 y 7-15).

La unidad microscópica formada por el conjunto de células que elaboran una secreción en las glándulas exocrinas se llama adenómero. Por su forma, se reconocen adenómeros tubulares, acinosos y alveolares. Los dos últimos tienen forma de sacos y difieren entre sí en la dimensión de la cavidad, luz o lumen que las células secretoras delimitan. Así, la cavidad es amplia en los adenómeros alveolares y mucho más reducida en el tipo acinoso. Los conductos excretores de las glándulas pueden ser únicos o ramificados. Las variaciones de la estructura y la complejidad de los adenómeros y de

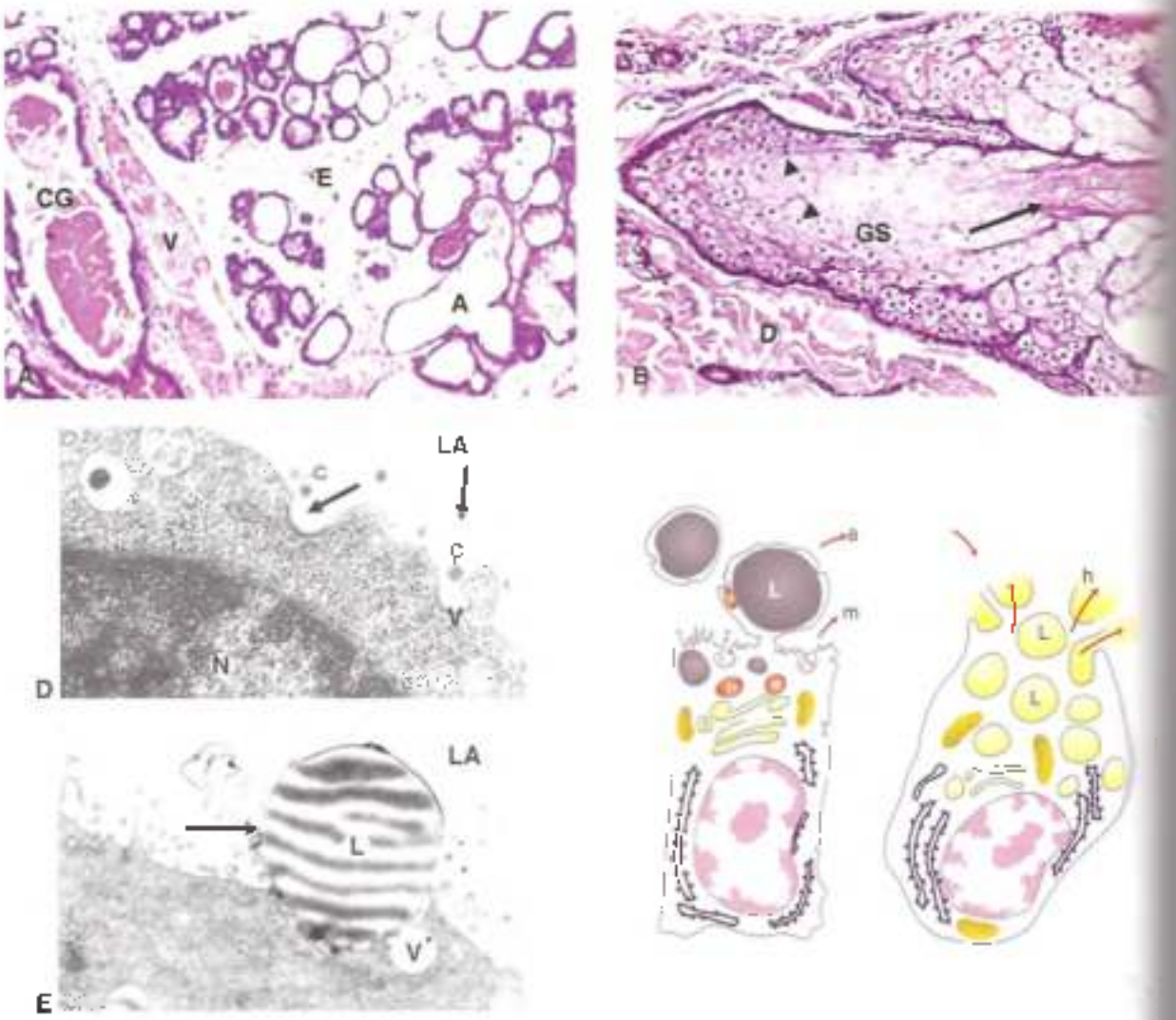

Fig. 7-14. A. Glándula mamaria en actividad, alvéolos (A), conducto galactóforo (CG), vena (V) (véanse detalles en C, D y E); H.E. ×100. B. Glándula sebácea (GS). La secreción grasosa (sebo) incluye restos celulares (flechas) y los núcleos se pierden progresivamente (cabezas de flecha), dando (D) (véase diagrama en C); H.E. ×200. C. Diagrama de las variedades de secreción celular: a la izquierda, una célula de alvéolo mamario que secreta en forma merocrina (gránulos del contenido vesicular) la caseína y otras proteínas de la leche (m) y en modo micro apocrino los lípidos (L) que arrastran fragmentos de citoplasma envueltos por membrana plasmática apical (a). A la derecha, una célula glandular sebácea cuya secreción holocrina (h) comprende los lípidos del sebo (L) más fragmentos en disolución de propia célula. D. Gránulos de caseína secretados por exocitosis a partir de vesículas que se abren en la luz alveolar, en el citoplasma del alvéolo mamario (N); ×10.000. E. Al ME una gota de grasa (L) desprendiéndose en rodete citoplasmático de la porción apical de una célula del alvéolo mamario (flecha), vesícula secretora (V), luz del alvéolo (LA); ×10.000.

Los conductos excretores determinan la clasificación histológica de las glándulas exocrinas multicelulares (véanse cuadro 7-1 y figs. 7-14 y 7-15).

Las células de las glándulas acinares, tubulares o túbulo-acinares son serosas o mucosas (fig. 7-13 C y D y 7-15) y los acinos son serosos, mucosos o mixtos.

Las *células serosas* son piramidales truncas e aportan un producto acuoso, rico en enzimas hidrolíticas, parecido al suero (no confundir con el rumen del conducto auditivo externo). El microscopio electrónico muestra en su citoplasma todas las características de una célula productora de proteínas de exportación, que por ser de la variedad

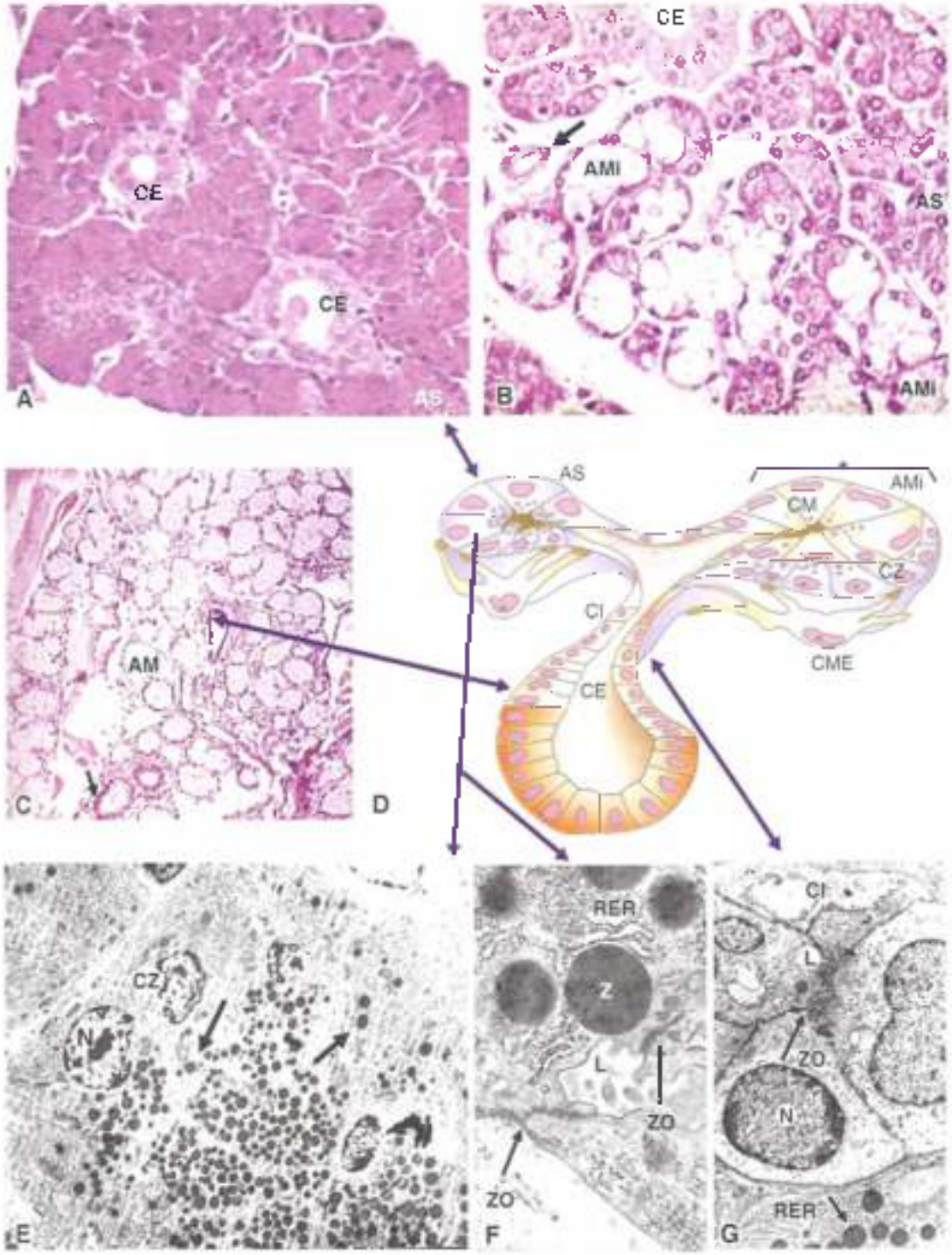

Fig. 7-15. El conjunto de imágenes ilustra adenómeros serosos, mucosos y mixtos. A. Glándula salivar parótida, ácinos serosos (AS), conductos estriados intralobulillares (CE). B. Glándula salivar submaxilar, ácinos serosos y mixtos, con semilunas serosas (AMI), arteriola en la estroma (*flecha*). C. Glándula salivar submaxilar, ácinos mixtos (AM), conducto intralobulillar (*flecha*), conducto estriado (*flecha hacia* D). D. Dibujo de un acino seroso (AS) formado por células citógenas y de un acino mixto (AMI) compuesto por células mucosas (CM) y citógenas (CZ), cuyas luces forman un canalículo intercelular (CI), continuado por un conducto estriado (CE). Los ácinos están abrazados por prolongaciones de células mioepiteliales (CME). E. Con el MO se observan partes de dos células citógenas (CZ) con el citoplasma repleto de gránulos de citógeno (*flechas*), núcleo (N). ×600. F. El lumen de un acino seroso (L) con la unión de células contiguas es sellada en el dominio apical lateral por la zonula occludens (ZO); retículo endoplasmático rugoso (RER), gránulos de citógeno (Z). ×20.000. G. Ultraestructura del corte transversal de un conducto intercelular (CI) formado por 4-5 células piramidales truncadas, cuyo lumen (L) está cerrado; zonula occludens (ZO); RER en CZ vecina, núcleo (N), gránulos de citógeno señalados por flechas. ×5.000.

secreción regulada se acumulan en el citoplasma apical como gránulos de cimógeno hasta su liberación.

Las ***células mucosas*** son piramidales, con citoplasma vacuolado y levemente acidófilo, que se tiñe poco con colorantes comunes por la escasa preservación del mucígeno durante el procesamiento histológico. Ello favorece la visualización de los límites intercelulares y del límite apical, que delimita un lumen más amplio que el de los ácinos serosos. Las células son PAS+, ya que elaboran diversas mucinas de composición química heterogénea, mezclas de glucoproteínas y proteoglucanos en diversa proporción. Son ejemplos los túbulos mucosos de las glándulas de la lengua o las glándulas mucosas del endocérvix.

Los ***ácinos mixtos*** poseen células mucosas en su porción central limitando el lumen y células serosas en la periferia del ácino formando estructuras denominadas **semilunas serosas**. Como éstas quedan alejadas del lumen, dirigen su secreción a través de capilares o **canalículos intercelulares**, que son ranuras talladas en el plasmalema de dos células contiguas. Dos de estas ranuras yuxtapuestas conforman el canalículo, que queda "sellado" mediante las uniones estrechas o *zonula occludens* que adhieren ambas células vecinas. Rodeando parcialmente los diversos tipos de ácinos hay **células mioepiteliales** que por su actividad contráctil contribuyen al proceso de excreción del contenido glandular (véase fig. 7-15).

Las glándulas liberan su producto de secreción de diversos modos. Esto permite clasificarlas como variedades **merocrinas, holocrinas** y **apocrinas**, sobre la base de estudios con microscopio óptico y microscopio electrónico (véase fig. 7-14). Cuando las células liberan el producto de secreción sin que se produzcan pérdidas citoplasmáticas, generalmente por exocitosis, y permanecen intactas al final del proceso, el modo de secreción se denomina de tipo ***merocrino***. La mayoría de las glándulas son merocrinas, como las sudoríparas, el páncreas y las glándulas de Brünner. En las glándulas ***holocrinas***, durante el proceso de secreción hay cambios degenerativos en las células secretoras, las que son eliminadas junto con la secreción. Este mecanismo es propio de las glándulas sebáceas de la piel. Las glándulas ***apocrinas***, la tercera modalidad, eliminan diminutas porciones apicales de citoplasma junto con el producto de secreción, como lo hace la glándula mamaria en la lactogénesis.

Bibliografía y Lecturas adicionales

Alberts B, Bray D, Hopkin K, Johnson A, Lewis J, Raff M, Roberts K, Walter P. Introducción a la Biología Celular. 2ª ed. Madrid: Editorial Médica Panamericana; 2006.

Blanpain C, Horsley V, Fuchs E. Epithelial stem cells: turning over new leaves. Cell 2007;128:445-58.

Bongiovanni G, Eynard AR, Calderón RO. Altered lipid profile and changes in uroplakin properties of rat urothelial plasma membrane with diets of different lipid composition. Mol Cell Biochem 2005;271:69-75.

Boutinaud M, Ben Chedly MH, Delamaire E, Guinard-Flament J. Milking and feed restriction regulate transcripts of mammary epithelial cells purified from milk. J Dairy Sci. 2008;91:988-98.

Carda C, Armengot M, Escribano A, Peydró A. Ultrastructural patterns of primary ciliar dyskinesia syndrome. Ultrastructural Pathology 2005;29:1.

Duke, RC, Ojcius DM, Young JDE. Cell suicide in health and disease. Sci Am 1996;275:48-55.

El Sayegh TY, Kapus A, Mc Culloch CA, FEBS Letter 2007;581:167-74.

Fawcett DW. Bloom-Fawcett. A textbook of Histology. 12th ed. New York & London: Chapman and Hall eds; 1994.

Geneser F. Histología, sobre bases moleculares. 3ª ed. Madrid Editorial Médica Panamericana; 2000.

Gilmour RS, Mitchell MD. Nuclear lipid signaling: novel role of eicosanoids. Exp Biol Med 2001;226:1-4.

Jiang WG, Redfern A, Eynard A, Mansel RE. Polyunsaturated fatty acids and their role in cancer invasion and metastasis. En: Jiang WG, Mansel RE, editors. Cancer Metastasis, Molecular and Cellular Mechanisms and Clinical Intervention. Netherland: Kluwer Academic Publishers; 2000. p. 225-50.

Marx J. Two major signal pathways linked. Science 1993;262:988-91.

Nagpal R, Patel A, Gibson MC. Epithelial topology. Bioessays. 2008;30:260-266

Oshima H, Rochat A, Kedzia C, et al. Morphogenesis and renewal of hair follicles from adult multipotent stem cell. Cell 2001;104:233-45.

Rothman JE, Orci L. Budding vesicles in living cells. Sci Am 1996;274:50-5.

Rovasio RA. (1976).Citoquímica y ultraestructura de superficies celulares. Tesis Doctoral. Fac.de Ciencias Médicas, Universidad Nacional de Córdoba (Arg.).

Scott JD, Pawson T. Cell Communication: The Inside Story. Sci Am 2000;282:54-61.

Stevens A, Lowe J. Histología humana. 3ª ed. Madrid: Elsevier Mosby; 2006.

Stiening CM, Hoying JB, Abdallah MB, Hoying AM, Pandey R, Greer K, Collier RJ. The effects of endocrine and mechanical stimulation on stage I lactogenesis in bovine mammary epithelial cells. J Dairy Sci. 2008;91:1053-66.

Young B, Heath JW. Wheater's Histología funcional. 4ª ed. Madrid: Harcourt; 2000.

Páginas web

http://www.kumc.edu/instruction/medicine/anatomy/histoweb/index.htm

http://www.lumen.luc.edu/lumen/MedEd/Histo/frames-/histo_frames.html

Copyrighted material

http://www.lumen.luc.edu/lumen/MedEd/Histo/frames/h-_frame1.html
http://www-medlib.med.utah.edu/WebPath/HISTHTML-/HISTO.html#1
http://www-medlib.med.utah.edu/WebPath/HISTHTML/E-M/EM.html#1
http://www.meddean.luc.edu/lumen/MedEd/Histo/virtual-histology.htm
http://www.anatomyatlases.org/MicroscopicAnatomy/Mi-croscopicAnatomy.shtml
http://www.lab.anhb.uwa.edu.au/mb140/histhome.htm
http://www.lab.anhb.uwa.edu.au/mb140/Big/Big.htm

AUTOEVALUACIÓN

Señale la única opción de respuesta correcta

1. A partir del mesodermo se desarrolla:
- a) La columna vertebral.
- b) Los cartílagos y los huesos.
- c) La dermis.
- d) El músculo.
- e) Todo lo anterior.

2. Desde el ectodermo se origina:
- a) El sistema nervioso central.
- b) El estómago.
- c) La epidermis.
- d) Los riñones.
- e) a y c son correctas.

3. Durante el desarrollo embrionario:
- a) El genoma permanece constante y la expresión génica, variable.
- b) El genoma y la expresión génica cambian.
- c) En algunas poblaciones celulares, el genoma cambia.
- d) En algunas poblaciones celulares, la expresión génica es variable.
- e) a y d son correctas.

4. La técnica de trasplante nuclear consiste en:
- a) La eliminación del núcleo de un ovocito y la inyección dentro de éste de un núcleo de una célula somática.
- b) La eliminación del núcleo del espermatozoide y la inyección de éste en una célula somática.
- c) La eliminación del núcleo de un ovocito y la inyección dentro de éste de un embrión de dos células.
- d) La inyección intracitoplasmática de un espermatozoide dentro de un ovocito completo.
- e) La inyección del núcleo de un ovocito dentro de un espermatozoide.

5. Las bases moleculares que fundamentan los fenómenos de reconocimiento, adhesión, afinidad o interacción entre las células están dadas por:
- a) Proteínas de transporte.
- b) Proteínas receptoras.
- c) Moléculas de adhesión celular y de adhesión al sustrato.
- d) Moléculas de los complejos de unión.
- e) Todo lo anterior es correcto.

6. El concepto de "movimientos morfogenéticos" durante la ontogénesis se refiere a:
- a) Movilización de leucocitos en el mecanismo de defensa.
- b) Transporte intracitoplasmático de organoides.
- c) Cambios de ubicación del núcleo celular en células diferenciadas.
- d) Cambios de posición de grupos celulares durante el desarrollo embrionario.
- e) Todo lo anterior es correcto.

7. El proceso de migración o locomoción celular es esencial en:
- a) La morfogénesis embrionaria y la defensa del organismo.
- b) La excreción celular y el transporte de organelas.
- c) La biosíntesis del citoesqueleto y la membrana basal.
- d) La señalización mediante hormonas y AMPc.
- e) Nada de lo anterior es correcto.

8. Un mecanismo de comunicación entre células no contiguas se expresa mediante:
- a) Complejos de unión de tipo *gap junctions*.
- b) Hormonas.
- c) Desmosomas.
- d) Plasmodesmos.
- e) Fosfolípidos.

9. Un tipo de interacción adhesiva entre dos células puede estar mediada por:
- a) El complejo de Golgi.
- b) La membrana basal.
- c) El mecanismo lisosómico.
- d) Las caderinas.
- e) Nada de lo anterior es correcto.

10. El concepto de "tejido" abarca:
- a) Conjuntos celulares que funcionan en forma cooperativa.
- b) Grupos de células especializadas, con funciones definidas.
- c) Células con morfología y función similar o diferente pero que, en conjunto, desarrollan una actividad armónica y característica.

Copyrighted material

☐ d) Grupos celulares con funciones coordinadas y cooperativas.

☐ e) Todo lo anterior es correcto.

11. El tejido epitelial de los organismos animales:

☐ a) Carece de membrana basal.

☐ b) Tiene escaso desarrollo de los complejos de unión.

☐ c) Posee abundantes células con escasa sustancia intercelular.

☐ d) Tiene la propiedad de rellenar espacios entre los otros tejidos.

☐ e) Nada de lo anterior es correcto.

12. Un epitelio secretor se caracteriza por:

☐ a) Contactos intercelulares escasos.

☐ b) Abundante retículo endoplasmático rugoso.

☐ c) Complejo de Golgi poco desarrollado.

☐ d) Sistema lisosómico muy activo.

☐ e) Gran concentración de microtúbulos.

13. Indique cuál de las siguientes afirmaciones es incorrecta.

☐ a) La membrana basal es el soporte de todos los epitelios y está constituida por componentes derivados exclusivamente del tejido conectivo subyacente.

☐ b) La membrana basal es un indicador de polaridad de las células epiteliales y filtra las sustancias que se intercambian entre el tejido epitelial y el conjuntivo.

☐ c) Entre los componentes típicos de la membrana basal son importantes las glucoprotínas, responsables de la positividad del PAS.

☐ d) La membrana basal contiene fibras de colágeno tipo IV y proteínas adhesivas que interactúan con las integrinas presentes en la membrana plasmática basal de la célula epitelial.

☐ e) La lámina lúcida de la membrana basal está constituida por finos filamentos y su visualización sólo es posible con microscopia electrónica de transmisión.

*Indique si las siguientes afirmaciones son **verdaderas** o **falsas**. En las falsas, subraye el(los) elemento(s) erróneo(s)*

1. Las células caliciformes son glándulas unicelulares.
   ☐ V ☐ F
2. Las glándulas sebáceas constituyen un ejemplo de glándulas holocrinas.
   ☐ V ☐ F
3. El parénquima de una glándula está formado por la porción secretora.
   ☐ V ☐ F
4. Las glándulas mucosas y serosas se diferencian por la forma en que liberan su producto de secreción.
   ☐ V ☐ F
5. Las glándulas mucosas se caracterizan porque su secreción no se tiñe con hematoxilina-eosina.
   ☐ V ☐ F
6. Una célula epitelial polarizada puede tener abundantes microvellosidades en la superficie apical para aumentar la superficie de intercambio.
   ☐ V ☐ F
7. La membrana basal es el soporte de todos los epitelios y está constituida por componentes derivados exclusivamente desde el tejido conectivo subyacente.
   ☐ V ☐ F
8. La membrana basal determina la polaridad de las células epiteliales y filtra las sustancias que se intercambian entre el tejido epitelial y conectivo.
   ☐ V ☐ F
9. Entre los componentes líquidos de la membrana basal prevalece el perlecano, proteoglicano rico en heparansulfato compuesto responsable de la positividad del PAS.
   ☐ V ☐ F
10. La lámina reticular contiene fibras de colágeno tipo IV y proteínas adhesivas que interactúan con las integrinas presentes en la membrana plasmática basal de la célula epitelial.
    ☐ V ☐ F
11. La lámina lúcida ésta constituida por finos filamentos y sólo es posible su visualización a nivel de microscopia electrónica de transmisión.
    ☐ V ☐ F

Copyrighted material

8 *Las actividades de defensa y reparación del cuerpo*



Fig. 8-1. Dibujos de elementos del tejido conectivo y óseo. A. Mesenterio de rata. B. Movimiento ameboide de un leucocito. C. Mesenterio de cobaya. D. Proceso de osificación de fémur de conejo. De: Nouveaux *Éléments d'Histologie* de E. Kaufmann. Octave Doin, éditeur, Paris, 1895.

Tejido conjuntivo y órganos de sostén y del metabolismo mineral

Aldo R. Eynard y Carmen Cerda Batalla

Resumen conceptual

*El **tejido conectivo** o **tejido conjuntivo** (TC) agrupa a una variedad de tejidos que se caracterizan por conectar o unir y proporcionar nutrición, soporte y protección a otros tejidos. Tienen variadas actividades inductoras de la morfología, la diferenciación y la arquitectura de los diversos órganos. Forman la estroma de todos los sistemas orgánicos, es decir, la trama o armazón estructural del cuerpo, así como el microambiente de prácticamente todas las células del organismo. Sus componentes son importantes no sólo para el desarrollo y el funcionamiento normal de los aparatos y sistemas, sino que intervienen también en los procesos de defensa y reparación (cicatrización, por ejemplo) que tienen lugar en el organismo. Íntimamente vinculados al TC se encuentran los vasos sanguíneos, que transportan células prontas a migrar al TC para defensa ante la lesión física, química o biológica; de ahí que se hable de tejido o complejo "conectivo-vascular", territorio donde se lleva a cabo uno de los complejos procesos de defensa del organismo: la inflamación.*

Las variedades más duras de TC forman los llamados órganos de sostén, como los huesos, los cartílagos y las articulaciones, mientras que una variedad blanda como el tejido adiposo cumple funciones de reserva de lípidos y endocrina. Existen variedades de TC cuya sustancia extracelular es líquida, como la sangre, muy relacionada con los órganos de defensa del sistema linfático. En éstos maduran y residen muchas de las células que participan en la importante respuesta de defensa del organismo, el sistema inmunitario. El TC también forma los tendones y los ligamentos que relacionan las diferentes partes del sistema oseomuscular o musculoesquelético, así como las aponeurosis, las fascias, las cápsulas articulares y las vainas que recubren los diversos órganos.

Una característica fundamental de los TC es la continuidad entre todos ellos. Las fibras y la sustancia fundamental de TC contiguos se prolongan sin interrupción, lo cual indica que todos ellos son variedades de un mismo tejido, desarrolladas como adaptación a las funciones que deben cumplir. Otra de esas importantes funciones es integrar las bases de la "comunicación" entre diferentes células, tejidos y órganos. Ello explica, además, que muchos procesos patológicos no se limitan a una variedad de TC, sino que pueden extenderse a los TC vecinos como, por ejemplo, la inflamación de los tendones y de las vainas sinoviales que los rodean (tenosinovitis).

TEJIDO CONJUNTIVO

Durante una carrera, un joven ha sufrido una caída que le ha ocasionado una fractura ósea expuesta de la tibia. Transcurridas aproximadamente 6 semanas y con inmovilización y rehabilitación adecuadas, la cicatrización de los tegumentos superficiales y la consolidación de la fractura han evolucionado en forma favorable.

Como en todos los tejidos, en los TC encontramos una notable correlación entre la estructura y la función de sus componentes; son muy característicos los grandes variaciones en la proporción relativa entre células y matriz extracelular (fibras y sustancia fundamental), pero en todos ellos la distancia entre las células es amplia. Las características funcionales de los TC dependen de las propiedades de sus componentes; así, la gran variedad de fibras celulares explica alguna de las múltiples funciones de los TC como la de defensa. La resistencia mecánica depende principalmente de la presencia de la proteína, el tropocolágeno, que forma las fibras colágenas, y de reticulina, mientras que la capacidad de los TC para almacenar agua e iones depende de ciertos carbohidratos complejos denominados proteoglucanos (PG), muy abundantes en la matriz extracelular.

Componentes celulares y extracelulares

Los tejidos conjuntivos están formados por células y **matriz extracelular (MEC)**, esta última integrada a su vez por una gran variedad de moléculas fibrosas y solubles (**sustancia fundamental o amorfa**) casi inexistente en los otros tejidos.

Células

Las células que residen de manera permanente en el TC como células fijas son: **fibroblastos** (y sus variantes funcionales), **células mesenquimáticas** perivasculares, **células adiposas** y **celulas pigmentarias**. Las células móviles son aquellas originadas en la médula ósea y llegan al TC para realizar sus diferentes funciones tras su paso por la sangre (**neutrófilos**, **macrófagos**, **células presentadoras de antígeno**, **linfocitos**, **plasmocitos**, **mastocitos** y **granulocitos**).

Fibroblastos

Estas células son las más comunes y representativas del TC. Son basófilas, grandes, fusiformes o aplanadas, con numerosas prolongaciones que se extienden entre haces de fibras extracelulares que la misma célula sintetiza, como el **colágeno** y las **glucoproteínas**, como la **fibronectina**. Las prolongaciones son difíciles de ver con MO, pero pueden identificarse con técnicas inmunohistoquímicas para identificar las moléculas de **vinculina**, **α-actinina**, **paxilina**, etc., asociadas con los contactos focales, sitio en donde los filamentos de actina del citoesqueleto se relacionan con receptores **integrinas** de la membrana que, a su vez, se unen con componentes de la MEC. El núcleo del fibroblasto es esférico u ovoide, según la forma de la célula y la incidencia de corte histológico (figs. 8-1, 8-2 y 8-3).

La apariencia morfológica del fibroblasto, como el de otras células, varía de acuerdo con su estado funcional. Así, la célula que está fabricando activamente MEC es voluminosa y posee un núcleo de cromatina laxa y un nucléolo prominente. Contiene un retículo endoplasmático rugoso muy desarrollado y un notable aparato de Golgi. En resumen, el fibroblasto presenta todas las características de las células que están elaborando muchas proteínas para la exportación, como: 1) **tropocolágeno**, proteína fibrosa que por su polimerización extracelular da origen a las fibras colágenas y de reticulina, 2) **elastina** y **fibrilina**, 3) diversas **glucoproteínas** (GP) que forman parte de la matriz extracelular y/o de las membranas basales, 4) **proteoglucanos** (PG), moléculas formadas por una porción importante de carbohidratos unidas a una proteína. La porción de carbohidratos de los proteoglucanos, rica en moléculas de **glucosamina** y grupos sulfato, se denomina **glucosaminoglucanos** (GAG) (fig. 8-3).

Los fibroblastos participan en la remodelación de la MEC, ya sea endocitando y destruyendo los componentes estructurales o transformándose en células cargadas de filamentos contráctiles para favorecer los mecanismos de cicatrización (**miofibroblastos**). En estado de reposo, el fibroblasto tiene un desarrollo menor de sus organelas, adquiere una coloración más eosinófila y la cromatina nuclear se torna heterocromática: se dice que la célula se ha transformado en un fibrocito (figs. 8-2 y 8-4). Cuando el fibroblasto se especializa en sintetizar fibras de reticulina, se denomina **célula reticular**, o **elastocito** cuando produce la elástica, **queratocitos** en el es

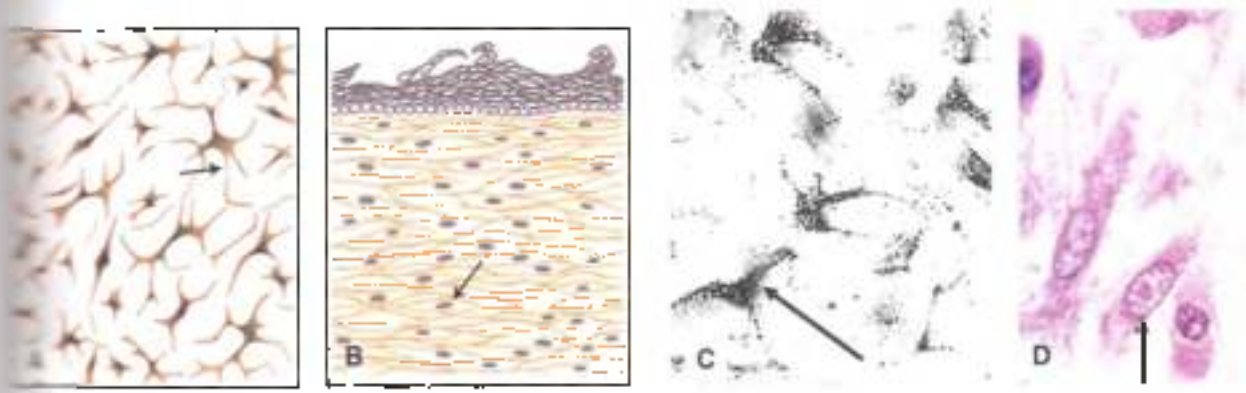

Fig. 8-1. Dibujos de fibroblastos (flechas) en el TC laxo (A), denso (B) de la dermis. (C) Fibroblastos luego de la demostración histoquímica de la enzima dipeptidil-peptidasa (D). Foto de fibroblastos en colagenogénesis en un agujero dental; nótese el citoplasma basófilo con ondulaciones, núcleo grande y eucromático y nucléolo prominente (flecha). HE 830x

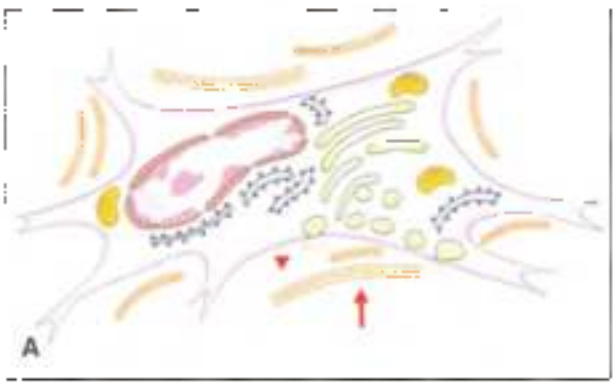

Fig. 8-2. A. Esquema de un fibroblasto que muestra exocitosis de tropocolágeno (cabeza de flecha) y un polímero de fibrillas de colágeno en la MEC (*flecha*). B. Un fibrocito, fibrillas colágenas cortadas longitudinalmente (FCL) y transversalmente (FCT). N, núcleo; ME, 5.000×.

Forma de la córnea y tenocito en los tendones, denominaciones que aluden a la gran capacidad adaptativa de esta célula. Además, en su superficie presenta receptores para el factor de crecimiento Fibroblástico (FGF, *fibroblast growth factor*), un mitógeno sintetizado también por muchas otras células, como los macrófagos.

Células mesenquimáticas indiferenciadas

Son células pluripotentes de aspecto similar al fibroblasto pero con un desarrollo menor de organelas biosintéticas y, por ello, difíciles de identificar.

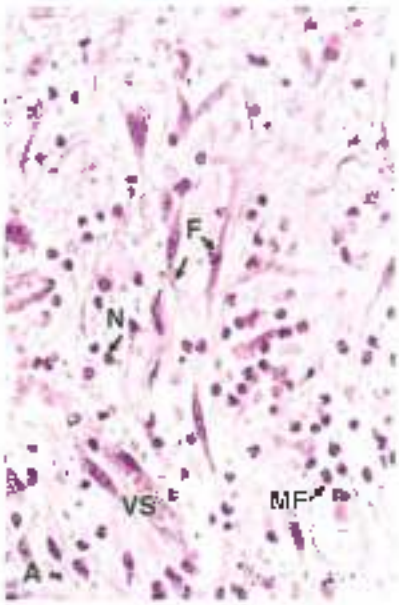

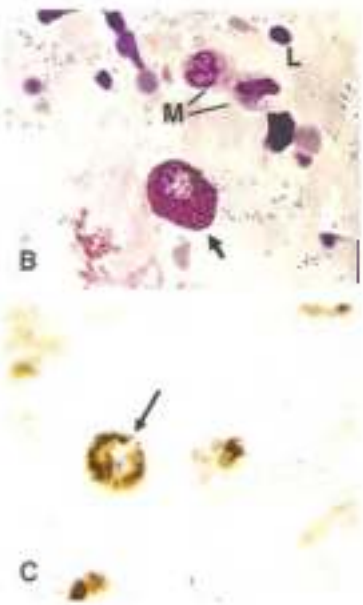

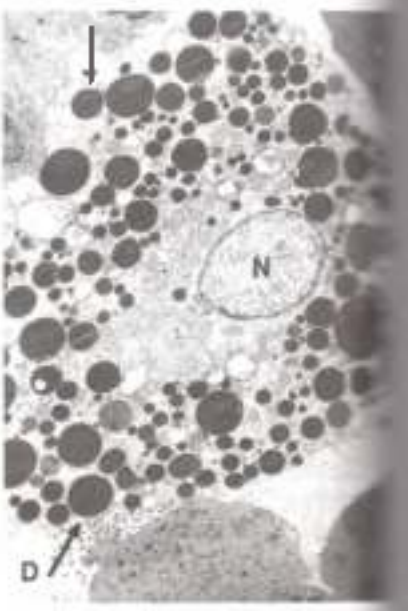

Fig. 8-3. A. Área vecina a una inflamación experimental; se observan numerosos fibroblastos (*F*), macrófagos (*MF*), neutrófilos (*N*) y un vaso sanguíneo (*VS*). 100×. B. Macrófagos (*M*), mastocito (*flecha*) y linfocito (*L*) en TC laxo. 400×. C. Demostración histoquímica de fosfatasa ácida en lisosomas de un macrófago (*flecha*), cuya área nuclear es de reacción negativa (apariencia vacuolada; técnica de Gomori, 400×. D. Imagen ultraestructural de un macrófago de corte del núcleo excéntrico (*N*) y abundantes lisosomas (*flechas*). 2.500×.

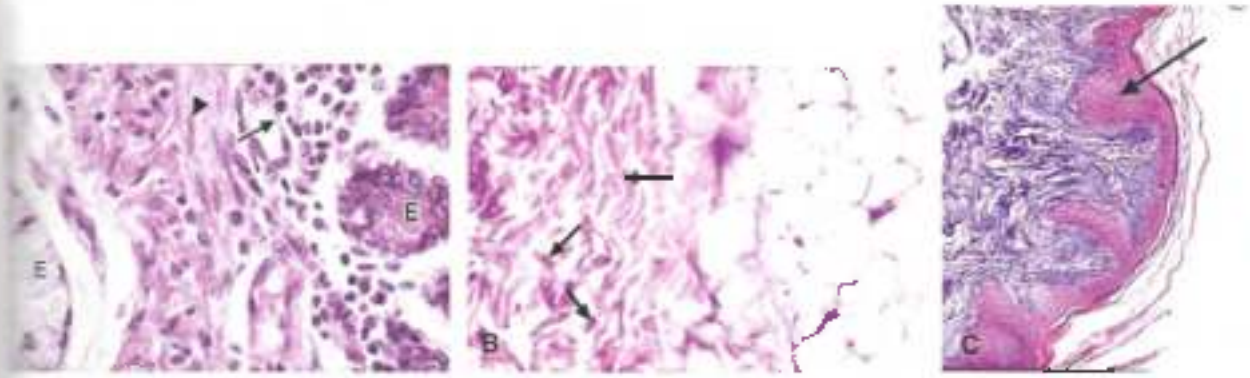

Fig. 8-4. A. TC laxo de la lámina propia del duodeno; mínima abundancia celular, algunos fibrocitos (cabeza de flecha) y pocas fibras colágenas, vaso sanguíneo (flecha), epitelio (E); HE, 400×. B. TC denso irregular en la dermis de la piel; hay abundantes y gruesas fibras colágenas (flechas); HE, 400×. C. Piel con tinción tricrómica de Masson, el TC denso de la dermis se tiñe de azul; la epidermis (flecha) se tiñe de violeta a partir de 200×.

tos de rutina. Se sitúan alrededor de los vasos sanguíneos y de su persistente división a lo largo de la vida se obtienen células del TC común o específico (osteoblastos, condroblastos, adipoblastos, etc.).

Células adiposas o adipocitos

Estas células se encuentran dispersas por todo el TC en cantidad variable y en mayor número en el tejido adiposo subcutáneo, con dependencia del sexo, del estado de nutrición, de la edad, etc. (véase "Tejido adiposo").

Células pigmentarias del tejido conjuntivo

Son células provistas de melanina o bien macrófagos que han ingerido pigmentos. Se encuentran en número variable en el TC de diversos órganos y localizaciones variadas. En la piel y en la túnica vascular del ojo se denominan cromatóforos o melanóforos; son macrófagos que han fagocitado melanina. Cuando fagocitan sustancias inhaladas como el carbón en los pulmones, o derivados del metabolismo de la hemoglobina donde se han extravasado hematíes, se convierten en células pigmentadas.

Monocitos

Los monocitos se originan en la médula ósea y pasan a la sangre, desde donde migran a través de los capilares al TC y constituyen una de las fuentes de los macrófagos del TC. En los frotis se reconocen por su tamaño (9 a 12 µm), su forma redondeada y su núcleo indentado o reniforme (véase fig. 8-3). Las características estructurales de los monocitos en reposo son equivalentes a las de la sangre circulante. Los monocitos son células con notable actividad amoeboide y escasa capacidad macrofágica.

Las poblaciones de monocitos y de macrófagos forman parte del sistema reticuloendotelial (SRE), concepto clásico pero actualizado que involucra al conjunto de células que se encuentran diseminadas por todo el organismo, cuya función común es la de fagocitar y degradar sustancias que provienen tanto del exterior (bacterias, virus, hongos, etc.) como del mismo organismo. Entre otras funciones, el SRE se encarga de metabolizar la hemoglobina tan pronto como las líneas de los eritrocitos viejos que han sido fagocitadas. Este proceso se denomina hemocateresis y da lugar a la producción de pigmentos de almacenamiento del hierro, como la hemosiderina, formada por moléculas de ferritina. El hierro será utilizado luego para la formación de nuevos eritrocitos. El concepto de sistema mononuclear fagocítico (SMF) o de sistema monocito macrófago (SMM), utilizado en la actualidad en vez de SRE, incluye todos los tipos celulares con capacidad fagocítica y sus precursores monocíticos, pero excluye las controvertidas células endoteliales sinusoidales y otras células que captan sólo pequeñas cantidades de colorantes vitales mediante pinocitosis y no por medio de fagocitosis. El SMF/SMM comprende los monocitos de la sangre, los macrófagos del TC, los órganos linfoides y la médula ósea, los fagocitos alveolares de los pulmones, las células de Kupffer del hígado, la microglía del tejido nervioso y los osteoclastos. El principal atractivo que posee este concepto unificador es que los estudios de marcación celular han demostrado que todos sus miembros pertenecen al mismo linaje celular. Se originan a

partir de un precursor común situado en la médula ósea y luego se distribuyen a través de la sangre hasta las diferentes localizaciones en las que llevan a cabo sus respectivas funciones.

Macrófagos o histiocitos

Los **macrófagos** pueden originarse también de células mesenquimáticas primitivas. La apariencia morfológica del macrófago varía con la etapa del desarrollo en que se encuentre. En estado de reposo (**macrófago fijo**) es poliédrico, oval o fusiforme y puede ser difícil diferenciarlo de un fibroblasto (véase fig. 8-3). Cuando es estimulado, aumenta su tamaño y se moviliza (**macrófago libre**), su forma se torna muy irregular por la aparición de numerosas prolongaciones, muchas de ellas con extremos engrosados y romos (seudopodios) y oligos citoplasmáticos. El núcleo se agranda, la cromatina se hace menos densa y pueden verse uno o dos nucléolos, el ergastoplasma es más evidente, se incrementan los lisosomas primarios, así como los lisosomas secundarios en los que se puede identificar el material fagocitado. Como "marcador lisosómico" se pueden utilizar una técnica inmunocitoquímica con anticuerpos dirigidos contra alguna de las enzimas lisosómicas o la demostración citoquímica de actividad de la **fosfatasa ácida** (véase fig. 8-30).

Con frecuencia se producen contactos y fusiones entre macrófagos, ya que algunos tienden a fusionarse entre sí, que originan las **células gigantes multinucleadas** (o **células gigantes de cuerpo extraño**).

La capacidad fagocítica del macrófago se extiende a partículas diversas, células enteras muertas, fragmentos celulares o bacterias. Esta propiedad y su activa movilidad pueden demostrarse en forma experimental si en un animal de laboratorio se inyecta por vía subcutánea una sustancia extraña al organismo (tinta china, el polisacárido carrageenina, el colorante azul tripano). Luego de un tiempo, los cortes histológicos de la zona correspondiente al SMR/SMM del área inyectada mostrarán abundantes macrófagos que han migrado hacia la sustancia extraña y la han fagocitado e incorporado a su citoplasma. El material ingerido puede ser degradado en el interior del macrófago o puede permanecer dentro de la célula durante mucho tiempo, hasta que el macrófago muera. Así, la hemoglobina de los eritrocitos viejos (que son retirados de la circulación es fagocitada y degradada por los macrófagos) lo mismo que cuando se produce una hemorragia en los tejidos (hematoma).

El notable desarrollo del sistema **lisosómico** es la base funcional de la capacidad fagocítica de los macrófagos y se asocia con un papel importante en los procesos de defensa e inmunitarios del organismo. Luego de incorporar bacterias o cuerpos extraños, y como consecuencia de la digestión intracelular, los **determinantes antigénicos** son puestos en la superficie de su membrana plasmática. A continuación, los macrófagos pueden "presentar los antígenos" a determinados linfocitos, cual dispará el mecanismo mediante el cual estos elaborarán los anticuerpos correspondientes. Así, no actúan en forma aislada en su lucha contra las infecciones, sino que cooperan con los linfocitos que también acuden a las zonas en las que ha producido una invasión bacteriana o la penetración de un cuerpo extraño, como se verá más adelante.

Células dendríticas (células presentadoras de antígenos; CPA)

Este grupo celular se vincula por su origen con los macrófagos con los que también tienen en común la expresión de moléculas de clase II del **complejo mayor de histocompatibilidad (CMH)**. Este complejo les permite presentar antígenos a los linfocitos. "Células presentadoras de antígeno" (CPA).

Las **células dendríticas** se encuentran tanto en tejido linfoide como no linfoide, donde reciben diferentes nombres. Así, en la epidermis son las **células de Langerhans** y en el TC de pulmón, riñón y aparato digestivo son las **células dendríticas interticiales**. En el tejido linfoide del timo, zonas de cortezo y médulas, linfáticos dependientes del timo se encuentran las **células dendríticas interdigitales**; en el tejido linfoide de los nódulos linfáticos dependientes de la médula ósea se denominan **células dendríticas foliculares** (véase más adelante "El sistema inmunitario").

Linfocitos

Son las células más pequeñas del TC, escasas en condiciones normales y sin actividad fagocítica. Sin embargo, pueden llegar a alcanzar un gran número y formar cúmulos o **nódulos linfoideos**. Las **placas de Peyer**, que son características de la lámina propia del intestino delgado (íleon), están formadas por el agrupamiento de nódulos linfoideos.

Los linfocitos del TC son semejantes a los de la sangre y de la línea de donde provienen, poseen un núcleo relativamente grande, heterocromático y citoplasma escaso que se observa como un halo débilmente basófilo. De allí el aspecto de "manzanas desnudas" de estas células (figs. 8-5 y 8-6 y también fig. 8-3).

Poseen pocas mitocondrias, escaso RER y un aparato de Golgi pequeño, en tanto que son numerosos los ribosomas libres (fig. 8-7). Los linfocitos

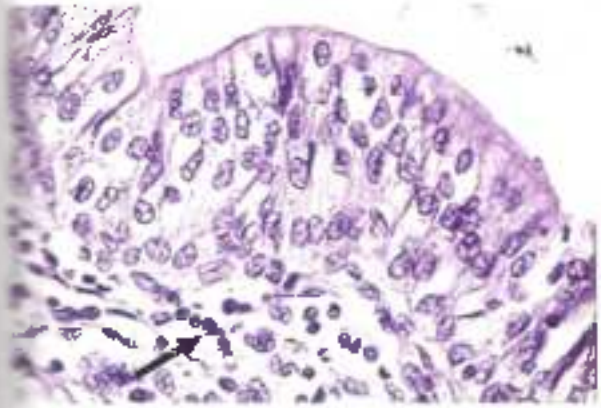

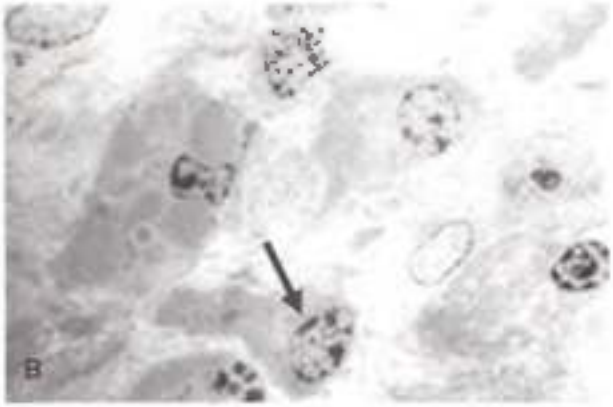

Fig. 8-5. A. Numerosos linfocitos infiltran la lámina propia y el urotelio de la mucosa de una vejiga inflamada (*cistitis flecha*). HE. 200×. B. Imagen ultraestructural de un linfocito en el TC laxo, con escasos gránulos en su citoplasma (*flecha*), 4000×.

un papel muy importante en los procesos de defensa del organismo. Su número aumenta notablemente en los TC en los procesos inflamatorios crónicos (véase más adelante el "El sistema inmunitario").

Plasmocitos o células plasmáticas

Los plasmocitos son los linfocitos B activados para la síntesis y la secreción de inmunoglobulinas, moléculas de anticuerpos muy específicos capaces de neutralizar sus correspondientes antígenos. Tienen características de células secretoras, forma ovalada o redondeada, núcleo excéntrico y relativamente pequeño, con cromatina dispuesta en bárbulos radiados heterocromáticos y nucléolo prominente. El citoplasma es abundante e intensamente basófilo por su ergastoplasma muy desarrollado, que al MET corresponde a un desarrollo abundante del RER. Muestra una zona yuxtanuclear poco teñida de forma semilunar, que corresponde al voluminoso aparato de Golgi (véanse figs. 8-6 y 8-7).

Las diversas variedades de TC contienen cantidades variables de plasmocitos. Son muy abundantes en la lámina propia de la mucosa del intestino, la estroma de glándulas salivales, en la médula ósea y en los órganos linfoideos, mientras que su número es escaso en el TC laxo (véase el "El sistema inmunitario").

Mastocitos o células cebadas

Se encuentran en todas las variedades de TC, a lo largo de los vasos sanguíneos. Son células grandes, ovales y poco móviles. Se caracterizan por un citoplasma con gran cantidad de gránulos que, en pre

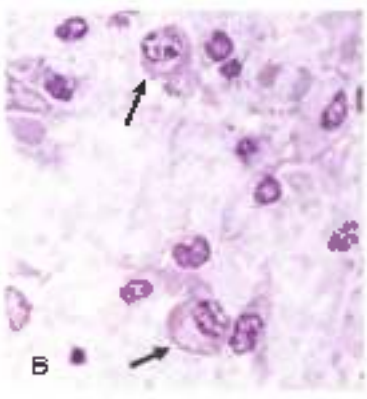

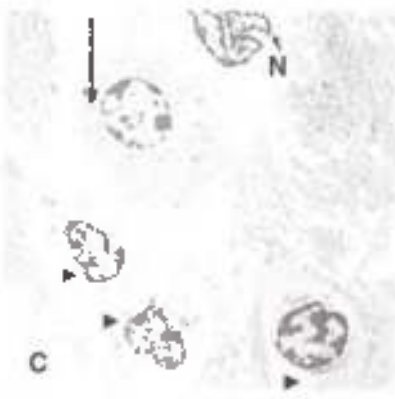

Fig. 8-6. A. Dibujo de plasmocitos (P) y un mastocito (M) en TC laxo. B. Fotografía de TC laxo con plasmocitos, cuyo citoplasma muestra vacuolas secretoras en la zona del aparato de Golgi (*flechas*); AGO. 400×. C. Imagen ultraestructural de un plasmocito (*flecha*), tres linfocitos (*cabezas de flecha*) y un neutrófilo (N); 8.000×.

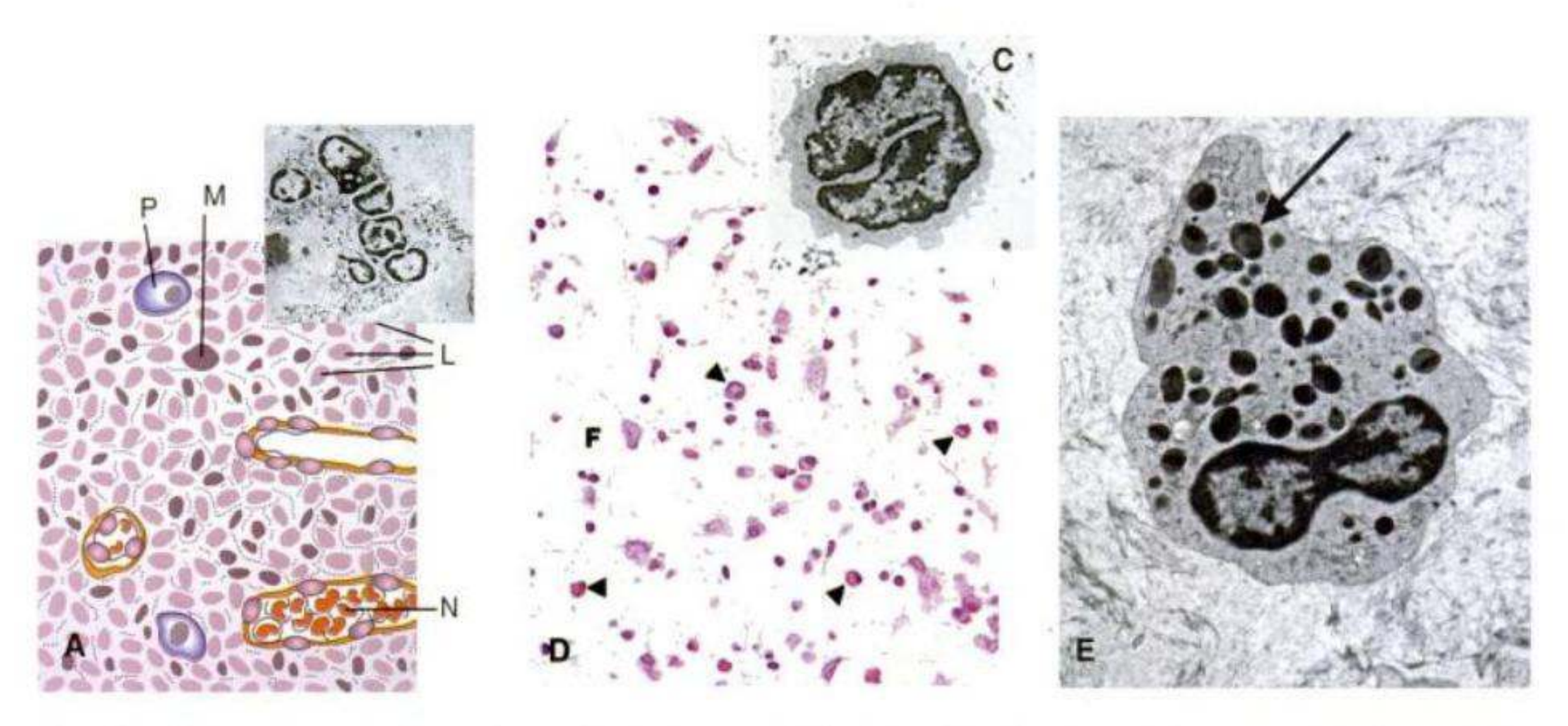

Fig. 8-7. Dibujo que representa, en el panel **A**, la riqueza de infiltrado defensivo de una lámina propia del aparato digestivo (*L*-linfocitos; *M*, mastocito; *P*, plasmocito), que se incrementa con la llegada de granulocitos por vía sanguínea (*N*, neutrófilos). **B.** Aspecto ultraestructural de un neutrófilo con núcleo polilobulado y numerosos gránulos (lisosomas) citoplasmáticos; ME, 3.000×. **C.** Típica ultraestructura de un linfocito pequeño; ME, 3.000×. **D.** Lámina propia del aparato respiratorio con un discreto infiltrado, en particular de eosinófilos (*cabezas de flecha*), *F*, fibroblasto. HE, 200×. **E.** Un granulocito eosinófilo con su típico núcleo bilobulado y gránulos (variedad de lisosomas) que contienen cristaloides (*flecha*); ME, 5.000×.

paraciones teñidas con HE, se colorean débilmente con la eosina. Cuando la preparación se tiñe con un colorante básico como el azul de toluidina, los gránulos se ven de color rojo violáceo (**reacción metacromática**). El núcleo, en cambio, se ve con dificultad porque está rodeado por las granulaciones y se tiñe de azul (**ortocromático**) (fig. 8-8; véanse también figs. 8-6 y 8-7).

Sintetizan el carbohidrato complejo **heparina**, responsable de la reacción metacromática de los gránulos y de actividad anticoagulante, además de **histamina**, que tiene un papel importante en el comienzo del proceso inflamatorio, pues aumenta la permeabilidad capilar. Así, los agentes farmacológicos que producen desgranulación de los mastocitos aumentan la cantidad de histamina en el tejido. Los

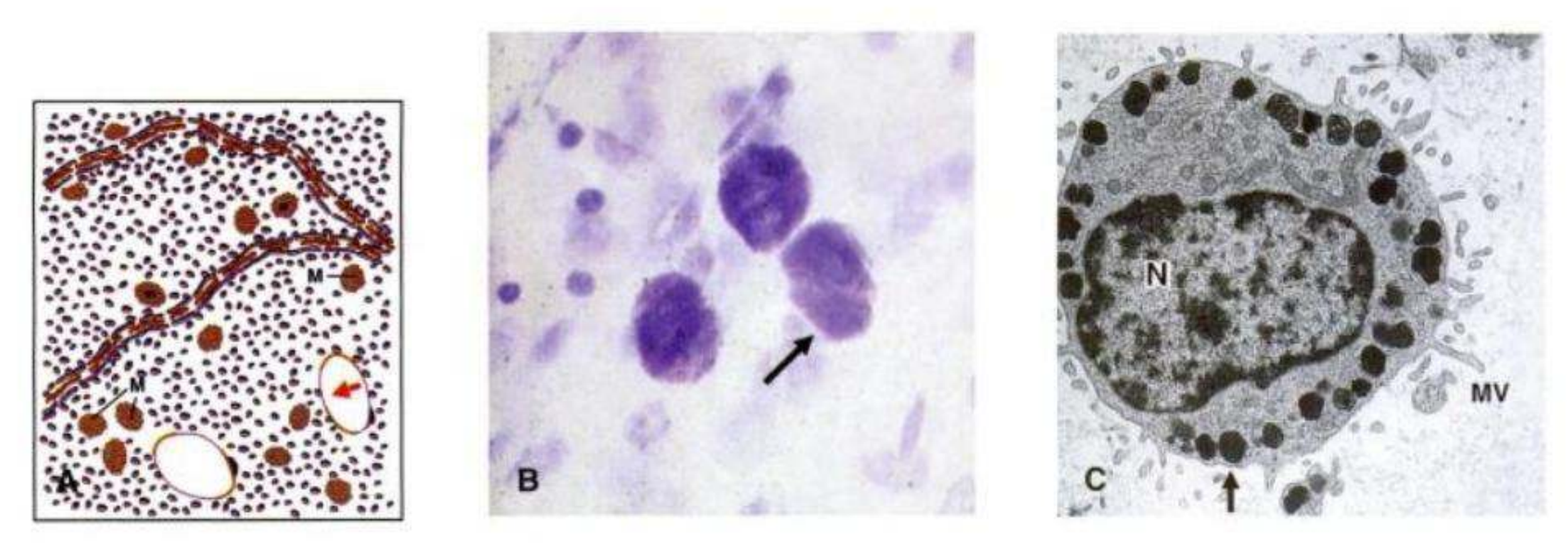

Fig. 8-8. A. Dibujo que representa un mesenterio de rata teñido con ATO, en el que se observan mastocitos (*M*) a lo largo de vasos sanguíneos y adipocitos (*flecha*). **B.** Mastocitos con típica coloración metacromática de sus gránulos (*flecha*); ATO, 200×. **C.** Mastocito visto al ME; sus gránulos están en la periferia del citoplasma (*flecha*) y presenta numerosas microvellosidades (*MV*); núcleo (*N*); 5.000×.

Copyrighted material

mastocitos poseen **receptores para Fc** (Fc: dominio de la molécula de inmunoglobulina), los cuales se unen a la **inmunoglobulina E** (IgE) elaborada por los plasmocitos. Por este mecanismo, la IgE queda expuesta en la membrana del mastocito, lista para reaccionar con cualquier antígeno complementario a los sitios de unión de dicha IgE. Cuando eso sucede, el mastocito se desgranula rápidamente, por fusión de las membranas de sus gránulos con el plasmalema (exocitosis), y se liberan histamina y **leucotrienos**, estos últimos responsables de la contractura brusca del músculo liso bronquial, como sucede en el asma y en otros procesos alérgicos. Aunque hay gran semejanza entre el mastocito y el leucocito basófilo de la sangre, algunos autores consideran que son dos células diferentes.

Granulocitos neutrófilos

Los neutrófilos son células móviles, **micrófagos** en el TC, al que llegan provenientes del torrente sanguíneo atravesando las paredes de los capilares y las vénulas. El núcleo de esta célula es irregular, ya que presenta varios lóbulos (véanse figs. 8-3A y 8-6C). Su citoplasma posee **gránulos azurófilos** llamados "inespecíficos". Son lisosomas que contienen enzimas hidrolíticas como la **mieloperoxidasa** y la **lisozima**. Otra variedad de lisosomas son los numerosos y pequeños **gránulos específicos**, ricos en **fosfatasa alcalina**, **lactoferrina**, lisozima y colagenasa. (fig. 8-7A).

Los neutrófilos del TC varían en número según la edad y las condiciones fisiológicas del individuo. Por ejemplo, durante la digestión de los alimentos, se encuentran en mayor número en la lámina propia gastrointestinal. En situaciones patológicas, como una inflamación aguda, el número de neutrófilos aumenta notablemente (véase fig. 8-7). Las células del pus o **piocitos** de los abscesos, panadizos, flemones, etc., son neutrófilos cuya morfología se modificó por su participación en el proceso inflamatorio.

Granulocitos eosinófilos

Son micrófagos móviles que llegan al TC también desde la sangre. Su núcleo es bilobulado y presenta un citoplasma intensamente rosado o anaranjado, según el colorante utilizado (eosina, eritrosina, etc.), debido a la coloración de sus gruesos gránulos específicos, que son una variedad de lisosomas (véase fig. 8-7).

Los eosinófilos están relacionados con los fenómenos inmunitarios de hipersensibilidad. Fagocitan y destruyen los complejos de antígeno-anticuerpo. Por ello, el número de eosinófilos aumenta en el TC y en los frotis sanguíneos, tanto en las enfermedades parasitarias como en las afecciones alérgicas.

Matriz extracelular

La matriz extracelular (MEC) es el conjunto de moléculas fibrosas y solubles que forman el ambiente donde están inmersas las células conjuntivas y que han sido sintetizadas principalmente por ellas mismas. La estructura y la composición de la MEC condicionan sus funciones en las diferentes regiones de un organismo. Así, sus macromoléculas hidrófilas, al atrapar muchas moléculas de agua, facilitan la difusión de un gran número de sustancias nutritivas y la eliminación de detritos. Las proteínas fibrosas (**colágeno**, **fibronectina**, **laminina**, etc.) confieren a la MEC su resistencia mecánica y elasticidad necesarias para diversas funciones biológicas; los minerales depositados en la matriz orgánica otorgan rigidez al hueso. Muchas moléculas de membrana que se expresan hacia el ambiente extracelular, como los receptores **integrinas** y las **moléculas de adhesión celular** (CAM: *cell adhesion molecules*), controlan la unión intercelular, la migración celular y las interacciones célula-célula y célula-MEC; la variedad de moléculas correspondientes a **factores tróficos** o **factores de crecimiento**, **factores quimiotácticos**, etc., controlan la movilidad, la distribución, la proliferación y el diferenciación celular, tanto en condiciones normales (crecimiento y reparación tisular) como patológicas (inflamaciones, tumores, etc.).

Moléculas fibrosas o filamentosas del tejido conjuntivo

Con el MO y técnicas de coloración convencionales, en el TC se distinguen diferentes tipos de componentes fibrosos: las **fibras colágenas** y **fibras reticulares,** –dos variedades estructurales de la molécula de colágeno–, y las **fibras elásticas**. Las fibras colágenas y las reticulares se tiñen con colorantes ácidos y con impregnaciones con sales de plata. Con este último procedimiento, los gruesos haces y fascículos de fibras colágenas se tiñen de color pardo tenue, mientras que las redes de delgadas fibras reticulares se colorean de pardo negruzco (figs. 8-9 y 8-10).

El colágeno constituye una numerosa familia de proteínas fibrosas, ampliamente distribuida en todas las variedades de TC, encargadas de soportar las fuerzas de tensión y tracción. El precursor de la molécula de colágeno se forma en el compartimiento reticulo-endoplasmático-aparato de Golgi por interacción de tres cadenas polipeptídicas entrelazadas en forma de helicoide, con secuencias de aminoácidos ricos en **prolina**, **hidroxiprolina** y **glicina**. Esta molécula es segregada de la célula (fibroblasto, osteoblasto, etc.) en la forma del precursor **procolágeno**, que contiene péptidos en cada extremo que impiden su ensamblado intracelular. Ya fuera de la

Copyrighted material

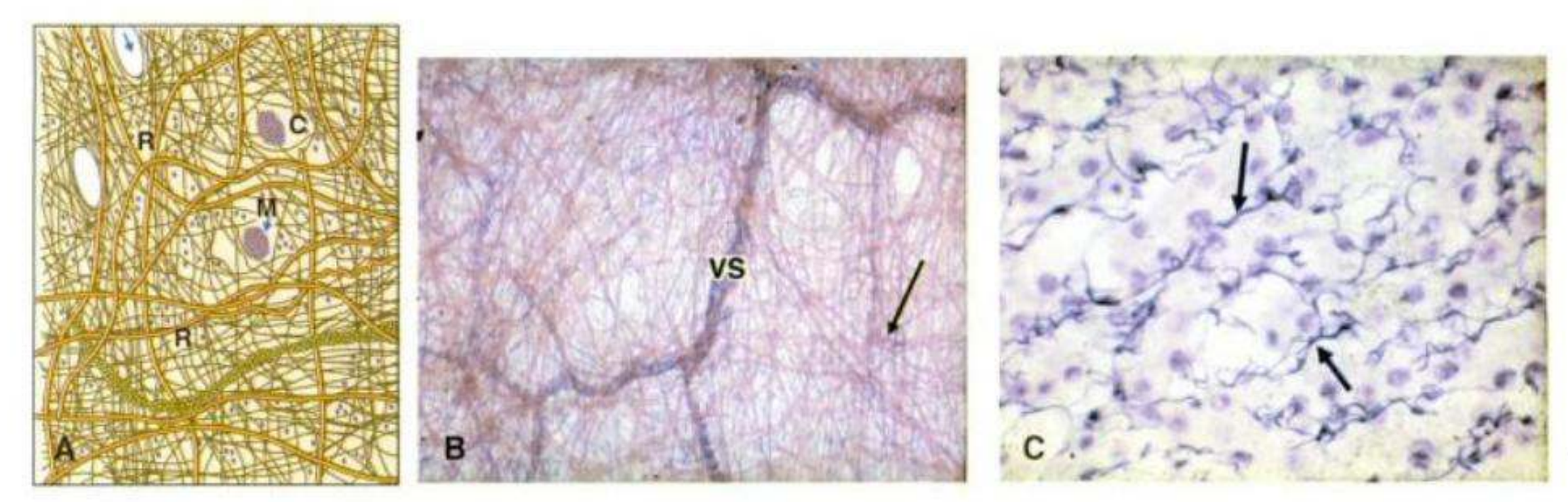

Fig. 8-9. A. Dibujo de una preparación de mesenterio teñido con impregnación argéntica; se observan las fibras de colágeno (C), de reticulina (*R*) y mastocitos (*M*) adipocito (*flecha*). En el panel **B.** Foto de la misma preparación; las fibras colágenas se ven de color rojizo (*flechas*) vaso sanguíneo (*VS*) 200×. **C.** Delicada trama de fibras de reticulina de la estroma hepática (*flechas*); impregnación argéntica, 200×.

célula, las enzimas extracelulares **procolágeno-proteinasas** cortan dichos dominios y permiten el ensamble extracelular de las fibrillas de colágeno de unos 10-300 nm de diámetro y la asociación entre éstas forman las fibras colágenas de 5 µm a 3 µm de diámetro (véanse figs. 8-2 y 8-10). La variabilidad en la secuencia de aminoácidos determina más de 20 tipos diferentes de colágeno con una organización peculiar de las fibras con resistencia mecánica variable. Las variantes más frecuentes (**colágenos de tipos I, II, III, V** y **XI**) son formas fibrosas o intersticiales, constituidas por microfibrillas de colágeno que poseen estriaciones transversales características, con una periodicidad de 64 nm (figs. 8-10 y 8-11), mientras que el colágeno de **tipo IV** forma una malla o red en las membranas basales (cuadro 8-1).

Las fibras reticulares son formas de organización de las fibrillas de colágeno, muy delgadas y en forma de red, que se asocian con glucoproteínas y proteoglucanos al integrar las membranas basales y forman también la delicada estroma que en ocasiones rodea individualmente las células (fig. 8-9).

Las fibras elásticas tienen poca afinidad por la mayoría de los colorantes comunes. Por eso, para observarlas de manera selectiva, se usan métodos especiales (orceína, resorcina-fucsina, inmunocitoquí-

Cuadro 8-1. ***Tipos y características de colágeno***

Colágeno	*Tipos*	*Características principales*
Formas fibrosas	I	Fibras gruesas y ampliamente distribuidas
	II	Fibras más finas y localizadas en cartílago, discos intervertebrales y vítreo
	III	Fibras de reticulina, anastomosa en mallas, forma el sostén de órganos sólidos
	V	Fibras de tamaño intermedio y distribución amplia
	VI	Fibrillas ubicuas y muy finas
	VII	Fibrillas cortas de anclaje del epitelio al tejido conjuntivo
	VIII	Cadenas y redes en las capas corneales
	IX-XI	Fibras finas que se localizan en el cartílago y el vítreo
	XII	Asociado con el de tipo I en los tejidos conjuntivos densos
Forma laminada	IV	Forma un filtro en las membranas basales

Copyrighted material

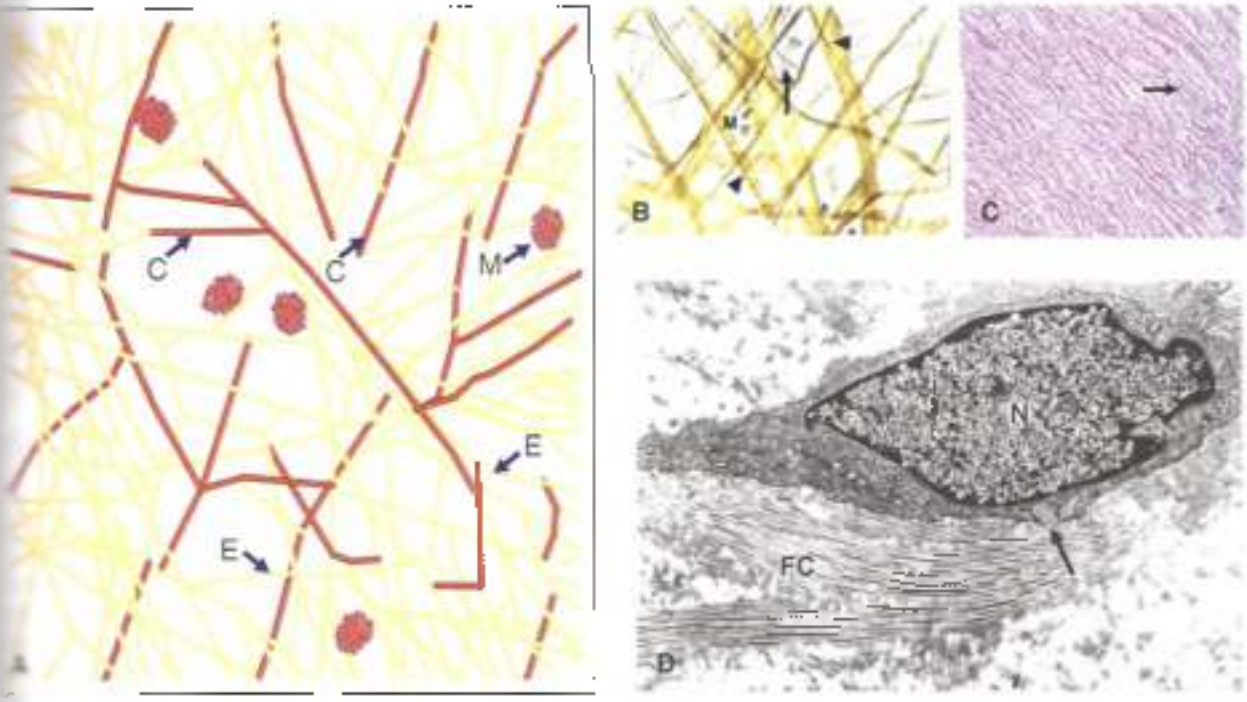

Fig. 8-10. El dibujo (A) y la foto (B) corresponden a preparaciones de tejido conectivo denso teñidos con resorcina-fucsina-ácido. En B las fibras elásticas aparecen como trazos negros (*flecha*) y las fibras colágenas de color pardo (*cabeza de flecha*); mastocitos (*M*). 100×. La foto C muestra onduladas laminillas elásticas (*flecha*) de la capa media de una arteria teñida con resorcina-fucsina, 100×. En D se muestra la ultraestructura de un fibrocito, que tiene escasos organoides y un núcleo (*N*) relativamente grande; vesícula en exocitosis (*flecha*). En la MEC se observan manojos de fibrillas colágenas (*FC*). 4.200×.

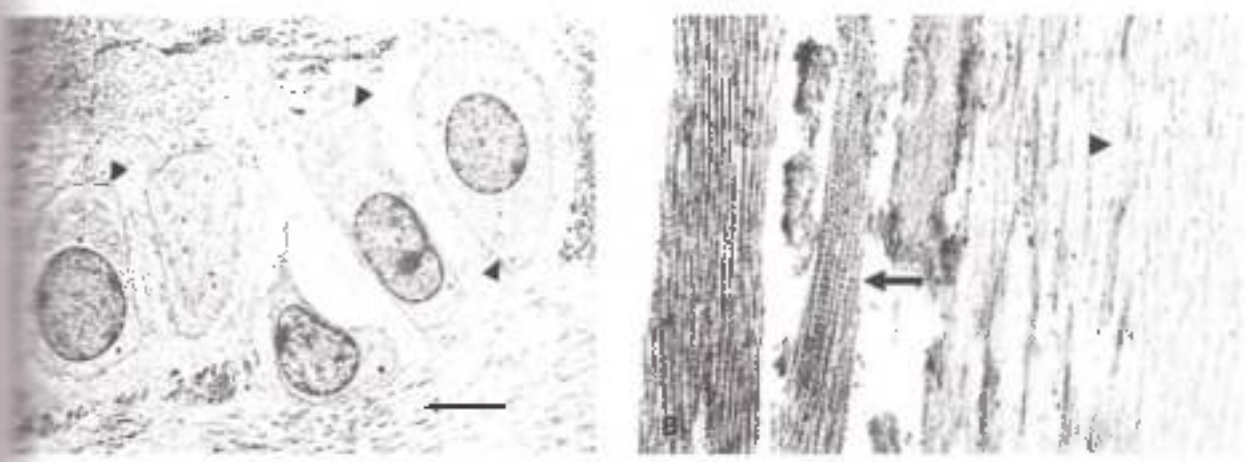

Fig. 8-11. A. Grupo de condrocitos (*cabezas de flecha*); sus núcleos poseen prominentes nucléolos y están alojados en la matriz que han elaborado, donde se ven fibras de colágeno (*flecha*). 500×. B. Cartílago elástico; se aprecia la típica ondulación transversal de fibrillas colágenas (*flecha*), y grupos de fibras elásticas (*cabezas de flecha*). ME, 20.000×.

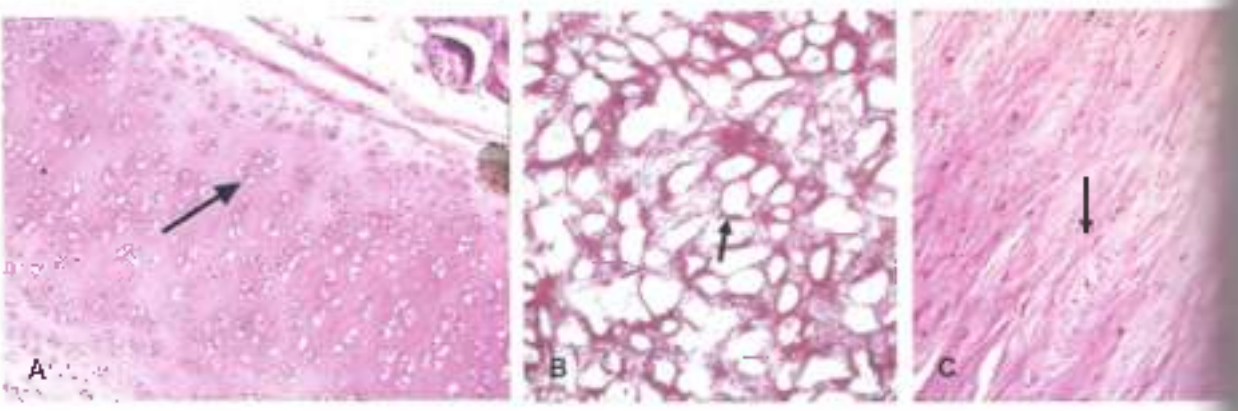

Fig. 8-12. A. Cartílago hialino, HE, 100×. B. Cartílago elástico (orceína), 150×. C. Cartílago fibroso (H. y E.), 100×. Las flechas señalan grupos isogénicos o condronas.

mica, etc.). Están presentes en los TC de todo el cuerpo, aunque son abundantes en los órganos que deben soportar fuerzas intermitentes y flexiones mecánicas, para facilitar el retorno a su forma original (láminas elásticas de las grandes arterias, zonas alveolares del pulmón, oreja, etc.). Al conferir elasticidad a los tejidos, la disminución de su número con la edad explica el aumento progresivo de las arrugas de la piel (figs. 8-12B y 8-13B, véase también figs. 8-10 y 8-11). Su estructura fibrosa es el resultado de la combinación de dos moléculas proteicas, masas de **tropoelastina** que una vez exocitadas polimerizan en forma de elastina, que se rodean por una red de microfibrillas de **fibrilina**. La elaunina y el oxitalán son formas fibrosas de elastina inmadura, de particular importancia en etapas embrionarias y en tejidos dentarios.

Las células por lo habitual no se adhieren directamente al colágeno, sino por medio de glucoproteínas de la MEC, como la **fibronectina** y la **laminina**. Esta unión entre la célula y la MEC se realiza mediante receptores de la familia **integrina**. Los dominios extracelulares permiten su enlace con laminina y fibronectina y, mediante esta última, con moléculas de colágeno. A su vez, los dominios intracelulares de la integrina se unen con componentes del citoesqueleto (véase cap. 3).

Sustancia fundamental

La sustancia fundamental o sustancia amorfa es otro grupo de moléculas constituyentes de la MEC, cuya proporción relativa respecto del compo-

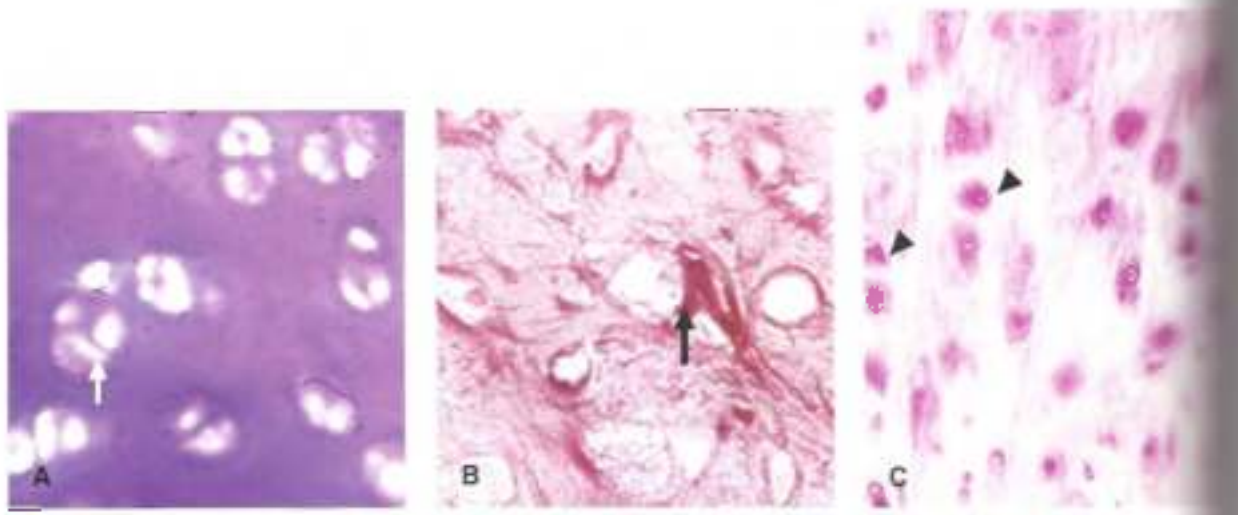

Fig. 8-13. Detalles a mayor aumento de lo ilustrado en la fig. 8-12. A. Cartílago hialino cuya sustancia intercelular es metacromática, grupo isogénico (*flecha*) (ATO). B. Elástico (orceína). C. Fibroso (H. y E.), aprox. 200×. Condrocitos, que son de disposición axial en la variedad de fibras *colágenas de fijación*.

fibroso difiere según la variedad de TC, así, es más abundante en los TC laxo y mucoso y más escaso en el TC denso. La sustancia fundamental está compuesta por geles de polisacáridos y proteínas que forman el espacio extracelular, resistir a la compresión mecánica y sirven de medio hidratado para facilitar el transporte de moléculas solubles y la movilización celular (cuadro 8-2). Los integrantes principales de la sustancia fundamental pertenecen a la numerosa familia de los **proteoglucanos** (PG), macromoléculas extracelulares de naturaleza proteica de tamaño, forma y estructuras químicas variables, unidas a algunos de los numerosos polisacáridos complejos electronegativos denominados glucosaminoglucanos (GAG).

En los TC densos (tendones, aponeurosis), los GAG no son abundantes y la MEC está formada casi exclusivamente por colágeno. Por el contrario, el TC mucoso o el gel que llena el globo ocular están compuestos mayoritariamente por GAG específicos ligados con una proporción baja de colágeno. Las moléculas de GAG (condroitín sulfato, heparán sulfato, ácido hialurónico, etc.) adoptan conformaciones muy ramificadas y extendidas. Todos ellos poseen abundantes grupos aniónicos, lo que les otorga gran afinidad para la unión de iones sodio y de agua, lo cual condiciona su gran capacidad oncótica, y tienden a ocupar un gran volumen. Las glucoconjugadas participan en numerosas funciones celulares, además de proporcionar un medio pericelular hidratado. Forman geles con poros de tamaño variable que actúan como filtros que regulan el pasaje de moléculas a través del espacio extracelular; fijan factores tróficos, permiten la formación de gradientes de moléculas quimiotácticas y atrapan moléculas señal para una diversidad de funciones celulares, bloquean, estimulan o guían la migración y la dispersión celular a través de la MEC. Son verdaderos depósitos de agua y crean espacios extracelulares, propiedad muy importante durante el desarrollo embrionario, ya que facilita la formación de las vías de migración de muchas poblaciones celulares. Asimismo, son responsables de la formación de líquidos viscosos y lubricantes entre las superficies en movimiento (cavidades pleural y pericárdica, espacios articulares). El edema que se produce en los procesos inflamatorios y en otros procesos patológicos es un exudado que se aloja en la MEC.

En conjunto, estos componentes extracelulares se consideran moléculas polifuncionales, ya que realizan o permiten el desarrollo de variadas y múltiples actividades celulares, con dependencia de la composición relativa de sus constituyentes, de la localización en el organismo y de su distribución, tanto en tejidos embrionarios como adultos.

Histogénesis

Las variedades de TC se diferencian principalmente a partir del mesodermo, hoja embrionaria

Cuadro 8-2. ***Otras macromoléculas presentes en la matriz extracelular***

GAG	Condroitín sulfato, dermatán sulfato, heparán sulfato y ácido hialurónico	
	Laminina	Se localiza en la membrana basal y es fundamental para la creación de una unión dermoepidérmica firme, se une a las integrinas de la membrana plasmática, al heparán, la entactina y el colágeno de tipo IV
	Entactina	Se localiza en la membrana basal y se une a la laminina
	Fibronectina	Se une al colágeno, a los proteoglucanos y a receptores de la superficie celular. Se encuentra, además del tejido conjuntivo, con un papel primordial en los mecanismos de migración celular, en el plasma en donde sirve para la formación del coágulo junto con la fibrina
	Osteonectina	(SPARC, proteína ácida secretada y rica en cisteína) participa activamente en los mecanismos de reparación tisular e inhibe la angiogénesis
	Trombospondina	También participa en los mecanismos reguladores de la formación de vasos sanguíneos
	Osteopontina	Interviene en los procesos de mineralización de la matriz; es así mediador de la migración
	Tenascina	Importante papel en la diferenciación y la morfogénesis del tejido nervioso

GAG, glucosaminoglucanos; GP, glucoproteínas

que se forma durante la gastrulación. En cambio, los TC y sus derivados que forman el macizo craneofacial y la región anterior del cuello derivan de ectomesénquima, originado de las células de la cresta neural (véase cap. 6).

Distribución y variedades del tejido conjuntivo

Los diversos tipos de TC se diferencian entre sí por el número y la variedad de células y por las características de la MEC.

Tejido conjuntivo laxo o areolar

Es rico en células y las fibras están entrecruzadas en forma laxa y en todas las direcciones, por lo cual es un tejido blando y que cede a la presión. Se encuentra en la lámina propia y la submucosa de los tractos respiratorios y gastrointestinal, así como debajo de las serosas y rodeando los tejidos muscular y óseo. El TC laxo es muy irrigado e inervado y por sus características histológicas permite el desplazamiento de los órganos entre sí o entre diferentes regiones del mismo órgano; por ejemplo, la mucosa sobre la submucosa en órganos como el esófago, el estómago, los intestinos, los bronquios, etc. (véanse Figs. 8-4A - 8-5A).

Tejido conjuntivo adiposo

Sus células, los adipocitos, se originan a partir de células mesenquimáticas que proliferan y se diferencian desde el quinto mes de la gestación en dos variedades.

El **tejido adiposo unilocular o grasa blanca** (amarilla en los seres humanos, por los depósitos de carotenos) es el más abundante. Los adipocitos unoculares sintetizan gotitas de triglicéridos que aumentan de tamaño en forma progresiva y coalescen para formar una gran gota de grasa neutra que empuja el núcleo hacia la periferia (fig. 8-14). Representa la mayor parte del tejido adiposo en la especie humana y normalmente constituye el 15% a 20% del peso corporal del adulto. Su distribución depende del sexo, la edad y el estado nutricional. Está formado por cúmulos de adipocitos que contactan entre sí dentro de una trama de fibras de reticulina, fibras colágenas y abundantes vasos sanguíneos.

El tejido adiposo unilocular puede considerarse un órgano difuso que posee actividad metabólica variada. Es un protector del frío (propiedad aislante); tiene funciones metabólicas importantes por contener lípidos, valiosas reservas de combustible para las células y de ácidos grasos esenciales. En ciertas localizaciones, también sirve de protección mecánica (grasa perirrenal), de almohadilla en la planta de los pies y las palmas de las manos, de sostén de otros órganos.

Los adipocitos producen **leptinas**, una variedad de hormonas de acción lipostática, por lo cual muchos autores consideran que el tejido adiposo es una variedad de tejido endocrino. Las leptinas interaccionan con el eje hipotálamo-hipofisario y se produce la liberación de la **hormona melanocito estimulante** (MSH), que a su vez activa la glándula tiroides, que induce un incremento de la lipólisis. Las perturbaciones genéticas o inducidas en la producción de leptinas son una de las bases moleculares para prevenir y tratar la **obesidad**, entidad que predispone a otras patologías, como diabetes, cáncer, cardiopatías y escleroatrofias.

El **tejido adiposo multilocular o grasa parda** es muy poco desarrollado en la especie humana, excepto en algunas regiones del organismo, en el cual en los niños de pocos meses; en cambio, está desarrollado en especies animales que hibernan. El tejido adiposo se caracteriza por ser lobulado, muy vascularizado, lo que le otorga un aspecto glanduliforme (véase Fig. 8-14). Sus adipocitos siempre más pequeños que los blancos, almacenan en el citoplasma la grasa en forma de pequeñas gotas no coalescentes, poseen numerosas mitocondrias con muchas crestas que poseen funciones termogénicas, a ejercitar un peculiar desacople de la fosforilación oxidativa, con la consecuente producción de calor.

Tejido conjuntivo denso

Difiere del laxo porque posee una cantidad mayor de fibras y una proporción menor de células y sustancia fundamental. Se reconocen dos variedades: denso irregular y denso regular.

Tejido conjuntivo denso irregular

Posee abundantes fibras colágenas sin un ordenamiento particular. Estas se encuentran en la dermis, en las vainas de los tendones, en la envoltura de los nervios y en la cápsula de algunos órganos (véase fig. 8-1).

Tejido conjuntivo denso regular

Está presente en estructuras expuestas a grandes fuerzas de tracción y las fibras colágenas, se disponen en fascículos o haces unidireccionales en el caso de los tendones y los ligamentos y dispuestas en láminas o capas superpuestas bidireccionales o multidireccionales, en las aponeurosis y las fascias, la esclerótica ocular, el corazón y el pericardio.

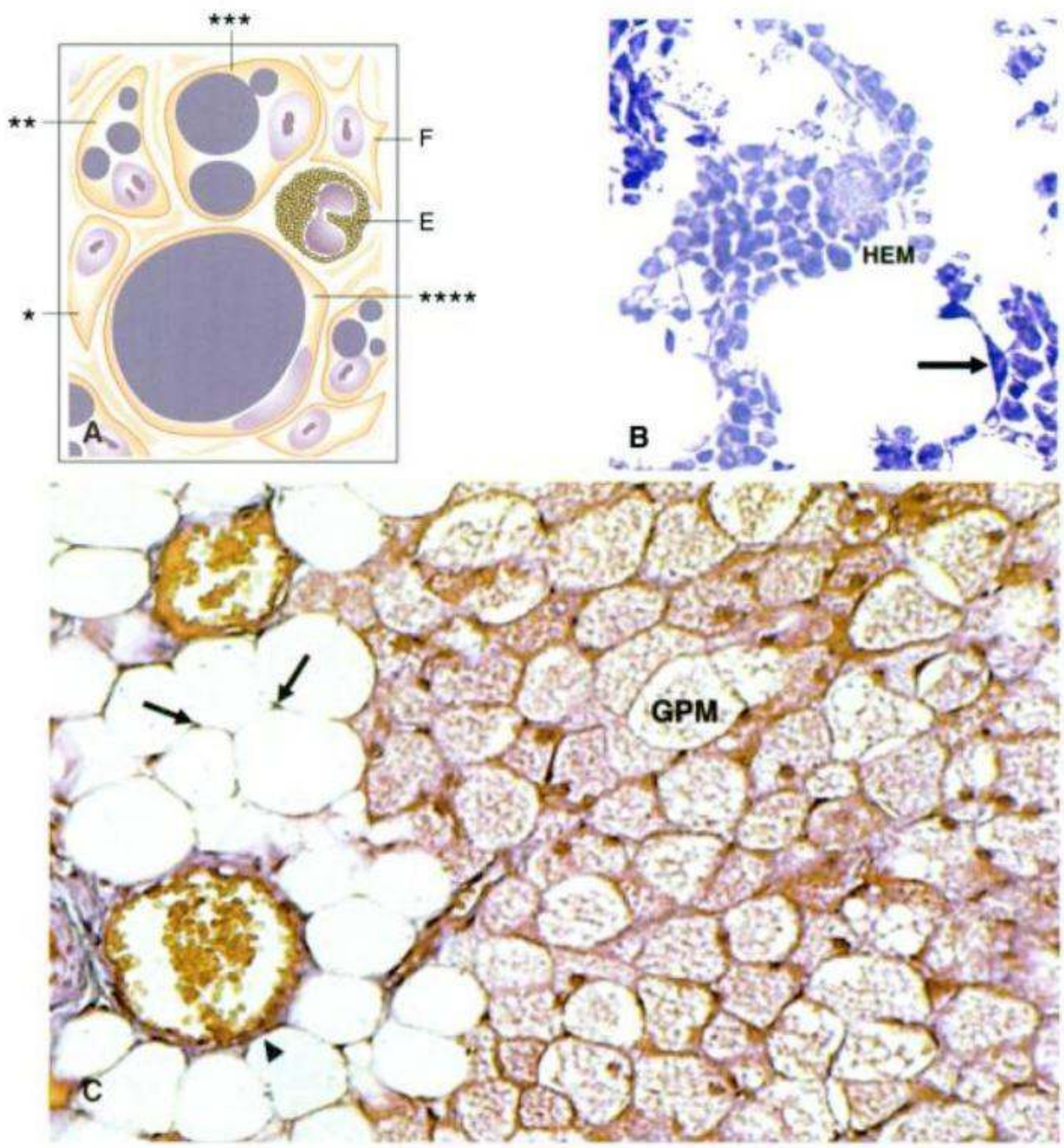

Fig. 8-14. A. Dibujo de una preparación de tejido adiposo blanco o unilocular, fijado con tetróxido de osmio y poscoloreado con ATO, incluido en plástico, corte semifino. Se han preservado los lípidos neutros, que aún no se observan en el adipoblasto inactivo (*); varias gotitas aparecen en el citoplasma del adipoblasto en adipogénesis (**), las cuales por la progresiva coalescencia (***) forma una sola gota (****) en el adipocito central. *E*, eosinófilo; *F*, fibroblasto. **B.** Adipocitos (*flecha*) entre las células hemopoyéticas de médula ósea (HEM) de la cavidad medular de un hueso; HE, 400×. **C.** TC laxo. Se ilustran las dos variedades de grasa; la parda o multilocular (GPM) tiene adipocitos con núcleos centrales, en tanto que en los adipocitos blancos los núcleos aparecen desplazados hacia la periferia (*flechas*). Arteriola señalada con cabeza de flecha; tricrómico de Masson, 200×.

capa más externa y anterior del globo ocular, la córnea, también está formada por TC denso regular, pero en este caso la disposición de las fibras es tan exacta y carente de vasos que se torna transparente.

Tejido conjuntivo mucoso

Se caracteriza por una cantidad abundante de GAG en especial ácido hialurónico. Se encuentra en el embrión, sobre todo bajo la piel. Contiene sólo fibras colágenas finas y no posee fibras elásticas ni reticulares. Es abundante en el cordón umbilical, donde se denomina **gelatina de Wharton**.

Tejido conjuntivo reticular

Posee células reticulares y muchas fibras de reticulina correspondientes principalmente a colágeno de tipo III. Forma parte de la estroma de muchos órganos, como el hígado, los ganglios linfáticos, la médula ósea y el bazo (véase fig. 8-9C).

Tejido conjuntivo elástico

Contiene numerosas fibras elásticas dispuestas en forma de fascículos o láminas que se unen con el TC laxo. Se encuentra en las arterias elásticas, en los

Copyrighted material

ligamentos cervicales posteriores, el ligamento amarillo de la columna vertebral y en pequeñas láminas en las cuerdas vocales (véase fig. 8-10 C).

Respuestas normales y patológicas del tejido conjuntivo

El TC responde ante los estímulos patogénicos con el desencadenamiento de un proceso muy complejo llamado **inflamación**. Para ello *es imprescindible la presencia de los vasos sanguíneos, que transcurren por el TC, pero que son escasos en los tendones y los ligamentos*. Cuando el cirujano realiza una operación, las heridas se reparan porque los fibroblastos proliferan y sintetizan diversas moléculas, principalmente tropocolágeno y proteoglucanos. De este modo se produce la unión de los bordes de los tejidos seccionados. Este proceso, que está bajo el control de hormonas y vitaminas, se denomina **cicatrización**.

En los procesos inflamatorios producidos por agentes microbianos, traumatismos, etc., las células del TC tienen un papel muy definido: en respuesta a un estímulo adecuado, los mastocitos liberan histamina y diversos eicosanoides, que actúan sobre los capilares y las vénulas que se encuentran en la vecindad, con lo que aumenta su permeabilidad debido a que las células endoteliales se hinchan y se separan y así permiten el paso al espacio extracelular de plasma sanguíneo y leucocitos neutrófilos (**diapédesis**). De este modo se produce el **edema** o **exudado inflamatorio**. Los neutrófilos fagocitan las bacterias y luego degeneran formando las células del pus (piocitos) que, a su vez, pueden ser fagocitados por los macrófagos. En respuesta al estímulo antigénico (cada bacteria posee muchos antígenos), los plasmocitos producen anticuerpos.

De esta manera, la zona inflamada se "limpia" de gérmenes y de otras partículas extrañas, mientras que los fibroblastos aseguran la cicatrización de la herida (véase fig. 8-3).

Algunos trastornos genéticos ocasionan elementos fibrosos anómalos; los más frecuentes se reseñan en el cuadro 8-3.

ÓRGANOS DE SOSTÉN Y DEL METABOLISMO MINERAL

Los tejidos óseo y cartilaginoso, muchas veces íntimamente relacionados (**complejos osteocondrales**), desempeñan un papel fundamental en el soporte general del cuerpo como tejido esqueletógeno, participan en sus movimientos (sistema musculoesquelético) y sirven de protección a órganos vitales (medula ósea, sistema nervioso central); asimismo, el tejido óseo desempeña el papel de pivote en la homeostasis fosfocálcica.

TEJIDO CARTILAGINOSO

El joven delantero de la selección nacional de fútbol en una jugada muy brusca sintió un doloroso tirón en la rodilla y la imposibilidad de flexionarla. El traumatólogo diagnosticó desprendimiento de menisco y lesión de un ligamento de la cápsula articular.

El cartílago es un TC muy especializado compuesto por células y abundante MEC conformada por muchas fibras colágenas sumergidas en una sustancia fundamental, rica en PG y GAG. Esta estructura molecular le confiere al cartílago una particular combinación de **resistencia**, **elasticidad** y **consistencia**, muy diferente de la que tiene un TC común. Hay tres variedades de tejido cartilaginoso (**hialino, elástico** y **fibroso**), cuyas características estructurales y funcionales se describen en el cuadro 8-4 y en las figuras 8-12 y 8-13.

Células

Condroblastos-condrocitos

Son variedades de un solo tipo celular que se encuentran más o menos distanciados entre sí, separados por abundante **sustancia intercelular**. Debido al modo en que se originan, los condrocitos que provienen de la multiplicación de una célula forman los denominados **grupos isogénicos** o **condronas**. La forma, el tamaño y la disposición de las condronas pueden cambiar según la variedad del cartílago y, aun

Cuadro 8-3. ***Patologías más frecuentes de las fibras colágenas y elásticas***

Patología del colágeno	Tipo I. Osteogénesis imperfecta	Tipo II. Acondrogénesis	Tipo IV. Síndrome de Alport	Tipo V. Síndrome de Ehlers-Danlos
Patología de la elástica	Síndrome de Marfán			

Copyrighted material

Cuadro 8-4. ***Variedades del cartílago***

Características	*Hialino*	*Elástico*	*Fibroso*
Apariencia macroscópica	Blanco-azulado, opalino y algo translúcido	Amarillento, opaco	Blanco grisáceo, opaco con apariencia fibrilar
Localización	Superficies articulares, cartílagos costales, parte del aparato respiratorio (laringe, tráquea y bronquios), cartílago de crecimiento	Orejas, conducto auditivo externo y trompa de Eustaquio, epiglotis y otros cartílagos laríngeos	Discos intervertebrales, meniscos de la rodilla, sínfisis del pubis y en la unión de algunos tendones al hueso
Estructura histológica	Condrocitos redondeados, grupos isógenos (una a cuatro células), fibras colágenas cortas, abundante sustancia intercelular metacromática y PAS positiva. No hay vasos sanguíneos	Semejante al hialino. Además, aparecen haces de fibras elásticas que se continúan con las del pericondrio. Las fibras elásticas le confieren color amarillo	Los condrocitos a menudo se disponen en filas paralelas a los haces de fibras colágenas que son de mayor longitud que en el cartílago hialino
Composición relativa de los componentes microscópicos	Células + Fibras ++ (colágenas) Sustancia intercelular +++	Células + Fibras +++ (colágenas y elásticas) Sustancia intercelular +++	Células – Fibras ++++ (colágenas) Sustancia intercelular –
Histogénesis	Se origina en la capa condrogénica (capa interna del pericondrio)	Se origina en la capa condrogénica (capa interna del pericondrio)	Es semejante al tejido conectivo
Citología del condrocito	Son células ricas en RER y tienen un aparato de Golgi muy desarrollado. Contienen glucógeno (gránulos PAS+). Los condrocitos son células especializadas en sintetizar fibras colágenas de tipo II y elásticas en el cartílago elástico y los componentes principales de la sustancia intercelular (matriz cartilaginosa). El componente principal de ésta son los proteoglucanos, compuestos de proteínas y glucosaminoglucanos (condroitín sulfato y queratán sulfato)		
Funciones	Las tres variedades de cartílago cumplen funciones similares: sostén mediante la interacción osteomuscular, complementando las funciones de los huesos, con los que están íntimamente vinculados. Los cartílagos resisten a las fuerzas de compresión y de torsión, al ser estructuras elásticas y deformables. Es fácil ver su papel al permitir los movimientos de la caja torácica durante la respiración (arcos costales). En el aparato respiratorio, las áreas cartilaginosas aseguran que los conductos (laringe, tráquea y bronquios) modifiquen su calibre, sin colapsarse. En las articulaciones permiten el libre juego de los huesos contiguos. Los cartílagos de crecimiento (véase "Osificación endocondral"), bajo control hormonal y de vitaminas, aseguran el crecimiento en longitud de los huesos y, en definitiva, el crecimiento del individuo. El cartílago elástico posee el mayor grado de elasticidad, mientras que el fibroso es el menos compresible de los tres		

dentro del mismo tipo, de acuerdo con su localización. Así, estas estructuras pueden ser redondeadas o poliédricas en las zonas profundas y elípticas en las más superficiales, por debajo del pericondrio. Se disponen axialmente en el cartílago de la variedad fibrosa. Por acción de fijadores y la deshidratación durante el procesamiento histológico, los condrocitos tienden a retraerse, mientras que la sustancia amorfa

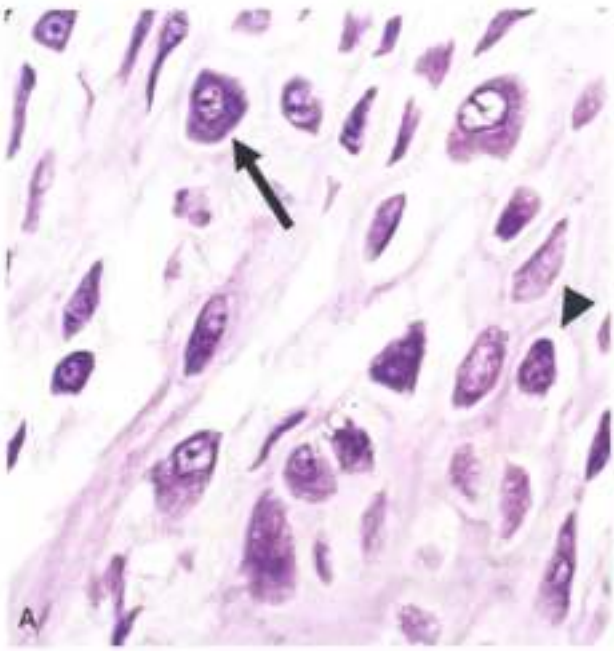

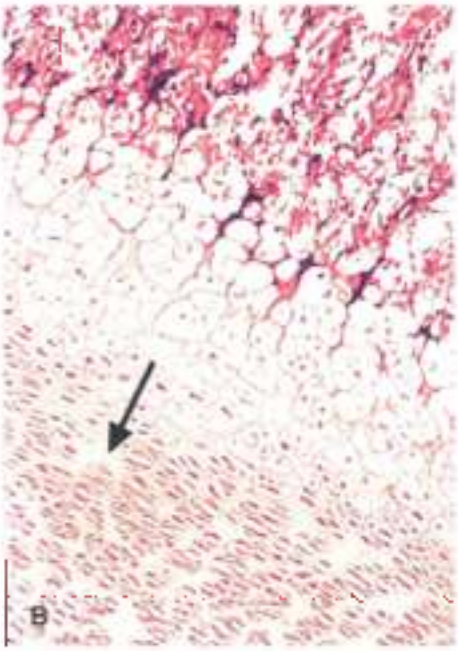

Fig. 8-15. A. Condroblastos (*flecha*). Cápsula o laguna (*cabeza de flecha*). HE. 100x. B. Centro de osificación indirecta en cartílago hialino (*flecha*). H. 100x.

circundante no lo hace, de manera que se conforma una cavidad casi vacía. Llamada cápsula, que dificulta la observación de la forma de las células (fig. 8-15; véanse también figs. 8-12 y 8-13).

La apariencia ultraestructural corresponde a una célula que elabora y secreta al espacio extracelular los componentes moleculares de la sustancia intercelular del cartílago. Así, poseer un gran desarrollo del aparato de Golgi y del RER y un voluminoso núcleo eucromático (figs. 8-11 y 8-13).

Matriz extracelular

La mayor parte del cartílago contiene fibras de colágeno de tipo II, con un 5-10% de los tipos IX, X y XI. En variedades más especializadas, el cartílago también posee una proporción alta de fibras elásticas (cartílago elástico) o de colágeno de tipo I (cartílago fibroso).

El componente principal de la sustancia fundamental es una condromucoproteína, según una vieja nomenclatura, que corresponde al conjunto de diversos carbohidratos complejos del cartílago. PC y CAC, principalmente bajo la forma molecular de condroitín sulfato y queratán sulfato. Son muy ricos en cargas negativas proporcionadas por los grupos carboxilo (COO^-) y sulfato (SO_4^-), que les confieren la importante propiedad de fijar iones y agua. Además, estas macromoléculas son responsables de la característica metacromasia del cartílago cuando se colorea con azul de toluidina (véase fig. 8-1[illegible]). La sustancia fundamental también se tiñe intensamente con la coloración de PAS, por sus componentes de GAG. La zona de la matriz cartilaginosa que rodea a los condrocitos se colorea con más intensidad por la mayor abundancia de condroitín sulfatos y otros GAG negativos, que es la base molecular de la apariencia de "cápsulas" (fig. 8-15). Los PC forman agregados macromoleculares o **agrecanos**, asociados con los **hialuronidatos**. El colágeno de tipo II, en diversas proporciones de colágeno de los tipos IX y XI, más la presencia de la glucoproteína condronectina, ayudan a estabilizar los agregados de PC. La proporción relativa de estos componentes en la MEC otorga a los diferentes tipos de cartílago características propiedades viscoelásticas.

El cartílago está rodeado por el **pericondrio**, una cubierta constituida por una capa externa de fibrosa y por condroblastos en su región interna. Las células (capa condrogénica) originan nuevos condrocitos por multiplicación y diferenciación. Aunque el tejido cartilaginoso carece de vasos sanguíneos, linfáticos y nervios, obtiene sus nutrientes por difusión de estos a partir de los vasos sanguíneos que se encuentran en las capas más externas del pericondrio. Por ello, su metabolismo es muy activo. Los traumatismos, como sucede en la rotura de los meniscos de articulación de las rodillas en los deportistas, no se reparan con cartílago nuevo, sino principalmente por su reemplazo por TC denso que ya no cumple con forma adecuada

función. Muchas enfermedades se caracterizan por cambios degenerativos del cartílago articular. Por ejemplo, las llamadas "artrosis" en las personas de edad avanzada ocasionan limitaciones funcionales en el movimiento de las articulaciones. En otros casos, el cartílago puede calcificarse, como sucede en los anillos traqueales.

Los **discos intervertebrales** (cartílago fibroso) a veces se rompen por acción mecánica (golpes, etc.) y una estructura gelatinosa, remanente de la notocorda, que se encuentra en su centro ("núcleo pulposo") protruye y ocasiona una hernia que puede comprimir la médula espinal o algunos de sus nervios, procurando una afección muy dolorosa ("hernia de disco"). El cartílago se caracteriza por su baja antigenicidad, lo cual probablemente está relacionado con el bajo nivel metabólico, que facilita su empleo en trasplantes de este tejido.

Histogénesis: condrogénesis, variedades de crecimiento condral

Los tejidos cartilaginosos de la mayor parte del cuerpo derivan del mesénquima. A diferencia de ello, los cartílagos de la región craneofacial derivan del ectomesénquima, a partir de los segmentos cefálicos de las células de la cresta neural.

En la etapa de diferenciación, en el cartílago se reconocen **centros de condrificación**, en donde las células pierden sus prolongaciones, se redondean, multiplican, forman condrones y expresan la capacidad de sintetizar y secretar los componentes de la MEC.

El crecimiento posterior del cartílago se debe tanto a la multiplicación de los condrocitos como al aumento de la MEC que es sintetizada y segregada por esas células. Por eso se dice que su crecimiento es **intersticial**. Se describe también el crecimiento por **aposición**, que depende de la actividad condrogénica del pericondrio. Mientras que el crecimiento intersticial es característico del desarrollo embrionario, en la etapa postnatal predomina el crecimiento por aposición, excepto en la etapa de reparación y consolidación de una fractura, donde reaparecen capacidades condrogénicas precedidas a las embrionarias.

TEJIDO ÓSEO (HUESO)

Una paciente de 55 años concurre a una consulta con su ginecólogo porque sus menstruaciones han comenzado a ser discontinuas, siente pesadez, molestias articulares y se desvela con facilidad. El ginecólogo sabe que en la menopausia hay que prevenir la osteoporosis y el riesgo de fracturas óseas, por lo que solicita osteometría ósea, calcemia y niveles de estrógenos en plasma.

El tejido óseo es una variedad de TC muy especializada en la función de sostén y protección pues su matriz intercelular está calcificada (mineralizada). Justo esto le confiere al hueso propiedades fundamentales que combinan dureza, rigidez y resistencia con elasticidad y flexibilidad relativas. El tejido óseo es, entonces, el componente principal de los huesos, que son los órganos que forman el esqueleto.

Los huesos constituyen un gran depósito de minerales, especialmente de calcio, ión que tiene vital importancia en muchos procesos metabólicos y en la transducción de señales del organismo. Además, son reserva de fósforo, magnesio y manganeso. Las cavidades de los huesos contienen la **médula ósea**, tejido especializado donde se originan y se diferencian las células sanguíneas (hemocitopoyesis).

En histología es corriente el estudio del **hueso desgastado**. Tajadas muy adelgazadas de hueso desecado se montan entre porta y cubreobjetos, las que previamente se pueden teñir con sales de plata u otros colorantes. Este método permite estudiar sólo los componentes minerales del hueso y los espacios donde estuvieron alojadas las células, las que por no haberse fijado, no se han conservado (fig. 8-18). Por otra parte, tras fijarlo en formol y el empleo luego de soluciones ácidas, se desmineraliza; ello permite la inclusión y el corte de rutina para el estudio de los componentes orgánicos y celulares del **hueso descalcificado**.

Como en cada variedad de TC, en el tejido óseo se reconocen células, fibras y sustancia fundamental.

Células

Las células del tejido óseo tienen un doble origen: 1) las de origen **mesenquimático** y relacionadas con la formación y el mantenimiento del hueso, como son las **células osteoprogenitoras**, los **osteoblastos**, los **osteocitos** y y las **células de la superficie**, y 2) las que se originan en la médula ósea que forman los **osteoclastos**. Por acción de diversas citocinas y factores de crecimiento (BMP, FGF, IGF, TGF beta) se produce la diferenciación hacia cada variedad celular en las localizaciones determinadas genéricamente; las primeras persisten de manera indefinida en las profundidades de las superficies óseas.

Osteoblasto

Son las células que se activan ante el estímulo de la parathormona (**PTH**), la **vitamina D** y los estrógenos, y también por leptinas, para la síntesis de la matriz orgánica del hueso compuesta por colágeno I (90%), GP y PG (cuadro 8-3) que en conjunto conforman el **osteoide**. Este posteriormente se minera-

Cuadro 8-5. *Componentes moleculares de la sustancia intercelular del tejido óseo u osteoide*

GAG	Condroitín sulfato, dermatán sulfato, heparán sulfato y ácido hialurónico	
PG	Biglucano PGI	Se incrementa en el proceso de síntesis y depósito de la matriz ósea en la proximidad de las células endoteliales
	Decorina PGII	Se observa aumentado en la proximidad de los tendones
GP	Osteopontina	Mediador de migración celular
	Osteonectina	Gran afinidad por el colágeno, inicia el crecimiento de los cristales
	Sialoproteína ósea	Asociada con la osteopontina, participa en la mineralización
	Proteína morfogenética ósea (BMP)	Induce la proliferación celular
P-Gla	Osteocalcina, P-Gla ósea	Enlaza el calcio al colágeno, requiere cofactores (vitaminas K, B y C)
	P-Gla de la matriz	Se asocia con la regulación de la homeostasis del calcio; su concentración se ve estimulada por la vitamina D al inicio de la mineralización

GAG: glucosaminoglucanos; PG: proteoglucanos; GP: glucoproteínas; P-Gl: proteínas con ácido gamacarboxiglutámico

lizará con la participación trascendente de las **fosfatasas alcalinas**, la formación de las **vesículas de matriz** o **matriciales** y la secreción de GP específicas (fig. 8-16). Transcurridos dos o tres meses de su activación biosintética quedan incorporados a la matriz neoformada y pasan a denominarse **osteocitos** o bien persisten en su ubicación superficial pero en estado quiescente como **células bordeantes** del hueso (fig. 8-17; véase también fig. 8-16). Los osteoblastos son células poligonales que se agrupan en una capa de aspecto epitelioide sobre las **trabéculas** (o **espículas) óseas** en formación. Son polarizadas, pues el núcleo es excéntrico y ocupa el lado de la célula más alejado de la trabécula ósea. El citoplasma es intensamente basófilo por su abundante ergastoplasma. El aparato de Golgi, muy desarrollado, es yuxtanuclear y aparece como una vacuola citoplasmática poco teñida, orientada hacia la trabécula. La ultraestructura del osteoblasto es característica de las células secretoras que sintetizan proteínas de exportación (fig. 8-18). Los osteoblastos poseen receptores para la parathormona (PTH) que los induce a liberar un **factor estimulante de los osteoclastos**, que activa a éstos para que produzcan resorción ósea. Ante ese estímulo, los osteoblastos también activan sus **colagenasas** para despolimerizar la sustancia osteoide no calcificada. De esta manera favorecen la **resorción ósea**, lo que permite que los osteoclastos vecinos accedan a la superficie ósea mineralizada. La vitamina D activada desempeña un papel importante en el metabolismo del tejido óseo también por su acción sobre los osteoblastos.

Osteocito

Son células más pequeñas, muy numerosas, de morfología almendrada y con largas prolongaciones citoplasmáticas que las mantienen unidas entre sí y a las células de la superficie ósea mediante uniones de tipo *nexus*, uniones en hendidura (o *gap junctions*). Están inmersas en una red tridimensional de espacios –**sistema canaliculolacunar**– labrados en la matriz mineralizada (los **osteoceles** o **lagunas)** que albergan el cuerpo celular y los conductos, sus prolongaciones) (fig. 8-19; véase también fig. 8-18).

Pese a su menor actividad biosintética, los osteocitos sintetizan **condroitín sulfato, queratán sulfato** y **ácido hialurónico**; tienen un papel fundamental en la **homeostasis fosfocálcica** y en la **transducción** de señales biomecánicas para que inicien los procesos de recambio y remodelación ósea cuando éstos sean necesarios.

Células de revestimiento óseo u osteocitos de superficie

Persisten revistiendo las superficies internas y externas de los huesos. Son estimulados para eliminar

Copyrighted material

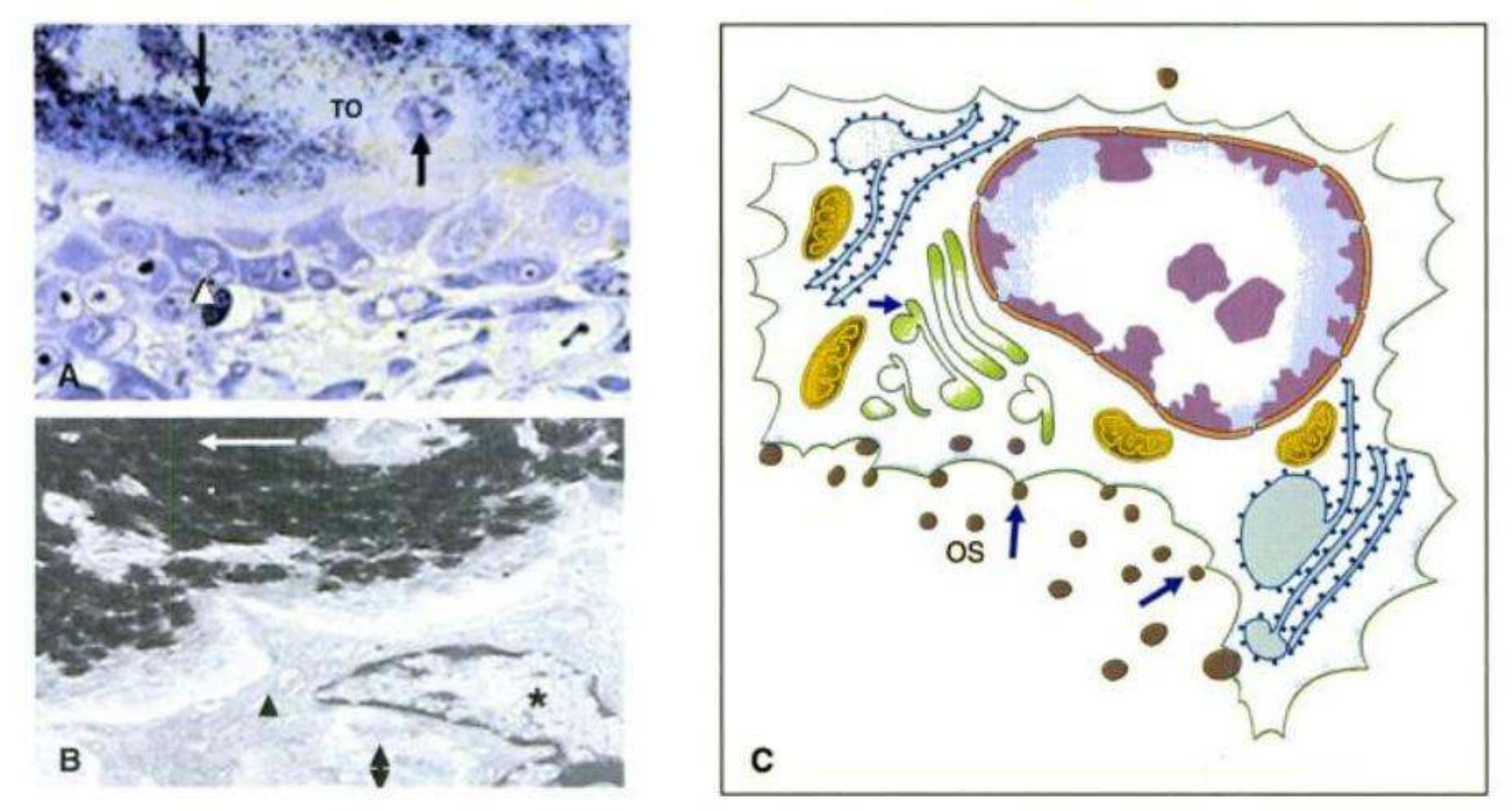

Fig. 8-16. A. Osteoblastos dispuestos en la superficie de una trabécula ósea (*TO*); nótese el nucléolo promintente; núcleos con cromatina laxa, citoplasma basófilo cuyas vacuolas corresponden al aparato de Golgi (*cabeza de flecha*). En la matriz mineralizada (*flecha larga*) hay alojado un osteocito (*flecha corta*); tejido incluido en plástico, corte semifino. ATO, 600×. **B.** Aspecto ultraestructural de un osteoblasto, con gran desarrollo del RER (*cabeza de flecha*) y Golgi (*rombo*) en estrecho contacto con matriz ósea mineralizada (*flecha*); el asterisco señala su núcleo. ME, 4.000×. **C.** Dibujo de un osteoblasto cuyo citoplasma tiene gran desarrollo del RER y aparato de Golgi (*cabeza de flecha*) que libera vesículas matriciales membranosas (*flechas*) al osteoide (*OS*) circundante.

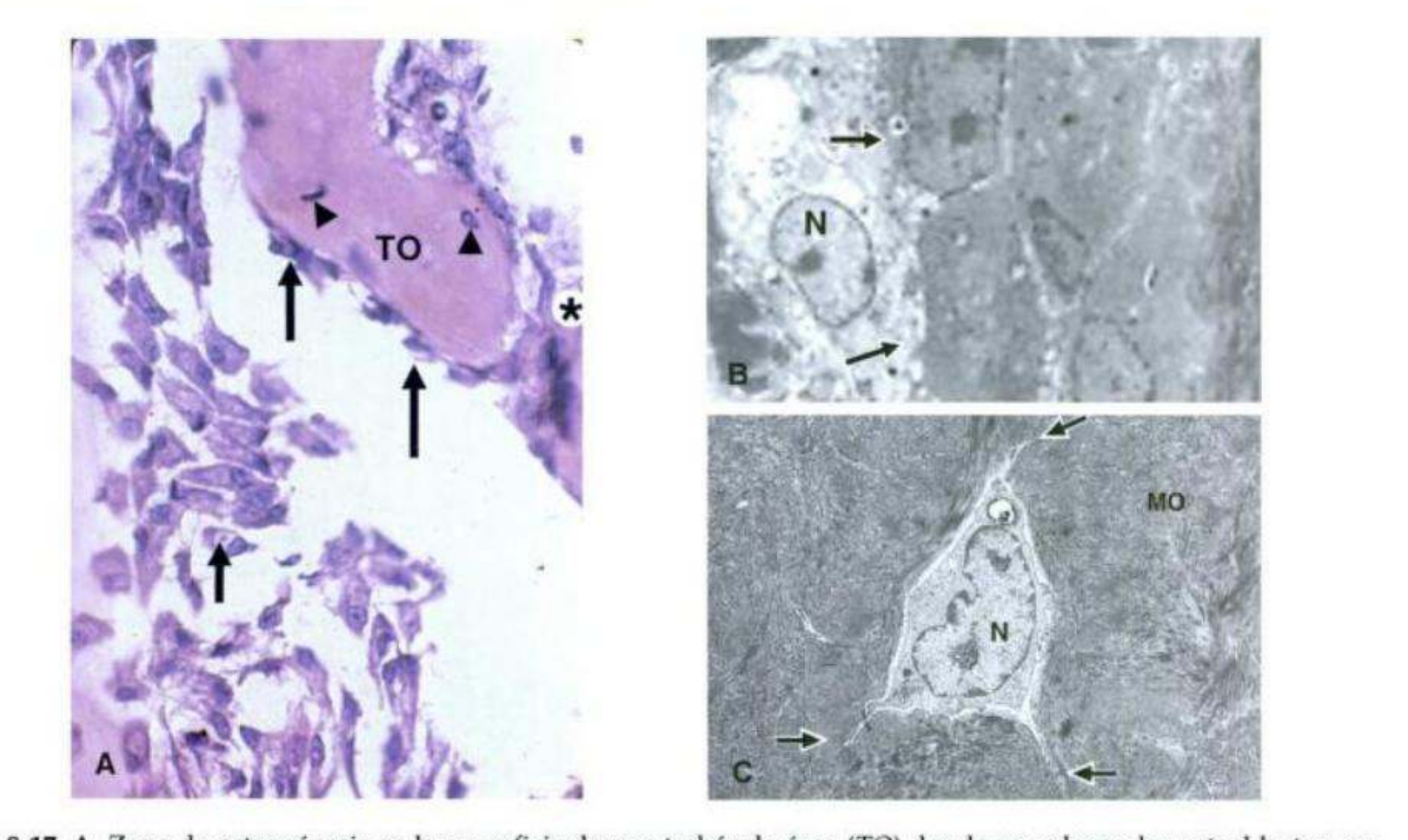

Fig. 8-17. A. Zona de osteogénesis en la superficie de una trabécula ósea (*TO*) donde se ordenan los osteoblastos, cuyas vacuolas citoplasmáticas corresponden al voluminoso aparato de Golgi (*flechas*). En el interior de la trabécula se alojan osteocitos (*cabezas de flecha*), a la derecha hay un osteoclasto (*), HE, 400×. **B.** Aspecto ultraestructural de osteoblastos (*flechas*). **C.** Un osteocito encerrado en la matriz ósea (*MO*); prolongaciones citoplasmáticas en los canalículos óseos (*flechas*), núcleo (*N*), ME, 4.000×.

Copyrighted material

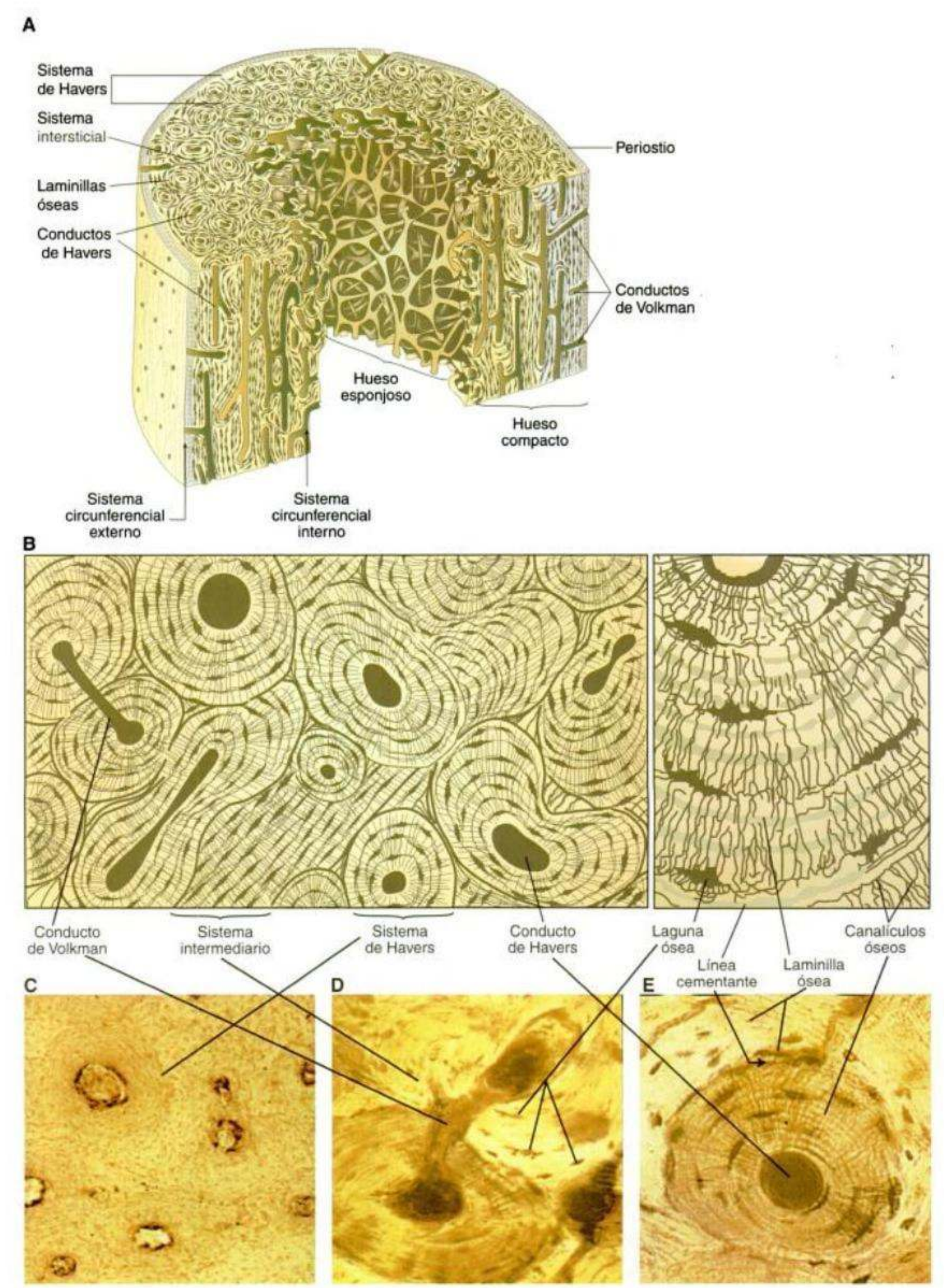

Fig. 8-18. A. Representación tridimensional de los componentes de un hueso osteonal o adulto en un segmento transversal de la diáfisis. **B.** Ilustraciones del aspecto histológico a menor y mayor aumento, respectivamente, de un hueso desgastado. **C-E.** Estructuras óseas con sus diversos constituyentes a un aumento comparable, impregnación argéntica; 200×.

Copyrighted material

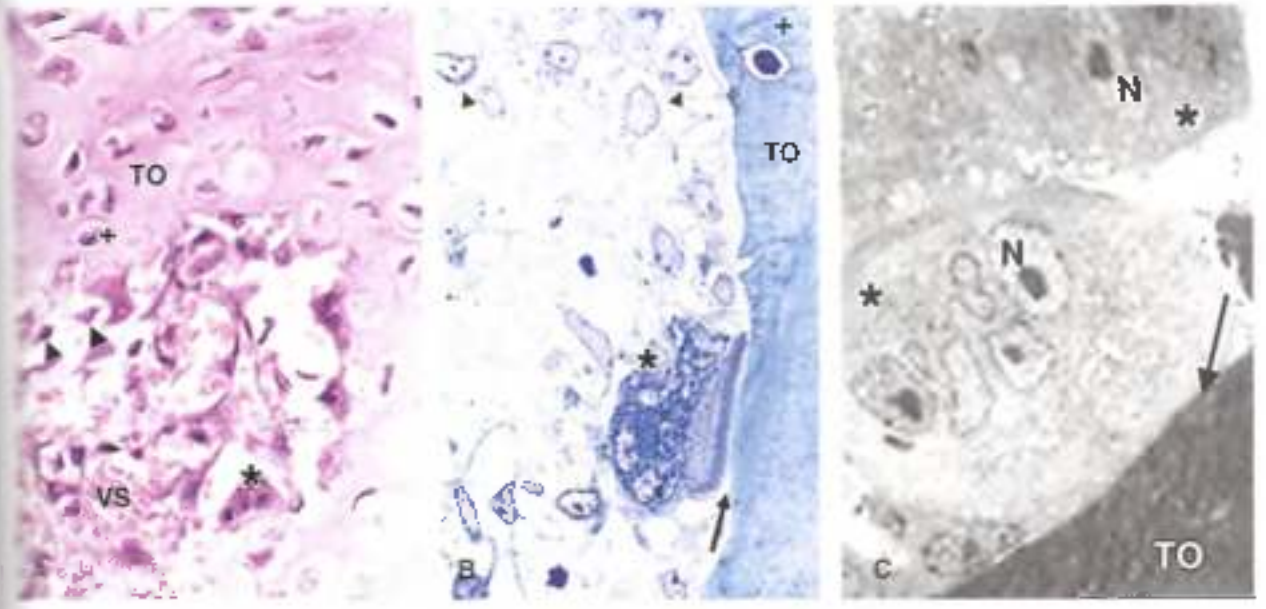

Fig. 8-19. A. Osteoclasto (*) adherido a una trabécula ósea (TO) en cuya superficie se ordenan osteoblastos (*cabezas de flecha*) los osteocitos (↑) inmersos en el osteoide. VS, vaso sanguíneo. H.-E. 100x. B. Ilustración del osteoclasto, corte semifino: se observa un osteoclasto multinucleado (*), cuyo citoplasma posee muchos gránulos (son principalmente lisosomas) y con el borde en cepillo teñido intensamente de azul, en tanto que el espacio subosteoclástico (laguna de Howship) aparece menos coloreado (*flecha*); trabécula ósea (TO), osteocito (→), osteoblastos (*cabezas de flecha*). ATC, azul de toluidina. C. Ultraestructura de dos osteoclastos (*), vecinos a una trabécula ósea (TO), espacio subosteoclástico (*flecha*), núcleos (N). MET, 4.000x.

delgada capa no mineralizada de osteoide, para permitir así la remodelación ósea.

Células de la médula ósea

Son aquellas que, tras migrar al torrente sanguíneo como una variedad de monocitos, llegan al hueso y se transforman en las células multinucleadas gigantes, los osteoclastos.

Osteoclastos

El citoplasma de los osteoclastos (*flecha*: destructor) es acidófilo y vacuolado, poseen de 1 a 6 núcleos y miden de 20 a 100 µm. El MET permite ver los componentes estructurales que han permitido hacer inferencias importantes sobre su actividad funcional: un área rugosa en la superficie de contacto con la trabécula ósea, formada por numerosos pliegues de la membrana plasmática (similar a un borde en cepillo) (fig. 8-20 y 8-19). Entre los pliegues los gránulos electrodensos de calcio y la periferia de área rugosa está fuertemente sellada al hueso en resección (como una ventosa), donde queda una cavidad –la laguna de Howship– con pH 4 a 5. Este medio ácido es imprescindible para el funcionamiento adecuado de colagenasas ácidas y otras hidrolasas. Para ello, los osteoclastos disponen de una ATPasa en la membrana plasmática del área rugosa, que es una bomba de H^+ (protones) que acidifica el área de contacto con el hueso en el espacio subosteoclástico, que favorece su descalcificación. La fuerte adhesión de la periferia de la membrana del osteoclasto en la laguna de Howship es aportada por integrinas presentes en su plasmalema, manteniendo concentradas e inmovilizadas a las hidrolasas en el espacio subosteoclástico.

Otro componente son los numerosos lisosomas, cuyas enzimas hidrolíticas son paulatinamente liberadas al espacio subosteoclástico. Es uno de los pocos ejemplos celulares donde hay digestión por actividad de enzimas lisosómicas en un compartimiento extracelular.

Los osteoclastos participan en la resorción ósea. Si bien carecen de receptores para hormona paratiroidea, una vez que los osteoblastos y los osteocitos de superficie o células de revestimiento óseo han desnudado la superficie de las espículas o trabéculas óseas por digestión de la sustancia osteoide, los osteoclastos comienzan a degradar activamente la matriz ósea calcificada con consecuente liberación de los componentes inorgánicos (iones fosfato y calcio).

Fig. 8-20. Diagrama que representa una unidad multicelular ósea (UMB) de remodelación ósea compuesta por osteoclastos (*flecha*) que avanzan en el sentido de la flecha grande degradando el hueso; el túnel que forman es rellenado por osteoblastos que marchan detrás elaborando osteoide (*cabezas de flechas*), osteocitos (*flechas pequeñas*) lagunas de Howship.

La función del osteoclasto está bajo control indirecto de la PTH, segregada por las glándulas paratiroides. Así, una inyección de esta hormona en un animal de experimentación produce primero una activación de los osteoblastos y luego un aumento del número de osteoclastos y la consiguiente resorción ósea, proceso que se denomina **osteólisis** (disintegración del tejido óseo). Los osteoclastos tienen, en cambio, receptores para **calcitonina**, hormona elaborada por las células parafoliculares del tiroides, que inhibe su actividad. El balance **parathormona-calcitonina** adecuado es crucial para el metabolismo óseo apropiado y el control de la calcemia.

El armónico acoplamiento y balance de las células **osteoformadoras** y **osteodestructoras** (osteoclastos) también está mediado por factores locales. Así, los propios osteoclastos sintetizan parte de sus propias moléculas activadoras como las **interleucinas** (**IL**-1, 3, 6 y 11), el **factor de necrosis tumoral** (**TNF**) y la familia de sus **receptores** (**RANK** y su ligando **RANKL**), factores estimulantes de colonias sanguíneas granulomonocíticas (**GM-CSF**) y la **osteoprotegerina** (**OPG**) que actúa como receptor señuelo, es decir, se une al RANKL, lo cual evita la unión efectiva de éste a RANK y por lo tanto inhibe la osteoclastogénesis.

Tras la eliminación del hueso preexistente por parte del osteoclasto tiene lugar un recambio óseo por nuevos osteoblastos originados por mitosis, diferenciación de las células osteoprogenitoras o por la reactivación de las células osteoblásticas.

Matriz extracelular

La MEC orgánica del hueso se denomina osteoide o **matriz ósea**, representa el 35% de éste y en condiciones normales, al cabo de unos 15 días, se mineraliza al precipitarse sobre ella los cristales de hidroxiapatita cálcica (65% restante) y en menor medida otras sales minerales.

El osteoide está compuesto, como en todos los tejidos, por fibras colágenas, principalmente del tipo I (90%), y sustancia fundamental (véase cuadro 4-1). Uno de sus componentes principales lo constituyen diversos CAC además de las proteínas específicas elaboradas por los osteoblastos. Éstos también producen factores de crecimiento que, una vez liberados al medio, quedan retenidos en la matriz (factores similares a insulina [IGF], el factor transformador de crecimiento beta [TGF] y la proteína morfogenética de hueso [BMP]). Los factores de crecimiento son polipéptidos "señal" que estimulan la proliferación celular o la quimiotaxis (reclutamiento celular) de diversas variedades celulares. Además, se encuentran los aniones citrato, carbonato y los iones magnesio y sodio, iones que son característicos del compartimiento extracelular.

Periostio y endostio

El periostio es una capa de TC denso vascularizado que se caracteriza por poseer capacidad osteogénica (8-18 A). Todos los huesos están cubiertos por periostio, excepto en las superficies articulares y en las zonas de inserción de tendones y ligamentos, así como en la vecindad de las articulaciones donde el hueso está cubierto por la **cápsula articular** (fémur, astrágalo). En el periostio se distinguen dos capas: una externa de TC denso y una interna donde se encuentran células con potencial osteogénico, es decir, capaces de diferenciarse en osteoblastos (**células osteoprogenitoras**).

Los vasos sanguíneos del periostio penetran en el hueso a través de los conductos de Volkmann. Además, en los sitios de inserción de tendones y ligamentos en el hueso se observan fibras colágenas que también pueden originarse en el periostio y penetran dentro del hueso. Éstas son las fibras

Sharpey que establecen el firme anclaje mecánico entre el hueso y los tendones y ligamentos que en él se insertan (fig. 8-18A).

El **endostio** es una capa fina de tejido conjuntivo laxo que rodea las cavidades vasculares del interior del hueso compacto, la cavidad medular de los huesos largos y la superficie trabecular del hueso esponjoso.

Histogénesis: tipos de proceso de osificación y hueso resultante

La **histogénesis ósea**, **osteogénesis** u **osificación** –términos prácticamente sinónimos– se origina principalmente a partir del TC embrionario, el mesénquima, y en la región craneofacial, del ectomesénquima. **Mineralización** o **calcificación** es el proceso por el cual sobre la matriz orgánica del hueso se depositan sales minerales.

Osificación primaria y hueso no laminar

En la etapa embrionaria y hasta la juventud, el proceso de la **osteogénesis** con la fase de síntesis de matriz orgánica y la posterior mineralización ocurre donde no había hueso; es lo que se conoce como **osificación primaria**. Es un proceso rápido, el colágeno se distribuye al azar, los osteocitos no tienen una distribución regular y el grado de mineralización no es muy alto. Este tipo de hueso se denomina **primario**, **reticular**, **plexiforme** o **no laminar**. En el adulto sólo aparecerá en circunstancias reparadoras o patológicas.

Se conocen dos mecanismos de osificación primaria: 1) **intramembranosa**, **endoconectiva**, o **directa** porque el tejido óseo se origina directamente en una lámina de mesénquima, y 2) **endocondral**, porque en el mesénquima, donde se originará el futuro hueso, aparece primero el cartílago hialino, que sirve de **molde** o **modelo** para que ulteriormente se desarrolle, también a partir del mesénquima, el tejido óseo (figs. 8-21 y 8-22; véase también figs. 8-15A y 8-17).

En ambos tipos de osificación, la formación de hueso depende esencialmente de la producción de tejido óseo por los osteoblastos y su eliminación, posterior, por los osteoclastos. También en ambos, el primer tipo de hueso que se forma es sobre colágeno desordenado y disposición trabecular o **hueso esponjoso**. Éste está conformado por amplios espacios, limitados por una red tridimensional de trabéculas y espículas, en donde posteriormente anidarán las células formadoras de sangre (médula ósea); por el contrario, si los requerimientos mecánicos aumentan, se constituyen zonas más compactas con alta densidad de tejido óseo y escasos espacios por los que transcurren vasos sanguíneos.

Mientras que en los huesos planos del cráneo la osteogénesis es de variedad endomembranosa, para la osificación de los huesos largos, cortos e irregulares se requiere un proceso más complejo, la **osificación indirecta** o **endocondral**. Tomaremos como modelo la osificación de un hueso largo (véanse figs. 8-15A, 8-21 y 8-22). En él y tras una primera fase de formación de un molde cartilaginoso hialino, en la zona central de la *futura diáfisis ósea*, en el llamado núcleo de osificación primaria, sucede un proceso complejo de:

Hipertrofia de los condrocitos, causada por la acumulación de glucógeno intracitoplasmático, macromolécula que retiene agua.

Por mecanismos enzimáticos que modifican las condiciones del medio extracelular y por la participación de las vesículas matriciales, se produce la mineralización de la matriz condral.

Ello hace imposible la nutrición por difusión que comporta la muerte de los condrocitos, en tanto que las oquedades irregulares de sus cápsulas persisten. Corresponde a la zona de **cartílago hipertrofiado** y **calcificado**. Las células en necrosis liberan factores angiotáxicos.

A continuación, desde el pericondrio del molde cartilaginoso, una **yema vascular** penetra y rellena las cavidades anfractuosas resultantes del proceso descrito, la cual porta células osteoprogenitoras que inician sobre la matriz condral mineralizada la síntesis de hueso primario. La **trabécula** así resultante es una trabécula mixta, el centro es matriz de cartílago, violáceo, y la periferia es matriz ósea, eosinófila, ambas mineralizadas. La primera carece de células y la segunda, por el contrario, posee osteocitos en su interior y osteoblastos activos en su superficie. El hueso neoformado es de tipo esponjoso, aloja la **cavidad medular primitiva,** que posteriormente será colonizada por progenies hemocitopoyéticas de la médula ósea (véanse figs. 8-17, 8-21 y 8-22).

En tanto, en el pericondrio, células osteoprogenitoras que se han diferenciado en osteoblastos comienzan a depositar sustancia osteoide que se calcifica y se forma así hueso de origen perióstico (**collarete diafisario** o **perióstico**). En esa región, el pericondrio se va transformando paulatinamente en **periostio**. De su área más vascularizada ha surgido el brote o yema perióstica, que avanza ramificándose hacia el **centro primario**, o **diafisario**, de osificación, donde hay matriz cartilaginosa calcificada. Es posible que en este proceso secuencial estén implicados diversos mecanismos de quimiotaxis con participación de diversos factores de crecimiento. El proceso de osificación se extiende en forma divergente hacia ambos lados del centro primario de osificación y llega a alcanzar los extremos de ésta, donde limita con las futuras epífisis.

En dichas **epífisis** (del griego *ephys*, crecer en el extremo) se inician, semanas o meses más tarde, los **centros secundarios**, que por un proceso similar

Copyrighted material

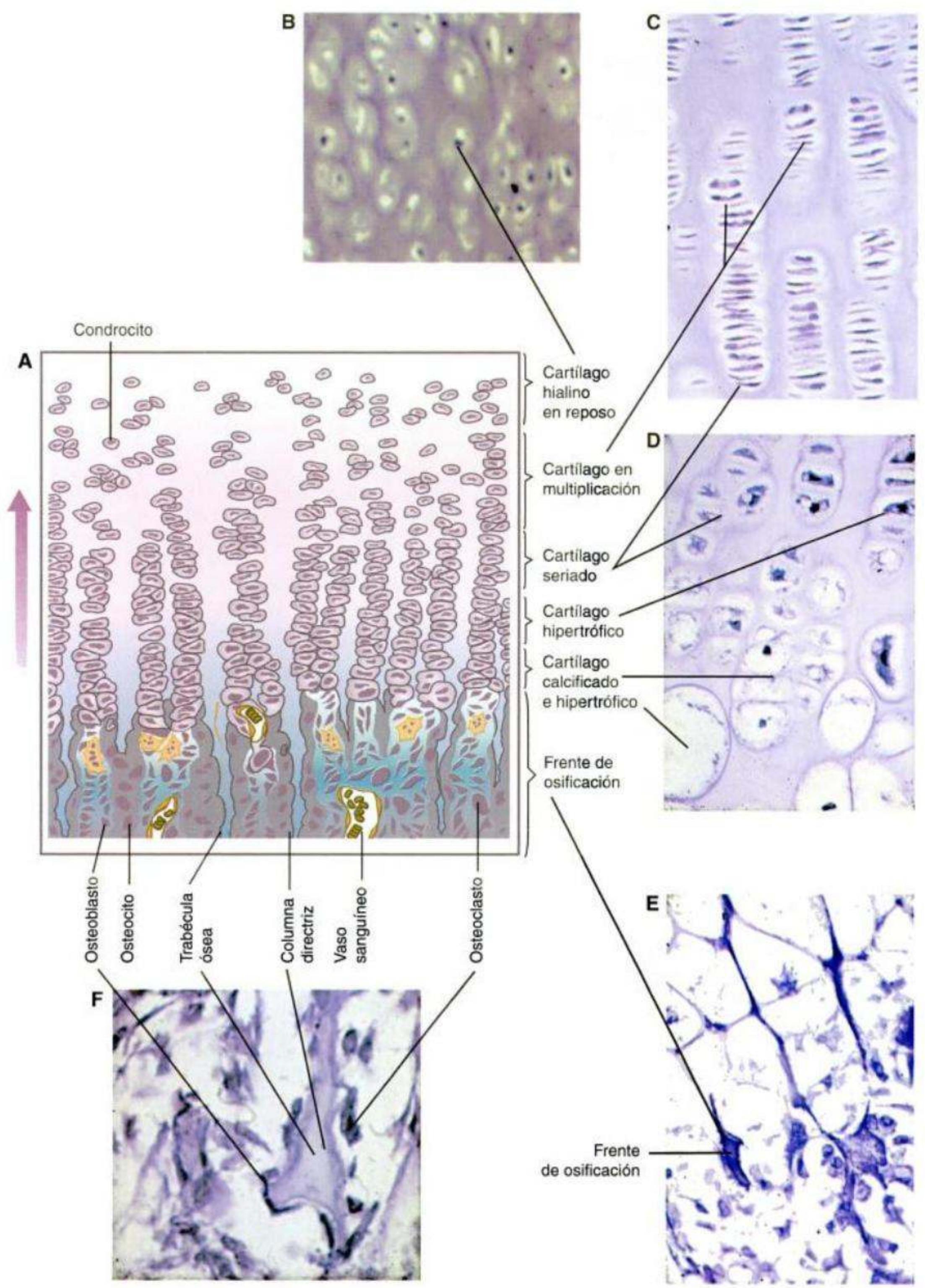

Fig. 8-21. A. Dibujo representativo del avance del proceso de osificación endocondral (en el sentido de la flecha). **B** a **F.** Mayor magnificación de detalles celulares e histológicos señalados en la figura y en el texto; HE, 400×.

Copyrighted material

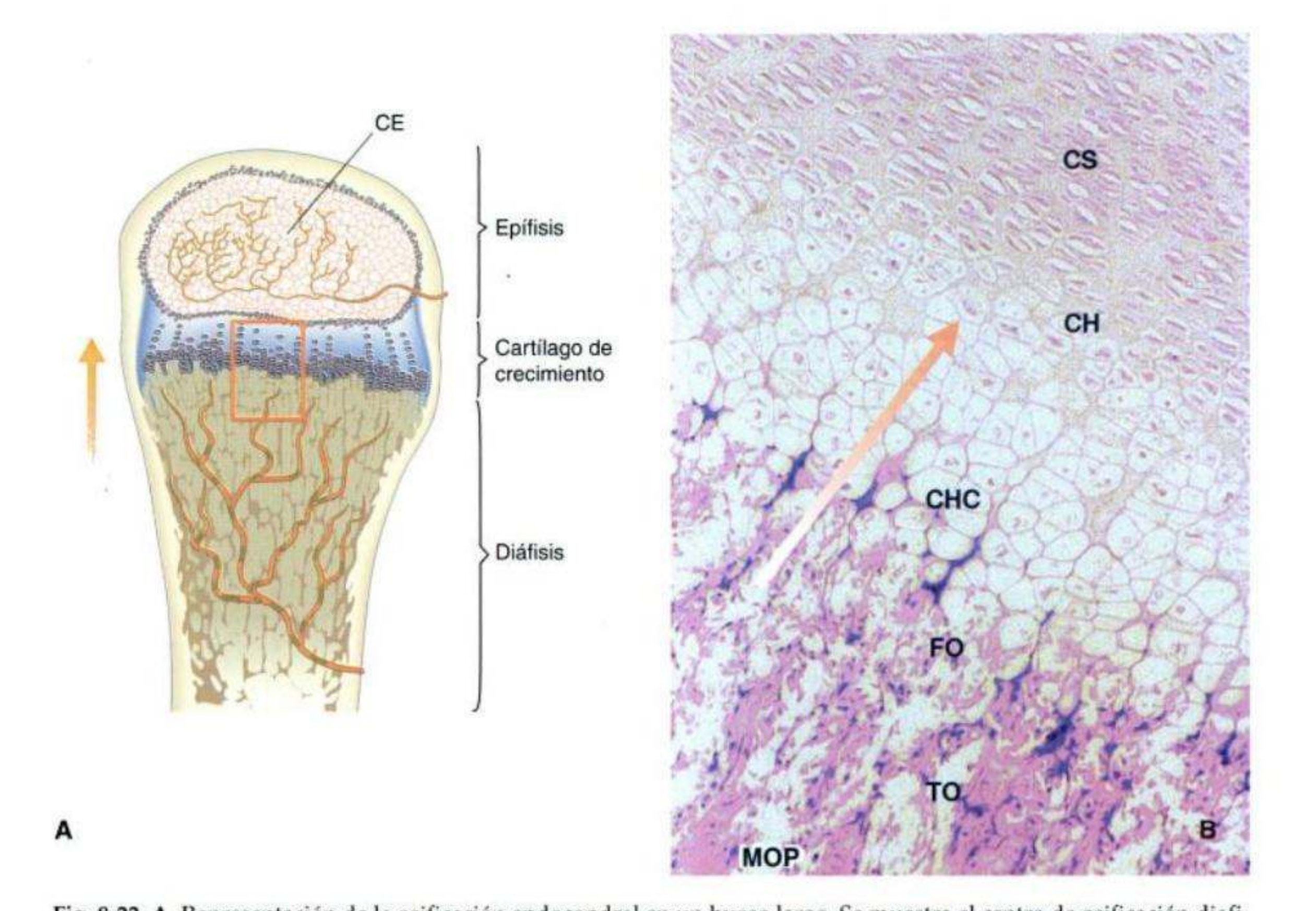

Fig. 8-22. A. Representación de la osificación endocondral en un hueso largo. Se muestra el centro de osificación diafisario, que avanza hacia la epífisis (en el sentido de la flecha), en la cual se observa el centro secundario de osificación (*CE*). **B.** Corresponde al recuadro; se observan el frente de osificación (*FO*), las trabéculas óseas (*TO*), médula ósea primitiva (*MOP*) y distalmente, cartílago hipertrofiado y calcificado (*CHC*), hipertrofiado (*CH*) y, cartílago seriado o en pilas (*CS*). El proceso osificante avanza en el sentido de la flecha; HE, 200×.

dan lugar al hueso **esponjoso epifisario**, con persistencia en su superficie de una capa de cartílago que se transformará en el **cartílago articular**. Entre la epífisis y la diáfisis resta un área diferenciada para el crecimiento en longitud del hueso, la **metáfisis** (véase fig. 8-22). Aquí, el proceso de osificación endocondral tiene la particularidad de que se produce siguiendo el eje axial del hueso, como veremos a continuación.

Crecimiento en longitud

Mientras suceden los procesos que hemos descrito, el modelo cartilaginoso continúa creciendo. En los extremos del futuro hueso, es decir, en las futuras epífisis, los centros secundarios de osificación, o **epifisarios**, se expanden radialmente.

En cambio, en la vecindad de las epífisis con la diáfisis, estos procesos tienen ciertas características distintivas que son de mucha importancia, pues allí se localiza la **metáfisis**, que también se denomina **cartílago metafisario, cartílago de conjunción** o **de crecimiento**, responsable del crecimiento en longitud del hueso (véase fig. 8-22). En esta región, mientras en la zona vecina al centro primario los condrocitos se hipertrofian, hay simultáneamente, del lado epifisario, un proceso continuo de proliferación del cartílago en reposo. De esta manera, los grupos isogénicos de condrocitos se van ordenando axialmente y forman lo que se denomina el **cartílago seriado,** o **"en pilas"**, que se orientan a lo largo del eje mayor del hueso dejando entre sí columnas de matriz cartilaginosa. Es a lo largo de estas columnas o trabéculas, cuando se calcifican, que los osteoblastos generan tejido óseo. Por ello reciben el nombre de **trabéculas directrices**. Luego sufren un proceso degenerativo y dejan cavidades irregulares, pero alargadas, similares a las ya descritas.

En síntesis, la proliferación del cartílago del lado epifisario y la simultánea osificación del lado diafisario aseguran el crecimiento en longitud del hueso

Copyrighted material

hasta la juventud. Así, estos procesos, que se producen en la zona de unión de la diáfisis con las epífisis o cartílago de crecimiento, persisten durante aproximadamente las dos primeras décadas de la vida, con el mayor crecimiento entre los 12 y los 15 años. Como este proceso es casi exclusivo de los huesos largos, la estatura que alcanzará cada individuo depende fundamentalmente de la actividad osteogénica en el cartílago de crecimiento, fuertemente condicionado por el sexo, la carga genética, los factores hormonales y la *disponibilidad de alimentos nutritivos, de su madre en el final del embarazo y lactancia, y propios, durante su infancia y adolescencia*. Al final de la segunda década de la vida, el crecimiento del cartílago metafisario y su consecuente reemplazo por hueso disminuyen en intensidad y desaparecen, con lo que se detiene definitivamente el crecimiento en longitud de los huesos. En conclusión, mientras que el crecimiento del hueso en longitud ocurre por los procesos que tienen lugar en la zona de cartílago de crecimiento a nivel epifisodiafisario, el hueso conserva la potencialidad de crecer circunferencialmente el resto de la vida por la actividad osteogénica del periostio.

Osificación secundaria y hueso laminar

Cuando van aumentando los requerimientos mecánicos, el hueso primario más débil debe ser eliminado y sustituido por hueso nuevo. Este hueso con mayor riqueza mineral, de colágeno ordenado, con osteocitos dispuestos en forma regular y que se forma más lentamente durante el resto de la vida del individuo, tras quitar hueso deteriorado o defectuoso de donde existía previamente, se denomina **hueso secundario, maduro, laminar** o **osteonal**. La unidad estructural de este tipo de hueso se conoce como **laminilla ósea** y es de 3 a 7 µm de espesor. Las laminillas óseas se disponen en forma concéntrica alrededor de un conducto central longitudinal, donde se encuentran vasos sanguíneos y es característico que en las láminas adyacentes la orientación de las fibras de colágeno cambie de dirección. Este cilindro de laminillas óseas forma un osteón o sistema de Havers, que es fácilmente visible con el MO en preparaciones histológicas de huesos desgastados (véase fig. 8-18). El número de laminillas en cada osteón es variable, de 5 a 15. El conducto central de Havers de cada osteón se comunica con los de otros osteones a través de conductos de variable orientación (transversales, más o menos oblicuos), denominados **conductos de Volkmann**. Éstos también comunican con el endostio, que recubre cavidades vasculares y el canal medular, y con el periostio. Los conductos de Volkmann difieren de los conductos de Havers en que no están rodeados de laminillas óseas concéntricas (véase fig. 8-18). Ambos conductos contienen vasos sanguíneos, linfáticos y nervios, de los que depende el metabolismo del hueso. Es por ello que estas dos variedades de conductos óseos reciben nombre de conductos vasculares.

Los osteones y los conductos vasculares forman una red tridimensional. En el hueso compacto se observan, además, los **sistemas circunferenciales externo e interno** recorridos por un número variable de laminillas óseas más compactadas por debajo del periostio y del endostio paralelas a su superficie (véase fig. 8-18).

Entre estos sistemas y los sistemas de Havers se encuentran los **sistemas intersticiales**, en los que las laminillas óseas suelen carecer de conductos de Havers. Los sistemas intersticiales son consecuencia visible del lento pero continuo proceso de remodelación que tiene lugar no sólo durante el crecimiento, sino durante toda la vida del individuo, corresponden a restos de osteones más antiguos en diversos estadios de resorción (véase fig. 8-18).

En el hueso se puede apreciar un delicado equilibrio entre la estructura y la función, pues la organización de las dos variedades de tejido óseo es una respuesta a las posiciones o fuerzas que el hueso debe soportar. La distribución de ambas formas de tejido óseo varía en los distintos tipos de huesos. Así, la diáfisis de los huesos largos está formada en su mayor parte por tejido óseo compacto. En cambio, el tejido óseo que rodea la cavidad medular de la diáfisis limitada por el endostio es esponjoso (véanse figs. 8-18 y 8-22). Las epífisis de los huesos largos, así como los de los huesos cortos, están compuestas por tejido óseo esponjoso cubierto por una capa de hueso compacto. A su vez, los huesos planos están formados por capas delgadas de hueso compacto que cubren en sus lados una capa de hueso esponjoso de forma irregular que recibe el nombre de díploe. Las capas de tejido óseo compacto se llaman tablas interna y externa y son características de los huesos del cráneo. El tejido óseo esponjoso también está formado por laminillas óseas, pero son de forma discontinua, que constituyen trabéculas o espículas pequeñas de forma irregular, a veces muy delgadas. Las trabéculas se unen entre sí y forman una red irregular que contiene cavidades relativamente grandes en las que se encuentran médula ósea roja o amarilla, según la edad del sujeto y del hueso de que se trate. La médula ósea roja, con capacidad hematopoyética, es más abundante en la niñez, mientras que en los adultos persiste especialmente en el díploe, el esternón y las costillas planas (véase fig. 8-18). El tejido óseo esponjoso no contiene conductos de Havers, aunque ambas variedades de tejido óseo, compacto y esponjoso, confluyen entre sí.

Remodelación ósea

Hemos descrito previamente los procesos de osificación primaria y secundaria que tienen lugar

a alcanzar el tamaño y la forma definitivos del hueso. Los lentos y continuos procesos en la estructura interna del tejido óseo osteona, que por lo tanto no afectan el tamaño y la forma, y que se llevan a cabo para mantenimiento del hueso (10% de su masa anualmente) y si se dan las condiciones biomecánicas adecuadas a lo largo de la vida, constituyen la remodelación ósea. En esos procesos participan todas las células óseas y lo hacen de manera coordinada en el tiempo y en el espacio, cooperando en equipos llamados unidades de remodelación ósea (URO) o unidad multicelular básica (UMB) (véase fig. 8-21). En el caso del hueso cortical, los osteoclastos, en número de 2-3, a modo de trépanos y a un ritmo de hasta 30 µm por día, avanzan horadando un canal en el hueso compacto, seguidos de cerca por un conjunto de osteoblastos. Estos van depositando sustancia osteoide que se calcifica y de esta manera va recubriendo y estrechando el canal con capas sucesivas. Queda finalmente formado un nuevo conducto de Havers, con su sistema de laminillas concéntricas. En el caso del hueso esponjoso, la actividad lítica se limita a la superficie de la trabécula. En los individuos jóvenes se forma más hueso que el que se destruye hasta alcanzar el tamaño definitivo de los huesos; en el adulto el balance óseo es equilibrado, en tanto que en la etapa senil es negativo, es decir, se pierde más hueso que el que se alcanza a reparar (osteoporosis) con lo que se *incrementa el riesgo de fracturas, en especial, en la posmenopausia.*

INTERACCIÓN ENTRE TEJIDOS DE SOPORTE: ARTICULACIONES

La estabilidad que proporcionan los tejidos esqueléticos, así como la posibilidad de movimiento mediada por la interacción con el tejido muscular, está directamente relacionada con la existencia entre los huesos vecinos de un sistema estructural que se conoce como **articulación**, cuya nomenclatura estudia la anatomía. Existe un amplio abanico de variedades, desde los móviles (diartrósicas o sinoviales) a las semimóviles o casi fijas (sinartrosis o no sinoviales). Estas últimas, a su vez, se subdividen según el tipo de tejido que se interpone entre los extremos óseos contiguos: **sindesmosis** si es TC fibroso (unión **alveolodentaria**), **sincondrosis** si es cartílago (sínfisis pubiana) o **sinostosis** cuando es incluso un tejido óseo que limita definitivamente el movimiento (**suturas craneales** del adulto).

Las articulaciones móviles poseen un patrón estructural más complejo, ya que están constituidas por los extremos distales de los huesos contiguos, recubiertos por **cartílagos articulares** con disposición arqueada del colágeno para permitir una mejor transmisión de cargas. Cuentan con una **cápsula** fibrosa muy flexible, reforzada por **ligamentos** y músculos, y un revestimiento interno denominado

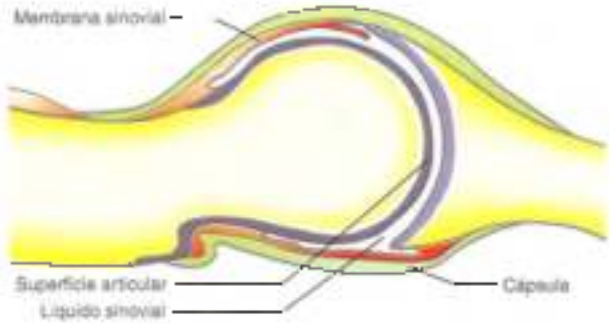

Fig. 8-23. Esquema de una articulación diartrósica y sus principales componentes.

sinovial y un conjunto de estructuras fibrocartilaginosas interpuestas para la adaptación anatómica cuando los extremos articulares no son congruentes (**discos** y **meniscos**) (fig. 8-23).

La membrana sinovial es casi un "epitelio", que se continúa con un TC laxo subyacente muy vascularizado; posee **dos poblaciones celulares**, las **células A** de tipo fagocítico y las **B** de aspecto fibroblástico. La sinovial es la encargada de sintetizar el fluido o **líquido sinovial**, viscoso e incoloro, constituido por agua y solutos de composición similar a la del líquido intersticial de los tejidos en general. Contiene, además, hialuronato y un PG llamado **lubricina** que posee propiedades lubricantes. El líquido también presenta pequeñas cantidades de otros PG y GP que normalmente se encuentran en el cartílago. El intercambio de líquido en las articulaciones diartrodiales depende de su renovación continua por el transudado de los capilares sanguíneos hacia la cavidad articular y el egreso transsinovial de líquido y macromoléculas hacia los capilares linfáticos. Este recambio está facilitado por los incrementos transitorios de la presión provocados por la flexión intermitente de la articulación.

Respuestas normales y patológicas del tejido óseo

Los procesos de proliferación del cartílago dependen de la hormona del crecimiento o **somatotrofina**, que es secretada por el lóbulo anterior de la hipófisis. El exceso de esta hormona puede llevar al gigantismo y su producción disminuida, a una variedad de enanismo. El balance de hormonas para tiroideas y calcitonina constituyen un importante mecanismo de regulación de la calcemia. Otras vitaminas y hormonas también actúan sobre el hueso, como la **vitamina D** y la **hormona tiroidea** y las **hormonas sexuales** (estrógenos en la mujer, andrógenos en el hombre). *De allí la relación entre menopausia y osteoporosis.*

Entre las situaciones de interés médico cabe mencionar que los huesos son afectados con frecuencia por acción de traumatismos (**fracturas**). La reparación de las fracturas se produce por la formación de un **callo óseo**, que es un **tejido de granulación** que une los fragmentos y forma el **molde** donde se constituirá el nuevo tejido óseo. Es imprescindible que el periostio mantenga su vitalidad para asegurar la reparación de la fractura, es decir, es necesario que el periostio quede adherido al hueso, a través del anclaje mecánico que brindan las fibras de Sharpey, pues a través de él llegan los vasos nutricios. Para que la reparación ocurra en las condiciones más favorables, el médico debe realizar las maniobras apropiadas que aseguren el contacto de las superficies de la fractura (**reducción**) y eviten el desplazamiento de éstas,. que perturbaría la formación del callo y del hueso nuevo. De ahí la importancia de una buena inmovilización de la zona.

La transformación de la sustancia osteoide en tejido óseo depende en parte de la vitamina D. Su carencia puede llevar a una enfermedad llamada **raquitismo**. El aporte adecuado de calcio y de fósforo con la alimentación son imprescindibles para una acción adecuada de la vitamina D. La insuficiencia de vitamina C en la dieta es causa de **escorbuto** y de alteración de todas las variedades de TC en general. Los fibroblastos y los osteoblastos requieren ácido ascórbico para la síntesis de la hidroxiprolina y en su carencia no sintetizan colágeno adecuadamente. Las heridas no cicatrizan y el osteoide es defectuoso. Como también se alteran las membranas basales, se producen hemorragias. Además, los huesos se alteran en numerosas enfermedades por causas infecciosas (osteomielitis, tuberculosis) y **tumores**. El diagnóstico microscópico de estas afecciones supone un conocimiento preciso de la histología y del desarrollo del hueso. Tanto para el estudio del tejido óseo como de la médula ósea donde se forman las células sanguíneas se utiliza un proceso de obtención de la muestra que consiste en la punción con agujas específicas y aspiración de material de la zona previamente estudiada con métodos por imágenes. Este procedimiento (**biopsia por aguja**) es de gran importancia diagnóstica.

Sangre y médula ósea

Mirta A. Valentich e Ivón Novak

En el transcurso del proceso evolutivo aparecieron organismos con una estructura más compleja, un tamaño mayor que el de sus antecesores y con crecientes necesidades defensivas y energéticas. Se vieron favorecidos por la adquisición de órganos especializados en la formación de células para la defensa del individuo, como la médula ósea, para la captación de oxígeno, como las branquias y los pulmones, y para su transporte al resto de los tejidos mediante la sangre y la linfa vehiculizada por el sistema cardiovascular.

La sangre es la variedad de tejido conjuntivo (TC) que contiene la mayor cantidad de líquido intercelular, el plasma sanguíneo, donde se encuentran suspendidos los glóbulos rojos, los leucocitos y las plaquetas; contiene, además, numerosas moléculas orgánicas y minerales de vital importancia. El volumen sanguíneo en el ser humano adulto es de aproximadamente 5 litros, de los cuales los eritrocitos constituyen alrededor del 45%, volumen éste que es movilizado en forma unidireccional por los latidos del corazón.

En los organismos multicelulares, la sangre asegura el transporte de oxígeno y de las sustancias nutritivas que las células requieren para su normal funcionamiento, así como la eliminación del anhídrido carbónico y de otros productos de desecho del metabolismo, los cuales son llevados a los órganos depuradores (hígado, riñones y pulmones), donde son desintoxicados y/o eliminados. La sangre contribuye así a la **integración funcional** de todos los aparatos y sistemas. Las glándulas de secreción interna (endocrinas), el tejido nervioso y la sangre, forman parte de un sistema regulador complejo y sensible que asegura las condiciones óptimas del medio interno (temperatura, nivel de glucosa, pH, balance de electrolitos, etc.). La **constancia del medio interno** se ha denominado **homeostasis**.

El medio interno está formado por la **sangre** que llena las cavidades del aparato cardiovascular, la **linfa** que se encuentra en el sistema linfático y el **líquido intersticial** o intercelular en el cual están sumergidas todas las células del organismo. Estos líquidos están en permanente intercambio entre sí y, a través de la membrana plasmática, con el compartimiento intracelular (Recuadro 8-1).

Copyrighted material

Componentes celulares de la sangre (recuadro 8-1)

Glóbulos rojos (eritrocitos o hematíes)

En el ser humano, como en muchos mamíferos, los glóbulos rojos son de forma bicóncava, de 7,2 a 7,5 µm de diámetro. Carecen de núcleo y organoides, son muy flexibles y se deforman y estiran al circular por los capilares. Contienen una proteína rica en hierro, la **hemoglobina**, cuyo pigmento les da el color característico y es la responsable del transporte de oxígeno. La sangre arterial, por su alto contenido de oxígeno, es de color rojo más intenso. En frotis teñidos, los hematíes muestran un color rosado por el colorante eosina (fig. 8-24).

La morfología de los eritrocitos es mantenida por el citoesqueleto que poseen inmediatamente por debajo del plasmalema, formado por una red de **espectrina**, unida a una proteína de transmembrana llamada **banda 3**, que es un transportador de iones, y a la glucoproteína **glucoforina**. La forma del glóbulo rojo también depende de la presión osmótica de la solución en que se encuentra. Si la presión es muy baja (solución hipotónica), como cuando se colocan eritrocitos en agua destilada, el agua penetra en la célula y ésta se rompe. La rotura del glóbulo rojo y la liberación de la hemoglobina se llama **hemólisis**, que también puede producirse en ciertas situaciones patológicas dentro de los vasos sanguíneos.

Los eritrocitos se originan en la médula ósea por multiplicación y diferenciación de las **células eritropoyéticas**, que al alcanzar su madurez pierden el núcleo y los organoides (cuadro 8-8). Cuando estas células envejecen, aproximadamente a los 120 días, son fagocitadas por los macrófagos del **sistema mononuclear fagocitario**, donde son desintegrados (**hemocateresis**) principalmente en el bazo. El organismo no puede desaprovechar el hierro. La hemoglobina es procesada y la porción del **hemo** exenta de hierro da origen a los pigmentos biliares, en tanto que el hierro pasa a formar parte de la molécula de **ferritina**, la cual se almacena para su ulterior uso en la médula ósea por células precursoras de nuevos eritrocitos. Cúmulos de ferritina forman gránulos del pigmento (**hemosiderina**) visible con el MO. Presentan un color amarillo pardusco y se encuentran en los macrófagos del sistema mononuclear fagocitario.

La concentración de eritrocitos en la sangre circulante es de 4,4 a 5,5 millones por mm^3 en el varón y de alrededor de 3,7 a 4,2 millones por mm^3 en la mujer (cuadro 8-6). Esta concentración varía en diversas condiciones fisiológicas. Influyen diferentes factores como la edad (el recién nacido tiene una cantidad mayor de glóbulos rojos), factores nutritivos y la altitud (en las personas que habitan en la región de la Puna sudamericana la concentración de glóbulos rojos es mayor).

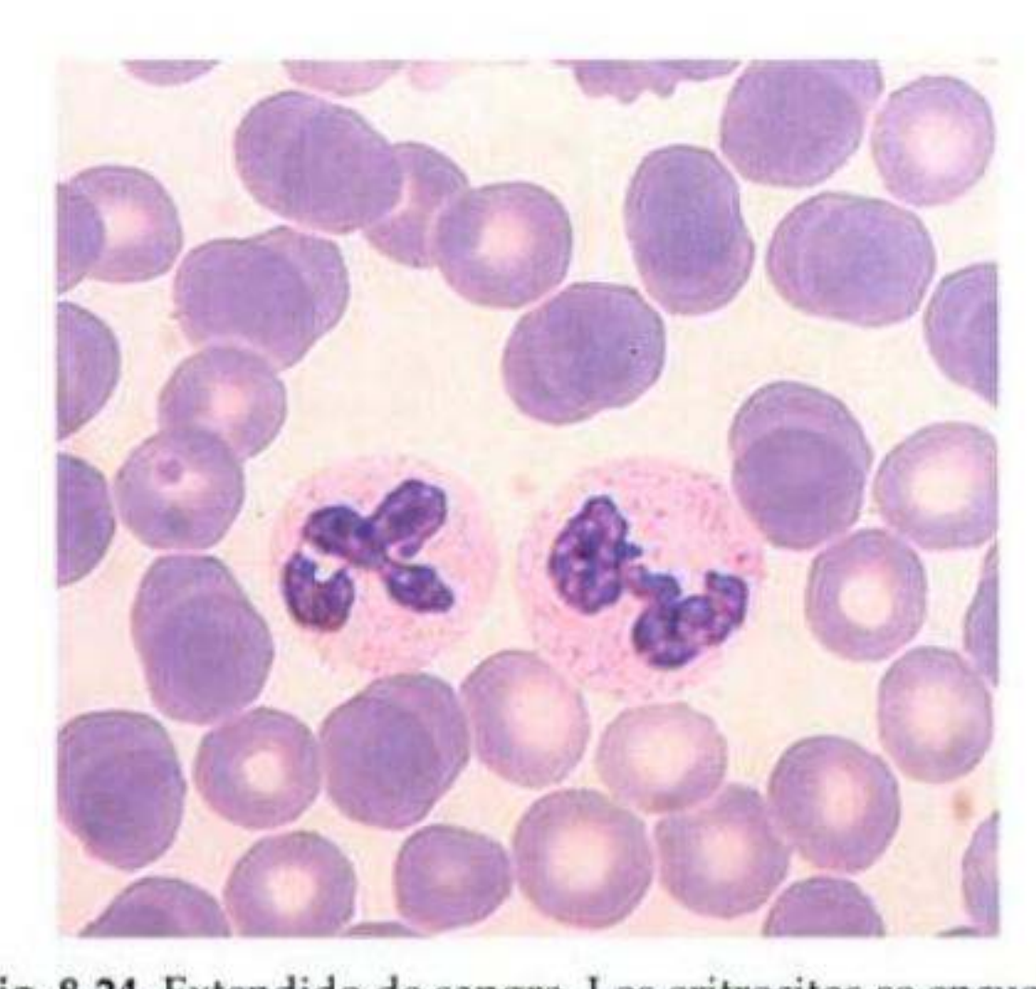

Fig. 8-24. Extendido de sangre. Los eritrocitos se encuentran en todo el campo. Presentan un área central clara por su forma bicóncava. May Grunwald-Giemsa (1000×).

Recuadro 8-1
Examen de la sangre

Correlación médico-biológica

El estudio de las características morfológicas de las células sanguíneas es de considerable importancia, pues las afecciones de la sangre son numerosas, por ejemplo: anemias, variaciones en el número de los glóbulos blancos en las enfermedades infecciosas, procesos de naturaleza maligna como las leucemias, etc. La forma de los eritrocitos puede alterarse en situaciones patológicas. Además, la hemoglobina puede salir del glóbulo rojo (hemólisis). El aumento del número de glóbulos blancos (leucocitosis) o su disminución (leucopenia) pueden deberse a causas inflamatorias o a procesos de proliferación incontrolada, característica de las enfermedades malignas (cánceres o leucemias).

El número de plaquetas sanguíneas puede descender por debajo de niveles fisiológicos (trombocitopenia). Como consecuencia de esto, pueden aparecer hemorragias por perturbación del mecanismo de la coagulación de la sangre.

El examen de la sangre es parte importante de todo examen médico y con mucha frecuencia ayuda a establecer un diagnóstico, imposible de hacer de otro modo. En microbiología y parasitología se estudiarán las bacterias, virus y parásitos que pueden encontrarse en la sangre en procesos infecciosos (enfermedad de Chagas, paludismo, etc.).

Copyrighted material

Cuadro 8-6. ***Valores normales de eritrocitos en el adulto***

	Mujer	*Varón*
Hematíes (millones/mL)	3,7-4,2	4,8-5,5
Hemoglobina (g/dL)	11-15	14-18
Hematocrito (% de volumen sanguíneo compuesto por eritrocitos)	34-46	40-53
VCM (fL) (volumen corpuscular medio)	80-99	80-99

La membrana de los eritrocitos contiene diversos carbohidratos complejos (glucolípidos y glucoproteínas) que se comportan como antígenos y permiten clasificar los cuatro **grupos sanguíneos**: el **grupo A** presenta el antígeno A, el **grupo B** presenta el antígeno B, el **grupo AB** presenta los antígenos A y B y el **grupo O** carece de esta variedad de antígenos. También puede estar presente el antígeno o **factor *Rh***. Todos estos elementos deben tenerse en cuenta antes de realizar una transfusión sanguínea, pues pueden presentarse reacciones como aglutinación y hemólisis de eritrocitos al mezclarse sangre de grupos incompatibles. Este problema es de mucha gravedad, que también puede ocurrir durante el embarazo con el rechazo de los fetos *Rh* negativos por el sistema inmunitario de la madre (recuadro 8-2).

Recuadro 8-2
Eritroblastosis fetal

Correlación médico-biológica

Cuando los eritrocitos del feto son Rh positivos y los eritrocitos de la madre son Rh negativos puede desencadenarse una respuesta inmunitaria frente al pasaje de algunos hematíes del feto a la sangre materna (fenómeno que ocurre, especialmente en el parto). La producción de anticuerpos anti-*Rh* puede ocasionar en futuros embarazos la enfermedad fetal, eritroblastosis fetal o enfermedad hemolítica del recién nacido, cuando la sangre del feto recibe a través de la placenta anticuerpos maternos que destruyen los eritrocitos fetales. Se requieren el diagnóstico oportuno y el tratamiento adecuado para evitar esta grave enfermedad que puede ser fatal (Westhoff, 2007).

La estructura y la forma bicóncava de los eritrocitos de los mamíferos representan una mejor adaptación evolutiva a su función específica, ya que asegura un máximo de superficie de intercambio gaseoso para el mismo volumen, con lo que se facilita la difusión. Los glóbulos rojos transportan el oxígeno captado en los alvéolos pulmonares hacia todas las células del organismo (*sangre arterial*) y el anhídrido carbónico, producto de la respiración celular, desde las células hasta los pulmones (*sangre venosa*) desde donde se elimina al exterior. En los capilares pulmonares, la hemoglobina se satura de oxígeno (**oxihemoglobina**) por diferencias en la **presión** parcial de ese gas, el cual es cedido en los capilares periféricos por ese mismo mecanismo. La utilización del oxígeno molecular (O_2) por las diversas células se realiza en las mitocondrias, en la cadena transportadora de electrones, donde actúa como aceptor final de electrones en la respiración celular aeróbica.

Reticulocito

El reticulocito es el precursor del glóbulo rojo maduro que circula en la sangre en una proporción de entre el 0,5% y el 1% del total de los glóbulos rojos. Carece de núcleo y, cuando se tiñe con una coloración vital, muestra una red de gránulos y filamentos que corresponden a ribonucleoproteínas remanentes. Las variaciones en el número de reticulocitos circulantes constituyen un dato importante, ya que luego de una hemorragia su aumento indica que el organismo está reponiendo adecuadamente los eritrocitos perdidos (cuadro 8-8).

Glóbulos blancos o leucocitos

Los leucocitos son las únicas células nucleadas que se encuentran en la sangre. Son de mayor tamaño que los glóbulos rojos, excepto los linfocitos pequeños que tienen un diámetro similar. Los gló-

Copyrighted material

Cuadro 8-7. *Fórmulas leucocitarias*

*Ejemplo de fórmula relativa (%)**		*Ejemplo de fórmula absoluta (por mm³)***	
Neutrófilos	65	6.000 × 65	= 3.900
Eosinófilos	2	6.000 × 2	= 120
Basófilos	0,5	6.000 × 0,5	= 30
Linfocitos	28	6.000 × 28	= 1.680
Monocitos	4,5	6.000 × 4,5	= 270
Total	100		6.000

*Porcentaje (%) de las diversas leucocitos, contados en un frotis de sangre coloreado.
**Número de cada variedad de leucocito por mm³ de sangre. Se obtiene multiplicando la cantidad de leucocitos por mm³ contados en una cámara cuentaglóbulos por el cociente de su porcentaje relativo y dividido por 100.

Los blancos se clasifican, de acuerdo con la presencia o la ausencia de granulaciones citoplasmáticas específicas, en granulocitos y agranulocitos, y según las propiedades de coloración de los gránulos, en granulocitos neutrófilos, eosinófilos y basófilos. Los granulocitos son polimorfonucleares, es decir, tienen un núcleo de forma irregular y lobulado. Los agranulocitos (monocitos y linfocitos) –mal denominados mononucleados– en cambio, tienen un núcleo redondeado.

En la sangre normalmente hay 5.000 a 9.000 leucocitos por mm³; sus proporciones relativas pueden determinarse con las llamadas *fórmulas leucocitarias absoluta y relativa*, que son de gran importancia diagnóstica (cuadro 8-7).

Granulocitos

Leucocitos neutrófilos: su forma varía notablemente (célula pleomórfica) cuando atraviesan las paredes de los capilares (diapédesis) o en los tejidos donde tienen movimientos ameboideos mediante la emisión de seudopodios. En los extendidos de sangre miden 10 µm a 12 µm de diámetro (fig. 8-25; véase fig. 8-7A) y son los leucocitos que se encuentran en mayor proporción (55% a 65%).

Los neutrófilos poseen un núcleo multilobulado, con tres a cinco lóbulos unidos por filamentos de cromatina densa. En las mujeres, los núcleos de algunos neutrófilos contienen una protuberancia heterocromática en uno de los lóbulos que corresponde a la cromatina sexual (palillo de tambor).

El citoplasma del neutrófilo contiene varios tipos de gránulos que son vesículas secretoras y lisosomas. Algunos se tiñen débilmente de color rosado (gránulos específicos o secundarios), contienen fosfatasa alcalina, lisozima, aminopeptidasa, colagenasa y lactoferrina; otros se tiñen de color violáceo (gránulos azurófilos, inespecíficos, o primarios) y contienen fosfatasa ácida, mieloperoxidasa (fig. 8-26) y CAG.

Los neutrófilos se producen en la médula ósea por el proceso llamado **mielopoyesis** (cuadro 8-9), permanecen poco tiempo en la circulación (alrededor de diez horas), atraviesan la pared endotelial y emigran al TC. Son células microfagocíticas que se movilizan atraídas por moléculas quimiotácticas, en la primera etapa de los procesos inflamatorios producidos por gérmenes o cuerpos extraños (astillas, espinas). Al igual que otras células de la inmunidad innata, son capaces de reconocer microorganismos patógenos a través de sus receptores de reconocimiento de patrón (RRP). Así, reconocen patrones moleculares asociados con patógenos (PAMP), moléculas presentes en los microorganismos patógenos y no en el ser humano, como, por ejemplo, un

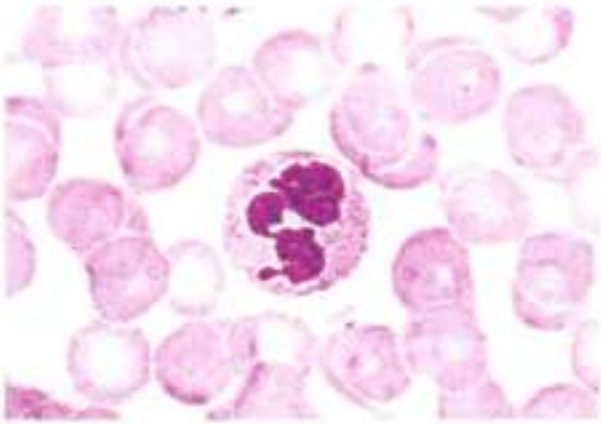

Fig. 8-25. Extendido de sangre. Se observan glóbulos rojos con el centro poco teñido. Además, se visualiza un granulocito neutrófilo con abundantes gránulos citoplasmáticos específicos y el núcleo polilobulado con palillo de tambor. May Grunwald Giemsa (1.000×).

Cuadro 8-8. *Hemocitopoyesis. Serie eritroblástica (eritropoyesis)*

Célula	*Tamaño*	*Núcleo*	*Citoplasma*	*Figuras*
Proeritroblasto	20-30 µm	Redondeado. Cromatina, finalmente granular de color violeta púrpura Nucléolos, uno o dos	Es la célula más basófila de la médula ósea; azul oscuro *Las células de esta progenie no tienen granulaciones*	
Eritroblasto basófilo	15-20 µm	Redondo Cromatina, condensada en grumos más gruesos Sin nucléolos	Basofilia, menos acentuada	
Eritroblasto policromatófilo	10 µm	Redondo, más pequeño Sin nucléolo	Se tiñe con colorantes ácidos y básicos que dan un color gris azulado	
Normoblasto o eritroblasto ortocromático	8-10 µm	Redondo y pequeño Cromatina muy condensada; núcleo picnótico Sin nucléolo	Acidófilo con restos de basofilia	
Reticulocitos o eritroblasto policromatófilo	Levemente mayor que el eritrocito	No contiene	Acidófilo con restos basófilos (RNA) visibles con coloración supravital del azul brillante de cresilo en forma de gránulos o filamentos de color azul oscuro	
Eritrocitos o hematíes	7,2 a 7,5 µm	No contiene	Acidófilo, color rosado-anaranjado *Tienen forma de discos bicóncavos*	

peptidoglucano de la pared de las bacterias gram-positivas. Al ser reestimulada la fagocitosis para la destrucción de los patógenos, se producen cambios degenerativos en los neutrófilos y se transforman en células del pus (*piocitos*).

Leucocitos eosinófilos: tienen de 10 a 15 µm de diámetro, citoplasma con granulaciones numerosas y grandes, refringentes, muy acidófilas y de mayor tamaño que los gránulos del neutrófilo (fig. 8-27, véanse figs. 8-7E y 8-14A). Del total de leucocitos, el 1% a 3% son eosinófilos. Poseen un núcleo bilobulado cuya cromatina es densa, con un puente que le confiere aspecto de anteojos. Los **gránulos específicos** contienen enzimas lisosómicas y mieloperoxidasa, además de una proteína básica principal con aspecto cristaloide, rica en fosfolípidos y ácidos grasos poliinsaturados. Por otra parte, poseen unos pocos **gránulos azurófilos inespecíficos** que corresponden también a lisosomas.

Los eosinófilos se originan en la médula ósea (cuadro 8-9), de donde pasan a la sangre para emigrar luego al TC. En su plasmalema existen receptores para inmunoglobulina E (IgE). El papel funcional de los eosinófilos se ha inferido a partir de datos anatomopatológicos, ya que su número aumenta en enfermedades alérgicas y en afecciones parasitarias.

Leucocitos basófilos: son los glóbulos blancos menos numerosos (0,5%) y miden 10 a 12 µm de diámetro. El núcleo es grande, alargado, en forma de U, J o S; también puede ser lobulado y su cromatina es laxa (fig. 8-28). Los detalles del núcleo pueden ser difíciles de observar por estar rodeado por las granulaciones específicas, que son metacromáticas debido al contenido de **heparina**; además, poseen **histamina**. Al igual que los mastocitos y los eosinófilos, en su membrana plasmática poseen receptores específicos para IgE. La unión de IgE al re-

Copyrighted material

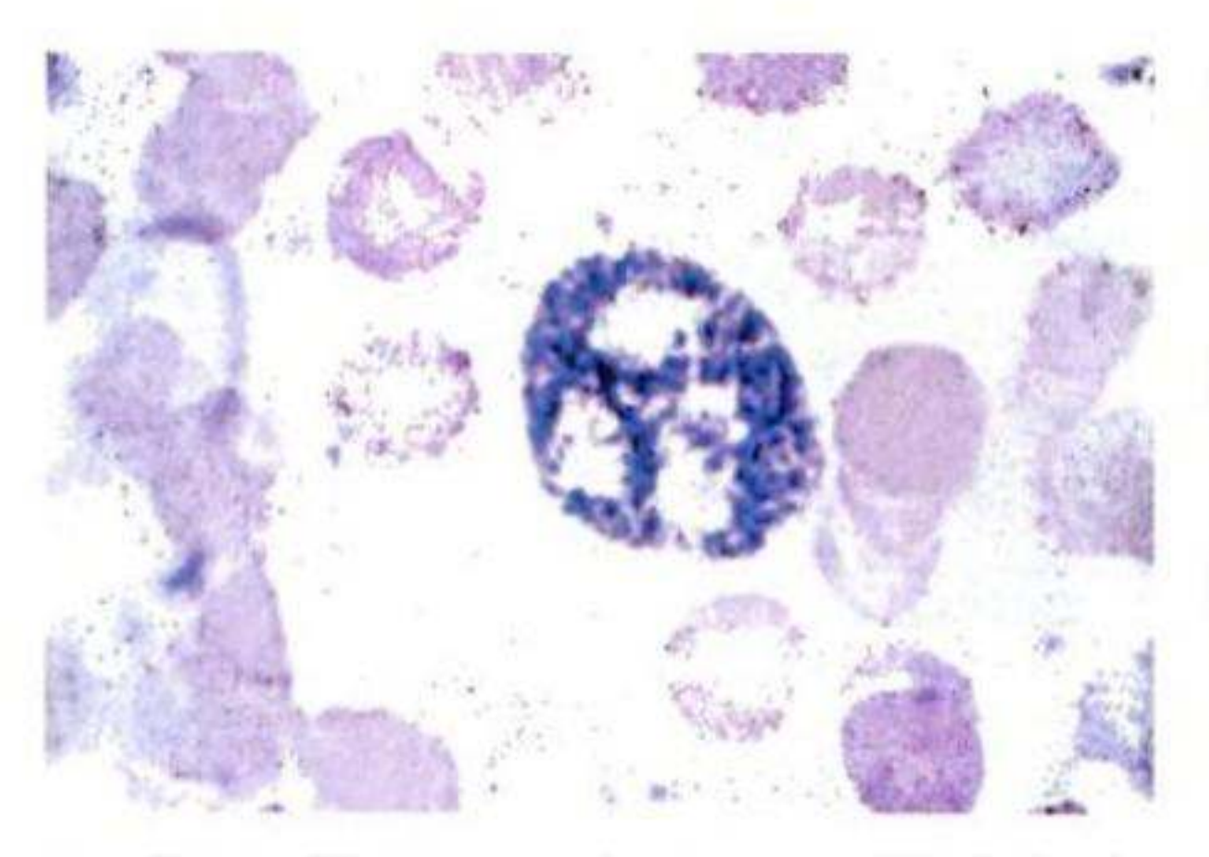

Fig. 8-26. Frotis de sangre. Se observa actividad de mieloperoxidasa en gránulos azurófilos en el citoplasma de un neutrófilo véanse los lóbulos del núcleo en "negativo" (1.000×).

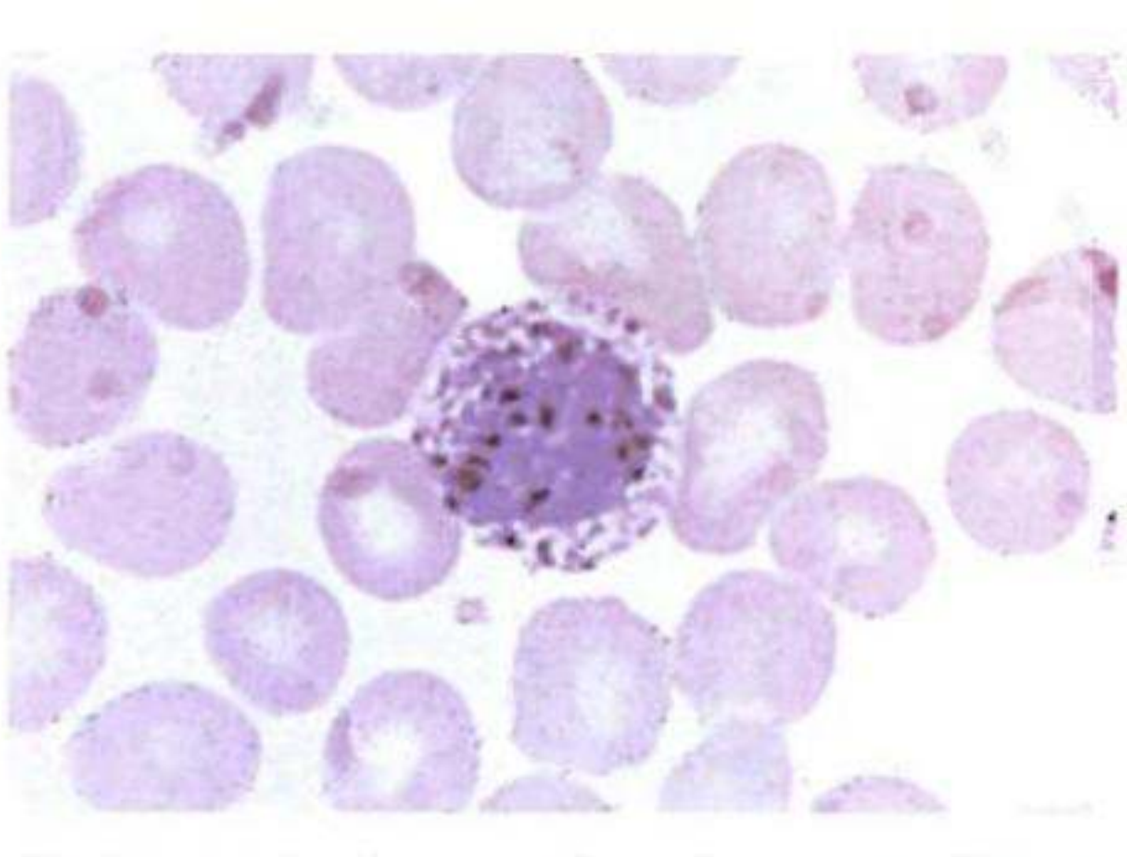

Fig. 8-28. Frotis de sangre. Se puede ver un basófilo con el núcleo cubierto de gránulos basófilos. May Grunwald-Giemsa (1.000×).

ceptor del basófilo provoca la desgranulación, con liberación del contenido de sus gránulos y de **leucotrienos** al exterior por exocitosis.

Por su función, los basófilos se parecen a los mastocitos; se considera que son células que se han diferenciado entre sí, aunque pueden compartir una célula progenitora común en la médula ósea (véase cuadro 8-9).

Agranulocitos

Linfocitos: son los glóbulos blancos más pequeños (6 a 8 µm) observados en los frotis, aunque se distinguen variaciones de tamaño, ya que un 10% de ellos alcanzan los 12 µm de diámetro, casi el tamaño de un monocito con el que debe hacerse el diagnóstico diferencial (figs. 8-29 y 8-30 véase fig. 8-7c). Son las célu-

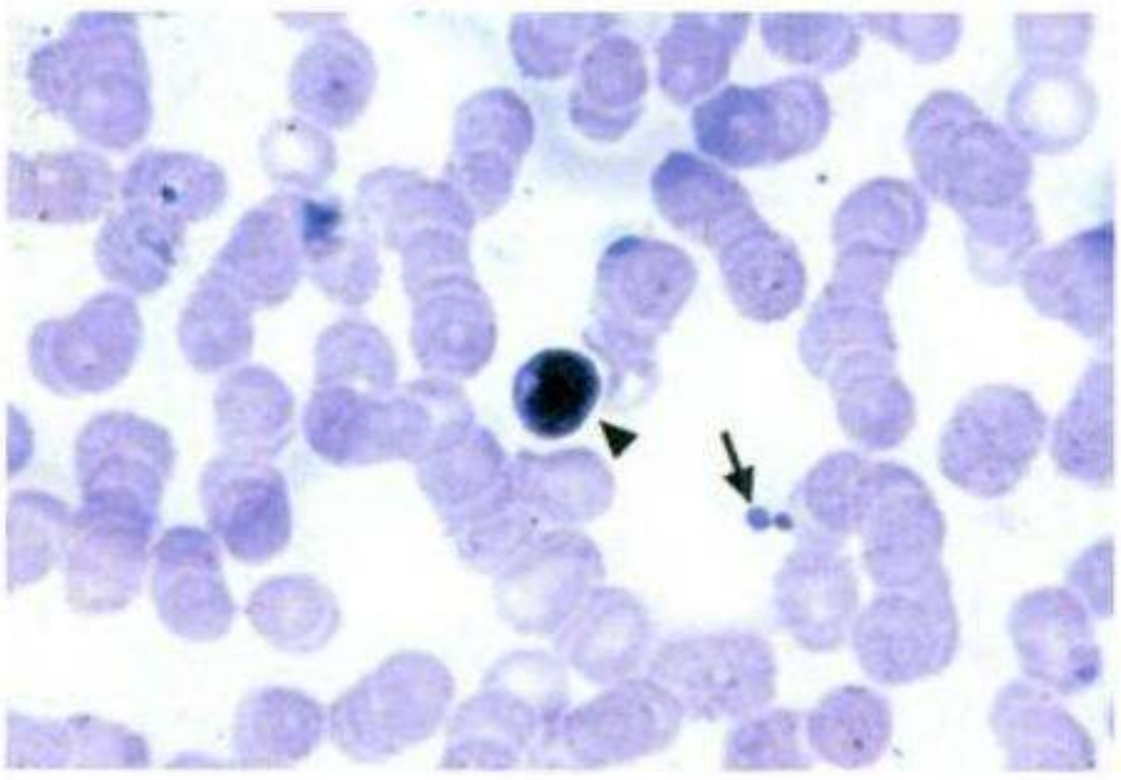

Fig. 8-29. Frotis de sangre. Se observa un linfocito pequeño con núcleo de cromatina densa y escaso citoplasma (*cabeza de flecha*). Plaquetas (*flecha*). May Grunwald-Giemsa (400×).

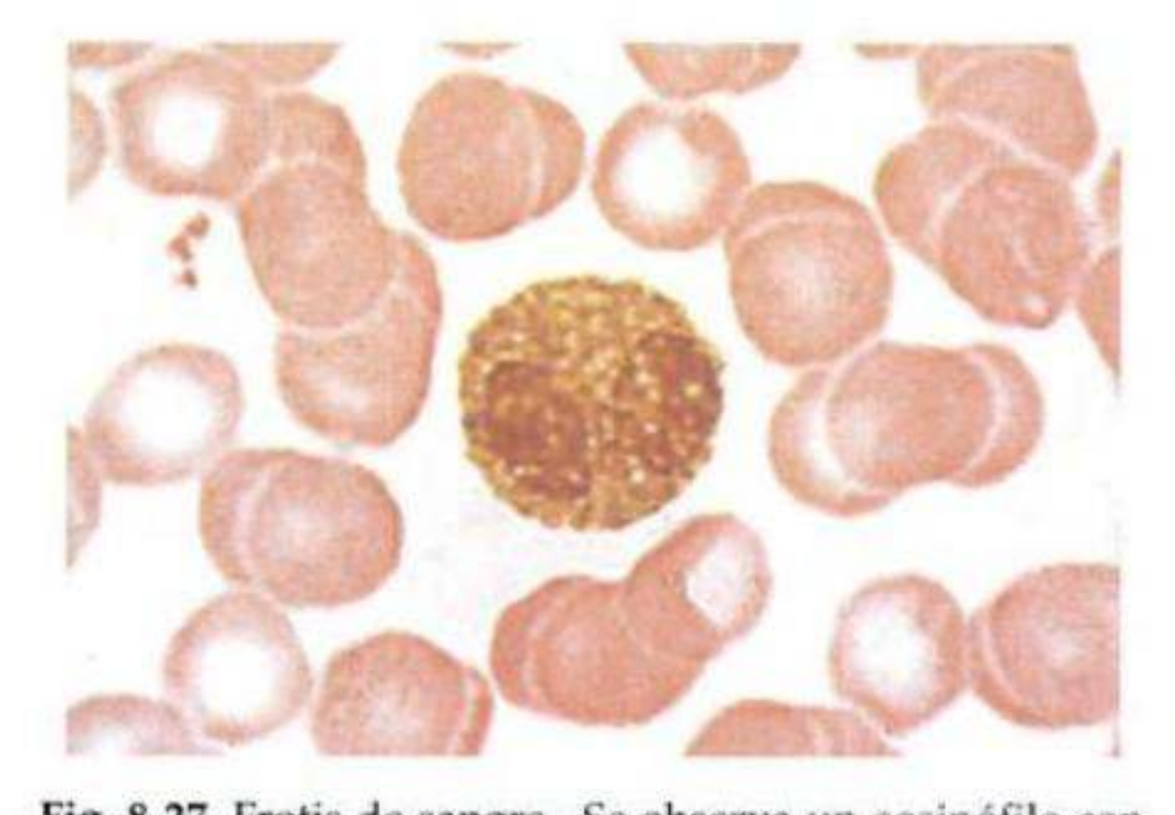

Fig. 8-27. Frotis de sangre. Se observa un eosinófilo con el característico núcleo en forma de anteojo. Nótense los gruesos gránulos en el citoplasma. May Grunwald-Giemsa (1.000×).

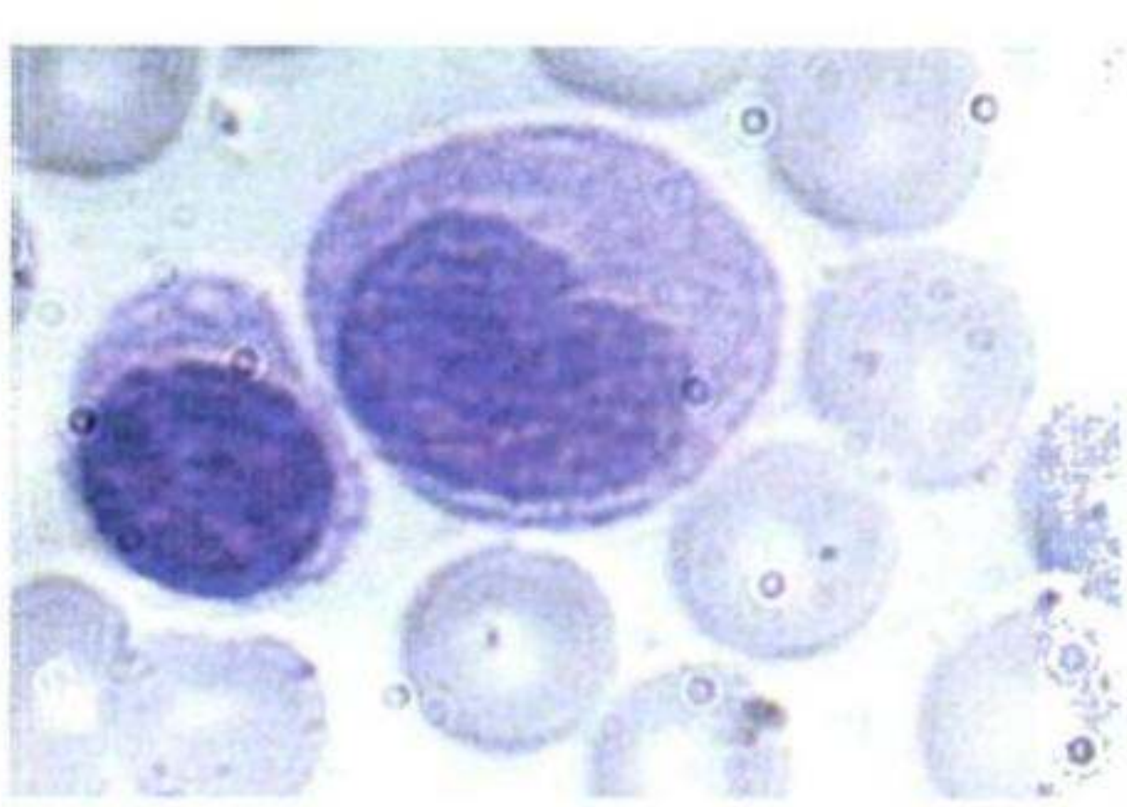

Fig. 8-30. Frotis de sangre. Se observan un linfocito grande (izquierda) y un monocito (derecha). Ninguno posee gránulos específicos. May Grunwald-Giemsa (1.250×).

Copyrighted material

Cuadro 8-9. *Hemocitopoyesis. Serie granulocítica (mielopoyesis)*

				Granulaciones	
Célula	***Tamaño***	***Núcleo***	***Coloración***	***Granulaciones***	***Figura***
Mieloblasto	20-25 µm	Redondo Cromatina, en forma de un delicado retículo Uno o dos nucléolos	Basófilo (azul celeste)	Sin granulaciones	
Promielocito	15-18 µm	Redondo, a veces con escotadura. Cromatina más gruesa. Un nucléolo	Menos basófilo; con acidofilia yuxtanuclear	Azurófilas (+++)	
Mielocito	12-14 µm	Redondo, ovalado o reniforme Cromatina, trabéculas gruesas. Sin nucléolo	Algo acidófilo entre los gránulos	- Azurófilas (+) - Específicas	
Metamielocito (*estas células no se dividen más*)	Igual o menor tamaño que el anterior	Reniforme Cromatina más condensada. Sin nucléolo	Escasa; débilmente acidófilo	Sólo granulaciones específicas	
Leucocitos de núcleo en cayado o en banda	12-14 µm	En forma de U o en cayado Cromatina condensada en grumos unidos por filamentos. Sin nucléolo	Escasamente acidófilo	Sólo granulaciones específicas	
Granulocitos:					
- Neutrófilos	10-12 µm	Muy polimorfo, varios lóbulos unidos por filamentos de cromatina. Sin nucléolo	Acidófilo	Gran contenido de finas granulaciones neutrófilas	
- Eosinófilos	10-15 µm	Lóbulos, dos o tres unidos por filamentos de cromatina. Sin nucléolo	Ligeramente basófilo	Gran contenido de gruesas granulaciones acidófilas	
- Basófilos	10-12 µm	Esférico, ovalado o reniforme	Acidófilo	Granulaciones basófilas de diferente tamaño que cubren el núcleo	

Copyrighted material

las más numerosas (20% a 30%) después de los neutrófilos. La morfología del linfocito es poco informativa de su importante función inmunitaria y tampoco se distinguen morfológicamente las subpoblaciones de linfocitos T, B y NK que circulan (véase "Sistema inmunitario"). Poseen un núcleo relativamente grande, con cromatina densa de forma redonda o indentada, ubicado en el centro de la célula, con un halo pequeño de citoplasma basófilo, por su contenido en RNA organizados como ribosomas libres. Carecen de granulaciones específicas, pero tienen granulaciones azurófilas (lisosomas) (véase fig. 8-29 y 8-30).

Los linfocitos derivan de precursores linfocitarios de la médula ósea (cuadro 8-10), pero se diferencian en linfocitos B en la misma médula ósea y en linfocitos T en el timo. Posteriormente pueblan los órganos secundarios: ganglios linfáticos, bazo y el tejido linfoideo asociado con mucosas (TLAM o MALT, de inglés). Los linfocitos recirculan en la sangre y en la linfa y transitan desde un sitio a otro del tejido linfoideo.

Actualmente se considera que cierta proporción de linfocitos B culminan su maduración en el bazo (linfocitos B transicionales). En los órganos linfoides secundarios, los linfocitos cumplen con su función específica. En ellos, por ejemplo los linfocitos B, pueden diferenciarse en células plasmáticas secretoras de anticuerpos. El aumento del número normal de linfocitos circulantes se denomina linfocitosis, que suele verse en procesos inflamatorios crónicos.

Monocitos son las células de la sangre de mayor tamaño, de hasta 20 µm de diámetro en los frotis. Constituyen del 3% al 10% de los glóbulos blancos, su núcleo es ovoideo, con indentaciones o reniforme, excéntrico, con cromatina menos densa que en los linfocitos y con nucléolos poco visibles. El citoplasma es abundante, de color azul grisáceo o gris pálido, con gránulos azurófilos que son lisosomas (véase fig. 8-30).

Los monocitos se originan en la médula ósea (cuadro 8-11), permanecen poco tiempo en la sangre y pasan a los tejidos donde se transforman en macrófagos para desempeñar sus funciones en la inmunidad innata y colaborar con la inmunidad *adaptativa* o *adquirida* procesando y presentando antígenos a los linfocitos T (véase "El sistema inmunitario" y "Células del TCI"). Forman una parte importante del sistema mononuclear fagocítico del organismo y su aumento en la sangre se denomina monocitosis.

Cuadro 8-10. *Hemocitopoyesis. Serie agranulocítica-linfocítica (linfopoyesis)*

Célula	*Tamaño*	*Núcleo*	*Citoplasma*	*Figura*
Linfoblasto	15-18 µm	Esférico. La cromatina más condensada que el mieloblasto. Nucleo o, dos o tres	Basófilo. Sin granulaciones azurófilas	
Prolinfocito	Más pequeño que el linfoblasto	Tinción menos intensa que en linfocitos. Cromatina condensada en gruesos bloques	Decreciente basófilo. A veces contiene granulaciones azurófilas	
Linfocito	6-12 µm	Esféricos. A veces con una escotadura lateral. Cromatina condensada. Coloración violeta púrpura. Sin nucléolo	Citoplasma escaso y basófilo (celeste). Los de tamaño mediano y grande pueden contener granulaciones azurófilas	

Cuadro 8-11. *Hemocitopoyesis. Serie agranulocítica-monocítica (monocitopoyesis)*

Célula	*Tamaño*	*Núcleo*	*Citoplasma*	*Figura*
Monoblasto usualmente difícil de individualizar	Mayor que el monocito	Ovoide, con indentaciones. Cromatina laxa. Nucléolo, en ocasiones	Abundante. Puede presentar granulaciones azurófilas	
Monocito	20 µm	Ovoide, redondeado, reniforme o en herradura con profundas indentaciones	Menos abundante que en el monoblasto. Contiene pequeños gránulos azurófilos dispersos	

Plaquetas

No son verdaderas células, sino fragmentos anucleados, de 2 a 4 µm de diámetro, del citoplasma de los **megacariocitos** (células gigantes de la médula ósea). Las plaquetas (mal llamadas *trombocitos*) tienen forma de discos biconvexos, ovales o redondos (fig. 8-31) y contienen mitocondrias, ribosomas, lisosomas, RER, diversos gránulos y glucógeno. Según una vieja nomenclatura, poseen una zona central, el **granulómero**, con un material granular azurófilo (violeta o púrpura) y una zona periférica, el **hialómero**, que se tiñe de azul pálido y donde se encuentra un haz de 12-15 microtúbulos. Sus gránulos alfa contienen factor de crecimiento derivado de plaquetas (PDGF), factor de von Willebrand y fibrinógeno. Los gránulos delta o densos contienen serotonina y ATP. El citoesqueleto plaquetario es notablemente rico en actina y miosina.

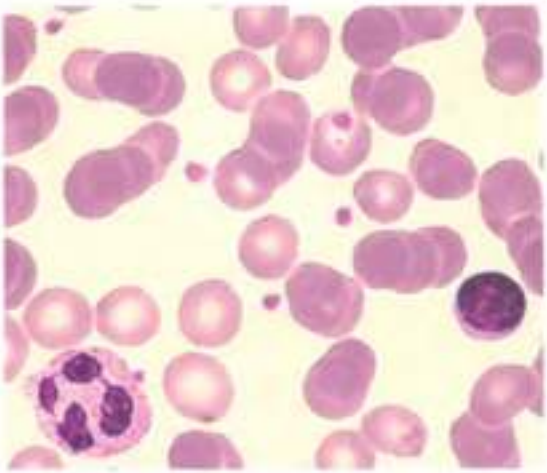

Fig. 8-31. Frotis de sangre. Se observan plaquetas aisladas. May Grünwald-Giemsa (1.200×).

Las plaquetas tienen un papel fundamental en el proceso de coagulación de la sangre (recuadro 8-[illegible]). Por características notables su adhesividad y capacidad para formar agregados, por lo cual tienden a aglutinarse entre sí y a adherirse al endotelio y otras células. Cuando son estimuladas por colágeno, bronectina u otro componente de la MEC del [illegible] presentes por debajo de los endoteliales, cambian rápidamente de forma y emiten seudópodos. De esta manera, forman un cúmulo de plaquetas (trombo) en las ofendiduras de los vasos, que contribuye a detener la hemorragia. Intervienen en el proceso de formación del coágulo con la liberación de **trombo-plastina plaquetaria** y en el proceso de retracción del coágulo mediante la actividad de las proteínas contráctiles de su citoesqueleto. Simultáneamente las plaquetas liberan tromboxano B_2 (TXB$_2$), un eicosanoide vasoconstrictor y proagregante plaquetario, derivado del ácido araquidónico, cuya síntesis es inhibida por la aspirina. La 5-hidroxitriptamina (serotonina) plaquetaria podría estar implicada en la contracción de la pared del vaso lesionado. Las plaquetas tienen una vida media de cinco a diez días. La cantidad de plaquetas en la sangre es de 200.000 a 400.000/mm³ y su disminución —relacionada con problemas de coagulación— se denomina **plaquetopenia**. En los frotis suelen encontrarse cúmulos por su natural tendencia a la agregación (figs. 8-29 y 8-31).

Componentes extracelulares de la sangre

La fracción líquida de la sangre, el plasma, está compuesta por el 91-92% de agua, el 7% de proteínas y el 1-2% de moléculas solubles (electrolitos, glúcidos, lípidos, aminoácidos, sustancias nitrogenadas no proteicas, gases de la sangre, hormonas

enzimas). Algunas proteínas de gran importancia fisiológica son la **albúmina**, que entre otras funciones mantiene la presión osmótica del plasma; las globulinas, como vehículos de otras sustancias o como **anticuerpos**, proteínas del **sistema del complemento**, importantes en la inflamación y otras reacciones inmunes, fibrinógeno, que actúa en el fenómeno de la coagulación; lipoproteínas plasmáticas, que transportan lípidos desde el intestino al hígado y desde éste a los tejidos y se clasifican según su densidad (VLDL, LDL, HDL, etc.).

Histogénesis de los elementos formes de la sangre: eritropoyesis, mielopoyesis, plaquetopoyesis, linfopoyesis en las etapas prenatal y posnatal

La sangre que circula por el sistema circulatorio primitivo en la tercera semana de desarrollo contiene "megaloblastos" (grandes glóbulos rojos primitivos, con núcleo, que sólo se encuentran en esta etapa prenatal) originados en la pared del saco vitelino. En la sexta semana, la función hemopoyética (griego *poiesis*, formación) la asumen el hígado (hasta el quinto mes) y el bazo (tercer al sexto mes). Existe una subpoblación de linfocitos B, los B1 que se originan tempranamente en el hígado fetal. A partir del tercer mes de vida prenatal la función hemopoyética comienza a ser reemplazada por la médula ósea, actividad que continúa durante toda la vida.

La médula ósea representa el 4% al 6% del peso corporal y ocupa las cavidades cilíndricas de los huesos largos (cavidades medulares), así como los espacios entre las trabéculas del hueso esponjoso o trabecular de las costillas, el esternón, los huesos del cráneo, la pelvis y el hueso ilíaco (fig. 8-32).

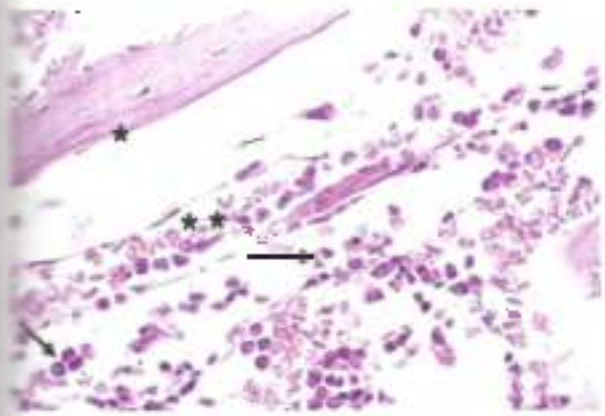

Fig. 8-32. Médula ósea en una diáfisis. Obsérvese hueso (*), vasos sanguíneos (**) y células de la médula ósea (→). H-E (100x).

Recuadro 8-3
Coagulación intravascular

Correlación médico-biológica

El importante papel de las plaquetas en la coagulación de la sangre hace que sean de gran interés en el estudio de los mecanismos de producción y prevención de las coagulaciones intravasculares (trombosis). Éste es un temible y frecuente proceso, causa del infarto de miocardio (trombosis coronaria), de trombosis cerebral, etc.

Las variedades de médula ósea son: a) la **médula ósea roja**, que es activa, ya que forma los elementos de la sangre, y otras células, como los mastocitos o células rebanadas y las células dendríticas (véanse "Tejido conjuntivo" y el "sistema inmunitario") y b) la **médula ósea amarilla**, menos activa y que contiene tejido adiposo. En el feto y en el niño predomina la roja, pero más tarde parte de ella se convierte en amarilla. En el adulto, la cantidad de ambas es aproximadamente igual. La médula amarilla puede convertirse en roja en respuesta a la temperatura elevada o a necesidades aumentadas de células sanguíneas. Está organizada en células estromales y parénquima.

Células estromales

Forman un retículo o malla que sostiene y crea un **microambiente especializado**, por las moléculas de superficie que expresan, por las citoquinas o citocinas (interleucinas, interferones, factores estimuladores de colonias, factores de crecimiento, factores de necrosis tumoral) que liberan y facilitan la diferenciación de las distintas estirpes celulares que suceden en el compartimiento extravascular, y quimiocinas, moléculas quimiotácticas (cuadro 8-12). También hay grandes adipositos uniloculares.

Parénquima

Está formado por una gran variedad de células hemáticas en diferentes estadios de maduración (fig. 8-32), que se detallan en las figuras de los cuadros 8-6 a 8-12. Además, se encuentra el compartimiento vascular, conformado por sinusoides.

Todos los componentes celulares de la sangre (glóbulos rojos, blancos y plaquetas) se originan en la médula ósea a partir de *células madre pluripo-*

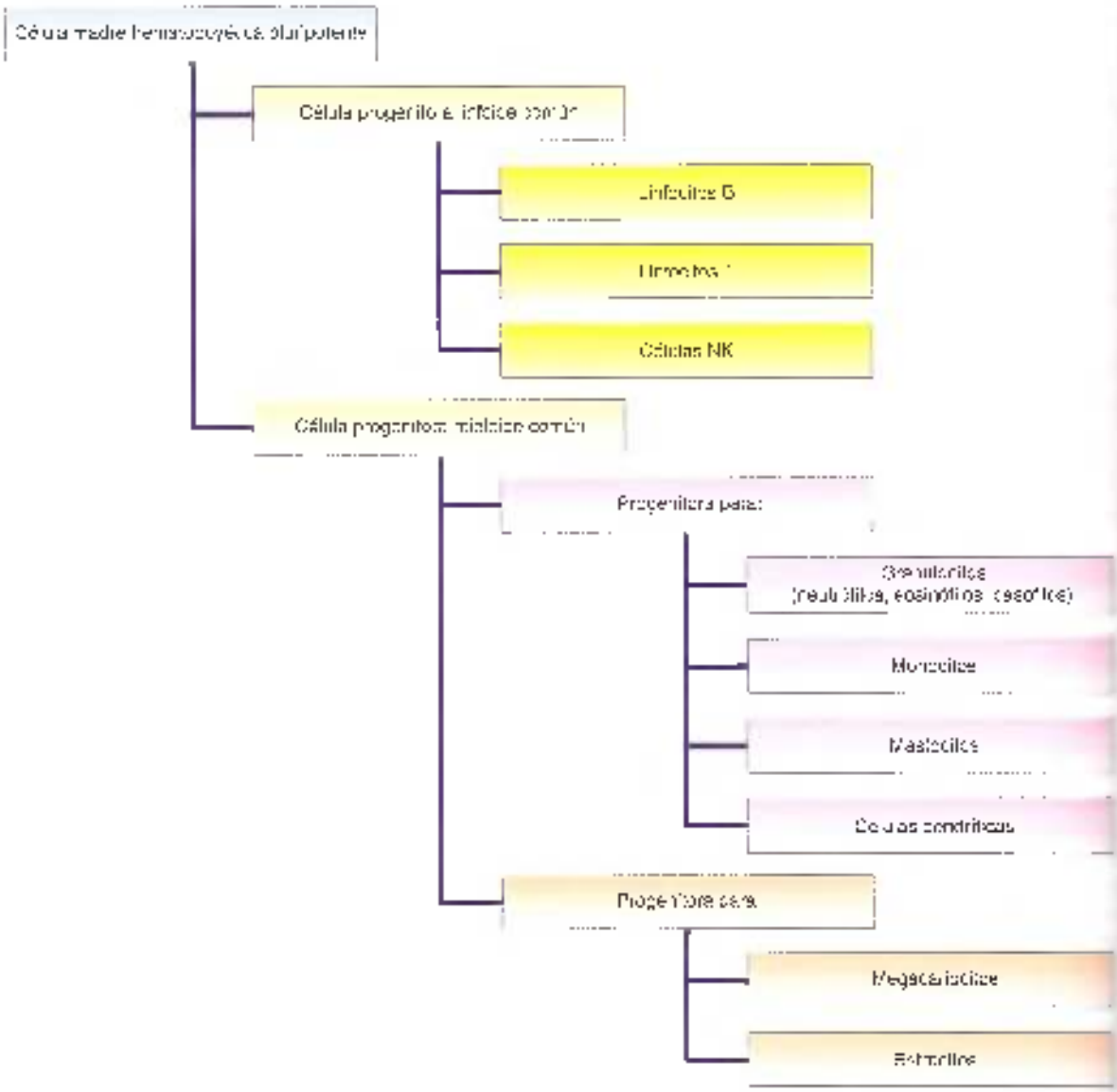

Fig. 8-33. Hematopyesis.

frentes (fig. 8-33). La célula madre pluripotente (*stem cell* hematopoyética) reúne dos condiciones: tiene la potencialidad de originar todas las variedades de células sanguíneas y se reproduce a sí misma, manteniendo siempre una reserva de células progenitoras. Luego de una serie de divisiones mitóticas y en un microambiente adecuado de la estroma de la médula ósea, da origen a las diversas *células unipotentes formadoras de colonias*. Son unipotentes pues darán origen a sólo una progenie (*linfocítica, mielocítica, eritrocítica, megacariocítica*, etc.), como puede verse en los cuadros 8-8 a 8-11 y en las figuras 8-33 y 8-34). Para ello se requiere la armónica acción de los factores de crecimiento, entre los que se destacan los *factores estimulantes de colonias*, la *eritropoyetina* y la *trombopoyetina*. El microambiente de la estroma de la médula ósea, apto para la proliferación y la maduración de una colonia determinada, es facilitado por la presencia en ese sitio de *moléculas de adhesión celular e integrinas* como *fibronectina, laminina*.

Los linfocitos se caracterizan por madurar en diferentes órganos. Los linfocitos B salen de la médula ósea como *linfocitos B transicionales* y completan su maduración en el bazo y los linfocitos T, en el timo. Desde el tercer mes de vida prenatal, los linfocitos pro-T emigrados de la médula ósea colonizan el timo donde maduran a linfocitos T (véase "Sistema inmunitario"). Ante la presencia de ciertas sustancias que destruyen la médula ósea, se pueden

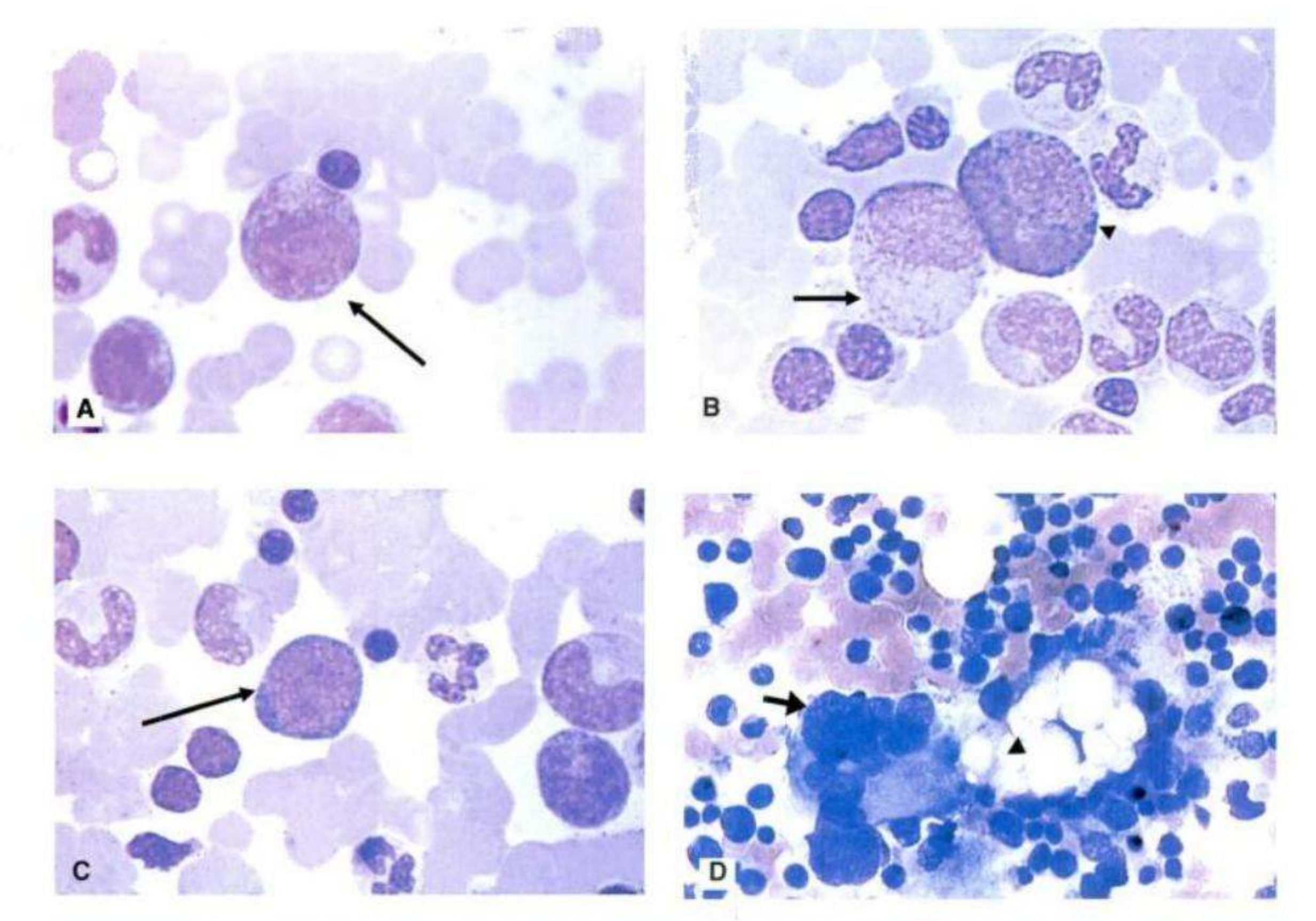

Fig. 8-34. Frotis de médula ósea. Se observan células de las series eritrocítica y mielocítica y un megacariocito con el núcleo polilobulado. May Grunwald-Giemsa (400×). **A.** Promielocito con numerosos gránulos azurófilos (*flecha*). **B.** Mielocito neutrófilo (*flecha*), mielocito eosinófilo (*cabeza de flecha*) con sus gránulos específicos. **C.** Eritroblasto basófilo (*flecha*); no posee gránulos en el citoplasma. **D.** Megacariocito (*flecha*), células adiposas (*cabeza de flecha*) y numerosas células sanguíneas maduras y en diferentes estadios de maduración.

mular la hemopoyesis extramedular en el hígado. Además, la médula ósea (y, por avances recientes, las células madre del cordón umbilical) puede ser trasplantada para el tratamiento de pacientes con leucemia o enfermedades similares en las que se producen diversas aplasias medulares (recuadro 8-4).

Recuadro 8-4
Trasplante de médula ósea

Correlación médico-biológica

Si bien los primeros estudios sobre el trasplante de médula ósea se realizaron en ratones en los años cuarenta, hoy el trasplante de médula ósea es un tratamiento estándar para los pacientes para quienes esta terapia es una buena estrategia para el alivio de una leucemia o de enfermedades similares como:

- Aplasia medular grave (desarrollo incompleto grave de la médula).
- Síndrome de inmunodeficiencia combinada congénito (síndrome que se caracteriza por defectos en el funcionamiento inmunitario de naturaleza congénita).
- Leucemia aguda (leucemia que se caracteriza por el aumento de granulocitos, una de las células que forman parte de los glóbulos blancos, y que evoluciona lentamente hasta el momento final).
- Leucemia mieloide crónica.

Más recientemente, el uso del cordón umbilical como proveedor de una fuente de células madre para pacientes que necesitan trasplante, ha revolucionado el campo del trasplante de médula ósea (Kline y Bertolone, 1998).

Copyrighted material

Cuadro 8-12. *Citocinas que estimulan la hematopoyesis*

Citocina	*Fuente celular*	*Acción*
Epo *Eritropoyetina*	Células del riñón, hepatocitos	Estimula progenitores eritroides
Ligando de c-kit *Factor de las células madre*	Células de la estroma de la médula ósea	Actúa sobre una proteína de membrana de la célula madre pluripotencial (c-kit) Además, actúa sobre células que ya han abandonado la médula ósea (células T inmaduras y mastocitos)
IL-7	Fibroblastos, células de la estroma de la médula ósea	Estimula progenitores de la línea linfocítica B y T, a nivel pre-B y pre-T
IL-3 *Factor estimulador de colonias multicolonia*	Células T, células epiteliales del timo	Actúa sobre los progenitores más inmaduros de la médula ósea y favorece la expansión de todos los tipos de células maduras, así como de los mastocitos (esta acción es aumentada por IL-4) También activa basófilos maduros
GM-CSF *Factor estimulador de colonias de granulocitos y macrófagos*	Células T, macrófagos, células endoteliales, fibroblastos	Factor de crecimiento para granulocitos y monocitos y células dendríticas
M-CSF	Macrófagos, células endoteliales, fibroblastos	Factor de crecimiento para monocitos
G-CSF	Macrófagos, células endoteliales, fibroblastos	Factor de desarrollo y diferenciación para granulocitos neutrófilos
IL-5 (BCGF-2)	Células T, mastocitos	Crecimiento y diferenciación de eosinófilos
IL-9	Células T	Factor de amplificación para mastocitos Estimula células Th2
IL-11	Fibroblastos	Acción sinérgica con IL-3. Estimula la formación de plaquetas

El sistema inmunitario

Mirta A. Valentich y Horacio M. Serra

El residente en Infectología recibió a su paciente, un hombre de 23 años con antecedentes prolongados de drogadicción y promiscuidad. Presentaba pérdida de peso, infecciones repetidas de las vías respiratorias, linfadenopatías dispersas y deterioro general pronunciado. La presunción clínica, luego corroborada por los estudios complementarios, fue que padecía de SIDA (síndrome de inmunodeficiencia adquirida).

Copyrighted material

El **sistema inmunitario** (**SI**) de los metazoarios, en particular de los vertebrados, ha evolucionado de un modo tal que le permite a cada individuo, luego de su nacimiento, desarrollarse y reproducirse en un ambiente potencialmente hostil. Para ello debe ser capaz de reconocer, en **términos moleculares**, lo propio de lo ajeno. Esto hará que le sea posible convivir con sus propias moléculas y neutralizar, de varias maneras, el efecto lesivo de las moléculas extrañas.

El SI de los vertebrados superiores está compuesto por una variedad de células morfológica y funcionalmente distintas, que se diferencian a partir de células primordiales pluripotenciales (**células madre**; ***stem cells*** en inglés). Todas las células del SI deben interaccionar constantemente entre sí, por lo que necesitan movilizarse para poder ejercer sus funciones efectoras en forma eficiente en todos los sitios del organismo. Estas interacciones pueden estar mediadas por contacto físico o a través de diversas moléculas o factores solubles que ejercen su función en células con receptores específicos. Las células que forman el SI se organizan a su vez en tejidos y órganos, estructuras que reciben el nombre genérico de **sistema linfático**. Los tejidos y los **órganos linfoideos** se pueden dividir en **primarios** o centrales y **secundarios** o periféricos. Los órganos primarios son los lugares de **linfopoyesis** (generación del repertorio de células vírgenes), los periféricos son los lugares de expansión y diferenciación de **linfocitos de memoria** y **linfocitos efectores**. En situaciones en que se presentan patologías como tiroiditis, sinoviositis, pancreatitis se consideran también **órganos linfoideos terciarios**, en alusión a las organizaciones linfocitarias anómalas formadas en dichos tejidos.

Para que se desarrolle una respuesta inmunitaria eficiente debe haber participación de:

1. ***Órganos linfoideos primarios***: médula ósea y timo.
2. ***Órganos linfoideos secundarios***: ganglios linfáticos (GL), bazo, amígdalas y tejido linfático asociado con mucosas (TLAM, MALT).
3. ***Circuitos de recirculación de células***: constituidos por *vasos linfáticos y sanguíneos* que le permitirán a los distintos tipos de linfocitos y **células presentadoras de antígenos (CPA)** interaccionar entre ellos y generar una **respuesta inmunitaria**.

Conceptos de inmunidad

A pesar de que el hombre se encuentra en un ambiente con numerosos organismos patógenos y moléculas agresoras capaces de perjudicar su salud, muy pocas veces se enferma ya que posee mecanismos protectores. El término **inmunidad** proviene del latín, significa "privado de carga" (*in*, privativo; *munus*, carga) y se refiere a la resistencia contra agentes foráneos, los que incluyen microbios (virus, bacterias, hongos, etc.) y macromoléculas (proteínas, polisacáridos, etc.).

El SI está formado por un conjunto de órganos primarios y secundarios, cuyas células y moléculas desarrollan una respuesta fisiológica para prevenir las enfermedades, sobre todo de tipo infeccioso. Esta respuesta resulta de la interacción del **agente invasor** y el **huésped**, el cual va a desencadenar un conjunto de reacciones frente al estímulo antigénico y así comienza la **reacción inmunitaria**, capaz de eliminar a ese agente invasor.

Componentes del sistema inmunitario

Linfocitos (Li)

Existen distintos tipos de **linfocitos** (**Li**): **Li B, Li T, Li no-T** y **Li no-B**. Los Li B pueden reconocer Ag nativos (Ag solubles sin procesar) mediante su receptor de membrana (**BCR**, del inglés *B cell receptor*) y los Li T reconocen Ag procesados y presentados por moléculas del **complejo mayor de histocompatibilidad** (**CMH**) a través de sus receptores en la superficie de la membrana plasmática (**TCR**, del inglés *T cell receptor*).

Células accesorias

Incluyen macrófagos (monocito, histiocito, osteoclasto, microglia, célula de Kupffer), células cebadas, **células de Langerhans** y **células dendríticas**. Los macrófagos, las células dendríticas y ciertos linfocitos son muy eficientes en la captura, la degradación y la presentación de antígenos (Ag), por lo que se denominan **células presentadoras de Ag (CPA)**. Presentan péptidos (derivados del procesamiento enzimático de Ag) asociados con proteínas del complejo mayor de histocompatibilidad en la superficie celular. **Antígeno** es un vocablo que indica la propiedad de generar anticuerpos. La porción de la molécula antigénica que genera respuesta inmunitaria se llama **determinante antigénico** o **epítope**.

Anticuerpos

Son glucoproteínas de tipo **inmunoglobulinas** (**Ig**) que, como resultado de la respuesta inmunitaria, se expresan en la membrana de Li B (BCR) o son secretadas por Li B activados y células plasmáticas, derivadas de Li B activados. En el ser humano hay diferentes variedades isotípicas de Ig: **IgG1, 2, 3, 4, IgA1, 2, IgM, IgD** e **IgE**. Se encuentran en el plasma

Copyrighted material

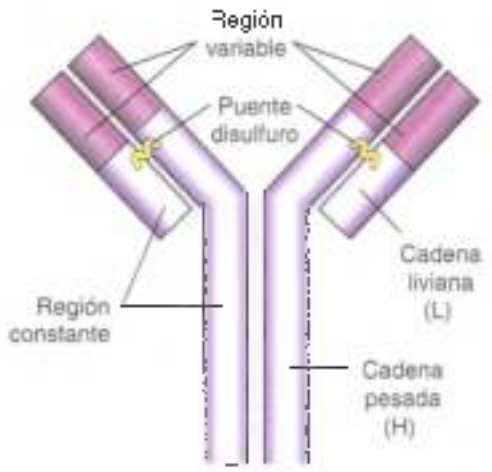

Fig. 8-35. Esquema de una molécula de Ac.

y en otros líquidos biológicos o, también, como proteínas integrales de la membrana plasmática de diversas células, formando parte de la superficie celular. La forma básica de la molécula de Ig es la de una letra Y, con cuatro cadenas polipeptídicas: dos cadenas pesadas o H (*heavy*) y dos cadenas livianas o L (*light*), cada una con regiones constantes y variables (fig. 8-35). Los elementos estructurales de los anticuerpos que les permiten su funcionalidad son:

- El fragmento Fc, característico de la especie, corresponde a la región C-terminal constante de la cadena pesada y es propio de cada clase de Ig. En esta región radican las funciones efectoras de la molécula.
- El fragmento Fab que corresponde a la región N-terminal de las cadenas pesadas y livianas.

El sitio donde se fija el epítope en la molécula del Ac se denomina paratope y está formado por las regiones variables de las cadenas H y L. El resto de estas cadenas está formado por zonas constantes cuyas secuencias de aminoácidos son características de las diferentes clases de Ac.

Las diferentes propiedades biológicas de los Ac, como la capacidad para unirse a receptores, fijar complemento, etc., dependen de las regiones constantes de la molécula. Como se ha visto, la estructura molecular de los Ac es simétrica y de esta manera responde frente al antígeno, pero, durante el embarazo, la decidua materna de la placenta segrega Ac asimétricos con sólo una de sus cadenas livianas glucosiladas. De esta manera, estos Ac reconocen y se unen a los antígenos pero no generan respuesta inmunitaria, lo cual hace que la madre sea "tolerante" respecto del embrión que anida (véase cap. 14, "Placenta").

Sistema del complemento

Es un conjunto de proteínas circulantes y de superficie celular que desempeñan un papel importante en la defensa del huésped. Este sistema puede ser activado por tres vías: la vía alternativa, la de lectinas propias de la respuesta inmunitaria innata y la vía clásica propia de la respuesta inmunitaria adaptativa humoral. En las primeras, por la superficie del microorganismo; en la vía clásica, en cambio, debe haber inmunidad Ac-Ag.

Las proteínas del complemento son secuencialmente clivadas y activadas, los pasos tardíos de esta activación llevan a la formación de un complejo de proteínas que atacan la membrana celular. Diferentes productos de la activación del complemento promueven la fagocitosis, inducen lisis celular, estimulan el proceso inflamatorio.

Citocinas

Son glucoproteínas solubles, interleucinas, factores necrosis tumoral, sintetizadas y liberadas por los linfocitos T y por células de la estroma de diversos órganos, se unen a receptores específicos y cumplen funciones importantes en diferentes etapas de la respuesta inmunitaria innata y adaptativa (cuadro 8-[illegible]).

Quimiocinas

Las quimiocinas son citocinas con propiedades quimioatractantes, que orientan la migración inmunitaria mediante su unión con la familia de receptores acoplados a proteína G en la membrana celular. El sistema de quimiocinas existe ya en inv[illegible]

Cuadro 8-13. ***Inmunidad innata y adquirida, secreción de citocinas***

Citocina	*Célula productora*	*Células y tejidos "blanco" o "diana"*
TNF	Macrófagos, LT	Células endoteliales, neutrófilos, hipotálamo, hígado, músculo
IL-1	Macrófagos, células endoteliales, células epiteliales	Células endoteliales, hipotálamo, hígado
IL-12	Macrófagos, CD	LT, NK
INF α, INF β	INF α: macrófagos INF-β: fibroblastos	NK
IL-10	Macrófagos, LT (Th2)	CD, macrófagos
IL-6	Macrófagos, LT, células endoteliales	Hígado
IL-15	Macrófagos	NK, LT
IL-18	Macrófagos	NK, LT
IL-2	LT	LT, NK, LB
IL-4	LT CD4+ (Th2), mastocitos	LB, LT, macrófagos, mastocitos
IL-5	LT CD4+ (Th2)	LB, eosinófilos
INF-γ	LT CD8+ (Th1), NK	LB, LT, macrófagos
TGF-β	LT, macrófagos	LB, LT, macrófagos
IL-13	LT CD4+ (Th2)	LB, células epiteliales, macrófagos

[illegible] vertebrados primitivos, gobiernan el movimiento de células embrionarias durante la morfogénesis y la respuesta inmune innata.

Cumplen con la importante función de la movilidad celular del SI, tanto para generar variedades de linfocitos que son los elementos linfoitarios y orientar las células a los sitios de diferenciación para cumplir con sus funciones de defensa, en forma eficiente, como a la apoptosis.

Para responder a la acción de las quimiocinas, cada célula del sistema linfático necesita receptores específicos. A lo largo de la evolución hubo un incremento en la complejidad de las interacciones celulares del SI y la duplicación génica estableció un repertorio mucho más rico de quimiocinas y de receptores de quimiocinas. Así, es stoc muchas más quimiocinas que receptores de quimiocinas por lo que se considera que el sistema es redundante (fig. 8-36).

Las quimiocinas se clasifican en función de a) su estructura molecular y b) las funciones que cumplen (cuadro 8-14).

Complejo mayor de histocompatibilidad

El complejo mayor de histocompatibilidad (CMH) es un sistema poligénico, polifórmico y de expresión codominante. En los seres humanos, este conjunto de genes se encuentra ubicado en el cromosoma 6. Cada uno de los genes de ese conjunto codifica para diferentes glucoproteínas, ya sean de membrana o solubles (fig. 8-37). Debido a que es capaz de generar proteínas diferentes para cada individuo es que este sistema es propio de cada uno (o identifica). Por esta razón, es responsable de los rechazos cuando se realizan trasplantes de órganos.

Sus productos de expresión, presentes en la membrana celular (CMH-I y CMH-II) o solubles (CMH-III), cumplen una función crucial en la generación de la respuesta inmunitaria.

CMH-I: están en la superficie de todas las células del organismo y se unen a péptidos derivados de la degradación de proteínas, propias o extrañas, reali

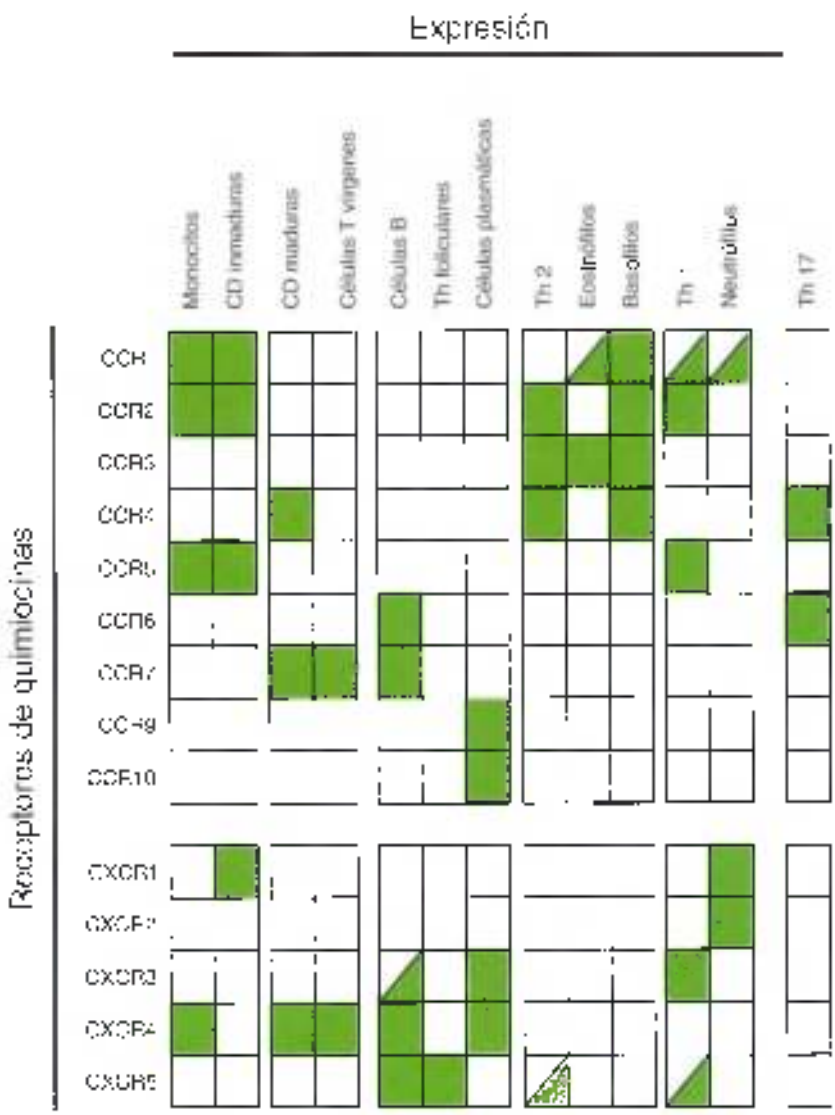

Fig. 9-36. Receptores y expresión de quimiocinas.

zada por los proteosomas presentes en el citoplasma. Estos complejos de péptidos en el CMH-I, pueden ser reconocidos por Li T CD8 positivos.

CMH II: sólo se expresan en CPA y sus sitios variables unen péptidos derivados de proteínas exógenas (extrañas) que han sido degradadas en vesículas endocíticas. Los Li T CD4 positivos reconocen estos complejos a través de sus TCR.

CMH-III: existen como importantes proteínas solubles del SI como son algunos componentes del complemento y algunas citocinas. Pero, a diferencia de los CMH I y II, no son proteínas de membrana y no cumplen ningún papel en la presentación de Ag.

Generación del elenco o repertorio linfocitario

Los precursores mesenquimáticos de la médula ósea (fibroblastos) tienen la capacidad de proveer bilfocitos de Li vírgenes luego de complejos procesos de proliferación, maduración y diferenciación en donde ejercen un papel muy importante las células de la estroma de los órganos linfáticos primarios. Así, la generación de linfocitos B (Li B) ocurre en la misma médula ósea, mientras que el repertorio de linfocitos T (Li T) se produce en el timo.

Cuadro 8-14. *Clasificación de quimiocinas*

a) Por la configuración de residuos cisteína cercanos a la porción amino terminal:
- Subfamilias C, CC, CXC y CX3C

b) Por sus funciones:
- *Quimiocinas constitutivas* :
  SDF-1, BCA-1, TECK, DC-CK1, CTACK, ELC
  - Se producen en microambientes funcionalmente compartimentalizados en tejidos linfoideos
  - Son responsables del tráfico leucocitario basal y de la arquitectura de los órganos linfáticos
- *Quimiocinas inflamatorias*:
  I-TAC, MIG, IP10, RANTES, eotaxinas, MIP, MCP, etc.
  - Se expresan en tejidos inflamados por células residentes e inflamatorias en respuesta a citocinas proinflamatorias.
  - Se consideran *señales "SOS"* de células de los vertebrados para atraer leucocitos a un área agredida
- *Quimiocinas que comparten propiedades de los dos subgrupos anteriores:*
  MDC, TARC, LARC y SLC

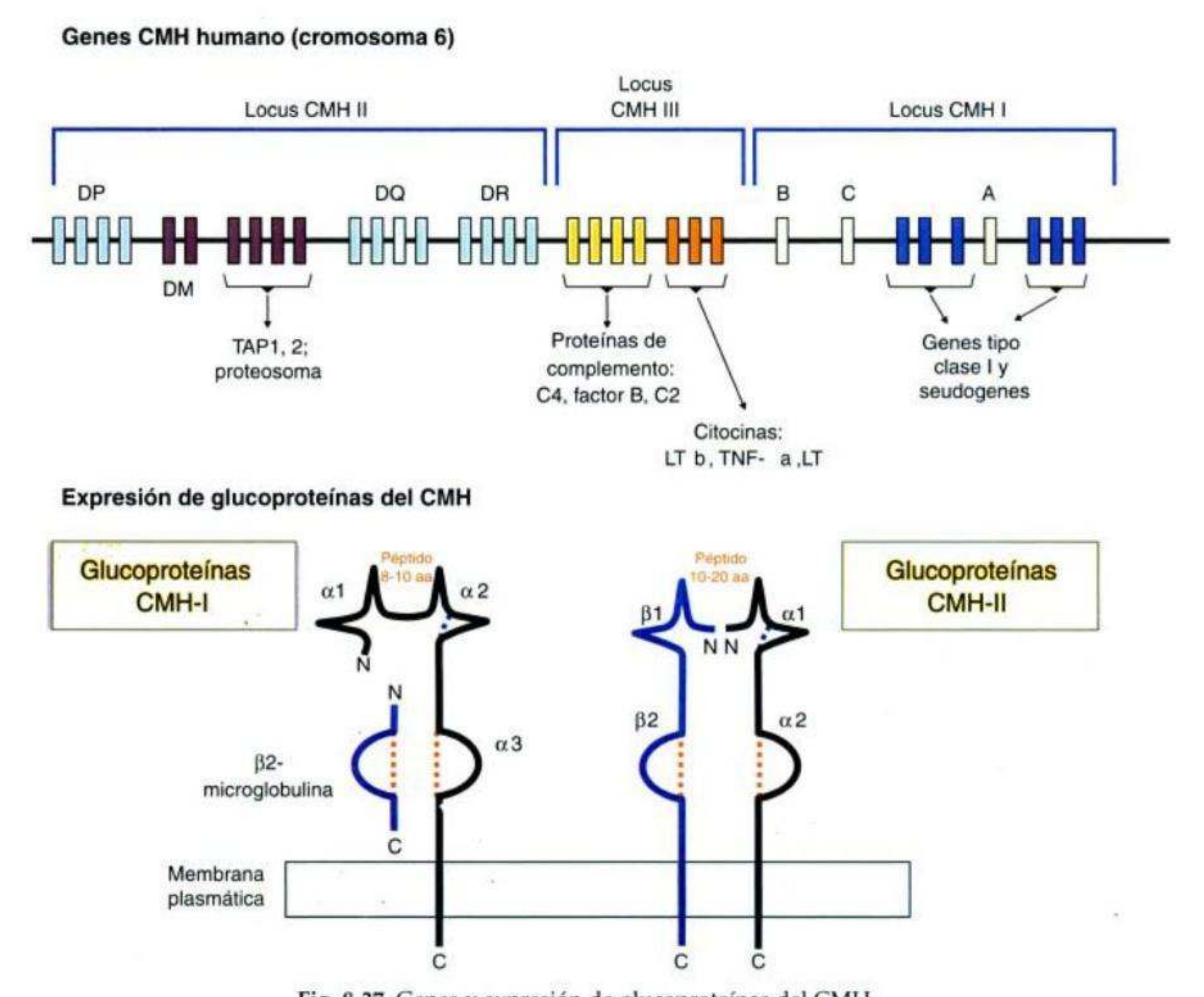

Fig. 8-37. Genes y expresión de glucoproteínas del CMH.

Copyrighted material

Linfocitos T

Al final del segundo mes de vida intrauterina, algunos linfoblastos, estimulados a migrar en forma orientada por un mecanismo quimiotáctico, se dirigen hacia el timo (**timocitos**), donde maduran y se diferencian. A pesar de la activa proliferación, el tamaño del timo no se incrementa ya que casi un 98% de timocitos muere por apoptosis y permanece viable, luego de las selecciones clonales, sólo un 2%, que completa su maduración generando **Li T vírgenes** que poblarán todos los órganos linfáticos secundarios.

El paso crucial en la maduración de timocitos es la síntesis de las proteínas que forman sus receptores de superficie (**TCR**: **receptor de células T**) y otras glucoproteínas de diferenciación (**CD**, ***clustering of differentiation***), como CD2, CD3, CD4 y CD8 en sus membranas celulares. El TCR es, en consecuencia, un heterodímero con dominios constantes y variables, resultantes de la recombinación de múltiples genes; de esta manera hay una recombinación génica para cada Ac que le permite unir específicamente un péptido presentado en el CMH. Durante este proceso se forman así muchos **clones de Li T**, cada uno con miles de moléculas o copias del mismo TCR.

Este proceso sufre dos tipos de selección que se llevan a cabo en la corteza y en la médula del timo durante la vida intrauterina y son:

Selección clonal positiva: consiste en el reconocimiento, con **baja afinidad**, de aquellos péptidos que son presentados en el CMH sobre las células epitelioides de la estroma por parte de los TCR de los timocitos y de esta manera estos timocitos pueden sobrevivir y seguir madurando.

Selección clonal negativa: consiste en la eliminación mediante el mecanismo de ***muerte celular programada*** o **apoptosis** de aquellas células cuyos TCR reconocen con **alta afinidad** a péptidos presentados en el CMH, sobre las células dendríticas y los macrófagos.

Este mecanismo de selección clonal doble, que ocurre en el timo, genera una tolerancia hacia los Ag propios y permite eliminar todos los clones de los timocitos autorreactivos, es decir que reaccionan fuertemente ante Ag propios. De este modo, sólo sobreviven clones de Li T que son útiles para ese individuo porque son capaces de reaccionar ante Ag extraños y aceptar y tolerar a los Ag propios. Es decir, los Li que son capaces de interactuar con péptidos extraños presentados en las moléculas propias del CMH, emergen del timo como **Li T vírgenes** (**Li Th**, o **cooperadores**); estos linfocitos contienen las glucoproteínas de diferenciación CD3 y CD4 o bien como **Li Tc** o **citotóxico**, linfocitos que contienen, en cambio, CD3 y CD8. Así, recircularán por los tejidos linfoideos secundarios hasta encontrar eventualmente Ag específicos para generar la respuesta inmunitaria específica. Los Li Th ejercen su función mediante la activación de los macrófagos, la generación de la inflamación y la activación, proliferación y diferenciación de Li B y T (fig. 8-38).

Los Li Th representan dos tercios de los Li circulantes y serán capaces de reconocer a los péptidos extraños que fueran presentados en el CMH de clase II que se encuentra en la membrana de las células presentadoras de Ag (CPA). En tanto, los Li Tc (citotóxicos) son el tercio restante de los Li circulantes y sólo podrán reconocer péptidos que sean presentados en el CMH de clase I, variedad del complejo que, como dijimos, está presente en todas las células del organismo.

Linfocitos B

Provienen de una célula madre de linfocitos B, originada en la **médula ósea**, sitio en el cual se produce todo el proceso de proliferación y diferenciación de la estirpe linfocitaria tipo B. Durante este proceso de maduración, comienzan a expresar en su membrana plasmática diferentes glucoproteínas de diferenciación (CD19, CD20, CD21) y los receptores de los linfocitos B (**BCR**) que son las **IgM** e **IgD** capaces de reconocer Ag solubles sin procesar y Ag nativos. La gran variabilidad en estos receptores resulta de la recombinación genética de los diferentes genes (variables y constantes) que codifican para los BCR.

Semejante a lo que describimos para la selección clonal negativa, aquellos clones de Li B que reconocen Ag propios son eliminados antes de salir de la médula ósea y los que sobreviven conforman un enorme número de estas células denominadas **Li B vírgenes** que poseen diferentes especificidades. Estas células se dirigen hacia los órganos linfoideos secundarios donde eventualmente, a lo largo de la vida del individuo, encontrarán su Ag específico y desencadenarán la respuesta inmunitaria diferenciándose entonces en **células plasmáticas** especializadas en producir Ac específicos. De este modo se eliminarán los Ag extraños mediante la neutralización con los Ac producidos por las células plasmáticas, la fagocitosis de este complejo Ag-Ac por células fagocíticas y la activación del sistema del complemento (véase fig. 8-38).

Linfocitos no-T, no-B

Se denominan **células "asesinas"**, también llamadas **NK** (del inglés ***natural killer***), constituyen alrededor de un 5% de los linfocitos totales, no expresan CD4, CD8, CD19 y son activadas por citocinas. El reconocimiento de diferentes receptores les permite matar células alteradas por microorganismos o células tumorales empleando el sistema de **perforinas** y **proteasas** que inducen **apoptosis** (véase fig. 8-38).

Copyrighted material

Respuesta inmunitaria innata y adaptativa

Inmunidad innata

Todos los organismos multicelulares contienen mecanismos de defensa contra las infecciones. La inmunidad innata constituye la primera línea de defensa contra microorganismos, que impide la infección del huésped y en algunos casos también elimina los microorganismos causantes de esa infección. Esta inmunidad fue la primera en desarrollarse durante la filogenia hace miles de millones de años.

En este tipo de inmunidad, además de las barreras como la piel y los epitelios de las vías respiratoria, genital y ocular, y los antibióticos naturales, también participan múltiples células (monocitos, polimorfonucleares, células NK y células cebadas), moléculas como citocinas, componentes del complemento y **metabolitos del ácido araquidónico**, entre otras (cuadro 8-15).

Si bien durante mucho tiempo se pensó que la inmunidad innata sólo permitía contener a los agresores para darle tiempo a la inmunidad específica para ponerse en marcha, hoy se conoce que sus componentes reaccionan de forma bastante específica frente a los diferentes microorganismos intracelulares o extracelulares uniéndose a receptores de los microorganismos invasores.

Las células responsables de la inmunidad innata utilizan múltiples receptores para identificar y censar el medio ambiente; por ejemplo, reaccionan con algunas **lectinas** que son glucoproteínas capaces de unirse muy específicamente a residuos azúcar de la superficie celular. Como consecuencia de la unión lectina-receptor se desencadena la liberación de diferentes citocinas que estimularán la inmunidad adaptativa; de este modo se condiciona el tipo de respuesta que se generará.

Los diferentes tipos de células fagocíticas, como células dendríticas, macrófagos y neutrófilos, poseen múltiples propiedades entre las que se cuentan la capacidad de responder por medio de diferentes receptores a sustancias quimiotácticas (moléculas liberadas por microorganismos) y de este modo mi-

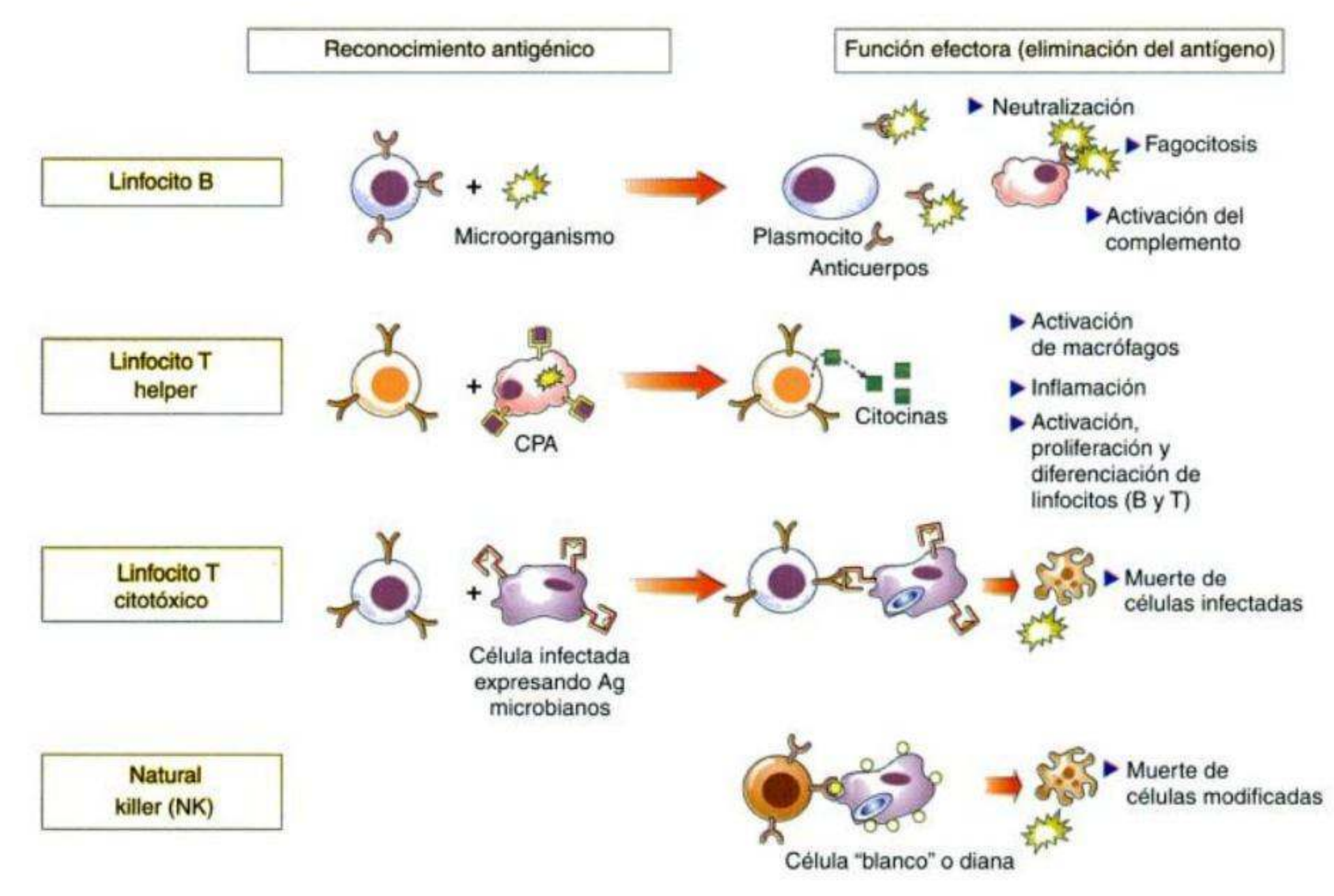

Fig. 8-38. Reconocimiento antigénico y la función efectora de cada tipo de linfocito.

Copyrighted material

Cuadro 8-15. *Funciones de los componentes moleculares, celulares y tisulares que participan en la inmunidad innata*

Componentes	*Funciones principales*
Primera línea de defensa	
• Epitelios	Barrera física y química que previene la entrada de microorganismos
Moléculas efectoras	
• Proteínas Sistema del complemento	Activado por componentes microbianos (vía alternativa) y de las lectinas y antígenos y anticuerpos (vía clásica); de estas vías, las dos primeras son las ancestrales. Las funciones biológicas efectoras son varias (lisis microbiana, quimiotaxis, opsonización y fagocitosis)
Lectinas y proteína C reactiva	Opsonización del microorganismo, activación del complemento
Factores de la coagulación	Aislamiento de los tejidos infectados
• Citocinas	
TNF-α, IL-1	Desarrollo de la inflamación y reclutamiento de leucocitos
INF-α, INF-β	Resistencia a infecciones virales
INF-γ	Activación de macrófagos
IL-12	Induce a las células NK y los linfocitos T a la producción de INF-γ
IL-15	Estimula la proliferación de células NK
IL-10, TGF-β	Regulan el proceso inflamatorio y las T efectoras
Quimiocinas inflamatorias	Desarrollo de la inflamación y reclutamiento de leucocitos
Células efectoras	
• Neutrófilos	Actúan en las fases iniciales de la respuesta con fagocitosis y destrucción del microorganismo
• Macrófagos	Fagocitan y destruyen microorganismos además de secretar citocinas inflamatorias
• Natural killer	Lisan las células que están infectadas o modificadas mediante sofisticados sistemas de reconocimiento y producen INF-γ que permiten la activación de macrófagos para destruir a los microorganismos fagocitados

grar en forma orientada hacia el microorganismo, fagocitar, procesar y presentar Ag, y estimular la producción de sustancias microbicidas.

Las células dendríticas presentan Ag a los linfocitos T de manera más eficiente que los neutrófilos y los macrófagos; por esta propiedad se conocen como células presentadoras de Ag profesionales (véase cuadro 8-15 y fig. 8-33).

De acuerdo con el tipo de estimulación (tipo de microorganismo, concentración, lugar), las celulas presentadoras de Ag pueden producir IL-12 e IL-10 o IL-4 o IL-6 e IGF y así modular la diferenciación de diferentes tipos de linfocitos T y B. Los fragmentos del sistema del complemento proporcionan también señales para la activación de células B y la producción de Ac (véase cuadro 8-15).

Inmunidad adaptativa

La inmunidad específica o adaptativa apareció durante la evolución de las especies mucho después que la inmunidad innata con la finalidad de proveer a los individuos de mecanismos más ventajosos para responder a agresiones del medio externo. Las características más importantes de este tipo de inmunidad son la especificidad, la especialización, la memoria y la falta de reactividad frente a Ag propios (cuadro 8-16).

La respuesta inmune adaptativa comprende una secuencia de fases que comienza con el *reconocimiento específico* de los Ag por parte de Li vírgenes, por su consecuente activación, proliferación, diferenciación en células efectoras y eliminación del agente agresor (*fase efectora*). La respuesta va decreciendo a medida que los Ag son eliminados y los Li activos mueren por apoptosis o son controlados por Li reguladores. En tanto, en los órganos linfoideos quedan Li específicos de memoria que son responsables de generar un estado de memoria inmunológica (fig. 8-39).

Con los diferentes tipos de Li de memoria, ante una reinfección se produce una rápida respuesta a las pocas horas o días del estímulo antigénico, con una respuesta más intensa y veloz de inmunidad específica (fig. 8-39). La adquisición de células de memoria por un sujeto y la posibilidad de reaccionar con esta rápida respuesta de los linfocitos de memoria es la base de las campañas de inmunización para muchas de las enfermedades infecciosas como la poliomielitis, el sarampión, las paperas, la viruela, la hepatitis, la tuberculosis, etc. La duración de cada fase varía según la magnitud y el tipo de respuesta.

Reconocimiento antigénico

La mayoría de las respuestas inmunitarias se originan por Ag que requieren la participación de células CPA, Li T y Li B.

Las CPA poseen la habilidad de captar Ag proteicos extracelulares, internalizarlos, procesarlos por enzimas proteolíticas en vesículas endosómicas es-

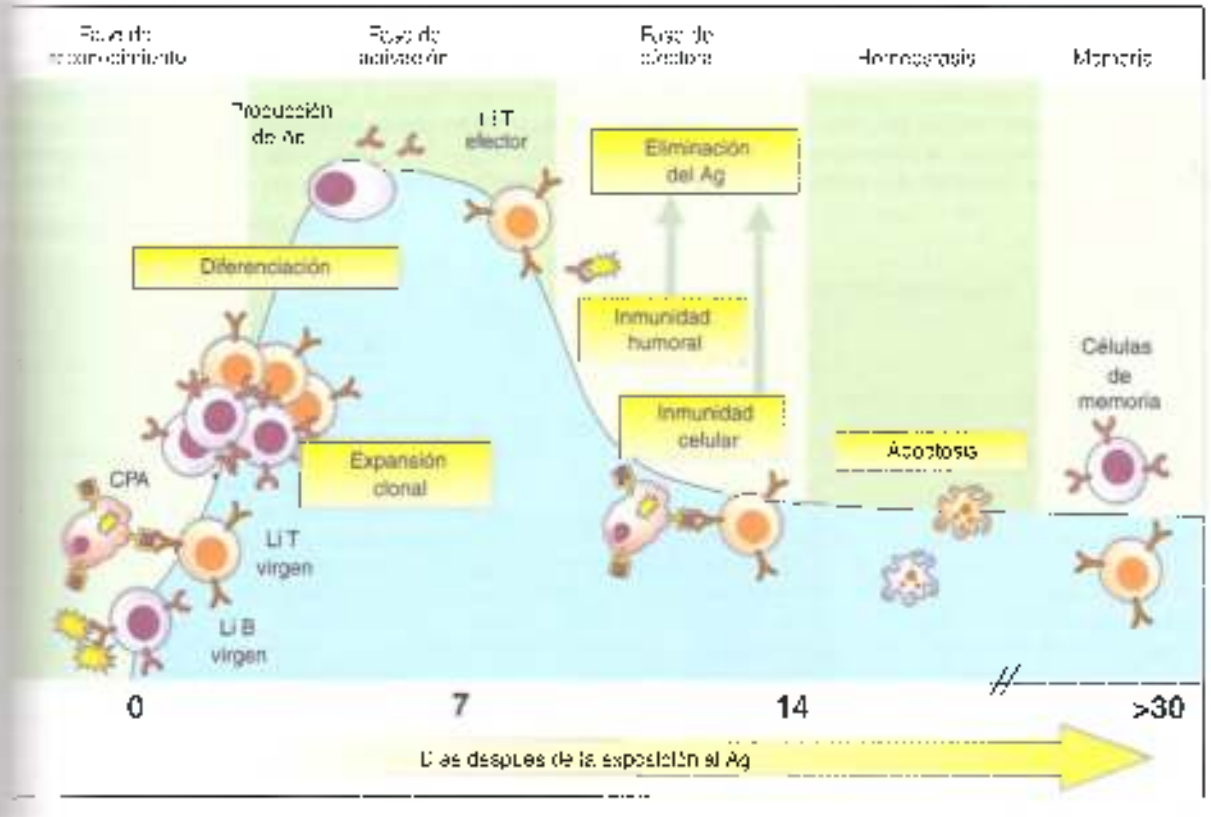

Fig. 8-39. Fases de la respuesta inmunitaria adaptativa.

Cuadro 8-16. ***Características de la inmunidad específica o adaptativa***

Característica	*Descripción*
• Especificidad	Habilidad para reconocer y responder frente a millones de microorganismos, para lo cual utiliza receptores clonales
• Especialización	Respuesta especial y optimizada para cada microorganismo
• Memoria	Respuesta reforzada a infecciones persistentes y recurrentes
• No reactividad a antígenos propios	Previene la respuesta inmunitaria que es dañina para las células y los tejidos del huésped

pecializadas y a los productos de degradación unirlos a las moléculas del CMH-II adecuadamente glicosilizadas y, por último, presentarlos (en la superficie celular, asociados con moléculas del CMH-II) a los Li Th (cuadro 8-17).

A su vez, todas las células nucleadas pueden presentar, a los Li T que contienen el CD8 (Li T CD8+), los Ag asociados con moléculas CMH-I derivados de proteínas citosólicas de naturaleza viral o tumoral y degradadas por proteasas citosólicas (véase cuadro 8-17). Así, el papel de las moléculas del CMH es asegurar el reconocimiento de los Ag por parte de los Li T y de acuerdo con la molécula que presente, será el perfil de Li T encargados de la respuesta inmunitaria (el CMH-II presenta Ag a los Li Th en tanto que el CMH-I los presenta a los Li Tc) (véase cuadro 8-17). De este modo, el mecanismo de presentación de Ag, transportados por moléculas del CMH, garantiza una exhaustiva vigilancia de las proteínas por parte del organismo en busca de Ag extraños.

Los Li T reconocen complejos péptido CMH presentes en las CPA a través del receptor del linfocito T (CRLT). Estos receptores consisten en dos cadenas α y β unidas por puentes disulfuro; cada cadena contiene una región V (variable) y una región constante y ambas cadenas participan en el reconocimiento de Ag.

Los TCR están asociados con moléculas del CD3 también con las moléculas que forman el CD4 o CD8. Estas moléculas son correceptoras y están presentes en poblaciones mutuamente excluyentes de Li T (Li T CD4+ o Li T CD8+; aunque cada uno de ellos no tiene el otro) que se unen a las glicoproteínas polimórficas del CMH-II y del CMH-I respectivamente.

Los Li T también expresan otras moléculas coestimuladoras (LFA-1, CD28, CD40L), que proporcionan interacciones importantes con moléculas producidas por las CPA y permiten iniciar o regular respuestas inmunitarias específicas. Los Li B

Cuadro 8-17. ***Presentación de Ag por el CMH***

Características	*CMH-I*	*CMH-II*
Composición del complejo CMH-péptido	Cadena α, β2 microglobulina + péptido	Cadena α y β + péptido
CPA	Todas las células nucleadas	Células dendríticas, mononucleares, fagocitos, L-B, células endoteliales, epitelio tímico
Respuesta celular T	Li T CD8+	Li T CD4+
Fuente de Ag	Proteínas citosólicas	Proteínas internalizadas desde el espacio extracelular
Enzimas proteolíticas	Proteosoma citosólico	Proteasas lisosómicas y endosómicas
Sitio de unión de Ag con el CMH	Retículo endoplasmático	Compartimiento vesicular citosólico

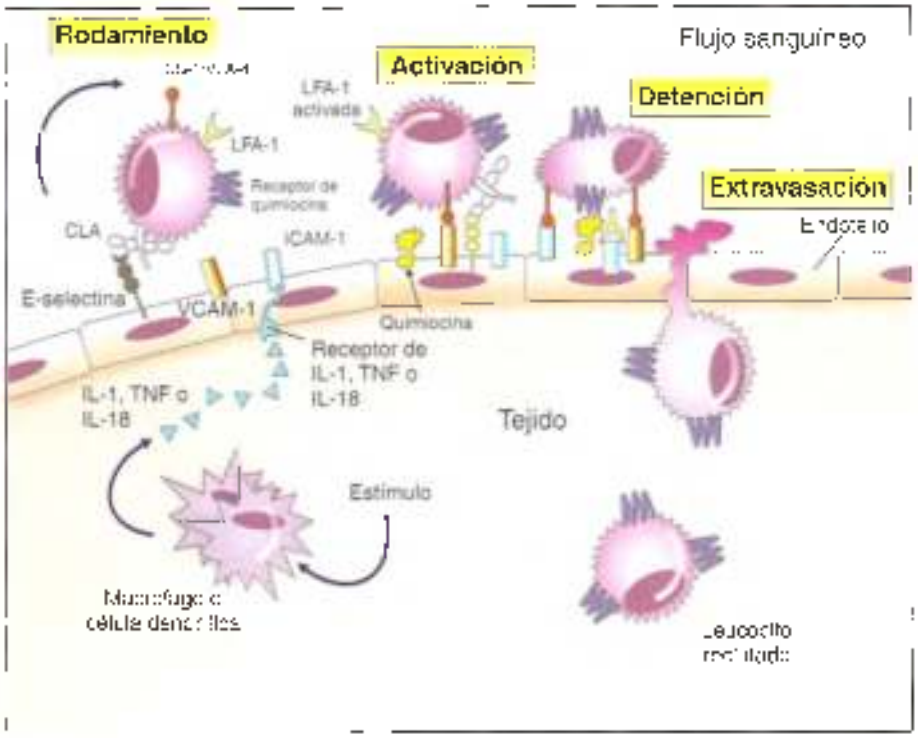

Fig. 8-40. Extravasación de linfocitos al tejido conjuntivo.

[illegible] reconocen al Ag a través de sus receptores BCR (Ac o IgM o IgD de membrana). Estos Ac (inmunoglobulinas o Ig) son receptores de membrana de los LB y además, son secretados por Li B estimulados por células plasmáticas.

Inmunidad adaptativa T

Antes de comenzada inmunidad celular, está constituida por Li T (Li Th y Li Tc) que son capaces de combatir microorganismos intracelulares que han sido fagocitados y sobreviven dentro de las células fagocíticas como los macrófagos, como también a aquellos microorganismos que infectan células no fagocíticas, como ocurre con T. cruzi y los miocardiocitos, por ejemplo. Los Li T vírgenes reconocen a los Ag en los órganos linfoideos secundarios. Luego hay una expansión clonal, una diferenciación en células efectoras y una migración, por extravasación, al sitio de infección, mecanismo que es controlado por moléculas de adhesión celular (CAM) y quimiocinas (Q) que proporcionan un soporte sólido por donde los leucocitos reclutados migran a los tejidos inflamados (fig. 8-40).

Los *Li Th (cooperadores)* se pueden diferenciar en varios tipos de linfocitos efectores que producen diferentes citocinas y que cumplen diversas funciones. Hay múltiples factores que están involucrados en el reconocimiento antigénico por parte de linfocitos T y consecuentemente se generan procesos moleculares complejos que estimulan la transcripción de genes que codifican citocinas, receptores de citocinas y otras moléculas involucradas en la generación de las respuestas de la inmunidad adaptativa. Así, existen diferentes tipos de Li Th (Th1, Th17, Th2, Th3) que se generan como respuesta a diferentes condiciones creadas por la inmunidad innata (fig. 8-41).

Los *Li T Th1* reconocen a los Ag microbianos que han sido ingeridos por los macrófagos productores de IL-12 e IL-18, y secretan INF-gama. Así, activan y cooperan con los macrófagos que producen diversas moléculas, intermediarios reactivos del oxígeno, óxido nítrico y enzimas lisosómicas capaces de matar al microorganismo infectivo. A su vez, las citocinas producidas por los macrófagos inducen el proceso inflamatorio y por otro lado promueven la cicatrización y la reparación tisular.

Los *Li Th2* se generan durante el reconocimiento de Ag, y de ciertos Ag parasitarios y alérgenos que son presentados por las CPA no productoras de IL-12. Producen IL-4, 5, 6, 13, etc., y cooperan con los Li B para producir cierto tipo de anticuerpos: por ejemplo, IgE y determinados isotipos de IgG.

Los *Li Th17* se originan en respuestas inflamatorias, en un ambiente de CPA liberadoras de IL-6 y secretan IL-17 e IL-23.

Los *Li Th3* se generan en microambientes ricos en IL-10 y TGF-β. Estos Li tienen la capacidad de su-

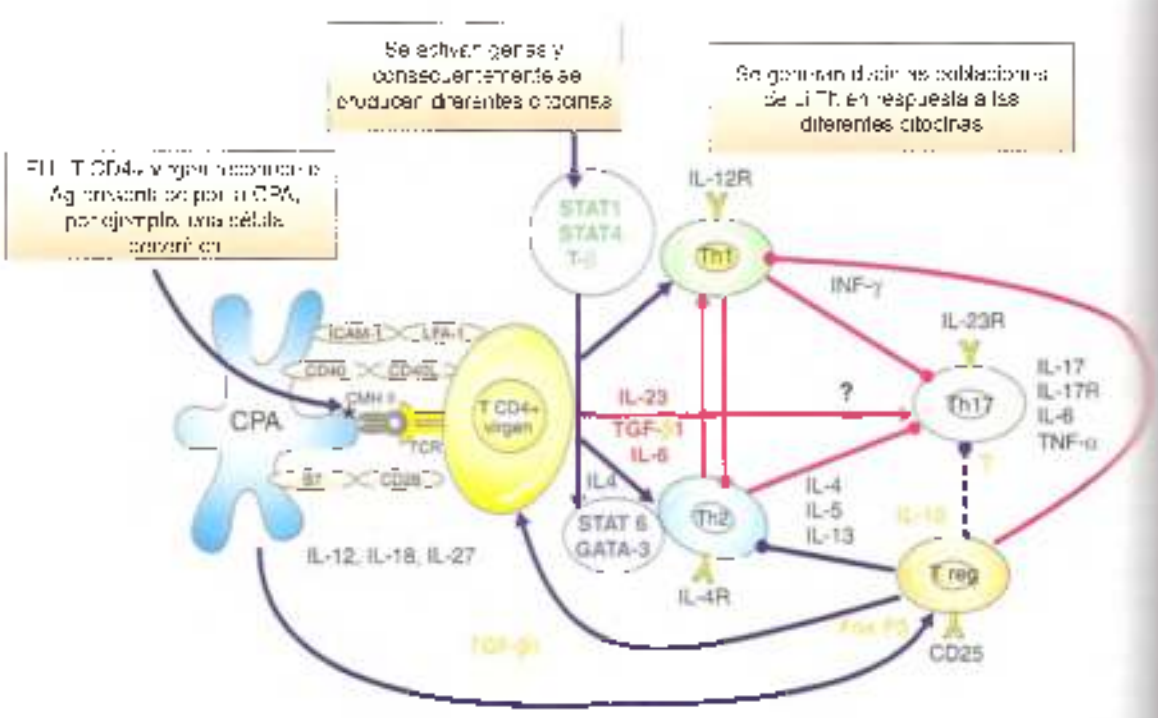

Fig. 8-41. Reconocimiento antigénico de Linfocitos T en células presentadoras de antígeno y la generación de los Th efectores.

orimir las respuestas mediadas por Th1, Th2 y probablemente también las mediadas por Th17.

El balance entre la activación de estos diferentes tipos linfocitarios es determinante para resolver la infección.

Los *Li Tc (citotóxicos)* reconocen Ag citosólicos (citoplasmáticos) y requieren la ayuda de Li Th para diferenciarse en células efectoras capaces de lisar las células infectadas o alteradas por ini... de fragmentación de DNA y posterior apop... 2) activar macrófagos para eliminar a estas ... modificadas. Aunque los Li TC y Li Th colab... entre sí, ciertos microorganismos son capa... evadir la respuesta inmunitaria (recuadro 8-...

Además de generarse diferentes tipos de L... tores, las distintas poblaciones de Li Th y los ... también se inducen Li de memoria que son ... importantes en la respuesta inmunitaria, ... permiten una muy rápida y eficiente reacci... una nueva restimulación con Ag. Hoy en ... identifica fácilmente si los Li T son vírgenes ... memoria porque el CD45 tiene dos isofor... se expresan en forma diferencial en cada un... tos tipos de Li (CD45 RA en Li T vírgenes y ... RO en Li T de memoria).

Recuadro 8-5
Infección, evasión y potenciación de la respuesta inmunitaria

Aportes básicos

Una de las estrategias utilizadas para potenciar la respuesta inmunitaria ha sido el desarrollo de metodologías para generación de Li Tc in vitro (Serra y cols., 1994; Celis y cols., 1994). Esto ha hecho adquiere importancia cuando los microorganismos o las células tumorales evaden la respuesta inmunitaria a través de diferentes mecanismos como son la fusión de fagolisosomas, escape a las vesículas de fagocitosis, inhibición del ensamble de los complejos CMH-I o producción de moléculas inhibidoras a pesar de la actividad cooperadora de los Li Th y Li Tc para erradicar infecciones o tumores.

Inmunidad adaptativa B

Anteriormente denominada inmunidad h... implica que los Li B, mediante sus Ac, neut... ayudan a eliminar a los microorganismos e... lares y a sus toxinas; así, son muy importante... protección de los espacios extracelulares y los ... sos líquidos biológicos y de las secreciones.

La producción de Ac comienza con la ... Ag a los receptores del linfocito B (BCR). ...

globulinas IgM/IgD, expresadas en la superficie de Li B. Como las IgM son polivalentes, y poseen dos o más sitios de unión por molécula, se produce un entrecruzamiento progresivo de uniones entre los Ag y las IgM vecinas que, movilizándose en la bicapa lipídica semifluidas del plasmalema, se aglomeran. Forman así un islote de moléculas denominado "capuchón" o ***caping*** (véase cap. 5) que favorece y potencia la inducción de la endocitosis por parte del Li B. Esos complejos de Ag/Ac son internalizados hacia los endosomas, se fusionan con lisosomas secundarios y por medio de enzimas lisosómicas se generan péptidos que se unirán a moléculas del CMH-II y, juntas, pasarán a formar parte de la membrana plasmática del propio Li B. Esto permitirá que los Li Th, mediante sus TCR, se pongan en contacto con los Li B y de este modo se activen para expresar moléculas como el CD40L y, además, liberar diferentes citocinas que condicionarán el futuro de ese Li B. De acuerdo con el tipo de citocinas que liberen los Li Th, se producirán Li B productores de diferentes isotipos de Ig, como son: IgG, IgA, IgE. Algunas de esas células se diferenciarán a células plasmáticas capaces de *sintetizar 3.000 a 30.000 moléculas de Ac por segundo,* que se liberan en la sangre y circulan por todo el cuerpo, mientras que otras permanecerán como Li B de memoria (fig. 8-42).

De este modo, los Ac o Ig previenen infecciones, bloquean la habilidad microbiana de invadir a las células del hospedador y eliminan al agente infec-

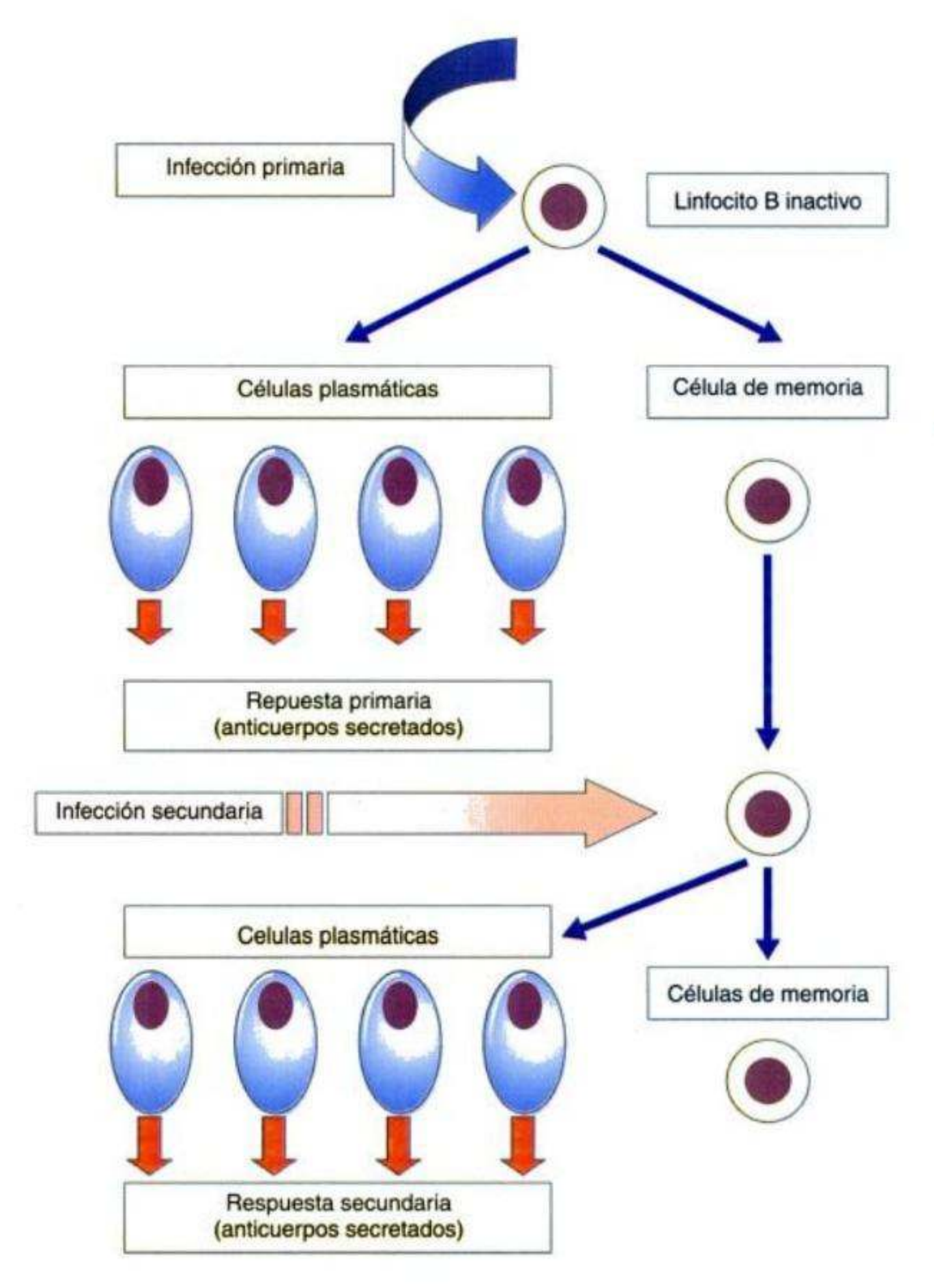

Fig. 8-42. Diagrama de la respuesta humoral primaria y secundaria.

Copyrighted material

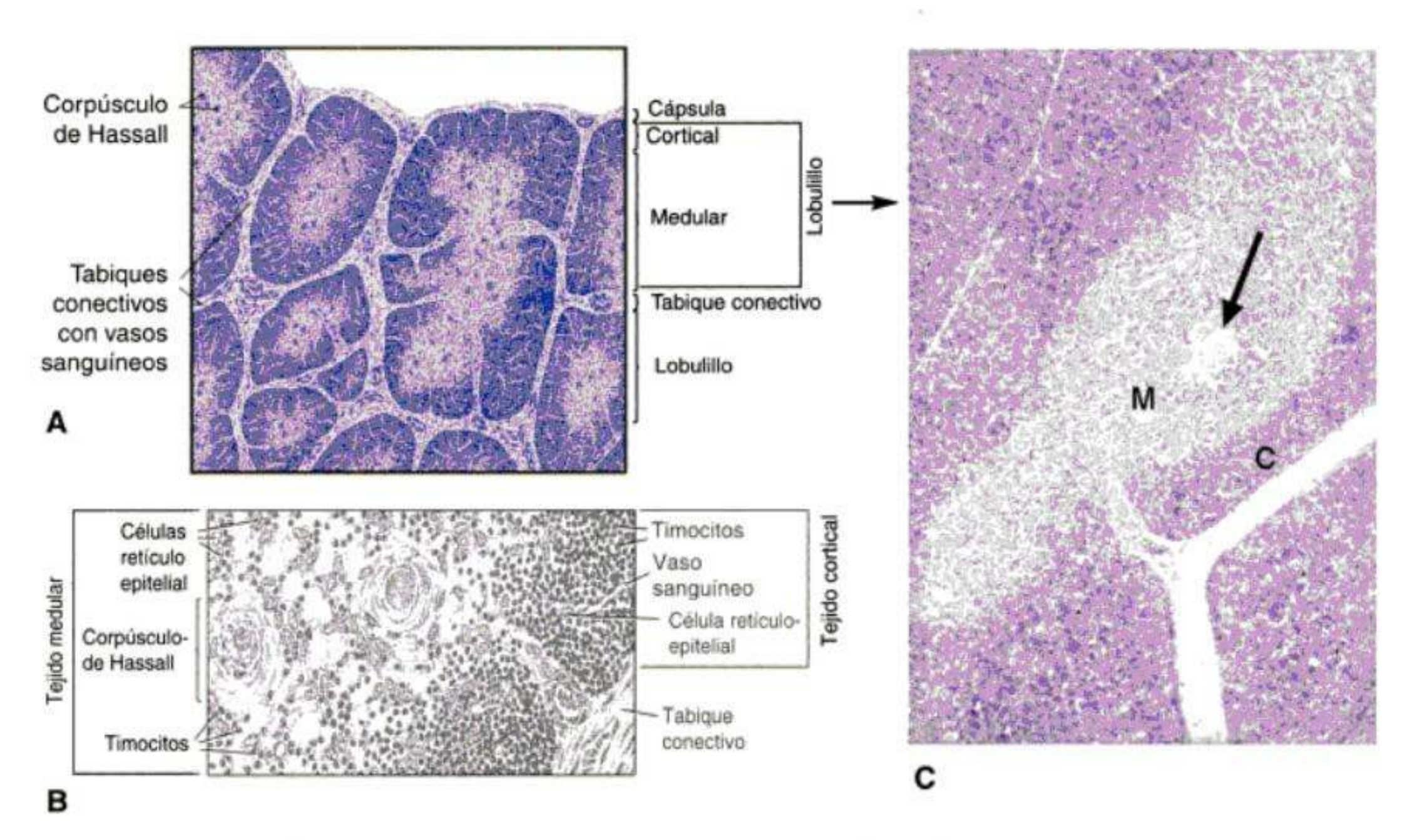

Fig. 8-43. Esquema de bazo a menor (**A**) y mayor (**B**) aumento. En **C** se observa un lobulillo tímico con las dos zonas, corteza (*C*) y médula (*M*). Corpúsculo de Hassall (*flecha*) HE, 100×.

cioso mediante procesos activos de reconocimiento del Ag en la región Fab de la molécula de la Ig, el Ac, al promover la fagocitosis por la unión de Fc a los receptores específicos en las células fagocíticas.

Estructura histológica de los órganos linfoideos

Timo

Al igual que la médula ósea, el **timo** es un órgano linfoideo primario, impar y medio, formado por dos lóbulos, situado en la porción superior del mediastino anterior. Tiene un gran desarrollo durante la vida intrauterina y alcanza su mayor tamaño con un peso máximo de 30 a 40 g durante la pubertad. Luego se inicia un proceso de involución y el parénquima del timo es reemplazado gradualmente por tejido adiposo. Sin embargo, en individuos de edad avanzada se encuentran porciones microscópicas del órgano cuyo tejido linfoideo mantiene parcialmente su función.

El timo está envuelto por una cápsula de TC, cuyos tabiques penetran en el órgano y lo dividen en lobulillos incompletos (figs. 8-43 y 8-44). Por debajo de la cápsula se encuentra una capa casi continua de **células reticuloepiteliales** que reviste el TC de los septos y recubre los espacios perivasculares de la corteza (véanse fig. 8-44 y recuadro 8-6).

Cada lóbulo tímico está formado por una estroma, no conjuntiva, que sostiene a las células en dos zonas diferenciadas: **corteza** y **médula** (véanse figs. 8-43 y 8-44). La estroma está formada por un entrecruzamiento tridimensional irregular de **células reticuloepiteliales** que se unen entre sí mediante complejos de unión, desmosomas, que en la corteza participan en la "educación" de los linfocitos. Entre los intersticios reticuloepiteliales se encuentran los Li T, macrófagos, células dendríticas, y también algunos plasmocitos y mastocitos. En la zona corticomedular se encuentran células retículoepiteliales unidas por uniones estrechas que crean una barrera funcional entre la corteza y la médula. En el interior medular, este tipo de células se unen fuertemente mediante desmosomas (véase fig. 8-44). Los macrófagos se encargan de fagocitar linfocitos apoptóticos. Entre los macrófagos hay células dendríticas y en forma ocasional pueden encontrarse algunos plasmocitos y mastocitos. Además, la médula posee una cantidad menor de Li T y macrófagos. También se encuentran los **corpúsculos de Hassall**, compuestos por células reticuloepiteliales en disposición concéntrica que pueden contener gránulos de queratohialina y tonofilamentos citoplasmáticos. En el centro del corpúsculo, ciertas células tienen la apariencia de estar queratinizadas (véase fig. 8-44).

Copyrighted material

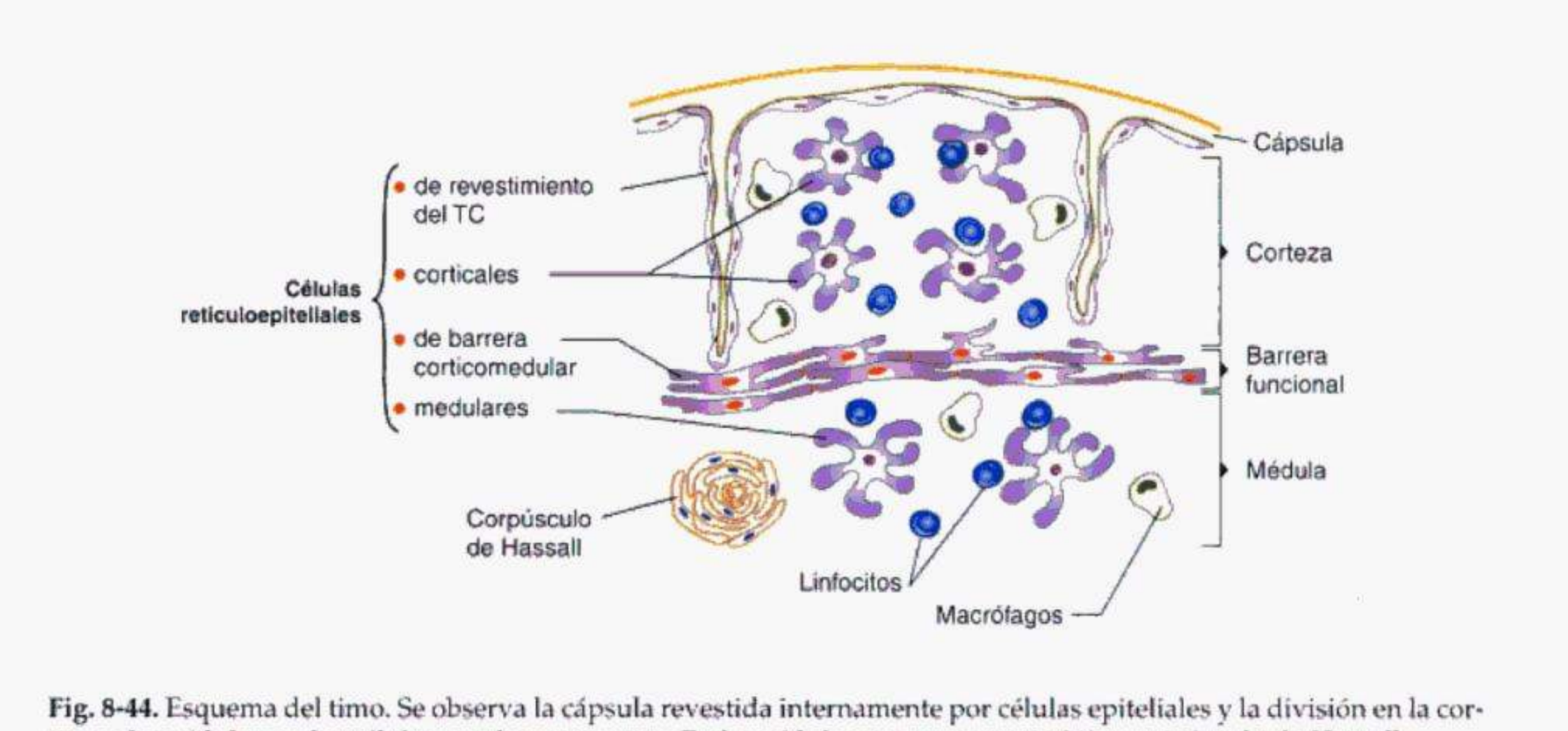

Fig. 8-44. Esquema del timo. Se observa la cápsula revestida internamente por células epiteliales y la división en la corteza y la médula con las células que las componen. En la médula se ve un característico corpúsculo de Hassall.

Irrigación sanguínea

Las arterias penetran en el timo a través de los tabiques conectivos, pasan a los lobulillos como arteriolas por el límite corticomedular, sin haber pasado por la sustancia de la corteza. A lo largo del límite entre corteza y médula forman capilares que ascienden hacia la corteza para constituir una red de arcadas que se ramifican y anastomosan y regresan hacia el interior del lobulillo. La pared de estos capilares posee un endotelio que contiene abundantes *zonulae occludens*, lo cual impediría que los linfocitos T en maduración tomen contacto con moléculas propias de la sangre al formar la **barrera hematotímica**. Los grandes vasos de la médula, en cambio, son muy permeables a las moléculas del plasma. Los linfocitos T entran en el torrente sanguíneo al atravesar las paredes de las vénulas poscapilares.

Origen embriológico

El timo se origina por la invaginación de la hoja epitelial **endodérmica** en el ectodermo de la tercera bolsa y hendidura faríngea y el órgano se conforma primariamente por un núcleo de células endodérmicas rodeadas por una capa de células derivadas de la **cresta neural**. En la etapa embrionaria, los linfocitos se originan a partir de células progenitoras hematopoyéticas y se transportan desde el saco vitelino o el hígado embrionario y posteriormente, de la médula ósea, hacia el parénquima tímico y son estimulados a migrar por un mecanismo quimiotáctico cuyas señales moleculares se originan en las células reticuloepiteliales. Como vimos, el timo proporciona un ambiente esencial para el desarrollo de Li T que se distribuye en dos zonas: cortical y medular. Cada zona contiene poblaciones epiteliales funcionalmente diferentes que cumplen funciones importantes en las etapas sucesivas del desarrollo y selección de linfocitos T. Sin embargo, el origen y el linaje entre los tipos de células epiteliales, de la corteza y de la médula, siguen siendo polémicas, aunque resultados recientes indicarían un origen común de las células de ambas zonas (recuadro 8-7).

Recuadro 8-6
Origen de las células epiteliales de la estroma del timo

Aportes básicos

Para el estudio del origen de las células epiteliales de la estroma tímica, investigadores de la Universidad de Birmingham del Reino Unido utilizaron clones de células epiteliales progenitoras seleccionadas individualmente a las que marcaron con una proteína fluorescente. Observaron que pasaron a formar parte de la arquitectura tímica y demostraron que las células epiteliales tanto corticales como medulares comparten un origen común. Este experimento aportaría una evidencia contundente de que ambas células epiteliales, corticales y medulares, tienen un origen común a partir de células germinativas progenitoras bipotenciales (Rossi y cols., 2006).

Recuadro 8-7
Experimentos básicos que contribuyeron al conocimiento de las funciones del timo

Aportes básicos

En experimentos pioneros se vio que cuando se extirpaba el timo después del nacimiento se producía una depleción de linfocitos T de todos los órganos y de la sangre y que órganos como el bazo y los ganglios linfáticos disminuían considerablemente de tamaño. Esto se acompañaba de alteraciones en los mecanismos inmunitarios y de defensa, ya que cuando se realizaba un trasplante de órganos entre individuos genéticamente diferentes no se inducía rechazo; la ausencia de Li T implica una alteración de la respuesta inmunitaria mediada por células. Por otro lado, también fue posible observar un descenso en la producción de Ac en respuesta a la inyección de un Ag. De estos experimentos, así como de otros, se pudo concluir que el timo es un órgano linfoide primario esencial para el desarrollo de los Li T.

Función

En el timo se produce un complejo proceso de maduración de los Li T en el contexto de su microambiente provisto por moléculas como la timulina, la timopoyetina, la timosina y por citocinas (IL-1, IL-6, IL-7 e IL-13) producidas por las células reticuloepiteliales. Este proceso forma Li T que salen del timo hacia la circulación sanguínea y linfática, colonizan los órganos linfáticos secundarios (fase "Ciencación del repertorio linfocitario"; "Li T") y allí se producirá la respuesta de las células efectoras que eliminarán los Ag (véase recuadro 8-7).

Ganglios linfáticos

Los ganglios linfáticos (GL) son estructuras ovoides (1 a 2 cm de diámetro) de consistencia blanda, elástica, intercaladas a lo largo del trayecto de los vasos linfáticos en las axilas, la ingle, el cuello, el mediastino y el abdomen.

Poseen una superficie convexa a la cual llegan los vasos linfáticos aferentes y salen por su hilio los vasos linfáticos eferentes. Por el hilio también entran y salen los vasos sanguíneos que en la parte profunda y en la corteza interfolicular de los ganglios forman las vénulas de endotelio alto, (VEA) que poseen epitelio cúbico y ausencia de capa muscular (fig. 8-45).

El GL está rodeado con una cápsula de tejido fibroso denso de la cual emergen trabéculas que penetran y se asocian con la estroma ganglionar. Este separaca del parénquima por el seno marginal cuyo revestimiento endotelial discontinuo permite verter la linfa desde los vasos linfáticos hacia el parénquima ganglionar (fig. 8-46). El examen microscópico muestra el seno subcapsular y de los

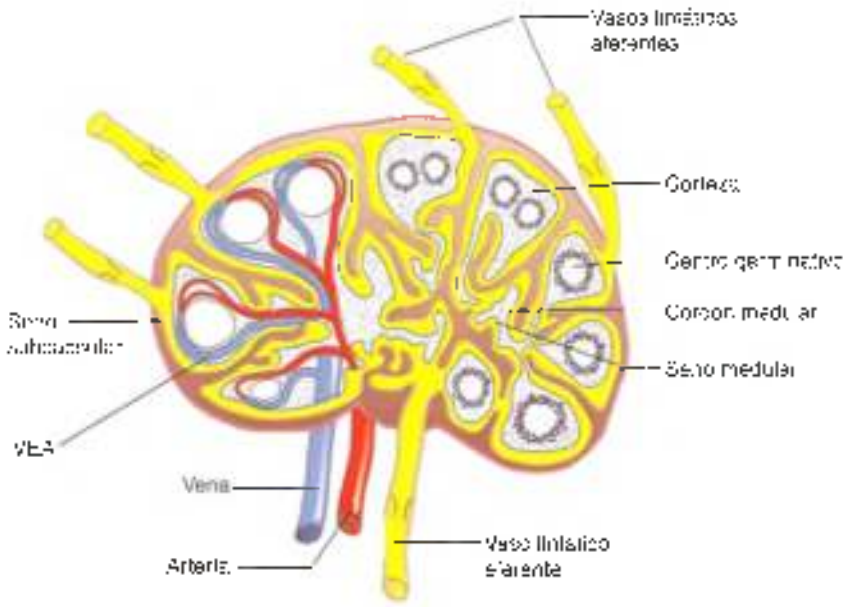

Fig. 8-45. Esquema de un ganglio linfático. Obsérvese cómo los vasos linfáticos penetran por la corteza y salen por el hilio del ganglio linfático. En tanto, la arteria y la vena penetran y salen respectivamente del hilio. En la zona cortical se ubican los nódulos linfáticos y las VEA y en la zona medular se encuentran los cordones medulares.

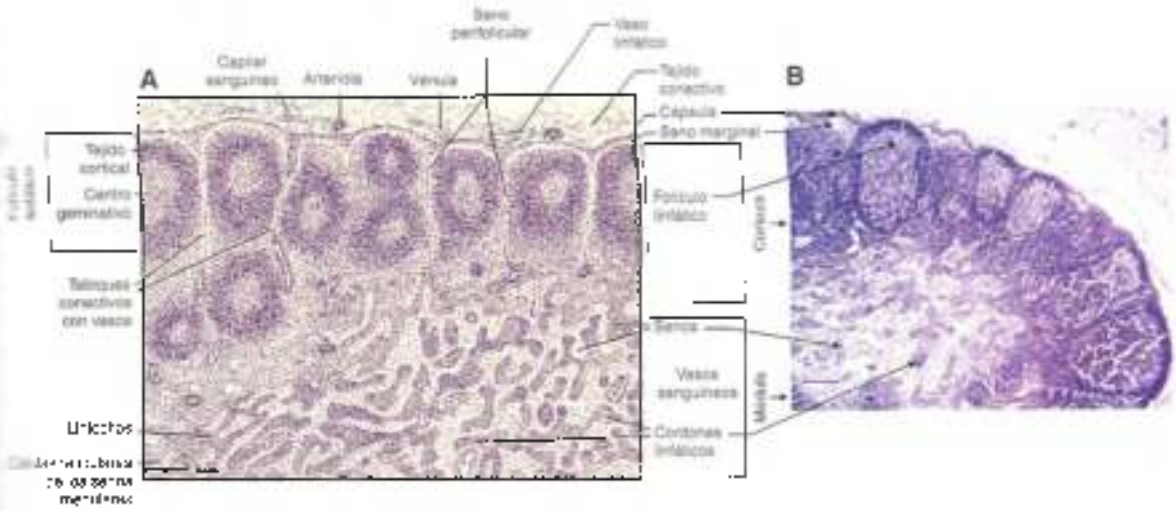

Fig. 8-46. A. Esquema de la estructura microscópica y B. Corte histológico de un ganglio linfático. HE. 100×.

vida es importante en el estudio de metástasis de cáncer en los ganglios, pues pueden dar información valiosa de estadificación del tumor y su pronóstico (véanse fig. 8-46 y recuadro 8-8).

La estroma está constituida por tejido reticular compuesto por células y fibras reticulares que forman una delicada malla de sostén en todo el órgano.

Recuadro 8-8
Ganglio centinela

Correlación médico-biológica

El **ganglio centinela** es el primer ganglio hacia el cual drena la linfa proveniente de un tumor, por lo que es el primer paso obligado de la migración de las células tumorales. Así, el compromiso tumoral de este ganglio es un predictor importante en la sobrevida de pacientes con tumores como el melanoma de la piel, de mama y otros. Las técnicas clásicas como la coloración con HE e inmunohistoquímicas y las de biología molecular para la detección de citoquinasa como marcador de **micrometástasis** han permitido mejorar la estadificación tumoral y, de este modo, determinar el factor pronóstico de la enfermedad como se describe, por ejemplo, en el melanoma (Dermingholl y cols., 2005).

El parénquima del GL se organiza en diferentes zonas.

Corteza o zona cortical está formada por linfocitos distribuidos en dos zonas.

a) Una zona nodular, totalmente dependiente de la médula ósea ya que está formada por LI B, que cuando están reactivos poseen una zona central (**centro germinativo**) con gran cantidad de linfoblastos con núcleos más grandes, cromáticos en respuesta del tejido linfoideo a Ag extraños y su diferenciación hacia plasmocitos, productores de Ac. Además, contiene células reticulares dendríticas.

b) Una zona paracortical, paracorteza o corteza profunda, dependiente del timo. Está formada por LI T distribuidos como tejido linfoideo difuso.

Médula o zona medular está formada por numerosos senos linfáticos que se ramifican y anastomosan, repetidamente fragmentando el parénquima en cordones medulares de tejido linfoideo, constituyéndose principalmente por macrófagos, LI B y T y plasmocitos.

Origen embriológico

Los GL se desarrollan en el tercer mes de vida fetal a partir del mesénquima, por proliferación de células mesenquimáticas entre cuyas dehiscencias se generan plexos capilares linfáticos. Posteriormente, en la vida fetal, la mayor parte de los La provienen

Recuadro 8-9
Incremento del tamaño ganglionar

Correlación médico-biológica

Los GL aumentan de tamaño en una región del organismo por un proceso inflamatorio; así, las "anginas rojas" de la faringe se acompañan de GL submaxilares grandes. Pero también aumentan de tamaño en forma progresiva y generalizada en los procesos de proliferación maligna (linfomas y/o leucemias, neoplasias). A pesar de la eficacia filtrante de los ganglios, éstos constituyen una barrera mucho menos eficaz frente a las células cancerosas transportadas por la linfa, las que primero pueden acumularse en los ganglios para luego abrirse paso hasta los linfáticos eferentes y ser transportadas a otros lugares del organismo. Por ello, en las extirpaciones quirúrgicas de tumores malignos en el intento de evitar las metástasis se realiza la extirpación del tumor y el "vaciamiento" de los GL regionales.

del timo y de la médula ósea y forman las zonas T o B dependientes.

Funciones

Los GL actúan como filtros de la linfa porque mediante las células del SIL reconocen Ag extraños y establecen una respuesta inmunitaria que vehiculizan por los vasos linfáticos eferentes y llevan esa respuesta a la circulación sanguínea. Además, los GL reconocen los Ag mediante el reconocimiento de moléculas de adhesión celular (CAM, adhesinas) en las epiteliales de las vénulas de endotelio alto (VEA). Las VEA poseen un epitelio cúbico cápsico y carecen de capa muscular; se localizan en la paracorteza y en la corteza interfolicular del GL (véase "Recirculación linfocitaria"). Las estructuras macroscópica y microscópica de los ganglios linfáticos varían en diferentes condiciones fisiológicas, como también en procesos patológicos (neoplasias).

Bazo

El bazo es un órgano linfático elongado, de superficie rojo violácea, friable, y pesa 120 g. Está situado en el hipocondrio izquierdo, por debajo del diafragma y cubierto en su mayor parte por peritoneo. Por debajo de su serosa peritoneal se encuentra una cápsula de TC irregular, con fibras elásticas y fibras musculares lisas (escasas en los seres humanos) que rodea al órgano y de la cual parten numerosas trabéculas conectivas que dividen el parénquima de manera incompleta e irregular. La estroma está formada por un fino entramado reticular con células reticulares asociadas que sustentan las células del parénquima esplénico (fig. 8-47).

El parénquima está compuesto por:

La pulpa blanca, visible a simple vista en un corte del órgano, como estructuras blanco grisáceas que miden alrededor de 1 mm de diámetro (corpúsculos de Malpighi). Es el tejido linfoideo que se dispone alrededor de una arteriola arterioles y forma folículos

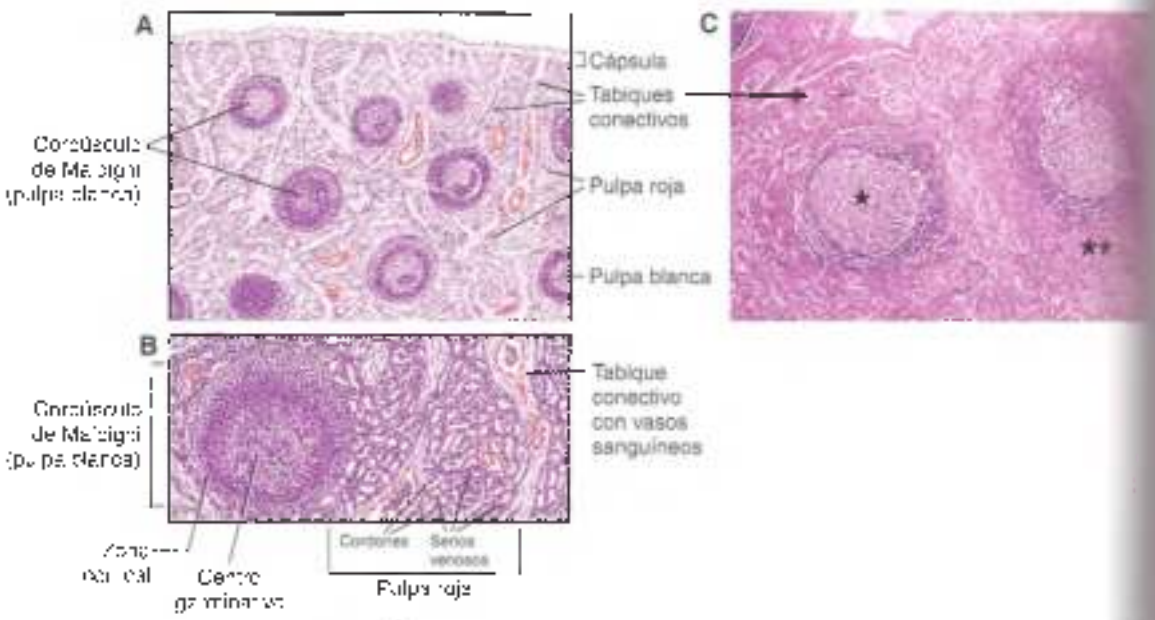

Fig. 8-47. Esquema de la estructura microscópica del bazo. A. Menor aumento (10x). B. Mayor aumento (40x). C. Corte histológico de bazo. HE, 420x. Nótense la pulpa blanca (*) y la pulpa roja (**).

linfoideos y **vainas linfoideas periarteriales**. Los folículos linfoideos están constituidos principalmente por Li B, células plasmáticas y CPA. Las vainas linfoideas periarteriales están constituidas por Li T, con algunos Li B en las zonas más periféricas.

La **pulpa roja** está constituida por a) los **senos venosos** cuyas paredes están formadas por células endoteliales fusiformes, con escasas uniones laterales entre ellas y que se asientan sobre una membrana basal que es fenestrada y b) los **cordones esplénicos** que representan el tejido linfoideo propio de la pulpa roja con Li B, células plasmáticas y macrófagos.

La **zona marginal** es la zona de transición entre las pulpas blanca y roja. En ella, los capilares emergentes de la pulpa blanca se vacían en los senos venosos.

Irrigación sanguínea

La arteria esplénica penetra por el hilio y sus ramas se rodean de tejido reticular linfoideo; denominándoselas **arterias centrales**. Luego, por un lado se continúan con capilares que se vuelcan en los senos venosos de la zona marginal que rodea el tejido linfoideo (senos venosos de la pulpa blanca) que envuelve la arteriola y, por otro lado, se ramifican en la pulpa roja, como **arterias peniciladas** que se ramifican en **capilares envainados** (poseen una cubierta de TC reticular y macrófagos) y se continúan con los senos venosos de la pulpa roja. El contenido de ambos senos venosos se vuelca en las venas trabeculares y terminan en las venas que alcanzan el hilio del bazo para formar la vena esplénica. En los politraumatismos por accidentes y debido a su gran irrigación y la consiguiente hemorragia incoercible, en ocasiones es necesario extirpar el bazo.

Origen embriológico

El bazo se origina de las células mesenquimáticas contenidas en el mesogastrio dorsal y alcanza su forma característica al principio del período fetal.

Funciones

En la etapa prenatal participa en la elaboración de células sanguíneas (hemopoyesis esplénica). En el adulto, el bazo cumple con las funciones de defensa inmunológica contra los Ag que son transportados por la sangre, y filtro de sangre, mediante la eliminación de plaquetas y células envejecidas, en especial los glóbulos rojos (hemocateresis) y el reciclado de hierro mediante la degradación de la hemoglobina que formará la bilirrubina como parte de la bilis y la liberación de hierro, que queda disponible para su utilización (véase "Tejido conjuntivo" Macrófagos en pág. 200).

Tejido linfoideo asociado con las mucosas *(MALT)*

También llamado **tejido linfoide asociado con mucosas (TLAM)**, es un conjunto más o menos difuso de tejido linfoideo relacionado con las mucosas de los aparatos digestivo, genitourinario, respiratorio y la piel. Estas zonas del cuerpo están permanentemente expuestas a noxas antigénicas; por lo tanto, es una vanguardia del sistema inmunitario. Los nódulos linfoideos de las amígdalas, las placas de Peyer, el apéndice cecal y el intestino en general del tracto digestivo, como los nódulos del sistema respiratorio, de la vejiga y los uréteres, están enriquecidos en plasmocitos. Los plasmocitos secretan gran cantidad de IgA a la luz de los órganos. En los epitelios de dichas mucosas hay muchos linfocitos infiltrantes (**células migrantes**) que son principalmente Li Tc efectores. Este sistema difuso en la piel contiene abundantes células de Langerhans, que, como dijimos, pertenecen a la familia de las células dendríticas presentadoras de Ag.

Recirculación leucocitaria

La eficiencia del SI se debe a la capacidad que tienen sus células para recircular entre los distintos órganos linfoideos y los tejidos sanos, o los que están sufriendo un proceso inflamatorio. En la sangre circulan 5×10^{11} linfocitos por día cuya vida media es de 30 minutos. Muchos de ellos entran y salen por día de la médula ósea, las amígdalas, las placas de Peyer, los pulmones, el hígado y otros tejidos periféricos, los ganglios linfáticos (6%) y fundamentalmente el bazo (50%). A modo de ejemplo, en la figura 8-48 se ha representado la recirculación de linfocitos T entre los vasos sanguíneos, los tejidos periféricos y los vasos y tejidos linfáticos.

Los linfocitos son reclutados desde la sangre y distribuidos hacia la mayoría de los tejidos a través de su extravasación por las vénulas de endotelio alto. Estas vénulas poscapilares especiales se diferencian por la estimulación de diferentes citocinas y quimiocinas.

Cuando en los ganglios los Li vírgenes son activados tras encontrar a las células presentadoras de Ag, se diferencian a Li efectores y se vuelcan a través del **conducto torácico** hacia la circulación sanguínea y, por ella, a la circulación, y vuelven al tejido infectado para ejercer su función (fig. 8-48).

Todo el movimiento migratorio leucocitario mencionado se realiza mediante la interacción específica entre receptores de las células del SI que responden frente al Ag para proceder a su eliminación, como los linfocitos, monocitos, macrófagos, células dendríticas, neutrófilos, eosinófilos, basófilos y ligandos específicos en donde las quimiocinas de-

Copyrighted material

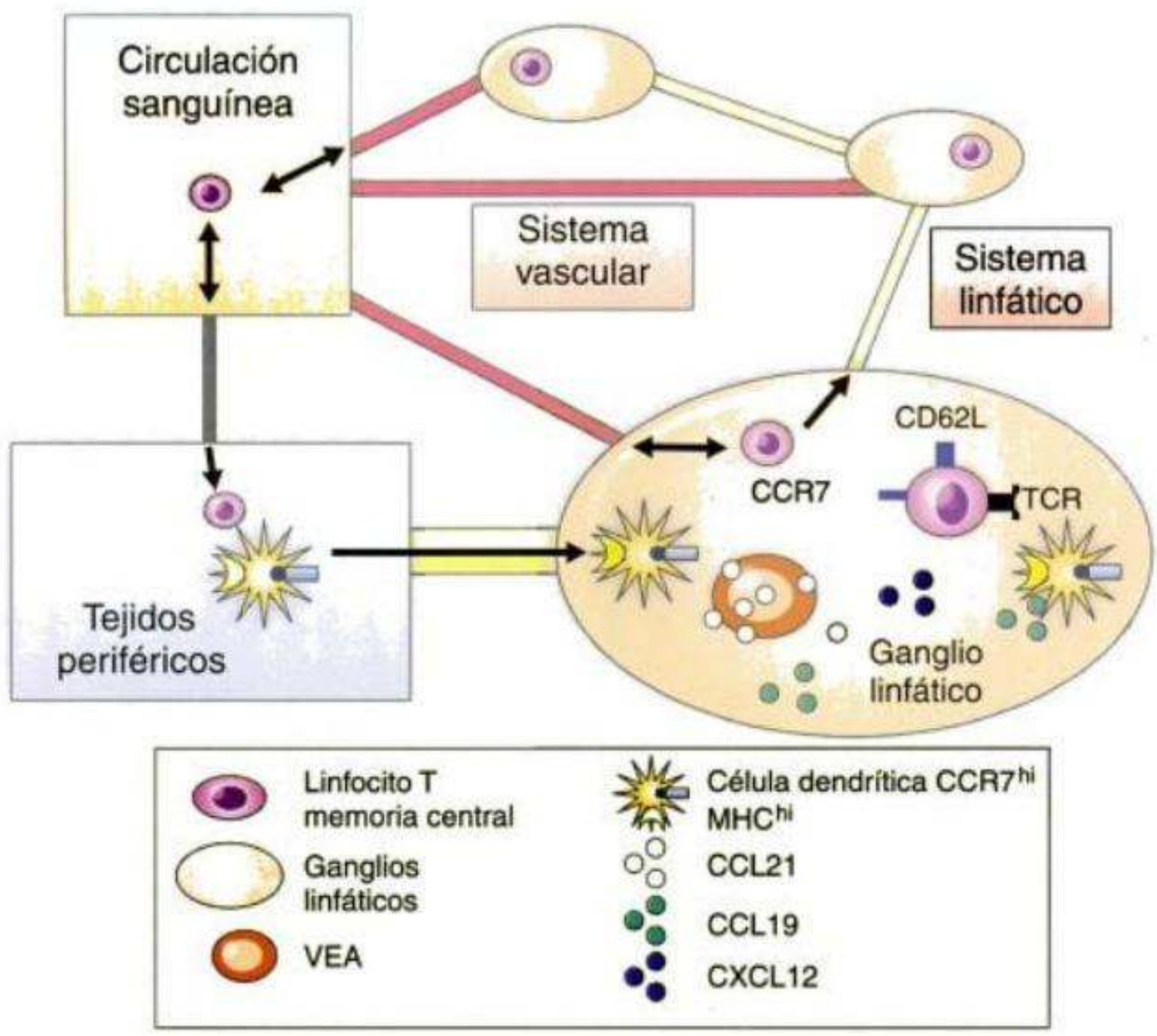

Fig. 8-48. Circulación de linfocitos T entre la sangre y los tejidos linfáticos.

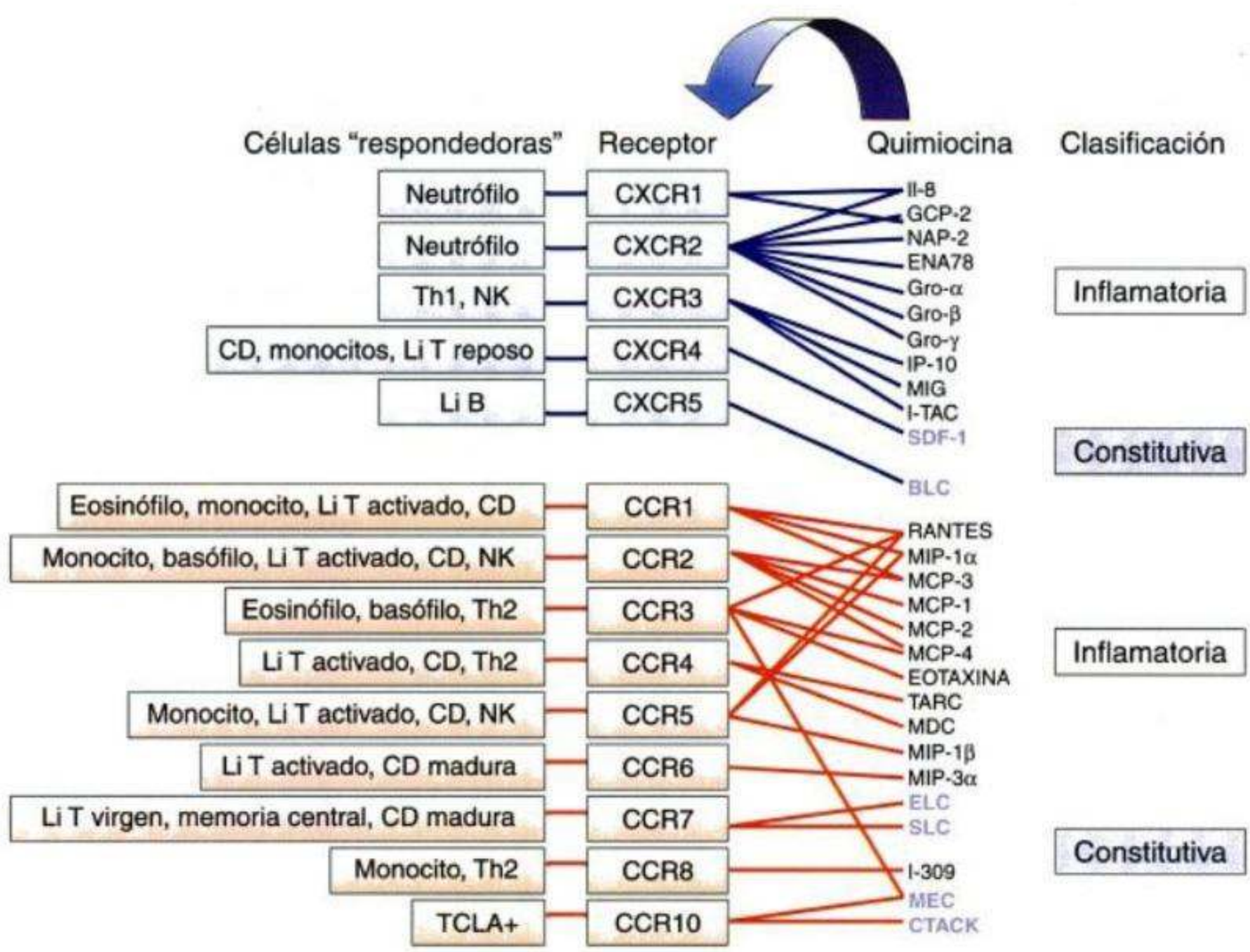

Fig. 8-49. Receptores específicos en células "respondedoras" del sistema inmunitario a distintos tipos de quimiocinas (inflamatorias o constitutivas).

Copyrighted material

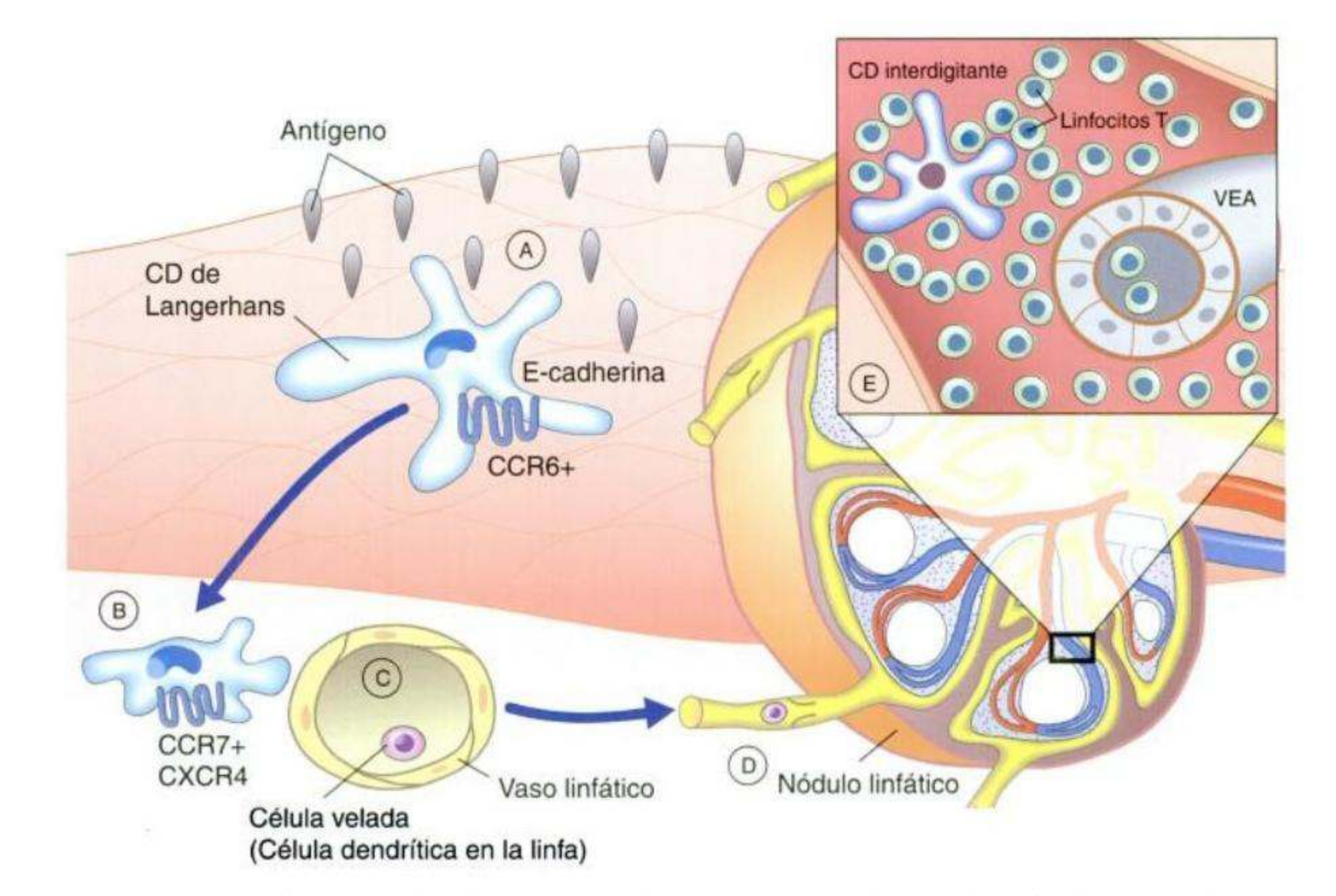

Fig. 8-50. Migración celular desde la piel a los ganglios linfáticos. En A, la célula dendrítica (*CD*), denominada célula de Langerhans, que se encuentra en la epidermis se pone en contacto con el Ag y mediante la interacción de sus receptores con quimiocinas específicas, migra al tejido conjuntivo (*B*) y luego hacia los vasos linfáticos (*C*) etapa donde se las denomina "células veladas" para finalmente ingresar en el ganglio linfático (*D*). Allí se ubica en zonas especiales en donde presentará el Ag (procesado) a los linfocitos que ingresan por las VEA (*E*).

sempeñan un papel muy importante. Esto finalmente determinará la extravasación de leucocitos hacia los tejidos (véase fig. 8-40) o bien la migración hacia las zonas inflamadas, procesos en donde participan fundamentalmente las quimiocinas constitutivas o las inflamatorias, respectivamente (fig. 8-49).

Linfa y vasos linfáticos como vías de emigración de células linfoideas

La **linfa** está formada esencialmente por el ultrafiltrado del plasma sanguíneo. Es drenada por un extenso sistema de vasos linfáticos hacia la circulación sanguínea (véase cap. 12).

Se creía que sólo cumplía funciones fisiológicas para el transporte de los desechos metabólicos y el exceso de líquido extracelular hacia los ganglios linfáticos, pero en situaciones patológicas facilita la siembra tumoral de las células neoplásicas, el transporte de Ag libres y de Ac producidos en el ganglio linfático por los linfocitos efectores, la emigración desde el sitio de inflamación y para llevar las CPA desde los sitios periféricos hacia las zonas ricas en Li T en el ganglio linfático.

Como ejemplo, en la figura 8-50 y en el recuadro 8-10 se describe la emigración de células de Langerhans (CL) de la epidermis, que acaece durante la inflamación de la piel. A medida que estas células incorporan y procesan Ag, inician un proceso de diferenciación que les permitirá emigrar desde la piel a los vasos linfáticos (**células veladas**) y, por extravasación desde los vasos linfáticos, actuar como células dendríticas (CD) en los ganglios linfáticos.

Copyrighted material

Recuadro 8-10
Emigración de células presentadoras de Ag desde la epidermis a los ganglios linfáticos y el reclutamiento selectivo de linfocitos

Aportes básicos

Las células de Langerhans de la piel humana, pueden retener quimiocinas inflamatorias (RANTES, MIP-1 y MIP-3) y también producir otras (SLC y LARC). Una vez liberadas, pueden: 1) inducir la emigración de células inmunocompetentes hacia los ganglios linfáticos (GL) o bien 2) ser transportadas por la linfa hacia las vénulas de endotelio alto (VEA) de los GL por medio de un sistema de navegación direccional mediado por los linfocitos a través de sus receptores a quimiocinas específicas hacia microambientes específicos; se forma un sistema de **corredores** enmarcados por células reticulares asociadas con células dendríticas y macrófagos. El interior de estos corredores contiene una red de fibras colágenas de tipo I y III, que atraviesan el seno subcapsular y continúan a través del parénquima evadiendo los folículos y rodeando las VEA. Este compartimiento extracelular continuo es utilizado por citocinas, quimiocinas y Ag para entrar en el GL desde la linfa. Estas moléculas son conducidas en este compartimiento por medio de células reticulares y son conducidas hacia las VEA por el flujo aportado por el trasudado de capilares que atraviesan dicho compartimiento. De esta manera, las células de Langerhans pueden actuar sobre células adyacentes a este compartimiento (LT, LB y macrófagos) y también alcanzar el interior de las VEA a través de las uniones interendoteliales y quedar inmovilizadas en la luz y de esta manera influir en el reclutamiento selectivo de LT.

Bibliografía y Lecturas adicionales

Tejido conjuntivo y órganos de sostén y del metabolismo mineral e interacción entre tejidos de soporte: articulaciones

Alberts B, Bray D, Hopkin K, Johnson A, Lewis J, Raff M, Roberts K, Walter P. Introducción a la Biología Celular. 2ª ed. Madrid: Editorial Médica Panamericana; 2006.

Boyle WJ, Simonet WS, Lacey DL. Osteoclast differentiation and activation. Nature 2003;423:337-42.

Brunet LJ, McMahon AP, Harland RM. Noggin, cartilage morphogens, and joint formation in the mammalian skeleton. Science 1998;280:1455-7.

Carta C, Silvestroni G, Gomez de Ferraris ME, et al. Osteoprotegerin (OPG) and RANKL expression and distribution in developing human craniofacial bone and cartilage joints. Tissue & Cell 2005;10:134-50.

Di A, Brown ME, Deriy LV, Scott DL, et al. CLIR regulates phagosome acidification in macrophages and alters bactericidal activity. Nat Cell Biol 2006;8:933-44.

Duty P, Schlosser J, Zaharevitz G. Transcriptional osteogenic fibroblast under dental surveillance. Science 2000;289:1501-4.

Ewen-Kamens S, Doyle AD, Corl RA, Matsumoto K, Adelstein RS, Yamada KM. Myosin IIA regulates cell motility and actomyosin-microtubule crosstalk. Nat Cell Biol. 2007;9:299-309.

Giordano A, Galderisi U, Marino IR. From the laboratory bench to the patient's bedside: an update on clinical trials with mesenchymal stem cells. J Cell Physiol. 2007;211:27-35.

Gonzalez E. Histología. sobre bases moleculares. 3ª ed. Editorial Médica Panamericana; 2003.

Hadjidakis DJ, Androulakis II. Bone remodeling. Ann NY Acad Sci 2006;1092:385-96.

Karsenty G, Rodan GA. Control of osteoblast function and regulation of bone mass. Nature 2003;423:349-55.

Kölliker R. Je tome la Jue suivre. Dies selbst ist die Frage? J Anat 2000;197:15-55.

Martin-Gagne SF. Birth and death of bone cells: basic regulatory mechanisms and implications for the pathogenesis and treatment of osteoporosis. Endocr Rev 2000;21:115-98.

Mauviel DM, Urban Z, Boyd C. Genetic disorders of the elastic fiber system. Matrix Biol 2000;19:471-85.

Morris B, Valentich MA. Ultrastructure of macrophages and giant cells in the rat with data on CD177 and Leu10 cells. Acta Anat 1986;99:193-8.

Myllylä J, Kivirikko K. Collagen- and collagen-related diseases. Ann Med 2001;33:7-94.

Karsenty G, Kronenberg G. Regulation of bone formation and by CBFA1. N Engl J Med. 2002;346:1572-83.

Rodan GA. Introduction to bone biology. Bone 1992;13:S3-S6.

Rodan GA. Osteoporosis: an overview. Ann NY Acad Sci 2003;1068:1-9.

Sandell LJ. Anabolic factors in degenerative joint disease. Drug Targets 2007;8:339-65.

Smilenov LB, Mikhailov A, Pelham RJ, et al. Focal adhesion in vascular smooth muscle fibroblasts. Science 1999;286:1172-4.

Sodek J, et al. Novel functions of the matricellular protein osteopontin: evidence that it is an extracellular matrix RGD-containing cytokine. Clin Biochem Rev 2007;43:3:67-77.

Teitelbaum SL. Bone resorption by osteoclasts. Science 2000;289:1504-8.

Wan C, Gilbert SR, Wang Y, Cao X, et al. Activation of the hypoxia-inducible factor-1alpha pathway accelerates bone regeneration. Proc Natl Acad Sci USA 2008;105:686-91.

Sangre y médula ósea. El sistema inmunitario

Arnaud F. Role of myeloperoxidase in the host defence against pneumococcal infection. Nippon Ishin in Gaskai. Zasshi 2006;47:

Bucy MR, Eugenia R, Sarzotti D, et al. The essential role of chemokines in the selective regulation of lymphocyte homeostasis in Cytokine Factor Rev 2007;18:53-13.

Bycesson YT, Ljunggren HG. Lymphocyte effector functions: insights into destruction? Curr Opin Immunol 2007;19:

[illegible] B, Isa V, Crasti C, et al. Inhibition of Fc-receptor-mediated cytokine and lymphokine in normal human tissues using primary cultures and synthetic cyclic peptides. PNAS 1993;90:2105-9.

[illegible] T, Rancoschi RM. The many faces of chemokines and chemokine receptors in inflammation. N Engl J Med 2000;343:1267-1.

Figueiredo LL, De Abreu C Lima, Ar, Regi FM. Role of cytokines/chemokines in the host defense against fungal infection. Arquivo Brasileiro Gaiska. Zoosbi 2006;47:195-9.

[illegible] C. Les lymphocytes nigrescents et le histiocytes des classifications anatomo-cliniques. 1996; [illegible]

[illegible] V, Sato A, [illegible] et al. Serum of hepatocyte determinant of microdistentates of [illegible]. A 100 [illegible] study. Vet Diag 2005;8:253-8.

[illegible] VR, Tomer A. Megakaryocyte development and platelet production. Br J Haematol 2006; 5:456-66.

[illegible] Y, Serra HM. 2004. The [illegible] of [illegible] cells [illegible] inducing inflammation. Inmunologia 2004;23:269-[illegible]

[illegible] Y, Serra HM. Vasoinhibitores afecentes: ¿Pasivos [illegible] receptores o sofisticados estimuladores con funciones inmunoregulatorias? Alergia e Inmunología Clínica (Arg) 2002;16:[illegible]

[illegible] JA. The autoimmune lymphoproliferative syndrome experiment of nature involving lymphocyte apoptosis. Immun. Res 2006;2(6):94.

[illegible] RM, Perez-Ortiz SJ. Unrelated cord blood transplantation providing a donor for everyone needing a bone marrow transplant? Southern Med J 1996;89:621-8.

[illegible] A, Tough DF. Links between innate and acquired immunity. Curr Opin Immunol 2002;14:532-5.

[illegible] VF, Zwart I, Bos J, et al. Characterization of mesenchymal stromal cells derived from full-term umbilical cord blood. Cytotherapy 2005;10:54-68.

[illegible] J, Zamoyska R. Signalling in T-cell development: is cell location, location, location? Curr Opin Immunol 2007;19:191-[illegible]

[illegible] G, Hiroker UF, Stein JL, Lian M. Systemic immunoregulatory and pathogenic functions of homeostatic chemokine receptors. J Leuk Biol 2002;72:1-8.

[illegible] JH, Philips JA, [illegible] and JV. Narrative review: the genetics of polycythemia vera: a hypothesis-generating review in genomic studies. Ann Intern Med. 2006;145:776-83.

[illegible] Jacks AJ. How cell-like receptors signal? Curr Opin Immunol 2006;18:[illegible]

[illegible] DP. Benign extramedullary myeloid proliferations. Mod Pathol 2004;20:[illegible]

[illegible] ME, Mohr CF, Abel EP, Marzo P, Tenard AR. COX and LOX eicosanoids induce platelet activation and immunosuppression induced by bovine urinary cancer cells. Prostaglandins Leukotrienes Fatty Acids 2000;63:377-83.

[illegible] F, Carta L, Lee-Arteaga S, Tin C, Nicolle H, Smaldone S. Fibronectin-fibrin's structural and instructive determinants of vascular development and physiology. Connect Tissue Res 2007;49:1-6.

[illegible] TA, Chin AC, Perkins CA. Neutrophil transepithelial migration: role of beta-2-integrin receptors in mucosal inflammation. Ann New York Acad Sci 2005;1000(suppl.):191-8.

Kim L, Rice W, Driscoll T, Whitley CE, Tapia R, Tachiev DT, Gonzales GE, Alvey CP. Neonatal hemolysis on demand: from a study to a newly recognized mechanism for the control of red cell mass. Arch Intern Med 2001;161(3):63-6.

Kossi SW, Jenkinson WE, Anderson G, Jenkinson EJ. Clonal analysis reveals a common progenitor for thymic cortical and medullary epithelium. Nature 2006;441:988-91.

Sezaria A. The clinics of blood management. Ann Surg 2007;90:95-102.

Serra MA, Tisteard-Falcone MC, Valentich MA, Mocca J, Riera CM. Modification of antihemostatic mechanisms in rats deficient in essential fatty acid. Nutr Res Int 1995;02:927-32.

Serra HM, Barra Cappani CE, Eschbach V. [illegible] secondary lymphoid-organ chemokine (CCL21) much more than a genetic [illegible] Alergia 2004;40:101-[illegible]

Serra HM, Kronsa K, Delbeter JA, Pilaski LM. Loss of CD45 (LP220) represses a peripheral cell differentiation event. J Immunol 1996;149:4044-[illegible]

Serra HM, Mariani AL. Chemokines: why is it worth to know them? Archivos Argentinos de Alergia e Inmunología Clínica 2001;32:49-53.

Sturti E, Arcelio Ferrara: one of the fathers of dermatology on the 50th anniversary of his death. Dermatologica 1996;[illegible]:101-1.

Vandenbroeck K, et al. Differentiation of memory B and T cells. Curr Opin Immunol 2006;18:[illegible]

Weichelt CH. The structure and function of the B7 ligand complex. Semin Hematol 2007;44:42-51.

Wu L. T lineage commitment: the earliest steps in vertebrate T lymphopoiesis. Curr Opin Immunol 2006;8:121-6.

Páginas web

Tejido conjuntivo, Órganos de sostén y del metabolismo mineral e interacción entre tejidos de soporte: articulaciones

www.biopsych.com/people/faculty/strauss/anatomy/skel/skeletal.htm
www.histology-world.com/
http://embryology.med.unsw.edu.au/Notes/periodicals.htm

Sangre y médula ósea. El sistema inmunitario

http://www.hematology.com
www.asbmr.org/Hurard/hyspace
http://www.hsc.edu/[illegible]/medicine/[illegible]/hs-web/blood/blood.htm
http://www.biol.[illegible].edu/courses/immunology/Bio617.html
http://www.[illegible]/physical/practice/
http://www.[illegible]/docs/[illegible]/[illegible].htm
http://www.cancer.gov/cancertopics/types/[illegible]/[illegible]/[illegible]/[illegible]/[illegible]

AUTOEVALUACIÓN

Señale la única opción de respuesta correcta

1. Los reticulocitos:

- a) Son células precursoras del glóbulo rojo y se forman inmediatamente después del proeritroblasto
- b) Nunca pasan a la sangre
- c) Poseen núcleo redondo y pequeño, cromatina condensada
- d) Constituyen el 25% del total de glóbulos rojos
- e) Su aumento durante el tratamiento de una anemia indica que el organismo está respondiendo de forma adecuada

2. La médula ósea:

- a) Se encuentra en todos los huesos, el hígado y el bazo
- b) En ella se realiza la eritropoyesis
- c) Posee células endoteliales que elaboran citocinas para la maduración de células sanguíneas
- d) Retiene a los reticulocitos
- e) b, c y d son correctas

3. Las granulaciones que poseen los glóbulos blancos son:

- a) Granulaciones azurófilas
- b) Granulaciones específicas (neutrófilas, eosinófilas y basófilas)
- c) Polimicrosomas
- d) Lisosomas
- e) a, b, y d son correctas

4. Los megacariocitos son células que:

- a) Circulan en vasos sanguíneos y linfáticos
- b) Poseen núcleos polilobulados
- c) Originan plaquetas
- d) Sólo a y b son correctas
- e) Pertenecen a la serie granulocítica

5. La concentración de glóbulos rojos en sangre es:

- a) Variable según se trate de hombre o mujer
- b) Variable con la edad del individuo
- c) Variable según la altura en que se encuentre respecto del nivel del mar
- d) Sólo a y c son correctas
- e) Sólo a, b y c son correctas

6. ¿Cuál es la principal característica de la inmunidad innata?

- a) Memoria para reconocer microorganismos
- b) Alta especificidad para epítopes
- c) Primera línea de defensa de un organismo
- d) Capacidad para inducir el tipo de respuesta adaptativa
- e) Producción de Ac

7. ¿Qué célula participa, cuál es su mecanismo de actuar y cuál es su función en la respuesta inmunitaria adaptativa de tipo humoral?

- a) Linfocito B, secreción de Ac, bloqueo de la infección con eliminación del microbio
- b) Linfocito B, interacción con células del sistema de la respuesta inmunitaria
- c) Linfocito T, secreción de Ac, activación de macrófagos y posterior eliminación del microbio
- d) Linfocito no T no B, secreción de Ac, activación de neutrófilos
- e) Linfocito B, secreción de Ac, muerte de células infectadas

8. Para la activación de linfocitos T vírgenes se requiere:

- a) Contacto con Li 2
- b) El reconocimiento de Ag en el contexto de células presentadoras de Ag profesionales
- c) La migración a tejidos periféricos inflamados
- d) La interacción con células T reguladoras
- e) La producción de niveles altos de quimiocinas inflamatorias

9. ¿Qué son y para qué sirven los linfocitos reguladores?

- a) Células que se subdividen en la dermis
- b) Células que producen citocinas importantes de asinergismos
- c) Células que producen interferón gamma en procesos inflamatorios
- d) Células que se encuentran únicamente en el timo
- e) Células encargadas de controlar mecanismos inmunes mediante diferentes mecanismos

10. Con respecto a las moléculas conocidas como quimiocinas, indique cuál de las siguientes afirmaciones es correcta:

- a) Las quimiocinas constitutivas participan en el tráfico de linfocitos en sitios de inflamación
- b) Sólo existen quimiocinas inflamatorias
- c) Una misma quimiocina puede ser expresada por tipos tipos celulares en diferentes órganos y ejercer diversas funciones
- d) Son moléculas cruciales sólo en la generación de respuesta inmunitaria innata
- e) Son citocinas de alto peso molecular

11. En lo relativo a los vasos linfáticos, marque la afirmación correcta:

☐ a) Los vasos linfáticos aferentes son los responsables de producir una quimiocina que retiene los linfocitos T recientemente activados.

☐ b) Los vasos linfáticos no expresan ni transportan quimiocinas.

☐ c) Los vasos linfáticos cumplen diversas funciones entre las cuales se puede resaltar la de transporte de células presentadoras de Ag hacia órganos linfáticos secundarios.

☐ d) Los vasos linfáticos eferentes transportan linfocitos efectores hasta la pulpa roja del bazo.

☐ e) La córnea tiene vasos linfáticos.

12. Respecto de los linfocitos T efectores, marque la afirmación correcta:

☐ a) Cuando se genera una respuesta inmunitaria celular contra un microorganismo, solo se inducen linfocitos efectores.

☐ b) Los linfocitos Th 1 y Th 2 pueden diferenciarse fenotípicamente por la expresión de receptores de quimiocinas.

☐ c) Los linfocitos T reguladores son un solo tipo de subpoblación linfocitaria.

☐ d) Las citoquinas producidas por linfocitos efectores actúan solamente sobre ellos mismos.

☐ e) Los linfocitos Th 17 son muy importantes en la cooperación para producir Ac.

Indique si las siguientes afirmaciones son ***verdaderas*** *o* ***falsas****. En las falsas subraye el(los) elemento(s) erróneo(s)*

1. El plasma, la fracción líquida de la sangre, está compuesto principalmente por agua con un 70% de proteínas.
☐ V ☐ F

2. En la tercera semana de desarrollo, la sangre que circula por el sistema circulatorio primitivo contiene reticulocitos que se originan en la zona del saco vitelino.
☐ V ☐ F

3. El citoesqueleto plaquetario es notablemente rico en actina, glucosaminoglucanos y miosina.
☐ V ☐ F

4. La hemocateresis es la destrucción de los glóbulos rojos viejos que ocurre fundamentalmente en el bazo.
☐ V ☐ F

5. Los linfocitos T pueden diferenciarse en células plasmáticas secretoras de anticuerpos en el timo.
☐ V ☐ F

6. Los grupos isógenos provienen de la multiplicación de un cromosoma.
☐ V ☐ F

7. En el cartílago hialino predominan fibras colágenas, laminina y fibronectina.
☐ V ☐ F

8. La característica menor rigidez del cartílago se debe a que la sustancia fundamental posee glucosaminoglucanos ricos en grupos aniónicos sulfato.
☐ V ☐ F

9. El cartílago resiste la fuerza de compresión y torsión.
☐ V ☐ F

10. El cartílago se nutre por imbibición a partir de vasos sanguíneos del pericondrio.
☐ V ☐ F

11. El componente más abundante de la sustancia fundamental es el heparán sulfato.
☐ V ☐ F

12. Los cartílagos son estructuras elásticas y deformables.
☐ V ☐ F

13. El osteón posee un conducto central llamado de Havers.
☐ V ☐ F

14. Por el conducto de Volkmann transcurren vasos sanguíneos.
☐ V ☐ F

15. El tejido óseo compacto se halla inmediatamente por debajo del pericondrio.
☐ V ☐ F

16. En los sistemas intersticiales, las laminillas se disponen de manera irregular.
☐ V ☐ F

17. El sistema de Havers es visible con el MO en preparaciones de hueso desgastado.
☐ V ☐ F

18. Los canalículos óseos contienen osteoclastos.
☐ V ☐ F

19. Los osteoclastos forman las fibras de Sharpey.
☐ V ☐ F

9 Los movimientos del cuerpo, de las vísceras y del sistema cardiocirculatorio

Aldo R. Eynard y Sonia E. Muñoz

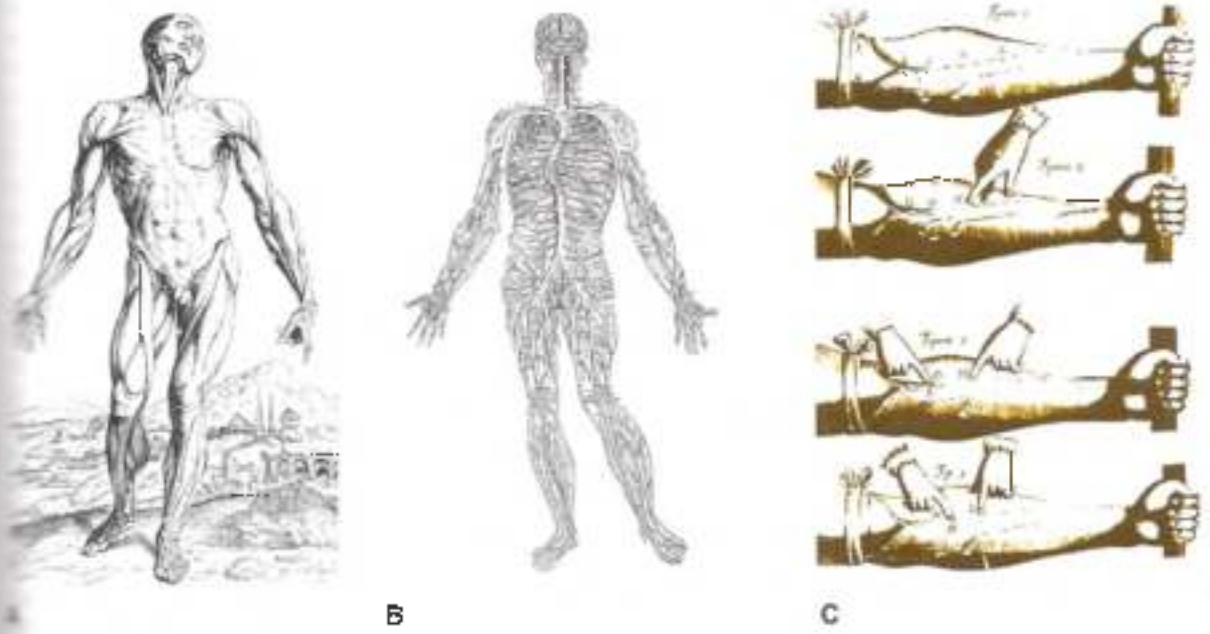

Fig. 9.1. A la izquierda y centro, láminas de la obra de Vesalio *De humani corporis fabrica* (1543) en las que aparecen los músculos y el sistema de la vena cava. New York Academy of Sciences. A la derecha, grabado en madera que empleó William Harvey para ilustrar su teoría de la circulación de la sangre en su fundamental obra *De Motu Cordis* (1628). Museo OMS, Ginebra

Resumen conceptual

Los organismos de los metazoarios han desarrollado células alargadas llamadas ***células o fibras musculares****, altamente especializadas para la contracción, es decir, el acortamiento activo en el sentido de su eje mayor. Poseen una capacidad importante de convertir energía química en trabajo mecánico. Ésta es la base de procesos fisiológicos como la locomoción, la contracción rítmica del corazón (que transporta la sangre en su interior), el delicado estado de semicontracción del músculo liso de las túnicas de los vasos sanguíneos y los movimientos característicos de las vísceras (que propulsan el contenido intestinal o que expulsan al feto en el momento del parto).*

LOS TEJIDOS MUSCULARES

Luego del estampido que indicó el inicio de la carrera de 100 metros llanos de las últimas Olimpiadas, decenas de miles de ojos observaron azorados por televisión cómo los atletas más veloces del mundo recorrieron esa distancia ¡en menos de diez segundos! ¿Qué tienen de diferente esos corredores con respecto al común de la gente? Entre otros factores, sus hipertrofiadas masas musculares poseen un gran predominio de "células musculares de variedad rápida".

El tejido muscular resulta de esa proliferación celular especializada se distribuye para formar el sistema muscular esquelético (o voluntario), el músculo cardíaco (o miocardio) y el tejido muscular liso (o involuntario). Los tejidos musculares esquelético y cardíaco, a diferencia del liso, son estriados, pues sus fibras, vistas al MO en corte longitudinal, poseen bandas transversales o estriaciones que se alternan con regularidad. El tejido muscular liso se encuentra formando parte importante de órganos huecos como las arterias y las arteriolas, el esófago, el estómago, el útero, los uréteres, la vejiga, etc.

Las células musculares también se denominan fibras musculares, aunque difieran esencialmente de las fibras extracelulares colágenas, elásticas o de reticulina, y de las fibras nerviosas que son prolongaciones de las neuronas. Sin embargo, es importante saber que las células musculares tienen relaciones estrechas con ambos tipos de fibras. Así, las fibras de reticulina forman parte de una membrana basal que rodea íntimamente toda la superficie de la célula muscular. Las fibras nerviosas que transmiten el estímulo de la contracción forman en el sitio de contacto con la fibra muscular esquelética una especialización estructural y funcional llamada placa motora terminal, a través de la cual el impulso nervioso inicia los complejos cambios que desencadenan el proceso de la contracción.

Desarrollo inicial de los tejidos musculares

Como se trató en el capítulo 6, los tejidos musculares son de origen mesodérmico y derivan en parte del mesodermo paraaxial, rostralmente segmentado en somitas. Las células somíticas del miótomo contribuyen a formar los músculos del tronco (vertebrales y anterolaterales) y de los miembros. El tejido muscular también deriva del mesodermo lateral, cuya hoja esplacnopleúrica (mesodermo visceral o esplácnico) contribuye a formar los músculos viscerales del tronco (corazón, intestino, etc.) y la pared de las cavidades corporales (pericárdica, pleural y peritoneal), mientras que la hoja somatopleúrica (mesodermo parietal o somático) origina junto con células que migran desde el miótomo los músculos de las paredes lateral y ventral del tronco (véase cap. 6, figs. 6-11 C a 6-14 C, 6-21 C a 6-23 y cuadros 6-2 y 6-3). En algunas regiones, como el macizo craneofacial y parte del tabique ventricular, el tejido muscular deriva de las células de la cresta neural (véase cap. 6).

Aunque las modificaciones morfológicas y estructurales de los músculos, y su correspondiente inervación y vascularización, cambian profundamente a lo largo del desarrollo prenatal y postnatal, la segmentación primitiva del embrión está conservada y se refleja tanto en la fisiología como en diversos trastornos que afectan a esas unidades metaméricas.

El primitivo mesodermo paraaxial resulta determinado (o comprometido) para formar somitas por la interacción de señales moleculares, de las proteínas BMP (*bone morphogenetic protein*) y Noggin para ser fundamentales. Asimismo, la segmentación y compactación de las células mesodérmicas que forman las somitas se producen como respuesta a cascadas de señales, cuyos principales componentes son la proteína Notch, el FGF-8 (*fibroblast growth factor 8*), el sistema de las Ephrinas y la familia de genes Hox, importantes en la especificación del eje céfalocaudal (fig. 9-1). Existen evidencias experimentales en diferentes especies de vertebrados de que muchas de las anomalías que afectan a las vértebras y sus tejidos vecinos estarían provocadas por fallas en algunas de estas señales moleculares.

Cada somito se secciona y desde su región dorsomedial (más próxima al tubo neural) se desarrollan los músculos profundos de la espalda y desde su sector dorsolateral se desarrollan los músculos del pared corporal y de los miembros. Esta "sectorización" es el resultado de la determinación que mueven las señales moleculares de Lim, Pax y factores emergentes de las poblaciones celulares vecinas. Así, el miótomo de cada somito se determina (o compromete) como respuesta a una compleja combinación de señales de activación e inhibición de diferentes familias moleculares denominadas proteínas miogénicas bHLH o factores reguladores miogénicos (MRF), entre los cuales están Wnt, Shh, Pax3, BMP, FGF, Myf5, MyoD, etc.) (véase fig. 9-1).

Una vez que los mioblastos están comprometidos en la vía de diferenciación hacia células musculares pasan por una etapa de multiplicación por efecto de factores de crecimiento como el FGF, luego se reconocen unos con otros por la interacción de filopodios y sus receptores integrinas, y de moléculas de adhesión como las cadherinas, y se produce un proceso de reconocimiento (si las células no son miogénicas no se reconocen y no se adhieren) (véase fig. 9-1). Luego de la alineación, se produce la fusión celular y la formación de células multinucleadas en las que pes células que formarán músculo esquelético, cuyo mecanismo participan iones Ca^{2+} y un gran

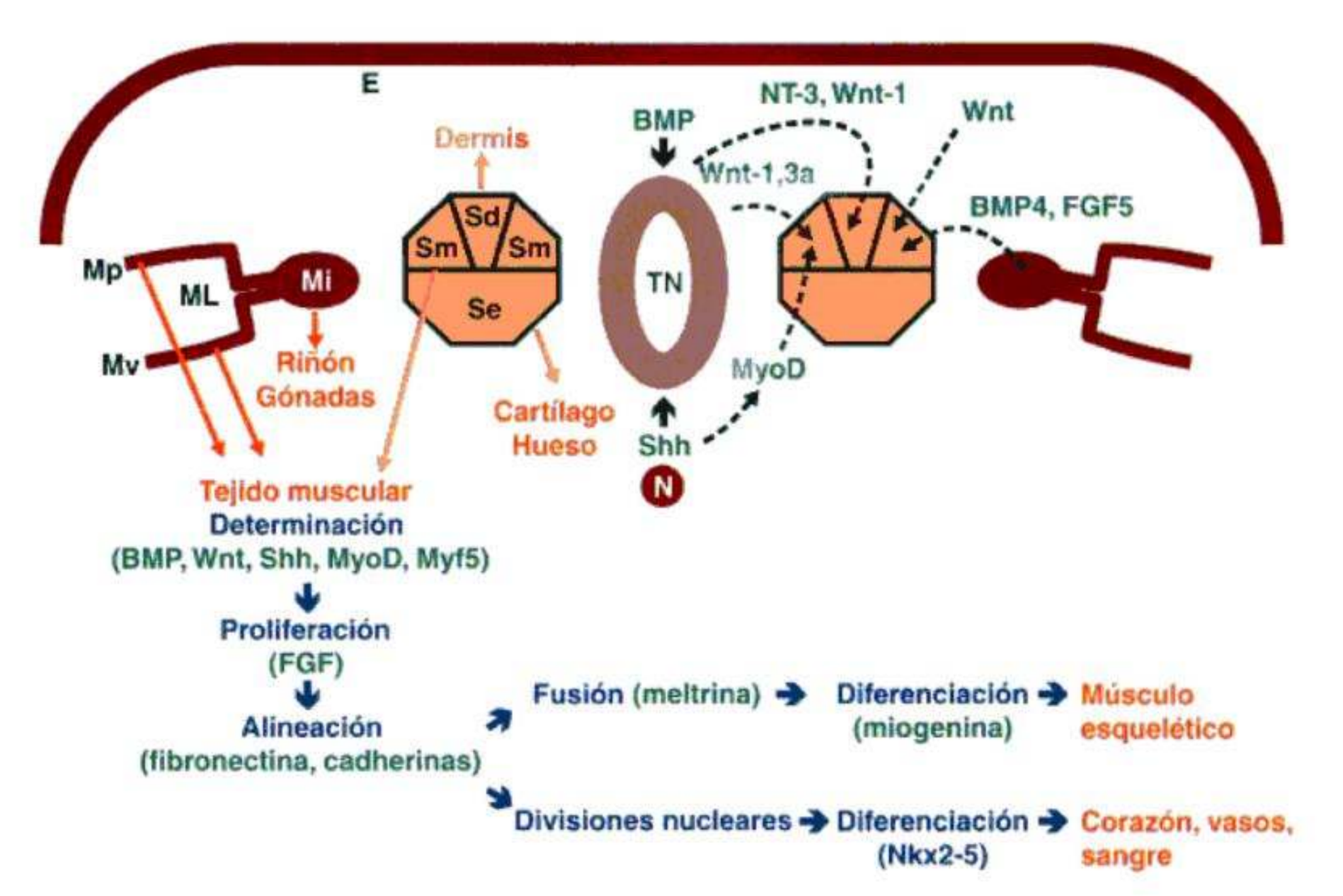

Fig. 9-1. Principales interacciones en la sectorización de la somita y la diferenciación mesodérmica (véanse explicaciones en el texto). E: ectodermo. TN: tubo neural. N: notocorda. Se: esclerótomo. Sd: dermátomo. Sm: miótomo. Mi: mesodermo intermedio. ML: mesodermo lateral. Mp: mesodermo parietal (o somatopleura). Mv: mesodermo visceral (o esplacnopleura). En verde: factores de transcripción y productos génicos interactuantes. En rojo: tejidos y órganos derivados. En azul: fenómenos biológicos de la diferenciación muscular.

metaloproteasas denominadas **meltrinas**. (*Estas últimas proteínas serían similares a las que inducen la fusión de las membranas del espermatozoide y del ovocito en la fecundación.*) En el caso de células musculares cardíacas, el mecanismo de formación de algunas pocas células multinucleadas no sería por fusión celular, sino por divisiones nucleares (sin citocinesis) dentro de la misma célula. En una etapa posterior a la formación de células multinucleadas se expresa la proteína **miogenina**, que inicia el mecanismo molecular que establece la diferenciación final de la célula muscular cardíaca mononuclear (véase fig. 9-1).

Por su parte, desde la hoja visceral (o esplácnica) del mesodermo lateral deriva el músculo cardíaco (además del revestimiento muscular del tubo digestivo y otras vísceras que se tratan en otro capítulo). El **mesodermo cardiogénico** se especifica como tal al recibir las señales moleculares paracrinas **BMP** y **FGF** del endodermo adyacente y luego las células precursoras cardíacas migran hacia el extremo cefálico entre el ectodermo y el endodermo siguiendo un gradiente cefalocaudal de fibronectina de la matriz extracelular del intestino anterior. En la diferenciación inicial de la célula muscular cardíaca, además del BMP, tiene una función importante el factor de transcripción **Nkx2-5**, cuya mutación genética en el ser humano se asoció con el desarrollo de anomalías congénitas cardíacas.

MÚSCULO ESTRIADO ESQUELÉTICO: BASE DE LOS MOVIMIENTOS VOLUNTARIOS

El **tejido muscular esquelético** o **voluntario** (a excepción del diafragma, que no puede ser controlado voluntariamente por mucho tiempo) forma los numerosos órganos denominados **músculos**, cuyo estudio corresponde a la miología, un capítulo de la **anatomía macroscópica**. La forma del músculo depende del modo de agrupación y orientación de grupos de fibras musculares, que en histología conocemos como **haces de fibras musculares**.

En un examen microscópico con poco aumento, las largas células cilíndricas que conforman las fibras musculares esqueléticas o **miocitos** muestran **estriaciones longitudinales** que representan aproximadamente los límites intercelulares laterales, así como la disposición del conjunto de **miofilamentos**. También son aparentes las **estriaciones transversales**, determinadas por **bandas claras** y **oscuras**

Copyrighted material

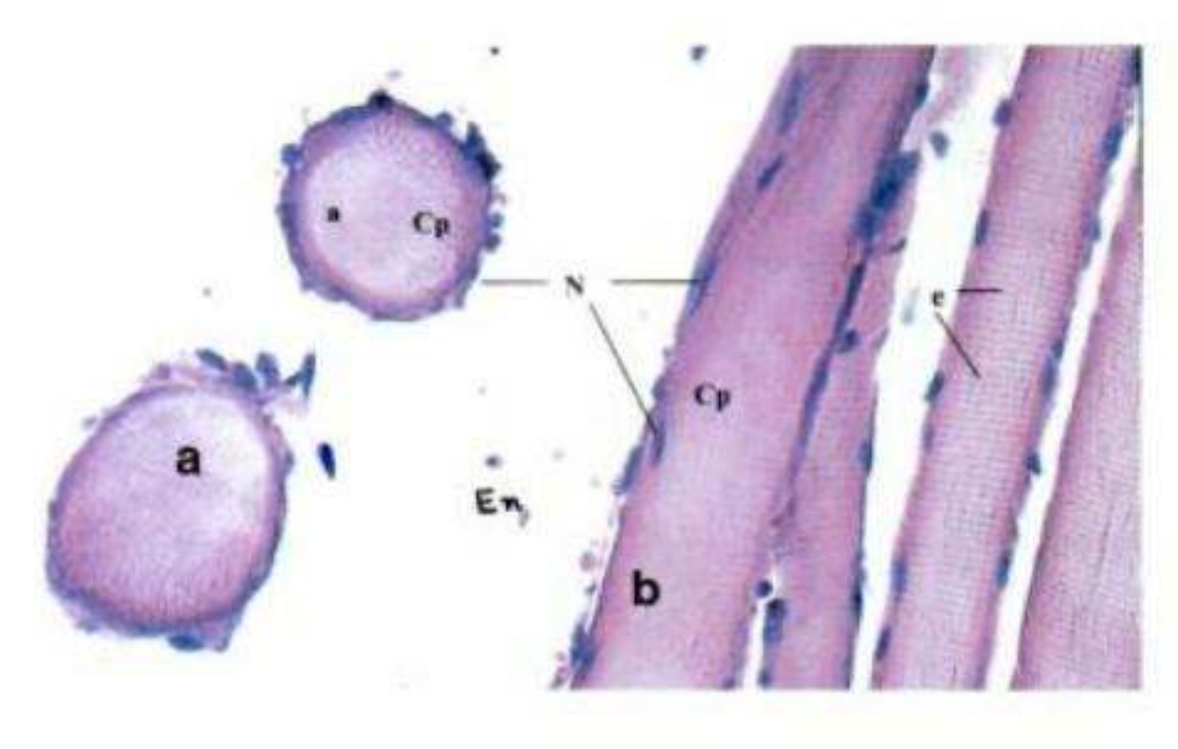

Fig. 9-2. Músculo estriado. *a*, miocitos cortados transversalmente y *b*, longitudinalmente; *Cp*, citoplasma (o sarcoplasma); *N*, núcleos en la periferia del sarcoplasma; *e*, estriaciones transversales; *En*, tejido conjuntivo laxo del endomisio. HE, 1.000×.

alternadas en toda su longitud. Este patrón altamente ordenado es característico del **músculo estriado** (fig. 9-2).

Las células musculares pueden ser muy largas. Así, en músculos alargados como el sartorio del muslo, algunas fibras tienen la misma longitud que el mismo músculo, es decir, 25-30 cm, pero en general la mayoría de las fibras son cortas y se extienden de un extremo tendinoso hasta cierta distancia de él. Cuando las fibras musculares se separan en forma experimental por maceración en soluciones ácidas que despolimerizan el tejido conjuntivo, las fibras pueden verse con un microscopio de disección o incluso a simple vista. El grosor de las fibras varía de manera notable y depende de su localización, pero más aún de su actividad funcional. Así, el aumento de tamaño es consecuencia del uso y del entrenamiento. El desarrollo de los músculos en ciertas profesiones es típico, como los bíceps en los boxeadores o los músculos de las piernas en los corredores y las bailarinas.

La fibra muscular, como toda célula, está limitada por la membrana plasmática llamada **sarcolema** (*sarco*: carne; por extensión, pulpa muscular). Es **multinucleada**; los núcleos son alargados y están dispuestos en número variable, por lo general de varios cientos en la región periférica de la célula, por debajo del sarcolema, a lo largo de toda la fibra (véase fig. 9-2). El **miocito** posee numerosas mitocondrias –cuya abundancia también se asocia con la actividad del músculo–, retículo endoplasmático liso, extenso y elaborado como un encaje, que en el caso particular de la célula muscular se llama **retículo sarcoplasmático**, aparato de Golgi, inclusiones de grasa, grumos de glucógeno y un citoesqueleto muy desarrollado. Este componente celular ocupa la mayor parte del citoplasma de la fibra muscular esquelética y su elevado número de miofibrillas y el ordenamiento típico en bandas gruesas y finas le confiere el aspecto estriado característico (figs. 9-3 y 9-4).

Las bandas gruesas de las estriaciones, también llamadas **discos**, son muy refringentes y oscuras y pueden teñirse intensamente con hematoxilina férrica; son las **bandas A** (porque son Anisotrópicas, es decir, birrefringentes con la luz polarizada). Las bandas finas, o **bandas I**, son prácticamente incoloras con la hematoxilina y no modifican el paso de la luz polarizada; son Isotrópicas (véanse figs. 9-2, 9-3 y 9-4). La banda I, a su vez, está dividida por la **línea Z** (del alemán, *zwischenscheibe*: disco intermedio), mientras que la banda A presenta en su centro una banda relativamente ancha y pálida, la **banda H** (*hell*: claro), que además está dividida por la **banda M** (véanse figs. 9-3 y 9-4). Todas las bandas descritas (A, I, Z, H, M) se ven con el MO en preparaciones muy bien preservadas.

La porción de la miofibrilla comprendida entre dos líneas Z se denomina **sarcómero**, mide unos 2,5 µm de longitud y *constituye la unidad estructural y funcional de la miofibrilla*. Un sarcómero comprende una banda A entera y la mitad de las bandas I contiguas. La longitud de un sarcómero que se observa en los cortes histológicos no es constante, sino que depende del estado de contracción, relajación o distensión (estiramiento) en que se encontraba el músculo en el momento de la fijación (véanse figs. 9-3 y 9-4).

En un corte transversal, las fibras musculares esqueléticas muestran las miofibrillas agrupadas en campos de apariencia poligonales en el citoplasma, también llamado **sarcoplasma**, y es fácil observar la situación periférica de sus numerosos núcleos (figs. 9-2 y 9-5). La técnica de PAS pone en evidencia que cada fibra muscular está rodeada por una **membrana basal** que posee **glucoproteínas**, abundantes **proteoglucanos** inmersos entre delicadas fibrillas de reticulina. Éstas se continúan con el **endomisio**, variedad de tejido conjuntivo laxo que rodea a una o más fibras musculares. Contenidos en la membrana basal se observan núcleos achatados que corresponden a las **células satélites**. Se piensa que éstas son **mioblastos**, es decir, células capaces de regenerar, en alguna medida, las células musculares perdidas por traumatismo o lesiones diversas. Los mioblastos se fusionan secuencialmente y forman al inicio **miotúbulos** con núcleo central; a medida que el sarcoplasma se llena de miofibrillas, los núcleos son empujados hacia la perferia (fig. 9-5 D).

Estructura y composición molecular en el mecanismo de la contracción muscular

Con el ME se pudo establecer que las miofibrillas de la célula muscular están compuestas de estructu-

Copyrighted material

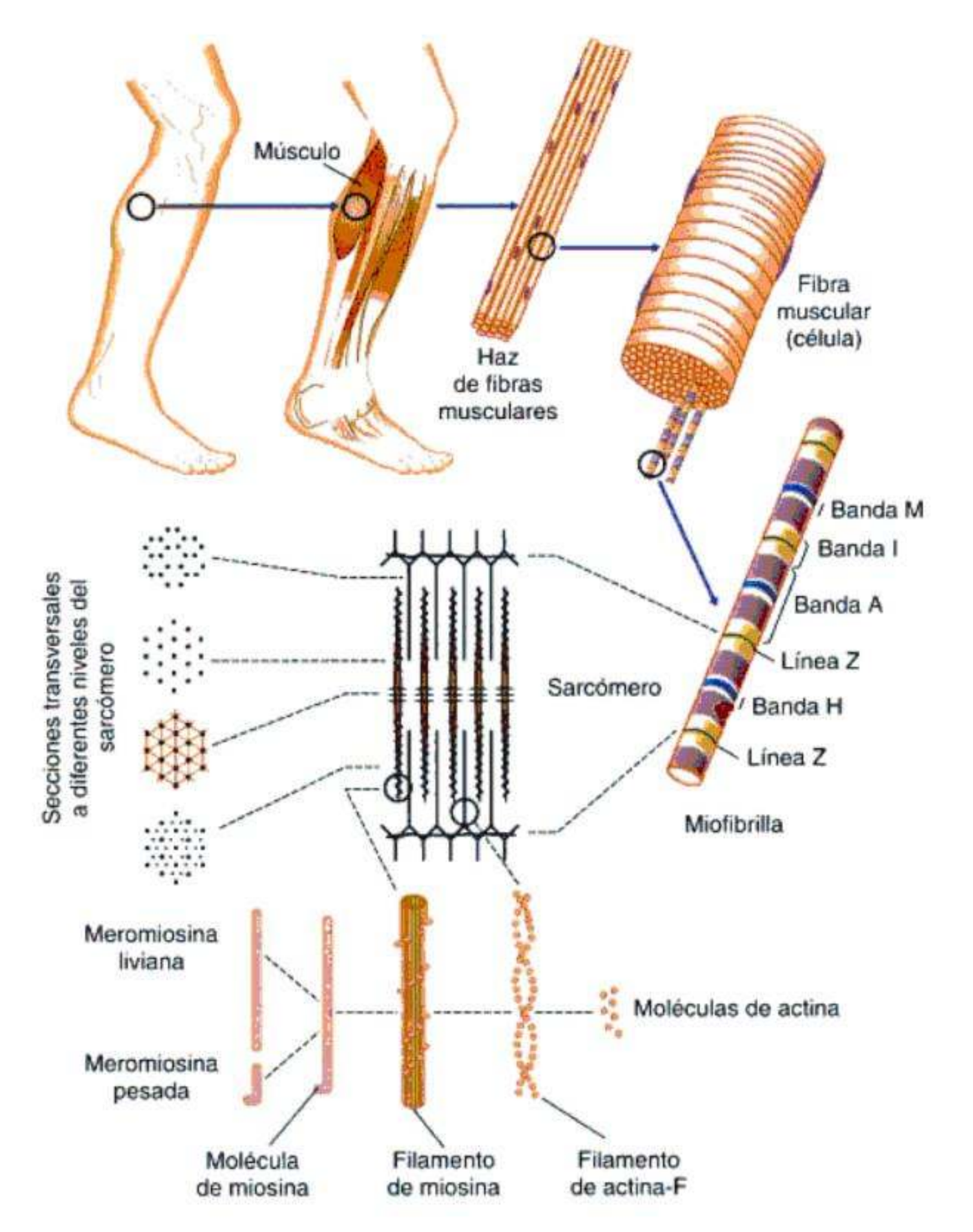

Fig. 9-3. Organización del músculo esquelético desde niveles anatómicos y macroscópicos hasta moleculares.

ras filamentosas o **miofilamentos** de dos tipos, **gruesos** y **finos**, y que las bandas transversales dependen de la disposición u ordenamiento de estos filamentos. Los diagramas de las figuras 9-3 y 9-4 muestran representaciones de la organización molecular y la ultraestructura resultante del sarcoplasma de la célula muscular.

Los **miofilamentos gruesos** ocupan toda la longitud de una banda A, mientras que los **miofilamentos finos** se extienden a partir de uno u otro lado del disco Z, atraviesan la banda I y penetran en la banda A hasta el límite del disco H (véanse figs. 9-3 y 9-4). El estudio con el ME de cortes transversales a distintos niveles del sarcómero permitió conocer también la disposición de los filamentos dentro de él. Los filamentos gruesos se distribuyen de manera que forman entre sí un patrón triangular, con filamentos finos o sin ellos en su centro, mientras que los filamentos finos se disponen con un patrón hexagonal, con un filamento grueso en el centro (véase fig. 9-3).

El conocimiento de la distribución y la organización molecular de las miofibrillas es indispensable para entender muchos aspectos de la contracción muscular. Por estudios bioquímicos y de inmunomarcación se sabe que los filamentos gruesos están formados por agrupación de la proteína fibrilar **miosina** (**motor molecular**), en tanto que los finos están constituidos por **actina**. Ambos tipos de miofilamentos son componentes esenciales del citoesqueleto que sustentan las bases moleculares de la contracción muscular, así como en otros tipos celu-

Copyrighted material

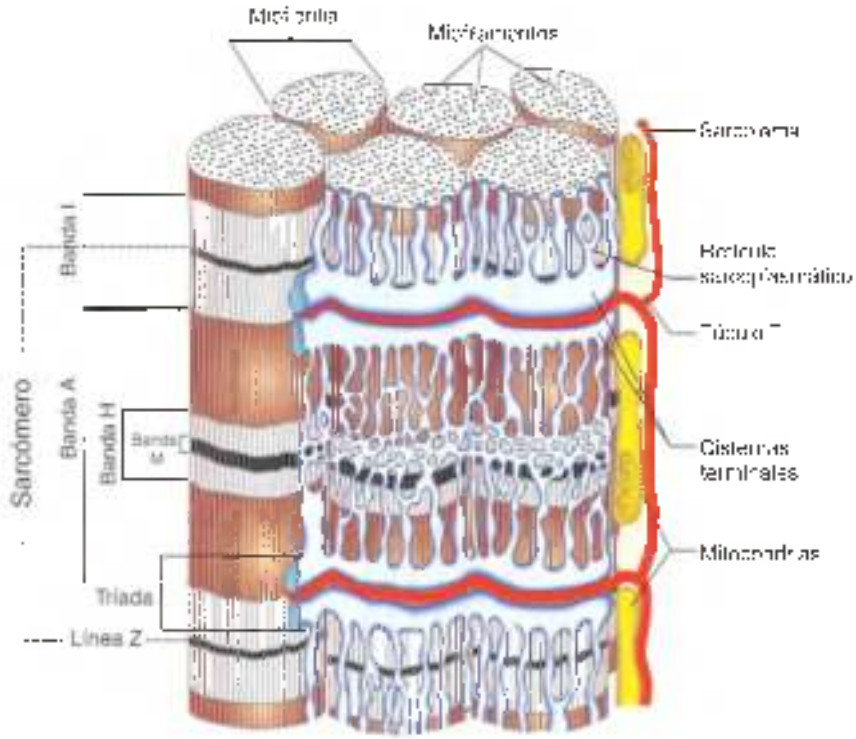

Fig. 9-4. Diagrama tridimensional de la ultraestructura de las miofibrillas y de la sarcomera del músculo esquelético.

lares determinan la migración celular y el mantenimiento y los cambios de forma de la célula (véase cap. 5).

Con el ME se observó que la **disposición ultraestructural de los miofilamentos** permite comprender la apariencia de las diversas bandas del sarcómero y la correlación entre la estructura y las modificaciones moleculares que determinan la contracción muscular (véanse figs. 9-3 y 9-4).

Los filamentos gruesos o de miosina tienen dos partes, que en conjunto adoptan la forma de un palo de golf. Ambas partes, la varilla y la estructura globular del extremo corresponden al ordenamiento de las subunidades proteicas de la molécula de miosina. Las cuatro cadenas cortas de **meromiosina liviana** (*light* parte del) forman la mayor parte de la cabeza globular de este miofilamento, mientras que las dos cadenas de **meromiosina pesada**, trenzadas entre sí, constituyen la mayor parte de la varilla y parte de la estructura globular. La cabeza globular de la miosina tiene actividad de **ATPasa** y posee un sitio de unión para la molécula de actina; por ello, esa porción de la miosina es un motor molecular (véase cap. 5). Los miofilamentos de miosina se empaquetan y forman conjuntos o haces para ello y la cabeza globular protruye desde la miofibrilla. Los miofilamentos de miosina orientan sus cabezas en espiral alrededor del manojo que ellos conforman en la miofibrilla; cada molécula sufre un corrimiento de 60° en cada giro (figs. 9-5 y 9-6).

Los cadenas pesadas de miosina se clasifican, según la velocidad de contracción que se produce al iniciarse el sarcómero, en tres: solo I, IIa y IIx. Esto permite denominar a las fibras musculares de acuerdo con su composición en isoformas de miosina en **fibras I** o "**lentas**" y **fibras II** IIx o "**rápidas**", las cuales se contraen 10 veces más rápido que las primeras (fig. 9-7).

Los filamentos finos están formados por una doble cadena de moléculas globulares de actina (actina G), que se enrollan entre sí en forma helicoidal como dos collares de cuentas y constituyen el elemento fino (actina F) (véase fig. 9-3). Los filamentos de actina están polarizados y el denominado extremo positivo (*plus end*) se inserta en el disco Z del sarcómero. A su vez, los discos Z cuentan con una fibrilar llamada **α-actinina** que reúne los extremos positivos de la actina y les brinda un soporte sólido. Los dos filamentos trenzados de la actina conforman un surco (helicoidal) donde se ubica, de diversa periodicidad, la proteína **tropomiosina** que, a su vez, tiene otra proteína imprescindible en el proceso de la contracción: la **troponina**. La troponina está compuesta por tres cadenas polipeptídicas una que se asocia con la tropomiosina, otra que

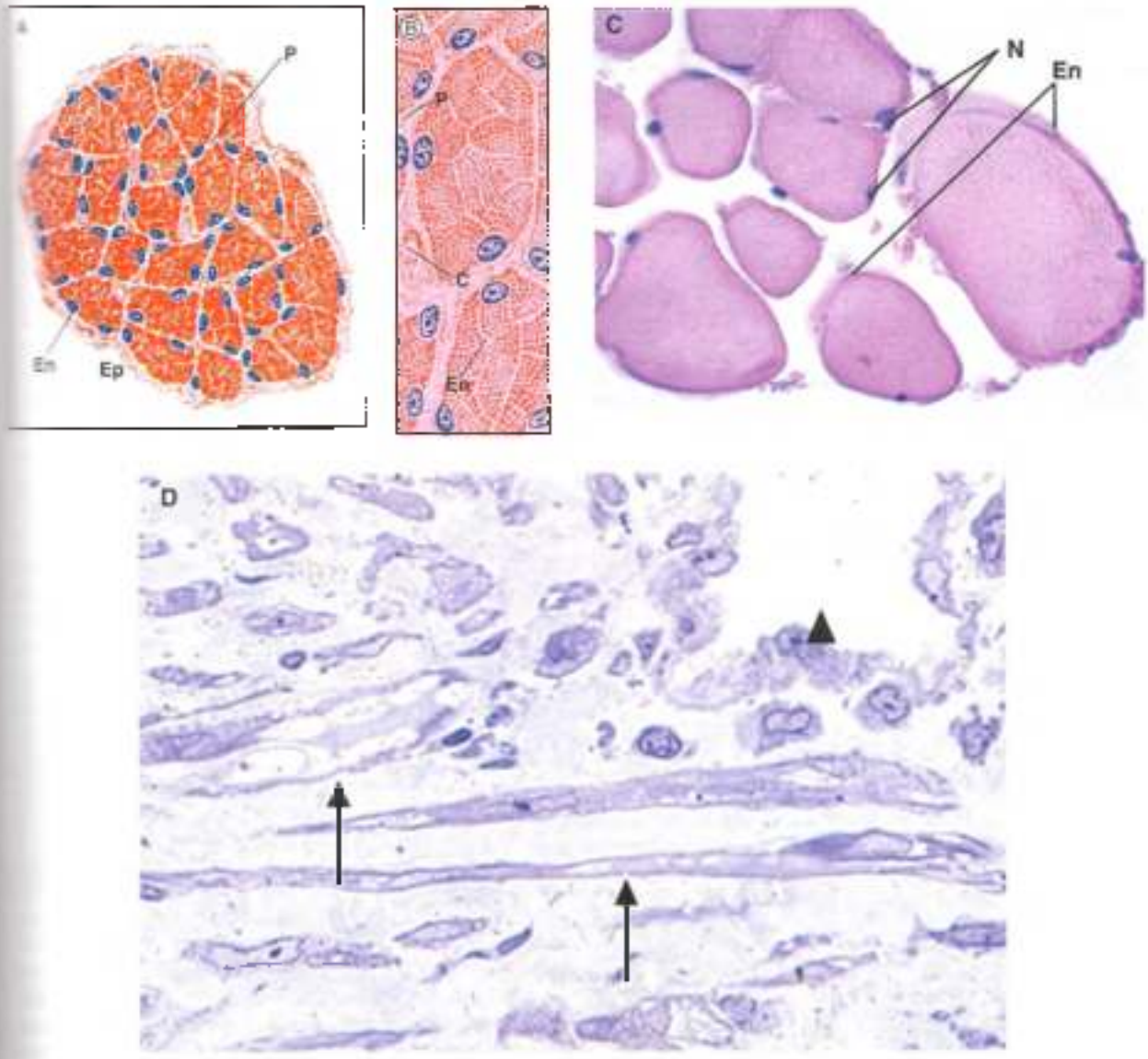

Fig. 9-5. A y B. Diagramas a mayor y menor aumento, respectivamente, de un corte transversal de músculo estriado, en que se ve el epimisio (Ep), perimisio (P) y endomisio (En). C. Capilar (C), visto en un corte transversal de músculo estriado; En, endomisio; N, núcleos. Tricrómico de Masson. 1.000×. D. Miofibrillas en corte longitudinal (*flechas*), en miocardio auricular, vaso *falsa de fecha*, inclusión en plástico, corte semifino. AIO. 600×

cidos y la tercera que le permite unirse reversiblemente a la actina (véanse figs. 9-3 y 9-6).

Para que se produzca la contracción muscular se requiere un estímulo nervioso que llegue al músculo, donde desencadena un mecanismo complejo de respuesta contráctil, aun no del todo conocido en algunos de sus aspectos. La contracción es un proceso activo que consume energía proporcionada por la molécula adenosintrifosfato (ATP). Ésta se sintetiza en las mitocondrias, que son muy numerosas en la fibra muscular.

El estímulo nervioso alcanza la **unión mioneuronal o placa motora terminal** en la célula muscular y se transmite al interior de la fibra por la despolarización del sarcolema y sus prolongaciones invaginadas llamadas **sistema de los tubos T**, que son las responsables del acoplamiento del estímulo nervioso con la contracción (figs. 9-4, 9-6 y 9-8; recuadro 9-1).

La contracción muscular implica un acortamiento activo de los sarcómeros y, por ende, de las células musculares que producen el acercamiento de los puntos de inserción del músculo correspondiente,

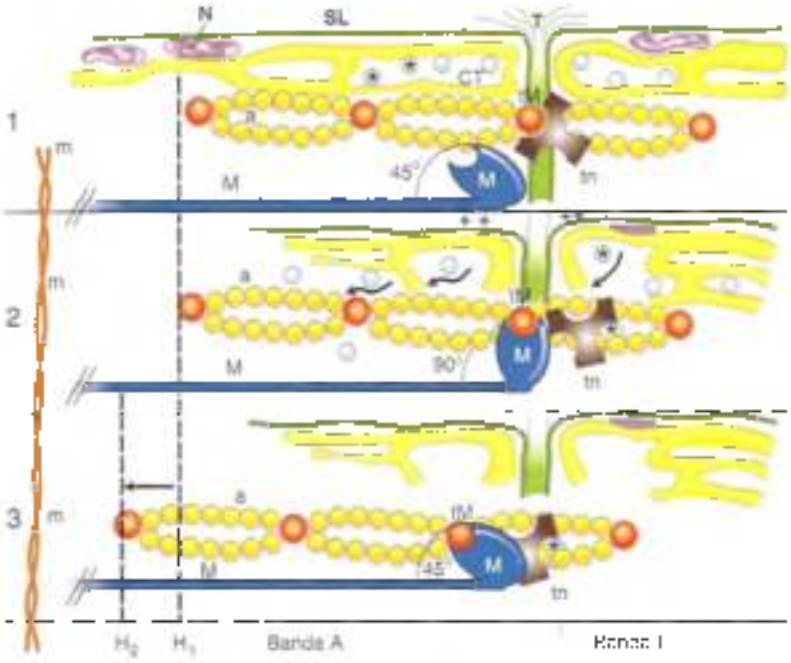

Fig. 9-6. Diagrama que ilustra el proceso de contracción del sarcómero en un miofilamento de actina (a) y uno de miosina (M). En 1 se observa el sarcómero en estado de reposo con el calcio (Ca) concentrado preferentemente en las cisternas terminales (CT); la miosina muestra su cabeza globular en su característico ángulo de 45°. N, núcleo, SL, sarcolema; T, túbulo T. En 2, luego de la despolarización de la membrana se libera el Ca^{+} y la cabeza globular de la miosina se mueve a 90° uniéndose con la troponina (tn), la cual queda liberada de la tropomiosina (m) decidida a la unión. Al estar estableciendo con el calcio, en 3, la miosina globular vuelve a su posición de 45° arrastrando hacia la "línea M" la molécula de actina. Se produce un acortamiento de la banda I (flecha). En H_2 se marca la porción de la hemibanda con el sarcómero en reposo en H_1 esta misma hemibanda con el sarcómero contraído. El diagrama no está realizado a escala. (Comparar con la fig. 9-4).

es decir, el movimiento de una parte del organismo (la cabeza sobre el tronco, el brazo sobre el hombro, la pierna sobre el muslo, etc.).

Mencionamos que en el sarcómero los filamentos finos de actina se insertan en los discos Z y que sólo ellos constituyen las bandas I. En la banda A, en cambio, se superponen los filamentos gruesos de miosina y los de actina. Pero en la zona media de la banda A faltan los filamentos de actina; esa zona se llama banda H y en su centro la parte media engrosada de los miofilamentos gruesos omite proteínas que conforman la línea M. La línea M está constituida por el conjunto de la proteína miomesina que sirve de "anclaje" a la miosina, asociándose a otra proteína de fijación, la proteína C. Además de estas proteínas fijadoras, la compleja organización de los miofilamentos en los sarcómeros se mantiene por la inserción de los filamentos de actina en el disco Z y porque éste se fija, a su vez, vía la proteína vinculina a la cara interna del sarcolema. La longitud total entre los discos Z está preservada por largas moléculas de titina, una proteína fibrilar muy larga que se inserta en el disco Z por un lado y a la línea M por el otro extremo. Hay juegos de haces de titina por sarcómero y en general tienen una disposición helicoidal que les permite acortamiento, pero no la sobreextensión.

Semejante a como se maniobraban los anhelos catalejos, el acortamiento del sarcómero se de-

Recuadro 9-1
Ejemplo de una enfermedad degenerativa

Correlación médico-biológica

Dentro de las enfermedades de la **unión neuromuscular** se encuentra la *miastenia gravis*, de tipo autoinmunitario que se asocia con alteraciones del timo, y se debe a una disminución del número de receptores de acetilcolina, a causa de anticuerpos circulantes contra ellos.

que, durante la contracción, los filamentos finos se deslizan entre los filamentos gruesos introduciéndose más profundamente en el disco A. En consecuencia, la banda H se reduce hasta llegar a desaparecer. El acercamiento de un disco Z a otro produce el acortamiento del sarcómero. Este proceso es vectorial y su resultante es el acercamiento de la inserción de un músculo (extremo móvil) al otro (extremo fijo). En síntesis, el mecanismo de la contracción corresponde al deslizamiento de los filamentos gruesos y finos mediante la actividad de motores moleculares. El extremo globular de filamento grueso, donde se encuentra la micromiosina pesada, forma un puente transversal entre ambos tipos de filamentos. La actividad de ATPasa de la cabeza de la micromiosina libera la energía necesaria para que el extremo de la molécula, que en reposo tiene el ángulo de un palo de golf, es decir, 45°, adopte un "forzado" ángulo de 90°. Por lo tanto, el extremo de la molécula actúa ahora como un resorte cargado, pronto a volver a su posición de reposo. El estímulo nervioso despolarizante recorre el sarcolema, los túbulos T y finalmente abre los canales del calcio, que son proteínas integrales de la membrana de las cisternas terminales del retículo sarcoplasmático, que liberan dicho ión (véanse figs. 9-5 y 9-6). El calcio se une a la troponina, productora a su vez del desplazamiento espacial de la tropomiosina, la cual descubre el sitio de unión que posee la actina para la miosina. Por acción de la ATPasa de la cabeza de la micromiosina, ésta vuelve a su ángulo de reposo de 45°, pero esto le permite trasladar a la actina unos 10 nm en dirección a la banda H. En consecuencia se produce un progresivo y rápido acortamiento del sarcómero, donde se estrechan las bandas I pero no las A (véanse figs. 9-5 y 9-6). Este proceso se repite una y otra vez miríadas de "puentes" de miosina que fraccionan en varios puntos a los filamentos de actina, como los corredores en una carrera de competición, que toman puntos de apoyo sucesivos en el agua. La recaptación de ATP^{2-} en la cabeza de la micromiosina interrumpe la unión de actina y miosina, se vuelve a capturar calcio en el retículo sarcoplasmático por la proteína Ca^{2+} ATPasa sarcoplasmática y se produce la relajación. El retículo sarcoplasmático provee entonces el control necesario para el almacenamiento, la liberación y la recaptura del calcio. Este balance se lleva a cabo a través de la acción concertada de tres clases de proteínas reguladoras: 1) proteínas que captan el calcio luminal, como la calsecuestrina y la sarcolumenina, entre otras, 2) proteínas de los canales liberadores de calcio y 3) bombas Ca^{2+}-ATPasa para la recaptura.

Para concepturar las modificaciones moleculares que ocurren en el sarcómero durante la contracción, es importante abordar en la ultraestructura de algunos organoides de la fibra muscular estriada (véase fig. 9-4). El ME muestra que la membrana plasmática o sarcolema de la célula muscular es una

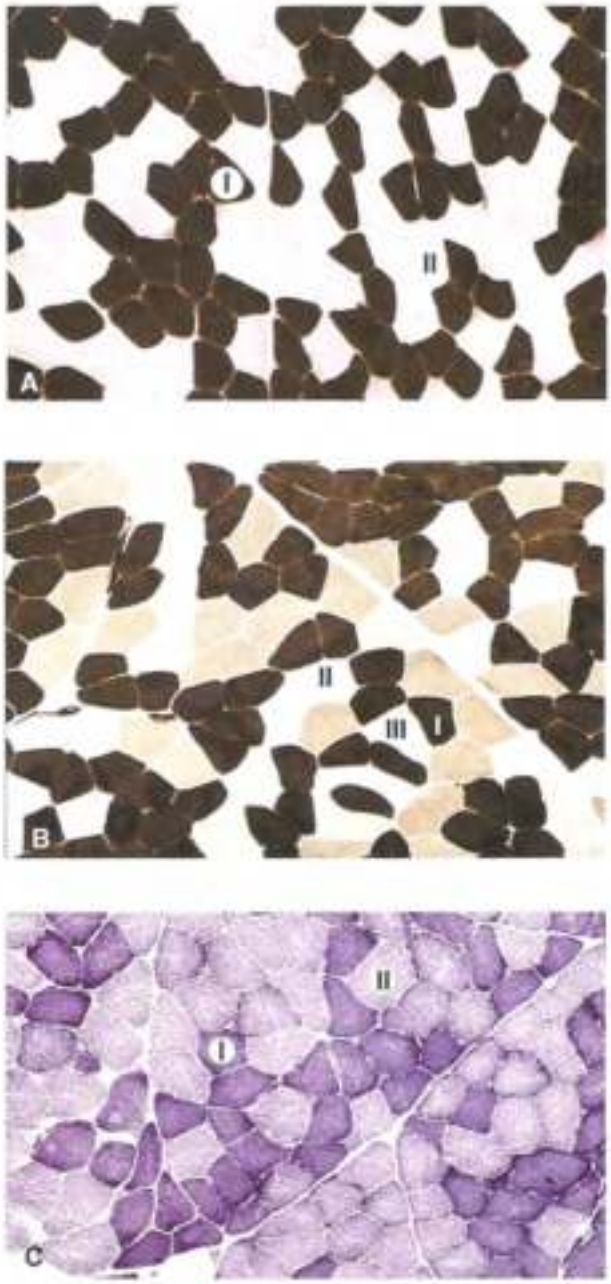

Fig. 9-7. Identificación de variedades de miocitos de músculo esquelético humano por medio técnicas histoquímicas que cuantifican actividad de enzimas mitocondriales. A. Técnica enzimática en fresco ATPasa pH 4,5, fibras de tipo I (marrón oscuro (I), que corresponden a fibras de contracción lenta, y de tipo II, rosadas, de contracción rápida (II). B. Técnica enzimática, en fresco ATPasa, pH 9,6. Se observan los tres tipos de fibras musculares, tipo I (marrón oscuro (I), fibras tipo IIa, oscuras (II) y fibras tipo IIb, marrón claro (III). C. Técnica enzimática en fresco NADH-TR, fibras de tipo I (violeta oscuro (I), que corresponden a fibras de contracción lenta y de tipo II, dos clases, de contracción rápida (II). 250×. (Gentileza del doctor Ricardo Theaux, UCC, Córdoba, Argentina.)

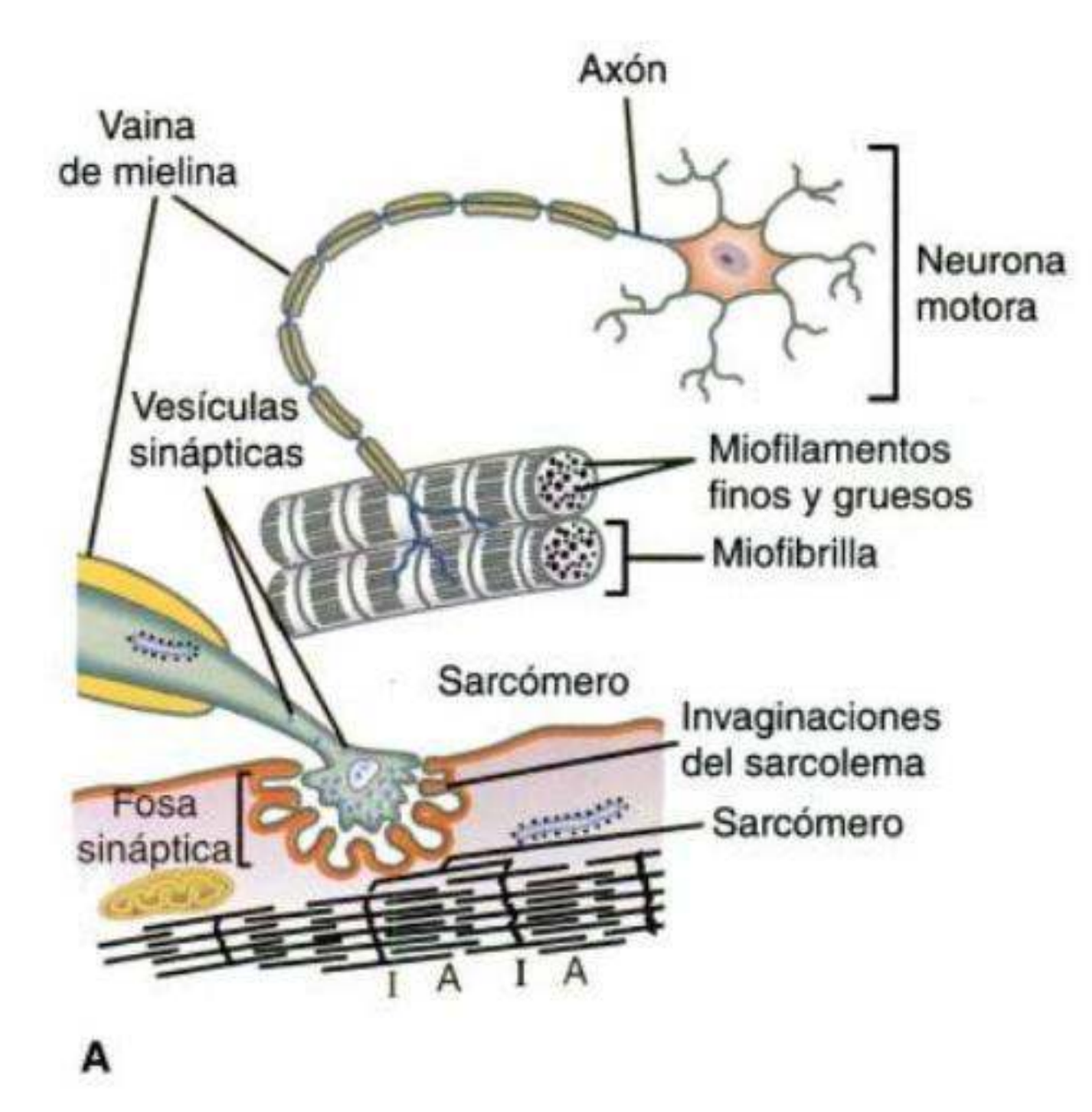

Fig. 9-8. A. Diagrama de la placa motora terminal a menor (arriba) y mayor (abajo) aumento, respectivamente. **B** y **C.** Filetes y terminales axónicos (*flechas*) en cortes transversal y longitudinal del músculo estriado de la lengua. Impregnación argéntica, 100× y 400×, respectivamente.

típica unidad de membrana revestida por su **glucocáliz**, que se confunde con la membrana basal ya descrita, que envuelve la fibra muscular. Por el lado citoplasmático hay cúmulos de la proteína **distrofina** que se une a las proteínas del sarcolema. La distrofina tiene semejanzas moleculares con la proteína espectrina, que mantiene la forma de los eritrocitos, y también es semejante a la α-actinina. Por lo tanto, es una proteína estabilizadora mecánica y sirve de **anclaje** para los filamentos de actina vecinos al sarcolema. Recibe el nombre de distrofina debido a que se encuentra alterada en enfermedades de origen genético graves y poco frecuentes, llamadas **distrofias musculares**.

El sarcolema presenta periódicamente invaginaciones profundas en forma de dedo de guante llamados **tubos** o **túbulos T** (de transversal), que se relacionan sólo por contigüidad y función con el retículo sarcoplasmático (véase fig. 9-4). El retículo sarcoplasmático, está formado por una serie de túbulos anastomosados entre sí, que rodean cada miofibrilla. Dichos **sarcotúbulos** se disponen en sentido longitudinal a lo largo de un disco A para alcanzar la banda H donde se anastomosan extensamente entre sí. Al nivel de la unión de la banda A con la banda I, los sarcotúbulos longitudinales desembocan en túbulos transversales llamados **cisternas terminales** que, en número de dos, corren paralelos abrazando cada miofibrilla. Entre ambas cisternas transversales se encuentran los túbos T, que *no se comunican* con las cisternas terminales, ya que son parte del sarcolema.

Los túbulos T se formaron probablemente como consecuencia de una fusión incompleta del sarcolema de los mioblastos que constituyen la fibra muscular sincitial, durante la histogénesis del músculo (véanse figs. 9-4 y 9-6). El túbulo T permite que el líquido extracelular penetre profundamente en el citoplasma de la fibra muscular. Recordando que el sarcolema puede despolarizarse, resulta fácil entender que esta particular disposición sea de gran importancia en el mecanismo de la contracción. El conjunto de las dos cisternas transversales y el túbulo T forman una **tríada** y por cada sarcómero hay dos tríadas.

Las mitocondrias (también llamadas **sarcosomas**) se encuentran en mayor número en la vecindad de los núcleos, por debajo del sarcolema, así como en-

Copyrighted material

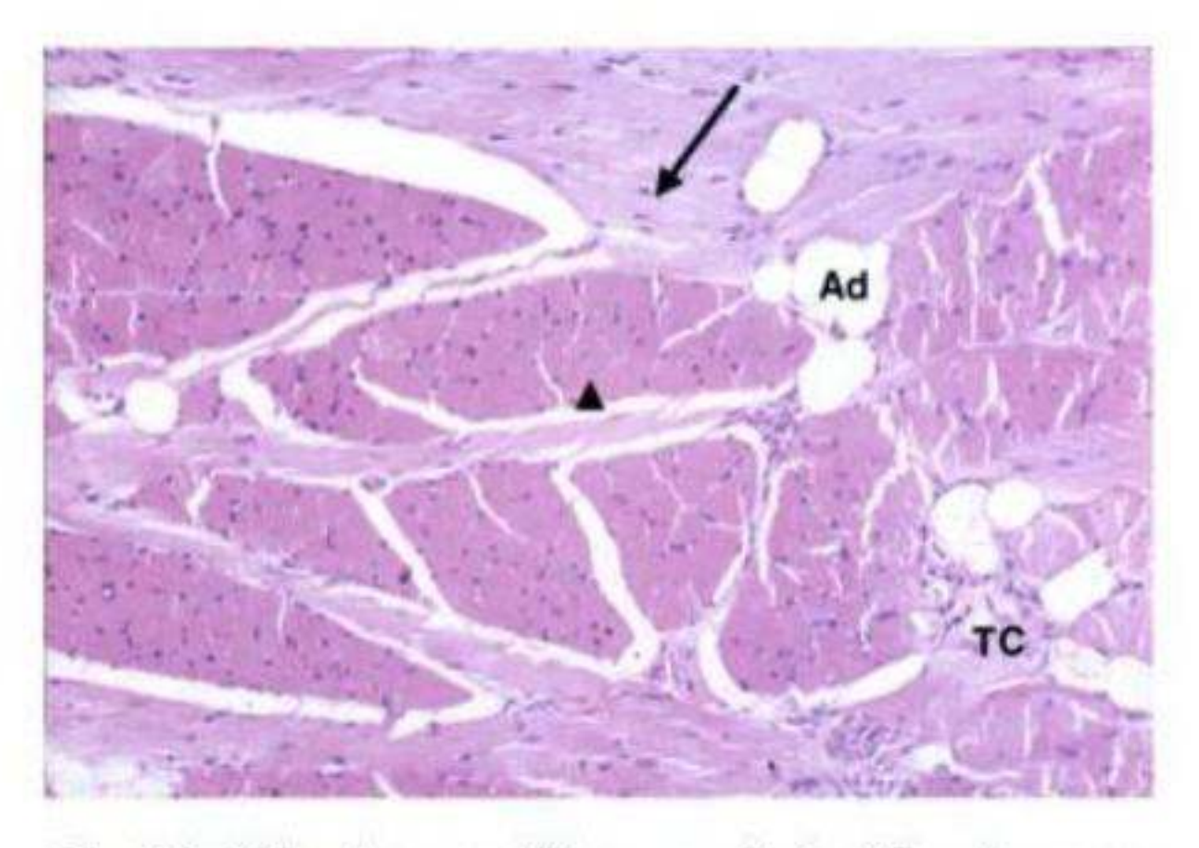

Fig. 9-9. Músculo esquelético con células (fibras) musculares observadas en corte longitudinal (*flecha*) y transversal (*cabeza de flecha*). Obsérvese el tejido conjuntivo (TC) del perimisio y adipocitos (Ad). HE 200×.

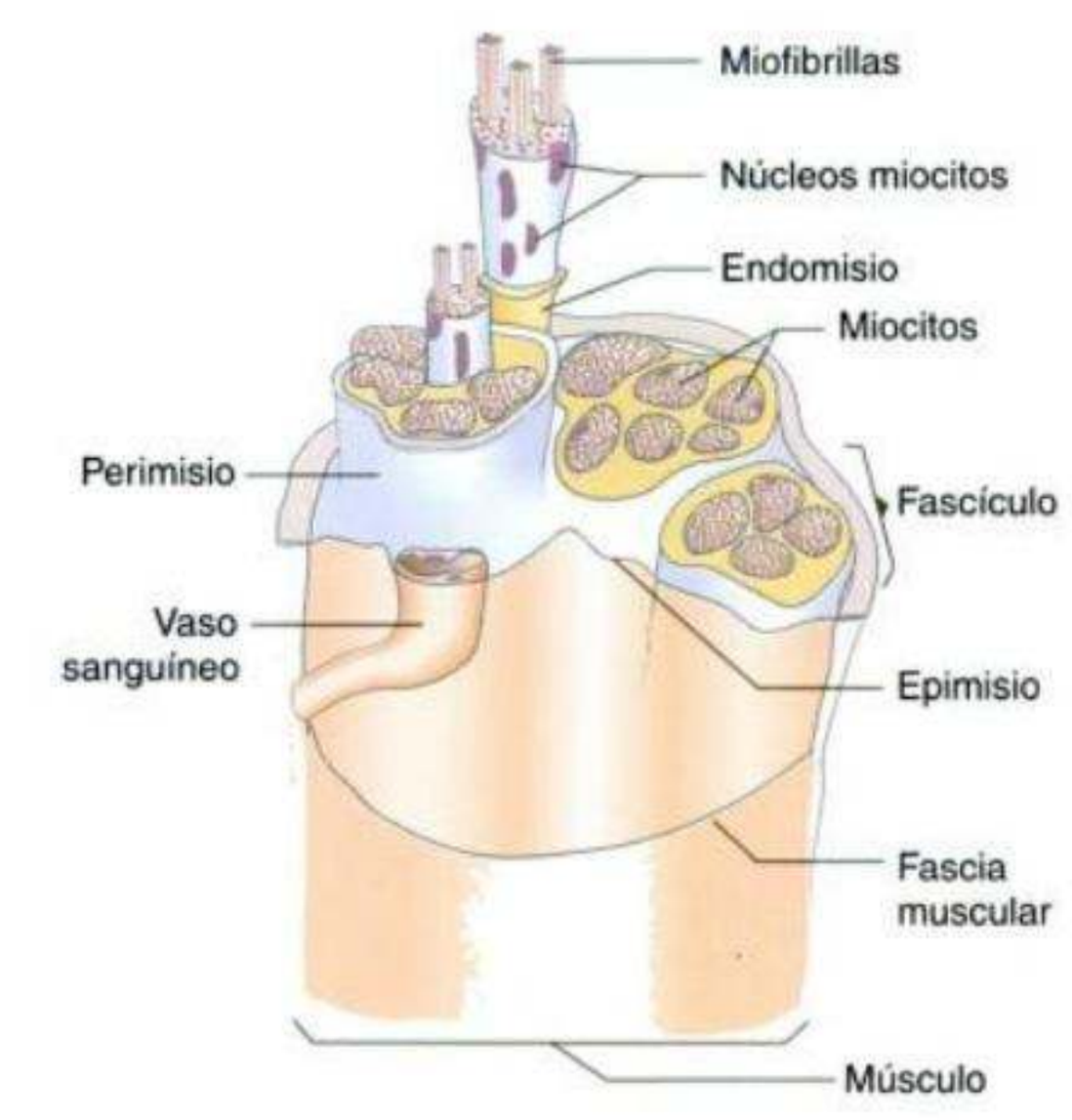

Fig. 9-10. Diagrama de un músculo esquelético y sus envolturas.

tre las miofibrillas. Su número es variable (véase fig. 9-7). Se caracterizan por tener numerosas crestas, adaptación estructural consecuente con los elevados requerimientos de energía que demanda el músculo estriado.

La microanatomía del agrupamiento de fibras y los contactos neuromusculares

Las fibras musculares se organizan en fascículos o haces y están unidas entre sí por tejido conjuntivo laxo, el **endomisio**, que forma la estroma del músculo por donde se distribuyen los vasos y los nervios de éste. Hay allí fibras elásticas y abundantes capilares que forman plexos que rodean en malla apretada cada fibra. La irrigación de un tejido depende de los requerimientos de sustancias nutritivas y de oxígeno que impone su metabolismo, que son muy altos en el músculo esquelético y, como veremos, también en el cardíaco (figs. 9-9 y 9-10).

El tejido conjuntivo forma también tabiques que envuelven fascículos cada vez mayores y se lo denomina **perimisio**. Finalmente, el conjunto de fascículos está envuelto por el **epimisio**, con mayor cantidad de fibras colágenas y conforman la envoltura del músculo correspondiente (véanse figs. 9-5, 9-9 y 9-10). El tejido conjuntivo del epimisio se agrupa en los extremos del músculo y forma las fibras tendinosas de **tejido conjuntivo denso laminado**, cuyo conjunto forma los **tendones** que se insertan en el hueso.

Se denomina **placa motora terminal** a una variedad particular de **contacto intercelular** y sus adaptaciones morfológicas que se producen entre la fibra muscular y el **axón** (véase fig. 9-8). Dicha placa es observable al MO con técnicas de impregnación argéntica, pero el ME revela su estructura precisa. Semejante a los dedos de una mano, a ese nivel, el axón se ramifica y pierde su vaina de mielina. Cada "dedo" de la ramificación axónica dilatada se aloja en una invaginación del sarcolema, que a su vez presenta depresiones secundarias ocupadas por protrusiones de cada expansión axónica. Allí, tanto del lado axónico como del lado subsarcolémico se acumulan mitocondrias. Las protrusiones axónicas poseen numerosas **vesículas sinápticas** que contienen los **neurotransmisores**. En el sarcolema hay dominios con concentraciones altas de proteínas integrales que son **receptores** para los neurotransmisores, que en el músculo estriado es principalmente **acetilcolina**, así como de **enzimas**, encargadas de metabolizarlos rápidamente.

La motoneurona y las fibras musculares por ella inervadas constituyen una **unidad motora** terminal. Entonces, la placa motora es una **sinapsis modificada**. Al igual que en otros complejos de unión, participan en el proceso de reconocimiento y adhesión celular que involucra el establecimiento de la inervación motora, diversas **CAM** que aquí se denominan N-CAM (por nervioso).

Huso neuromuscular

El estado de semicontracción (tono) de los músculos, en especial los posturales y la posición de los

Copyrighted material

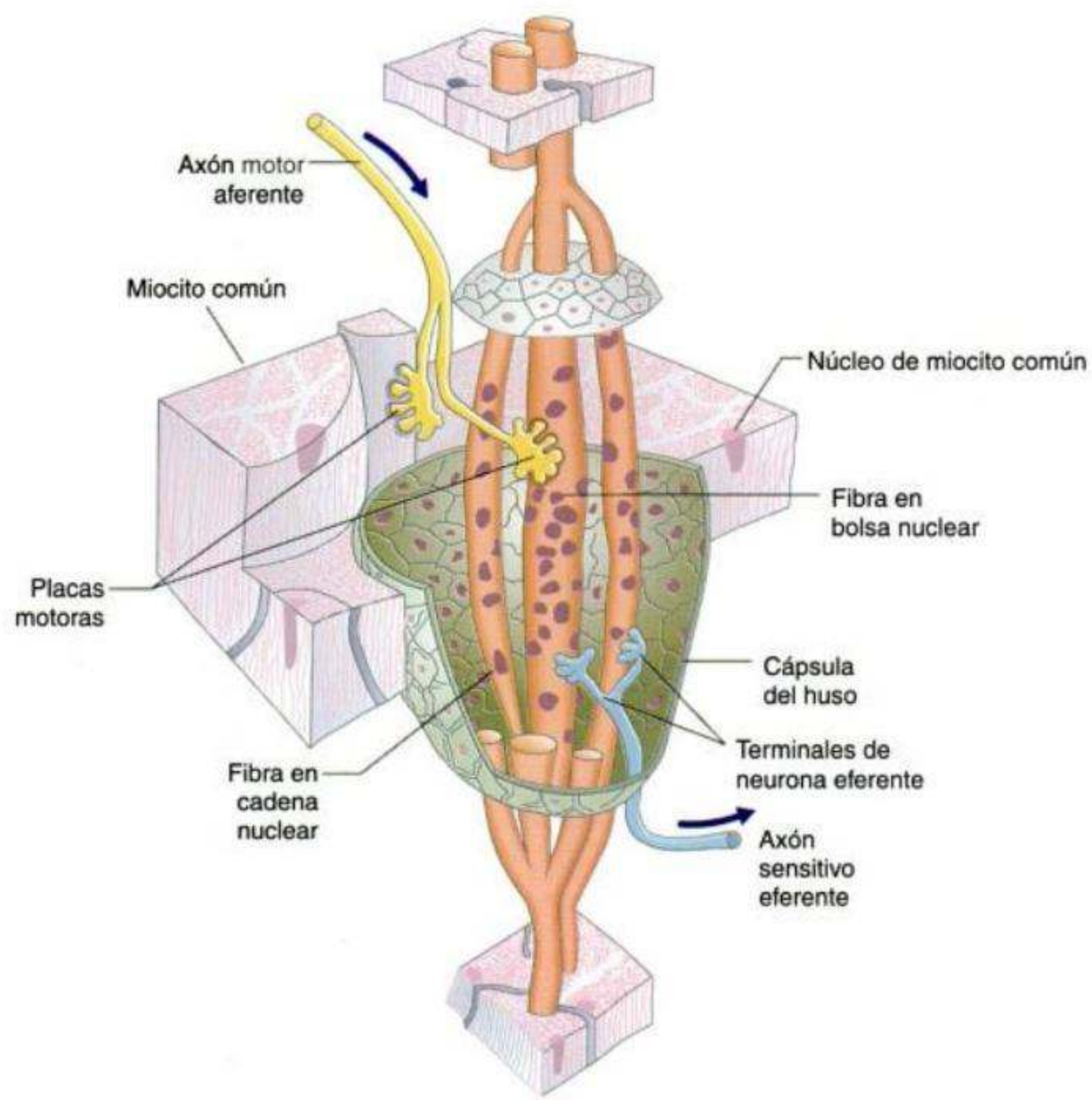

Fig. 9-11. Diagrama de un huso neuromuscular.

miembros respecto del tronco, son controlados en forma permanente por el SNC. En el interior de las masas musculares hay sensores muy especializados llamados **husos neuromusculares**, que son una variedad de **propioceptores** para el estiramiento. Están compuestos por 2 a 10 miocitos muy diferenciados, llamados **fibras intrafusales** (*fuso*: huso), envueltos en una cápsula, también fusiforme, de TC (fig. 9-11). Los miocitos intrafusales son de dos tipos: en **bolsa nuclear**, cuyo sarcoplasma más abundante en la parte media aloja mayor concentración de núcleos, y en **cadena nuclear**, cuyos núcleos están alineados. Ambas tienen capacidad contráctil en sus extremos. Las fibras intrafusales son más cortas que los miocitos comunes vecinos. Cuando el músculo circundante está contraído, el huso intramuscular no emite señales a la médula espinal pues los miocitos intrafusales están relajados y carecen de estímulos. Cuando los miocitos son estirados, las células fusales también lo son. Entonces, por un reflejo a nivel medular, las motoneuronas alfa activadas por retroalimentación desde la porción sensitiva del huso provocan que la masa muscular circundante al huso se contraiga (**reflejo miotáctico**). Junto con los **órganos tendinosos de Golgi**, de función semejante, se mantiene en forma imperceptible la contracción necesaria para mantener la postura erecta, entre otras actividades neuromotrices vitales.

Variedades de fibras musculares esqueléticas

Con ayuda de una lupa, en el músculo fresco se pueden distinguir una variedad de **fibras rojas** y dos blancas. Las rojas tienen mucho pigmento **mioglobina**, de allí el color. Son muy ricas en mitocondrias, pero relativamente pobres en **ATPasa miofibrilar**, y contienen la **isoforma I** de la miosina pesada. Son de contracción lenta, muy resistentes al agotamiento; son las que predominan en los músculos posturales y se pueden desarrollar muy bien en los sujetos que practican deportes aeróbicos, muy prolongados y de baja resistencia (maratonistas, ciclis-

Copyrighted material

Recuadro 9-2
Riesgos para atletas y gimnastas

Aportes básicos

En las últimas décadas, el sistema muscular y sus delicadas y complejas interrelaciones óseas, metabólicas, endocrinas, etc., han sido un "banco de pruebas" de sustancias sin probado efecto beneficioso, algunas de las cuales poseen, en cambio, peligrosos efectos colaterales. Podemos mencionar la administración o ingesta de creatina, aminoácidos esenciales, anabólicos esteroides, entre otros. La creatina se ha empleado para una supuesta y no comprobada mejora de la potencia durante contracciones musculares intermitentes de alta intensidad, quizá por su efecto en el aumento de la fosfocreatina intracelular. Asimismo, se promueve la ingesta masiva de aminoácidos en comprimidos (que son ***componentes naturales*** de los alimentos que los contienen en una dieta bien balanceada) luego de ejercicios de elevada resistencia para disminuir el catabolismo muscular, aunque es de esperar que no difieran unos de otros, desde su absorción intestinal hasta llegar al músculo. Por otra parte, la amplia difusión que ha tenido el empleo de anabólicos esteroides ha permitido evaluar las consecuencias más comunes del uso y abuso de estas hormonas. Para una que aumenta la "fuerza muscular", ello a costa de un sinnúmero de efectos colaterales que van desde aumento del vello corporal, alteración de la producción endógena de testosterona y comportamiento agresivo hasta tumores hepáticos, ictericia y enfermedades cardiovasculares entre otras peligrosas complicaciones (Armentano y cols., 2007).

Hasta ahora, una dieta armónica, con proteínas de buena biodisponibilidad parece ser suficiente y sin riesgos colaterales, para generar una mayor ganancia de masa muscular magra luego de ejercicios de resistencia, que es lo que pretenden muchos atletas.

como, radiadores de "fondo" o de "resistencia" (fig. 9-7, recuadro 9-3).

Las fibras blancas contienen las isoformas IIa y IIb de miosina pesada y existen así dos variedades de ellas, la **2a** y la **2b**. Son células más voluminosas y contienen gruesas unidades motoras. Poseen gran cantidad de ATPasa miofibrilar, pero menor cantidad de mitocondrias que las fibras I.

Las miocélulas IIa son de tamaño intermedio, con muchas mitocondrias, se denominan también fibras glucolíticas rápidas, poseen mucho glucógeno, no se fatigan tan rápidamente por su capacidad de obtener energía por glucólisis anaeróbica y son las que predominan en los corredores y nadadores de distancias medias. Las fibras IIb son voluminosas y tienen menos mitocondrias que las otras dos variedades. Su metabolismo es fundamentalmente anaeróbico, acumulan mucho glucógeno, su velocidad de reacción es muy alta, pero se fatigan pronto por la acumulación de ácido láctico. Son las que se emplean en las carreras cortas, en los movimientos fijos y precisos de los ojos y los dedos y en los levantadores de pesas.

Se cree que las personas nacen con un "carga genética" preponderante de una u otra variedad; si bien el ejercicio puede mejorar el rendimiento hacia una u otra actividad, esto haría que también haya una predisposición innata.

EL MÚSCULO CARDÍACO: MOVIMIENTO AUTOMÁTICO Y CONTINUO

El miocardio o **músculo cardíaco** está compuesto por las células o fibras musculares cardíacas que son una variedad de miocitos estriados y tienen muchas semejanzas estructurales con las fibras esqueléticas, pero difieren de éstas en algunos aspectos. Cada fibra cardíaca es de forma cilíndrica, puede bifurcarse en sus extremos y posee un solo núcleo que ocupa, aproximadamente, la porción central de la célula. Se une con las células contiguas por los discos intercalares o **bandas escaleriformes**, que son intrincados y altamente organizados agrupamientos de diversos contactos y **uniones intercelulares** (véase más adelante "Sistema cardiocirculatorio") (fig. 9-12).

El citoplasma de la célula cardíaca y la importancia de las uniones intercelulares

En el músculo cardíaco, los miocitos forman haces y láminas que están rodeados por endomisio, tejido conjuntivo laxo muy vascularizado, porque la actividad metabólica del miocardio es muy alta. Las estriaciones **longitudinales**, que dependen del ordenamiento paralelo de las miofibrillas, son muy evidentes en las fibras cardíacas. Esto se debe a que poseen más sarcoplasma que las esqueléticas y por eso las miofibrillas están más separadas entre sí. Las estriaciones **transversales** son las mismas que en el músculo esquelético y reciben igual denominación. Tienden a ser más abundantes en la periferia de la fibra. En el sarcoplasma vecino al núcleo se agrupan numerosas mitocondrias (fig. 9-13), lisas, cuyo número es mayor que en la célula muscular esquelética, también se encuentran en gran cantidad alineadas entre las miofibrillas, pero son menos evi-

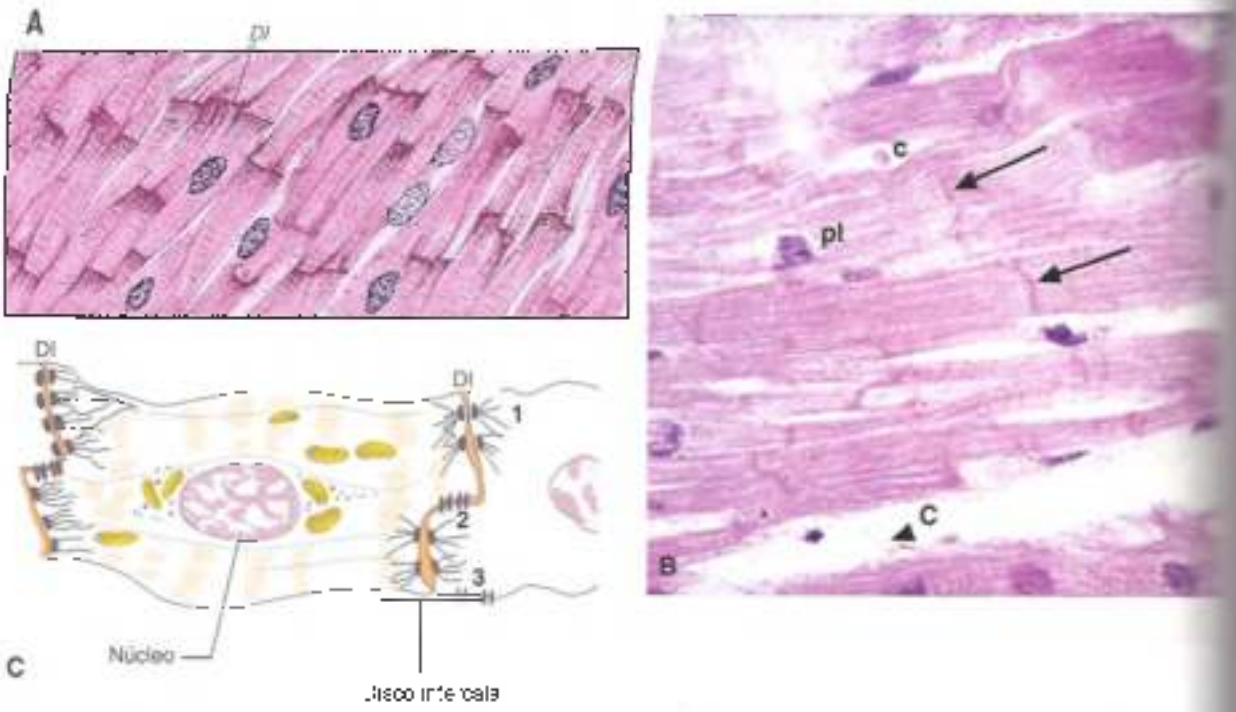

Fig. 9-12. A. Diagrama de miocitos, miocitos seccionados longitudinalmente. DI, discos intercalares. B. Corte de corazón. c, capilar; pl, pigmento de lipofuscina, flechas, discos intercalares. H-E 400x. C. Diagrama de dos miocitos longitudinalmente el Mi y disco intercalar (interpuesto (DI). 1, desmosomas; 2, uniones adherentes; 3, nexos.

dentes en las bandas I, hecho que se pone de manifiesto cuando por inmunohistoquímica en ellas se localiza la actividad de algunas de sus enzimas (véase Fig. 9-13). Muy cerca de los extremos de núcleo, que es ovoideo y vesiculoso, se hallan gránulos de lípidos y gránulos de un pigmento parecido a lipofuscina, que aumenta con la edad. Además, las fibras cardíacas contienen mucho glucógeno; al desdoblarse este polisacárido origina glucosa, cuya combustión es una fuente de energía impor-



Fig. 9-13. A. Localización histoquímica de la enzima mitocondrial succinodeshidrogenasa en miocardio. Los núcleos (N) y las zonas de sarcoplasma vecinas a los discos intercalares (DI), son de reacción negativa, en tanto que las mitocondrias agrupadas, detrás aproximadamente a donde A (flecha). B. Una zona comparable al seccionado de [illegible] con el MI. La línea delimita el sarcómero y sus partes principales. 1, semibanda I; 2, banda A; 3, líneas I y M; 4, línea Z. N, núcleo; M, mitocondria; 5, retículo sarcoplasmático y tubo T. 16.000x.

acumulada en el ATP, elaborada por las mitocondrias. El retículo sarcoplasmático y el sistema T del **sarcolema** son semejantes al del músculo esquelético, aunque no se forman cisternas terminales del retículo sarcoplasmático (véase fig. 9-13).

Los **discos intercalares** son característicos del músculo cardíaco. Al MO aparecen como bandas que transectan con regular frecuencia el eje mayor de la fibra (véanse figs. 9-12 y 9-13). El ME permite observar que los discos intercalares son diferenciaciones del sarcolema, que se encuentran siempre a nivel de la **banda I**. Allí, las superficies de las células contiguas son muy irregulares y se observan varios tipos de uniones y contactos que corresponden a **desmosomas**, *zonula adherens*, *zonula occludens* y **uniones de hendidura** o *nexos*. Las primeras soportan el fuerte anclaje mecánico entre las células. Los *nexos* se disponen en la superficie lateral de las fibras contiguas, lo cual indica que no sólo en sus extremos las fibras cardíacas establecen relaciones estructurales y funcionales. Esto explica que, desde el punto de vista funcional, el músculo cardíaco eléctricamente se comporta como un sincitio, imprescindible para su función de bomba sanguínea. Por debajo del sarcolema hay cúmulos de un material fibrilar electrodenso, donde se fijan los filamentos de actina. Estas **adhesiones focales** también sirven de inserción a filamentos intermedios del citoesqueleto de la fibra.

Sistema contráctil y sistema de conducción. Generación y conducción del impulso

Una característica del músculo cardíaco es que se contrae de manera rítmica e independiente de la voluntad. Esta propiedad de excitabilidad y automatismo es inherente al músculo cardíaco mismo, pues se observa aun cuando el corazón está separado del organismo. La excitación cardíaca involucra la generación de un potencial de acción por parte de estas células individuales contráctiles y su conducción de célula a célula, facilitado por las uniones de tipo nexo. Dicha propagación requiere un tejido con una distribución topográfica altamente especializada, así como una red regular de células cardíacas bien acopladas, sin mayores discontinuidades, o sea, un **sincitio eléctrico**. El corazón posee un conjunto de células musculares cardíacas especializadas en la conducción del impulso que se origina en los **núcleos** del sistema conductor, denominadas **fibras de Purkinje** (véase más adelante "Sistema de Purkinje"). Estos miocitos son de mayor tamaño que las fibras cardíacas comunes y poseen uno o dos *núcleos* también centrales. El sarcoplasma es muy abundante y contiene más glucógeno que los miocitos comunes, lo cual permite diferenciarlas del resto con facilidad mediante la técnica de PAS. Las miofibrillas, en número menor, se disponen en la periferia de la célula (recuadro 9-3).

Recuadro 9-3
Respuestas fisiológicas y ante el daño por parte del tejido muscular

Correlación médico-biológica

En condiciones fisiológicas, frente a diversos estímulos o por mayor demanda de trabajo, como en el ejercicio físico, la fibra muscular esquelética responde con aumento de su tamaño, es decir, se **hipertrofia**. Esto también ocurre con el miocardio en algunos procesos patológicos, como la hipertensión arterial y ciertos defectos valvulares.

En general, las células del tejido muscular no se multiplican después del nacimiento. Su o sí es casos fibras son lesionadas y el endomisio queda intacto, las células satélites (miosatélites) pueden dividirse para restablecerlas. La muerte celular o **necrosis**, como en el infarto agudo de miocardio, ocurre cuando la oxigenación es insuficiente (cardiopatía isquémica) y allí la reparación por parte del tejido conjuntivo deja una cicatriz fibrosa (proliferación fibroblástica). En la actualidad se presentan muy promisorios los proyectos para un empleo terapéutico de células madre para reparar los miocitos cardíacos dañados por el infarto agudo de miocardio, una de las patologías agudas más frecuentes (Herman, 2005).

La enfermedad de Chagas, producida por *Trypanosoma cruzi*, es una de las principales enfermedades endémicas de fuerte prevalencia en varios países sudamericanos. Con frecuencia causa lesiones de las fibras musculares cardíacas y del sistema conductor del corazón. Esto ocasiona una miocardiopatía con dilatación de las cavidades y arritmias, mientras que las lesiones que provoca en el plexo mioentérico produce dilatación del colon (**megacolon**) y del esófago (**megaesófago**).

Cerca de los polos nucleares de las células de Purkinje presentes en las aurículas, con el ME puede reconocerse una gran cantidad de gránulos electrondensos. Como lo descubrieron Adolfo de Bold y cols., los **gránulos auriculares** contienen el **péptido natriurético auricular** o **atrial** (**ANP**, *atrial natriuretic peptide*). Cuando las fibras auriculares se estiran, se libera el ANP, una hormona que incrementa la eliminación del NaCl y agua por los riñones y que posee, entre otras, propiedades antihipertensivas (recuadro 9-4).

EL MÚSCULO LISO: MOVILIDAD VISCERAL Y LA REGULACIÓN DE FUNCIONES VITALES

El músculo liso está compuesto por células uninucleadas de forma alargada, fusiformes, que al MO muestran sólo estriaciones longitudinales. Miden 50 a 100 µm de longitud y su diámetro es de alrededor de 5 µm. Recuérdese que la longitud depende del grado de contracción. Así, al contraerse, la fibra se acorta, mientras que el diámetro, en su parte central, aumenta. El tamaño de las fibras musculares lisas se modifica en ciertos estados fisiológicos. Durante el embarazo, el músculo del útero, o **miometrio**, aumenta considerablemente de tamaño, se hipertrofia, para volver en forma paulatina a sus dimensiones normales después del parto. Como muchos cambios que suceden en el tracto genital femenino, esas variaciones de tamaño están bajo control hormonal.

El músculo liso forma láminas, fascículos o haces que se distribuyen de manera muy ordenada en las vísceras. Sus células se disponen de un modo característico, ya que las porciones más delgadas contactan con la zona más gruesa de las células vecinas. Esto se hace evidente en cortes longitudinales. Tal sistematización u ordenamiento anatómico tiene una relación estrecha con su función. Por ejemplo, en el intestino se encuentran dos capas, una circular y otra longitudinal, responsables de los movimientos peristálticos que propulsan distalmente el contenido intestinal.

Cuando se observa con el MO, los límites celulares de la fibra muscular lisa no se visualizan con facilidad. El núcleo, visto en su diámetro mayor, es alargado y tiene la forma de un cilindro cuyos extremos son redondeados. En cortes transversales, tiene la forma de la sección, por lo general redondeada, pero puede mostrar indentaciones tanto transversales como longitudinales (fig. 9-14).

Con el ME se observa que en el sarcoplasma se encuentran las miofibrillas, las unidades contráctiles del músculo liso, que son menos aparentes que en la fibra estriada. En el citoplasma subyacente al sarcolema, hay frecuentes condensaciones de un material electrondenso, las **placas de inserción** o **adhesiones focales**, ricas en las proteínas **tallina** y **vinculina**. A través de ellas se fijan a las placas los miofilamentos de actina, cuyo anclaje mecánico está incrementado por numerosas **condensaciones citoplasmáticas** presentes a intervalos regulares y distribuidas por todo el sarcoplasma. Las condensaciones citoplasmáticas contienen otra proteína fijadora de actina, denominada **α-actinina**. La **talina** se une a integrinas y éstas, a su vez, a la matriz extracelular. Hay **filamentos intermedios** citoesqueléticos y en el sarcolema se forman *nexus* entre células musculares lisas contiguas. Además, como en toda célula, se encuentran los organoides habituales: mitocondrias, aparato de Golgi, tubos del retículo sarcoplasmático e inclusiones. Los miocitos de las arteriolas pueden contener abundante glucógeno (véase más adelante "Arterias"). Aunque no se orientan en forma tan organizada como en el músculo estriado, los filamentos gruesos de miosina suelen estar rodeados de más de una docena de filamentos de actina y ambos filamentos conforman grupos, haces

Recuadro 9-4
Funciones endocrinas del corazón

Correlación médico-biológica

Hasta los hallazgos de De Bold y cols., el corazón no se consideraba parte de los órganos endocrinos. Sus aportes a lo largo de las últimas cuatro décadas en morfología, fisiología, química y biología molecular han mostrado que los péptidos natriuréticos auriculares (siglas en inglés, NP), el factor natriurético auricular (ANF) y el péptido natriurético cerebral (BNP) son hormonas polipetídicas sintetizadas, almacenadas y secretadas por ciertos cardiomiocitos auriculares. Los NP y los BNP tienen algunas funciones semejantes, como la modulación del volumen del líquido extracelular, de la presión sanguínea y son poderosos factores de crecimiento, lo que les augura un papel importante en la remodelación cardíaca luego de un infarto y en la insuficienca cardíaca congestiva. El estiramiento del miocardio incrementa los niveles circulantes de ANF y BNP y dispara la secreción de NP a través de la proteína Gi/o. Ambos, ANF y BNP inducen el aumento del GMPc intracelular y así modulan la actividad de enzimas reguladas por GMPc y la permeabilidad de canales iónicos. Todo ello ha permitido que se lograran grandes avances en la fisiología normal y patológica del corazón, en el pronóstico y en la reparación de la lesión isquémica y otras crecientes aplicaciones médicas (De Bold. 2005).

Copyrighted material

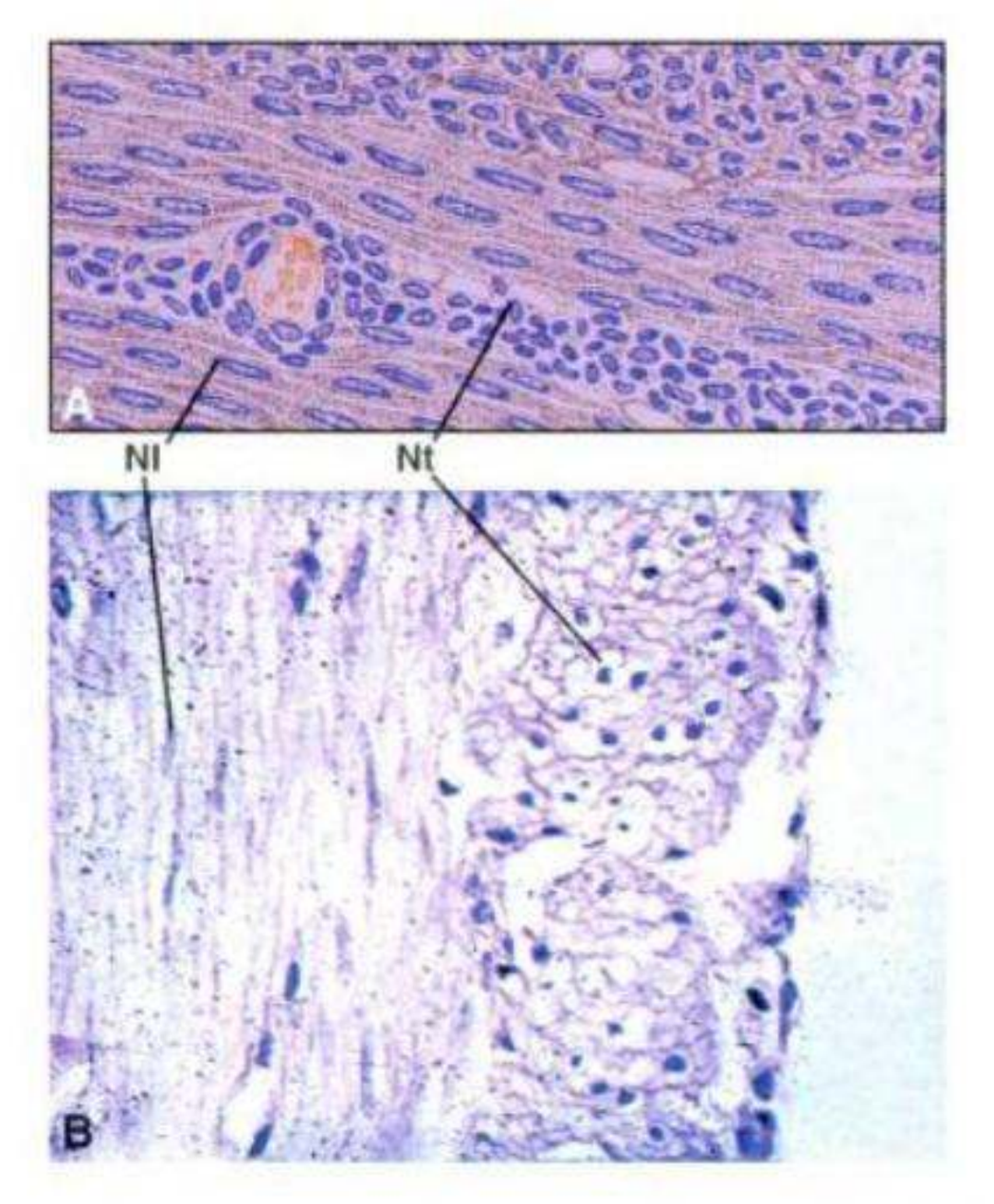

Fig. 9-14. A y **B.** Diagrama y fotografía, respectivamente, de músculo liso que muestran miocitos en cortes transversal (Nt) y longitudinal, cuyos núcleos aparecen alargados (Nl). HE 400×.

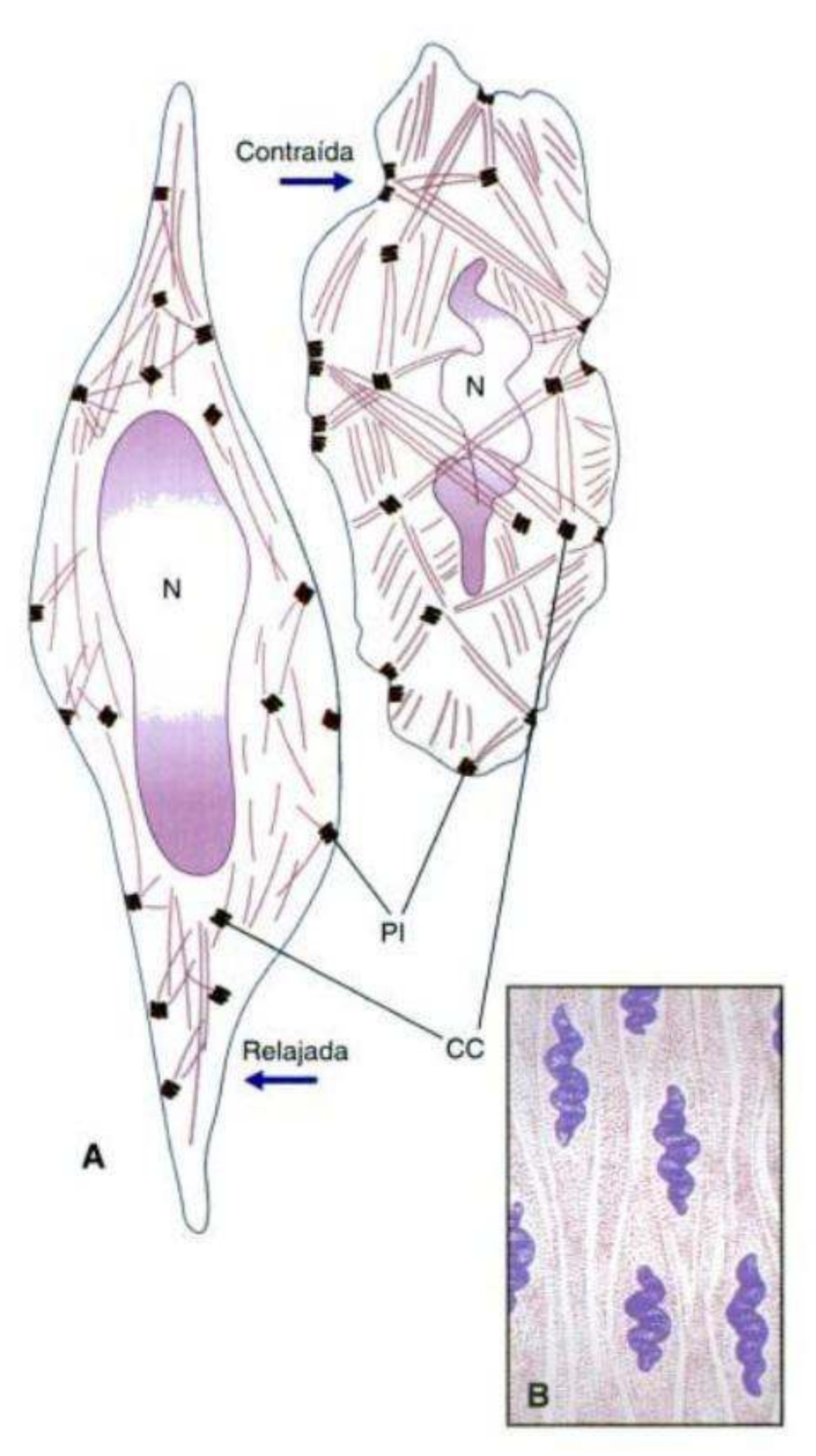

Fig. 9-15. A. Diagrama de células musculares lisas, relajada y contraída, que ilustran las placas de inserción (PI), las condensaciones citoplasmáticas (CC) y el agrupamiento de los haces de miofilamentos (rojo); en el recuadro (**B**), se ilustra la forma de los núcleos en tirabuzón de las fibras contraídas.

o unidades. Los haces transcurren de una condensación citoplasmática a otra, donde se "anclan" a α-actinina. Otras unidades se fijan a las placas de inserción, en el sarcolema. Las unidades están "sujetas" por filamentos intermedios de **desmina** y **vimentina**. Se piensa que la contracción de los miofilamentos es semejante al del músculo estriado. Ello involucra el mecanismo de deslizamiento de miofilamentos por el motor molecular ya descrito, con participación del ión calcio y de la proteína fijadora de calcio, **calmodulina**. El conjunto contráctil modifica la forma del miocito cuando está contraído y éste adopta la forma de un salame atado con sus cordeles y el núcleo aparece en forma de tirabuzón (fig. 9-15).

Ejemplos de estructura-función-regulación (intestino, presión sanguínea y parto)

El músculo liso es abundante en los sistemas **digestivo** (en el que constituye el elemento contráctil) de la pared del esófago, el estómago y los intestinos, **respiratorio** (tráquea y bronquios), **urinario** (uréteres, vejiga, uretra), **genital** (trompas de Falopio, útero, conductos deferentes), etc. Los **vasos sanguíneos**, como arterias, venas y grandes vasos linfáticos, también tienen tejido muscular liso en sus paredes, cuya función es el control de su calibre. Las fibras musculares lisas forman fascículos y láminas.

Los haces musculares están unidos entre sí por tejido conjuntivo laxo vascularizado. Fibras colágenas, de reticulina y elásticas, además de escasa sustancia intersticial, envuelven las fibras que integran los haces. Cada fibra muscular lisa está rodeada por una membrana basal compuesta por fibras de reticulina y una sustancia amorfa que es PAS positiva, porque contiene glucoproteínas y glucosaminoglucanos.

Copyrighted material

La extensa trama de fibras de reticulina y colágenas le confiere unidad anatómica al músculo liso. Entre las fibras musculares lisas se encuentran filetes nerviosos amielínicos que pertenecen a los sistemas simpático y parasimpático. De esto depende una de sus características funcionales: la contracción uniforme o sincrónica de todos los elementos celulares que están a un mismo nivel, mientras que la contracción es metacrónica con respecto a las fibras musculares situadas más abajo, en respuesta a los estímulos correspondientes.

Las características funcionales del músculo liso son, como las de todos los músculos, la excitabilidad y la contractilidad. Los estímulos de la contracción son nerviosos, hormonales, etc., aunque uno de los estímulos más importantes es la distensión del órgano que produce estiramiento de las fibras musculares, como ocurre, por ejemplo, en la vejiga urinaria, el útero, el intestino. La contractilidad del músculo liso es lenta. Se reconoce un estado de semicontracción (tono) y contracciones rítmicas (p. ej., los movimientos peristálticos del intestino). Hay diferencias notables en las características fisiológicas del músculo liso de diversos órganos. En situaciones patológicas, un aumento de las contracciones del músculo liso es causa de dolores muy intensos llamados cólicos; por ejemplo, cólico renal (al penetrar un cálculo en las vías urinarias), "hepático" (obstrucción súbita del conducto cístico) o cualquier eventualidad que impida el tránsito normal de contenido intestinal (oclusión intestinal). El músculo liso de las arterias coronarias, de la aorta y de otras arterias puede adoptar el fenotipo secretor al elaborar moléculas que, en estados patológicos, colaboran en la formación de la placa aterosclerótica.

Desarrollo del sistema cardiocirculatorio

La pediatra escuchó de la madre el relato sobre un niño de aproximadamente un mes de vida, que se había tornado progresivamente inapetente y que al comer se agitaba mucho, hechos que se acompañaban de retardo de la ganancia de peso. Al examen, el pequeño paciente presentaba hepatomegalia y esplenomegalia y un soplo sistólico característico. El diagnóstico presuntivo fue de ***comunicación interventricular*** *(CIV), una* ***cardiopatía congénita*** *relativamente frecuente, acompañada de su complicación, la insuficiencia cardíaca.*

Sistema cardiovascular primitivo

El desarrollo de los vasos sanguíneos primitivos y de las primeras células de la sangre comienza a los 15-19 días en el mesodermo extraembrionario del saco vitelino y del alantoides (fig. 9-16). El proceso comienza con la aparición de cúmulos de células mesenquimáticas (angioblastos), llamados islotes sanguíneos. Dentro de estos

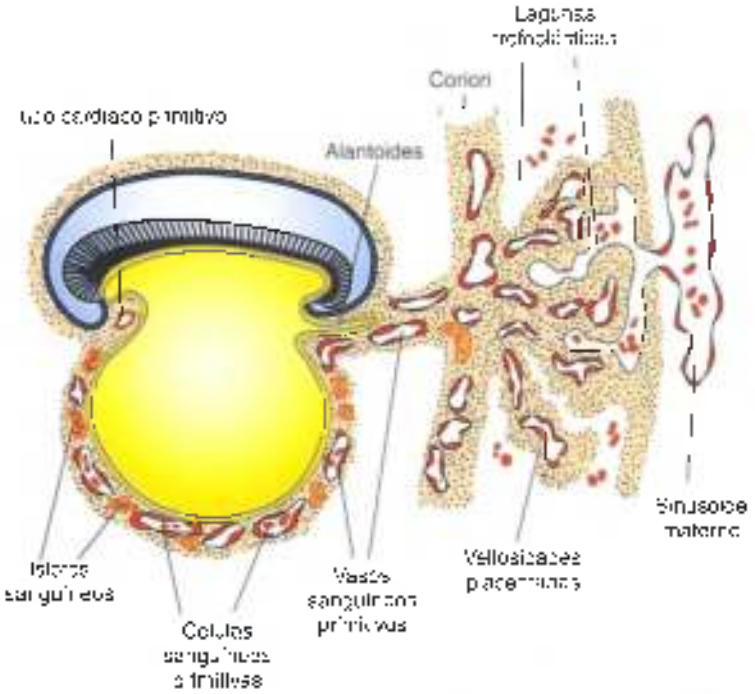

Fig. 9-16. Estructuras vasculares primitivas en un embrión humano y en la placenta a los 18-19 días de desarrollo.

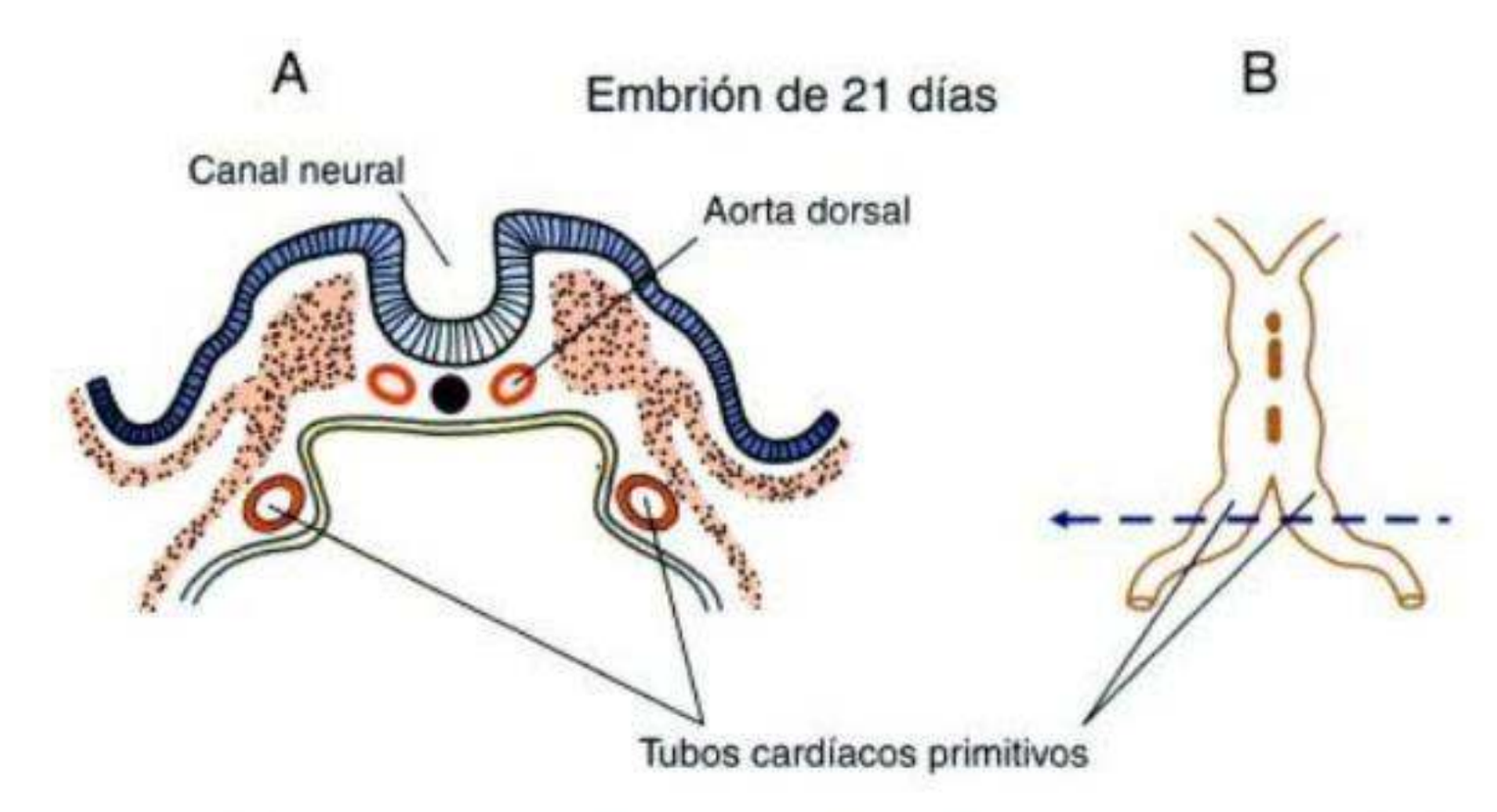

Fig. 9-17. Tubos cardíacos primitivos en un embrión humano de 21 días de desarrollo. **A.** Corte transversal, cuyo nivel señala en **B.**

uno de éstos se forman cavidades revestidas por **angioblastos**, que posteriormente se diferencian para constituir el endotelio vascular. Algunas de las células endoteliales de estos vasos primitivos se liberan hacia la luz y dan origen a las células sanguíneas primitivas.

Los vasos sanguíneos primitivos en un comienzo se hallan aislados entre sí y luego se fusionan para formar redes vasculares. Mientras tanto, el mesénquima circundante se diferencia en células de los tejidos muscular y conjuntivo que formarán las distintas túnicas de la pared vascular. De una manera similar se forman los **tubos cardíacos primitivos**. Durante la gastrulación, las primeras células que migran por el nódulo de Hensen hacia los costados y luego hacia la región cefálica pasan a ambos lados del conducto notocordal y al llegar a la línea media de la región más craneal del embrión establecen el **área cardiogénica**. En este sitio se forman dos **cordones cardíacos**, macizos y paralelos, que posteriormente se cavitan y convierten en los **tubos cardíacos primitivos** derecho e izquierdo (fig. 9-17).

Al producirse el plegamiento lateral del embrión, ambos tubos cardíacos se acercan entre sí y sus paredes se fusionan para formar el **tubo cardíaco único** o **corazón primitivo** (fig. 9-18). Simultáneamente, se produce el plegamiento cefálico y el tubo cardíaco gira hasta quedar en posición ventral con res-

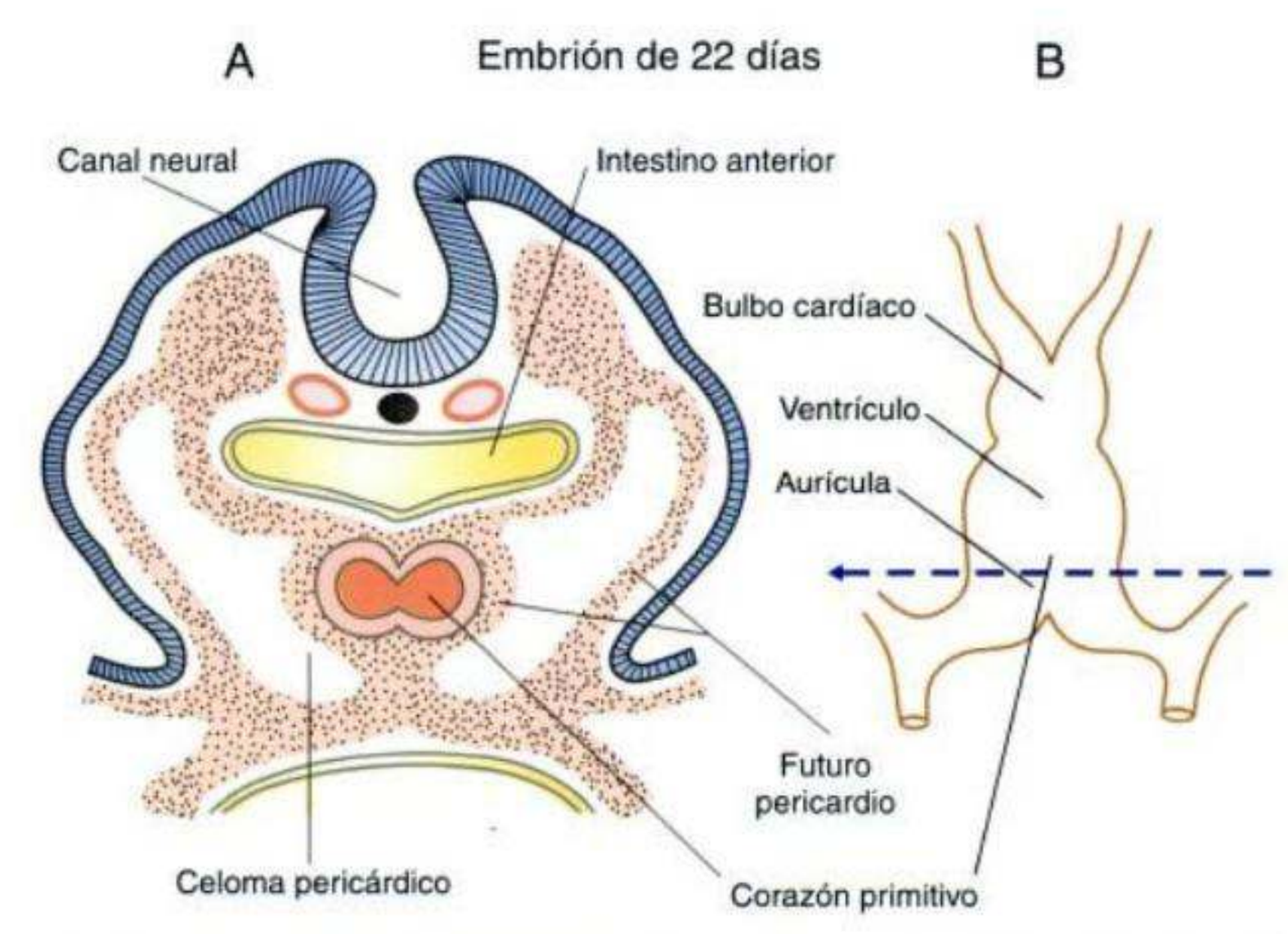

Fig. 9-18. Corazón primitivo en un embrión humano de 22 días de desarrollo.**A.** Corte transversal, cuyo nivel señala en **B.**

Copyrighted material

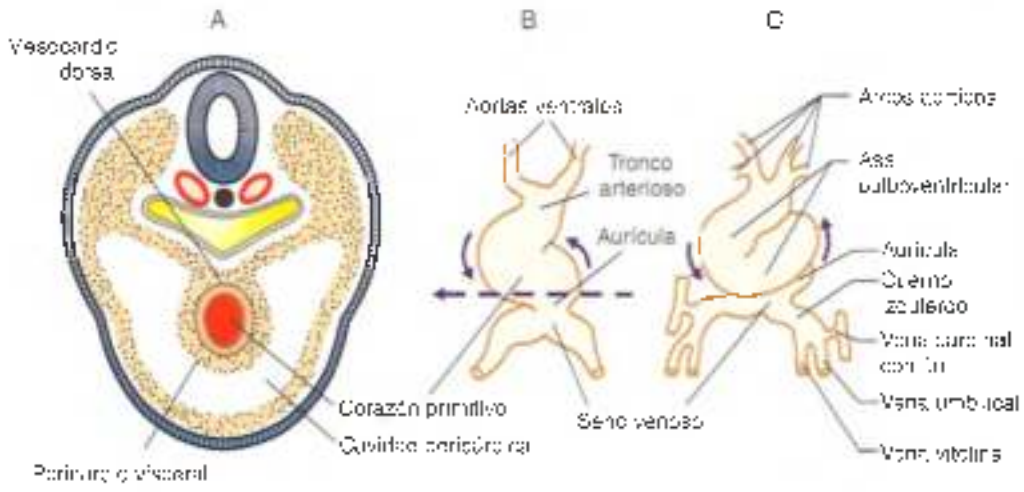

Fig. 9-19. Corazón en un embrión humano de 23-24 días de desarrollo. A. Corte transversal, cuyo nivel se señala en

pecto al intestino anterior y caudal con respecto a la membrana faríngea (véase cap. 6, "Plegamiento del embrión").

En una etapa más avanzada, el corazón primitivo, de forma tubular, sufre dos constricciones primarias y queda dividido en tres cavidades. Estas son, en sentido craneocaudal, el **bulbo cardíaco**, el **ventrículo** y la **aurícula** (fig. 9-18 B). Inmediatamente se desarrolla el **tronco arterioso**, en conexión con el bulbo cardíaco, y el **seno venoso**, como una cuarta cavidad a continuación de la aurícula (fig. 9-19 B).

El tronco arterioso se comunica cranealmente con los **arcos aórticos**. El seno venoso presenta dos expansiones laterales llamadas **cuernos** derecho e izquierdo que, por su región caudal, reciben las venas umbilicales que provienen de la placenta, las venas vitelinas que vienen del saco vitelino y las venas cardinales comunes que recogen la sangre de el cuerpo del embrión (figs. 9-19 C y 9-20). De manera, durante la cuarta semana del desarrollo queda formado el sistema cardiovascular primitivo y el corazón comienza a latir al establecerse la circulación fetoplacentaria primitiva, con lo cual inicia el funcionamiento del primer sistema orgánico del embrión.

El bulbo cardíaco y el ventrículo crecen más rápido que el resto del corazón primitivo, lo cual hace que éste se pliegue y adopte la forma de "L" (bulboventricular) y, más tarde, de "S". Al doblarse la aurícula y el seno venoso se ubican dorsalmente

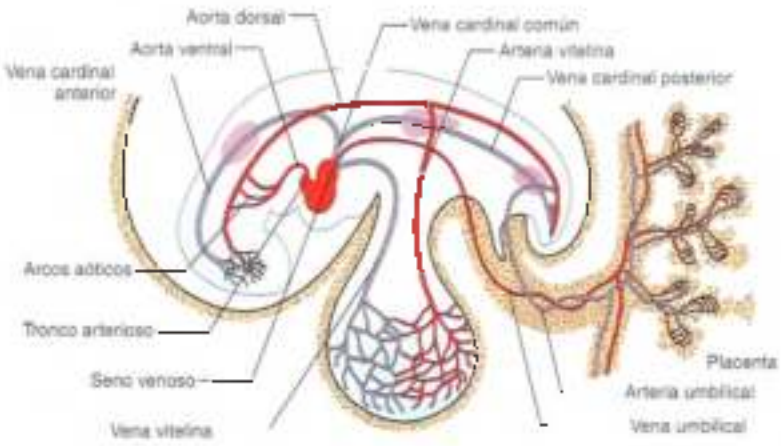

Fig. 9-20. Sistema vascular del lado izquierdo en un embrión humano de 25 días de desarrollo. Las áreas rosadas corresponden a los futuros vasos linfáticos. Nótese que la arteria umbilical lleva sangre venosa (azul) hacia la placenta, en tanto que la vena umbilical lleva sangre oxigenada (roja) hacia el embrión. (Compárese con las figs. 9-17 y 9-19).

Cuadro 9-1. ***Moléculas que participan en el desarrollo del corazón***

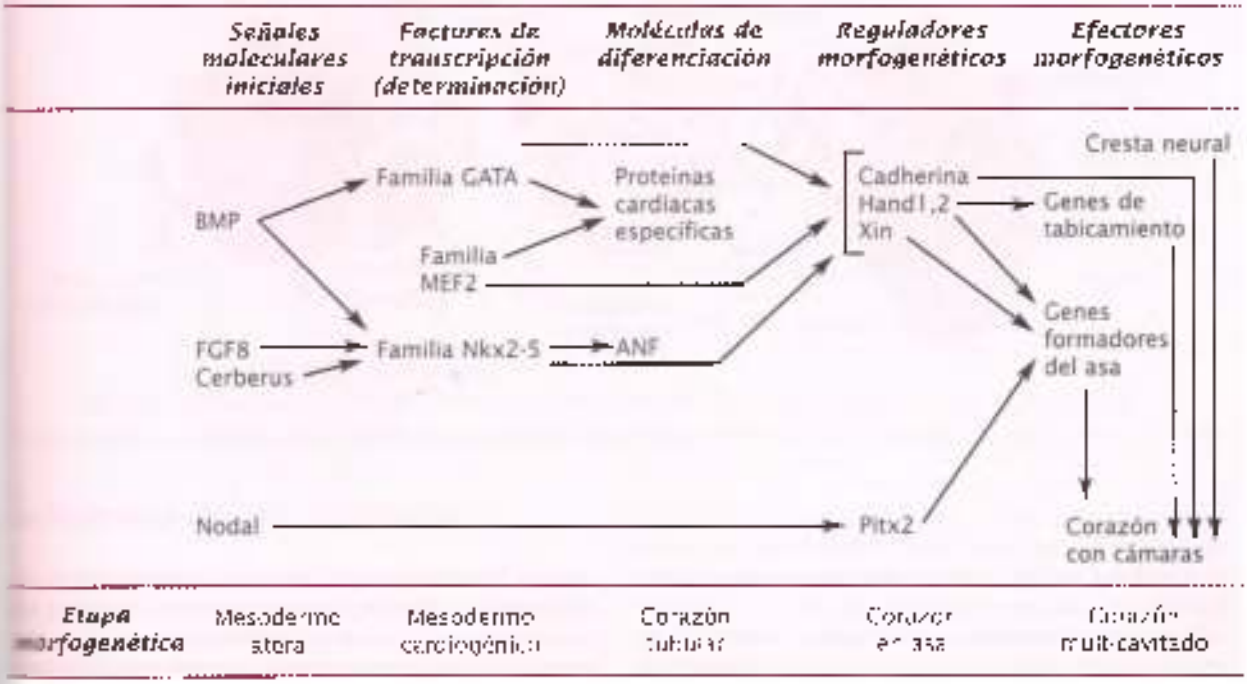

al tronco arterioso, el bulbo cardíaco y el ventrículo (véase fig. 9-19).

Estos cambios morfológicos del desarrollo cardíaco están regulados por la expresión de diversas familias moleculares encargadas de la determinación (compromiso) y la diferenciación de sus diferentes etapas (cuadro 9-1).

Desarrollo de las aurículas

Desde la mitad de la cuarta semana comienzan a desarrollarse engrosamientos mesodérmicos en la pared dorsal y ventral del conducto auriculoventricular: son las almohadillas endocárdicas, que se unen para formar los conductos auriculoventriculares derecho e izquierdo (figs. 9-21 y 9-22). Simultáneamente, desde la pared dorsocraneal de la aurícula primitiva se desarrolla una estructura laminar en forma de media luna, el *septum primum* (fig. 9-22 A y B). Este tabique crece hacia las almohadillas endocárdicas y deja una abertura llamada *foramen primum* (*foramen* agujero) que se va estrechando paulatinamente (véase fig. 9-22 A, B, C y D). Antes de ocluirse por completo, en la parte superior del septo aparecen varios orificios que luego confluyen para convertirse en el *foramen secundum* (véase fig. 9-22 C, D, E y F). Esto permite que continúe la comunicación entre las dos aurículas, ya que el crecimiento del *septum primum* terminará por obturar por completo el *foramen primum*.

Hacia el final de la quinta semana, a partir de la pared ventrocraneal de la aurícula se forma otra lámina semilunar, el *septum secundum*, que crece hacia las almohadillas endocárdicas, pasando por el lado derecho del *septum primum* (véase fig. 9-22 F, F, G y H). Este segundo tabique cubre el foramen secundum en el corazón y su borde libre deja una abertura llamada **orificio oval** o **agujero de Botal** (véase fig. 9-22 G). Posteriormente, la porción superior del septum primum se reabsorbe y la parte inferior funciona como una válvula del orificio oval (véase fig. 9-22 G y H). Esta válvula permite que la sangre circule desde la aurícula derecha hacia la aurícula izquierda, en vez de pasar al sistema pulmonar que se encuentra para desarrollarse durante todo el periodo fetal (véase cap. 14, "Circulación fetoplacentaria").

Al mismo tiempo que se forma el tabique interauricular se van produciendo cambios en el seno venoso. Debido al mayor desarrollo de su cuerno derecho, su pared pasa a formar parte de la aurícula derecha (fig. 9-23 A y B). Este aumento de tamaño le permite recibir toda la sangre que le llega desde la cabeza y el cuello por la vena cava superior y desde la placenta y regiones inferiores del cuerpo por la vena cava inferior (véase fig. 9-23 A y B). En tanto, la primitiva desembocadura del seno venoso en el centro de la aurícula primitiva (véase fig. 9-21) se ha desplazado hacia la zona que se convertirá en la aurícula derecha (véase figs. 9-22 A y 9-23). Por otra parte, el cuerno izquierdo disminuye relativamente

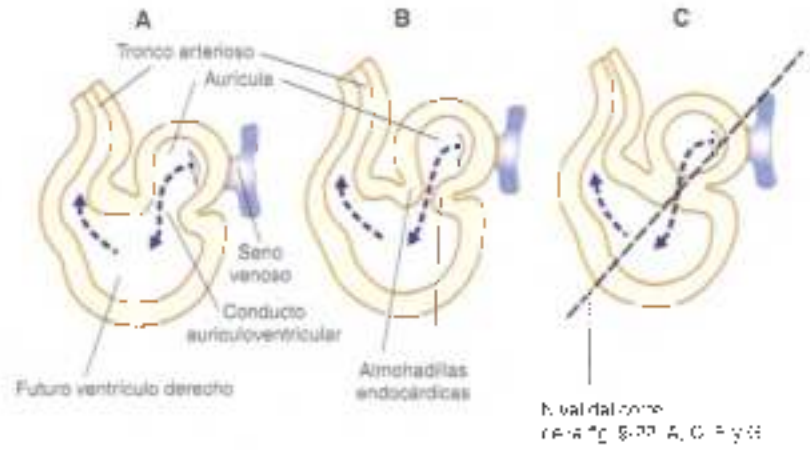

Fig. 9-21. Corte sagital del corazón en un embrión humano de 4-5 semanas de desarrollo, visto desde su lado izquierdo.

de tamaño y forma el **seno coronario** (véase fig. 9-23 A y B).

De manera simultánea, en la pared dorsal de la aurícula izquierda se produce una evaginación a partir de la cual se forma la **vena pulmonar primitiva común** que se divide hasta dar finalmente cuatro ramas (véase fig. 9-22 A). Durante el desarrollo ulterior, mientras que las paredes del seno venoso pasan a formar parte de la aurícula derecha, las paredes de la vena primitiva se van incorporando a la pared de la aurícula izquierda, hasta que las cuatro ramas de la vena pulmonar primitiva quedan comunicadas directamente con la pared auricular y constituyen de esta forma en las **venas pulmonares** (véase fig. 9-22 C, E, G y 9-23).

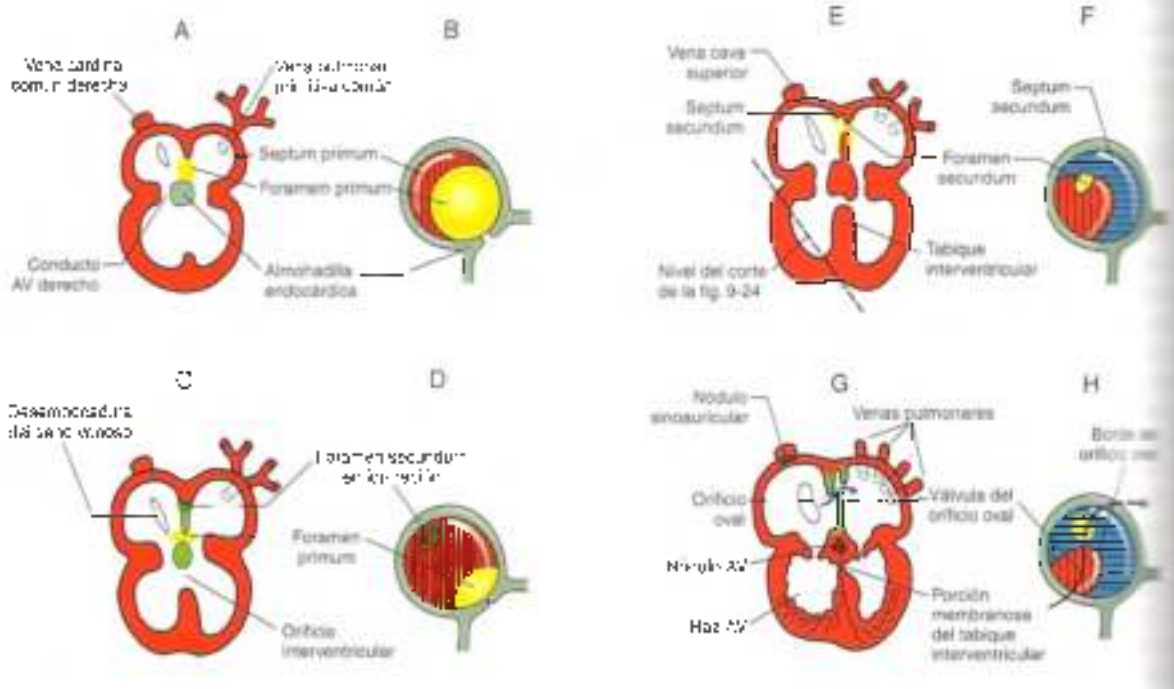

Fig. 9-22. Desarrollo de aurículas y ventrículos del corazón de un embrión humano de 4-5 semanas de desarrollo. Los cortes frontales (A, C, E y G) están orientados en la figura 9-21. Los cortes sagitales (B, D, F y H), ilustrando la fusión de la comunicación interauricular están vistos desde la aurícula derecha. AV, auriculoventricular.

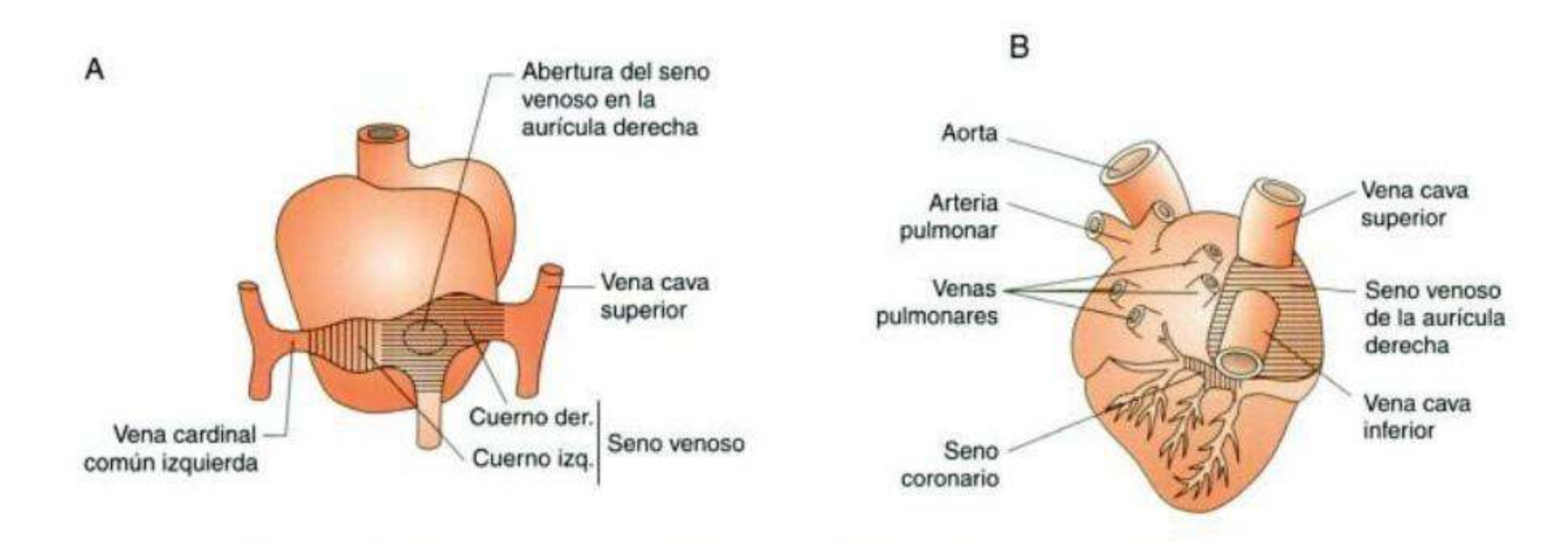

Fig. 9-23. Vista dorsal del corazón de un embrión humano a las 4 (**A**) y 8 (**B**) semanas de desarrollo.

Desarrollo de los ventrículos

Durante la quinta semana del desarrollo se producen proliferaciones del tejido subendocárdico a lo largo del tronco arterioso y el bulbo cardíaco que forman las **crestas endocárdicas** que los recorren en sentido longitudinal y en forma helicoidal (figs. 9-24 A y 9-25). Cuando los bordes libres de las crestas se fusionan queda constituido el **tabique aortopulmonar** que divide al bulbo cardíaco y al tronco arterioso en dos conductos arteriales: **aorta** y **tronco pulmonar** (véase fig. 9-24 B). A medida que avanza el desarrollo, el bulbo cardíaco se incorpora a las paredes de los ventrículos y forma la parte superior del ventrículo derecho (cono arterioso) y del izquierdo (vestíbulo aórtico).

Al mismo tiempo, a partir del extremo caudal del ventrículo primitivo se desarrolla el **tabique interventricular**. Este septo crece en dirección craneal hacia las almohadillas endocárdicas fusionadas y deja un orificio interventricular que comunica ambos ventrículos (véanse figs. 9-22 A, C y E y 9-24 B). Al final de la séptima semana se produce el cierre del orificio interventricular al unirse los tejidos subendocárdicos de las crestas bulbares derecha e izquierda con las almohadillas endocárdicas (véase fig. 9-24 B). A partir de esta última estructura se forma la porción membranosa del tabique interventricular, que se fusiona con el tabique interventricular y con la porción muscular del tabique interventricular que se había desarrollado con anterioridad (véase fig. 9-22 G).

El tejido conjuntivo y muscular que forma la pared de las grandes arterias, así como el tabique que separa la circulación pulmonar de la aórtica, deriva de una población de **células de la cresta neural** (véanse recuadro 9-5 y cap. 6). Asimismo, la formación del "asa cardíaca" cambia la polaridad cefalocaudal del corazón primitivo en una polaridad derecha-izquierda del organismo adulto (véanse figs. 9-18 y 9-19). La formación del asa cardíaca depende de la expresión de las proteínas **Nodal** y **Lefty** que establecen el patrón bilateral del embrión. En el esbozo cardíaco, durante la formación del asa, la pro-

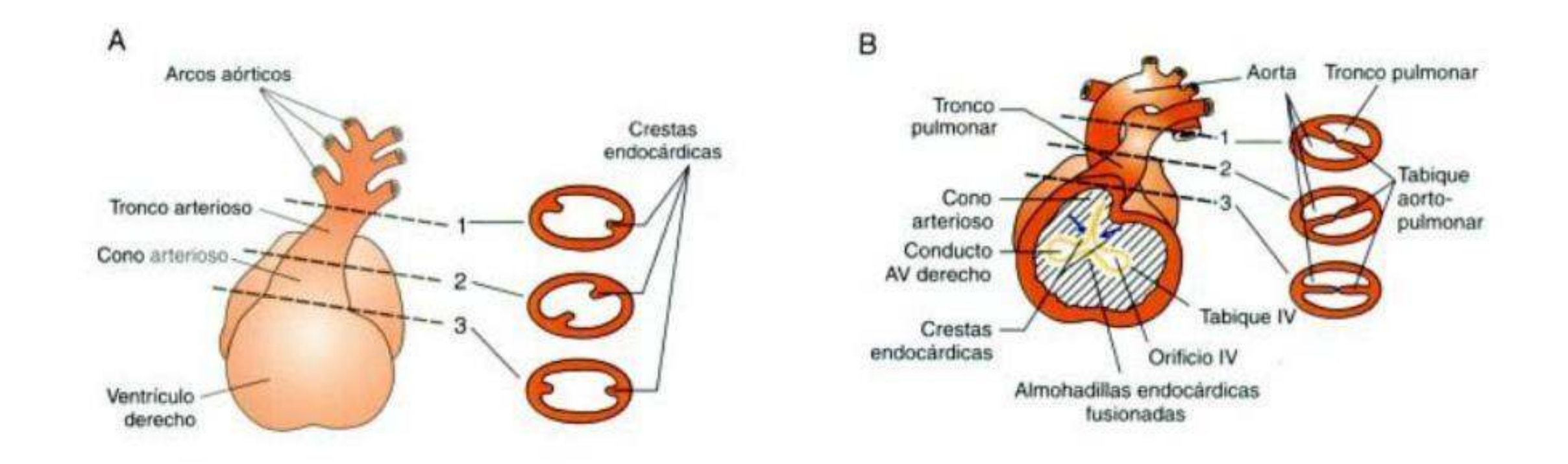

Fig. 9-24. Desarrollo de los ventrículos y del tabicamiento aortopulmonar. Nivel del corte en **B**, señalado en fig. 9-22 **E**. AV: aurículoventricular. IV: interventricular. Los números señalan cortes transversales.

Copyrighted material

teína **Nkx2-5** regula el factor de transcripción **Hand-1**, que se expresa en el futuro ventrículo izquierdo, y el factor **Hand-2**, que lo hace en el ventrículo derecho (véase cuadro 9-1), lo cual es esencial para la correcta formación de ambos ventrículos. (Los peces, que tienen un solo ventrículo expresan un solo tipo de proteína Hand.) También el factor de transcripción **Pitx2** (expresado solamente del lado izquierdo) es importante en la formación del asa cardíaca y regula la expresión temporal de la proteína **flectina** de la matriz extracelular, que regula la tensión física lateral del corazón en desarrollo.

Formación de las válvulas cardíacas

Las **válvulas semilunares** (**aórtica** y **pulmonar**) y las **válvulas auriculoventriculares** (**mitral** y **tricúspide**) se desarrollan de manera similar. Alrededor de los orificios correspondientes a las futuras válvulas se produce una proliferación de tejido mesenquimático subendocárdico por cada una de las valvas. Estos engrosamientos de la pared se excavan por su superficie aórtica y pulmonar, en el caso de las válvulas semilunares (fig. 9-26), o por su superficie ventricular, en el caso de las válvulas auriculoventriculares (fig. 9-27).

De esta manera, las valvas se van remodelando hasta quedar constituidas por una delgada lámina, con su borde libre orientado en el sentido de la corriente sanguínea. En el caso de las válvulas auriculoventriculares, el borde libre de sus valvas permanece parcialmente unido a la pared ventricular mediante fibras musculares que luego se diferencian en los **músculos papilares** y las **cuerdas tendinosas**.

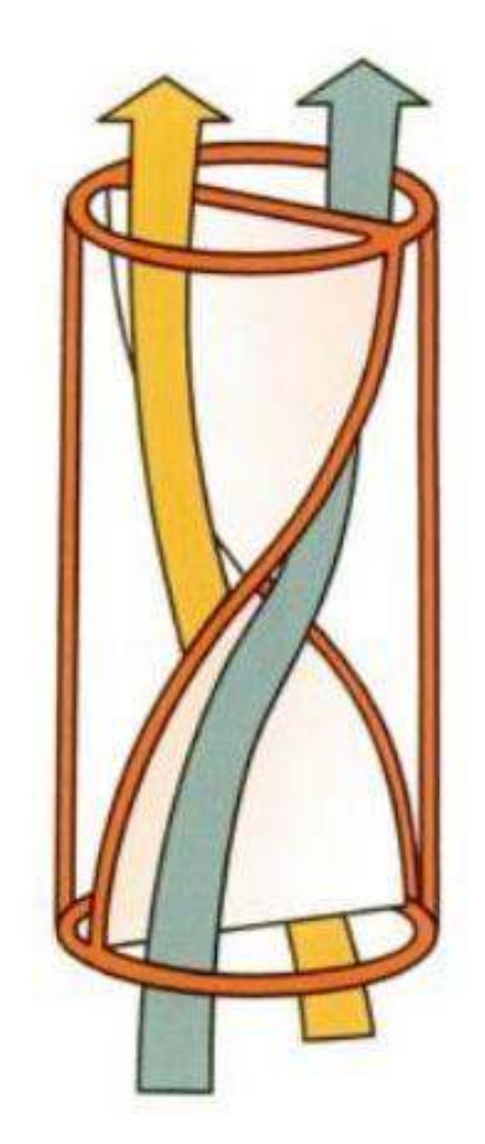

Fig. 9-25. Tabicamiento aortopulmonar a partir del desarrollo helicoidal de las crestas endocárdicas.

Recuadro 9-5
Las células de la cresta neural cardíacas



Aportes básicos

El origen de estructuras cardíacas a partir de una población de células de la cresta neural (CCN) que emerge del tubo neural a nivel de los primeros 3-4 pares de somitas fue una contribución de trabajos relativamente recientes del grupo de investigación dirigido por la doctora M. L. Kirby (Kirby y Waldo, 1990; Waldo y cols., 1998). Asimismo, se ha observado en mamíferos que las CCN "cardíacas" expresan el gen Pax3, cuya mutación está asociada con la persistencia del tronco arterioso (falta de tabicamiento entre las arterias aorta y pulmonar), y defectos en el timo, la tiroides y las paratiroides (Conway y cols., 1997, 2000), glándulas estrechamente asociadas con el desarrollo de las CCN. Recientemente, también se ha sugerido que durante la etapa migratoria las CCN establecen algún tipo de comunicación entre ellas, lo cual sería importante para la coordinación de sus movimientos en el desarrollo cardíaco.

Desarrollo del sistema de conducción

El sistema de conducción del corazón se diferencia a partir del músculo cardíaco y se puede observar, hacia el final del período embrionario, inmediatamente por debajo del endocardio. Por lo tanto, las primeras contracciones rítmicas del corazón, al final de la tercera semana, e inicio de la cuarta, serían de origen muscular puro.

En las primeras etapas del desarrollo cardíaco, el tejido muscular de las aurículas se continúa en forma ininterrumpida con el de los ventrículos. Posteriormente, entre ambas regiones, en el conducto auriculoventricular, se diferencian un tejido fibroso y un pequeño fascículo muscular. Esta banda miocárdica de conexión se transforma en las **fibras de Purkinje** del **haz auriculoventricular**, que se distribuye en el tabique aurículoventricular y las paredes ventriculares. El **nódulo auriculoventricular** se diferencia en la parte más caudal del tabique interauricular y el **nódulo sinoauricular** se desarrolla en la pared de la aurícula derecha, cerca de la de-

Copyrighted material

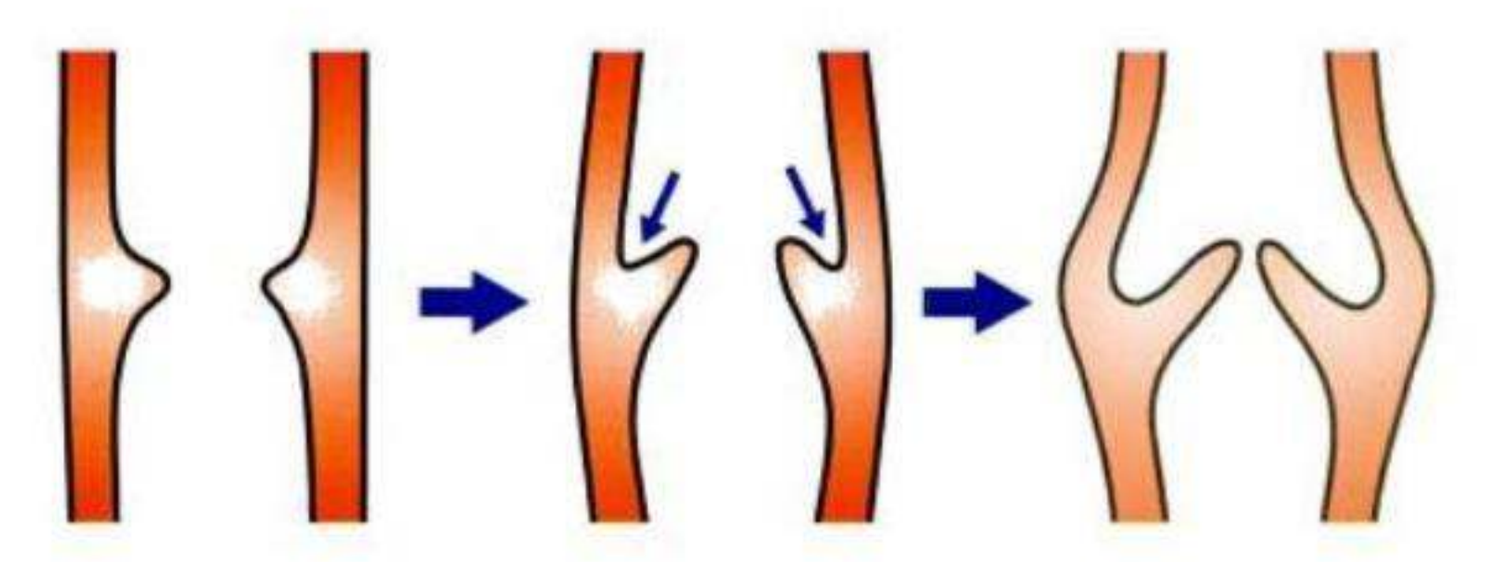

Fig. 9-26. Desarrollo de las válvulas cardíacas semilunares.

sembocadura de la vena cava superior (véase fig. 9-22 G).

Formación del pericardio

Alrededor de los 20 días del desarrollo, los espacios celómicos del mesodermo intraembrionario se fusionan para formar el celoma intraembionario (véase cap. 6). En el extremo cefálico, por delante de la membrana faríngea y sobre el área cardiogénica, se establece una comunicación en herradura entre el celoma intraembrionario derecho y el izquierdo, que forma la **cavidad pericárdica primitiva** (fig. 9-28). Posteriormente, durante el plegamiento del embrión, esta región del celoma envuelve al corazón y lo acompaña en su desplazamiento hasta ubicarse ventralmente al intestino anterior y caudalmente a la membrana faríngea (véase cap. 6).

El corazón, rodeado por el **pericardio visceral**, está suspendido dentro de la cavidad pericárdica, adherido a la pared dorsal del tórax por el **mesocardio dorsal** (véase fig. 9-19 A). Al desaparecer este meso al final de la cuarta semana, el corazón queda sostenido por sus grandes vasos.

SISTEMA CARDIOCIRCULATORIO

El joven residente recibió una evidente emergencia: su paciente, un hombre de 60 años, presentaba un dolor intenso en la región precordial que se irradiaba al brazo izquierdo. Era obeso, con antecedentes de tabaquismo e hipercolesterolemia, según una rápida lectura de sus antecedentes. El diagnóstico presuntivo fue de oclusión coronaria, con infarto de miocardio en evolución.

Organización histológica y funcional del corazón y los vasos sanguíneos

En todos los vertebrados, incluido el ser humano, los líquidos orgánicos están distribuidos en cuatro compartimientos: **plasma sanguíneo**, **linfa**, **líquido intersticial** y **líquido intracelular**, separados por límites semipermeables, constituidos por diversas membranas celulares. El plasma sanguíneo y la linfa circulan en un flujo unidireccional dentro de los sistemas circulatorios sanguíneo y linfático, respectivamente.

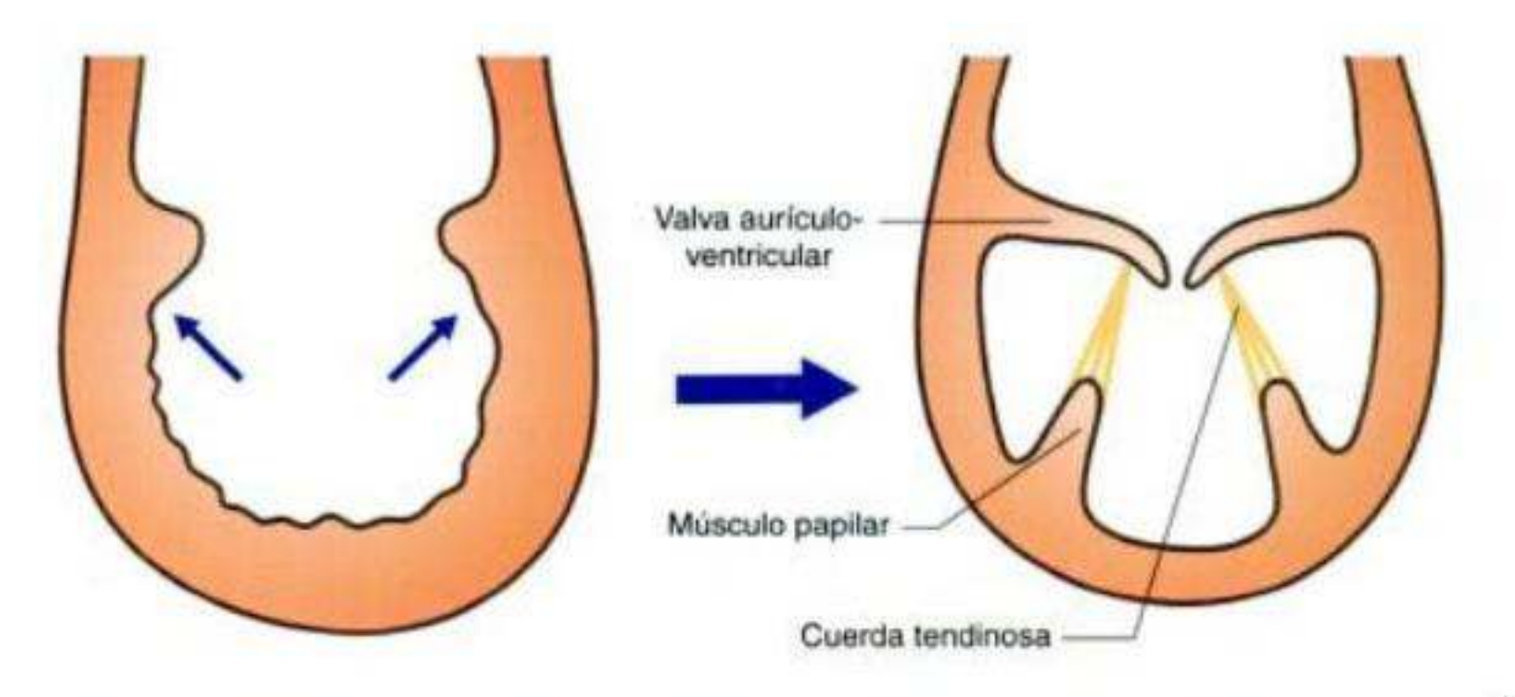

Fig. 9-27. Desarrollo de las válvulas cardíacas auriculoventriculares.

Copyrighted material

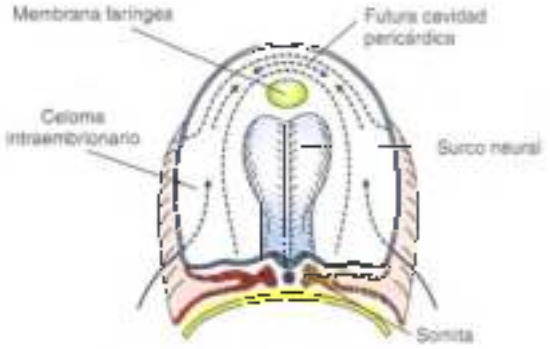

Fig. 9-28. Desarrollo inicial de la cavidad pericardiaca primitiva en un embrión humano de 21 días de desarrollo seccionado a nivel de la primera somita.

El corazón se relaciona con: 1) la circulación mayor o circulación sistémica, compuesta por el ventrículo izquierdo y la arteria aorta y sus ramas, así como las venas de los diversos órganos que se reúnen en las venas cavas que desembocan en la aurícula derecha y 2) la circulación menor o circulación pulmonar, formada por el ventrículo derecho, la arteria pulmonar y sus ramas y las venas pulmonares que desembocan en la aurícula izquierda. Nótese que ambos circuitos se inician en uno de los ventrículos pero terminan en la aurícula del lado opuesto.

Asimismo, en ambos circuitos, el intercambio de gases, metabolitos y carbolitos entre la sangre y los demás tejidos se realiza principalmente en los territorios donde se distribuyen los capilares y las vénulas. Allí, el oxígeno y las sustancias nutritivas, así como las vitaminas y las hormonas, pasan de la sangre al líquido intersticial y luego, a través de las diversas membranas plasmáticas involucradas, a las células. El dióxido de carbono y otras sustancias de desecho como el agua, la urea, el ácido úrico que la célula elimina pasan en sentido inverso, a través del líquido intersticial, de la pared de la porción distal de los capilares y de las vénulas a la sangre.

En la circulación menor, en el territorio de la red capilar y venosa de los pulmones, el dióxido de carbono es eliminado al tiempo que se produce la oxigenación de la sangre (hemoglobina/oxihemoglobina) en el proceso denominado hematosis.

Como ya mencionamos, el sistema circulatorio, en asociación con el sistema nervioso, contribuye a la comunicación entre todos los componentes del organismo, como también a su integración, al asegurar la distribución de metabolitos celulares a través de todos los tejidos y las células.

Todo el aparato cardiovascular (CV) está tapizado en su superficie interior por un epitelio plano simple, el endotelio, que se asienta sobre una membrana basal. Veremos que tanto las características ultraestructurales del endotelio como las de la membrana basal varían en los distintos segmentos del aparato CV. El endotelio y la membrana basal forman parte de la íntima o capa interna de todos los vasos sanguíneos, así como del **endocardio**. Los capilares y las vénulas están formados casi únicamente por endotelio y membrana basal. El resto de los vasos, así como el corazón, presentan otras capas denominadas media y externa (o adventicia), cuya estructura histológica varía de manera notable en los diversos niveles del sistema CV. La morfología tiene conexión estrecha con la actividad funcional de cada uno de ellos.

CORAZÓN

Se recomienda revisar la anatomía del corazón y de los grandes vasos y la morfofisiología del músculo cardíaco en el apartado precedente. La pared del corazón está formada por el **endocardio**, por fuera del cual hay una voluminosa capa media, el **miocardio**, y una capa externa delgada, el **epicardio**, que es una de las dos capas del **pericardio**, la membrana serosa que envuelve el corazón.

Endocardio

El endocardio está constituido por células poligonales que contornean el endotelio vascular, una membrana basal y el tejido conjuntivo subyacente. Revisaremos separadamente las cámaras derecha e izquierda del corazón y el grosor del endocardio, variable en diferentes zonas. Esto se interpreta como una adaptación funcional. Así, es delgado en el ventrículo derecho y mucho más grueso en la aurícula izquierda (fig. 9-29). El tejido conjuntivo subendocárdico contiene cantidades variables de fibras elásticas que pueden llegar a formar verdaderas láminas. También pueden observarse fibras musculares lisas. El tejido conjuntivo laxo subendocárdico posee fibras colágenas que se continúan con las del miocardio y así establecen una relación íntima entre éste y el endocardio. En el subendocardio se encuentra el sistema conductor del corazón, vasos sanguíneos y nervios.

Las **válvulas cardíacas** son repliegues del endocardio. Se componen esencialmente de dos láminas de endocardio y un estrato de tejido conjuntivo denso que forman el esqueleto de las válvulas y se insertan en el **anillo fibroso** del orificio cardíaco correspondiente, donde éste puede tener un aspecto condroide, ya que la sustancia fundamental es basófila y las células son redondeadas o fusiformes (véase fig. 9-29). Cerca de la base de las válvulas suele haber escasas fibras musculares

res lisas, capilares sanguíneos y macrófagos. Los bordes libres de las **válvulas** o **cúspides** están conectados con los **músculos papilares** mediante varias cuerdas fibrosas, llamadas **cuerdas tendinosas**. Estas cuerdas, al igual que el cordado de los paracaídas, impiden que las válvulas se reviertan cuando aumenta la presión intraventricular durante la **sístole**. En la parte media del borde libre, cada cúspide exhibe un pequeño engrosamiento ovoide, el **nódulo**. En las **cúspides semilunares**, la cara arterial está reforzada por fibras colágenas y elásticas que evitan el reflujo retrógrado del flujo sanguíneo cuando se cierran las válvulas. En las válvulas no hay linfáticos ni nervios.

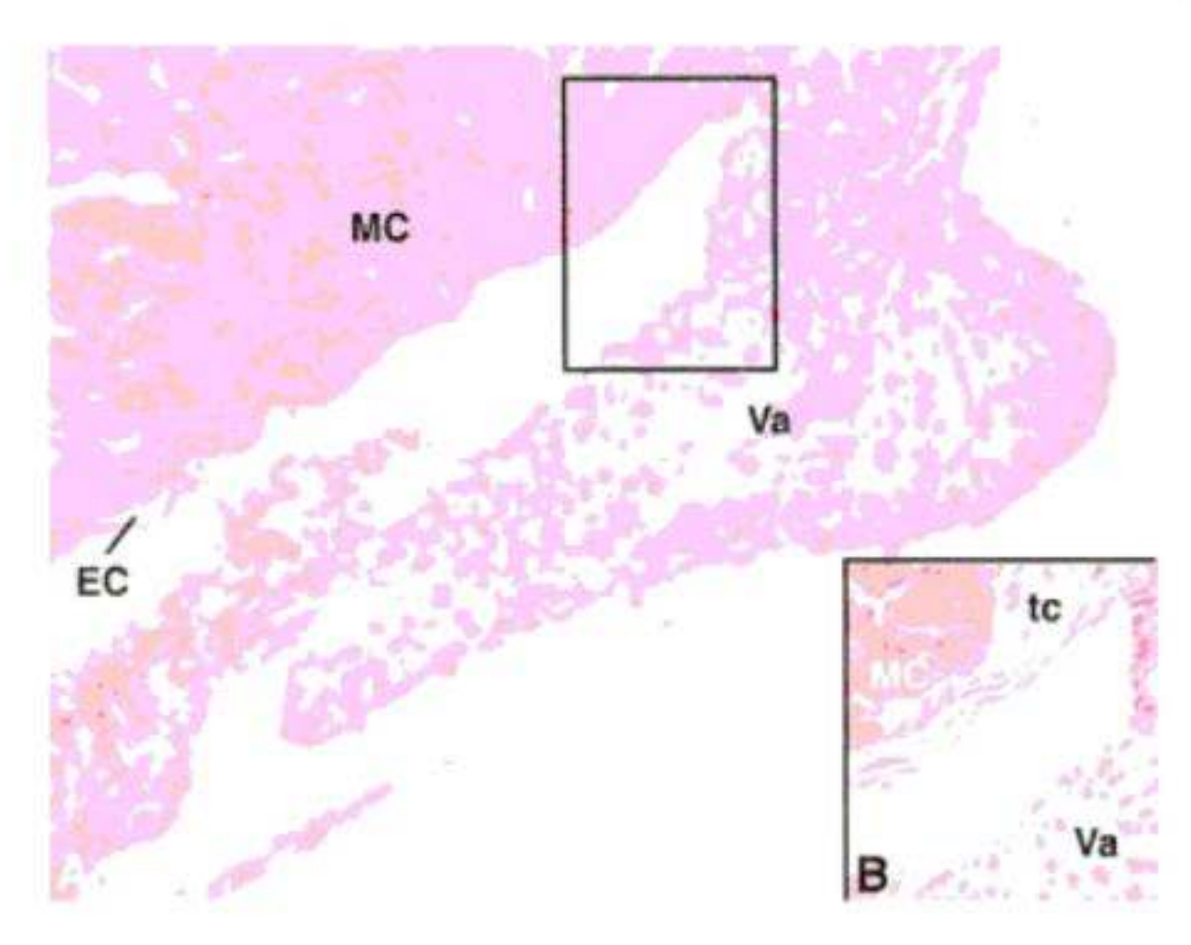

Fig. 9-29. A. Microfotografía de una válvula aórtica, HE 400×. En **B**, el recuadro señalado, a mayor aumento y teñido con la técnica de Masson, ilustra el tejido conjuntivo en azul (tc), que es más abundante en la inserción de la base de la válvula. *MC*, miocardio; *EC*, endocardio; *Va*, válvula.

Miocardio

La túnica media del corazón o **miocardio** contiene tres tipos principales de tejido: ***a***) miocardio propiamente dicho, ***b***) **sistema de conducción** y ***c***) **esqueleto cardíaco**. El primero está formado por **tejido muscular estriado cardíaco**, ya descrito (véanse figs. 9-12 y 9-13). La pared miocárdica es más delgada en las aurículas y más gruesa en los ventrículos. El miocardio está dispuesto en haces y capas de estructura compleja en íntima relación con el tejido conjuntivo junto con un *gran número de capilares*, una adaptación funcional a la gran demanda de oxigenación de este tejido. Este tejido conjuntivo es muy rico en fibroblastos y su número aumenta con la edad. Los miocitos cardíacos y los fibroblastos forman extensas redes en el corazón, con numerosas uniones de tipo nexo entre ellos que favorecen la integración funcional del tejido y es ricamente inervado (fig. 9-30 D).

En las aurículas, el tejido muscular forma una especie de encaje; microscópicamente se visualizan pliegues prominentes semejantes a los dientes de un peine, de allí su nombre de músculos **pectinados** (*pectine*: peine). En los ventrículos, los haces musculares circunscriben a las cámaras de una manera compleja, predominantemente helicoidal. Tanto en las aurículas como en los ventrículos, el músculo se dispone en capas superficiales y profundas. La mayoría de las fibras musculares están insertas en el **esqueleto cardíaco**, especialmente en los anillos fibrosos de tejido conjuntivo denso. Componentes de tejido conjuntivo laxo rodean el músculo y reciben el nombre de **perimisio**, que se continúa con el **endomisio** interfibrilar. A partir de células mesenquimáticas de este tejido conjuntivo laxo, se desarrollan los procesos de reparación cicatrizal luego de una lesión (por lo general isquémica), ya que la regeneración de las células musculares cardíacas es, a pesar de la incipiente investigación en ***células madres***, prácticamente nula.

El corazón como glándula endocrina

Las **células miocárdicas endocrinas** están localizadas principalmente en las **aurículas** y en el **septum ventricular**. Los diversos péptidos que sintetizan estos **cardiomiocitos endocrinos** reciben en conjunto la denominación de factor natriurético auricular (ANF) (véase "Miocardio"). Su importancia también radica en que estas moléculas son utilizadas como **marcadores** para identificar varias disfunciones cardiovasculares (véase recuadro 9-4).

Sistema de Purkinje

El **sistema de conducción**, junto con los **nódulos**, comanda el automatismo del corazón. Son células musculares cardíacas especializadas que regulan la contracción de las aurículas y los ventrículos en una secuencia rítmica adecuada. Las células nodales son de menor tamaño que las auriculares, contienen menos miofilamentos no muy organizados, no poseen discos intercalares y el endomisio contiene mucho tejido elástico.

La otra variedad de miocélula conductora es la **célula de Purkinje**, que posee uno o dos núcleos, es de tamaño mayor que las ventriculares, su sarcoplasma es más abundante, al igual que el glucógeno, tiene un número mayor de mitocondrias, pero escasos miofilamentos que se agrupan en la periferia, y carecería de tubos T. Desarrolla discos intercalares con numerosos nexos y *zonula occludens* muy

Copyrighted material

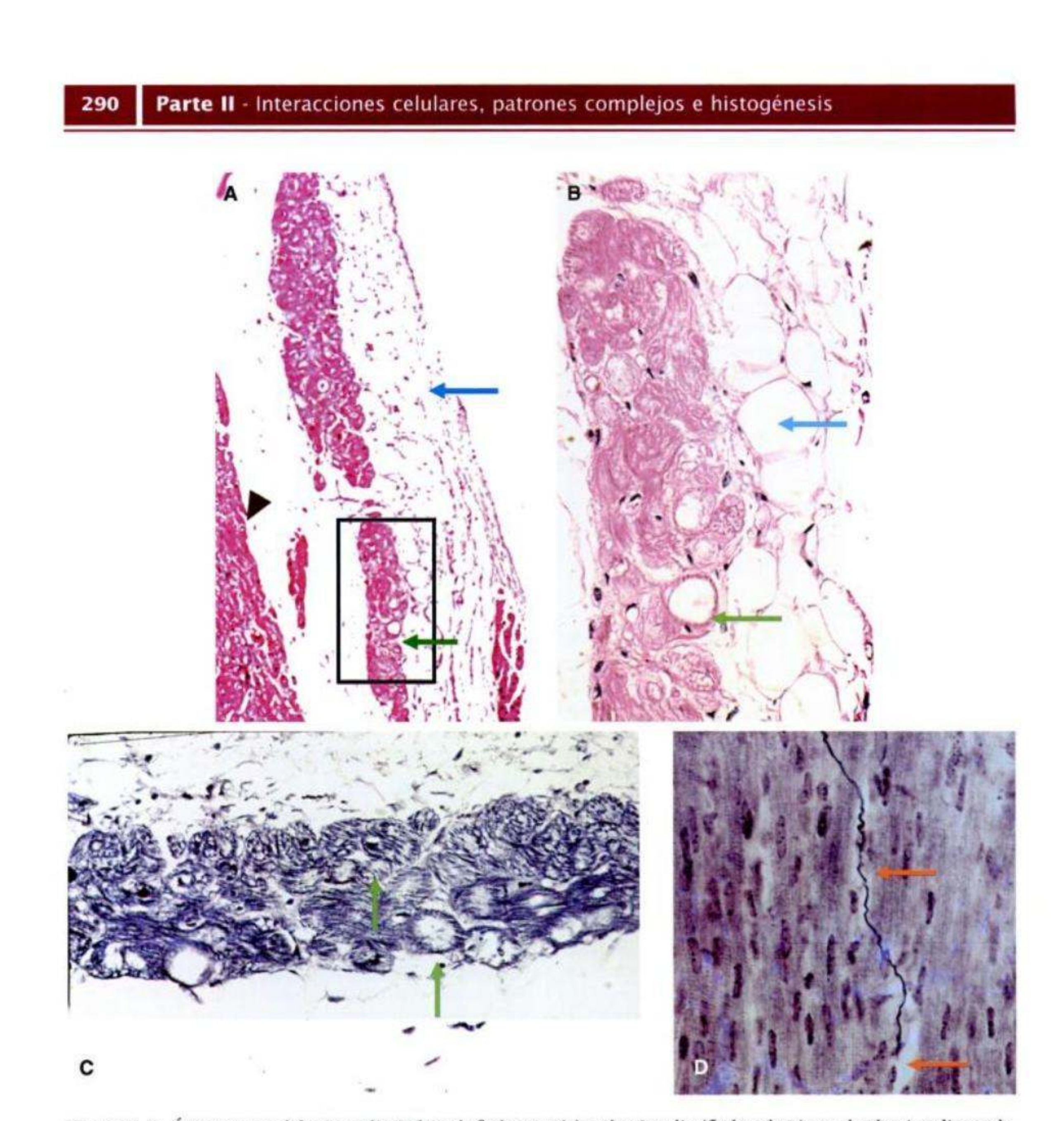

Fig. 9-30. **A.** Área externa del miocardio (*cabeza de flecha marrón*) y el epicardio (*flecha celeste*); en el subepicardio se observan manojos de fibras de Purkinje cortadas transversal y oblicuamente (*flecha verde*). HE 400×. **B.** El área recuadrada en **A** muestra detalles de las fibras de Purkinje, cuyo sarcoplasma es vacuolado y las miofibrillas se agrupan en la periferia (*flecha verde*), y tejido adiposo (*flecha celeste*). 400×. **C.** Una imagen semejante a **B**, con tricrómico de Masson (*flechas verdes*). 400×. **D.** Recorrido de un terminal axónico (*flechas rojas*) que inerva miocitos cardíacos cortados longitudinalmente. HE 400×.

densas y es de conducción muy rápida (véase fig. 9-30 A, B y C).

El esqueleto cardíaco

Es el soporte fibroso en el cual se insertan las válvulas y los músculos del corazón. Su parte principal es una masa de tejido conjuntivo denso organizado en forma anular, los **anillos fibrosos**. Entre ambos grupos de anillos hay masas adicionales de tejido conjuntivo denso, los **trígonos fibrosos**. La parte superior del tabique auriculoventricular está formada por una pared fibrosa, el **tabique membranoso**. En los anillos hay también fibras elásticas y adipocitos. En los trígonos fibrosos hay islas de tejido

Copyrighted material

conjuntivo. Excluyendo las áreas descritas de este tejido conjuntivo denso, que es bien circunscrito, la aparición de tejido conjuntivo en el corazón es **patológica**; generalmente indica isquemia aguda, con una cicatriz como secuela, o bien fibrosis difusa, como consecuencia de una isquemia crónica.

Epicardio

Está formado por un **mesotelio**, o sea, una capa de células aplanadas que conforman una de las serosas del organismo. Su superficie es lisa, brillante y húmeda. Por debajo hay una capa delgada de tejido conjuntivo que contiene vasos sanguíneos y nervios, además de fibras elásticas (véase fig. 9-30).

El epicardio es la **capa visceral** del **pericardio**, cuya **capa parietal** tiene la estructura general de las serosas. También su superficie es húmeda. Esto permite el suave deslizamiento de ambas superficies durante la sístole así como en la diástole, que es el período de relajación del músculo cardíaco; en consecuencia y en condiciones normales, estos movimientos son inaudibles a la auscultación.

Vasos cardíacos intrínsecos o *vasa vasorum* cardíacos

Sistema coronario

La irrigación propia del corazón está notablemente desarrollada y la conforman las gruesas **arterias coronarias** y sus derivaciones, que son las primeras ramas de la aorta. Dado que nutren al corazón, es fácil conceptualizar que son *vasa vasorum* (latín: *vasos de los vasos*) del órgano, ya que éste está conformado, a su vez, por dos vasos modificados que durante el período embrionario se fusionaron. Las dos arterias coronarias son de la variedad elástica, cuyas características veremos más adelante. Sus ramificaciones transcurren por el pericardio y sus ramificaciones menores se dirigen perpendicularmente, en un corto trayecto, a irrigar el miocardio subyacente. Allí conforman una vasta y rica red capilar.

Los capilares confluyen en venas de calibre progresivamente mayor que drenan en el **seno carotídeo** y en las **venas cardíacas anteriores** que drenan en la aurícula derecha. Si bien hay anastomosis entre pequeños vasos del epicardio y el sistema coronario, el territorio irrigado por cada ramificación coronaria es exclusivo; por ello se denominan **arterias terminales** y su oclusión aguda causa la necrosis isquémica del área irrigada (**infarto de miocardio**) con reparación por cicatrización con tejido conjuntivo y consiguiente pérdida de la función contráctil de la zona lesionada (véase recuadro 9-3). La densidad total del lecho sanguíneo microvascular es mayor en el miocardio que en el músculo esquelético. Como los vasos se comprimen durante las contracciones sistólicas, el flujo coronario es mayor durante la diástole que durante la sístole.

Inervación

El corazón recibe fibras mielínicas y amielínicas de origen simpático y parasimpático. Forman plexos en cada capa del corazón. Las terminaciones forman uniones neuromusculares sólo a nivel auricular (véase fig. 9-30 D). En el músculo auricular hay **barorreceptores**. El nervio vago disminuye el número de latidos por minuto (bradicardia), mientras que los nervios simpáticos los aumentan (taquicardia).

Entre otras implicaciones médicas, es importante mencionar que todas las capas del corazón se afectan en numerosas situaciones patológicas, además del infarto. En ciertos procesos inflamatorios como el reumatismo poliarticular agudo, pueden afectarse las tres capas (endocarditis, miocarditis, epicarditis). Ciertos virus y parásitos como *Tripanosoma cruzi* también dañan el miocardio (véase recuadro 9-3).

Las fibras musculares cardíacas pueden aumentar de diámetro y longitud (hipertrofia) en respuesta a cambios patológicos como la **hipertensión arterial**. Las hojas visceral y parietal del pericardio, por procesos patológicos, pueden presentar adherencias entre sí (pericarditis) que dificultan en mayor o menor grado la contracción cardíaca.

VASOS SANGUÍNEOS

El sistema cerrado de los vasos sanguíneos está constituido por las **arterias** que conducen la sangre desde el corazón distalmente hacia el lecho capilar sistémico o pulmonar. Es en los **capilares** donde se produce una parte importante del intercambio gaseoso y ellos representan alrededor del 80% del lecho vascular; drenan en **vénulas** y éstas a su vez en **venas** de calibre progresivamente mayor. Desembocan finalmente en las **venas cavas** (**superior** e **inferior**) y éstas, a su vez, en la **aurícula derecha**.

Capilares

Los **capilares** unen las arteriolas con las vénulas. Cuando la sangre alcanza los capilares, la presión sanguínea en éstos ha caído notablemente. Por eso, la pared de los capilares no necesita los componentes que se encuentran en los vasos de mayor calibre. Su estructura es simple y adecuada para las vitales funciones de intercambio que tienen lugar a través de sus paredes.

El calibre de los capilares es muy pequeño, de allí su nombre, que quiere decir cabello. Su diámetro es

Copyrighted material

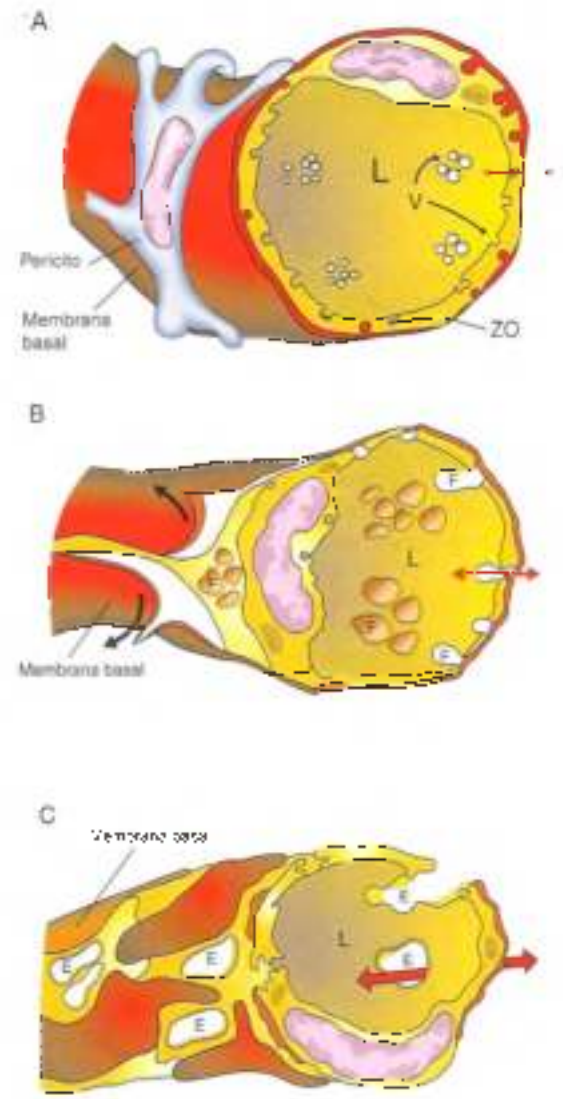

Fig. 9-31. Diagrama que ilustra variedades de capilares sanguíneos. A. Capilar con endotelio y membrana basal (MB) continuos; las células tienen numerosas vesículas pinocíticas y los bordes intercelulares están sellados por uniones estrechas (ZO). B. Capilar fenestrado, con orificios en el endotelio (F) y MB continua, que se muestra rebanada. C. Capilar sinusoidal, con orificios endoteliales irregulares (E) y MB discontinua. El volumen de las flechas rojas indica el grado de permeabilidad. L, luz.

apenas algo mayor que el de los glóbulos rojos y su número está en proporción directa con la intensidad del metabolismo del tejido que irrigan. Con el MO se ve que su pared está formada por el endotelio, cuyas células de núcleo elíptico o alargado se asientan sobre una membrana basal que se demuestra en forma selectiva con la técnica de PAS. En la superficie exterior de la membrana basal se encuentran células llamadas pericitos. Son contráctiles; en su citoplasma hay actina, tropomiosina, isomiosina y una proteínquinasa, moléculas que están involucradas, como ya se describió, en el control de la contracción del músculo liso. El término pericito también incluye células mesenquimáticas que pueden ser responsables de neoangiogénesis (figs. 9-32, 9-33).

Con el ME se ha establecido que no todos los capilares son iguales, sino que presentan adaptaciones ultraestructurales de mucho interés desde el punto de vista funcional; se diferencian tres variedades de ellos: capilares continuos, fenestrados y sinusoides.

Capilares continuos

En estos capilares, el endotelio es continuo e igual que la membrana basal. La superficie de la membrana plasmática en contacto con la sangre presenta numerosas invaginaciones, las caveolas. Vesículas similares, que se forman por invaginación del plasmalema, aparecen en el delgadísimo citoplasma de la célula endotelial. A veces, estas vesículas coalescen y forman canales que pueden transcurrir desde la luz hasta la membrana basal. Se piensa que transportan sustancias disueltas o suspendidas en un líquido (pinocitosis).

El traspaso de sustancias es por difusión o facilitado por transportadores (*carriers*) de diversa naturaleza. El sistema de vesículas pinocíticas y la unión entre ellas puede favorecer la **transcitosis** o paso de moléculas grandes de la luz al espacio extracelular (véanse figs. 9-31 A y 9-32 A y B).

Entre las células endoteliales hay numerosas *uniones estrechas* o *zonula occludens* (ZO), "densas", pues son impermeables al paso de moléculas pequeñas. La membrana basal, como se dijo, tampoco presenta interrupciones y es continua. La variedad de capilares con endotelios y membrana basal continuos es la más frecuente. Se encuentran en el músculo estriado esquelético y cardíaco, así como en la musculatura lisa de diversos órganos y sistemas, en el tejido conjuntivo y en el sistema nervioso central. Se considera que los capilares de tipo continuos, en base a su abundancia de *zonula occludens*, conforman el sustrato morfológico de diversas barreras como la hematoencefálica, hematotímica, hematotesticular y otras.

Capilares fenestrados

El segundo tipo de capilares se caracteriza por presentar poros, de ahí que se hayan denominado fenestrados (*fenestra*: ventana). En ellos aparecen áreas muy adelgazadas del citoplasma de las células endoteliales, que forman huecos o fenestras

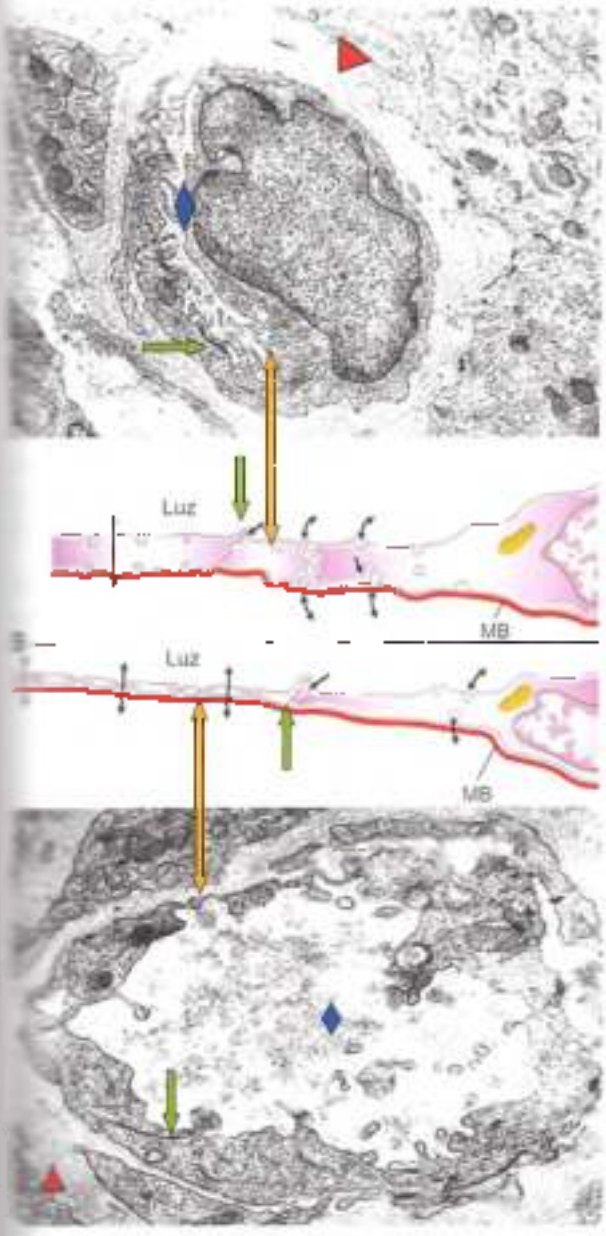

Fig. 9-32. A. Ultraestructura de un capilar continuo seccionado transversalmente, con una célula endotelial, su núcleo bien visible, unión estrecha (*flecha verde*) y membrana basal (MB) rectilínea (*cabeza de flecha roja*); las vesículas pinocíticas se señalan también en el esquema (*flechas naranjas*). luz (*rombo azul*). 3.500x. B. Esquema de un capilar continuo (arriba) y uno fenestrado (abajo). Las vesículas pinocíticas (*flechas naranjas*) realizan transporte de macromoléculas desde la luz del capilar y hacia ella, a veces formando canales temporarios (transcitosis); unión estrecha (*flechas verdes*). C. Ultraestructura de un capilar fenestrado (*flechas naranjas*). Más continua (*cabeza de flecha roja*), luz (*rombo azul*) y uniones estrechas (*flecha verde*). 4.300x.

nos de 7,0 µm de diámetro cerradas por un diafragma. La membrana basal es continua. Los capilares fenestrados se encuentran en el glomérulo renal, donde es muy característica la presencia de una membrana basal muy gruesa, en las glándulas endocrinas, en los plexos coroideos y en la lámina propia de la mucosa intestinal, entre otros sitios (véanse figs. 9-31 B y 9-32 B).

Capilares sinusoides

Al tercer tipo de capilares se le ha dado el nombre de capilares discontinuos o sinusoides, porque su endotelio presenta interrupciones entre las células, mientras que la membrana basal está muy poco desarrollada o ausente en algunos segmentos y su recorrido es tortuoso. Asimismo, en el caso de sinusoides hepáticos, hay huecos citoplasmáticos en las propias células endoteliales. Su calibre es irregular y mayor que el de los capilares comunes, mientras que sus paredes son muy delgadas. Ciertos capilares sinusoides poseen macrófagos fijos, con propiedades fagocíticas (véase fig. 9-31 C). Se encuentran en órganos caracterizados por formar parte del vasto sistema de macrófagos del organismo, también llamado **sistema mononuclear fagocítico**, o **reticuloendotelial**, relacionado con el sistema inmunitario en el procesamiento de las moléculas antigénicas. En las glándulas endocrinas no hay macrófagos entre las células endoteliales. Los capilares sinusoides se encuentran en el hígado, el bazo y la médula ósea, así como en ciertas glándulas endocrinas, el lóbulo anterior de la hipófisis y la corteza de las glándulas suprarrenales.

Las variaciones estructurales de los tres tipos de capilares se relacionan con su función. Así, la permeabilidad es máxima en los sinusoides. Esto explica su presencia en el hígado, órgano que elabora muchas de las proteínas de la sangre. Estas moléculas son relativamente grandes y su paso, como el de otras sustancias, está facilitado por la amplia comunicación entre las células hepáticas y la sangre.

En los capilares fenestrados como los del glomérulo renal, el pasaje de sustancias de la sangre al espacio que existe entre las hojas parietal y visceral de la cápsula de Bowman también está facilitado. A diferencia de lo que sucede en el hígado, la naturaleza ha asegurado un mecanismo adaptativo que previene el paso de moléculas de vital importancia, por ejemplo, las proteínas de la sangre, como albúmina, globulinas y fibrinógenos, que de otro modo pasarían a la orina. En estos capilares, la principal barrera de filtración la constituye la membrana basal.

La permeabilidad capilar está alterada en numerosas enfermedades, mediada por ejemplo por la liberación de histamina y ciertos eicosanoides como los leucotrienos, que pueden provocar edemas alérgicos tal como sucede en el asma, las urticarias y

Recuadro 9-6
Factores de riesgo y patología de los vasos sanguíneos

Correlación médico-biológica

La hipercolesterolemia, el sobrepeso, la vida sedentaria, el estrés y el tabaquismo, además de una predisposición genética determinada son factores de riesgo para el desarrollo de aterosclerosis y de una de sus consecuencias más serias, las complicaciones trombótico-vasculares-embólicas, como el infarto agudo de miocardio. El endotelio sintetiza numerosos eicosanoides o prostaglandinas, que son lípidos vasoactivos, entre los cuales se destaca la prostaciclina (PGI_2), derivada del ácido araquidónico. A su vez, las plaquetas elaboran tromboxano B_2 (TXB_2) a partir del mismo precursor. Mientras que la PGI_2 es un poderoso vasodilatador y antiagregante plaquetario, el TXB_2 ejerce un efecto vasoconstrictor y proagregante plaquetario. Es posible que la tendencia a acelerar la aterogénesis que se observa en los pacientes hipercolesterolémicos se deba en parte a alteraciones en el balance entre PGI_2/TXB_2 y otros eicosanoides en estos pacientes (Tremoli y cols., 1984; Tyrnard A. y cols., 1986).

ronchas diversas producidas por picaduras de insectos. A pesar del leve tipo de los elementos formes de la sangre en el lecho vascular, en condiciones normales no se produce adherencia de las plaquetas entre sí, aunque éstas sean propicias a hacerlo y así formar un coágulo. Que tal fenómeno no se desencadene se debe a la repulsión recíproca de las numerosas cargas eléctricas negativas presentes tanto en el glucocálix plaquetario como en el endotelio. El endotelio dispone en su plasmalema de una gran cantidad de proteoglucanos, fuertemente sulfatados, de los cuales el más importante es el heparán sulfato, además de sintetizar el eicosanoide denominado **prostaciclina**, vasodilatador y antiagregante plaquetario (recuadro 9-6).

Las células endoteliales secretan el factor de von Willebrand, necesario para la coagulación y la hemostasia, y también expresan diversas moléculas de adhesión celular (CAM). Se unen con los correspondientes ligandos (integrinas) de la superficie de leucocitos e linfocitos, y así inician la migración de éstos. Es en las **vénulas** de endotelio alto donde se lleva a cabo dicha migración, con la intervención también de otras CAM, como las adresinas y las **selectinas** (ver "El sistema inmunitario").

Los endotelios de algunos territorios vasculares liberan **óxido nítrico (NO)**, un neurotransmisor que se comporta como un poderoso mediador vasoactivo.

Arterias

Un paciente de 60 años, fumador, ha sufrido un incidente cerebrovascular y permanece postrado en cama. Al cuarto día se queja de un dolor brusco en el miembro inferior izquierdo. El examen inicial muestra palidez y frialdad en ese miembro con ausencia de los pulsos poplíteo y pedio. Un examen ulterior con eco-Doppler confirma el diagnóstico de interrupción del flujo en la arteria poplítea por trombosis.

Desde las grandes arterias a los capilares existe una distribución continua y progresiva en el diámetro y en las características de la pared vascular. Las arterias, según el calibre, el componente predominante de su túnica media y la función predominante, se clasifican en tres grandes divisiones: arterias elásticas o de conducción, arterias musculares de distribución y arterias pequeñas o arteriolas.

En las arterias es fácil distinguir los constituyentes elementales de los vasos, que de adentro hacia afuera son tres capas o túnicas: íntima, media y adventicia (fig. 9-33).

Arterias de tipo elástico

Las arterias pulmonar, carótida primitiva, tronco braquiocefálico, subclavia o ilíaca primitiva son de tipo elástico. Se caracterizan, como su nombre indica, por contener abundante cantidad de láminas elásticas que le confieren un color amarillo a su red, visible a la inspección macroscópica (fig. 9-34). La capa íntima presenta un endotelio que se apoya sobre la membrana basal. Por debajo se encuentra tejido conectivo con fibras elásticas y fibras musculares lisas, que se orientan longitudinalmente. La capa media está compuesta por un número variable de láminas elásticas fenestradas, limitadas a cada lado por una variedad de membranas basales que se relacionan entre sí por fibras musculares lisas circulares o espirales y por escaso tejido conectivo endobiótico en la sustancia fundamental, que es metacromático. Todos los componentes fibrilares de las arterias elásticas y también musculares, como fibras elásticas, de reticulina y colágenas de colágeno y los proteoglucanes son caracterizados por las células musculares lisas. En los territorios de los vasos sanguíneos, ciertas células musculares lisas adoptan un fenotipo secretor para cumplir estas funciones.

La adventicia, la capa más externa, es delgada y continúa en forma gradual con el tejido conectivo vecino, donde hay vasos sanguíneos nutricios (vasos vasorum) que se ramifican en la adventicia y penetran en las porciones más externas de la media. El resto de ésta se nutre por imbibición o difusión, igual que la íntima, cuya nutrición está dada por la misma sangre que transcurre en el vaso.

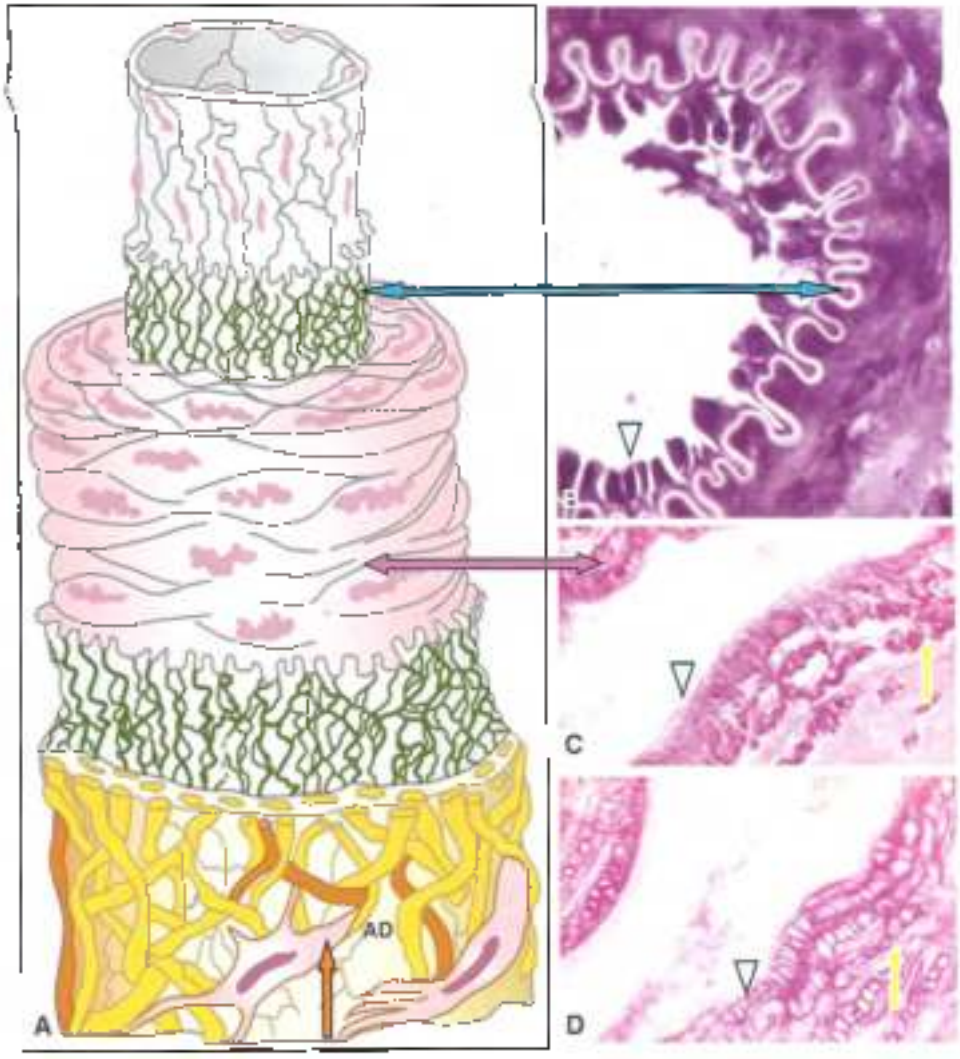

Fig. 9-33. A. Diagrama de una arteria muscular de calibre mediano. Limitante elástica interna (*flecha celeste*), capa muscular media (*flecha roseda*), fibroblastos (*flecha morada*) en la adventicia (AD). B. Aspecto al MO de una arteriola, técnica de Regaud: la limitante elástica, "en negativo", se observa como un fondo (*flecha celeste*); endotelio (*cabeza de flecha celeste*), 400x. C. Corte longitudinal de una arteriola cuyas fibras musculares lisas acumulan glucógeno (*flecha azul*), PAS 200x. D. Separación equivalente a C, pero con digestión previa con diastasa, la ASF se limita a las MB que quedan en cada miocelula, cortada transversalmente (*flecha morada*).

Las arterias clásticas se distienden durante la sístole, pero luego, al retraerse pasivamente durante la diástole, empujan distalmente el contenido sanguíneo. Este mecanismo asegura un flujo continuo de sangre que, de lo contrario, sería intermitente y con variaciones bruscas en la presión luminal. Las fibras colágenas de la adventicia evitan, al igual que en las venas, la distensión excesiva.

Arterias de tipo muscular

Se encuentran en las extremidades y son por ejemplo, las arterias axilar, humeral, radial, femoral y poplítea. Tienen una pared relativamente más gruesa con respecto a la luz. Esto se debe principalmente al gran contenido de fibras musculares lisas circulares en la capa media (Figs. 9-33 y 9-35). Esta es otra diferencia con las arterias de tipo elástico, cuya pared es relativamente delgada en relación con la amplia luz.

La íntima presenta un endotelio que se asienta sobre una membrana basal que está en contacto con una membrana elástica interna que es fenestrada. El aspecto fusionado de la lámina elástica interna se debe a la contracción *post morten* de las capas musculares (véase Fig. 9-33 B). La media está compuesta en su mayor parte por tejido muscular liso, cuyas fibras se disponen en forma concéntrica, con-

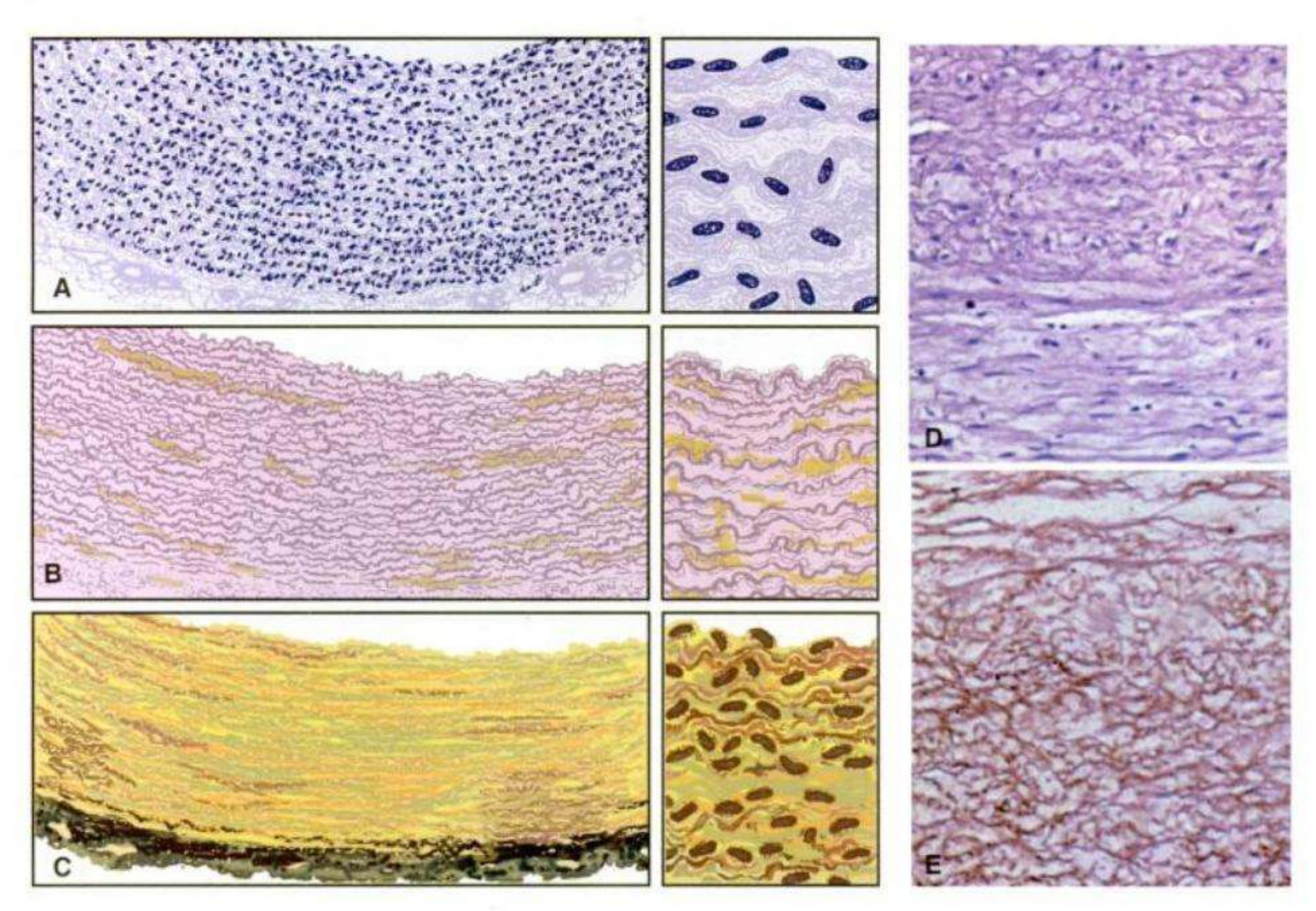

Fig. 9-34. Diagrama de una arteria elástica con diferentes coloraciones. **A.** Hematoxilina-eosina. **B.** Resorcina-fucsina. **C.** Orceína. A la izquierda, menor aumento, 200× y a la derecha, mayor aumento, 400×. **D.** Arteria aorta, HE. **E.** Aorta con orceína-picrofucsina.

bebidas en su membrana basal, que se torna visible cuando se elimina el glucógeno, que es abundante en el sarcoplasma (véase fig. 9-33 C y D). El tejido conjuntivo entre las fibras musculares es escaso y contiene también fibras elásticas.

La adventicia es relativamente gruesa, formada por tejido conjuntivo laxo. Está separada de la media por fibras elásticas que a veces delimitan una **lámina elástica externa**, cuyo desarrollo es menor que el de la membrana elástica interna. Las fibras elásticas aparecen como una red que se continúa con las fibras elásticas de la capa media, así como con el tejido conjuntivo que se encuentra por fuera de la arteria, donde también es frecuente encontrar células adiposas. En las arterias mayores es frecuente la presencia de *vasa vasorum*. La función de las arterias de tipo muscular es esencialmente de conducción y distribución en grandes lechos vasculares.

Pequeñas arterias y arteriolas

Recordemos que los capilares provienen de las arborizaciones finales de las **arteriolas**. La transición entre unos y otros está marcada por la presencia en las arteriolas de fibras musculares lisas, las que van aumentando en número a medida que el calibre es mayor. De este modo, las arteriolas presentan una gruesa capa de fibras musculares lisas en su media, que se orientan en forma helicoidal. Por dentro de esta capa se encuentra la íntima, formada por un endotelio que se asienta sobre una membrana basal, por fuera de la cual hay fibras elásticas que pueden llegar a formar una **membrana elástica interna** (véase fig. 9-35 C).

Aunque no es fácil, la distinción entre arteriola y pequeña arteria se basa no sólo en las diferencias en calibre y grosor de la pared, sino en la organización de los componentes histológicos. Así, en las pequeñas arterias se encuentra una estructura similar a la descrita en las arterias de calibre medio o muscular.

Las arteriolas modifican su calibre por estímulos nerviosos. En general, el sistema simpático es vasoconstrictor. El calcio modula también los miofilamentos de las células musculares de las arteriolas. De ese modo, las arteriolas regulan el caudal de la sangre que llega a una zona determinada. El grado de contracción moderado y permanente de las fibras musculares lisas otorga el **tono** de las arterio-

Copyrighted material

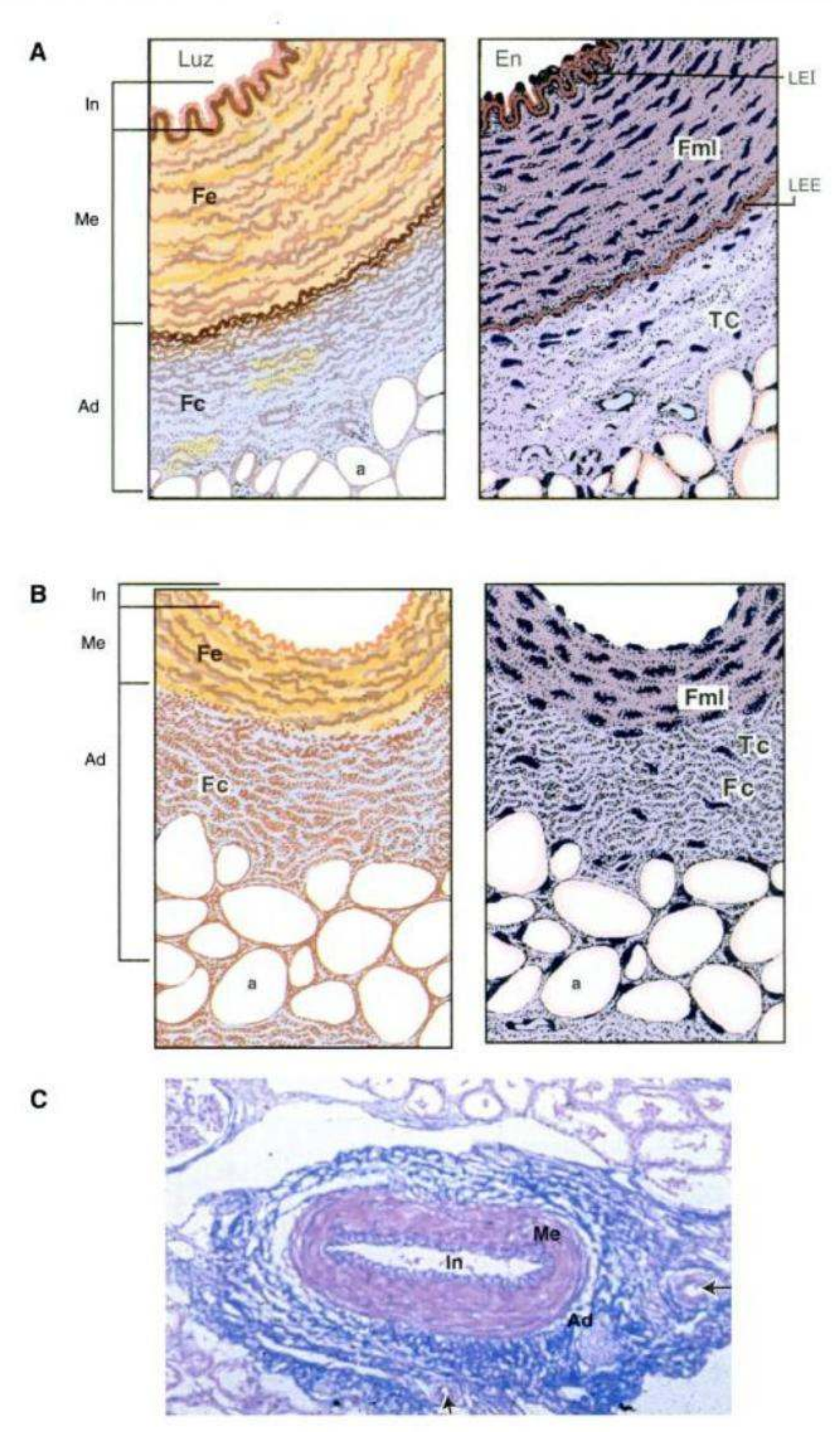

Fig. 9-35. Esquema de un corte transversal de una arteria (**A**) y una vena (**B**) de calibre mediano. Los cortes de la izquierda representan la tinción con resorcina-fucsina y los de la derecha, con HE. *In*, túnica íntima; *Me*, túnica media; *Ad*, túnica adventicia; *En*, endotelio; *Fe*, fibras elásticas; *Fc*, fibras colágenas; *Fml*, fibras musculares lisas; *a*, adipocitos; *TC*, tejido conjuntivo; *LEI*, limitante elástica interna; *LEE*, limitante elástica externa; **C**. Microfotografía de una arteria muscular, teñida con la técnica de Masson. *In*, capa íntima; *Me*, capa media; *Ad*, capa adventicia. Las flechas indican arteriolas, 100×.

Copyrighted material

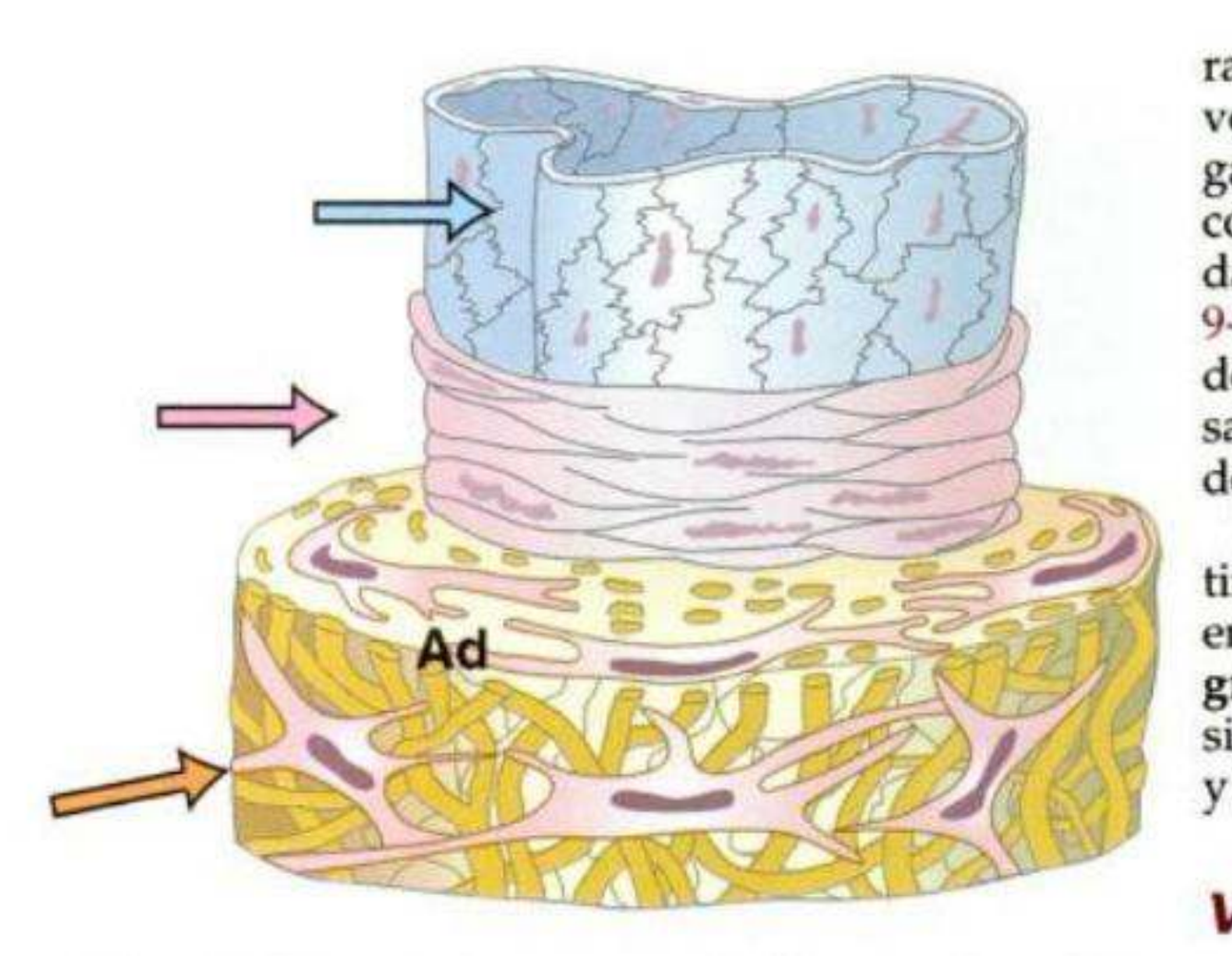

Fig. 9-36. Diagrama de una vena de calibre mediano. Endotelio (*flecha celeste*), capa muscular o media (*flecha rosada*), fibroblastos (*flecha naranja*) en la adventicia (Ad).

las; por ello, controlan la presión arterial y son los **vasos de resistencia** por excelencia. Su importancia radica en la regulación de la presión diastólica.

Las patologías de las arterias son numerosas y se les da el nombre de arteriopatías. Las principales causas de muerte en Occidente se relacionan directa o indirectamente con los vasos sanguíneos, en especial los arteriales, pues originan profundas modificaciones en la dinámica de la sangre y los componentes que por ellas circulan. Una enfermedad muy difundida es la **arteriosclerosis**. Esta afección, de causas poco conocidas todavía, es fuertemente influida por factores ambientales y hábitos dietéticos, como son los alimentos ricos en grasas saturadas y otros (Recuadro 9-6). Muchas lesiones del miocardio y del encéfalo, como los accidentes cerebrovasculares (ACV), se originan en enfermedades de los vasos sanguíneos. El conocimiento microscópico de los componentes normales de las arterias permite establecer los cambios que aparecen en situaciones patológicas.

Venas

Una mujer de 45 años, constipada crónica, consulta por dolor anal de comienzo brusco, de 24 horas de evolución. El examen anal muestra una masa muy dolorosa, rojo violácea, de 1 cm de diámetro en el margen anal. El diagnóstico más probable es una trombosis de vena hemorroidal.

La sangre que atraviesa los capilares alcanza las **vénulas** y luego las **venas** de calibre progresivamente mayor, que desembocan en las aurículas del corazón a través de las cavas. La organización general de las venas difiere de la de las arterias. Así, las venas presentan una pared relativamente fina y delgada que contiene una proporción mayor de tejido conjuntivo que las arterias, mientras que la cantidad de fibras musculares y elásticas es menor (fig. 9-36). El calibre de las venas es relativamente grande. La luz se presenta vacía y el vaso aparece colapsado o bien estar distendido por un gran contenido de sangre.

Las capas que hemos estudiado en las arterias, íntima, media y adventicia, no están bien demarcadas en las venas. Aunque se reconocen venas de calibre **grande** y **mediano,** así como pequeñas venas, no siempre hay relación entre la estructura histológica y el tamaño.

Venas pequeñas

Se forman cuando el extremo distal de los capilares se dilata progresivamente, su calibre se vuelve irregular y se transforman entonces en una **vénula,** el más simple y pequeño de los vasos venosos. Su pared posee una organización semejante a un capilar. Así, poseen un endotelio (cuyos núcleos hacen escasa prominencia en la luz), asentado sobre su membrana basal y rodeado por una fina lámina de tejido conjuntivo (fig. 9-37).

Con el aumento de su tamaño, las vénulas se rodean de algunas fibras musculares lisas circulares cuyo número aumenta en forma progresiva. Las fibras elásticas en general son escasas y constituyen la capa o túnica media. La adventicia es relativamente gruesa y está formada por tejido conjuntivo con unas pocas fibras elásticas.

Una mención especial cabe para las **vénulas de endotelio alto, VEA**, que son abundantes en los lechos vasculares de los órganos linfoideos secundarios. En ellas es donde se produce la migración y la recirculación de linfocitos y leucocitos. Las células endoteliales en las VEA son cúbicas o cilíndricas bajas y sus zonulae occludens permitirían la diapédesis ("pasar entre"). Además, expresan un alto contenido de diversas CAM en su superficie luminal del tipo de las **adresinas**. Estas moléculas facilitan el "pegoteo" del glucocáliz de los linfocitos y los leucocitos, con lo que se inicia la **diapédesis** de éstos. Además, las VEA son muy permeables y hay un intercambio activo de gases con el tejido adyacente.

Venas medianas

La mayoría de las venas subcutáneas y profundas de las extremidades, de la cabeza y del tronco son de calibre **mediano**. La túnica íntima posee un endotelio que cubre el muy escaso tejido conjuntivo adyacente y la túnica media es muy delgada y contrasta con la gruesa adventicia (véase fig. 9-37). En

Copyrighted material

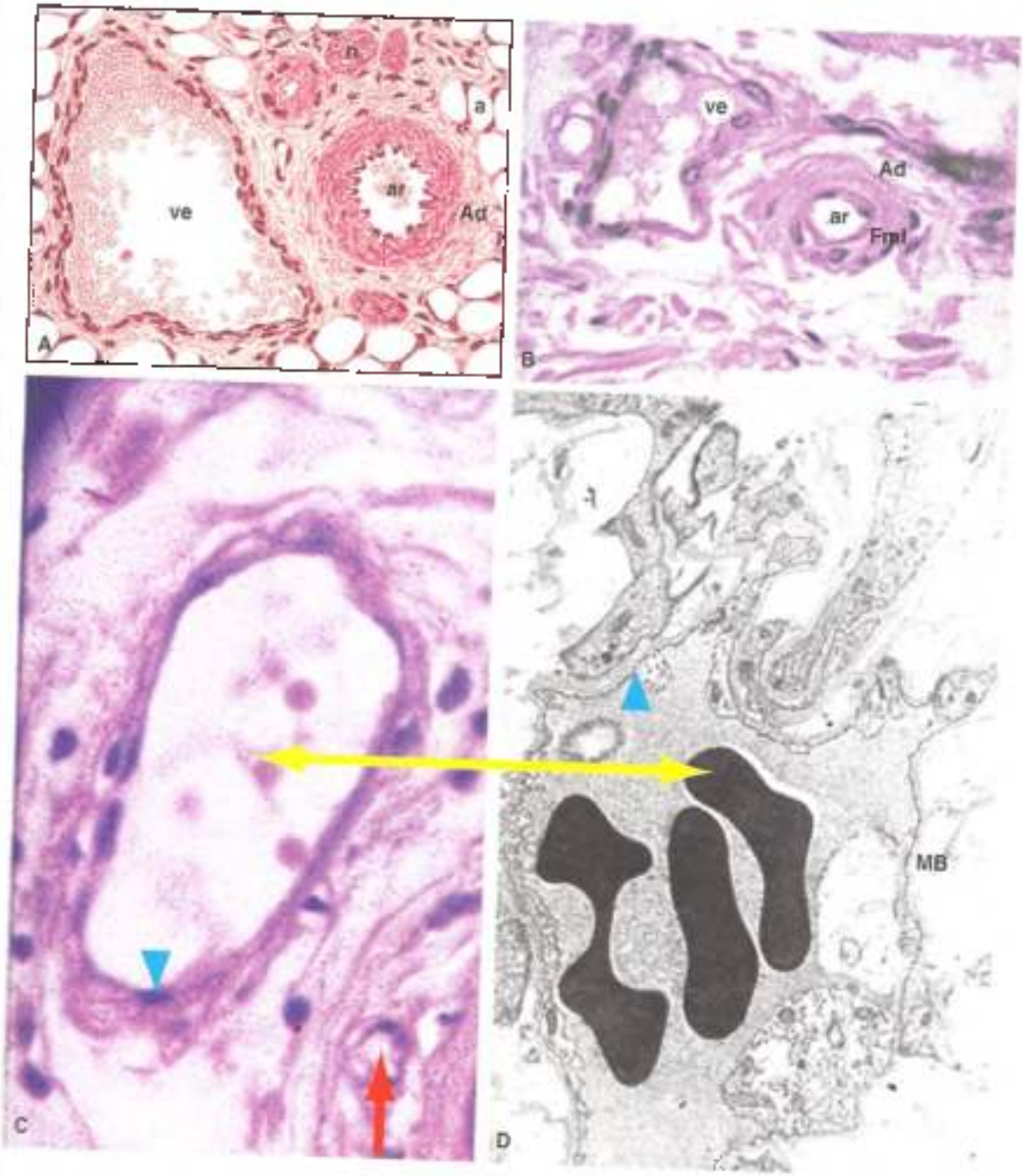

Fig. 9-37. **A** y **B**. Esquema y microfotografía de un corte transversal de arteriola (ar) y vena (ve) de pequeño calibre. *Ad*, adventicia; *Fml*, fibras musculares lisas; *n*, nervio; *a*, adipocitos. HE 20Ox. **C**. Vena pequeña, endotelio (cabeza de flecha celeste), con eritrocitos en su luz (*flecha amarilla*), arteriola (*flecha roja*), HE 400x. **D**. Ultraestructura de una vena pequeña, con tres eritrocitos en su luz (*flecha amarilla*) membrana basal (MB). 3.000x.

muchas venas de calibre mediano se encuentran válvulas. Estas estructuras son muy características de las venas de las extremidades que, en posición de ortostatismo, están ubicadas por debajo del corazón. Las válvulas son repliegues semilunares de tejido conjuntivo recubierto por endotelio que, en número de dos, están orientadas en la dirección de la corriente sanguínea y previenen el reflujo de sangre. Alteraciones en la pared de las venas son causas de dilataciones de éstas y ocasionan las várices, especialmente en las piernas.

Venas grandes

Incluyen las venas cava, porta e ilíaca. En este tipo de venas, la capa adventicia es la más desarrollada, mientras que la media le está muy poco. En esa túnica, formada principalmente por tejido conjuntivo, se encuentran también escasas fibras musculares lisas y elásticas.

Estructuras vasculares especializadas

Los glomos son un conjunto de células encapsuladas en tejido conjuntivo que se ubican cerca de la bifurcación de grandes vasos como la aorta y la arteria carótida interna. Sus pequeñas células están profusamente irrigadas por capilares y en su citoplasma hay abundantes gránulos con dopamina, un neurotransmisor. Los glomos aórticos y carotídeos son quimiorreceptores, ya que detectan variaciones en la concentración de CO_2 y el pH de la sangre, que corrigen a través de la liberación de la dopamina.

El sistema de vasos porta se conforma cuando un lecho capilar surge de un sistema de venas afferentes y éstas se capilarizan nuevamente, como sucede en el tallo hipofisario y en el lecho hepático. Su particular distribución tiene importancia en la liberación de hormonas en la adenohipófisis y también facilitan la captación y reelaboración de compuestos

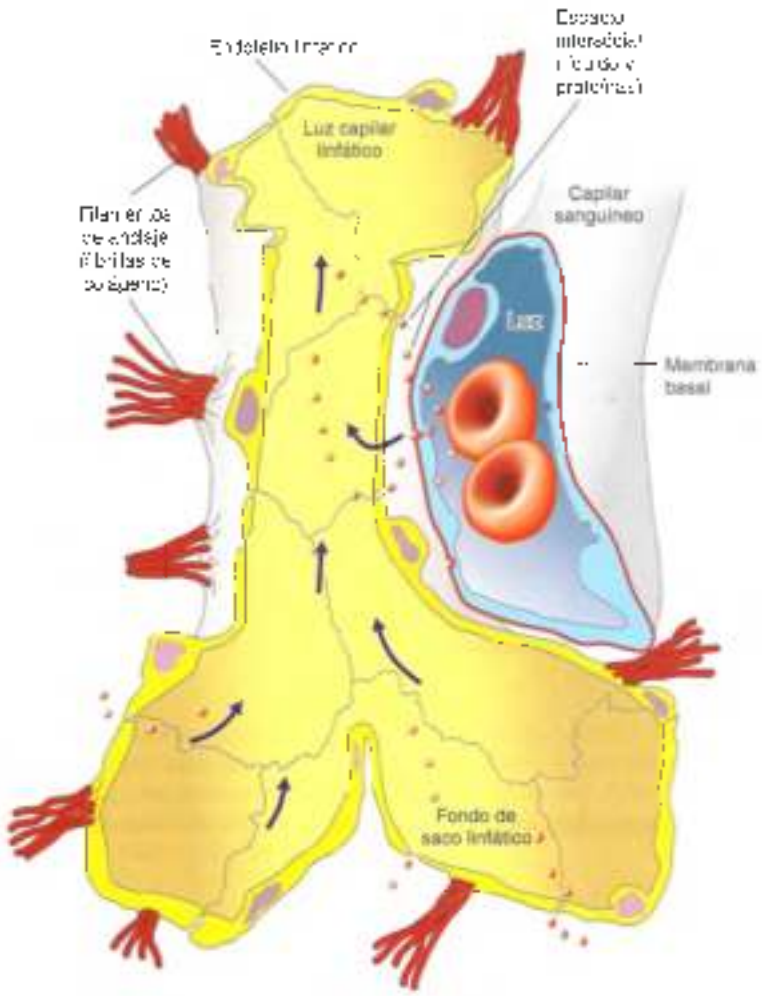

Cuadro 9-2. *Cuadro comparativo entre vasos sanguíneos de diferente calibre*

Venas

Aspecto general:

Calibre irregular, colapsadas o distendidas. Pueden contener sangre o no. Las venas presentan significativas variaciones estructurales aun en el trayecto de la misma vena. Los límites entre las tres capas no son definidos. Poseen abundante tejido conjuntivo y menor cantidad de fibras elásticas y musculares.

	Íntima	*Media*	*Adventicia*
En general son de mayor calibre que las arterias y su pared es delgada	Poco desarrollada. No hay membrana elástica interna (MEI). Es las de gran calibre no de fibras elásticas y fibras musculares lisas	Poco desarrollada. Fibras musculares lisas y elásticas escasas. Tejido conjuntivo abundante	Muy desarrollada. Contiene abundante tejido conjuntivo

Vénulas y venas de pequeño calibre:

Endotelio y valva delgada de tejido conjuntivo al que luego se agregan una capa de fibras musculares lisas y una red de fibras elásticas.

Vénulas (fig. 9-37)	Escasamente desarrollada	Fibras musculares lisas	Algunos fibroblastos, fibras colágenas y elásticas
Venas de mediano calibre Presentan valvulas (figs. 9-35 y 9-36)	Muy poco desarrollada. Endotelio, fibras colágenas, fibroblastos y fibras elásticas	Es poco prominente. Escasas fibras musculares lisas circulares. Abundantes fibras colágenas y algunos fibroblastos	Más gruesa que la media. Contiene redes elásticas y gruesos haces colágenos. Puede contener fibras musculares lisas longitudinales
Venas de gran calibre	Como en las de calibre mediano, puede haber abundante tejido conjuntivo	Poco desarrollada. Contiene abundante tejido conjuntivo y escasas fibras musculares lisas	La mayor parte de la pared está formada por la adventicia, tejido conjuntivo, fibras elásticas y colágenas

Arterias

Son relativamente pequeñas, pared gruesa.

Arteriolas y pequeñas arterias (fig. 9-37)	Endotelio y membrana basal. En las pequeñas arterias y en las grandes arteriolas hay MEI (red de fibras elásticas que forman una membrana fenestrada). La apariencia festoneada se debe a contracción adaptativa que produce pliegues longitudinales. Núcleos ovoides elongados en dirección longitudinal	Una o dos capas de fibras musculares lisas en espiral. Núcleos dispuestos en forma transversal que indican la orientación de las células	Tejido conjuntivo laxo. De grosor semejante a la media. No hay membrana elástica externa (MEE), pero hay fibras elásticas longitudinales, fibras colágenas, algunos fibroblastos y mastocitos
Musculares La mayoría de las arterias son de tipo muscular (figs. 9-33 y 9-35)	Endotelio, membrana basal y variable cantidad de tejido conjuntivo y MEI	Músculo liso en cuatro capas. Número de capas depende del calibre del vaso. Hay fibras elásticas entre las células musculares y fibras colágenas	Como en las anteriores. Además posee MEE, que es más fina que la MEI. Los nervios penetran ramificándose entre células musculares lisas. La adventicia a menudo es más gruesa que la media. Se continúa insensiblemente con el tejido conjuntivo laxo que la rodea
Elásticas La pared es muy gruesa, en proporción al calibre de la luz, es más gruesa que la pared de las arterias musculares (fig. 9-34)	Endotelio, de células poligonales planas. Debajo hay fibroblastos y fibras conectivas y elásticas. Estas, en la parte externa de la íntima forman una MEI fenestrada que limita con la MB. La íntima no está bien diferenciada de la media	60 a 70 membranas elásticas fenestradas (MEF) de 2,5 µm de grosor, unidas entre sí por fibras o bandas elásticas. Entre las MEF hay fibras musculares dispuestas circunferencialmente. Fibras colágenas y abundante sustancia metacromática (sulfato)	En los grandes arteriolas es delgada. La más interna de las MEF es la MEE. Se nutren por *vasa vasorum*. En las arterias, los vasos penetran hasta la media pero en las venas se extienden casi hasta la íntima

tos nutritivos, provenientes del intestino, en el caso del hígado.

Las anastomosis arteriovenosas son acortamientos más o menos directos entre arterias y vénulas y sirven de esclusas de distribución en diversos lechos vasculares. Así, por ejemplo, regulan la temperatura corporal, según las necesidades del organismo.

En el cuadro 9-2 se resumen las principales características estructurales de las arterias y las venas que deben tenerse en cuenta en el diagnóstico diferencial.

VASOS LINFÁTICOS

Los capilares linfáticos se inician como fondos de sacos ciegos, en la vecindad de capilares sanguíneos. Poseen un endotelio discontinuo, con amplios espacios intercelulares, el núcleo sin membrana basal distinguible; luego, al anastomosarse, la membrana basal adquiere un progresivo desarrollo y en ella se sostienen fibrillas de colágeno, que ejercen de filamentos de anclaje al tejido conjuntivo de epimisios y perimisios cercanos (fig. 9-38). Durante los movimientos musculares se abren y cierran pasivamente las válvulas de los vasos linfáticos, que en forma progresiva forman redes de mayor calibre y complejidad y en cuyo curso están interpuestos los **ganglios linfáticos** en ciertas regiones anatomoquirúrgicas. La descripción topográfica de los vasos linfáticos y sus ganglios tiene gran importancia, especialmente en la cirugía oncológica. Los linfáticos colectan líquido intersticial, albúmina, otras macromoléculas y la linfa así formada retorna al circuito sanguíneo, en un volumen de 2-3 litros diarios, por dos conductos principales: el **conducto torácico** y el **conducto linfático derecho menor**. Ambos conductos poseen una estructura parecida a una vena de calibre mediano. Al igual que las venas, los linfáticos de mayor calibre poseen número abundante de válvulas.

BIBLIOGRAFÍA Y LECTURAS ADICIONALES

Alberts B, Bray D, Hopkin K, Johnson A, Lewis J, Raff M, Roberts K, Walter P. Introducción a la Biología Celular. 2ª ed. Madrid: Editorial Médica Panamericana; 2006.

Andersen JL, Schjerling P, Saltin B. Muscle, genes and athletic performance. Sci Am. 2000;283:48-55.

Armstrong RB, Warman ML, Warman NR. Polonio VR. Gait and injuries in marathon runners. Med Sci Sports Exerc. 2000;32:1349-53.

Astrand PO. Making weight for competition. Sci Am. 2000;283:46-51.

Bojo Vegue J. Atlas de Histología y Organografía Microscópica. 2ª ed. Editorial Médica Panamericana; 2001.

Carlsson P, Green CR, Kohl P. Structural and functional coupling of cardiac myocytes and fibroblasts. Adv Cardiol. 2006;42:132-49.

Clarke M. Sliding of the swinging lever arm of muscle. Nature. 1998;395:511-6.

Cogshall C, Hofmann J. Leonardo da Vinci's flights of the mind: must examine cardiac architecture and the consequences of loss of form and function revisited. Eur J Cardiothorac Surg. 2006;Suppl 1:S1-17.

Cohen S, Leor J. Rebuilding broken hearts. Sci Am. 2000;282:22-9.

Conway A, Brady J, Chen J, Dickman E, Rogers R, Hill BM. Decreased neural crest stem cell expansion is responsible for the conotruncal heart defects within the Splotch (Sp2H)/Pax3 mouse mutant. Cardiovasc Res. 2000;91:331-26.

Conway SJ, Henderson D, Copp AJ. Pax3 is required for cardiac neural crest migration in the mouse: evidence from the Splotch (Sp2H) mutant. Development. 1997;124:505-14.

De Bold ML, de Bold AJ. Descriptive anatomy of the heart. 2009;[illegible]

conduction by the heart: basic and clinical implications. Physiol Rev. 2005;85:1-77.

Devereux RB, Tremolada B, Canessa M, Magno B, Sharpe CR, Cole DE. Platelet formation of 12-hydroxyeicosatetraenoic acid and thromboxane B2 is increased in type IIA hypercholesterolemia subjects. Atherosclerosis. 1986;60:51-5.

Folker CM, Pedersen JW, Marks DB. Nonmyocardial ischemic heart disease: diagnosis and management of acute coronary syndrome. [illegible] 2006;[illegible]:11-7.

Gartner LP, Hiatt JL. Atlas Color de Histología. 3ª ed. México: Editorial Médica Panamericana; 2000.

Gerosa F. Histología sobre bases moleculares. 3ª ed. Buenos Aires: Editorial Médica Panamericana; 2000.

Gordy AM. A personal view of muscle and motility mechanisms. Annu Rev Physiol. 1996;58:1-19.

Jain MK, Carmeliet P. Vessels of death or life. Sci Am. 2001;285:26-33.

Kirby ML, Waldo KL. Role of neural crest in congenital heart disease. Circulation. 1995;91:797-40.

Kleber AG, Rudy Y. Basic Mechanisms of Cardiac Impulse Propagation and Associated Arrhythmias. Physiol Rev. 2004;84:431-88.

Kohl P, Camelliti P, Burton FL, Smith GL. Electrical coupling of fibroblasts and myocytes: relevance for cardiac pacing. J Electrocardiol. 2005;38:23-50.

Labeit S, Kolmerer B. Titins: giant proteins in charge of muscle ultrastructure and elasticity. Science. 1995;270:293-6.

Lalumera S. A progressive [illegible]. Sci Am. 2[illegible]

Mc Crath, de Bold ML, de Bold AJ. The endocrine cardiac [illegible]. Trends Endocrinol Metab. 2003;16:469-77.

Rossi AE, Dirksen RT. Sarcoplasmic reticulum: the dynamic gatekeeper of skeletal muscle. Muscle Nerve. 2006;33:[illegible]

Tessari D, Indolfi C, Coletsinis DT, Ellison GM. Cardiac cell-based myocardial regeneration: a novel and promising approach. Cardiovasc Hematol Agents Med Chem. 2006;4:[illegible]

Tremoli E, Maderna P, Colli S, Morazzoni G, Sirtori M, Sirtori C. Increased platelet sensitivity and thromboxane B_2 formation in type-II hyperlipoproteinaemic patients. Eur J Clin Invest 1984;14:329-33.

Vannini N, Pfeffer U, Lorusso G, Noonan DM, Albini A. Endothelial cell aging and apoptosis in prevention and disease: E-selectin expression and modulation as a model. Curr Pharm Des 2008;14:221-5.

Vesely DL. Discovery of new cardiovascular hormones for the treatment of congestive heart failure. Cardiovasc Hematol Disord Drug Targets 2007;7:47-62.

Waldo KL, Miyagawa-Tomita S, Kumiski D, Kirby ML. Cardiac neural crest cells provide new insight into septation of the cardiac outflow tract: Aortic sac to ventricular septal closure. Dev Biol 1998;196:129-44.

Páginas web

http://www.unifesp.br/dfisio/fisioneuro/ilustracaohistologica.htm
http://www.mic.ki.se/medimages.html#a07
http://www.path.utah.edu
http://www.path.uiowa.edu/cgi-bin-pub/vs/
http://www.amhrt.org/
http://sln.fi.edu/biosci/biosci.html
http://www.gene.com/ae/AE/AEC/cc/heart_background.html
http://quest.arc.nasa.gov/smore/teachers/act9.html
http://www.nhlbi.nih.gov/nhlbi/nhlbi.htm

AUTOEVALUACIÓN

*Indique si las siguientes afirmaciones son **verdaderas** o **falsas**. En las falsas subraye el(los) elemento(s) erróneo(s)*

1. ¿Cuáles de las siguientes características corresponden al tejido muscular:

- ☐ a) Cumple la función de sostén y protección.
- ☐ b) Está formado por células llamadas fibras.
- ☐ c) Es avascular.
- ☐ d) Posee elementos fibrilares del citoesqueleto muy organizados que le otorgan la propiedad de contracción.
- ☐ e) Forma variedades que se caracterizan por la proporción de sus componentes.
- ☐ f) Posee una membrana plasmática excitable.
- ☐ g) Es susceptible de sufrir hipertrofia por causa funcional.

2. Referido al músculo liso:

- ☐ a) Sus fibras pueden responder a estímulos hormonales.
- ☐ b) Sus fibras pueden tener contracciones rítmicas.
- ☐ c) Está formado por células multinucleadas.
- ☐ d) Está inervado por el sistema nervioso autónomo.
- ☐ e) Sus células se comunican por medio de uniones nexo.
- ☐ f) La unidad morfológica y funcional es el sarcómero.

3. Referido al músculo esquelético:

- ☐ a) Se llama también estriado por sus estriaciones longitudinales que representan los límites intercelulares.
- ☐ b) Sus fibras se caracterizan por ser una variedad de célula multinucleada.
- ☐ c) En sus células son abundantes las siguientes organelas: REL, mitocondrias y glucógeno.
- ☐ d) Las fibras poseen miofibrillas formadas por componentes del citoesqueleto.
- ☐ e) Las miofibrillas constituyen la unidad estructural y funcional de la fibra muscular.
- ☐ f) Posee receptores para acetilcolina.

4. Referido al músculo cardíaco:

- ☐ a) Los discos intercalares están formados exclusivamente por uniones adherentes.
- ☐ b) Las fibras cardíacas pueden tener gránulos secretores de péptido natriurético auricular sintetizado por la propia fibra.
- ☐ c) Sus fibras contienen gotas de lípidos y glucógeno.
- ☐ d) Por ser un músculo estriado, es voluntario.
- ☐ e) Las fibras responden con hipertrofia en situaciones patológicas, como hipertensión arterial.
- ☐ f) Puede haber proliferación de células cardíacas en respuesta a una pérdida de tejido por daño tisular.

5. En relación con los vasos sanguíneos:

- ☐ a) En la capa media de las arterias predomina el tejido conjuntivo denso.
- ☐ b) Los capilares fenestrados presentan su membrana basal continua y poros o fenestraciones en las células endoteliales.
- ☐ c) Las venas presentan una pared relativamente fina y delgada que contiene una proporción mayor de tejido conjuntivo que las arterias.
- ☐ d) El endotelio es un epitelio plano simple estratificado.
- ☐ e) Las arterias que están por encima del corazón en posición de bipedestación poseen válvulas.

6. Las válvulas cardíacas están formadas por:

- ☐ a) Epicardio, músculo cardíaco y endocardio.
- ☐ b) Endocardio, tejido conjuntivo y epicardio.

Copyrighted material

☐ c) La superficie libre revestida de endocardio y miocardio en su centro.

☐ d) Abundantes fibras elásticas y músculo liso revestidos por epitelio cúbico simple.

☐ e) Lámina de tejido conjuntivo cubierta en ambas caras por endotelio.

☐ f) Lámina de tejido conjuntivo laxo cubierta en ambas caras por endomisio y endotelio.

7. En relación con el músculo cardiaco:

☐ a) Los discos intercalares corresponden a las estriaciones transversales de las fibras.

☐ b) La unión tipo nexo permite que el corazón funcione como un sincitio.

☐ c) Las fibras de Purkinje están especializadas en la conducción del impulso nervioso.

☐ d) El péptido natriurético auricular disminuye la presión arterial.

☐ e) Su origen embriológico es el mesodermo intraembrionario esplácnico.

☐ f) Las fibras tendinosas evitan la reversión de las valvas.

8. Referido a las arterias elásticas:

Adaptados especialmente para la recepción del impulso sistólico, estos vasos están organizados en las siguientes capas:

☐ a) Una capa íntima con endotelio continuo, una capa subendotelial de tejido conjuntivo, una membrana basal interna. Una capa media delgada con elastina, células musculares lisas y fibras colágenas, y una túnica adventicia de tejido conjuntivo mucoso.

☐ b) Una capa íntima con endotelio continuo, lámina basal, una capa subendotelial de tejido conjuntivo, una membrana elástica interna. Una capa media con elastina, células musculares lisas y fibras colágenas, una membrana elástica externa y una túnica adventicia delgada de tejido conjuntivo.

☐ c) Una capa íntima con endotelio fenestrado, lámina basal, una capa subendotelial de tejido conjuntivo, una membrana elástica interna. Una capa media delgada con elastina, células musculares lisas y fibras colágenas, y una túnica adventicia de tejido conjuntivo amplio.

☐ d) Una capa íntima con endotelio continuo y válvulas, una capa subendotelial de tejido conjuntivo, una membrana basal interna. Una capa media delgada con elastina, células musculares lisas y fibras colágenas, y una túnica adventicia de tejido conjuntivo amplio.

9. Es función de los endotelios capilares:

☐ a) La secreción de angiotensina; la fagocitosis de sustancias extrañas.

☐ b) Constituir una barrera impermeable a todo tipo de sustancias y la secreción de anticoagulantes.

☐ c) Determinar una permeabilidad selectiva, síntesis de eicosanoides y factores de crecimiento..

☐ d) Determinar una permeabilidad selectiva, realizar la síntesis de eicosanoides y factores de crecimiento, facilitar la diapédesis a través de discos intercalares.

☐ e) Regular el flujo sanguíneo del lecho capilar por contracción de las células musculares lisas de su periferia.

10. Señale qué tipo de organoides o inclusiones son escasos en las células del miocardio:

☐ a) Citoesqueleto.

☐ b) Inclusiones de glucógeno.

☐ c) Melanosomas.

☐ d) Uniones tipo nexo.

☐ e) Mitocondrias.

☐ f) Retículo sarcoplasmático.

Copyrighted material

10 *Comunicación entre células, tejidos, órganos y medio externo*

Roberto A. Rovasio, Mirta A. Valentich y Aldo R. Eynard

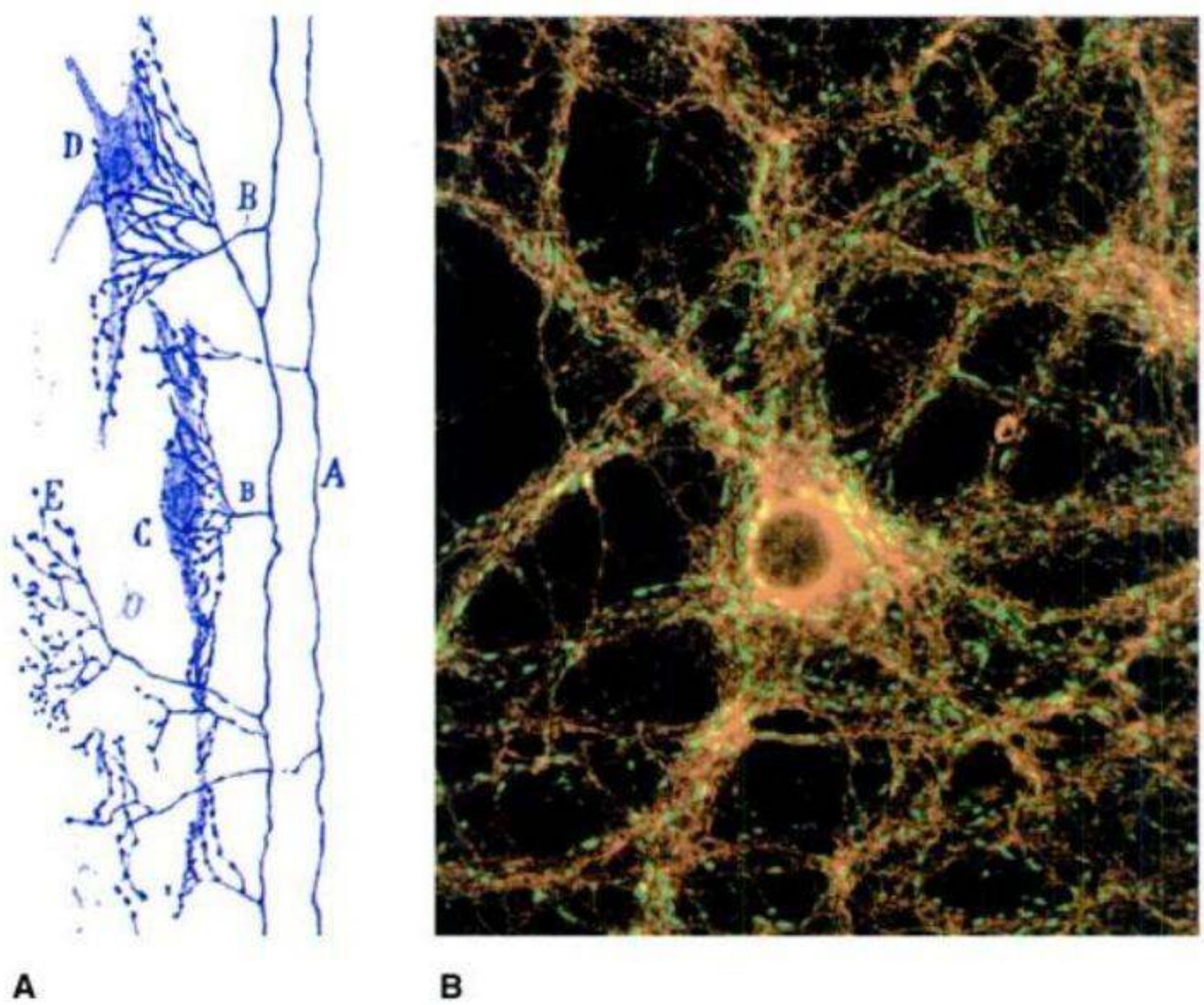

Fig. 10-0. Evidencias de comunicación celular a más de un siglo de distancia. **A.** Contactos neuronales (método de Ehrlich). Dibujo de Santiago Ramón y Cajal (1896). **B.** Neurona cortical de ratón con inmunomarcación de proteína de transporte vesicular de GABA (verde) y componente de maquinaria endocítica mediada por clathrina (rojo). Gentileza de Pietro De Camilli y Shawn M. Ferguson (2007), HHMI/Dep. Cell Biol., Yale Univ. School of Medicine, USA.

Copyrighted material

Resumen conceptual

*La actividad biológica de los metazoarios -el ser humano entre ellos- resulta de interacciones entre el **organismo**, su **medio interno** y su **ambiente exterior**, tanto en la célula como en sistemas orgánicos complejos. Ello es posible por el desarrollo evolutivo de formas eficientes de comunicación y **capacidad de respuesta**, cuyos principales actores son las **señales moleculares** y sus **receptores** complementarios. Ellos forman parte de cascadas de modulación de las estructuras y las funciones (véase cap. 5), que están integradas en sistemas esencialmente conservados en toda la escala biológica, como son el **sistema nervioso** y el **sistema endocrino-vascular**.*

En términos generales, las diferencias entre ambos sistemas involucran la velocidad de ejecución. La respuesta rápida se asocia más con el sistema nervioso (central y periférico), con estímulos que viajan por "carreteras" físicas liberando señales que alcanzan a los efectores para actos reflejos musculares, de huida, de ataque, de defensa... Una respuesta de duración media involucra al sistema nervioso autónomo y neuroendocrino, con liberación de mediadores de acción local o distante, como es el caso de las respuestas contráctil y secretora del tubo digestivo, o la respuesta al estrés. En cambio, la respuesta lenta se asocia más con el sistema endocrino, cuyas señales hormonales integran respuestas generales de todo el organismo, como el crecimiento y la reproducción.

EL SISTEMA NERVIOSO: DESARROLLO EMBRIONARIO

*La neonatóloga inspeccionó al recién nacido, que mostraba una bolsa de alrededor de 3-4 cm de diámetro en la región dorsolumbar, cuya piel era delgada y blanca y contenía un líquido sanguinoliento. Durante el parto, esa tumefacción se había roto y, en su interior, presentaba capas membranosas, que una inspección atenta indicó que eran envolturas meníngeas. El pequeño paciente mostraba, además, hipotonía de los miembros inferiores e incontinencia de los esfínteres anal y vesical. El cuadro llevó al diagnóstico presuntivo de **mielomeningocele**.*

Las primeras etapas de desarrollo del sistema nervioso se evidencian morfológicamente con la formación de la placa neural, su invaginación y el cierre del canal neural para formar el tubo neural (véase cap. 6, figs. 6-5 a 6-13), el cual dará origen al **sistema nervioso central**, mientras que las células de la cresta neural formarán el **sistema nervioso periférico** (véase cap. 6).

Sistema nervioso central

Con la finalización del cierre del tubo neural, durante la cuarta semana del desarrollo embrionario humano se produce la fusión de los neuroporos anterior y posterior. De este modo, la comunicación entre el tubo neural y la cavidad amniótica desaparece. Más adelante, el neuroectodermo del extremo cefálico se engrosa para formar el encéfalo, mientras que el extremo caudal se diferencia en médula espinal. La luz del primitivo conducto neural forma la cavidad de los ventrículos cerebrales y del conducto medular (del epéndimo).

Desarrollo del cerebro

Uno de los primeros cambios en el desarrollo del sistema nervioso central primitivo ocurre en el extremo craneal, con la formación de las tres **vesículas cerebrales primarias** que se comunican ampliamente entre sí: el **prosencéfalo** o cerebro anterior, el **mesencéfalo** o cerebro medio y el **romboencéfalo** o cerebro posterior (fig. 10-1 A). Luego, el cerebro anterior y posterior se subdividen, y junto con el cerebro medio forman las cinco vesículas cerebrales secundarias que darán origen al encéfalo (fig. 10-1 B).

Simultáneamente, el cerebro crece con rapidez y se flexiona en sentido ventral para formar el **pliegue cervical** (en la unión del cerebro posterior con la médula). Entre estos pliegues, posteriormente se producirá el pliegue pontino en sentido dorsal (fig. 10-2).

Prosencéfalo (cerebro anterior): tiene una parte media, el **diencéfalo**, y expansiones laterales, el **telencéfalo** (fig. 10-1 B).

Diencéfalo: su cavidad forma la mayor parte del tercer ventrículo (véase fig. 10-1 B) y el des-

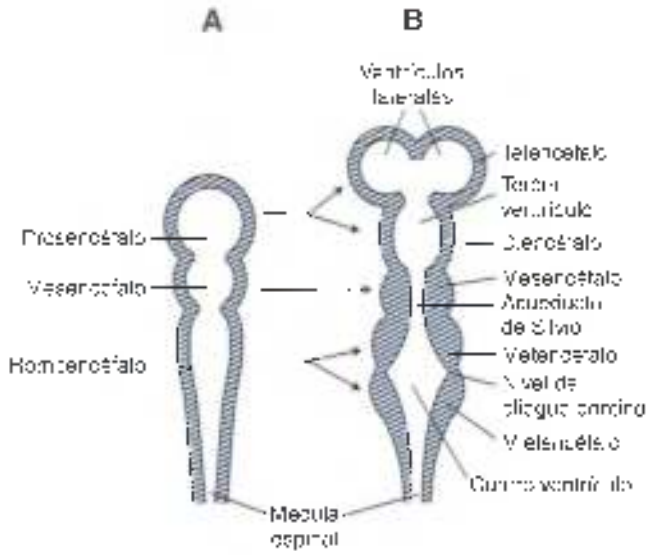

Fig. 10-1. Segmentación inicial del sistema nervioso del embrión humano.

Las paredes laterales darán origen a tres engrosamientos que se convertirán en: **epitálamo, tálamo e hipotálamo** (fig. 10-3 A).

A partir de la parte caudal del techo del diencéfalo se desarrolla la **glándula pineal** (epífisis) (fig. 10-3 A) y desde el piso del diencéfalo se produce un divertículo de neuroectodermo que dará origen al infundíbulo y posteriormente a la **neurohipófisis** (eminencia media, tallo infundibular y pars nervosa) (véase fig. 10-3 A). A continuación, la neurohipófisis se pone en contacto con un derivado de la bolsa de **Rathke** que emerge del techo de la boca primitiva y forma la **adenohipófisis**; las dos porciones de diferente origen formarán la glándula **hipófisis**.

Mesencéfalo: está constituido por una parte media, una cavidad formada el extremo anterior del tercer ventrículo, y dos vesículas laterales que dan origen a los **hemisferios cerebrales** (fig. 10-3 B). A medida que los hemisferios se expanden, cubren sucesivamente al diencéfalo y a los cerebros medio y posterior. Finalmente, toman contacto entre sí en la línea media y el mesénquima intermedio entre las superficies mediales aplanadas de ambos hemisferios da origen a la **hoz del cerebro**.

En el piso de ambos hemisferios se diferencia el **cuerpo estriado** (véase fig. 10-3 B), mientras que la pared medial de los hemisferios es invaginada por apiñamiento vascular y se forman los **plexos coroideos** de los **ventrículos laterales** (véase fig. 10-3 B y C). Posteriormente, los hemisferios se expanden hacia adelante, atrás y abajo y adoptan una forma de "C". Este crecimiento y curvatura dan origen al lóbulo temporal y se proyectan al cuerpo estriado y los ventrículos laterales que originan sus cuernos anteriores, posteriores e inferiores (fig. 10-4). El cuerpo estriado es uno de los sitios en los que se investiga la presencia de **células madre** (*stem cells*) con posible capacidad para la regeneración neuronal (recuadro 10-1).

A medida que la **corteza cerebral** se diferencia, las fibras que salen y entran de ella forman la **cápsula**

Fig. 10-2. Embrión humano de cuatro semanas (vista lateral).

Recuadro 10-1
Estudio de células troncales (células madre) de cuerpo estriado de embrión de rata (*)

Aportes básicos

el desarrollo embrionario del cerebro involucra un proceso de duplicación acelerada de células neuronales que le permiten formar los centros funcionales llamados núcleos y cortezas. Este particular momento de la formación embrionaria con especial capacidad proliferativa de sus células basales se conoce como **etapa neurogénica**. Hay un grupo de células con esa manifiesta actividad mitogénica que se agrupan en sitios llamados nichos neurogénicos que luego permanecen durante toda la vida del individuo, aunque mínimo. El interés científico en el estudio de estas **células madre** embrionarias neuronales se basa sobre la factibilidad de conocer los procesos que rigen la diferenciación celular y generar diferentes fenotipos celulares de un organismo, proceso que son células con capacidad de proliferar poseen la información genética y epigenética necesaria para generar células neuronales.

Este estudio puede realizarse mediante la experimentación en modelos animales en estadios tempranos del desarrollo del sistema nervioso, con cultivos celulares o cultivos de tejidos in vitro de precursores neuronales multipotentes. En el laboratorio de Biología Molecular del Desarrollo, dirigido por Norma C. Caré (IMBICE, CIC-CONICET, La Plata, Argentina) se realizaron experimentos con estas células y se estudió uno de los nichos de células madre en el cuerpo estriado y se estima que es eslabón muy importante en la potencial reserva celular con capacidad proliferativa latente.

Se realizaron cultivos de cuerpo estriado obtenidos de embriones de rata Sprague Dawley en estadio de gestación E (14-15 días) para establecer sus propiedades y analizar sus vías de diferenciación. Luego de sembrar de diferentes tiempos de cultivo en medios desarrollados *ad hoc* para ***células madre*** y con los factores EGF y bFGF, se formaron aglomerados celulares denominados "neuroesferas". Cabe señalar que algunas de ellas diferenciaron neurogénesis cuando se cultivaron sobre colágeno tipo I (véanse figs. A y B) y varias resultaron positivas para Nestina y O4 (véanse figs. 1 y 2). Sin embargo, es imprescindible caracterizarlas, determinar las señales moleculares implicadas en su diferenciación hacia tipos celulares funcionales específicos y medios de tratamiento trófico guiarlas a diferenciarse in vitro para establecer las líneas celulares derivadas de ellas.

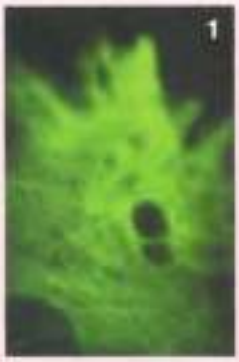

A. Microscopía de contraste de fase de neuroesferas flotantes de cuerpo estriado de embrión de rata de 14 días en cultivo controlado en frascos. **B.** Neuroesfera sembrada sobre un gel de colágeno tipo I con manifiesta neurogénesis. **1.** Perfil inmunoreactivo de estas células ha mostrado la expresión de dos proteínas constitutivas de células neurales (1) Nestina y (2) O4.

(*) Cortesía de Reyna du. Torres Ruiz y Caré (2007).

interna que atraviesa el cuerpo estriado y lo divide en **núcleo caudado** y **núcleo lenticular** (véanse figs. 10-3 C y 10-1 E).

Las fibras que comunican las zonas homólogas de ambos hemisferios cerebrales forman las **comisuras cerebrales** (comisura anterior, comisura posterior o del hipocampo, cuerpo calloso, quiasma óptico, etc.). Un lugar importante por donde cruzan estas fibras comunicantes es la denominada lámina terminal, que se extiende desde el techo del ventrículo hasta el quiasma óptico (véase fig. A).

A medida que se desarrollan los hemisferios cerebrales, las células neuroepiteliales se dividen y emigran hacia la región más externa para dar origen a las capas de la corteza cerebral (sustancia gris). Los axones de estas neuronas primitivas, en cambio, se orientan hacia la zona profunda y forman la sustancia blanca. Este crecimiento del encéfalo hace que la superficie cerebral, al principio lisa, adquiera un complejo patrón de surcos y circunvoluciones. Esto permite un aumento considerable del volumen de la corteza cerebral, sin necesidad de un aumento proporcional del volumen del cráneo, característico del ser humano y que no se observa en otras primitivas o en otras especies.

Mesencéfalo (cerebro medio): sufre menos cambios que los otros dos segmentos del encéfalo. El conducto neural se estrecha y forma el acueducto de Silvio, que conecta el tercero y el cuarto ventrículos (véanse fig. 10-1 B y 10-5 A). Los neuroblastos de las regiones laterales del cerebro medio migran hacia la parte dorsal y forman los colículos superior e inferior, relacionados con los reflejos visuales y auditivos (fig. 10-5). En la región ventral se desarrollan los núcleos rojos, los núcleos del III, IV y V nervios craneales y los núcleos negros. Por otra parte, las fibras que provienen del cerebro, al dirigirse hacia la médula espinal, forman los pedúnculos cerebrales (véase fig. 10-5).

Romboencéfalo (cerebro posterior): el surco que pontino (véase fig. 10-2) divide el cerebro posterior en una porción anterior (metencéfalo) que origina el cerebelo y la protuberancia y en un segmento posterior (mielencéfalo) que se convierte en el bulbo raquídeo (véase fig. 10-1 B). En esta porción del encéfalo, el conducto central forma el cuarto ventrículo y el conducto central del bulbo (véase fig. 10-1 B).

Metencéfalo: los neuroblastos de la región ventral forman tres núcleos motores de cada lado (fig. 10-6). A partir de engrosamientos simétricos de la pared ventrolateral se desarrolla el cerebelo. Éste, al aumentar de tamaño, cubre a la protuberancia y al bulbo. Los neuroblastos más superficiales forman la corteza cerebelosa y otros migran hacia la profundidad y originan los núcleos centrales (núcleo dentado), los núcleos pontinos, coclear, vestibular y sensitivos del trigémino (véase fig. 10-6). Las fibras nerviosas que conectan la corteza cerebelosa con la médula espinal pasan a través de la región ventral del metencéfalo y forman la protuberancia anular (véase fig. 10-6).

Mielencéfalo: en su segmento más anterior, el desarrollo del ángulo pontino hace que las paredes laterales del bulbo raquídeo se abran hacia los lados y el techo del cuarto ventrículo se adelgace. En las regiones laterales y ventrales se forman los núcleos motores y sensitivos (fig. 10-7 A). En el segmento caudal del mielencéfalo, los neuroblastos de las regiones laterales forman los núcleos grácil y cuneiforme (fig. 10-7 B), relacionados con los haces del mismo nombre de la médula espinal. La zona ventral contiene haces de fibras llamadas "pirámides" que provienen de la corteza cerebral en desarrollo (véase fig. 10-7 B). En esta región, la luz del tubo neural se convierte en el conducto central del bulbo, de pequeño calibre (véase fig. 10-7 B).

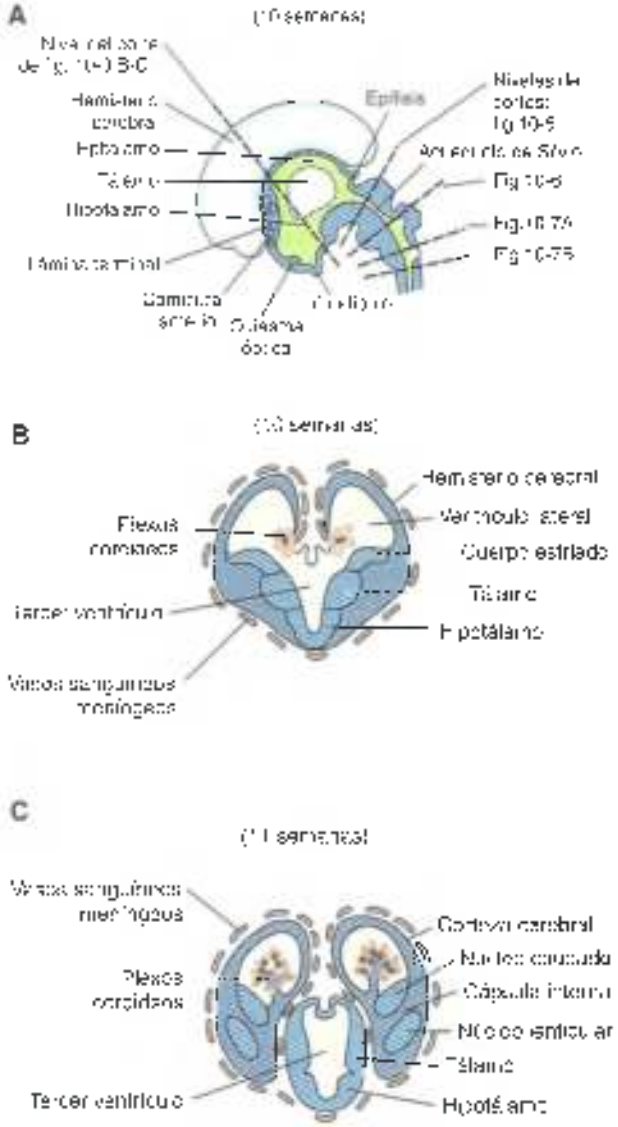

Fig. 10-3. Sistema nervioso de un embrión humano de 10-11 semanas. En la vista lateral (A) se indican los cortes transversales que se muestran en (B) y (C) y en las figuras 10-5 a 10-7.

Desarrollo de los plexos coroideos

El delgado techo del cuarto ventrículo está cubierto por un derivado del mesénquima, la piamadre vascular, que rodea el cerebro. La protrusión de am

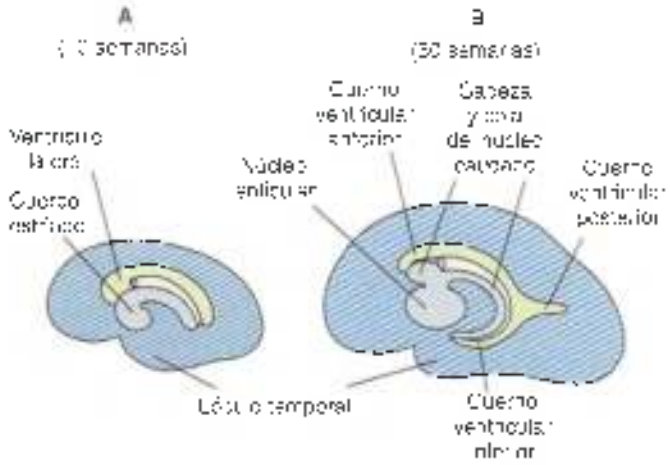

Fig. 10-4. Cerebros embrionarios humanos de 10 (A) y 30 (B) semanas de desarrollo.

los componentes (techo del cuarto ventrículo y piamadre) en la luz del ventrículo origina los plexos coroideos, de forma semejante a los del tercer ventrículo y los ventrículos laterales (véanse figs. 10-3 B y C y 10-7 A). En los plexos coroideos se produce el líquido cefalorraquídeo por un proceso de ultrafiltración del plasma sanguíneo a través del endotelio vascular y del epitelio coroideo. Este líquido, cuya producción es continua, pasa a través de orificios abiertos en el techo del cuarto ventrículo (orificios de Luschka y de Magendie) hacia el espacio subaracnoideo y es reabsorbido en las vellosidades aracnoideas.

Desarrollo de la médula espinal

Las células neuroepiteliales que constituyen el tubo neural dan origen a las neuronas, a las células ependimarias y a las células de macroglia (astrocitos y oligodendrocitos) de la médula espinal. La zona marginal (fig. 10-8), formada primitivamente por las partes externas de las células neuroepiteliales que forman el tubo neural, se convierte en forma gradual en la sustancia blanca de la médula (fig. 10-3 A y B). Está compuesta principalmente por axones pertenecientes a las neuronas de la médula, de los ganglios raquídeos dorsales y del encéfalo. Algunas células neuroepiteliales de la zona ventricular (el epéndimo) se dividen y se diferencian en neuroblastos (neuronas inmaduras) que migran hacia la zona para formar la zona intermedia (o capa del manto) (véase fig. 10-8).

Los neuroblastos desarrollan prolongaciones citoplasmáticas y se convierten en neuronas. Otras células neuroepiteliales se diferencian en glioblastos y migran a las zonas intermedia y marginal donde se convierten en astroblastos y oligodendroblastos (futuros astrocitos y oligodendrocitos). Posteriormente se diferencian las células ependimarias.

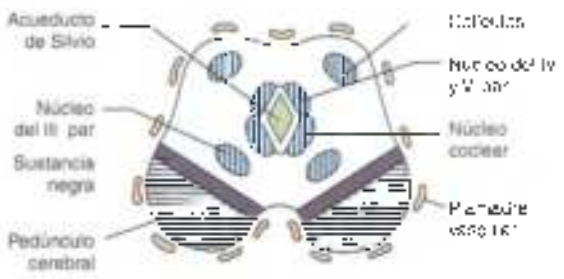

Fig. 10-5. Corte transversal del mesencéfalo. El nivel del corte se indica en la figura 10-3 A.

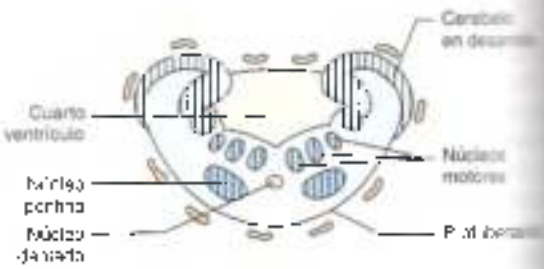

Fig. 10-6. Corte transversal del metencéfalo. El nivel del corte se indica en la figura 10-3 A.



Fig. 10-7. Cortes transversales del rombencéfalo. El nivel de los cortes se indica en la figura 10-9 A.

ganglia, en cambio, se diferencia a partir de las células mesenquimáticas que rodean al sistema nervioso central y entra en la médula espinal junto con los vasos sanguíneos que se van desarrollando simultáneamente.

Durante el desarrollo de la médula espinal, las paredes laterales se engruesan y las regiones dorsal y ventral se adelgazan (fig. 10-9 A). Esta diferencia en el crecimiento de la pared lateral produce un surco lateral que separa las placas dorsales de las placas ventrales (véase fig. 10-9 A), relacionadas con funciones de conducción aferente y eferente, respectivamente.

Las placas dorsales formarán los núcleos de las columnas grises dorsales (cuernos posteriores) y su crecimiento determina el desarrollo del canal central (véase fig. 10-9 B). Las placas ventrales formarán las columnas grises ventrales (cuernos anteriores) (véase fig. 10-9 B) y las columnas grises laterales (cuernos laterales). Las células de estos núcleos emitirán sus axones hacia el exterior de la médula reunidos en haces que forman las raíces anteriores (motoras) de los nervios raquídeos, que salen de la médula a ambos lados del surco medio anterior (véase fig. 10-9 B). El desarrollo de la sustancia gris medular reduce finalmente la luz del tubo neural al estrecho conducto del epéndimo (véase fig. 10-9 B).

A partir de células de la cresta neural se desarrollan los ganglios raquídeos, cuyas neuronas emiten una prolongación periférica que forma los nervios raquídeos y una prolongación central que penetra en la médula y constituye las raíces posteriores (sensitivas) de los nervios espinales (véase fig. 10-9 B).

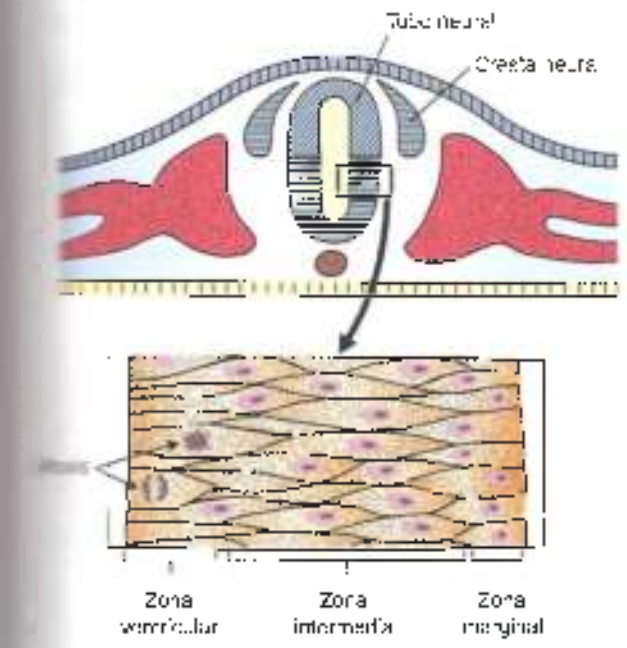

Fig. 10-8. Tubo neural primitivo. Se indican las diferentes zonas del neuroepitelio.

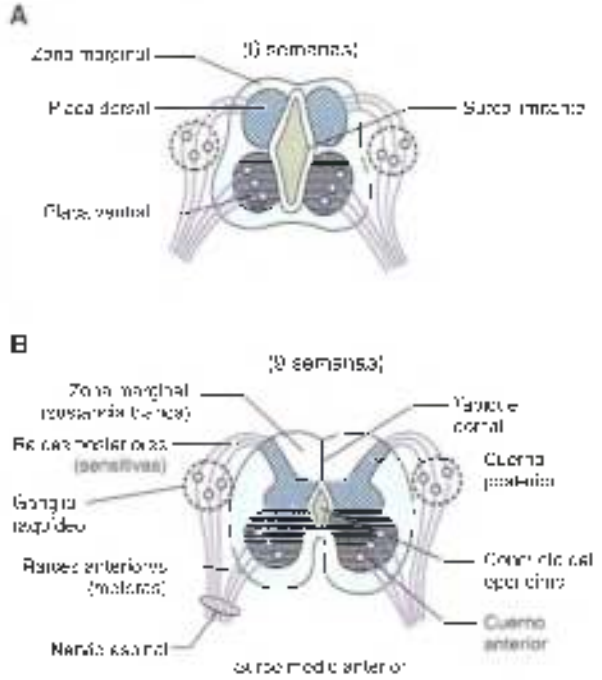

Fig. 10-9. Corte transversal de la médula espinal en las 6 (A) y 11 (B) semanas del desarrollo.

Desarrollo de las meninges

La **meninge** primitiva deriva del mesénquima que rodea el tubo neural y, en parte, de las células de la cresta neural. Su capa más externa se engruesa y forma la **duramadre** o **paquimeninge**, en tanto que la capa más interna se convierte en **piamadre** y **aracnoides** o **leptomeninge**. Entre ambas aparecen espacios que al fusionarse forman el **espacio subaracnoideo** (fig. 10-10).

Cambios en la posición de la médula espinal

En la etapa embrionaria, la médula espinal tiene la misma longitud que el conducto espinal óseo formado por la superposición de los agujeros vertebrales. Con esta disposición anatómica, los nervios raquídeos atraviesan los orificios intervertebrales en el mismo nivel de su origen (fig. 10-10 A). Durante el desarrollo ulterior, la columna vertebral crece más rápido que la médula y el extremo caudal de ésta se coloca en niveles relativamente más altos. En consecuencia, los nervios raquídeos corren con una trayectoria oblicua desde la médula espinal hasta el nivel correspondiente a su primitivo punto de salida (fig. 10-10 B). Los nervios que corren por debajo del extremo de la médula forman la **cola de caballo** y la piamadre que la reviste forma el **filum terminale**, que se extiende desde el extremo caudal de la médula hasta la primera vértebra coccígea. A este nivel se realiza la punción lumbar cuando se requieren una anestesia raquídea o la extracción de líquido cefalorraquídeo, ya que la inserción de una aguja entre las vértebras lumbares no reviste peligro de lesión de la médula espinal.

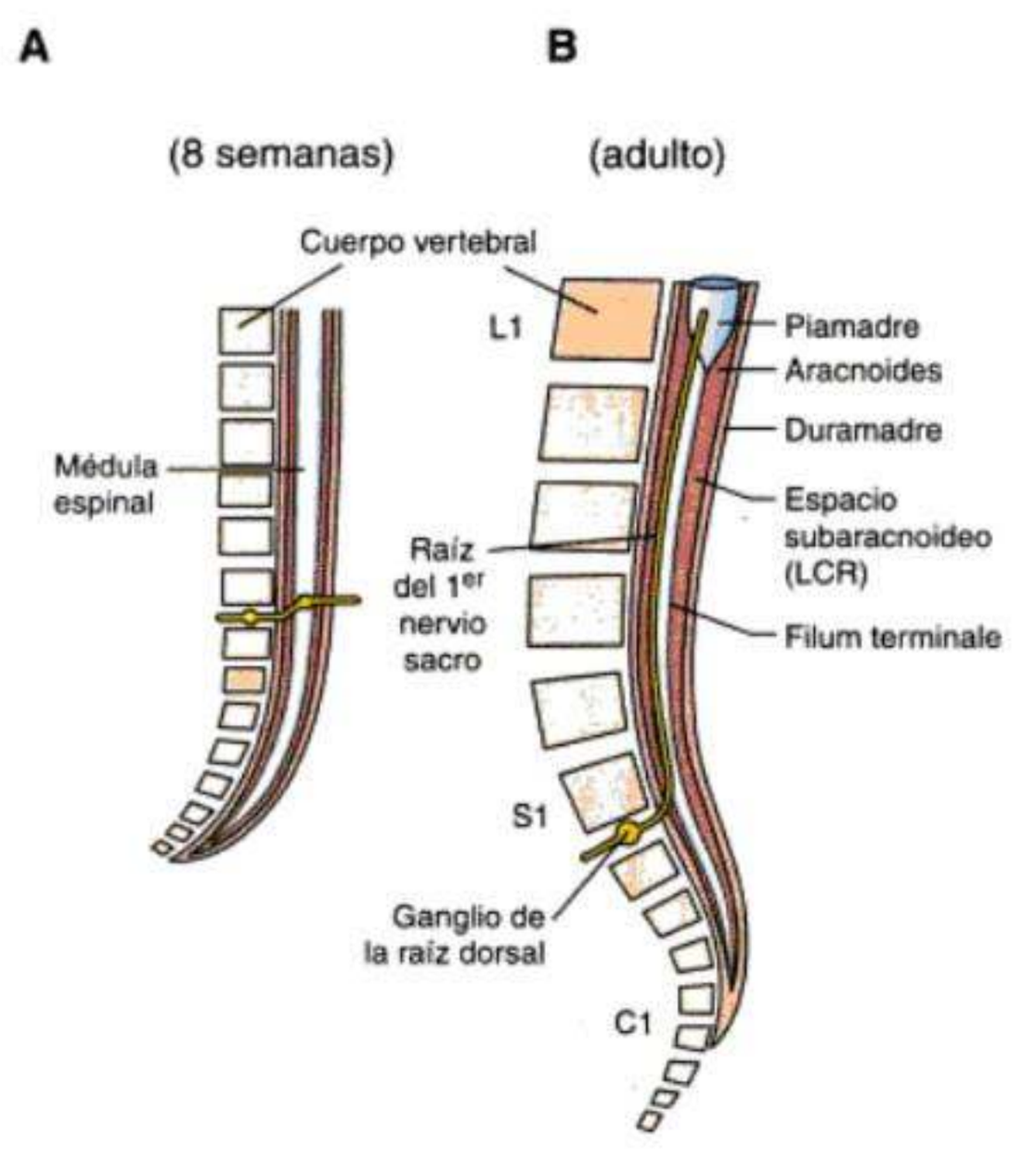

Fig. 10-10. Médula espinal y meninges a las 8 semanas de desarrollo embrionario (**A**) y en la etapa adulta (**B**).

Mielinización

El proceso de mielinización se trata con detalle más adelante en este capítulo. En la médula espinal, este proceso abarca desde la etapa fetal hasta el primer año de vida posnatal. En el cerebro, en cambio, la mielinización prosigue hasta la adolescencia. La vaina de mielina está formada por las membranas plasmáticas de las **células de Schwann** (derivadas de las células de la cresta neural) que, en el sistema nervioso periférico, se enrollan alrededor del axón (fig. 10-11 A). En el sistema nervioso central, los **oligodendrocitos** son los encargados de formar la mielina (fig. 10-11 B).

Sistema nervioso periférico

Está constituido por los **nervios craneales**, los **ganglios craneales**, los **ganglios raquídeos** y los **ganglios viscerales**, en su mayor parte derivados de las **células de la cresta neural** (véase cap. 6). Éstas dan origen a las neuronas y a las células de sostén de los ganglios raquídeos, craneales y autónomos, a las células de Schwann que rodean las prolongaciones axónicas, así como a las células cromafines de la médula suprarrenal, los paraganglios y parte de las leptomeninges.

Origen embriológico de la glía

Los astrocitos, los oligodendrocitos y las células ependimarias son, como las neuronas, de origen ectoblástico. En cambio, los microgliocitos son, como los macrófagos, de origen mesoblástico, es decir,

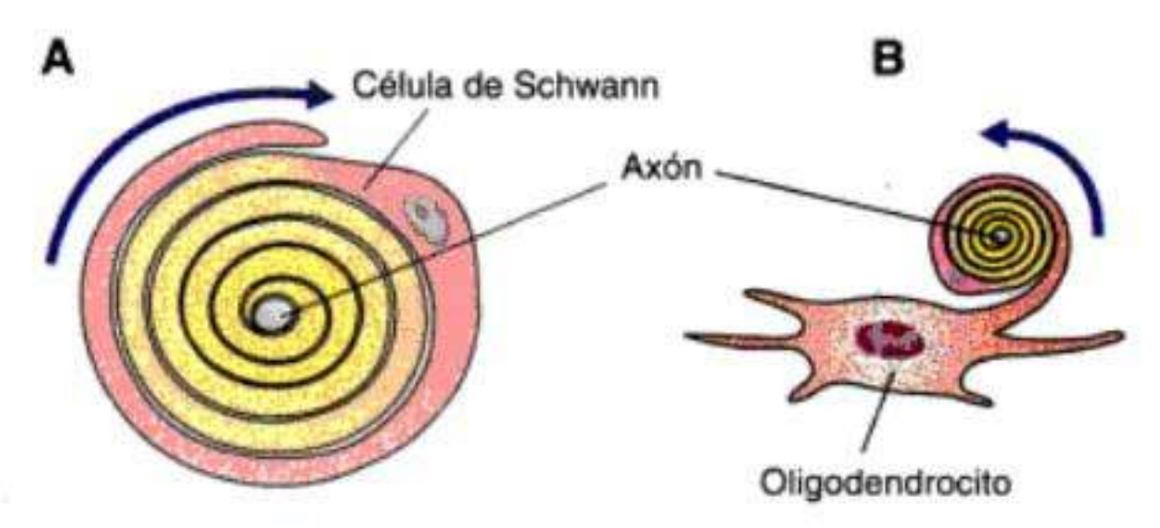

Fig. 10-11. Formación de la mielina por las células de Schwann (**A**) y por el oligodendrocito (**B**).

Copyrighted material

derivan de la hoja embrionaria media del disco embrionario.

EL TEJIDO NERVIOSO: RECEPCIÓN DE ESTÍMULOS Y ELABORACIÓN DE RESPUESTAS

Como ya dijimos, los procesos de integración funcional de los sistemas orgánicos, así como las actividades psíquicas, la memoria y la capacidad de aprendizaje, dependen del sistema nervioso en sus diferentes niveles desde la molécula a la célula y su entorno. El conjunto de poblaciones celulares interconectadas del sistema nervioso constituye una base fundamental del comportamiento y de las conductas del ser humano y su actividad armónica con el mundo exterior es característica del estado de salud, tanto física como psíquica. Sin embargo, aunque el sistema nervioso se ha estudiado mucho en su estructura y fisiología, los fenómenos que regulan las llamadas "funciones superiores" que hemos mencionado aún se conocen poco.

El sistema nervioso está formado por una enorme variedad de diferentes tipos celulares, cuya propiedad más destacada es la comunicación, en su sentido más amplio. La modulación de su estructura, las funciones de integración y sus conexiones, así como las moléculas-señales que sintetizan, liberan y receptan, responden a la existencia de **células neurales** o **neuronas**, especializadas para cumplir con esos fines, y de **células gliales** que participan como elementos esenciales de sostén, trofismo y defensa.

La **neurona** es la unidad anatómica, funcional y trófica del sistema nervioso, que funcionalmente se caracteriza por su capacidad para receptar estímulos tanto del organismo como del exterior. Estas señales son transformadas en impulsos nerviosos que se transmiten a lo largo de prolongaciones neuronales (**procesos neuronales** o **neuritas**) hacia otras poblaciones de neuronas que se encargan de elaborar una respuesta que, a su vez, es transmitida a otras neuronas o a células "blanco" (músculo, glándulas, etc.) en diversos sitios del organismo (recuadro 10-2).

La función de comunicación de la neurona depende no sólo de su capacidad para receptar y transmitir señales (excitabilidad y conductividad), sino también de su estructura, de sus propiedades de integración y de sus conexiones, así como de las señales químicas que sintetiza y transporta hacia otras neuronas, células musculares y glándulas. Estas **moléculas neuroactivas** desarrollan varios tipos de actividades clave del tejido nervioso. Actúan como **neurotransmisores** en forma rápida para modificar la actividad de las células a las que están dirigidos, como **neuromoduladores** con capacidad de regulación aunque sin funcionar por sí mismos en la neurotransmisión y como **neurohormonas** con efectos habitualmente lentos y diseminados ampliamente por el líquido extracelular y la sangre.

Recuadro 10-2
De la teoría celular a la biología celular de la neurona



Aportes básicos

En la segunda mitad del siglo XIX comenzó a afianzarse la **teoría celular** con los postulados establecidos por ***Schwann*** y ***Schleiden*** en 1838 y por Virchow en 1855: 1) *La célula es la unidad estructural y funcional de los seres vivos.* 2) *Todos los seres vivos están formados por células.* 3) *Toda célula deriva de otra célula.*

Sin embargo, en esa época existían varias teorías que intentaban explicar la estructura del cerebro. Una de ellas era sostenida por ***Camilo Golgi***, quien definía el tejido nervioso como una ***red protoplasmática***. Por otra parte, ***Santiago Ramón y Cajal*** hacía extensiva al sistema nervioso la teoría celular, conocida como **teoría de la neurona**, al reconocer que el sistema nervioso estaba formado por células conectadas entre sí por sus propias prolongaciones. Aunque prevaleció la propuesta de este último, la contribución de ambos sabios al conocimiento del sistema nervioso fue muy significativa y les valió el otorgamiento conjunto del Premio Nobel en 1906.

En 1892, sobre la base del estudio histológico de diferentes regiones del cerebro, Ramón y Cajal propuso un mecanismo por el cual las prolongaciones de las neuronas crecerían y se desplazarían en forma direccional hacia sus órganos "blanco". Se refirió a las "influencias del ambiente que rodea al axón en crecimiento", así como a la "secreción de moléculas quimioatractantes por parte de las células 'blanco'" y a la "sensibilidad quimiotáctica de los conos de crecimiento axónico". Más de un siglo después de su propuesta y predicción se descubrieron las bases moleculares de la **quimiotaxis** que guía la migración direccional de los conos de crecimiento axónico hacia sus regiones "blanco" (Tessier-Lavigne y Goodman, 1996; Charron y Tessier-Lavigne, 2005). De esta manera, se hacía un enorme aporte para explicar una de las mayores incógnitas en el estudio del cerebro, es decir, la gran precisión de los contactos entre neuronas y la eficiente comunicación entre diferentes regiones –a veces muy alejadas entre sí– del sistema nervioso. Este mecanismo de orientación celular está conservado desde el rudimentario sistema nervioso de los invertebrados hasta los de mayor complejidad como los vertebrados mamíferos y, en especial, en el ser humano.

Copyrighted material

Las neuronas y las células gliales forman los elementos estructurales y funcionales de los órganos que integran el sistema nervioso central (cerebro, cerebelo, protuberancia, bulbo raquídeo y médula espinal), el sistema nervioso periférico (nervios craneales y raquídeos) y el sistema nervioso autónomo (ganglios y plexos del sistema simpático y parasimpático).

La citología de la neurona

Las neuronas son células con gran variabilidad morfológica, formadas por el cuerpo celular o *soma, porción citoplasmática* que rodea el núcleo (pericarion), del cual emergen numerosas prolongaciones citoplasmáticas (neuritas o procesos celulares), mediante las cuales establecen contactos (sinapsis) para la transmisión de las señales quimioeléctricas con otras neuronas o células "blanco".

Núcleo celular

Las neuronas tienen un núcleo grande y redondo, que se tiñe poco con colorantes comunes por el predominio de eucromatina y con un nucléolo muy prominente, típico de células con activa síntesis de proteínas. En el núcleo de las neuronas de individuos de sexo femenino se distingue un pequeño corpúsculo que se tiñe intensamente con hematoxilina y con colorantes básicos (cromatina sexual), que posee interés biológico y médico (véanse caps. 2 y 15).

Citoplasma neuronal o pericarion

El pericarion (*peri*, alrededor; *carion*, núcleo) es el citoplasma que rodea al núcleo y forma el cuerpo de la neurona. Aunque muchos de sus componentes pudieron verse con el MO, los estudios con el ML muestran la gran complejidad de su estructura.

Retículo endoplasmático rugoso

Este organoide, junto con los ribosomas citosólicos (polisomas), corresponde al clásico concepto histológico de **ergastoplasma** (sustancia cromófila o **cuerpos de Nissl**), que se tiñe intensamente con colorantes básicos por su naturaleza química de ribonucleoproteínas. Con el MO, el retículo endoplasmático rugoso (RER) se observa como grandes masas de tamaño y forma variables (fig. 10-12), muy abundantes tanto en el pericarion como en las dendritas. Sin embargo, su concentración disminuye mucho en la porción periférica del pericarion, y está ausente en la porción citoplasmática donde nace el axón y en toda la longitud de éste (véase fig. 10-12). Estos cuerpos de Nissl son más abundantes en las neuronas motoras como las que se encuentran en la médula espinal.

La coexistencia en la célula, incluida la neurona, de ribonucleoproteínas (RER - polisomas) y un núcleo con eucromatina y nucléolo prominente es expresión de una alta actividad de síntesis proteica.

Retículo endoplasmático liso

El retículo endoplasmático liso (REL) no es abundante y se encuentra tanto en el pericarion como en el axón y las dendritas, en algunas regiones puede observarse en continuidad con el RER. Igual que en el músculo liso, su elite diversos lípidos como colesterol, fosfolípidos y ceramidas, contiene proteínas específicas y almacena calcio y puede actuar como una vía de distribución de éste en la neurona.

Aparato de Golgi

La importancia histórica de este organoide deriva del hecho de haber sido identificado por primera vez en neuronas por Camilo Golgi (1844-1926), premio Nobel de Medicina en 1906, compartido con el español Santiago Ramón y Cajal (véanse recuadro 10-2 y cap. 2). Aquel investigador italiano lo denominó originalmente "aparato reticular interno" y lo identificó mediante técnicas de impregnación argéntica de su propia invención. Con este procedimiento se puede observar una red de trabéculas de calibre irregular (varicosas), que se disponen alrededor del núcleo y a cierta distancia de este en el pericarion (véase fig. 3-9).

El aparato de Golgi está en general muy desarrollado -como la sustancia de Nissl- en las grandes neuronas motoras como las del asta anterior de la médula espinal. Está formado por túbulos y cisternas de membranas lisas que contienen enzimas muy importantes para la síntesis de glucoproteínas (glicosil-transferasas), así como nucleósido fosfatasas. Sus funciones más importantes son la concentración, la modificación (glucosilación, sulfatación, etc.) y el empaquetamiento de las proteínas sintetizadas en el RER; se destaca específicamente la formación de lisosomas y de vesículas sinápticas.

Mitocondrias

Las neuronas contienen numerosas mitocondrias pequeñas, por lo general filamentosas, que se distribuyen entre los otros organoides del pericarion, aunque también se encuentran en el axón y en las dendritas (fig. 10-13).

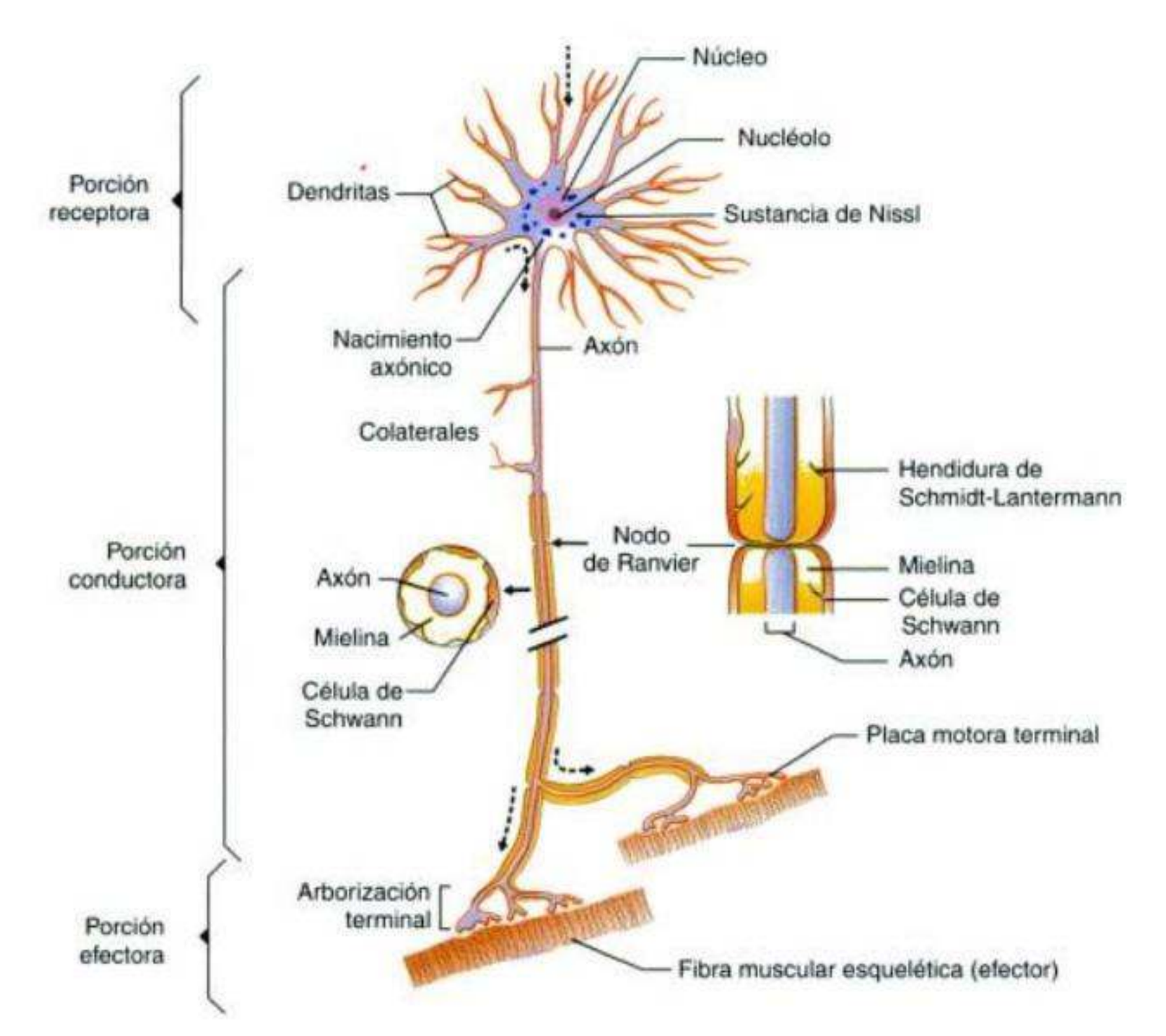

Fig. 10-12. Componentes principales de una neurona motora, su relación con fibras musculares y el sentido de la conducción nerviosa (*flecha*).

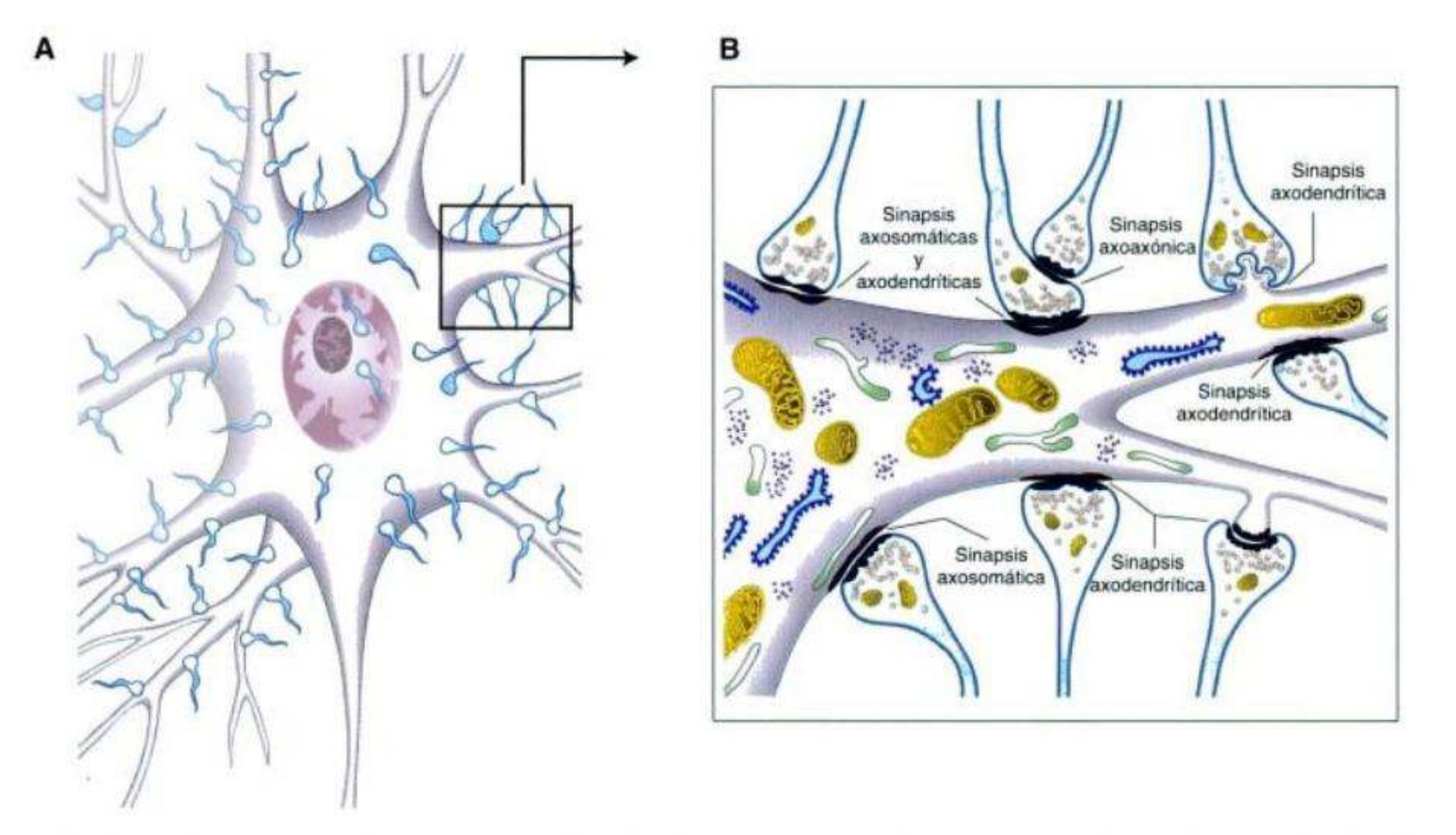

Fig. 10-13. **A.** Neurona y sus contactos (sinapsis) (compárese con la figura de presentación del capítulo). **B.** Detalle del recuadro indicado en **A** que ilustra los diferentes tipos sinapsis.

Copyrighted material

Centrosoma

El centrosoma es de mucha significación funcional, ya que es un participante fundamental en la diferenciación, la organización y el mantenimiento de microtúbulos, que serán importantes en los fenómenos de producción de neuritas (dendritas y axones) y en el mecanismo de la movilidad del cono de crecimiento axónico en búsqueda de sus "blancos" específicos (véase cap. 5, recuadro 5-2 y figs. 5-17 y 5-18).

Citoesqueleto

Visto a MO y con el empleo de las técnicas de impregnación argéntica introducidas por Santiago Ramón y Cajal (1852-1934) inicialmente se describió con el nombre de "neurofibrillas". Con el ME, en las neuronas pueden distinguirse los tres tipos de componentes: microtúbulos (**neurotúbulos**), microfilamentos (**neurofilamentos**) y filamentos intermedios. Los microtúbulos interaccionan entre sí y con otros componentes del citoesqueleto y de la membrana celular mediante *proteínas asociadas con microtúbulos* (MAP-2, Tau, etc.) para cumplir funciones esenciales en el transporte axónico y en el crecimiento diferenciado de neuritas (véase cap. 5, recuadro 5-2 y figs. 5-17 y 5-18).

Los neurofilamentos —correspondientes principalmente a los elementos marcados con sales de plata— están constituidos por filamentos de actina entrelazados en espiral y no presentan diferencias particulares con los filamentos de actina de otros tipos celulares.

Los filamentos intermedios se relacionan con estructuras equivalentes en otros tipos celulares y pertenecen a la familia de proteínas denominadas **citoqueratinas**.

El citoesqueleto no sólo es importante para el mantenimiento y la modulación de la morfología neuronal, sino también para el transporte de las organelas por el pericarion y los procesos neuronales y para la producción y la regulación de la motilidad activa de los conos de crecimiento axónico durante el mecanismo de conexión con células o efectores más o menos distantes (véase cap. 5 y recuadro 10-2).

Inclusiones

En el cuerpo celular de ciertas neuronas se encuentran gránulos de pigmentos de melanina, que son responsables del color negruzco de algunos núcleos nerviosos, como el *locus niger*. Además, en muchas neuronas se encuentran pigmentos de lipofuscina, que aumentan con la edad y cuyo significado se desconoce. También se hallan cúmulos de lípidos y glucógeno.

Prolongaciones de la neurona

Las neuronas poseen numerosas prolongaciones que establecen las conexiones características del tejido nervioso y le otorgan la propiedad fundamental de establecer contactos múltiples que permiten la comunicación e integración funcional de todo el organismo. Las **neuritas o procesos celulares** son de dos tipos: **dendritas**, prolongaciones generalmente múltiples que transportan las señales desde la periferia hacia el soma (vía centrípeta o aferente), y el **axón**, prolongación única en cada neurona, que transporta las señales desde el soma hacia la periferia (vía centrífuga o eferente) (figs. 10-12 a 10-14).

Las características señaladas, tanto sobre la estructura y la distribución de las prolongaciones celulares, como en el transporte unidireccional de las señales, hacen que en la neurona se exprese una **polaridad celular**, tanto en el aspecto estructural como funcional (figs. 10-12 y 10-14).

Dendritas

Estos procesos celulares en general son cortos, aunque pueden tener una gran longitud en las células ganglionares de los órganos de los sentidos. La forma en que se ramifican es característica para cada tipo neuronal, aunque por lo general, a diferencia de los axones, lo hacen en "Y". Pueden presentar un aspecto espinoso debido a numerosas protuberancias superficiales (**espinas dendríticas**), claramente especializadas del contacto sináptico. Estas espinas disminuyen en número luego de la sección o interrupción de las aferencias neuronales, como también en situaciones de carencia nutricional, y muestran alteraciones estructurales durante el proceso de envejecimiento y en ciertas anomalías cromosómicas (*trisomías 13 y 21*).

La ultraestructura de las dendritas es similar a la del pericarion donde se originan. Puede contener extensiones de aparato de Golgi, pequeños cuerpos de Nissl, mitocondrias, REL, microfilamentos y microtúbulos que son más cortos que en los axones. Asimismo, posee proteínas asociadas con microtúbulos que son características de este tipo de prolongaciones (Map-2).

La importancia funcional de las dendritas es clara si se piensa que múltiples dendritas llevan a la neurona muchas señales que pueden ser integradas a ese nivel, para ser luego transmitidas a lo largo de un axón (vía común final). Sin embargo, hay importantes variaciones de este clásico esquema, pues en ciertas condiciones y en determinadas neuronas los impulsos también pueden pasar de una dendrita a otra (sinapsis dendrodendríticas) (fig. 10-13B).

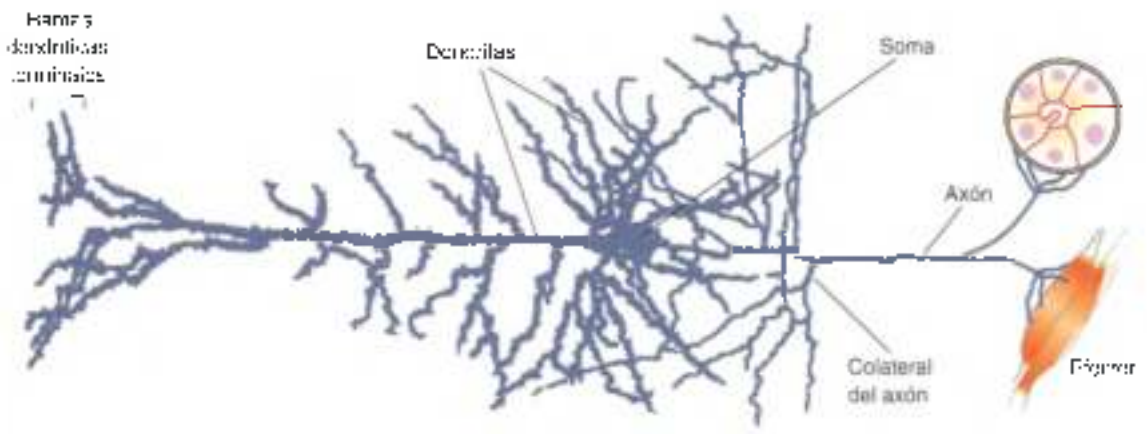

Fig. 10-14. Neurona motora piramidal del cerebro.

Axón

También llamado **cilindroeje**, presenta muchas diferencias estructurales y funcionales con las dendritas. El **axón** es único y se origina en una zona especializada del soma, llamado **promontorio axónico**, que carece de cuerpos de Nissl. El citoplasma del axón (**axoplasma**) no contiene RER y posee numerosas mitocondrias, retículo endoplasmático liso y una gran cantidad de neurofilamentos y microtúbulos. Estos últimos poseen proteínas asociadas específicas, características de este tipo de procesos (Tau). El axón tiene prolongaciones laterales que se desprenden en ángulo recto (véanse figs. 10-12 y 10-14) y en su porción terminal se diferencia una zona ensanchada, llamada cono de crecimiento axónico, que se especializa en la actividad migratoria y en la orientación del axón hacia su órgano "blanco" durante el desarrollo neural o la regeneración neural (figs. 5-17 y 5-18). Al llegar al sitio específico, el axón termina en un bulbo terminal o **botón sináptico**.

Como en resto de la neurona, el axón está limitado por la membrana plasmática que vehiculiza los estímulos o señales bajo la forma de diferencias en el potencial eléctrico (potencial de acción), que se propagan mediante cambios electroquímicos a lo largo de la membrana axónica. Por encima de la membrana plasmática, frecuentemente se encuentra una envoltura llamada **vaina de mielina**, que es formada por un mecanismo de envollamiento de la membrana de los oligodendrocitos en el sistema nervioso central y por las **células de Schwann** en el sistema nervioso periférico. Esta vaina no se observa en las dendritas.

En el citoplasma del axón se produce un flujo o transporte de sustancias (vesículas, neurotransmisores, nutrientes, etc.), que se realiza en ambas direcciones:

Transporte axónico lento (0,5-4 mm/día): desplaza proteínas (enzimas, moléculas de tubulina, subunidades de los neurofilamentos, etc.) desde el cuerpo del axón hacia la periferia mediante un movimiento anterógrado.

Transporte axónico rápido (200-400 mm/día): transporta organoides limitados por membranas como mitocondrias, retículo endoplasmático, vesículas, gránulos, etc., mediante un desplazamiento anterógrado y retrógrado.

El transporte a lo largo del axón está a cargo del sistema de microtúbulos y de sus proteínas motoras axonianas (movimiento anterógrado vinculado a las moléculas de la familia cinesina, y movimiento retrógrado a las moléculas de dineína) (véase cap. 5).

En el sistema nervioso central, los axones forman los haces nerviosos o tractos (vías nerviosas) y en el sistema nervioso periférico forman los **nervios**. En ambos casos, sus funciones son el transporte del impulso nervioso en forma de potencial de acción prolongado, la transmisión de señales en su extremo terminal mediante la liberación de neurotransmisores en vesículas sinápticas y las relaciones neurotróficas con las neuronas, los músculos y las glándulas a los que transfiere sus señales neuroquímicas.

En estados patológicos, el transporte axonal puede plantear problemas debido a que permite el desplazamiento retrógrado de la toxina del tétanos y de los virus neurotrópicos (herpes simple y rabia) hasta los cuerpos neuronales situados en el sistema nervioso central.

Distribución de las neuronas

Las neuronas se agrupan en poblaciones celulares con funciones similares o complementarias y, junto

con los dominios de acción de dendritas y axones, forman las estructuras anatómicas discretas llamadas **núcleos nerviosos**. Estas áreas con gran proporción de neuronas y glía, y baja concentración relativa de mielina, constituyen la **sustancia gris** que forma la corteza del cerebro y el cerebelo, además de los núcleos ubicados en zonas más profundas, y también la columna central (en forma de "H") de la médula espinal. Por debajo de la corteza cerebral y cerebelosa y en la superficie de la médula espinal se distribuye la **sustancia blanca**, conformada por una proporción menor de neuronas y glía y una concentración alta de mielina, formada por los axones agrupados en haces nerviosos. En la sustancia gris, las prolongaciones celulares forman una apretada red irregular clásicamente denominada **neuropilo**, que contrasta con la ordenada disposición en fascículos de las fibras mielínicas de la sustancia blanca.

En el sistema nervioso periférico, las neuronas y la glía se agrupan en **ganglios nerviosos**, mientras que las fibras nerviosas forman los **nervios periféricos**.

El conocimiento de la compleja histología del sistema nervioso es muy importante ya que, como en otros tejidos, constituyen la base estructural de sus actividades funcionales específicas y sus alteraciones se reflejan en numerosos procesos patológicos.

Tamaño y forma de las neuronas

Ambas características son muy variables; pueden ser más pequeñas que un glóbulo rojo (< 4 µm de diámetro) como las neuronas granulares del cerebelo o de gran tamaño (> 100 µm de longitud) como las grandes células piramidales de la corteza cerebral. Algunas neuronas son muy largas: por ejemplo, las células que tienen su cuerpo neuronal en las astas anteriores de la médula espinal también poseen terminaciones que pueden alcanzar los músculos del pie. Estas células, con axón muy largo, se llaman **neuronas de Golgi tipo I** y constituyen largos haces dentro del sistema nervioso central, del que pueden salir para formar los nervios del sistema nervioso periférico (véase fig. 10-14). Otras neuronas poseen axón corto y establecen sinapsis con otras sin salir de la sustancia gris y su axón no llega a mielinizarse; son las **neuronas de Golgi tipo II**.

El cuerpo neuronal puede ser poliédrico, fusiforme, ovoide o triangular, lo cual depende en gran medida del número, del grosor y de la longitud de sus prolongaciones. También el conjunto de los procesos dendríticos de un tipo neuronal pueden ser muy variables y característicos y configurar una variedad de imágenes. Así, el árbol dendrítico de las células de Purkinje del cerebelo le confiere a la célula una típica forma de abanico.

Por su morfología, las neuronas se clasifican en tres tipos básicos: multipolares, bipolares y unipolares o monopolares.

Neuronas multipolares

Poseen un axón y numerosas dendritas, característica de la mayoría de las neuronas motoras; por ejemplo, las células piramidales de la zona motora de la corteza cerebral (véase fig. 10-14) y las neuronas de las astas anteriores de la médula espinal. Ambos tipos de neuronas envían y transmiten los estímulos que determinan la contracción muscular.

Neuronas bipolares

Tienen axón y dendrita que emergen de lados opuestos del soma neuronal; se encuentran en los órganos de los sentidos (retina, mucosa olfatoria) y en los ganglios vestibular y coclear del nervio auditivo.

Neuronas unipolares o monopolares

Presentan una sola prolongación que se bifurca; a su vez, pueden ser *verdaderas*, cuando sólo tienen una prolongación, y reflejarían neuronas en desarrollo; son raras después del nacimiento, por ejemplo, en el núcleo mesencefálico del trigémino, y *falsamente*, cuando la prolongación única resulta de la fusión de axón y dendrita, que forman una única prolongación que se bifurca con la apariencia de una "T". La dendrita es muy larga y sale del sistema nervioso central, se mueve por mielina y forma parte de nervios sensitivos que llevan las señales hacia el cuerpo de la neurona (vía centrípeta). Estas neuronas se encuentran en los ganglios raquídeos, espinales y craneales.

La vaina de mielina

Tanto en el sistema nervioso central como en el periférico, la sustancia blanca está formada por axones rodeados por una capa de **mielina**. El proceso de mielinización se produce por el envoltorio (envoltura) del axón de proyecciones citoplasmáticas de **oligodendrocitos** (en el sistema nervioso central) y de **células de Schwann** (en el sistema nervioso periférico), con el simultáneo "extrusionamiento" de la mayor parte del contenido citoplasmático y las hojas membranosas quedan rodeando el axón.

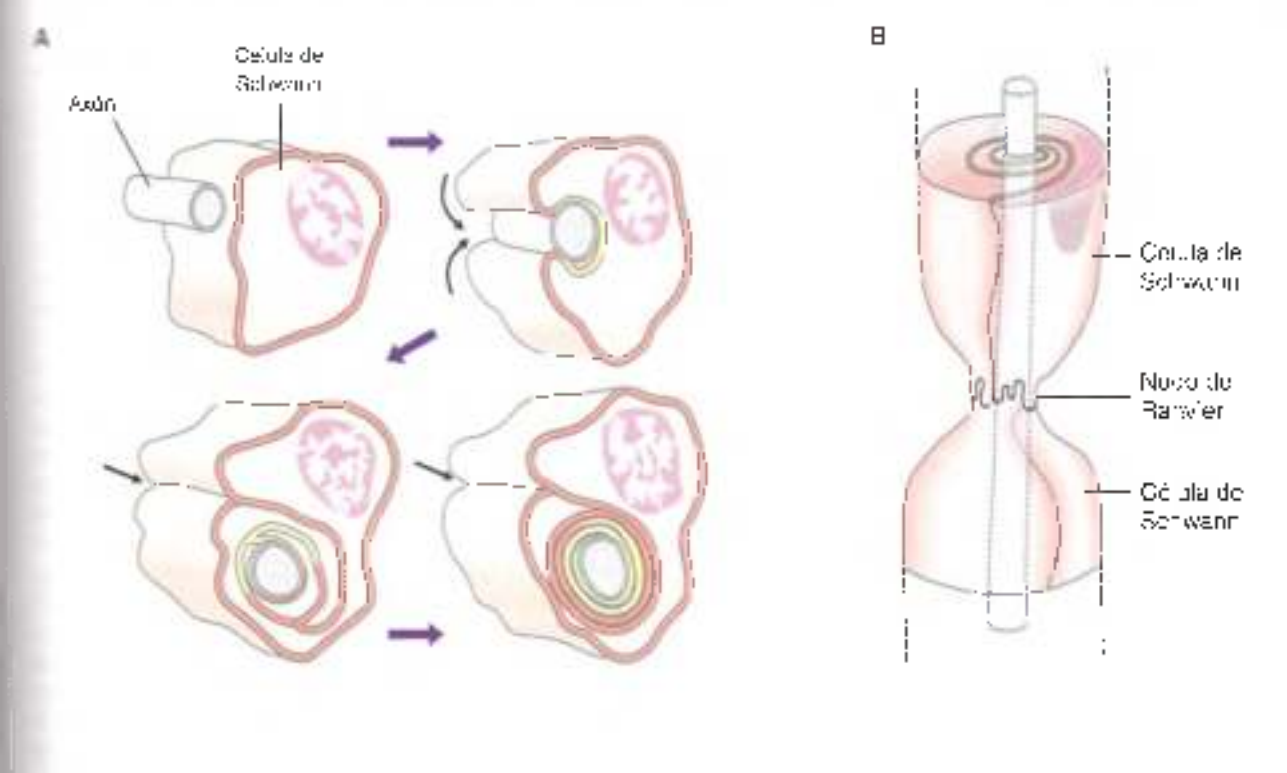

Fig. 10-15. A: Etapas de la mielinización de un axón por la célula de Schwann (*flechas grandes*). Las flechas pequeñas indican la invaginación y el enrollamiento del citoplasma de la célula de Schwann sobre el axón. B: Fibra nerviosa mielinizada. Nótese el contacto entre dos células de Schwann a nivel del nudo de Ranvier.

10-17 A). Como consecuencia, la vaina de mielina queda formada por capas concéntricas de membrana plasmática (fosfolípidos y proteína básica de mielina), alternadas por una delgada capa del citoplasma que contiene la proteína citoesquelética neurofilamina.

En el sistema nervioso periférico, la envoltura del axón está formada por la vaina de mielina y la vaina de Schwann, esta última constituida por células aplanadas en forma de manguito alrededor de la mielina. Los núcleos de estas células son planos y excéntricos, poco aparente, contiene un pequeño complejo de Golgi y algunas mitocondrias. Con el MO, la mielina y la vaina de Schwann aparecen como estructuras separadas que envuelven el axón. Sin embargo, con el MET se observa que la mielina, dispuesta en espiral alrededor del axón, forma parte de la célula de Schwann, ya que presenta continuidad con la membrana de esta célula (fig. 10-15). Asimismo, a lo largo de la fibra nerviosa, la vaina de Schwann y su mielina están interrumpidas a intervalos regulares por los nudos de Ranvier, que son las zonas de contacto entre células de Schwann adyacentes (véase fig. 10-15 B). A su vez, la vaina de mielina de cada segmento está interrumpida por las incisuras de Schmidt-Lantermann, que son zonas delimitadas de separación de las laminillas de mielina (véase fig. 10-12).

Así como los axones mielinizados están formados por múltiples capas de membrana de la célula de Schwann (vaina de mielina) (véase fig. 10-15), los llamados axones "amielínicos" en realidad no están desnudos, sino cubiertos por una capa de la membrana plasmática y por el citoplasma de la célula de Schwann que los rodea (fig. 10-16). En el sistema nervioso central, la vaina de mielina está producida por un tipo de célula neuroglía, llamado oligodendrocito. A diferencia de la célula de Schwann, que forma la vaina de mielina alrededor de un solo axón, el oligodendrocito puede producir en forma simultánea una serie de giros en espiral de diferentes extremos de sus prolongaciones membranosas, de tal manera que forma la vaina de mielina para varios axones.

Por sus propiedades biofísicas, la vaina de mielina permite el desarrollo de una alta velocidad de conducción del impulso nervioso. Mientras que en un axón amielínico esta velocidad es de alrededor de 1 m por segundo, en los axones mielinizados de mayor diámetro es de unos 120 m por segundo. La

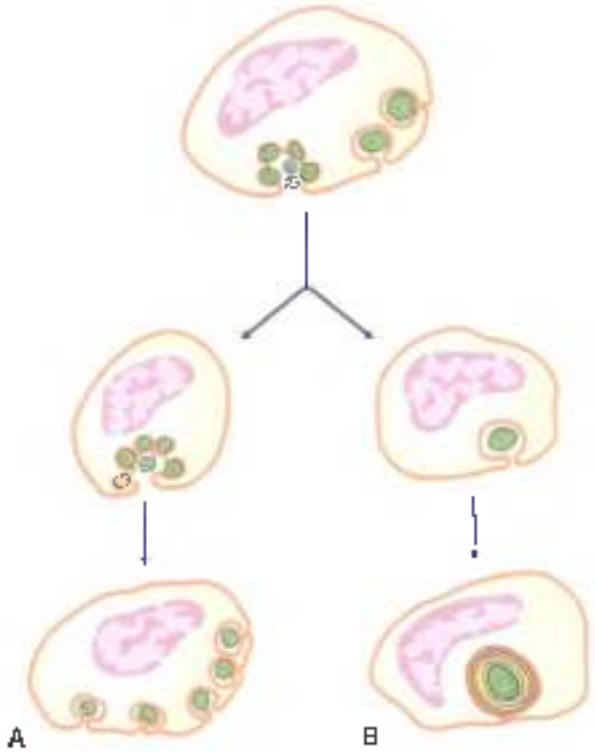

Fig. 10-16. Fibras nerviosas amielínicas (A) y mielínicas (B).

mielina también tiene un papel protector al asegurar la continuidad de la conductividad, en las **enfermedades desmielinizantes**, como la **esclerosis múltiple**, los axones carentes de mielina conducen los impulsos con menor rapidez y eficacia.

La sinapsis

La sinapsis es la zona de contacto muy especializada donde las neuronas establecen interacciones celulares estrechas (véase fig. 10-13). Al conocerse que en estos dominios celulares una neurona contacta con otra, el concepto de sinapsis permitió apoyar la extensión de la *teoría celular* al sistema nervioso, bajo el nombre de *teoría de la neurona*, y establecer que la neurona es la unidad estructural y funcional de tejido nervioso, y que la estructura del sistema nervioso no es de tipo celular (en forma de una red continua de todo el sistema), sino que hay contigüidad entre sus componentes (véase recuadro 10-2).

Las sinapsis se encuentran en el punto de unión de un axón con una dendrita o con el cuerpo celular de otra neurona (véase fig. 10-13). Es en el sitio de la sinapsis donde el impulso nervioso se transmite en un solo sentido y le confiere el carácter polarizado a la transmisión nerviosa. El impulso transmitido desde el axón hacia la dendrita o cuerpo de otra neurona (vía centrífuga) es la base del concepto propuesto por Ramón y Cajal, con el nombre de polarización dinámica. El ordenamiento de sentido de transmisión del impulso nervioso que determina que la conducción nerviosa sea unidireccional depende de las características estructurales y funcionales de la sinapsis.

Las sinapsis se establecen entre zonas estructuralmente y funcionalmente especializadas de dos neuronas contiguas. En estos contactos, las neuronas están muy próximas entre sí, solo separadas por un espacio de unos 20 nm. Con las técnicas clásicas de *coloración del tejido nervioso para MO (impregnación argéntica)*, las sinapsis se ven como engrosamientos de forma y tamaño variables producidos por la acumulación de sales de plata, que se denominan "*botones terminales*", "*conos*", "*nódulos*", etc. El ME permite observar una organización muy característica en la sinapsis. El extremo terminal del axón se engrosa y toma el aspecto de una clava o botellita; a ese nivel, o dominio presináptico, se encuentran mitocondrias y una gran cantidad de vesículas sinápticas que contienen moléculas muy importantes para la transmisión del impulso nervioso de una neurona a la contigua. Estas neurotransmisores pueden ser, entre muchos otros, acetilcolina, noradrenalina, serotonina, dopamina, etc., que por su implicación fisiológica poseen también enormes repercusiones en el campo de la farmacología. La región adyacente de la neurona contigua forma el dominio postsináptico que está separado de la anterior por la hendidura sináptica. Como puede deducirse, la sinapsis tiene semejanza estructural con los desmosomas de los contactos intercelulares típicos de los epitelios (véanse caps. 5 y 7). En la hendidura sináptica se han demostrado filamentos que establecen interacciones entre ambas superficies de la sinapsis y que corresponden a una verdadera cubierta celular o glucocálix de naturaleza glucoproteica.

Células con actividad de defensa y trófica del tejido nervioso: la glia

El término glia (o neuroglia) incluye varias poblaciones celulares que por largo tiempo se consideraron limitadas a las funciones de sostén y defensa del sistema nervioso. Sin embargo, en los últimos años se han descubierto nuevos aspectos que permiten atribuirle otras funciones importantes, como lo para el mantenimiento trófico del tejido nervioso, sino con participación esencial en muchas de

funciones centrales del sistema nervioso. No sólo el número de células gliales es notablemente superior al de las neuronas, sino que es probable que también la variedad de diferentes tipos de glía exceda lo clásicamente descrito.

De acuerdo con el tamaño y la forma de las células gliales, se pueden diferenciar varios tipos celulares. Las células neurogliales más grandes (macroglia) incluyen las poblaciones de astrocitos y oligodendrocitos, mientras que las más pequeñas son la microglia y las células ependimarias. Sin embargo, a la luz de estudios recientes, es muy probable que cada una de esas variedades de glía esté conformada por varias subpoblaciones celulares con diferentes características topológicas, morfológicas, funcionales y de asociación con distintos tipos neuronales.

Astrocitos

Son derivados del neuroectodermo, su forma es variada, siempre con muchas prolongaciones, algunas de las cuales establecen contacto con los capilares sanguíneos (pies chupadores). Se identifican con técnicas inmunohistoquímicas por el reconocimiento de los filamentos intermedios correspondientes a la proteína ácida glial fibrilar. Por la morfología de sus prolongaciones, se distinguen clásicamente dos poblaciones:

Astrocitos protoplasmáticos. Tienen prolongaciones gruesas y cortas, de contorno irregular debido a sus ramificaciones, y son más numerosos en la sustancia gris (fig. 10-17 A).

Astrocitos fibrosos: poseen prolongaciones largas, delgadas y lisas y se encuentran en la sustancia blanca del encéfalo y de la médula espinal (véase fig. 10-17 B). Se ha propuesto que los astrocitos tienen un papel en la nutrición de la neurona y que a través de su citoplasma establecen una comunicación indirecta de ella con el medio interno.

Oligodendrocitos

De tamaño más pequeño que los astrocitos, su nombre también refleja el menor número de prolongaciones, que suelen ser muy largas y presentar zonas engrosadas que le dan un aspecto "vermoso" o "de collar" (véase fig. 10-17 D). Los oligodendrocitos derivan de neuroectodermo embrionario y se desarrollan en la proximidad de las fibras nerviosas, dispuestos en *coronas*, lo que fundamenta su denominación como *células satélites*. Los oligodendrocitos forman la cubierta aislante de mielina en el sistema nervioso central; son el homólogo funcional de las células de Schwann del sistema nervioso periférico.

Microglia

Este tipo de neuroglia es de origen mesodérmico y fue descubierto por el investigador español Pío del Río Hortega. Sus células, de tamaño pequeño, tienen un cuerpo alargado y escaso citoplasma. Poseen pocas prolongaciones con numerosas ramificaciones laterales finas y cortas que les confieren un aspecto espinoso (véase fig. 10-17 C). Los microgliocitos son los macrófagos del tejido nervioso. Al igual que los linfocitos T helper, expresan en su superficie el receptor CD4, por lo que también se unen al virus causante del SIDA.

Células ependimarias

Son células cilíndricas, derivadas del neuroectodermo, a veces con cilios en su superficie libre, en contacto con el líquido cefalorraquídeo, ya que forman la capa epitelial que reviste las cavidades del encéfalo, los ventrículos cerebrales y la médula espinal (conducto ependimario).

Asociaciones del tejido nervioso en sus principales órganos

Como síntesis de lo descrito, podemos establecer que el tejido nervioso está organizado por conjuntos de diferentes poblaciones celulares de neuronas integradas en redes y asociadas con glía, cuya función global es la recepción de señales y la conducción de estímulos nerviosos a los centros nerviosos (vía aferente) y desde éstos a los órganos efectores (vía eferente), que reaccionan con una respuesta. Sobre esta base estructural, los músculos se contraen, las glándulas segregan, los animales aprenden, los hombres piensan...

Los centros nerviosos establecen conexiones entre neuronas aferentes y eferentes en forma directa o por intermedio de otras neuronas (neuronas de asociación). El cuerpo neuronal de las neuronas aferentes se encuentra formando los ganglios sensitivos, que están fuera del sistema nervioso central. Las neuronas eferentes, en cambio, son de dos tipos: a) en un grupo, los neuronas tienen su cuerpo neuronal en el sistema nervioso central, sus axones inervan los músculos estriados y están bajo el control de la voluntad; y b) en otro grupo, el cuerpo neuronal, cuyo axón inerva la pared de los vasos sanguíneos, los músculos lisos y las glándulas, pueden tener su cuerpo neuronal en el sistema nervioso central, en ganglios nerviosos fuera del sistema nervioso central y en plexos nerviosos viscerales. Las neuronas de este segundo grupo forman el sistema nervioso autónomo, que está fuera del con-

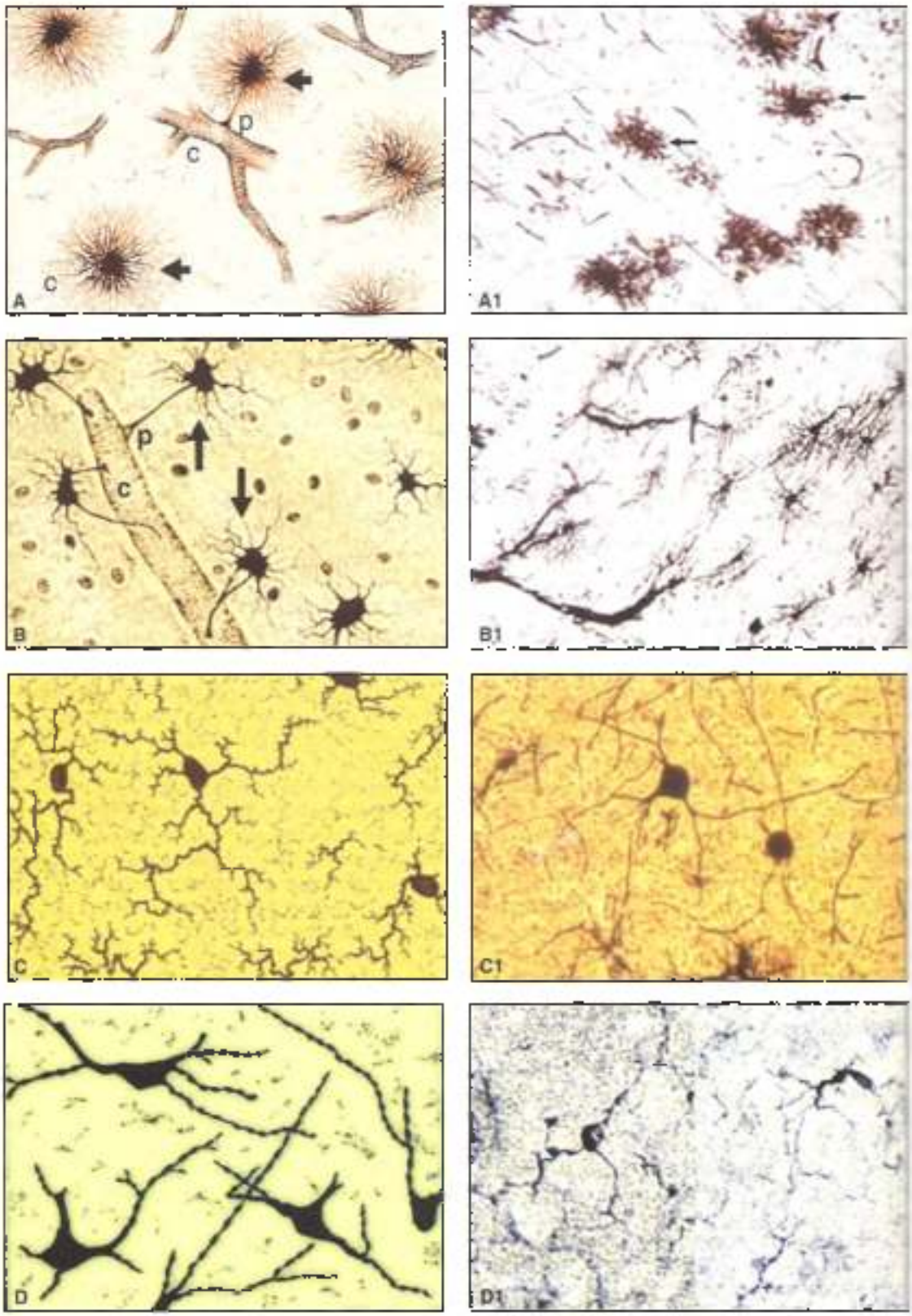

Fig. 10-17. Dibujos (izquierda) y preparaciones histológicas (derecha) A, A_1: Astrocitos protoplasmáticos (Nedo[illegible]bilaces (c) con "pie chupador" (p). B, B_1: Astrocitos fibrosos (fibrosa) y capilares (c) con pie chupador (p). C, C_1: [illegible] condroctos. D, D_1: Microglia [illegible]ns.

ro: de la voluntad. El sistema nervioso autónomo, mediante sus dos grandes grupos, simpático (toracolumbar) y parasimpático (craneosacro), inerva las vísceras del organismo cuyo funcionamiento controla y regula.

La evolución ha llevado a la centralización de las principales funciones de coordinación en el encéfalo, de manera que éste resulta esencial para integrar y regular tanto las actividades fisiológicas como las actividades mentales del ser humano. En síntesis, el sistema nervioso consta de dos conjuntos anatomofuncionales:

1. El sistema nervioso central (SNC), formado por el encéfalo (cerebro, cerebelo, protuberancia y bulbo raquídeo) y la médula espinal.
2. El sistema nervioso periférico (SNP), constituido por los nervios sensitivos que transmiten señales al SNC y los nervios motores que envían señales a los músculos esqueléticos, incluye también el sistema nervioso autónomo (SNA), que envía información al músculo liso, al músculo cardíaco y a las glándulas, y se agrupa en sistema nervioso simpático y sistema nervioso parasimpático.

Cerebro

El cerebro representa el 80% de la masa encefálica. Está constituido por dos hemisferios cerebrales unidos por el cuerpo calloso, una masa de fibras especialmente apretadas, y se encuentra cubierto por las meninges. Presenta una corteza cerebral superficial de sustancia gris y una zona central, más profunda, de sustancia blanca. La corteza tiene un grosor de 1,5 a 4 mm y representa la zona evolutivamente más reciente del SNC de los vertebrados. Contiene unos 10.000 millones de neuronas y es la región donde se procesa la información. Sus pliegues y circunvoluciones, típicos del cerebro de mamíferos, incrementan con eficiencia el tejido neural encargado de importantes funciones de procesamiento de las señales neurales. Las diferentes características citohistológicas permiten reconocer seis capas en la corteza cerebral, que no presentan límites nítidos y delimitadas (fig. 10-18): de afuera hacia adentro son:

Capa I, plexiforme o molecular, con escasos cuerpos neuronales y predominio de las fibras nerviosas.
Capa II o granulosa externa, o de células piramidales pequeñas.
Capa III, de células piramidales medianas.
Capa IV o capa granulosa interna.
Capa V o de células piramidales grandes, o células de Betz; es la zona motora de la corteza.
Capa VI, de células polimorfas o fusiformes.

Si examinamos un preparado de cerebro teñido por HE a gran aumento, se verán fibras transversales y longitudinales, ya sean paralelas o perpendiculares a la superficie del cerebro, que son uniformemente eosinófilas, sin que se aprecien mayores detalles. En cambio, la utilización de las técnicas de impregnación argéntica permite observar mejor la morfología celular y así, pueden distinguirse el aspecto triangular de las grandes células piramidales con un vértice orientado hacia la superficie de la corteza, del cual parte una larga dendrita con una ramificación importante en forma de árbol, y una base de la cual parte el axón hacia la zona de sustancia blanca (fig. 10-18).

Cerebelo

El cerebelo es responsable de coordinar los movimientos de mayor precisión mediante la regulación de la información sensitiva somática aferente, a lo que contribuye con la eferente motora del cerebro y el tronco del encéfalo. Está formado por dos hemisferios cerebelosos unidos por el vermis. Posee una zona superficial, la corteza cerebelosa, formada por sustancia gris y una zona más profunda o medular, constituida por sustancia blanca (fig. 10-19 A, B y D).

La corteza cerebelosa comprende tres capas que, de afuera hacia dentro, son: la capa molecular, la capa de células de Purkinje y la capa de los granos (fig. 19B y D).

Capa molecular

Contiene pocas células y predominio de fibras o procesos neuronales (véase fig. 10-19 B y D).

Capa de células de Purkinje

Poseen una importante arborización dendrítica extendida hacia la capa molecular y sus axones orientados hacia la zona medular de la sustancia blanca (véase fig. 10-19 B-F).

Capa de los granos

Está formada por pequeñas neuronas granulares que emiten sus axones hacia la zona molecular donde se bifurcan y establecen sinapsis con las numero-

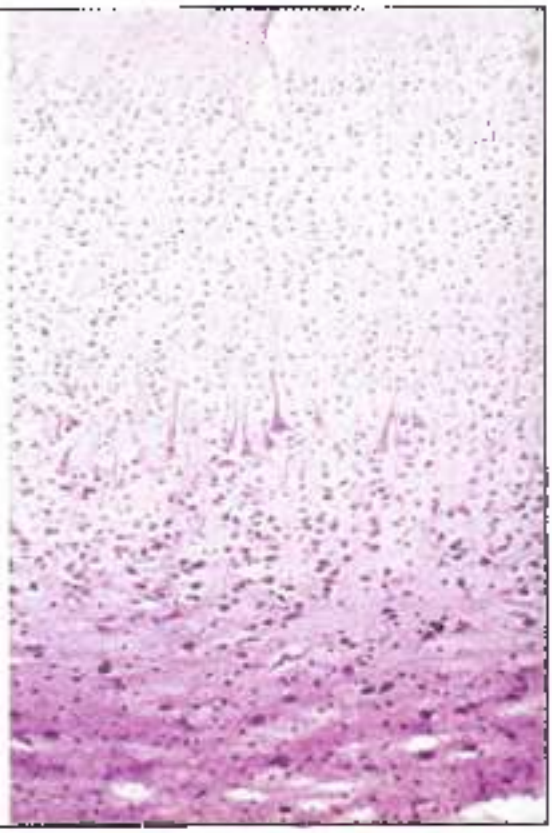

Fig. 10-19. Corteza cerebral y sustancia blanca.

sas dendritas de las células de Purkinje, a las cuales excita (fig. 10-19 B-D). Cercanas a las células de Purkinje, se encuentran las células en cesto, las células de Golgi y las neuronas estrelladas. Las células estrelladas y las células en cesto son inhibidoras de las células de Purkinje. De manera similar, las células de Golgi ejercen un efecto inhibidor sobre las células de los granos.

Médula espinal

La médula espinal se extiende desde el bulbo raquídeo hasta el borde inferior de la primera vértebra lumbar. Es la vía de conexión entre el encéfalo y gran parte del resto del cuerpo. Está formada por una región central de sustancia gris y una capa externa de sustancia blanca (fig. 10-20).

La sustancia gris

Está formada por neuronas y células de la glía. Casi toda la sustancia gris está constituida por interneuronas que transmiten información entre las neuronas locales del SNC. En un corte transversal, la sustancia gris adopta la forma de una "H" con conducto central, limitado por un epitelio cilíndrico simple (conducto del epéndimo). Las porciones anteriores de la "H" (astas o cuernos anteriores) no llegan hasta la superficie externa, mientras que las astas o cuernos posteriores son más delgados y largos que las astas anteriores y llegan hasta la vecindad de la superficie externa (fig. 10-20 A). En las astas anteriores se encuentran los cuerpos de las neuronas motoras multipolares, que poseen gruesos grumos de sustancia de Nissl (fig. 10-20 A-C). Las dendritas son ramificadas y los axones forman las raíces eferentes anteriores que atraviesan la sustancia blanca (fig. 10-20 A, B y C).

En las astas posteriores de la sustancia gris se encuentran interneuronas. Están vinculadas especialmente a la recepción de fibras aferentes de diferente tipo, que conducen principalmente la sensibilidad propioceptiva y táctil fina.

La sustancia blanca

La sustancia blanca de la médula espinal está formada por axones y células de la glía. Se divide en dos mitades laterales por un surco longitudinal

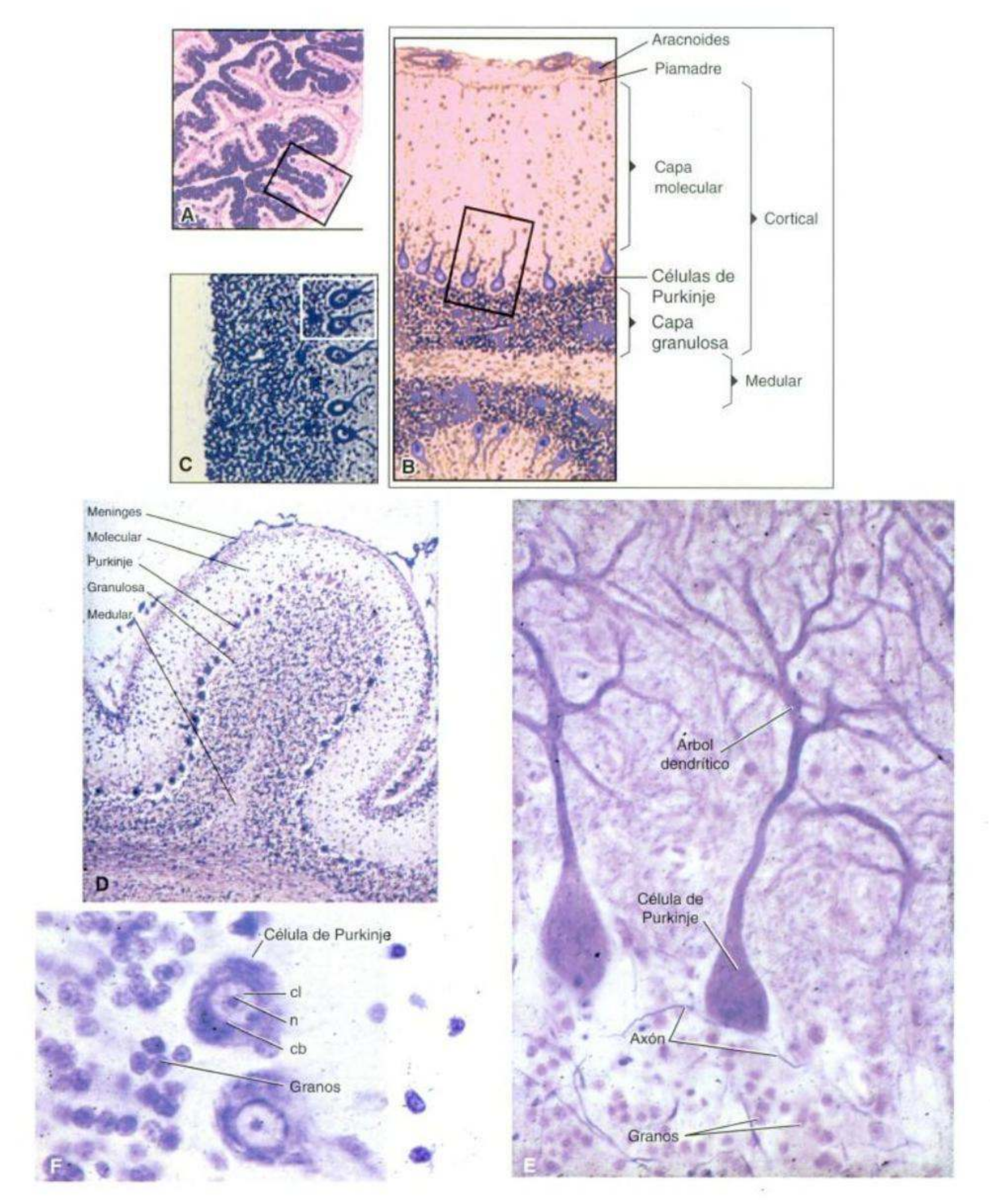

Fig. 10-19. A, B y **C.** Esquemas de la estructura histológica del cerebelo, en los que se indican sus diferentes regiones. Los recuadros en **A, B** y **C** señalan regiones equivalentes de los cortes histológicos que se muestran en **D, E** y **F**, respectivamente. D y E: Impregnación argéntica. F: Azul de toluidina: obsérvense la cromatina laxa (cl), el nucléolo prominente (n) y el citoplasma basófilo (cb), típico de las neuronas y de células que sintetizan proteínas.

Copyrighted material

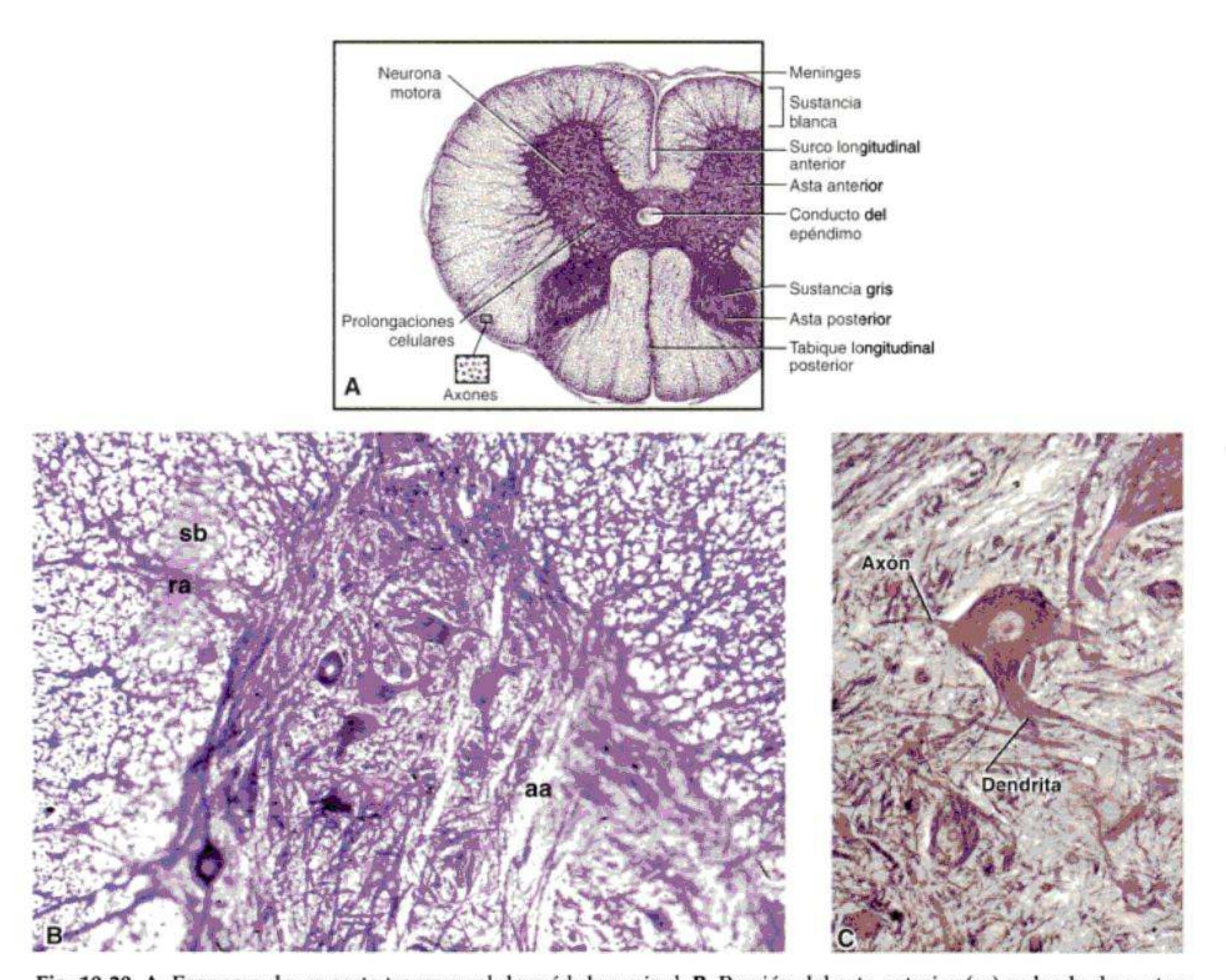

Fig. 10-20. A. Esquema de un corte transversal de médula espinal. **B.** Porción del asta anterior (*aa*) rodeada de sustancia blanca (*sb*) atravesada por las raíces anteriores (*ra*). **C.** Detalle de neuronas motoras del asta anterior, con dendritas, axón y núcleo con cromatina laxa y nucléolo prominente.

anterior y por un tabique longitudinal posterior (fig. 10-20A). Los cordones de la sustancia blanca están constituidos esencialmente por tractos de fibras mielínicas que tienen un trayecto longitudinal. Las fibras nerviosas pertenecen a neuronas de conexión, que llevan información entre diferentes zonas del SNC.

Por fuera de la médula se encuentran las **meninges** (fig. 10-20A). Éstas son tres túnicas: la interna o **piamadre**, revestida por la **aracnoides** que presenta el **espacio subaracnoideo**, y la más externa o **duramadre**.

Meninges: protección y nutrición neural

El delicado tejido neural que conforma el sistema nervioso central está rodeado y protegido por un complejo sistema de membranas llamado **meninges**, formado por tres estructuras laminares de tejido conjuntivo vascular.

Duramadre (o paquimeninge)

Es la lámina más externa; en el cráneo está compuesta por dos capas, una interna de tejido conjuntivo denso, cuya superficie interior posee una capa de células mesoteliales, y una externa que forma el periostio de los huesos adyacentes. Por su parte, en el conducto raquídeo, la duramadre que rodea a la médula espinal corresponde a la hoja interna, pues existe un espacio entre ésta y el periostio de las vértebras, que contiene un tejido conjuntivo con células adiposas y numerosos vasos sanguíneos (**espacio epidural**); por debajo de la duramadre se en-

Copyrighted material

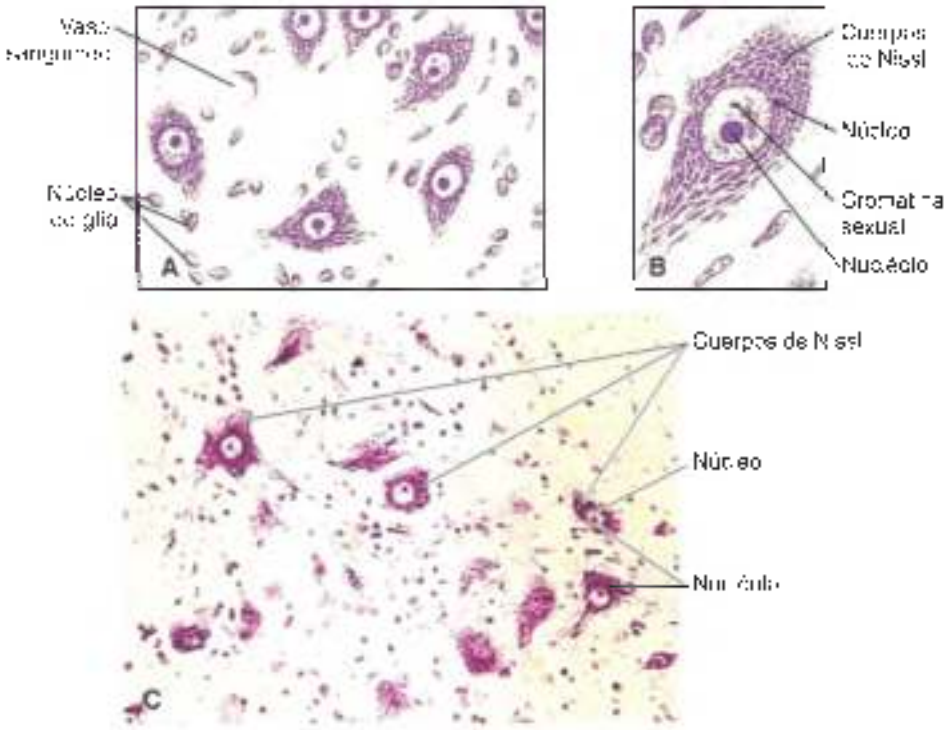

Fig. 10-21. A y B. Esquema de neuronas motoras del asta anterior de la médula espinal. Se señalan sus principales características. C. Corte histológico del asta anterior de la médula espinal (técnica).

entre el espacio subdural, que la separa de la aracnoides.

Aracnoides

Se encuentra entre la duramadre por fuera y la piamadre por dentro (fig. 10-22). Es una hoja de gasa y discontinua, con apariencia de red, que carece de vasos sanguíneos y pasa por encima de las incisuras del encéfalo. Su superficie exterior es lisa, mientras que la interior es irregular por la presencia de trabéculas conectivas que la unen a la piamadre. Queda un espacio laberíntico llamado espacio subaracnoideo, donde se encuentra el líquido cefalorraquídeo (fig. 10-22).

Piamadre

Es la meninge más interna, en íntimo contacto con el tejido nervioso. Contiene numerosos vasos sanguíneos y los acompaña cuando ingresan al tejido nervioso para su irrigación (véase fig. 10-[illegible]). Como la aracnoides, está formada por fibroblastos y macrófagos, además de fibras colágenas, reticulares y elásticas. La aracnoides y la piamadre en conjunto reciben el nombre de leptomeninge.

Las cavidades del sistema nervioso central

La primitiva cavidad del tubo neural de la etapa embrionaria temprana experimenta un estrechamiento progresivo en la mayor parte de su extensión debido a la proliferación neuronal y al crecimiento selectivo en los diferentes segmentos del tejido neural. Así, durante el desarrollo avanzado, los ventrículos laterales en cada hemisferio cerebral persisten (véanse figs. 10-1, 10-5 y 10-4), mientras que a nivel del diencéfalo se conforma el tercer ventrículo (véanse figs. 10-1 y 10-3), y del primitivo romboencéfalo, el cuarto ventrículo (véanse figs. 10-1, 10-6 y 10-7). Finalmente, el conducto del segmento mielencefálico forma el estrecho conducto del epéndimo a lo largo de la médula espinal (véase fig. 10-9).

Plexos coroideos y líquido cefalorraquídeo

El epitelio ependimario, que reviste las cavidades del sistema nervioso central, es invaginado por capilares sanguíneos en la pared medial de los ventrículos laterales y en el techo del tercer y el cuarto ventrículos; estos repliegues conforman los plexos co-

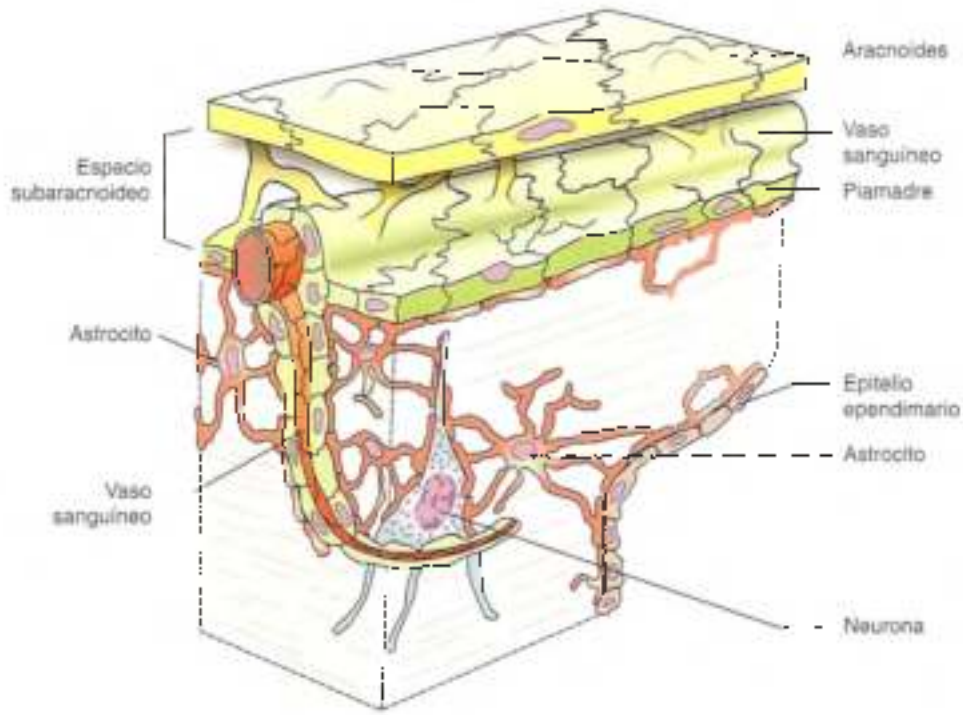

Fig. 10-22. Leptomeninge formada por dos hojas meníngeas, aracnoides y piamadre. Nótese el espacio subaracnoideo y la piamadre acompañando los vasos sanguíneos.

roidaos (fig. 10-23). En estas estructuras "arborizadas", el epitelio cúbico del epéndimo, apoyado en una delgada membrana basal, está en amplio y estrecho contacto con el rico plexo capilar subyacente y es allí donde se produce una ultrafiltración que forma el **líquido cefalorraquídeo** (LCR) que circula por todas las cavidades del sistema nervioso central. El LCR es semejante en muchos aspectos al plasma sanguíneo y tanto su composición química como sus características físicas le proporcionan al médico información valiosa de diversos procesos patológicos. El LCR circula por el espacio subaracnoideo, llena las cavidades del SNC y luego se reabsorbe en las **granulaciones aracnoideas de Pacchioni**. El LCR protege al sistema nervioso contra la acción de traumatismos al actuar como una cubierta hidráulica y participa en el metabolismo del tejido nervioso, pues sirve de vehículo para las sustancias que provienen del sistema nervioso central y pasan a la sangre.

La barrera hematoencefálica

Esta barrera selectiva al paso de diferentes sustancias se encuentra interpuesta entre el tejido nervioso y la red vascular, rodeando todo el sistema nervioso central, excepto en los plexos coroideos y zonas restringidas de los ventrículos (**órganos circunventriculares**). Está formada por el endotelio capilar y su membrana basal, cuyas células se encuentran selladas por complejos de unión (zonas ocluyentes), lo cual impide el paso de diversas sustancias al sistema nervioso central. La función de barrera selectiva se evidencia cuando ciertas sustancias hidrosolubles pasan de la sangre al tejido nervioso a través de la célula endotelial, mediante transportadores específicos de su membrana, por ejemplo, para el transporte de glucosa y aminoácidos hacia el cerebro. El transporte selectivo también se realiza en sentido opuesto, hacia la sangre, por lo cual esta barrera participa en el mantenimiento de la homeostasis del tejido neural. Otras moléculas de tipo liposoluble, como el alcohol y compuestos narcóticos, pasan con facilidad la barrera hematoencefálica.

Desarrollo y estructura general del sistema nervioso periférico

El sistema nervioso periférico deriva exclusivamente (neuronas y glía) de las células de la cresta neural. Esta población embrionaria se segrega temprana mente durante el cierre del tubo neural y desarrolla una etapa de activa proliferación, migración y

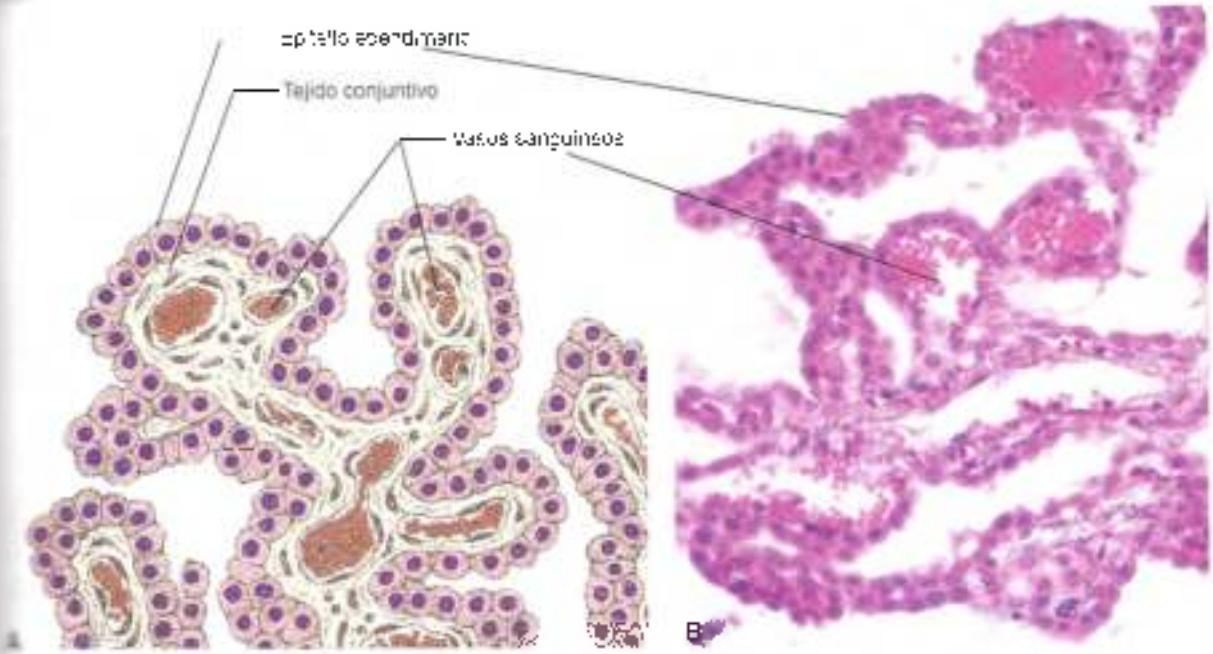

Fig. 10-23. Esquema (A) y corte histológico (B) de plexos coroideos.

sión por todo el cuerpo embrionario para, finalmente, colonizar sitios precisos y formar los ganglios nerviosos, sensoriales y autónomos (véase cap. 6, cuadro 6-2, recuadro 6-5 y fig. 6-17).

Fibras, nervios, terminaciones periféricas y ganglios

Fibras nerviosas

Están formadas por axones rodeados por una o más envolturas. En el sistema nervioso central forman haces o tractos. En el sistema nervioso periférico son los componentes de los nervios. Se reconocen dos tipos de fibras:

Fibras amielínicas: tienen una envoltura de células de Schwann, pero no poseen vaina de mielina y están formadas por axones cortos de centros nerviosos pertenecientes, por ejemplo, al sistema nervioso autónomo (véase fig. 10-10); son las clásicas fibras de Remak.

Fibras mielínicas: poseen una vaina de mielina, formada por las células de Schwann al rodear al axón con capas concéntricas de su membrana plasmática (véase figs. 10-15 y 10-16).

Nervios

Son la parte esencial del sistema nervioso periférico y están formados por manojos de axones mielinizados, de allí su aspecto macroscópico blanquecino y fibrilar característico. Está rodeado por tejido conjuntivo denso, vascularizado, cuyas fibras colágenas se disponen longitudinalmente formando una envoltura externa al nervio llamada epineuro, que envía tabiques al interior que envuelven haces de fibras, el perineuro. A su vez, cada fibra nerviosa tiene una envoltura de tejido conectivo, que es una extensión del perineuro, llamado endoneuro (fig. 10-24).

El tejido conjuntivo del nervio es de gran importancia para su nutrición. Le llega una rica irrigación de los vasos sanguíneos intraneurales, que se ramifican y se intercomunican mas alrededor. También en el tejido conjuntivo del epineuro y del perineuro se encuentran fibras nerviosas, los *nervi nervorum*. La cirugía reparadora, que restablece las conexiones cuando los nervios han sido seccionados por heridas o traumatismos, depende de la actividad funcional del tejido conjuntivo del nervio.

Los axones de neuronas centrales terminan en diversos órganos efectores y forman las fibras eferentes, mientras que las fibras aferentes reciben estímulos periféricos y los transportan al sistema nervioso central. Las fibras aferentes tienen las características funcionales de las dendritas y sus terminaciones son los llamados receptores.

Terminaciones periféricas

Las terminaciones periféricas de las fibras eferentes se reconocen en dos grupos:

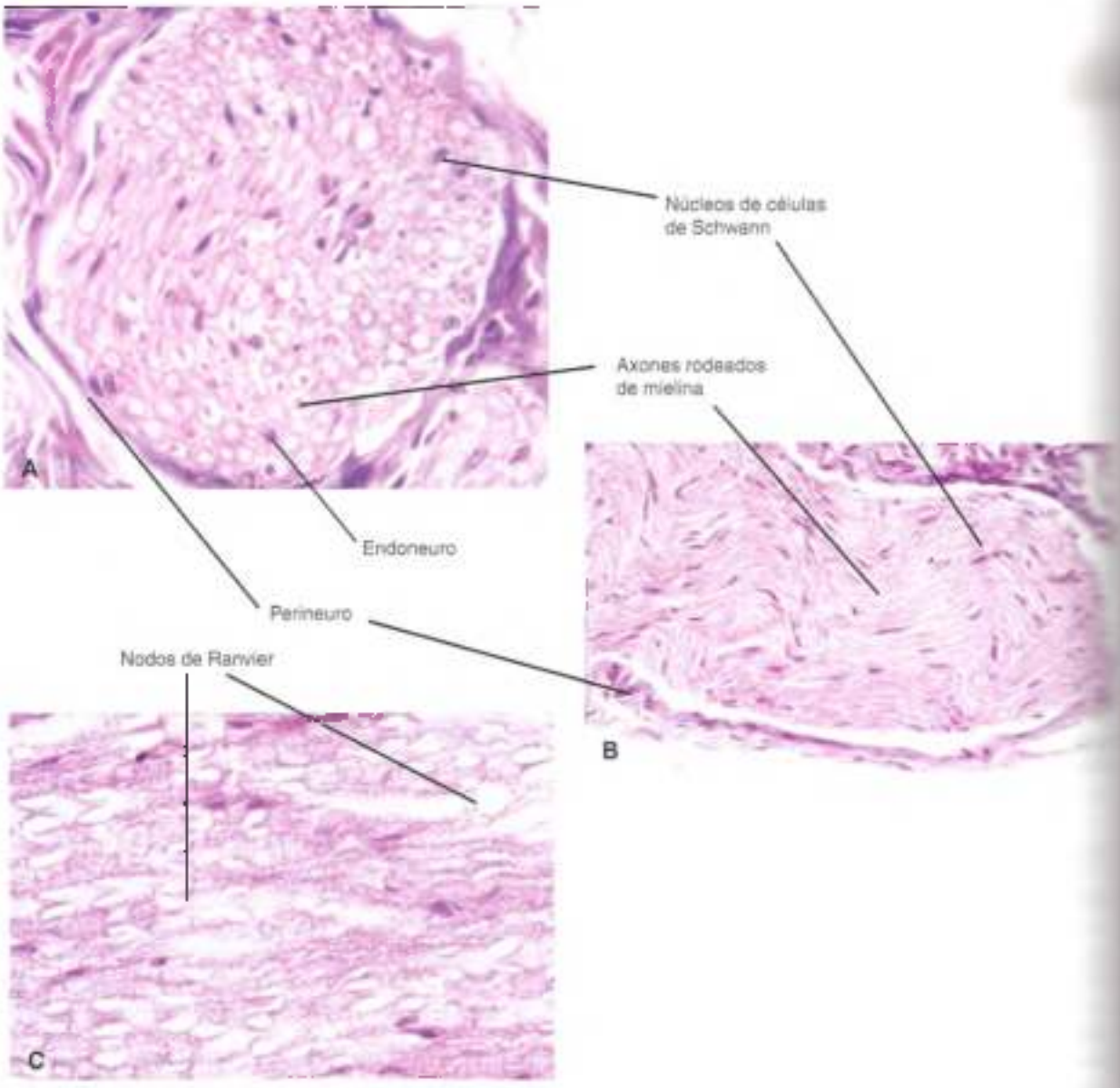

Fig. 10-74. Nervios en corte transversal (A) y longitudinal (B y C). Tricrómico de Masson. 700×.

Terminaciones motrices: son axones que parten de neuronas cuyo cuerpo celular está ubicado en el núcleo motor del nervio craneal correspondiente, en el cerebro o en el asta anterior de la médula espinal y que terminan en las células musculares esqueléticas, donde forman la placa motora terminal o unión mioneural.

Terminaciones viscerales: los axones cortos de las neuronas ganglionares y terminan en el músculo liso de las vísceras, de los vasos sanguíneos, del folículo piloso y de las glándulas.

Las terminaciones nerviosas de fibras aferentes (receptores) pueden ser libres o encapsuladas.

Terminaciones libres o no encapsuladas: este tipo de terminación nerviosa se encuentra en los epitelios de prácticamente todo el cuerpo. En general, los axones pierden la mielina, forman un plexo por debajo del epitelio y penetran en éste como arborizaciones que se disponen entre las células epiteliales (véase cap. 17). En algunos casos, las células epiteliales que rodean terminaciones nerviosas sensoriales especiales se modifican, como es el caso de las células táctiles del corpúsculo táctil y de las células ciliadas del órgano de Corti en el oído. También hay terminaciones no encapsuladas en el tejido conectivo, en el músculo y en membranas serosas.

CENDOC

Terminaciones encapsuladas: son de varios tipos (ver cap. 11), por ejemplo:

Los **corpúsculos de Pacini**: son receptores de las capas profundas de la piel; se encuentran también en la conjuntiva, la córnea, el páncreas, debajo de mucosas, etc. Son estructuras blanquecinas que pueden verse a simple vista, pues miden varios milímetros.

Los **corpúsculos de Meissner** se encuentran en el tejido conjuntivo de la palma de las manos y la planta de los pies. Son formaciones elípticas que requieren colorantes especiales para que la terminal nerviosa sea visible.

Ganglios nerviosos

Se denominan ganglios nerviosos a grupos de neuronas que se encuentran fuera del sistema nervioso central. Pueden ser:

Ganglios sensitivos: grupos de neuronas con prolongaciones centrales y periféricas. A lo largo de los nervios sensitivos craneales y espinales se encuentran ganglios rodeados de tejido conjuntivo que los une al tejido conjuntivo del epineuro y el perineuro de los nervios vecinos. Los tabiques de la cápsula están vascularizados y dividen grupos neuronales unipolares que se encuentran rodeados por las células de Schwann.

Ganglios autónomos: se encuentran en el sistema parasimpático de las paredes de órganos a los cuales inervan, como el corazón y el intestino (fig. 10-25); poseen neuronas multipolares.

Degeneración y reparación neural

Cuando se lesionan los nervios periféricos, éstos se retraen y suele ser necesario suturarlos con el fin de acercar los extremos seccionados. La porción distal al sitio afectado por la lesión se degenera totalmente junto con la mielina, aunque las células de Schwann asociadas sobreviven. La porción proximal del axón junto con el cuerpo neuronal se dilatan y también pueden sobrevivir.

Los cambios degenerativos en la porción distal del axón se llaman **degeneración walleriana** en honor al investigador Waller, quien los describió por primera vez. Mediante el MO se observa la fragmentación del axón y la desaparición de la mielina, que son eliminados por los macrófagos, y sólo quedan las células de Schwann que ahora forman un tubo vacío. Ese espacio podrá ser ocupado por un axón regenerado, y si esto no ocurre, será invadido por tejido conjuntivo del endoneuro que finalmente termina cerrando ese espacio. Cuando la degeneración axónica llega a la sinapsis, puede suceder que el proceso degenerativo se detenga, o bien que continúe a la siguiente neurona, proceso que se denomina degeneración transneuronal o transináptica.

Si el cuerpo de la neurona no sufre fragmentación de la sustancia de Nissl (cromatólisis) y del cito-

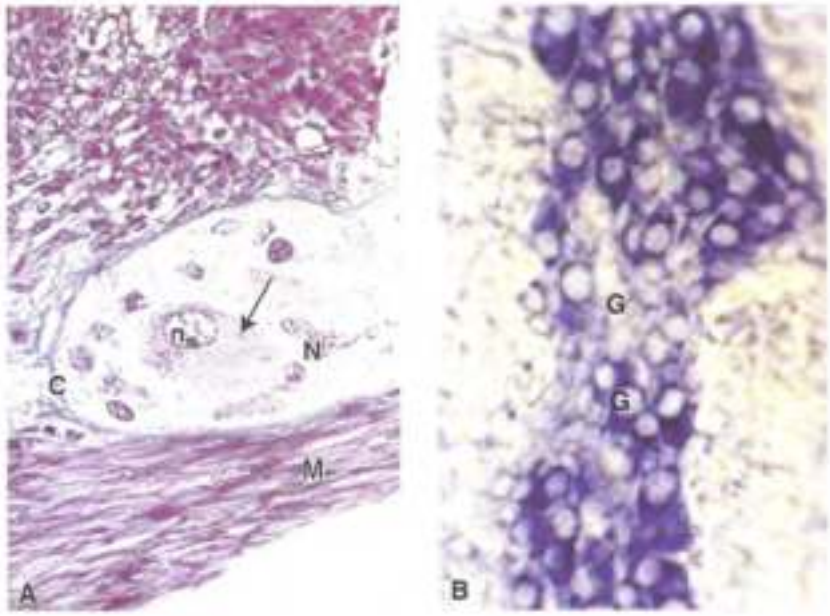

Fig. 10-25. Neuronas de ganglios autónomos de la pared intestinal. A. Neurona con citoplasma basófilo (*verde*), núcleo de cromatina laxa y nucléolo prominente (*n*), núcleos de glía (*N*), cápsula de tejido conjuntivo (*C*) y células musculares lisas (*M*) (tricrómico de Masson). B. Células ganglionares (*G*) de plexo nervioso del colon (reacción de NADH mitocondrial; gentileza del Dr. N. Pitoni, Facultad de Ciencias Médicas, Universidad Nacional de Rosario, Argentina).

plasma, la porción proximal del axón dañado es cubierta por el axolema y sufre una serie de modificaciones regenerativas. El extremo del axón forma un cono de crecimiento del cual parten filopodios. Estas proyecciones se introducen en el tubo vacío rodeado por las células de Schwann, que segregan factores de crecimiento para la célula nerviosa. De esta manera, es posible que en algunos casos el axón alcance y entre en contacto con la célula "blanco". Este proceso regenerativo puede tardar meses y el axón, al alcanzar el órgano "blanco", no siempre restablece por completo la función tal como funcionaba antes de ser lesionado.

En el sistema nervioso central, los axones lesionados son incapaces de regenerarse en condiciones normales, debido posiblemente a la existencia de proteínas inhibidoras que se relacionan con la mielina y son sintetizadas por los oligodendrocitos. Sólo se produce la emisión de brotes colaterales en las fibras nerviosas intactas adyacentes, hecho que también ocurre en los nervios periféricos.

Las lesiones de una neurona pueden ser causa de parálisis muscular o de anestesia superficial, según sea la neurona dañada, respectivamente, motora o sensitiva. La importancia médica de estas lesiones [illegible]

El ser humano padece de muy diversas afecciones patológicas por daños neuronales. Por ejemplo, una hemorragia cerebral, en personas hipertensas, ocasiona múltiples alteraciones, especialmente parálisis del sistema muscular, que lleva a la atrofia de los músculos. Esta patología puede adoptar la forma de hemiplejías ("parálisis de medio cuerpo"), parálisis facial, etc. El virus de la poliomielitis destruye grandes neuronas motoras de las astas anteriores de la médula espinal (aparece cromatólisis), lo que produce parálisis motora. Además, los traumatismos [illegible] son causa de daños graves al tejido nervioso. Las variaciones en la circulación y en la presión del líquido cefalorraquídeo ocasionan trastornos graves en el parénquima nervioso, [illegible] tanto por su presión mecánica, como en el caso de hidrocefalia. En muchas afecciones de causa genética o metabólica hay defectos en la producción o el metabolismo de la mielina. Asimismo, las células nerviosas (neuronas y glía) pueden transformarse en neoplásicas y originar diferentes tipos de tumores.

Las glándulas endocrinas: histogénesis, estructura y función

Mirta A. Valentich y Elsa M. Orgnero

Desarrollo embrionario

Como ya mencionamos, durante el proceso evolutivo, los organismos multicelulares desarrollaron mecanismos para coordinar las funciones de los diversos órganos, lo cual se logró con los sistemas nervioso y endocrino. El primero de ellos, mediante señales electroquímicas y neurotransmisores a lo largo de vías físicas (núcleos, ganglios, nervios, etc.), por lo general de acción rápida y de corta duración. En el segundo, sus señales de naturaleza hormonal se segregan desde células aisladas, grupos celulares u órganos endocrinos y se vehiculizan por el torrente sanguíneo hasta sus células "blanco", donde ejercen una acción más lenta, difusa y prolongada. En ambos sistemas, los receptores específicos de las moléculas señal les permiten reconocer el mensaje y poner en marcha mecanismos de respuesta adecuados, en estrecha coordinación entre ellos, el sistema cardiovascular y el resto del organismo.

También es conveniente volver a considerar que todas las glándulas endocrinas son de estirpe epitelial (véase cap. 7, y que la mayoría de ellas provienen de poblaciones celulares originadas en una superficie, externa o interna, del cuerpo. Esas células superficiales migran y se desplazan hasta su localización final; luego pierden la conexión con la superficie de origen y establecen relaciones estrechas con capilares sanguíneos, donde vuelcan sus productos de secreción.

En el inicio de los apartados correspondientes a los diferentes componentes del sistema endocrino se bosquejan los lineamientos generales de su desarrollo embrionario.

Hipófisis

En etapas tempranas del desarrollo embrionario, [illegible] piso del diencéfalo, se produce un divertículo de neuroectodermo que da origen al infundíbulo (véase fig. II-3 A), que se desplaza hacia la región caudal para formar la **neurohipófisis** (eminencia media, tallo infundibular y pars nervosa). Este [illegible] neuroectodérmico se pone en contacto con otro [illegible] (bolsa de Rathke) que emerge desde el estomodeo y que cubre el techo de la boca primitiva y forma la **adenohipófisis**. La conjunción de las dos partes de diferente origen forma la glándula hipófisis. Las bases genéticas del desarrollo de este proceso han [illegible] mostrado que un conjunto de señales moleculares paracrinas, provenientes de poblaciones celulares [illegible] la vecindad del tubo neural cefálico, inducen la expresión integrada de familias de factores de [illegible]

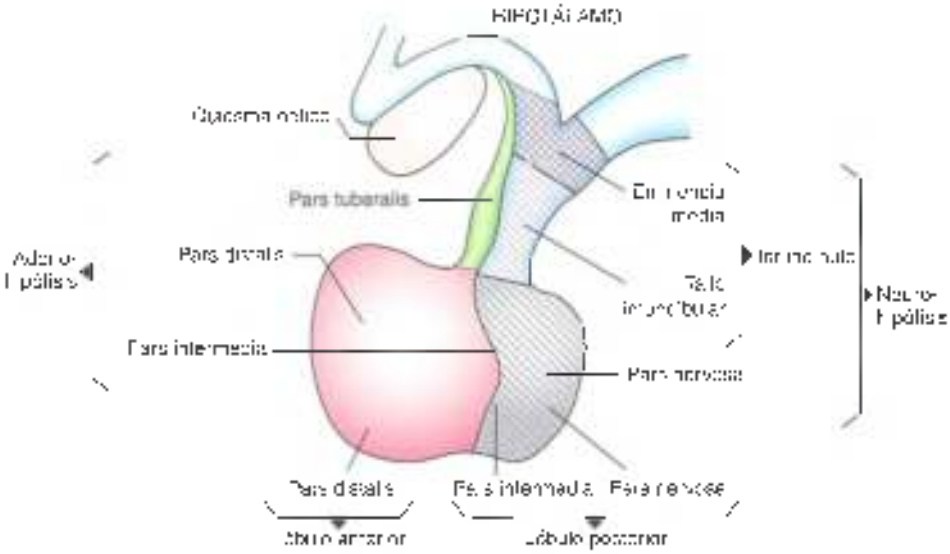

Fig. 10-26. Diagrama de un corte sagital medio del hipotálamo y de la hipófisis que muestra sus conexiones anatómicas.

ción, que finalmente determinará y regulará la diferenciación de los distintos tipos celulares de esta glándula endocrina.

En el estado adulto, la hipófisis es una glándula de 0,6 g de peso, situada en la base del cráneo por debajo del cerebro, al que está unida por el tallo pituitario y múltiples conexiones vasculares. En su relación funcional interacciona con la mayoría de las glándulas endocrinas y constituye un eje básico para la regulación integral de los sistemas endocrino y nervioso.

Está compuesta por dos partes, la adenohipófisis, que en preparaciones frescas se observa de color rosado por su rica vascularización, y la neurohipófisis, más pequeña y pálida (Fig. 10-26).

Adenohipófisis

Consta de tres porciones, denominadas *pars distalis*, *pars tuberalis* y *pars intermedia*. La pars distalis constituye el lóbulo anterior, en tanto que la pars intermedia junto con la pars nervosa forman el lóbulo posterior de la hipófisis (véase fig. 10-26).

Pars distalis

Sintetiza y segrega hormonas que controlan y regulan el desarrollo anatómico y funcional de la mayoría de las glándulas endocrinas, por lo cual la adenohipófisis se considera el órgano central de la regulación endocrina del organismo o el "director de la orquesta endocrina".

La pars distalis es la porción más voluminosa (75%) de la glándula (véase fig. 10-26). Está envuelta por una cápsula de fibras colágenas que se extiende a la pars tuberalis acompañando los vasos sanguíneos. Se continúa con fibras reticulares que integran una red tridimensional que sostiene al parénquima, formado por cordones de células glandulares en íntima relación con capilares sinusoides sanguíneos fenestrados (Figs. 10-27 y 10-28).

Las células de la pars distalis, de acuerdo con su afinidad por colorantes histológicos como la hematoxilina eosina, se clasifican en cromófilas, cuyos gránulos de secreción se tiñen intensamente y cromófobas, con escasa afinidad por estos colorantes. Las cromófilas, según su afinidad tintorial, se subdividen a su vez en acidófilas y basófilas (cuadro 10-1 y fig. 10-29). Las coloraciones tricrómicas posibilitaron que se distinguieran variedades celulares por la afinidad de los gránulos citoplasmáticos a los componentes de la mezcla colorante. Asimismo, la técnica de PAS indica que los gránulos de las células basófilas contienen glucoproteínas (fig. 10-30). Sin embargo, ninguno de los métodos citados permite determinar el tipo de la actividad funcional de las diversas hormonas del lóbulo anterior de la hipófisis.

Con técnicas inmunocitoquímicas y con ME, considerando el tamaño, la forma y la distribución de los gránulos secretores, se ha logrado identificar las células que segregan las diferentes hormonas y su localización en el interior de la glándula. Sobre esta base se utiliza una nomenclatura funcional para las diferentes células de acuerdo con la hormona segregada o con el órgano blanco en el que actúa. Por ejemplo, la hormona **tirotropa** o tirotrófica (véase cuadro 10-1) estimula a la glándula tiroides. Es habitual que los sufijos "tropa" y "trófica", aunque no son necesariamente sinónimos, se utilicen como tales en este contexto. De este modo, en la pars distalis se reconocen cinco tipos de células cromófilas responsables de secretar seis hormonas hipofisarias.

Cuadro 10-1. ***Células y hormonas segregadas por la adenohipófisis***

Nomenclatura		*Hormona (naturaleza química)*	*Características morfológicas*	*Acción de la hormona*
Histológica	*Funcional*			
Acidófilas	Somatotropas o hormona del crecimiento (GH) (50%)	De crecimiento (GH) o Somatotrófica (STH) (polipéptido)	Abundantes gránulos esféricos (300-700 nm)	Estimula el crecimiento del órgano sólido Actúa directa o indirectamente sobre el metabolismo de proteínas, lípidos y carbohidratos Estimula el crecimiento de los huesos largos por efecto indirecto sobre el cartílago epifisario mediado por la somatomedina sintetizada por el hígado
	Mamotropas o lactotropas (15%)	Lactogénica (LH) o Prolactina (PRL) (polipéptido)	Gránulos granulares irregulares (700 nm) Mayor porcentaje de células en mujeres embarazadas y en período de lactancia	En la mujer estimula la síntesis y la secreción de la leche por la glándula mamaria En el hombre no se conoce su función
Basófilas	Tirotropas (10%)	Tirotrófica (TSH) (glucoproteína)	Gránulos esféricos muy pequeños (150 nm)	Estimula la síntesis y la secreción de las hormonas tiroideas
	Gonadotropas (10%)	Foliculoestimulante (FSH) (glucoproteína)	Gránulos abundantes esféricos (200-500 nm)	En la mujer estimula el crecimiento y la maduración de los folículos ováricos y la secreción de estrógenos En el hombre estimula la espermatogénesis
		Luteinizante (LH) o estimulante de las células intersticiales del testículo (ICSH)		En el ovario induce la ovulación, la formación del cuerpo lúteo y la secreción de progesterona En el testículo activa las células de Leydig para la producción de andrógenos
	Corticotropas (15-20%)	Adrenocorticotropa (ACTH) (polipéptido derivado de la propiomelanocortina) (POMC)	Gránulos secretores escasos periféricos (200 nm)	Estimula las zonas fasciculada y reticular de la corteza suprarrenal para la secreción de corticosteroides
Cromófobas	Acidófilas y basófilas desgranuladas	(polipéptidos)	Células pequeñas sin gránulos o escasos	Representan estadios inactivos de células después de haber liberado sus respectivos gránulos secretores

I. Células cromófilas

De acuerdo con su coloración con colorantes comunes, se distinguen las siguientes variedades:

1.a) *Células acidófilas*: son células redondeadas, de menor tamaño que las basófilas. Son más abundantes en la porción posterolateral del lóbulo anterior (véase fig. 10-29). Comprenden dos subtipos:

Células somatotropas: son las más abundantes del lóbulo anterior (fig. 10-31), se agrupan a lo largo de los capilares. Con el ME se observan RER, un complejo de Golgi desarrollado y una cantidad variable de gránulos esféricos densos en el citoplasma

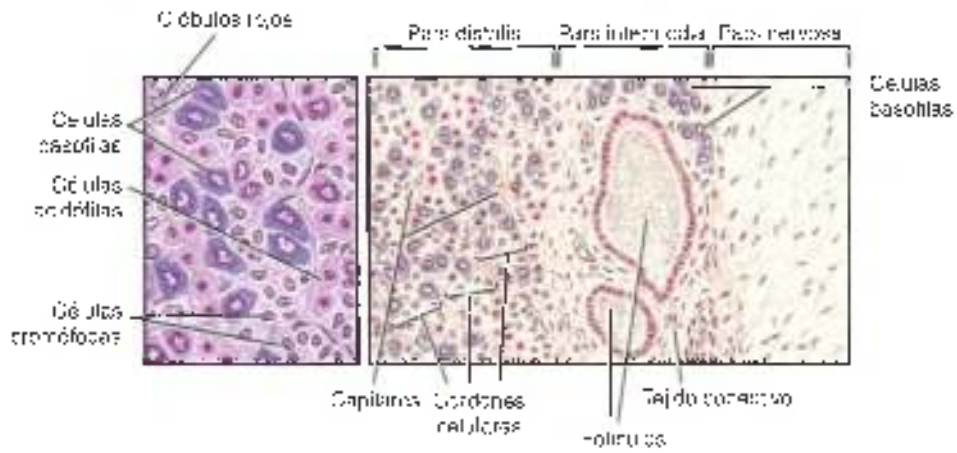

Fig. 10-27. Esquema de la glándula hipófisis coloreado con HE. Se observa la glándula (pars distalis) a mayor aumento en la izquierda y a menor aumento a la derecha.

10.3.1.1. Secretan la hormona somatotrófica (SHT) o hormona del crecimiento (GH), de naturaleza proteica, a diferencia de otras hormonas de la hipófisis anterior, no tiene un órgano "blanco" específico, sino que ejerce su efecto de modo generalizado sobre todas las células del cuerpo. Modula el metabolismo, la función cardiaca e inmunitaria, la agilidad mental y el envejecimiento. Aumenta la captación de aminoácidos y la síntesis de proteínas a nivel celular. Otros efectos metabólicos comprenden aumento de la movilización de los ácidos grasos desde las células adiposas y disminución de la utilización de la glucosa. Controla el crecimiento y el desarrollo normal del individuo. Sobre los huesos largos durante el desarrollo, estimula el cartílago de crecimiento de las epífisis por un mecanismo indirecto mediado por polipéptidos denominados somatomedinas, que se generan en el hígado (véase cuadro 10-1). La carencia de SHT desde el nacimiento provoca enanismo hipofisario y su hipersecreción durante el crecimiento produce la patología denominada gigantismo. Si el exceso de esta hormona ocurre en la etapa adulta, ocasiona acromegalia, con crecimiento desproporcionado de los huesos de la cara, los pies y las manos.

Células mamotropas, prolactínicas o lactotropas segregan prolactina (PRL), hormona necesaria para iniciar y mantener la lactancia. Se encuentran dispersas en el interior de los cordones celulares que forman el parénquima. Sus gránulos secretores son de mayor tamaño que los de las células somatotropas y de forma irregular (véase fig. 10-32). El RER y el aparato de Golgi se hipertrofian durante el período de lactancia, que corresponde al de mayor actividad de síntesis de la prolactina. Al finalizar esta etapa, la acción de numerosos lisosomas lleva a la involución de los organoides hipertrofiados y a la eliminación de gránulos secretores, fenómeno denominado crinofagia. La PRL estimula el crecimiento de la glándula mamaria y la secreción de leche (véase cuadro 10-1).

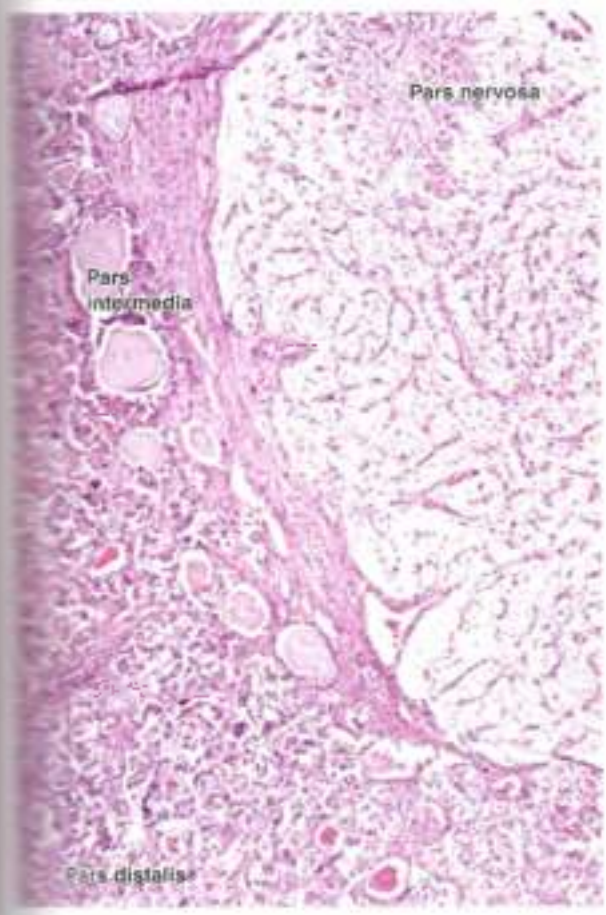

Fig. 10-28. Hipófisis, se observa la pars distalis, intermedia y nervosa. HE 100x.

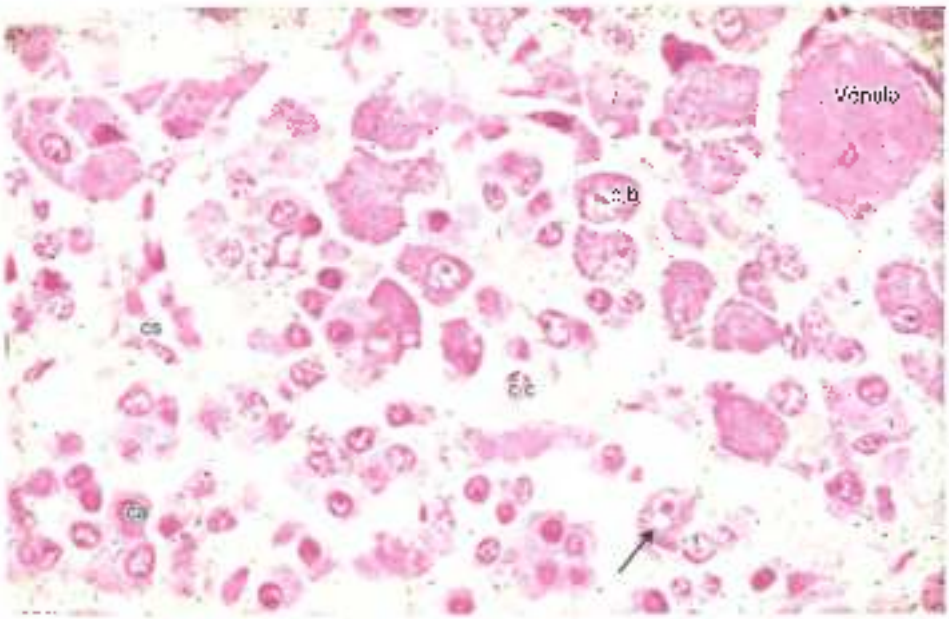

Fig. 10-29. Adenohipófisis. Se observa una vena con células basófilas (*cb*), acidófilas (*ca*) y células cromófobas (*cc*). La vacuola en las células basófilas corresponde a la zona del aparato de Golgi (*ce*). También se ve un capilar sanguíneo (*c*) donde las células vierten su secreción. HE 10x.

1.b) *Células basófilas*: comprenden varios tipos celulares y contienen gránulos secretores PAS positivos.

Células tirotropas: son células grandes, poligonales ubicadas en la zona adenohipofisiaria de la pars distalis. Comparativamente, sus gránulos secretores son los más pequeños y segregan la **hormona tirotrófica** (TSH), de naturaleza glucoproteica que estimula la secreción de la glándula tiroides (véase cuadro 10-1).

Células gonadotropas: están dispuestas en grupos o aisladas entre los otros tipos celulares. Son células redondeadas, con REG y aparato de Golgi muy desarrollados. Sus gránulos secretores son de mayor tamaño que los de las células tirotropas. Segregan dos productos glucoproteicos: la **hormona folículoestimulante** (FSH) y la **hormona luteinizante** (LH). Aún no se ha aclarado si estas hormonas son sintetizadas por una misma célula o por diferentes células gonadotropas. Las dos hormonas actúan sobre las gónadas en ambos sexos. En la mujer la FSH estimula el desarrollo de los folículos ováricos y la síntesis de estrógenos. En el hombre, estimula la

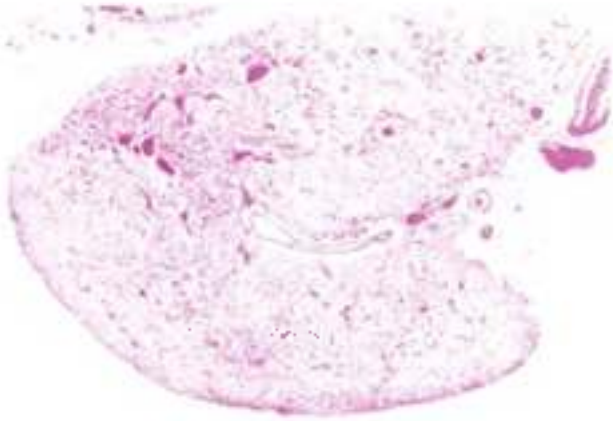

Fig. 10-30. Hipófisis. Se observa la adenohipófisis con células basófilas que son PAS+ y que corresponden a las hormonas de naturaleza glucoproteica que segregan. PAS 10x.

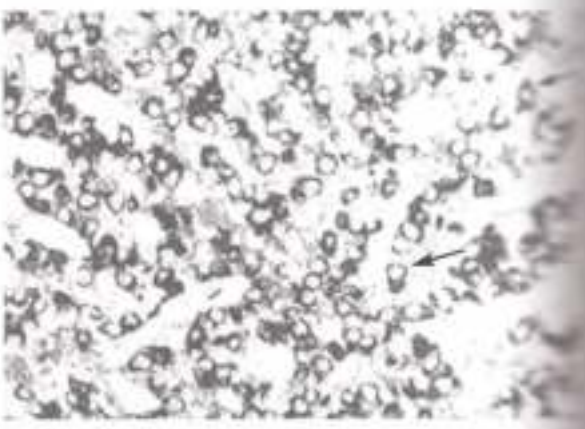

Fig. 10-31. Hipófisis. Se observa el citoplasma de somatotropas (*flecha*) intensamente teñido rodeando núcleos claros. Inmunohistoquímica con anticuerpo anti-GH intensificada con sales de plata. 100x.

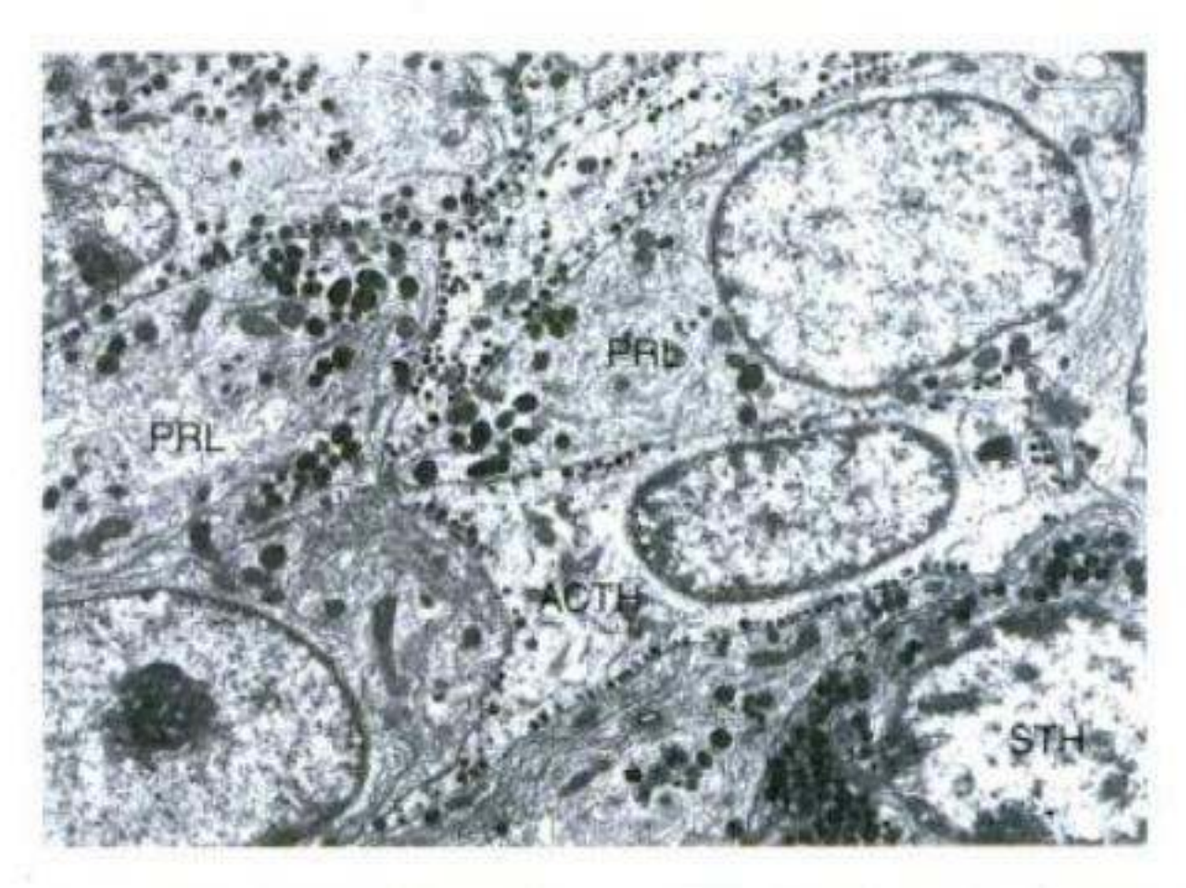

Fig. 10-32. Microfotografía de adenohipófisis. Se observan gránulos secretores de distinto tamaño, forma y distribución en el citoplasma de células. STH: célula somatotropa; PRL: células mamotropas; ACTH: célula corticotropa. ME 5000×.

permatogénesis. En el ovario, la LH provoca la ovulación y la formación del cuerpo amarillo. En el testículo, estimula la producción de andrógenos por las células intersticiales o de Leydig (véase cuadro 10-1).

Células corticotropas: están situadas en la zona posteromedial de la pars distalis. Son células de perfil angular y contienen escasos gránulos pequeños periféricos (véase fig. 10-32). A veces se clasifican como cromófobas, por su tinción débil. Segregan la **hormona adrenocorticotrofina** (ACTH), que actúa sobre las zonas fasciculada y reticular de la corteza suprarrenal, estimulando la secreción de corticoesteroides, y la **betalipotropina** (beta-LPH) cuya función se desconoce. Ambas hormonas son polipéptidos derivados de una prohormona, la **proopiomelanocortina** (POMC) y estarían unidas a una glucoproteína en los gránulos, a lo que se debe su PAS-positividad (véase cuadro 10-1). Las alteraciones moleculares en las células corticotropas provocan alteraciones hormonales en las mismas células y en las suprarrenales (recuadro 10-3).

II. Células cromófobas

Son pequeñas y se agrupan en el interior de los cordones celulares. Con el ME se ve que muy pocas células están realmente desprovistas de gránulos específicos. Por esto, es probable que algunas células identificadas como cromófobas sean células parcialmente desgranuladas. Hay tendencia a considerar a las células cromófobas como células de reserva o en estado de transición, capaces de diferenciarse en células cromófilas. Además, en la pars distalis también se encuentran células epiteliales no secretoras. Éstas son de apariencia estrellada y sus prolongaciones se unen por nexos. Poseen un citoesqueleto con las características de la glía y tendrían una función semejante a la de la glía del sistema nervioso central. Forman la pared de folículos cercanos a la pars nervosa. Por su aspecto y localización, se denominan **células foliculoestrelladas** (recuadro 10-4).

Control de la secreción de las hormonas adenohipofisarias

La pars distalis ejerce su acción mediante diversas hormonas tróficas sobre el tiroides, las gónadas y

Recuadro 10-3
Enfermedad de Cushing

Aportes básicos

La hipófisis produce hormonas en respuesta a factores que liberan factores hipotalámicos y su actividad está balanceada por la acción de retroalimentación de las hormonas periféricas. La perturbación de este equilibrio tiene consecuencias graves que afectan a múltiples sistemas y puede ser fatal. El estudio genético de la función de la hipófisis llevó al descubrimiento de factores de transcripción que, cuando no se expresan, causan deficiencias hormonales. La enfermedad de Cushing es causada por adenomas corticotróficos que producen ACTH en exceso como resultado de la resistencia a los glucocorticoides (Gc). Los trabajos de investigación molecular para entender los mecanismos de retroalimentación de Gc permitió la identificación de dos proteínas importantes, que a menudo no se expresan en los adenomas corticotróficos. Esto llevó a dar respuesta a la resistencia a los Gc. Dos proteínas, la Brg1 y la histona desacetilasa 2 (HDAC2), están involucradas en la remodelación de la cromatina y también participan en procesos tumorigénicos. La Brg1 es un supresor tumoral. Estos avances han contribuido al diagnóstico y abren nuevas perspectivas para el manejo terapéutico del paciente (Drouin y cols., 2007). Por otro lado, investigadores noruegos han encontrado que la valoración bioquímica de la fracción libre y biológicamente activa del cortisol en la saliva refleja la encontrada en suero. Recomiendan que este simple método se utilice como primer análisis de detección en el síndrome de Cushing y la insuficiencia suprarrenal (Løvås y cols., 2007).

Copyrighted material

Recuadro 10-4
Células y prolactinoma

Aportes básicos

Se ha encontrado que las células folículoestrelladas están vinculadas con la génesis de prolactinomas, tumor prevalecientemente en humanos. Experimentalmente, se ha determinado que los factores de crecimiento TGF-beta y factores secundarios a la acción del TGF-beta facilitan la interacción entre las células folículoestrelladas y las células secretoras de prolactina y favorecen la acción mitogénica del estradiol (Sarkar, 2006).

parte de la corteza suprarrenal (órgano efector o "blanco"). Su funcionamiento está regulado por hormonas o **factores liberadores** sintetizados por neuronas hipotalámicas, que son canalizados por el sistema **venoso porta-hipotisario**. Comprenden hormonas liberadoras para cada uno de los tipos hormonales e inhibidoras para la GH y la PRL. La secreción de las hormonas hipotalámicas está controlada a su vez por las hormonas producidas por los respectivos órganos efectores, de tal manera que un aumento de ellas en el nivel sanguíneo produce una inhibición en la función de las neuronas hipotalámicas, que es un ejemplo de mecanismo denominado **retroalimentación negativa** (fig. 10-33).

Pars tuberalis

Es la porción del lóbulo anterior que rodea como una vaina al tallo infundibular (véase fig. 10-26). Está formada por cordones de células basófilas dispuestos a lo largo de los vasos. Estas células, cuya función se conoce poco, presentan al MF diferencias morfológicas con las células basófilas de la pars distalis, entre ellas, gránulos densos pequeños, gotas lipídicas y abundante glucógeno.

Pars intermedia

Se encuentra entre la pars distalis y la neurohipófisis (véase fig. 10-26). Presenta folículos con coloide en su interior, tapizados por un epitelio cúbico de células basófilas que se asemejan a las de la pars distalis (véanse figs. 10-27 y 10-28). El desarrollo de la pars intermedia varía mucho entre las distintas especies; en el ser humano tiene pocas capas celulares. Sintetiza la **hormona melanocitoestimulante** (MSH), a partir de la proHormona POMC. La MSH activada provoca en los anfibios la dispersión de los gránulos de melanina en el citoplasma de los melanocitos, con oscurecimiento de la piel (véase

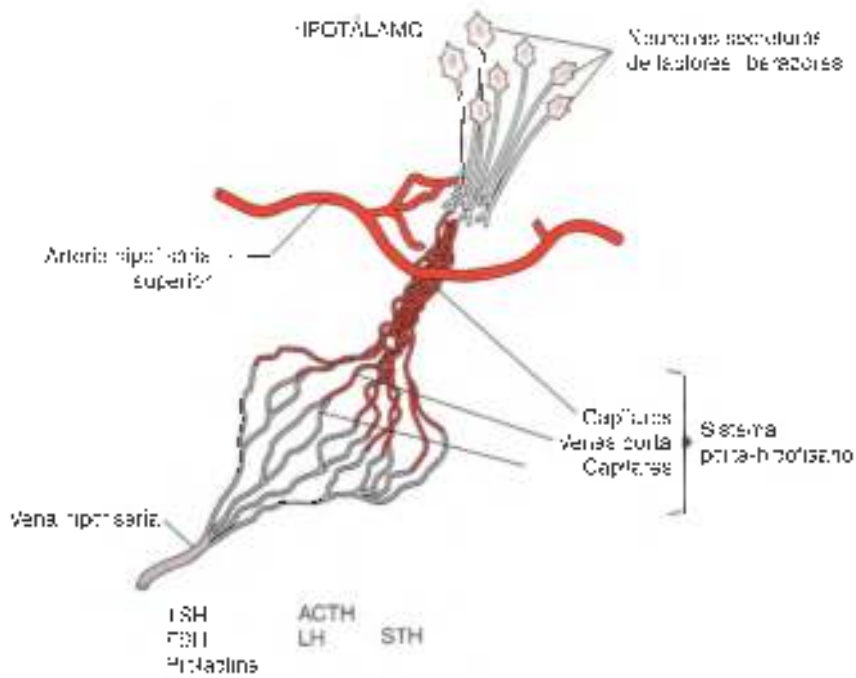

Fig. 10-33. Relaciones vasculares entre las neuronas del hipotálamo y las células de la adenohipófisis.

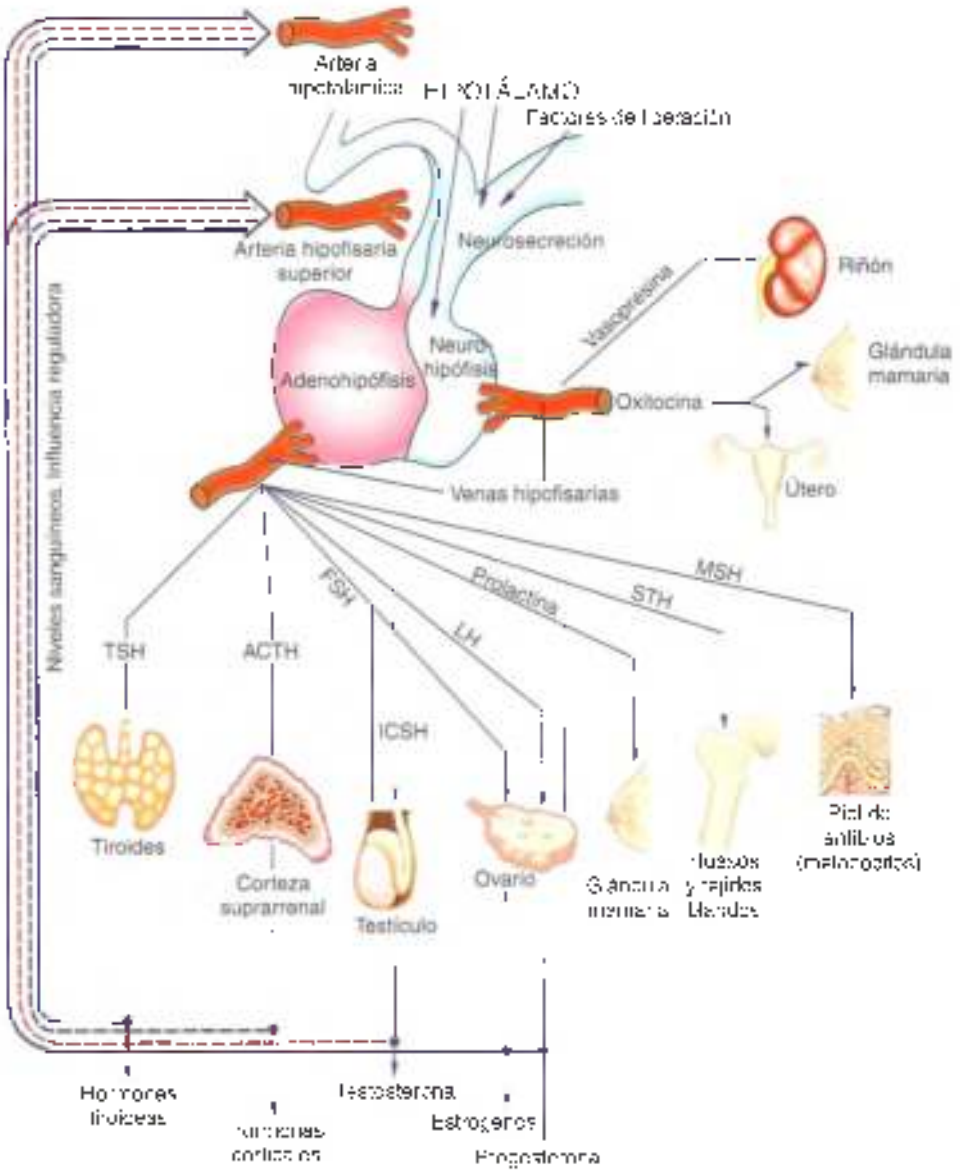

Fig. 10-34. Hormonas hipofisarias y órganos "blanco".

En el hombre, esta hormona induciría la pigmentación de la piel por producción de melanina.

Irrigación sanguínea

La circulación de la hipófisis presenta características especiales que se relacionan con la estrecha dependencia entre el diencéfalo y la adenohipófisis, ya que varias neurohormonas o factores de liberación controlan la secreción de hormonas del lóbulo anterior (figs. 10-34 y 10-35).

Las arterias hipofisarias inferiores provenientes de las carótidas internas irrigan la pars nervosa y envían algunas ramas a la adenohipófisis. A su vez, las arterias hipofisarias superiores derivadas de las carótidas internas y de la comunicante posterior del polígono de Willis se capilarizan en la pars tuberalis para formar un plexo y envían capilares a la eminencia media y al tallo infundibular, donde terminan las fibras nerviosas hipotalámicas. En este nivel, los factores de liberación pasan a la circulación sanguínea (véase fig. 10-35). Luego los capilares confluyen en venas que descienden a lo largo

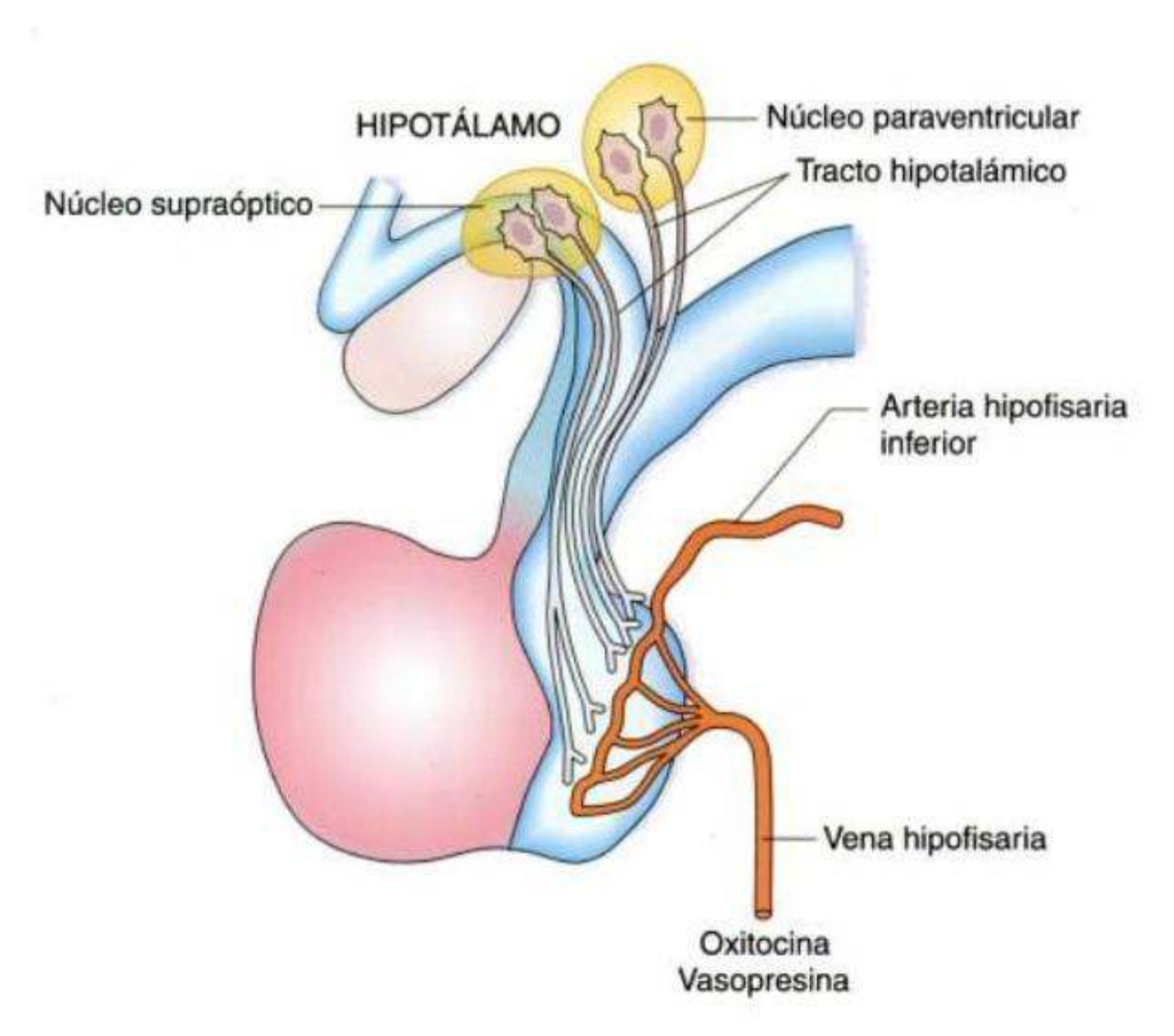

Fig. 10-35. Diagrama de conexiones nerviosas entre el hipotálamo y la neurohipófisis.

del tallo hipofisario para alcanzar la adenohipófisis, donde se capilarizan nuevamente. Por esta vía, los factores de liberación estimulan la secreción hormonal de las diferentes células glandulares. La estructura vascular formada por las venas que conectan los capilares de la eminencia media con los capilares del lóbulo anterior constituye el **sistema porta-hipofisario** (véase fig. 10-33). Finalmente, la sangre que circula en los capilares de la adenohipófisis es drenada junto con la de los capilares de la neurohipófisis por las venas hipofisarias (figs. 10-33 y 10-35).

Neurohipófisis

Está compuesta por la **pars nervosa** y el **infundíbulo**, que comprende el tallo infundibular y la eminencia media del tuber cinereum (véase fig. 10-26). Las células más abundantes de la neurohipófisis son de naturaleza neuroglial, llamadas **pituicitos**, que se distribuyen entre las porciones terminales de axones amielínicos de neuronas hipotalámicas (fig. 10-36). La forma y el tamaño de los pituicitos es muy variable y su citoplasma contiene gránulos de pigmento que pueden visualizarse con coloraciones argénticas. La relación de los pituicitos con los axones es semejante a la de las células neurogliales del sistema nervioso central, aunque no se conoce si su función es sólo trófica y de soporte o si además tienen algún papel en los procesos de secreción.

Los axones amielínicos que provienen de neuronas localizadas en los **núcleos supraóptico** y **paraventricular** del hipotálamo se dirigen a la eminencia media y forman el **tracto hipotalámico-hipofisario**. De allí descienden por el tallo infundibular para alcanzar la neurohipófisis, donde terminan en íntima relación con plexos capilares. Los axones de este tracto forman la parte principal de la pars nervosa (véase fig. 10-35) y en sus segmentos terminales presentan dilataciones (**cuerpos de Herring**) que almacenan material neurosecretor, que puede visualizarse con hematoxilina crómica. Con este método se demuestra este material a lo largo de los axones y en el cuerpo neuronal. La secreción acumulada en la neurohipófisis contiene dos hormonas: **oxitocina** y **vasopresina** u **hormona antidiurética** (ADH), de naturaleza polipeptídica (octapéptidos), sintetizadas por al menos dos variedades de neuronas en ambos núcleos hipotalámicos (véase fig. 10-35). Para su transporte axónico, estas hormonas se fijan a una proteína transportadora, llamada **neurofisina**. El complejo hormona-neurofisina forma los cuerpos de Herring.

La oxitocina estimula la contracción del miometrio, de participación fundamental en el mecanismo del parto. También actúa sobre las células mioepiteliales del alvéolo de la glándula mamaria, lo que

Copyrighted material

contribuye a desplazar la leche hacia los conductos galactóforos (véase cap. 14 y fig. 10-34).

La vasopresina estimula la reabsorción de agua en los túbulos contorneados distales y colectores del riñón. Además, al provocar la contracción del músculo liso de las arteriolas, eleva la presión arterial por aumento de la resistencia periférica (véase cap. 12 y fig. 10-33). En la enfermedad llamada **diabetes insípida** hay escasa producción de ADH y se produce la excreción de grandes cantidades de orina diluida (poliuria), lo que induce una gran sensación de sed (polidipsia).

Hormonas "hipofisarias" en otros órganos

Las técnicas de radioinmunoanálisis e inmunocitoquímicas para la detección de hormonas indican que casi todas las hormonas de la hipófisis también se sintetizan en el sistema nervioso central. En la actualidad existe interés en las posibles funciones de estas hormonas dentro del sistema nervioso central, ya que podrían actuar como neurotransmisores o modular los efectos de los neurotransmisores clásicos.

Tiroides

Como se mencionó al comienzo del capítulo, la segmentación del tubo neural primitivo da origen a una región caudal o **rombencéfalo** (cerebro posterior). Éste, a su vez, se segmenta en el eje cefalocaudal para dar lugar a pequeñas dilataciones llamadas **rombómeras**, que dividen el rombencéfalo en compartimientos más pequeños. La importancia del concepto de "rombómera" reside en que cada una de ellas representa un territorio de desarrollo bastante independiente. De esta manera, las poblaciones celulares que integran cada rombómera (neuroectodermo y células de la cresta neural) tienen destinos de desarrollo diferente (ganglios y nervios craneales). Así, las células de la cresta neural que emergen desde la ***rombómera r6*** migran hacia el tercero y el cuarto arcos faríngeos y forman las glándulas **tiroides** y **paratiroides** (además del timo). Los límites que mantienen separados los "pasillos" por donde migran las células de la cresta neural de cada rombómera están dados en parte por la proteína extracelular **ephrina**. Esta población celular migratoria interacciona estrechamente con las células de un engrosamiento endodérmico medial del piso faríngeo, donde se desarrolla un divertículo que se dirige paulatinamente hacia la región caudal y frontal del cuello. Al principio, ese divertículo está conectado con la lengua a través del **conducto tirogloso**, que luego se atrofia y queda el vestigio de su desembocadura en la lengua, el **agujero ciego** (véase cap. 12, fig. 12-8).

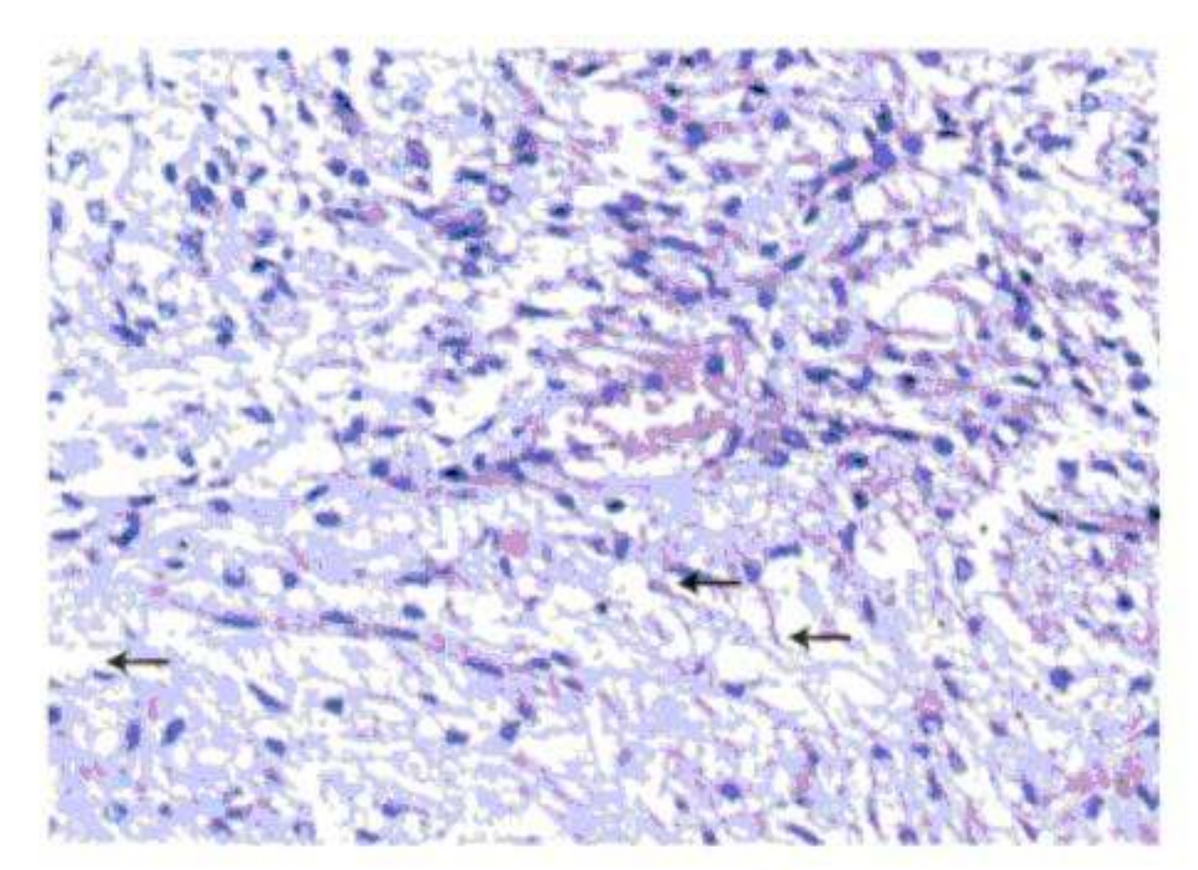

Fig. 10-36. Región de la neurohipófisis con vasos sanguíneos (flechas) y aspecto típico de tejido nervioso. HE 100×.

La tiroides del individuo adulto es una de las glándulas endocrinas más voluminosa, es impar, de ubicación medial y simétrica, formada por dos **lóbulos laterales** unidos por un **istmo** estrecho, que se extiende sobre la superficie anterior de la tráquea, por debajo del cartílago cricoides. A veces puede encontrarse un tercer lóbulo piramidal, que se origina en el istmo. Está envuelta por dos cápsulas. Una externa formada por tejido conjuntivo denso, dependencia de la fascia cervical, y otra interna, adherida íntimamente a la superficie de la glándula, que origina la estroma tiroidea. Entre ambas cápsulas sólo hay uniones laxas, lo que establece un plano de separación que facilita la extirpación quirúrgica de la glándula.

A diferencia de otras glándulas endocrinas, tiene gran capacidad para almacenar su producto de secreción en el espacio extracelular, lo que se refleja en su estructura histológica (fig. 10-37). Las unidades funcionales son los **folículos tiroideos**, aproximadamente esféricos, de 0,2 a 1 mm de diámetro, limitados por un epitelio cúbico simple asentado sobre una delgada membrana basal (fig. 10-38). En la luz folicular se acumula el **coloide tiroideo** secretado por el epitelio, de consistencia viscosa y densidad variable. Se tiñe con colorantes ácidos y básicos; reacciona positivamente con la técnica de PAS, que indica la composición glucoproteica de la **tiroglobulina**, su principal componente, que es la forma de almacenamiento de la hormona tiroidea (fig. 10-39). Entre los folículos hay tejido conjuntivo laxo muy vascularizado, con numerosos capilares, vasos linfáticos, filetes nerviosos, fibroblastos y pequeños haces de fibras colágenas.

Tanto la altura del epitelio folicular como la cantidad de coloide en su interior pueden variar de manera notable. Así, cuando la actividad de la glándula aumenta, las células tienden a ser cilíndricas y la

Copyrighted material

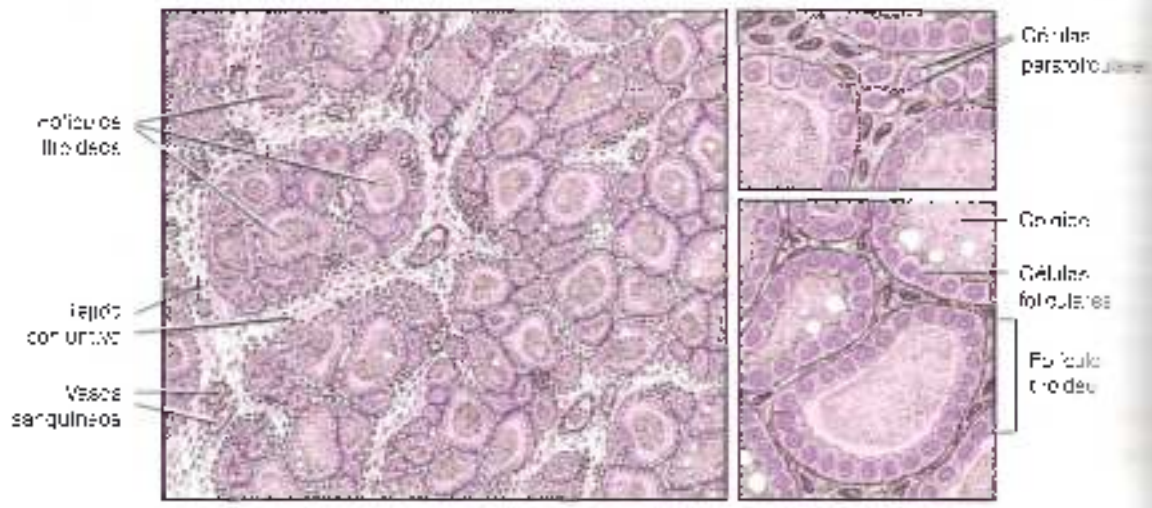

Fig. 10-37. Glándula tiroides. Esquema de un corte histológico. Menor aumento a la izquierda y mayor a la derecha.

cantidad de coloide se reduce (fig. 10-39). En cambio, cuando la actividad glandular disminuye, el epitelio se hace cúbico o aplanado y almacena una cantidad mayor de coloide. Sin embargo, hay muchas excepciones y el examen microscópico no es suficiente para establecer el estado funcional de la glándula. En el tiroides se reconocen dos tipos celulares, foliculares o principales y parafoliculares (células "C").

Células foliculares o principales

Son las más abundantes y delimitan el folículo; tienen un núcleo central ovoideo, con un nucléolo prominente y citoplasma basófilo por la presencia de RER, cuyo desarrollo depende de la actividad funcional de la glándula. El aparato de Golgi es supranuclear y las mitocondrias son de tipo filamentoso. El citoplasma apical contiene lisosomas, vesículas de secreción y endocíticas. La superficie luminal, en contacto con el coloide, presenta microvellosidades cortas. La membrana plasmática de la base de la célula es de contorno liso y descansa sobre una delgada lámina basal que se continúa alrededor de todo el folículo.

Células parafoliculares (células "C")

Comprenden sólo el 0,1% de las células de la glándula y se encuentran intercaladas en el epitelio folicular apoyadas en la membrana basal, pero sin alcanzar la superficie luminal del folículo. Se tiñen por técnicas comunes, pero son fácilmente visibles con impregnación argéntica. Se presentan aisladas o en pequeños grupos (véase fig. 10-37) y son más escasas que las células foliculares. En el citoplasma hay agrupaciones de pequeños gránulos secretores de la hormona que elaboran, la calcitonina.

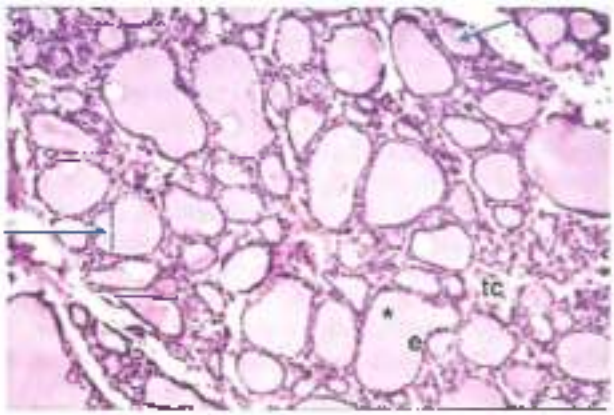

Fig. 10-38. Tiroides. Obsérvense los folículos tiroideos (folículos) con coloide (*), revestidos por epitelio (e), inmersos en tejido conjuntivo (tc). H-E 110X.

Hormonas tiroideas

Las células foliculares de la glándula tiroides sintetizan, almacenan y liberan en la circulación sanguínea la hormona tiroidea, cuya función es regular la actividad metabólica del organismo (cuadro 10-5). Diversas patologías tiroideas se sustentan en la alteración de la localización de peroxidasa en las células glandulares (recuadro 10-5).

Toda glándula tiene la capacidad de concentrar yodo que se ingiere con los alimentos, el cual es

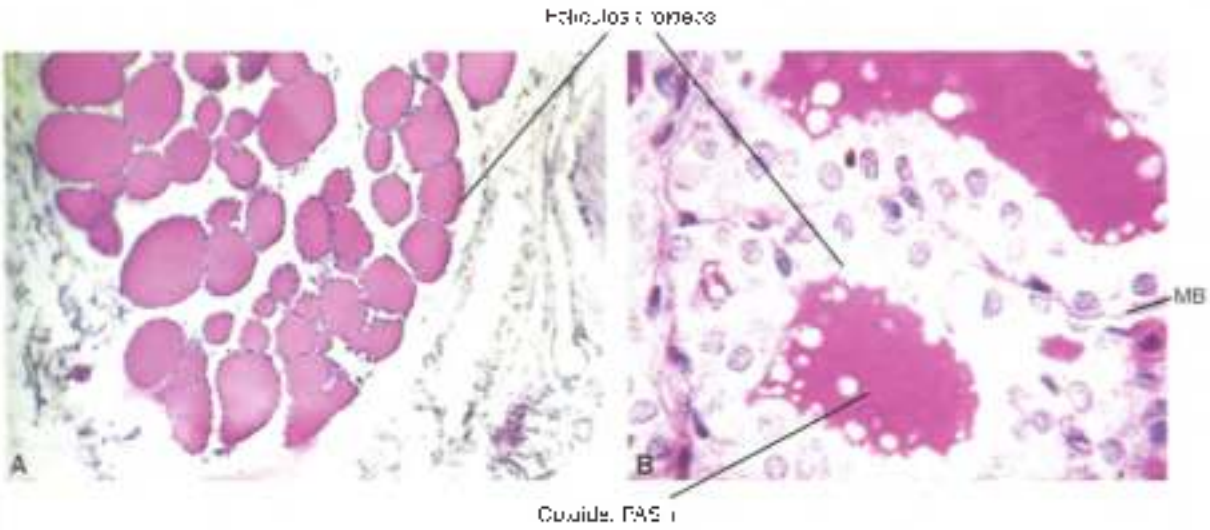

Fig. 10-39. Tiroides. Nótense los folículos tiroideos con epitelio cúbico alto que rodea el coloide PAS+ al igual que la membrana basal (MB). A, 100x y B, 40x.

ácido o yoduro en la luz del intestino delgado, antes de ser absorbido por las células del epitelio intestinal. Luego pasa al plasma sanguíneo, desde donde es captado en forma selectiva por la glándula tiroides. A continuación, la célula folicular oxida el yoduro, por la acción de una peroxidasa en presencia de agua oxigenada, y lo convierte en yodo molecular. Por otro lado, la proteína precursora de la tiroglobulina es sintetizada en el RER, glucosidada en el aparato de Golgi y transportada en vesículas pequeñas hasta la superficie apical de la célula, donde se descarga por exocitosis en la luz folicular (fig. 10-40). Por acción de una enzima, el yodo se une a los grupos tirosilo de la tiroglobulina y forma la monoyodotirosina y la diyodotirosina y, por asociación de estas moléculas, la triyodotironina (T3) y la tetrayodotironina (T4) o tiroxina.

El principal sitio de yodación de la tiroglobulina sería la superficie apical de las células foliculares, aunque algunos autores han indicado que también se produce en el citoplasma de la célula folicular. Las formas activas de la hormona tiroidea son la T3 y la T4, las que deben ser liberadas de la tiroglobulina por acción de enzimas lisosómicas, dentro de las células foliculares. En respuesta a señales específicas (TSH), el coloide es reabsorbido por endocitosis y las vesículas que lo contienen se fusionan con lisosomas (tiroxisomas), cuyas proteasas hidro-

Cuadro 10-2. *Hormona paratiroidea y sus órganos "blanco"*

Órgano blanco	*Actividad*
Intestino delgado	Incrementa la absorción de iones calcio ingeridos con la dieta, al favorecer la formación de la vitamina D, se activa en el riñón.
Hueso	Moviliza la resorción ósea por los osteoclastos. Éste es un mecanismo indirecto que se realiza a través de la acción de la PTH a receptores en los osteoblastos, los que segregan interleucinas, estimulantes de la actividad de los osteoclastos. Éstos finalmente liberan de la matriz ósea iones calcio y fosfato al torrente sanguíneo.
Riñón	Regula el nivel de los iones calcio (calcemia) y fosfato (fosfatemia) en el plasma sanguíneo. La unión de la PTH a los receptores de los túbulos renales es seguida por el incremento de la reabsorción de iones calcio y fosfato. Cuando el nivel de calcio en la sangre es alto, se inhibe la secreción de PTH y también la reabsorción de iones calcio y fosfato, lo que provoca un aumento en la excreción de estos iones por la orina y su disminución en la sangre. También favorece la formación de la vitamina D activa (vitamina D3), necesaria para la absorción del calcio en el intestino.

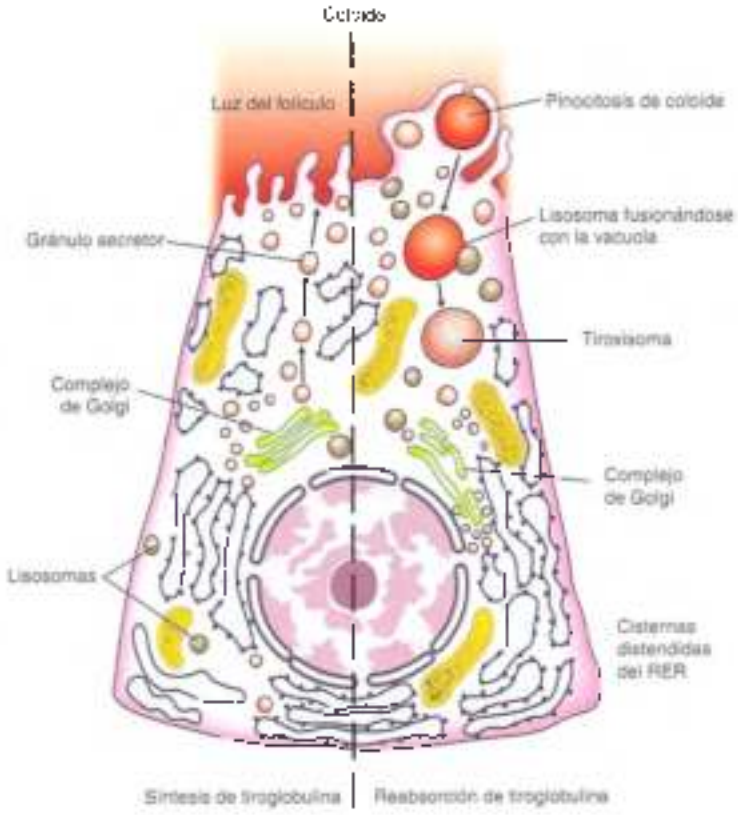

Fig. 10-40. Esquema de una célula folicular que secreta el folículo tiroideo. Procesos de síntesis y degradación de tiroglobulina.

Recuadro 10-5
Alteraciones en el sistema vascular y en la tiroides

Correlación médico-biológica

La hormona tiroidea tiene numerosos efectos sobre el corazón y los vasos sanguíneos. Muchas de las manifestaciones clínicas de alteraciones en los niveles de hormona tiroidea se deben a la habilidad que tiene la hormona para modular, en forma directa o indirecta, la hemodinamia cardiovascular. En el hipotiroidismo se produce una disminución de los niveles de hormona tiroidea y está relacionado con la enfermedad cardíaca congestiva (Takasu, 2006).

La localización de peroxidasa por técnicas citoquímicas en biopsias de tiroides permitió establecer que su distribución ultraestructural es característica para distintas enfermedades tiroideas benignas, mientras que los tumores malignos son negativos para esta enzima (Masini Repiso y cols., 2004).

van la tiroglobulina (fig. 10-39). Tanto la T4 como la T3 se difunden en el citoplasma, atraviesan la membrana basal y llegan a la sangre venosa, aunque hay datos que indican que la hormona también alcanza los linfáticos presentes en la glándula.

El 90% de la hormona tiroidea circulante corresponde a la T4 o tiroxina, el resto es T3; esta última es tres a cuatro veces más potente. Las hormonas tiroideas regulan el ritmo de diversos procesos metabólicos; ejercen su efecto al unirse a receptores del núcleo de las células "blanco", donde activan la transcripción de mRNA específicos, con incremento de la síntesis y el metabolismo de proteínas y carbohidratos.

La elevación del nivel de hormonas tiroideas circulantes aumenta el metabolismo basal, lo cual está consagrado por el uso que indica la actividad metabólica del organismo en condiciones de reposo, mientras que una disminución del nivel hormonal la reduce. La actividad de la glándula tiroides está modulada por la hormona tirotrófica (TSH) secretada por el lóbulo anterior de la hipófisis, que estimula la liberación de hormonas tiroideas. A su vez, el aumento de hormonas tiroideas en la circulación

sobre la secreción hipotalámica de factor de liberación de la hormona tirotrófica (véase fig. 10-34). De este modo, se establece un mecanismo de retroalimentación negativa que mantiene niveles fisiológicos de hormonas tiroideas en el organismo.

El **hipotiroidismo** (secreción deficiente de hormonas tiroideas), cuando ocurre en la vida fetal o en la infancia, provoca **cretinismo**, con crecimiento deficiente y retraso mental. En el adulto produce aumento de peso, somnolencia, fatiga, frecuencia cardíaca disminuida, alteraciones de la piel y el cabello, etc. El **hipertiroidismo** (secreción elevada de hormonas) provoca pérdida de peso, aumento de la frecuencia cardíaca, temblor, exoftalmia, etc.

Por su parte, las células parafoliculares segregan **calcitonina**. Esta hormona disminuye el nivel de los iones calcio en la sangre (calcemia) mediante la inhibición de la resorción ósea y la aceleración de la captación de calcio por los huesos. Los osteoclastos poseen receptores para calcitonina. Su efecto es antagónico al de la hormona paratiroidea, por lo que la acción de ambas hormonas regula la calcemia.

Irrigación sanguínea

La glándula tiroides es irrigada por cuatro arterias, las tiroideas superiores, que alcanzan la porción superior y anterexterna de la glándula, y las tiroideas inferiores, ramas de la respectiva subclavia, que irrigan la zona inferior y posterointerna.

Paratiroides

Las glándulas paratiroideas son pequeñas (0-5 mm), de color pardo amarillento, y por lo general se encuentran en número de cuatro, situadas de a pares en el interior de la cápsula que cubre la superficie posterior de la glándula tiroides. En algunos casos se encuentran dentro de la glándula tiroides y otras veces asociadas con el timo. Cada glándula paratiroidea está cubierta por una delgada cápsula de tejido conjuntivo que envía tabiques hacia su interior, los que no alcanzan a dividir el parénquima en lobulillos. Junto con el tejido conjuntivo de la cápsula penetran vasos sanguíneos y nervios.

El parénquima está formado por células dispuestas en cordones o láminas y en algunas oraciones en pequeños folículos que contienen secreción coloide. Las células parenquimatosas están rodeadas de una fina malla de fibras reticulares que también sostiene a los capilares sanguíneos y las fibras nerviosas. A partir de la pubertad se infiltran células adiposas y también aumenta el tejido conjuntivo, que en la edad adulta alcanza a representar el 50% de la glándula. Se reconocen dos tipos celulares: **células principales** y **células oxífilas**.

Células principales

Forman la mayor parte del parénquima y sintetizan la hormona paratiroidea o **parathormona** (PTH) que, junto con la calcitonina, regula el nivel de calcio en la sangre. Son pequeñas, de forma poliédrica, y poseen un núcleo vesiculoso central rodeado por un citoplasma pálido y levemente acidófilo. Estas características posibilitan la visualización de los límites intercelulares (figs. 10-41, 10-42 y 10-43). Están unidas ocasionalmente por desmosomas y pueden contener un cilio que se proyecta hacia el espacio intercelular.

Con el MC se reconocen dos variedades celulares: **principales oscuras** (activas) y **principales claras** (en reposo). Poseen mitocondrias alargadas, RER, aparato de Golgi yuxtanuclear y vesículas de secreción que contienen la hormona paratiroidea, que son más abundantes en las células activas. Además, el citoplasma contiene glucógeno, que está en mayor cantidad en las células en reposo.

Células oxífilas

Son de mayor tamaño que las células principales, pero su número es menor y se encuentran aisladas o formando acúmulos (figs. 10-41, 10-42 y 10-43). Su función se conoce poco. Poseen núcleo picnótico y citoplasma muy eosinófilo con numerosas mitocondrias. El complejo de Golgi es pequeño y el RER es escaso. Entre las mitocondrias hay abundantes partículas de glucógeno.

Las glándulas paratiroideas son importantes para el mantenimiento de la concentración normal de los iones calcio en líquidos y tejidos del organismo. Las células principales sintetizan la hormona paratiroidea, polipéptido cuya secreción es regulada por mecanismos de retroalimentación negativa, mediante la concentración de calcio en la sangre. Así, el incremento de calcio (**hipercalcemia**) inhibe la secreción de la hormona paratiroidea y su disminución (**hipocalcemia**) estimula su secreción. La parathormona actúa sobre el intestino delgado, los huesos y los riñones. La extirpación accidental de las paratiroides produce hipocalcemia con hiperexcitabilidad nerviosa y espasmos musculares y ocurre la muerte por tetania, si no se trata a tiempo.

Irrigación sanguínea

Cada glándula paratiroidea está irrigada por la arteria paratiroidea inferior, que en general proviene de una de las ramas terminales de la arteria tiroidea inferior, y la arteria paratiroidea superior nace por lo general de la tiroidea inferior y en casos excepcionales, de la tiroidea superior.

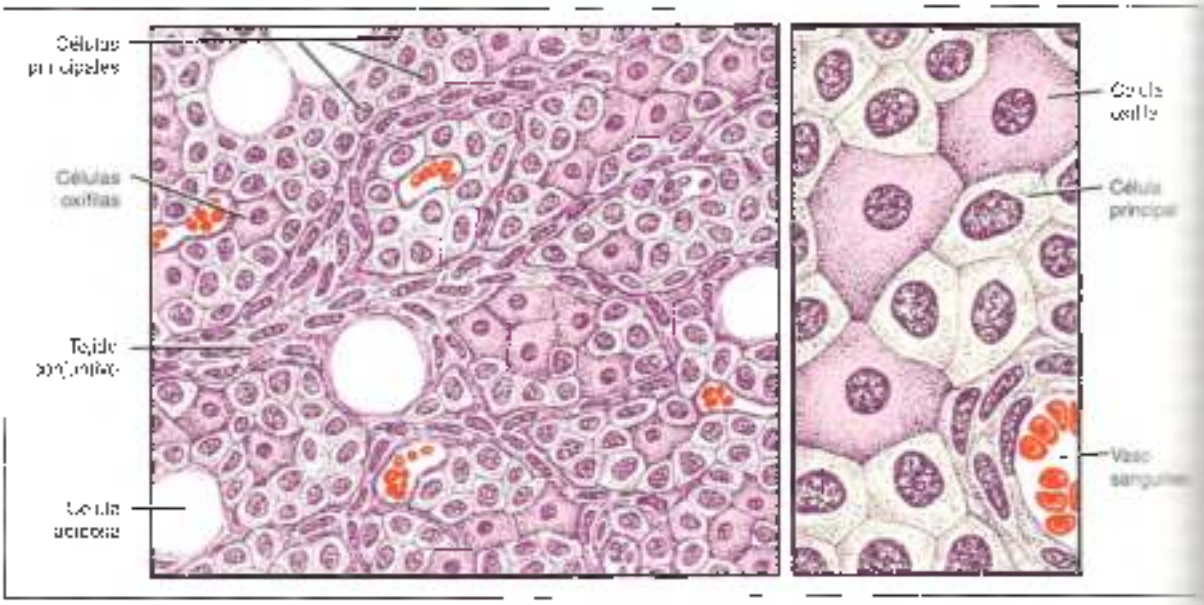

Fig. 10-41. Glándula paratiroides. Esquema de una hemiparatiroides teñida con HE. A la izquierda a menor y a la derecha a mayor aumento.

Suprarrenales

Las glándulas adrenales (o glándulas suprarrenales) poseen un noble origen. Por una parte, una población de células de la cresta neural originada a partir de segmentos definidos de la región troncocaudal del tubo neural y siguen un recorrido dorsoventral, dirigiéndose hacia la región de las crestas gonadales o urogenitales (véase cap. 12, fig. 12-68). Esta migración orientada posiblemente ocurra como respuesta a gradientes moleculares de factores quimiotácticos solubles liberados por esos órganos "blanco", a donde llegan hacia los 45 días de gestación para diferenciarse posteriormente en la región medular de la glándula suprarrenal. Por otra parte, al comienzo del segundo mes, las células mesenquimatosas que recubren el celoma embrionario, inducidas por factores morfogenéticos del conducto de Wolff, penetran en el mesénquima subyacente a la masa mesonéfrica, rodean la zona medular y forman la región cortical de la primitiva glándula suprarrenal. La diferenciación final de las células de la cresta neural comprometidas para convertirse en células de la médula suprarrenal (**células cromafines**)

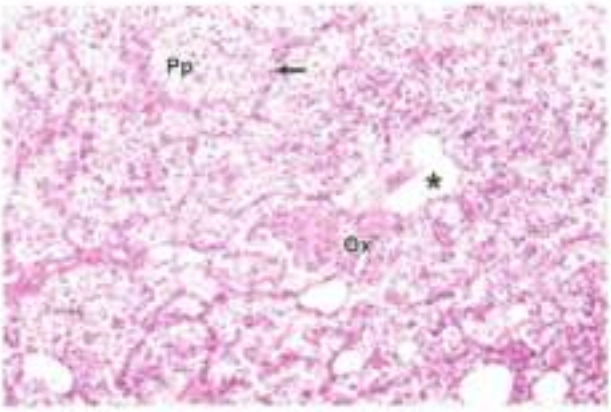

Fig. 10-42. Paratiroides. Se observan células claras (Pp, principales) y acidófilas (Ox, oxífilas). Además, pueden verse tejido conjuntivo (*flecha*) y células adiposas (*). HE 10×.

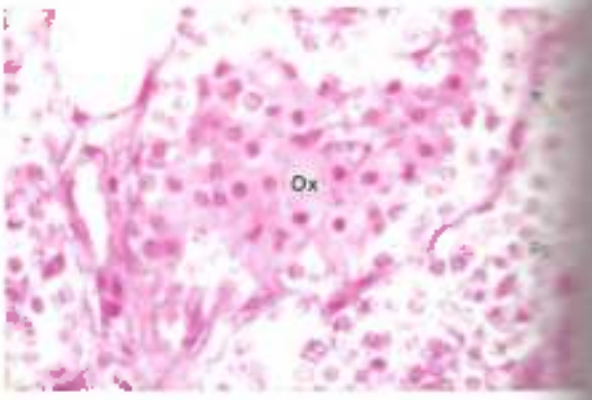

Fig. 10-43. Paratiroides. Se observan células claras (principales) y acidófilas (Ox, oxífilas). Además se pueden ver tejido conjuntivo (*flecha*). HE 40×.

está inducida en gran medida por los glucocorticoides de la corteza suprarrenal en desarrollo. Estas señales moleculares actúan sobre las células de cresta neural, en primer lugar, por inducción de los factores que promueven la diferenciación neuronal, en segundo lugar, por inducción de la síntesis y la expresión de las proteínas características de las células cromafines.

Las **glándulas suprarrenales** de un ser humano adulto tienen forma de pirámide achatada, ubicadas sobre el polo superior de los riñones, rodeadas por el tejido adiposo retroperitoneal. Están cubiertas por una **cápsula** de tejido conjuntivo denso, muy resistente, que se adhiere íntimamente al tejido glandular y envía tabiques laminares hacia su interior. Entre esos tabiques se disponen las células epiteliales sostenidas por una fina trama de fibras reticulares. Cada glándula suprarrenal está formada, en realidad, por dos órganos endocrinos que difieren, como mencionamos, tanto en su origen embrionario como en sus funciones; en un corte transversal se distingue una gruesa **corteza externa** que envuelve a la **médula suprarrenal**. Las hormonas secretadas por la corteza son esteroides, en tanto la médula segrega catecolaminas.

Corteza suprarrenal

Microscópicamente, las células de la corteza suprarrenal se disponen en tres capas o zonas que desde afuera hacia adentro son: 1) glomerular, 2) fasciculada y 3) reticular (figs. 10-44 y 10-45).

Zona glomerular

Constituye una delgada capa ubicada por debajo de la cápsula, compuesta por cordones celulares plegados sobre sí mismos que forman estructuras ovoides (figs. 10-44 A y 10-46). Sus células son pequeñas, con núcleo esférico que se tiñe intensamente. El citoplasma, por lo general acidófilo, es menos abundante que el de las células de otras zonas corticales y contiene un número pequeño de vacuolas diminutas correspondientes a gotas lipídicas. Po

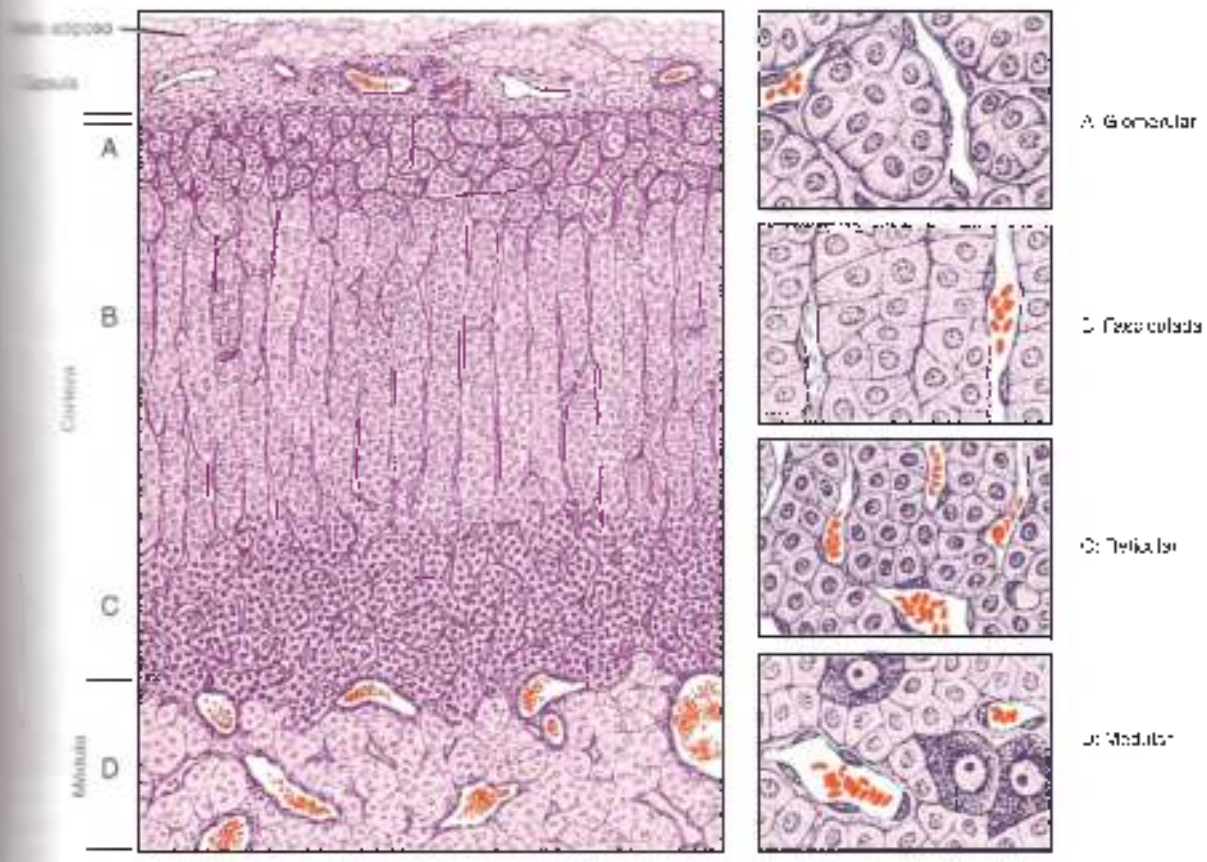

Fig. 10-44. Glándula suprarrenal. Esquema de un preparado teñido con HE. Se observa a menor aumento a la izquierda y a mayor aumento, en detalle, a la derecha.

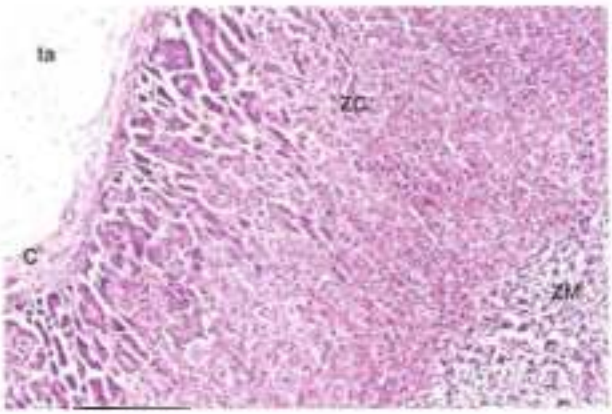

Fig. 10-45. Glándula suprarrenal. Por fuera de la glándula pueden verse tejido adiposo (ta), borde de la glándula, la cápsula de tejido conjuntivo (C), la zona cortical (ZC), muy celular, y la zona medular (ZM). HE 200×.

seen aparato de Golgi, ribosomas libres y RER. Presentan además un REL muy desarrollado y mitocondrias con crestas tubulares que, junto con gotas lipídicas, caracterizan a las células endocrinas que sintetizan esteroides.

Zona fasciculada

Es la más ancha de las tres zonas de la corteza. Está formada por cordones de células poliédricas dispuestos radialmente que se anastomosan entre sí (figs. 10-44 B y 10-47), separados por capilares sinusoides. Las células son de mayor tamaño que las de la zona glomerular, poseen un núcleo esférico y pueden encontrarse células binucleadas. El citoplasma es acidófilo o débilmente basófilo y confiere una gran cantidad de gotitas de lípidos que son extraídas por los solventes orgánicos (xilol, benzol o toluol) que se utilizan en la técnica histológica. En consecuencia, el citoplasma aparece lleno de vacuolas incoloras que les confieren a estas células un aspecto esponjoso (fig. 10-17), por lo que se denominan espongiocitos. El REL es más abundante que en la zona glomerular mientras que las mitocondrias se encuentran en un número menor. El aparato de Golgi está más desarrollado y hay lisosomas en su cercanía. En individuos mayores o ancianos se suelen encontrar depósitos de lipofuscina, un pigmento de naturaleza lipídica.

Zona reticular

Es la capa más interna de la corteza, en contacto con la zona medular (fig. 10-44 C). Está formada por cordones de células que se anastomosan entre sí y constituyen una red, en cuyos espacios se encuentran los capilares en íntimo contacto con las c[illegible]. Éstas son pequeñas y con escasa cantidad de lípidos, por lo que su citoplasma es más con[illegible] eosinófilo. En la vecindad de la zona medular [illegible] den distinguirse células claras y oscuras (figs. 10-11).

Funciones de la corteza suprarrenal

Las células de las diferentes zonas corticales sintetizan variedades de hormonas esteroideas a partir del colesterol. Las de la zona glomerular sintetizan mineralocorticoides, aldosterona y desoxicorticosterona, que regulan el balance electrolítico. Producen un aumento en la reabsorción de sodio por los tubos renales y un incremento en la excreción urinaria de potasio al disminuir su reabsorción. Las células de la zona fasciculada segregan glucocorticoides, cortisol o hidrocortisona y cortisona, relacionados con el metabolismo de carbohidratos, proteínas y lípidos. Así, el cortisol estimula la formación de glucosa y su almacenamiento como glucógeno en la célula hepática. Además, aumenta la degradación de proteínas a nivel celular, en tanto que [illegible]

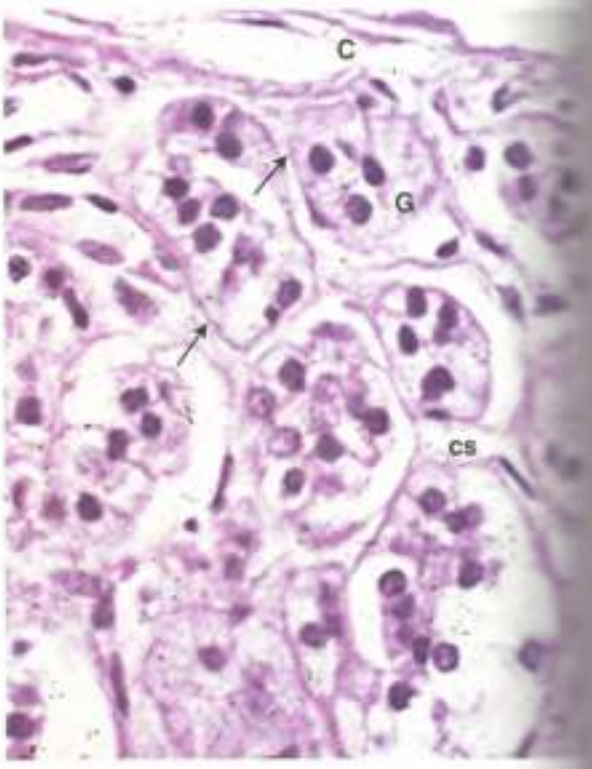

Fig. 10-46. Glándula suprarrenal. Zona glomerular de la corteza rodeada por la cápsula (C). Se observa dispuesta irregularmente en agrupaciones celulares (glomérulos, G), rodeadas de tejido conjuntivo (glándula) y capilares sanguíneos (cs). HE, 400×.

[illegible] la síntesis proteica. Por último, incrementa la hidrólisis de las grasas neutras (lipólisis) en las células adiposas. Esta acción sobre los carbohidratos, las proteínas y los lípidos produce la elevación de los niveles de glucosa, aminoácidos y ácidos grasos en la sangre. Los glucocorticoides actúan además sobre el sistema inmunitario, ya que la cortisona es capaz de suprimir o aliviar ciertas reacciones alérgicas, así como modificar algunas de las respuestas inflamatorias del tejido conjuntivo. Estas hormonas, con precisos recaudos e indicaciones del endocrinólogo, se usan en el tratamiento de enfermedades inflamatorias, como ciertas formas de artritis, fiebre reumática, etc. La zona reticular segrega pequeñas cantidades de androgenos y estrógenos.

La secreción de hormonas por las células de la zona fasciculada y reticular está controlada por la hormona adrenocorticotropa (ACTH) hipofisaria (fig. 10-34), la cual a su vez es estimulada por un factor liberador hipotalámico. El cortisol actúa por retroalimentación negativa a nivel hipotalámico e hipofisario.

La secreción de aldosterona por las células de la zona glomerular es regulada por el sistema renina-angiotensina, así como por las concentraciones plasmáticas de sodio y potasio y el factor natriurético auricular. La insuficiencia de hormonas suprarrenales debido a enfermedades que llevan a la destrucción de la corteza suprarrenal genera la **enfermedad de Addison**, que se caracteriza por hipotensión, anorexia, pérdida de peso e hiperpigmentación de la piel.

El exceso de la producción de hormonas suprarrenales, por tumores de la corteza suprarrenal produce la **enfermedad de Cushing**, cuyas manifestaciones son obesidad del tronco, el cuello y la cara (cara de "luna llena"), debilidad muscular, trastornos en el metabolismo de los glúcidos, osteoporosis, etc. (véase recuadro 11-5).

Médula suprarrenal

Las células de la médula suprarrenal son grandes, de aspecto epitelioide y forman masas ovoides y cordones en íntima relación con capilares sinusoides y vénulas (figs. 10-44 D y 10-48). Sintetizan catecolaminas, las almacenan en gránulos formando un complejo junto con la proteína cromogranina y las liberan por exocitosis. Si el tejido se fija con soluciones de sales de cromo (bicromato de potasio), los gránulos adquieren un color pardusco, que corresponde al producto de reacción de esas sales con las catecolaminas, por lo que han recibido el nombre de **células cromafines**.

El 80% de las células cromafines segregan adrenalina y el resto noradrenalina; son inervadas por fibras simpáticas preganglionares. Los dos tipos celulares son difíciles de diferenciar con técnicas comunes, ya que ambos poseen un citoplasma levemente basófilo, pueden identificarse con métodos histoquímicos y con MET. Las células que sintetizan noradrenalina se distinguen a nivel ultraestructural por su contenido de gránulos densos rodeados con un halo claro, a diferencia de las que secretan adrenalina, cuyos gránulos son homogéneos, más pequeños y menos densos. En la médula suprarrenal se encuentran, además, neuronas ganglionares simpáticas que se disponen aisladas o en grupos. Las fibras reticulares, al igual que en la corteza, envuelven los grupos celulares y sostienen a los vasos y los nervios.

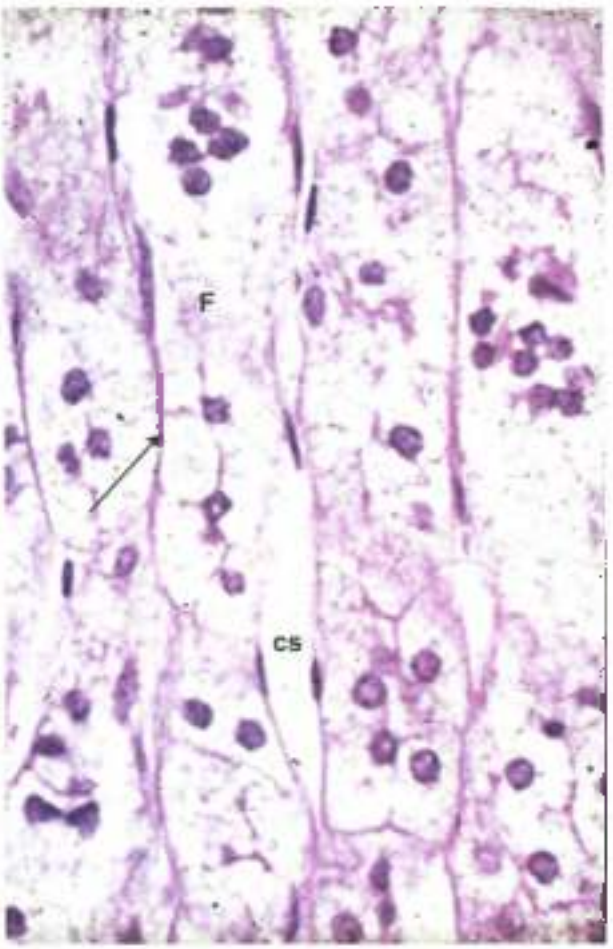

Fig. 10-47. Glándula suprarrenal. Zona fasciculada. Se nota el ordenamiento en fascículos celulares (F), rodeados de tejido conjuntivo (*flecha*) y capilares sinusoides (cs). HE, 40×.

Función de la médula suprarrenal

La médula suprarrenal secreta las catecolaminas adrenalina y noradrenalina, derivadas del aminoácido tirosina. Aun cuando la estructura química de la adrenalina y de la noradrenalina es semejante, di-

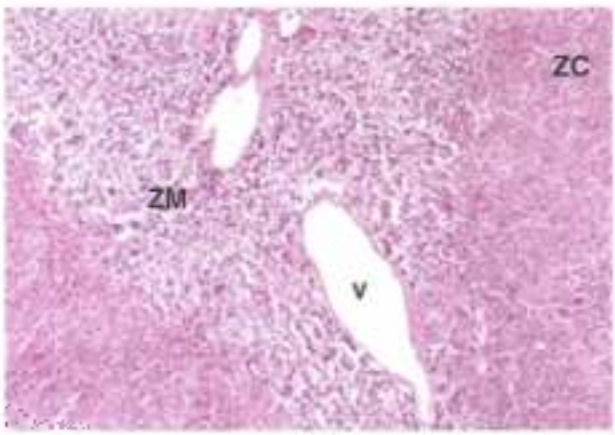

Fig. 10-48. Médula suprarrenal. Nótese la zona cortical (ZC) rodeando la zona medular (ZM), con venas (V) ensanchadas. (HE 100x.)

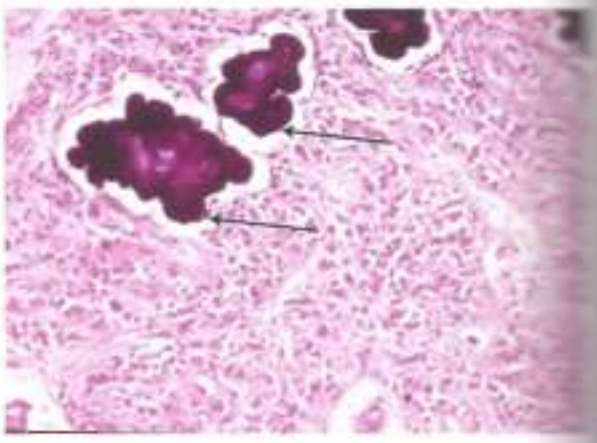

Fig. 10-49. Glándula pineal. Se destacan las concreciones calcáreas (flechas) intracelulares, rodeadas de células, fundamentalmente, pinealocitos. (HE 100x.)

fieren lo suficiente para generar efectos fisiológicos diferentes. La adrenalina acelera el ritmo cardíaco sin aumentar de manera significativa la presión arterial. Eleva, además, el metabolismo basal y el consumo de oxígeno. La noradrenalina provoca un aumento de la presión sanguínea, sin modificaciones notables del ritmo cardíaco ni del metabolismo. Esta hormona se encuentra no sólo en la médula suprarrenal, sino también en el cerebro y en las terminales nerviosas simpáticas, ya que es el principal transmisor de las neuronas adrenérgicas.

Irrigación sanguínea e inervación

La irrigación de las suprarrenales es abundante, se reconocen tres grupos principales de arterias: 1) las suprarrenales superiores, que son las principales y provienen de la arteria diafragmática inferior, 2) las suprarrenales medias, ramas de la aorta y 3) las suprarrenales inferiores, originadas de la arteria renal. Estos vasos y sus ramas presentan numerosas anastomosis que forman un plexo por debajo de la cápsula, desde donde nacen arterias corticales y medulares. Las arterias corticales originan capilares fenestrados que constituyen una red alrededor de los cordones de células parenquimatosas. La sangre que circula por los capilares alcanza las venas que se encuentran en la unión corticomedular.

Las arterias medulares atraviesan la corteza y a nivel medular forman una rica red de capilares, que drenan en un sistema venoso que es común con la de la corteza y finalmente confluyen en la vena suprarrenal. Los vasos linfáticos se encuentran sólo en la vecindad de los grandes vasos de la suprarrenal.

La inervación más importante está dada por las fibras simpáticas preganglionares que se dirigen a las células parenquimatosas de la médula. También llega a la glándula numerosas fibras parasimpáticas. Así, la médula suprarrenal puede considerarse como un voluminoso ganglio del sistema nervioso autónomo.

Glándula pineal

La **glándula pineal** (epífisis) se desarrolla hacia la 28 de la ontogénesis, a partir de un engrosamiento del epitelio ependimario que cubre la pared caudal del techo del diencéfalo (véase fig. [illegible]), desde donde se forman los cordones celulares de la glándula. Al sexto mes se diferencian los pinealocitos y las células intersticiales; su desarrollo se completa en los primeros años de vida.

La glándula pineal o epífisis del adulto es un órgano pequeño (7 × 4 mm), de forma cónica, que se proyecta desde el techo del diencéfalo en la línea media del cerebro. En su corto tallo se encuentra un recoveco pequeño del tercer ventrículo. Está envuelta por la piamadre, desde la cual se introducen en el interior de la glándula delgados tabiques de tejido conjuntivo que llevan vasos sanguíneos y dividen el parénquima en lóbulos (fig. 10-49). Predominan dos tipos celulares: pinealocitos (95%) y células intersticiales (5%).

Los pinealocitos son células epitelioides con un núcleo esférico o con una indentación y citoplasma ligeramente basófilo, que puede contener gotas lípidos. Presentan prolongaciones con extremos dilatados que en general contactan con los capilares sanguíneos. Con el MET se observan heterocromatina en la periferia nuclear y cisternas de RER y un aparato de Golgi pequeño y numerosos [illegible]

...drias en el citoplasma. Además, es característica la presencia de las cintillas sinápticas, basonchillos ...ros ubicados perpendicularmente ante la superficie celular y rodeados por vesículas pequeñas. Las células intersticiales son similares a los astrocitos de la neuroglía del cerebro. Se distribuyen entre los pinealocitos, en mayor número en el tallo de la glándula. Poseen núcleo alargado de cromatina ...ra y un citoplasma con RER y pequeños depósitos de glucógeno.

Entre las células se observan concreciones calcáreas (arenilla cerebral) que aparecen en la infancia y se incrementan en número y tamaño con la edad. Están formadas por fosfatos y carbonatos de calcio depositados en forma concéntrica; suelen visualizarse en los estudios por imágenes de cráneo y sirven de marcadores topológicos.

Inervación

La glándula pineal está inervada por fibras simpáticas posganglionares que provienen del ganglio cervical superior y que al introducirse en la glándula pierden la vaina de mielina.

Histofisiología

La glándula pineal es un transductor neuroendocrino que convierte los estímulos nerviosos en ...ros secretores. Se considera que es un reloj biológico regulado por ciclos normales de luz-oscuridad, que produce en forma cíclica la melatonina, un derivado de la serotonina. Este ritmo biológico natural de 24 horas es el denominado **ritmo circadiano**. Regula cíclicamente la producción del ...o. Si bien no se conocen acabadamente en seres humanos, los efectos de la melatonina sobre ...aciones reproductivas se han demostrado en ...ales de experimentación. La melatonina también es un potente antioxidante natural, con una ...idad cinco veces mayor que el poderoso tripéptido antioxidante glutatión y más efectiva en la ...ación de los radicales libres que la vitamina E.

Otros sistemas endocrinos

El páncreas, como se verá en el capítulo 12, deriva de dos endodermos del extremo caudal del intestino anterior (fig. 12-11), por un mecanismo de inhibición de la expresión del gen *Sonic hedgehog*, probablemente inducido por FGF2 y activina. La ausencia de *Sonic hedgehog* en esa región del intestino le permite al endodermo responder a señales moleculares provenientes del endotelio de la aorta y el de venas vitelinas primitivas, con los cuales está en contacto. En estas zonas se expresa el factor de transcripción Pdx1, que induce la formación del esbozo pancreático y posteriormente, en coordinación con los factores NGN3, Pax6 y otros, induce la diferenciación del **páncreas endocrino** (**islotes de Langerhans**); se han identificado otras moléculas inductoras para cada una de las células productoras de hormonas. Asimismo, los islotes en formación liberan el *factor de crecimiento endotelial vascular* (VEGF), quimioatractante que induce la formación de vasos sanguíneos en estrecho contacto con los islotes. Por otra parte, el factor Pdx1, junto con la molécula p48 induce la diferenciación de los componentes del **páncreas exocrino**.

Otros sistemas endocrinos están formados por células aisladas o grupos celulares que incluyen las células del sistema enteroendocrino del sistema digestivo, los melanocitos, el tejido adiposo (recuadro 10-6), las células endocrinas pulmonares, ciertos grupos celulares del hipotálamo, paraganglios, células endocrinas del miocardio, poblaciones celulares del riñón, componentes endocrinos de ovarios y testículos, los cuales se tratan en los capítulos respectivos.

Recuadro 10-6
El tejido adiposo, un órgano endocrino

Correlación médico-biológica

El tejido adiposo es la mayor reserva de reposición de energía del cuerpo y desempeña un papel importante en la homeostasis del total de energía del organismo. Sin embargo, sólo recientemente se ha reconocido como un órgano endocrino. Una amplia gama de diferentes factores que incluyen proteínas, ácidos grasos, prostaglandinas y esteroides son sintetizados o convertidos en el tejido adiposo y liberados al torrente sanguíneo. Las llamadas **adipocinas** contribuyen al desarrollo de trastornos relacionados con la diabetes tipo 2 y la enfermedad cardiovascular (Fain-Pospovszky y cols., 2007).

Bibliografía y Lecturas adicionales

Alberts B, Bray D, Hopkin K, Johnson A, Lewis J, Raff M, Roberts K, Walter P. Introducción a la Biología Celular. 2ª ed. Madrid: Editorial Médica Panamericana, 2006.

Allaerts W, Vankelecom H. Histology and perspectives of pituitary follicular-stellate cell research. Eur J Endocrinol 2004;150:461-2.

Bergstrom WH, Halvorson DO. Melatonin: the dark force. Adv Pediatr 1990;48:91-106.

Blanco A. Química Biológica. 7ª ed. Buenos Aires: Editorial El Ateneo; 2007.

Changeux JP. Chemical signaling in the brain. Sci Am 1993;269:62-70.

Chauvet S, Jessen K, Lamprecht M. Neural brain wiring functions for classical axon guidance molecules as graded positional cues in axon guidance. Development 2006;133:2491-97.

De Robertis EM, Oliver G, Wright CVE. Homeobox genes and the vertebrate body plan. Sci Am 1990;263:26-33.

De Robertis EJ, Gerschenfeld HM. Submicroscopic morphology and function of glial cells. Int Rev Neurobiol 1961;3:1-2.

Drouin J, Bilodeau S, Vallette S. Old and new diseases: genetics of pituitary ACTH excess (Cushing) and its treatment. Clin Genet 2007;72:175-82.

Jawetz Gev, Melnick JL, Adelberg EA. Microbiología. 12ª ed. New York & London Ed. Chapman and Hall, 1994.

Fischer-Posovszky P, Wabitsch M, Hochberg Z. Endocrinology of adipose tissue – an update. Horm Metab Res 2007;39:457-61.

Foster RG, Hankins MW, Jensen SN. Light, photoreceptors, and circadian clocks. Methods Mol Biol 2007;362:23-28.

Garcia-Bellido A, Lawrence PA, Morata G. Compartments in animal development. Sci Am. 1979;241:107-21.

Gartner LP, Hiatt JL. Histología, texto y atlas. México: McGraw Hill Interamericana; 1997.

Geneser F. Histología, sobre bases moleculares. 3ª ed. Editorial Médica Panamericana, 2000.

Gilbert SF. Biología del Desarrollo (con CD ROM). 7ª ed. Madrid: Editorial Médica Panamericana, 2005.

Gregor MG, Hotamisligil GS. Adipocyte stress: the endoplasmic reticulum and metabolic disease. J Lipid Res 2007;48:1905-14.

Hanesch U, Anger K, Davies RR. Immunocytochemical detection of acetylated alpha-tubulin and synapsin in the embryonic nervous system. Int J Dev Biol 1997;41:477-94.

Heuser JE, Reese TS. Structural changes after transmission at the frog neuromuscular junction. J Cell Biol 1981;88:564-80.

Hinson JP, Raven PW. Effects of endocrine-disrupting chemicals on adrenal function. Best Pract Res Clin Endocrinol Metab 2006;20:1-20.

Jan L, Eichenberger G. Co-existence of chemical messengers in neurons. Prog Brain Res 1994;102:83.

Kaplan SA. The pituitary gland: a brief history. Pituitary 2007;10:323-5.

Kandel ER, Schwartz JH, Jessell TM. Principios de Neurociencia. 3ª ed. Madrid: McGraw-Hill Interamericana, 1997.

Le Douarin NM, Kalcheim C. The Neural Crest. 2nd. Cambridge: Cambridge University Press, 1999.

Levi-Montalcini R, Calissano P. The nerve growth factor. Sci Am 1979;240:68-77.

Lovas K, Husebye ES. Salivary cortisol in adrenal diseases. Tidsskr Nor Laegeforen. 2007;127:730-2.

Marques MA, Vasconcelos HA. Morphofunctional studies of the Sartorius muscle in Lepidosauria reptiles and the human fetus. Rev J Morphol Sci 1998;16:141-7.

Medina-Repiso AM, Gonzalez M, Spinola L, De Felipe M, Gil M, Colonni Arn, E McCurdy SK. The generation of neuronal diversity in the central nervous system. Ann Anatomy 1991;14:979-530.

Medina-Repiso AM, Gonzalez M, Spinola L, De Felipe M, Gil M, Colonni AH. Organogenesis in thyroid peroxidase, hydrogen peroxide-generating system and monoamine oxidase in benign and malignant thyroid diseases. Hum Pathol. 2001;35:1376-16.

Moore J, Kepes J. A cytochemical study of the parathyroid glands and thyroid in man. Endocrinol 1969;74:[illegible]

Moore HD, Andersen N, Barton PA, et al. Thyroxine dysfunction of pituitary hormone dynamics and regulation. Physiol Biochem 2002;11:216-25.

Novell P, Norton WT. Myelin. Sci Am. 1983;248:98-116.

Nuevo cálculo de los pájaros: la ornitología. Quark. 1999;14:60-66.

Pino Rivero V, Pecoya Fernández CG, Mota Sanchez MT. Morphology of the parathyroid glands. A study of 100 cases and review of the literature. An Otorrinolaringol Ibero Am. 2007;34:435-49.

Ramasamy I. Recent advances in physiology and calcium homeostasis. Clin Chem Lab Med. 2006;44:237-73.

Rehman KS, Carr ZR. Sex differences in adrenal androgen production. Reprod Med 2004;22:359-62.

Ries H, Prieto A, Zecevic Sanvedra T. Development of the regular cortical neuronal neurons. Int J Dev Neurosci 1997;15:723-38.

Sanes R, Marshall LM, McMahan UJ. Reorganization of muscle fiber basal lamina after removal of myofibers. J Cell Biol 1978;78:176-98.

Sarkar DK. Genesis of prolactinomas: studies using genetically treated animals. Front Horm Res 2006;35:32-49.

Takada K. Thyroid hormone and the cardiovascular system. Nippon Rinsho 2006;64:2503-8.

Tessier-Lavigne M, Goodman CS. The molecular biology of axon guidance. Science 1996;274:1123-33.

Tessier-Lavigne M, Placzek M. Target attraction: are developing axons guided by chemotropism? Trends Neurosci 1991;14:303-10.

Wolpert L. Position information and morphogenesis in development. Nature. 1989;341:114-94.

Young CM, Chen CY, Lessey BS, Chang CT. Cells of the anterior pituitary. Int J Biol Cell Cell Sci 2006;38:144-[illegible]

Páginas web

http://[illegible]sis.htm

http://es.wikipedia.org/wiki/Sistema_nervioso

http://www.vnl.nih.gov/medlineplus/spanish/[illegible]

http://www.sitioargentina.com.ar/categorias/ciencias-naturales/sistema-endocrino.html

http://www.sitioargentina.com.ar/categorias/ciencias-naturales/sistema-endocrino.html

http://www.monografias.com/trabajos16/sistema-endocrino/sistema-endocrino.shtml

http://www.monografias.com/trabajos11/signo/signo.shtml

http://es.wikipedia.org/wiki/Sistema_nervioso

http://www.ovila.com/cuat/08cuerpo.htm

http://www.monografias.com/trabajos/sistemanervioso/

http://www.uv.es/neuroanatomia/

AUTOEVALUACIÓN

Señale la única opción de respuesta correcta

1. ¿Dónde se encuentran las células derivadas de la cresta neural en la suprarrenal?

a) En la zona fasciculada.
b) En la médula suprarrenal.
c) En la zona reticular de la corteza suprarrenal.
d) En la zona glomerular.
e) a, c y d son correctas.

2. Indique cuál es la afirmación correcta.

a) La actividad secretora de la adenohipófisis depende del estímulo de factores hipotálamicos de liberación.
b) La hormona del crecimiento es producida por células cromófobas de la adenohipófisis.
c) El epitelio de los folículos tiroideos está constituido exclusivamente por células parafoliculares.
d) Los islotes de Langerhans están constituidos al menos por cuatro tipos celulares productores de las enzimas pancreáticas.
e) Las células corticotropas estimulan la secreción de calcitonina.

3. Indique cuál es la afirmación correcta.

a) La glándula hipofisiaria se interrelaciona con la mayoría de las glándulas endocrinas.
b) Todas las puncturas hipofisiarias derivan del endodermo.
c) La pars distalis de la hipófisis regula el funcionamiento de la epífisis.
d) A través del sistema porta hipofisario la neurohipófisis recibe hormonas.
e) La retroalimentación negativa es una forma de regulación de las células que implica disminución de la irrigación sanguínea al órgano.

4. La comunicación endocrina entre dos células está mediada por:

a) Hormonas que son transportadas hacia la célula diana por la sangre.
b) Neurotransmisores que se liberan en la sinapsis de la célula blanco.
c) Hormonas que se producen y liberan en la sinapsis de la célula blanco.
d) Hormonas que liberan la célula que actúa como blanco.
e) Nada de lo anterior.

5. Un receptor es:

a) Una proteína que suele estar asociada con la membrana plasmática, con el DNA o en el citoplasma.
b) Una proteína que puede estar asociada con la membrana plasmática o el genoma.
c) Un glucolípido de la membrana plasmática.
d) Un grupo de carbohidratos que reconocen a la célula efectora o diana.
e) Una proteína que para cumplir su función no puede moverse lateralmente en la membrana.

6. En la señalización entre células puede ocurrir que:

a) Diferentes células respondan de diferente manera a una misma señal química.
b) Cuando la señal sea de origen lipídico ésta puede entrar en la célula sin necesidad de un receptor.
c) Las respuestas celulares a señales químicas sean rápidas y transitorias, o bien lentas y de largo efecto.
d) El mismo tipo celular responde de distinta manera a distintos ligandos.
e) Todo lo anterior.

7. En la transducción intracitoplasmática de una señal química pueden participar:

a) El AMPc.
b) La fosforilación de proteínas.
c) El calcio intracelular.
d) Adenilato ciclasas y proteínas G.
e) Todo lo anterior.

8. El espacio estrecho entre dos neuronas a través del cual se difunden señales paracrinas se denomina:

a) Desmosomas.
b) Caveolas.
c) Sinapsis.
d) Integrinas.
e) Ninguna de las anteriores.

9. Las hormonas son señales de vida relativamente larga que viajan por todo el organismo. Este tipo de señalización se denomina:

a) Paracrina.
b) Sináptica.
c) Autocrina.
d) Endocrina.
e) Contacto directo.

Indique si las siguientes afirmaciones son ***verdaderas*** *o* ***falsas.*** *En las falsas subraye el(los) elemento(s) erróneo(s)*

1. El techo del cuarto ventrículo está cubierto por un derivado del mesenquima llamado duramadre, que rodea al cerebro. La protrusión de la duramadre en la luz del ventrículo forma los plexos coroideos, en forma semejante a los del tercer ventrículo y los ventrículos laterales.

   V F

2. Las neuronas tienen un núcleo grande y redondo, que se tiñe poco con colorantes comunes por el predominio de eucromatina, y un nucléolo muy prominente, típico de células con activa síntesis de proteínas. En el núcleo de las neuronas de individuos de sexo femenino se distingue un pequeño corpúsculo que se tiñe intensamente con hematoxilina y con colorantes básicos (cromatina sexual).

   V F

3. Los neuritas o procesos celulares son de dos tipos: dendritas, prolongaciones generalmente múltiples que transportan las señales desde la periferia hacia el soma (vía centrípeta o aferente), y el axón, prolongación única en cada neurona, que transporta las señales desde el soma hacia la periferia (vía centrífuga o eferente).

   V F

4. El proceso de mielinización se produce por el crecimiento alrededor del axón de proyecciones citoplasmáticas de oligodendrocitos (en el sistema nervioso periférico) y de células de Schwann (en el sistema nervioso central), con el simultáneo "escurrimiento" de la mayor parte del contenido citoplasmático; las membranas quedan rodeando el axón.

   V F

5. El sistema nervioso periférico (neuronas + glía) deriva de las células de la cresta neural. Esta población embrionaria se origina tardíamente durante el cierre del tubo neural y desarrolla una etapa de activa proliferación y migración y diferenciación por todo el cuerpo embrionario para, finalmente, colonizar sitios precisos y formar los ganglios nerviosos, sensoriales y autónomos.

   V F

PARTE III

Interacción entre tejidos para la formación de órganos

Mirta A. Valentich, Roberto A. Rovasio y Aldo R. Eynard

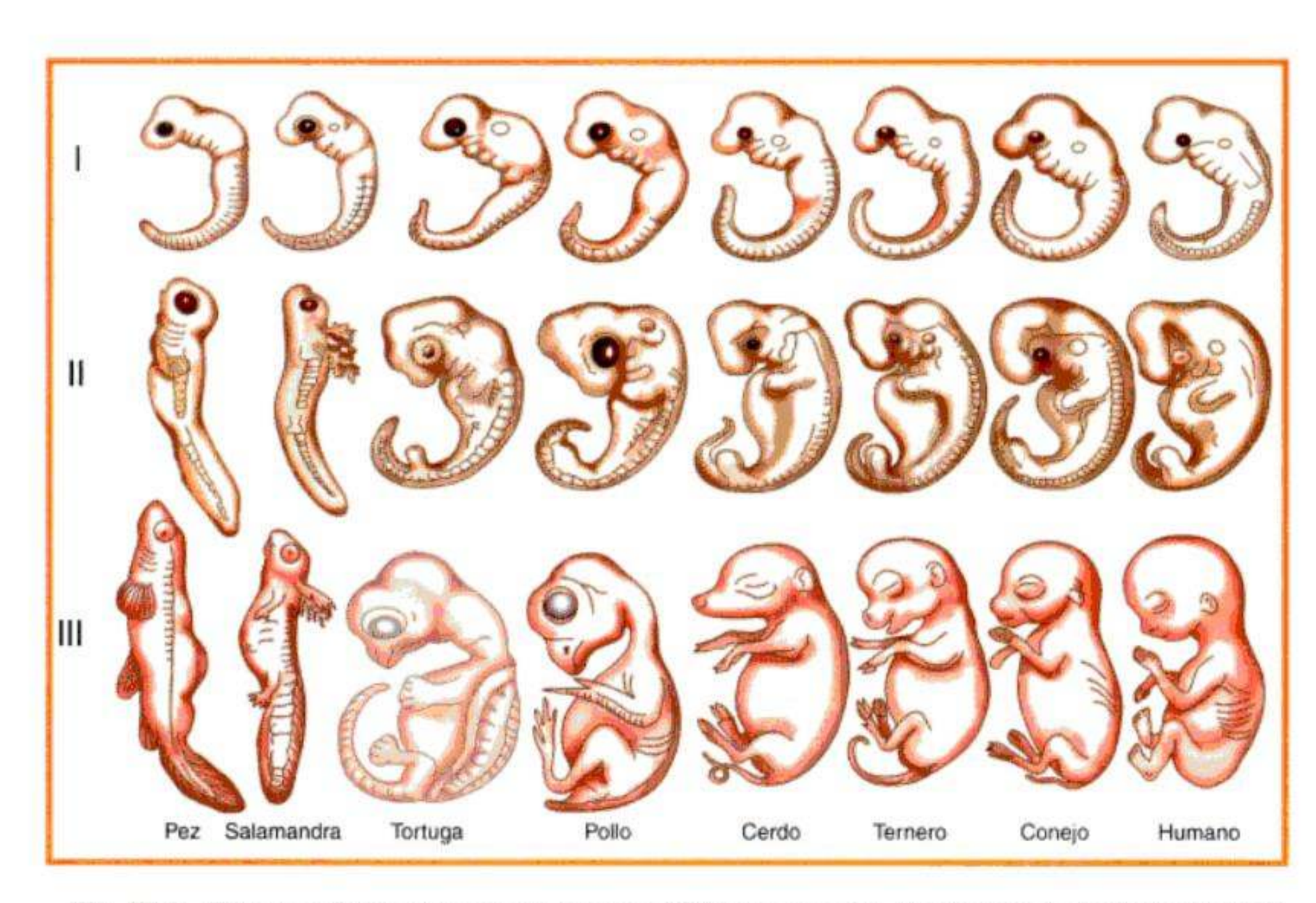

Fig. III-0. Etapas embrionarias progresivas en diferentes especies. Ilustración de Karl E. von Baer (1792-1876).

A comienzos del siglo XIX, un sabio alemán resolvió ordenar su gabinete de trabajo. Frascos y matraces se mezclaban con probetas y alambiques de variadas formas. En muchos casos, el origen de sus extraños contenidos había sido olvidado por el sabio. De pronto observó que un importante número de frascos de su colección de embriones y fetos de animales no estaban identificados. En algunos recipientes, los carteles no se habían colocado y en otros fueron destruidos por la acción corrosiva de los fijadores. Comenzó por ordenar los más pequeños y similares entre sí. Cuando terminó las primeras filas, quedó perplejo: Karl E. von Baer, un pionero de la embriología, estaba seguro de haber recogido embriones de diferentes especies de animales; sin embargo, no era capaz de distinguir unos de otros, y así se lo comentó en una carta a un colega. Éste fue el comienzo de una serie de "leyes de la embriología" que, con algunas adaptaciones, mantienen su vigencia, o al menos sirven para conocer de qué manera el razonamiento y los postulados del método científico han hilvanado la trama de conocimientos que aún hoy se sigue tejiendo sobre la base de los datos aportados por quienes nos precedieron.

Copyrighted material

PARTE III

Capítulo 11

Sistemas sensoriales: recepción de señales y elaboración de respuestas 360
Roberto A. Rovasio y Pablo Gil Loyzaga

Capítulo 12

Funciones metabólicas de nutrición, excreción y respiración 394
Roberto A. Rovasio, Mirta A. Valentich y Aldo R. Eynard

Sistema digestivo 409
Mirta A. Valentich, María Elsa Gómez de Ferraris y Martín E. Fernández Zapico

Sistema respiratorio 448
Aldo R. Eynard y Carmen Carda Batalla

Sistema urinario 466
Aldo R. Eynard, María E. Pasqualini y Néstor G. García

Capítulo 13

Continuidad de la especie: sistemas reproductores masculino y femenino 497
Roberto A. Rovasio, Aldo R. Eynard y Mirta A. Valentich

Sistema reproductor masculino 505
Roberto A. Rovasio, Aldo R. Eynard y Mirta A. Valentich

Sistema reproductor femenino 519
Mirta A. Valentich, Aldo R. Eynard y Roberto A. Rovasio

Capítulo 14

Interacciones materno-fetal-neonatal: placenta y glándula mamaria 544
Mirta A. Valentich, Aldo R. Eynard y Roberto A. Rovasio

Desarrollo de la placenta 545
Mirta A. Valentich, Aldo R. Eynard y Roberto A. Rovasio

Glándula mamaria 557
Mirta A. Valentich y Laura R. Pascual

Capítulo 15

Desarrollo embrionario patológico: bases genéticas y ambientales (epigenéticas) de las malformaciones 569
Roberto A. Rovasio, Mirta A.Valentich y Aldo R. Eynard

Copyrighted material

CÉLULAS..., TEJIDOS... Y EL AUMENTO DE LA COMPLEJIDAD ESPACIO-TEMPORAL

La imagen que introduce esta sección del libro nos permite reiterar dos conceptos aparentemente contradictorios de la biología, que hemos desarrollado a lo largo del libro. Los conceptos de **diversidad** y de **unidad**. Una enorme diversidad de seres vivos que, sin embargo, poseen una unidad de estructuras, funciones y mecanismos de regulación a nivel molecular y celular.

Así como en un nivel de baja complejidad, las expresiones de la **actividad celular** se asocian para determinar el *"estado multicelular"*, en un nivel de alta complejidad, la expresión de la **diferenciación** y de la cooperación entre **poblaciones celulares** establece la *"integración morfogenética de órganos y sistemas"*. Un ejemplo evidente de este paradigma de progresión en los niveles de organización lo encontramos en el desarrollo embrionario que, en muchos aspectos, se mantiene durante el estado maduro, siempre como una convergencia entre **diversidad** y **unidad**. La diversidad expresada como el "producto final" de un género, una especie o un individuo y la unidad expresada en términos de procesos biológicos comunes que regulan el desarrollo de cada "producto final".

Si volvemos a observar la imagen de los embriones de la fila superior, resultará muy difícil, aun para un embriólogo, establecer su especie (fig. III-0). Lo mismo ocurre con la mayor parte de los embriones de la segunda fila, a pesar de corresponder a etapas más avanzadas del desarrollo. Recién en la tercera fila, de embriones casi de término, podríamos diferenciar nuestra propia especie de un conejo y difícilmente podríamos distinguirlo de otro primate, excepto por la cola. En aquella época de von Baer se hicieron varias generalizaciones en relación con el desarrollo de los animales y el incremento en su grado de complejidad. Veamos con detenimiento esos ***"Principios o leyes de von Baer"***:

1. *"Las características más generales, comunes a diferentes animales, aparecen antes que las características más especializadas"*. Simplemente, obsérvese la primera fila de la figura. Todos esos embriones, como los de otros vertebrados, poseen arcos faríngeos, notocorda, cuerda espinal, riñones pronéfricos y cola.
2. *"Las características más específicas comienzan a desarrollarse de una manera general, hasta que finalmente adquieren sus características más especializadas"*. En las primeras etapas del desarrollo, las extremidades son casi idénticas en cualquier vertebrado; luego comienzan a diferenciarse en manos, pies, patas o alas.
3. *"Los cambios que ocurren en los embriones de cada especie no pasan por las etapas adultas de especies 'inferiores', sino que se apartan cada vez más de ellos"*. Así, los arcos faríngeos del embrión humano no se parecen a las branquias de los peces adultos, sino a las estructuras branquiales de los embriones de peces. El pez desarrollará las branquias y los mamíferos, diversas estructuras de la nasofaringe.
4. *"En consecuencia, el embrión humano temprano no es semejante a la etapa adulta de otra especie animal, sino sólo parecido a su etapa embrionaria"*. Diferentes especies animales comparten muchas características comunes en las primeras etapas del desarrollo, que progresivamente se vuelven específicas y propias de su especie a medida que el desarrollo avanza.

Por otra parte, el mismo von Baer reconoció que "Un patrón común al desarrollo de los vertebrados es el hecho de que las tres capas germinativas (ectodermo, mesodermo y endodermo) dan origen a todos los tejidos y órganos de una manera comparable". Hoy podríamos agregar que, teniendo en cuenta sus características ontogenéticas y sus importantes consideraciones evolutivas en el proceso de encefalización de las especies, se ha comenzado a considerar a las células de la cresta neural como la **cuarta hoja embrionaria** (véanse recuadro 12-1 y fig. 12-1).

Como vimos en el capítulo 6, en todos los vertebrados, el ectodermo origina la epidermis y el sistema nervioso; el mesodermo forma el tejido conectivo, la sangre, los músculos y el sistema urinario; el endodermo da origen a la estirpe epitelial de los sistemas digestivo y respiratorio, en tanto que de las células de la cresta neural derivan el sistema nervioso periférico, las célula pigmentarias, parte del sistema endocrino y casi todo el macizo craneofacial (véanse cuadro 6-2, recuadro 6-5 y fig. 6-19). En síntesis, sabemos que las especies difieren mucho entre sí (***diversidad***), pero también es posible reconocer que los mecanismos morfogenéticos básicos son similares y que la proporción de sus constituyentes químicos es semejante (***unidad***) (véase Parte I, cuadro I-2). Por ejemplo, sólidas evidencias experimentales indican que un axón se conecta con su órgano "blanco" orientado por moléculas casi idénticas en el calamar y en el hombre (***unidad***) y que el eje corporal se establece por genes muy parecidos en la mosca y en el ratón (***unidad***). Pero también sabemos que el calamar vive en el agua, que la mosca vuela, que el ratón trabaja en los laboratorios y que el hombre escribe libros (***diversidad***).

Entonces, ¿por qué los humanos tenemos pelos y no plumas o escamas?

Es evidente que la respuesta a este tipo de pregunta, aun cuando hubiera alguna, está fuera de los objetivos y de la posibilidad de su tratamiento en la

Copyrighted material

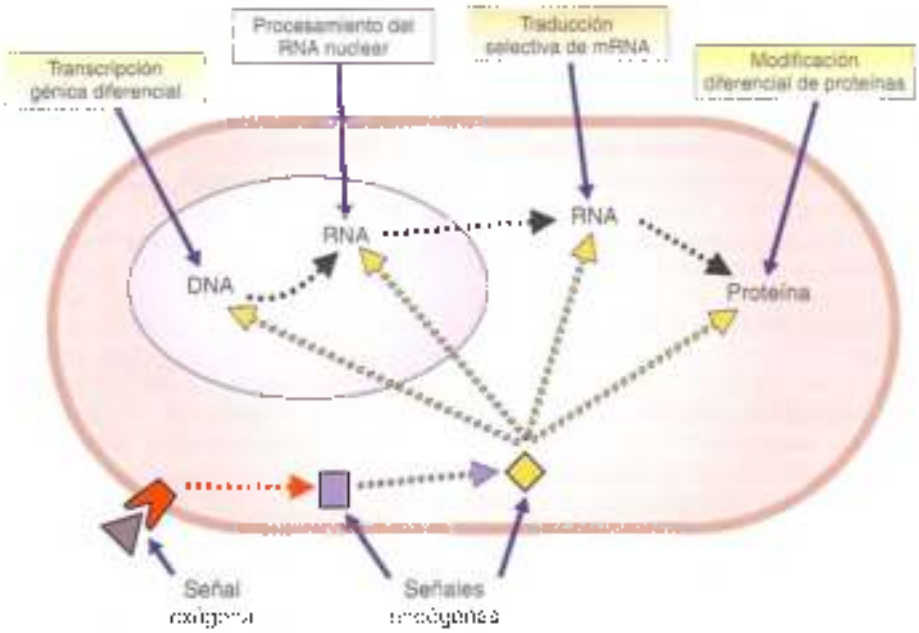

Fig. III-1. Expresión diferencial de genes (véase explicación en el texto).

presente obra. En cambio, podemos considerar otra pregunta básica, relacionada con la anterior, pero de una envergadura más restringida: ¿por qué una población celular originalmente homogénea —el endodermo— produce epitelio intestinal y alvéolos pulmonares? La respuesta debe considerar un paradigma nuevo de la biología: *la expresión diferencial de genes, a partir del mismo repertorio nuclear*. Los dos tipos celulares del párrafo (epitelio intestinal y alvéolo pulmonar) sintetizan moléculas distintas, aunque su genoma es idéntico. Esta regulación de la expresión génica puede llevarse a cabo en diferentes niveles (fig. III-1):

1. Transcripción génica diferencial, que regula cuál de los genes es transcrito en RNA.
2. Procesamiento selectivo del RNA nuclear, que regula cuál de los RNA transcritos se traslada al citoplasma para convertirse en RNA mensajeros (mRNA).
3. Traducción selectiva de RNA mensajeros, que regula cuál de los mRNA del citoplasma se traduce en proteínas.
4. Modificación diferencial de proteínas, que regula cuál proteína permanece activa en la célula y cómo lo hace.

Algunos genes —por ejemplo, los que codifican la proteína *globina* de la hemoglobina— son regulados en cada uno de esos diferentes niveles (véase fig. III-1). Otros, como la expresión específica de genes en endodermo embrionario, son regulados sólo a nivel de la transcripción génica. A su vez, cada uno de estos niveles de regulación puede estar modulado por decenas o centenas de señales moleculares diferentes (exógenas o endógenas) (véase fig. III-1, *señales diferentes*). Señales del propio compartimiento nucleo-citoplasmático, o señales desde el exterior de la célula, a veces de sitios muy alejados, activan receptores y desencadenan cascadas de transducción de señales (véase fig. III-1, *señal exógena*). Estas cascadas son las encargadas de regular la transcripción génica, activar receptores nucleares o citoplasmáticos, desencadenar exocitosis, estimular o inhibir las rutas metabólicas, determinar fenómenos de reconocimiento, muerte, de migración celular orientada o de división celular.

En el curso recorrido por las dos primeras partes de este libro vimos que *la célula* desarrolla sus funciones en diferentes niveles de organización y se diferencia y asocia para establecer *poblaciones celulares*. Estas poblaciones interaccionan entre ellas y con productos extracelulares y forman las estructuras cooperativas, con propiedades y funciones diferenciadas, que llamamos los *tejidos*. En los procesos de cambios que subyacen a la enorme cantidad y variedad de transformaciones que ocurren desde la célula de células hasta formar tejidos, no es un componente menor el *factor tiempo*, lo cual nos pone en sintonía con el *aspecto dinámico* de la biología.

La **histología** no se reduce entonces a un corte de tejido fijado y coloreado entre dos vidrios, ya que ese tejido estuvo vivo hasta que decidimos estudiarlo en su estructura microscópica y sus aspectos funcionales. Por el contrario, lo que observamos es una imagen detenida –como "congelada" en la mitad de una película–, que tiene un devenir biológico retrospectivo y prospectivo que debemos conocer y saber interpretar a partir de la imagen estática. Esto es así, por ejemplo, en el pronóstico que se obtiene a partir de la arquitectura histológica de una lesión cancerosa o en la posición de anomalías que se deduce a partir de observar una distribución celular alterada en un embrión. Muchas de las células que vemos en una preparación, seguramente no estaban así en una etapa anterior a la fijación, o estaban en el exacto estado funcional y/o patológico que ahora observamos. Mucho más que memorizar estructuras o interpretar coloraciones, estudiar células y tejidos es intuir poniendo en el lugar de lo que estamos viendo y preguntarnos: *qué estábamos haciendo ayer..., qué haremos mañana..., dónde lo haremos...?*

Tampoco la **embriología** se visualiza sólo como un frasco con un embrión sumergido en formol. En este terreno se despliega una mayúscula *complejidad espacio-temporal*, donde los fenómenos de reconocimiento, comunicación, organización y regulación de sociedades celulares y estructuras cooperativas se visualizan sobre una base de continua transformación. El pequeño corazón de un embrión de pollo, que observamos en una preparación histológica del laboratorio o del trabajo práctico, no sólo estaba latiendo en el momento de la fijación, también se estaba transformando, cambiando para convertirse de una estructura tubular simple en un espacio multicavitado que cumple funciones mucho antes de que el desarrollo del embrión se complete.

Sobre estas bases, el propósito de los capítulos finales de este libro estará orientado a sumergirnos en el mayor nivel de complejidad de los organismos, o sea, la formación de **órganos y sistemas**, y la adquisición de la **estructura**, la **forma** y las **funciones** que se prolongarán durante toda la vida del individuo.

11

Sistemas sensoriales: recepción de señales y elaboración de respuestas

Roberto A. Rovasio y Pablo Gil Loyzaga

Fig. 11-0. La sensorial en dos épocas. Arriba: "*El ciego conduciendo a los ciegos*", Pieter Brueghel "el Viejo" (15[illegible]). Abajo: "*Infinito*", Marco S. Rovasio (1974).

Resumen conceptual

La importancia de los sistemas sensoriales en la vida cotidiana es evidente para todos, pero si pensamos acerca de nuestra propia evolución, veremos con claridad el papel que desempeñan. Cuando los primeros homínidos perdieron la protección de la selva y sus alimentos, vagaron por las sabanas africanas en una búsqueda incesante de comida, al tiempo que debían protegerse de muchos carnívoros más fuertes y rápidos que ellos. Esos seres primitivos lograron sobrevivir a una compleja situación gracias a sus sistemas sensoriales. Por un lado, el uso combinado de la vista, el oído y el olfato les permitió disponer de tiempo para evitar el ataque de los predadores, sin dividir el equilibrio imprescindible para la marcha y la carrera. Los mismos sistemas les sirvieron para localizar y obtener los alimentos. Además, hoy sabemos que si los homínidos sobrevivieron fue sobre todo por su capacidad de adaptación nutricional. Los cambios de herbívoros-carnívoros-omnívoros supuso una ampliación del espectro alimenticio, al tiempo que aportó las ventajas de poder comer casi cualquier cosa y así adquirir un grado de independencia del ritmo nutricional que los herbívoros no tienen. Además, una gran proporción de la ingesta de carne no provenía de la caza, sino de la carroña que dejaban los depredadores; por eso, su supervivencia dependió también de su sentido del olfato y del gusto.

Es probable que su comportamiento sexual, como en otros animales, también se asociara con el sistema olfatorio especializado (órgano de Jacobson), responsable de detectar compuestos volátiles (feromonas) que liberan ciertas glándulas de la piel de las hembras bajo control endocrino.

Hoy ya no cabe duda de que esas condiciones extremas en las que sobrevivieron, y la gran cantidad de información sensorial enviada constantemente a su cerebro, fueron las responsables del progresivo incremento de complejidad de los circuitos corticales que han dado lugar al desarrollo cerebral característico de la especie humana.

ÓRGANOS DE LOS SENTIDOS: INTERACCIONES CON EL SISTEMA NERVIOSO

Desarrollo general de los sistemas sensoriales

La supervivencia de los seres vivos, ya celulares o pluricelulares, depende de su capacidad para recibir información de su entorno y de reaccionar en forma adecuada, es decir, la capacidad primaria de desarrollar sistemas sensoriales. En organismos unicelulares, la actividad de estímulo-respuesta se inicia a consecuencia de modificaciones de su medio, como variaciones de iluminación (fototaxis), de acidez-alcalinidad del medio, presencia de alimentos (quimiotaxis) o sustancias nocivas (quimiorepulsión), etc. En este caso, la recepción y el mecanismo de respuesta ocurren en la misma célula (fig. 11-1 A).

Cuando en la evolución se desarrollaron los organismos pluricelulares de mayor complejidad, su capacidad de adaptación a los cambios, y por lo tanto su supervivencia, se vio muy comprometida. La posibilidad para sobrevivir estuvo vinculada al desarrollo de estructuras especializadas para analizar el entorno, capaces de activarse en forma específica ante una variedad de estímulos y generar la respuesta adecuada. Esta capacidad se desarrolló a partir de la especialización (diferenciación) de poblaciones celulares que, en los organismos más simples, también cumplían las funciones de recepción/respuesta limitadas a una misma célula (véase fig. 11-1 B). Así, en las esponjas, las células epiteliales de su superficie exterior son al mismo tiempo receptoras de estímulos (sensaciones táctiles) y efectoras (contracciones).

Con la progresión del avance evolutivo, en la hidra (*celentéreos*) ya se aprecia una diferenciación entre las células epiteliales superficiales y las sensoriales, con estas últimas en una localización más profunda (más protegida) aunque mantienen una conexión con la superficie (véase fig. 11-1 C).

El proceso de *alojamiento de la superficie* de los elementos funcionalmente importantes es evidente cuando avanzamos en la escala evolutiva, porque este mecanismo fue (y es) esencial para la supervivencia del individuo (y de la especie). Por un lado, los sistemas sensoriales se profundizan (pero mantienen su contacto con el exterior) para alejarse de las agresiones físicas y químicas, pero también porque el interior del organismo les ofrece una mejor situación de regulación homeostática (temperatura, presión, humedad, pH, etc.), que les permite reali-

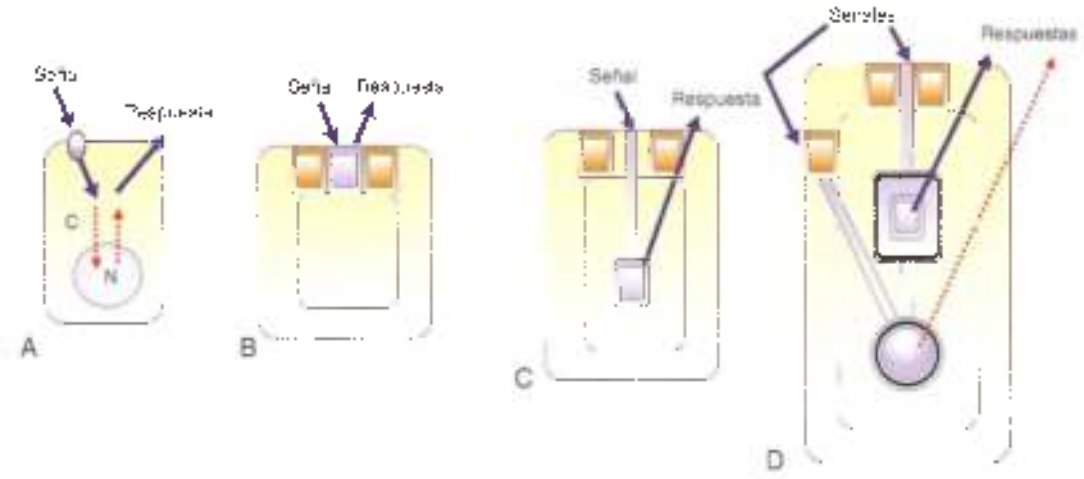

Fig. 11-1. Características generales de los sistemas sensoriales. **A.** Organismo unicelular. Señal recepta[illegible] y respu[illegible] elaborada por la misma célula en su citoplasma (C), con participación nuclear (N) o sin ella. **B.** Organismo multicelular simple (esponja). Señal recepta[illegible] y respuesta elaborada por un tipo celular especializado. **C.** Organismo multicelular más avanzado (hidra). Señal recepta[illegible] en la superficie del cuerpo por la prolongación de un tipo celular especializado que elabora la respuesta, evolutivamente desplazado y protegido en el interior del cuerpo. **D.** Organismo multicelular complejo (ave, pez, anfibio, mamífero). Múltiples señales recepta[illegible] en la superficie y en el interior del cuerpo y respuestas integradas y elaboradas por diferentes células especializadas, protegidas por otras células cutáneas no sensitivas y/o ubicadas en el interior del cuerpo.

zar su función en condiciones estables y aisladas de las variaciones externas.

La localización de los receptores sensoriales está condicionada por su función y se ubican en la región más adecuada para optimizar su actividad y donde puedan prevenir al individuo de posibles riesgos. Así, los sensores más asociados con los procesos vitales (vista y oído) no sólo están alejados de la superficie corporal, sino también protegidos por estructuras mecánicamente sólidas (huesos del cráneo) (véase fig. 11-1 D). La ubicación estratégica de los receptores de la visión y del sonido en el sitio más "frontal" o elevado del organismo es esencial para la defensa de la cabeza del animal y en combinación con los receptores del equilibrio, regulan la postura y el desplazamiento. En este contexto, tampoco es extraño que los receptores gustativos se encuentren en el inicio del aparato digestivo (derivados del segmento más "superficial" del endodermo embrionario; cap. 12) o que los receptores olfativos se ubiquen en la puerta de entrada al aparato respiratorio (derivados del ectodermo de la boca; cap. 12), que los receptores de tacto, frío, calor y presión se localicen en toda la superficie cutánea, o incluso se concentren en las zonas más sensibles (derivados del ectodermo superficial: cap. 6 y más adelante en este capítulo), o que los receptores de presión sanguínea y de la presión parcial de oxígeno se encuentren en estrecha vecindad de los vasos sanguíneos (derivados del mesénquima en sitios "estratégicos" del torrente vascular; véase más adelante en este capítulo).

Sin embargo, el desarrollo de receptores sensoriales diferenciados no serviría de mucho si al mismo tiempo, no hubiese tenido lugar el gran avance evolutivo de los seres vivos, como el haber generado un gran centro integrador de información (sistema nervioso) donde se reciben y analizan todas las sensaciones percibidas y donde se generan las respuestas adecuadas. Desde luego, los sistemas sensoriales más complejos y vitales se ubican en proximidad con este gran centro *integrador-analizador-efector*. Las razones de esta vecindad pueden estar vinculadas a la garantía de la rapidez y seguridad en la llegada de los mensajes sensoriales, que deben recibir respuestas inmediatas. Por ello, en la evolución filogenética, resultaron mejor adaptados aquellos animales cuyos órganos receptores se encontraban ubicados en la cabeza del animal: es decir, en proximidad inmediata con el sistema nervioso central. Esta posición permite que se concentre la mayor cantidad de información en la región anatómica más adelantada o elevada del animal, lo que garantiza la seguridad en el movimiento, al mismo tiempo que aporta información para la defensa, la ingestión del alimento, etc.

En los vertebrados más complejos, como el ser humano, los sistemas sensoriales incrementaron mucho su complejidad y se constituyeron los **órganos de los sentidos** (véase fig. 11-1 D). Estos órganos constan, básicamente, de células especializadas que se diferencian, durante el período embrionario, a partir del ectodermo (es nuestra emparentada de la que también deriva el sistema nervioso central), como es el caso de la retina, del epitelio de revestimiento de la piel, o la mayoría del resto de los receptores.

Todos estos datos nos permiten agrupar y clasificar los sistemas sensoriales, a fin de facilitar su conocimiento. En primer lugar, si consideramos el tipo de célula que recibe el estímulo podemos subdividirlos en **receptores neurosensoriales**, cuando son en realidad neuronas especializadas, mientras que se denominan **receptores sensoriales** a todos los demás. El problema de esta clasificación es que en algunos sistemas no resultará fácil definir con claridad si una célula es una neurona o no lo es. Diversos ejemplos pueden ilustrar este comentario, pero nos encontraremos con esa situación especialmente al estudiar el receptor auditivo o el del equilibrio (véase más adelante).

En realidad, los criterios más utilizados para clasificar los sistemas sensoriales son la *localización* y el *tipo de estímulo* que codifican. Por su localización, se denominan **exteroceptores** los que se asocian con la superficie del animal, encargados de analizar las sensaciones del entorno, objetivas que los **interoceptores** son los que se encuentran ubicados en las vísceras y reciben información de ellas. Una posición especial la ocupan los llamados **propioceptores**, insertos en músculos, tendones, cápsulas articulares, ligamentos y tendones que, a través de los cambios de tensión que experimentan, informan sobre la contracción muscular, es decir, sobre la posición, la marcha, el esfuerzo, etc. (véase cap. 9).

Otro, sin dudas, la clasificación más útil es aquella que tiene en cuenta el tipo de estímulo analizado. Si responden a estímulos químicos (como el olfato o el gusto), se denominan **quimioreceptores**, mientras que si se estimulan con los cambios de temperatura reciben el nombre de **termoreceptores**. Se llaman **mecanoreceptores** cuando analizan modificaciones mecánicas ejercidas sobre las células; por ejemplo, el tacto o la presión sobre la superficie cutánea o las vibraciones del sonido. Si se trata de células altamente especializadas que se activan cuando la luz incide sobre su complejo estructura proteica, como sucede en las células de la retina, se habla de **fotoreceptores**. Por su parte, los **nociceptores** son filamentos, por lo general terminaciones nerviosas libres en los tejidos, que se encargan de transmitir sensaciones de intensidad potencialmente peligrosa que puede poner en peligro la vida o la integridad del animal; la señal que envían al sistema nervioso se traduce en la sensación que denominamos *dolor*.

Además de algunos conceptos morfogenéticos básicos de los sistemas sensoriales que mencionaremos en este capítulo, se recomienda la lectura de los temas correspondientes al desarrollo embrionario temprano de los órganos del olfato, el gusto, el oído y la visión en las secciones correspondientes de los capítulos 6 y 12.

EL OLFATO Y EL GUSTO: DOS QUIMIORRECEPTORES IMPORTANTES PARA LA SUPERVIVENCIA

El olfato y el gusto son dos sistemas sensoriales que sirven para identificar compuestos químicos y que, por lo tanto, se denominan quimioreceptores. La información que obtienen del entorno del animal es esencial para la supervivencia, ya sea que actúen como sistemas de defensa o para identificar alimentos. Ambos receptores actúan siempre con una gran coordinación funcional, aunque anatómicamente pueden estar en íntima asociación como ocurre en peces, anfibios y reptiles, o ser independientes como en los mamíferos. A lo largo de la evolución han conservado algunos patrones comunes como, por ejemplo, el hecho de que para poder identificar las diferentes sustancias ambos receptores necesitan que las moléculas estén disueltas en soluciones mucosas que se encuentran en la superficie de sus células sensoriales.

En todos los animales, incluido el ser humano, ambos sentidos permiten identificar el entorno, los alimentos, las sustancias nocivas y a otros individuos de la misma o de distinta especie. Existe una tendencia a afirmar que para la especie humana se trata de dos sistemas secundarios que no son imprescindibles para la vida. Esta afirmación se basa, sobre todo, en que el ser humano ha desarrollado al máximo la capacidad de análisis de su cerebro y un sistema social de apoyo que lo ayudan a sobrevivir con limitaciones físicas e incapacidades que no permitirían la supervivencia de otros animales. Ésto es especialmente válido para el ser humano y la sociedad actuales, aunque los que realizan tales afirmaciones olvidan el largo proceso de **hominización** durante el cual ambos sistemas fueron absolutamente imprescindibles. También tienen en cuenta que en la vida cotidiana el ser humano actual usa con frecuencia sus sentidos del olfato y el gusto para evitar ambientes contaminados o gases peligrosos o comidas o bebidas en mal estado, sin dejar de lado el hecho de que en casi todas las culturas uno de los mayores placeres es el que se obtiene con la degustación de alimentos, para la cual actúan los sistemas del gusto y del olfato en forma combinada, con la participación también de los receptores de la temperatura o del tacto unica-

cos en la mucosa oral. Finalmente, la actividad de estos receptores informa al sistema nervioso sobre la proximidad de alimentos apetecibles, lo que provoca el inicio de la salivación (imprescindible en la formación del bolo alimenticio) y el comienzo de la digestión con la activación de la motilidad y las secreciones en el aparato digestivo.

La pérdida de la funcionalidad de estos receptores (anosmia: ausencia del sentido del olfato; ageusia: pérdida del gusto) pueden ser peligrosas para la persona, sin olvidar que, además, resultan particularmente incómodas. En las últimas décadas, las alteraciones del olfato se han relacionado con distintas patologías, incluyendo diversas enfermedades psiquiátricas, lo que ha atraído aún más la atención sobre la relevancia de este receptor sensorial en el ser humano.

Sistemas olfatorios principal y accesorio

Podemos distinguir dos sistemas olfatorios independientes: el **sistema olfatorio principal**, que es origen del sentido del olfato, y el **sistema olfatorio accesorio**. Este último, el vez menos conocido, ha adquirido una gran importancia en los últimos años, dado que utiliza un pequeño número de neuronas y fibras nerviosas (órgano vomeronasal de Jacobson), situado en la base de la cavidad nasal, para la quimiorrecepción de feromonas. La detección de estas sustancias permite la identificación de individuos y, sobre todo, tiene un papel fundamental en el comportamiento sexual y reproductivo, como se ha demostrado en numerosas especies.

El receptor olfatorio: localización, estructura, tipos celulares y conexiones centrales

La denominada **mucosa olfativa** o olfatoria tapiza el techo de las fosas nasales, por debajo de la lámina cribosa del etmoides (fig. 11-1). Consta de dos capas: un neuroepitelio (derivado de la interacción entre el ectodermo nasal y el mesénquima derivado de las células de la cresta neural) y una lámina propia de tejido conjuntivo muy vascularizado, en la que se encuentran las glándulas de Bowman, encargadas de producir una secreción serosa que mantiene la humedad y lubrica la superficie del neuroepitelio. Esta secreción contiene sustancias protectoras, como lisozima e inmunoglobulina A, y proteínas transportadoras de las moléculas odoríferas (**OBP**, *olfactory binding protein*) que facilitan su contacto con los cilios de las neuronas olfatorias. Por este motivo, dicha secreción resulta fundamental para la función olfatoria, ya que sólo las sustancias que se encuentren disueltas en ella podrán ser analizadas por los receptores de membrana de las neuronas sensoriales.

Células del receptor olfatorio

El neuroepitelio olfatorio se origina de la placoda olfatoria que se forma a partir del epiblasto o ectodermo cefálico (recuadro 11-1). Es de tipo cilíndrico seudoestratificado y está compuesto por tres tipos celulares: células de soporte, neuronas sensoriales olfatorias y células basales o células madre (stem cells) (fig. 11-2).

Células de soporte

Son células cilíndricas altas que se apoyan en la membrana basal y llegan a la superficie libre de la mucosa, donde presentan abundantes microvellosidades. El núcleo está ubicado en el tercio apical de la célula, donde también se observan abundantes vesículas de tipo secretor. Estas células pueden desempeñar papeles similares a los de las células gliales en el sistema nervioso central y además dar estabilidad estructural al epitelio, posiblemente aportan factores tróficos y aislan eléctricamente las células sensoriales vecinas.

Células sensoriales (neuronas olfatorias)

Son neuronas bipolares pequeñas con una tasa alta de recambio (en los mamíferos se renueva cada 30-60 días) gracias a que cuentan con una reserva de células madre (stem cells) de neuroblastos en la capa basal del epitelio.

Las neuronas adultas (véase fig. 11-2) se encuentran insertadas en el espesor del neuroepitelio entre las células de soporte. Se trata de neuronas con una estructura bipolar típica, con el pericarion central ovoideo, de donde emerge una dendrita apical que llega a la superficie del epitelio y termina en un botón o vesícula olfatoria del que sobresalen 10 cilios modificados (véase fig. 11-2). Los cilios olfatorios son inmóviles y se ubican en el moco; en ellos se produce la transducción quimioeléctrica gracias a los receptores de membrana sensibles a las sustancias olfatorias.

De la región basal de estas neuronas se origina un axón que en la lámina propia se hace mielínico y atraviesa la lámina cribosa del etmoides para llegar al **bulbo olfatorio** (véase fig. 11-2). En la base del bulbo, los axones establecen contactos sinápticos con las dendritas de las neuronas mitrales del bulbo para conformar los llamados glomérulos olfatorios. Cuando las neuronas establecen estas sinapsis

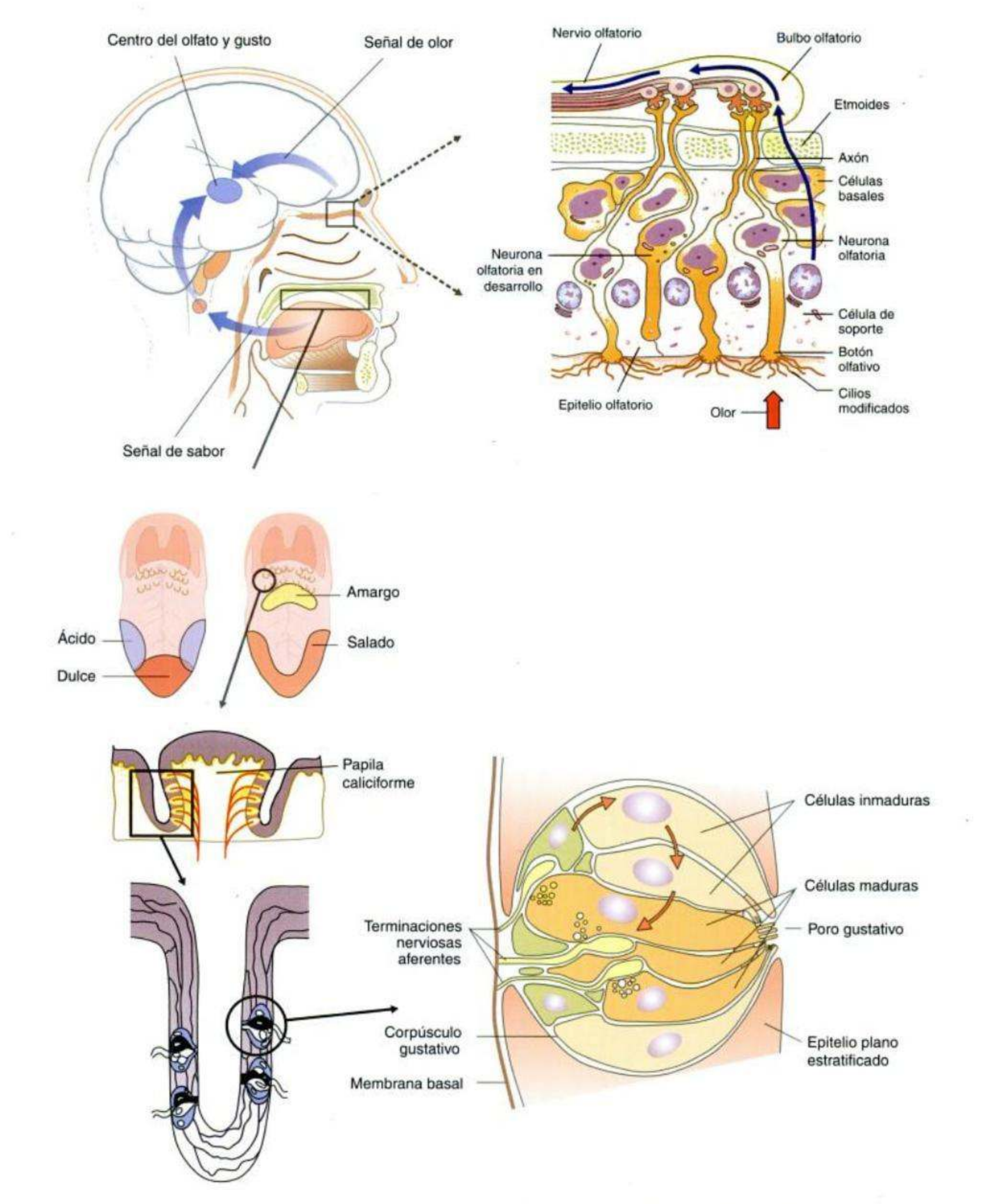

Fig. 11-2. Ubicación anatómica y constituyentes de los receptores del olfato y del sabor (véanse explicaciones en el texto).

Copyrighted material

Recuadro 11-1
Las placodas

Aspectos básicos

En la etapa embrionaria temprana (véase cap. 6), el **ectoblasto** se segrega en dos poblaciones celulares: el **ectodermo neural** o **neuroectodermo** que forma el tubo neural y el **ectodermo superficial** que constituye la cubierta más externa del embrión. Los principales órganos sensoriales de la cabeza se desarrollan mediante interacciones entre el neuroectodermo y engrosamientos ectodérmicos parcos en el ectodermo superficial llamados **placodas ectodérmicas**. La más anterior corresponde a la **placoda olfatoria** o **nasal** (véase cap. 12, fig. 12-2) que forman el epitelio y los ganglios olfatorios, mientras que otras son la **placoda óptica** que forma el cristalino (véase fig. 11-15; más adelante) y la **placoda auditiva** que desarrolla el laberinto del oído interno y las neuronas del ganglio acústico. De todas las placodas derivan partes importantes de los sistemas sensoriales y las neuronas de los ganglios de algunos pares craneales (la **placoda trigeminal**, la **placoda epibranquial** que luego forma la **placoda del geniculado**, la **placoda del petroso**, la **placoda del nodoso**, etc.). Es muy importante tener en cuenta que las neuronas del sistema nervioso central derivan fundamentalmente del neuroectodermo, mientras que las neuronas de algunos sistemas receptores y de diversos ganglios sensoriales derivan de las **placodas ectodérmicas**, en estrecha interacción con las **células de la cresta neural** (véase cap. 6). La actividad migratoria de estas últimas las conduce a regiones definidas donde se diferencian en células gliales, cuyas prolongaciones o procesos guían a las poblaciones neuronales desde las placodas hasta regiones precisas del sistema nervioso (Begbie y Graham, 2001). Otras placodas distribuidas por la superficie corporal son las **placodas pilosas** que interaccionan con la dermis para formar el folículo piloso.

culminan su maduración con la expresión de la proteína G-OLF (G olfatoria).

El ser humano puede detectar más de 10.000 olores diferentes mediante receptores asociados con esta proteína G-OLF y se estima que hay cientos de receptores olfativos diferentes codificados por distintos genes. Aunque se conoce que cada célula sensorial responde a un grupo específico de olores, aún no se sabe si cada célula posee un tipo de receptor que detecta un conjunto de moléculas odoríferas o si posee un grupo de receptores, cada uno específico para un tipo determinado de olor.

La amplitud y la seguridad con que se establecen las conexiones entre las neuronas olfatorias y las células mitrales garantiza que cada vez que una neurona es sustituida por otra, se restablezcan correctamente las conexiones. De hecho, la neurona sustituta utiliza el mismo fascículo (dentro del mismo canal etmoidal) por el que discurría el axón de la neurona degenerada. Este nuevo axón alcanza el mismo glomérulo olfatorio al que estaba conectada la anterior, donde establece sinapsis con las correspondientes neuronas mitrales.

Células basales

Las neuronas del epitelio olfatorio pueden ser renovadas con frecuencia ya que, aun en la etapa adulta, cuentan con una población de **células madre** (*stem cells*) situadas en la capa basal (véase fig. 11-2), que se diferencian cuando las neuronas vecinas comienzan su degeneración. Este hecho permite afirmar, por un lado, que este receptor es muy importante para la supervivencia, por lo que la renovación de sus células sensoriales se produce muy rápido y, por otro lado, que las neuronas, al menos en determinadas estructuras, también pueden regenerarse desde sus propios células madre. Este último concepto constituye la base sobre la cual se intenta la regeneración de algunos tejidos nerviosos afectados por enfermedades **neurodegenerativas**.

Las células basales tienen forma piramidal y se encuentran en la parte más baja del neuroepitelio directamente sobre la membrana basal. Cuando comienzan su diferenciación, comienzan a alargarse hacia la superficie, por lo que el pericarion y el núcleo se sitúan en la región medial del epitelio (véase fig. 11-2). Se emite una dendrita apical (cilios modificados) que crece hasta el bulbo olfatorio, donde realizan contactos sinápticos con el glomérulo olfatorio. Así se restablece la vía olfatoria que permite el paso de mensajes desde el receptor al sistema nervioso central.

El sentido del gusto

Al igual que el sentido del olfato, el sentido del gusto es un sistema de selección y defensa muy importante. Ambas familias de receptores, sobre todo en los mamíferos, actúan en forma conjunta con lo que incrementan la capacidad de discriminación de las sustancias. De hecho, se han identificado cinco sabores básicos: dulce, amargo, salado, ácido y umami (véase más adelante), que activan distintos tipos de células sensoriales en regiones anatómicas más o menos definidas (véase fig. 11-2). Sin embargo, los humanos son capaces de percibir sabores mucho más complejos (diversas frutas, carnes,

dos, condimentos, exquisitos vinos, etc.), debido a la acción combinada de ambos quimiorreceptores, gustativo y olfatorio, al actuar en conjunto.

El *sabor dulce* lo producen muchas moléculas orgánicas (azúcares, aldehídos, glicoles, cetonas, ácidos, éteres, aminoácidos, etc.); el patrón básico es la sacarosa (índice de dulzor = 1).

El *sabor amargo* también lo producen numerosas moléculas orgánicas (p. ej., propiltiouracilo) y, en especial, los alcaloides (cafeína, estricnina, nicotina, etc.). La quinina es el patrón básico (índice de amargor = 1).

El *sabor salado* lo producen las sales inorgánicas como el NaCl (índice salado = 1).

El *sabor ácido* se debe a sustancias que en solución tienen un pH ácido. Se utiliza el ácido clorhídrico como patrón de acidez (índice de acidez = 1). Los ácidos orgánicos (acético, cítrico, etc.) tienen índices más altos que los de los inorgánicos.

El *sabor umami* fue descrito por Ikeda en 1908. Umami es una palabra japonesa que significa *delicioso*, y el sabor umami fue definido hace casi treinta años por investigadores japoneses como el sabor producido por L-aminoácidos como el de la monosódico glutamato monosódico (aditivo típico de la comida china y japonesa). Se diferencia de otros sabores porque es potenciado (sinergia) por 5′-ribonucleótidos. En solución acuosa, estos compuestos tienen un sabor que recuerda al caldo de carne o pescado, aunque cuando están en soluciones muy concentradas producen un sabor desagradable.

El receptor gustativo: localización, estructura, tipos celulares y conexiones centrales

El sentido del gusto tiene una gran representación sensorial, especialmente en los animales más simples. Algunos peces tienen en superficie corporal cubierta de este tipo de receptores, que para el animal representan mucho más que el resto de los sistemas sensoriales juntos. En los reptiles, los receptores gustativos también son muy importantes. En los mamíferos, los receptores del gusto se localizan en la boca y, sobre todo, en la lengua, aunque también los encontramos en la mucosa bucal y en la faringe. En el ser humano, los **botones o corpúsculos gustativos** se encuentran en la lengua (véase fig. 11-2), en el paladar blando y la úvula, en los pilares anteriores, la epiglotis, la faringe y el comienzo del esófago. Los botones gustativos forman parte de la mucosa bucal, que presenta una lámina propia muy vascularizada e inervada, y por las glándulas de Ebner, cuya secreción serosa, junto con otros componentes acuosos de la saliva, mantiene el ambiente hidratado necesario para la disolución de las moléculas gustativas.

En la superficie lingual se encuentran varios tipos de estructuras prominentes especializadas denominadas **papilas gustativas**, en las que se asientan los botones gustativos (véase fig. 11-2). Las **papilas filiformes** son pequeñas y forman hileras paralelas a la "V" lingual; las **papilas fungiformes** están dispersas en la lengua, en el ápex y la región anterior y poseen 1 a 5 botones cada una. Estas papilas responden, sobre todo, a los sabores dulce, salado y ácido. Las **papilas foliadas** son rudimentarias en los humanos y se encuentran en la región posterior y los bordes laterales de la lengua. Las **papilas caliciformes**, en número de 6 a 12, forman la "V" lingual, son las más grandes y complejas y poseen un surco o excavación, que bordea la región central, responden al sabor amargo y cada una de ellas puede llegar a tener de 100 a 1.000 corpúsculos gustativos.

Los botones gustativos, con independencia de la papila o la especie animal, son estructuras casi esféricas (50 a 72 µm) que se identifican en la mucosa oral o lingual (véase fig. 11-2). En su superficie presentan una apertura o poro gustativo y tienen unas 50 a 100 células, ordenadas en forma de epitelio seudoestratificado, dispuestas como los gajos de una naranja. En su superficie, las células están unidas por uniones ocluyentes y desmosomas. Las células gustativas, por su considerado citoplasmática se clasifican en *células oscuras, claras, intermedias* y *basales*. No obstante, en la actualidad se acepta que las células claras e intermedias son células en distinta fase metabólica. Cada célula tiene dos regiones: la apical, bañada en los líquidos de la cavidad oral, y la basolateral, en contacto con el líquido intersticial. Entre ambas regiones se establece la regulación iónica celular. Las células gustativas, como las olfatorias, poseen receptores asociados con proteínas G.

Células oscuras

Son fusiformes, muy abundantes y localizadas periféricamente en el corpúsculo (véase fig. 11-2), presentan un citoplasma con un citoesqueleto denso y numerosos orgánulos (ribosomas y mitocondrias). En su superficie tienen microvellosidades bajo las cuales se encuentran muchos gránulos densos y lisosomas, centríolos y el aparato de Golgi. El núcleo, en el centro celular, tiene nucléolos y cromatina densa e irregular. Las células oscuras se organizan también de separar el botón del resto de la mucosa lingual.

Células claras

Grandes y escasas, se encuentran en el centro del corpúsculo gustativo (véase fig. 11-2). En su superficie tienen muchas microvellosidades, más cortas y

gruesas que las de las células oscuras. Su citoplasma es poco denso, con abundante retículo endoplasmático liso y vesículas. Su núcleo es grande y redondeado y de cromatina laxa.

Células intermedias

Más numerosas que las claras, también se localizan en el centro del receptor. Su citoplasma es de densidad media y el núcleo es grande con cromatina en finos grumos; en el polo basal, tienen muchas vesículas. Se reconocen como células sensoriales del receptor gustativo, ya que son éstas las que establecen sinapsis, en su polo basal, con terminaciones nerviosas aferentes (dendritas). Estas fibras corresponden, según la región lingual o bucal considerada, a neuronas ubicadas en los ganglios sensoriales de los nervios facial, glosofaríngeo y vago, hacia las que se transmiten las señales gustativas. Desde los contactos centrales de estas neuronas se transmite la información al tronco cerebral y desde allí a la corteza cerebral, incluida muy especialmente la corteza del lóbulo límbico.

La activación de los receptores situados en las microvellosidades de estas células provoca su despolarización, que supone la apertura de canales de Ca^{+2} y la liberación de neurotransmisores en el polo basal. Se podría considerar que estas células se comportan como neuronas, ya que tienen capacidad de despolarizarse cuando reciben la activación de sus receptores de superficie y por transmitir el mensaje a la célula siguiente (una neurona sensorial) mediante una sinapsis química en la que se liberan neurotransmisores.

Células basales

Son cúbicas, ubicadas en la porción basal del receptor, y tienen el papel de **células madre** o de reserva, que permiten la renovación de las células del corpúsculo cada 10 a 15 días (véase fig. 11-2) (recuadro 11-2).

QUIMIORRECEPTORES PARA CONTROL DE EQUILIBRIOS ENDÓGENOS

Además de los del sentido del gusto y del olfato, existen otros quimiorreceptores que responden a las variaciones de CO_2 y O_2 que ocurren con los cambios del ritmo respiratorio. En realidad, la mayoría de estos receptores son sensibles a los cambios en la concentración sanguínea de CO_2, aunque también se han identificado algunos que se activan con las modificaciones de O_2. También existen otros quimiorreceptores centrales (del tronco cerebral) que se activan con las variaciones del pH sanguíneo. Dada la diversidad y complejidad de estas estructuras, sólo se mencionan aquí algunos de los quimiorreceptores más importantes y mejor estudiados.

Los quimiorreceptores arteriales se han identificado en muchas especies (anfibios, aves y mamíferos), aunque presentan diferencias anatómicas notables. En los mamíferos se identificaron como **cuerpos aórticos** y **cuerpos carotídeos**; estos últimos, desde el punto de vista funcional, son los más importantes. Histológicamente, se trata de un cúmulo celular más o menos esférico y en íntima unión a la adventicia vascular de la bifurcación carotídea. Está constituido por células redondeadas de citoplasma claro, con núcleo grande y central, que se caracterizan por sus abundantes sinapsis (incluso realizan sinapsis recíprocas, es decir que dos células contiguas contactan entre sí) y por recibir abundante inervación, sobre todo del glosofaríngeo y, en mucho menor medida, del vago y del simpático.

Las células del **glomus** se activan por variaciones sanguíneas de CO_2, pero también de O_2 y de pH, como las que se producen durante el ejercicio, el ascenso a altas montañas, etc. Las células activadas liberan acetilcolina que estimula las fibras nerviosas que las inervan por las que envían una señal al tronco cerebral para acomodar la frecuencia respiratoria a las concentraciones sanguíneas de O_2 y de CO_2.

EL TACTO Y OTRAS FUNCIONES DEL PRINCIPAL TEJIDO DE REVESTIMIENTO: LA PIEL Y SUS DERIVADOS

El dermatólogo inspeccionó una lesión ulcerosa de bordes duros y cicatrización irregular en el cuero cabelludo de su anciano paciente, un campesino de manos llamativamente callosas, oriundo del sudeste de la provincia de Córdoba (Argentina), donde el aljibe aún es la fuente principal de agua. Vino a su mente el posible diagnóstico de un ***cáncer epidermoide*** *de piel, relacionado con el* ***hidroarsenicismo crónico****.*

Al principio de la evolución biológica, la identidad celular fue posible gracias a la existencia de la membrana proteolipídica (véase Parte I, fig. I-1), que permitió aislar partes del ambiente acuoso en compartimientos (protocélulas). La importancia de la membrana es tan evidente para la célula que cuando sufre algún tipo de modificación importante o una rotura, se produce de inmediato la pérdida del equilibrio hidroelectrolítico entre el citoplasma y el exterior, lo que provoca una alteración celular grave o incluso la muerte de la célula.

Copyrighted material

Recuadro 11-2
Renovación y regeneración de los corpúsculos o botones gustativos

Aportes básicos

Los botones gustativos están compuestos por células de la mucosa lingual modificadas. Tienen una vida media relativamente corta (7-10 días) debido a la constante agresión química y térmica, por lo que requieren una cierta capacidad de renovación y regeneración, que depende de la diferenciación de las células madre basales y de **factores neurotróficos** liberados por las fibras nerviosas aferentes. Estos factores también influyen en la diferenciación embrionaria y en el mantenimiento adulto de los corpúsculos gustativos: de hecho, la sección de las fibras aferentes provoca la degeneración rápida de los corpúsculos, aunque cuando se regeneran se induce el desarrollo de otros nuevos. La acción trófica de las fibras aferentes sobre los botones gustativos no la proporcionan nervios y depende del contacto directo fibras-células y de la liberación de sustancias neurotróficas (serotonina, sustancia P, GABA, etc.) (Nagai y colb., 1996).

Mucho después, cuando los organismos pluricelulares comenzaron el largo camino de la diferenciación, uno de los componentes filogenéticamente más conservados fue una capa de células superficiales que permitió mantener la identidad del ser vivo al aislar todas sus estructuras internas. A lo largo de milenios de evolución, la cubierta cutánea se modificó en forma significativa hasta constituir la compleja estructura que denominamos piel, al tiempo que generó diversas especializaciones que la recubren (escamas, plumas, pelos, uñas, etc.) y lubrican (glándulas sudoríparas y sebáceas, etc.). La piel cumple funciones importantes, como protección mecánica y ante las radiaciones, barrera hídrica, regulación de la temperatura corporal, defensa antimicrobiana, excreción de sales, síntesis de vitamina D, etc., y se continúa con las mucosas que tapizan los sistemas digestivo, respiratorio, urogenital, etc.

Al ser el órgano más grande de un individuo, la piel aísla las vísceras del exterior y mantiene un complejo sensorial que llevan al sistema nervioso central información sobre diferentes variables fisiológicas y ambientales (temperatura, presión, tacto, dolor).

Estructura de la piel (en particular, la del ser humano)

Con independencia de la región cutánea considerada, la piel tiene algunas características comunes que se describen a continuación. Tiene tres capas (fig. 11-3):

- **Epidermis**, capa superficial de células epiteliales queratinizadas que deriva del ectodermo (hoja más externa del embrión).
- **Dermis**, capa intermedia de tejido conjuntivo que deriva del mesodermo embrionario (hoja media del embrión).
- **Hipodermis o tejido celular subcutáneo**, que es la capa profunda y relaciona la piel con los órganos que reviste.

Este patrón básico se mantiene en todas las regiones corporales, aunque podemos encontrar zonas

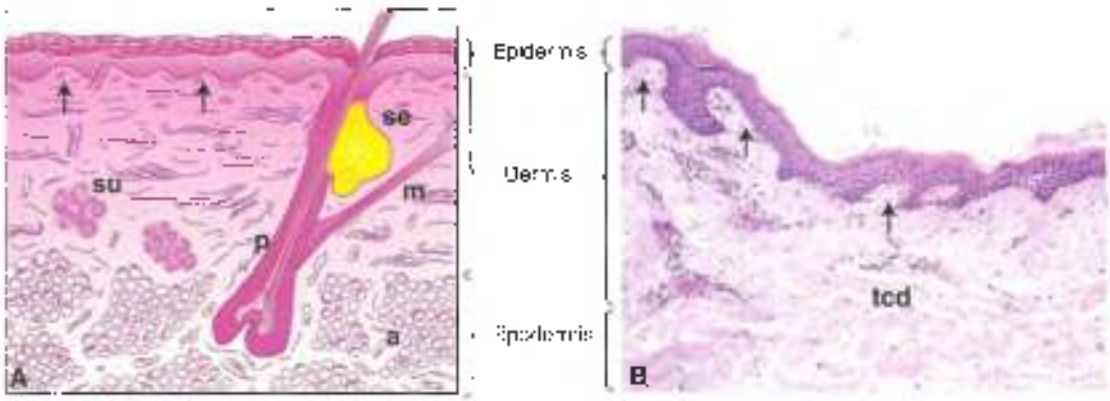

Fig. 11-3. Esquema (A) y corte histológico (B) de la piel, con indicación de sus tres capas. En el tejido conjuntivo denso (tcd) de la dermis se ven papilas dérmicas (flechas), folículo piloso (p), glándula sebácea (se), glándula sudorípara (su) y el músculo erector del pelo (m). En la hipodermis se observa tejido adiposo (a).

Fig. 11-4. A. Fotografía de los estratos de la epidermis (a) de piel fina (HE, 200×). B. Esquema que indica desmosomas y hemidesmosomas en los estratos de la epidermis. Dermis (d), membrana basal (MB).

donde la piel es más gruesa y en otras más fina, más o menos pigmentada, etc.

Epidermis

La epidermis y sus derivados se originan a partir de la cubierta superficial del embrión (ectodermo) en toda la extensión del cuerpo que no se va a diferenciar en neuroectodermo. Está compuesta por un epitelio plano estratificado queratinizado (véase cap. 7), de un espesor variable de 0,07 mm (párpados) a 0,12 mm (planta de los pies). Dicho epitelio está integrado (además de células sensoriales especializadas) por las poblaciones celulares de **queratinocitos, células de Langerhans y melanocitos**, distribuidas en cuatro capas que, desde la profundidad a la superficie, son: **basal o germinativa, espinosa, granulosa y córnea** (fig. 11-4). La piel delgada cubre la mayor parte del cuerpo y tiene una capa córnea delgada y el estrato granuloso es poco definido, contiene folículos pilosos, músculos erectores del pelo y glándulas sebáceas y sudoríparas (véanse fig. 11-3 y cap. 7, fig. 7-5). La piel gruesa tiene una delgada capa lúcida agregada entre la granulosa y la córnea, además de glándulas sudoríparas, pero carece de folículos pilosos, músculos erectores del pelo y glándulas sebáceas (véase cap. 7, fig. 7-5).

Queratinocitos

La población de queratinocitos es la más numerosa y se encuentra en todas las capas de la epidermis, mientras que los otros tipos celulares se intercalan entre ellos. Las células de la epidermis se renuevan constantemente por desprendimiento de las escamas córneas (queratinocitos muertos) desde la superficie y proliferación simultánea de las células precursoras basales (**células madre**, *stem cells*) que se diferencian en ciclos de 20-30 días y acumulan **filamentos intermedios** (queratina, tonofilamentos) en su citoplasma.

Capas o estratos de la epidermis

Estrato basal (germinativo)

Es la capa más profunda de la epidermis, separada de la dermis por una membrana basal. Está formado por células cuboideas, de citoplasma basófilo, con núcleo vesiculoso y nucléolos prominentes, con mucho más cuerpos nucleares (véase fig. 11-4 A). Tiene un importante desarrollo de desmosomas con otras células de los estratos basal y espinoso, y de hemidesmosomas con la lámina basal (véase fig. 11-4 B), en los que se insertan numerosos haces de filamentos intermedios. La proliferación y la diferenciación de estas células permiten su pasaje al estrato espinoso.

Estrato espinoso

Es la capa más gruesa de la epidermis, formada por células isodiamétricas aplanadas y con abundante cantidad de haces de filamentos intermedios en el citoplasma. Los puentes o "espinas", que dan nombre a este estrato, son desmosomas que sólo se hacen visibles por retracción postmortem del tejido (véase fig. 11-4B). Los queratinocitos del estrato acumulan haces de tonofilamentos (**tonofibrillas**) mientras se desplazan progresivamente hacia la superficie por proliferación de la capa basal y pérdida (exfoliación) de las células superficiales. Al microscopio electrónico se identifican varios

secretoras (gránulos laminares o cuerpos de Odland) que contienen fosfolípidos ricos en ácidos oleicos y otros lípidos complejos, que son liberados al espacio intercelular, donde cumplen un papel fundamental en la impermeabilización de la epidermis.

Estrato granuloso

Está constituido por cuatro o seis capas de queratinocitos aplanados con núcleo celular evidente (véase fig. 11-4), grandes cúmulos citoplasmáticos de queratohialina en contacto con filamentos de queratina y abundantes cuerpos de Odland.

Estrato lúcido

Esta capa de apariencia clara y homogénea se observa sólo en la piel gruesa, formada por células sin núcleo ni organoides, pero con muchos filamentos de queratina dispuestos en haces densos paralelos a la superficie de la piel (corneocitos).

Estrato córneo

Es la capa más superficial de la epidermis, formada por varias capas de células queratinizadas muy aplanadas (figs. 11-5 y 11-6 B y C; véase también fig. 11-4), con cúmulos citoplasmáticos de la proteína filaggrina que le confiere, junto con los lípidos, impermeabilidad al epitelio. Al igual que las células del estrato lúcido, estos corneocitos carecen de núcleos y organoides (eliminados por autofagosomas) y en el citoplasma tienen abundantes filamentos de queratina embebidos en una matriz amorfa formada por fusión de los gránulos de queratohialina (véase fig. 11-5 A). Las células más profundas de este estrato tienen desmosomas, pero las más superficiales (escamas o células córneas) carecen de ellos y forman estructuras laminares arrugadas (véase figs. 11-5 B y 11-6 B y C). Estas células córneas se descaman progresivamente, ya que están adheridas entre sí sólo por la secreción fosfolípido-proteica amorfa liberada por exocitosis de los cuerpos multilaminados del estrato granuloso.

Células de Langerhans (células dendríticas)

Se localizan principalmente en los estratos basal y espinoso. Poseen prolongaciones delgadas y largas entre estrechas intercelulares de los queratinocitos. No tienen características citoplasmáticas ni nucleares relevantes. Son sustituidas en forma continua ya que proceden de células precursoras de la médula ósea, circulan por los vasos y llegan a la epidermis donde se diferencian en nuevas células de Langerhans. Si se enfrentan a antígenos extraños, parten desde la epidermis guiadas por quimiocinas y pasan, por vía linfática, a los ganglios linfáticos. Están inmunizadas en la dermis y poseen capacidad para fagocitar y desintegrar antígenos extraños para presentarlos unidos a las moléculas de clase I del complejo mayor de histocompatibilidad (véase cap. 8).

Melanocitos

Derivan de las células de la cresta neural que durante el desarrollo embrionario se ubican en el

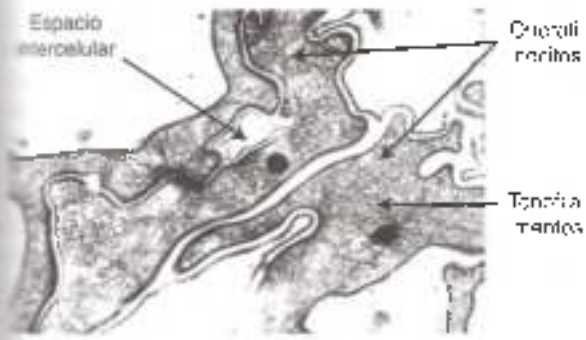

Fig. 11-5. Capa córnea de la piel. A. Se observan escamas córneas superficiales de la epidermis, tonofilamentos y restos de desmosomas (MET; 4.000×). B. Aspecto arrugado característico de las escamas córneas superficiales de la piel (MET barrido). 1.000×.

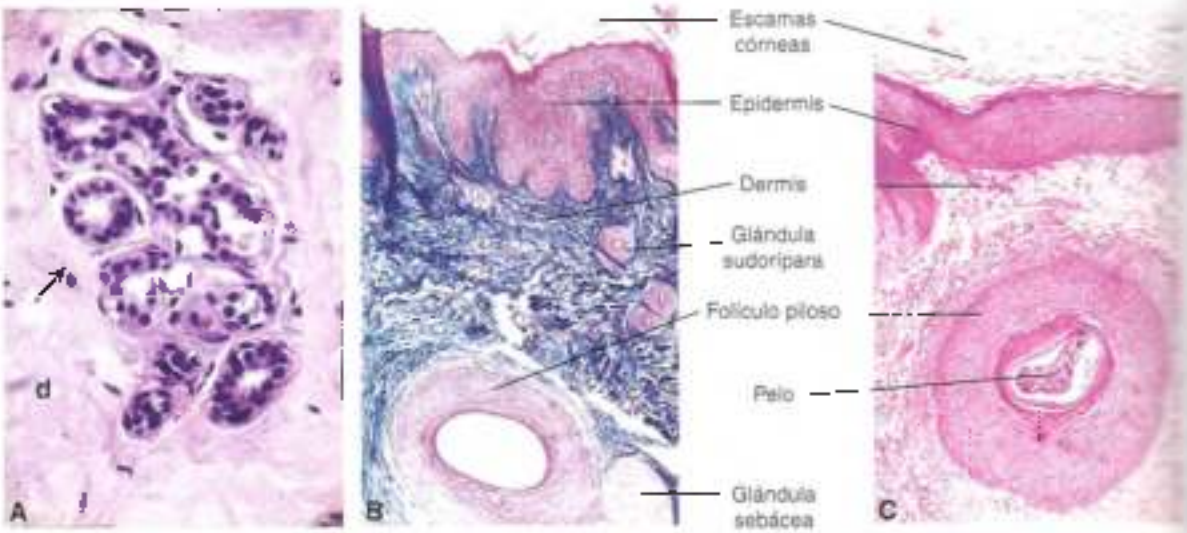

Fig. 11-6. A. Glándula sudorípara. ácinos (flecha), corrosivo 400× (H). B. Piel con folículo piloso, glándulas sudoríparas y sebáceas (tricrómico de Masson) 200×. C. Piel con folículo piloso 200× (H).

estrato basal de la epidermis y extienden sus prolongaciones entre los queratinocitos (véase cap. 6, recuadro 6-5). Los melanocitos sintetizan el pigmento pardo **melanina**, que confiere el color a la piel, a partir de la tirosina y por acción enzimática de la tirosinasa. Esta reacción ocurre en los **melanosomas**, cuerpos cargados con melanina que son transportados por las prolongaciones dendríticas, mediante el sistema microtubular, y son transferidos a los queratinocitos por un proceso de secreción citocrina. Aunque el número de melanocitos varía en las distintas regiones de la superficie cutánea, la diferente intensidad de pigmentación tiene más relación con la distribución de melanina que con el número de melanocitos. En los individuos de piel blanca, los melanosomas son pequeños y agrupados, mientras que en los de piel oscura son grandes, numerosos y se dispersan en todo el citoplasma de los queratinocitos.

Dermis (o corion)

Esta capa de tejido conjuntivo denso irregular, derivada del mesénquima ectodérmico, se sitúa bajo la epidermis donde establece interdigitaciones denominadas **papilas dérmicas** (véanse figs. 11-3 y 11-4). Es más gruesa en los varones y en la superficie dorsal del cuerpo y contiene los anexos cutáneos: folículos pilosos, glándulas sudoríparas y sebáceas (véase fig. 11-6; fig. 11-7).

Capa o estrato papilar

Es la región más superficial de la dermis y se compone de tejido conjuntivo laxo, con colágeno tipo III, VII y fibras elásticas que se fijan a la epidermis, además de fibroblastos, macrófagos, mastocitos, linfocitos que forman parte del sistema inmunitario MALT (véase cap. 8). Esta capa tiene muchos capilares hacia la interfaz dermoepidérmica, que permiten la nutrición de la epidermis y la regulación de la temperatura corporal (figs. 11-3, 11-4 y 11-6). En las papilas dérmicas y en la dermis profunda se encuentran los receptores sensoriales.

Capa reticular de la dermis

Es la zona más profunda, posee tejido conjuntivo denso irregular con fibras colágenas tipo I, que forman gruesos haces paralelos a la superficie cutánea, fibras elásticas entrecruzadas, abundantes en torno a las glándulas sebáceas y sudoríparas, y proteoglucanos, ricos en dermatán sulfato. También se observan fibroblastos, linfocitos, macrófagos y mastocitos. En determinadas zonas (piel del pene, escroto y areola del pezón) hay algunas células musculares lisas. El músculo erector del pelo se inserta en los folículos pilosos y su contracción (por frío, miedo, estrés, etc.) eriza los folículos pilosos ("piel de gallina", pelo erizado en animales) (véase fig. 11-3).

Bajo la dermis se encuentra la **hipodermis** o tejido celular subcutáneo, de tejido conjuntivo laxo con células adiposas que varían según la región corporal, el sexo y la nutrición (véanse figs. 11-3, 11-4 y [illegible]).

Sistema sensorial

La piel es un extenso y complejo órgano sensorial

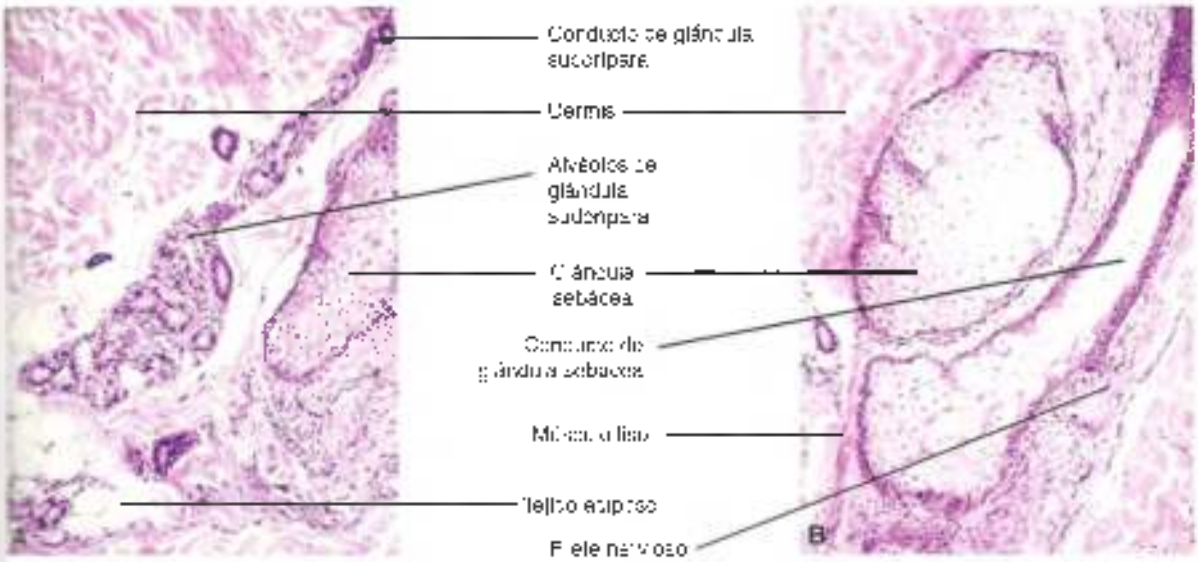

Fig. 11-7. Dermis de la piel (UE). A. Glándula sudorípara con su conducto excretor y glándula sebácea. B. Folículo piloso y glándula sebácea.

que refine un conjunto de receptores para diversos tipos de señales, algunos de ellos aún poco conocidos (cuadro 11-1). Varios de estos receptores también están presentes en otras localizaciones (cap. 11-8).

Terminaciones nerviosas libres

Son extremos de fibras nerviosas aferentes, en general amielínicas, organizadas en estrecho contacto con células epidérmicas, dérmicas y folículos pilosos. Detectan las pequeñas deformaciones producidas por tacto, presión o lesiones y, ocasionalmente, por cambios de temperatura y por trauma mecánico (corte, sección) (véase fig. 11-8).

Complejo de Merkel

Está formado por las células de Merkel (derivadas de la cresta neural), cuya membrana del dominio basal está en estrecho contacto con el disco de Merkel, extremo sináptico de una fibra nerviosa mielinizada. Se encuentran en el estrato basal de la epidermis, son más abundantes en el extremo de los dedos y reciben la sensibilidad táctil fina (véase fig. 11-8).

Corpúsculo de Meissner

Se localiza en las papilas dérmicas de los labios, párpados y las plantas, los pezones y los genitales externos. Es ovoideo, de 100 µm de largo, con el eje mayor perpendicular a la superficie de la piel y encapsulado por tejido conjuntivo denso. Está formado por varias fibras nerviosas que pierden la vaina de mielina al penetrar en el corpúsculo, donde se ramifican y se distribuyen con un trayecto helicoidal (véase fig. 11-8).

Corpúsculo de Pacini

Se encuentra en la dermis y la hipodermis de las

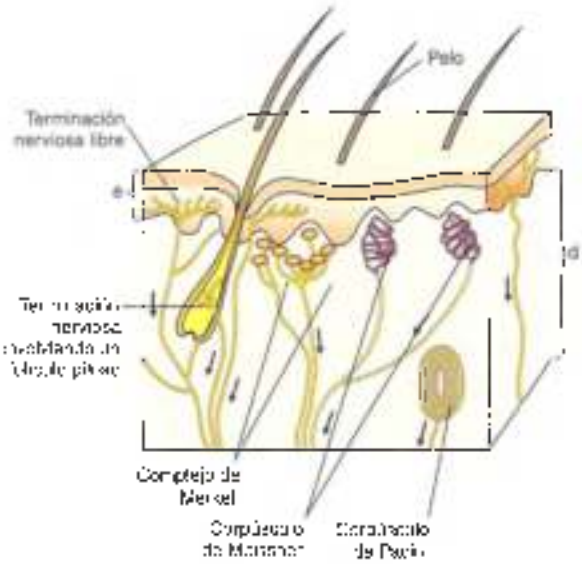

Fig. 11-8. Esquema de algunos receptores de la piel y conducción de estímulos aferentes (flechas). Epidermis (*e*), dermis (*d*)

Cuadro 11-1. ***Sistema sensorial de la piel***

Señales	*Receptores en epidermis, dermis y/o hipodermis*	*Otras localizaciones*
Tacto	Terminaciones nerviosas libres Complejo de Merkel Corpúsculo de Meissner	
Presión (vibración, cosquilleo)	Terminaciones nerviosas libres Corpúsculo de Pacini Bulbo terminal de Krause	Córnea, articulaciones Articulaciones, mesenterio Conjuntiva, mucosa sexual
Estiramiento	Corpúsculo de Ruffini	Articulaciones
Temperatura	Terminaciones nerviosas libres	Mucosa oral
Dolor	Terminaciones nerviosas libres	Órganos internos

mamas, los genitales externos, los dedos de las manos y el conducto anal. De forma ovoidea y 1.5 mm de longitud, está formado por una fibra nerviosa que lo recorre hasta perder la vaina de mielina; está rodeado de varias capas de células de Schwann y fibroblastos en disposición concéntrica y envuelto por una cápsula de tejido conjuntivo denso (fig. 11-9; véase también fig. 11-8).

Bulbo terminal de Krause

Es un corpúsculo esférico encapsulado que se aloja en las papilas dérmicas de los genitales externos, la lengua y la conjuntiva. Está formado por una fibra nerviosa que pierde la mielina y se ramifica al entrar en el corpúsculo.

Fig. 11-9. Corpúsculo de Pacini en la región dérmica de la piel, cercano a la hipodermis 200× (HE).

Corpúsculo de Ruffini

Tiene forma alargada, de 1 mm de largo y con eje paralelo a la superficie cutánea de la dermis e hipodermis, sobre todo en la planta de los pies. Está formado por una fibra nerviosa que pierde la mielina al penetrar el corpúsculo, se ramifica e interciona con células de la matriz conectiva.

Derivados de la piel

Las glándulas de la piel (glándulas sudoríparas ecrinas y apocrinas, glándulas sebáceas, los folículos pilosos y las uñas) derivan del ectodermo, a partir del cual se invaginan durante el periodo embrionario, y establecen relaciones estrechas con la dermis (véanse figs. 11-2 y 11-6 a 11-8). Las glándulas mamarias constituyen una variedad muy especializada de glándulas con un desarrollo inicial similar al de las glándulas sudoríparas (véase cap. 14).

Sistema glandular tegumentario

Glándulas sudoríparas ecrinas (o merocrinas)

Se distribuyen en la piel de casi todo el cuerpo desde la superficie hacia la dermis, su extremo profundo se convierte en adenómero. En el ser humano, comienzan a funcionar con excreción de sudor

poco después del nacimiento. Son glándulas tubulares simples espiraladas, cuyo adenómero secretor está formado por epitelio cúbico o cilíndrico simple localizado en la profundidad de la dermis y células mioepiteliales que lo envuelven y al contraerse expulsan el sudor hacia el exterior (véanse figs. 11-3, 11-6 A y 11-7 A). El conducto glandular también es espiralado y posee epitelio cúbico estratificado en dos capas; atraviesa la dermis y la epidermis hasta el poro sudorífero (véase fig. 11-7 A).

La secreción de estas glándulas está regulada por inervación colinérgica. El sudor, con una composición electrolítica semejante al suero sanguíneo, es rico en potasio, sodio y cloruro, que en gran medida se reabsorben en los conductos. A su vez, las células del conducto excretan urea, ácido láctico y algunos fármacos hacia la luz; esto hace de la piel un órgano excretor que coopera en la depuración del organismo. Asimismo, la evaporación del sudor es importante para disipar el calor del cuerpo, pero la pérdida de agua y electrolitos debe tenerse en cuenta cuando hay excesiva insolación en ambientes muy secos.

Glándulas sudoríparas apocrinas

En la especie humana, estas glándulas están restringidas a la región profunda de la dermis de las axilas, la areola del pezón y la región anal. Las glándulas ceruminosas del conducto auditivo externo y las glándulas de Moll de los párpados son glándulas sudoríparas apocrinas modificadas. Los conductos de este tipo glandular se abren en los conductos de los folículos pilosos, cerca de la desembocadura de los conductos de las glándulas sebáceas. Las células secretoras de las glándulas apocrinas poseen una actividad mayor que las glándulas ecrinas y sus células secretoras cuboideas o cilíndricas conducen gránulos que se secretan con poca o nula pérdida de citoplasma. Las células mioepiteliales que rodean el adenómero contribuyen a expulsar el producto secretor; su actividad es controlada por hormonas sexuales y la inervación adrenérgica. Las glándulas sudoríparas apocrinas habrían evolucionado a partir de las glándulas que secretan sustancias relacionadas con la atracción sexual (feromonas), muy abundantes en otras especies animales. Aunque el líquido viscoso de las glándulas apocrinas carece de olor en el momento de su secreción, las bacterias de la piel lo procesan mediante la liberación de productos con el olor característico del sudor.

Glándulas sebáceas

Las glándulas sebáceas se distribuyen por todo el cuerpo, salvo en las palmas y las plantas de las extremidades; son especialmente abundantes en el pecho, la cara, el cuero cabelludo y la frente. Se encuentran alojadas en la dermis profunda y en estrecha relación con los folículos pilosos, de forma que sus conductos se abren en el tercio superior del conducto folicular del pelo (véanse figs. 11-3, 11-6 B y 11-7 B). No obstante, hay glándulas sebáceas que no están en relación con los folículos pilosos: por ejemplo, en los labios, el glande, la base del pene, las areolas, los labios menores de la vulva y la superficie mucosa del prepucio. Sus adenómeros se organizan en lóbulos con conductos cortos. Las células alveolares basales, pequeñas y periféricas, a medida que se diferencian se disponen centrípetamente, adquieren mayor tamaño, poseen núcleo abundante y citoplasma lleno de gotitas de lípidos. La región central del adenómero se llena de células en diferentes etapas de degeneración, con núcleos picnóticos y gotas de lípidos. La necrosis celular con su descarga de lípidos y los desechos celulares forman el producto de secreción que es de la variedad **holocrina**. El producto de secreción (sebo) es una mezcla de lípidos que contiene colesterol y triglicéridos y ayuda a preservar la flexibilidad y la textura de la piel y el pelo. Son glándulas reguladas por hormonas sexuales alojadas en la dermis profunda.

Pelos

Los pelos crecen sobre la mayor parte del cuerpo, salvo en los labios, las palmas y las plantas, el glande y el clítoris, los labios menores y la superficie vestibular de la vulva. En el cuerpo humano se desarrollan dos tipos de pelo: uno suave, fino y corto (**pelo velloso**) y otro más duro, grueso y largo en el cuero cabelludo y las cejas (**pelo terminal**). El feto tiene un pelo incipiente muy fino denominado lanugo.

Como los otros derivados, los pelos nacen de un brote epidérmico hacia la dermis, el **folículo piloso**, que termina en una dilatación llamada **bulbo piloso**, dentro del cual se encuentra la papila dérmica de tejido conjuntivo laxo. El crecimiento del pelo se produce por mitosis de las células del bulbo piloso. Cada folículo se relaciona con un músculo **erector del pelo** y con glándulas sebáceas (véanse figs. 11-3 A, 11-6 B y C, 11-7 B y 11-8).

Histológicamente, el pelo tiene una porción libre, el **tallo**, que emerge en la superficie de la epidermis y una porción fija, que es la **raíz** (véanse figs. 11-3 A y 11-8). Las células de la raíz del pelo forman su matriz y las capas más externas del epitelio folicular forman la vaina externa de la raíz, por dentro de la cual se encuentra la vaina interna de la raíz, que consiste en tres componentes: 1) una fila externa única de células cuboideas, llamada capa de Henle, 2) una o dos capas de células aplanadas que forman la capa de Huxley y 3) la cutícula, formada por la superposición de células con forma de escamas.

cuyas terminaciones libres se proyectan hacia afuera desde la base del folículo piloso. En el tallo que sale a la superficie se distinguen tres regiones concéntricas: médula, corteza y cutícula del pelo. Es importante considerar que la parte superior de la raíz y todo el tallo del pelo están constituidos por células muertas.

La progenie celular queratinocítica del pelo elabora queratina y entre las células de la matriz hay melanocitos, cuyos melanosomas le imparten el color al pelo. Con la edad, los melanocitos van perdiendo en forma gradual su capacidad para producir melanina y aparecen burbujas de aire en el tallo; ambos hechos ocasionan el encanecimiento.

Uñas

Las uñas son placas o láminas de queratinocitos densamente compactados que se disponen en la parte dorsal de las falanges distales de las manos y los pies. Las células provienen de la proliferación de la matriz ungueal localizada en la raíz de la uña, debajo de la piel. El color rosado de la uña evidencia la circulación de los capilares sanguíneos subyacentes, lo cual es un indicador de la oxigenación de la sangre.

Fig. 11-11. Pabellón auricular. Se señalan sus características estructurales y el corte frontal de la figura 11-11 A (*cabezas de flecha*).

EL SONIDO Y EL EQUILIBRIO, BASES DE SU RECEPCIÓN

El oído en sus diferentes partes y funciones

La anatomía del oído, incluido el oído interno, comenzó a ser estudiada en el siglo XVI, sobre todo por Eustachius (1510-1574) y Fallopio (1561), aunque fue en los siglos XVII y XIX cuando se describieron con bastante detalle su estructura y luego su histología. De hecho, en 1851, Alfonso Corti publicó los primeros datos sobre la anatomía microscópica del receptor auditivo que, desde entonces, lleva el nombre de su descubridor.

En el sistema auditivo se distinguen tres regiones anatómicas desde la superficie a la profundidad: oído externo, oído medio y oído interno (figuras 11-10 y 11-11).

Oído externo

Consta de dos estructuras, pabellón auricular (oreja) y el conducto auditivo externo. El pabellón auricular (véase fig. 11-10) está formado por un repliegue cutáneo sobre un esqueleto de cartílago elástico. En su región central tiene una excavación, la concha, en cuyo centro (particularmente en la región del trago) hay un orificio que es la entrada al conducto auditivo externo (véanse figs. 11-10 y 11-11 A). Este conducto tiene un esqueleto de cartílago en su primer tercio y óseo en los dos tercios profundos (hueso temporal). Tanto el pabellón auricular como el conducto están revestidos con piel, glándulas sebáceas, vibrisas y pelos. En el conducto auditivo externo se encuentran glándulas sudoríparas apocrinas especiales (glándulas ceruminosas), que secretan cerumen. Después de un recorrido arqueado, el conducto auditivo externo se cierra hacia el interior por la membrana timpánica o tímpano, que lo separa del oído medio.

Oído medio

El oído medio limita con el externo mediante el **tímpano**. El tímpano es una membrana translúcida formada por una bicapa ectodérmica en cuyo interior se encuentra una fina lámina de tejido conectivo (véase fig. 11-11 A). El tímpano está anclado en un zócalo de fibrocartílago mediante el anillo timpánico al hueso temporal. La membrana del tímpano tiene dos regiones diferentes: 1) la porción flácida o membrana de Schrapnell, situada en el cuadrante anterosuperior y 2) la región tensa, que ocupa el resto de la membrana. La porción tensa, por

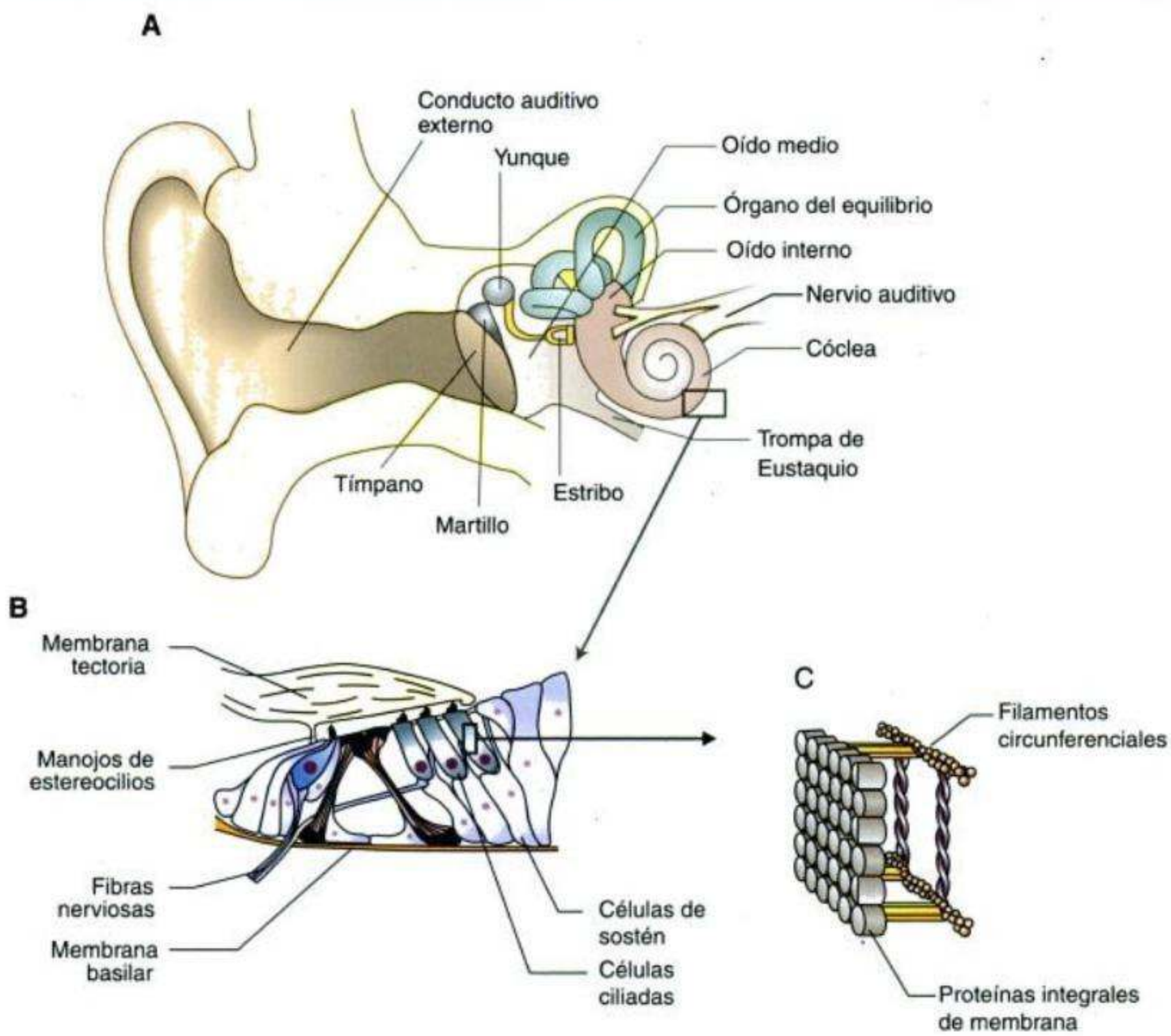

Fig. 11-11. Sistema auditivo. **A.** Estructura anatómica general. Recuadro ampliado en **B**. Componentes de la cóclea y del órgano de Corti. Recuadro ampliado en **C**. Estructura de la membrana de las células ciliadas del oído interno. (Gentileza de Federico Kalinec, House Ear Institute, Los Angeles, CA, EE.UU.). (Véanse detalles en el texto y en el recuadro 11-3).

visualizar por medio del otoscopio la existencia de patologías en el oído medio (supuración, inflamación, líquidos, etc.). La llegada de ondas sonoras hace vibrar al tímpano, que transmite dicha vibración hacia el oído interno gracias al fuerte anclaje del **hueso martillo** en su cara interna.

El oído medio está lleno de aire y consta de una cámara central aplanada que se denomina **caja del tímpano**, de la que se originan: 1) hacia atrás, unas pequeñas **celdas mastoideas** (que contienen aire), 2) hacia adelante, un conducto oseocartilaginoso (**trompa de Eustaquio**) que comunica con la faringe (véase fig. 11-11 A) y 3) el oído interno, que se orienta hacia el interior del hueso temporal (véase fig. 11-11 A). La caja timpánica tiene un epitelio plano simple que pasa a cilíndrico simple en la trompa de Eustaquio, que al alcanzar la faringe se convierte en cilíndrico seudoestratificado.

La caja del tímpano contiene una cadena de huesecillos: **martillo**, **yunque** y **estribo** (véase fig. 11-11 A). El martillo y el yunque se desarrollan del mesénquima derivado de las células de la cresta neural del primer arco faríngeo y el estribo deriva del mismo origen correspondiente al segundo arco faríngeo. El martillo se ancla en la membrana del tímpano por una zona denominada mango, mientras que por el cuerpo se articula con el yunque. Este último establece una articulación con el estribo, el cual se inserta en la **ventana oval**, que es un orificio de la pared interna en comunicación con el oído interno (véase fig. 11-11 A).

Oído interno

El oído interno se encuentra ubicado en el interior del peñasco del hueso temporal, constituido por numerosas cavidades excavadas en dicho hueso que forman el **laberinto óseo** (véase fig. 11-11 A; fig. 11-12), dentro del cual se aloja el **laberinto mem-**

Copyrighted material

Fig. 11-12. Estructura anatómica general del oído interno óseo.

branoso. En el interior de este laberinto se notan dos mecanorreceptores de estructura y función diferente, aunque de origen embriológico común: 1) el **receptor auditivo** (véase fig. [illegible]) y 2) el **órgano vestibular del equilibrio**. El laberinto óseo y el membranoso se encuentran separados por un líquido denominado **perilinfa** (similar a los líquidos extracelulares), mientras que dentro del laberinto membranoso se encuentra la **endolinfa** (líquido semejante al líquido intracelular con alto contenido en K^+ y bajo en Na^+). La endolinfa se segrega en la estría vascular y se reabsorbe en el saco endolinfático; su peculiar composición iónica es imprescindible para la despolarización de las células sensoriales, tanto en el receptor auditivo como en el vestibular.

Laberinto óseo y membranoso

En el laberinto óseo se distinguen tres regiones anatomofuncionales bien diferenciadas (véase fig. 11-12): el **vestíbulo**, los **canales semicirculares** y la **cóclea** o **caracol**. El laberinto membranoso se encuentra en el interior del óseo, formado por una serie de cámaras que contienen los receptores sensoriales del equilibrio, que incluyen el **utrículo**, donde confluyen los canales semicirculares, y el **sáculo**. Por su parte, el sentido del oído se ubica en la cóclea (véanse figs. 11-11 y 11-12). Ambos sistemas del laberinto membranoso (equilibrio y oído) se comunican entre sí mediante canales que unen el sáculo con la prolongación de la rampa media coclear.

La pared externa del vestíbulo óseo, en la cara limitante con el oído medio, presenta dos orificios cerrados por membranas denominadas **ventana oval** (donde se inserta la platina del hueso del estribo) y la **ventana redonda** (véase fig. 11-12). Estas ventanas tienen gran importancia en la función auditiva. Por la cara posterior del vestíbulo [illegible] un tubo llamado saco endolinfático que no [illegible] laberinto membranoso.

Receptores del equilibrio

El vestíbulo contiene en su interior dos cámaras membranosas denominadas utrículo y sáculo [illegible] de se encuentran las máculas utricular y sacular; bajo el vestíbulo convergen los **canales** o **conductos semicirculares**, éstos consisten en tres estructuras tubulares arqueadas denominadas superior, posterior y lateral o externa (véase fig. 11-12), [illegible] el plano espacial con respecto a la cabeza. En [illegible] de los extremos de cada canal se observa una dilatación denominada ampolla que contiene la cresta ampular. En las máculas y las crestas se [illegible] receptores del sentido del equilibrio.

Crestas ampulares y máculas

Son zonas de epitelio neurosensorial especializado. Dicho epitelio está constituido por células de soporte sobre las que se apoyan las células receptoras, denominadas **ciliadas** por tener muchos cilios en su superficie. Las **crestas** son elevaciones que sobresalen en el interior de cada una de las ampollas (fig. 11-13 A). Las **máculas**, que se encuentran en el utrículo y en el sáculo, son estructuras planas (véase fig. 11-13 B).

Tanto las crestas como las máculas tienen dos tipos de células receptoras: unas piriformes o [illegible] las ciliadas de tipo I, y otras cilíndricas o [illegible] ciliadas de tipo II (véase fig. 11-13). Las ciliadas tipo I están envueltas en una prolongación [illegible] en forma de cáliz de una neurona del ganglio de Scarpa o ganglio espiral (situado en el conducto auditivo interno), mientras que las ciliadas tipo II reciben en su base sólo unos contactos sinápticos en forma de botón.

Salvo por su forma y por su inervación, ambos tipos celulares presentan una estructura muy similar. En su superficie apical todas estas células tienen un cilio, denominado también quinetocilio, rodeado de estereocilios agrupados en forma hexágona. Los cilios se encuentran anclados en la parte superior del citoplasma, en una zona rica en proteínas filamentosas denominada placa cuticular. Ambos tipos celulares tienen un núcleo situado en el centro de la célula, citoplasma abundantes mitocondrias y en su base receptáculos de fibras nerviosas.

Recordemos que los estereocilios se diferencian de los cilios clásicos en que los primeros no tienen motilidad intrínseca ni microtúbulos en su [illegible] y por lo tanto su desplazamiento es pasivo y son movilizados por otras estructuras. Como

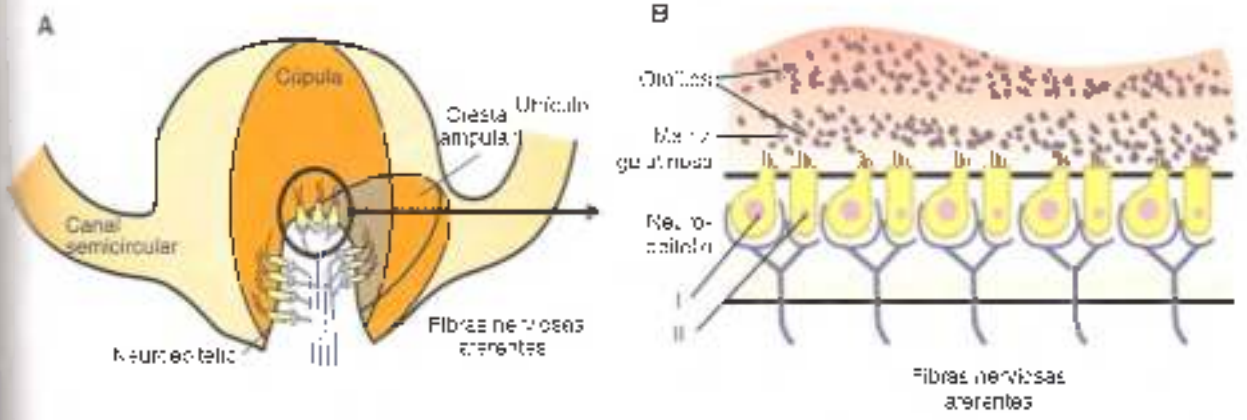

Fig. 11-13. Células receptoras vestibulares de la cresta (A) y la mácula (B). Células ciliadas tipo I (I) y tipo II (II).

[illegible] en la figura 11-13, tanto en las crestas como en las máculas los cilios y los estereocilios se encuentran inmersos en una matriz gelatinosa de glucoproteínas y proteoglucanos. Sobre las crestas se encuentran las cúpulas, que llegan hasta el techo del conducto (véase fig. 11-13 A), y sobre las máculas se encuentran las membranas otoconiales (encima de las cuales ubicar las otoconias o otolitos (cristales de sales [illegible] depositadas sobre matrices de proteínas).

[illegible]idad de las células del receptor del equilibrio

Las células receptoras (ciliadas de tipo I y II) de las crestas y máculas se estimulan de la misma forma. Cuando un movimiento de la cabeza provoca el desplazamiento de las membranas que están por encima de las células (las cúpulas sobre las crestas y las membranas otoconiales sobre las máculas) la inercia de sus otoconias hacen que los estereocilios se desplacen. Este movimiento de los cilios provoca la apertura de canales iónicos y la despolarización de las células receptoras. Cuando las células receptoras se despolarizan liberan un neurotransmisor por su polo basal que activa a las fibras nerviosas de la base de las células y envía un mensaje al sistema nervioso central.

El sistema nervioso central recibe informaciones de las crestas y las máculas según se estimulen por los movimientos de la cabeza. Por este motivo, las crestas y las máculas están situadas en diferentes planos del espacio de forma que cubren todas (lado derecho + lado izquierdo) cubren todas las posibilidades de movimiento del individuo.

[illegible]ceptor del sentido del oído

La cóclea está formada por un tubo arrollado en espiral en torno a un eje óseo denominado modiolo o columela (véanse figs. 11-11 A y 11-12). El número de espiras es variable en los mamíferos; en el ser humano tiene 2 ½ a 2 ¾ espiras y un corte por el eje del modiolo permite observar que el tubo tiene tres compartimentos (fig. 11-14): la rampa vestibular, la rampa media (que contiene el órgano de Corti o receptor auditivo y la estría vascular que produce la endolinfa) y la rampa timpánica. Mientras que las rampas vestibular y timpánica contienen perilinfa, la rampa media contiene endolinfa.

La rampa media está separada de la timpánica por la membrana basilar, sobre la que se apoya el órgano de Corti (véanse figs. 11-11 B y 11-14). Por su parte, la rampa media está separada de la vestibular por la membrana de Reissner (fig. 11-14A).

El órgano de Corti

El sistema receptor auditivo de los mamíferos, o órgano de Corti en honor a su descubridor, es un órgano complejo en el que se distinguen dos tipos celulares principales (véase fig. 11-11 B): células sensoriales (células ciliadas internas [CCI] y células ciliadas externas [CCE]) y células de soporte. Dentro de las células de soporte se distinguen las células de Deiters, que se encuentran bajo las células ciliadas externas (véase fig. 11-14 B), y las células de los pilares, que son responsables del mantenimiento de la estructura del túnel de Corti (véase fig. 11-11 B, TC), zona triangular llena de endolinfa (véase fig. 11-11 B). Sobre toda el área del sistema receptor se apoya una membrana de glucoproteínas y proteoglucanos que se denomina membrana tectoria (figs. 11-3, 11-[illegible] E y C, MT).

Células receptoras

Las células ciliadas internas (CCI) están organizadas en una hilera única ubicada en el lado inter-

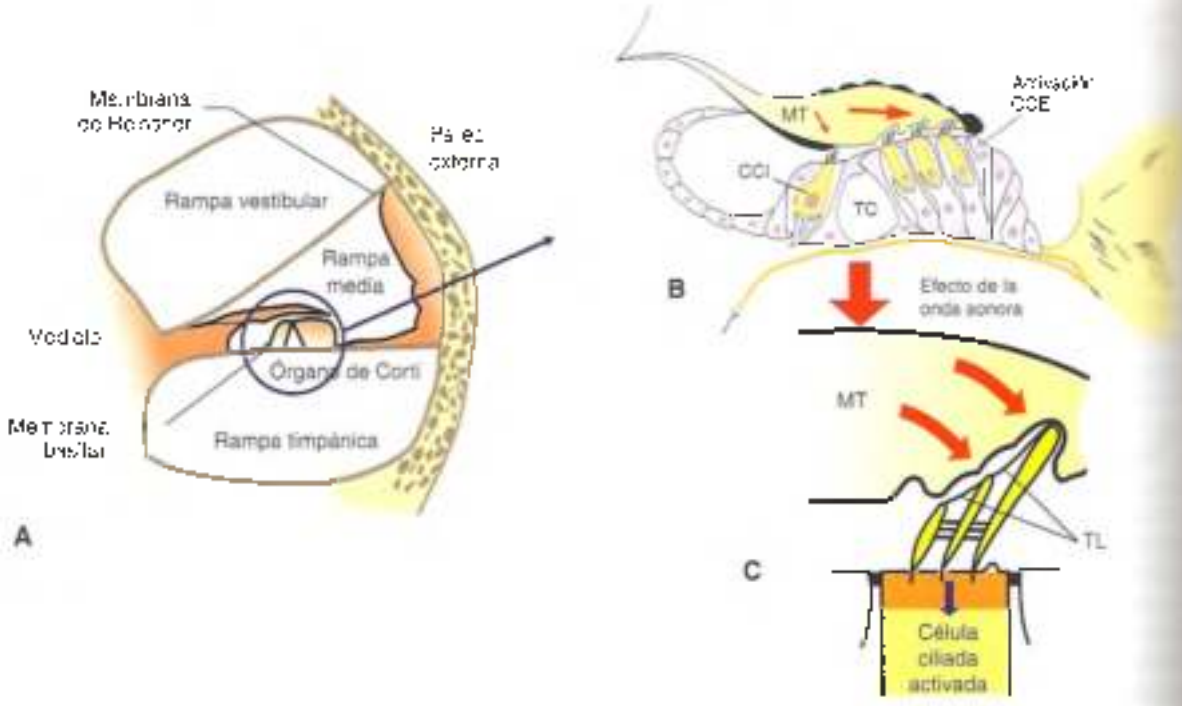

Fig. 11-14. El órgano de Corti y las rampas cocleares. A. La cóclea o caracol está limitada por la pared externa [illegible] tejido óseo compacto, que en los primates superiores y en el hombre no se contacta con el hueso temporal. En [illegible] rior está el laberinto membranoso. B. El órgano de Corti con sus células ciliadas internas (CCI) y externas (CCE), [illegible] brana tectoria (MT) y túnel de Corti (TC). C. Detalle de la activación sonora del sistema celulas ciliadas-estereo[illegible] membrana tectoria. Filamento apical de conexión (tip-link): TL.

no del túnel de Corti y las células ciliadas externas (CCE) dispuestas en tres a cinco hileras según las especies, al lado externo del túnel (véase fig. 11-14 B). Las células del receptor auditivo se denominan ciliadas porque, como las del receptor vestibular, presentan estereocilios en su superficie apical (véase fig. 11-11 B). Los estereocilios no poseen actividad cinética activa y en su citoesqueleto presentan fundamentalmente microfilamentos y carecen de microtúbulos. Los estereocilios de los dos tipos de células ciliadas están unidos entre sí mediante puentes glucoproteicos, lo que permite que cuando uno de ellos se mueva, como consecuencia de su contacto con la membrana tectoria, arrastre a los demás (véase fig. 11-14 C). Los estereocilios de las CCI y de las CCE son morfológica y funcionalmente similares, pero su ordenamiento espacial es distinto. En las CCI están dispuestos en línea y en las CCE se distribuyen en forma de "V" o de "W".

Ambos tipos de células ciliadas presentan, como las del receptor del equilibrio, una placa cuticular en su superficie, donde se anclan los cilios, un núcleo redondeado que en las CCI está en el centro celular y en las CCE se encuentra en el tercio inferior. Pero la diferencia fundamental se encuentra en la membrana de las caras laterales de las CCE. Las caras laterales de las CCE presentan los [illegible] membrana celular, la red cortical y el sist[illegible] cisternas laminares subsuperficiales. A la m[illegible] na celular se le asocia una proteína [illegible] recientemente descrita, denominada pres[illegible] cual le otorga actividad contráctil a la célula [illegible] fig. 11-11 C) (recuadro 11-3). Además, bajo la [illegible] brana de la red cortical se encuentra un citoe[illegible] to de proteínas contráctiles de las que destac[illegible] actina y espectrina. Asociadas con esta zona [illegible] den observar muchas mitocondrias.

Actividad de las células receptoras [illegible] sonido

Las células ciliadas auditivas tienen un pap[illegible] cional muy preciso, ya que son transductores [illegible] sensibles, capaces de transformar la energía [illegible] nica, correspondiente a la onda sonora, en [illegible] bioeléctrica (véase fig. 11-14 B y C). Este [illegible] denominado transducción mecanoeléctrica, [illegible] lo que la información sonora se transforma [illegible] oído interno en un mensaje auditivo que al[illegible] corteza cerebral mediante la vía auditiva.

Las células ciliadas internas (CCI) son las [illegible] deras células sensoriales del receptor au[illegible]

Recuadro 11-3
Las células de la "sintonía fina" del sonido

Sumergido en la profundidad del hueso temporal, y compuesto por un pequeño número de células altamente especializadas, el oído interno presenta grandes desafíos al estudio experimental. A su extrema sensibilidad (cincuenta veces más que el olfato y mil veces más que la vista (Jorde y cols., 1995) se agrega un increíble rapidez de respuesta, ya que para detectar y discriminar sonidos de altas frecuencias las señales deben ser evaluadas en microsegundos (10^{-6} s = millonésima de segundo). Dado que las reacciones químicas son mucho más lentas (requieren milisegundos para desarrollarse), el sistema de detección auditiva se basa fundamentalmente en fenómenos electromecánicos en las células ciliadas auditivas con dos componentes moleculares únicos: el "filamento apical" (**tip-link**) y la proteína motora **prestina**.

Como vimos, las células ciliadas poseen estereocilios en su superficie luminal dispuestos en tres filas de diferente altura y con un delgado filamento apical proteico —el tip-link— que conecta el extremo de los estereocilios más cortos con el cuerpo de los más largos (véase fig. 11-14 C). Uno de los extremos del filamento apical está conectado a la compuerta de un canal iónico muy poco selectivo. Así, cuando las ondas sonoras inducen vibraciones en las estructuras del oído interno que mueven los estereocilios, la tensión en los filamentos apicales aumenta (o disminuye) abriendo (o cerrando) el canal iónico a la misma frecuencia del sonido original. De este modo, cambios mecánicos (tensión en el filamento apical) producen cambios eléctricos en las células sensoriales con la misma rapidez (microsegundos) que los cambios de presión asociados con las señales sonoras. Después de casi 25 años de investigación, recientemente se comunicó que el filamento apical está compuesto por dos proteínas filamentosas, **cadherina 23** y **protocadherina 15**, lo cual abre el camino para futuras terapias para aquellos casos en los que la sordera está asociada con problemas en los filamentos apicales (tip-links) (Kazmierczak y cols., 2007).

Sin embargo, experimentos llevados a cabo en los años sesenta y setenta habían demostrado que sonidos con intensidades menores a los 80 dB (con frecuencias por sí solas de inducir deflexión de los estereocilios de las células ciliadas internas (CCI)) y que algún tipo de amplificación de las señales sonoras debía tener lugar dentro de la cóclea. El descubrimiento por Brownell y cols., en 1985 de que las células ciliadas externas (CCE) eran capaces de cambiar en longitud y generar fuerzas en respuesta a cambios eléctricos en la célula abrió un nuevo e inesperado campo de investigación. Los cambios en longitud y las fuerzas generadas por las CCE debían modificarse con la misma frecuencia del sonido, es decir hasta 20.000 veces por segundo en humanos y 130.000 veces por segundo en mamíferos como el delfín, una velocidad imposible para las moléculas motoras conocidas hasta ese momento. Recién siete años después, en 1992, Kalinec y cols. presentaron la primera evidencia de que la motilidad rápida de las CCE estaba asociada con una molécula específica embebida en la membrana plasmática de estas células (véase fig. 11-14 C) (Kalinec y cols., 1992), y fueron necesarios ocho años más hasta que esta única molécula motora fuera aislada e identificada por Zheng y cols., quienes la llamaron **prestina** (por el tiempo musical llamado "presto") (Zheng y cols., 2000). Aunque el mecanismo motor de prestina todavía no está caracterizado por completo, se sabe que cambios eléctricos en la célula inducen cambios conformacionales en la molécula de prestina, con incremento (hiperpolarización) o disminución (depolarización) de carga que cada molécula ocupa en el plano de la membrana. Dado que cientos de miles de moléculas de prestina se hallan ordenadas en una estructura casi cristalina en la membrana lateral de las CCE, el cambio simultáneo de conformación en todas ellas lleva a la generación de fuerzas y al cambio en longitud de las células en sincronización con los cambios eléctricos.

Así, el sonido induce pequeños movimientos de los estereocilios de las CCE que se traducen en cambios de tensión en los filamentos apicales (véase fig. 11-14 B y C), abriendo y cerrando canales iónicos a la misma frecuencia del sonido original. La apertura o cierre de estos canales iónicos, a su vez, cambian el potencial eléctrico de la CCE, lo que estimula el cambio conformacional de las moléculas de prestina y la respuesta motora de estas células, con la consecuente amplificación de la señal original. Esta señal amplificada, a su vez, estimula los estereocilios de las CCI, lo cual genera los estímulos electroquímicos que serán transmitidos al cerebro por el sistema nervioso aferente (véase fig. 11-14 B y C).

Cuando se despolarizan en respuesta a la llegada del sonido al sistema auditivo, se inicia un mensaje neural que, a través de la vía auditiva, alcanza la corteza cerebral auditiva.

Las CCIE, como las anteriores, también se despolarizan por la llegada de la onda sonora. No obstante, aunque estas células poseen sinapsis con fibras nerviosas aferentes y eferentes en su polo basal, su activación provoca fundamentalmente la contracción de estas células. La activación celular sirve para modular la actividad de las CCI; de hecho, reducen su umbral de activación unos 60 decibelios (dB). Esto quiere decir que cuando las células ciliadas externas están ausentes o dañadas, las CCI sólo se activarán con sonidos que sean 60 dB más intensos que lo normal.

LA LUZ Y LA IMAGEN EN LA PERCEPCIÓN Y LA RESPUESTA AL AMBIENTE

Dinámica del desarrollo óptico: un paradigma de eventos inductivos

En el desarrollo del sistema nervioso central primitivo, uno de los primeros cambios que ocurren en el extremo cefálico es la formación de las tres vesículas cerebrales primarias: el **prosencéfalo** o cerebro anterior, el **mesencéfalo** o cerebro medio y el **rombencéfalo** o cerebro posterior (véase cap. 10, fig. 10-1A). Posteriormente, el prosencéfalo se regionaliza en una parte media, el **diencéfalo** y expansiones laterales, el **telencéfalo** (véase cap. 10, fig. 10-1B). A ambos lados del diencéfalo se producen evaginaciones de neuroectodermo llamadas **vesículas ópticas**, que segregan al menos dos factores (BMP4 y FGF8), moléculas que serían responsables de la inducción del ectodermo superficial a expresar la proteína **Pax6** y los factores de transcripción **Sox2**, **Sox3** y **L-Maf**, con lo cual se produce un engrosamiento localizado y la diferenciación de la **placoda del cristalino** (fig. 11-15A). A continuación, mientras la vesícula óptica se ensancha y se transforma en **cúpula óptica**, la porción central de la placoda se invagina dentro de la cúpula (véase fig. 11-15A y B). En esta etapa ya se distinguen las primeras capas de la retina. Una capa interna, la futura **neurorretina**, que por proliferación y diferenciación intensa formará distintos tipos celulares que migrarán de una manera muy precisa para formar las capas de la retina, y una capa externa, la futura retina pigmentaria (véase fig. 11-15 B). Luego, la invaginación de la placoda del cristalino se cierra para formar la **vesícula del cristalino** (fig. 11-15A y B). Esta, a continuación, induce en el ectodermo superficial la formación de la córnea (fig. 11-15 C). Las células ectodérmicas que forman la córnea se hacen cilíndricas y segregan abundante colágeno, mientras que el mesénquima, que es derivado de las células de la cresta neural, se sobre esta matriz de colágeno e invade la capa basal de la futura córnea y completa su diferenciación inicial. La acción de la hormona tiroxina produce la deshidratación de esta zona, por lo que la córnea adquiere transparencia.

Un factor muy importante (pero seguramente no el único) para el desarrollo normal del ojo es la expresión de *Sonic hedgehog* (Shh), una de las moléculas responsables de la separación de los esbozos oculares. Se piensa que la expresión de Shh por parte de la placa precordal en la zona central del eje cefálico del embrión inhibe la expresión de **Pax6** (véase antes). Esta inhibición localizada impide el desarrollo ocular en la región central de la cara, con la consiguiente separación de ambos procesos oculares. Los experimentos de inhibición de la proteína Shh o la alteración de la producción de la proteína correspondiente da por resultado un embrión con **ciclopía**, es decir, el desarrollo de un solo ojo ubicado en el centro de la cara.

La mayoría de las moléculas reguladoras de inducción conocidas hasta el presente son proteínas. Sin embargo, algunas de estas proteínas permanecen unidas a la superficie celular de la célula inductora (fig. 11-16 B). Este es el caso de las células que expresan la proteína Delta en su

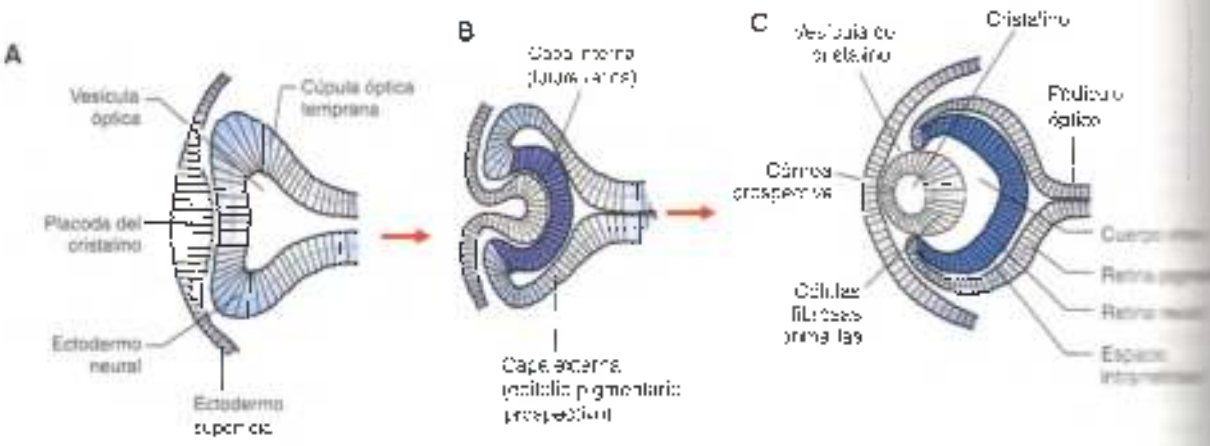

Fig. 11-15. Desarrollo temprano del ojo. A. Etapa temprana de inducción de la placoda del cristalino por la vesícula óptica. B. Invaginación de la placoda. C. Formación de la vesícula del cristalino y etapa de inducción de la córnea por el ectodermo prospectivo.

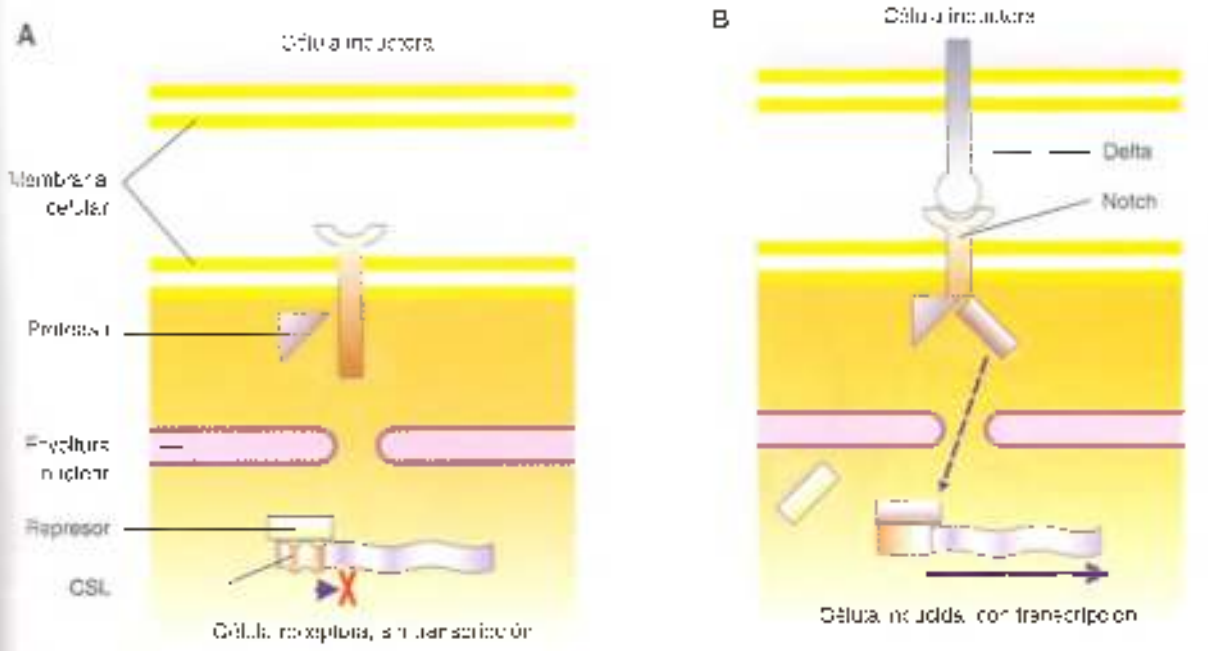

Fig. 11-16. A y B. Esquema simplificado del mecanismo de inducción por moléculas integradas de membrana (Delta), que receptores expresados en la membrana de las células inducidas (Notch). (Véanse detalles en el texto)

plasmática, que activa la proteína Notch, molécula integral de membrana de las células adyacentes. Cuando Delta y Notch se unen, esta última sufre un cambio conformacional que permite que una proteasa citosólica (presenilina-1) corte una parte de su dominio citoplasmático. El fragmento cortado ingresa en el núcleo, desplaza a un "represor" y se une con un factor de transcripción de la familia CSL que, a su vez, activa a los genes involucrados en su vía de expresión (véase fig. 11-16 B). Las proteínas Notch son muy importantes en diferentes etapas del desarrollo del sistema nervioso de muchas especies; su expresión anormal se ha asociado con diversos tipos de anomalías en el ser humano, y también se ha relacionado con la enfermedad de Alzheimer. En el ojo de los vertebrados, la expresión de varios tipos de Notch y su interacción con diferentes ligandos regularía la determinación/diferenciación de las células que deben ser neuronas ópticas y cuáles se convertirán en células de la glía.

El ojo: estructuras complejas para funciones importantes

En la especie humana, los ojos y los oídos integran los sistemas sensoriales más importantes para la comunicación con el medio exterior. Los globos oculares están alojados en profundas órbitas óseas, en cuyo fondo se alojan sobre una masa de tejido adiposo y fibras que por delante se hallan cubiertos por los párpados. Por otra parte, la secreción lagrimal humedece, protege y lubrica sus precisos movimientos, que dependen de un conjunto de músculos estriados. En muchos aspectos, la organización de los componentes del globo ocular se parece a una cámara fotográfica, negra en su interior, con un sistema de lentes, un diafragma y una zona fotosensible que registra las imágenes en forma de señales luminosas y colores, que son transducidas y transportadas por vías nerviosas a regiones especializadas del cerebro.

Estructura general

La región posterior del globo ocular posee tres capas: 1) la esclerótica o túnica externa fibrosa, 2) la coroides o túnica media vascular y 3) la retina, capa interna nerviosa, especializada en la recepción de los estímulos visuales (fig. 11-17). En esta última capa se encuentran los fotorreceptores, que transducen el estímulo luminoso en impulsos nerviosos.

La parte anterior de la esclerótica se continúa con la **córnea** que, al ser transparente, es el primer medio del ojo atravesado por el estímulo lumínico. Por detrás de la córnea, existe un espacio llamado **cámara anterior** del ojo (véase fig. 11-17), lleno de un líquido, el **humor acuoso**. Detrás de la córnea se encuentra el **cristalino**, lente transparente, biconvexa y deformable que permite enfocar la imagen en la retina (véase fig. 11-17). Entre la córnea y el cristalino, apoyado en su cara anterior, hay un diafragma,

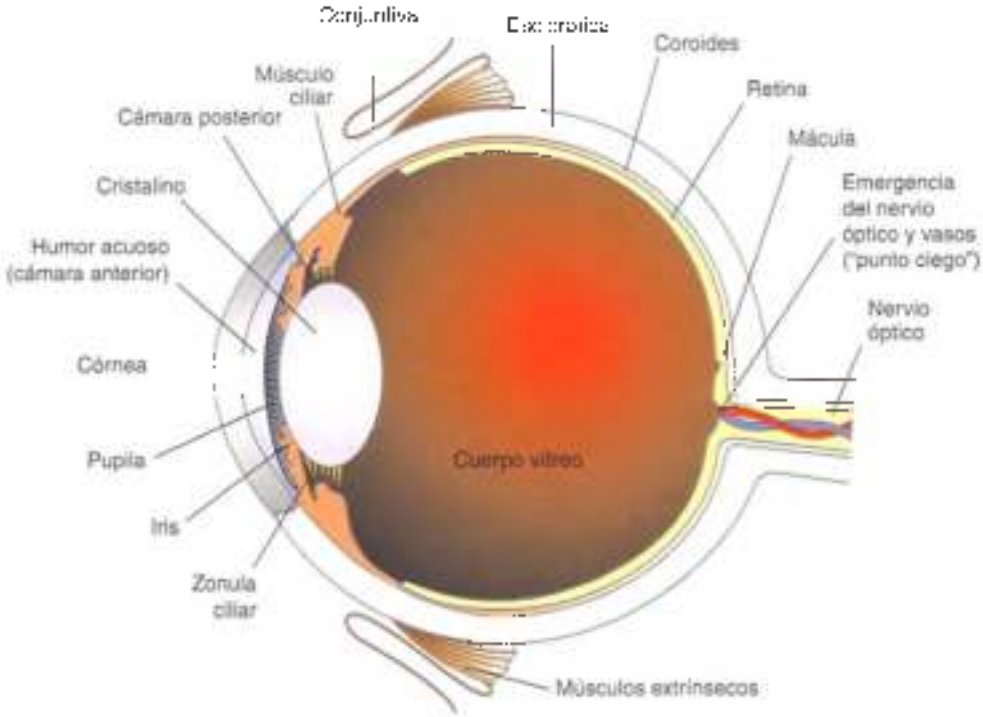

Fig. 11-17. Estructuras principales del ojo.

ma, el iris con su orificio central, la **pupila**. Entre la parte posterior del iris y la cara anterior del cristalino queda un espacio, la **cámara posterior del ojo**, que también contiene humor acuoso y se comunica con la cámara anterior. Detrás del cristalino se encuentra el cuerpo vítreo, sustancia gelatinosa, transparente, que llena la mayor parte del globo ocular (véase fig. 11-17). De la resistencia de las túnicas que forman el globo ocular y de la tensión a la que están sometidas depende la posición adecuada de las estructuras contenidas en él, la elasticidad característica y la forma aproximadamente esférica del ojo.

Esclerótica

Es una túnica poco extensible de tejido conjuntivo denso, rico en colágeno tipo I y II, que forma la envoltura externa del globo ocular, de color blanco azulado y opaca en su mayor extensión excepto en la zona anterior, donde se continúa con la córnea (véase fig. 11-17; fig. 11-18).

En la zona posterior posee orificios por donde pasan las fibras que forman el nervio óptico (véase fig. 11-17), donde la esclerótica se continúa con la duramadre que acompaña al nervio. En la zona anterior (el *blanco del ojo*), la esclerótica está cubierta por la conjuntiva, membrana que reviste la superficie interna de los párpados y en cuyos fondos de saco se repliega y cubre la esclerótica hasta el límite con la córnea. Por la conjuntiva corren vasos sanguíneos y en la esclerótica se insertan los músculos extrínsecos del ojo, que son estriados y voluntarios, de los que dependen los movimientos de los globos oculares (fig. 11-17).

Coroides

Esta túnica es interna a la esclerótica (véase fig. 11-17) y está formada por tres capas: 1) capa vascular, donde están los vasos de mayor calibre, 2) capa capilar y 3) membrana de Bruch o membrana basal del epitelio pigmentario (véase fig. 11-18).

Hacia el polo anterior del ojo, la coroides aumenta de grosor y forma el **cuerpo ciliar**, una estructura con forma de anillo, revestido en su cara posterior por dos capas de células epiteliales. Al corte, el cuerpo ciliar tiene forma triangular con su base hacia la cara interna de la esclerótica y el borde interno tiene una gran cantidad de replegamientos, los **procesos ciliares** (véase fig. 11-18). Estas formaciones tienen un eje de tejido conjuntivo con vasos capilares y es donde se forma el humor acuoso. Los procesos ciliares están revestidos por la parte ciliar de la retina y desde esta zona parten fibras que se insertan en la cápsula del cristalino y forman el ligamento (zónula ciliar) (fig. 11-17). La masa principal del cuerpo ciliar está formada por el músculo ciliar de variedad lisa, dispuesto en diferentes direcciones. Cuando las fibras dispuestas circularmente

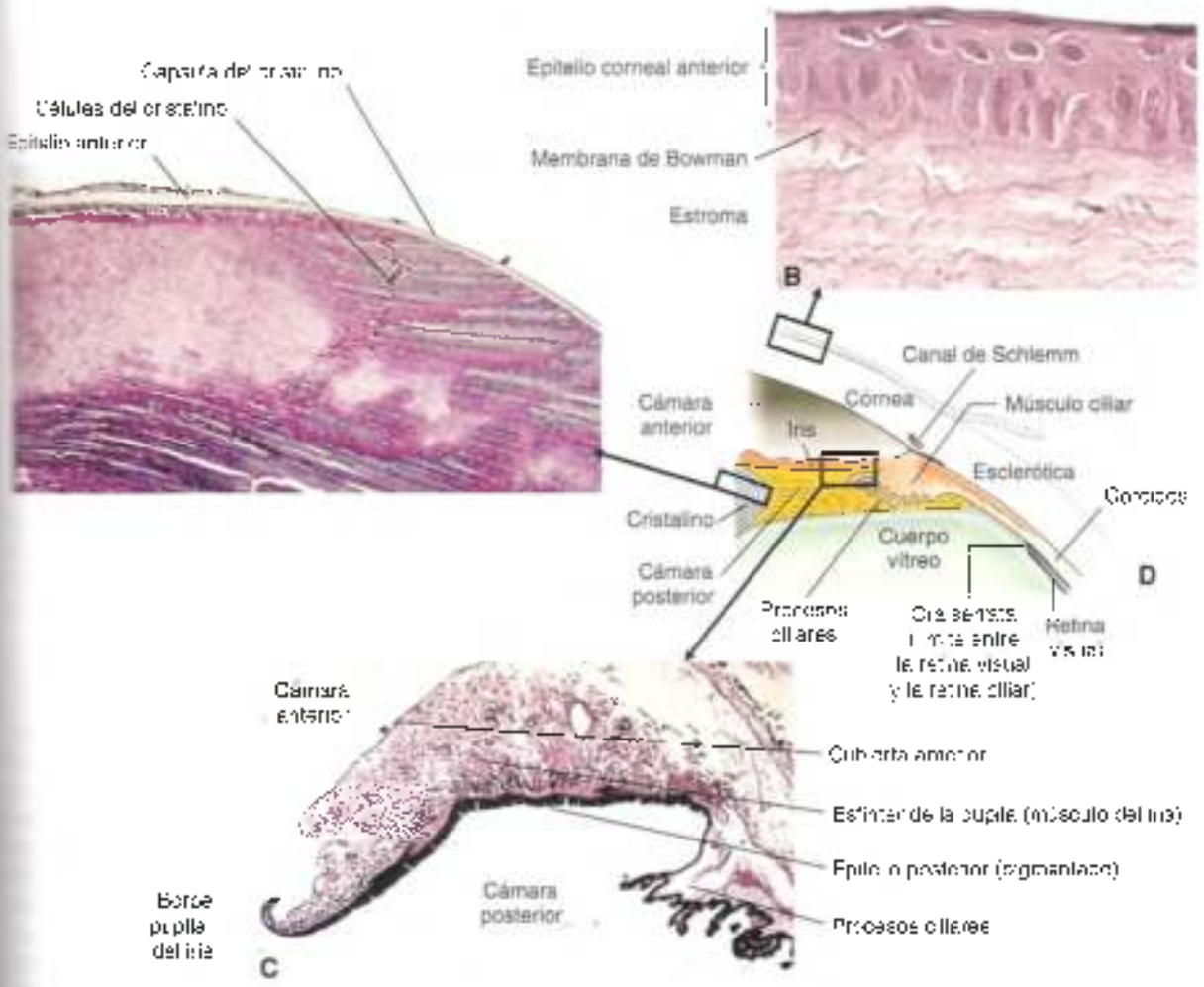

Fig. 11-19. Esquema parcial de la región anterior del ojo. Detalles del cristalino (A), la córnea (B) y el iris (C).

traen (**músculo de Müller**), relajan la tensión de fibras de la zónula que se insertan en el cristalino, lo que hace que éste modifique su curvatura. Esto sucede cuando observamos un objeto a poca distancia de nuestros ojos.

Retina

Situada por dentro de la coroides (véase fig. 11-19) está formada por dos capas: interna y externa. La capa externa es el **epitelio pigmentario** de células melánicas con prolongaciones y capacidad para fagocitar restos de los fotorreceptores provenientes de los conos y bastones (véase más adelante). En ocasiones se produce ceguera parcial por desprendimiento de la retina (p. ej., por un traumatismo) y la separación se produce entre el epitelio pigmentario y el resto de las capas retinianas.

La capa más interna del ojo o **neurorretina** (fig. 11-20; véanse también figs. 11-18 y 11-19) está formada por un epitelio estratificado de células neuronales que derivan de la descrita expansión del cerebro en la etapa embrionaria temprana (véase fig. 11-15). Esta capa de la retina está integrada por diferentes poblaciones neuronales y sus prolongaciones, ordenadas en capas que, desde el exterior hacia el interior, son: 1) **fotorreceptores** (**conos** y **bastones**), 2) **plexiforme externa** (procesos neuronales de conos en contacto con los fotorreceptores y las interneuronas), 3) **interneuronas** (**neuronas bipolares**, **neuronas horizontales** y **neuronas amacrinas**), 4) **plexiforme interna** (procesos neuronales de conexión entre las

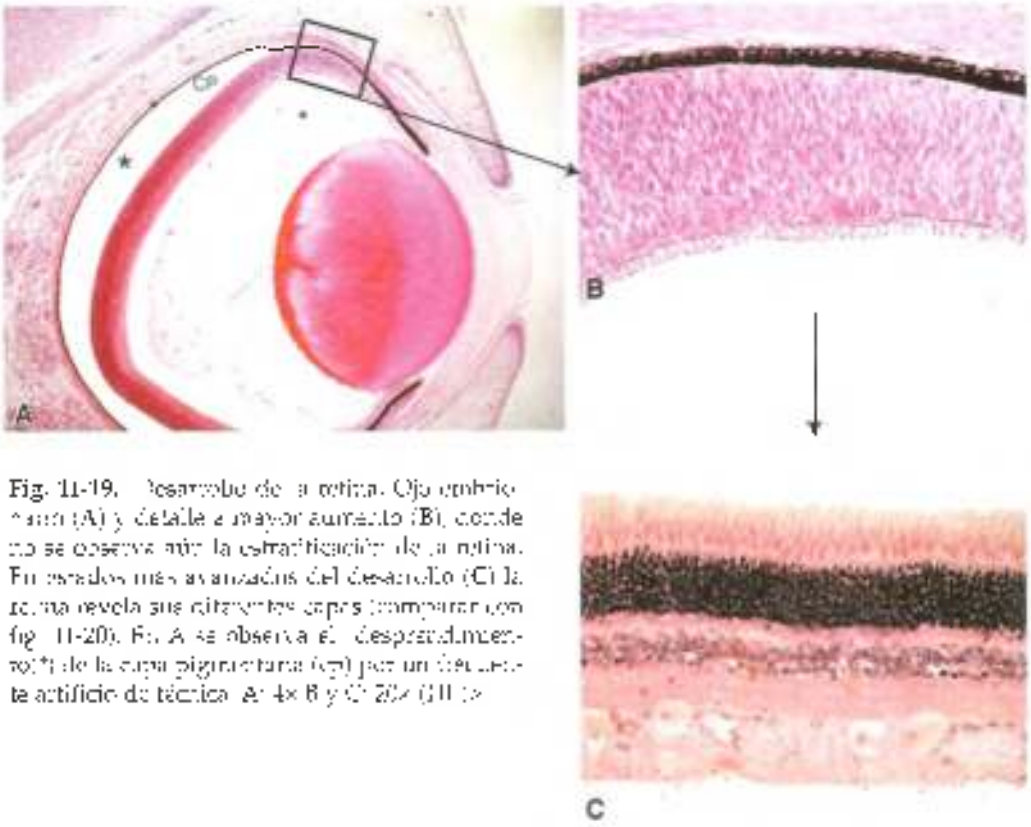

Fig. 11-19. Desarrollo de la retina. Ojo embrio-nario (A) y detalle a mayor aumento (B), donde no se observa aún la estratificación de la retina. En estados más avanzados del desarrollo (C) la retina revela sus diferentes capas (comparar con fig. 11-20). En A se observa el desprendimiento (*) de la capa pigmentaria (cp) por un determinado artificio de técnica. A: 4× B y C: 20× (H.E.)

interneuronas y las neuronas ganglionares), 5) neuronas ganglionares y 6) fibras nerviosas de las neuronas ganglionares que forman el nervio óptico (véase fig. 11-20). Entre estas poblaciones neuronales y sus prolongaciones se encuentran células de glía, como las **células de Müller**, cuyas prolongaciones radiales desempeñan una función muy importante en la distribución neuronal precisa en las diferentes capas de la retina neural.

1) Fotorreceptores: bastones

Los bastones son una población de unos 120 millones de células, de unos 100 µm de longitud, forma alargada, con un ensanchamiento en su zona central donde se aloja el núcleo (véase fig. 11-20). En su polo interno, la neurona posee una prolongación axónica que establece sinapsis con otras neuronas situadas en estratos más internos de la retina. La porción de esta célula que se dirige hacia la coroides, el bastón propiamente dicho, está sumamente diferenciado y podemos reconocer en él dos porciones, un segmento externo y otro interno, unidos por un tallo delgado. El segmento externo es de forma cilíndrica y contiene el pigmento visual rodopsina, una glucoproteína de color púrpura. Esta molécula es una proteína integral de la membrana y está compuesta por un dominio proteico, la **opsina**, que es diferente para cada variedad de pigmento visual, y otro dominio retinal, un derivado de la vitamina A. El MF hipotético observar que el segmento externo está formado principalmente por un gran número de discos membranosos cerrados, que se superponen como pequeños platos, con el eje mayor perpendicular al eje mayor del bastón. El segmento externo está conectado al interno por un tallo que contiene microtúbulos orientados en sentido longitudinal, terminan en un cuerpo basal o centríolo, se [illegible] que el segmento externo de los bastones es [illegible] modificado. El segmento interno contiene una gran cantidad de mitocondrias filamentosas, aparato de Golgi y retículo endoplasmático.

2) Fotorreceptores: conos

Estas neuronas, en número de unos seis millones, no difieren mucho en estructura de los bastones, excepto en que el segmento externo de los conos es de forma cónica y más corto (véase fig. 11-20). El ME mostró que el sistema de sacos membranosos es algo diferente del de los bastones. El segmento externo también se forma a partir de un cuerpo basal; en la parte basal hay una prolongación axónica que hace sinapsis con neuronas bipolares de la capa vitrorrea interna. Los conos no contienen rodopsina, sino otras tres variedades de opsinas, y en

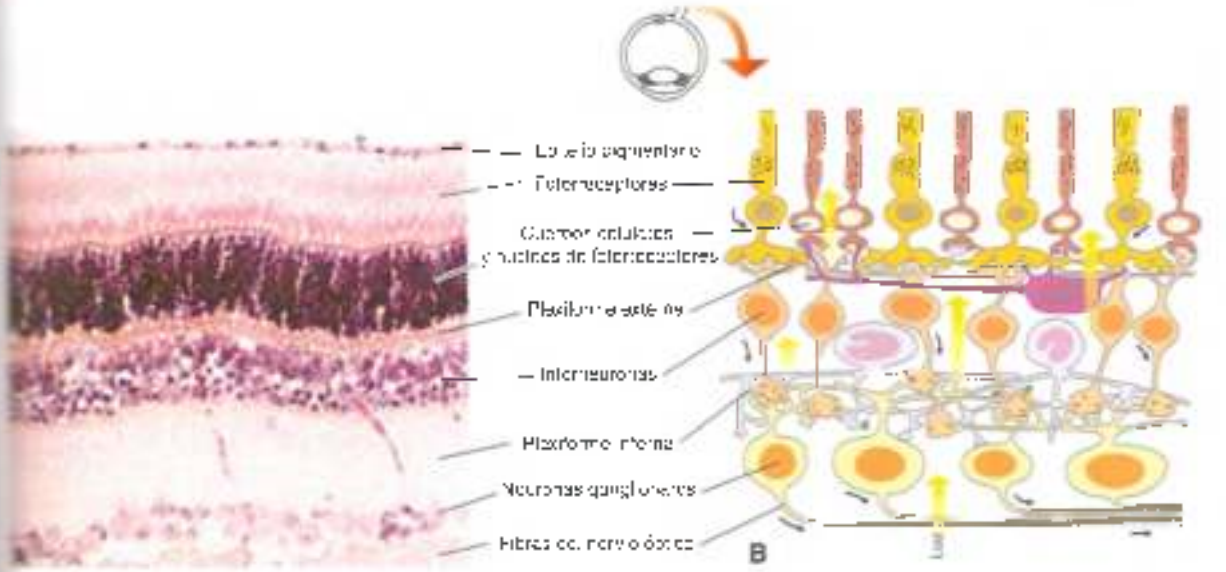

Fig. 11-20. A: Microfotografía de un corte transversal de retina, con sus capas constituyentes (HE, 200×). B: Esquema de la retina y sus capas señalando la incidencia de la luz (*flecha grande*) y el sentido del estímulo luminoso (*fotoeléctrico*) desde los fotorreceptores hacia el nervio óptico (*flechas pequeñas*).

...ales sensibles al azul, al verde y al amarillo-rojo respectivamente. Se piensa que la peculiar sensibilidad de las tres variedades de conos, y sus "combinaciones" en la corteza cerebral, permiten la percepción de los colores. Al igual que en la retina, el estímulo visual produce la rotura de la opsina que se separa del retinal.

Los conos son los fotorreceptores para la visión fina y precisa, en tanto que los bastones, distribuidos por todo el resto de la retina, junto con los conos, están adaptados para la visión con poca cantidad luminosa o visión crepuscular. Esta última variedad de visión no permite la percepción de colores. Todos los axones de la retina convergen en una zona de ella y salen del ojo para formar el nervio óptico. En este lugar, llamado papila ocular, también se encuentran la entrada de las arterias y la salida de las venas de mayor calibre del ojo. La papila es un área de la retina que no es fotosensible, carece de fotorreceptores, por lo que se ha denominado el punto ciego del ojo (fig. 11-17).

En la retina humana existe una zona pequeña donde sólo hay conos, llamada mancha amarilla o *fóvea centralis* (véase fig. 11-17). En esta región no hay vasos sanguíneos y las otras capas de la retina son muy delgadas. Las imágenes que se forman en esta zona son percibidas por el cerebro con la máxima nitidez.

La morfogénesis de la retina es una de los procesos que requiere la mayor precisión en la constitución de las conexiones exactas que se deben producir entre los diferentes tipos celulares, así como en el largo recorrido que deben recorrer los estímulos fotoneurales hasta llegar a sus centros específicos en el sistema nervioso central. En los últimos años se han realizado avances significativos en el conocimiento de los mecanismos que regulan el crecimiento de las prolongaciones neuríticas de las células de la retina (recuadro 11-4, fig. 11-21). Por otra parte, aunque los fotorreceptores son células permanentes (no se regeneran), experimentan una renovación continua de muchos de sus constituyentes. Así, los complejos moleculares lo osensibles son fabricados continuamente por el sistema biosintético de los fotorreceptores (aparato de Golgi, RER, vesículas), desplazándose a través de las vesículas membranosas apiladas hacia el extremo distal de la célula, que apoya en la pared posterior de la retina, donde finalmente son endocitadas por las células del epitelio pigmentario. Esta renovación molecular se realiza (en la rata) en ciclos de alrededor de 10 días.

Córnea

La córnea es transparente, avascular, tiene forma de cúpula y se adapta como el borde de un vidrio de reloj a la esclerótica (véanse figs. 11-17 y 11-18). Se reconocen en ella cinco capas que, de adelante hacia atrás, son:

Epitelio anterior, de tipo plano estratificado no queratinizado. Entre sus células hay muchas terminaciones nerviosas libres, de las que dependen la gran sensibilidad de la córnea (véase fig. 11-18 B).

Recuadro 11-4
El crecimiento diferencial de axones de retina sobre moléculas purificadas de matriz extracelular

Aportes básicos

El desarrollo del sistema visual involucra interacciones celulares mediante las cuales se establecen proyecciones de los axones de células ganglionares de la retina en los centros visuales del cerebro. Los mecanismos celulares y moleculares subyacentes a este crecimiento orientado y a la selección de las vías y sitios "blanco" adecuados son materia de intenso estudio. En una de esas líneas de investigación se realizaron cultivos organotípicos de retina embrionaria sobre sustratos purificados de matriz extracelular. Luego de diferentes tiempos de cultivo, la evaluación de varios parámetros morfométricos permitió establecer que no se observaba crecimiento axónico cuando los cultivos se efectuaban sobre **vitronectina** o sobre el proteoglucano **condroitín sulfato**. Por el contrario, el crecimiento de neuritas o prolongaciones neuronales fue muy acelerado cuando el sustrato contenía **laminina**, **fibronectina** o un fragmento de 31 kD de esta última molécula que posee un sitio de unión a heparina (véase fig. 11-21). Entre otros experimentos de control, cuando se realizó una preincubación del sustrato de fibronectina con un anticuerpo dirigido contra el fragmento de 31 kD, el crecimiento axonal fue impedido. Estos trabajos indicaron que el crecimiento de las prolongaciones neuríticas de retina tienen una fuerte preferencia por laminina y fibronectina, por lo que se sugiere que, durante el desarrollo del sistema visual, los axones en crecimiento pueden discriminar activamente entre diferentes moléculas de la matriz extracelular mediante un mecanismo que podría involucrar la participación de la molécula de heparán sulfato de la superficie celular (Carri y cols., 1988).

Membrana de Bowman: es la capa más anterior de la estroma de la córnea, compuesta por delgadas fibrillas de colágeno (véase fig. 11-18 B).

Estroma: homóloga a un corion o lámina propia, es donde se asientan las dos estructuras recién descritas (fig. 11-18B). Forma la mayor parte del espesor de la córnea y está constituida por haces paralelos de colágeno, entre los que se encuentran fibroblastos o queratocitos. Los haces de fibras colágenas de tipo I están ordenadas en láminas, cuyo ángulo de orientación es variable respecto de la siguiente (véase fig. 11-18 B). Entre las células y las fibras hay proteoglucanos muy sulfatados, como keratán sulfato y condroitín sulfato. Aunque el mecanismo de la transparencia de la córnea no se conoce exactamente, parece que son importantes el ordenamiento de las fibrillas de colágeno, la presencia de proteoglucanos, la hidratación adecuada, que no debe superar el 80% y la regulación por tiroxina (véase pág. 382).

Membrana de Descemet: es un tipo de membrana basal que delimita la superficie posterior de la estroma, originada en el erróneamente llamado "endotelio corneal".

Epitelio posterior o "endotelio corneal": es un epitelio cúbico simple en contacto con el humor acuoso de la cámara anterior del ojo y posee una ATPasa que participa en el bombeo de agua y electrolitos hacia el exterior de la córnea.

La unión entre la córnea y la esclerótica es un área circular llamada **limbo**, cerca del cual se encuentra un conducto circular denominado **canal de Schlemm** (véase fig. 11-18), que posee la importante función del drenaje del humor acuoso de la cámara anterior hacia el sistema venoso del ojo (véase más adelante). La falta de drenaje del humor acuoso por el canal de Schlemm puede causar **glaucoma**, una enfermedad que se caracteriza por hipertensión ocular y puede ocasionar ceguera.

Iris

El iris tiene la forma de un disco con un orificio central, la **pupila** (véanse figs. 11-17 y 11-18). Su base de inserción se encuentra en el cuerpo ciliar y desde allí se extiende sobre la cara anterior del cristalino. El iris está formado por un tejido conjuntivo laxo muy vascularizado donde hay melanóforos. Está revestido en su cara anterior por fibroblastos aplanados y no hay allí verdadero epitelio. En su cara posterior está recubierto por la porción irídea de la retina, formada por epitelio pigmentado responsable del color de los ojos (véase fig. 11-18 C). Si es abundante, los ojos serán pardos, si es escaso serán celestes y si es moderado ocasionarán gamas de pardos a verdes. El iris posee fibras musculares lisas concéntricas al orificio pupilar que forman el **esfínter de la pupila** y fibras radiales que forman el **músculo dilatador de la pupila** (véase fig. 11-18 C). La contracción de ambos sistemas musculares controla el diámetro de la pupila y están inervados por el sistema nervioso autónomo. El examen de los cambios pupilares (**miosis/midriasis**) ante la acción de la luz (**reflejo pupilar**) le brinda información valiosa al médico y es uno de los signos vitales, pues desaparece con la muerte. La cara posterior del borde pupilar del iris apoya en la superficie anterior del cristalino (véanse figs. 11-17 y 11-18). El borde pupilar del iris, la cara anterior del cristalino, el cuerpo ciliar y la zonula ciliar delimitan la **cámara posterior** del ojo (figs. 11-17 y 11-18), ocupada

Copyrighted material

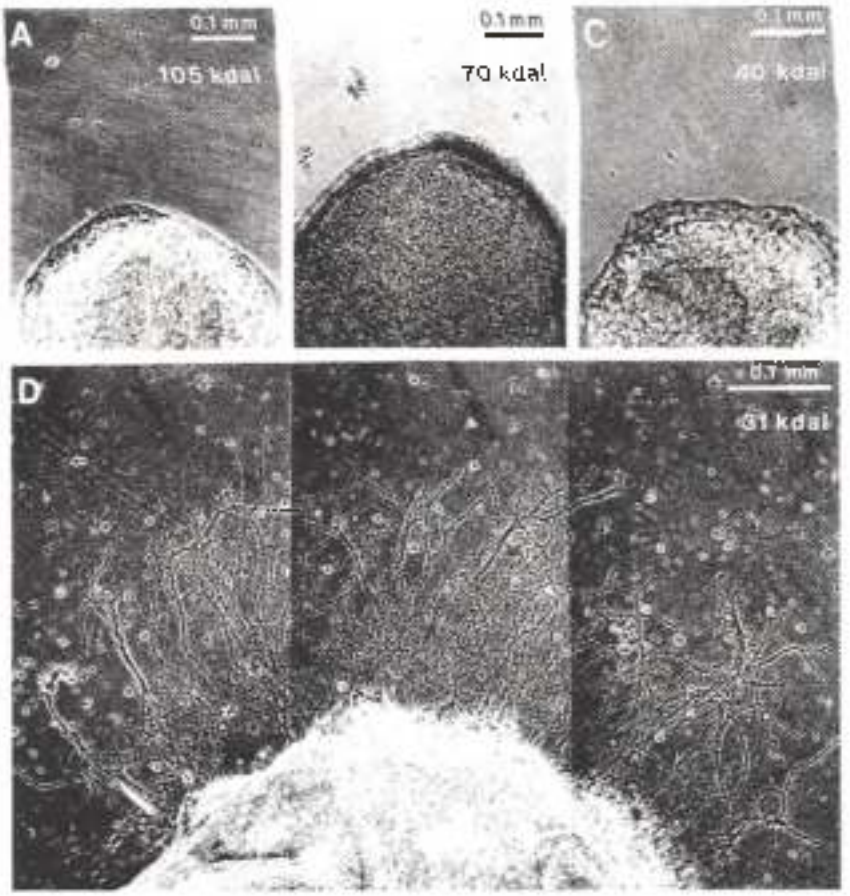

Fig. 11-21. Microscopía de contraste de fase de explantes de retina neonatal cultivados durante cuatro días sobre sustratos de fragmentos de fibronectina de 105 kD (A), 70 kD (B), 40 kD (C) y 31 kD (D). Se observa un intenso crecimiento de neuritas sobre este último (González de Néstor C., Cori, MBK, F., La Plata, Argentina).

que el humor acuoso —líquido parecido al plasma pero con bajo contenido en proteínas y rico en ácido hialurónico— que fluye hacia la cámara anterior pasando del borde pupilar del iris y de allí es drenado por el canal de Schlemm hacia el sistema venoso oftálmico (véase fig. 11-18).

Cristalino

El cristalino es una lente biconvexa, transparente y deformable, constituida por un epitelio anterior muy especializado, por fibras del cristalino y una cápsula. En esta cápsula se insertan radialmente las fibras que forman la zónula ciliar (véanse figs. 11-17 y 11-18). La cápsula del cristalino es una membrana basal constituida por finos haces de colágeno I, II y III embebidos en glucoproteínas y proteoglucanos (véase fig. 11-18A). El epitelio anterior del cristalino es cúbico simple y aumenta de altura en el ecuador del cristalino y da origen a las fibras del cristalino (véase fig. 11-18A), que se reproducen por mitosis durante toda la vida. La masa principal del cristalino, que son las células o fibras del cristalino, son muy largas, paralelas entre sí, curvas en forma de "S", y se adosan unas a otras por medio de complejas interdigitaciones. Las fibras más viejas quedan en el centro, donde forman el núcleo del cristalino. Por la tensión constante que mantiene la cápsula del cristalino, éste tiende espontáneamente a adoptar una forma más redondeada. La elasticidad del cristalino disminuye con la edad, lo que ocasiona la pérdida gradual de la capacidad de enfocar objetos cercanos (presbicia).

Cuerpo vítreo

El espacio comprendido entre el cristalino y la retina está lleno con el humor vítreo, un líquido gelatinoso y transparente, con alto contenido de agua (99%) y ácido hialurónico, y con delicadas

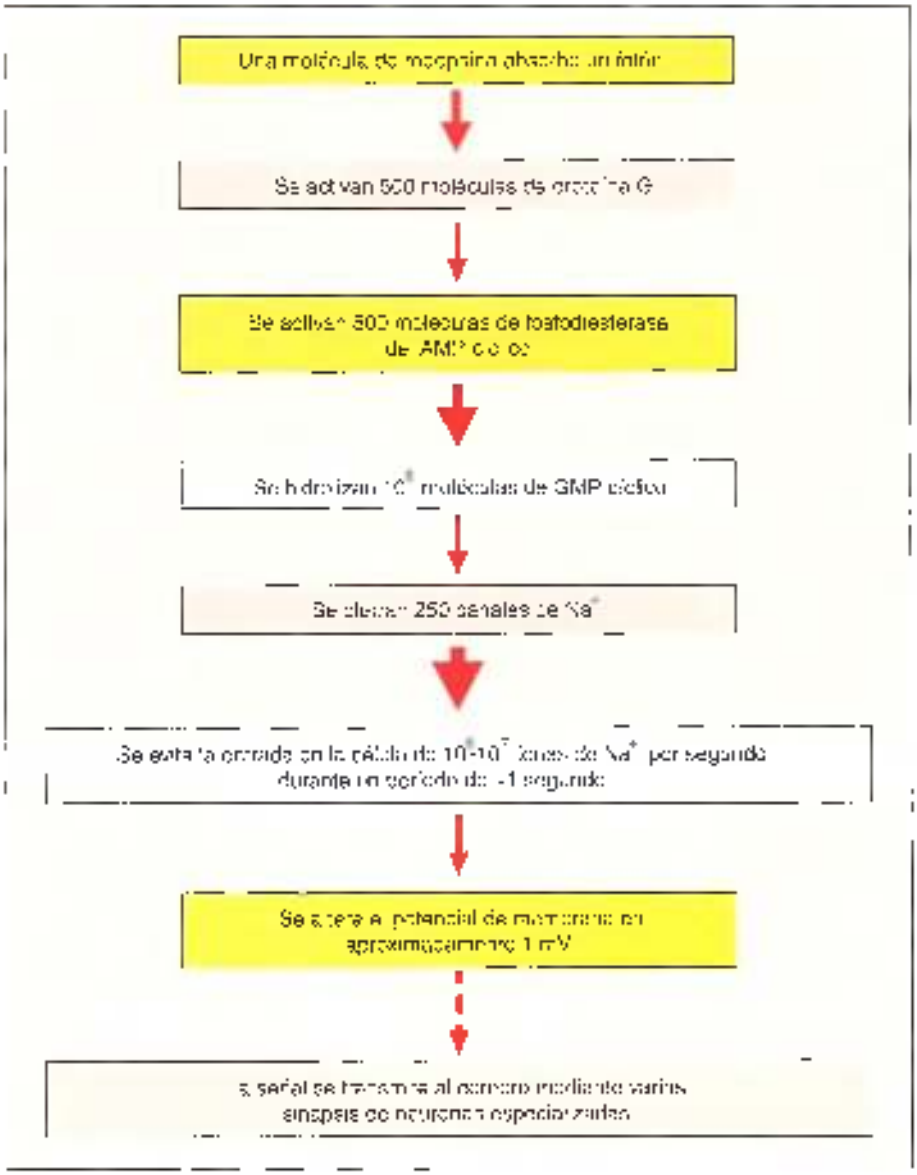

Fig. 11-22. Cascada de señales producida en un fotorreceptor de la retina de tipo "bastón". Nótense las pasos de amplificación de la señal (tamaño de las flechas) iniciada con un solo fotón.

fibrillas colágenas dispuestas sin un orden aparente (véanse figs. 11-17 y 11-18). Además de su capacidad refractiva para la formación de la imagen que se proyecta en la retina, el cuerpo vítreo, debido a su consistencia gelatinosa, es importante para mantener en su sitio las estructuras del globo ocular.

Función del ojo

La imagen de un objeto que se forma en la retina es real e invertida; la señal luminosa atraviesa la cornea y el humor acuoso, donde es aumentada y refractada; luego, el cristalino vuelve a aumentarla y refractarla, enfocándola en la capa de fotorreceptores re[illegible]. La contracción de los músculos ciliares relaja las fibras de la zónula ciliar y el cristalino adopta [illegible] momento una forma más esférica y así aumenta su curvatura y su potencia de lente. Esto es lo que [illegible] de ver la visión de objetos cercanos al ojo. En la [illegible] de objetos distantes, los músculos ciliares [illegible] permiten que las fibrillas de la zónula estén [illegible] tirón de la cápsula del cristalino, lo cual lo hace [illegible] plano y con menor poder de refracción y, por lo [illegible] to, de menor potencia como lente.

La luz atraviesa todas las capas de la retina [illegible] son transparentes, hasta estimular los segmentos externos de conos y bastones. Estos con[illegible]

[illegible]ento visual de rodopsina que absorbe los foto- [illegible] del estímulo luminoso e iniciar una compleja [illegible]da de señales moleculares en las cuales se pro- [illegible] varias etapas de amplificación de señales [illegible] 2.1). El efecto final de este proceso fotoquí- [illegible] es la alteración del potencial de membrana [illegible]polarización) y el consiguiente estímulo nervioso que se transmite a lo largo de varias sinapsis a [illegible] neuronas de la retina, hasta salir por el nervio [illegible] y llegar al lóbulo óptico del cerebro.

Glándulas lagrimales

Son glándulas serosas puras, alojadas en el ángulo superior externo de la órbita. Su secreción drena por varios conductos que desembocan a lo largo del fondo de saco superior. La secreción lagrimal mantiene hidratada la superficie externa del globo ocular y drena por los canalículos lagrimales en el extremo interno de cada párpado y de allí, por el conducto nasolagrimal, se vuelcan en la cavidad nasal.

Bibliografía y Lecturas adicionales

[illegible] B, Bray D, Hopkin K, Johnson A, Lewis J, Raff M, Roberts K, Walter P. Introducción a la Biología Celular. 2ª ed. Madrid: Editorial Médica Panamericana; 2006.

[illegible]uk LM, Dudley VJ, Miller II, JJ, Ruff RGP. Testing auditory psychophysics and sex effects. Physiol Behav 1990;56:1165-[illegible]

[illegible] D. "New photons start to fire". Proc Natl Acad Sci USA [illegible]

[illegible] DA, Lamb TD, Yau KW. Responses of retinal rods to single photons. J Physiol 1979;288:613-34.

[illegible] J, Graham A. Integration between the epibranchial placodes and the hind brain. Science 2007;296:2553-8.

[illegible] OM. Contractility of stomata of arterial walls of the province of Cordoba, Argentine Republic. Contribution to the general pathology of cardiac disease. Med Arch 1964; [illegible]-94-9.

[illegible] WE, Butler CA, Bertrand D, Y de R Lopez [illegible] al. Stretch mechanical responses of isolated cochlear outer hair cells. Science 1995;227:194-6.

[illegible] NG, Fries R, Johansen S, Ekendal T. Differential cut[illegible] of retinal neurites in purified extracellular matrix molecules. J Neurosci Res 1988;19:478-90.

[illegible] E. Organization of vertebrate retinas. Invest Ophthalmol 1970;9:665-72.

[illegible] M. Neurotransmitters and neuromodulators of the mammalian cochlea. Physiological Reviews 1995;75:273-300-73.

[illegible] T. Histología, sobre base moleculares. 2ª ed. Madrid: Editorial Médica Panamericana; 2001.

[illegible]ga P. Fisiología del receptor y la vía gustativa. En: Fitzgerald JAT. Fisiología Humana. 3ª ed. McGraw Hill Interamericana; 2003, p. 254-61.

[illegible]ga F. Histochemistry of glycoconjugates of the auditory epithelium. Prog Histochem Cytochem. Gustav Fischer Verlag [illegible] 37/1:1-78.

[illegible]ga P. Estructura y función de la corteza cerebelosa. Bases de la vía auditiva ascendente. En: Valeri Valle, Perelló Bardel J, Boravida Estupiñá A, editores. Tratado de Audiología. Editorial Masson (Barcelona); 2003. Capítulo 2. Editorial Masson (Esquerdo); 2000. Capítulo 2 p. 33-38.

[illegible]ga P. Inervación de la cóclea y de los núcleos cochleares. Anales de la Real Academia de Medicina y Cirugía [illegible]114:1003-85.

[illegible]ga F. Neuroplasticidad y Sistema Auditivo. En: Sedeño [illegible] Gil Carcedo LM, Marco J, Molina J, Ortega P, Trinidad J, editores. Tratado de Otorrinolaringología y Cirugía de Cabeza y Cuello. Tomo 2. 2ª ed. Madrid: Editorial Médica Panamericana; 2007.

Gil Loyzaga P, Pech Brito T. Anatomía de la Cóclea. En: Suárez C, Gil-Carcedo LM, Marco J, Molina J, Ortega P, Trinidad J, editores. Tratado de Otorrinolaringología y Cirugía de Cabeza y Cuello. Tomo 2. Cap. 66. 2ª ed. Madrid: Editorial Médica Panamericana; 2007.

Gil Loyzaga P, Pech Brito J. Fisiología del receptor auditivo. En: Gil-Loyzaga P, Marco J. Suplemento de Actualización Sobre OTI "Fisiología y Histopatología de la Cóclea". Madrid: Ed. SANEL; 2005 Suppl 1: 1-7.

Gil-Loyzaga P, Pech Brito T. Fisiología del sistema Auditivo Periférico. En: Suárez C, Gil-Carcedo LM, Marco J, Molina J, Ortega P, Trinidad J, editores. Tratado de Otorrinolaringología y Cirugía de Cabeza y Cuello. Tomo 2. Cap. 73. 2ª ed. Madrid: Editorial Médica Panamericana; 2007.

Gil-Loyzaga P, Pujol R. Fisiología del receptor y la vía auditiva. En: Tresguerres JAF, autor. Fisiología Humana. 3ª ed. McGraw Hill Interamericana; 2005. p. 217-28.

Gil Loyzaga P, Rodríguez Ordóñez F, Pech Brito J. Anatomía y Fisiología clínicas del oído. En: Pech Brito J. Otorrinolaringología y Patología Cervicofacial. Madrid: Editorial Médica Panamericana; 2010. Cap. 1. p. [illegible]-8.

Harten ML. Diverse of migration in central nervous system neuronal development. Curr Opin Neurobiol 1992;2:33-44.

Hogg WE. Commonness and subcommonness sense organs. Br Med Bull 1977;33:97-103.

Kachar B, Holley MC, Iwasa KH, Lim DJ, Kachar B. A membrane-based force generation mechanism in auditory sensory cells. PNAS 1997;94:8671-73.

Kawamoto K, Sazanov YO, Pikkel J, Minor KS, Salvi RJ, McLiggan JA, Müller U, Kachar B. Cadherin 23 and protocadherin 15 interact to form tip-links. Elements in sensory hair cells. Nature 2007; 449:87-91.

Jones TA, Hamilton DW. Cómo ve el ojo humano. Investigación y Ciencia 1986;9:60-8.

Lobel DE, Brash DE. Sunlight and skin cancer. Sci Am 1996;275:26-15.

Lozanovski A. Synaptic organization of the cochlear complex in vertebrates. Ann NY Acad Sci 1996;785:165-82.

Mora Novaro O, Sánchez Criado T. Fisiología del Oído. En: Tresguerres JAF, editor. Fisiología Humana. 3ª ed. McGraw Hill-Interamericana; 2005. p. 241-63.

Nagai T, Kim DI, Delay RJ, Aiper SD. Neuromodulation of transduction and signal processing in the end organs of taste. Chem Senses 1996;21:353-65.

Nathans J. The genes for color vision. Sci Am 1989;260:12-9.

Pech Brito J, Gil Loyzaga P. Fisiología Coclear. En: Vallejo

Valdezate, ed [illegible] Fisiopatología Neuroendocrina. Madrid. Editorial Masson SA, 2006. p. [illegible] 10

Tojol B, Temor M, Tadrech S, [illegible] F, Kabiri [illegible]. Correlation between the length of outer hair cells and the frequency coding of the cochlea. In: Gummer A, Dallos P, Nuttall A, Kemp D, editors. Auditory Physiology and Perception. Pergamon Press; 1992. p. 45-52.

Zao Mirnfenik R, Harkins AB, Burchsbaum C, Starling T. Micromotion and temporal architecture of a binary synapse. Neuron 2005;14:561-9.

Reyer S, Nimmann IC. Ultrastructure of mouse taste buds: synaptic and nonsynaptic interactions between taste cells and nerve fibers. J Comp Neurol 1988;272:11-24.

Schnapf JL, Taylor DA. How photoreceptor cells respond to light. Sci Am 1997;209:40-7.

Steensel MA, Heppde C, Steijen PM. Molecular genetics of the hairballicus: the state of art. Proc Soc Exp Biol Med 2000;223:1-8.

Stryer L. Vision, from photon to perception. Proc Natl Acad Sci USA 1996;93:95-99.

Jelo EJ. Diversión del origen del epitelio oral. Lond Med 1993;34:752-8.

Torre V, Adriani TT, Lamb TD, Menini A. Transduction and adaptation in sensory receptor cells. J Neurosci 1995;15:7757-60.

Joelpipe V, Coles WK, Chiasson DJ, et al. Retinal stem cells in the adult mammalian eye. Science 2000;287:2032-6.

Wada H, Nimura K, Omi E, Sugawara M, Katori Y, Kaseholz S, Ikeda K, Kobayashi T. Imaging of the cortical representation of auditory hair cells using atomic force microscopy. Hearing Res 2004;187:51-62.

Bernagozzi S. The human taste. En: Boudreau JC, editor. Food taste chemistry. Am Chem Soc Washington 1979:35-51.

Yamagudi S, Nimomiya K. Umami and food palatability. 2000;130:921S-926S.

Zheng J, Shen W, He DZ, Long KB, Madison LD, Dallos P. Prestin is the motor protein of cochlear outer hair cells. Nature 2000;405:149-55.

Zheng J, Shen W, He DZ, Long KB, Madison LD, Dallos P. Prestin is the motor protein of cochlear outer hair cells. Nature 2000;405:149-55.

Ziegler A, Jonason G, Leibl DJ, et al. Seasonal and [illegible] of skin cancer. Nature 1994;372:773-6.

PÁGINAS WEB

http://es.wikipedia.org/wiki/Ó%C3%AEDo
http://www.monografias.com/trabajos7/acnti/acnti.shtml
http://search.bvsalud.org/regi/resp?lang=es
http://www.pediatriaalcala.com/pr/como_funciona_oido.htm
http://es.wikipedia.org/wiki/Gusto
http://www.educarchile.cl/Portal.Base/Recursos/Biologia/
http://educrisa.com/ciencias/Materiales/Educativos/Cuerpo/programa/html/texto-contidos/Cuerpo.htm
http://es.wikipedia.org/wiki/Tacto
http://www.solohogar.com/ciencias/biologia/sentidos.htm
http://es.wikipedia.org/wiki/Oído
http://www.eurotar.com/oje/humano.htm

AUTOEVALUACIÓN

Señale la única opción de respuesta correcta

1) Las uniones en hendidura entre células de glándulas endocrinas están formadas por

- a) Fusión de membranas para formar una sola membrana.
- b) Inserción de complejos de proteínas que forman un túnel entre las células.
- c) Proteínas que se anclan a una membrana y una a otra.
- d) Uniones entre membranas de la pared celular.
- e) Ninguna de las opciones anteriores es correcta.

2) Cuando una hormona se une a un receptor del tipo de tirosina-cinasa:

- a) Los receptores se dimerizan y se autofosforilan.
- b) Fosforilan una proteína G monomérica.
- c) Liberan directamente diacilglicerol.
- d) Los receptores son endocitados en vesículas cubiertas de clatrina.
- e) Se vehiculiza hacia el núcleo como factor de transcripción.

3) En el sitio efector de una hormona, ¿qué cambio(s) intracelular(es) pueden(n) producirse luego de la unión entre ligando y receptor?

- a) Aumento de AMPc.
- b) Aumento de calcio intracelular.
- c) Fosforilación de proteínas.
- d) Activación de proteína G.
- e) Todas las opciones son correctas.

4) La comunicación endocrina entre dos [illegible] mediada por:

- a) Hormonas que son transportadas hasta la [illegible] "blanco" por la sangre.
- b) Neurotransmisores que se liberan en la [illegible] célula blanco.
- c) Iones que se producen y liberan en la [illegible] célula blanco.
- d) Hormonas que libera la célula que actúa como [illegible]
- e) Moléculas que se liberan a los [illegible] a la célula blanco.

5) En la señalización entre hormonas y [illegible] "blanco", puede ocurrir que:

- a) Diferentes células respondan de diferente [illegible] a una misma señal química.
- b) Cuando la señal sea de origen lipídico ésta [illegible] entrar a la célula sin necesidad de un receptor.
- c) Las respuestas celulares a señales químicas [illegible] cas y transitorias, o bien lentas y de largo [illegible]
- d) El mismo tipo celular puede responder de [illegible] manera a distintos ligandos.
- e) Todo lo anterior es correcto.

6) Luego de un estímulo hormonal, en la mayoría de los casos, las proteínas quinasas:

☐ a) Hidrolizan proteínas.
☐ b) Polimerizan aminoácidos.
☐ c) Estimulan la adenilato-ciclasa.
☐ d) Se unen a cGMP
☐ e) Unen grupos fosfato a proteínas

7) Cuando una hormona se une a un receptor acoplado a proteína G, la proteína G:

☐ a) Se desactiva.
☐ b) Se une a la molécula señal.
☐ c) Se activa.
☐ d) Se une a calcio.
☐ e) Se une a calmodulina.

8) Cuando una hormona se une con un receptor de membrana, puede:

☐ a) Atravesar la membrana plasmática.
☐ b) Disparar respuestas desde el interior de la célula.
☐ c) Unirse a receptores intracelulares.
☐ d) Activar receptores que se unen al ADN.
☐ e) Todo lo anterior puede suceder.

9) Las hormonas son señales con una vida media relativamente larga que se transportan por todo el organismo. Este tipo de señalización se denomina:

☐ a) Paracrina
☐ b) Sináptica.
☐ c) Autocrina.
☐ d) Endocrina.
☐ e) Contacto directo.

10) El AMPc es:

☐ a) Transportador de energía.
☐ b) Mensajero químico.
☐ c) Óxido-reductasa.
☐ d) Coenzima de deshidrogenasa.
☐ e) Ninguna respuesta anterior es correcta.

*Indique si las siguientes afirmaciones son **verdaderas** o **falsas**. En las falsas subraye el(los) elemento(s) erróneo(s)*

1. El epitelio malpighiano de la piel actúa como barrera mecánica, propiedad que le confieren las moléculas de adhesión celular (cadherinas) y los desmosomas.
   ☐ V ☐ F
2. El estrato granuloso se caracteriza por la presencia de células que contienen gránulos de melanina.
   ☐ V ☐ F
3. Los cuerpos multilaminados son estructuras ricas en fosfolípidos y glucoproteínas y constituyen una barrera impermeable de la epidermis de la piel.
   ☐ V ☐ F
4. Los melanocitos son células derivadas de la cresta neural y se localizan en el estrato basal y en el límite dermoepidérmico.
   ☐ V ☐ F
5. El estrato espinoso constituye el último estrato con células nucleadas.
   ☐ V ☐ F
6. La coroides es el tejido más vascularizado del ojo.
   ☐ V ☐ F
7. En la córnea, la túnica más gruesa es el epitelio.
   ☐ V ☐ F
8. El punto ciego del ojo se corresponde con la localización de la fóvea.
   ☐ V ☐ F
9. La fóvea debe su agudeza visual a la elevada densidad de bastones.
   ☐ V ☐ F
10. El conducto de Schlemm drena el humor acuoso hacia la cámara posterior.
    ☐ V ☐ F
11. Los ligamentos supensorios que mantienen al cristalino en su sitio se insertan en el iris.
    ☐ V ☐ F
12. Los melanocitos son células derivadas de la cresta neural y se localizan en el estrato basal y en el límite dermoepidérmico.
    ☐ V ☐ F
13. Las células de Merkel forman complejos con los axones de nervios sensitivos amielínicos y funcionan en conjunto como mecanorreceptores. Este complejo se ubica en el estrato espinoso.
    ☐ V ☐ F
14. En la capa papilar de la dermis se localizan los corpúsculos de Meissner (mecanorreceptores) y en la dermis más profunda, los de Pacini (receptores de presión).
    ☐ V ☐ F
15. La dermis, que subyace a la epidermis, deriva del ectodermo superficial y está constituida por dos capas: papilar y reticular.
    ☐ V ☐ F
16. Las glándulas de la piel –sudoríparas, sebáceas, folículos pilosos– son derivados ectodérmicos con excepción de las glándulas mamarias, que se originan a partir del endodermo.
    ☐ V ☐ F

Copyrighted material

12

Funciones metabólicas de nutrición, excreción y respiración

Roberto A. Rovasio, Mirta A. Valentich y Aldo R. Lynam

Fig. 12-0. La antigua práctica de la uroscopia se mantuvo todavía en el siglo XVII, tal como la vemos en la obra "Médico Rural" de David Teniers el Joven, (1610-1690) (Musées Royaux des Beaux-Arts de Belgique, Bruselas).

Resumen conceptual

A lo largo de la evolución, los metazoarios desarrollaron interacciones entre el medio externo (gases –dañinos o imprescindibles– y nutrientes) y su medio interno (líquidos y células), que conformaron amplias superficies de contacto aptas para realizar funciones metabólicas de complejidad creciente. Así, se generaron barreras celulares y acelulares, en general acompañadas de vastos lechos de capilares sanguíneos, ventajosamente organizados en espacios relativamente pequeños. Ello se observa en la incorporación de nutrientes por el sistema digestivo, desarrollado en base a la extensa superficie absorbente intestinal y el sistema de capilares sinusoidales del hígado. También se aprecia en la depuración de excretas tanto solubles en agua (sistema urinario: capa visceral de la cápsula de Bowman y sus asas capilares, asas de Henle y sistema de vasos rectos) como solubles en gases (sistema respiratorio: el complejo alveolocapilar de los pulmones). Otros sistemas de absorción y excreción se observan en la piel y la placenta, esta última un órgano transitorio necesario para procesos de nutrición y excreción fundamentales para el desarrollo embrionario-fetal.

La forma y las funciones de los sistemas de nutrición, respiración y excreción de un metazoario están relacionadas precozmente con su morfogénesis. Así, el endodermo, que en una etapa temprana del desarrollo está en íntimo contacto con los nutrientes vitelinos, se internaliza debido a los plegamientos cefalocaudal y dorsoventral del embrión y forma la mayor parte de los sistemas digestivo y respiratorio. Por otra parte, el mesodermo formará el sistema cardiovascular y los lechos capilares de los riñones y los pulmones, mientras que, asociado con el endodermo y el ectodermo, formará parte de sus conductos excretores y la barrera de la piel.

INTEGRACIÓN EMBRIONARIA DEL SISTEMA DIGESTIVO

Segmentos iniciales: desarrollo de la cabeza y el cuello

El conjunto de cabeza y cuello de los vertebrados es, sin duda, la región más compleja, tanto desde un enfoque evolutivo como anatómico y funcional. Muchos sistemas esenciales para el desarrollo y supervivencia de las especies convergen en una estructura encajada en el extremo cefálico, donde coexisten órganos clave para la nutrición, la respiración, la recepción de estímulos visuales y acústicos, la defensa, la fonación, etc., así como el principal órgano del sistema nervioso central para la dirección de todo el conjunto. El proceso evolutivo de *cefalización* fue producto en gran medida del desarrollo de las células de la cresta neural, población embrionaria transitoria de todos los vertebrados que, entre otros muchos derivados (véase cap. 6), desarrolla casi todos los tejidos y órganos del cráneo cefálico y de la región anterior del cuello, al punto que la cresta neural fue propuesta como la cuarta hoja embrionaria (véase cap. 12-2 B).

Desarrollo de la cara

Al final de la tercera semana del desarrollo humano, la proliferación de las células mesenquímicas craneales –ectomesénquima derivado de las células de la cresta neural (véase cap. 6)– forma unas protrusiones craneales cubiertas por ectodermo, que rodean una cavidad profunda, el estomodeo o boca primitiva (fig. 12-2 A). La protuberancia o proceso frontal forma el techo del estomodeo, los procesos maxilares superiores forman la pared lateral y los procesos mandibulares constituyen el piso del estomodeo (véase fig. 12-2 A y B). La membrana bucofaríngea, que separa la boca primitiva de la faringe, desaparece al final de la cuarta semana, de modo que se establece la comunicación entre el intestino anterior y la cavidad amniótica.

En la protuberancia frontal aparecen dos engrosamientos ectodérmicos, las placodas nasales o olfatorias (véase fig. 12-2 B). Posteriormente, la proliferación del mesénquima y la invasión del ectomesénquima subyacente producen elevaciones en forma de herradura, cuya concavidad está dirigida hacia el estomodeo (fig. 12-2 C). Las ramas internas de esas elevaciones constituyen las regiones mediales de la futura nariz, sus ramas externas forman las regiones laterales y su extremo caudal se abre hacia el techo del estomodeo para formar los canales olfa

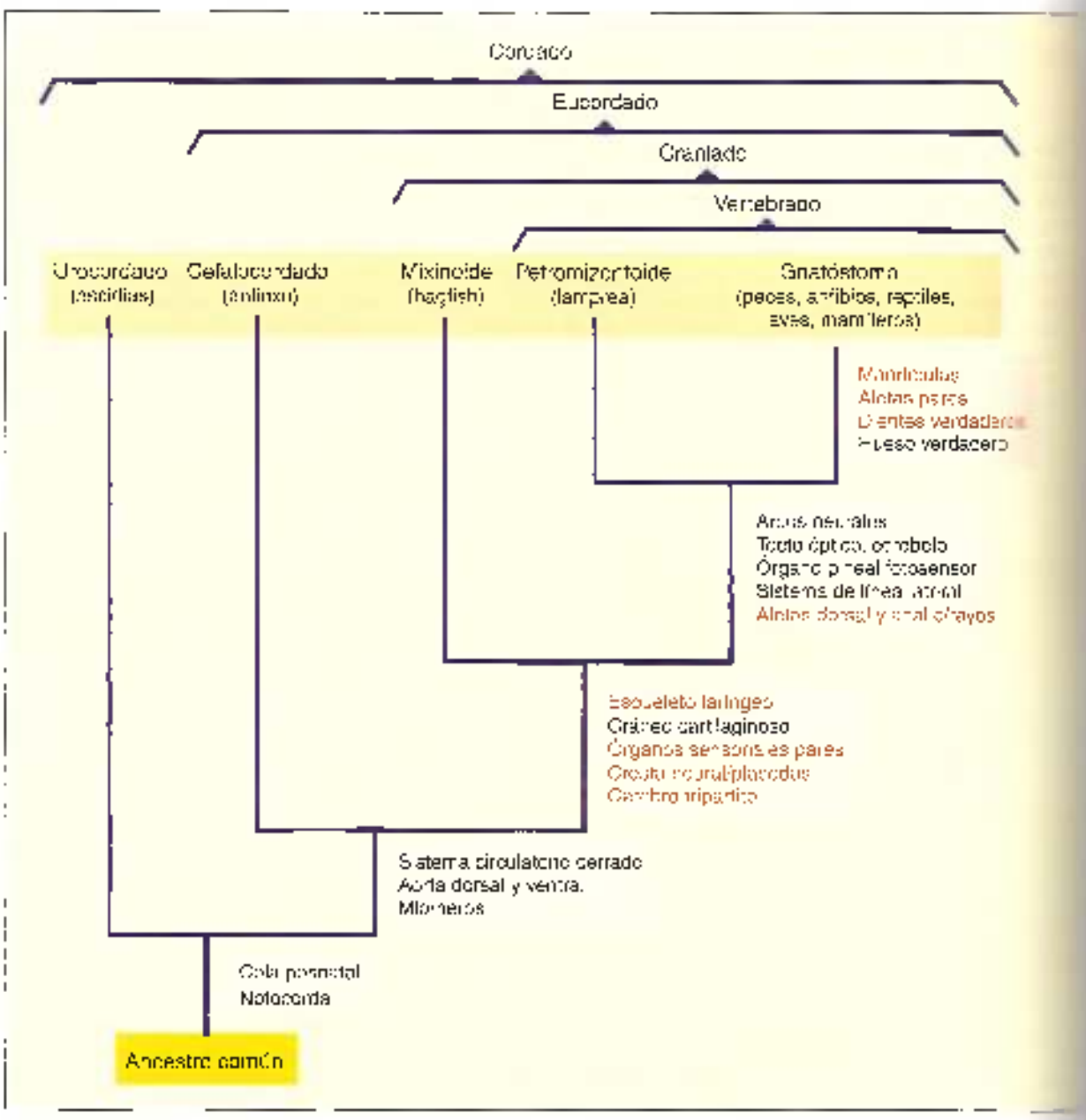

Fig. 12-1. Cladograma de filos de cordados con las diferencias entre sus diferentes grupos. Se indican en rojo las [illegible] tendencias asociadas con la expresión del gen *Distal less*. (Adaptado de Neidert y cols., 2001) (véase recuadro [illegible])

cios. Cada elevación nasal está separada de los procesos maxilares superiores por el surco nasolabial (véase Fig. 12-2 C).

Al final de la quinta semana, el mayor crecimiento relativo de las regiones dorsales de la cabeza produce un desplazamiento de los ojos hacia adelante, mientras que ha comenzado a desarrollarse el oído externo (Fig. 12-2 D).

Durante las semanas 6 y 7, las regiones medias de ambas elevaciones nasales confluyen entre sí y se unen simultáneamente a los extremos caudales de las regiones laterales y cierran el canal oído (véase Fig. 12-2 D). La fusión de las regiones medias de ambas elevaciones nasales forma el segmento intermaxilar superior (Fig. 12-3), que comprende la porción media del labio superior, la porción

Recuadro 12-1
La encefalización y las células de la cresta neural

El desarrollo de la cabeza (cráneo y cara) depende de aporte básico de las **células de la cresta neural** (CCN), tanto desde el punto de vista evolutivo como de la ontogénesis de los animales vertebrados. Por ello, el reconocimiento de esta población celular se sugirió como la *cuarta hoja germinativa embrionaria*, con la clasificación de los vertebrados como *cristata*, es decir, "animales que poseen cresta neural" (Hall, 2000). Las evidencias acumuladas durante años indican que a partir de las CCN se desarrollan los órganos de sostén y movimiento (hueso, cartílago, músculos), parte de los órganos de los sentidos, endocrinos y neurales, células pigmentarias, vasos sanguíneos y derivados mesenquimáticos de todo el mesénquima craneofacial, excepto los del extremo posterior de la región cervical (véase cap. 6, cuadro 6-2 y recuadro 6-5). En este proceso de desarrollo craneofacial es evidente la participación decisiva de los grupos génicos involucrados, como los genes de la familia Hox, que son expresados por las CCN en armonía con los otros componentes que comparten los mismos segmentos embrionarios (De Douarin y Kalcheim, 1999; De Douarin, 2000; Gilbert, 2005). Aunque no se sabe cómo se originaron las CCN, las evidencias aportadas por la biología molecular evolutiva indican que evolucionaron desde células en los límites de la placa neural/ectodermo de un protocordado ancestral, ya que en células de la línea media dorsal de los cordados primitivos se expresan muchos genes (BMP, Pax3/7, Dll, Snai, etc.) que también se expresan en las CCN de vertebrados (Holland y Holland, 2001). El origen de las CCN podría involucrar la duplicación y la divergencia de un *Distal less* (Dl), que es muy conservado en todos los organismos animales (véase fig. 12-1). Mientras que en los invertebrados y cordados primitivos (anfioxo) existe sólo una copia de este gen, que se expresa en sistema nervioso central y epidermis, los vertebrados tienen 5 o 6 copias estrechamente relacionadas que también se expresan en las CCN y el mesodermo celómico (véase fig. 12-1; Neidert y el., 2001).

...ida del maxilar superior y la encía correspondiente y el paladar primario (fig. 12-4 A).

...or su parte, los procesos maxilares superiores ...rán las regiones laterales del labio superior y ...axilar superior (fig. 12-3) y el paladar secundario (fig. 12-4). La proliferancia frontal origina la ...a frontal de la cara y el dorso y la punta de la ...a, en tanto que las alas de la nariz se forman a ...a de las regiones laterales de las elevaciones ...les (véase fig. 12-3). Los procesos mandibulares ...origen al maxilar inferior o mandíbula y al ...o inferior (véase fig. 12-1).

...desarrollo ulterior de la cara es lento, complejo ...ulta de procesos de remodelación que comprenden cambios de tamaño y de la posición relativa de los componentes faciales. El crecimiento del ...ro determina las prominencias frontales mientras que los ojos se acercan a la línea media y aparecen las orejas que derivan del segundo arco branquial. La nariz aplanada y la mandíbula, que están ...desarrolladas durante el período fetal temprano, adquieren posteriormente mayor tamaño, aunque es característica del recién nacido la pequeñez de la cara, debido al reducido tamaño de las cavidades nasales y de los senos maxilares, así como a la falta de desarrollo de los dientes.

Desarrollo del paladar

El paladar se forma a partir del **paladar primario** y el **paladar secundario**, en un período que abarca desde la semana 5 a la 12 y cuyo resultado es un tabique que separa la cavidad nasal de la bucal.

Paladar primario

Se desarrolla a partir del segmento intermaxilar superior, en la forma de una placa horizontal cuneiforme que se dirige hacia la región dorsal (véase fig. 12-4 A). Por detrás del paladar primario, las cavidades nasal y bucal se comunican ampliamente por un espacio llamado coana primitiva (véase fig. 12-4 A).

Paladar secundario

A partir de proliferaciones mesodérmicas de los procesos maxilares superiores se desarrollan dos láminas laterales, los procesos palatinos (véase fig. 12-4 A). Estas placas crecen primero hacia la cavidad bucal (fig. 12-4 B), posteriormente ascienden, se ubican sobre la lengua y avanzan gradualmente hacia la línea media (fig. 12-4 C y D), donde sus bordes se fusionan entre sí, de adelante hacia atrás (fig. 12-4 E y F). Simultáneamente, se unen con el paladar primario y con el tabique nasal (fig. 12-4 F). De esta manera, quedan delimitadas las cavidades nasal y bucal.

Las regiones dorsales de los procesos palatinos se extienden luego hacia atrás y, al fusionarse entre sí, forman el paladar blando (que no contiene hueso) y

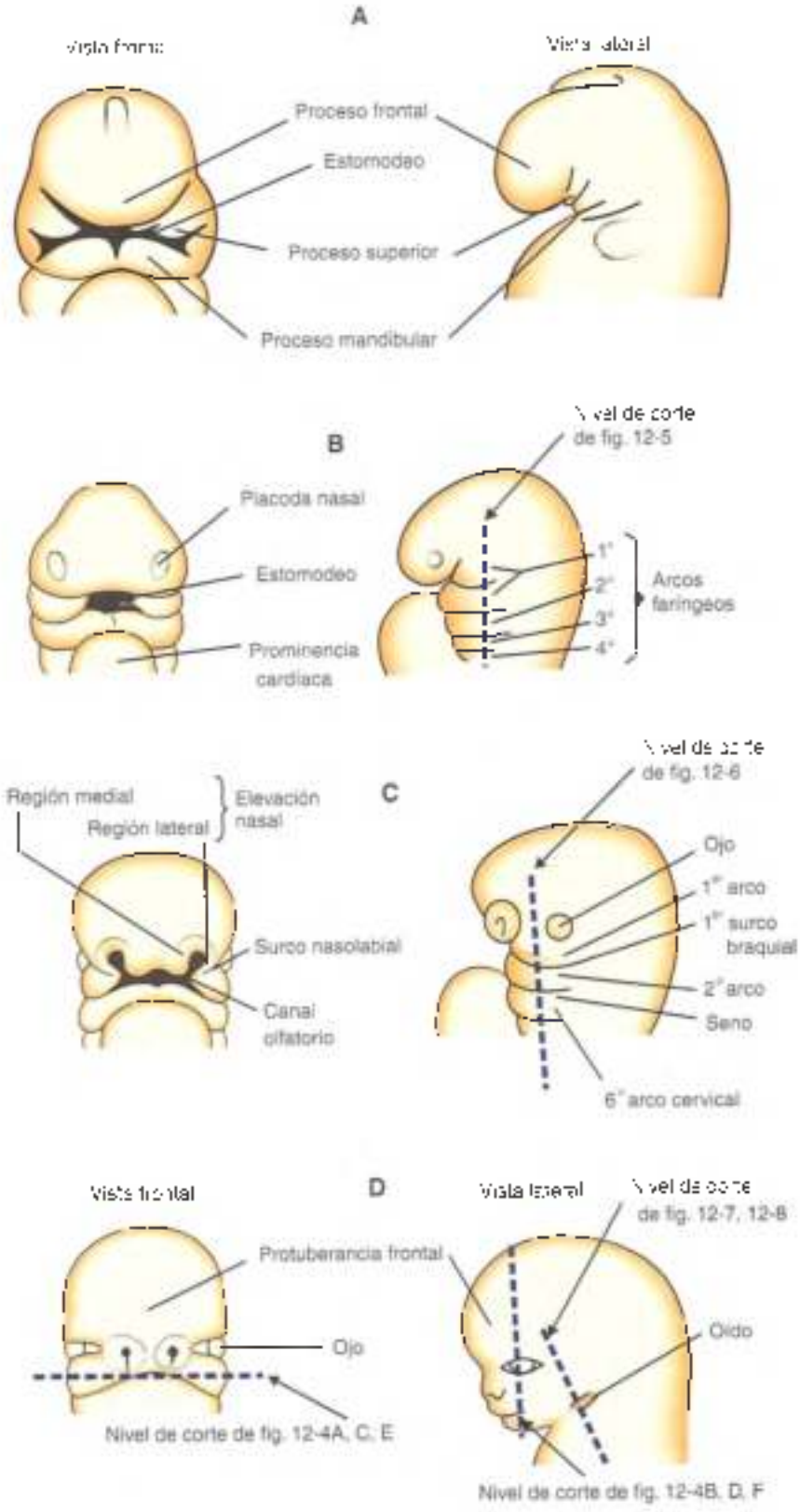

Fig. 12-2. Desarrollo de la cara de un embrión humano de 5 (A), 6 (B), 5 (C) y 6 (D) semanas. Se señalan los niveles de corte de las figuras indicadas.

vela (fig. 12-4 D). Por detrás de la úvula queda un espacio llamado coana que comunica la rinofaringe con la bucofaringe. Al mismo tiempo que ocurren estos cambios, aparecen los cornetes nasales, como elevaciones de la pared lateral de las fosas nasales (fig. 12-4 D y E).

El ectodermo que cubre el techo de cada cavidad nasal se diferencia en regiones olfatorias, cuyas células envían prolongaciones sensitivas hacia los bulbos olfatorios del cerebro (véase fig. 12-4 B, D y E). Los senos paranasales se desarrollan posteriormente, en la etapa fetal tardía y durante la lactancia, alcanzando su desarrollo completo recién en la adolescencia.

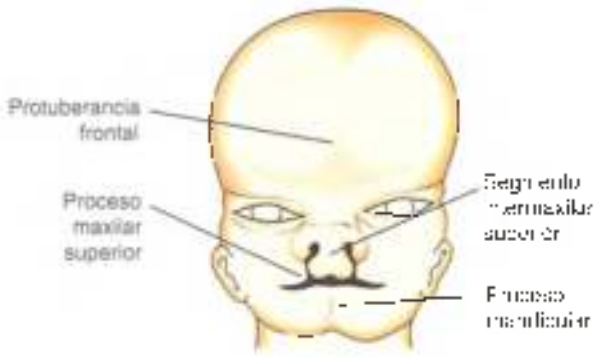

Fig. 12-3. Región craneofacial de un embrión humano de 8 semanas.

Desarrollo del sistema faríngeo (o branquial)

En las primeras etapas del desarrollo, el embrión humano se parece al embrión de peces o anfibios. Éstos, el sistema faríngeo o branquial está formado por las agallas que permite intercambiar el oxígeno y el anhídrido carbónico entre la sangre y el agua. En las etapas más tempranas del embrión humano también se desarrolla un sistema branquial rudimentario, parte del cual se reabsorbe y desaparece durante el transcurso de los cambios morfogenéticos, mientras que otras partes se van redistribuyendo para formar estructuras con funciones específicas. En los mamíferos en general, como en el caso del embrión humano, sería más correcto decir arcos faríngeos en vez de arcos branquiales, aunque por costumbre del uso ambos términos se emplean indistintamente como sinónimos.

Probablemente debido a la complejidad de estos cambios y a los cambios dinámicos que se observan en forma simultánea en varias poblaciones celulares de diferente origen y destino, muchas malformaciones congénitas de la cabeza y el cuello aparecen en la etapa en la cual el sistema branquial se transforma en sus derivados adultos.

El sistema faríngeo o branquial está formado por arcos faríngeos o branquiales, sacos faríngeos, surcos faríngeos y membranas faríngeas (fig. 12-5). A continuación analizaremos el desarrollo y destino final de estos componentes.

Los arcos faríngeos o branquiales se desarrollan como relieves transversales a cada lado de la cabeza en la región del futuro cuello del embrión y contribuyen a sostener las paredes laterales de la faringe primitiva (región cefálica del intestino anterior). Al final de la cuarta semana ya se distinguen los cinco primeros arcos faríngeos, separados entre sí por los surcos branquiales (véanse figs. 12-2 B y 12-5). Los arcos quinto y sexto aún son rudimentarios. El quinto arco permanece en esta forma hasta la quinta semana. Cada arco está formado por una porción central de mesodermo, recubierto por fuera por ectodermo y por dentro por endodermo. Además, contiene una arteria, una barra cartilaginosa y un elemento muscular que derivan del mesodermo y de las células de la cresta neural y un nervio que crece desde el encéfalo (véase fig. 12-6).

El primer arco faríngeo da origen al proceso maxilar superior y al proceso mandibular, cuyo desarrollo ya hemos esbozado. Entre los arcos primero y segundo aparecen elevaciones que rodean el extremo dorsal del primer surco branquial; posteriormente se fusionan y forman el oído externo (véase fig. 12-2 C y D). Durante la quinta semana, el segundo arco, que contribuye a la formación del hueso hioides, crece con mayor rapidez y sobrepasa y cubre los arcos tercero y cuarto. Se forma así una depresión llamada seno cervical (véanse fig. 12-2 C y 12-6). En las semanas 6 y 7, los arcos segundo y sexto crecen y se fusionan entre sí. De esta manera se obliteran los seis surcos, tercero y cuarto surcos branquiales y el seno cervical y la superficie del cuello se torna lisa (fig. 12-6 y 12-7).

Las derivadas de las arterias correspondientes a cada arco branquial (arcos arteriales aórticos) ya se trataron en el capítulo 6. En los peces, las arterias branquiales forman la red capilar de las agallas. En el embrión humano, en cambio, las arterias branquiales pasan a través de los arcos branquiales y desembocan en la aorta del lado correspondiente (véase cap. 9).

Del cartílago del primer arco (cartílago de Meckel) se forman los huesos martillo y yunque del oído medio y los ligamentos anterior del martillo y esfenomaxilar. Del cartílago del segundo arco (cartílago de Reichert) derivan el estribo y la apófisis estiloides, el ligamento estilohioideo y parte del hueso hioides. El cartílago del tercer arco origina parte del hioides mientras que los cartílagos de los arcos cuarto a sexto forman los cartílagos laríngeos.

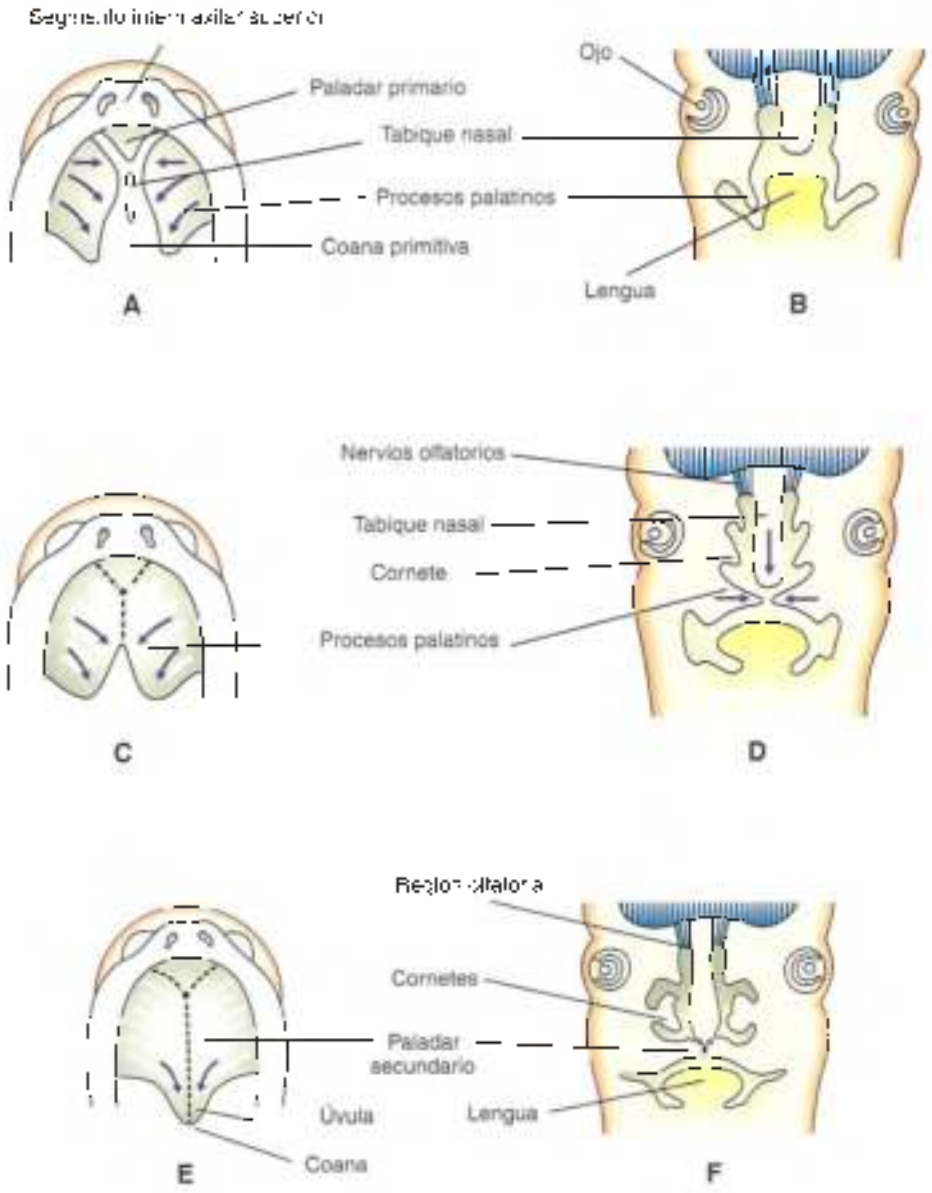

Fig. 12-4. Desarrollo del paladar en un embrión humano de 6 (A, B), 9 (C, D) y 12 (E, F) semanas. Los cortes [illegible] están señalados en la fig. 12-2 [illegible].

A partir de los esbozos musculares del primer arco faríngeo se originan los músculos temporal, masetero, milohioideo y vientre anterior del digástrico. Del segundo arco derivan los músculos occipitales, frontales, orbicular de los párpados y de los labios, auriculares, buccinador y vientre posterior del digástrico; del tercer arco se desarrollan el estilofaríngeo y de los arcos cuarto a sexto derivan los músculos faríngeos y laríngeos.

Los nervios de los arcos primero y cuarto corresponden, respectivamente, al trigémino (V par), facial (VII par), glosofaríngeo (IX par) y [illegible] neumogástrico (X par).

Los sacos o bolsas faríngeos son divertículos que se forman entre los arcos branquiales y que están tapizados por el endodermo de la faringe (véanse figs. 12-5 y 12-6). El endodermo de los sacos entra contacto con el ectodermo de los surcos branquiales y constituyen las membranas branquiales (véase fig. 12-5). Hay cuatro pares de sacos faríngeos bien definidos, el quinto falta o es rudimentario. Dan origen a numerosas estructuras

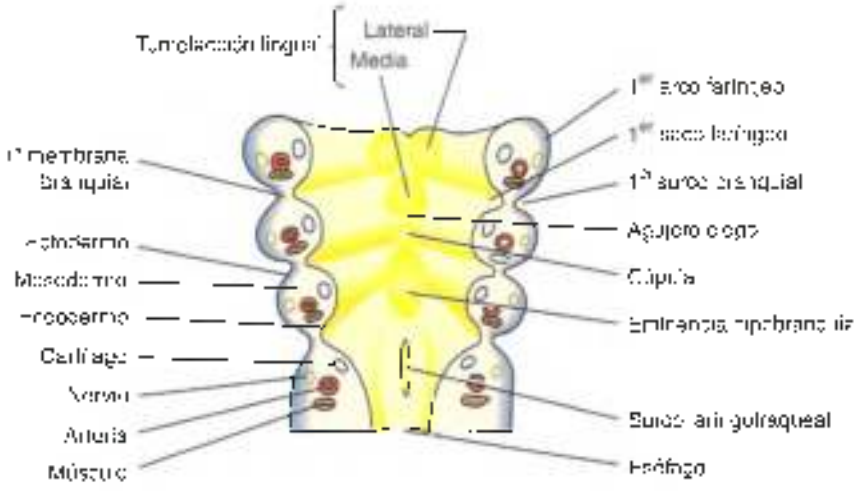

Fig. 12-5. Región faríngea de embrión humano de 4 semanas. Corresponde a la pared ventral del corte frontal orientado en la figura 12-2 B.

El primer saco faríngeo forma la cavidad timpánica y la trompa faringotimpánica (de Eustaquio). Al ponerse en contacto con el ectodermo del primer surco branquial constituye la membrana timpánica (fig. 12-6; véase también fig. 12-7). El segundo saco faríngeo forma la fosa amigdalina que contiene las amígdalas palatinas (véanse figs. 12-7 y 12-8). El tercer saco faríngeo tiene una expansión dorsal que se diferencia en las glándulas paratiroideas inferiores y una expansión ventral alargada que se desplaza en sentido medial, se fusiona con la del lado opuesto y forma el timo (véanse figs. 12-7 y 12-8). El cuarto saco faríngeo presenta una expansión dorsal que se diferencia en las paratiroides superiores y una expansión ventral alargada que se convierte en el cuerpo ultimobranquial. Este se fusiona con la glándula tiroides y da origen a las células parafoliculares (véanse figs. 12-7 y 12-8). El quinto saco faríngeo es rudimentario en el embrión humano. Cuando se desarrolla, se fusiona con el cuarto saco y participa en la formación del cuerpo ultimobranquial.

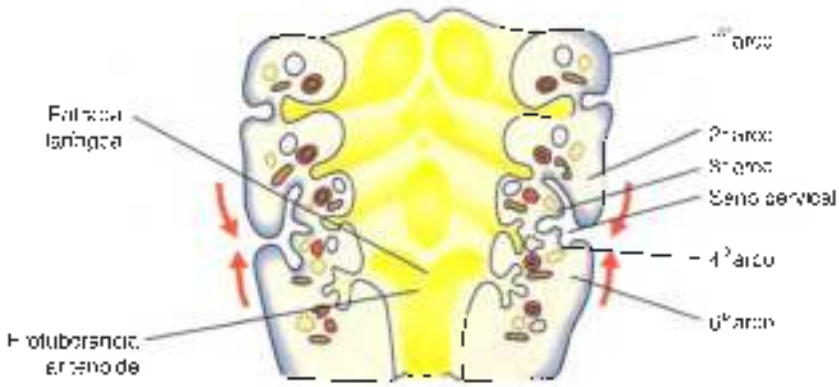

Fig. 12-6. Región faríngea de embrión humano de 5 semanas. Corresponde a la pared ventral del corte frontal orientado en la figura 12-2 C. Las flechas rojas indican el crecimiento y fusión de los arcos 3 y 6.

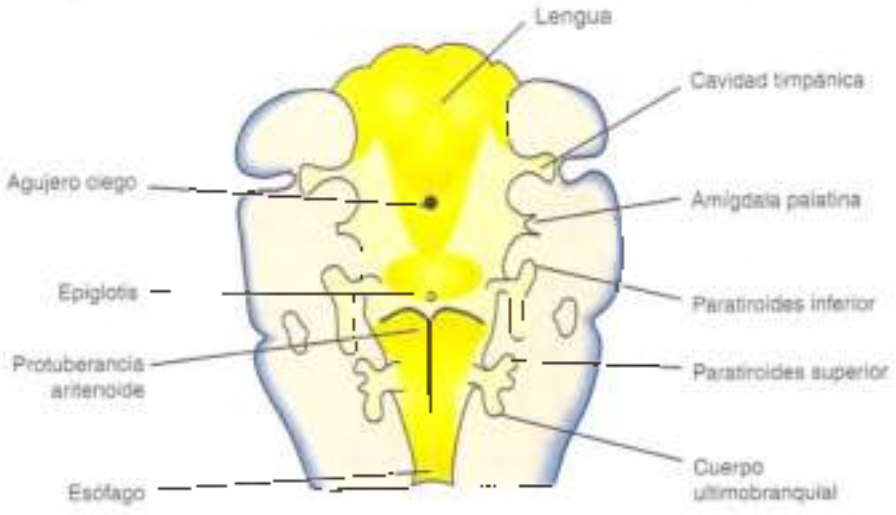

Fig. 12-7. Región faríngea de embrión humano de 6 semanas. Desarrollo de las bolsas o sacos faríngeos. Corte a la pared ventral del corte frontal orientado en la figura 12-2 D.

Desarrollo de la glándula tiroides

A partir de un engrosamiento endodérmico medial del piso faríngeo, se desarrolla un diverticulo que se dirige paulatinamente hacia la región cervical y frontal del cuello. Al principio está conectado con la lengua a través del conducto tiroglosa, que posteriormente se atrofia y queda el vestigio de su desembocadura en la lengua, el agujero ciego (véanse figs. 12-7 y 12-8).

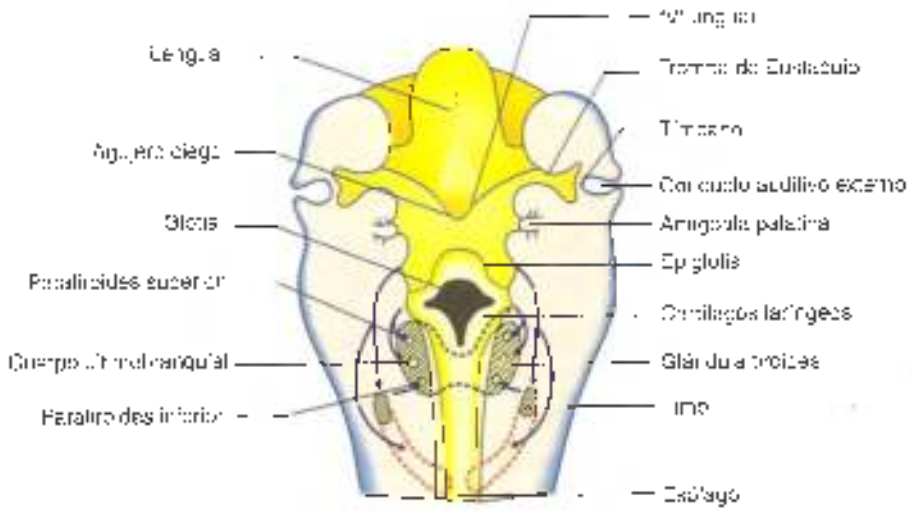

Fig. 12-8. Región faríngea de embrión humano de 7 semanas. Desarrollo de las bolsas o sacos faríngeos. Corte a la pared ventral del corte frontal orientado como en la figura 12-2 D.

Desarrollo de la lengua

Al final de la cuarta semana aparece un engrosamiento de mesénquima aproximadamente triangular en la línea media del piso de la faringe, inmediatamente por delante del agujero ciego (tumefacción lingual media). A ambos lados se desarrollan dos tumefacciones linguales laterales de forma oval (véase fig. 12-5). Al fusionarse entre sí, forman los dos tercios anteriores de la lengua (véase fig. 12-7). El primer tercio posterior o raíz se desarrolla a partir de dos elevaciones caudales al agujero ciego: la cúpula, que posteriormente desaparece, y la parte cefálica de la eminencia hipobranquial (véase fig. 12-5). La unión del tercio posterior con los dos tercios anteriores está indicada por la "V" lingual, en cuyo vértice se halla el agujero ciego (véanse figs. 12-5 a 12-8). El mesodermo de los arcos branquiales primero, segundo y tercero forma el tejido conectivo y los vasos sanguíneos y linfáticos de la lengua, pero la mayor parte de la musculatura lingual deriva de los miótomos de las somitas occipitales. La mucosa lingual deriva del endodermo.

Desarrollo de las glándulas salivales

Las glándulas salivales provienen de proliferaciones sólidas del epitelio de la boca primitiva durante las semanas 6 y 7. Las parótidas se originan por brotes de la cubierta ectodérmica del estomodeo. Las submaxilares y sublinguales se desarrollan a partir del endodermo del piso de la boca. Primero son cordones sólidos cuyos extremos distales, que son redondeados, se ramifican. Luego se desarrollan cavidades que forman los conductos, mientras que los extremos redondeados se diferencian en ácinos. En estos procesos de remodelación, como en la inducción de esos órganos, las interacciones epitelioconectivas son importantes.

Desarrollo de los dientes

A partir de la sexta semana aparece un engrosamiento laminar del epitelio bucal (ectodermo) que sigue la curva de los bordes maxilares, son las láminas dentales (fig. 12-9 A). En ellas se producen proliferaciones ectodérmicas redondeadas llamadas yemas dentales (fig. 12-9 B), que crecen hacia el espesor del mesodermo y se convertirán en los dientes deciduales ("de leche"), en número de 10 por cada maxilar. Las yemas dentales de la dentición permanente aparecen a las 10 semanas, como brotes de la misma lámina dentaria (fig. 12-9 C)

La cara profunda de cada yema ectodérmica se invagina y forma una caperuza, llamada órgano del esmalte, que rodea una masa de mesénquima condensado, la papila dental (véase fig. 12-9 B). La papila dental dará origen a la dentina y a la pulpa dental. El órgano del esmalte se diferencia en un epitelio externo del esmalte y en un epitelio interno del esmalte, que rodean un cúmulo laxo de células, el retículo del esmalte (véase fig. 12-9 C y D). Tanto el órgano del esmalte como la papila dental quedan rodeados por una diferenciación capsular del mesénquima llamada saco dentario (véase fig. 12-9 C y D), que originará el cemento y el ligamento periodontal.

Las células mesenquimáticas de la papila dental adyacentes al epitelio interno del esmalte se diferencian en odontoblastos. Estas células producen la predentina, que al calcificarse se convierte en dentina. A medida que la capa de dentina aumenta de grosor, los odontoblastos son desplazados hacia la papila dental, pero sus prolongaciones continúan en relación con la dentina para formar los procesos odontoblásticos (fibras de Tomes) (véase fig. 12-9 D).

Las células del epitelio interno del esmalte se diferencian en ameloblastos y producen el esmalte que se deposita sobre la superficie externa de la dentina (véase fig. 12-9 D). Al desarrollarse por completo el esmalte, el epitelio externo y también el retículo del esmalte y los ameloblastos se convierten en una delgada cutícula del esmalte, que luego se desgasta por el proceso de la masticación (fig. 12-9 E y F).

En la unión de los epitelios interno y externo del esmalte, a nivel del futuro cuello del diente, se forma la vaina epitelial de la raíz (véase fig. 12-9 D), que crece hacia el interior del mesénquima y de este modo se desarrolla la raíz. Los odontoblastos adyacentes forman la dentina que va estrechando la cavidad pulpar y la reduce a un conducto por el cual pasan vasos y nervios (véase fig. 12-9 E y F).

Las células internas del saco dentario se diferencian en cementoblastos. Éstos producen el cemento, que se deposita sobre la dentina de la raíz y se une al esmalte en el cuello del diente (véase fig. 12-9 E y F).

En forma simultánea a la formación de los dientes, los maxilares se osifican y la pieza dentaria queda sujeta al alvéolo dentario por el ligamento periodontal, desarrollado a partir del saco dentario (véase fig. 12-9 E y F). Los dientes permanentes se desarrollan de manera similar a la descrita. A medida que los dientes crecen, la raíz del diente decidual correspondiente es reabsorbida. De ahí que, cuando cae una pieza dentaria decidual ("diente de leche"), se vea formada sólo por la corona y la porción más alta de la raíz.

Desarrollo del sistema digestivo

Durante la cuarta semana del desarrollo embrionario, y como consecuencia de los plegamientos transversal y longitudinal, queda delimitado el intestino primitivo, que se comunica con el saco

Copyrighted material

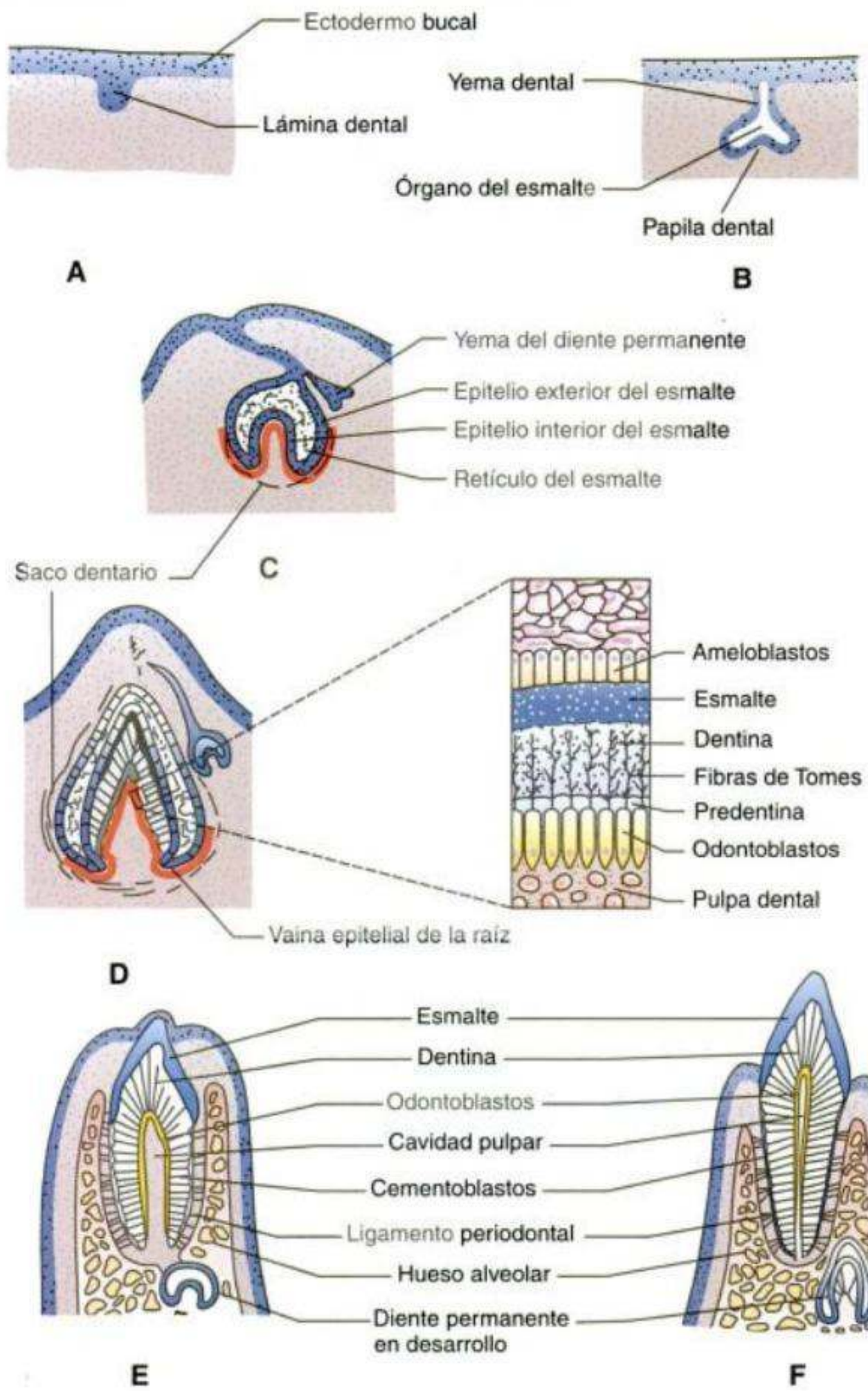

Fig. 12-9. Desarrollo de los dientes, a las 6 (A), 8 (B), 14 (C) y 28 (D) semanas de vida prenatal, a los 6 meses de edad (E) y en la etapa adulta (F).

vitelino por un estrecho conducto vitelino u onfalomesentérico. En esa primera etapa de su desarrollo, el tubo digestivo primitivo se encuentra cerrado en sus extremos cefálico y caudal por las membranas bucofaríngeas y cloacal, respectivamente (véase cap. 6).

En términos generales, el desarrollo del tubo digestivo se caracteriza por la gran complejidad de su extremo faríngeo, el enorme aumento en longitud de su parte media o gastrointestinal, la estrecha relación con el desarrollo del sistema urogenital en su segmento terminal y el desarrollo del sistema respiratorio a partir de la pared ventral de la faringe.

El intestino primitivo está formado por tres segmentos: anterior, medio y posterior (fig. 12-10).

Desarrollo del intestino anterior

El intestino anterior se extiende desde la membrana faríngea hasta la segunda porción del duodeno, que está limitada por la desembocadura del conducto colédoco. Sus derivados son la *faringe* (véase cap. 6) y el *sistema respiratorio* (véase más adelante en este capítulo).

Esófago

El esófago es un conducto muy corto, pero que se alarga con rapidez a medida que la faringe crece en sentido cefálico, mientras que el corazón, los pulmones y el diafragma lo hacen en dirección caudal.

Copyrighted material

Desde su pared ventral nace el esbozo traqueopulmonar. El endodermo que lo reviste (epitelio cilíndrico, con algunas células ciliadas) prolifera hasta ocluir casi por completo su luz. Posteriormente, ésta se abrirá al final del período embrionario y su epitelio de revestimiento se transformará en plano estratificado. La túnica muscular, que es de tipo estriada en su tercio cefálico, deriva de los arcos faríngeos cuarto y sexto y está inervada por ramas del neumogástrico (X par). El resto del esófago posee musculatura lisa, que se desarrolla a partir del mesodermo esplácnico y recibe inervación vegetativa de los plexos viscerales formados por los derivados de las células de la cresta neural, que han migrado desde los niveles cefálicos del tubo neural.

Estómago

El estómago se forma como una dilatación fusiforme cuyo borde dorsal crece con más rapidez que el borde ventral y forma la curvatura mayor. Posteriormente, el órgano gira 90° en sentido de las agujas del reloj alrededor de su eje longitudinal, de manera que el borde ventral (curvatura menor) se desplaza a la derecha y el borde dorsal (curvatura mayor) hacia la izquierda (fig. 12-11 A y B). También gira sobre su eje dorsoventral y lleva el píloro hacia la derecha y arriba (fig. 12-11 C).

El estómago está unido a la pared abdominal posterior por el mesenterio dorsal, que originariamente se encuentra en el plano medial (véase fig. 12-11 A). Durante la rotación, el estómago arrastra el mesenterio hacia la izquierda, donde forma la transcavidad de los epiplones (véase fig. 12-11 C). Hacia adelante, el estómago está unido a la pared abdominal anterior por el mesenterio ventral (fig. 12-11 A). Al desarrollarse el hígado, dentro del mesenterio ventral, y rotar hacia la derecha, el mesenterio correspondiente se convierte en el ligamento gastrohepático del epiplón menor (véase fig. 12-11 C).

Duodeno

El duodeno se desarrolla a partir del extremo caudal del intestino anterior y del extremo cefálico del intestino medio. La unión entre ambos segmentos del intestino primitivo se establece en la desembocadura del colédoco (véanse figs. 12-10 y 12-11 C). Como sucede en el esófago, la luz del duodeno se oblitera por la importante proliferación del epitelio, pero luego se recanaliza al finalizar el período embrionario. El mesenterio ventral del duodeno y la mayor parte de su mesenterio dorsal desaparecen y queda sólo una pequeña porción fibromuscular que fija la parte terminal del duodeno a la pared abdominal posterior y que constituye el ligamento suspensor de Treitz (véase fig. 12-11 C).

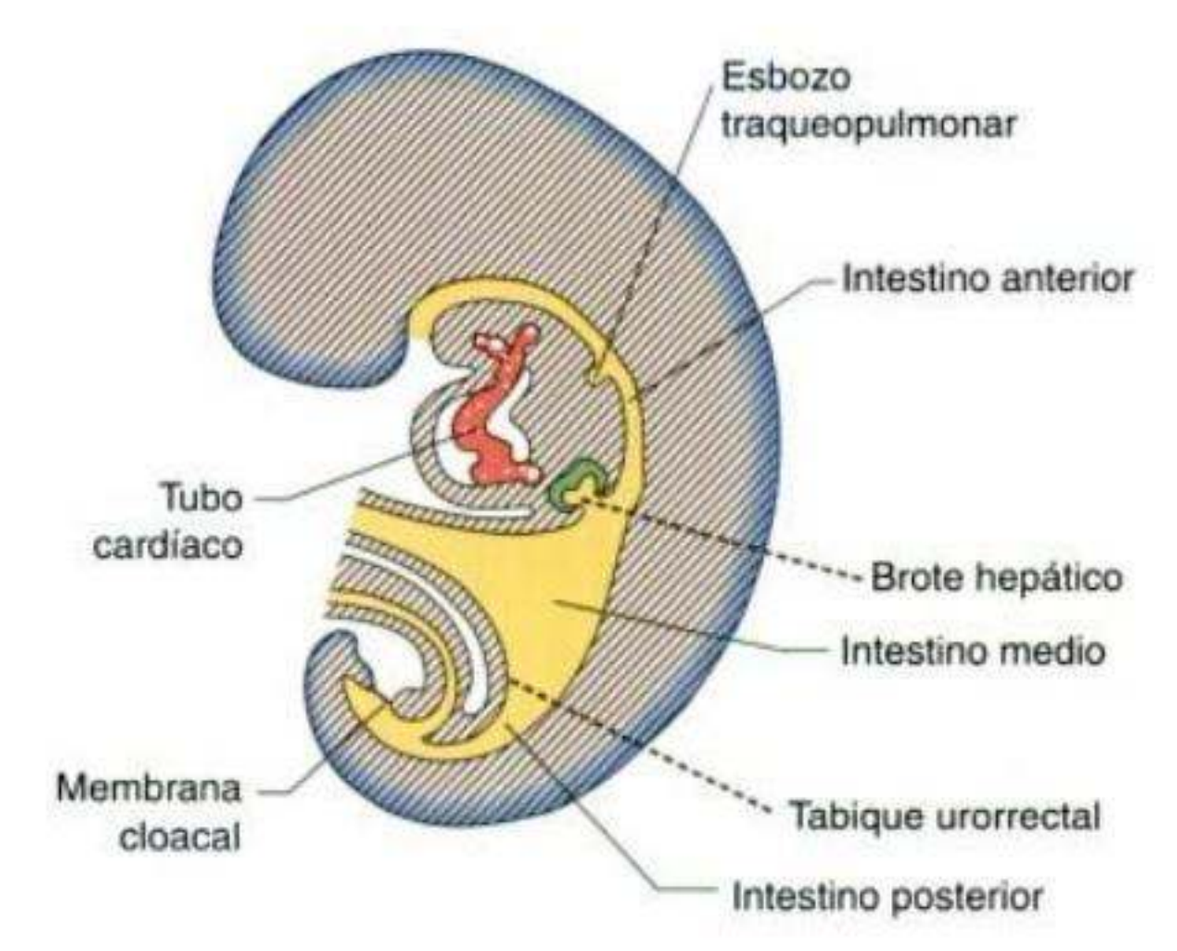

Fig. 12-10. Intestino primitivo en un corte sagital de embrión humano de 4 semanas.

Hígado y vías biliares

El hígado aparece hacia la tercera semana como un brote endodérmico del segmento más caudal del intestino anterior y se extiende dentro del mesenterio ventral (septum o tabique transverso) (véanse figs. 12-10 y 12-11). El brote hepático se divide en dos porciones:

Porción craneal: es la de mayor tamaño y da origen a los cordones de hepatocitos y a las vías biliares intrahepáticas. Los hepatocitos, al proliferar, se relacionan estrechamente con las ramificaciones de las venas umbilicales y vitelinas, que forman los sinusoides hepáticos. El tejido conectivo laxo, el tejido hemopoyético y las células de Kupffer del hígado derivan del mesénquima esplácnico del tabique transverso. Por su parte, la hemocitopoyesis hepática comienza en el embrión durante la sexta semana y se mantiene casi hasta el final del desarrollo prenatal. Los pigmentos biliares comienzan a formarse desde el cuarto mes del desarrollo y, al pasar al duodeno, dan al contenido intestinal del feto (meconio) el color verde oscuro característico.

Porción caudal: de menor tamaño que la porción cefálica, forma la vesícula biliar y el conducto cístico. Estas estructuras se desarrollan como brotes sólidos de células a partir del esbozo hepático. El extremo se expande y forma la vesícula y el resto queda como conducto cístico (véase fig. 12-11 A y B). La unión entre el conducto cístico y el hepático da origen al colédoco, que desemboca en la superficie ventral del duodeno (véase fig. 12-11 B). Al rotar éste sobre su eje longitudinal, la desembocadura de

Copyrighted material

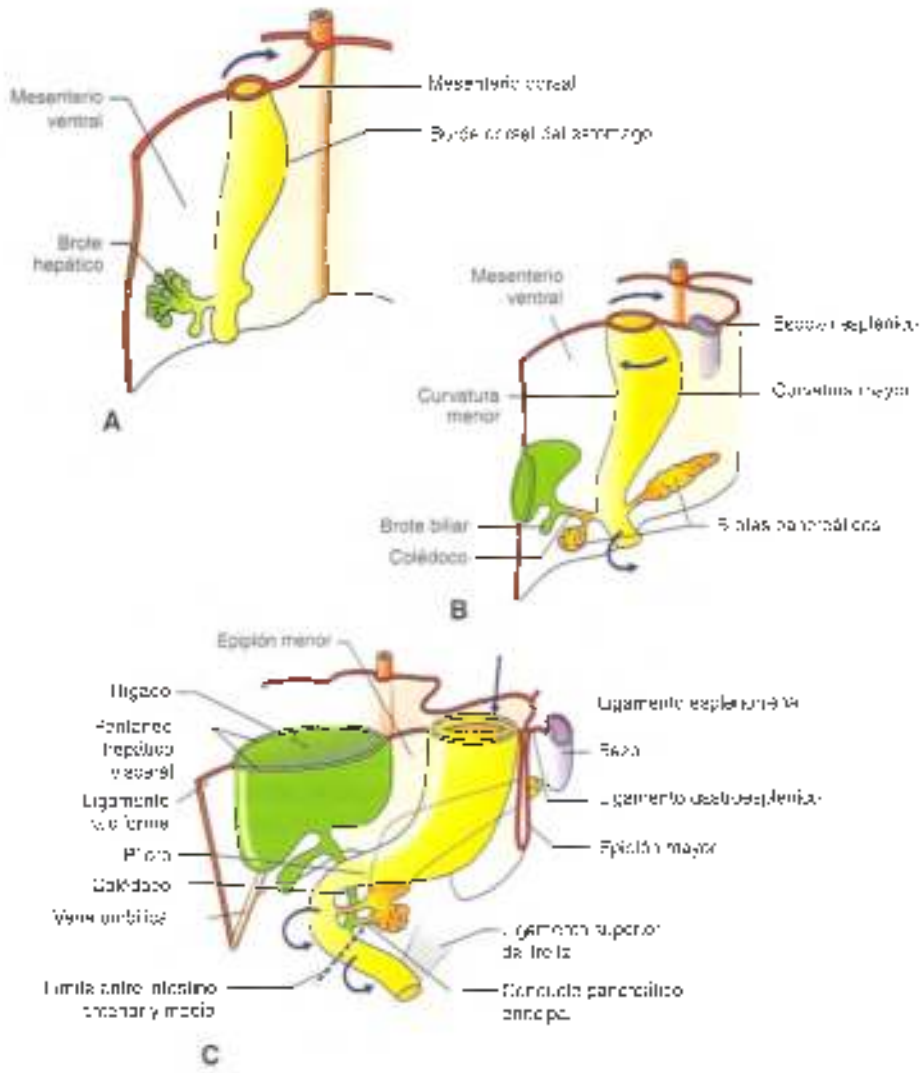

Fig. 12-11. Desarrollo del intestino anterior y sus derivados en un embrión humano de 4 (A), 5 (B) y 6 (C) semanas.

las vías biliares se desplaza hacia la cara dorsal (véase fig. 12-11 C). El mesenterio ventral, dentro de cuyas hojas se desarrolla el hígado, da origen al epiplón menor (ligamento gastrohepático y ligamento duodenohepático), al peritoneo visceral del hígado y al ligamento falciforme (véase fig. 12-11 C).

Páncreas

El páncreas se desarrolla desde la cuarta semana a partir de los brotes endodérmicos dorsal y ventral del segmento más caudal del intestino anterior (véase fig. 12-11 B). Cuando el duodeno crece y gira en sentido horario sobre su eje longitudinal, el brote ventral, que formará el proceso uncinado y la parte inferior de la cabeza del páncreas, se desplaza hacia el dorso y se fusiona con el brote dorsal, que se desarrolla el resto de la glándula pancreática (véase fig. 12-11 C).

Los brotes están formados por cordones de conductos primitivos, desde cuyos extremos se diferencian los ácinos. Los islotes de Langerhans se diferencian a partir de grupos celulares que se separan de los túbulos primitivos y se localizan entre los ácinos. Las células beta de los islotes comienzan a segregar insulina aproximadamente al cuarto mes.

El conducto pancreático principal (de Wirsung) se forma a partir de la anastomosis entre el conducto del esbozo ventral y un segmento del conducto del brote dorsal (véase fig. 12-11 C). El resto del conducto del esbozo dorsal a veces persiste

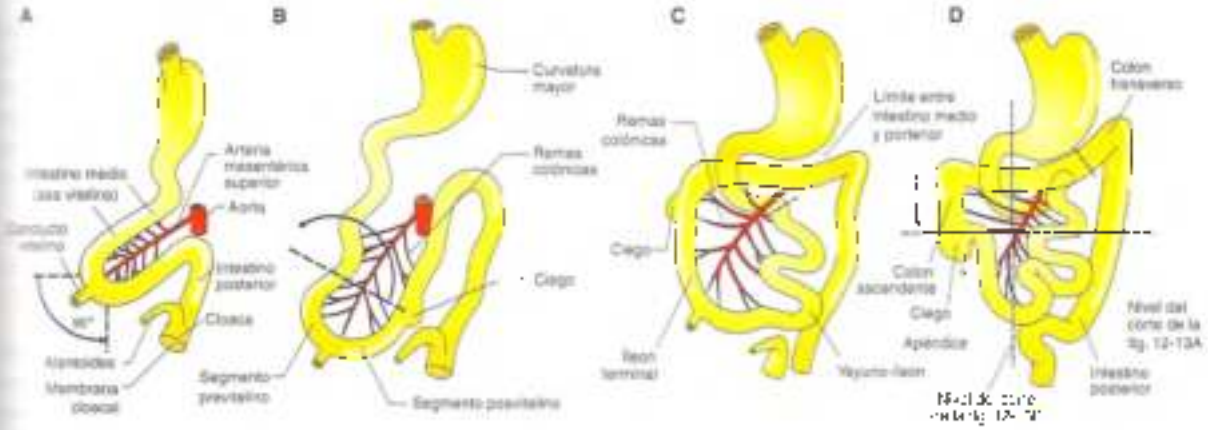

Fig. 12-12. Desarrollo del intestino medio en un embrión humano de 5 (A), 9 (B) y 12 (C) semanas, y en período fetal medio (D).

conducto pancreático accesorio (de Santorini). Luego, el conducto colédoco y el conducto pancreático principal se unen y atraviesan oblicuamente la pared de la segunda porción del duodeno y el esfínter de Oddi, para abrirse en la papila duodenal. A veces, ambos conductos desembocan en forma separada, uno junto al otro. Otras veces, al unirse, forman una dilatación común, la ampolla de Vater, que se abre en la papila duodenal. Esto tiene por lo tanto importancia clínico-quirúrgica.

Bazo

El bazo no deriva del intestino anterior, sino de un brote celular mesodérmico ubicado entre las hojas del mesenterio gástrico dorsal (véase fig. 12-2 B). Es a las células mesenquimáticas se diferencian para formar la estroma y el parénquima del bazo, que actúa como órgano hemopoyético hasta casi el final de la vida fetal. El mesenterio dorsal, arrastrado por el estómago hacia la izquierda, forma los ligamentos gastroesplénico y esplenorrenal (véase fig. 12-11 C).

Desarrollo del intestino medio

El intestino medio se extiende desde la desembocadura del colédoco hasta el tercio medio del colon transverso inclusive (fig. 12-12). Del intestino medio derivan el intestino delgado (desde la desembocadura del conducto colédoco), el ciego y apéndice cecal, el colon ascendente y los dos tercios proximales del colon transverso.

El intestino medio o asa vitelina se caracteriza por su extraordinario crecimiento longitudinal. Gran parte de este desarrollo tiene lugar entre las semanas sexta y novena fuera de la cavidad abdominal (hernia fisiológica). Durante esa elongación se produce una rotación en sentido antihorario (visto desde la cara ventral del embrión) sobre un eje representado por el conducto vitelino y la arteria mesentérica superior (que irriga todos los derivados del intestino medio) (fig. 12-12 A).

El asa vitelina se ubica primitivamente en el plano sagital y en su vértice se encuentra el conducto vitelino (fig. 12-12 A). Desde la arteria mesentérica superior nacen, hacia arriba, las ramas yeyunoileales para el segmento previtelino y, hacia abajo, las ramas colónicas para el segmento posvitelino. Posteriormente se produce una rotación de 90° de asa, de manera que las arterias yeyunoileales quedan a la derecha y las arterias colónicas a la izquierda (fig. 12-12 B). El estómago también ha girado y su curvatura mayor se ubica hacia la izquierda. En este momento aparece la dilatación del ciego en el segmento posvitelino (véase fig. 12-12 B). A continuación, a medida que la hernia fisiológica se reduce y el intestino vuelve a la cavidad abdominal, se produce una basculación de 180° como resultado de la cual el ciego queda hacia la derecha y arriba (debajo del hígado) (fig. 12-12 D), flexura y las ramas colónicas, por encima de las yeyunoileales (véase

fig. 12-12 B y C). El segmento previtelino forma las asas del intestino delgado (yeyuno e íleon) y el segmento posvitelino constituye el íleon terminal y una parte del colon (véase [illegible]). Luego, el ciego desciende hasta su ubicación definitiva por alargamiento del colon ascendente (véase fig. 12-12 D).

El diverticulo que dará origen al ciego aparece a la cuarta semana en el borde antimesentérico (véase fig. 12-12 B, C y D). El apéndice, de posición variable con respecto al ciego, es un vestigio de desarrollo incompleto de este. Es frecuente que el apéndice adopte posiciones anormales que exigen su búsqueda durante el acto quirúrgico de la apendicectomía.

A medida que el intestino adopta su posición definitiva, el mesenterio produce la fijación de las vísceras a la pared posterior del abdomen ([illegible]). El mesenterio del colon ascendente se fusiona con el peritoneo parietal posterior y deja al colon ascendente en posición retroperitoneal y al mesenterio del yeyuno y el íleon insertado en la pared abdominal posterior (véase fig. 12-13). La rotación del estómago hace que el duodeno y el páncreas se desplacen contra la pared abdominal posterior. En consecuencia, las capas del peritoneo duodenal y pancreático se fusionan con el peritoneo parietal dorsal, lo cual hace que la mayor parte del duodeno y la cabeza del páncreas se vuelvan retroperitoneales (véase [illegible]).

Desarrollo del intestino posterior o caudal

Se extiende desde el tercio distal del colon transverso hasta la membrana cloacal (véanse figs. [illegible] y 12-12). Los derivados del intestino posterior, irrigados por la arteria mesentérica inferior, son la porción distal del colon transverso, el colon descendente, el colon sigmoide, el recto, la porción alta del conducto anal y parte del sistema urogenital.

El colon descendente se vuelve retroperitoneal cuando su mesenterio desaparece al fusionarse con el peritoneo de la pared abdominal posterior ([illegible]).

En el embrión de unas seis semanas de desarrollo, la porción caudal del intestino posterior o cloaca está en comunicación con la alantoides por su pared ventral (fig. 12-14, véase también fig. 12-12 A), y con los conductos mesonéfricos (de Wolff) por ambos lados. Esta dilatación cloacal se va dividiendo en dos cámaras, debido a la proliferación celular de un tabique mesodérmico o tabique urorectal, que se desarrolla entre la alantoides y el intestino posterior (véase fig. 12-12 B y [illegible]). Este tabique crece hacia la membrana cloacal y produce pliegues en las paredes laterales de la cloaca que, al fusionarse, terminan por dividirla en dos partes, hacia el dorso, el [illegible]

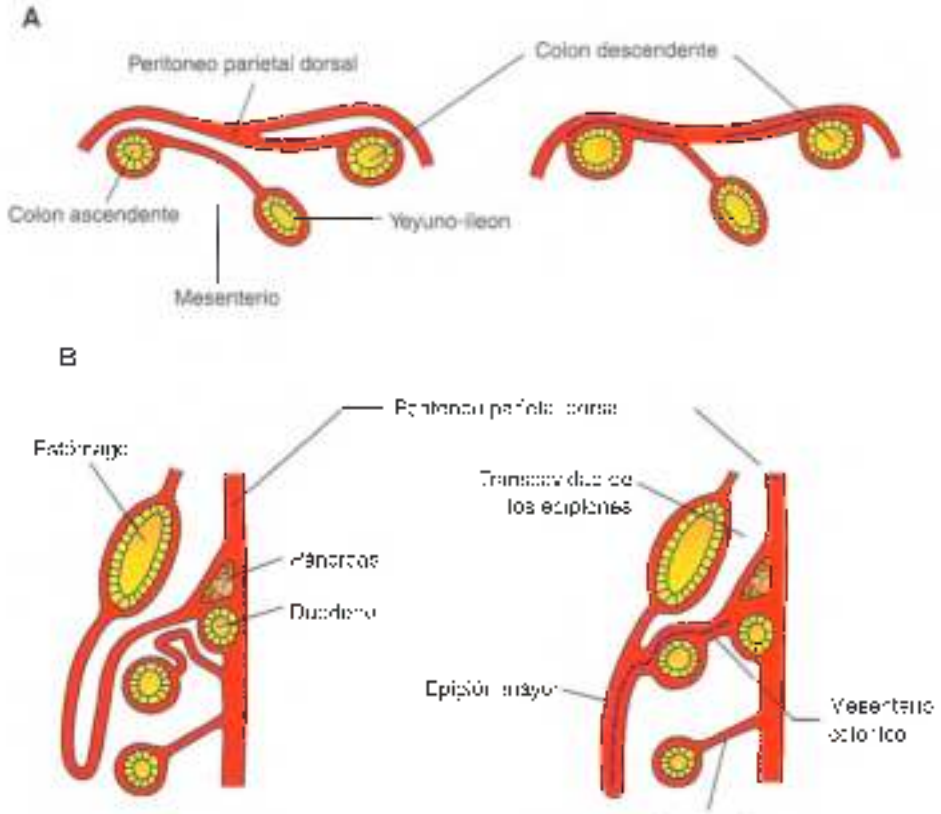

Fig. 12-13. Cortes transversales (A) y sagital (B) que muestran el desarrollo del peritoneo y su relación con el intestino. A. Vista superior. B. Vista lateral izquierda.

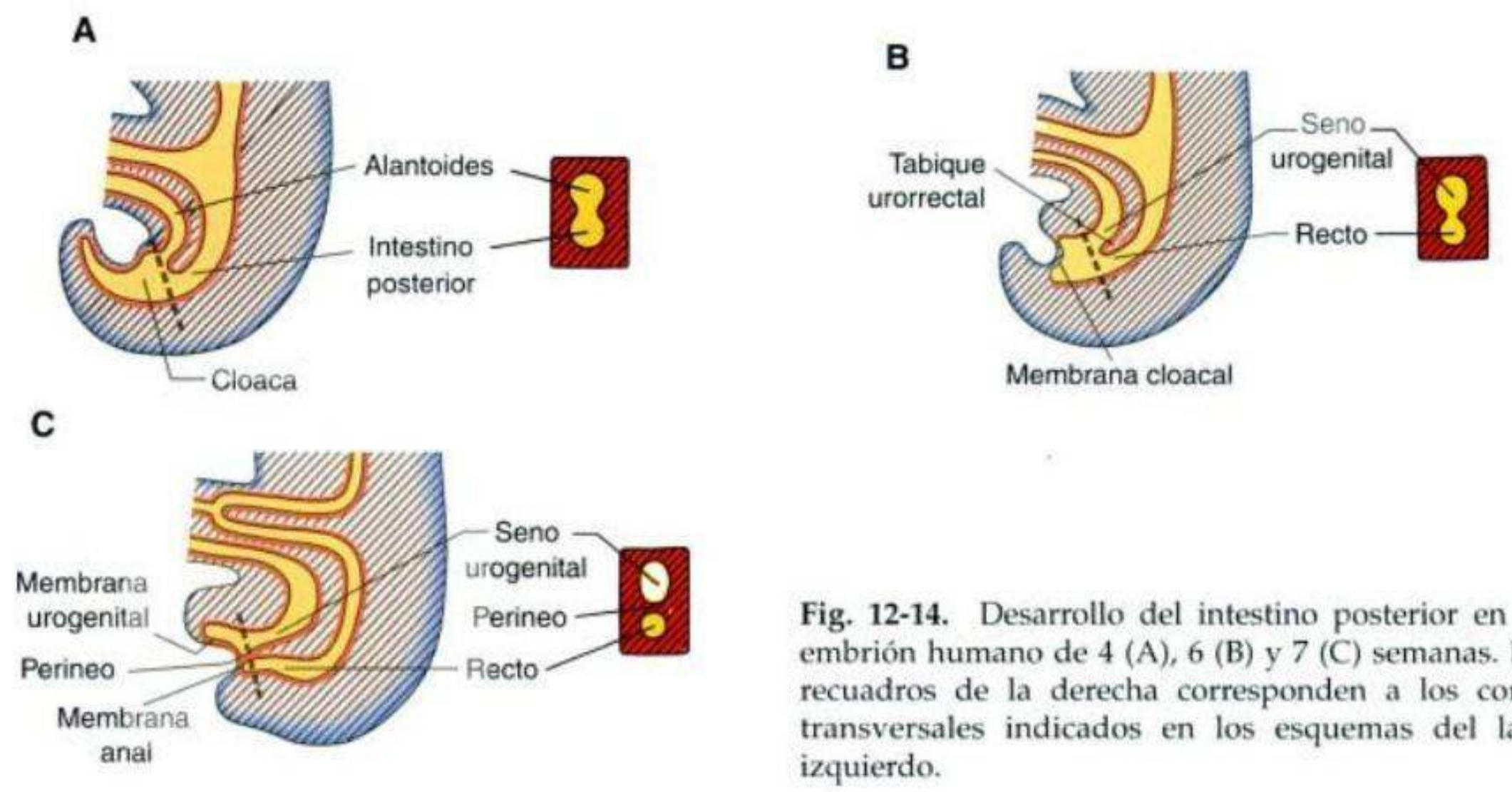

Fig. 12-14. Desarrollo del intestino posterior en un embrión humano de 4 (A), 6 (B) y 7 (C) semanas. Los recuadros de la derecha corresponden a los cortes transversales indicados en los esquemas del lado izquierdo.

el conducto anal superior, y en sentido ventral, el seno urogenital (fig. 12-14 C). La membrana cloacal, formada por el endodermo intestinal y el ectodermo superficial, se fusiona con el tabique urorrectal, y queda dividida en membrana anal (dorsal) y membrana urogenital (ventral). La zona de fusión corresponde a la región perineal (véase fig. 12-14 C).

Las proliferaciones mesodérmicas alrededor de la membrana anal retraen y excavan el ectodermo superficial y forman el proctodeo o depresión anal. La membrana anal desaparece al final de la séptima semana y se establece el conducto anal, que comunica el intestino posterior con la cavidad amniótica. Los dos tercios proximales del conducto anal derivan de la cloaca y el tercio distal se desarrolla a partir de la depresión anal. La zona de unión de ambos segmentos corresponde a la línea pectinada a nivel de las válvulas anales y en ella se produce la unión del epitelio plano estratificado correspondiente al ectodermo anal, con el epitelio cilíndrico simple derivado del endodermo intestinal.

Sistema digestivo

Mirta A. Valentich, María Elsa Gómez de Ferraris y Martín E. Fernández Zapico

Estructura, funciones y regulación de sus actividades

El **sistema digestivo** está formado por un conjunto de órganos que se encargan del ***ingreso*** y ***procesamiento temprano*** de los alimentos, la ***digestión*** mediante la secreción de líquidos con elevada carga de enzimas, la ***absorción*** de nutrientes y, finalmente, la ***excreción*** de residuos. Los productos de la digestión son absorbidos y transportados por la sangre para ser utilizados por las células del organismo. Además de las funciones de digestión, absorción y secreción, el sistema digestivo despliega funciones endocrinas y es una barrera defensiva como parte del sistema inmunitario.

Los órganos del sistema digestivo se distribuyen en un sistema tubular (**boca**, **faringe**, **esófago**, **estómago**, **intestino delgado**, **intestino grueso**, **recto** y **ano**) y un sistema glandular principal (**glándulas salivales**, **hígado** y **páncreas**, con un órgano de almacenamiento y concentración de bilis, la **vesícula biliar** (fig. 12-15).

El tubo digestivo: sistema de ingreso, absorción, tránsito y eliminación

Boca

La **boca** o **cavidad bucal**, limitada por los labios y las mejillas, se continúa hacia atrás con la faringe, estructura tubular que conecta con el esófago. Los **labios** son pliegues cutaneomusculares con una zona central de tejido muscular esquelético rodeado por

Copyrighted material

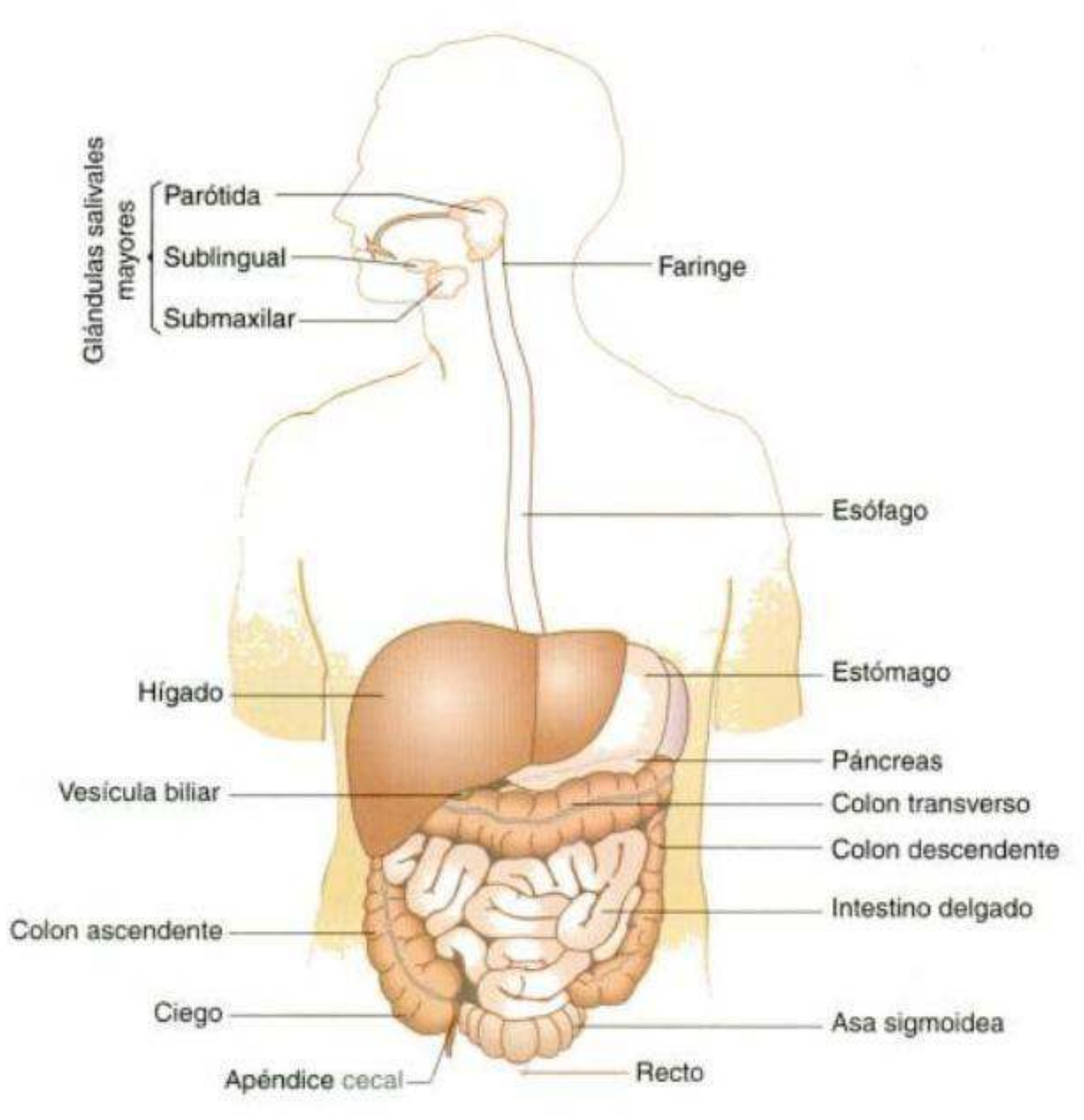

Fig. 12-15. Estructura general del sistema digestivo.

tejido conjuntivo fibroelástico. La superficie exterior está cubierta por la piel (con folículos pilosos, glándulas sebáceas y sudoríparas) y en su borde libre la epidermis es delgada y muy vascularizada, lo que otorga el color rosado característico, mientras que la superficie interna está revestida por la **mucosa bucal**. La cavidad bucal está delimitada por la **bóveda palatina** hacia arriba y por el **piso de la boca** donde se inserta la **lengua** hacia abajo y contiene los arcos dentarios superiores e inferiores con los **dientes**.

Si bien la cavidad bucal está tapizada por una mucosa con epitelio plano estratificado no queratinizado, la encía y el paladar duro, por su gran actividad mecánica, poseen un epitelio paraqueratinizado o queratinizado. Las células de este epitelio se exfolian en forma permanente (propiedad característica de los epitelios estratificados) y es en estas células donde se pueden realizar estudios cromosómicos (véase cap. 2). La citología bucal también se aplica para el diagnóstico de distintas patologías bucales (leucoplasias, líquenes, cáncer, etc.) (recuadro 12-2).

La humedad de la mucosa bucal se mantiene por acción de la **saliva**, producida y segregada por las glándulas salivales mayores y menores. En la pared de la región profunda de la boca (**orofaringe**), encontramos el **anillo amigdalino** o **linfático de Waldeyer**, formado por cúmulos de linfocitos que actúan como primera línea de protección de los microbios que tienen a la boca como puerta de entrada.

Lengua

La lengua está cubierta por una mucosa especializada y su cuerpo posee haces de fibras musculares estriadas dispuestas en tres planos (anteroposterior, vertical y transversal), separados por tabiques conectivos que se continúan con la lámina propia de la mucosa. La submucosa sólo se encuentra en la superficie ventral de la lengua (fig. 12-16).

En la superficie dorsal hay cuatro variedades de proyecciones de la mucosa: **papilas filiformes, papilas fungiformes, papilas foliadas** y **papilas caliciformes** (cuadro 12-1 y figs. 12-16 y 12-17). Entre las células del epitelio de revestimiento de las papilas fungiformes, foliadas y caliciformes se localizan los **corpúsculos gustativos**.

Corpúsculos gustativos

Son estructuras ubicadas en el epitelio plano estratificado papilar (véanse cuadro 12-1; figs. 12-16 y 12-

Copyrighted material

17) que contienen receptores para los sabores básicos: salado, dulce, ácido, amargo y *umami*; este último es un sabor producido por alimentos ricos en proteínas descubierto en 1908 en la gastronomía japonesa (recuadro 12-3). El epitelio se interrumpe por encima del corpúsculo gustativo y deja un orificio (poro gustativo) (véanse más detalles sobre estructura y función de los corpúsculos gustativos en el cap. 11).

Dientes

Durante el desarrollo del diente (**histogénesis, odontogénesis**) ocurren interacciones morfogenéticas entre el ectodermo que cubre el proceso facial y el mesénquima subyacente que inducen la diferenciación de varios tipos celulares. A partir del ectodermo se genera el **órgano del esmalte** que da origen a los **ameloblastos** que sintetizan el **esmalte**. Y desde el **ectomesénquima** (derivado de las células de cresta neural) se forma, por una parte, la **papila dental**, que desarrolla los **odontoblastos** que elaboran la **dentina** y el **complejo dentinopulpar**, y por otra parte, el **saco dentario**, que forma el **cemento**, el ligamento periodontal y el hueso alveolar (véase fig. 12-9).

Los seres humanos, como la mayoría de los mamíferos, poseen dos tipos de denticiones, la dentición primaria o temporaria y la permanente o definitiva (cuadro 12-2). En un diente permanente se reconoce una **corona** recubierta por **esmalte** (único tejido del diente clínicamente visible), que se extiende por encima del reborde de la encía, y por una **raíz** envuelta por **cemento** que está alojada en una cavidad ósea o **alvéolo dentario** del hueso maxilar. El esmalte (corona) y el cemento (raíz) están recubiertos hacia el interior por la **dentina**, que a su vez delimita la cavidad central de la raíz o **cámara pulpar**. Esta cavidad aloja el único tejido blando del diente, la **pulpa dentaria**, y se continúa hacia el extremo por el **conducto dentario** o radicular (figs. 12-9, 12-18 y 12-19)

Recuadro 12-2
Citología exfoliativa y alteraciones cromosómicas

Correlación médico-biológica

Si bien existen metodologías más avanzadas, como se vio en el capítulo 2, la citología exfoliativa de las células epiteliales del revestimiento bucal es la base de un simple procedimiento (extendidos o frotis celulares) para el examen de la cromatina sexual (Nagamori, 1989) y que hoy sigue siendo de utilidad si no se dispone de otras técnicas más modernas. También se utiliza para estudios genéticos en tumores; por ejemplo, para determinar el incremento de aberraciones cromosómicas numéricas de los cromosomas X y 11 en el carcinoma celular escamoso de cabeza y cuello, que se correlaciona con un mal pronóstico de esta enfermedad (Xie y cols., 2006).

Dentina

La dentina está formada por tejido conjuntivo mineralizado que, al igual que el hueso, posee una matriz orgánica rica en colágeno tipo I, proteoglucanos y glucosaminoglucanos y un componente inorgánico organizado en cristales de hidroxiapatita. La dentina contiene los túbulos o **conductos dentinarios**, que la atraviesan desde la cámara pulpar hacia la periferia, lo cual la hace vulnerable a los microorganismos de la caries. Algunos conductos están ocupados por prolongaciones de los odonto-

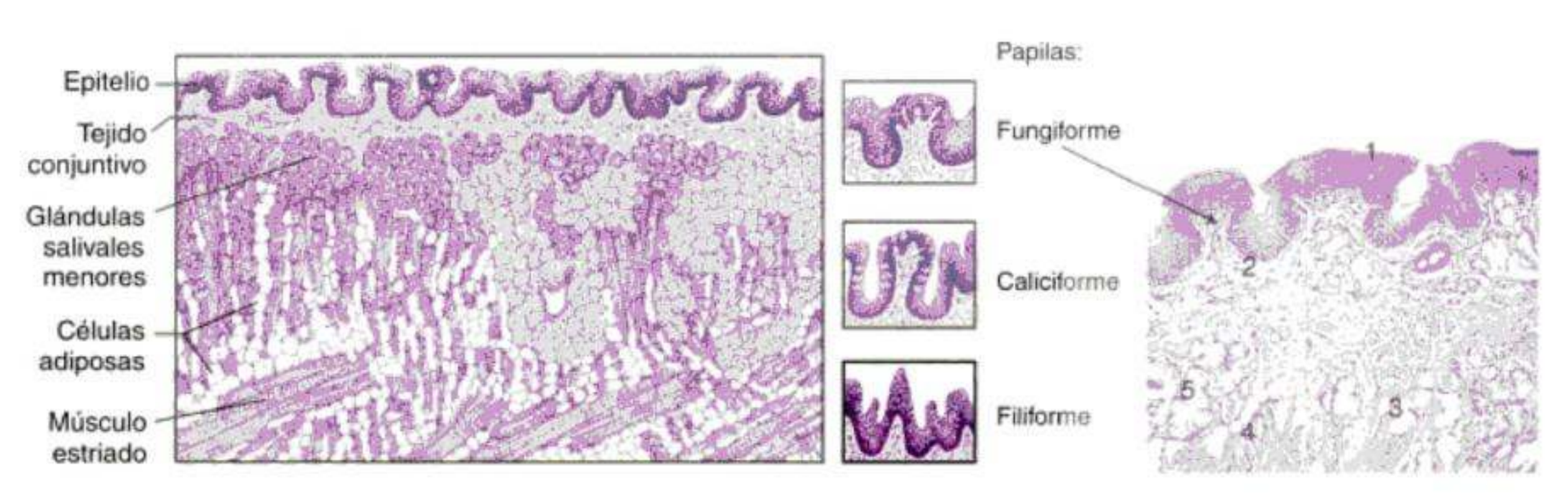

Fig. 12-16. Lengua: diagrama (izquierda) y corte histológico (derecha) coloreado con HE, 100×. Nótese la superficie dorsal recubierta con epitelio plano estratificado (*1*) con papilas (*flecha*). El cuerpo de la lengua posee tejido conjuntivo (*2*), músculo estriado (*4*), células adiposas (*3*) y glándulas linguales, salivales menores (*5*).

Copyrighted material

Cuadro 12-1. ***Papilas linguales***

Papilas	*Características*
Filiformes	Son proyecciones de la mucosa de forma cónica, con epitelio cornificado y con un eje escaso de lámina propia y carecen de papilas secundarias y corpúsculos gustativos. Son muy numerosas, se ordenan en hileras paralelas a los brazos de la V lingual y le otorgan a la lengua el aspecto aterciopelado.
Fungiformes	Se encuentran en cara anterior con respecto a la superficie lingual y tienen un color rojizo muy característico por estar muy vascularizadas. Están formadas por una porción superior semejante a la cabeza de un hongo que se une a un ancho pedículo con el cual se continúa con la mucosa. En la superficie libre pueden contener corpúsculos gustativos intraepiteliales.
Caliciformes	Son las más grandes y están situadas sobre la V lingual, rodeadas por un surco profundo o circunvalador. En el epitelio del surco y la superficie lateral de las papilas se encuentran los corpúsculos gustativos. En el fondo del surco de las papilas caliciformes desembocan los conductos de glándulas linguales serosas (salivales menores) de von Ebner.
Foliadas	Se localizan en la región lateral posterior dispuestas en forma de pliegues perpendiculares al borde de la lengua y son ricas en corpúsculos gustativos. Están poco desarrolladas en el hombre, salvo en el recién nacido, ya que facilitan la succión.

blastos unicados en su superficie interna, mientras que otros están llenos de líquido extracelular de la sustancia fundamental primaria, que cumple un papel importante en la sensibilidad dentinaria, ya que sus movimientos presionan terminaciones nerviosas de la pulpa y se inicia el dolor. Entre la dentina y la pulpa hay relaciones estructurales y funcionales estrechas que fundamentan el concepto de complejo dentinopulpar. Esta zona es de un metabolismo muy activo, lo que permite la formación de dentina durante toda la vida del diente y puede repararse cuando sufre un daño. En la zona adyacente a los odontoblastos pulpares, la dentina no calcificada recibe el nombre de predentina.

Recuadro 12-3
Receptores del gusto

Aportes básicos

Recientemente se han identificado en las células sensoriales de los corpúsculos gustativos los receptores que desencadenan cascadas de señales para la captación gustativa. Los canales iónicos parecen mediar la detección del gusto salado y agrio. Las sensaciones dulce, *umami* y amargo son iniciadas por la interacción de las moléculas sápidas con los receptores T1Rs y T2Rs asociados con la proteína-G de la membrana celular (Lugaz, 2006) (véase cap. 11).

Pulpa dentaria

La pulpa dentaria es un tejido conjuntivo laxo que ocupa la cavidad pulpar, constituido por diversos tipos celulares; su principal población son los fibroblastos localizados en la periferia sobre la dentina, y por dentro un rico plexo nervioso responsable de la sensibilidad del diente frente a una agresión (caries, traumas o abrasiones). La pulpa posee abundantes vasos sanguíneos y linfáticos, que junto con filetes nerviosos forman el paquete vasculonervioso que atraviesa el conducto radicular.

Cemento

El cemento cubre la dentina en su porción radicular, formado por tejido conjuntivo mineralizado y vasos sanguíneos. Presenta una zona acelular próxima a la corona, mientras que es celular desde la porción media hacia el extremo terminal. Contiene **cementocitos**, células con numerosas prolongaciones alojadas en cavidades que aseguran el intercambio de la matriz orgánica. El cemento se asocia con el ligamento periodontal, de tejido conjuntivo fibroso que fija la raíz del diente al hueso del alvéolo.

Cuadro 12-2. *Dentición*

Dentición	*Edad*	*Piezas dentarias*
Primera dentición	Desde los 6-7 meses hasta los 4 años	20 dientes primarios o deciduos; 10 en cada maxilar: 2 incisivos centrales, 2 incisivos laterales, 2 caninos y 4 molares
Dentición permanente	Desde los 6-7 años hasta los 15 años	32 dientes permanentes, con 12 nuevas piezas: dos premolares y un tercer molar por hemiarcada o sea un total de seis por arcada

[illegible]. Las fibras colágenas de este ligamento pene-[illegible], por un lado, en el cemento (fibras perforantes) y por otro, se fijan al alvéolo (fibras de Sharpey), sujetando al diente en su alvéolo y resistiendo las fuerzas masticatorias. Las tres estructuras, cemento, ligamento periodontal y hueso alveolar, reciben el nombre de *periodoncio de inserción*. Por otra parte, la encía es parte de la mucosa bucal, que cubre la región alveolar de los maxilares rodeando el cuello de los dientes y formando el *periodoncio de protección*.

Esmalte

Es el único tejido mineralizado del diente de naturaleza ectodérmica y posee una extraordinaria dureza, por lo cual resulta de utilidad en medicina forense. Está formado fundamentalmente por cristales de hidroxiapatita y un escaso componente orgánico. Es el producto de secreción de los ameloblastos, células que mueren por apoptosis cuando el esmalte alcanza su desarrollo total, por lo cual el esmalte no se puede renovar. El escaso componente

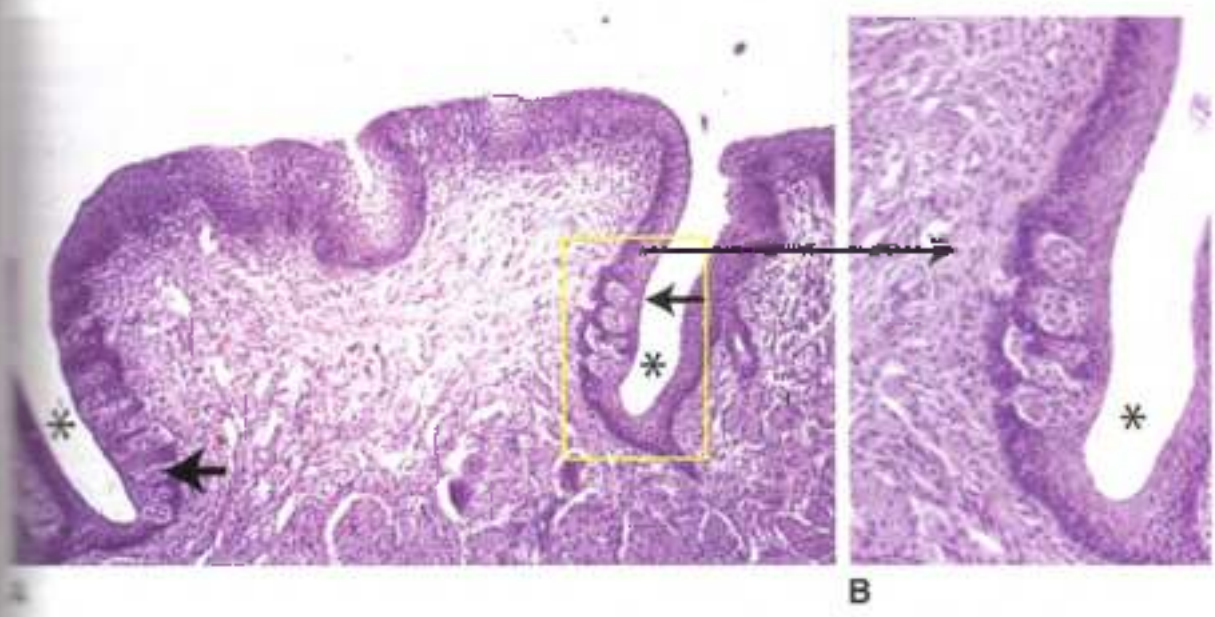

Fig. 12-17. Papila caliciforme en un corte histológico de lengua a menor (A) y mayor (B) aumentos. Se observa el surco convertido que rodea a papila (*), el epitelio plano estratificado del revestimiento lateral de la papila que contiene los corpúsculos gustativos (*flechas*) (HE A, 100×, B, 400×).

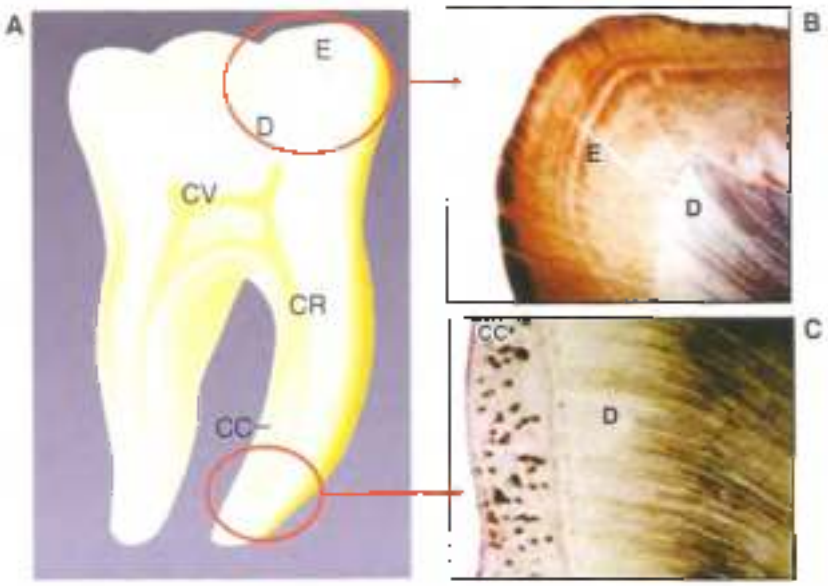

Fig. 12-18. A. Macroscopía de un molar adulto. B y C. Microfotografías de preparaciones por desgaste. 25×. Esmalte (E) y dentina (D). Cavidad pulpar (CV) y conducto radicular (CR). Cemento celular (CC).

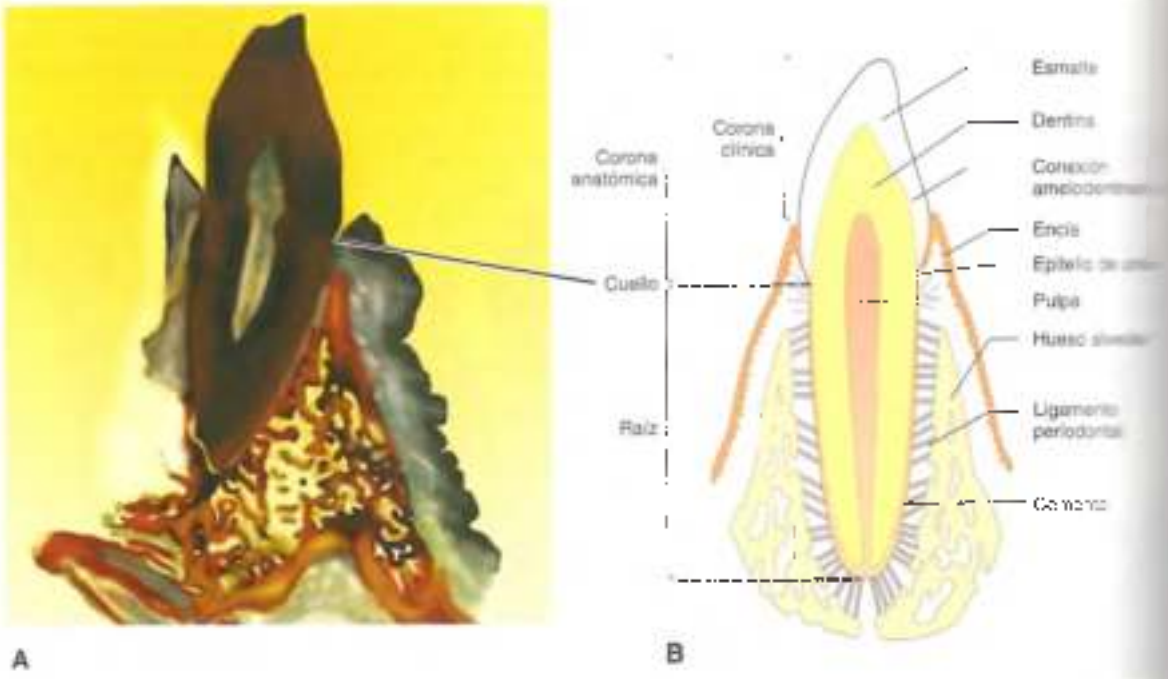

Fig. 12-19. A. Diente con los tejidos periodontales. Técnica por descalcificación y coloración con tricrómico de Masson. El esmalte no se observa por la descalcificación. 5×. B. Esquema de diente.

Cuadro 12-3. ***Amígdalas***

Amígdalas	*Ubicación*	*Componente*	*Criptas*	*Epitelio*
Palatinas	A ambos lados del istmo de las fauces	Cúmulos o nódulos linfoideos ubicados por debajo de la mucosa	(+)	Plano estratificado que las recubre a modo de cápsula
Faríngeas	En el techo y en la pared posterior de la nasofaringe		(-)	Seudoestratificado con cilios y células caliciformes
Lingual	Situada por encima de la V lingual formando parte de la raíz de la lengua		(+)	Plano estratificado

dentina está compuesto de proteínas no colágenas (glucoproteínas unidas a los cristales, que conforman unidades estructurales llamadas *prismas del esmalte*. El diferente grado de mineralización y el cambio de recorrido de los prismas dan lugar a estructuras microscópicas secundarias como las *líneas de Retzius*, bandas poco calcificadas de color marrón oscuro (fig. 12-18, B y C). La unión del esmalte con la dentina, evidente por su distinto origen embrionario, representa la asociación entre dos tejidos con diferente grado de mineralización.

Amígdalas

La cavidad bucal está separada de la faringe por el espacio yugular, la **orofaringe** o *istmo de las fauces*. Esta zona posee un abundante tejido linfático (amígdalas) asociado con mucosas (MALT) que, a diferencia de los ganglios linfáticos, no tienen senos linfáticos (véase cap. 8). Su tejido linfoideo es productor de linfocitos y forma el *anillo linfático de Waldeyer*. Encontramos amígdalas en las regiones palatina, faríngea y lingual (cuadro 12-3).

Glándulas salivales

Las glándulas salivales sintetizan y segregan la saliva en forma continua para mantener la humedad de la mucosa y producen el 70% de las mucinas salivales, mezcla de glucoconjugados que cumplen funciones lubricantes, además de antisépticas y digestivas iniciales de ciertos azúcares. Esta actividad es desarrollada por grupos glandulares ubicados fuera de la boca que conducen su secreción a lo largo de conductos hacia la cavidad bucal. Las glándulas salivales mayores (parótidas, submaxilares, sublinguales), y por pequeños grupos glandulares dispersos en el corion de la mucosa bucal, las glándulas salivales menores. Estas últimas, según su localización, se denominan labiales (superficie interna de los labios), genianas (submucosa de las mejillas), palatinas (submucosa del paladar duro y blando), amigdalinas (mucosa de amígdalas palatinas y faríngeas) y linguales (entre los haces musculares de la lengua) (cuadro 12-4).

Las glándulas salivales mayores son tubuloacinosas complejas y están envueltas por una cápsula de TC denso con tabiques hacia el interior que dividen el parénquima en lóbulos y lobulillos de límites poco definidos (véase cuadro 12-4). Por los tabiques conjuntivos corren los conductos interlobulillares, vasos sanguíneos y linfáticos y nervios simpáticos y parasimpáticos que controlan la función glandular. Entre la membrana basal y las células secretoras de las glándulas salivales, y entre los conductos intercalares, se encuentran células mioepiteliales con prolongaciones en forma de cesta y un sistema de actina/miosina muy desarrollado, especialmente en el polo basal. Su contracción contribuye al desplazamiento de la secreción hacia los conductos.

El parénquima de las glándulas salivales mayores y menores está formado por ácinos o adenómeros serosos, mucosos o mixtos, según el tipo de secreción (fig. 12-20) y vierten su secreción en la cavidad bucal por medio de un sistema de conductos excretores (véase cuadro 12-4). La estroma está formada por una malla de fibras reticulares que envuelven al parénquima glandular.

Ácinos serosos

Sintetizan y segregan un líquido seroso semejante al suero, que contiene enzimas. La base de sus células se asienta sobre una delgada membrana basal y los vértices se unen en la zona apical mediante *uniones ocluidas* y dejan una pequeña luz en el centro del ácino que da inicio al conducto

Cuadro 12-4. *Glándulas salivales. Principales características anatomohistofisiológicas**

Glándulas salivales mayores	*Glándulas parótidas*	*Glándulas submaxilares*	*Glándulas sublinguales*
Localización	Fosa parotídea (detrás conducto auditivo externo)	Región submandibular, próximo al ángulo de la mandíbula	Región anterior del piso de la boca, próximo al frenillo lingual
Tamaño y peso	Grande y alrededor 25 a 30 g	Intermedio, 5 a 15 g	Pequeña y ligera 3 g
Secreción	Serosa pura	Mixta (seromucosa)	Mixta (mucoserosa)
Ácinos	Serosos puros	Serosos y mixtos, con predominio seroso	Mucosos y mixtos, con predominio mucoso
Conductos intercalares	Largos y delgados	Cortos	Muy poco desarrollados
Conducto estriado	Bien desarrollados	Más largos que en la parótida	Muy cortos, con pocas estriaciones
Conducto principal	Parotídeo (de Stenon)	Submaxilar (de Wharton)	de Bartholin (y varios conductos menores)
Cápsula	Bien definida	Bien definida	Muy delgada, poco definida
Células adiposas	Abundantes adipocitos	Numerosos adipocitos (pero en menor proporción que en la parótida)	Ausencia de adipocitos

*Gómez de Ferraris y Campos-Muñoz, 2002.

intercelular. Los límites intercelulares son poco visibles y las células tienen un núcleo redondeado, con cromatina laxa y nucleolo prominente, citoplasma basal intensamente basófilo y la porción apical con aparato de Golgi, y gránulos secretores de cimógeno (fig. 12-20; véase también fig. 12-20). La glándula parótida es de tipo seroso puro, como también la glándula salival lingual de von Ebner.

Ácinos mucosos

Segregan un líquido viscoso, rico en glucoproteínas. Su citoplasma se tiñe poco con hema oxilina/eosina, aunque es PAS+ por su contenido de glucoproteínas. El núcleo generalmente está desplazado hacia la base y presenta cromatina condensada. Los límites intercelulares, así como la luz, son fácilmente visibles (figs. 12-22 y 12-23).

Ácinos mixtos

Están constituidos por ácinos mucosos con un casquete o **semiluna** serosa. La secreción de las células serosas se vuelca en conductos secretores intercalares que terminan en fondos de saco cercanos a la membrana basal y conducen la secreción a la luz entre las células del ácino mucoso (véase fig. 12-22). Las glándulas submaxilares son mixtas con predominio seroso, mientras que las sublinguales son mixtas con predominio mucoso.

Conductos

Los ácinos glandulares desembocan en los **conductos intercalares** (véase fig. 12-21), de epitelio plano simple a cúbico bajo, particularmente ricos en aminopeptidasas. La confluencia de estos conductos dentro de los lobulillos forman los **conductos intralobulillares** (véase fig. 12-21), con epitelio cúbico simple, llamados también **conductos estriados** por el aspecto que le confiere el elevado número de mitocondrias filamentosas. Estas se orientan en forma perpendicular a la membrana basal y están compartimientos formados por repliegues de la membrana plasmática del dominio basal. Tambien se denominan **conductos secretoexcretores** porque realizan un activo intercambio de electrolitos y agua con el contenido luminal. Estos conductos unen para formar los conductos interlobulillares

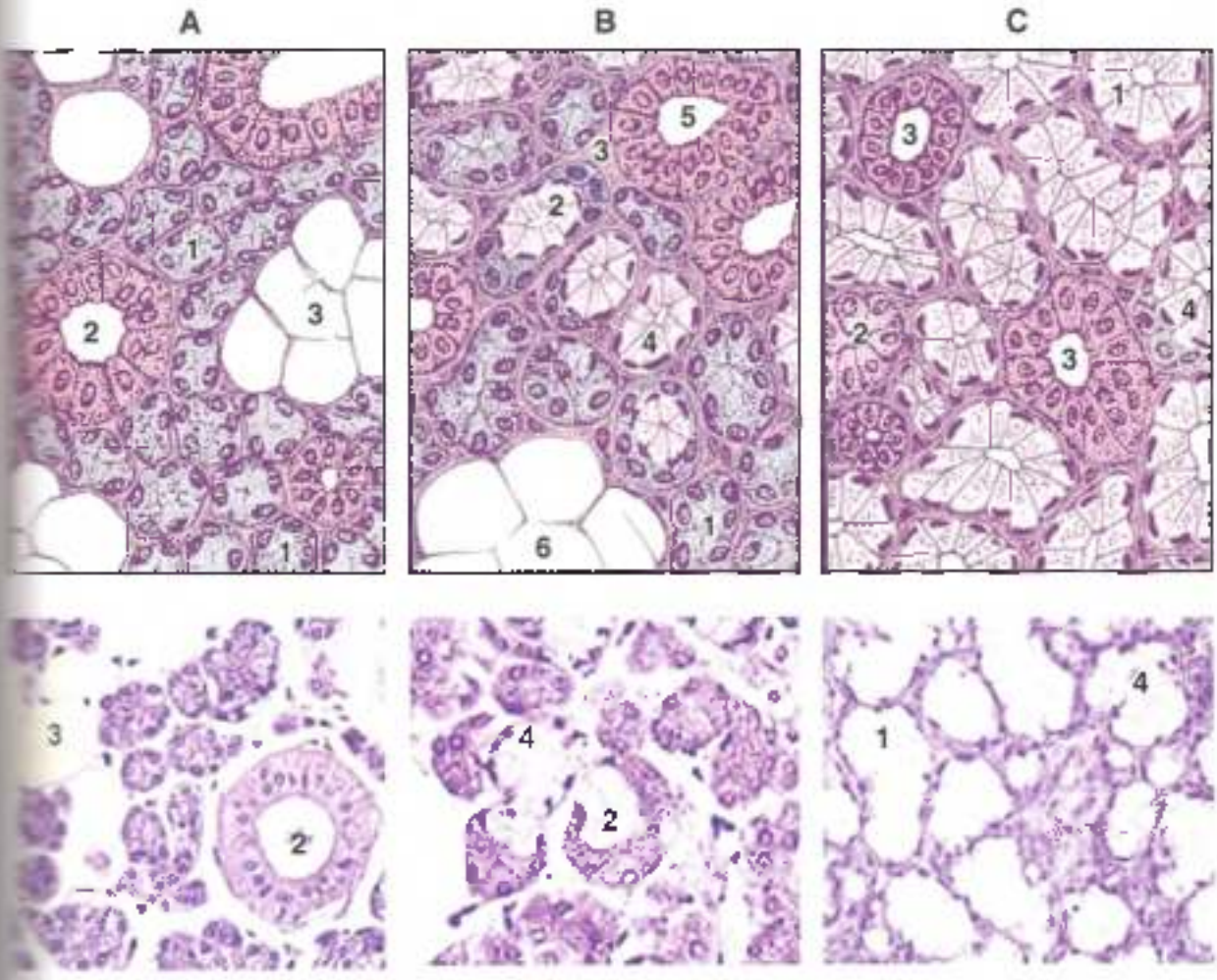

12-20. Esquemas (arriba) y preparaciones histológicas (abajo) de glándulas salivales mayores teñidas con HE. Se observa en la glándula parótida (A) con acino seroso (1), conducto estriado (2) y células adiposas (3); la glándula submaxilar (B) con acino seroso (1), acino mixto (2), acino mucoso (4) y conducto estriado (5) y la glándula sublingual (C) con acino mucoso (1), acino seroso (2), acino mixto (4) y conducto estriado (3).

epitelio cilíndrico seudoestratificado rodeados del tejido conjuntivo denso del tabique capsular, para llegar finalmente al conducto excretor mayor epitelio plano estratificado que desemboca en la cavidad bucal.

La saliva

La saliva es un fluido biológico incoloro producido por la mezcla de secreciones de las diferentes glándulas salivales. La producción diaria de saliva es de alrededor de 1 litro, con ciclos diarios de síntesis, almacenamiento y liberación condicionados por los hábitos de alimentación y por la actividad del sistema nervioso autónomo. Los componentes y las funciones de la saliva son numerosos y con frecuencia reflejan las alteraciones en los mecanismos de regulación secretora, así como la estructura y la función de las glándulas salivales en distintas condiciones patológicas (cuadro 12-5 y recuadros 12-1 y 12-5).

Faringe

La faringe representa la encrucijada entre los sistemas respiratorio y digestivo. Comprende tres por-

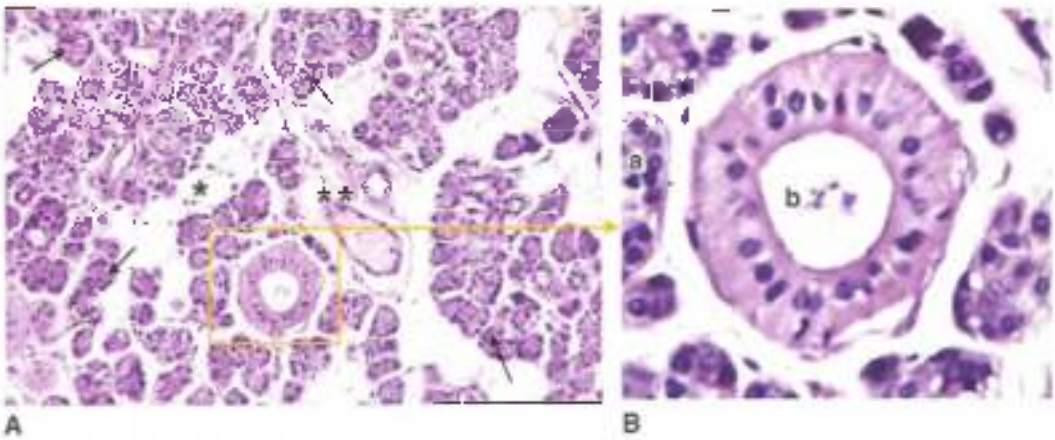

Fig. 12-21. Glándula parótida. Sólo se observan ácinos de tipo seroso (flechas), escasas células adiposas (*), vasos gruesos (**) y en el recuadro, nótese la diferencia de tamaño entre el conducto intercalar (a) y excretor (b).

ciones: nasofaringe, orofaringe y laringofaringe, con sus particulares estructuras histológicas. La nasofaringe se asemeja al tracto respiratorio, mientras que los otros segmentos se organizan de un modo similar a los órganos digestivos. La faringe no tiene muscular de la mucosa, está reemplazada por una densa lámina elástica, y sólo en parte presenta una submucosa, en tanto que en el resto la mucosa está en contacto con la pared muscular. Ésta se compone de las capas longitudinal interna y oblicua o circular externa de fibras musculares estriadas. La faringe se comunica con el oído medio mediante la trompa de **Eustaquio**, lo cual facilita la expansión de los procesos inflamatorios (anginas y otitis), especialmente en los niños.

Esófago

En el consultorio externo de un hospital se atiende un paciente de 54 años, de origen asiático, antecedentes de tabaquismo y alcoholismo, refiere una dificultad creciente para la deglución de sólidos y semisólidos, de dos meses de evolución. Ante la sospecha de un ***carcinoma de esófago*** *se solicitan estudios radiológicos complementarios y una biopsia, que no logran confirmar el diagnóstico.*

El esófago es un órgano tubular de unos 25 cm de longitud, extendido entre la faringe y el estómago en la porción posterior del tórax; luego de atravesar el diafragma, avanza unos pocos centímetros

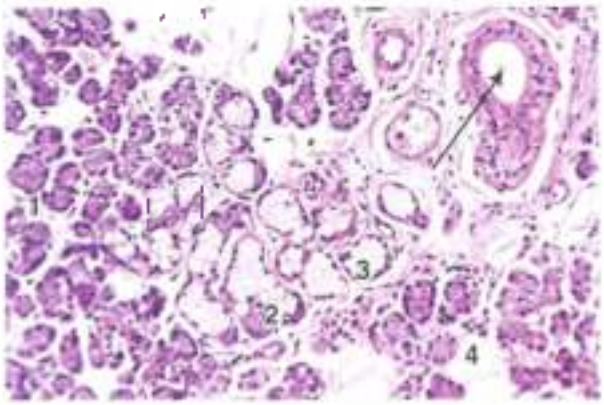

Fig. 12-22. Glándula submaxilar. Se observan ácinos serosos (1), mixtos (2) y mucosos (3), y células adiposas (4) conducto secretor excretor (flecha) HE, 250x.

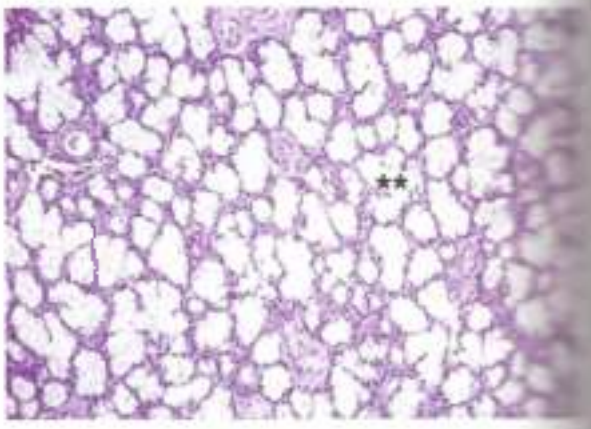

Fig. 12-23. Glándula sublingual. Claramente se observa predominio de ácinos mucosos (**). HE 700x.

Cuadro 12-5. *Componentes y funciones de la saliva*

Componente inorgánico	Es un ultrafiltrado plasmático isotónico que contiene electrolitos, que incluyen Na^+, Cl^-, CO_3^{2-}, Ca^{2+} y fosfatos. El componente inorgánico es importante para mantener el pH bucal y la integridad mineral del diente
Componente orgánico	Es muy abundante en proteínas, en su mayor parte glucoproteínas. Además contiene glícidos, algunos lípidos, células epiteliales, leucocitos y flora microbiana
Funciones	Disuelve las sustancias sápidas para ser degustadas Humedece y lubrica el alimento que se va a deglutir Inicia la digestión de polisacáridos como la degradación del almidón y el glucógeno a maltosa y otros fragmentos mayores mediante enzimas como la ptialina, una alfa amilasa. La lipasa lingual, proveniente de las glándulas de von Ebner, inicia la digestión de los lípidos de la leche y puede continuarla en el estómago, pero se inactiva por el pH ácido Contiene la inmunoglobulina A, producto de las células plasmáticas del TC, que tiene un papel en la defensa contra las infecciones Posee acción bactericida por su contenido en lisozima Capta hierro por su contenido en lactoferrina que facilita su absorción en otros sitios del aparato digestivo Facilita la absorción de vitamina B12 en el intestino mediante su contenido en la glucoproteína haptocorrina Mantiene el pH bucal, ya que si es ácido resulta perjudicial tanto para los tejidos blandos como para el esmalte y propiciaría su desmineralización (como ocurre en la caries dental)

Recuadro 12-4
Síndrome de Sjögren

Correlación médico biológica

El síndrome de Sjögren es una enfermedad autoinmune que se caracteriza por una disminución del volumen de saliva como consecuencia de una hipofunción de las glándulas salivales (xerostomía). Este defecto es secundario a un infiltrado linfocitario de las glándulas salivales que produce la destrucción del parénquima mediante la inducción de apoptosis en las células acinares, o por interferencia en la activación del receptor muscarínico y la interacción con la estimulo glandular, vías importantes para el mantenimiento apropiado de la función glandular (Fox, 2007).

Recuadro 12-5
La saliva, un líquido biológico que refleja los hábitos alimentarios

Correlación médico biológica

Si bien la saliva contiene pocos lípidos, el perfil de sus ácidos grasos refleja de modo fidedigno, sensible e incruento los hábitos alimentarios de dos grupos de ambos sexos, uno vegetariano y el otro con alimentación mixta, en algunos parámetros nutricionales, como es la ingesta de grasas. Así, se observó que el ácido araquidónico, precursor de eicosanoides relacionados con el proceso inflamatorio, de tromborgénesis y de enfermedades cardiovasculares, disminuyó en forma significativa en los vegetarianos, mientras que se observaron incrementados los lípidos de la familia ω 3 (Actis y colb., 2005).

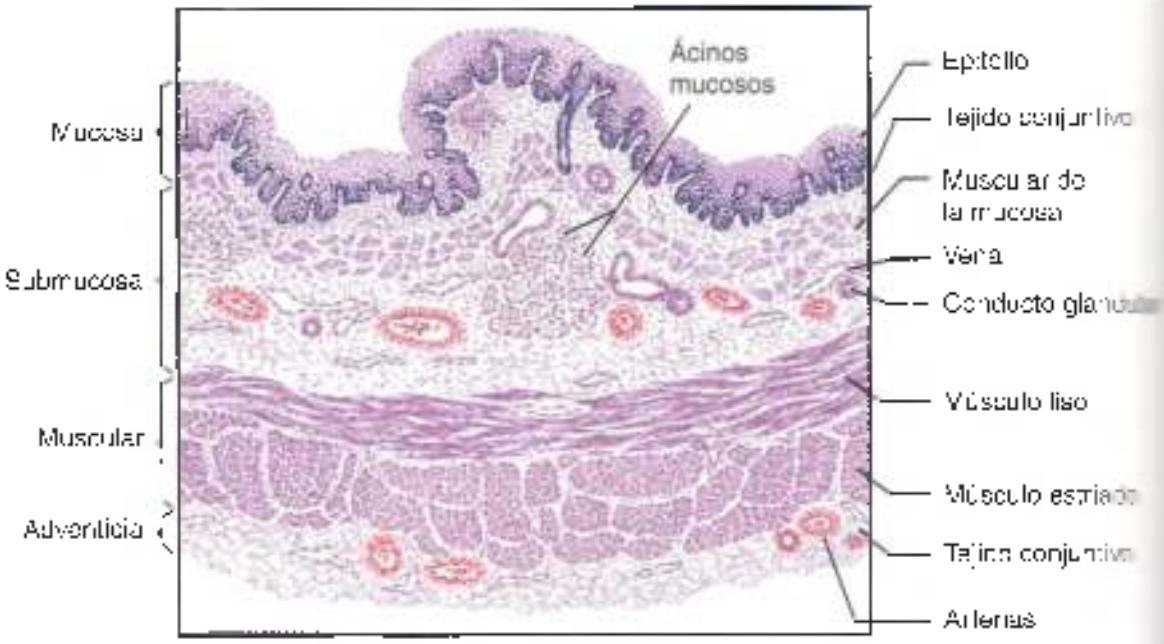

Fig. 12-24. Diagrama de la estructura histológica del esófago, en su tercio medio.

no de la cavidad abdominal. Está constituido por las capas mucosa, submucosa, muscular y adventicia (Figs. 12-24 y 12-25).

Mucosa

La superficie de epitelio plano estratificado con gránulos de queratohialina, sin escamas córneas le confiere a la mucosa un aspecto blanquecino [illegible] a la inspección visual. Entre las células [illegible] hay células linfoideas escaladas (células de Langerhans) con función de presentadoras de antígenos. La lámina propia de tejido conjuntivo [illegible] con pocas fibras colágenas y redes de fibras elásticas, contiene numerosos linfocitos (véase Fig. 12-25). Por zonas, especialmente alrededor de los conductos glandulares, los linfocitos se agrupan para formar nódulos linfáticos. En los extremos superior e inferior del esófago se encuentran glándulas mucosas en la lámina propia. La secreción de esta, a diferencia del moco secretado por glándulas esofágicas de la submucosa, que es ácido, el mucus de esas glándulas cardiales, dada su [illegible] con el estómago, protege de posibles reflujos ácidos. Fuera de la lámina propia se encuentra la muscular de la mucosa formada por fibras musculares lisas orientadas en sentido longitudinal y redes de fibras elásticas originadas en la capa elástica de la faringe. La mucosa esofágica está expuesta a diversos agentes irritantes que generan diversos síntomas (recuadro 12-6).

Fig. 12-25. Esófago. Se observan el epitelio (E), la lámina propia (LP), la muscular de la mucosa (Mm) y la submucosa (Sm) con las glándulas mucosas (flecha).

Submucosa

La submucosa está formada por tejido conjuntivo denso con fibras elásticas y pequeños infiltrados linfocitarios. La muscular de la mucosa y la submucosa

forman pliegues longitudinales que, al deglu- y progresar el bolo alimenticio, se aplanan por la elasticidad del tejido conectivo. En la submucosa numerosas glándulas tubuloacinosas mucosas, distribuidas de manera irregular a lo largo del órgano (véase fig. 12-23).

Muscular externa

La estructura histológica de esta capa cambia a lo largo del esófago (véase fig. 12-24). En el tercio superior está formada por dos capas de músculo estriado, en el tercio medio aparecen fibras musculares lisas y en el inferior sólo se halla músculo liso. La túnica está compuesta de una capa circular interna y una capa longitudinal externa; en la capa externa se agregan haces espirales u oblicuos. En esta capa, como en la capa submucosa, se encuentran plexos nerviosos con neuronas y glía derivados de las células de la cresta neural, que se prolongan a lo largo de todo el tubo digestivo (véase 12-26). En la propia acción celular hay células similares a fibroblastos, las células de intersticiales de Cajal, que actúan como marcapasos de la contractilidad muscular y por ende del tránsito esofágico. Este sis-

Recuadro 12-6
Esofagitis, espasmos, megaesófago y neoplasia esofágica

Correlación médico-biológica

La mucosa esofágica puede modificarse por la acción de diversos factores irritativos, con aparición de esofagitis. Los daños de la mucosa y la submucosa pueden ocasionar procesos cicatriciales que suelen ser causa de perforaciones en la pared del esófago con aparición de síntomas que el médico debe reconocer. En personas nerviosas, los cambios en el equilibrio del sistema autónomo pueden originar contracciones musculares dolorosas (espasmos). En la enfermedad de Chagas, la lesión de los plexos nerviosos puede producir diversos cuadros patológicos, como el megaesófago. Además, el esófago es asiento de neoplasias, fundamentalmente el carcinoma de esófago, un cáncer de muy mal pronóstico que se presenta al inicio de esta sección.

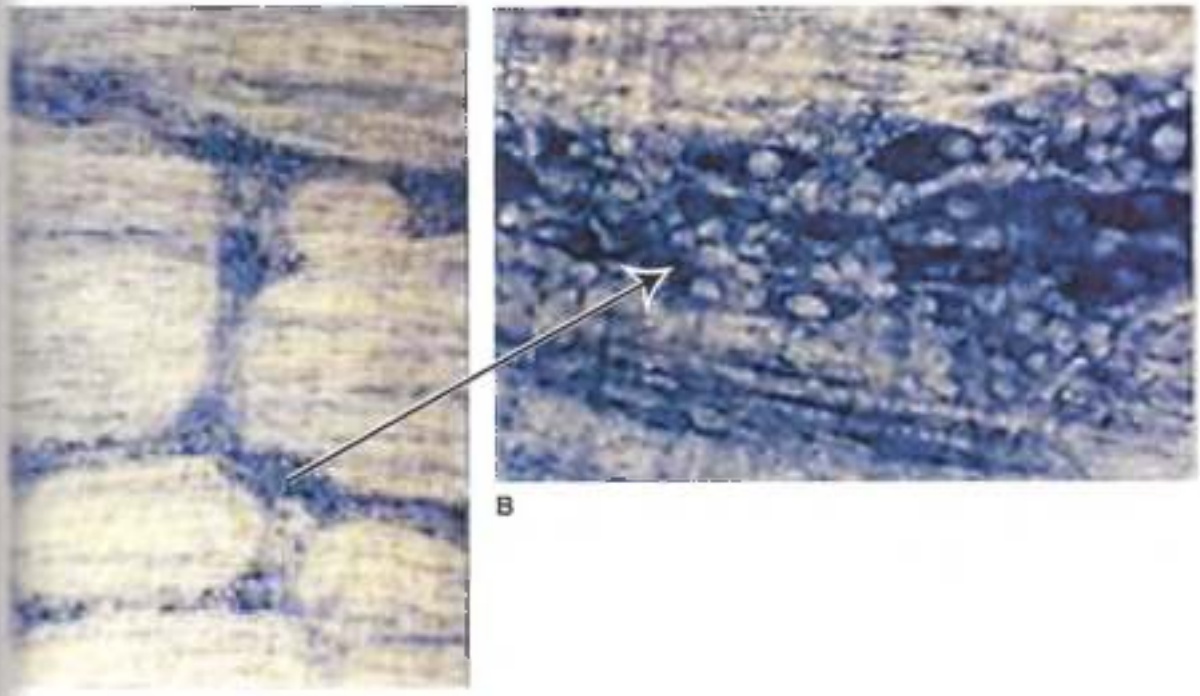

Fig. 12-26. Plexo nervioso intramural. Se muestra el plexo en una preparación de un segmento de colon obtenido por prelaparotomía de la mucosa y serosa, y posterior coloración histoquímica del NADH que detecta la función mitocondrial. A. Colon proximal, aumento. Se observa la imagen del tejido acumulado del plexo nervioso (azul). ×4. B. Colon distal. ×10. Se observan el ganglio formado por neuronas intensamente coloreadas y células gliales. Preparaciones del Dr. Jerzy Hisano, Cátedra de Histología y Embriología, Facultad de Ciencias Médicas, UNR, Rosario, Argentina.

tema nervioso autónomo es el "blanco" de alteraciones producidas por el parásito *Trypanosoma cruzi* en la *enfermedad de Chagas-Mazza*, o de anomalías embrionarias por defecto en la migración de las células de la cresta neural como en la *enfermedad de Hirschprung* y otras *neurocristopatías*.

En la unión faringoesofágica (estinter esofágico superior) y en la unión gastroesofágica (esfínter esofágico inferior), el tejido muscular presenta un estado de semicontracción (esfínteres funcionales), de tal manera que la eficiencia de una zona de alta presión contribuye a prevenir el reflujo del contenido gástrico. Así mismo, existen reflejos que se activan durante el proceso de la deglución y que llevan al cierre de la glotis, a la elevación de la laringe con progresión de los alimentos hacia el esófago, con lo que se inicia una onda peristáltica primaria (contracción metacrónica) que impulsa el bolo alimenticio hacia el estómago. Estos procesos están bajo el control del sistema nervioso autónomo a través de fibras nerviosas procedentes del nervio vago y de los troncos simpáticos cervical y torácico.

Adventicia

La adventicia está formada por tejido conjuntivo laxo, que la relaciona anatómicamente con las estructuras vecinas (fig. 12-21).

Estómago

Un residente de cirugía es requerido en la guardia de su hospital, donde ingresó un hombre de 35 años, ejecutivo de una importante empresa, con antecedentes de intenso y prolongado tabaquismo, que presenta dos hematemesis copiosas (vómito con sangre). Ante la sospecha de una ***úlcera gastroduodenal*** *se le solicitan los estudios complementarios correspondientes que corroboran ese diagnóstico. El ácido clorhídrico que elaboran las células parietales del estómago ha dañado la "barrera" defensiva que posee la mucosa gástrica normal frente a la acidez del jugo gástrico.*

El estómago es una dilatación del tubo digestivo que almacena y prepara los alimentos para su posterior absorción en el intestino. Este proceso se lleva a cabo por la acción mecánica de la contracción muscular y el efecto químico de la secreción de las glándulas gástricas. De este modo, los alimentos, que en su mayor parte son semisólidos, al alcanzar el estómago se convierten en un material semilíquido denominado **quimo**, que luego pasa en pequeñas porciones al duodeno.

El estómago tiene la forma de una gaita, con una abertura en su extremo superior, el cardias, que comunica con el esófago y otra abertura inferior, el piloro, que da entrada al duodeno o primera porción del intestino delgado (fig. 12-27). El fundo es la porción gástrica que sobresale con forma de cúpula por encima de la unión esofagogástrica a la izquierda del cardias. El cuerpo del estómago, que corresponde a la mayor extensión del órgano, se encuentra entre el fundus y la región pilórica, porción estrechada que termina en el píloro. Los gastroenterólogos denominan **región fúndica** al conjunto de fundus y cuerpo gástrico. La pared del estómago presenta las capas características del tubo digestivo: mucosa, submucosa, muscular y serosa (fig. 12-28 A).

Mucosa gástrica

La mucosa es gruesa debido a que aloja numerosas glándulas. La superficie de la mucosa, de color rosado, presenta muchos pliegues longitudinales si el órgano está vacío, debido a la contracción de la muscular de la mucosa. Estos pliegues desaparecen cuando el estómago está lleno. Además, la superficie de la mucosa gástrica presenta abundantes pliegues con aspecto de circunvoluciones limitadas por surcos irregulares. Cada pliegue presenta una o más depresiones que corresponden a invaginaciones de la mucosa, denominadas **foveolas gástricas**, en las que se abren las glándulas gástricas (figs. 12-29 y 12-30; véase también fig. 12-23). En toda su extensión, la mucosa está cubierta por un epitelio cilíndrico simple mucoso, que en el cardias es reemplazado por el epitelio plano estratificado de la mucosa esofágica y en el píloro se confunde con el epitelio intestinal. En un corte histológico coloreado con HE, la porción apical de las células epiteliales aparece pálida, pero con la técnica del PAS la tinción roja intensa por las glucoproteínas acumuladas en la célula (véase fig. 12-29 B), que luego se secretan y forman el moco. Este, desempeña un papel esencial en la lubricación superficial y la función de una barrera protectora contra el ácido, las enzimas gástricas y la agresión de las sustancias ingeridas. Además, este epitelio secreta el bicarbonato que queda "atrapado en el moco" y neutraliza los H^+ del ácido clorhídrico (pH 1,5-2,0), con lo que ejerce un efecto bifásico protector para que la barrera mucosa no sea degradada.

Aunque el revestimiento de la mucosa gástrica es equivalente en todas sus porciones, la mucosa también puede diferenciarse en tres zonas de acuerdo con la variedad de sus glándulas: la región cardial, la **región fúndica** y la región pilórica.

Región cardial es una zona pequeña y anular que rodea al cardias. En ella se encuentran las glándulas **cardiales** que son tubulosas compuestas, formadas fundamentalmente por células mucosas y

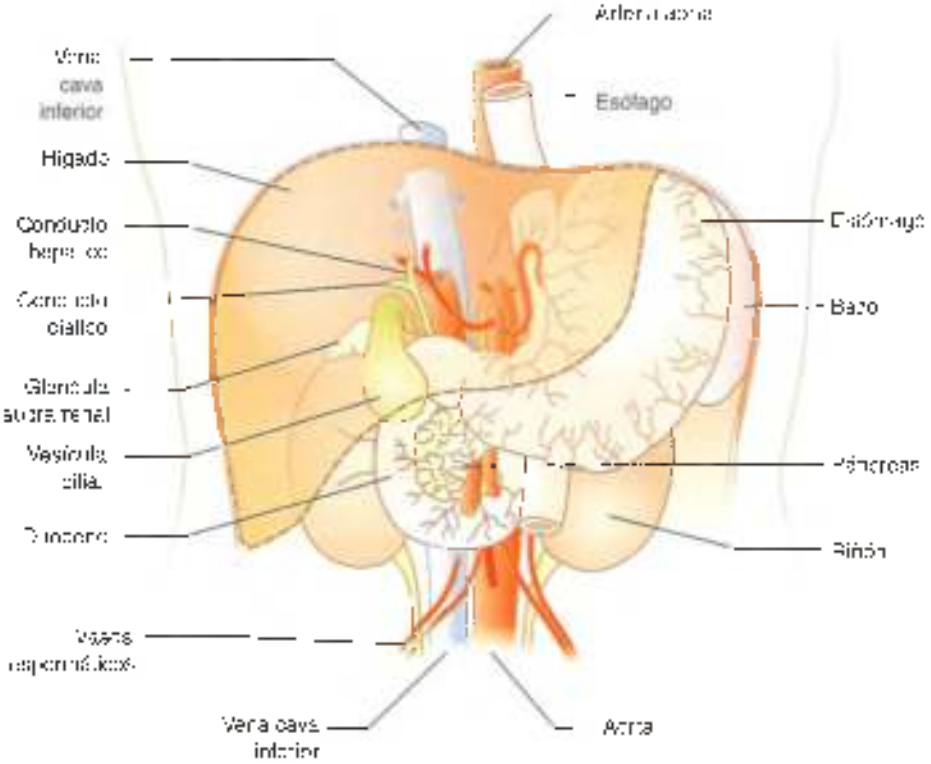

Fig. 12-27. Topografía general del estómago y sus relaciones anatómicas con los órganos vecinos.

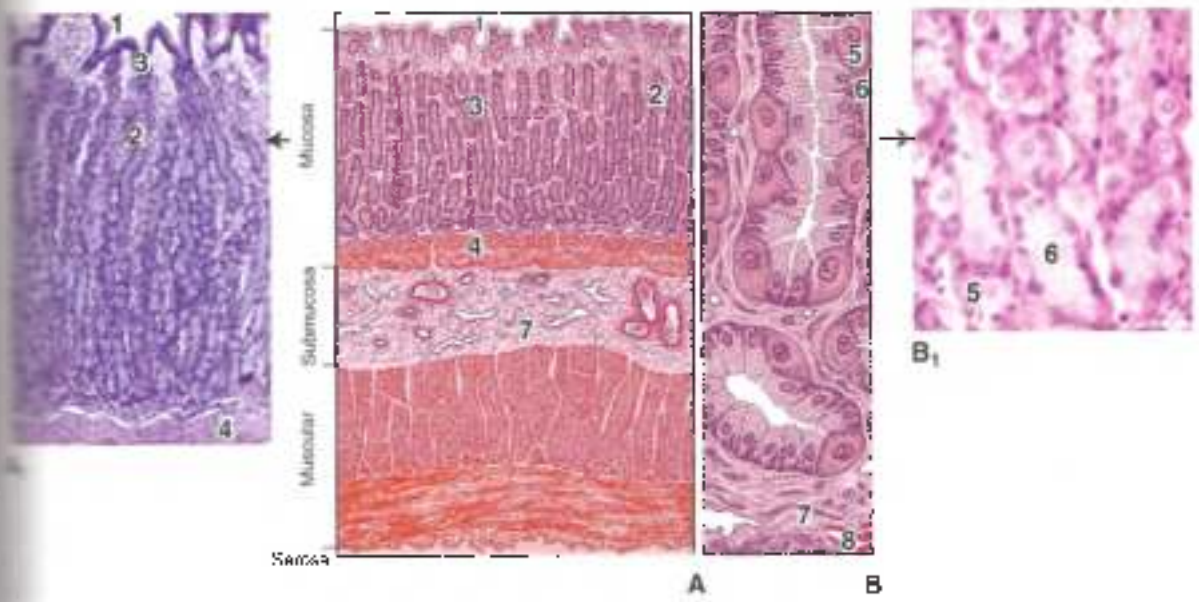

12-28. Esquemas (A), (B) y microfotografías (A₁ y B₁) de la estructura histológica de la región fúndica del estómago y de sus glándulas (HE). Se observan el epitelio de revestimiento (1), glándulas fúndicas (2), lámina propia (3), muscular de la mucosa (4), células parietales (5), células principales (6), tejido conjuntivo (7) y capilares sanguíneos (8).

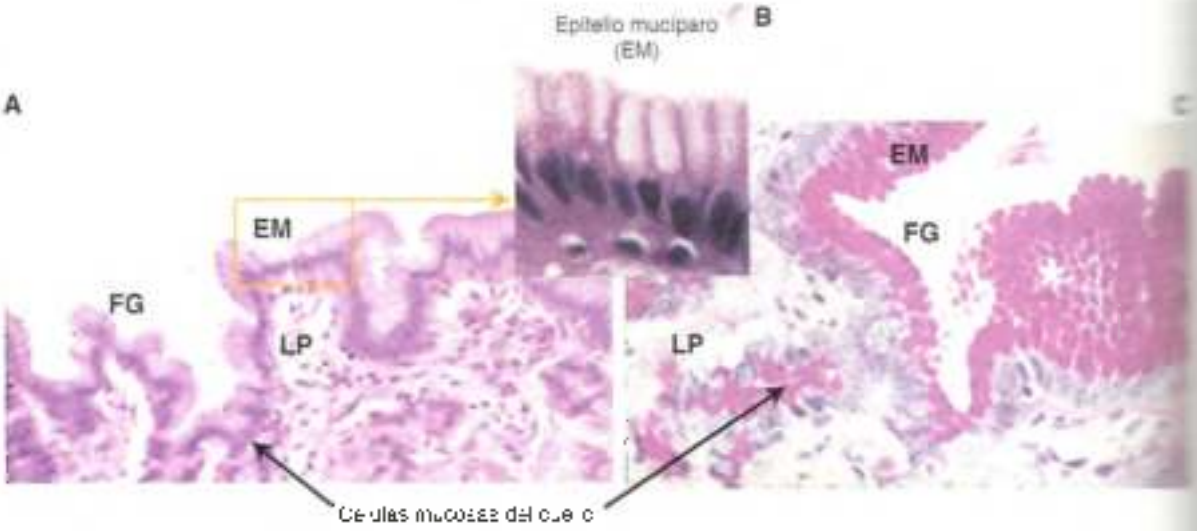

Fig. 12-29. Estructura histológica de estómago, región fúndica. Se puede ver el epitelio mucíparo de revestimiento en un corte longitudinal (EM) y en un corte transversal (*), las fóveolas gástricas (FG), la lámina propia (LP), las células mucosas del cuello de las glándulas (*flechas*). A. HE, 500×. B. HE, 1 000× y C. PAS, 1 200×.

menor frecuencia, por células endocrinas secretoras de gastrina (cuadro 12-6).

El fondo corresponde al fundus y al cuerpo del estómago, y contiene las glándulas fúndicas (véanse figs. 12-28 y 12-29), en número muy elevado (~15 × 10⁶), que desembocan en las fóveolas gástricas. Estas glándulas, principales productoras del jugo gástrico, son tubulares simples y su luz distal puede ramificarse. Tienen cuatro tipos celulares, con actividades secretoras características

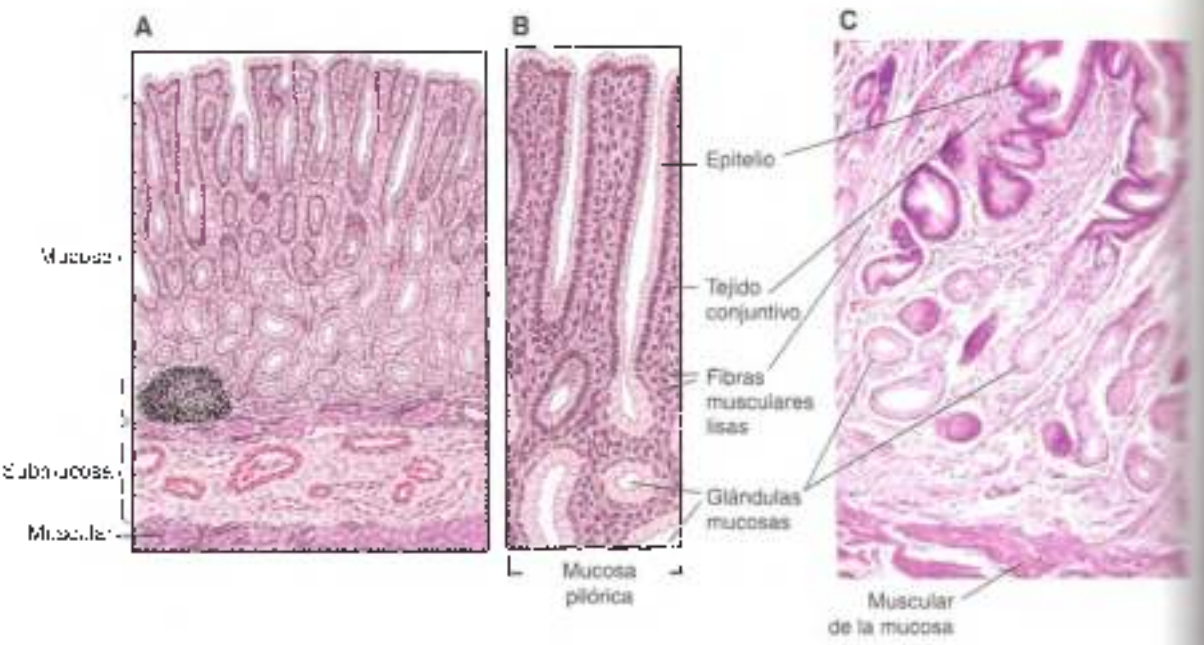

Fig. 12-30. Esquemas de menor (A), mayor aumento con detalle de las glándulas pilóricas (B), y microfotografía de la región pilórica del estómago (HE 200×).

Cuadro 12-6. *Células enteroendocrinas*

Célula	*Secreción*	*Localización*	*Funciones*
A	Glucagón	Yeyuno, islotes del páncreas	Hiperglucemiante
B	Insulina	Islotes del páncreas	Hipoglucemiante
D	Somatostatina	Páncreas y tubo digestivo	Inhibidor general de la secreción ácida
EC	Serotonina Bombesina	Páncreas y tubo digestivo	No se conoce
ECL	Histamina	Glándulas de cuerpo y fundus gástrico	Vía H2, estimula la liberación de HCl por células oxínticas
F	Polipéptido pancreático (PP)	Islotes del páncreas	Estimula a las células acinares para la liberación de enzimas pancreáticas
G	Gastrina	Antro pilórico	Estimula la secreción de ácido (relacionada con el síndrome de Zollinger-Ellison). Secreción de pepsinógeno. Posiblemente incrementa la motilidad
I	Colecistocinina (CCK)	Duodeno y yeyuno proximal	Estimula la contracción de la vesícula biliar y la liberación de precursores pancreáticos
K	Péptido inhibidor gástrico (GIP)	Intestino delgado	Estimula la liberación de insulina y disminuye la secreción y la motilidad gástrica
N	Neurotensina	Tubo digestivo	Disminuye la motilidad, con incremento del flujo sanguíneo
MO	Motilina	Duodeno y yeyuno	Favorece la contracción de la musculatura
S	Secretina	Porción superior del duodeno	No se conoce

[illegible] de la glándula, porción vecina a la desembocadura en la cavidad, y en el cuello contiene células mucosas y **células parietales** o oxínticas, mientras que en la base o fondo glandular predominan las **células principales** o **zimógenas** y pocas células oxínticas. En cualquier sector pueden encontrarse dispersadas células enteroendocrinas.

Las mucosas o cervicales se encuentran fundamentalmente en el cuerpo del estómago, en tanto que en el fundus son escasas (véase fig. 12-28). Son largas o cilíndricas y, sobre todo después de un período de ayuno, están llenas de gránulos apicales (mucígeno) similares a los de las células mucosas pancreáticas (véase más adelante). Estas células poseen las características ultraestructurales de las que segregan proteínas: abundante retículo endoplasmático rugoso en el citoplasma basal y un aparato de Golgi supranuclear bien desarrollado. Además, hay ribosomas libres, lo que otorga una basofilia intensa a estas células. Los gránulos secretores contienen **pepsinógeno**, el cual es activado por el pH muy ácido de la secreción gástrica, convirtiéndose en la forma activa, la **pepsina**, una enzima proteolítica.

Las parietales o oxínticas son células de forma piramidal, de bordes más o menos redondeados. Se encuentran intercaladas entre las células principales y se apoyan sobre la membrana basal del tubo glandular (véase fig. 12-28). La membrana plasmática apical presenta microvellosidades e invaginaciones que forman los **canalículos intracelulares** con numerosas microvellosidades que expanden notablemente su superficie libre. Pueden llegar a rodear el núcleo y extenderse hasta cerca del dominio basal de la célula. Contienen numerosas mitocondrias esferoidales que ocupan hasta el 40% del

Recuadro 12-7
Atrofia gástrica, autoinmunidad y anemia perniciosa

Correlación médico-biológica

La atrofia de la mucosa gástrica es a consecuencia de un proceso autoinmune que genera anticuerpos contra las células parietales gástricas y el factor intrínseco y da por resultado niveles bajos de esta molécula. Estas condiciones sientan las bases para la aparición de la anemia perniciosa, un tipo de anemia causada por la carencia de factor intrínseco que, en consecuencia, deriva en una deficiencia en la absorción de la vitamina B12 clave para la formación de los glóbulos rojos (Kelly y Selan, 2004; Andres y cols., 2007).

volumen citoplasmático, lo cual las hace muy afines a los colorantes ácidos como la eosina. Por ello también se denominan *oxifílicas*. La abundancia de mitocondrias se corresponde con el alto requerimiento de H^+ para la síntesis del ácido clorhídrico y para su función secretora. El ácido clorhídrico incorporado a la secreción gástrica le otorga un pH que varía entre 1 y 2, motivo por el que también se denomina celula oxíntica. También segregan el factor intrínseco gástrico, glucoproteína necesaria para la absorción de la vitamina B12 en el íleon, pues se acopla a la vitamina y favorece su endocitosis en el intestino delgado. La carencia de este factor desencadena deficiencias en la formación de glóbulos rojos (recuadro 12-7).

Células mucosas del cuello son relativamente pocas y se alojan entre células oxínticas en el cuello de las glándulas gástricas. Contienen, en su citoplasma apical, numerosos gránulos de mucinógeno que se tiñen intensamente con el método del PAS (véase fig. 12-29). El moco segregado por estas células, si bien difiere del producido por el epitelio cilíndrico superficial, también participa en el mantenimiento de la barrera mucosa protectora del estómago.

Células enteroendocrinas se distribuyen entre los otros tipos celulares de las glándulas gástricas, aunque esta variedad celular se encuentra dispersa no sólo en el sistema digestivo (véase cuadro 12-6). Suelen visualizarse como células pequeñas, que se pueden teñir en forma selectiva con sales de plata o de cromo, por lo que durante mucho tiempo se las llamó células argentafines o células enterocromafines. Mediante métodos inmunocitoquímicos y de radioinmunoensayo, en estas células se identificaron muchos péptidos y aminas de acción endocrina o paracrina. Son células piramidales u ovoides ubicadas entre las bases de las células vecinas; en algunas, el extremo apical alcanza la luz, en tanto que en otras a veces están contenidas en la base del epitelio. Todas poseen gránulos pequeños limitados por membrana, ubicados en el citoplasma basal.

Las células enteroendocrinas se encuentran en la mucosa gastrointestinal y también en los islotes de Langerhans del páncreas, donde forman un sistema endocrino llamado sistema APUD (*amine precursor uptake and decarboxylation*, es decir, sistema de aminas que captan y descarboxilan precursores aminoácidos). Se localizan también en otros órganos como el epitelio respiratorio, la médula suprarrenal, la glándula tiroides y la hipófisis. En la mucosa del estómago se localizan diferentes células enteroendocrinas: las células G que segregan gastrina, las células D que producen somatostatina, las EC que segregan serotonina, las ECL que liberan histamina, las PP que elaboran un polipéptido pancreático, las que se cree que sintetizan el péptido intestinal vasoactivo y las células P que probablemente producen bombesina (véase cuadro 12-6).

Las células G tienen un extremo apical que llega hasta la luz, donde presenta un penacho con microvellosidades. La gastrina que segrega es una hormona de mucha importancia, ya que es potente estimulador de la secreción ácida de las células parietales y, en menor grado, de la secreción de pepsinógeno por las células principales. También estimula la proliferación de las células de la mucosa. La gastrina es liberada al exponerse el estómago y por la presencia de proteínas parcialmente digeridas, alcohol, cafeína, etc., en el contenido gástrico. Además, es liberada como respuesta a estímulos vagales y se supone que el neurotransmisor vagal sería la bombesina. En cambio, el clorhídrico en el antro gástrico y la acción paracrina de la somatostatina, secretada por las células vecinas, inhiben su liberación. Los tumores de las que secretan gastrina provocan hipersecreción ácida y origina el síndrome de Zollinger-Ellison (véase fig. 12-29).

Región pilórica las glándulas de esta región son tubulosas simples, pero tienen un trayecto bastante contorneado y pueden ramificarse; no tienen mucho de epitelio multipara de revestimiento; las células secretan moco. Poseen un citoplasma pálido y de granulación poco manifiesta (véase fig. 12-29). Las glándulas pilóricas de la región del antro pueden contener células parietales. También se han descrito células del sistema enteroendocrino, en especial las que producen gastrina.

Lámina propia y muscular de la mucosa

La lámina propia es relativamente delgada y se halla entre las glándulas y la muscular de la mucosa (véase fig. 12-30). Está formada por tejido conjuntivo con fibras en haces y reticulares, con escasas fibras elásticas, en el que se encuentran, además de fibroblastos, numerosos linfocitos y algunos plasmocitos, macrófagos, células adiposas y leucocitos eosinófilos. Puede contener fibras musculares lisas que provienen de la muscular de la mucosa, cuya contracción comprime la mucosa y facilita la descarga de las secreciones glandulares. En el límite externo de la mucosa se encuentra la muscular de la mucosa, formada por músculo liso con una capa circular interna y una longitudinal externa (véase fig. 12-30).

Submucosa

Esta capa está formada por un tejido conjuntivo denso, con abundantes fibras colágenas y elásticas, muchos linfocitos, eosinófilos, células adiposas y algunas células adiposas. En esta capa se encuentran las arteriolas que dan origen a los capilares de la mucosa, un plexo venoso que recibe las vénulas que drenan en ella, una red submucosa de linfáticos y el plexo nervioso de Meissner.

Muscular externa

Está constituida por dos capas poco definidas de fibras musculares lisas. Una interna, que no forma una capa completa, de fibras oblicuas y diagonales, abundantes en el cardias. Una capa media con fibras circulares que forman una capa completa y uniforme en continuación con la del esófago y más gruesa en el píloro, donde forman el esfínter pilórico anular. La capa externa, también en continuación con la del esófago, contiene fibras longitudinales de manera incompleta. Las capas externa y media se continúan con las capas musculares correspondientes del intestino y entre las bandas musculares se encuentran los plexos mientéricos del sistema nervioso autónomo de Auerbach (véase fig. 12-26).

Serosa

Esta capa está formada por un mesotelio que se apoya sobre una capa de tejido conjuntivo laxo, o adventicia, a la muscular externa. Se continúa con los ligamentos mayor y menor, cuya estructura es semejante al mesenterio.

En resumen, el almacenamiento de los alimentos ingeridos, el mezclado del contenido gástrico y posterior vaciado son funciones mecánicas del estómago que dependen de las fibras musculares. La secreción del jugo gástrico ocurre como consecuencia de estímulos nerviosos y hormonales. El estímulo nervioso llega a través de los nervios vagos hasta el plexo nervioso intrínseco que inerva las glándulas gástricas. El estímulo hormonal está dado por la gastrina, que favorece la secreción de pepsinógeno, estimula la motilidad gástrica y, fundamentalmente, la secreción de ácido clorhídrico por las células parietales. La secreción diaria de jugo gástrico varía entre 500 y 1.500 mL. El estómago, en especial la región pilórica (así como la región vecina al duodeno), es asiento frecuente de procesos inflamatorios (**gastritis**) relacionados con el *Helicobacter pylori* y con posteriores úlceras, así como de procesos neoplásicos (cáncer).

Recuadro 12-8
Síndrome de Zollinger-Ellison

Correlación médico biológica

El **síndrome de Zollinger-Ellison** es un conjunto de signos y síntomas que en la mayoría de los pacientes se caracteriza por la presencia de un tumor secretor de gastrina en el páncreas, en la submucosa del duodeno o en el estómago, el hilio esplénico y los ganglios linfáticos regionales. Puede ser único o múltiple. Este exceso de la gastrina lleva a un aumento de la secreción de ácido clorhídrico.

Intestino delgado

Se extiende desde el estómago, a partir del **esfínter pilórico**, hasta la **válvula ileocecal** que lo separa del intestino grueso; se reconocen tres segmentos con estructura y funciones diferentes: **duodeno**, **yeyuno** e **íleon**. En el intestino delgado se completan los procesos digestivos iniciados en el estómago, mediante la secreción de sus glándulas intrínsecas y de sus glándulas extrínsecas (hígado y páncreas). Además, los productos de estos procesos digestivos, es decir, sales, minerales, electrolitos y diversos nutrientes (aminoácidos, ácidos grasos, azúcares, vitaminas, etc.), son absorbidos a través de la mucosa intestinal y vehiculizados hacia los líquidos corporales. Debe notarse que, además de la acción de enzimas digestivas pancreáticas y emul-

sionantes de lípidos presentes en la bilis, hay enzimas intestinales integrales de la capa estriada de las células de revestimiento (glucocálix), que participan en la etapa inicial del proceso digestivo.

Si bien existen diferencias macroscópicas y microscópicas (en especial de la mucosa) entre los diferentes segmentos del intestino delgado, desde el punto de vista histológico se considera que las regiones de duodeno y yeyuno-íleon poseen, como en el resto del tubo digestivo, las cuatro capas características: mucosa, submucosa, muscular y serosa (fig. 12-31).

Mucosa del intestino delgado

Está formada por un epitelio heterogéneo, la lámina propia y la capa muscular de la mucosa. En este segmento intestinal se observan diferentes niveles de adaptación de la estructura a la función de absorción de nutrientes. Estas especializaciones, que aumentan la superficie de absorción, desde el nivel tisular hasta el celular son: los pliegues semicirculares o válvulas conniventes, las vellosidades intestinales, las criptas de Lieberkühn y las microvellosidades de las células absorbentes (véase fig. 12-31).

Los pliegues semicirculares o válvulas conniventes de Kerckring son pliegues de mucosa y submucosa en forma de medialuna, visibles a simple vista, de unos 5 cm de largo, 8-10 mm de altura y 3-4 mm de grosor. Predominan en el duodeno, excepto en el primer segmento, y en la porción proximal del yeyuno, luego disminuyen hasta desaparecer en la porción media del íleon. Como en el resto de la mucosa, están cubiertos de vellosidades.

Las vellosidades intestinales (no confundir con las vellosidades) son pliegues digitiformes de la mucosa de 0,5 a 1,5 mm de largo, que aumentan mucho la superficie y de forma variable en los diversos segmentos. Así, en el duodeno son digitiformes y en el íleon, foliadas; disminuyen en sentido distal y están ausentes en el íleon (véase fig. 12-31).

Las criptas (o "glándulas") de Lieberkühn no son verdaderas glándulas, sino invaginaciones tubulares del epitelio que desembocan entre las bases de las vellosidades intestinales (véase fig. 12-31). Se extienden unos 100 µm de profundidad, hasta la vecindad de la muscular de la mucosa. La mitad superior de las criptas tiene un epitelio cilíndrico bajo con las células absorbentes, células caliciformes y algunas enteroendocrinas. En su extremo profundo se ubican células indiferenciadas (conocidas como "stem cells") (véase más adelante).

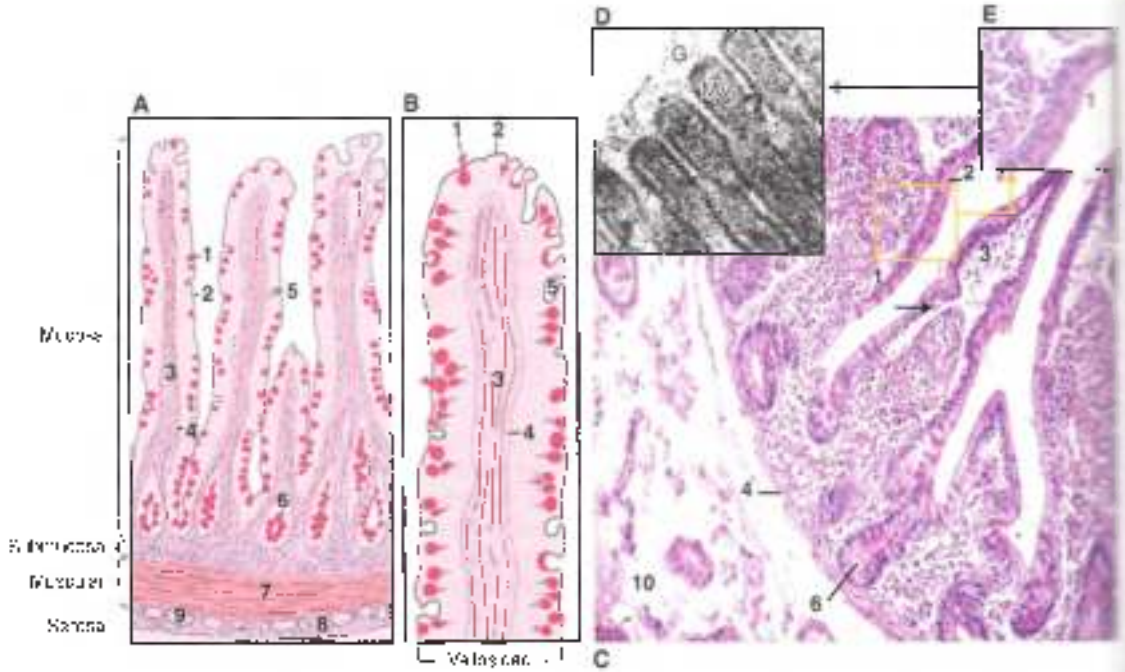

Fig. 12-31. Esquema del intestino delgado menor (A) y mayor (B) aumentado, y corte histológico (C), teñido con hematoxilina-eosina (HE). Se visualizan las células caliciformes (1; PAS +), el glucocálix de la capa estriada (2; PAS +), lámina propia (3), membrana basal junto con la muscular de la mucosa (4; PAS +), células caliciformes que vacían su contenido (5), el fondo de las criptas glandulares (6), la capa muscular (7), la capa serosa (8), un plexo nervioso (9) y la mucosa (10). (PAS 1/100×). En D se observan, al microscopio electrónico, las microvellosidades (MV) y el glucocálix (G) de la capa estriada (MEB 20.000×) y en E un detalle del epitelio.

El epitelio del intestino delgado es cilíndrico simple heterogéneo, integrado por varios tipos de células especializadas:

Células cilíndricas absortivas con chapa estriada se relacionan con otros tipos celulares en número variable según el nivel intestinal (véase fig. 12-31). Son muy polarizadas, diferenciadas y altas (20-26 µm), con citoplasma débilmente eosinófilo. Tienen núcleo ovoide en la porción basal y citoplasma con mitocondrias filamentosas y retículo endoplasmático liso que desempeña un papel importante en la absorción de grasas mediante enzimas que sintetizan triglicéridos a partir de ácidos grasos y monoglicéridos. El aparato de Golgi es supranuclear, está bien desarrollado y el retículo endoplasmático rugoso se ubica hacia la porción basal de la célula. En cortes delgados perpendiculares del epitelio puede verse una estructura puntiforme en la unión apical de células contiguas correspondiente a la banda de cierre (*zonula occludens*).

La membrana plasmática de su superficie luminal presenta numerosas microvellosidades ordenadas y densas, conocidas en conjunto como chapa estriada, que contribuye a aumentar de manera [illegible] la superficie de intercambio con el medio [illegible]. Esta especialización celular se visualiza [illegible] el microscopio óptico como una zona de alrededor de 1 µm de espesor, donde puede demostrarse el **glucocáliz** PAS+ por su naturaleza glucoproteica (véase fig. 12-31). Esta cubierta superficial tiene un papel protector de la actividad proteolítica y [illegible] de los líquidos intestinales y también participa en procesos digestivos iniciales, ya que [illegible] enzimas intestinales como las **disacaridasas** y **peptidasas** como partes integrales de esta superficie celular. También contiene **enterocinasa**, que actúa sobre el tripsinógeno pancreático y lo activa a la enzima proteolítica tripsina. Por otra parte, [illegible] evidencias de que la amilasa y las proteasas pancreáticas se adsorben a los filamentos de este glucocáliz y en el yeyuno contiene receptores específicos para moléculas que se absorben en forma activa a este nivel, como el complejo vitamina B12-factor intrínseco. La disminución o la ausencia de las microvellosidades provoca alteraciones funcionales (recuadro 12-9).

Al microscopio electrónico, las microvellosidades miden 1.0-1.5 µm de largo y 80 nm de diámetro, observan cubiertas por la capa filamentosa densa del glucocáliz (véase fig. 12-31, D), que puede hacerse más evidente por "tinción" con colorantes electronegativos como el rojo de rutenio. El interior de la microvellosidad (*core*) está ocupado en toda su longitud por componentes del citoesqueleto de la célula: microfilamentos de actina, con sus moléculas asociadas villina, calmodulina, fimbrina, y por filamentos intermedios (véase fig. 12-31). Este conjunto filamentoso se extiende hacia el dominio apical del citoplasma donde se asocia con el retículo terminal (*terminal web*) cuyos componentes filamentosos corren perpendiculares a las microvellosidades y, a su vez, interaccionan firmemente con los complejos de unión de las paredes laterales de la célula (véase cap. 5 y fig. 5-6). En esta adhesión también participan moléculas de adhesión celular (CAM) e integrinas. La asociación de componentes del citoesqueleto y de la superficie celular les confiere a las microvellosidades y a toda la célula epitelial la estabilidad mecánica y la resistencia necesarias para cumplir con sus funciones absortivas y de barrera entre el líquido intestinal y el resto del organismo.

En la región basal del epitelio y durante la fase de absorción activa, las células adyacentes se separan; esto permite la acumulación de **quilomicrones**. La presencia de la **banda de cierre** (*zonula occludens*) rodeando por completo el borde apical de las células de revestimiento produce el aislamiento del compartimiento extracelular (luminal) del compartimiento laterobasal, lo cual determina que la absorción de nutrientes sólo sea posible por transporte molecular selectivo a través de superficie apical de la célula. La membrana plasmática de la superficie basal se apoya sobre una lámina basal continua integrada por colágeno, fibronectina y laminina, que es atravesada por los nutrientes absorbidos para llegar a los capilares y los linfáticos de la vellosidad intestinal.

Células caliciformes semejantes a un cáliz o copa, de donde deriva su nombre, estas células se intercalan entre las células cilíndricas absortivas y su número aumenta progresivamente en dirección distal (duodeno < yeyuno < íleon < intestino grueso). Son verdaderas glándulas exocrinas unicelulares,

Recuadro 12-9
Ausencia de chapa estriada

Correlación médico biológica

La ausencia parcial o total de la chapa estriada, una rara anomalía de desarrollo, produce una enfermedad congénita que se debe fundamentalmente a la falta de una o más enzimas que se localizan en ella; entonces, ciertos componentes alimenticios no son digeridos y se producen trastornos en su absorción (patologías de tipo *síndrome celíaco*). Esta patología se puede diagnosticar mediante el examen de muestras de mucosa intestinal obtenidas con sondas con control endoscópico. La muestra es procesada por la técnica histológica para microscopio óptico o microscopio electrónico.

ya que producen **mucinas** (mucus o moco), mezcla heterogénea de diversos tipos de glucoproteínas y proteoglucanos. La hidratación de estos glucoconjugados forma un líquido lubricante viscoso que se tiñe intensamente con la reacción del PAS (véase fig. 12-31) y con colorantes básicos como el azul de toluidina, el azul alciano, etc.

Cada célula presenta una zona apical ensanchada de citoplasma llamada **teca**, llena de gotitas de mucinas y el aparato de Golgi muy desarrollado; la porción basal es más delgada y contiene al núcleo y un citoplasma muy basófilo por el abundante retículo endoplasmático rugoso. En preparaciones comunes teñidas con HE rara vez se pueden visualizar las gotitas de mucina como formaciones separadas. Durante la descarga de la secreción, la membrana que limita las gotitas o grupos de gotitas fusionadas, se une a la membrana plasmática, se fusiona con ella y permite que el material secretor se vierta al exterior (**exocitosis**).

Células enteroendocrinas: son frecuentes en las vellosidades y en las criptas del duodeno, aunque más escasas en el yeyuno y el íleon, y forman parte del **sistema gastro-entero-endocrino-pancreático** (véase cuadro 12-6). En la mucosa intestinal se localizan las **células D**, **D1**, **G** y **P**, ya descritas, así como las **células I** que producen **colecistocinina**, las **células K** que sintetizan **péptido inhibidor gástrico**, las **células L** que liberan **enteroglucagón**, las **células N** que producen **neurotensina**, las **células S** que liberan **secretina** y las **células Mo** que segregan **motilina**. Además, se hallan las **células EC1** que sintetizan **serotonina** y quizás **sustancia P** y las **células EC2** que probablemente liberen **motilina** (véase cuadro 12-6).

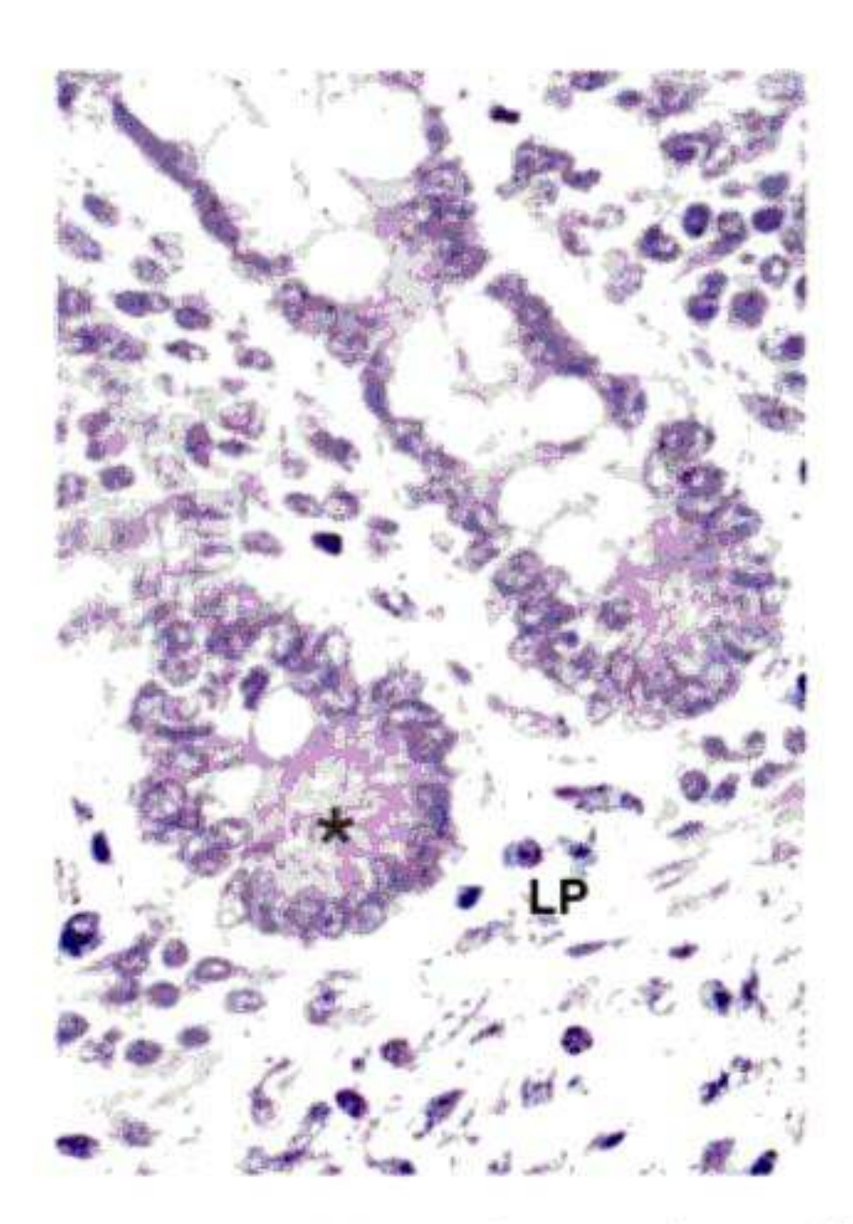

Fig. 12-32. Intestino delgado. Se visualizan células de Paneth (*) en el fondo de las criptas de Lieberkühn en la lámina propia (LP) de la mucosa. HE 400×.

Células de Paneth: en el fondo de las criptas del duodeno y en especial del yeyuno se encuentran pequeños grupos de células de Paneth, de forma piramidal, con un núcleo redondo u oval situado cerca de la base y gránulos secretores eosinófilos ricos en cinc en el citoplasma apical (fig. 12-32). Poseen las características de las células con activa secreción de proteínas. Entre las moléculas secretadas las **defensinas** cumplen un importante papel inmunológico. Estos péptidos de bajo peso molecular tienen una función **bacteriolítica**, ya que catalizan la hidrólisis de polisacáridos de la pared de la célula bacteriana.

Células "madre" pluripotentes (stem cells): a partir de estas células se produce la renovación de las poblaciones celulares del epitelio intestinal mediante los procesos de proliferación y diferenciación de diferentes líneas celulares. Están ubicadas hacia el fondo de las criptas, donde se dividen con regularidad y se desplazan sobre la membrana basal en forma ascendente, a lo largo de la pared de la cripta, luego por toda la vellosidad hasta llegar al extremo de ésta, donde mueren y se desprenden hacia la luz intestinal. En ese largo camino, las células se diferencian (por mecanismos aún poco conocidos) y adquieren las características propias de los tipos celulares descritos más arriba (figs. 12-31 a 12-33). La activa multiplicación mitótica que ocurre en el fondo de la cripta está coordinada con el proceso de descamación celular (apoptosis) que tiene lugar en el epitelio intestinal del vértice de la vellosidad.

Lámina propia y muscular de la mucosa del intestino delgado

La lámina propia de tejido conjuntivo laxo ocupa el eje de las vellosidades intestinales y el espacio entre las criptas de Lieberkühn, separada del epitelio por una membrana basal (véanse figs. 12-31 a 12-33). Contiene células de tipo reticular de los órganos linfoideos y también fibroblastos, macrófagos, linfocitos, plasmocitos, eosinófilos, neutrófilos y mastocitos. Su matriz extracelular de fibras colágenas, reticulares y elásticas es atravesada por vasos sanguíneos y linfáticos, fibras nerviosas y células musculares lisas. Estas últimas provienen de la muscular de la mucosa, forman el eje de cada vellosidad donde se orientan paralelas al vaso quilífero central. Este vaso linfático es una rama terminal del plexo linfático submucoso, que tiene su origen en un extremo ciego cerca de la punta de la vellosidad, por el cual se produce el transporte de los lípidos absorbidos. El músculo liso de la vellosidad se contrae varias veces por minuto, en especial durante la

Copyrighted material

estión, y vacía el contenido de los linfáticos de la vellosidad.

En esta capa de la pared intestinal, los linfocitos son numerosos y constituyen una reserva importante de células inmunocompetentes, en forma de nódulos linfáticos solitarios o tejido linfático difuso, que aumentan su densidad en sentido caudal. La unión de varios nódulos linfáticos forma cúmulos nodulares, llamados placas de Peyer, sobre todo en el lado opuesto a la inserción del mesenterio. En estas zonas, la mucosa carece de vellosidades y las criptas de Lieberkühn son cortas o ausentes.

Como en otras partes del tubo intestinal, el límite externo de la lámina propia está formado por la muscular de la mucosa, constituida por redes de fibras elásticas y dos capas de músculo liso con orientación circular (interna) y longitudinal (externa), cuya contracción aumenta la altura de los pliegues de la mucosa.

Submucosa del intestino delgado

Está compuesta por tejido conjuntivo moderadamente denso rico en fibras elásticas y con grupos de células adiposas, vasos sanguíneos y linfáticos y, en la parte más profunda, las células ganglionares y neuronas del plexo de Meissner. En esta zona del duodeno se encuentran las glándulas de Brunner, a veces extendidas hacia la mucosa (véase Fig. 12-33). Son glándulas tubuloacinares, de conductos excretores periféricos abiertos en el fondo de las criptas de Lieberkühn. La ultraestructura de sus células secretoras es típica de las células que sintetizan pepsinógeno y mucus; su secreción es mucosa, viscosa y de reacción alcalina (pH 8,2 a 9,3) por el contenido en bicarbonato. Estas características determinan la función de estas glándulas en la protección de la mucosa frente al efecto erosivo del jugo gástrico. Otra función sería la liberación hacia la luz intestinal de urogastrona, hormona que inhibe la secreción del ácido clorhídrico del estómago, molécula que estaría asociada con el factor de crecimiento epidérmico humano (*epidermal growth factor*) y sus propiedades mitógenas podrían tener un papel importante en la rápida renovación de las células epiteliales que revisten el intestino.

Muscular externa del intestino delgado

El músculo liso que forma esta capa de la pared intestinal se distribuye en una capa externa de fibras de orientación longitudinal (véase fig. 12-31) y una capa interna de fibras circulares (véase fig. 12-31), ambas asociadas con numerosas fibras elásticas. Entre estas capas se encuentra el sistema de inervación intramuroso o el plexo de Auerbach (véase Fig. 12-31 y 12-33), que controla el movimiento

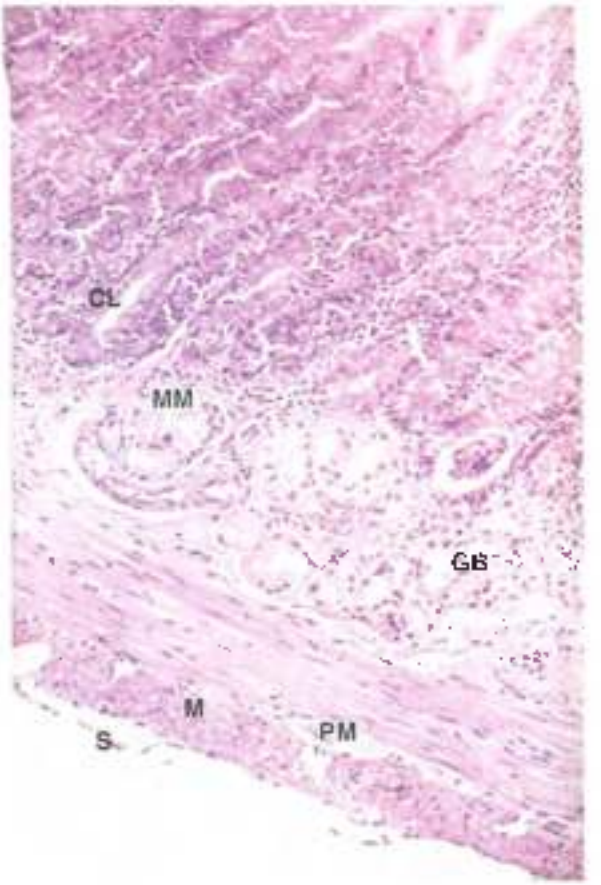

Fig. 12-33. Duodeno. Las glándulas de Brunner (GB) están ubicadas en la submucosa. Se observan las criptas de Lieberkühn (CL), la muscular de la mucosa (MM), la muscular externa (M), la serosa (S) y el plexo mientérico de Auerbach (PM). HE 120x.

peristáltico que propulsa el contenido luminal en sentido craneocaudal, y los movimientos segmentarios que agitan y mezclan el material que está en la luz. Esta capa muscular también forma el esfínter ileocecal en la porción terminal del íleon.

Serosa del intestino delgado

Forma parte del peritoneo visceral y está compuesta por una lámina de tejido conjuntivo laxo cubierto en su superficie exterior por mesotelio (fig. 12-33).

Intestino grueso

Una mujer de 80 años es llevada a urgencia por dolor abdominal brusco, progresivo con deterioro rápido del estado general. Una laparotomía de urgencia revela isquemia grave del colon derecho y del intestino delgado por trombosis en la arteria mesentérica superior.

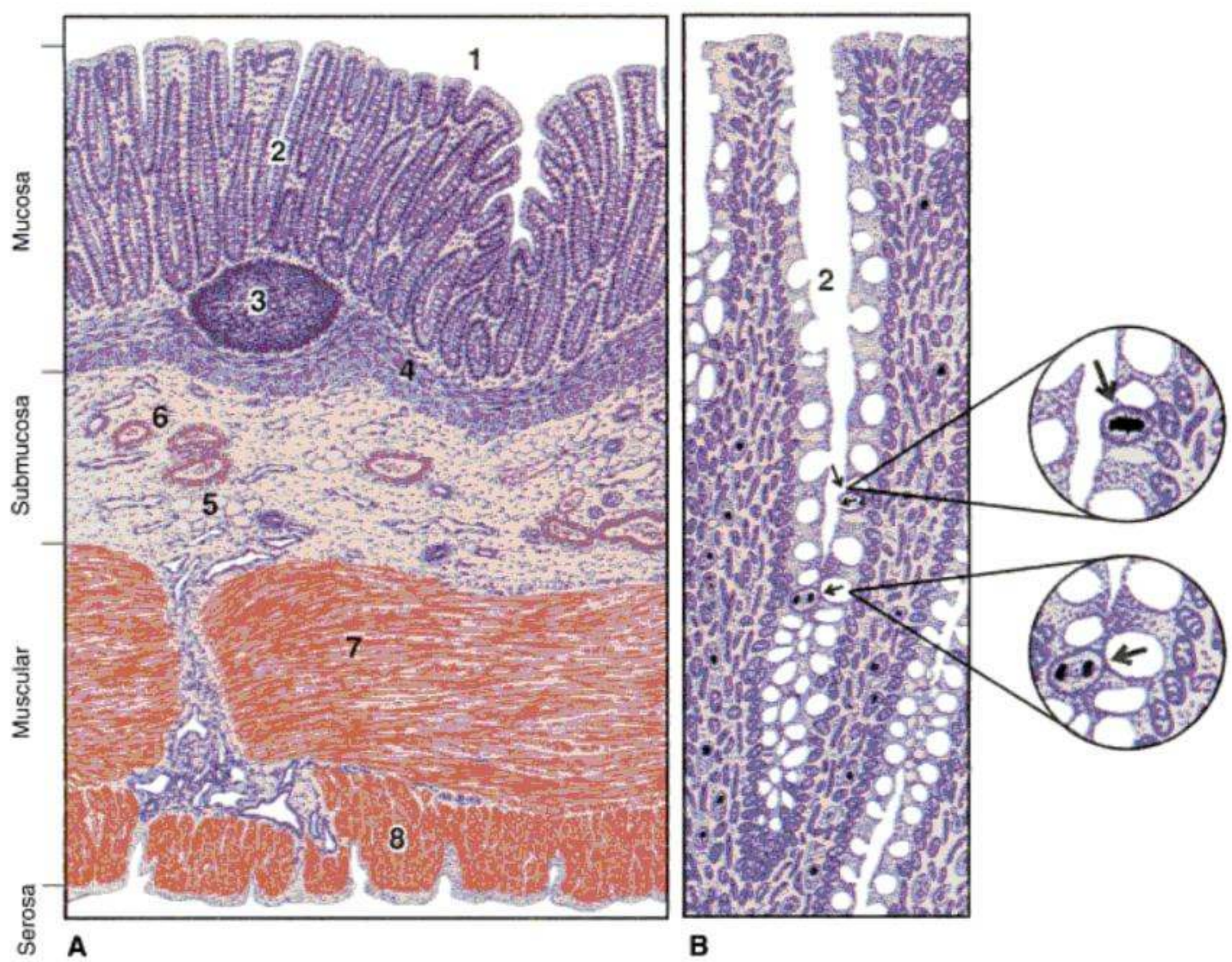

Fig. 12-34. Esquema de la estructura histológica del intestino grueso a menor (**A**) y mayor (**B**) aumento. Se observan el epitelio superficial (*1*), las criptas de Lieberkühn (*2*), un nódulo linfático (*3*), la muscular de la mucosa (*4*), células adiposas (*5*), vasos sanguíneos de la submucosa (*6*), capa muscular interna circular (*7*), capa muscular externa longitudinal (*8*) y mitosis en células "madre" multipotentes (**B**, detalle en círculos, *flechas*).

Aunque el intestino grueso comprende diferentes segmentos anatómicos (**ciego** y **apéndice**, **colon ascendente**, **transverso**, **descendente** y **sigmoide**, **recto** y **ano**), su estructura histológica general no difiere significativamente entre ellos, más que en un aspecto cuantitativo, y presenta, como en el intestino delgado, las capas mucosa, submucosa, muscular y serosa.

Mucosa del intestino grueso

A diferencia del intestino delgado, la mucosa del intestino grueso, en todos sus segmentos, no presenta vellosidades (figs. 12-34 y 12-35), aunque puede ser ondulada en los cortes debido a la contracción de la capa muscular. El epitelio de revestimiento es cilíndrico simple heterogéneo, con células absorbentes con microvellosidades y células caliciformes en un número creciente desde el ciego hacia los segmentos terminales del colon (véanse figs. 12-34 y 12-35). Es frecuente observar criptas de Lieberkühn, comparativamente más largas que las del intestino delgado, revestidas casi por entero por células caliciformes, aunque la mayoría de las células de la porción media y superior de las glándulas son células cilíndricas absorbentes (véanse figs. 12-34 y 12-35). Las células de Paneth están ausentes o son escasas en el colon y se observan células madre pluripotentes en mitosis (véase fig. 12-34, B flecha), que renuevan constantemente las células del epitelio que sufren apoptosis y se descaman hacia la luz intestinal.

En el apéndice, las criptas de Lieberkühn tienen forma irregular y son de longitud variable (fig. 12-36); el epitelio contiene pocas células caliciformes y en su mayor parte está constituido por células cilíndricas con escasas microvellosidades. En el fondo

Copyrighted material

ellas se encuentran células de Paneth y enterocromafines, a partir de las cuales suelen originarse tumores llamados *argentafinomas*. Por el gran desarrollo de tejido linfoideo de la pared del apéndice (véase más adelante), la luz de este diverticulo es irregular y de calibre pequeño y aloja restos de contenido intestinal y células muertas, situación que favorece los procesos inflamatorios (*apendicitis*).

En el segmento rectal, la mucosa forma dos o tres pliegues semilunares orientados en sentido transversal y está revestida por epitelio cilíndrico simple con células caliciformes, semejante al del colon, pero con criptas relativamente más largas. En su extremo final, al continuarse con el canal anal, la mucosa forma pliegues longitudinales o columnas rectales de **Morgagni** y presenta criptas de Lieberkühn cortas que luego desaparecen a nivel de una línea irregular (línea pectinada) a unos dos centímetros por encima de la abertura anal, donde se produce la transición entre el epitelio cilíndrico simple intestinal y el epitelio plano estratificado de la piel. En este sitio hay glándulas sebáceas típicas y glándulas apocrinas perianales.

La mucosa del colon es capaz de reabsorber agua. Esto, unido a la característica secreción de mucus que es abundante, contribuye a la formación de las heces a partir de los desechos alimenticios, las que también tienen una gran concentración de bacterias. Ciertos componentes de la verdura, como la celulosa, no son digeridos por el hombre, ya que no dispone de las enzimas correspondientes. Su inclusión en la dieta desempeña otra importante función, que es la de dar volumen a las heces y así facilitar el tránsito, y constituirse en un hábito alimenticio protector ante el riesgo de cáncer de colon (recuadro 12-10).

Lámina propia y muscular de la mucosa del intestino grueso

La lámina propia es semejante a la del intestino delgado, con gran cantidad de leucocitos eosinófilos y nódulos linfáticos aislados (véase fig. 12-34), los cuales pueden penetrar profundamente en la submucosa. En el apéndice, en particular, la lámina propia posee una gran cantidad de tejido linfoideo que forma nódulos semejantes a los que se observan en las amígdalas (véase fig. 12-36), mientras que en el recto y en el ano hay en esta capa un desarrollo importante de plexos venosos que al dilatarse y volverse varicosos hacen prominencias que forman las **hemorroides**.

La muscular de la mucosa está bien desarrollada en el colon, donde presenta una capa circular interna y una longitudinal externa (véase fig. 12-34), mientras que en el apéndice está poco desarrollada y puede faltar.

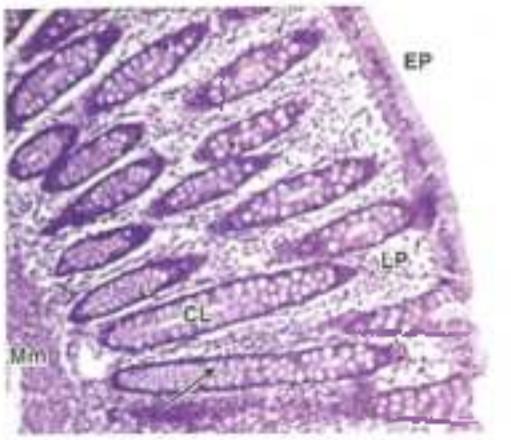

Fig. 12-35. Intestino grueso. Obsérvese la mucosa, sin vellosidades, revestida con epitelio cilíndrico heterogéneo (Ep), la lámina propia (LP), las criptas de Lieberkühn (CL) donde predominan las células caliciformes (Cali) y la muscular de la mucosa (Mm). HE (200×).

Submucosa del intestino grueso

Esta capa está muy desarrollada, formada por tejido conjuntivo con una gran cantidad variable de lobulillos formados por células adiposas y abundantes vasos sanguíneos (véase fig. 12-34). En la vecindad con la capa muscular se encuentra el plexo nervioso de Meissner.

Recuadro 12-10
Hábitos de alimentación y riesgo de cáncer colorrectal

Correlación médico-biológica

Un estudio epidemiológico de "*cases-controls*" realizado con más de mil argentinos indicó que esta población consume habitualmente cantidades elevadas de proteínas de origen animal, sobre todo provenientes de carnes rojas, en tanto que la ingesta de hortalizas y frutas es, en comparación, baja. Se observó que el riesgo de desarrollar cáncer colorrectal aumentaba más de cuatro veces en aquellos sujetos que preferían consumir mucha carne cocinada a temperaturas altas, que produce formación de costras tostadas (Navarro y cols., 2003; 2004).

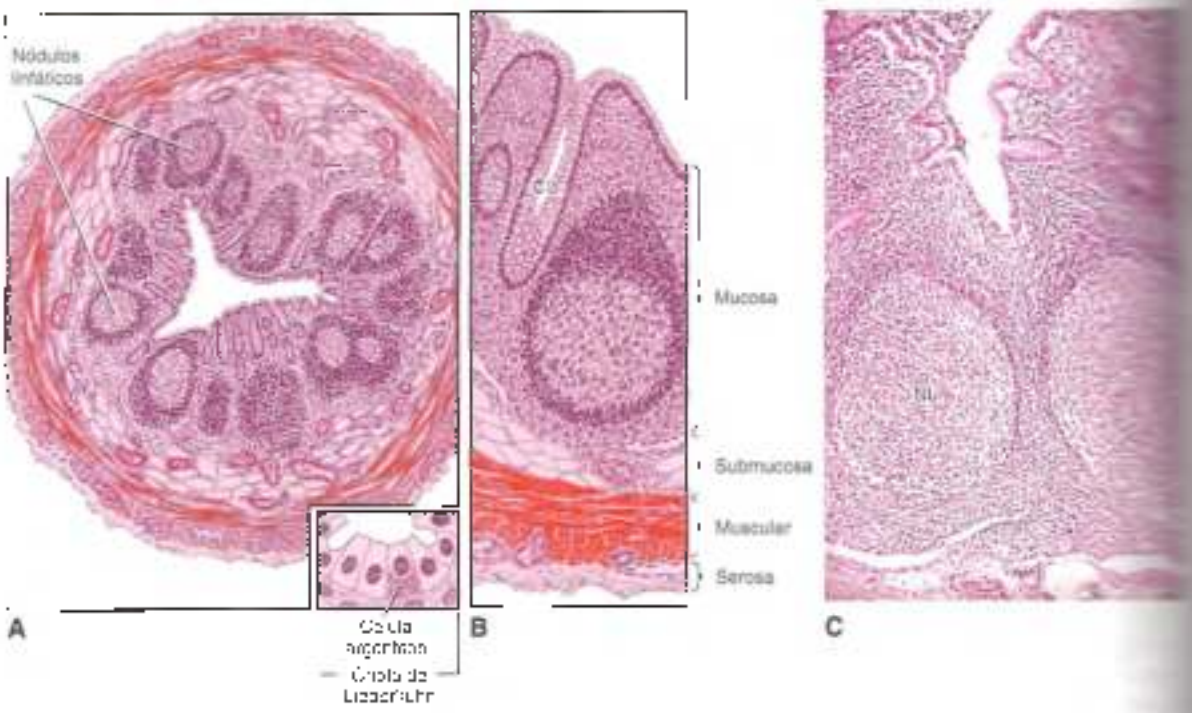

Fig. 12-30. Diagrama de apéndice cecal a menor (A) y mayor (B) aumento, y corte histológico (C). [illegible] cómo los nódulos linfáticos (NL) se han desarrollado en la mucosa, las criptas de Lieberkühn (CL) tienen [illegible] gular y contienen células argentafínicas.

En el apéndice, la submucosa forma una capa gruesa con vasos sanguíneos, nervios y ocasionales lóbulos de grasa, mientras que en el canal anal puede presentar glándulas mucosas que a veces pueden formar *abscesos* y ocasionar *fístulas anales*.

Muscular del intestino grueso

La capa circular interna está bien desarrollada y es semejante a la del intestino delgado, mientras que la capa longitudinal externa se reagrupa en tres bandas longitudinales aplanadas y equidistantes entre sí llamadas **tenias del colon**. Esta disposición de los elementos musculares longitudinales, y su estado de semicontracción, hace que las porciones intercaladas de la pared hagan protrusión hacia el exterior y formen sacos llamados **haustras del colon**. En el recto, la capa longitudinal se vuelve nuevamente continua (véase fig. 12-34). El plexo mientérico de Auerbach, localizado por fuera de la capa muscular circular interna, participa funcionalmente como *sinapsis de la motilidad* junto con las **células intersticiales de Cajal** (véase fig. 12-26).

En el canal anal, la capa circular de músculo liso está muy engrosada y forma el **esfínter interno**, mientras que por debajo de éste hay un anillo de músculo estriado que forma el **esfínter externo** voluntario del ano.

Serosa del intestino grueso

Es semejante a la del resto del intestino, [illegible] en el ciego donde tiene una localización [illegible]nea. Presenta una particularidad, los **apéndices epiploicos**, los cuales son cúmulos locales de las adiposas situados por debajo del mesoc[illegible] forman protuberancias colgantes y visibles a simple vista.

Irrigación sanguínea y linfática del tubo gastrointestinal

Una mujer de 45 años, constipada [illegible] sulta por dolor anal de comienzo brusco de [illegible] de evolución. La examen anal muestra [illegible] muy dolorosa, roja violácea, de 1 cm de [illegible] el margen anal. El diagnóstico presuntivo [illegible] bosis hemorroidal.

En términos generales, las arterias penetran [illegible] la serosa, cruzan la muscular y forman un plexo [illegible]

submucosa, desde allí parten ramas hacia la muscular de la mucosa. Se capilarizan en la lámina propia, penetrando en las vellosidades y formando una densa red de capilares fenestrados por debajo del epitelio. Desde las vellosidades, la sangre drena en un plexo venoso en la lámina propia y luego hacia un plexo más profundo, en la submucosa, para continuar como venas más grandes siguiendo el curso arterial.

Los vasos linfáticos se originan como hendiduras ciegas en el tejido conjuntivo intercelular y, en el intestino, como un vaso quilífero central en cada vellosidad. Drenan la linfa hacia el plexo linfático de la mucosa, paralelo a la muscular de la mucosa. Desde allí, atraviesan la muscular de la mucosa hasta el plexo submucoso. Ramas provenientes de la capa muscular externa se unen a los vasos que salen de este plexo y continúan su recorrido paralelo a los vasos sanguíneos (véase cap. 9).

Inervación del tubo gastrointestinal

La inervación autónoma se distribuye en la pared del tubo gastrointestinal para formar el sistema nervioso entérico (plexo mientérico y plexo submucoso). Este sistema de células ganglionares que deriva de las células de la cresta neural (cuadro 12-11) es el encargado de regular los movimientos peristálticos de la musculatura lisa del tubo gastrointestinal. El plexo mientérico inerva el músculo de la capa muscular externa y el plexo submucoso la capa muscular de la mucosa.

Las principales glándulas del sistema digestivo: moléculas activas para la digestión y protección

El sistema digestivo, además de las glándulas salivales ya descritas, está integrado por otras glándulas importantes que, desarrolladas desde el endodermo embrionario al igual que el tubo digestivo, se desarrollan fuera de él y mantienen conexiones con la superficie epitelial que le dio origen.

Hígado

El hígado es una glándula voluminosa, de unos 1 500 g, situada en la cavidad abdominal inmediatamente por debajo del diafragma. Es una glándula mixta, cuya secreción endocrina vierte a la sangre numerosas hormonas y proteínas de gran importancia biológica y una secreción exocrina representa-

Recuadro 12-11
Células de la cresta neural y enfermedad de Hirschsprung

La inervación entérica deriva de las células de la cresta neural (CCN) que emigran desde los segmentos craneales (y luego del segmento caudal) del tubo neural en etapas tempranas del desarrollo. Se introducen en el mesénquima del intestino anterior y migran por la pared del intestino primitivo en sentido craneocaudal. Durante esta migración orientada, las CCN proliferan y dejan "colonias" celulares a lo largo de su recorrido, las cuales se diferencian posteriormente en neuronas y glía del plexo submucoso y, después, del plexo mientérico (Burns y Le Douarin, 1998; Burns y cols., 2002; Doyle y cols., 2004).

Recientemente, en varias especies de vertebrados, se conoce la base del mecanismo molecular que rige esta migración celular orientada. Una de las moléculas involucradas es el **factor neurotrófico derivado de la glía** (GDNF, *glial cell line derived neurotrophic factor*), el cual se expresa con un patrón espacio-temporal regulado desde el extremo cefálico al caudal del tubo digestivo en desarrollo. Por su parte, las CCN que invaden el mesénquima intestinal expresan el receptor Ret, de tipo tirosincinasa, específico de GDNF. Las CCN reconocen el gradiente extracelular de GDNF en su microambiente y responden con migración en forma orientada hacia el factor trófico mediante un mecanismo quimiotáctico. En la cascada de señales que intervienen en la modulación de la migración direccional de CCN hacia el GDNF participan varias cinasas, entre ellas PI 3 y MAP (Natarajan y cols., 2002; Doyle y cols., 2004).

El esclarecimiento de estos mecanismos permite conocer con más detalle la etiopatogenia de enfermedades producidas por distribución celular ectópica como es el caso de las **neurocristopatías** (Cornes, 1990). En la actualidad se cuenta con fuertes evidencias de que el **megacolon aganglionar congénito** o **enfermedad de Hirschsprung**, que se caracteriza por falta de inervación entérica, es producido por falla en la expresión genética del receptor *Ret* en las CCN, o que implica que estas células embrionarias pueden reconocer la multitud de GDNF de su microambiente; en consecuencia, estas células "parecen el camino" hacia la pared del tubo intestinal, donde deberían colonizar y diferenciarse en el sistema nervioso entérico.

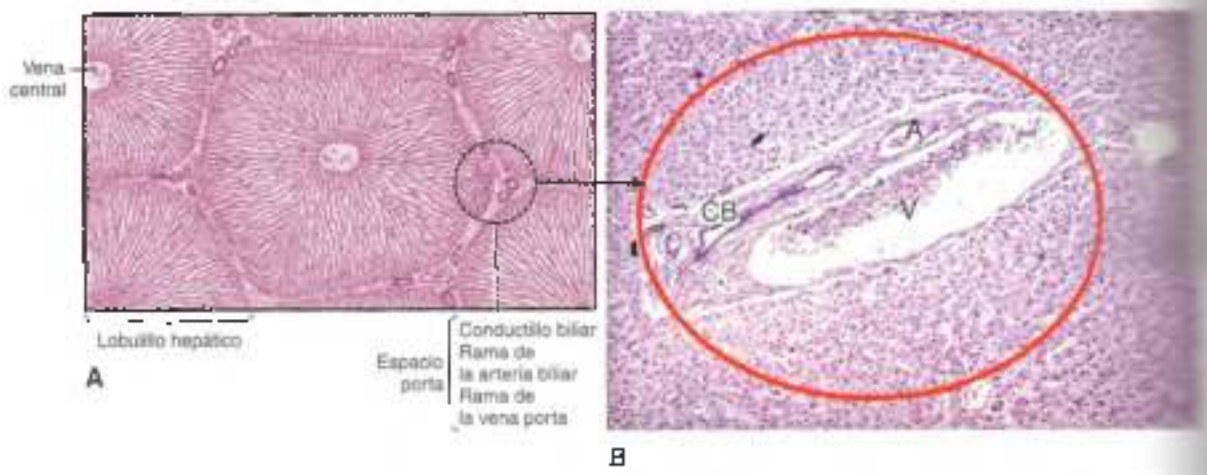

Fig. 12-37. A. Diagrama de hígado de cerdo. Se visualiza el lobulillo clásico centrado por la vena central. B. Corte histológico donde se señala el espacio porta (vena, V; arteria, A; conducto biliar, CB). HE 100×.

cada por la bilis transportada por los conductos biliares hacia la luz del duodeno. El hígado está revestido por la **cápsula de Glisson** de tejido conjuntivo denso recubierta por la serosa peritoneal en los sitios donde la glándula no se adhiere directamente al diafragma o a otras vísceras. El **parénquima hepático**, formado en su mayor parte por las células hepáticas o hepatocitos, está agrupado en lobulillos por una **estroma** de tejido conjuntivo reticular (fig. 12-3; y 12-38). Este tejido conjuntivo es relativamente abundante en el hígado del cerdo (fig. 12-38 A; véase también fig. 12-37), pero es escaso en el hígado humano (véase fig. 12-38 B), por lo cual en este último los límites entre dichos lobulillos son menos nítidos.

Lobulillo hepático

Está formado por cordones dobles de hepatocitos con frecuencia anastomosados, que se irradian de una vena central hacia la periferia (véase fig. 12-37 a 12-41). Entre uno y otro cordón se encuentra un capilar sinusoide cuya fina pared es no[illegible]da, excepto por la presencia de núcleos dentro de los dos del endotelio capilar (fig. 12-40). En el límite intercelular, entre los dobles cordones hepatocitarios, se encuentran los capilares o canales biliares que carecen de pared propia, [illegible] está formado por una excavación en la superficie de ambas células hepáticas contiguas. El conjunto de estas estructuras forma el **lobulillo hepático**.

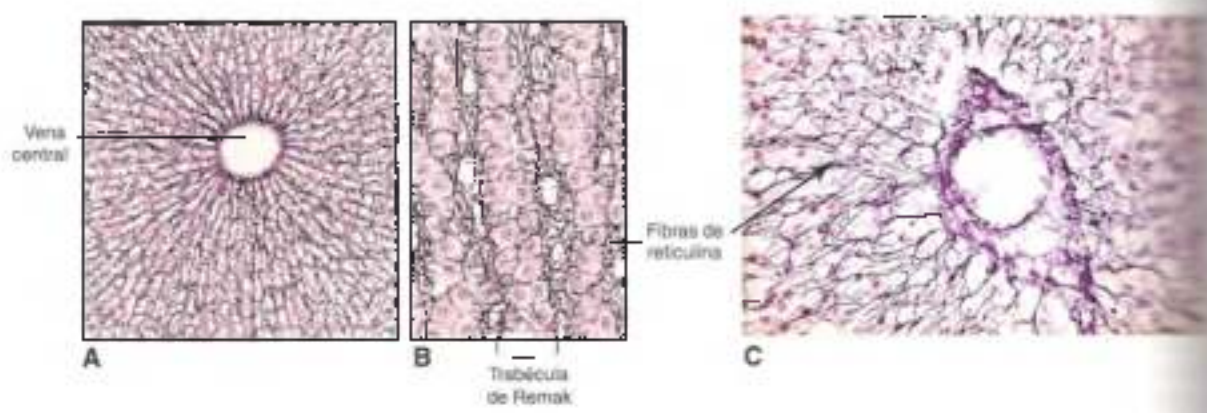

Fig. 12-38. A. Diagrama de la estroma de hígado humano. B. Detalle con mayor aumento. C. Corte histológico de hígado donde se señalan las fibras de reticulina (*flechas*). Impregnación argéntica, 40×.

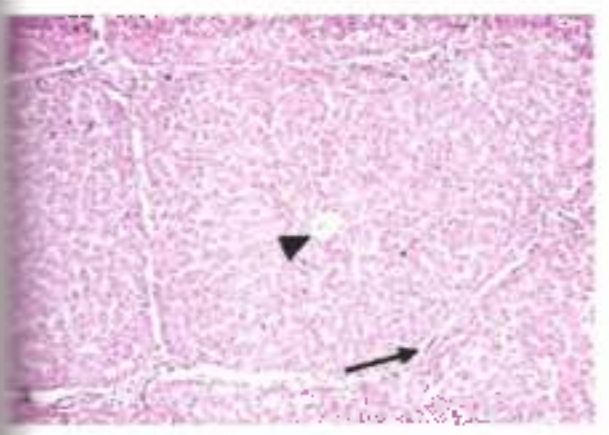

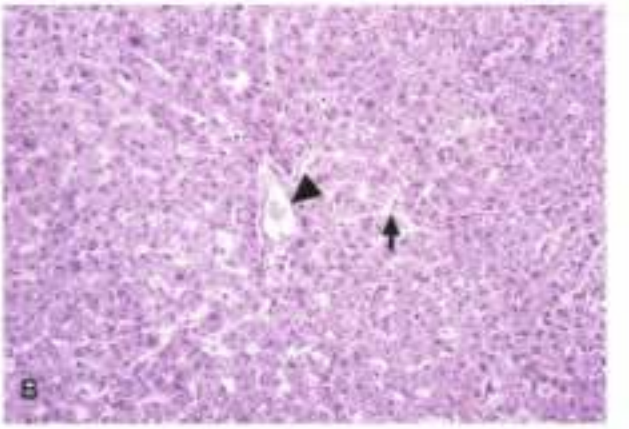

Fig. 13-39. A. Corte histológico de hígado de cerdo. Nótense la vena (*cabeza de flecha*) rodeada de hepatocitos y el tejido conjuntivo que circunda el lobulillo (*flecha*). B. Corte de hígado humano. Obsérvense los capilares sinusoides (*flechas*) que desembocan en la vena central (*cabeza de flecha*). [illegible]

que puede reconocerse a pesar de la ausencia de límite definido, por el marcado patrón radial de cordones celulares entre las venas centrales y las más periféricas de cada lobulillo donde se encuentran los espacios porta (fig. 13-40; véase también fig. 13-37) en los cortes histológicos, los lobulillos tienen forma hexagonal con los espacios porta ubicados en los ángulos del polígono (véase fig. 12-37 y 12-39).

El espacio **porta** contiene ramas de la vena porta y de la arteria hepática y un conductillo biliar, rodeados por tejido conectivo. La irrigación de un lobulillo hepático depende de varias ramas de la vena porta, como de la arteria hepática. Esto representa un mecanismo adaptativo que asegura la nutrición del parénquima hepático. La descripción del lobulillo hepático (realizada por Malpighi) no tiene en cuenta su organización tridimensional; sin embargo, es conceptualmente conveniente porque el lóbulo hepático tiene zonas funcionales concéntricas a la vena central. Asimismo, en patologías como la necrosis hepática y otras se observa la alteración selectiva de la zona central o periférica del lobulillo, en relación con la zona de oxigenación de la sangre y la ubicación de los hepatocitos más o menos lejanos al centro del lobulillo.

Un concepto alternativo de la sistematización hepática es el llamado **lobulillo porta**, que considera el lóbulo hepático limitado por una línea imaginaria que une a tres venas centrales y el espacio porta que queda en el centro del lobulillo (véase fig. 12-41). La bilis drena hacia el conducto biliar, en el centro de este lobulillo, como sucede en la mayoría de las glándulas.

La interpretación de la arquitectura hepática se basa sobre el hecho de que es más fisiológico reconocer como unidad lobulillar al conjunto más pequeño de hepatocitos que reciben irrigación de una rama terminal de la vena porta y de la arteria hepática y que están drenados por una rama terminal del conducto biliar. Este lobulillo, llamado ácino hepático o de Rappaport, comprende las porciones vecinas de dos lobulillos adyacentes (fig. 13-40; véase también fig. 12-41). El centro de este ácino hepático está ocupado por los vasos sanguíneos terminales de la arteria hepática y de la vena porta. Si imaginamos a la porción de parénquima comprendida en este lobulillo como si fuese una pelota de rugby, la zona de hepatocitos adyacente a esos vasos está mejor nutrida y es, metabólicamente, la más activa (zona 1). A esta le sigue una zona intermedia (zona 2), por fuera de la cual se encuentra la

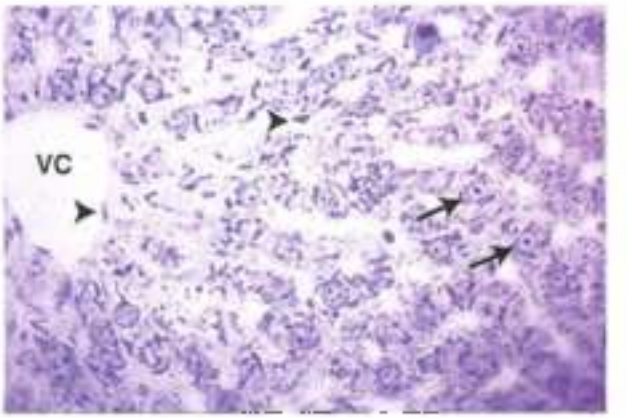

Fig. 13-40. Hígado. Se observan los núcleos de los hepatocitos claros con un núcleo pequeño (*flechas*) y a su alrededor, el RER intensamente teñido en forma de gránulos. Además, se ven los núcleos del endotelio de la vena central (VC) y de los sinusoides (*cabezas de flecha*). ATO 400×

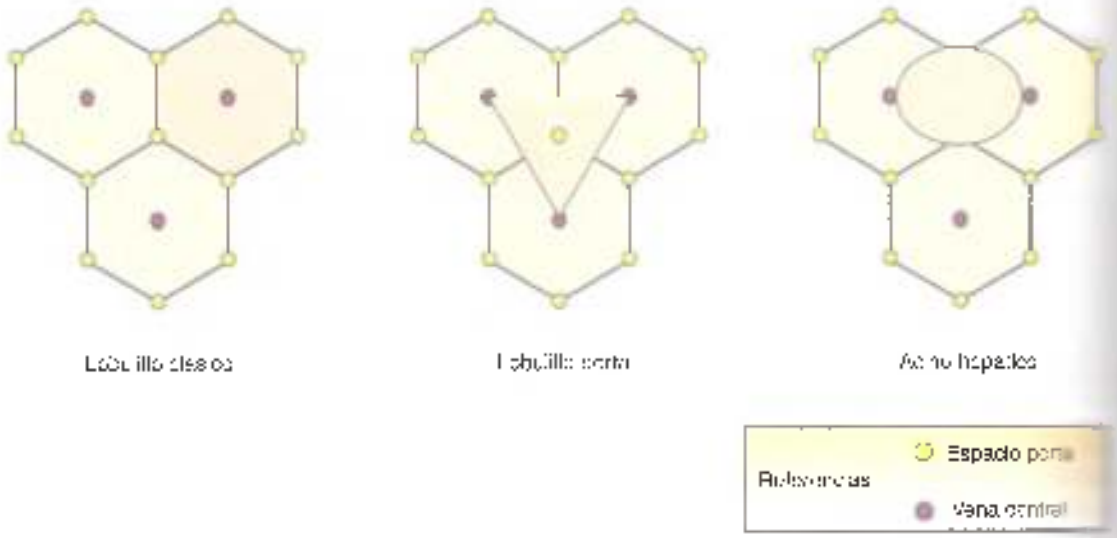

Fig. 12-41. Esquema de los lobulillos hepáticos en color rosado: lobulillo clásico, lobulillo porta y acino hepático.

tercera zona que es contigua a la vena central (zona 3). Hay numerosas evidencias que apoyan esta segmentación del parénquima hepático sobre bases estructurales y citofisiológicas definidas. El concepto de acino hepático ha permitido interpretar mejor ciertos procesos patológicos como los implicados en la patogenia de la isquemia hepática. Por ejemplo, los hepatocitos situados en la zona 1 son los primeros en recibir nutrientes e intercambiar gases y, en consecuencia, son los últimos en ser afectados en caso de isquemia hepática como sucede en la insuficiencia cardiaca congestiva. En cambio, los de la zona 3 son más sensibles a la isquemia, las primeras afectadas ante deficiencias en la irrigación hepática (necrosis centrolobulillar).

El *lobulillo clásico*, el *lobulillo porta* y el *acino hepático* no son conceptos incompatibles, sino interpretaciones complementarias. Ya que

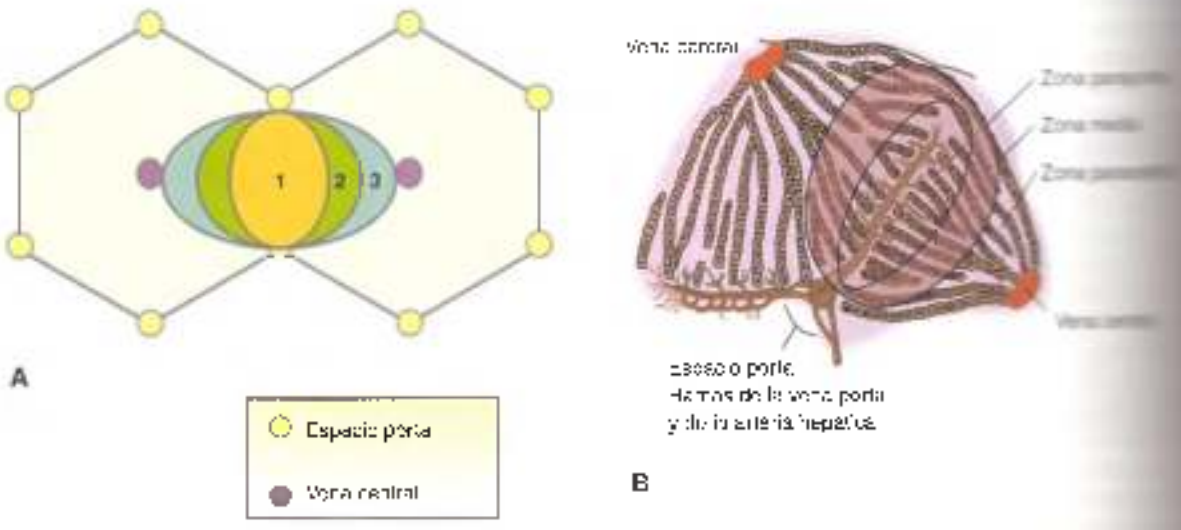

Fig. 12-42. A. Esquema y B. dibujo de los componentes de un acino hepático.

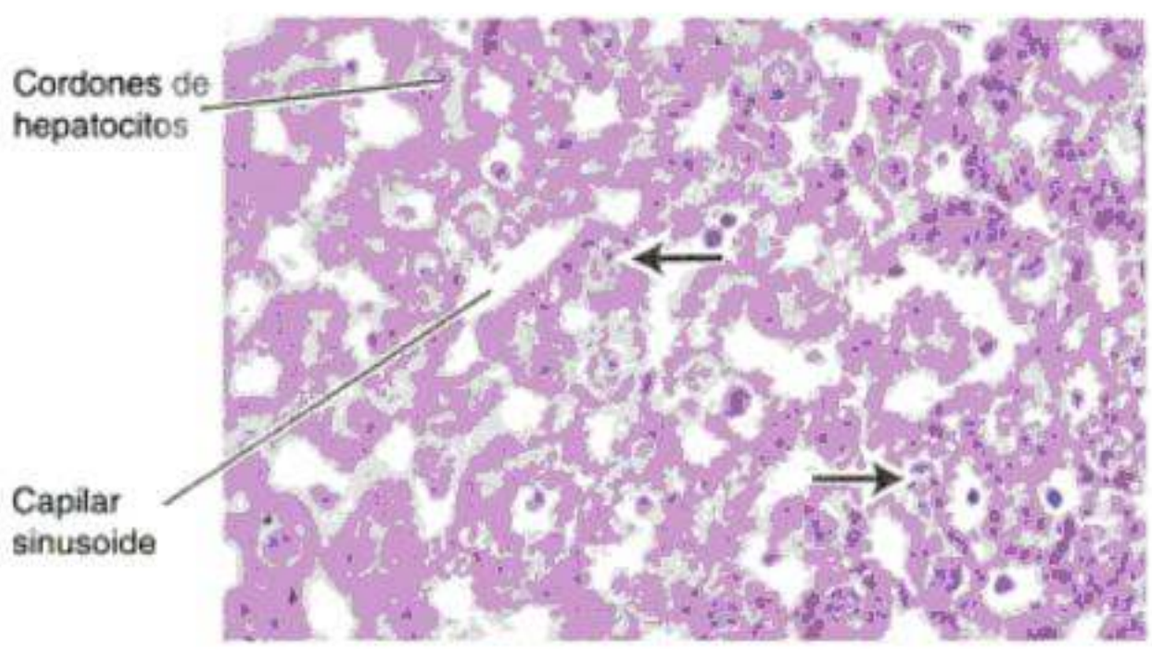

Fig. 12-43. Hígado. Se observan cordones de hepatocitos bordeados de capilares sinusoides. Se ven los núcleos de los hepatocitos (*flechas*) y a su alrededor, los gránulos PAS+ correspondientes al glucógeno intensamente teñido. PAS-H 400×.

compleja estructura y funciones del hígado, en salud y enfermedad, a veces conviene aplicar uno u otro de ellos.

Hepatocitos: son células poliédricas encargadas de las funciones principales del parénquima hepático; se relacionan con el espacio perisinusoidal, la luz del canalículo biliar y los hepatocitos vecinos (fig. 12-43; véanse también figs. 12-37, 12-39 y 12-40). Generalmente posee un núcleo (a veces dos) grande y vesiculoso con cromatina laxa y uno o más nucléolos prominentes (véase fig. 12-40). El citoplasma contiene cisternas de retículo endoplasmático rugoso y liso y numerosos polirribosomas libres. Posee muchas mitocondrias y peroxisomas provistos de numerosas y variadas enzimas (catalasa, aminooxidasa, alcohol deshidrogenasa, beta-oxidasa, etc.). El aparato de Golgi está muy desarrollado y se localiza en la vecindad del capilar biliar, junto a lisosomas que forman los cuerpos densos peribiliares. Las células hepáticas son polarizadas, con un dominio o polo vascular con funciones endocrinas y un polo biliar con funciones exocrinas. En su citoplasma también contiene pigmentos y glucógeno, cuya cantidad depende de las condiciones fisiológicas o patológicas (véase fig. 12-43). Por ejemplo, el glucógeno disminuye con el ayuno y aumenta luego de la ingestión de alimentos. Posee pocas gotas de lípidos y se observa un aumento de ellas en enfermedades que dañan la célula hepática y producen ***degeneración grasa*** (recuadro 12-12).

En la célula hepática (como también en el miocardio) puede observarse **pigmento de lipofuscina**, de color amarillo-ocre, que aumenta con la edad, y se considera que se trata de estadios finales de la actividad autofágica, residuos no degradados por las hidrolasas lisosómicas.

La estructura de la célula hepática depende esencialmente de su estado funcional pero también, como se dijo, de la posición que la célula ocupa dentro del lobulillo. Entre la zona central rodeando la vena central y la zona periférica o periportal existen gradaciones funcionales asociadas con el grado de oxigenación de la sangre que circula dentro de los sinusoides hepáticos, con un aporte mayor de O_2 en la periferia que en la zona central del lobulillo, la cual drena la sangre lobulillar. Esto explica que el lobulillo hepático clásico sea divisible en zonas funcionales concéntricas (véase fig. 12-42).

La célula hepática participa en numerosas funciones vitales y en la mayoría de los procesos metabólicos. Interviene en el control de la concentración de

Recuadro 12-12
Degeneración grasa, cirrosis y falla hepática crónica

Correlación médico-biológica

La degeneración grasa desemboca en cirrosis y la falla hepática crónica que produce son causas de morbilidad y mortalidad en muchos países. Pueden ser producidas por el elevado consumo de alcohol y la hepatitis, que en la mayoría de los casos son prevenibles. También son producidas por causas no alcohólicas y en este caso se asocian con la obesidad y con la resistencia a la insulina, hormona que regula los niveles de glucosa sanguínea (Gholam y cols., 2007). Hoy se sabe que las células estrelladas desempeñan un papel central en la patogénesis de la cirrosis hepática. En los estadios iniciales de esta patología hepática, las células estrelladas son "activadas" por cambios en el estado redox de microambiente hepático. Este proceso de activación involucra la pérdida de vitamina A, el incremento de la proliferación, cambios en la morfología de células estrelladas a la forma de un fibroblasto con gran capacidad contráctil e iniciación de una cascada fibrogénica a través de la síntesis de componentes de la matriz extracelular, como colágeno, proteoglucanos y moléculas de adhesión celular. Esta enfermedad muchas veces es asintomática hasta que aparece la descompensación, caracterizada por ascitis, peritonitis y hemorragias venosas por hipertensión portal (Heidelbaugh y Bruderly, 2006).

Copyrighted material

glucosa en el plasma (glucemia), al acumular glucosa en forma de glucógeno, el cual puede ser desdoblado para pasar a la sangre como glucosa. Sintetiza y segrega numerosas proteínas (albúmina, alfa- y beta-globulinas y beta-globulinas, protrombina, fibrinógeno, etc.). Participa en el metabolismo y en el transporte de lípidos, ya que provee las lipoproteínas plasmáticas, como también triglicéridos y colesterol, e interviene en el mantenimiento de los niveles de lípidos en la sangre. El hepatocito también se encarga (sobre todo en su retículo endoplasmático liso) del metabolismo (desintoxicación) de muchas sustancias tóxicas, fármacos liposolubles, insecticidas, alcohol, y también de algunas hormonas esteroideas.

La función exocrina de los hepatocitos comprende la secreción de bilis, líquido complejo que contiene colesterol, lecitina, ácidos grasos, electrolitos y sales biliares. Además, excreta bilirrubina (pigmento derivado del metabolismo de la hemoglobina), que luego de ser captada por el hepatocito es conjugada con ácido glucurónico para formar el glucuronido de bilirrubina.

Sinusoides hepáticos Los sinusoides hepáticos son una variedad de capilar sanguíneo limitados por láminas de hepatocitos. Poseen un trayecto irregular y son de mayor calibre que los capilares comunes (véase cap. 9). El revestimiento endotelial contiene tres tipos de células: las células de Kupffer (fig. 12-44), células endoteliales planas y células estrelladas. La célula endotelial se apoya en las microvellosidades de los hepatocitos con escaso desarrollo de la membrana basal. El espacio que queda entre las microvellosidades se denomina espacio de Disse, de mucha importancia fisiológica. Hay evidencias proporcionadas por el microscopio electrónico de que el revestimiento endotelial posee diminutas aberturas diferentes de las fenestraciones del endotelio que aseguran el intercambio de la comunicación entre el espacio de Disse y sangre dentro de los sinusoides.

Células de Kupffer son células fagocíticas que en abundantes lisosomas y forman parte del sistema reticuloendotelial o sistema fagocítico mononuclear (véase fig. 12-41). Es frecuente observar que contienen glóbulos rojos fagocitados, pueden pigmentos (algunos contienen hierro), bacterias u otros agentes patógenos.

Células estrelladas en los sitios donde los sinusoides se anastomosan, se localizan las estrelladas (células de Ito, lipocitos, células sinusoidales o miofibroblastos). En su superficie expresan receptores para la incorporación de células de vitamina A por mecanismos de endocitosis mediada por receptor. Almacenan lípidos, especialmente vitamina A, de la que dan cuenta del 75% del contenido total en el organismo. Además, son las de almacenamiento de hierro, vitamina E, ácido fólico. Como tienen prolongaciones citoplasmáticas ricas en actina, se piensa que también regulan el flujo sanguíneo en los sinusoides, particular en situaciones patológicas como la cirrosis hepática (véase recuadro 12-12).

Célula progenitora hepática aunque existe controversia acerca de la existencia de una célula precursora hepática, datos de experimentos de regeneración hepática demostraron evidencias de precursores hepáticos en las compartimentos ductales o canales de Hering. En respuesta a lesión, un grupo de células de citoplasma basófilo y núcleo oval proliferan y tienen la capacidad potencial de diferenciarse en hepatocito o célula del conducto biliar. Estudios posteriores a una hepatectomía importante de parénquima también sugieren que el propio hepatocito puede actuar como célula precursora para restablecer el parénquima perdido.

Canalículos y canales biliares los canalículos o capilares biliares no poseen pared propia, están excavados entre células hepáticas contiguas. Sus límites están formados por la membrana plasmática de hepatocitos adyacentes cuyo glucocálix carece de actividad de ATPasa, fosfatasa alcalina, amilasa y 5-nucleotidasa. La membrana plasmática contigua de los hepatocitos que forman el canalículo lo delimitan su luz mediante uniones oclusivas. Los canalículos biliares forman una red bidimensional poligonal, emergen de la periferia de los lobulillos y se continúan con los conductos de Hering, limitados éstos en parte por hepatocitos y en parte por células cuboideas. Numerosos trabajos sugieren que en este sitio estarían localizadas las células precursoras hepáticas.

Estroma hepático la cápsula de Glisson penetra proyecta en trabéculas al interior del hígado, pasando a los vasos sanguíneos y conductos biliares. Si bien la estroma está constituida por tejido conectivo reticular, donde se apoyan láminas de hepatocitos del lobulillo hepático.

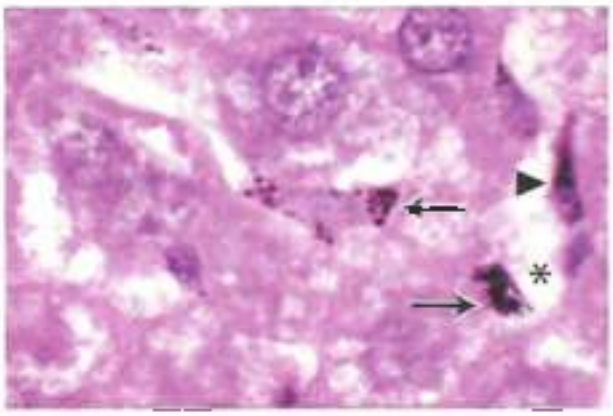

Fig. 12-44. Hígado. Se observan las células de Kupffer (*flechas*) que han fagocitado tinta china y células endoteliales (cabeza de flecha) que revisten los capilares sinusoides (*). HE 1100X.

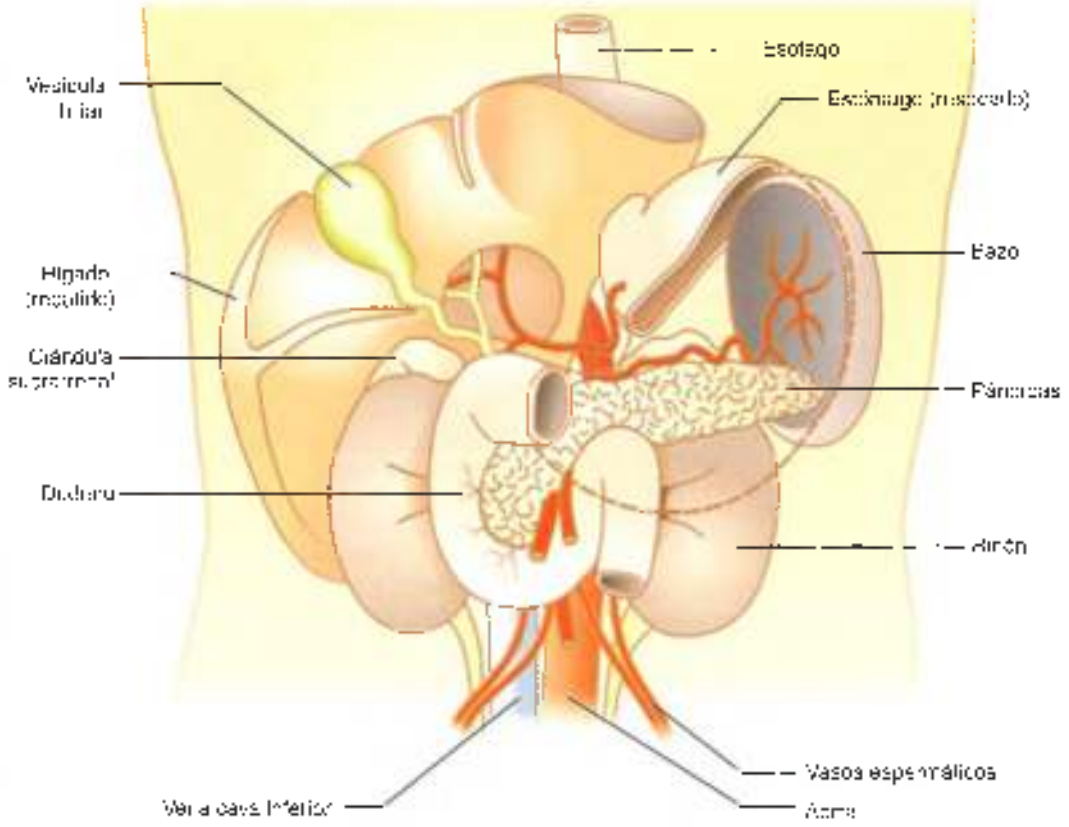

Fig. 12-45. Órganos abdominales (se ha retirado el hígado). Compárese con la fig. 12-27.

...rio porta posee estructuras que están rodeadas ...tejido conectivo denso rico en colágeno (véanse figs. 12-37 y 12-38). Se debe tener en cuenta que, ...que la cantidad de estroma hepático es escasa ...condiciones normales, es importante evaluar sus ...ciones y localización ya que se observa su ...to en varios estados patológicos (véase ...ro 12-12).

...tema de la vía biliar

...residente de cirugía recibe en la guardia del ...al a una mujer de 70 años con antecedentes ...sis (cálculos) vesicular con dolor intenso en el ...ndrio derecho y vómitos biliosos. Ante la ...de hallarse ante una ***colecistitis aguda*** *...las estudios complementarios.*

La bilis es el producto de la secreción externa del ...ado. Está compuesta por fosfolípidos, colesterol, ...biliares (ácido cólico, quenodesoxicólico, ...sicólico, litocólico), pigmentos biliares (bilirrubina), electrolitos y agua. Este líquido alcanza la luz ...estinal a través de un complejo sistema de con...tos que integran las vías biliares, que mantienen una conexión directa entre el hígado y el tracto gastrointestinal (fig. 12-45).

Sistema biliar intrahepático

La primera porción está formada por los finos capilares o canalículos biliares que se inician como un extremo ciego en las laminas de hepatocitos vecinos a la vena central del lobulillo. Los canalículos biliares colectan la bilis proveniente de los hepatocitos y la conducen hacia la periferia del lobulillo. En la zona paraportal, los canalículos biliares se unen a los conductillos biliares interlobulillares por medio de los conductos de Hering. Estos conductos tienen un trayecto corto y están rodeados por escasa cantidad de tejido conjuntivo. Sus paredes se encuentran limitadas en parte por hepatocitos con una membrana basal con colágeno y forman una red anastomosada que corre a lo largo de los bordes laterales de los lobulillos hepáticos clásicos, adosados a las ramas de la vena porta y de la arteria hepática, y son los que se visualizan en los espacios porta (véase fig. 12-37). La luz de los conductos se hace gradualmente más amplia con confluencia con otros conductos y el epitelio aumenta de altura. A

Recuadro 12-13
Litiasis vesicular

Correlación médico-biológica

La vesícula es asiento frecuente de litiasis, cálculos o piedras de diversa composición ocasionadas por precipitados de sales biliares a causa de colecistitis crónica, con inflamación y fibrosis. Los cálculos obstruyen conductos principales pueden ocasionar cuadros abdominales que muchas veces son de resolución quirúrgica.
El enclavamiento de un cálculo en el cuello vesicular es la causa más común de colecistitis aguda y si un cálculo se enclava en la ampolla de Vater ocasiona el denominado síndrome coledoriano (ictericia, coluria y acolia).

medida que se aproximan al hilio, el epitelio de los conductos se hace cilíndrico y en ocasiones reciben la secreción de pequeñas glándulas tubuloalveolares mucosas. A este nivel, la capa de tejido conjuntivo que rodea los conductos aumenta y contiene muchas fibras elásticas.

Sistema biliar extrahepático

Está formado por los conductos extrahepáticos, que conducen la bilis al duodeno, y la vesícula biliar, cuyas funciones son almacenar y concentrar la bilis.

Conductos hepáticos y colédoco: los conductos biliares derecho e izquierdo emergen de la cara inferior del hígado y se fusionan para formar el conducto hepático común, el cual a su vez se fusiona con el conducto cístico (que conecta la vesícula biliar) para formar el conducto colédoco, que desemboca en la segunda porción del duodeno a través de una pequeña dilatación, la ampolla de Vater. En el 50% a 70% de los casos, desemboca en un orificio común con el conducto pancreático. La mucosa de los conductos extrahepáticos forma muchos pliegues revestidos de epitelio cilíndrico alto y contiene glándulas mucosas, cuya secreción se incorpora a la bilis. Los conductos extrahepáticos están rodeados por tejido conjuntivo denso, fibras elásticas y musculares lisas, que aparecen en el colédoco como haces diseminados dispuestos en sentido longitudinal y oblicuo y forman una capa discontinua alrededor de la pared del conducto. A medida que éste se acerca al duodeno, la capa muscular lisa se hace más importante y en la parte intramural forma una especie de esfínter, el esfínter de Oddi.

Vesícula biliar: es un órgano hueco, dispuesto adherido a la cara inferior del lóbulo derecho del hígado, de unos 10 cm de longitud, 3-5 cm de diámetro y 30-50 mL de capacidad. Su función es concentrar, almacenar y verter la bilis en respuesta a la presencia de alimentos, especialmente lípidos, en el duodeno. Esto provoca la contracción de la vesícula por acción de la colecistocinina liberada en la mucosa intestinal. Además de esta hormona, la gastrina y la motilina incrementan el flujo de bilis a través de este sistema. La precipitación de las sales biliares va a una patología conocida como litiasis vesicular. Esto puede provocar serios trastornos si se obstruyen los conductos biliares (recuadro 12-13).

En su estructura histológica se observan cuatro capas (véase fig. 12-15):

Mucosa: presenta numerosos pliegues poco irregulares y entrelazados, que dan la apariencia de un panal, los cuales desaparecen con la distensión extrema (fig. 12-46). El epitelio es cilíndrico simple con microvellosidades y un gran número de mitocondrias en las regiones apical y basal. En casos normales hay invaginaciones de la superficie epitelial, extendidas a través de la capa muscular (senos de Rokitansky-Aschoff). La lámina propia es tejido conjuntivo laxo, muy vascularizada, con glándulas tubuloalveolares simples mucosas en la región del cuello. Este epitelio transporta activamente Na^+, Cl^- y CO_3H^- hacia el compartimiento intercelular, con lo que provoca el flujo de agua hacia este compartimiento (y luego hacia los senos de la lámina propia) y, en consecuencia, la concentración de la bilis.

Muscular: sirve de apoyo a la mucosa y está formada por una capa delgada de músculo liso con fibras en sentido longitudinal, circular y oblicuo, acompañadas de una red de fibras elásticas. Las fibras musculares son discontinuas y están separadas por tejido conjuntivo (véase fig. 12-46).

Serosa: es una capa de tejido conjuntivo denso con muchas fibras colágenas y pocas fibras elásticas, fibroblastos dispersos, macrófagos y células grasas y pequeños cúmulos de células adiposas. Llevan los vasos sanguíneos, los nervios y los linfáticos hacia la vesícula enviando ramas a la mucosa. Rodea por completo la vesícula y en ciertas zonas se continúa con el tejido conjuntivo de la cara inferior hepática (véase fig. 12-46).

Serosa: la parte libre de la vesícula biliar está cubierta por peritoneo, que se continúa con la que recubre el hígado.

Conducto cístico: es continuación del cuello de la vesícula, de unos 3-4 cm de largo, con una porción sinuosa y el extremo distal recto. Presenta en todas las clases de la vesícula y en la orientación la mucosa presenta los pliegues espirales de Heister, que forman la válvula espiral que pe-

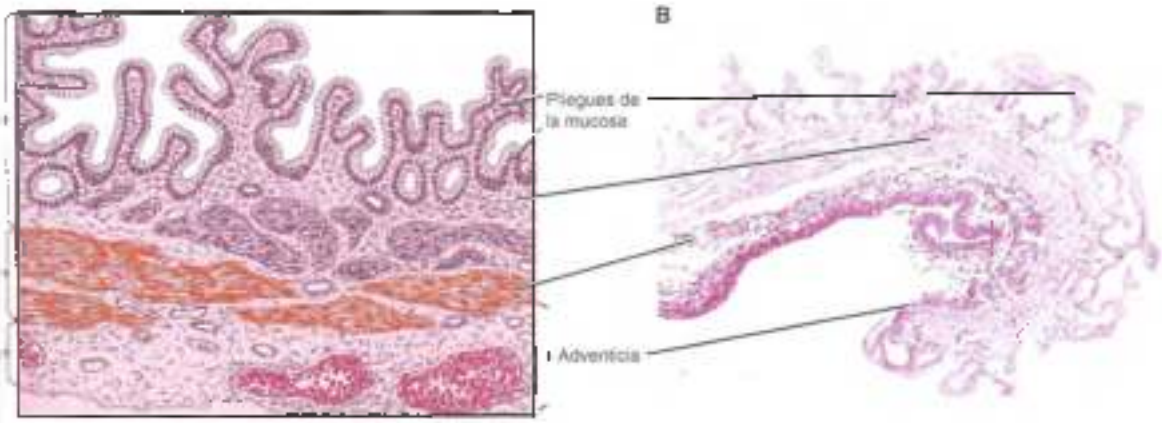

Fig. 12-46. A. Diagrama y B. Corte histológico de la pared de la vesícula biliar. (HE 20×).

tensión o el colapso del conducto cuando éste cambios bruscos de presión.

ncreas

pancreas es un órgano retroperitoneal, está rodeado por una delgada cápsula de tejido conjuntivo que el parénquima en lóbulos y lobulillos mediante tabiques delgados. Es una glándula de secreción ya que sintetiza, almacena y libera importantes digestivas y hormonas. Diariamente segrega dor de 1.200 mL de jugo pancreático, esencial digestión de los hidratos de carbono, proteínas grasas de los alimentos. La porción endocrina en conjunto, representa sólo el 1% del volumen del pancreas segrega hormonas que intervienen control del metabolismo hidrocarbonado. componentes tienen independencia tanto en características funcionales como en las alteraciones patológicas que le son propias.

ncreas exocrino

una típica glándula serosa pura, tubuloacinosa compuesta. Está dividida en muchos lóbulillos por tabiques de tejido conjuntivo laxo, por contiene vasos sanguíneos, nervios, islotes conductos interlobulillares. En su estructura se acinos y conductos (figs. 12-17 y 12-18).

inos

acinos son estructuras redondeadas formadas 30 células piramidales alrededor de una pequeña cavidad, la luz del ácino, que se continúa con un conducto intercalar (fig. 12-16; véase también figs. 12-46 a 12-86). La luz acinar está aislada del espacio intercelular lateral mediante zonula occludens. Las células acinares son polarizadas, con gran desarrollo de retículo endoplasmático rugoso basolateral, polirribosomas y muchas mitocondrias filamentosas. En la zona apical se encuentran el aparato de Golgi y gránulos secretores de cimógeno que contienen los precursores de las enzimas pancreáticas: proteasas (tripsinógeno, quimotripsina, procarboxipeptidasas y proaminopeptidasas), enzimas amilolíticas (amilasa), lipasas, nucleasas (desoxirribonucleasas y ribonucleasas). El número de gránulos de cimógeno depende del estado funcional de la glándula; son más numerosos durante el ayuno y escasos después de la liberación de la secreción inducida por una comida. Hoy se sabe que las proteínas de la membrana que rodea los gránulos de cimógeno pueden relacionarse con la regulación secretora (recuadro 12-1). El núcleo es esférico, situado en la porción central de la célula, y con un nucléolo prominente. En el interior de los ácinos se encuentran las células centroacinares, con núcleo central, citoplasma pálido y delgado, que marcan el comienzo del conducto intercalar (véase fig. 12-19).

Cuando los estímulos hormonales específicos liberan el contenido de los gránulos en la cavidad del ácino, la membrana que los rodea se funde con la membrana plasmática apical de la célula y se liberan a la luz (exocitosis). De allí serán transportadas por el sistema de conductos hasta la luz del duodeno donde son activadas por enterocinasa en el lumen siguiendo una cascada que comienza con la activación del tripsinógeno. Las proenzimas pancreáticas se activan sólo cuando se encuentran en el

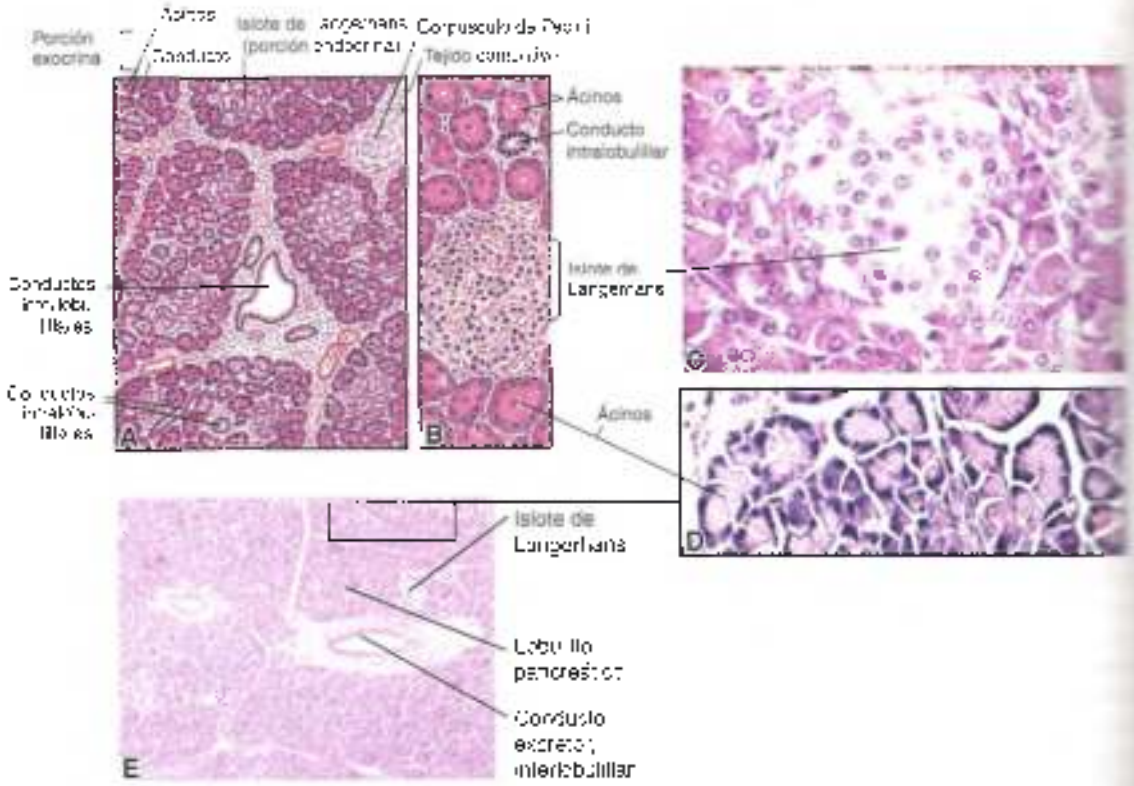

Fig. 12-47. Diagrama de la estructura histológica del páncreas a mediano (A y B) y a mayor (B, C y D) aumento. Islote de Langerhans no poseer cápsula y teñido con HE, no se pueden observar sus diferentes tipos de células. Los ácinos, conformados por un conjunto de células, poseen poco "Y" citoplasmatico (D, 400x).

Recuadro 12-14
Proteínas de membrana de gránulos de secreción acinar pancreática

Aportes básicos

Los gránulos de cimógeno del páncreas exocrino son responsables de la secreción regulada de las enzimas digestivas. Se han encontrado proteínas integrales de la membrana del gránulo de cimógeno, que serían componentes importantes en la regulación de la secreción de enzimas digestivas (Braun, 1994). Así, se han comenzado a realizar estudios de proteómica para identificar proteínas de membrana purificadas de los gránulos, en un esfuerzo para entender sus funciones (Chen y colb., 2006).

duodeno y participan en la digestión de proteínas, carbohidratos y lípidos, junto con el resto de enzimas de la mucosa intestinal. La secreción pancreática está regulada por hormonas y por el sistema nervioso autónomo; el control hormonal es más importante. La presencia de alimento en el antro del estómago y el paso de productos al duodeno estimulan la liberación de secretina y colecistoquinina (CCK, también denominada pancreozimina) que son sintetizadas por las células de la mucosa intestinal. La secretina estimula las secretoras del sistema de conductos para la producción de jugo pancreático con alto contenido en bicarbonato y agua, pero escaso en enzimas. El alcalino del jugo pancreático es el principal buffer presente en la luz duodenal, que neutraliza el ácido proveniente a su vez del contenido gástrico. La CCK, en cambio, estimula la secreción de grandes cantidades de enzimas digestivas y aumentar la cantidad de jugo pancreático. La estimulación nervosa es mediada por fibras para-

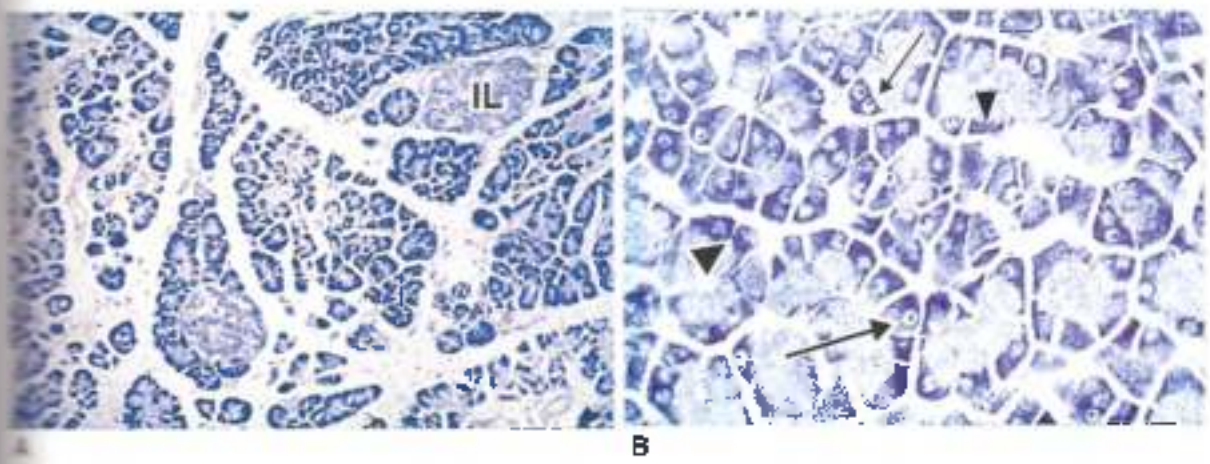

48. Corte histológico de páncreas teñido con ATC a menor (A) y mayor (B) aumentos. El tejido pancreático dividido en lóbulos. Se conservan los ácinos y los islotes de Langerhans (IL), los ácinos con la base de las células intensamente teñidas por el RER (*cabezas de flecha*) y los núcleos vesiculosos con nucléolos prominentes (*flechas*) 400x.

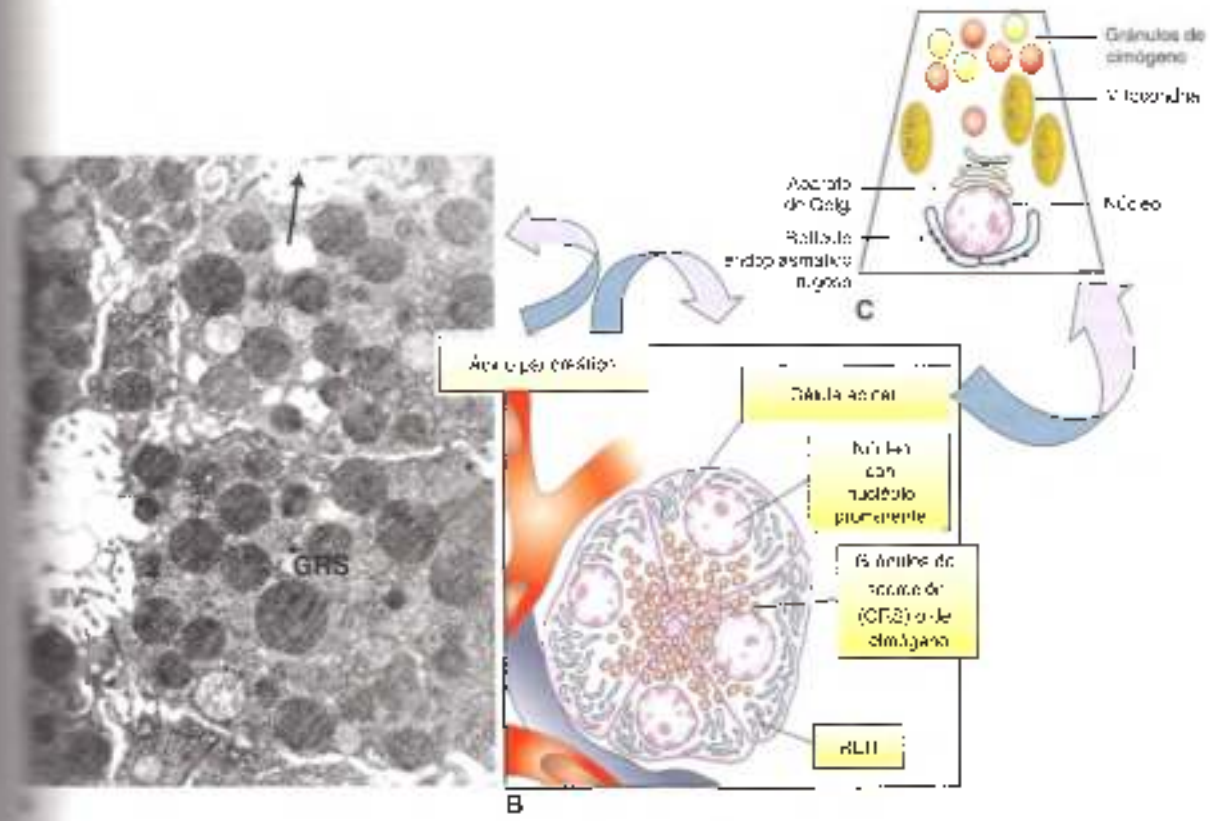

49. Acino pancreático. A. Ultraestructura del ácino visto al MEC. Se observan microvellosidades en la membrana apical de la célula (*MV*) en la luz del ácino (*flechas*), el citoplasma se encuentra lleno de gránulos de secreción (*GRS*). Esquema de un ácino pancreático. C. Esquema de una célula acinar con sus principales componentes.

nas que estimulan la secreción de enzimas y por fibras simpáticas que ejercen una acción inhibidora sobre la secreción pancreática.

Células perisinusoidales son células mioepiteliales periacinares, perivasculares o periductales del páncreas exocrino, presentan citoplasma ramificado con procesos citoplasmáticos que rodean la base del acino. Comparten un gran número de funciones y características con células estrelladas presentes en otros tejidos, incluido el hígado. De un modo similar a lo que sucede durante la cirrosis hepática, la activación sostenida de estas células estrelladas está asociada con la fibrosis presente en la pancreatitis crónica y el cáncer de páncreas (ver cuadro 12-15).

Células progenitoras pancreáticas, son células indiferenciadas (*stem cells*), con capacidad proliferativa y multipotentes, que pueden reemplazar los distintos tipos celulares pancreáticos. Se han propuesto distintos tipos de células como progenitoras, entre ellas, las periductales y las periinsulares que poseen nestina, un filamento intermedio que marca a las progenitoras neuroectodérmicas, o poseen factores de transcripción Pdx-1 y Ngn3, moléculas clave durante el desarrollo embrionario pancreático.

Sistema de conductos

Los conductos llevan la secreción de los ácinos a la segunda porción del duodeno y son, en sí mismos, un órgano secretor. Secretan bicarbonato con una concentración cinco a seis veces mayor que la que se encuentra en el plasma y las células ductales comprenden alrededor del 11% del total de células pancreáticas. De este bajo porcentaje de células de los conductos se origina uno de los cánceres más devastadores del ser humano, el adenocarcinoma de páncreas, y se está haciendo esfuerzos para encontrar alguna respuesta a esa enfermedad.

La luz del órgano se continúa con un epitelio de células cúbicas bajas, a veces rodeadas por células acinares (*células centroacinares*). El mismo tipo de células constituye el conducto intercalar y varios conductos intercalares confluyen en un conducto intralobulillar de luz más amplia, revestido con epitelio cúbico, y rodeado de ácinos. Los conductos extralobulillares se hallan entre los lobulillos y poseen un epitelio cilíndrico simple (fig. 12-47). Los conductos principales también están revestidos por epitelio cilíndrico simple y cerca de su desembocadura pueden tener células caliciformes. Poseen una lámina propia bien desarrollada. Por un lado, el conducto de Wirsung desembboca en la segunda porción del duodeno, en una elevación de la mucosa, la ampolla de Vater. Este conducto pancreático tiene a este nivel estrecha relación anatómica con el conducto colédoco, incluso muchas veces desembocan juntos. Poseen un esfínter de musculo liso común a ambos, denominado esfínter de Oddi. Por otro lado, el conducto accesorio de Santorini se abre también en el duodeno cerca de la desembocadura del conducto de Wirsung. Los dos conductos principales provienen, como vimos, del desarrollo embrionario del páncreas a partir de dos esbozos endodérmicos.

Recuadro 12-15
Pancreatitis aguda (PA)

Correlación medico-biológica

La pancreatitis aguda (PA) es una inflamación del tejido pancreático y peripancreático que además afecta a órganos distantes y provoca muchas complicaciones con alta mortalidad y mal pronóstico. Está caracterizada por un desarrollo rápido y es uno de los desafíos más complicados en la práctica clínica. Se produce inflamación del tejido pancreático y peripancreático que afecta además a otros órganos. Estudios experimentales y clínicos han demostrado que los factores desencadenadores de estos episodios agudos de inflamación pancreática son la activación inapropiada del tripsinógeno sumada a una falla de exocitosis de estos gránulos activados. Una vez iniciada esta secuencia de acontecimientos, los mecanismos responsables de la muerte celular, en especial los que controlan la apoptosis, son los determinantes de la extensión y la gravedad del cuadro clínico. La pancreatitis aguda grave es una de las principales causas de incremento de la presión intraabdominal (PIA) que se refleja en la presión de la vejiga; se ha sugerido que la PIA puede utilizarse como marcador de la gravedad y del pronóstico (Wu Zhang, et al., 2007).

Páncreas endocrino

Está formado por los islotes de Langerhans, estructuras redondeadas formadas por muchos grupos o cúmulos de células y contienen abundantes capilares sanguíneos (véase fig. 12-47). Están dispersos en el parénquima glandular rodeados por las acinares, separados del parénquima vecino por una trama de fibras de reticulina que también forman su cápsula. En el ser humano adulto hay más de un millón de islotes que representan el 1% del volumen pancreático. Son más numerosos en la cola que en el cuerpo y la cabeza del órgano.

En la especie humana se encuentran cuatro tipos celulares:

Células beta (o células B), que representan el 80% de células del islote, segregan insulina.
Células alfa (o células A), que producen glucagón.
Células delta (o células D), que sintetizan somatostatina.

Cuadro 12.7. *Las células del islote de Langerhans*

Célula	*Distribución celular*	*% de células del islote*	*Actividad funcional*
Célula o células B	La mayoría se sitúan en la periferia insular y algunas en su interior	60-80	Insulina. Hipoglucemiante. Disminuye el nivel de glucosa en sangre (glucemia), al favorecer la entrada de glucosa en las células y su conversión en glucógeno. También interviene en el metabolismo de los lípidos. El control de la liberación de insulina está regulado fundamentalmente por el nivel de glucosa en sangre
Célula o células A	Se distribuyen por todo el islote	15-20	Glucagón. Hiperglucemiante. Contrarresta el efecto de la insulina, ya que provoca glucogenólisis hepática y el paso de glucosa a la sangre
Célula o células D	Pueden estar presentes en cualquier lugar del islote.	5-10	Suprime la secreción endocrina tanto de la insulina como del glucagón de modo paracrino por modulación de la actividad de las células alfa y beta, para mantener niveles normales de glucosa
Células F		1	Inhibe al páncreas exocrino

[illegible] que segregan el polipéptido pancreático (cuadro 12-16).

[illegible] los tipos celulares están polarizados, con [illegible] receptores ubicados en la zona apical [illegible] un capilar fenestrado. Al igual que otras [illegible] secretoras de proteínas, estas células poseen [illegible] RER desarrollado, así como el aparato de Golgi. [illegible] el RER de las células beta se elabora el polipéptido preproinsulina; en el aparato de Golgi se [illegible] su procesamiento final y la formación de [illegible] que se acumula en gránulos secretores en [illegible] citoplasma apical. El descenso de la glucemia origina la diabetes, enfermedad que afecta a muchas personas (cuadro 12-16).

Además de la secreción de hormonas proteicas, las células del islote de Langerhans sintetizan otros productos similares a los de las células APUD de otras localizaciones.

Vascularización e inervación

La irrigación pancreática está enmarcada por ramas del tronco celíaco o arteria celíaca y la arteria

Cuadro 12-16
Glucemia y diabetes

Biológica

El mantenimiento de los niveles de glucosa en sangre (glucemia) en un rango estrecho es una función crítica que involucra a diferentes células. Así, los hepatocitos, en condiciones de ayuno, responden al glucagón que evita la hipoglucemia al estimular la glucogénesis y la glucogenólisis hepática. En la etapa posprandial, los hepatocitos responden a la insulina que previene la hiperglucemia, en parte por supresión de la gluconeogénesis y la glucogenólisis y por facilitación de la síntesis de glucógeno hepático. Muchos individuos desarrollan diabetes, que sin tratamiento adecuado puede tener consecuencias graves. En la forma autoinmune, la mayoría de las células beta mueren y se produce la diabetes tipo 1, insulinodependiente o infantojuvenil. En el adulto, a partir de la cuarta década se desarrolla diabetes tipo 2, que no es insulinodependiente. La **diabetes tipo 2 (diabetes mellitus)** es la alteración metabólica más común en el mundo y responde a la respuesta subnormal de los tejidos a la insulina (resistencia a la insulina) y a una falla de las células beta secretoras de insulina. En la diabetes tipo 2, la glucosa es liberada en exceso por los hepatocitos y metabolizada ineficientemente por otros órganos. La perturbación en los caminos de transducción de la señal de la insulina parecen ser lesiones moleculares críticas que contribuyen a la resistencia a la insulina y al desarrollo de la diabetes tipo 2 (Klover y Mooney, 2004).

mesentérica superior, además de las arterias esplénica y hepática. El drenaje venoso se hacia el sistema porta hepático a través de las venas esplénicas y mesentérica superior.

El drenaje linfático se produce por una cadena de ganglios linfáticos que corre en paralelo a la arteria esplénica, sirve de drenaje primario; en forma accesoria, el páncreas drena directamente a ganglios celíacos, preaórticos, duodenales y subpíloricos.

La inervación pancreática llega por nervios parasimpáticos y simpáticos del sistema nervioso autónomo. Las fibras parasimpáticas son responsables de la regulación de la secreción exocrina pancreática; llegan al órgano formando parte del nervio vago. Las fibras simpáticas llegan a través del plexo celíaco y serían responsables de la inervación de la vasculatura pancreática y de la transmisión del dolor.

Sistema respiratorio

Aldo R. Eynard y Carmen Carda Batalla

Desarrollo del sistema respiratorio

El pediatra tranquilizó a la angustiada madre de una niña de pocos días de vida que presentaba dificultad respiratoria importante, con sibilancias audibles en la inspiración, por colapso de la pared torácica. Se impuso el diagnóstico diferencial con varias patologías, algunas serias, como una ***fístula traqueoesofágica****, o un cayado aórtico muy desarrollado que comprimiese la tráquea, entre otras; el diagnóstico, posteriormente corroborado, fue de* ***laringomalacia****, una de las más frecuentes anomalías de la vía respiratoria alta. Pasadas algunas semanas, el proceso normal de maduración de los anillos cartilaginosos traqueales permitiría al órgano mantener su luz adecuadamente permeable para el eficiente paso del aire.*

El sistema respiratorio deriva del tubo digestivo primitivo; su primer esbozo es el surco **laringotraqueal** que se forma en el endodermo de la cara ventral de la faringe (fig. 12-5B) (véanse también figs. 12-5 a 12-8 y 12-10). Este surco se profundiza y forma el divertículo laringotraqueal, que crece en sentido ventral y caudal alejándose gradualmente del intestino anterior (véase fig. 12-5C, A). A medida que se desarrolla el tabique traqueoesofágico por un proceso de pinzamiento lateral que avanza desde abajo hacia arriba, se separa el esófago del **tubo laringotraqueal** (fig. 12-5C, B). A partir de este último se desarrollarán la laringe, la tráquea, los bronquios y los pulmones. El endodermo invaginado formará el epitelio de revestimiento y glandular. El tejido conjuntivo, cartílago, vasos y músculo liso se desarrollarán a partir del mesénquima esplácnico que rodea la porción ventral del intestino anterior.

Laringe

El mesénquima correspondiente al cuarto y sexto arcos faríngeos engrosa y produce las prominencias aritenoides. Estas dan a la glotis primitiva forma de una "T" y reducen la luz laríngea a una hendidura (véanse figs. 12-6 y 12-7). Detrás de estas tumefacciones mesenquimáticas se desarrollan también los cartílagos laríngeos, a partir de barras cartilaginosas del cuarto y sexto arcos faríngeos. La epiglotis se genera a partir de la porción caudal de la eminencia hipobranquial (véanse figs. 12-6 a 12-8).

La luz de la laringe se cierra por una proliferación epitelial que se mantiene hasta el tercer mes. En este proceso, como en otros donde se produce obliteración de la luz del órgano en desarrollo, se produce una abundante proliferación celular seguida eventualmente de apoptosis. Luego de reabrirse la entrada laríngea, se forman unos pliegues diverticulares laríngeos laterales unidos por pliegues de mucosa de orientación anteroposterior que darán origen a las cuerdas vocales falsas y a las cuerdas vocales verdaderas.

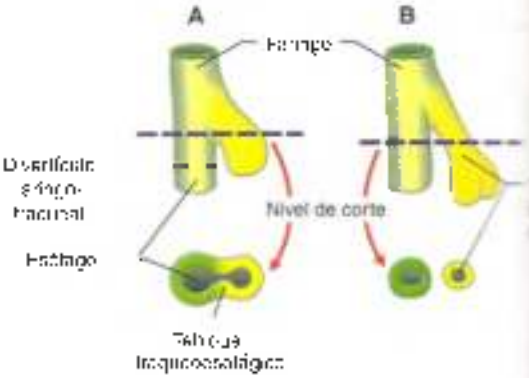

Fig. 12-50. Desarrollo de la tráquea y los bronquios primitivos. La línea quebrada señala los cortes transversales que se muestran en la fig. 12-51.

Tráquea, bronquios y pulmones

En el extremo del tubo laringotraqueal se desarrolla una dilatación que luego se divide en dos yemas bronconeumonares (fig. 12-51, A). Ya desde los primeros estadios del desarrollo, se observa que el bronquio derecho es más largo y recto que el izquierdo.

A las cinco semanas, en la yema derecha aparecen tres yemas secundarias y en la yema izquierda sólo dos (fig. 12-51, B). De allí que el individuo adulto tenga tres bronquios primarios y tres lóbulos en el pulmón derecho y sólo dos bronquios primarios y dos lóbulos en el pulmón izquierdo. Posteriormente, cada yema bronconeumonar secundaria se ramifica repetidas veces por divisiones dicotómicas (fig. 12-51, C). Al mismo tiempo, las yemas bronconeumonares crecen lateralmente hacia la porción del celoma intraembrionario que también forma las cavidades pericárdicas y peritoneal y la cavidad pleural primitiva (véase fig. 12-5). De esta manera, a medida que se desarrollan los pulmones, se cubren con la pleura visceral, derivada del mesodermo esplácnico, mientras que la superficie interna de la pared torácica es revestida por la pleura parietal, derivada del mesodermo somático (véase fig. 12-5, C).

Desarrollo de la porción respiratoria

El desarrollo de los segmentos respiratorios del pulmón pasa por cuatro etapas que se superponen parcialmente:

Período seudoglandular se desarrolla hasta el cuarto mes y queda establecido el sistema de conducción del aire. Desde los bronquios hasta los bronquíolos terminales, se cubren con epitelio cuboideo.

Período canalicular comprende del cuarto al sexto mes de desarrollo. En este lapso aumenta el calibre de los bronquios y los bronquíolos y se produce abundante vascularización del tejido pulmonar. Cada bronquíolo terminal origina dos o más bronquíolos respiratorios, que forman tres a seis conductos alveolares. Mientras tanto, los capilares se acercan a la futura superficie alveolar.

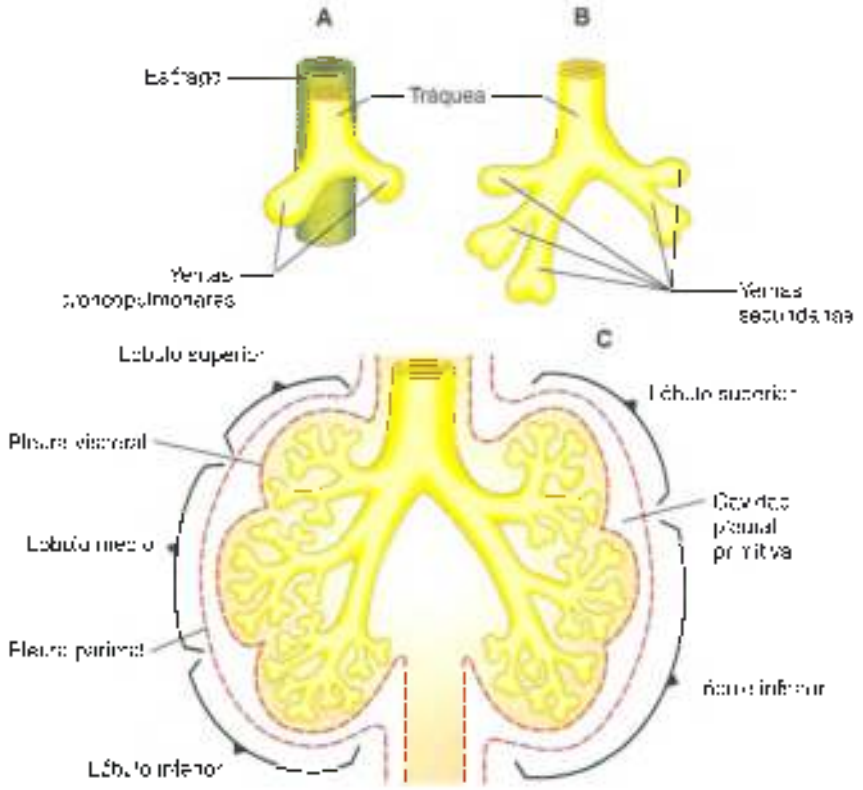

Fig. 12-51. Desarrollo de la tráquea, los bronquios y los pulmones. Con líneas quebradas se señala el desarrollo de las

Período de saco terminal transcurre desde el sexto mes hasta el nacimiento. A partir de los conductos alveolares se produce una extraordinaria proliferación de sacos aéreos terminales o alvéolos primarios. En estas zonas, el epitelio se aplana y los capilares se dilatan en su vecindad. Durante este período ya hay suficientes sacos aéreos terminales como para permitir la supervivencia si el feto nace prematuramente.

Período alveolar este período del desarrollo pulmonar ocupa desde el período final fetal hasta la edad de ocho años. Los principales cambios se observan como un adelgazamiento del epitelio alveolar y un aumento considerable del número de alvéolos. En el momento del nacimiento sólo existe la sexta u octava parte de los alvéolos del adulto.

Los movimientos respiratorios aparecen antes del nacimiento y producen aspiración de líquido amniótico que, junto con otros líquidos derivados de la tráquea y de los mismos pulmones, llenan a estos últimos aproximadamente hasta la mitad de su volumen. Estos líquidos se eliminan durante el nacimiento y después de él por tres vías: 1) expulsión por presión sobre el tórax durante el parto, 2) reabsorción por los capilares sanguíneos pulmonares y 3) reabsorción por los linfáticos pulmonares.

Aproximadamente a los seis meses del desarrollo prenatal, las células alveolares tipo II comienzan a producir una macromolécula glicoproteica llamada surfactante, que revisa la superficie interna de los alvéolos pulmonares y forma parte de su glucocáliz. La función principal del surfactante es disminuir la tensión superficial de la interfase aire-alveolo, de manera que mantiene a éstos distendidos y evita su colapso o *atelectasia*. La falta de surfactante es la causa principal de una enfermedad grave del recién nacido (*enfermedad respiratoria del recién nacido* o *enfermedad de las membranas hialinas*), que produce insuficiencia respiratoria, en especial en recién nacidos prematuros, debido al deficiente desarrollo de estos materiales en la superficie alveolar.

Estructura y función del sistema respiratorio

Un joven residente de hospital debe asistir a una crisis de asmatismo de 18 años, que hasta estado bien, pero que recientemente se ha quejado de aumento sensible de tiempo de ventilación. Sólo se ha hecho de una [illegible] respiratorias y [illegible] que corresponden a una típica **crisis asmática**.

Adaptaciones para la conducción aérea, transporte de gases y eliminación de catabolitos

El hombre, como todos los organismos animales multicelulares necesita un sistema respiratorio para proveer el oxígeno (O_2) que requieren sus células, así como para eliminar el anhídrido carbónico (CO_2) producido por su actividad celular. El sistema respiratorio no sólo elimina el CO_2, sino también otros compuestos tóxicos que no se vehiculizan por el aire, por ejemplo, las partículas atrapadas en el moco.

El sistema respiratorio, como vimos en su desarrollo embrionario, está compuesto por los pulmones y una serie de órganos tubulares, las vías respiratorias, cuya función es conducir el aire hasta el interior de los pulmones durante la inspiración y desde éstos al exterior, en la espiración. Los músculos intercostales, el diafragma y la estructura ósea torácica conforman el mecanismo que permite la función respiratoria.

Las vías respiratorias comprenden las cavidades nasales (nariz), la laringe, la faringe, la tráquea, los bronquios principales, que se ramifican en bronquios y bronquíolos. En estos últimos se originan los conductos alveolares en cuyos extremos se encuentran los sacos alveolares, formados por grupos de alvéolos, donde se producen los intercambios gaseosos (fig. 12-42).

Por su importancia médica, es valioso describir las complejas funciones de la porción superior normal de las vías respiratorias, pues existen verdaderas encrucijadas anatomofisiológicas. Además, se superponen otras funciones a las puramente respiratorias, como son la digestiva, la auditiva y la fonación, y existe amplia comunicación con el aparato digestivo y el oído medio, entre órganos y sistemas vecinos.

La respiración o ventilación es un proceso biológico que comprende la actividad de muchos músculos, cuya sinergia e integridad funcional es indispensable para mantener el estado de salud. Comprende las siguientes etapas funcionales:

1. El aire inhalado es conducido a través de la vía aérea, donde se acondiciona, humedece, calienta y limpia de partículas extrañas.
2. En los alvéolos pulmonares se producen intercambios gaseosos o hematosis. Así, el O_2 es incorporado a la sangre y a su vez el CO_2 pasa de ésta al aire alveolar.
3. El O_2 es transportado en los eritrocitos y en el plasma desde los pulmones hasta la vecindad de cada célula por la sangre arterial, la que en su trayecto de retorno, como sangre venosa, conduce el CO_2 a los alvéolos.
4. A través de la membrana plasmática de cada célula en la intimidad de los tejidos, y en base de la tensión parcial de cada gas, se produce intercambio gaseoso, pero ahora en sentido inverso: entra O_2 y sale CO_2.
5. En las células, el O_2 es empleado para procesos de oxidación de moléculas simples provenientes de los alimentos, como glucosa y ácidos grasos.

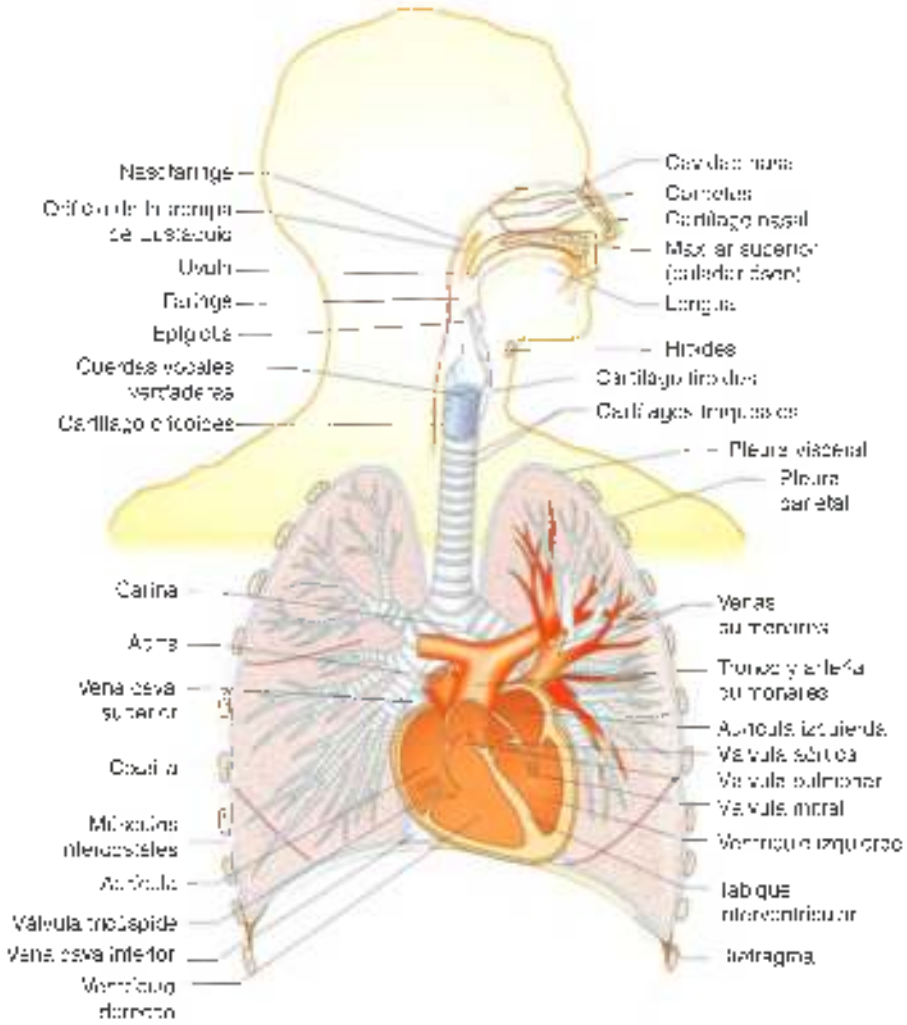

Fig. 12-62. Diagrama del sistema respiratorio y la circulación pulmonar.

liberación de energía que las células acumulan principalmente en forma de ATP y que luego utilizan en diversos procesos vitales. Este proceso se denomina **respiración celular**. Como productos finales se forman agua y CO_2. Este gas entra al eritrocito y es conducido hasta los pulmones, donde es eliminado.

Nariz (cavidades nasales)

La nariz comprende las **cavidades o fosas nasales** que están sostenidas por tejidos óseo y cartilaginosos, cubiertos por una mucosa que se extiende de la piel modificada que tapiza la entrada a los **vestíbulos nasales o narinas** hasta las **coanas**, que se comunican con la porción correspondiente de la faringe, la nasofaringe (véase fig. 12-52). En las fosas nasales se abren los **senos paranasales** (maxilares, esfenoidales, etmoidales y frontales).

Cada cavidad nasal está dividida en un vestíbulo, un **área olfatoria** y una **porción respiratoria**. Los vestíbulos nasales están recubiertos por una variedad de piel que contiene abundantes pelos cortos denominados **vibrisas**, glándulas sebáceas y sudoríparas. El techo de las fosas nasales y el tercio superior del tabique que separa ambas cavidades están cubiertos por la **mucosa olfatoria** (véase cap. 11). La mayor extensión de la mucosa es de tipo respiratorio y está formada por su característico **epitelio cilíndrico seudoestratificado**, que se describe más adelante, y una lámina propia subyacente. Esta lámina está muy vascularizada, contiene **glándulas mucosas mixtas**, mastocitos, células plasmáticas y abundante tejido linfático. Una membrana basal gruesa la separa del epitelio. La mucosa nasal es rosada y húmeda y está cubierta por mucus. Los cilios desplazan continuamente el manto de mucus hacia la faringe. El tejido óseo subyacente forma repliegues, los **cornetes**, revestidos por mucosa

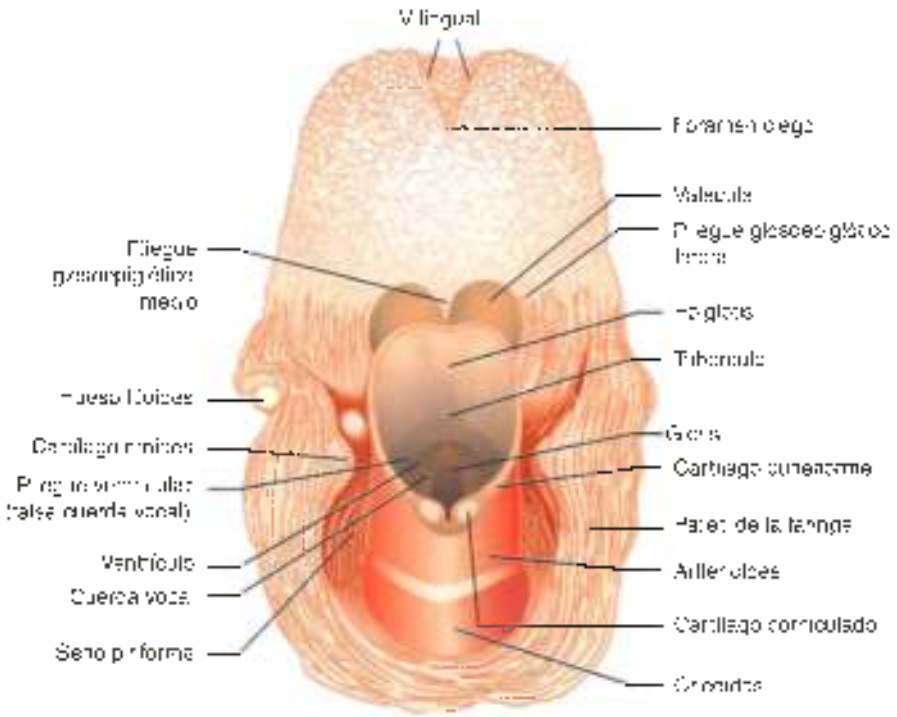

Fig. 12-53. Vista superior y posterior de la lengua, la faringe y la laringe.

muy vascularizada, que favorecerán la formación de torbellinos en el aire inspirado, con consecuente calentamiento y humidificación de él.

Faringe

Como ya se mencionó, la faringe es un órgano que representa una de las encrucijadas entre los aparatos respiratorio y digestivo. Está compuesta por tres porciones que se denominan, según el órgano con el que comunican: nasofaringe, orofaringe y laringofaringe (fig. 12-52; véase también fig. 12-52). La pared de la faringe presenta tres capas, que son mucosa, muscular y una externa, fibromuscular, que se continúan con los músculos esqueléticos propios del cuello.

En la nasofaringe, la mucosa presenta epitelio seudoestratificado del tipo respiratorio con numerosas células caliciformes, excepto en la zona de la pared posterior que contacta con el paladar blando y la úvula durante la deglución. En esta zona, como en el resto de la mucosa de las dos restantes porciones de la faringe, hay epitelio plano estratificado, que normalmente no presenta escamas córneas. La lámina propia está formada por tejido conjuntivo denso muy rico en fibras elásticas, donde hay glándulas mucosas puras y [illegible] círculos linfoideos encapsulados o difusos [illegible] conforman las **amígdalas**. El tejido linfoide [illegible] so es parte del MALT (*mucosa associated lymphoid tissue*).

Laringe

La laringe es un órgano hueco de forma y [illegible] irregulares que se extiende desde la faringe (laringofaringe) hasta la tráquea. Es otra [illegible] importante encrucijada, pues además de ser [illegible] ducto del aire, en ella reside el dispositivo [illegible] uno de la **fonación** (véanse figs. 12-52 y 12-53). [illegible] vez, el extremo superior de la laringe se [illegible] durante la deglución por un complejo [illegible] neuromuscular que, modificando la posición [illegible] cartílago elástico que constituye la epiglotis, [illegible] el paso de los alimentos a su interior y los desplaza, en cambio, hacia el esófago.

La pared de la laringe está formada por una [illegible] interna, la mucosa, un esqueleto constituido por cartílagos unidos por tejido conjuntivo denso, [illegible] gulares, ligamentos y una serie de músculos [illegible] (voluntarios). La mayoría de estos músculos [illegible] simétricos y de su contracción depende el [illegible]

miento de los cartílagos y la producción de sonidos que en el ser humano alcanzan una gran complejidad y representan la base del lenguaje.

La mucosa laríngea es de grosor variable y presenta dos tipos de revestimientos epiteliales: el epitelio cilíndrico seudoestratificado con cilios y células caliciformes, típico de las vías respiratorias, y el epitelio plano estratificado sin escamas córneas. Éste se encuentra en algunas zonas de las **cuerdas vocales**, en la epiglotis en su superficie anterior o ventral (faríngea) y en parte de la superficie laríngea. En el resto de la laringe se observa epitelio cilíndrico seudoestratificado similar al de la tráquea y gran parte de los bronquios. La lámina propia, que es tejido conjuntivo laxo, es rica en fibras elásticas y contiene glándulas tubuloacinosas de tipo seromucosa, abundantes mastocitos y tejido linfoideo difuso y nodular.

En las superficies de las paredes laterales de la mucosa laríngea se encuentran dos pares de gruesos repliegues. El par superior (izquierdo y derecho), más grueso que el inferior, recibe el nombre de pliegues vestibulares o **cuerdas vocales falsas**. En la lámina propia de éstas se encuentra un haz de fibras colágenas que forman un ligamento. En cambio, el par de pliegues inferiores se denomina **cuerdas vocales verdaderas**, dada su función de producir sonidos. Vistos en un corte frontal tienen una forma triangular con una superficie inferior cóncava y una superior plana.

En cada cuerda vocal se encuentra un ligamento formado por fibras elásticas que unen los **cartílagos tiroides** y **aritenoides** y parte del **músculo tiroaritenoideo**, el cual está constituido por fibras musculares estriadas voluntarias, algunas de las cuales se insertan en el ligamento elástico. El espacio entre ambas cuerdas vocales, denominado **glotis**, varía su forma y tamaño de acuerdo con los cambios que la voluntad les impone. De ese modo, y por compresión variable del chorro de aire en tránsito, se producen los diversos sonidos responsables del complejo mecanismo del habla y el canto, es decir, de la fonación.

Algunos de los cartílagos de la laringe son impares, como **epiglotis**, **tiroides** y **cricoides**, y otros pares, como los **aritenoides**, **corniculados** y **cuneiformes** (véanse figs. 12-52 y 12-53). Los cartílagos tiroides y cricoides son de tipo hialino, mientras que los restantes son de la variedad elástica (véase cap. 8, figs. 8-12 B y 8-13 B) y permiten mantener abierta la laringe, que tendería a colapsarse por los movimientos respiratorios, o mecánicamente, por compresión del exterior.

El conocimiento de la anatomía, la histología y la fisiología de la región nasofaringolaríngea es de tal importancia para el médico, que forma parte de diversas especialidades y profesiones específicas. En efecto, son numerosas las situaciones patológicas que debe reconocer en su práctica diaria, como hemorragias nasales, cuerpos extraños, procesos inflamatorios agudos y crónicos (rinitis, faringitis, laringitis, etc.) y tumores benignos y malignos. Con frecuencia, estos procesos "descienden" y alcanzan los bronquios y aun los pulmones, o comprometen órganos y sistemas vecinos, como el oído (otitis), la mastoides (mastoiditis) o incluso las meninges (meningitis). En el edema de glotis hay un aumento brusco de líquido intersticial en el tejido conjuntivo de la mucosa. Es una urgencia grave que tiene múltiples causas, alérgica entre otras, que el médico debe reconocer para iniciar un tratamiento adecuado, que a veces consiste en practicar un orificio en el inicio de la tráquea (traqueostomía) para permitir el acceso de aire a los pulmones.

Tráquea

La **tráquea** es un órgano tubular que se continúa desde la laringe y se profundiza en el mediastino para dividirse en los bronquios principales derecho e izquierdo. En la tráquea se reconocen las capas mucosa, submucosa, esqueleto fibrocartilaginoso y adventicia (fig. 12-54 A y B).

Mucosa

Presenta el típico **epitelio respiratorio** cilíndrico seudoestratificado con células ciliadas, caliciformes, basales y en cepillo (véase fig. 12-54 A, B). Las células cilíndricas ciliadas son eosinófilas y caracterizan todo el epitelio respiratorio; presentan varios cientos de cilios en su superficie que se originan en sus correspondientes cuerpos basales. Las células caliciformes se observan pálidas cuando se tiñen con HE debido al moco que almacenan en su citoplasma apical y que lo dilatan a modo de copa o cáliz, hasta su expulsión intermitente hacia la luz (fig. 12-55 A y B). Las células basales muestran mayor basofilia, proliferan por mitosis, y se consideran **células madre** (***stem cells***) o "de reserva", necesarias para la sustitución de los tipos celulares más diferenciados. Las células en cepillo son de borde apical redondeado. Reciben ese nombre por sus largas microvellosidades y tendrían función sensitiva. Las células ciliadas se distribuyen a lo largo de toda la vía aérea y llegan hasta los bronquíolos respiratorios, más allá del punto donde ya no hay más células caliciformes. Sus cilios actúan como el movimiento coordinado de las patas de un "ciempiés" (**movimiento metacrónico**), desplazando la capa de mucus y partículas extrañas embebidas en él hacia la faringe, donde serán expectoradas o deglutidas (véase fig. 12-55). En la mucosa traqueal existen, además, dos tipos celulares menos comunes, las **células en cepillo**, de función sensitiva, y las **células neuroendocrinas** que, se supone,

Copyrighted material

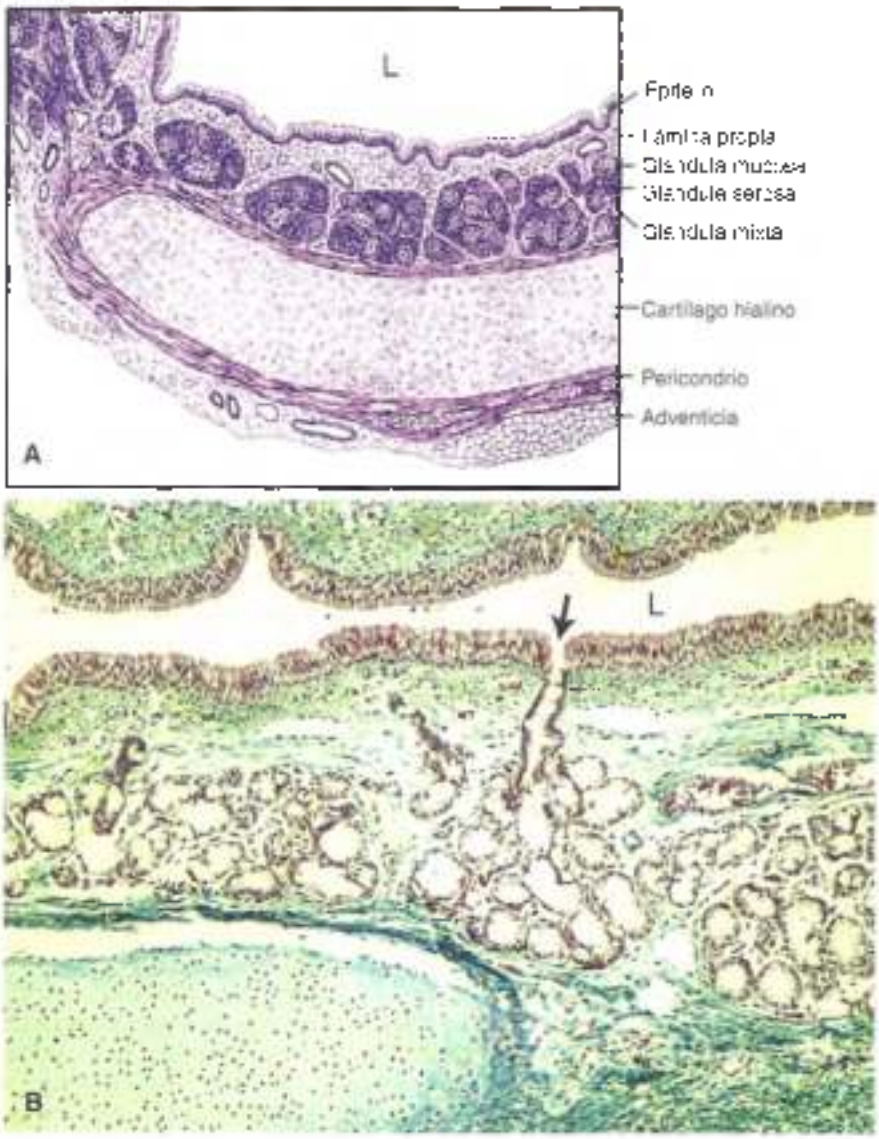

Fig. 12-31. A. Diagrama de un corte de la tráquea. L: luz del órgano. (L) y los componentes de la pared traquea. **B.** Área señalada al diagrama, se observa desembocadura de una glándula (flecha), en corte incluido en parafina, coloreado con una tricrómica. 700×.

interventricular o los reflejos que regula el calibre de la vía aérea o de los vasos sanguíneos.

El epitelio de la tráquea apoya sobre una membrana basal más gruesa que la usual, separado de la lámina propia de tejido conectivo relativamente laxo, rico en fibras elásticas en el que se encuentran glándulas mucosas, serosas y mixtas, con predominio de estas últimas (véase fig. 12-34). La secreción de estas glándulas y el aporte de los productos segregados por las células caliciformes cubren la superficie de la mucosa traqueal. Asimismo, las células serosas elaboran y segregan la enzima lisozima, que participa en la defensa de la región por sus propiedades bactericidas. En las áreas basales de las células mucosas y serosas de las glándulas, y por dentro de la membrana basal, hay células mioepiteliales cuya función es incorporar el vaciamiento de estas unidades secretoras. El moco distribuido en la superficie del epitelio cumple la función de atrapar polvo y otras partículas y protege la pared [illegible] ductora de los pulmones (los humos tóxicos [illegible] encuentran, además, cúmulos de células linfo[illegible] vasos sanguíneos y linfáticos y nervios.

Es importante destacar que en las personas [illegible] tas al tabaco se observa aumento del número [illegible] células caliciformes y del tamaño de las glándulas que por su estado de inflamación crónica son responsables del exceso de expectoración y [illegible] peo que padecen los fumadores al iniciarse el día.

Submucosa

Los límites con la lámina propia son poco definidos, está formada por tejido conjuntivo laxo [illegible] fibras de elástico, células adiposas y cúmulos linfoideos; asimismo, se ubican las porciones profundas de algunas glándulas.

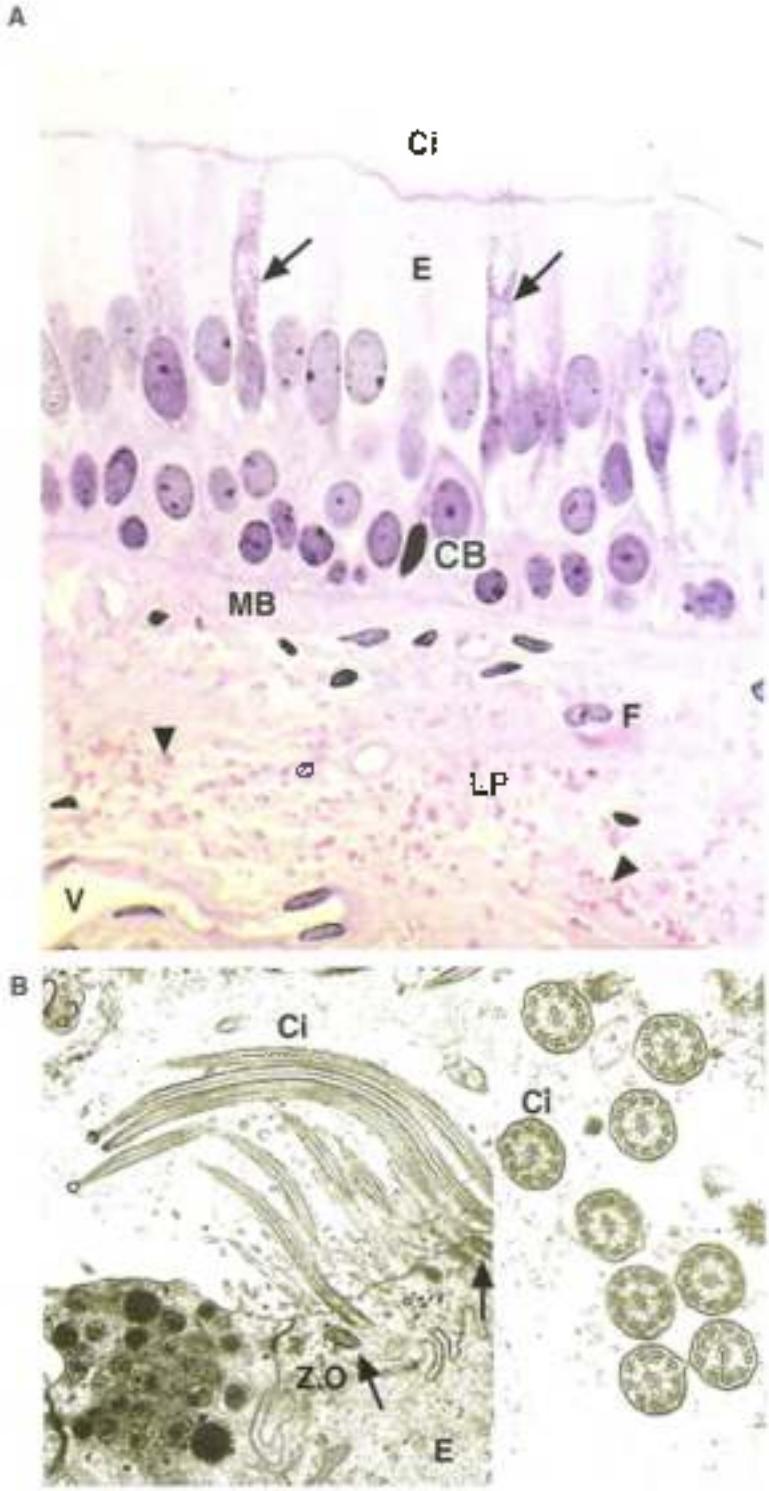

12-55. A. Epitelio respiratorio (E), cilíndrico seudoestratificado ciliado (Ci); nótese la disposición de los núcleos con respecto a la membrana basal (MB), células caliciformes (flechas), lámina propia (LP), fibrillas colágenas cortadas transversalmente (cabezas de flecha), fibroblasto (F), vénula (V), capilar basal (CB). Corte grueso de tráquea, incluido en plástico, 1.000x. B. Ultraestructura de dos cilios del epitelio respiratorio, con cilios cortados longitudinal y transversalmente (Ci), cuerpos basales (ZO), unión estrecha (ZO), etc. Detalle de cilios en corte transversal (derecha) 50.000x.

Esqueleto fibrocartilaginoso

Está compuesto por cartílago hialino en forma de anillos incompletos de convexidad anterior (flecha en C), en disposición transversal al eje mayor del cuerpo; al explorar la cara anterior del cuello, es posible palpar los anillos superiores. Los cartílagos pueden bifurcarse, unirse entre sí y, en los ancianos, calcificarse en parte. En los extremos o zonas posteriores del cartílago se insertan fibras musculares lisas que tienen un trayecto anteroposterior (transversal); por este motivo, la tráquea es aplanada en su cara posterior. Los cartílagos están unidos entre sí por láminas fibrosas que contienen fibras colágenas, reticulares y elásticas que se anclan en las componentes fibrosas del pericondrio.

Adventicia

Está formada por tejido conjuntivo laxo con cantidad variable de células adiposas y se continúa con el tejido celular adiposo mediastínico. A lo largo de la tráquea, en estrecha relación con el esófago y en el tejido peritráquea, se encuentran ganglios linfáticos y nervios muy importantes para la deglución, la tonación y otras actividades motoras y sensitivas.

Bronquios primarios

La tráquea se bifurca para formar dos **bronquios primarios** o **bronquios principales**, de corto trayecto antes de entrar en los pulmones. Miden alrededor de 5 cm el izquierdo y 2,5 cm el derecho (fig. 12-5a). La estructura histológica de los bronquios primarios es similar a la de la tráquea. Dentro del parénquima pulmonar, el bronquio derecho se divide en tres ramas, mientras que el bronquio izquierdo se divide en dos (fig. 12-5b). A su vez, cada uno de ellos se subdivide sucesivamente en forma dicotómica. El conjunto recibe el nombre de **árbol bronquial**, que es el componente de conducción aérea de cada pulmón, con un total de 23 a 28 generaciones sucesivas de conductos, con cada subdivisión el calibre es progresivamente menor. La generación "cero" es la tráquea y la última corresponde a los sacos alveolares. (Es conveniente repasar la segmentación pulmonar y sus territorios pulmonares en los textos de Anatomía macroscópica.)

Pulmones

Los **pulmones** son los órganos especializados para la función principal del aparato respiratorio, que es el intercambio de gases, o **hematosis**, a través de la delgada pared de los alvéolos pulmonares que se interponen entre el aire alveolar y los capilares sanguíneos del sistema circulatorio funcional del pulmón. De ese modo, la sangre se depura del CO_2 proveniente del metabolismo de las células del organismo, a la vez que la hemoglobina, contenida en los glóbulos rojos, se satura de O_2 que llega al vacío hasta la intimidad de los tejidos (fig. 12-5c).

Como en todos los órganos, hay una estrecha relación entre estructura y función. Así, en los pulmones se encuentra una extensa superficie de alrededor de 140 m² de intercambio gaseoso, representada por los sacos alveolares y los alvéolos en número de unos 300 millones. A pesar de que constantemente inhalamos aire contaminado, e que

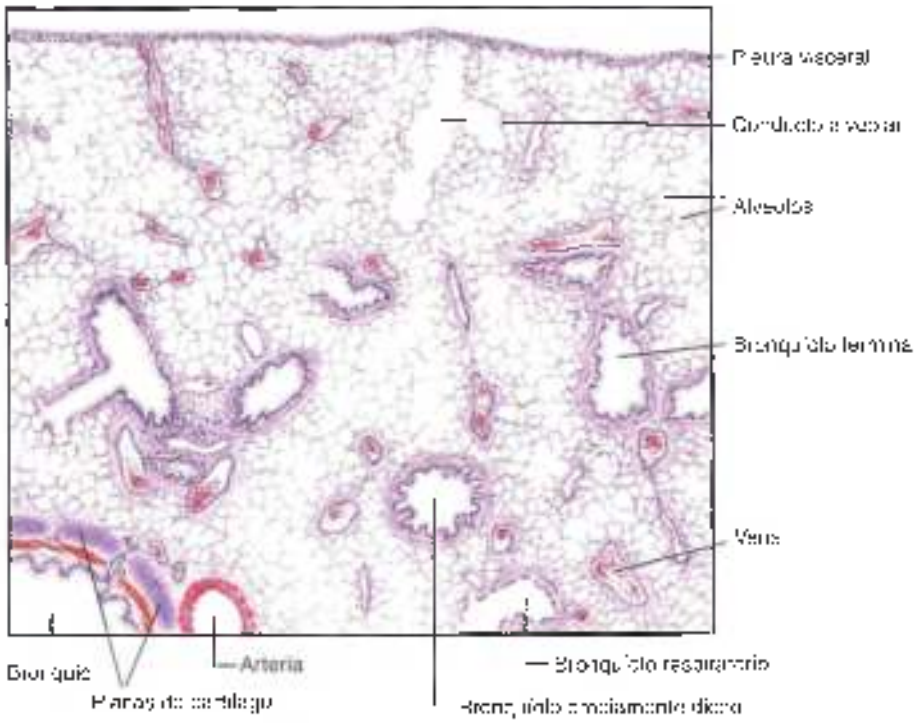

Fig. 12-5b. Diagrama del parénquima pulmonar a baja magnificación que muestra las características histológicas de la vía aérea, desde los bronquios pequeños hasta los alvéolos y la pleura visceral.

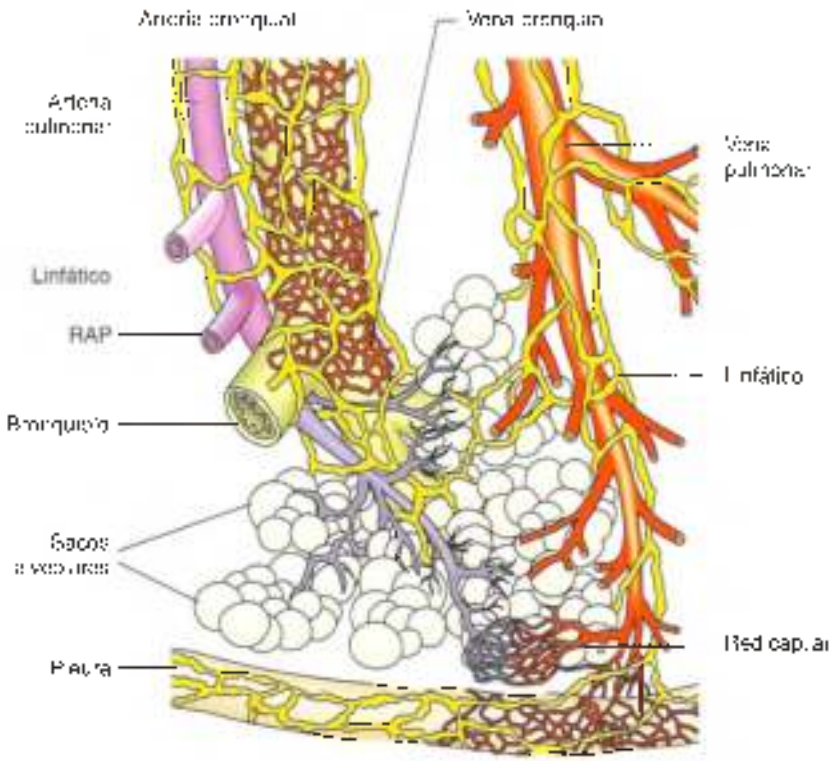

Fig. 12-57. Diagrama de las arborizaciones más pequeñas del pulmón bronquial y de las venas pulmonares (con vasos arteriales funcionales). Nótese que cada bifurcación bronquial va acompañada en estrecha vecindad de una rama de arteria pulmonar (RAP), en tanto que las colectoras del sistema de la vena pulmonar transcurren más alejadas. Las arterias y las venas bronquiales pertenecen a la irrigación nutricia propia del pulmón.

del alvéolo pulmonar se ha depurado de un modo eficiente que se puede considerar estéril.

La ventilación alveolar permanente está asegurada por los numerosos conductos bronquiales, en cuyos extremos terminales se localizan las unidades respiratorias y una profusa red capilar íntimamente adosada a la pared de los alvéolos, provista de las ramificaciones finales de la arteria pulmonar (fig. 12-57). Esta relación entre el parénquima y la red vascular es característica de los órganos "depuradores" por excelencia, como los pulmones y los riñones. Tal mecanismo adaptativo asegura los procesos reguladores que tienden a mantener la constancia del medio interno (homeostasis). Los cambios que alteran la normal estructura y función de los componentes anatómicos producen alteraciones patológicas que el médico y fisioterapeuta deben reconocer y tratar correctamente para asegurar el restablecimiento de las condiciones de salud.

Segmentación del parénquima pulmonar

Como los bronquios principales ofician de soporte del hilio, los pulmones están suspendidos de ellos en la cavidad torácica. En cada pulmón se reconocen, separados por cisuras marcadas, los lóbulos pulmonares. El pulmón derecho tiene tres y el izquierdo, dos. Cada rama de los bronquios primarios se ramifica dentro del respectivo lóbulo pulmonar en bronquios secundarios o lobulares. Su sucesiva ramificación da origen a los bronquios terciarios o segmentarios y de ellos depende la ventilación de los segmentos del pulmón, diez en el derecho y otros tantos en el izquierdo, separados por tabiques gruesos de tejido conjuntivo denso. Su importancia radica en que, como unidades, pueden resecarse quirúrgicamente de manera independiente.

Cada segmento a su vez está subdividido de nuevo por tabiques compuestos por láminas de tejido conjuntivo que delimitan porciones del parénquima, denominados lobulillos pulmonares, de forma piramidal. Miden unos dos centímetros en su mayor dimensión. Su base se proyecta hacia la superficie del pulmón y su vértice, hacia el hilio.

Árbol bronquial

A lo largo de su recorrido se producen cambios microscópicos que sirven de base para reconocer las

diversas porciones del árbol bronquial, cuya clasificación se fundamenta en su especialización funcional. Los bronquios adaptados sólo para conducir el aire se llaman **conductos aeríferos**, en tanto que aquellos donde tienen lugar los intercambios gaseosos reciben el nombre de **conductos respiratorios** (véanse figs. 12-52 y 12-56 y cuadro 12-8). Los conductos aeríferos comprenden los bronquios grandes, medianos y pequeños, los bronquiolos propiamente dichos y los bronquíolos terminales. Los conductos respiratorios son los bronquíolos respiratorios, los conductos alveolares, los sacos alveolares y los alvéolos.

Conductos aeríferos

Bronquios grandes, medianos y pequeños

Provienen de las sucesivas subdivisiones dicotómicas, cuyo diámetro exterior varía desde 1 cm en los bronquios grandes a 0,5 mm en los bronquiolos terminales, aunque esta medida varía por la contracción del músculo liso.

Las tres variedades de bronquios tienen en esencia la misma estructura histológica. En la mucosa se reconoce un epitelio cilíndrico seudoestratificado con cilios y células caliciformes, que se asienta sobre una membrana basal. La cantidad de cilios y el número de células caliciformes no varía mucho en los dos primeros, pero disminuye en los terceros. En este epitelio, los métodos histoquímicos han permitido identificar **células neuroendocrinas**, de la línea de las enteroendocrinas descritas en el sistema digestivo. En muchas ocasiones se disponen en pequeños grupos entre las otras células para constituir lo que conocemos como **cuerpos neuroepiteliales**.

La altura total del epitelio se reduce a medida que el calibre de los bronquios se hace menor, por la disminución de la altura de sus células. El grosor de la mucosa también se reduce, pues la lámina propia se adelgaza en forma progresiva. El contenido de fibras elásticas de la lámina propia aumenta progresivamente. Las glándulas de tipo seromucoso van disminuyendo hasta desaparecer. El músculo liso, que en la tráquea y los bronquios primarios se localiza en el espacio limitado por los extremos de los cartílagos con forma de "C", aumenta progresivamente y forma espirales que rodean la pared bronquial. Las anillas cartilaginosas sufren un cambio paulatino a láminas o **placas cartilaginosas** de forma irregular, cuyo número y tamaño disminuyen de forma gradual (fig. 12-58). Cuando el diámetro de los bronquios pequeños se reduce por debajo de 2 mm, las estructuras cartilaginosas y glandulares desaparecen.

La adventicia está constituida por un tejido conjuntivo denso, rico en fibras elásticas, que se confunde con las estructuras adyacentes. Como se muestra en el cuadro 12-8, las variaciones estructurales de los bronquios grandes, medianos y pequeños son menos notables que entre estos últimos, por un lado, y los bronquíolos propiamente dichos y terminales, por el otro.

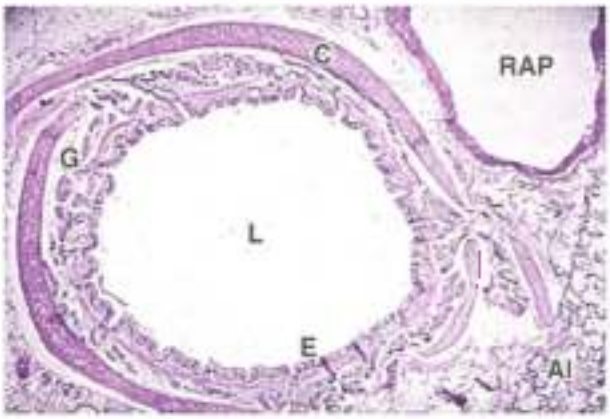

Fig. 12-58. Bronquio de mediano calibre en sección transversal, cuya mucosa tiene epitelio respiratorio (E), luz (L), cartílago hialino (C), glándula (G), alvéolos (AI), rama de la arteria pulmonar (RAP). Obsérvese que el espesor de la pared de las RAP es comparativamente más delgado respecto de las arterias comunes. H-E 10×.

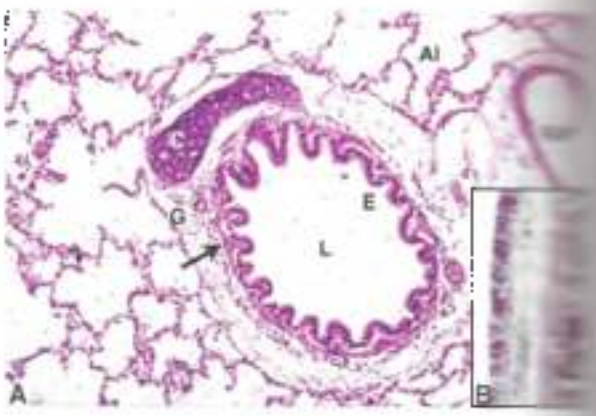

Fig. 12-59. A. Bronquio de pequeño calibre en sección transversal, cuya mucosa tiene epitelio predominantemente cilíndrico simple (E), luz (L), cartílago hialino, hay escasas glándulas (G), el músculo de Reissessen-dhsi es más notable, alvéolos (AI), rama de la arteria pulmonar (RAP). H-E 150×. B. El detalle de mayor aumento muestra el epitelio bronquial con citoplasma apical de las células caliciformes. Tinción de mucígeno colorea magenta (azul alcián-PAS). 400×.

Cuadro 12-8. *Características principales de bronquios y bronquiolos*

	Bronquios			*Bronquiolos*		
	Grandes	*Medianos*	*Pequeños*	*Propiamente dichos*	*Terminales*	*Respiratorios*
Diámetro	*1,0 mm a 2,0 mm*			*1,5 mm a 0,5 mm*		
Cartílago	+–+	–+	+	–		
Epitelio cilíndrico	seudoestratificado			simple	simple	cúbico a plano simple
Células ciliadas	+	++	–+	+–	–	+–
Células caliciformes	+	++	++	+ –	–	–
Células de Clara	+	+	+	–	+–	–+–
Glándulas	–+	++	++	–	–	–
Músculo liso	++	++	+–	++	+++	++
Luz	+++–	+++–	+–	regular y festoneada	anulla regular	comienza la alveolización

Signo (+) indica presencia del componente (biológico). A mayor número, mayor cantidad.
Signo (–) indica ausencia de componente.

Bronquiolos propiamente dichos

El calibre de los bronquiolos es de menos de 1 mm y están revestidos por un epitelio cilíndrico ciliado. El número de células caliciformes disminuye de forma progresiva, no poseen glándulas ni placas cartilaginosas y el músculo liso aumenta relativamente y forma una capa denominada **músculo de Reissenssen,** inervado por el sistema nervioso autónomo. En material fijado y por fenómenos *post mortem* se produce contracción de la musculatura bronquiolar. En consecuencia, la mucosa aparece ondulada y la luz de bronquiolos adquiere una apariencia regular (nota festoneada) (fig. 12-6B).

Bronquiolos terminales

El calibre se reduce a alrededor de 0,5 mm. La luz presenta un epitelio simple cilíndrico bajo o cúbico, con cilios, con menor cantidad células neuroendocrinas y células en cepillo, y aparecen las denominadas **células de Clara.** Estas células, descubiertas también bronquiolares por ser típicas de estos conductos, son cilíndricas bajas, no ciliadas y su superficie apical se abomba hacia la luz (nota clínica 12-1). Presentan características de células secretoras, con gránulos apicales, limitados por una membrana. Estos gránulos son multilaminados, pues observados con el ME muestran múltiples perfiles de laminillas osmiófilas en su interior. Su contenido secretor se vuelca hacia la superficie y tiene actividad surfactante, como el de las células alveolares de tipo II (véase más adelante). En los bronquiolos terminales de pulmones sanos no hay células caliciformes. Sin embargo, se encuentran en fumadores, como consecuencia de la exposición a sustancias tóxicas e irritantes del cigarrillo. A semejanza de los bronquiolos propiamente dichos, aquí tampoco se observan glándulas. La delgada lámina propia está limitada por una delicada membrana basal, la cual es rica en fibras elásticas. Un componente importante de la pared del bronquiolo terminal lo constituye el músculo liso mencionado que es relativamente abundante. La luz es anulla e irregular. El bronquiolo terminal es de pequeña longitud y se continúa con el bronquiolo respiratorio que se origina de su división final (figs. 12-6C y 12-6D; véanse también fig. 12-6D y cuadro 12-1).

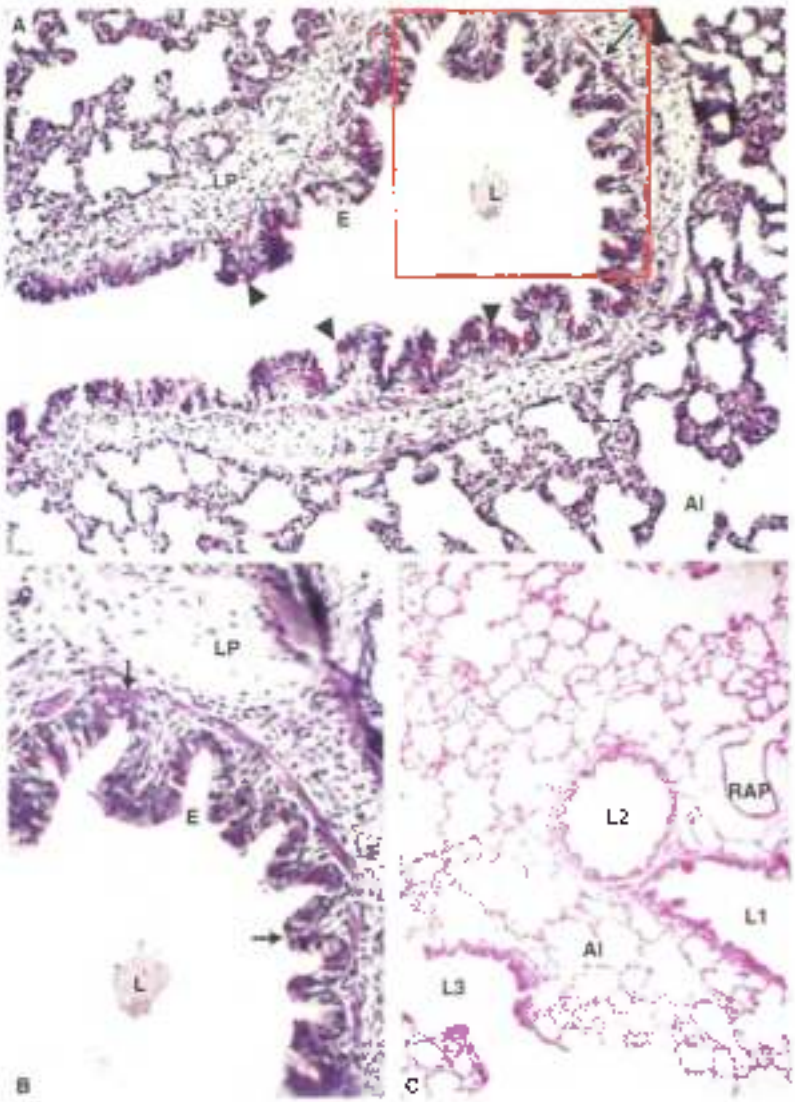

Fig. 12-60. A. Bronquiolo propiamente dicho en sección oblicua, cuya mucosa está tapizada por epitelio pseudoestratificado cilíndrico (E), luz (L), membrana de Reissner (flecha), alvéolos (AI), células caliciformes (ancho de flecha), lámina propia (LP). (AB-PAS, 250×). Un detalle a mayor aumento del área recuadrada. Azul alcciano-PAS. B. Bronquíolos propiamente dichos: terminal (LP), conducto alveolar (L), alvéolos (AI), y rama de la arteria pulmonar menor (RAP). (HE 150×).

La porción de parénquima pulmonar ventilada por un bronquíolo respiratorio y sus ramificaciones se denomina **acino respiratorio** y constituye la **unidad funcional del pulmón**. El conjunto de tres a cinco ácinos originados de un bronquíolo respiratorio forma una estructura poligonal, denominada **lobulillo**, de los cuales es posible ver sus límites cuando colindan con la pleura visceral, debido al depósito de carbón en los septos interlobulares.

Conductos respiratorios

Bronquíolo respiratorio

Cada bronquíolo terminal se divide en dos o más bronquíolos respiratorios, cada uno de los cuales puede dividirse en otros. Su pared es delgada. Los segmentos iniciales de la mucosa presentan células ciliadas y células no Clara. A medida que se avanza hacia el extremo distal, las células ciliadas disminuyen hasta desaparecer y las células de Clara se convierten en el tipo predominante.

La mucosa del bronquíolo respiratorio no posee células caliciformes ni glándulas. El músculo liso se encuentra en menor proporción que en el bronquíolo terminal. El bronquíolo respiratorio contiene abundantes fibras elásticas y escasas fibras colágenas y reticulares, que se continúan con la trama reticular de la membrana basal (véanse figs. 12-60 y 12-62). Una característica del bronquíolo respiratorio es que en ciertas zonas de su pared aparecen algunos alvéolos. De ahí su nombre de bronquíolo "respiratorio", pues a ese nivel ya ocurre hematosis. Los alvéolos se encuentran en el lado opuesto a la rama de la arteria pulmonar adyacente.

e y cada bronquiolo respiratorio se divide en un número variable (2 a 11) de conductos alveolares.

Conductos alveolares

Son estructuras tubulares que se ramifican muchas veces. La pared de los conductos alveolares presenta un incremento paulatino de evaginaciones que corresponden a los alvéolos. La mucosa tiene un epitelio cúbico que se continúa con el revestimiento de los alvéolos. El resto de la pared, muy delgada, contiene fibras colágenas y elásticas y escasas fibras musculares lisas (fig. 12-63; véase también fig. 12-62).

Sacos alveolares y alvéolos

Los conductos se subdividen para dar lugar a los sacos alveolares. El espacio correspondiente a la unión del conducto alveolar y los sacos alveolares se denomina atrio. Los sacos, de forma poliédrica irregular, están formados por conjuntos de alvéolos (fig. 12-64; véanse figs. 12-61 a 12-63). La pared alveolar, muy delgada, está compuesta por un revestimiento epitelial continuo que se asienta sobre una membrana basal. Inmediatamente por debajo de ésta se encuentran numerosos capilares sanguíneos que forman una rica red y gran cantidad de fibras elásticas y escasas de colágenas. En general, cada pared alveolar es común a alvéolos vecinos. Por eso se llama también septo interalveolar (véanse figs. 12-63 y 12-64).

El alvéolo está revestido por tres poblaciones celulares, las **células alveolares planas o neumocitos tipo I**, las **células alveolares cuboideas, secretoras o neumocitos tipo II** y los macrófagos

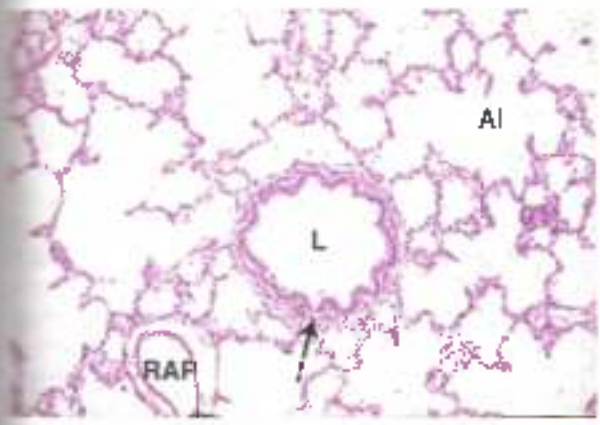

Fig. 12-61. Bronquiolo terminal en sección transversal: se observa la luz (L), el músculo de Reissessen (*flecha*), alvéolos (Al), rama de la arteria pulmonar (*RAP*). HE 150×.

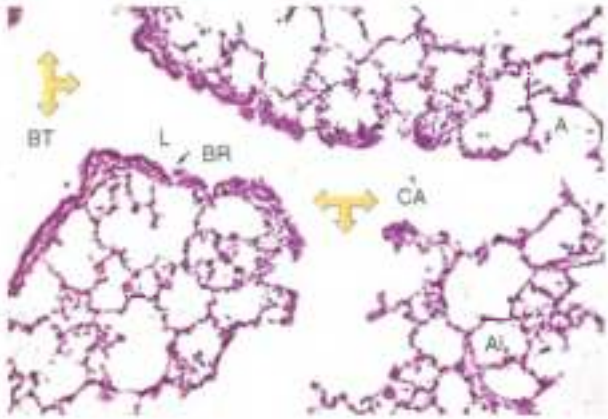

Fig. 12-62. Corte longitudinal de bronquíolo terminal (*BT*), bronquíolo respiratorio (*BR*), conducto alveolar (*CA*), atrios (*A*) y alvéolos (*Al*). Las flechas indican las subdivisiones dicotómicas de los bronquíolos: células de Clara (*flecha*). HE 150×.

alveolares, por lo general localizados hacia la luz alveolar.

Los neumocitos tipo I, que comprenden el 40% del total de células, poseen citoplasma muy delgado pero ocupan una gran superficie, ya que revisten alrededor del 90% de la superficie luminal de los alvéolos. Forman una capa continua, interrumpida por grupos de neumocitos tipo II. Las células alve-

Recuadro 12-17
Ingeniería tisular del pulmón y sus potencialidades terapéuticas

Correlación médico-biológica

Como sucede con otras poblaciones celulares, hay avances en la investigación en ingeniería tisular del pulmón y sus potencialidades reparativas. Las células progenitoras (***stem cells***) del sistema respiratorio son las células basales del epitelio respiratorio de las vías aéreas proximales, las células de Clara y los neumocitos tipo II. Recientemente se ha descrito una célula alveolar con forma de "espora" (*spore cell*) que in vitro puede diferenciarse en epitelio bronquiolar. Es muy interesante que una sola célula de la progenie de la médula ósea de ratón no sólo reconstituye todas las estirpes celulares hematopoyéticas, sino que también es capaz de generar células diferenciadas de piel, hígado, epitelio gastrointestinal y alveolar de pulmón (Bishop, 2004; Van Amerongen y cols., 2005).

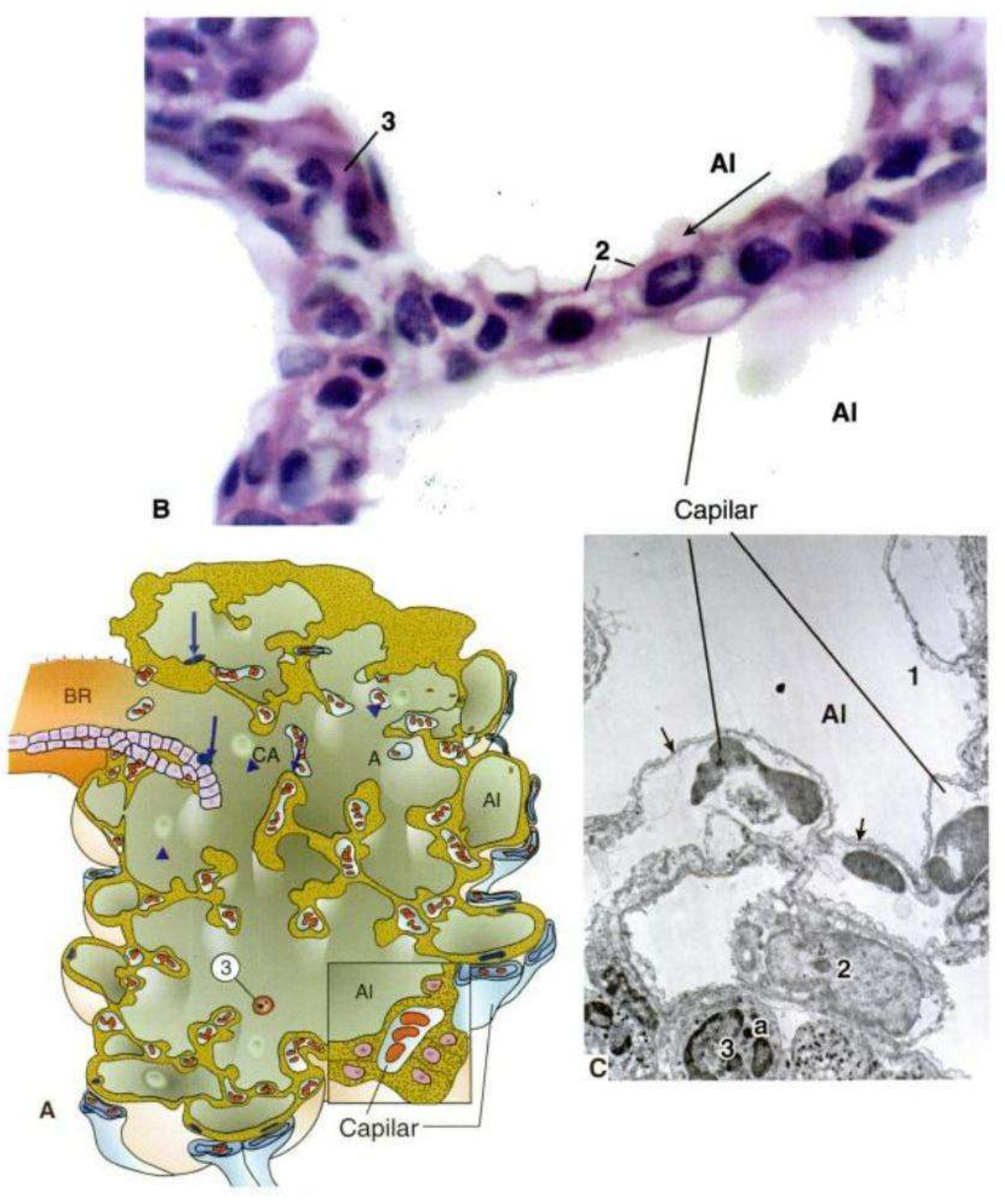

Fig. 12-63. A. Diagrama que ilustra un ácino pulmonar, un bronquíolo respiratorio (*BR*), células de Clara (*flecha*), conducto alveolar (*CA*), atrios (*A*), alvéolos (*Al*), poros de Khon (*cabeza de flecha*), macrófago (*3*). Abajo a la derecha, mayor magnificación, que muestra la barrera alvéolo capilar. **B.** Mayor aumento de las paredes alveolares con neumonocitos tipo II (*2*), macrófago alveolar (*3*); teñido con PAS-H 600×. **C.** Ultraestructura de la barrera alveolocapilar (*flechas*), delgado citoplasma del neumocito tipo I (*1*), neumocito tipo II (*2*) y macrófago (*3*) con lisosomas en su citoplasma (*a*). Los capilares tienen hematíes en su luz; 5.000×.

olares planas son poco aparentes, debido a su tenue citoplasma que se engruesa sólo en la región que contiene el núcleo. El ME muestra que los neumonocitos tipo I forman un revestimiento continuo pavimentoso simple, con extensas uniones intercelulares del tipo ocluyentes (véanse figs. 12-63 y 12-64).

Las células alveolares grandes, o neumocitos tipo II, son cuboideas o redondeadas, fácilmente visibles con el microscopio común. Aisladas o en grupos de

Copyrighted material

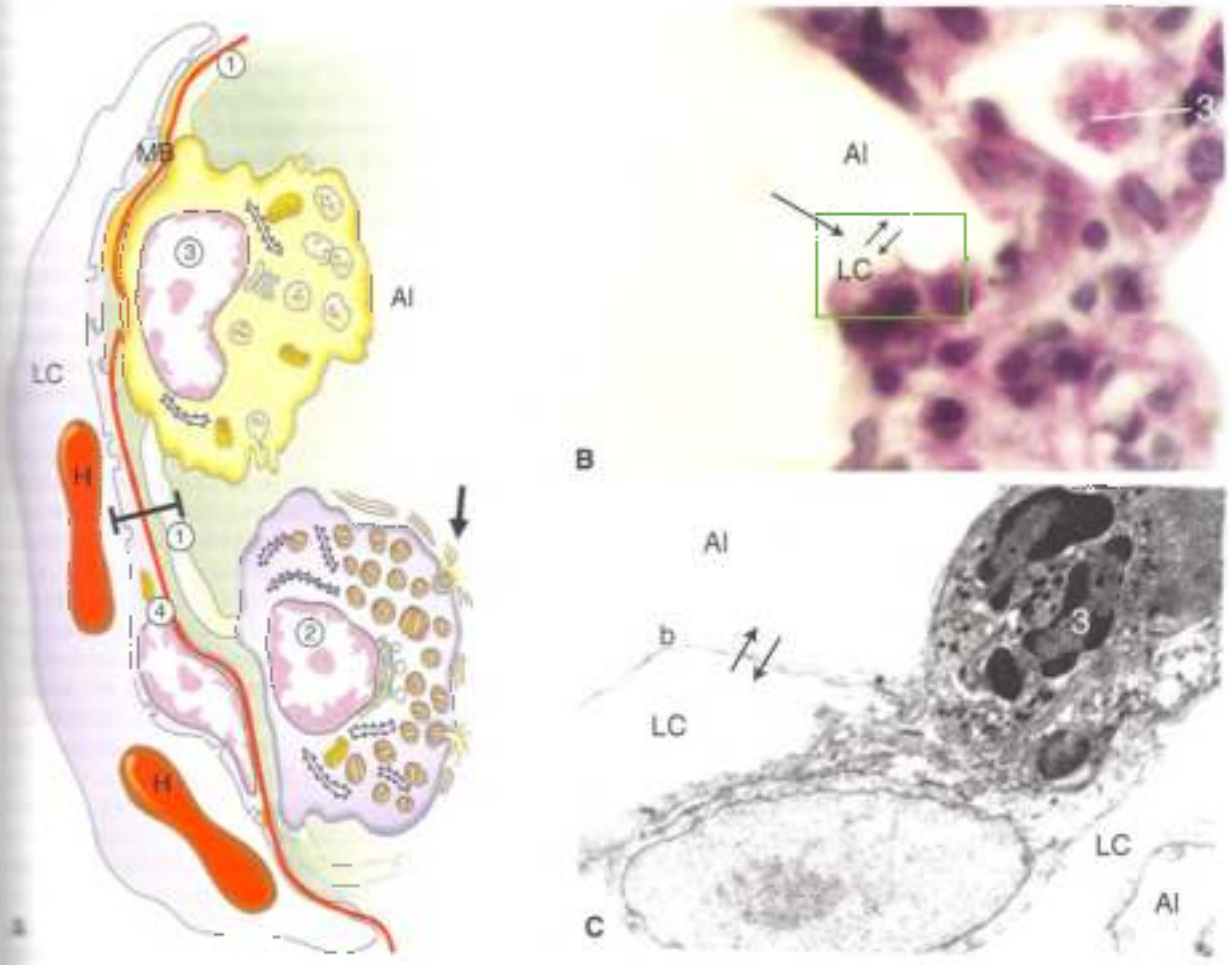

Fig. 12-64. A. Diagrama que muestra los componentes de la barrera alveolocapilar (línea a): alveolos (Al), delgado citoplasma del neumocito tipo I (1), neumocito tipo II (2) secretando componentes del surfactante en la superficie alveolar (línea b), macrófago con lisosomas en su citoplasma (3), célula endotelial (4) de un capilar cortado longitudinalmente con hemáticos (H) en su luz (LC), membranas basales (MB). B. Mayor aumento de la barrera alveolocapilar; luz capilar (LC), macrófago (3) con inclusiones PAS+, teñido con PAS-H. 1.000×. C. Ultraestructura de la barrera alveolocapilar (b), las flechas indican el sentido del pasaje de gases. Macrófago, con lisosomas en su citoplasma (3) y capilar (LC). 15.000×.

más células, se intercalan entre las células planas, con las que se unen por complejos de unión (véase figs. 12-63 y 12-64). La organización ultraestructural de los neumocitos tipo II es propia de una célula secretora altamente polarizada. Presentan cisternas del retículo endoplasmático rugoso y un desarrollado complejo de Golgi. En el citoplasma periférico, vecino al plasmalema, hay numerosas vesículas rodeadas por una unidad de membrana que contienen estructuras muy osmiófilas de apariencia laminar, dispuestas como las cutículas de una cebolla. Son los **cuerpos multilaminares osmiófilos**, ya mencionados en las células de Clara (véase fig. 12-64). Los cilosomas son gránulos secretores ricos en glicerofosfolípidos, colesterol, al menos tres variedades de proteínas y glucolípidos. Este compuesto se vierte por exocitosis en la superficie alveolar, donde forman una fina capa que lo cubre. Se considera que esta película lipídica, llamada surfactante, tiene gran importancia fisiológica en la prevención del colapso de los alvéolos. La tendencia espontánea al colapso alveolar, contrarrestada por la monocapa de surfactante, está dada por la tensión superficial, o sea la fuerza de cohesiencia que tiende a mantener juntas las moléculas de agua, en la interfase agua/aire. El efecto de la tensión superficial

es fácilmente evidente al observar a los insectos de largas patas que pueden caminar sobre la película (interfase) de la quieta superficie de agua de las lagunas, sin hundirse (recuadro 12-18).

Es común distinguir numerosos macrófagos en la luz de los alveolos, ya que son una población celular muy abundante. No forman parte propiamente de la pared alveolar y pueden observarse en la luz o en el septo, pues son móviles. A diferencia de lo que sucede en otros tejidos, pueden movilizarse hacia la superficie alveolar y volver a ingresar en el tejido conjuntivo del intersticio. Presentan secreciones y numerosos lisosomas primarios, vesículas endocíticas y vacuolas fagocíticas. A veces, en su citoplasma presentan partículas con color propio (pigmentos) como el carbón, que es inhalado con el aire. Cumplen una importante función defensiva al depurar el aire de partículas inhaladas, luego de lo cual se liberan hacia la luz alveolar y se mezclan con la secreción mucosa y se eliminan con la expectoración. En los fumadores, los macrófagos tienen el citoplasma repleto de residuos no degradables de material fagocitado. La inflamación crónica junto con los productos de la degradación celular ejercen efectos quimiotácticos que atraen más macrófagos y neutrófilos que liberan proteasas, principalmente elastasas, que digieren las fibras elásticas, con lo que el parénquima pulmonar pierde su capacidad elástica, se incrementa la colagenogénesis y se favorece la aparición de la enfermedad pulmonar obstructiva crónica. La presencia de macrófagos que contienen hemosiderina, producto de degradación de la hemoglobina, tiene importancia médica, ya que indica un trasvasamiento de glóbulos rojos hacia el alvéolo pulmonar, lo que ocurre en diversas patologías. Los patólogos llaman a estos fagocitos "células de la insuficiencia cardíaca". En esta situación, los eritrocitos se extravasan hacia los alveolos donde son fagocitados. El origen de los macrófagos alveolares es a partir de células precursoras de médula ósea, o sea que viajan por la sangre como monocitos hasta llegar al territorio pulmonar. Pertenecen, por lo tanto, al sistema monocito-macrófago (véase figs. 12-60 y 12-64).

La pared alveolar y los numerosos capilares provenientes de la ramificación de las arterias pulmonares forman una unidad estructural y funcional denominada complejo alveolocapilar o barrera hematoaérea (véanse figs. 12-63 y 12-64). Los capilares hacen prominencia en la pared alveolar de manera que gran parte de su superficie está en contacto con el intercambiar gases con el aire alveolar.

En resumen, en condiciones normales, el aire dentro de los alvéolos está separado de la sangre que circula dentro de los capilares por los componentes del complejo alveolocapilar. Ellos son:

1. El surfactante pulmonar.
2. El delicado epitelio alveolar, provisto fundamentalmente por los neumocitos tipo I.
3. La membrana basal del epitelio alveolar.
4. Un espacio intersticial con escasas fibroblastos, fibras elásticas y escasas fibrillas colágenas.
5. La membrana basal de los capilares.
6. El revestimiento endotelial de los capilares alveolares, que es continuo.
7. La membrana plasmática de los eritrocitos.

En conjunto, su espesor es de apenas 0,5 μm. En estados patológicos, el espacio intersticial puede acumular líquido (edema intersticial) o tejido conjuntivo (fibrosis), lo que ocasiona perturbaciones en el intercambio gaseoso y en la ventilación pulmonar).

En la pared alveolar suelen observarse discontinuidades en forma de pequeñas aberturas denominadas poros alveolares de Kohn, cuyo diámetro es de 7 a 10 μm. En número variable sirven para equilibrar la presión del aire entre alveolos vecinos, por lo cual el bloqueo de un bronquíolo pequeño no se acompaña de colapso de los alveolos vecinos (fig. 12-61A).

En los bronquios, como en el resto de las vías aéreas respiratorias, con frecuencia se localizan procesos inflamatorios agudos y crónicos, de origen bacteriano o viral que son agravados por el hábito de fumar. Por factores múltiples, algunos de naturaleza alérgica, se produce liberación de leucotrienos

Recuadro 12-18
Avances en la patología neonatal y los neumocitos tipo II

Correlación médico-biológica

El recién nacido puede presentar un estado patológico grave que se acompaña de dificultad encontrada para respirar: es la insuficiencia respiratoria del recién nacido. Se ha demostrado que este trastorno se debe a defectos en la producción y la calidad del surfactante con una reducción notoria del número de neumocitos tipo II maduros. Como esta sustancia lipoproteica contribuye a proveer el colapso de la pared alveolar cuando falta, la luz alveolar se reduce, al igual que la superficie destinada al intercambio gaseoso. Actualmente hay terapias sustitutivas con mezclas tensioactivas exógenas que se asemejan en composición molecular al surfactante natural (Micha y cols., 2007).

histamina y otros factores parácrinos que provocan la contracción espasmódica del músculo liso de Reissessen de los bronquios. La reducción de la luz bronquial ocasiona dificultad respiratoria aguda, especialmente durante la espiración. Este es el mecanismo de una penosa y frecuente enfermedad que evoluciona con episodios agudos, el asma bronquial, que fue relatado al inicio de esta sección.

En el epitelio de los bronquíolos se origina el cáncer broncogénico o cáncer de pulmón, que junto con el de próstata son los más frecuentes en el hombre. Se ha probado que el consumo crónico de cigarrillos es una causa importante en la aparición de cáncer de pulmón y el riesgo se extiende al fumador pasivo, como a los miembros de la familia o a aquellos que trabajan en el mismo recinto con el fumador (véase recuadro 12-19).

La inhalación de aire que contenga partículas de sílice, carbón y otros minerales es causa de repetido aumento de tejido conjuntivo, es decir, fibrosis. Estas afecciones crónicas son las neumoconiosis. Todos los factores que impiden el intercambio normal de gases perturban la homeostasis y ocasionan dificultad para respirar o disnea y provocan en consecuencia una oxigenación inadecuada, que es causa de cianosis. El espacio alveolar puede estar ocupado por un exudado inflamatorio, como sucede en neumonías, bronconeumonías, neumotórax, o bien por edema, trasudado líquido en la luz alveolar, como sucede en ciertos estados de insuficiencia cardíaca. La luz de los capilares puede obstruirse por coágulos, con el resultado de trombosis y embolia. En enfermedades crónicas, la superficie alveolar puede disminuir de manera notable por destrucción y desaparición de las secciones alveolares; es el enfisema. Ello conduce a la insuficiencia respiratoria.

Vasos sanguíneos del pulmón

Los pulmones tienen una doble irrigación por las ramas de las arterias pulmonares y bronquiales. La arteria pulmonar, que parte del ventrículo derecho, lleva sangre no oxigenada al lecho capilar pulmonar, y constituye circulación funcional del pulmón, mientras que las arterias bronquiales, ramas de la aorta, forman su circulación nutricia. Las ramificaciones de las arterias pulmonares acompañan a las subdivisiones de los bronquios y bronquíolos. Las arteriolas pulmonares originan los capilares que forman una densa red en los alvéolos. Las venas pulmonares, cuyo trayecto es independiente del de las arterias, llevan la sangre oxigenada a la aurícula izquierda. Las arterias bronquiales son mucho más pequeñas. Se originan en la aorta o en las arterias intercostales. Como su nombre lo indica, irrigan los bronquios y el tejido conjuntivo subpleural. La sangre venosa del sistema bronquial se vierte en las venas pulmonares. Hay numerosas conexiones entre los vasos pulmonares y bronquiales (véase fig. 12-37).

Recuadro 12-19
Riesgo de muerte súbita en bebés de padres fumadores

Correlación médico-biológica

A pesar de los intereses económicos de las empresas e industrias del tabaco, hay evidencias contundentes surgidas de estudios epidemiológicos recientes (metaanálisis y revisiones) que indican un alto riesgo de muerte súbita de recién nacido asociado con un ambiente familiar donde los padres son fumadores. La muerte súbita durante el sueño se relaciona con la condición de "fumador pasivo" a la que se somete al niño (Tong y cols., 2005).

Circulación linfática

Los linfáticos pulmonares se dividen en dos grupos: 1) linfáticos del parénquima pulmonar y 2) linfáticos de la pleura. Ambos sistemas terminan en los ganglios linfáticos del hilio pulmonar. Los linfáticos pleurales forman una red subpleural (véase fig. 12-5).

Pleura

Un varón de 20 años, deportista y sano, presenta dolor brusco e intenso en el hemitórax derecho. A la auscultación se detecta ausencia de murmullo alveolar. Una radiografía de tórax muestra falta de trama pulmonar en campo pulmonar derecho. El residente diagnostica un neumotórax espontáneo.

La pleura es una membrana serosa compuesta por dos hojas: la pleura visceral que recubre los pulmones, se refleja a nivel de los bronquios y tapiza el interior de la pared torácica donde toma el nombre de pleura parietal. Como toda serosa, está compuesta por una lámina de tejido conjuntivo, rica en fibras elásticas y abundantes vasos sanguíneos y linfáticos, cubierta por una capa de células mesoteliales (fig. 12-6a).

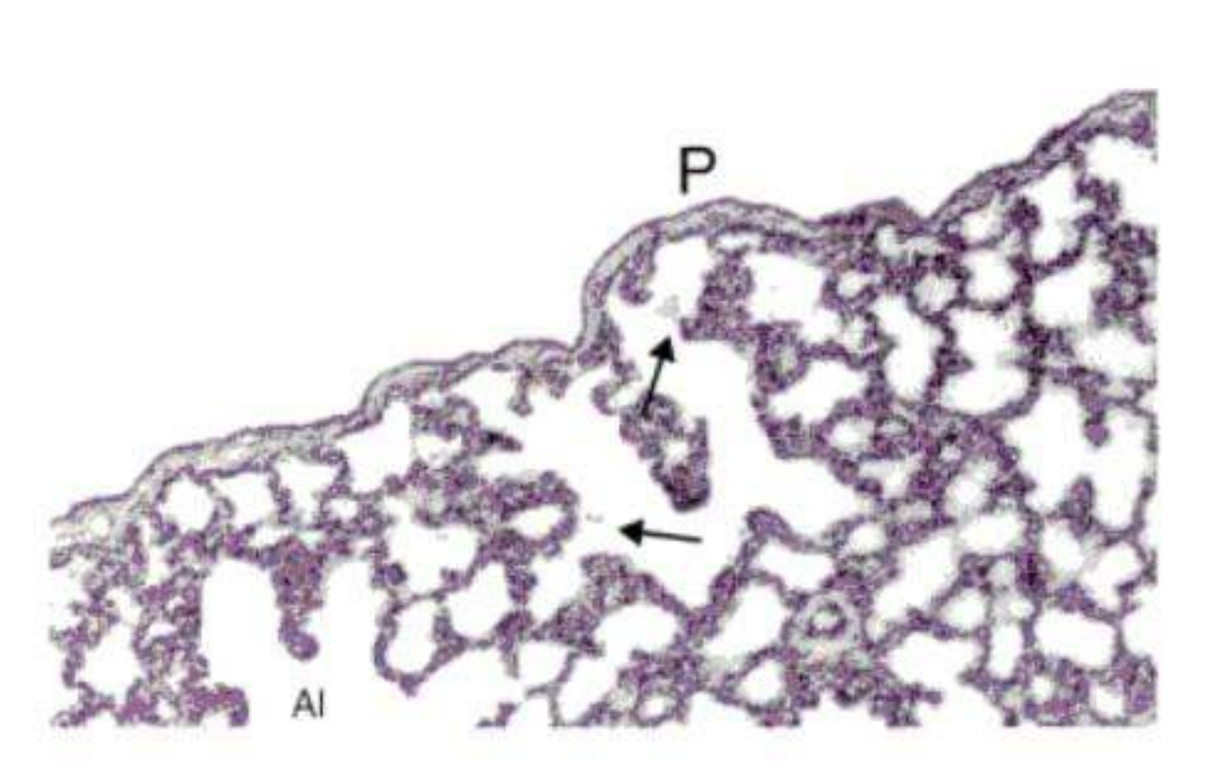

Fig. 12-65. Mesotelio pleural (*P*), alvéolos (*Al*) y macrófagos (*flechas*). HE 400×.

Normalmente, la presión dentro de los pulmones es igual a la presión atmosférica. En cambio, en el espacio pleural, es decir, entre las dos hojas pleurales, la presión es inferior a la atmosférica (presión "negativa"). Esto contribuye a mantener distendidos los pulmones. La entrada de aire en la cavidad pleural por heridas, traumatismos, etc., produce el colapso del pulmón, denominado neumotórax (a ello alude la situación problemática mencionada al inicio de este apartado).

Sistema urinario

Aldo R. Eynard, María E. Pasqualini y Néstor G. García

Desarrollo del aparato urinario

La pediatra examinó al varoncito de pocos días de vida, cuyo abdomen se presentaba llamativamente distendido ("batriaciforme"), flácido, con la piel arrugada y muy delgada, y eliminación de orina por el uraco. Por debajo de la piel, y sin interposición de pared muscular palpable, era posible ver los movimientos peristálticos, casi como de reptación, de las asas intestinales. Aunque poco frecuente, la profesional pensó que se trataba de un ***abdomen en "pasa de ciruela"*** (prune belly), *un síndrome congénito, con agenesia de los músculos rectos de la pared anterior del abdomen, coexistente con otras malformaciones.*

El órgano central del sistema urinario, el **riñón**, es uno de los más complejos. Cada una de sus miles de unidades funcionales, la **nefrona**, contiene más de 10.000 células y muchos tipos celulares diferentes ubicados en sitios precisos y cumpliendo funciones específicas. Su heterogénea estructura y las funciones asociadas derivan de complejos procesos del desarrollo embrionario que culminan con la formación de un órgano esencial para la depuración de catabolitos del organismo, entre otras importantes actividades.

El aparato urinario se desarrolla a partir del **mesodermo intermedio** ubicado entre el mesodermo paraaxial somítico y el mesodermo lateral (véase cap. 6). Señales moleculares, aún poco conocidas, del mesodermo paraaxial inducen en el mesodermo intermedio la activación génica para la expresión de factores de transcripción esenciales como el **Pax2** y el **Pax8**; así se da inicio a complicadas cascadas de señales e interacciones inductivas entre diferentes poblaciones celulares que culminarán con la formación del sistema urinario.

Durante el plegamiento del embrión (véase cap. 6), la porción intermedia del mesodermo se desplaza centralmente, se separa de las somitas y forma los **cordones nefrógenos** (fig. 12-66). El desarrollo de estos cordones a ambos lados de la línea media origina las **crestas urogenitales**, en forma de relieves longitudinales de la pared dorsal del celoma (véase más adelante fig. 12-68). Al igual que el mesodermo somítico, en cada cordón nefrógeno se produce un proceso de segmentación, que da origen a los **nefrótomos**, sobre todo en su extremo cefálico.

Copyrighted material

Desarrollo del riñón y el uréter

El desarrollo del órgano central del sistema urinario humano, como el de todos los mamíferos, progresa a lo largo de tres etapas de complejidad creciente (**pronefros, mesonefros** y **metanefros**), de las cuales las dos primeras son transitorias y la tercera da lugar a su formación definitiva. Estas etapas avanzan desde la región cefálica a la caudal, a partir de la porción correspondiente del cordón nefrógeno (véase fig. 12-66).

Pronefros

Es un esbozo del aparato excretor, segmentado (**nefrótomos**) y transitorio en la especie humana, situado en la región torácica del embrión (véase fig. 12-66). Aparece al final de la tercera semana e involuciona al final de la cuarta. Cada nefrótomo se transforma en una vesícula alargada y desemboca en un canal colector que se dirige hacia la cloaca (véase fig. 12-66). Este primitivo sistema excretor desaparece en forma gradual y precoz, pero su conducto excretor remanente formará parte de la siguiente estructura renal, el mesonefros. Sin embargo, algunos autores admiten la desaparición total del pronefros y la formación de un nuevo canal colector por parte del mesonefros.

Mesonefros o cuerpo de Wolff

Se diferencia desde la cuarta semana del desarrollo a partir de los cúmulos celulares más caudales del cordón nefrógeno (véase fig. 12-66). Los nefrótomos se segmentan de manera definida sólo en la región más craneal del cordón. En estos cúmulos celulares aparecen cavidades que los convierten en **vesículas mesonéfricas**. Luego se alargan y se convierten en **túbulos mesonéfricos**, con forma de "S" (fig. 12-67). Al crecer, se comunican lateralmente con el vestigio del conducto pronéfrico, llamado desde ahora conducto mesonéfrico (o conducto de Wolff), que desemboca en las paredes laterales de la cloaca (véanse figs. 12-66 y 12-67). El extremo libre de cada túbulo mesonéfrico se dilata y forma una copa que se invagina asociándose con un asa capilar, que forma el ovillo capilar, al cual envuelve para constituir la **cápsula glomerular** (o cápsula de Bowman) (fig. 12-68; véase también fig. 12-67) (recuadro 12-20). El ovillo capilar (**glomérulo**) deriva de las arterias glomerulares, ramas de la aorta, y junto con la cápsula glomerular forma el **corpúsculo de Malpighi** primitivo (véase fig. 12-68). Luego, la porción intermedia del túbulo mesonéfrico se alarga y se contornea considerablemente. Este desarrollo ocurre en forma progresiva en sentido craneocaudal. Así, cuando se forman los túbulos mesonéfricos de la región lumbar, los de la región torácica ya están involucionando. Al final del período embrionario (octava semana), todo el mesonefros, excepto su conducto y algunos túbulos, ha desaparecido.

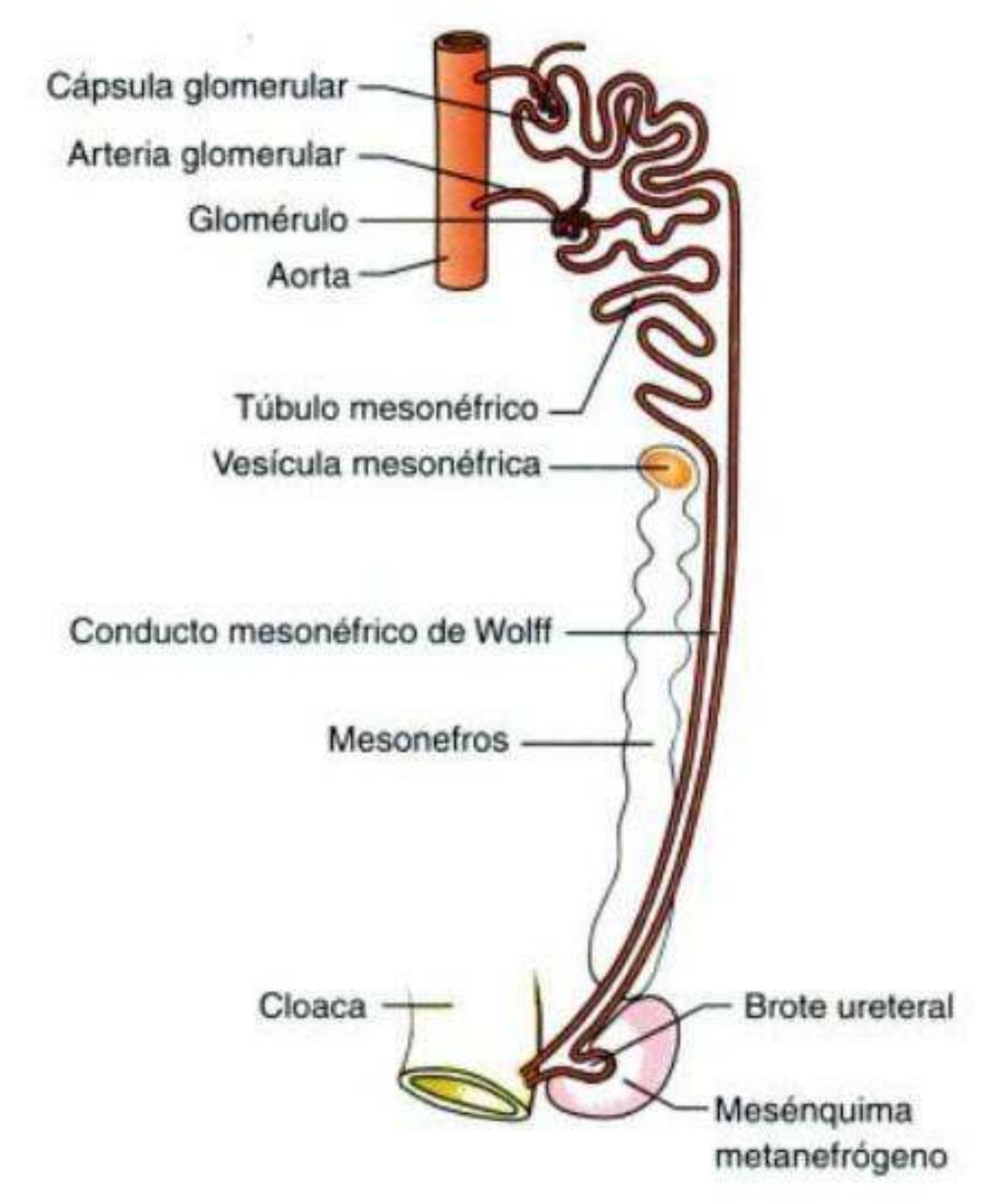

Fig. 12-67. Desarrollo del mesonefros.

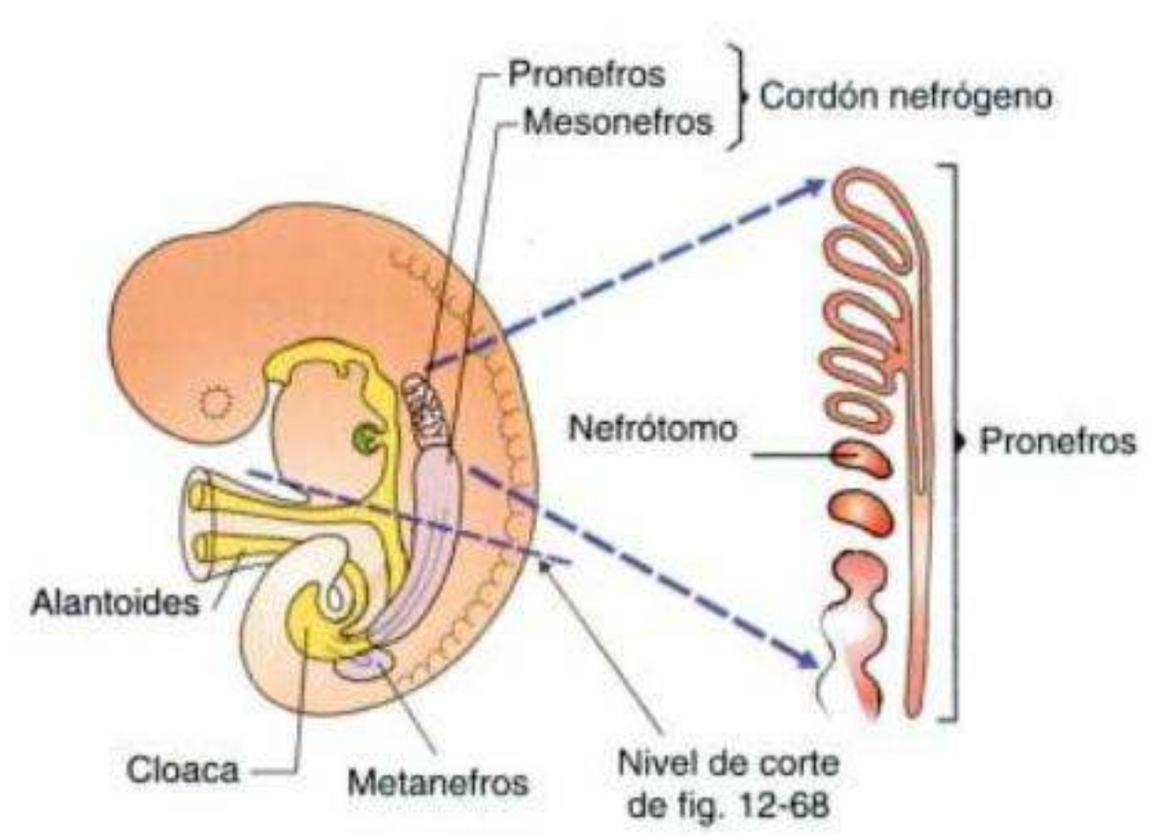

Fig. 12-66. Desarrollo del sistema urinario primitivo en un embrión humano de 5 semanas.

Copyrighted material

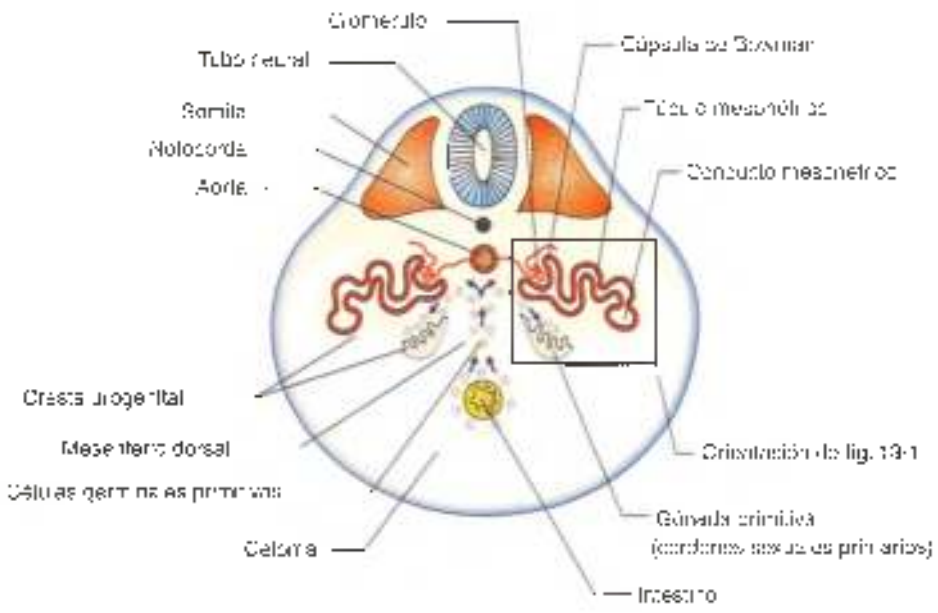

Fig. 12-65. Corte transversal que muestra el desarrollo del mesonefros y del aparato reproductor primitivo en un embrión humano de 5 semanas.

Metanefros

Se desarrolla en la región lumbar del embrión desde el comienzo de la quinta semana y de él se derivan las unidades definitivas (véase fig. 12-66). Los uréteres y el riñón definitivo surgen de esbozos diferentes por interacciones combinadas entre ambos.

Brote ureteral deriva del conducto mesonéfrico de Wolff, cerca de su desembocadura en la cloaca, y crece hasta encontrarse con el esbozo metanéfrico (véase fig. 12-67). De tallo del brote ureteral se origina el uréter y su extremo se dilata y forma la pelvis renal, los cálices mayores, los cálices menores y los tubos colectores (fig. 12-68).

Recuadro 12-20
Interacción molecular para la formación del filtro renal

Aportes básicos

Poco después de que los túbulos metanefríticos se alargan y adquieren una forma de "S", las subpoblaciones que lo conforman se diferencian regionalmente en células que forman los segmentos capsular, proximal y distal. La zona distal del mesénquima metanefrógeno rompe la membrana basal del brote ureteral, con el que está en íntimo contacto, y se fusiona con éste, así el brote ureteral queda en comunicación con el túbulo de origen mesenquimático recién formado. En el otro extremo, la proliferación de las células de la cápsula produce el crecimiento del extremo ciego que adquiere forma de copa y constituye la cápsula de Bowman. Estas células se diferencian en **podocitos** y finalizan rodeando un ovillo de capilares sanguíneos, el glomérulo renal. En el complejo desarrollo de esta primera etapa de la formación del filtro renal, los podocitos tienen una función importante mediante la síntesis y la secreción del **factor de crecimiento del endotelio vascular** (***vascular endothelial growth factor***, VEGF), que induce a las células endoteliales de la aorta dorsal a la formación de capilares del sistema de filtración del riñón (Kitchenhead y colab., 1998). Este factor trófico angiogénico está estrechamente regulado tanto durante el desarrollo embrionario como en la etapa postnatal; se ha demostrado que en ausencia de gen funcional de VEGF (o de sus receptores de tipo tirosinquinasa Flt1 o Flk1) los podocitos carecen de la capacidad para formar, diferenciar u organizar vasos sanguíneos (Ferrara y Alitalo, 1999). El VEGF tiene también funciones importantes en la formación vascular durante el desarrollo óseo como, por ejemplo, en la invasión de vasos en el molde cartilaginoso (Karsenty y Wagner, 2002).

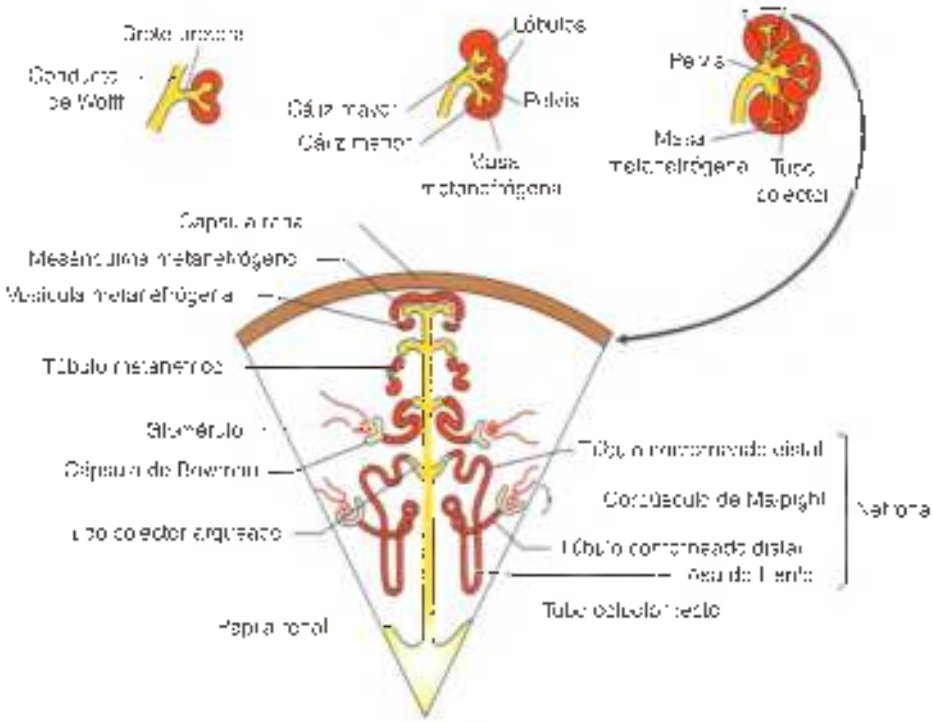

Fig. 12-69. Desarrollo del metanefros.

[illegible] deriva del mesodermo intermedio y forma un capuchón sobre el extremo ciego del brote ureteral (véase fig. 12-67). Estos cúmulos de células mesenquimatosas rodean los extremos ciegos de la porción arqueada de los futuros tubos colectores y evolucionan de manera similar a lo descrito para el pronefros y el mesonefros (véase fig. 12-68). No obstante, aquí la diferenciación es mucho mayor, ya que se establecen las unidades funcionales del riñón del recién nacido. De modo semejante, se forman primero las vesículas metanéfricas, que se alargan y originan los túbulos metanéfricos con forma de "S". Éstos se ensanchan en el extremo, en forma de copa, y dan origen a la cápsula de Bowman que rodea al glomérulo renal (véase recuadro 12-20). El resto del túbulo se diferencia en los distintos segmentos que darán origen al tubo contorneado proximal, el asa de Henle y el tubo contorneado distal (véase fig. 12-69). El corpúsculo renal y los tres segmentos nombrados, situados del túbulo metanéfrico, constituyen la nefrona, cuyo extremo distal se contacta con el tubo colector arqueado (fig. 12-69).

El número de las unidades funcionales descritas aumenta por capas concéntricas durante toda la vida prenatal. Después del nacimiento no se desarrollan nuevas nefronas y el incremento del tamaño renal depende del alargamiento del tubo urinífero (nefrona + tubo colector).

El riñón del feto y del lactante posee una superficie externa lobulada que suele desaparecer durante la infancia y volverse lisa. Esos seudolóbulos, fáciles de ver en el riñón adulto bovino, señalan los límites de cada mesénquima metanefrógeno que origina las primitivas divisiones de la pelvis renal (véase 2-66).

Los riñones, ubicados primitivamente en la pelvis, se desplazan hacia el abdomen a medida que el embrión crece en sentido caudal. Su hilio, orientado primero en sentido ventral, gira 90° para ubicarse hacia la línea media. Desde el tercer mes del desarrollo embrionario, la estructura histológica del riñón es prácticamente idéntica a la del adulto y desde ese estadio se comienza a producir por elaboración de orina que pasa a formar parte del líquido amniótico. La disminución del volumen normal del líquido amniótico puede indicar una anomalía en las vías urinarias del embrión.

Interacciones moleculares de los tejidos renales en desarrollo

Durante el desarrollo del sistema urinario se establecen múltiples "diálogos" moleculares entre el brote ureteral y el mesénquima metanefrógeno, que dan por resultado los cambios estructurales recién descritos. Dichas interacciones se reproducen

Cuadro 12-9. ***Mecanismo de inducción recíproca en el desarrollo del sistema urinario****

Etapa	*Característica funcional*	*Factores involucrados*
1. Mesénquima metanefrógeno	Es competente para formar nefronas, por influencia del brote ureteral (o otro tejido inductor: glándula salival, tubo neural)	Factores de transcripción Hoxa11, Hox11 y Foxd1 Factor WT1
2. Mesénquima metanefrógeno	Induce evaginación del brote ureteral	GDNF: expresado por el mesénquima (bajo influencia de Pax2 y Hox11) y su receptor (Ret) por los brotes ureterales Wnt11: expresado por los brotes ureterales
3. Brote ureteral	Bloquea la apoptosis, promueve la condensación celular y mantiene la síntesis de WT1 en el mesénquima metanefrógeno	FGF2, BMP7
4. Brote ureteral	Induce agregación de células mesenquimáticas y los cambios estructurales en estas hacia una morfología de tipo epitelial	L15, WNT4, FGF2, E Cadh, LN, Col IV, Pax2
5. Formación de nefronas	Agregación mesenquimática, epitelización y nefronogénesis	Wnt4, Lim-1, Polycystin-2
6. Ramificar fin ureteral	El mesénquima induce cambios moleculares y funcionales en la yema ureteral	GDNF, TGF-β1, BMP4, Col XVIII
7. Diferenciación de la nefrona y crecimiento de brote ureteral	Condensación mesenquimática, proliferación y ramificación	Foxb-2, ácido retinoico, FGF7,

* Extractado de Gilbert (2005).

en cultivos *in vitro* desde la década de los cincuenta. Cuando se cultivó solo (en ausencia de mesénquima), el brote ureteral no se ramificó; cuando el mesénquima metanefrógeno se cultivó solo (en ausencia del brote ureteral), moría rápidamente. En cambio, cuando ambas estructuras fueron cocultivadas, el brote ureteral creció, se ramificó y se formaron nefronas en el otro; esto dio origen al concepto del *mecanismo de inducción recíproca*. En años recientes se comenzó a conocer con más detalle y profundidad, en términos moleculares, lo que significa esta interacción recíproca entre ambas estructuras embrionarias, y con ella la ontogénesis molecular del metanefros. Sobre la base de interacciones moleculares entre grupos celulares del sistema renal en desarrollo, se sabe que participan grupos de señales como etapas sucesivas y entrelazadas entre sí para la formación nefrogénica (Cuadro 12-9). Esta sinopsis sólo alcanza a bosquejar el sistema de desarrollo urinario y visualizar todo lo que aún falta aprender al respecto.

Desarrollo de la vejiga y la uretra

Como ya se describió en "Desarrollo del sistema digestivo", el tabique urorectal divide la cloaca endodérmica en recto y seno urogenital (Fig. 12-14; véase también fig. 12-11). El seno urogenital está formado por tres segmentos: el conducto vesicouretral, que se comunica con la alantoides, una porción pelviana media y una porción fálica que se extiende hasta la membrana urogenital (parte ventral de la membrana cloacal primitiva) (Fig. 12-70). Posteriormente, la alantoides se obliterá y se transforma en un cordón fibroso que une la vejiga con el ombligo, llamado uraco.

Vejiga

El epitelio de transición deriva del endodermo del conducto vesicouretral. El resto de la pared vesical se desarrolla del mesodermo esplácnico adyacente

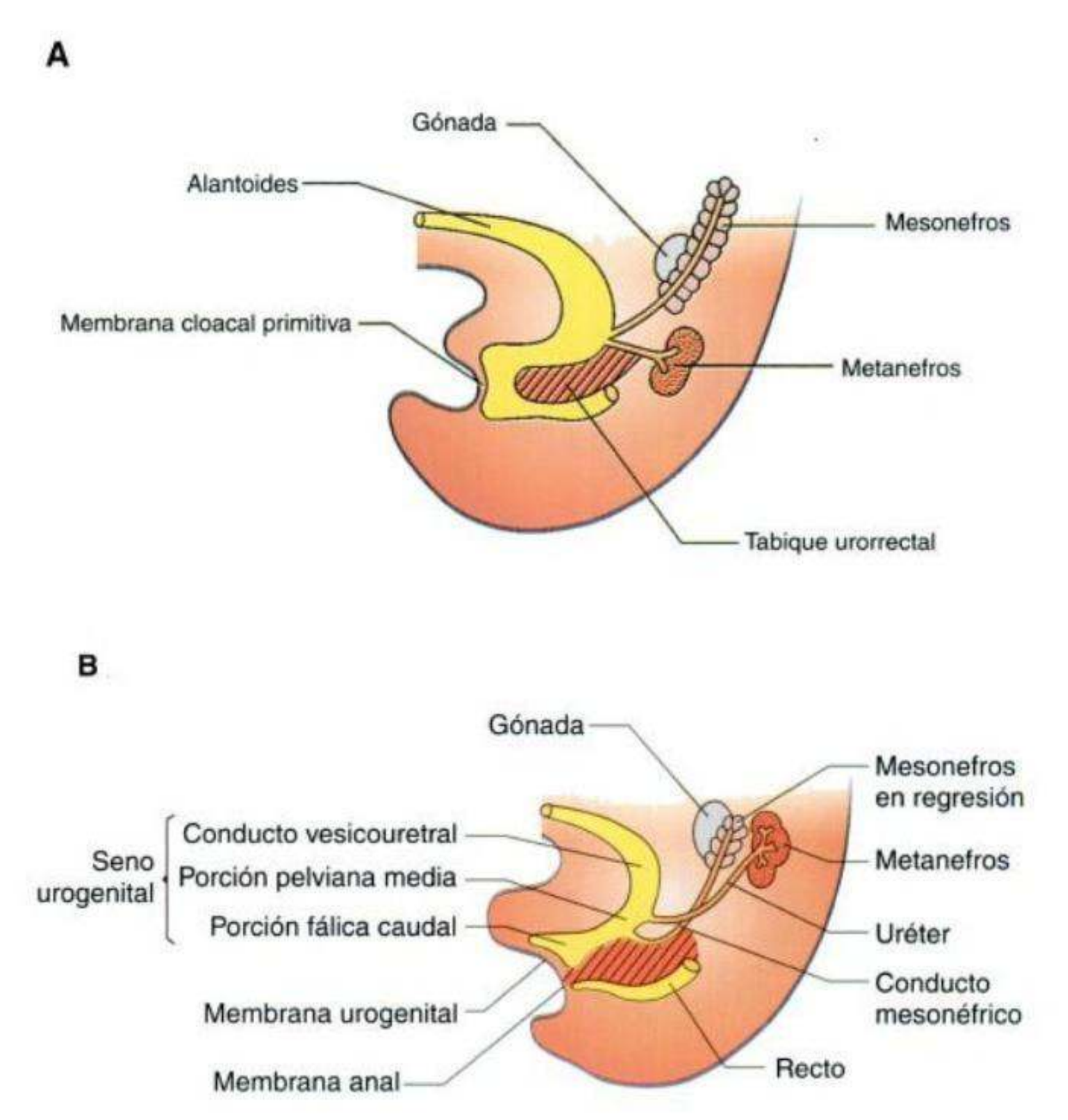

Fig. 12-70. Desarrollo y relaciones de los sistemas urinario y reproductor.

A medida que la vejiga se desarrolla, las porciones caudales de los conductos mesonéfricos se van incorporando a su pared dorsal y contribuyen a formar la mucosa del **trígono**, cuyo epitelio endodérmico deriva del seno urogenital. El trígono en el adulto corresponde a una porción dorsal de la pared vesical, de forma triangular, ubicada entre las desembocaduras de los uréteres y el cuello de la vejiga.

Posteriormente, la desembocadura de los conductos mesonéfricos en la vejiga se desplaza en sentido caudal (véase fig. 12-70), y la de los uréteres se va desplazando en sentido cefálico para abrirse en posición lateral y craneal a los conductos eyaculadores del varón, que derivan de los extremos caudales de los conductos mesonéfricos. En la mujer, esta porción del conducto mesonéfrico se atrofia por completo.

Uretra en el varón

El epitelio de la uretra prostática, hasta la desembocadura de los conductos eyaculadores, deriva del endodermo del conducto vesicouretral. El epitelio del resto de la uretra prostática y de la uretra membranosa deriva del endodermo de la porción pelviana media y el de la uretra peniana se desarrolla a partir del endodermo de la porción fálica caudal, excepto la uretra correspondiente al glande, que deriva del ectodermo.

Organización histológica y funcional del sistema urinario

*Luego de más de 10 años de control inadecuado de su **hipertensión arterial** y **diabetes mellitus tipo 2**, el paciente presentaba edema importante de*

Copyrighted material

los miembros inferiores, se [illegible] mente una ***insuficiencia renal crónica****. [illegible] derar que había sido alterada en la estructura normal de la membrana basal del glomérulo renal, el "filtro" principal, una condiciones normales en la pérdida de albúmina con la orina.*

El sistema urinario está formado por un conjunto de órganos pares y simétricos, los riñones, los uréteres y dos órganos medios e impares, la vejiga y la uretra; esta última difiere en el hombre y la mujer (fig. 12-7). La actividad del aparato urinario asegura la excreción de los productos de desecho del metabolismo. De este modo, a través de numerosos y complejos mecanismos, contribuye a regular la constancia del medio interno (homeostasis). Así, la concentración de muchos componentes de la sangre y de otros líquidos se mantiene dentro de estrechos límites, en condiciones normales. Como uno de los más importantes sistemas de excreción de desechos hidrosolubles que son transportados por la sangre, los riñones contornean una vasta superficie de íntimo contacto entre sistemas de capilares sanguíneos, separados por tenues barreras celulares y extracelulares, con la complementaria superficie de túbulos renales. Para promover estas grandes áreas de vasos y tubos, unos y otros deben plegarse, arrollarse muy eficientemente y darse cabida en el relativo pequeño volumen de este órgano.

La función excretora del aparato urinario depende principalmente de los riñones que, además, poseen función endocrina, pues elaboran y segregan hormonas, algunas de corto alcance como la eritropoyetina, prostaglandinas y eicosanoides y otras moléculas liberadas a la sangre como la renina, que interviene en la regulación de la presión arterial. Finalmente, los riñones tienen la capacidad de inactivar la insulina y realizar la activación final de la vitamina D a 1,25 dihidroxicolecalciferol.

Las vías urinarias extrarrenales comprenden los cálices menores y mayores que forman la pelvis renal, de donde la orina pasa al uréter correspondiente. Este la conduce a un órgano que actúa como reservorio, la vejiga, la que bajo control de la voluntad, elimina la orina a través de la uretra (véase fig. 12-7).

Riñones

Los riñones son órganos retroperitoneales pares situados en la región lumbar de la cavidad abdominal. Tienen la forma de un porotó con una superficie anterior y otra posterior, un borde convexo externo y otro cóncavo interno medial, el hilio, donde se encuentran la pelvis renal, los gruesos vasos venosos y arteriales y los nervios renales, los que están inmersos en tejido adiposo. Se hallan recubiertos por una cápsula formada por tejido conjuntivo laminado denso que, en el hilio, se continúa con la trama colagenoreticular que forma el estroma renal. En condiciones normales, esta cápsula en la autopsia se despega con relativa facilidad.

La pelvis renal, que es un sistema colector con forma de embudo, está formada por la reunión de dos o tres cálices mayores, constituidos a su vez por alrededor de ocho cálices menores, cada uno de los cuales se engasta en la superficie exterior de la respectiva papila renal (fig. 12-7).

La organización macroscópica del parénquima renal se ve claramente cuando se secciona el riñón en fresco por un corte que se inicia en el borde convexo y se extiende hasta el borde hiliar. En las superficies de corte se ve que el parénquima se organiza en la corteza y la médula. La corteza es de color rojo pardusco y se continúa dentro de la médula, por segmentos que forman las columnas de Bertini. La médula renal, por el contrario, se distingue por su color grisáceo.

La corteza presenta una apariencia estriada, debido a que la médula le envía prolongaciones medulares en túbulos y vasos llamados rayos medulares o de Ferrein, que son prolongaciones de la base de la médula hacia la superficie renal. Con la ayuda de una lupa pueden observarse pequeñas estructuras redondeadas de color rojo, por su contenido sanguíneo, que corresponden a los corpúsculos renales de Malpighi. La médula renal, a su vez, está surcada por estrucciones longitudinales de color rojizo que corresponden a vasos sanguíneos dispuestos entre los túbulos uriníferos. Esta está formada por 8 a 15 estructuras que, por su forma, se han denominado pirámides renales. Como puede observarse en el diagrama de una sección del riñón, la base de cada pirámide se continúa con la corteza mientras que su vértice corresponde a la porción interna de la médula llamada papila, que es perforada y protruye hacia la cavidad de los cálices menores. A veces, dos o tres pirámides se fusionan a nivel de las respectivas papilas (véase fig. 12-7).

Nefrona

La nefrona o nefrón es la unidad morfofuncional del riñón. En el hombre adulto existen de 1,5 a 2 millones, 90% en la corteza y el resto en la zona medular. Esta unidad funcional está formada por dos componentes principales: el glomérulo, ovillo de asas capilares interconectado entre dos arteriolas, y el sistema tubular.

En la porción tubular de la nefrona se reconocen tres subdivisiones: el túbulo contorneado proximal (TCP), el asa de Henle (AH), el túbulo contorneado distal (TCD), que se continúan con el sistema de tubos colectores (STC). Cada una de las

porciones constituidas por diferentes células especializadas y especializadas se subdivide, a su vez, en diferentes segmentos (Fig. 12-73).

El extremo ciego de la porción proximal del sistema tubular aparece dilatado e invaginado, formando una estructura hueca, de finas paredes epiteliales, denominada cápsula de Bowman (véase la morfogénesis del sistema urinario, pags. 466-469). La concavidad externa de esta cápsula está ocupada por el ovillo capilar glomerular y el conjunto compuesto por este ovillo más la cápsula de Bowman se conoce como corpúsculo renal o corpúsculo de Malpighi, estructura que junto con el sistema tubular, completa la nefrona (Fig. 12-71 A, B y C).

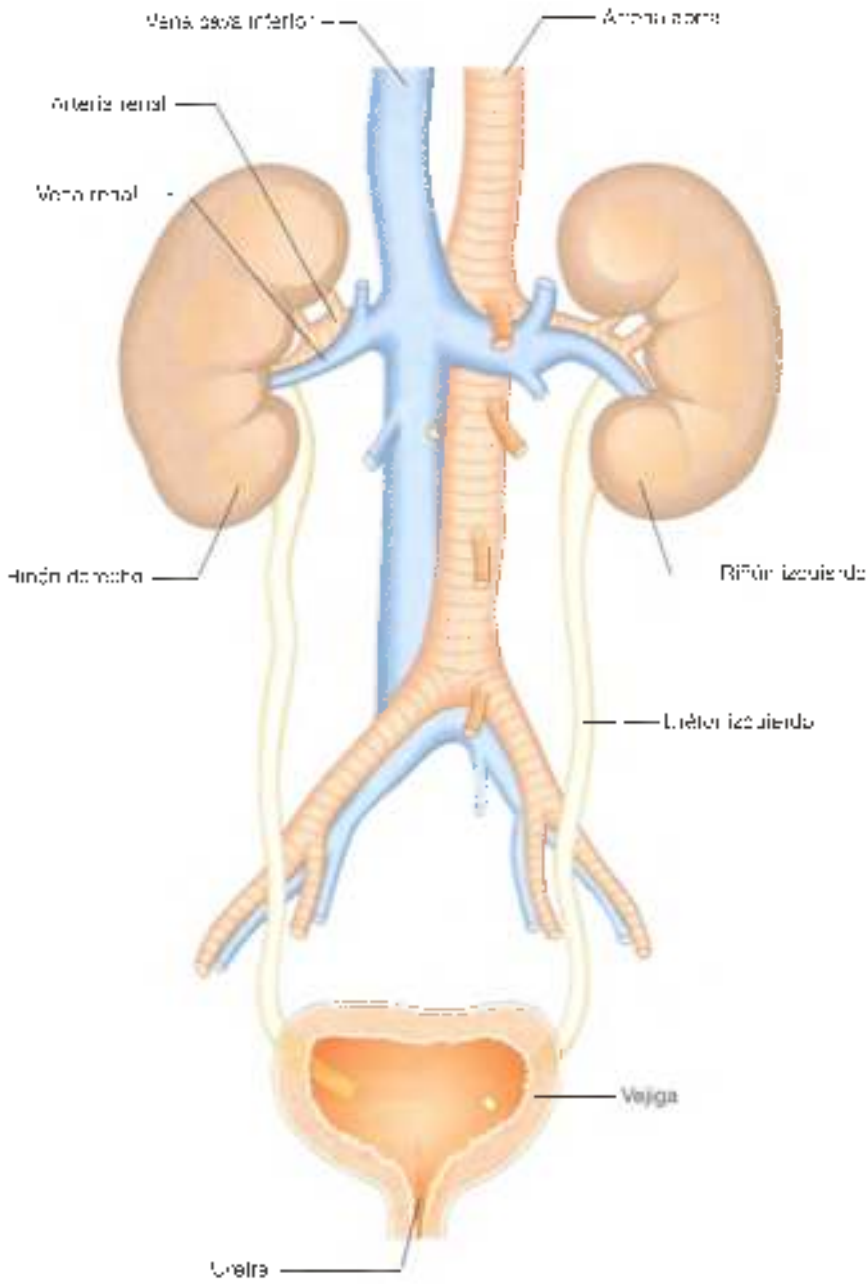

Fig. 12-71. Estructura macroscópica del sistema urinario con sus principales vasos sanguíneos.

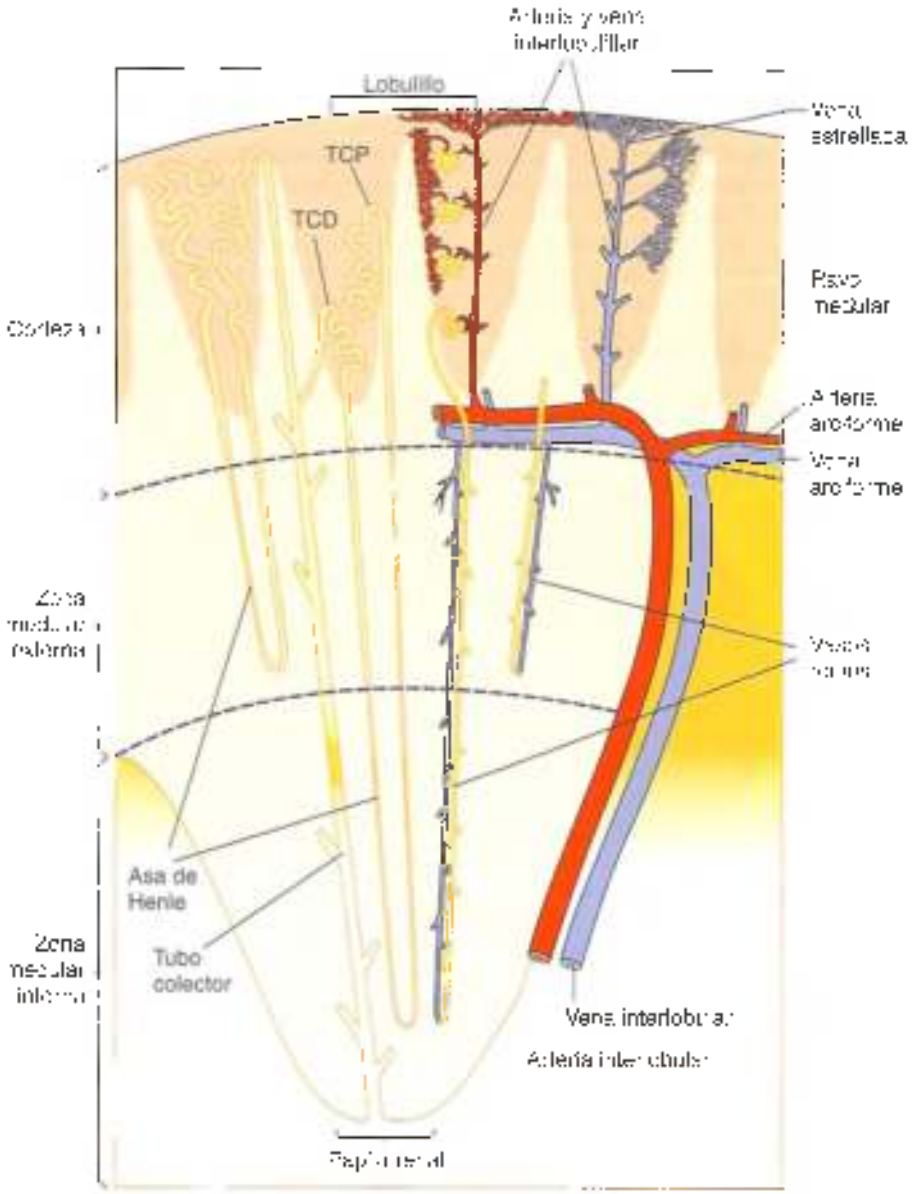

Fig. 12-72. Diagrama que ilustra la organización histológica del parénquima renal, la neurona, el sistema colector y los vasos sanguíneos.

Corpúsculo renal

Tiene forma esférica y un diámetro de 100 a 150 um. El lugar por donde entran y salen los vasos en el corpúsculo se denomina **polo vascular**; en la zona opuesta se localiza el **polo urinario**, que conecta con el TCP. El polo vascular está formado por la **arteriola aferente** y **eferente**. Normalmente, un número variable de glomérulos están poco irrigados, pero en respuesta a estímulos fisiológicos, por ejemplo, el ejercicio, abundante ingesta de agua, dieta alta en proteínas, en muchos de ellos se incrementa el flujo sanguíneo, respuesta que aumenta la superficie de filtración.

La cápsula de Bowman, a modo de una copa de doble pared, está compuesta por un epitelio simple, externo o **parietal**. Este se refleja, en el polo vascular, hacia el interior y origina una capa interna o visceral, cuyas células contactan íntimamente contra los **capilares glomerulares**. Las células de la capa parietal, denominados **podocitos** (podos: pies), son voluminosas y poseen numerosas prolongaciones. Entre las capas parietal y visceral de la cápsula queda una cavidad estrecha denominada espacio

inario o de Bowman, cuya luz se continúa con la del TCP (fig. 12-74 A, B y C).

El epitelio visceral está compuesto por células con apariencia de estrellas de mar, los **podocitos**, que emiten prolongaciones primarias y secundarias dirigidas hacia las asas capilares. Los **pedicelos**, que forman arcos parecidos a los soportes externos de los muros de una catedral góticas, arcos contra las paredes de los capilares (fig. 12-74 B y C). Los pedicelos se interdigitan con los de los podocitos vecinos y dejan entre ellos ranuras de filtración de 20-40 nm, ocupadas por un **diafragma de filtración** incompleto, de 4-6 nm, que se extiende desde el plasmalema de un pedicelo al de otro en su porción más cística. Los podocitos presentan un núcleo grande con escotaduras. En el citoplasma se observa un complejo de Golgi desarrollado, abundante RER y ribosomas libres. El citoesqueleto es prominente y está compuesto por microtúbulos y microfilamentos que se extienden incluso en los pedicelos. La membrana plasmática posee un glucocáliz muy visible, rico en sialoglucoproteínas, donde también se expresa la proteína nefrina.

El epitelio visceral de la cápsula de Bowman, junto con la delgada pared de los capilares, constituye un sistema muy especializado, que facilita el ultrafiltrado de la sangre que transcurre por los capilares; de este modo se controla el equilibrio hidroelectrolítico del organismo y se eliminan productos de desecho. Este dispositivo se denomina **barrera de filtración glomerular** y está constituida, desde el lumen de los capilares que contienen el plasma sanguíneo hacia fuera, por el **endotelio fenestrado de los capilares**, la gruesa membrana basal y las ranuras de filtración entre los pedicelos (véase fig. 12-75 B y C). De estos tres componentes, sólo la membrana basal es continua y es fácilmente visible con la técnica del PAS (fig. 12-76). Cuando la membrana basal se altera, por depósitos de macroagregados glucoproteicos anómalos como sucede en la diabetes y otras nefritis, se puede en forma progresiva la filtración de filtro del glomérulo renal y ocurre la aparición temprana de proteinuria (recuadro 12-

Los capilares glomerulares están formados por un endotelio muy delgado, de 40 nm de espesor, compuesto por células planas cuyos núcleos protruyen en la luz y presentan aperturas o fenestraciones de 40 a 100 nm en su pared, sin que exista diafragma interpuesto. El citoplasma contiene pocas organelas y escasas vesículas pinocíticas.

Como todas las células epiteliales, los podocitos y el endotelio sintetizan su correspondiente membrana basal que, en esta zona del organismo, adopta una disposición especial por la precoz fusión de ellas durante su ontogénesis, que origina la **verdadera membrana basal glomerular (MBG)**. Esta tiene un espesor de 240 a 340 nm y es esencial para

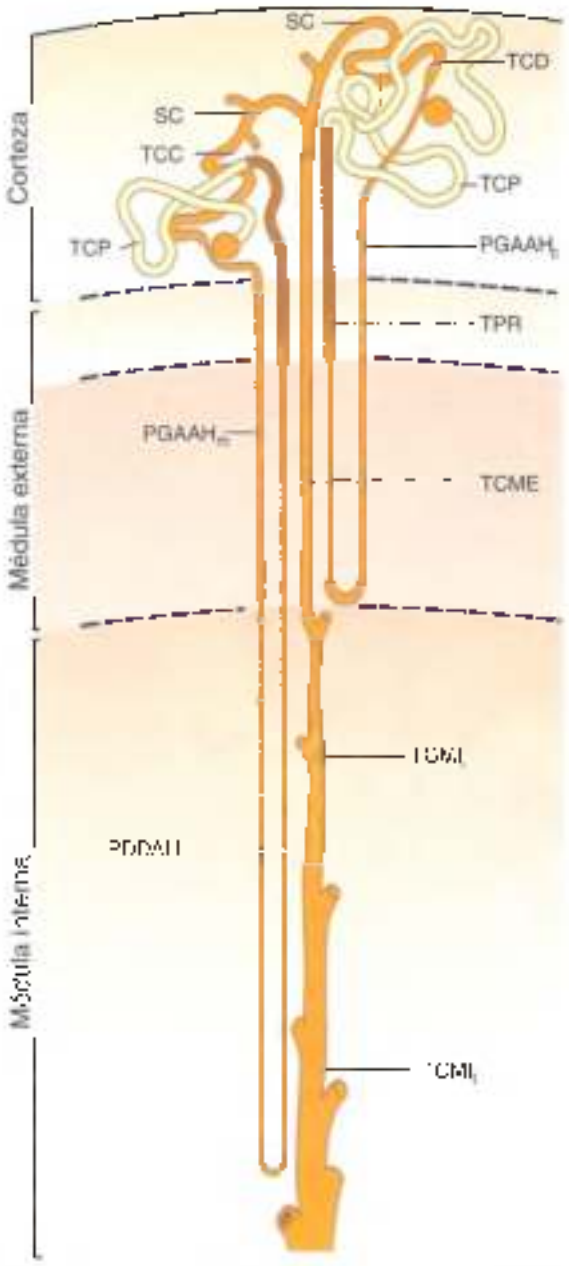

Fig. 12-73. Diagrama que muestra una nefrona superficial y otra yuxtamedular. TCP, túbulo contorneado proximal; TPR, túbulo proximal, porción recta. El segmento en amarillo representa el segmento S1, el naranja el segmento S2 y la porción intermedia (morado) corresponde al segmento S3 del TCP. *PDDAH*, porción delgada descendente del asa de Henle; *PGAAHm*, porción gruesa ascendente del asa de Henle, medular; *PGAAHc*, porción gruesa ascendente del asa de Henle, cortical; TCD, túbulo contorneado distal; SC, segmento conector; TCC, túbulo colector, segmento cortical; *TCME*, túbulo colector, segmento medular externo; *TCMI*, túbulo colector medular interno, porción basal; *TCMI*, túbulo colector medular interno, porción terminal. (Modificado de Madsen y Tisher, 1985)

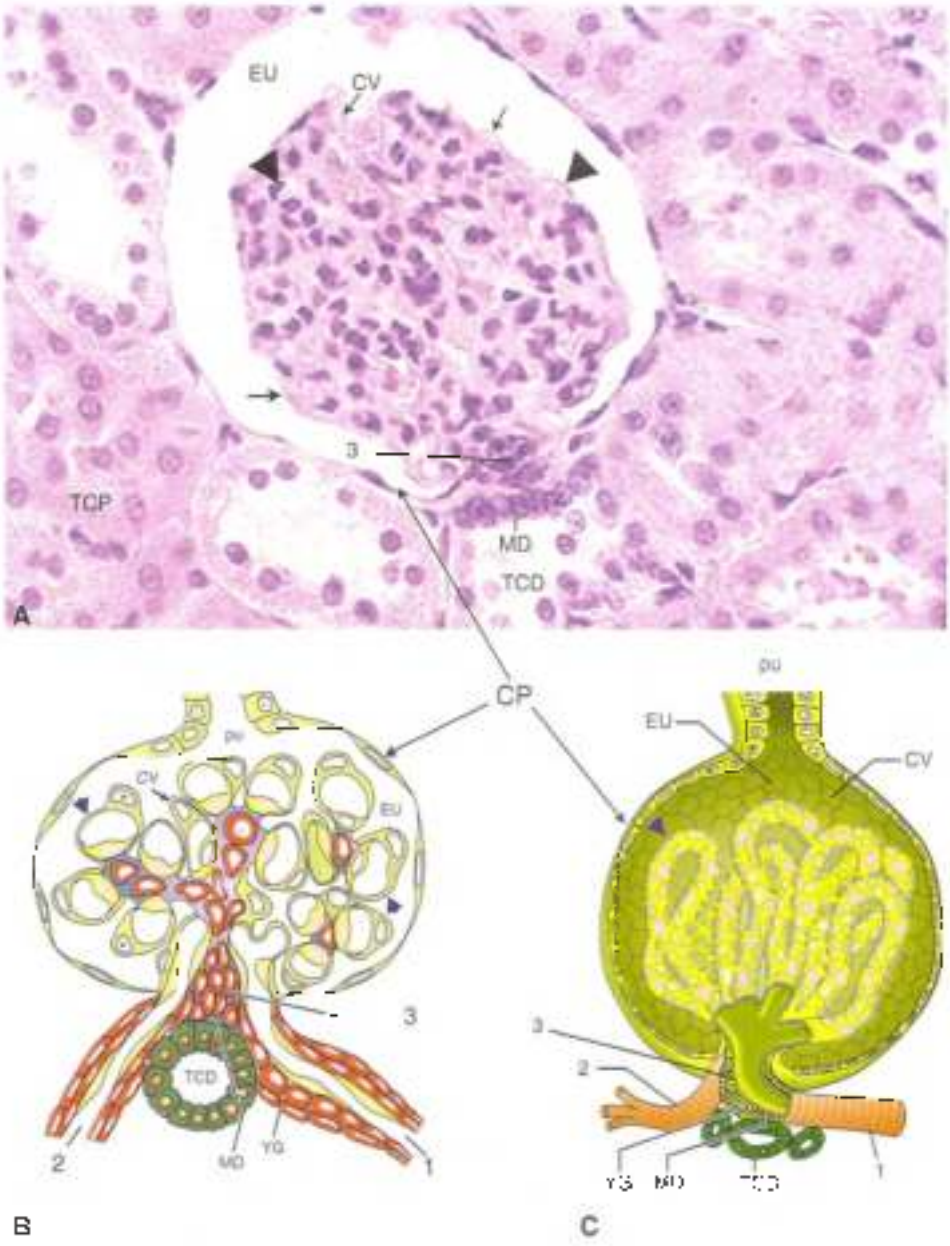

Fig. 12-74. Corpúsculo de Malpighi en corte histológico (A), [illegible] diagramas (B y C) [illegible] la capa parietal de la cápsula de Bowman (CP), espacio urinario (EU), capilares glomerulares (cabezas de flecha), túbulo contorneado distal (TCD), mácula densa (MD), túbulo contorneado proximal (TCP), polo urinario (pu), arteriola aferente (2), células yuxtaglomerulares (YG), podocitos de la capa visceral (CV), [illegible] y mesangio (3).

el funcionamiento correcto del filtro glomerular. Con el microscopio óptico y las técnicas especiales de tinción, como el PAS o impregnaciones argénticas, la MBG se observa como una banda densa y homogénea. Con el ME, la ultraestructura de la MBG muestra tres bandas claramente identificables: una lámina clara interna, translúcida al microscopio electrónico, en íntimo contacto con la pared endotelial, una lámina densa a los electrones de situación central y una lámina clara externa situada bajo los pedicelos (véanse figs. 12-74 y 12-75 A, B y C).

En la MBG hay fibrillas de colágeno tipo IV y V, glucoproteínas como laminina, fibronectina y entactina, y proteoglucanos, como el heparán sulfato. Las moléculas polianiónicas se concentran en la lámina clara, en tanto que las de carga total neutra se encuentran de preferencia en la lámina densa. Hay evidencias de que los radicales con carga negativa del heparán sulfato cumplen un papel importante en la función de barrera electrostática del filtro glomerular.

La MBG se completa con el diafragma de la hendidura, situado entre los pedicelos de las células epiteliales podocitarias. Esta estructura posee una constitución morfológica compleja, formada por subunidades laminares, dispuestas de forma paralela, y conectadas a un filamento central, que

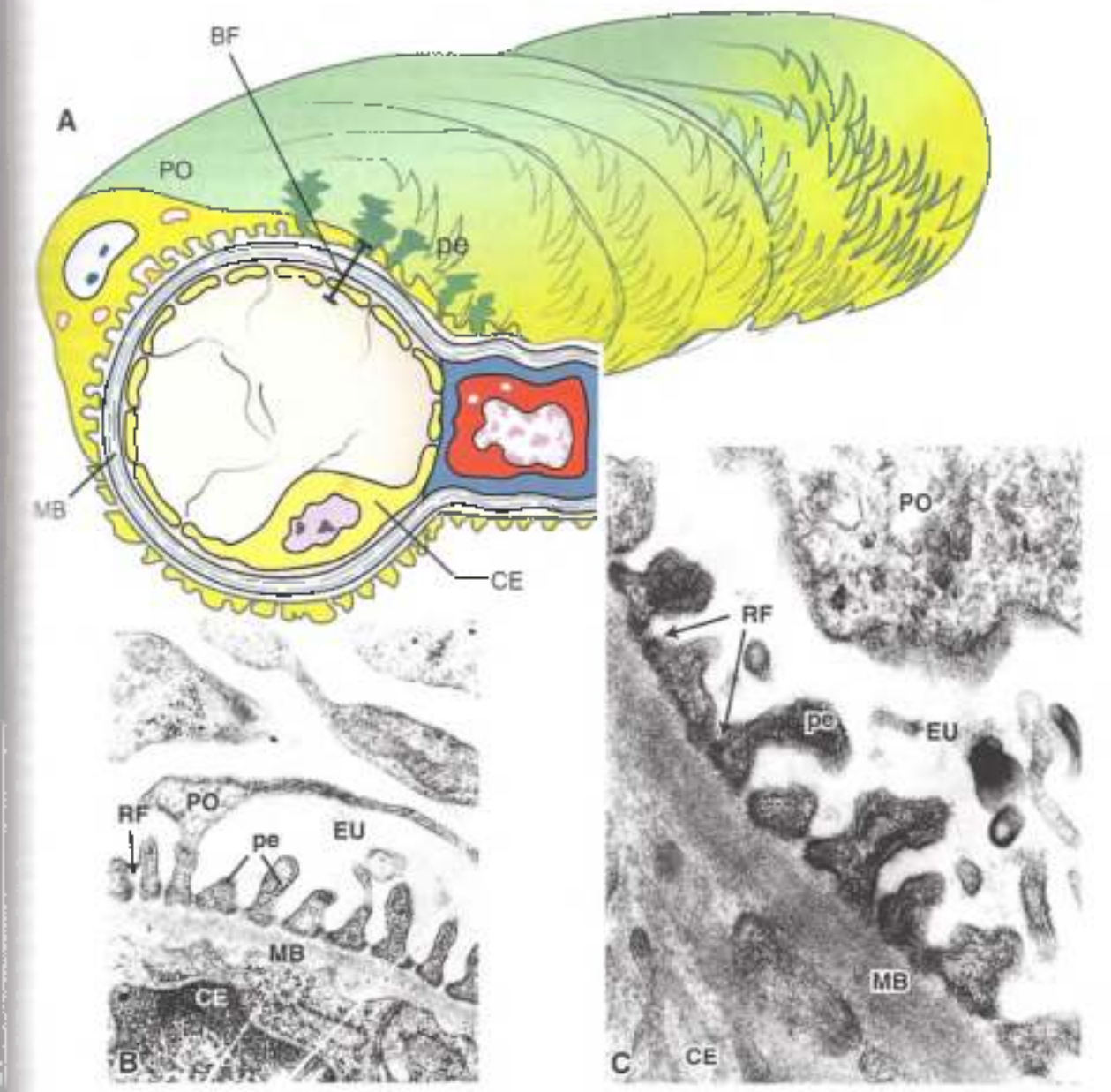

Fig. 12-75. A. Dibujo esquemático de la barrera de filtración (BF) formada por endotelio fenestrado (amarillo), membrana basal (MB) del capilar fusionada con la MB de la capa visceral (azul), podocito (verde), célula mesangial (rojo). B y C. Detalles ultraestructurales de la BF y pedicelos (pe) de los podocitos (PO), ranura de filtración (RF), célula endotelial (CE), espacio urinífero (EU), 7.000× y 22.000×, respectivamente.

entre ellas poros irregulares. La MBG no recubre en la totalidad la superficie de capilar glomerular, ya que el espacio que se forma entre dos asas capilares está ocupado por un tejido conjuntivo especial denominado **mesangio**, que sirve, en un principio, de soporte del entramado vascular. El mesangio está constituido por células **mesangiales** y por una matriz **mesangial**, similar en apariencia a la MEC, en la que se continúa en la zona de unión del mesangio con la pared del capilar (véase fig. 12-74 A, B y C). Las células mesangiales no son fáciles de identificar con el MO en un corte de rutina, pues presentan contornos irregulares. Constituyen el 25% de la población celular glomerular, emiten numerosos seudópodos, en cuyo citoplasma hay microfilamentos de actina y miosina anclados a la membrana plasmática y establecen entre ellas numerosos contactos tipo *nexus*. El núcleo es de

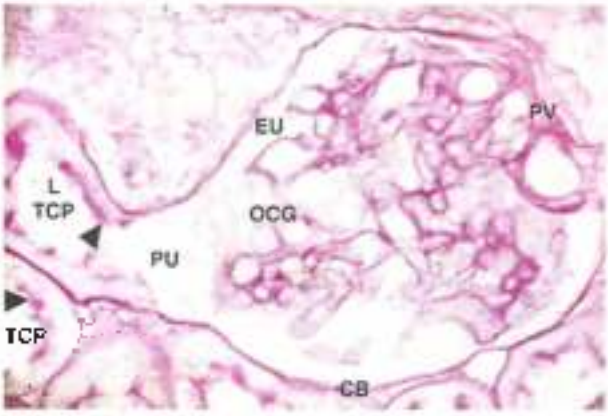

Fig. 12-76. Corpúsculo de Malpighi cuyas estructuras se definían por su contenido en glucoproteínas. Polo urinífero (PU) y el nacimiento del TCP y su lumen (L), delimitado por el ribete en cepillo (*ribete de Heller*), VB de la cápsula de Bowman (CB), polo vascular (PV), MP del ovillo capilar glomerular (OCG); PAS 100×

mayor tamaño que el de los podocitos y el citoplasma posee un retículo endoplasmático rugoso voluminoso y ribosomas y lisosomas abundantes.

Aparte de la misión de soporte vascular, el mesangio, aunque no tiene participación directa en el proceso de filtración glomerular, desempeña un papel importante en él por la capacidad para regular el flujo sanguíneo dentro del glomérulo y por ende la superficie expuesta a la filtración. Este hecho se debe, por un lado, a que posee receptores importantes para moléculas como la angiotensina II y, por otro, a su aparato contráctil. Además, la célula mesangial tiene capacidad fagocítica y pinocítica, que le confieren la capacidad de depurar el material de desecho de la MBG.

Sistema tubular

Tubo contorneado proximal (TCP) constituye el segmento más largo de la nefrona: mide unos 14 mm de largo por 60 µm de calibre. Este segmento es la primera porción tubular de la nefrona y forma la mayor parte del parénquima de la corteza renal. Clásicamente, se considera que el TCP posee dos segmentos: el primero es la porción contorneada o convoluta propiamente dicha, ubicada por entero en la corteza. Los cortes de este segmento tubular le dan a la corteza el nombre de laberinto renal. Algunos investigadores, sobre la base de las diferencias funcionales y ultraestructurales, han dividido a su vez este segmento en dos partes, S1 y S2. La primera porción se continúa con la porción recta del TCP que se encuentra en los rayos medulares, también llamado segmento S3, y es parte constitutiva del asa de Henle (figs. 12-77 y 12-79).

El epitelio cúbico simple posee el ribete en cepillo (PAS+), diferenciación de la porción apical del citoplasma y de la membrana plasmática [illegible] continuación del que constituye la capa parietal de la cápsula de Bowman, en el cuello o polo urinario. Sus células son altas y limitan una luz pequeña de forma estrellada y su citoplasma es muy acidófilo (fig. 12-80; véanse también figs. 12-76 a 12-78).

El MEB permite reconocer la organización de las microvellosidades que forman el ribete en cepillo, las que están formadas por numerosas prolongaciones citoplasmáticas, dispuestas en forma paralela en muy estrecha vecindad entre sí. Cada microvellosidad está limitada por la membrana plasmática, en cuya hoja externa, y formando parte de ella, hay una malla filamentosa muy densa que corresponde al glucocálix (PAS positivo), que determina el carácter histoquímico para los carbohidratos. Esta diferenciación apical es rica en enzimas hidrolíticas, como la fosfatasa alcalina, la aminopeptidasa y otras. Son marcadores de la actividad de estas células, procedimientos de utilidad en la práctica clínica. En el citoplasma apical de las células del TCP se reconocen numerosas vacuolas cubiertas por clatrina, que se originan en invaginaciones o caveolas formadas entre las microvellosidades. Estas vesículas cubiertas o endosomas se asocian con otras vesículas ricas en fosfatasa ácida que son lisosomas secundarios. El epitelio contiene también una cantidad abundante de cisternas del RER, y estos sistemas membranosos endosómicos están relacionados con los procesos de digestión endosómica que se llevan a cabo con las moléculas proteínicas que han atravesado la barrera de filtración. Los aminoácidos resultantes de esa digestión son reciclados por el metabolismo propio de las células del TCP. Hay abundantes mitocondrias

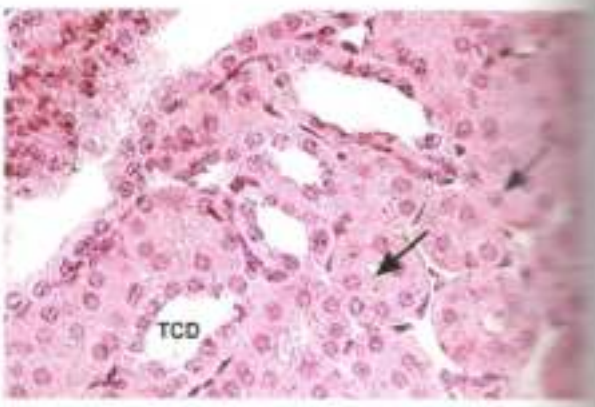

Fig. 12-77. Túbulos contorneados proximales (TCP) con un epitelio cúbico alto, simple, [illegible] Lumen festoneado por el ribete en cepillo; corte con un túbulo contorneado distal (TCD). HE 400×

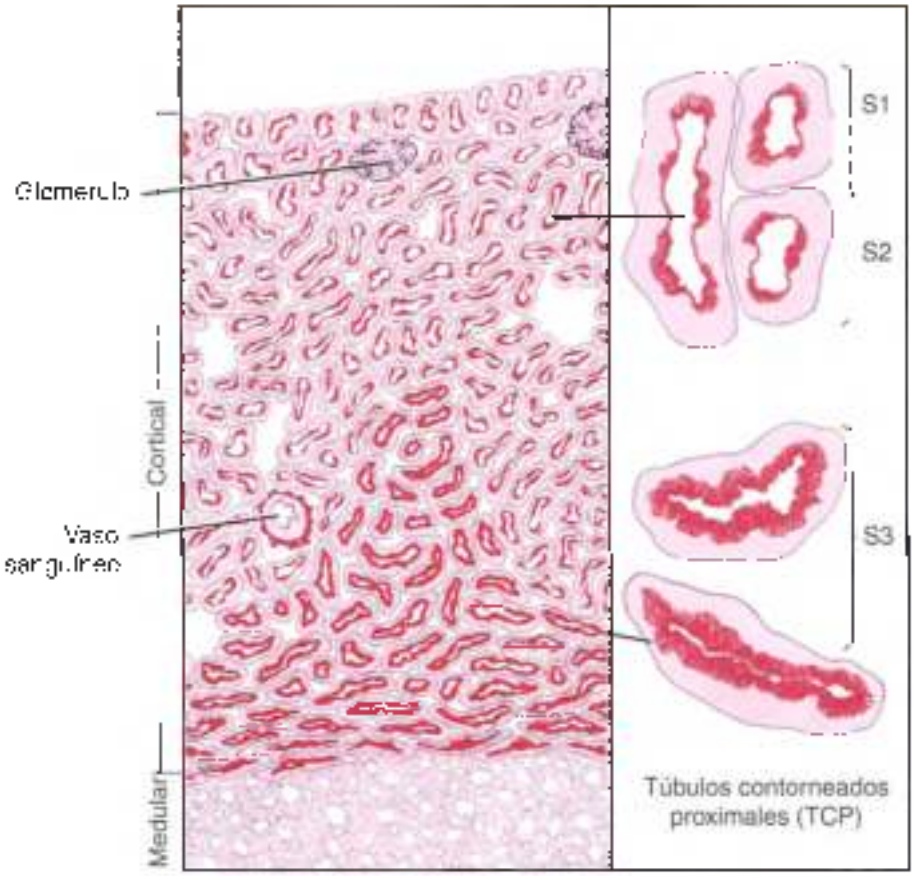

Fig. 12.78. Dibujo de una preparación de riñón teñida con la técnica de PAS que delinea los túbulos contorneados proximales de la variedad S1 y S2 del segmentos S3, más profundo, del parénquima cortical renal.

...mentogas que se ponen en evidencia al MO con, por ejemplo, hematoxilina férrica de Regaud, y que ...lojan en el dominio basolateral de las células en ...plicados pliegues y recesos del plasmalema basal. Con el ME se observa que la superficie basal de las células forma un complejo sistema de interdigitaciones, a veces ramificadas (véase fig. 12-60). Como se mencionó, las características ultraestructurales del TCP no son idénticas en todo su recorrido. El segmento denominado S1, ocupa las porciones iniciales de la porción contorneada; sus células son las más altas, presentan complicadas interdigitaciones y poseen unas vacuolas y mitocondrias. El segmento S2 surge por transformación gradual de menor y ocupa la parte distal de la porción contorneada y la inicial de la porción recta. Sus células son más bajas, con interdigitaciones basolaterales menos desarrolladas; las mitocondrias son más pequeñas y aparecen en un número menor. Finalmente, el segmento S3 abarca el resto de la porción recta y presenta células cuboideas con muy pocas interdigitaciones y mitocondrias, pero con las microvellosidades más largas (véase fig. 12.79).

En el TCP se reabsorbe el 85% del agua y el cloruro de sodio filtrado en los glomérulos, mientras que moléculas como la glucosa y aminoácidos son reabsorbidos en su totalidad. Otras moléculas y iones como potasio, urea y fósforo, se reabsorben en menor medida mediante mecanismos de transporte activo y pasivo. Para estas importantes funciones, en el dominio basolateral de las células del TCP y también del asa de Henle, se encuentran proteínas estructurales que atraviesan el espesor del plasmalema. Dichas proteínas, denominadas **acuaporinas**, son poros o canales de agua. En el TCP hay acuaporina 1 y el poro está siempre abierto, lo cual facilita el flujo de agua desde el lumen tubular hacia el dominio basolateral. Esta función absortiva es muy específica, pues sustancias de desecho que el organismo debe eliminar no son reabsorbidas. Por otro lado, las células del TCP segregan moléculas que son producto final del metabolismo y cuyas variaciones reflejan la actividad funcional renal. Aprovechando esta circunstancia, se han desarrollado métodos de gran importancia clínica que permiten evaluar su actividad funcional (recuadro 12.21).

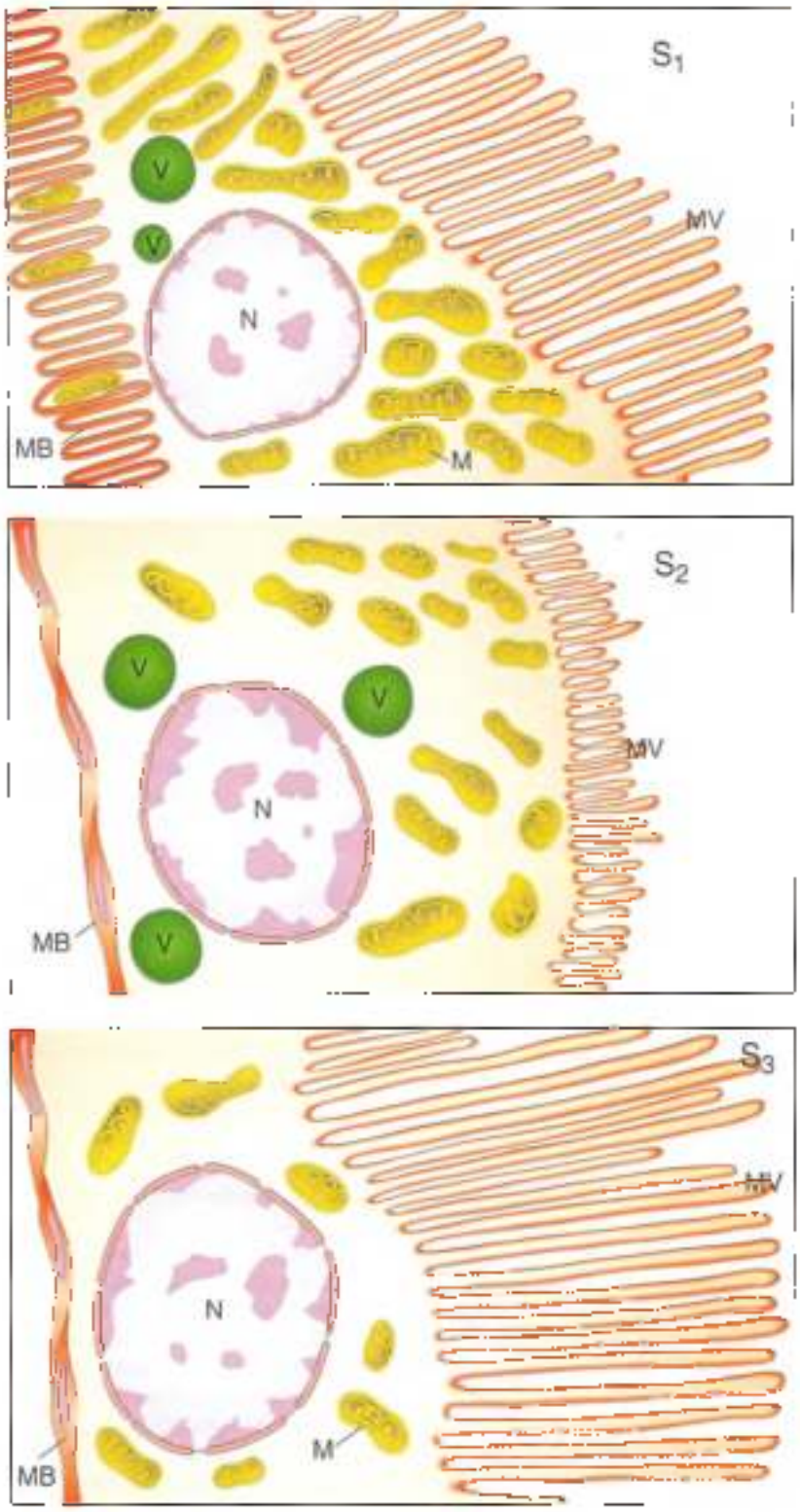

Fig. 12-79. Dibujo esquemático de la ultraestructura de las diferentes porciones del túbulo contorneado proximal. Las células epiteliales apoyan sobre la membrana basal (MB) en el segmento S1. Las microvellosidades (MV) son largas y hay abundantes mitocondrias (M) con gran desarrollo de sus crestas. Las células de S2 poseen MV cortas, menos mitocondrias y vesículas endocíticas (V). En S3, las MV son las más largas y ordenadas.

Asa de Henle: este segmento surge del estrechamiento brusco de la porción descendente recta del TCP en la parte externa de la médula para formar un asa, cuya porción inicial es recta, descendente y delgada. Es continuada por un segmento fino ascendente. Termina en una porción gruesa ascendente que, dado que representa el comienzo del TCD y es semejante en estructura microscópica a éste, también se ha llamado porción recta del TCD. La rama ascendente del asa está muy cerca y en forma paralela al asa descendente, que se extiende en un tramo variable en la médula renal.

Según la longitud del asa de Henle se distinguen dos tipos de nefronas: las **nefronas corticales** tienen un asa relativamente corta y la rama delgada descendente continúa a nivel de la curvatura del asa con el TCD porque no existe brazo delgado ascendente. Las **nefronas yuxtaglomerulares**, pocas en número, tienen un asa de Henle muy larga formada por un brazo delgado descendente y un brazo delgado ascendente. Los brazos delgados del asa están revestidos por un epitelio que en su ultraestructura muestra fuertes diferencias regionales.

Vista con el MO, la porción descendente delgada posee un diámetro aproximado de 15 µm y se compone de un epitelio plano, en el que desaparece el ribete en cepillo, para presentar sólo algunas microvellosidades apicales. Los núcleos protruyen hacia la luz, por lo que es fácil confundirlos con los capilares vecinos. Según su longitud, grado de interdigitaciones entre las células, desarrollo de microvellosidades y complejidad de las zonula occludens, se reconocen variedades I, II, II y IV de células del asa.

El segmento delgado del asa de Henle crea un **gradiente de tonicidad** creciente desde la unión corticomedular hacia la punta de la papila renal, como consecuencia del paso regulado de iones sodio y cloro entre la luz del asa de Henle y el intersticio. Esto permite la concentración de la orina en el sistema de TC en su transcurso por la médula, como veremos más adelante, por el **mecanismo multiplicador de contracorriente**.

Tubo contorneado distal (TCD): esta variedad de tubo está formada por tres porciones: la **recta**, que es la tercera porción, ascendente, del asa de Henle, el segmento de la **mácula densa** y la porción contorneada propiamente ducha o **convoluta**. La primera se encuentra, como su homóloga del TCP, en los rayos medulares. Los dos segmentos restantes se encuentran en la corteza (véanse figs. 12-74 A, 12-77 y 12-78). El TCD es de menor calibre que el TCP; su diámetro es de alrededor de 35 nm. En cambio, la luz del TCD es de diámetro relativamente mayor, porque no posee ribete en cepillo; sus células son de menor altura que el epitelio del TCP pero más altas que las de la porción delgada del asa de Henle, a las que continúa. Las células del TCD tienen muchas mitocondrias filamentosas y se encuentran dispuestas, al igual que en el TCP, en compartimientos formados por profundas invaginaciones de la membrana plasmática basal. Mientras que la porción delgada del asa es muy permeable al agua, ya que contiene la proteína de membrana, **acuaporina 1**, la porción recta ascendente del TCD es casi impermeable. Por el contrario, aquí se reabsorben mucho sodio y cloruro y numerosos iones quedan retenidos en el intersticio. Es importante conceptualizar que la máxima concentración de sodio y cloruro en el intersticio se logra en la zona vecina a la punta de las asas de Henle, mientras que es de sólo alrededor de 300 mOsm (isoosmolar con respecto al plasma) en la base de las pirámides, en el límite corticomedular.

En la segunda porción del TCD o de mácula densa se encuentra una diferenciación del epitelio de este túbulo en la vecindad de la arteriola aferente. Los túbulos que forman el asa de cada nefrona, profundizándose más o menos en la médula, "regresan" a la vecindad de su propio corpúsculo de Malpighi. A este nivel, el epitelio es alto y forma una estructura discoidea que sobresale por encima del nivel del resto del epitelio, llamada mácula densa (*mácula*: mancha), estructura fácil de reconocer con el MO, pues los núcleos se disponen "en empalizada". Las células de la mácula densa toman estrecho contacto con las células mesangiales de su propio glomérulo y conforman parte del **aparato yuxtaglomerular**, que veremos luego (véase fig. 12-74 A, B y C).

La tercera porción, o contorneada, del TCD es menos flexuosa que su similar del TCP, por lo que se visualiza con menos frecuencia en los cortes. Tiene luz amplia y células cuboideas bajas. Se continúa con los **tubos arcuatos**. También son impermeables al agua.

Recuadro 12-21
El mal funcionamiento del TCD afecta el crecimiento de los niños

Correlación médico-biológica

La enfermedad pediátrica llamada síndrome de Fanconi designa a un grupo signos y síntomas en niños que presentan en común una disfunción múltiple del TCD, caracterizada por un trastorno de la reabsorción de glucosa, aminoácidos, fosfato y, con frecuencia, también de bicarbonato. Clínicamente se demuestra glucosuria, aminoaciduria generalizada no específica, hiperfosfaturia y acidosis tubular renal proximal entre otras anomalías que retrasan el crecimiento del niño. Existe también una forma del adulto (*http://www.uptodate.com version 15.2, 2007*).

Copyrighted material

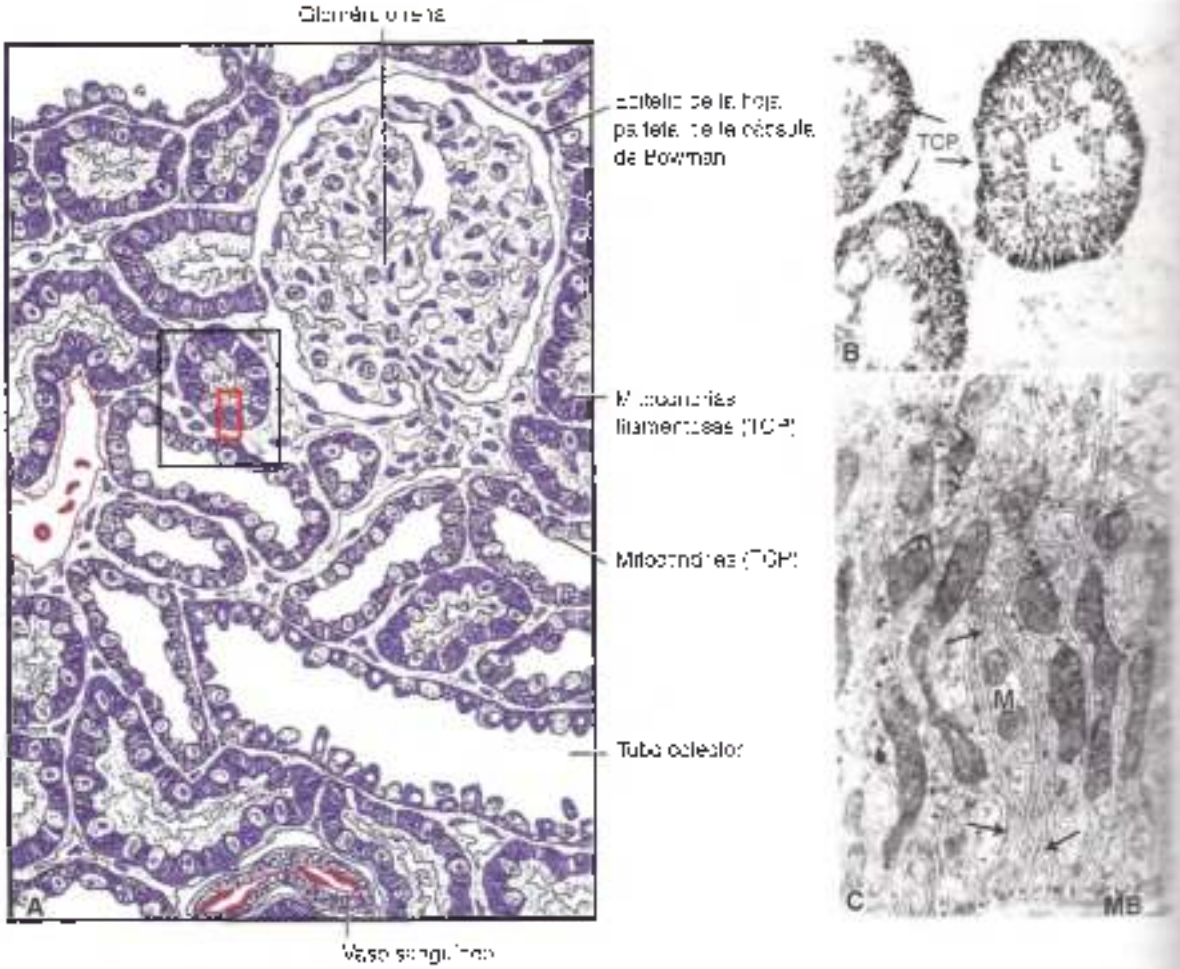

Fig. 12-80. A. Dibujo de una preparación de riñón con la técnica de hematoxilina férrica de Regaud para [illegible] condrias en TCP de la corteza del parénquima renal, periglomerular. B. En un área semejante al recuadro [illegible] en A se empleó la técnica histoquímica para demostrar actividad de la enzima succínico-deshidrogenasa en [illegible] drias, que aparecen como filamentos y corpúsculos en la base de las células de TCP: [illegible] (M) con [illegible] Lz 400×. C. En un área semejante al recuadro pequeño en A, al ME las mitocondrias (M) de una célula de un [illegible] están alojadas en profundos pliegues del dominio basal de la membrana plasmática (flechas); 20 [illegible], membrana [illegible] 10.000×.

Túbulos colectores. El laberinto de TCD se continúa con túbulos arqueados, conectores o arcuatos. Estos a su vez se continúan con túbulos rectos que transcurren hacia la médula. Los túbulos rectos luego de recibir el flujo de siete a diez nefronas pasan a denominarse **túbulos colectores** (TC), de allí su nombre. Alcanzada la zona interna de la médula, los TC realizan un largo trayecto sin fusionarse con otros y con manojo de seis o siete de ellos, denominados TC de Bellini conforman el eje de los rayos medulares. Los TC de Bellini desembocan en el **área cribosa** del ápice de cada papila y su epitelio se transforma en forma paulatina de cúbico simple al epitelio de transición que reviste la pelvis [illegible] (véase Figs. 12-72 y 12-73).

Los TC poseen epitelio cúbico simple, que [illegible] na cilíndrico simple en los de mayor calibre [illegible] nos al área cribosa de la papila y están unidos [illegible] s por elaboradas zonas ocluidas. Se reconocen [illegible] variedades celulares, las principales, claras [illegible] escasamente, con pocas mitocondrias localizadas principalmente en inmediaciones de la membrana [illegible] contrario basal, cuyos núcleos tienden a localizarse cerca del lumen, desplazados por la presencia [illegible] mitocondrias basales. Las células intercalares [illegible] ricas en mitocondrias distribuidas en todo el [illegible]

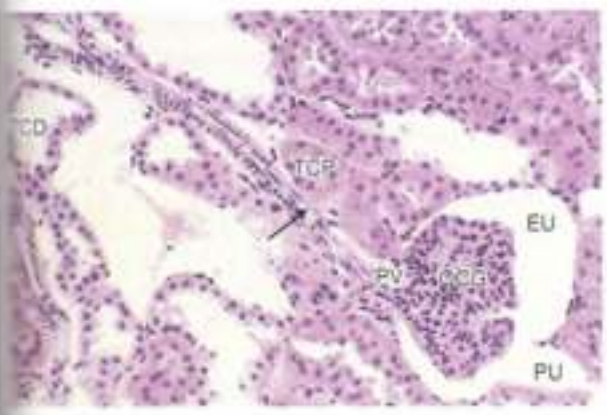

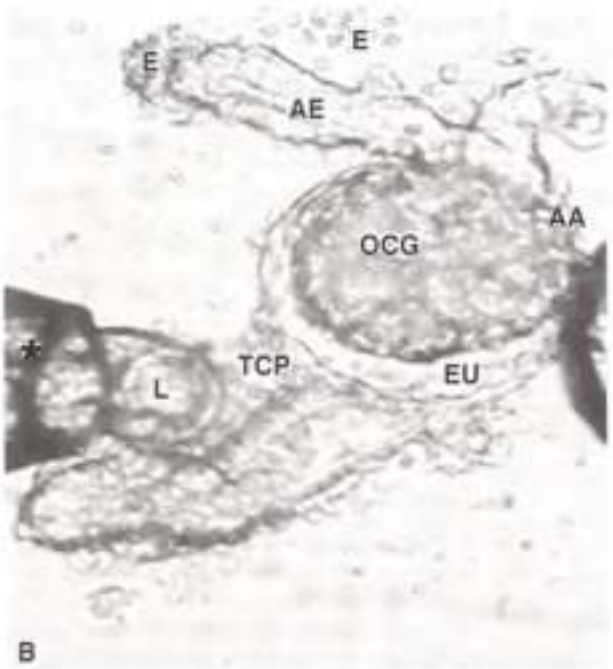

Fig. 12-81. Región de la corteza renal. A. Se observa una arteriola (flecha) que indica el punto vascular (PV) del glomérulo, el ovillo capilar glomerular (OCG), el polo urinario (PU), el espacio urinífero (EU), tubos contorneados proximal (TCP) y distal (TCD). H.E. 200×. B. Vitrofotografía de un glomérulo renal de rata microperfundido (sin tinción) para estudiar el filtrado glomerular de una nefrona aislada. Arteriola aferente, por donde se perfunde solución similar al plasma (AA), ovillo capilar glomerular (OCG) distendido al ingresar la solución de perfusión al espacio urinífero (EU), que luego pasa al túbulo contorneado proximal (TCP), donde es recolectado por una micropipeta (*). Obsérvese el lumen abierto (L) del TCP. En la parte superior de la figura se observan eritrocitos (E) que se decantan por el extremo seccionado de la arteriola aferente (AE); aprox. mediante 100×. (Cortesía del Dr. Pablo A. Ortiz, Henry Ford Hospital, Michigan, USA).

plasma y, por ende, son más eosinófilas. La superficie apical de ambas variedades celulares es compleja, con glucocálix prominente y microvellosidades cortas e irregulares. Debido al gran desarrollo de la zona apicobasal y a los escasos pliegues de la membrana lateral, los límites intercelulares son apenas visibles con el MO (fig. 12-81).

Ambas variedades de células de los TC realizan una importante **absorción facultativa de agua**, regulada por la hormona antidiurética (ADH) secretada por la neurohipófisis. Esta hormona induce la absorción de agua a través de las acuaporinas tipo II, proteínas de transmembrana que también son canales o poros para el agua, cuya activación es mediada por la proteína G a través del AMPc. Como consecuencia, se puede activar en forma progresiva un número creciente de acuaporinas que permiten el paso de agua al espacio intersticial. Durante la diuresis, en ausencia de la ADH, la acuaporina es escindida e internalizada en vesículas membranosas en el citoplasma apical y los TC se vuelven casi impermeables. Además, las células principales reabsorben Na^+ y secretan K^+, en tanto que las intercalares, ricas en mitocondrias, secretan H^+ y HCO_3^-, reabsorben K^+ y regulan el equilibrio ácido-base.

Es importante recordar que en el vértice de la papila la concentración osmótica es tres a cuatro veces mayor que la que hay en la base de la papila. En consecuencia, y de acuerdo con la evolución de cada especie en su hábitat, aquellas que viven en ambientes áridos (las ratas, por ejemplo) tienen una papila más corta que las que habitan en el desierto (la liebre de las Salinas, por ejemplo), y con diferente capacidad de concentración del intersticio.

Función integrada del asa de Henle, el tubo contorneado distal y los túbulos colectores

Es importante revisar el tema en los textos de fisiología. En forma sucinta, a nivel del asa de Henle (AH) se inicia la concentración de los componentes de la orina, por lo cual esta se torna hipertónica en relación con el plasma sanguíneo. La rama descendente, que la presenta de acuaporina I, es permeable al agua y al sodio, mientras que la rama ascendente es casi impermeable al agua. Así, el sodio es transportado activamente desde la orina al líquido intersticial de la papila por un mecanismo conocido como **bomba de sodio dependiente de ATP**. En este proceso, que lleva a la producción de una orina hipertónica, intervienen también los vasos rectos dispuestos muy próximos a los túbu-

Recuadro 12-22
Asa de Henle, importante regulador del volumen circulante

Correlación médico-biológica

Recientemente se ha establecido la heterogeneidad genética del síndrome de Bartter, enfermedad en la cual se distingue una forma muy grave de presentación neonatal (*síndrome de Bartter neonatal*) y una forma de aparición algo más tardía, durante los primeros años de la vida (*síndrome de Bartter típico*). Ambas formas se caracterizan por un defecto genético que ***disminuye*** el transporte en el asa de Henle. Las variedades del síndrome se caracterizan por deshidratación, pérdida urinaria masiva de potasio, calcio y cloro. Dos aspectos interesantes son que la biopsia renal muestra hiperplasia del aparato yuxtaglomerular y el tratamiento con indometacina revierte en la mayoría de los casos el cuadro, circunstancia que lleva a pensar que están implicadas perturbaciones en la modulación de los eicosanoides en ese segmento de la nefrona (*http://www.uptodate.com version 15.2, 2007*). Al contrario, cuando el asa de Henle reabsorbe crónicamente más de lo normal se produce otra enfermedad, la "hipertensión arterial sensible a la sal" (García y cols., 1999).

por tejido conectivo laxo compuesto por las pericitos, células y MEC asociada (véase cap. 8). La MEC es escasa en la corteza y abundante, en proporción como en importancia funcional, en la médula, sobre todo en las proximidades de las papilas.

En la corteza, el tejido intersticial ocupa las angostas hendiduras entre los corpúsculos renales y los túbulos. Algunos fibroblastos producen la eritropoyetina, un factor de crecimiento para la formación de glóbulos rojos en la médula ósea (véase cap. 8).

En el intersticio de la médula se articulan, como vimos, concentraciones altas de solutos, como sodio y urea. Las células que se encuentran allí están adaptadas a un ambiente con gran hiperosmolaridad, en especial las del extremo de la papila. Curiosamente, este hecho no se refleja en su estructura, que no muestra mayores peculiaridades. Sin embargo, es de prever que el plasmalema de dichas células posea características biofísicas especiales, para evitar la deshidratación celular.

Pueden encontrarse macrófagos aislados y fibroblastos muy especializados, las **células intersticiales de la papila**, que tienen forma irregular, con largas prolongaciones que les permiten ponerse en contacto entre sí y con las lamunas basales que rodean las AH y los vasos sanguíneos (véase fig. 12-79 A y 12-81 C).

Su citoplasma posee numerosas gotitas de lípidos neutros, del tipo de triglicéridos. Estos últimos

los. Como veremos, los vasos rectos descienden y ascienden desde la corteza hasta la médula, y viceversa. Los iones del intersticio, incluida la urea, no pueden ser extraídos de allí en forma significativa, pues tan pronto ascienden por los vasos son entregados de nuevo a los que descienden, manteniendo la concentración de la punta de la papila (véase fig. 12-72). En consecuencia, las AH y los vasos rectos forman la base morfológica del mecanismo multiplicador de contracorriente. Los TCD también reabsorben agua y sodio. Además, en estos túbulos se produce la acidificación de la orina. La reabsorción del sodio está bajo control de la aldosterona, que es segregada por las células de la zona glomerular de la corteza de la glándula suprarrenal (véase cap. 10). Por eso, en ciertas enfermedades en que hay destrucción de la glándula suprarrenal, se producen grandes pérdidas de sodio por la orina. Como ya dijimos, en los túbulos colectores se completa el proceso de concentración de la orina por reabsorción de agua (recuadros 12-11 a 12-25).

Tejido intersticial

Los espacios que quedan entre los túbulos renales, los vasos sanguíneos y los linfáticos están ocupados

Recuadro 12-23
El riñón, órgano esencial en el desarrollo de la hipertensión arterial

Correlación médico-biológica

La hipertensión arterial (HTA), enfermedad patológica en la que la tensión arterial está crónicamente incrementada, sigue siendo la enfermedad que más daño cardiovascular produce en el mundo, pues durante largo tiempo es asintomática. En 1974, Dahl y colaboradores demostraron definitivamente que la HTA era causada por una perturbación en la fisiomorfología renal. Empleaban dos tipos de ratas, unas normotensas y otras congénitamente hipertensas. Trasplantaron un riñón de la hipertensa a la normotensa, y esta comenzó a incrementar su tensión arterial. A la inversa, trasplantaron un riñón de una rata normotensa a una hipertensa y la tensión arterial comenzó a disminuir. Así, los autores concluyeron que perturbaciones renales eran la causa importante de la HTA (Dahl y cols., 1974).

Recuadro 12-24
Avances en la fisiopatología de la barrera de filtración glomerular

Correlación médico-biológica

La ausencia de una sola proteína, la **nefrina**, por un error metabólico ocasiona problemas muy serios, pues cumple una función esencial en el filtrado glomerular. Se localiza principalmente en la superficie del podocito y su ausencia induce proteinuria masiva, que ocasiona el síndrome nefrótico finlandés (SNF), enfermedad hereditaria autosómica recesiva. La proteinuria masiva puede ser tan grave que se manifiesta en la clara intrauterina. El único tratamiento es el trasplante renal. En el SNF la síntesis y la expresión de nefrina es disminuida y además esta proteína tiene una localización ultraestructural anómala (Huttunen, 1976; Kestila y cols., 1998).

con una concentración alta del ácido graso araquidónico. Esto es congruente con la alta producción de diversos eicosanoides, en especial PGF2, que sintetizan estas células. Los eicosanoides derivan del ácido araquidónico y uno de ellos, la PGF2, coadyuva en la regulación del metabolismo del sodio por el riñón.

Aparato yuxtaglomerular

Vecino al polo vascular del corpúsculo renal se localiza un dispositivo estructural que está constituido por tres componentes. Hay cinco o miocitos de la capa media de la arteriola aferente en su porción final, son las células mioepitelioides que poseen gránulos en su citoplasma. En segundo lugar, la mácula densa, porción del túbulo distal que se dispone a la entrada del corpúsculo renal. Finalmente, un grupo de células similares a las mesangiales, que aparecen entre el glomérulo y la mácula densa, y que se denominan **células en "encaje"** o de lacis (lacis, encaje en inglés) (véase fig. 12-74 A, B y C).

Las células mioepitelioides son las encargadas de sintetizar la hormona **renina** y, aunque son propias de la arteriola aferente, no es raro encontrar un pequeño número de ellas en la pared de la arteriola eferente. Poseen un aparato de Golgi grande, filamentos contráctiles, numerosas mitocondrias pleomorfas, abundantes cisternas del retículo endoplasmático rugoso y gran cantidad de gránulos ovoides de membrana. Se han descrito hasta tres tipos diferentes de gránulos, según su grado de maduración, desde los menos maduros, en la cara cis del aparato de Golgi, hasta los maduros, que se ubican cerca del pericariono. La mácula densa se describió previamente. La membrana basal del TCD está menos definida en esta zona.

Las células en encaje, o de lacis, aparecen dentro de un espacio de forma más o menos triangular, abierto en uno de sus lados; los otros lados son la mácula densa en su cara basal y las arteriolas aferente y eferente en sus caras laterales. Están, por lo tanto, en íntimo contacto con el resto de las formaciones del aparato yuxtaglomerular y con las células mesangiales intercapilares del glomérulo, de las que son prácticamente indistinguibles, y de ahí que también se conozcan como **mesangio extraglomerular** (véase fig. 12-74 y 12-75). Estas células poseen finas prolongaciones que originan entre ellas un entramado de encaje, rodeado de una matriz extracelular amorfa.

Circulación renal

La función de los riñones es la de depurar o separar de la sangre los productos de desecho del metabolismo; en consecuencia, es fácil comprender que el flujo sanguíneo debe ser muy importante (recuadro 12-25). La circulación arterial propia comienza en la **arteria renal**, que al alcanzar el hilio se divide en dos grupos de arterias que se dirigen hacia la pared anterior y posterior del órgano. Las arterias renales, ramas de la aorta, son cortas y de luz ancha, que aseguran una gran presión de flujo. Luego, estas arterias se dividen en las arterias interlobula-

Recuadro 12-25
Síndrome de Liddle, donde sólo está alterado el túbulo contorneado cortical

Correlación médico-biológica

Este peculiar síndrome, descrito en 1963, se caracteriza clínicamente porque el paciente con HTA sólo responde a una droga, el triamtireno, un bloqueador de los canales de sodio localizados en el TC cortical. Las manifestaciones clínicas son consecuencia de la realimentación tubular renal excesiva e inadecuada de NaCl en el TC cortical, con expansión del volumen del espacio extracelular, inhibición de la renina-angiotensina-aldosterona, con valores desabridos casi nulos de renina y aldosterona plasmática, hipopotasemia y alcalosis metabólica (Liddle y cols., 1963).

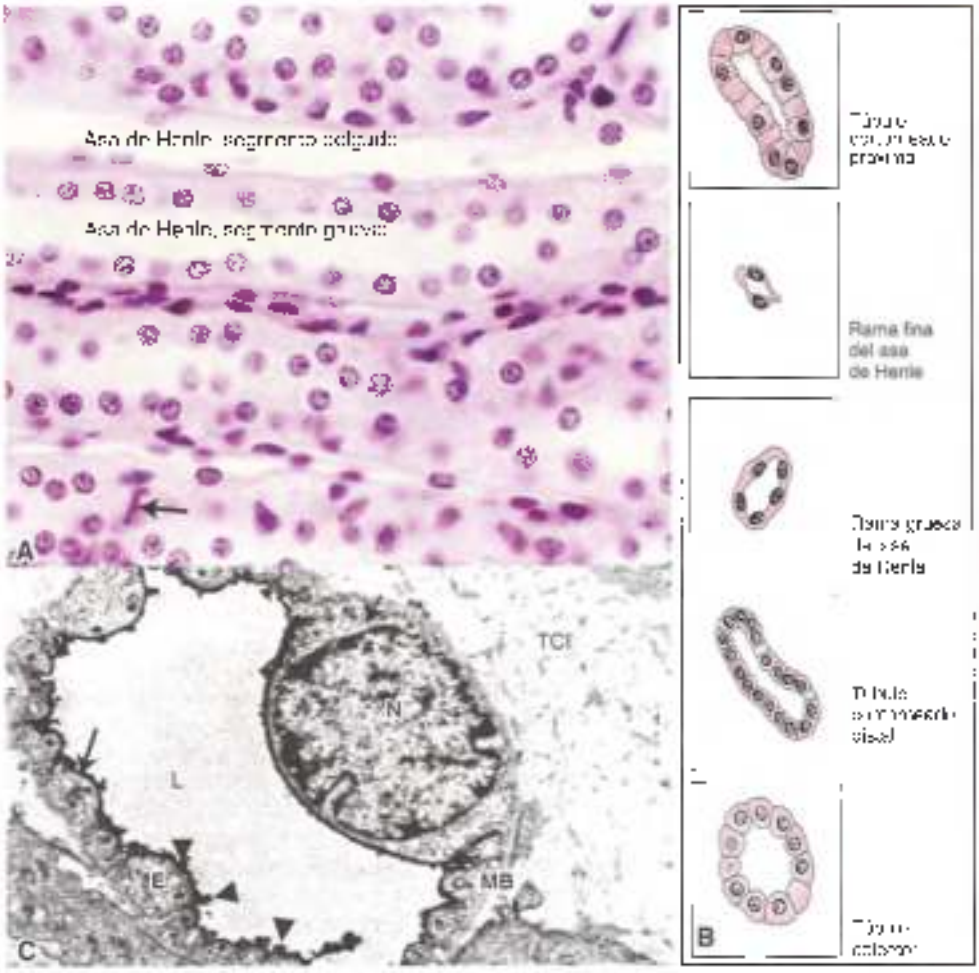

Fig. 12-82. A. Corte longitudinal de la región medular externa del riñón. Se observa el segmento delgado del asa de Henle con núcleos de sus células epiteliales que forman un delgado epitelio plano que delimita el lumen del segmento; los núcleos sobresalientes. Debajo, segmento grueso del asa de Henle, con células cuboideas cuyos núcleos [illegible] hacia el lumen; núcleo de una célula mesangial de la papila (*flecha*). HE. 400×. B. Dibujos de cortes de los distintos segmentos tubulares de la nefrona y de tubo colector. C. Ultraestructura de rama fina del asa del Henle, cuyo epitelio (E) tiene un notable glucocáliz dispuesto en residuos aniónicos (*flecha*) con numerosas vesículas (*cabezas de flecha*); N, núcleo; MB, membrana basal; TCI, tejido conjuntivo intersticial renal. Coloración con rojo de rutenio. 10.000×.

nea que transcurren dentro de las columnas de Bertin, a los lados de las correspondientes pirámides. Cuando alcanzan la base de éstas, se [illegible] y se convierten en las arterias arciformes que se disponen en forma paralela a la base de la pirámide. En este trayecto originan ramas en ángulo recto que se dirigen hacia afuera para alcanzar la superficie del riñón, son las arterias interlobulillares. De éstas se desprenden un gran número de arteriolas que penetran en los glomérulos, las arteriolas aferentes. Luego, los capilares glomerulares anastomosados se reúnen para formar la arteriola eferente, cuyo trayecto ulterior difiere según la ubicación de los glomérulos en la corteza renal. Así, las arteriolas eferentes de glomérulos más superficiales, luego de un corto trayecto, se dividen en numerosos capilares que forman una rica malla alrededor de los túbulos renales. Las arteriolas eferentes de glomérulos situados más profundamente penetran dentro de la médula renal y se ramifican en las llamadas arterias rectas, que son vasos de paredes muy finas de mayor calibre que los capilares, y forman bucles que se interponen estrechamente entre los distintos túbulos. Ramas de estos vasos rectos, así como de los glomérulos más próximos al límite cortico-medular, originan una red de capilares en la base de la médula renal. Los vasos rectos, al igual que las asas de Henle, también conforman una "U" [illegible]

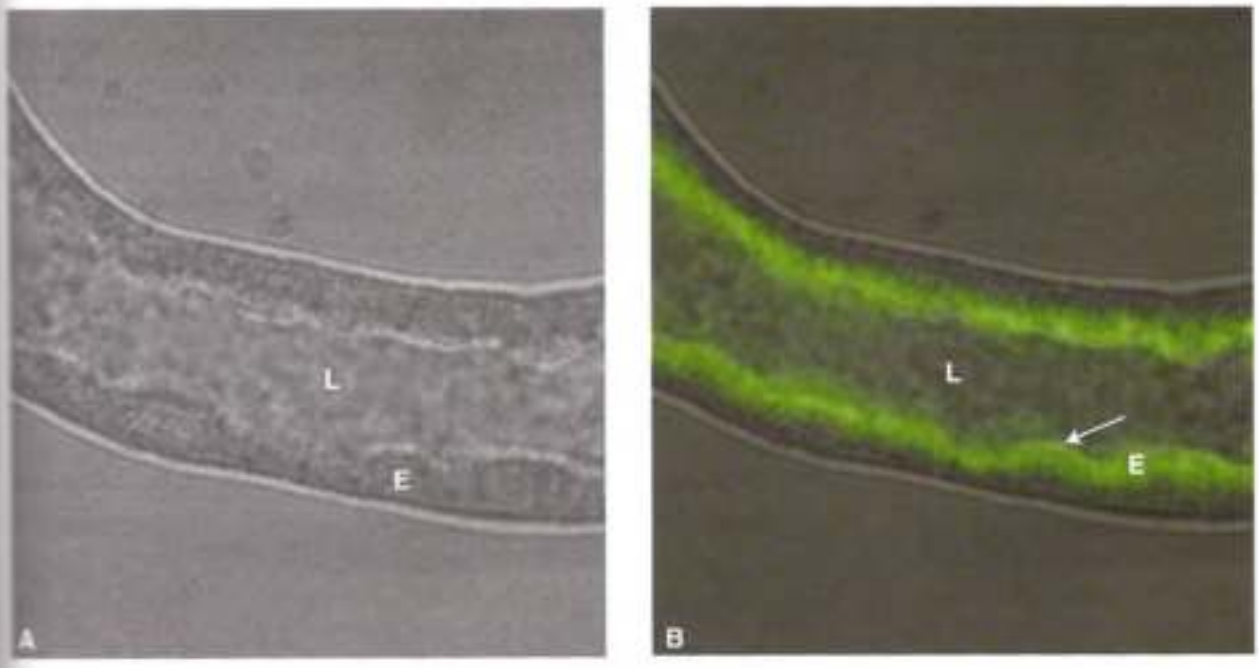

Fig. 12-53. A. Asa de Henle de riñón de rata, segmento grueso, microdiseccado, sin fijador, lumen ampliado. B. Con inmunomarcación se identifica (verde) la localización de cotransportadores de NaKCl en el dominio luminal de la membrana plasmática (flecha) del epitelio (E). 100x. (Cortesía del Dr. Pablo A. Ortiz, Henry Ford Hospital, Michigan.)

segmento descendente, un codo y un segmento ascendente. El segmento descendente es arterial, mientras que el ascendente es venoso (figs. 12-72 y 12-62).

La circulación venosa comprende las venas superficiales de la corteza, que se unen a las venas estrelladas ubicadas en la superficie del riñón, por debajo de la cápsula. El sistema venoso profundo comprende las venas interlobulillares, arciformes e interlobulares que se reúnen para formar la vena renal.

Los vasos linfáticos acompañan al sistema arterial. Se considera que no existen capilares linfáticos en relación directa con los corpúsculos renales y los túbulos de la corteza, y no se ha demostrado con certeza la presencia de linfáticos en la médula. Por su parte, los filetes nerviosos renales (provienen principalmente del plexo celíaco, son fundamentalmente adrenérgicos, pero además contribuye el nervio vago con fibras colinérgicas.

Como vimos, las numerosas funciones renales dependen de la interacción de un complejo sistema de túbulos y de la circulación sanguínea. Por eso, todo proceso que altere uno u otro, o ambos complejos estructurales, puede ser causa de enfermedad renal. Se reconocen procesos inflamatorios (nefritis) y degenerativos (nefrosis). Aunque ambos sectores están implicados, en la nefritis se afecta primariamente la circulación sanguínea, mientras que en las nefrosis el daño es espacialmente tubular. El estudio de las enfermedades renales se ha facilitado mediante el examen de la biopsia renal, que es un acto quirúrgico llevado a cabo por un cirujano especializado.

Vías urinarias

La orina producida por los riñones, al atravesar el área perforada o cribosa, alcanza los cálices menores, los cálices mayores, la pelvis renal y los uréteres para ser acumulada en la vejiga, de donde, por el acto voluntario de la micción, es eliminada por la uretra (véase Fig. 12-71).

Organización estructural de las vías urinarias

Todos los órganos que acabamos de enumerar son huecos. Excepto la uretra, tienen la misma estructura histológica general:

- Una mucosa formada por epitelio de transición y una lámina propia.
- Una muscular de músculo liso, cuyas fibras varían en grosor y orientación.
- Una adventicia o serosa.

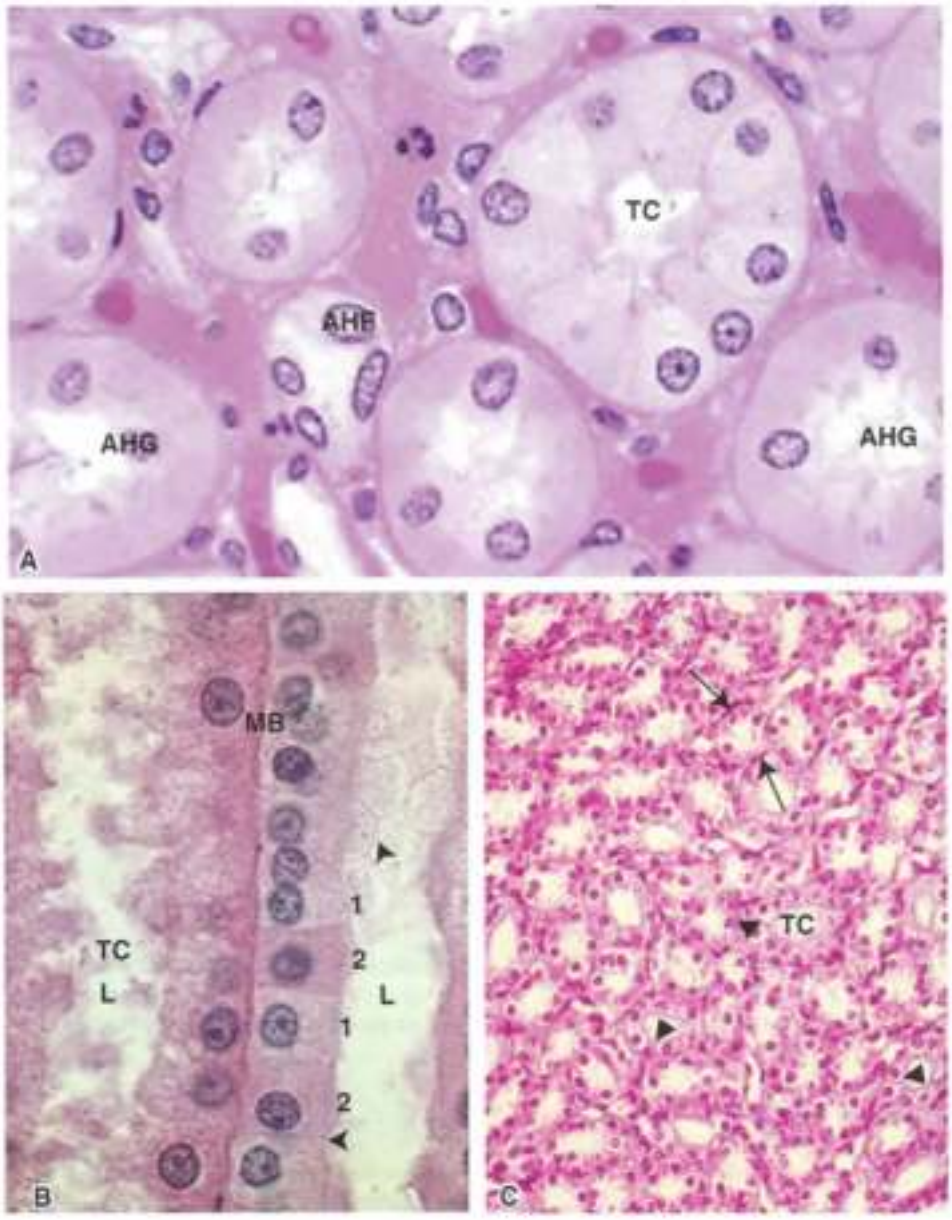

Fig. 12-84. A. Túbulos colectores (TC) en corte transversal, asa de Henle fina (AHF) y asa gruesa (AHG); [illegible] plástico. HE 630×. B. Corte longitudinal de TC, se observan células principales (1) e intercalares (2), bordes [illegible] los, que corresponden a zonula occludens (*arbeare de fecha*); MB, membrana basal; L, luz. HE 400×. C. Corte transversal de TC, se observan muy bien los tilicios intercelulares (*arbeare de fecha*) y núcleos de células intersticiales de la papila (flechas). HE 400×.

El epitelio de transición o urotelio se describió en un apartado sobre epitelios (véase cap. 7) y conviene repasarlo. Excepto el epitelio que cubre el vértice de la papila, que es continuación del epitelio de los grandes tubos colectores de Bellini, el resto es epitelio de transición. En los cálices aparece el urotelio de tres o más capas de células, mientras que en el uréter el número de estratos es de cuatro a seis.

Uréteres

Los uréteres transportan la orina desde la pelvis renal a la vejiga, cuya pared atraviesan en forma oblicua. La mucosa ureteral es típicamente plegada con apariencia estrellada debido a la contracción de la musculatura lisa. La lámina propia contiene abundante tejido conjuntivo fibroelástico, hacia

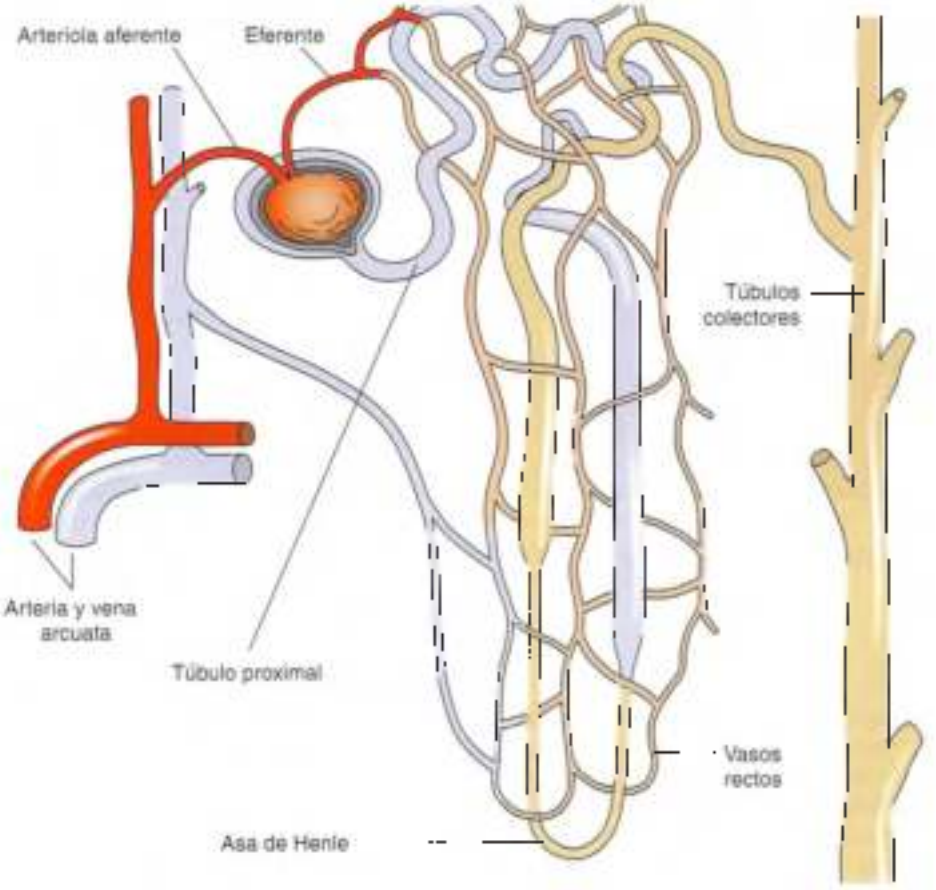

Fig. 12-85. Dibujo esquemático de la circulación renal (véase explicación en el texto).

las musculares lisas de desarrollo variable y tejido linfático difuso. La muscular propiamente dicha está formada por dos capas, una longitudinal interna y otra circular externa de músculo liso que están muy claramente definidas. Tiene apariencia trabecular y las células musculares lisas están separadas por abundantes fibras colágenas. Los uréteres están cubiertos por una adventicia, la cual se continúa con el abundante tejido adiposo del retroperitoneo (fig. 12-86).

Vejiga

La vejiga almacena temporalmente la orina antes de ser eliminada. La mucosa de la vejiga es similar a la de los uréteres; se observan en la lámina propia haces de fibras musculares lisas de desarrollo variable. El número de estratos celulares del epitelio de transición es de seis a ocho cuando está contraída, mientras que el tamaño de las células y el número de capas se reduce cuando la vejiga está distendida (fig. 12-67 A y B). La microscopia electrónica permite visualizar la superficie del urotelio, formado por placas cóncavas de membrana, que son continuos altamente ordenados de glucoproteínas de membrana, las uroplaquinas, de las que existen varios tipos que se disponen en rosetas hexagonales en estrecha vecindad molecular con diversos fosfolípidos y glucolípidos. La función de las placas, junto con complejos de unión muy desarrollados conforman las bases moleculares para la barrera de impermeabilidad de la mucosa membrana plasmática de este epitelio. Presenta un glucocálix muy desarrollado (fig. 12-88). Se ha postulado que parte de los glucoconjugados de éste pasarían a la orina y así podrían prevenir la precipitación de ciertos cristales, como el calcio, cuya concentración hipertónica al vez sería la causa de precipitados minerales, que forman los cálculos de las vías urinarias. La túnica muscular en este órgano tiene tres capas: longitudinal interna, circular media y otra longitudinal externa y una capa serosa cubierta de mesotelio (recuadro 12-26).

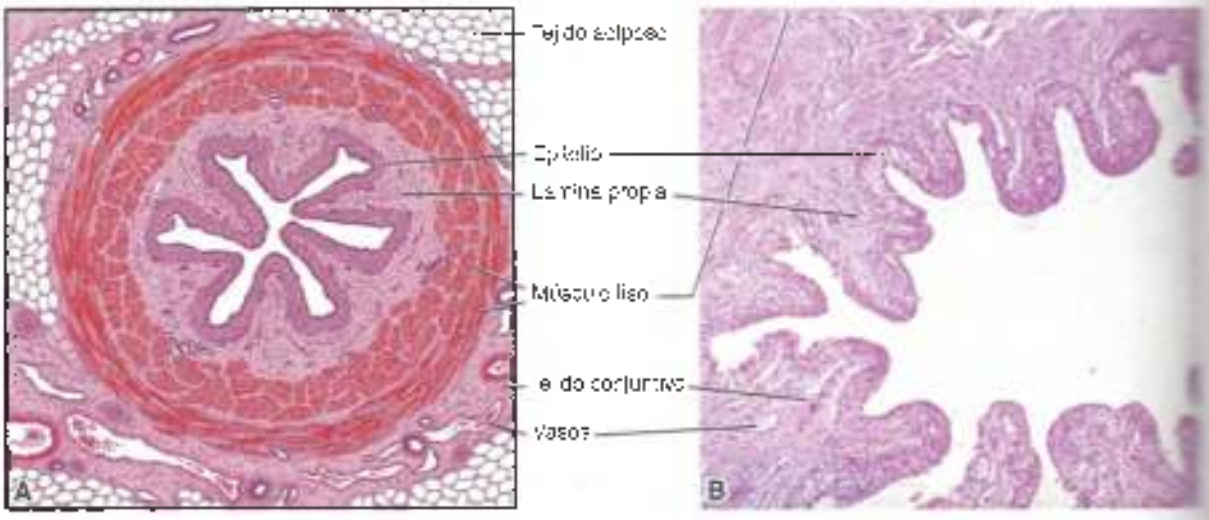

Fig. 12-86. A. Diagrama y B. Micrográfico de uréter en corte transversal. H. 50×

Uretra

La uretra es la porción terminal de la vía excretora urinaria. En el hombre sirve también para transportar el semen al exterior y la patología localizada en esta zona es de implicación tanto de las vías urinarias como del aparato genital masculino.

Uretra masculina: la uretra masculina tiene alrededor de 15 a 20 cm de longitud y puede dividirse en tres segmentos distintos: prostático, membranosa y esponjosa o peniana. La uretra prostática, como su nombre lo indica, está rodeada por la próstata. En su pared posterior presenta una elevación, llamada *verumontanum*, en el centro de la cual se encuentra el utrículo prostático, que es un resto embrionario de los conductos de Müller que en la mujer originan el útero, las trompas y la parte superior de la vagina. A ambos lados del verumontanum se abren desembocaduras de los conductos eyaculadores y los 10-15 conductos propios de la próstata. La mucosa de la uretra prostática también posee epitelio de transición. La uretra membranosa atraviesa el diafragma muscular pelviano y allí se halla el esfínter voluntario de la vejiga. Se extiende entre la próstata y el cuerpo esponjoso del pene. Su pared es fina y la mucosa presenta epitelio estratificado

Recuadro 12-26
Modificaciones moleculares del dominio apical de la membrana plasmática del urotelio por lípidos de la dieta. Implicaciones en la patología

Correlación médico-biológica

La deficiencia de ácidos grasos esenciales en la dieta de roedores reduce la pérdida de la asimetría de su plasmalema luminal (Vinciguerra y cols., 1976), alteración ultraestructural que en forma crónica favorece el desarrollo "espontáneo" de tumores uroteliales en ellos (Monis y Eynard, 1980). La descrita perturbación ultraestructural de la membrana se acompaña por alteraciones en la distribución de los restos de manosa y glucosa, sitios de unión a la lectina UEA (Eynard y cols., 1985), que son parte de las uroplaquinas glucoproteínas. Llegó a concluirse que la manipulación cualitativa de la composición lipídica de las dietas de ratas modifica no sólo la composición de sus PUFA, sino también las propiedades biofísicas de esta porción de membrana (Calderón y Eynard, 2000), así como la organización molecular de las uroplaquinas Ia, Ib, II y III que, junto con los mencionados lípidos complejos, son los componentes principales de las placas cóncavas "rígidas" de la membrana urotelial (Zongiovanni y cols., 2000; Calderón y Grasso, 2006). Estos hallazgos apoyarían la hipótesis de que deficiencias en el aporte nutricional de PUFA, con posibles perturbaciones en la barrera de permeabilidad, podrían estar relacionadas con un riesgo incrementado de desarrollar tumores en las vías urinarias (Eynard, 1998).

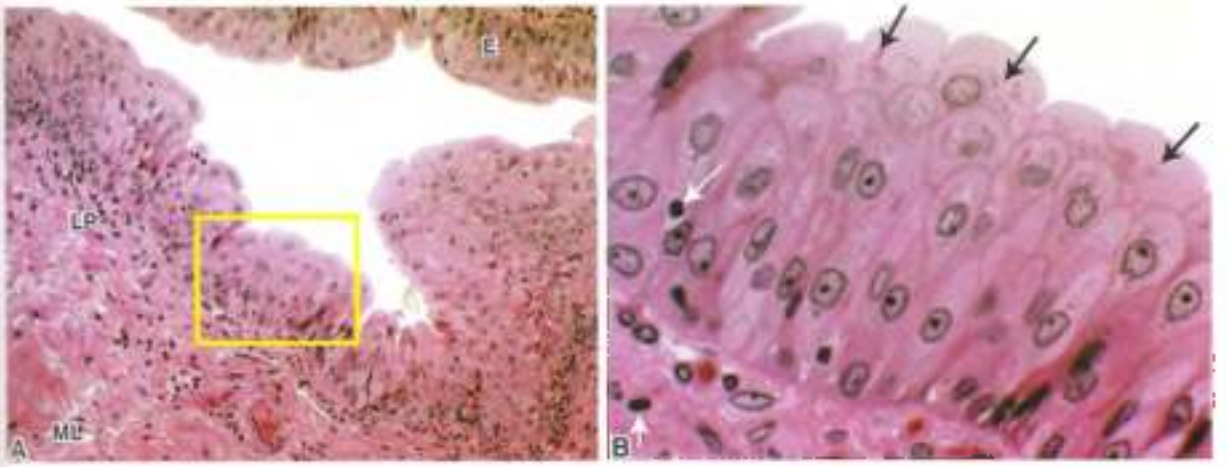

Fig. 12-87. A. Vejiga de rata, pliegue de la mucosa formada por epitelio de transición (urotelio) y lámina propia o corion (LP). La muscularis (MU) presenta una disposición plexiforme. HE 50×. B. Mayor aumento del área recuadrada en A, muestra las características células urinarias "en paraguas" con Esosomas en su citoplasma apical (*flecha negra*) y linfocitos migrantes (*flechas blancas*). HE 600×.

...cio o escadvestratificado. La uretra esponjosa tiene la longitud del pene y posee un revestimiento epitelial semejante a la uretra membranosa. En diversas áreas posee epitelio plano estratificado, especialmente en su extremo distal, el cual presenta una porción dilatada, la fosa navicular. En el epitelio se encuentran algunas células caliciformes. Además, se ven invaginaciones, llamadas lagunas de Morgagni, en el fondo de las cuales desembocan las glándulas de Littré, que producen una secreción mucosa. Tienen importancia médica, pues pueden ser reservorios de microorganismos que están involucrados en patologías venéreas transmisibles. La lámina propia de la uretra presenta tejido conjuntivo laxo en el cual hay fibras musculares lisas, así como muchas fibras elásticas.

Uretra femenina: la uretra femenina es corta, de 3 a 5 cm de largo, extendida entre la vejiga y el vestíbulo de la vagina. La mucosa está muy plegada y el epitelio es plano estratificado en casi toda su longitud. En las invaginaciones se observan células que segregan mucus. La lámina propia está formada por tejido conjuntivo laxo con un desarrollado plexo venoso. Completan la estructura de la uretra femenina capas de músculo liso, por fuera del cual, cerca su porción terminal, se encuentra el esfínter de músculo estriado.

Las afecciones de las vías urinarias extrarrenales son numerosas. Los procesos que producen interrupción parcial o total del flujo de la orina, como la frecuente hiperplasia nodular de próstata en la vejez, repercuten con rapidez sobre el resto de los órganos de las vías urinarias proximales y en especial, en el riñón. La litiasis, o cálculos urinarios, se debe a muchas causas y produce serias y dolorosas complicaciones ("cólico renal") (recuadro 12-27). En cambio, alteraciones renales graves pueden evolucionar con pocos síntomas que incluso pueden pasar inadvertidos y sólo mucho después se reconoce la enfermedad. El examen de orina es muy importante para el diagnóstico de la mayoría de las enfermedades renales.

Recuadro 12-27
Cólico renal, el dolor más intenso de la patología genitourinaria

Correlación médico-biológica

El cólico renal es frecuente, a veces muy doloroso en su presentación clínica, producido porque los riñones del paciente tienen una perturbación en la metabolización de los electrolitos minerales y/o del equilibrio ácido-base, entre otros factores. Como consecuencia y a lo largo del tiempo, se forman piedras (litiasis) de composición, número y tamaño variado. En su composición hay ácido úrico, calcio y otras sustancias que en presencia de una orina concentrada se precipitan en la pelvis renal. Cuando crecen y se movilizan desde la pelvis, pueden obstruir el uréter y este órgano comienza a luchar por desecharse de la litiasis con espasmódicas, poderosas y dolorosas contracciones del músculo liso de su pared. El dolor intenso y los signos acompañantes que refiere el paciente conforman el "cólico renal". Afortunadamente, el intenso cuadro doloroso puede resolverse con rapidez, frecuentemente con tratamiento apropiado e ingesta de abundante agua.

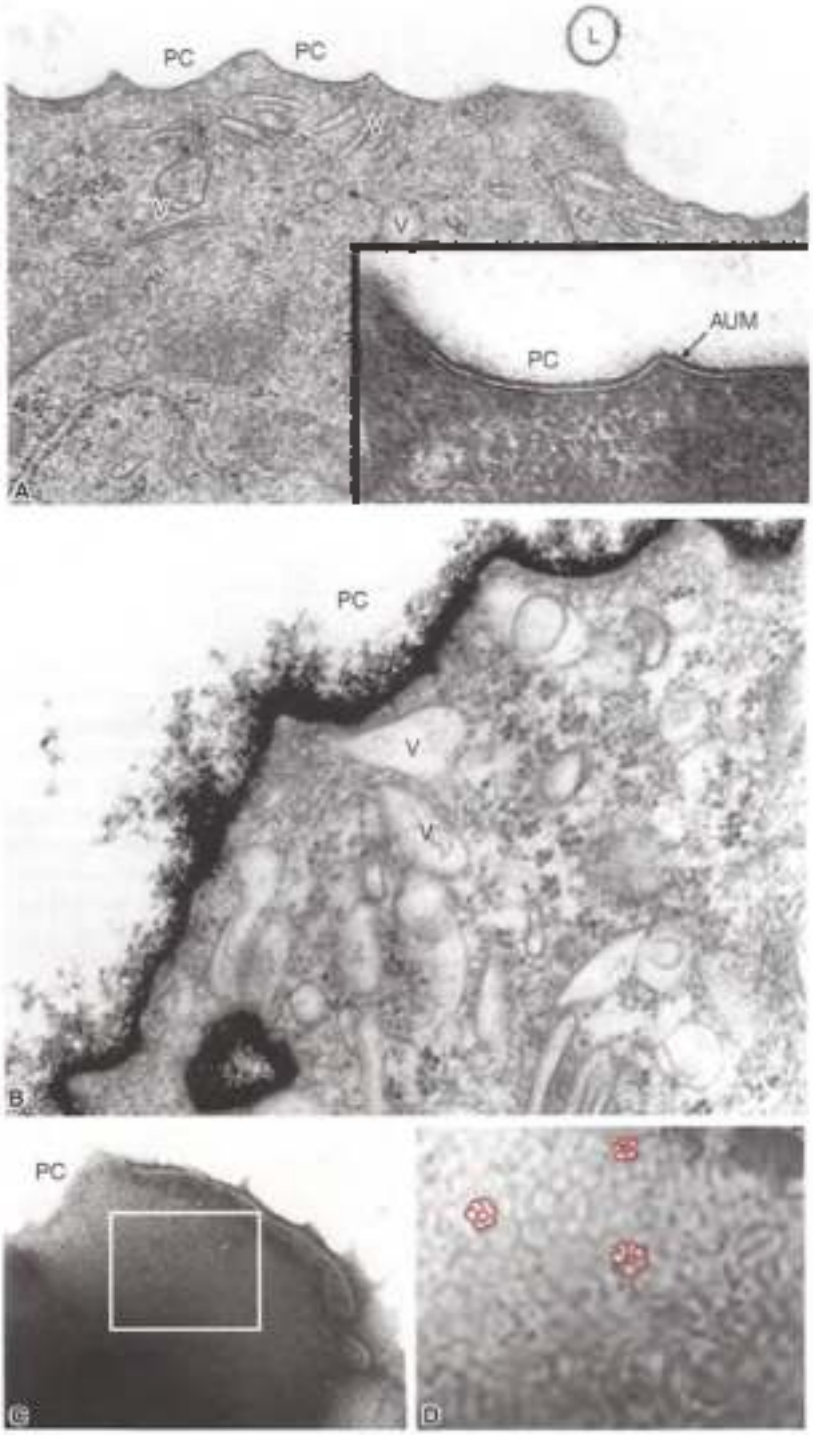

Fig. 12-86. A. Ultraestructura de la superficie luminal de células "en paraguas" del urotelio de murciélago, caracterizada fundamentalmente por la regular sucesión de las "rígidas" placas cóncavas de plasmalema (PC), que se internalizan en vesículas en el citoplasma apical (V); 10.000×. En el detalle insertado se observa la genesis (110 nm) unidad de membrana asimétrica (AUM), propia de de este epitelio; 50.000×. B. Notable glucocáliz del urotelio, rico en glucoproteínas y glucosaminoglicanos, cuyos componentes aniónicos se marcan con el rojo de rutenio; 20.000×. C. Vista frontal de una placa (PC), que muestra el llamativo y regular ordenamiento de las uroplaquinas; coloración negativa. D. A mayor magnificación se observa la estructura del uroplaquina (delineada en rojo) que conforma las "rosetas" de las diversas unidades de uroplaquinas; ampliación 300.000× aproximadamente. (Fotografías C y D gentileza de la Dra. R. O. Calderón, Fac. de Ciencias Médicas, Córdoba, Argentina.)

Bibliografía y Lecturas adicionales

Acis AB, Peñovic NA, Delgado D, Jacomme C, Eynard AR. Fatty Acid Profile of Human Saliva: a Suitable Guide to Monitoring Alimentary Habits and Lipidic Status. Arch Oral Biol 2004;49:189-94.

Ackerbeck M, Christ B, Eichmann A, Feod J M, Wilson DJ, Willing J. Paracrine and autocrine regulation of vascular endothelial growth factor during tissue differentiation in the quail. Dev Dynam 1998;212:1-13.

Alberts B, Bray D, Hopkin K, Johnson A, Lewis J, Raff M, Roberts K, Walter P. Introducción a la Biología Celular. 2ª ed. Madrid: Editorial Médica Panamericana; 2006.

Andreoli TE, Hofmann DD, Fanestil DD, Schultz SG. Medical Transport: Processes in Organized Systems. Plenum Medical Book Company; 1987.

Anthony E, Federici K, A Technique S, et al. B 6 deficiency: a look beyond peripheral neuropathy. J Fam Pract 2002;51:637-42.

Arendaño LE. Neurología Clínica. Editorial Médica Panamericana; 2003.

Axel R. The molecular logic of smell. Sci Am 1995;273:130-7.

Bals T, Agerberth T, Kohgo Y, Konno T. The role of human beta-defensins and their antimicrobial peptides in innate host defense. Trends Microbiol 2004;12:379-8.

Bishop AE. Pulmonary epithelial stem cells. Cell Prolif 2004;37:89-96.

Bongiovanni G, Eynard AR, Calderón RO. Altered lipid profile and changes in amphiphilic properties of rat urothelial plasma membrane in diets with different lipid composition. Mol Cell Biochem 2005;271:69-76.

Bergman R, Vegica T. Atlas de Histología y Organografía Microscópica. 2ª ed. Editorial Médica Panamericana; 2004.

Bonn D, Fox JA, Wang SW, Lowe AW. Identification of a vesicle-associated membrane protein (VAMP) like membrane protein in zymogen granules of the rat exocrine pancreas. J Biol Chem 1994;269:6439-37.

Buck L, Axel RA. A novel multigene family may encode odorant receptors: a molecular basis for odor recognition. Cell 1991;65:175-87.

Bronner AC, Delalande JMM, Le Douarin NM. In ovo transplantation of cranial neuroepithelial neural crest results in extensive hindgut colonization. Development 2001;128:2795-96.

Bronner AJ, Le Douarin NM. The neural crest contributes neurons and glia to the postnatal gut: spatiotemporal analysis of the development of the enteric nervous system. Development 1988;125:1325-47.

Calderón RO, Eynard AR. Fatty acids specifically related to the antiotropics properties of plasma membrane from rat urothelium. BBActa 2000;1483:174-94.

Calderón RO, Gomez EJ. Synthetic carrier of lipid bilayer surface controlled by the lipid fatty acid composition. Biochem Biophys Res Commun 2005;329:512-16.

Chen X, Walker AK, Strahler JR, Simon EE, et al. Organelle proteomics: analysis of pancreatic zymogen granule membranes. Mol Cell Proteomics 2006;5:501-12.

Christensen EI, Birn H, Verroust P, Moestrup SK. Membrane receptors for endocytosis in the renal proximal tubule. Int Rev Cytol 1998;180:227-81.

Chuang WG, Nangaku M. Cellular and molecular biology of proliferative nephropathy. J Nephrol 2006;19:699-705.

Clevers H, Stanfield J, Lewis J. Organizing cell renewal in the intestine: stem cells, signals and combinatorial control. Nat Rev Genet 2006;7:349-59.

Cowley LK, Heine M, Thompson K. Genetic Influence of the Kidneys on Blood Pressure: Evidence from Chronic Renal Homografts in Rats with Opposite Predispositions to Hypertension. Circ Res 1974;34:94-101.

Díaz A, Mia A, Yevin T. Microfilament network is needed for the endocytosis of water channels and ion channels for apical membrane insertion upon vasopressin action. Proc Soc Exp Biol Med 2000;223:203-8.

Dodds W, Jorsen DA, Chih-Ko Yeh. Health benefits of saliva: a review. J Dent 2005;33:223-33.

Doyle AM, Roberts H, Goldstein AM. Enteric Nervous System Patterning in the Avian Hindgut. Develop Dynam 2004;229:708-12.

Dressler GR. The cellular basis of kidney development. Annu Rev Cell Dev Biol 2006;22:509-29.

Eynard AR. Is the risk of urinary tract tumorigenesis enhanced by a marginal dietary essential fatty acid deficiency (EFAD)? Nutrition 1998;14:221-5.

Eynard AR, Monis Z, Concanavalin A sites in urothelium and milk fat globules of essential fatty acid (EFA) deficient rats. J Submicrosc Cytol 1983;15:375-82.

Ferguson AV, Washburn DS, Latchford K. Hormonal and neurotrophin peptides for angiogenesis in the regulation of central autonomic function. Exp Biol Med 2001;226:686-95.

Fernandez-Zapico ME. A retinoic survival pathway underlies the critical effects of Hedgehog on pancreatic carcinogenesis. Pancreas 2006;33:400-4.

Ferrara N, Alitalo K. Clinical applications of angiogenic growth factors and their inhibitors. Nature Med 1999;5:1359-64.

Fox PC. Autoimmune diseases and Sjogren's syndrome: an autoimmune exocrinopathy. Ann NY Acad Sci 2007;1098:15-21.

Garcia NH, Plato CF, Green BA, Garvin JL. Nitric Oxide-Induced Inhibition of Transport by Thick Ascending Limbs From Dahl Salt-Sensitive Rats. Hypertension 1999;34:508-14.

Garcia NH, Aronsky CR, Knox FG. Understanding the Role of Paracellular Transport in the Proximal Tubule. News Physiol Sci 1998;13:38-40.

Garrison F, Thibodeau J. Atlas Color de Histología. 3ª ed. Editorial Médica Panamericana; 2003.

Geneser F. Histología, sobre bases moleculares. 3ª ed. Editorial Médica Panamericana; 2003.

Gholam PM, Flancbaum L, Machan JT, Charney DA, Kotler DP. Nonalcoholic fatty liver disease in severely obese subjects. Am J Gastroenterol 2007;102:399-408.

Gilbert SF. Biología del Desarrollo (con CD ROM). 7ª ed. Madrid: Editorial Médica Panamericana; 2005.

Gómez de Ferraris ME, Campos Muñoz A. Histología y Embriología Bucodental. 2ª ed. Madrid: Editorial Médica Panamericana; 2003.

Hall BK. The neural crest as a fourth germ layer and vertebrates as quadroblastic not triploblastic. Evol Dev 2000;2:3-5.

Heidelbaugh JJ, Bruderly M. Cirrhosis and chronic liver failure: part I. Diagnosis and evaluation. Am Fam Physician 2006;74:756-62.

Hicks RM. The fine structure of the transitional epithelium of the rat ureter. J Cell Biol 1965;25:25-73.

Hicks RM. The permeability of rat transitional epithelium. J Cell Biol 1966;28:21-7.

Holland LZ, Holland ND. Evolution of neural crest and placodes: Amphioxus as a model for the ancestral vertebrate? J Anat 2001;199:65-79.

Hoe W, Brubert NL. Gastric secretion. Curr Opin Gastro 2006;22:563-8.

Houghton SG, Zyromski AT, Dunner JA, Fernandez-Zapico ME, Sarr MG. The diurnal periodicity of mouse transcriptomes and protein levels in the rat jejunum: role of vagal innervation. Surgery 2006;139:342-9.

Huttunen NP. Congenital Nephrotic Syndrome of Finnish Type. Arch Dis Child 1976;51:244-9.

Johnson RJ. Comprehensive Clinical Nephrology; Ed. Richard J Johnson. John Feehally. Mosby; 2a ed. 2000 http://www.uptodate.com/

Jones MC. The morphogenesis of the epithelial based upon the mechanism of structural morphogenesis. Cleft Palate J 1993; 27:156-10.

Kelly T, Sellin JH. Common variable immunodeficiency and the gastrointestinal tract. Curr Gastroenterol Rep 2004;6:377-83.

Kaufer J G, Wagner EF. Reaching a gene in and molecular windows landing of skeletal development. Dev Cell 2002;2:389-406.

Kestila M, Lenkkeri U, Mannikko M, et al. Positional cloning of a novel glomerular protein nephrin in congenital nephrotic syndrome. Mol Cell 1998;1:575-82.

Klover PJ, Mooney RA. Hepatocytes: critical for glucose homeostasis. Int J Biochem Cell Biol 2004;36:753-8.

Knepper MA, Wade JB, Terris J, et al. Renal aquaporins. Kidney Int 1999;49:1712-7.

Le Douarin NM. Recherchés. Cellules Neurales Crest. 2nd ed. Cambridge: Cambridge Univ Press Cambridge, 1999.

Le Douarin NM. Des chimères, des clones et des gènes. Paris: Ed Odile Jacob, 2000.

Liddle GW, Bledsoe T, Coppage WS Jr. A familial renal disorder simulating primary aldosteronism but with negligible aldosterone secretion. Trans Assoc Am Physicians 1963;76:199-213.

Lis D, Morris B. Glycosaminoglycans of the plasma membranes of renal tubule and liver cells. J Supramol Struct 1979;12:15-22.

Madsen KM, Tisher CC. Structural-functional relationships along the distal nephron. Am J Physiol 1986;250:F1.

Molitoris BA, Sandoval RM. Quantifying dynamic kidney processes utilizing intravital fluorescence microscopy. Contrib Nephrol. 2007;156:227-35.

Morris B, Dorfman HD. Some ultrastructural observations on transitional epithelium of man. J Ultrastruct Cytochem 1967;16:475-81.

Morris B, Eyzaguirre A, Lis D, Kalnay F. Ultrastructural changes of the mucosal plasma membrane of the urinary tract in essential fatty acid deficiency. Experientia 1976;32:787-9.

Morris B, Eyzaguirre AR. Incidence of urothelial tumors in essential fatty acid deficient rats. J Natl Cancer Inst 1980;64:979-9.

Morrison SJ, Lumelsky N, Stem cells and their niches. Science 2006;311:1880-5.

Mundel P, Kriz W. Structure and functions of podocytes: an update. Anat Embryol. 1995;192:385-397.

Nagamori H. Sex determination from human somatic cells. Nihon Hoigaku Zasshi. 1989;43:258-63.

Naito M. Macrophage differentiation and function in health and disease. Pathol Int. 2008; 58:143-55.

Natarajan D, Marcos-Gutierrez C, Pachnis V, de Graaff E. Requirement of signalling by receptor tyrosine kinase RET for the directed migration of enteric nervous system progenitor cells during mammalian embryogenesis. Development 2002;129:5151-60.

Navarro A, Muñoz SE, Lantieri MJ, Díaz MP, Cristaldo P, de Fabro SP, Eynard AR. Meat cooking habits and risk of colorectal cancer in Cordoba, Argentina. Nutrition 2004;20:873-4.

Navarro A, Díaz MP, Muñoz SE, Lantieri MJ, Eynard AR. Cooking habits and meat consumption and risk of colorectal cancer in Cordoba, Argentina. Nutrition 2003;19:7-10.

Neidert AH, Virupannavar V, Hooker GW, Langeland JA. Lamprey Dlx genes and early vertebrate evolution. PNAS 2010;107:1665-70.

Nieuwenhuis W, Raab M, Rothhoud HR, Wolf J. Innervation of the adrenal and esophagus. Adv Anat Embryol Cell Biol 2006;183:1-73.

Oppenheim FG, Salih E, Siqueira WL, Zhang W, Helmerhorst EJ. Salivary proteome and its genetic polymorphisms. Ann N Y Acad Sci 2007;1098:22-52.

Owen SR, Greenson JK. The pathology of malabsorption syndromes. Histopathology 2007;50:64-82.

Pesc MND, Aguas AP, de Sá CM, et al. Anatomy of Clara secretion: surface changes observed by scanning electron microscopy. Am J Anat 1993;193:42-49.

Sidagye VK, Schwitzer JS, Celeiro MJ, Shimoda L, King PT. Shear stress regulates cAMP-5 and airway epithelial barrier function. Proc Natl Acad Sci USA. 2008; 105:[illegible]

Sanders KM. Interstitial cells of Cajal at the clinical and basic interface. J Physiol 2006;570:663-7.

Silva S, Moya E, Moya SM. Surfactant: Do exogenous synthetic are more reproducible clinical difference preparations? Curr Opin Pediatr 2007;19:150-4.

Sugita M. Taste perception and coding in the periphery. Cell Mol Life Sci 2006;63:2003-15.

Tong EK, Glantz L, Glantz SA. Changing conclusions on secondhand smoke in a sudden infant death syndrome review funded by the tobacco industry. Pediatrics 2005;115:e356-366.

Valentich MA, Eynard AR, Torres NN, Díaz MP, Bongiovanni GA. Effect of the co-administration of phenobarbital and tetrachloroethylene-induced preneoplastic lesions in rats. Food Chem Toxicol 2006;44:2101-5

Van Antwerp, Herzog F, Greer J, et al. Engraftment of neuroepithelial cells. Stem Cell Res 2006;[illegible]

Wade J, Stamer M, Wu XR, Hicks C, Engel A, Sun TT. Towards the molecular architecture of the asymmetric membrane of the mammalian urinary bladder epithelium: closed "twisted ribbon" structure. J Mol Biol 1995;[illegible]:600.

Wright EM, Hirayama BA, Loo DD. Active sugar transport in health and disease. J Intern Med 2007;261:32-43.

Wu X, Mendoze M, Yu J, Sun T. Large scale positional immunolocalization of bovine uroplakins I, II and other molecular markers of urothelial differentiation. J Biol Chem 1994;269:19170-78.

Xia X, Clausen OP, Boysen M. Correlation of numerical aberrations of chromosomes 3 and 11 and gene products p16, p53, cyclin D1 and Ki-67 in squamous cell carcinomas of the head and neck. Otolaryngol Head Neck Surg 2006;134:511-6.

Yaegi A. Aforismos evaluados de la Gastroenterología. Interciclos de Cajal. Gastr Latinoam 2006;17:35-42.

Zhang WB, Ni YL, Cai F, Li T, Tang XL, Zhang YT. Intra-abdominal pressure monitoring in predicting outcome of patients with severe acute pancreatitis. Hepatobiliary Pancreat Dis Int 2007;6:470-3.

Páginas web

www.3dscience.com
www.aejg.org
www.histologia.uns.edu.ar
www.britannica.com/eb/art-54227
www.fundacyt.org
www.health.yahoo.com
www.human.freescience.org
www.ucv.ve/dult.edu
www.nature.com
www.nlm.nih.gov
www.udo.uncuyo.ar/ Cátedra de Histología B
Odontología/atlas
www.ucv.org/anatomia
www.uniovi.es/esp_grey
www.ugr.es/~[illegible] 2002.
www.uvet/histolmed/practicas/ Tejido Óseo

AUTOEVALUACIÓN

Señale la única opción de respuesta correcta

1. ¿Qué papilas no tienen receptores gustativos?

a) Filiformes.
b) Caliciformes.
c) Foliadas.
d) Fungiformes.
e) Todas las anteriores.

2. ¿Cuál de las siguientes no es una función de la saliva?

a) Lubricación.
b) Mantenimiento del pH.
c) Captación de iones.
d) Bactericida.
e) Digestiva.

3. ¿Cuál de éstas es una glándula que contiene un solo tipo de acinos?

a) Parótida.
b) Sublingual.
c) Submaxilar.
d) Ninguna de las anteriores.
e) Todas las anteriores.

4. ¿Cual de éstas células es responsable de la producción de ácido clorhídrico?

a) Células de Paneth.
b) Células oxínticas.
c) Células G.
d) Células D.
e) Células principales.

5. ¿Qué son las criptas de Lieberkuhn?

a) Glándulas serosas.
b) Glándulas mucosas.
c) Glándulas mixtas.
d) Órgano secretor de ácido clorhídrico.
e) Estructuras epiteliales con función absortiva, secretora y endocrina.

6. ¿Dónde se localizan las células de Cajal?

a) Capa mucosa.
b) Capa submucosa.
c) Capa muscular.
d) Capa serosa.
e) Ninguna de las anteriores.

7. ¿Cuál produce vitamina B12?

a) Células A.
b) Células D.
c) Células parietales.
d) Células principales.
e) Ninguna de las anteriores.

8. ¿Cuál son las columna de Morgagni?

a) Fibras musculares circulares.
b) Fibras musculares longitudinales.
c) Glándulas mixtas.
d) Pliegues de la mucosa.
e) Artefacto del proceso de fijación de tejido.

*Indique si las siguientes afirmaciones son **verdaderas** o **falsas**. En las falsas subraye el(los) elemento(s) erróneo(s)*

1. El desarrollo del cráneo y de la cara depende básicamente de la hoja embrionaria de mesodermo intermedio.
V F

2. En el desarrollo de la cara, el proceso frontal forma el techo del estomodeo, los procesos maxilares forman la pared lateral del estomodeo y los procesos mandibulares constituyen el suelo del estomodeo.
V F

3. El intestino anterior del embrión da origen a: faringe, sistema respiratorio, esófago, estómago, duodeno, intestino grueso, páncreas e hígado.
V F

4. Las células caliciformes van disminuyendo a lo largo de la porción conductora intrapulmonar.
V F

5. Los neumocitos tipo II son células cúbicas con actividad secretora.
V F

6. La ausencia de gránulos y placas de cartílago permite diferenciar un bronquiolo de un bronquio.
V F

7. El epitelio de los bronquiolos terminales está formado por células ciliadas y células caliciformes.
V F

8. Los macrófagos alveolares se encuentran formando parte de la pared alveolar.
   ☐ V ☐ F
9. El músculo de Reisseissen forma parte del septo interalveolar.
   ☐ V ☐ F
10. Los neumocitos tipo I se encuentran en una proporción 1:2 respecto de los neumocitos tipo II.
    ☐ V ☐ F
11. Los neumocitos tipo I son identificables con el microscopio óptico común debido a su forma cúbica o redondeada.
    ☐ V ☐ F
12. La presencia de poros alveolares (o de Kohn) permite un mejor intercambio gaseoso en el complejo alveolo-capilar.
    ☐ V ☐ F
13. La sustancia surfactante, secretada por los macrófagos alveolares, disminuye la tensión superficial e impide el colapso de los alvéolos.
    ☐ V ☐ F
14. En el período alveolar se producen el aclaramiento del epitelio alveolar y un aumento considerable del número de alvéolos.
    ☐ V ☐ F
15. La composición molecular de los cuerpos multilaminares de los neumocitos tipo II es de unidades de membrana.
    ☐ V ☐ F
16. Las barreras naturales de filtración son fenestraciones en los capilares glomerulares.
    ☐ V ☐ F
17. Cada nefrona comprende un corpúsculo de Malpighi y un túbulo contorneado proximal.
    ☐ V ☐ F
18. Los podocitos son células muy especializadas de la capa visceral.
    ☐ V ☐ F
19. La capa parietal de la cápsula de Bowman se continúa con el túbulo contorneado distal.
    ☐ V ☐ F
20. Los componentes del complejo yuxtaglomerular son la mácula densa y las células yuxtaglomerulares.
    ☐ V ☐ F
21. Los pedicelos son prolongaciones de los podocitos que se asientan sobre la membrana basal.
    ☐ V ☐ F
22. Las células del epitelio de los TCP producen en sus endosomas las proteínas que atraviesan el filtro renal.
    ☐ V ☐ F
23. La porción delgada de asa de Henle es impermeable al agua.
    ☐ V ☐ F
24. La mácula densa es una diferenciación del epitelio del TCP.
    ☐ V ☐ F
25. La hormona antidiurética aumenta la reabsorción de agua en los TC.
    ☐ V ☐ F
26. Los TCD se caracterizan por su luz estrecha y su plasma acidófilo.
    ☐ V ☐ F
27. Los TC están formados por epitelio cúbico y uniones nexos.
    ☐ V ☐ F
28. El urotelio es impermeable al agua y a sustancias disueltas en la orina debido a que sus células presentan fuertes uniones oclusivas y un pedículo en la cara apical.
    ☐ V ☐ F
29. El epitelio de transición presenta un glucocálix muy desarrollado y se postula que parte de estos azúcares pasarían a la orina.
    ☐ V ☐ F
30. En la organización estructural del epitelio de transición es posible reconocer: mucosa, muscular de la mucosa, glándulas submucosas, muscular y adventicia.
    ☐ V ☐ F
31. La capa muscular del epitelio de transición está compuesta por haces que se disponen en tres capas de manera longitudinal interna, circular media y longitudinal externa.
    ☐ V ☐ F
32. El seno urogenital da origen al epitelio de la vejiga y las capas musculoconectivas.
    ☐ V ☐ F
33. El túbulo arqueado es un segmento de transición entre el túbulo recto distal y el TCD, en la cara apical de sus células se contacan abundantes microvellosidades y un cilio solitario.
    ☐ V ☐ F
34. Las células yuxtaglomerulares reemplazan a las células musculares lisas de la arteriola aferente cercana al corpúsculo renal y presentan un sistema de membranas muy desarrollado.
    ☐ V ☐ F
35. Las células mesangiales ocupan el espacio entre la mácula densa y las arteriolas aferentes y eferentes, pedicelos se comunican con células vecinas mediante uniones tipo nexus y regulan el diámetro de la arteriola aferente.
    ☐ V ☐ F
36. El TCD nace del polo urinario de la cápsula de Bowman y está constituido por epitelio cúbico simple.
    ☐ V ☐ F
37. Las células mesangiales ocupan los espacios entre los capilares del glomérulo renal, producen matriz extracelular y procesan macromoléculas que quedan atrapadas en la lámina basal del glomérulo durante la ultrafiltración.
    ☐ V ☐ F

13

Continuidad de la especie: sistemas reproductores masculino y femenino

Roberto A. Rovasio, Aldo R. Fynaro y Mirta A. Valentich

Fig. 13-0. Parte central del tríptico *"El jardín de las delicias"*, de Hieronymus Bosch "El Bosco" (1453-1516), artista medieval holandés y precursor del surrealismo. La vitalidad de la especie, rica de las tradiciones dominantes de su época, está impregnada de fantasías oníricas, creencias y leyendas populares.

Resumen conceptual

En nuestro planeta existen en la actualidad más de 10 millones de especies, cuya reproducción origina individuos semejantes de la misma especie. Todos esos seres vivos enfrentan el desafío permanente de la supervivencia. Evolutivamente, han sido exitosos los que han logrado acumular mutaciones ventajosas que les permitieron, entre otras características, incrementar la eficiencia reproductiva. Este aspecto está claramente asociado con el fenómeno de la ***recombinación genética****, comparativamente favorecida en los organismos eucariontes bisexuados que contienen un genoma mixto (heredado del padre y de la madre), como consecuencia del mecanismo de la división celular por* ***meiosis*** *de sus* ***células germinales*** *o* ***gametos****.*

*Los microorganismos y eucariontes unicelulares se reproducen por división celular simple (****reproducción asexual****), mientras que algunas colonias multicelulares (Volvox), mohos plasmodiales* (Dictyostellium discoideum) *y otros organismos "simples" como ciertos gusanos* (Caenorhabditis elegans), *pueden "seleccionar" si sus células germinales deben realizar meiosis o no y también si sus gametos se deben diferenciar en sentido "masculino" o "femenino", en general como respuesta a señales de su microambiente. En cambio, casi todas las especies animales que podemos observar a diario a nuestro alrededor se multiplican por* ***reproducción sexual****. Mientras que las consecuencias de la reproducción asexual son individuos genéticamente idénticos, la reproducción sexual produce una descendencia genéticamente distinta entre sí y de sus progenitores debido a la recombinación genética entre gametos originados de divisiones meióticas.*

Aunque no se ha resuelto de manera definida la naturaleza de la ventaja competitiva de la reproducción sexual, ésta radicaría en que la recombinación de genes ayudaría a la especie a sobrevivir en un medio ambiente que cambia de un modo bastante impredecible. Así, si dos progenitores tienen mucha descendencia con una gran variedad de combinaciones genéticas, aumentará la probabilidad de que algún descendiente posea las características necesarias para sobrevivir.

Las bases moleculares y celulares de los mecanismos asociados con la reproducción se establecen durante el desarrollo embrionario de los organismos y dependen del ulterior mantenimiento estructural y funcional de los ***sistemas reproductores*** *a lo largo de toda la vida del individuo.*

HOMOLOGÍAS Y DIFERENCIAS DEL DESARROLLO DEL SISTEMA REPRODUCTOR

*El neonatólogo inspeccionó al recién nacido, un saludable varoncito que presentaba las bolsas escrotales vacías por falta de descenso de los testículos (****criptorquidia****). Asimismo, el meato uretral se abría anormalmente en la mitad ventral del rafe peniano y constituía un característico* ***hipospadias****. Si bien la criptorquidia podía resolverse en forma espontánea con el paso de las semanas, por lo que sólo sería necesario un control clínico sistemático, el hipospadias demandaría una sencilla corrección quirúrgica.*

Determinación sexual

Desde hace apenas 100 años, a partir del redescubrimiento de los trabajos de Mendel y de los estudios cromosómicos (véase cap. 2), la determinación del sexo fue asociada con los cromosomas sexuales. En los mamíferos (a diferencia de los insectos y las aves), la **determinación sexual primaria** es estrictamente cromosómica (**sexo cromosómico**) y, en general, no es influida por señales del medio ambiente. Esta determinación se establece en el momento de la fecundación y depende del **cromosoma sexual** (**X** o **Y**) que lleva el espermatozoide. En la etapa inicial del desarrollo, como se verá enseguida, la **cresta genital** da origen a una **gónada bipotencial**, cuya apariencia morfológica no permite distinguir un sexo gonadal (**etapa indiferente**), que se extiende hasta la séptima semana del desarrollo. Sin embargo, desde la fecundación, el cromosoma Y aporta un gen que codifica un **factor determinante testicular**, molécula que orienta la organización de la gónada hacia testículo. Por consiguiente, en los mamíferos, la diferenciación en testículos u ovarios es activa (y no *by default*) y está dirigida por genes que actúan sobre un precursor bipotencial (recuadro 13-1).

La estructura morfológica (histológica) de las gónadas es reconocible a partir de la séptima semana (**sexo gonadal**), y a partir de la diferenciación

Copyrighted material

Recuadro 13-1
Cascadas de señales en la determinación sexual de mamíferos

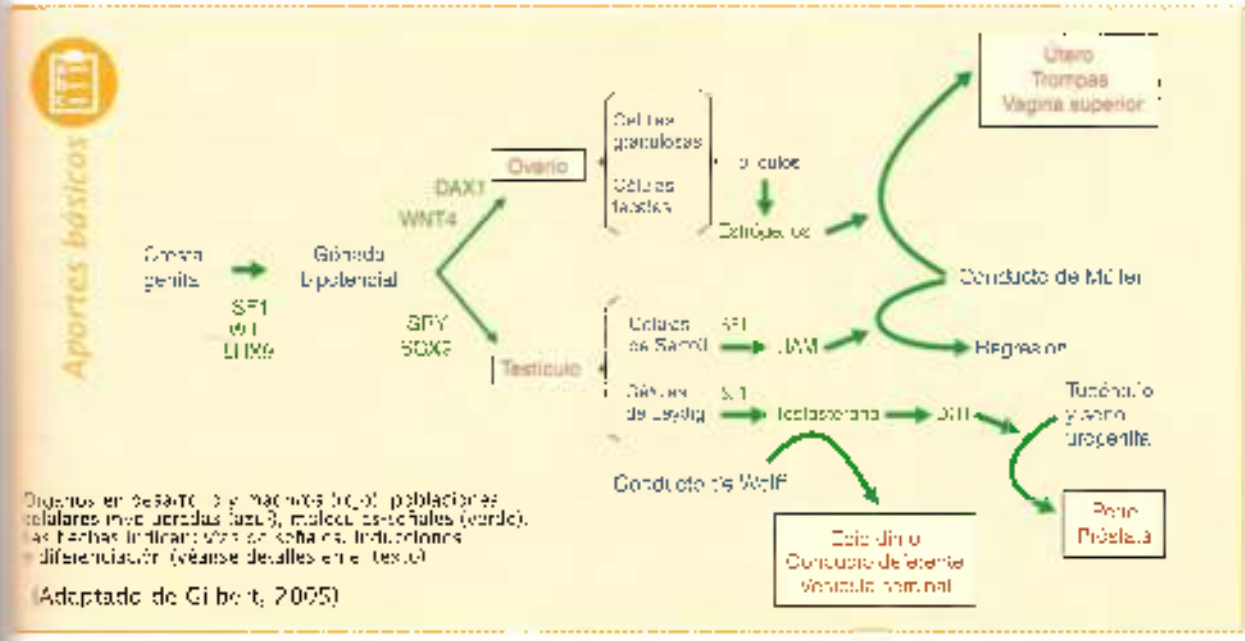

Órganos en desarrollo (rosa) y hormonas (rojo), poblaciones celulares involucradas (azul), moléculas estables (verde). Las flechas indican vías de señales, inducciones y diferenciación (véase detalles en el texto).

(Adaptado de Gilbert, 2005)

gonadal y de sus productos hormonales tiene lugar la determinación sexual secundaria, que establece las características típicas de los conductos y glándulas anexas del sistema reproductor y los caracteres secundarios o fenotípicos externos de cada sexo (véase recuadro 13-1). En síntesis, el esbozo de ovario sintetiza estrógenos, que permiten orientar el desarrollo del conducto de Müller hacia el sistema de conductos reproductores femeninos. Por el contrario, si el cromosoma Y está presente, se inicia el desarrollo del testículo que segrega una hormona inhibidora del conducto de Müller (HAM), que induce regresión de dicho conducto, y la hormona testosterona, que induce la diferenciación del pene, los conductos y glándulas del sistema reproductor masculino (véase recuadro 13-1) e inhibe el desarrollo de los esbozos de glándula mamaria.

Desarrollo inicial de las gónadas

Al principio de la cuarta semana del desarrollo humano, en la pared del saco vitelino próximo al alantoides, se diferencian las células germinales primitivas, a partir de células endodérmicas (véase cap. 6). Durante el plegamiento embrionario, parte del saco vitelino queda incorporado dentro del embrión, mientras que las células germinales migran a lo largo del mesenterio dorsal del intestino posterior hacia la región de la cresta genital o cresta urogenital (véase cap. 12, fig. 12-68; fig. 13-1 A), donde establecen el esbozo gonadal. Fuertes evidencias experimentales obtenidas en diversas especies de aves y mamíferos indican que la extensa migración orientada que experimentan las células germinales desde su región de origen hasta las crestas genitales ocurre mediante la *guía* de la **quimiotaxis**. Este mecanismo se basa sobre la capacidad celular para reconocer señales provenientes de un gradiente de concentración de moléculas liberadas por regiones "blanco" y así orientar su migración en una dirección definida (recuadro 13-2).

El primer indicio de desarrollo gonadal se observa durante la quinta semana, cuando aparece un engrosamiento del epitelio celómico que reviste la cresta urogenital (**epitelio germinal**). Este epitelio prolifera y penetra en el mesénquima subyacente para formar los **cordones sexuales primarios** (véase cap. 12, fig. 12-68 y fig. 13-1 A). A la sexta semana, las **células germinales primitivas** llegan a la cresta urogenital, quedan incorporadas a estos cordones y se forman así las **gónadas indiferentes**, compuestas por una **corteza** (epitelio germinal) y una **médula** (mesénquima) (véase fig. 13-1 A).

Las evidencias morfológicas de la diferenciación sexual no aparecen sino hasta la séptima semana del desarrollo, momento en el que las gónadas comienzan a adquirir las características histológicas correspondientes al sexo cromosómico; de esta manera se establece el llamado sexo gonadal.

La actividad funcional o expresión genética del cromosoma Y produce la diferenciación de la góna-

Recuadro 13-2
Migración orientada por quimiotaxis de las células germinales primitivas

Apoyatas básicos

En animales de diferentes especies, las **células germinales primitivas** (CGP) se presentan inicialmente en regiones del embrión bastante alejadas del sitio final de colonización y diferenciación gonadal. Para llegar a las crestas gonadales, las CGP de aves y reptiles viajan por el primitivo torrente sanguíneo y al llegar a la vecindad de la **cresta genital** salen del vaso sanguíneo atravesando la pared vascular e invaden la zona de la futura gónada. En los mamíferos, en cambio, las CGP emergen del endodermo en la vecindad de la alantoides, se internan en el mesénquima subyacente y migran a lo largo del mesenterio hacia la pared posterior del abdomen, donde invaden la cresta genital e inician la etapa de diferenciación gonadal (véase fig. 13-1). A pesar de las distintas formas de movilización de las CGP desde su lugar de origen hasta su sitio de localización final, hay evidencias experimentales que indican que en las diferentes especies estudiadas la locomoción o migración celular de las CGP responde a un mecanismo de orientación por **quimiotaxis**. Es decir, las CGP experimentan una "atracción" mediada por la detección de un gradiente de concentración de moléculas solubles (liberadas por las regiones "blanco" [o sea, localización(es) exacta(s) aún no identificada(s)] del área de la cresta genital). Aunque hace más de 40 años existían resultados experimentales indirectos que sugerían este mecanismo, recién hace pocos años se ha identificado el factor **SDF-1** (***stromal cell derived factor-1***) (con su receptor **CXCL12**), como una de las moléculas encargadas de orientar a las CGP en la fase final de aproximación hacia su destino final (Stebler et al., 2004). El SDF-1 pertenece a la gran familia de las **quimiocinas**, cuyo estudio en los últimos años ha permitido ampliar el conocimiento del mecanismo de migración celular orientada en diferentes tipos celulares.

Recientemente también se han consolidado evidencias de **espermoquimiotaxis** en células espermáticas capacitadas orientadas hacia moléculas liberadas por el óvulo y/o sus células vecinas (véase cap. 6, recuadro 6-1).

da indiferente y los cordones sexuales primarios se transforman en cordones seminíferos (fig. 13-1 B y C), que son sólidos hasta la pubertad, cuando se forma la cavidad de los túbulos seminíferos.

Por otra parte, la falta de cromosoma Y (en consecuencia, la ausencia del HAM) (véase recuadro 13-1) induce la diferenciación de la gónada indiferente en ovario (fig. 13-1 D, E). Es decir, la presencia o la ausencia del cromosoma Y determinan el tipo de gónada del embrión en desarrollo. A su vez, la actividad hormonal de las gónadas determina el tipo de diferenciación sexual de los conductos accesorios y de los genitales externos, así como de los caracteres sexuales secundarios (distribución del pelo y panículo adiposo, timbre de voz, etc.).

Desarrollo de los testículos

A partir de la séptima semana, en embriones que poseen un cromosoma Y, los cordones sexuales primarios se compactan y extienden hacia la médula para formar los cordones seminíferos (véase fig. 13-1 B) y en los extremos de éstos se originan los **tubos rectos**, que se ramifican y anastomosan entre sí para constituir una estructura en red denominada *rete testis* (latín: red testicular) (véase fig. 13-1 C).

A su vez, a partir de los túbulos mesonéfricos (persistentes del conducto mesonéfrico) se diferencian los **conductos eferentes**, que se abren en el **epidídimo**, derivado del conducto mesonéfrico (véase fig. 13-1 B y C).

Los cordones seminíferos pierden temprano su conexión con el epitelio superficial debido al desarrollo de la túnica albugínea (*tunica albuginea*, blanca) que envía tabiques de tejido conjuntivo hacia el interior de la glándula (véase fig. 13-1 B y C). El mesénquima que queda entre los cordones da origen a las **células intersticiales de Leydig**, que producirán las hormonas masculinas o andrógenos (**testosterona**). En esta etapa, y hasta la pubertad, en el cordón seminífero sólo se pueden distinguir dos tipos celulares: las **células de Sertoli**, derivadas del epitelio germinal, que producen el factor inhibidor del conducto de Müller (véase recuadro 13-1) y las **espermatogonias**, derivadas de las células germinales primitivas.

Desarrollo de los ovarios

En embriones con cromosomas XX, el desarrollo gonadal es más lento. Los cordones sexuales primarios son poco prominentes y se desplazan hacia la médula donde posteriormente involucionan y desaparecen (fig. 13-1 D). Sin embargo, en forma simultánea, a partir del epitelio germinal se desarrollan los **cordones sexuales secundarios** que crecen desde el epitelio germinal superficial hacia la médula e incorporan dentro de ellos a las células germinales primarias (véase fig. 13-1 E). Hacia la semana 16, los cordones corticales forman folículos denominados **folículos primordiales** constituidos por una ovogonia, derivada de la

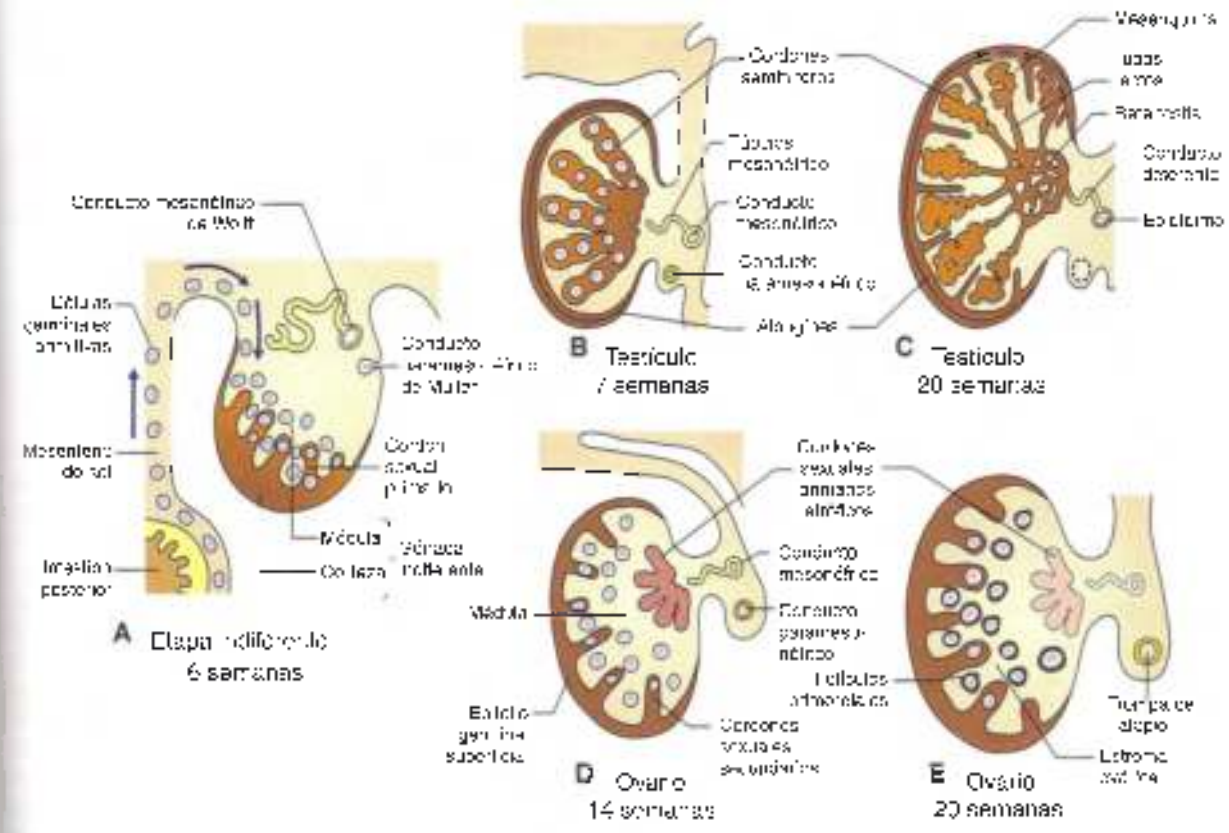

Fig. 13-1. Desarrollo de las gónadas en un embrión humano. A. Etapa indiferente (semana 6). B. Testículo en la semana 7. C. Testículo en la semana 20. D. Ovario a la semana 14. E. Ovario en la semana 20. (La orientación corresponde al recuadro de la fig. 17-68 del cap. 17).

células germinales primarias, rodeada por una capa de **células foliculares** aplanadas, derivadas de los cordones corticales (fig. 13-1 E).

Sólo durante la vida fetal se producen mitosis en las ovogonias. Cuando éstas se rodean con una capa de células foliculares cuboideas, quedan formados los **folículos primarios**, que se conservarán sin mayores cambios hasta la pubertad. De los alrededor de 300.000 folículos primarios que posee una niña recién nacida, sólo unos 300 evolucionan durante la vida sexual madura de la mujer para producir óvulos viables. El resto involucionan y desaparece, conformando los **folículos atrésicos** (véase más adelante en este capítulo), y el mesénquima que rodea al folículo constituye la **estroma ovárica** (véase fig. 13-1 L). Los folículos quedan separados del epitelio germinativo superficial por una cápsula fibrosa delgada, la **albugínea**, de aparición más tardía que la albugínea testicular.

Diferenciación sexual de los conductos reproductores y glándulas anexas

Etapa indiferente

El embrión posee dos pares de conductos genitales: el **conducto mesonéfrico de Wolff**, vestigio del aparato excretor renal homónimo, y el **conducto paramesonéfrico de Müller**, que se produce por invaginación del epitelio celómico, por fuera del conducto mesonéfrico (véase fig. 13-1 A; fig. 13-2). El conducto paramesonéfrico corre paralelo al conducto mesonéfrico y su extremo celómico se abre en la cavidad peritoneal o celómica (véase fig. 13-2), en tanto que sus extremos caudales se fusionan y dan origen al **conducto uterovaginal** (véase fig. 13-2).

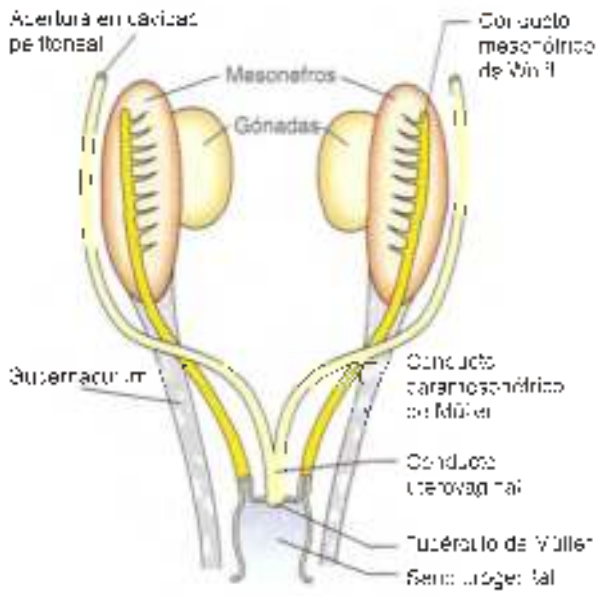

Fig. 13-2. Desarrollo del sistema reproductor en un embrión humano en la etapa indiferente.

Éste se apoya, sin adherirse, en la cara posterior del seno urogenital y forma el tubérculo de Müller, a los lados del cual desembocan los conductos mesonéfricos (véase fig. 13-2).

La diferenciación sexual de los conductos y glándulas del sistema reproductor depende de las hormonas y otros factores reguladores de la gónada fetal en desarrollo (véase recuadro 13-1).

Diferenciación en sentido masculino

Se promueve por la acción de los andrógenos liberados por las células de Leydig del testículo fetal y se manifiesta por el desarrollo de los derivados del conducto mesonéfrico de Wolff, y la regresión del conducto paramesonéfrico de Müller por acción del factor inhibidor (véase recuadro 13-1).

Los **túbulos** y los **conductos mesonéfricos** se transforman en **conducto deferente** y **epididimo** respectivamente (véase fig. 13-1 B y C; fig. 13-3). Caudalmente emiten dos divertículos, las **vesículas seminales**, y los últimos segmentos se convierten en **conductos eyaculadores**. Éstos desembocan a nivel del **utrículo prostático**, en la cara posterior del seno urogenital (futura uretra) (véase fig. 13-3).

La **próstata**, que está ya individualizada al cuarto mes de desarrollo, deriva de múltiples brotes endodérmicos a partir de la porción del seno urogenital que formará la uretra prostática. Estos esbozos glandulares se introducen en el mesodermo adyacente y rodean los conductos eyaculadores y el utrículo prostático (véase fig. 13-3).

Los componentes epiteliales de las **glándulas bulbouretrales** (o **glándulas de Cowper**) se diferencian a partir de brotes endodérmicos de la porción membranosa de la uretra. La estroma conjuntivo-elástica y las fibras musculares lisas de ambas glándulas se diferencian a partir del mesénquima adyacente.

Diferenciación en sentido femenino

La falta de andrógenos del embrión femenino (XY) es determinante del desarrollo de su sistema reproductor. Se manifiesta por el desarrollo del **conducto paramesonéfrico de Müller** y la concomitante involución del **conducto mesonéfrico de Wolff**.

La fusión caudal de ambos conductos paramesonéfricos, que forma el **conducto uterovaginal**, progresa en sentido craneal, con persistencia del tabique medial que desaparece al final del tercer mes (fig. 13-4 A). La porción craneal no fusionada del conducto uterovaginal se abre en forma de embudo en la cavidad peritoneal y se convierte en las **trompas de Falopio**. La porción caudal, fusionada, desarrolla el **útero** (fig. 13-4 B y C). Los elementos musculares y conectivos derivan del mesénquima adyacente.

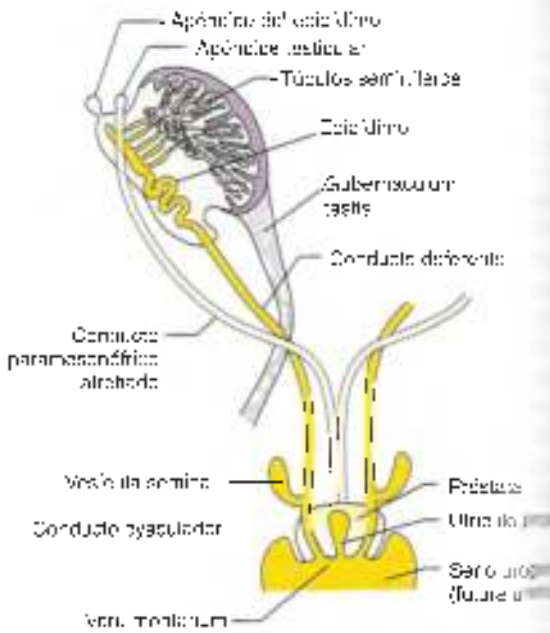

Fig. 13-3. Desarrollo de los conductos en el sistema reproductor en sentido masculino.

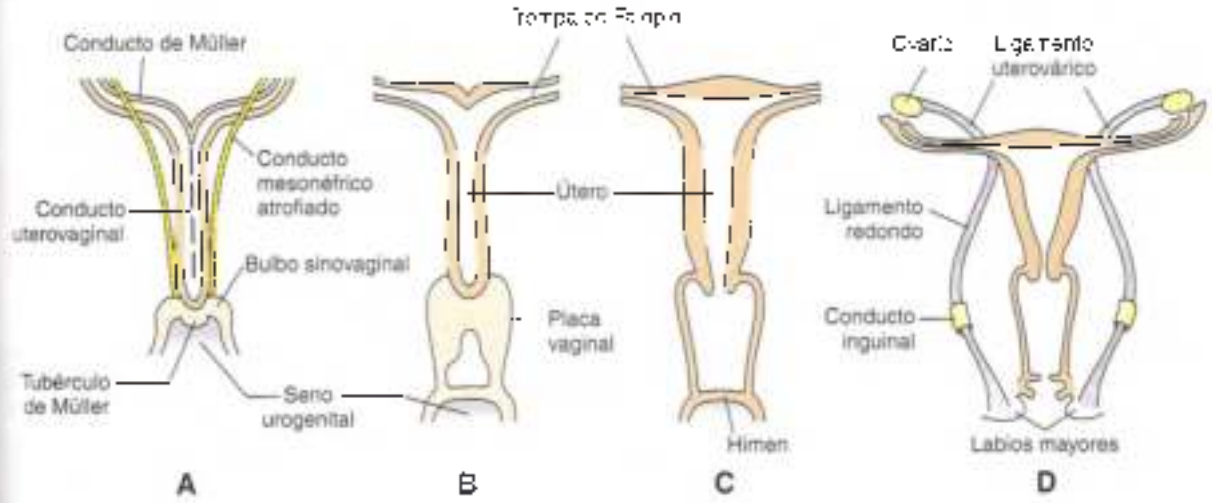

Fig. 13-4. Desarrollo de los conductos en el sistema reproductor en sentido femenino. A. Nueve semanas. B. Doce semanas. C. Veinte semanas. D. Recién nacida.

El mecanismo de formación de la vagina no está aclarado por completo. Clásicamente, se admite que las cuatro quintas partes proximales (segmento superior) estarían constituidas por el extremo del conducto uterovaginal, en tanto que la quinta parte caudal (segmento inferior) sería un derivado del seno urogenital.

Otra interpretación alternativa propone que el conducto uterovaginal desarrolla el cuerpo y el cuello uterinos, mientras que la totalidad de la vagina se desarrolla a partir del seno urogenital. A partir de la pared posterior del seno urogenital, en la zona de contacto con el extremo ciego del conducto uterovaginal, se desarrollan dos engrosamientos laterales llamados **bulbos sinovaginales** (véase fig. 13-4 A). Sus células proliferan y forman la **placa vaginal**, que aísla la cavidad uterina del seno urogenital (véase fig. 13-4 B). Posteriormente, las células más internas de la placa sufren un proceso de apoptosis y se forma la cavidad vaginal que, hacia el nacimiento, comunica con la luz uterina (véase fig. 13-4 C). La porción más caudal de la placa vaginal constituye el **himen**, delgada membrana incompleta que separa parcialmente la vagina del vestíbulo vaginal (véase fig. 13-4 C-D; fig. 13-5 E).

Las **glándulas uretrales y parauretrales** –homólogas de la próstata del varón– crecen a partir del epitelio uretral, introduciéndose en el mesénquima adyacente. Las **glándulas vestibulares mayores** (o glándulas de Bartholin) derivan del epitelio del seno urogenital y son homólogas de las glándulas bulbouretrales del varón.

Desarrollo de los genitales externos

Etapa indiferente

Los genitales externos también pasan por una etapa indiferente que aparece hasta el final de la novena semana, en la cual no es posible distinguirlos macroscópicamente como masculinos o femeninos (fig. 13-5 A). En esta etapa, los genitales externos están formados por un **tubérculo genital**, ubicado ventralmente a la membrana urogenital. A ambos lados de ésta se desarrollan las **tumefacciones labioescrotales** y los **pliegues urogenitales** (véase fig. 13-5 A).

Diferenciación en sentido masculino

Por acción de los andrógenos testiculares se produce el alargamiento del tubérculo genital para formar el pene. Este crecimiento arrastra los pliegues urogenitales que se fusionan entre sí a lo largo de la superficie ventral del pene y forman la uretra peniana (fig. 13-5 B). Por otra parte, desde el extremo distal del glande se desarrolla un cordón de células ectodérmicas hacia la profundidad, que posteriormente se ahueca y forma contacto con el surco uretral (véase fig. 13-5 A y B). Esta porción distal de la uretra peniana formará luego la fosa navicular

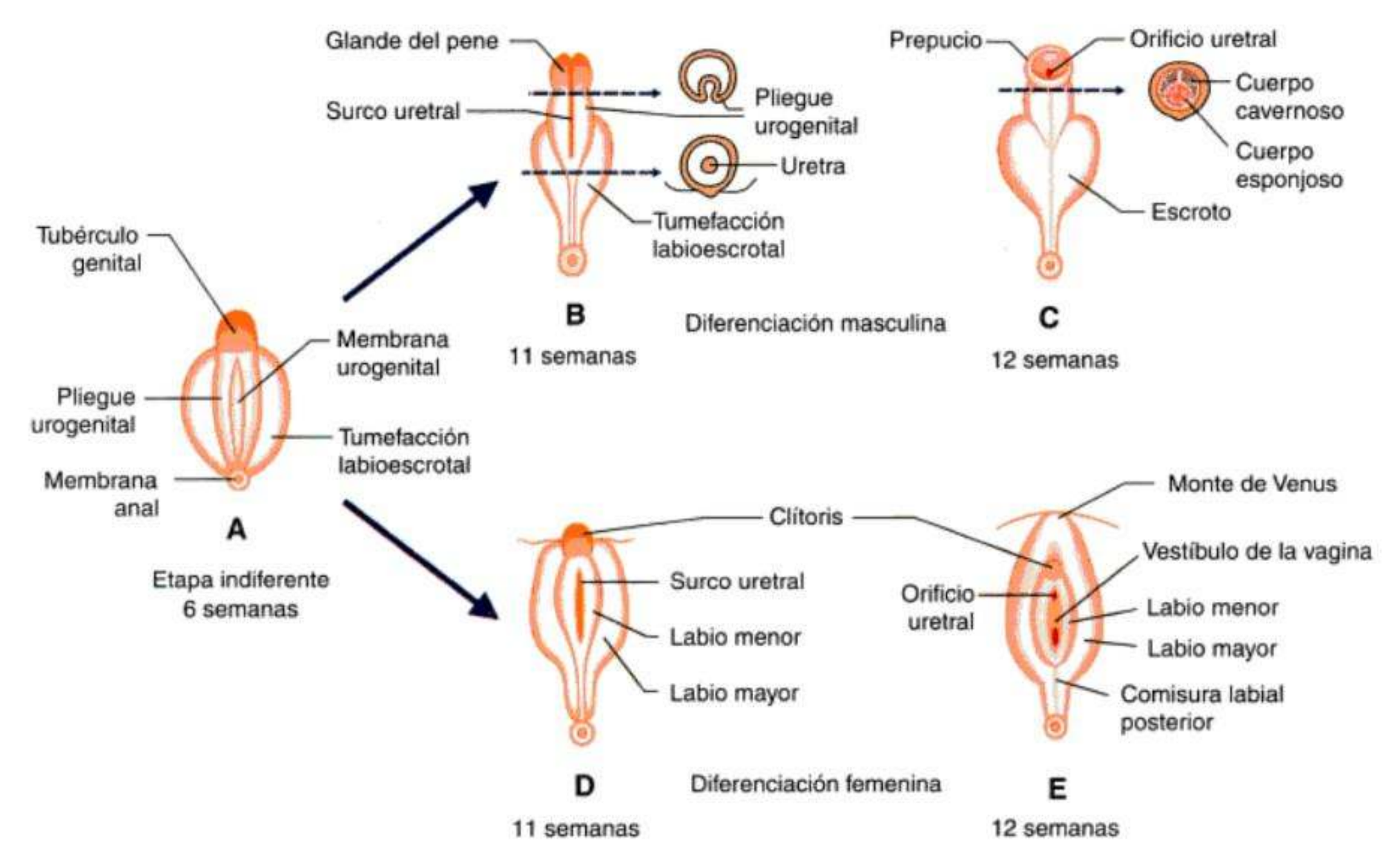

Fig. 13-5. Desarrollo de los genitales externos. **A.** Seis semanas (etapa indiferente). **B.** Once semanas (sentido masculino). **C.** Doce semanas (sentido masculino). **D.** Once semanas (sentido femenino). **E.** 12 semanas (sentido femenino).

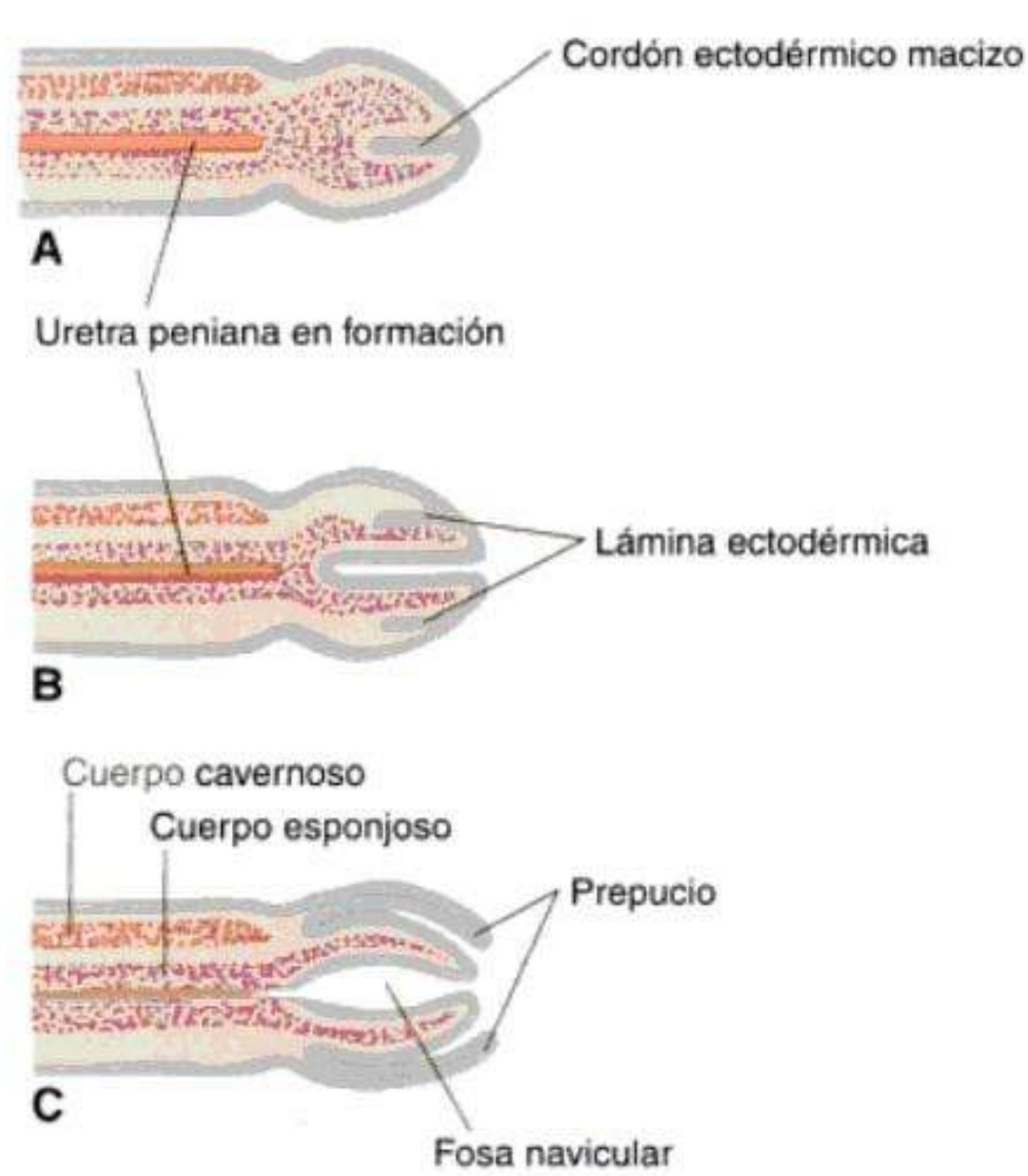

Fig. 13-6. Desarrollo del pene.

(fig. 13-6). El cierre progresivo de los pliegues urogenitales hace que el orificio uretral externo se ubique finalmente en el extremo del **glande** (fig. 13-5 C). La piel del extremo distal del pene envía hacia el interior del glande una lámina periférica y compacta de células que, al ahuecarse, forma el **prepucio** (véanse figs. 13-5 C y 13-6 B y C). Los cuerpos cavernosos y esponjosos se desarrollan a partir del mesénquima del falo (véase fig. 13-6 C). Las tumefacciones labioescrotales crecen hacia la línea media y al fusionarse forman el **escroto** (véase fig. 13-5 B y C).

Diferenciación en sentido femenino

La falta de andrógenos provoca la feminización de los genitales externos indiferentes. El tubérculo genital se desarrolla poco y se convierte en **clítoris** (fig. 13-5 D y E). Los pliegues urogenitales se fusionan sólo frente al ano y el resto no fusionado forma los **labios menores** (véase fig. 13-5 D y E). Las tumefacciones labioescrotales se fusionan en la vecindad del ano para formar la **comisura labial posterior** y también, por delante del clítoris, para formar la elevación llamada **monte de Venus**,

Copyrighted material

mientras que la mayor parte de la región externa, no fusionada, origina los **labios mayores** (véase fig. 13-5 D y E). La porción distal del seno urogenital se convierte en el **vestíbulo de la vagina**, en el cual desembocan la uretra, la vagina y las glándulas vestibulares (véase fig. 13-5 E).

Migración de las gónadas

Testículos

En el lapso que abarca desde el tercer mes hasta el nacimiento, los testículos migran desde la región lumbar hasta el interior del escroto, desplazamiento que es regulado por las hormonas androgénicas y gonadotróficas.

La cavidad peritoneal se extiende hacia al interior del escroto como una prolongación, el **canal peritoneovaginal** (fig. 13-7 A y B). Este canal dará origen a la envoltura serosa del testículo llamada **túnica vaginal** (fig. 13-7 C). El canal peritoneovaginal está en estrecha relación con un ligamento de tejido conjuntivo que mantiene anclado el testículo al escroto, llamado **gubernaculum** (véase fig. 13-7 A y B). El desplazamiento del testículo se produce porque a medida que la pelvis y el tronco del feto se alargan, el gubernaculum no crece en igual medida y, por lo tanto, produce una tracción del testículo a lo largo del **conducto inguinal** (véase fig. 13-7 A, C). Este conducto está formado por el **canal peritoneovaginal** y las extensiones de las capas musculoaponeuróticas de la pared abdominal. Dichos componentes se extienden caudalmente para formar también las paredes de las bolsas testiculares, **túnica vaginal**, que están cubiertas por el **escroto** (véase fig. 13-7 C). En su desplazamiento, los testículos llegan al orificio profundo del conducto inguinal al sexto mes, cruzan el conducto durante el séptimo mes y llegan, normalmente, a su posición escrotal definitiva al octavo mes. Éste es el trayecto que también sigue un asa intestinal en las frecuentes **hernias inguinoescrotales**, cuando dicho canal no se cerró adecuadamente.

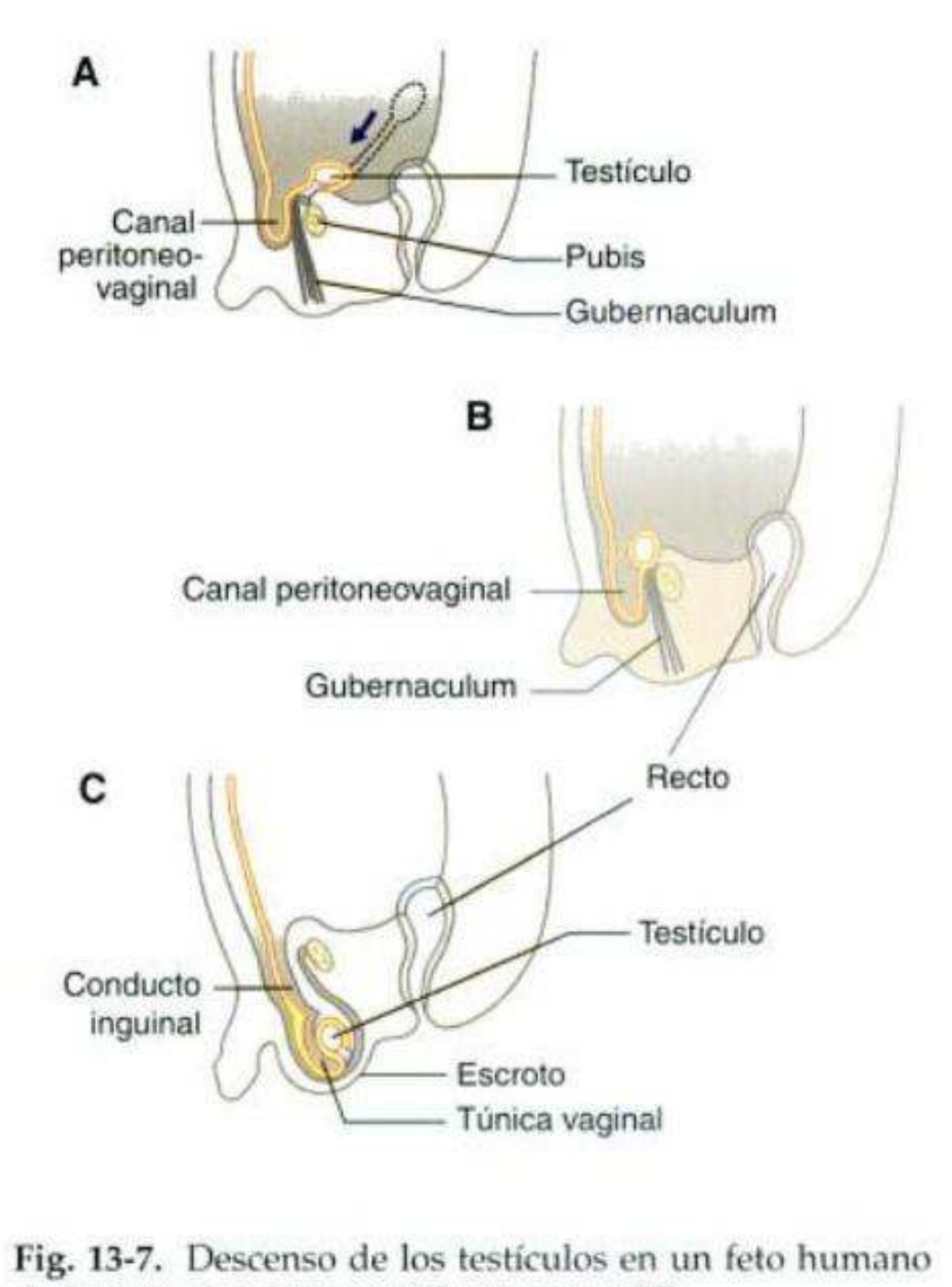

Fig. 13-7. Descenso de los testículos en un feto humano de 6 meses (**A**), 7 meses (**B**) y 8 meses (**C**).

Ovarios

El desplazamiento es similar al del testículo en su fase inicial y lleva a los ovarios desde la pared abdominal dorsal hasta la pelvis para ubicarse por detrás de las trompas uterinas. Al llegar a esta posición, el gubernaculum del ovario se fija al útero, cerca del sitio de entrada de la trompa, y su porción craneal se convierte en el **ligamento ovárico** o **uteroovárico** (fig. 13-4 D). La parte caudal del gubernaculum se convierte en el **ligamento redondo** del útero, que pasa a través del conducto inguinal y termina en los labios mayores (véase fig. 13-4 D).

Sistema reproductor masculino

Roberto A. Rovasio, Aldo R. Eynard y Mirta A. Valentich

El sistema reproductor masculino está formado por: 1) los testículos (gónadas), 2) un sistema de tubos excretores: tubos rectos, rete testis, conductillos eferentes, epidídimo, conductos deferentes y conductos eyaculadores, 3) las glándulas anexas: vesículas seminales, próstata y glándulas bulbouretrales y 4) un órgano copulador, el pene, que contiene la uretra, vía excretora común para los aparatos reproductor y urinario (fig. 13-8 A).

Copyrighted material

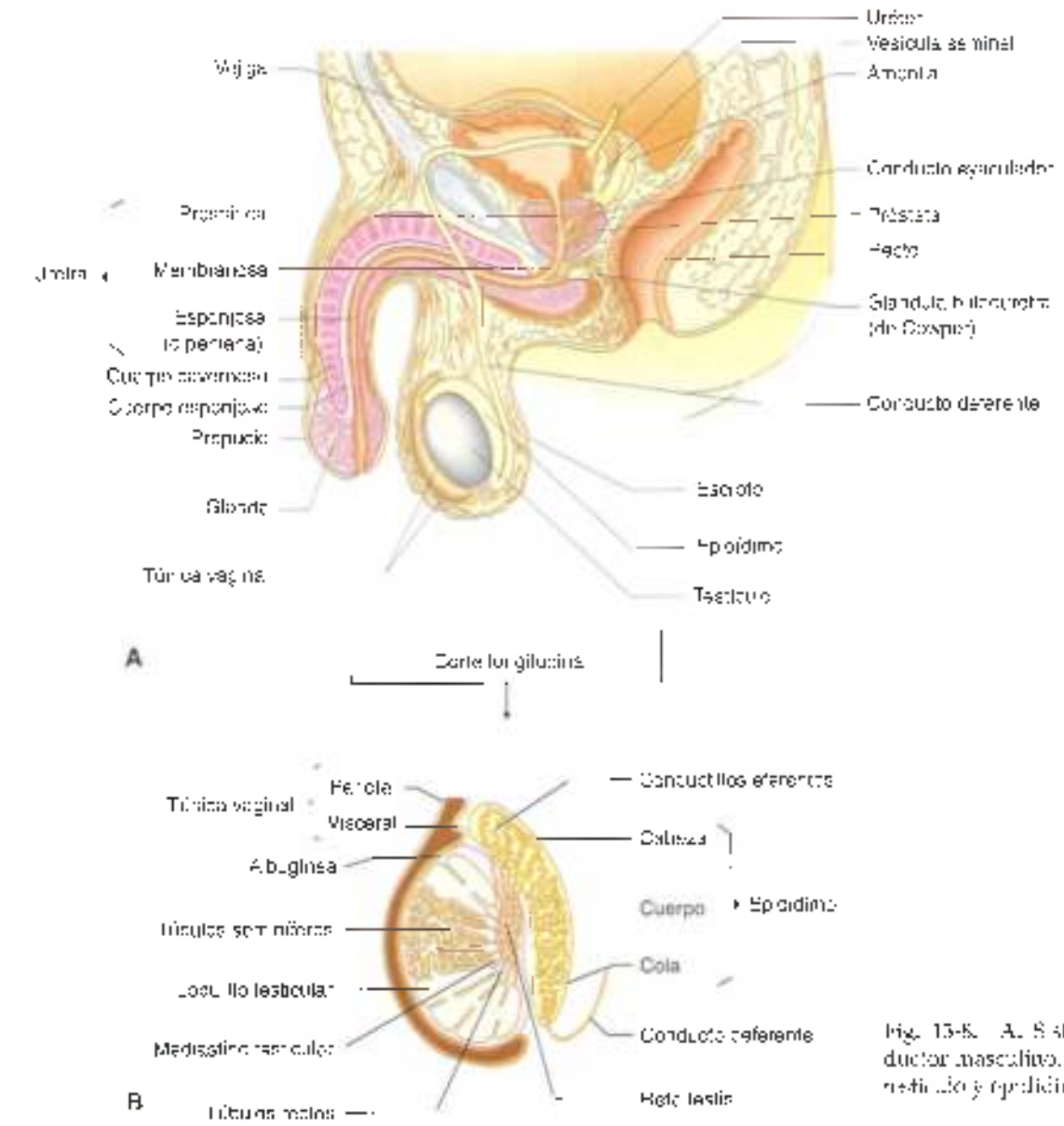

Fig. 13-8. A. Sistema reproductor masculino. B. Corte del testículo y epidídimo.

Testículos

Los testículos son órganos pares alojados en el escroto, saco de pared delgada compuesto de piel, músculo liso y tejido celular subcutáneo (véase fig. 13-8 A). Esta ubicación anatómica permite que los testículos mantengan una temperatura inferior a la del resto del cuerpo, lo que es importante para la fertilidad masculina. Son glándulas de secreción mixta, pues producen los espermatozoides, que serían su producto exocrino de tipo holocrino, y la secreción endocrina de hormonas esteroides, los andrógenos, principalmente la **testosterona**.

El testículo está revestido en sus caras anterior y lateral por la túnica vaginal, que es un derivado del peritoneo. Como señalaremos, éste es arrastrado durante el descenso del testículo en el período intrauterino, ya que el órgano se forma en situación retroperitoneal (véase fig. 13-7). Como toda serosa, la túnica vaginal presenta dos capas separadas por un espacio virtual que normalmente puede contener una pequeña cantidad de líquido. La capa visceral recubre el testículo y se refleja sobre la pared interna del escroto para formar la hoja parietal. Por dentro de la vaginal y conteniendo al órgano, está completamente rodeado por una capa de tejido conectivo denso, llamada túnica **albuginea** (fig. 13-8 B), cuya zona más interna, denominada túnica vascular, está ricamente irrigada e inervada. A nivel del extremo posterosuperior del testículo, la albuginea se engrosa y forma el **mediastino testicular** (véase fig. 13-8 B) o **cuerpo de Highmore**, desde donde parten tabiques incompletos de tejido conjuntivo, que dividen al testículo en lobulillos de forma cónica (véase

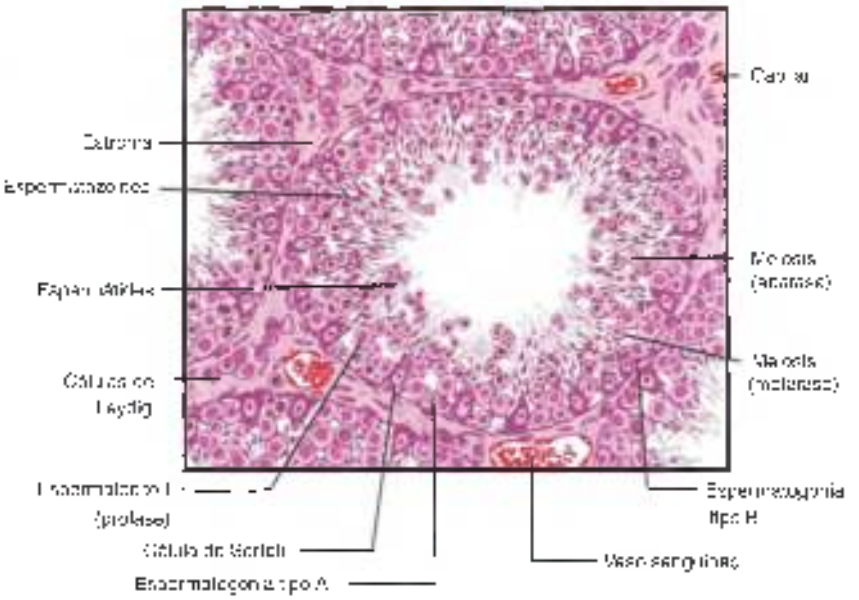

Fig. 13-9. Testículo. Túbulos seminíferos y tejido intersticial.

fig. 13-8 B). En estos lóbulos se encuentran las unidades estructurales y funcionales del testículo, que son los **túbulos seminíferos**, productores de espermatozoides y las **células intersticiales de Leydig**, células intersticiales que sintetizan y segregan testosterona. Estos elementos se hallan rodeados de un tejido conjuntivo laxo con fibras elásticas y muy vascularizado, acorde con la función endocrina y la liberación de hormonas (fig. 13-9).

Túbulos seminíferos (células germinales y células de Sertoli)

Cada lobulillo contiene de uno a tres **túbulos seminíferos** muy enrollados, que se continúan con los **túbulos rectos**, que desembocan en la **rete testis**, con lo que se forma la primera porción del sistema excretor (véase fig. 13-8 B). Los túbulos seminíferos de un individuo adulto están constituidos por un epitelio estratificado heterogéneo muy especializado, que se apoya sobre una gruesa membrana basal. En la misma hay **células mioepiteliales**, que tienen capacidad contráctil. El epitelio seminífero contiene dos poblaciones celulares: las **células de Sertoli**, de actividad trófica y de sostén, y las **células germinales**, de la progenie espermática productora de los espermatozoides.

Células de Sertoli, son células altas, de forma aproximadamente cónica (triangulares al corte), se apoyan sobre una membrana basal y su extremo apical llega hasta la luz del túbulo. Se encuentran distribuidas entre las células germinales y su superficie es muy irregular debido a profundos plegamientos de su membrana plasmática, por lo cual con el MO no se distinguen con claridad sus contornos. Tanto la forma del citoplasma como la del núcleo es variable durante el ciclo del epitelio seminífero que lleva a la formación de los espermatozoides. Poseen un núcleo grande, claro, con cromatina laxa y nucléolo prominente (véase fig. 13-9; fig. 13-10 C). Los orgánulos más desarrollados en esta célula son las mitocondrias, los microfilamentos y el REL, característica de una célula productora de hormonas esteroideas, como son los estrógenos.

La membrana plasmática posee abundantes *zonula occludens* y nexos entre sus dominios laterobasales de células de Sertoli contiguas. Esta especialización del plasmalema produce un "sellado" del epitelio, que es la base celular de la barrera hematotesticular que define dos compartimientos: 1) el compartimiento entre la célula de Sertoli y la membrana basal, llamado compartimiento basal, que sólo contiene espermatogonias y 2) el compartimiento "anexado *ad-luminal* (ad, al lado), entre la célula de Sertoli y la luz del túbulo, que contiene las células correspondientes a los otros estadios de desarrollo espermático, desde el espermatocito I al espermatozoide. Al delimitar los dos compartimientos, la barrera hematotesticular permite que la concentración de hormonas, factores de crecimiento y de diferenciación para el proceso de la espermatogénesis sean diferentes y bien controlados en microambientes definidos. Además, esta barrera evita que los determinantes antigénicos de la estirpe espermática, que luego de la primera división meiótica son diferentes del resto de las células somáticas del organismo, tomen contacto con el sistema inmunitario y estimulen la producción de autoanticuerpos. Cuando por enfermedad o traumatismos se produce ese contacto, se pueden desencadenar patologías autoinmunes, que ocasionan infertilidad.

Durante el proceso de maduración de los espermatozoides, el segmento de la cabeza de éstos se acomodan en profundos recesos del plasmalema de la célula de Sertoli y cuando deben pasar de un compartimiento a otro, las zonulae occludens se

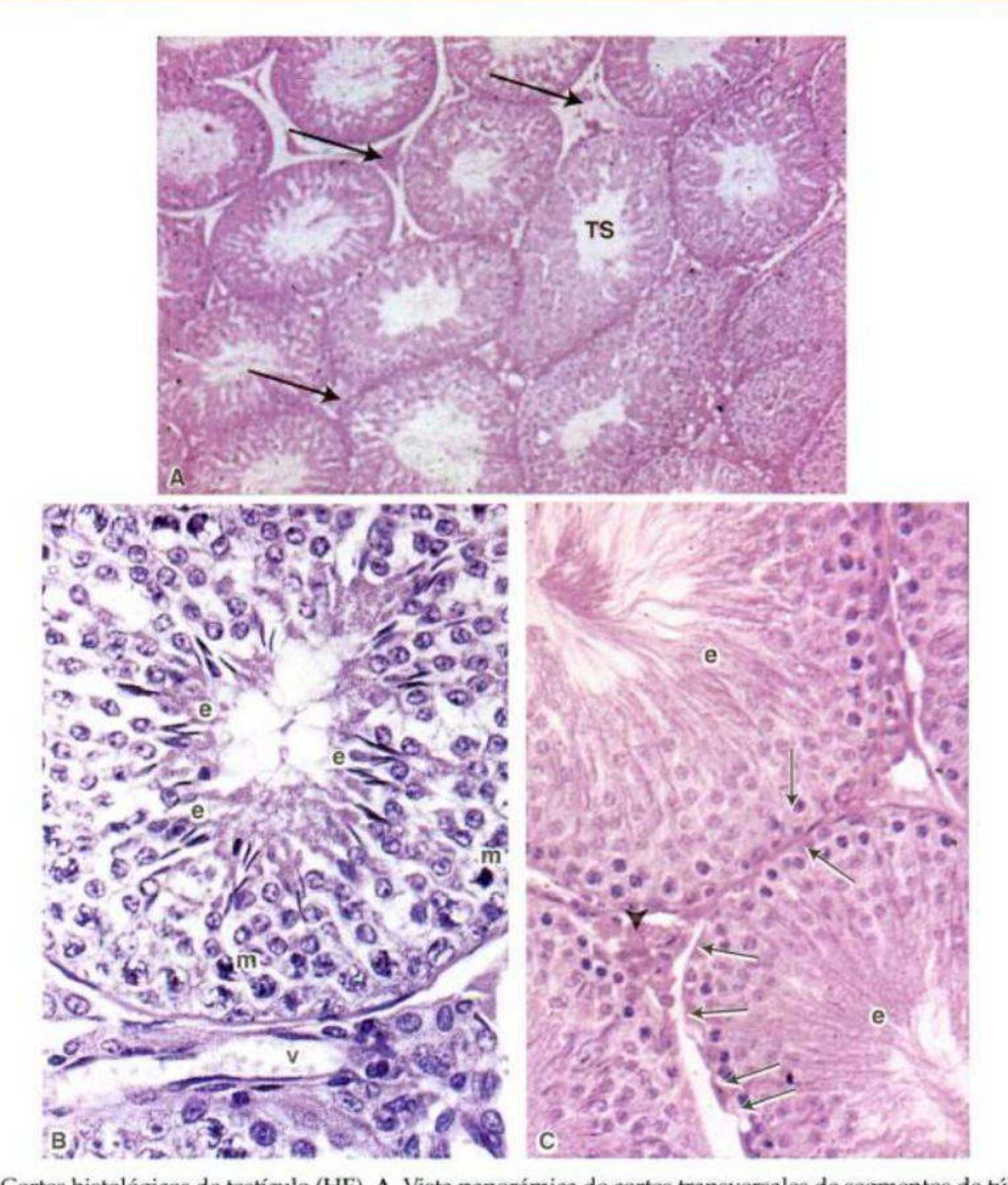

Fig. 13-10. Cortes histológicos de testículo (HE). **A.** Vista panorámica de cortes transversales de segmentos de túbulos seminíferos (*TS*) con diferente grado de maduración espermática y tejido intersticial (*flechas*). **B.** Detalle de un segmento de túbulo seminífero con abundantes espermatozoides en grado avanzado de maduración hacia la luz (*e*), figuras de mitosis (*m*) y vaso sanguíneo en el tejido conjuntivo del intersticio (*v*). **C.** Detalle de túbulo seminífero con abundantes espermatozoides maduros (*e*), células de Sertoli con forma triangular (*flechas*) y células de Leydig en el intersticio (*cabezas de flecha*).

abren temporalmente y el espermatozoide "se escurre" hacia el lumen del túbulo seminífero. El plasmalema también posee receptores para la FSH hipofisaria y testosterona, que las induce a elaborar una proteína ligadora de andrógenos y la inhibina, proteína que frena la acción de la FSH. Las células de Sertoli también tienen acción fagocítica, pues digieren restos del citoplasma de las espermátides que no serán integradas al cuerpo del espermatozoide durante su maduración. El citoplasma de las células de Sertoli también contiene inclusiones, fundamentalmente de glucógeno y gotas lipídicas.

Células germinales o sexuales: esta población constituye la mayor parte del epitelio seminífero y da origen a las células sexuales maduras (**espermatozoides**) por un proceso denominado **espermatogénesis**. Este proceso, que es continuo a partir de la pubertad y se mantiene durante toda la vida sexual del varón, comprende tres etapas sucesivas:

1. *Espermatocitogénesis:* caracterizada fundamentalmente por divisiones mitóticas y diferenciación celular.
2. *División meiótica:* que conduce a la reducción del número de cromosomas.
3. *Espermiogénesis:* que comprende una serie de

Copyrighted material

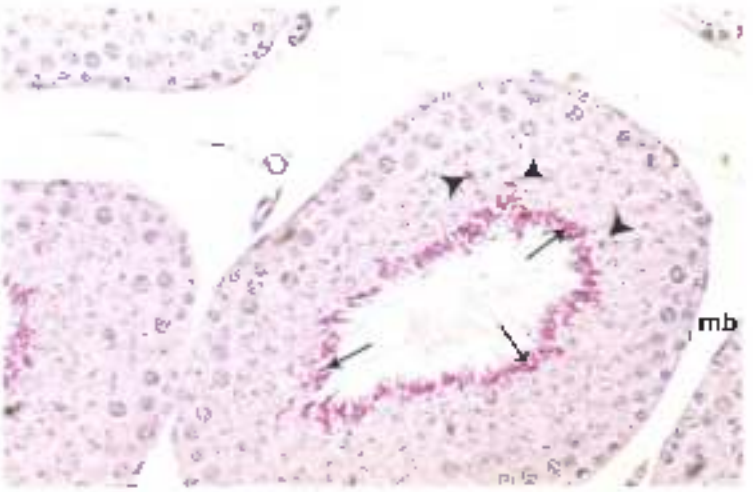

Fig. 13-11. Testículo. Se observa reacción PAS+ en el sistema acrosómico en desarrollo de espermátidas (*cabezas de flecha*), el acrosoma en los espermatozoides maduros (*flecha*) y la membrana basal (*mb*) del túbulo seminífero (PAS. F. 20x).

transformaciones celulares y nucleares, sobre todo citoplasmáticas, que llevan a la diferenciación del espermatozoide maduro.

Estas etapas se suceden como "ondas" a lo largo de los túbulos seminíferos; por esta razón, en cortes histológicos de testículo se observan secciones de túbulos con capas concéntricas de diferentes conjuntos de células germinales en distintos estadios espermatogénicos (fig. 13-10). Las espermatogonias más inmaduras están cercanas a la membrana basal en el compartimiento basal.

Inmediatamente por centro de las espermatogonias se encuentran los espermatocitos I y espermatocitos II, más hacia la luz las espermátides en distintos estadios de diferenciación; y ya en la luz se observan los espermatozoides, con sus cabezas sumergidas en pliegues citoplasmáticos de las células de Sertoli y sus colas formando manojos arremolinados, en ocasiones llenando el lumen (véase fig. 13-10; fig. 13-11). Estos últimos tipos celulares, a partir del espermatocito I, ocupan el compartimiento ad-lumine.

Espermatogonias derivan de células germinales primitivas; en el individuo adulto, según las características

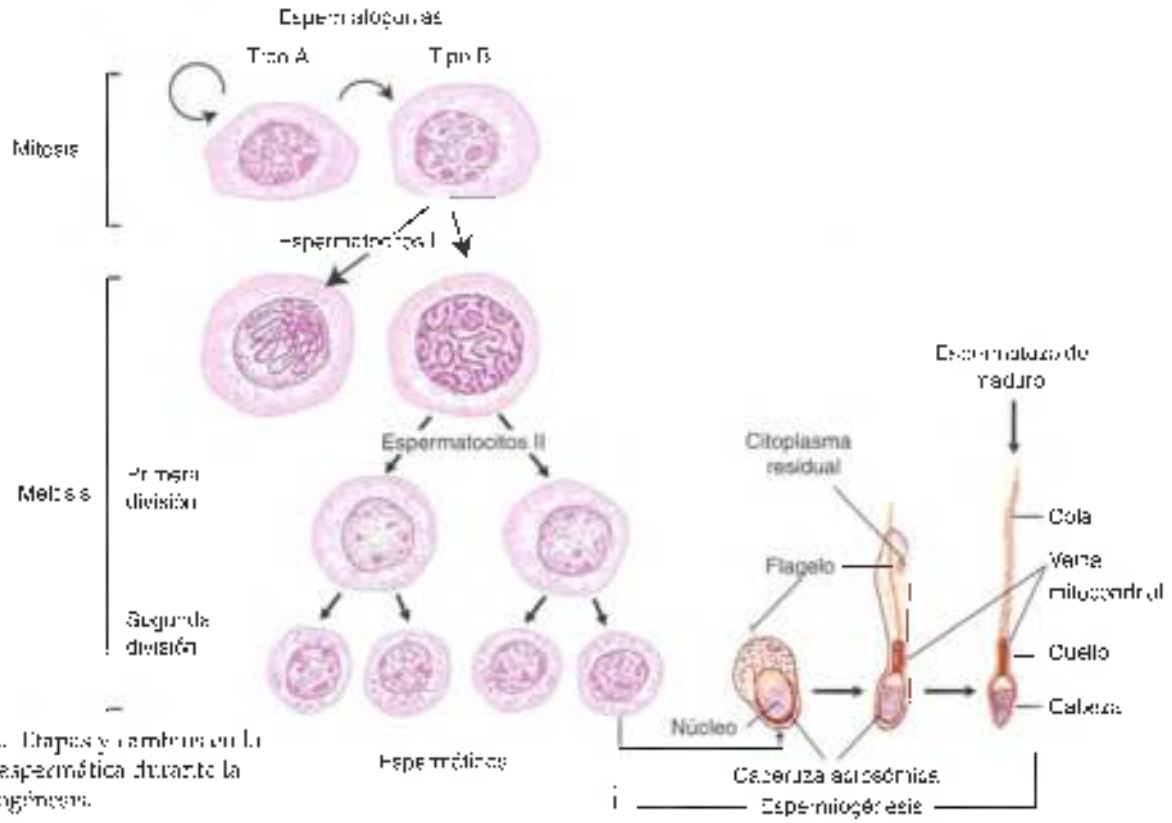

Fig. 13-12. Etapas y cambios en la progenie espermática durante la espermatogénesis.

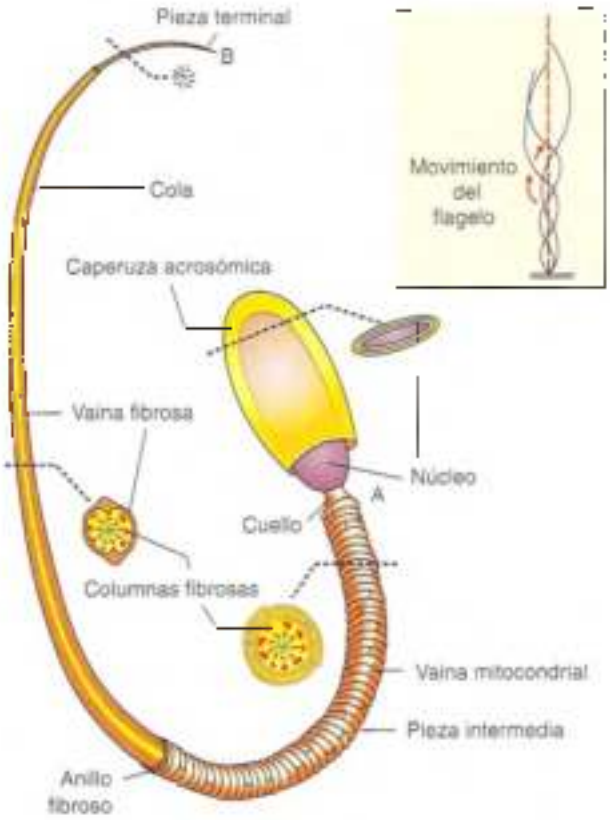

Fig. 13-13. Esquema de los componentes de un espermatozoide humano desprovisto de plasmalema. En el detalle se observa la proyección del movimiento del flagelo.

cas nucleares, se pueden distinguir dos tipos de espermatogonias: **espermatogonias de tipo A**, cuyo núcleo tiene cromatina laxa y un nucléolo por lo general muy próximo a la membrana nuclear, y **espermatogonias de tipo B**, con núcleos de cromatina densa y nucléolos en posición central (véanse figs. 13-10 a 13-12). Ambos tipos de espermatogonias tienen un número diploide de cromosomas (46 cromosomas) y se dividen por mitosis. Las de tipo A dan origen, por sucesivas mitosis a nuevas generaciones de espermatogonias de tipo A, que permanecen como células de reserva o **células madre** (*stem cells*) (fig. 13-12). Otro grupo de espermatogonias A se diferencian para dar origen a las espermatogonias de tipo B que, luego de sucesivas divisiones, se diferencian en **espermatocitos I** (fig. 13-12). Según las condiciones nutricionales, vasculares y otras, el varón continúa produciendo espermatogonias de tipo B el resto de su vida porque cuenta con espermatogonias A de reserva.

Espermatocitos I o espermatocitos primarios es la célula de mayor tamaño del epitelio seminífero y se traslada, como ya dijimos, hacia el compartimiento adluminal. Tiene 46 cromosomas que, durante la interfase, duplican su DNA y dan origen, por división meiótica o reduccional, a los **espermatocitos II**. Esta primera división meiótica es muy prolongada, fundamentalmente la profase, y puede extenderse por más de 20 días. Por este motivo, en un corte histológico, se pueden observar fácilmente en los espermatocitos I sus núcleos con cromatina laxa (interfase) con distinto grado de condensación de los cromosomas (profase). También se ven espermatocitos en estadios más avanzados de la división: metafase, anafase o telofase (véanse figs. 13-10 a 13-12). El microscopio electrónico mostró que la citocinesis o división del citoplasma es incompleta; las células permanecen unidas por puentes citoplasmáticos y así se forman "racimillos" de espermátides de 8, 16 o más células en maduración, hasta su liberación en la luz del túbulo, momento en que se separan.

Espermatocitos II o espermátides secundarias son células de menor tamaño que los espermatocitos I y se hallan ubicados más cercanos a la luz del túbulo seminífero. El núcleo es redondo y central y tiene el número haploide de cromosomas. Se debe recordar, sin embargo, que el contenido total del DNA es el de una célula somática, porque estos cromosomas son dobles. Debido a que ocurren una segunda división meiótica rápida (ecuacional), es difícil observarlos en el epitelio seminífero. La segunda división meiótica lleva a la formación de dos células hijas llamadas espermátides, con lo cual se completan las divisiones celulares de la espermatogénesis (véanse figs. 13-10 a 13-12). *En consecuencia, hay dos variedades de espermátides II, unas que llevan el cromosoma sexual X, otras el Y.*

Espermátides son células que poseen un número haploide de cromosomas y la mitad del DNA. Son más pequeñas que los espermatocitos I y tienen un núcleo central y esférico, con un aparato de Golgi yuxtanuclear bien desarrollado e intensamente PAS+ (véase fig. 13-11). Poseen también centríolos, abundantes mitocondrias. Posteriormente, estas células se ponen en contacto con la membrana plasmática de las células de Sertoli, donde comienza el proceso de transformación (espermiogénesis) que lleva a la formación del espermatozoide maduro. La célula de Sertoli, como célula "nodriza", facilita el lento desplazamiento hacia la luz del túbulo del conjunto de espermátides.

Durante la **espermiogénesis**, el núcleo de la espermátide se condensa y adopta, en la especie humana, una forma alargada y algo aplanada y se desplaza para volverse excéntrico (véase fig. 13-12). Las proteínas condensadoras de DNA no son **histonas** como en las células somáticas, sino **protaminas**. El grado de condensación del DNA es tal que este adquiere una estructura cristalina; así, es menos susceptible a fenómenos de mutagénesis. En el citoplasma, el aparato de Golgi forma la **vesícula acrosómica**. Limitada por una membrana, que se tiñe con la técnica de PAS (véase fig. 13-11). La vesícula se aplana sobre la parte anterior del núcleo y forma el casquete acrosómico o **caperuza acrosómica** (véanse figs. 13-11 y 13-12 a 13-13). El acrosoma contiene enzimas hidrolíticas entre ellas la acrosina, una proteasa. Al producirse

encuentro con un ovocito, esas enzimas intervienen en el proceso de digestión que determina la penetración a través de sus envolturas, la corona radiada, la **zona pelúcida** y, por último, la membrana plasmática ovocitaria, mediante **proteasas de fusión** (véase cap. 6) y tiene lugar la fecundación. Por otra parte, uno de los centríolos se dispone en el polo opuesto del núcleo de la espermátide y da origen al **flagelo**. Las mitocondrias se agrupan alrededor de la **pieza intermedia** del flagelo y forman la **vaina mitocondrial** (fig. 13-13). Al mismo tiempo, se desechan los fragmentos citoplasmáticos que, como cuerpos residuales, son fagocitados por las células de Sertoli. Sin embargo, una pequeña cantidad de citoplasma, rodeado de membrana plasmática, persiste alrededor del núcleo, la vaina mitocondrial y parte del flagelo. Los cambios anteriormente descritos llevan a la diferenciación del **espermatozoide** (fig. 13-13), que contiene la misma carga genética que la espermátide (primero haploide de cromosomas) y que conserva sólo los organoides necesarios para la fecundación del óvocito.

Espermatozoides: la disposición de las estructuras diferenciadas durante la espermiogénesis permiten distinguir en la célula madura tres partes: cabeza, cuello y cola, limitada, como toda célula, por su propio plasmalema (véanse figs. 13-11 a 13-15). La cabeza contiene el núcleo celular, cuyo contenido se encuentra en forma de lote cromatínico, rodeado del **casquete acrosómico**. El **cuello del espermatozoide** es corto y ancho; en su base hay un centríolo y se continúa con la **pieza intermedia**, que comprende la primera porción del **flagelo** al que rodea la **vaina mitocondrial** (fig. 13-13). El resto del flagelo forma la cola, con una primera porción más gruesa, la pieza principal, que posee las vainas fibrosas dorsal y ventral que intervienen, junto con el sistema de microtúbulos, en la mecánica del movimiento ondulatorio del flagelo. La pieza terminal sólo posee el plasmalema y algo de citoplasma (fig. 13-13).

En la especie humana, el proceso de espermatogénesis tiene una duración aproximada de 70 días y ocurre a lo largo de una sucesión de ciclos, que se manifiestan como oleadas al observar la estructura histológica del epitelio seminífero. Ellas conforman agrupamientos de espermátides en diversos estadios de diferenciación hacia el espermatozoide maduro, que se pueden reconocer con el MO en diferentes zonas del túbulo.

El sistema endocrino: células intersticiales de Leydig

Las **células de Leydig** están distribuidas en grupos aislados en el intersticio entre los lobulillos testiculares (véanse figs. 13-9 y 13-10); se originan del mesénquima intertubular del testículo. Estas células constituyen en conjunto una glándula de secreción interna difusa, ya que sintetizan los **andrógenos** u hormonas sexuales masculinas, principalmente **testosterona**. Son células grandes, con bordes citoplasmáticos poco definidos. Su núcleo, de forma esférica u oval, contiene gránulos de cromatina y uno o dos nucléolos prominentes. El citoplasma es eosinófilo y puede aparecer vacuolado debido a la disolución de las gotas lipídicas que contienen, durante el procesamiento histológico. Tienen el REL muy desarrollado, en relación con la síntesis de esteroides, cuyos precursores lipídicos se acumulan en el citoplasma. Poseen, además, numerosas mitocondrias con crestas tubulares.

Como corresponde a su actividad endocrina, las células de Leydig están siempre cercanas a los capilares sanguíneos del tejido conjuntivo, pues a ellos vuelcan parte de los andrógenos. Otra parte de la testosterona ejerce su acción de sitio directamente en los túbulos vecinos. La testosterona sintetizada por las células de Leydig es la responsable del funcionamiento normal de las gónadas, así como del desarrollo y el mantenimiento de los caracteres sexuales secundarios, que comienzan a aparecer en la pubertad (mayor desarrollo de la masa muscular, crecimiento y distribución del vello y la barba, comportamiento, etc.), y el trofismo de las glándulas anexas (próstata).

La regulación hormonal y el funcionamiento normal del testículo dependen además de la acción de dos hormonas hipofisarias, denominadas genéricamente gonadotrofinas. Ellas son la **hormona luteinizante** (LH) (u **hormona estimulante de las células intersticiales** (ICSH)) y la **hormona foliculoestimulante** (FSH), que comienzan a actuar sobre el testículo al aproximarse la pubertad. La LH ejerce su efecto trófico sobre las células de Leydig, desde el desarrollo embrionario al inducir su diferenciación y el desarrollo del REL, con expresión de actividad de 3-alfa reductasa, enzima necesaria para la síntesis de andrógenos. Por otra parte, la FSH está directamente relacionada con la fertilidad masculina. Recordemos que, antes de la pubertad, el epitelio seminífero contiene sólo células de Sertoli y algunas espermatogonias. Posteriormente, por acción combinada de la FSH y la testosterona, las espermatogonias comienzan un proceso continuo de proliferación y diferenciación que conduce a la formación del epitelio seminífero adulto.

Una patología bastante frecuente que puede conducir a la esterilidad es la falta de descenso de los testículos desde la cavidad abdominal al escroto durante la última etapa del período fetal (**criptorquidia**). Para que el epitelio seminífero produzca espermatozoides normalmente, es necesario que el testículo esté ubicado en el escroto (véase fig. 13-7) ya que, de esta manera, asegura a la gónada una temperatura inferior a la del resto del cuerpo, que es esencial para la espermatogénesis. Cabe señalar que estos individuos no sufren alteraciones manifiestas de sus caracteres sexuales secundarios, pues las células de Leydig mantienen la producción de testosterona (véase el párrafo inicial de esta sección, pág. 508).

Conductos excretores intratesticulares

Túbulos rectos y rete testis

Los túbulos rectos, primera porción del sistema excretor y continuación de los túbulos seminíferos, se ubican en el vértice de los lobulillos testiculares, presentan un epitelio simple constituido únicamente por células similares a células de Sertoli. Estos túbulos entran en el mediastino testicular, donde forman un sistema de espacios cavernosos recubiertos de epitelio cúbico o plano simple llamado **rete testis** (véase fig. 13-8 B).

Cuando los espermatozoides han alcanzado un nivel de maduración adecuado, pierden su relación con los pliegues de la membrana plasmática de las células de Sertoli y quedan libres en la luz del túbulo seminífero. Desde allí pasan por los **túbulos rectos**, la **rete testis** y los **conductillos eferentes** y llegan al epididimo, donde adquieren movilidad (véase fig. 13-8 B). En ese trayecto, al ser inmóviles, son desplazados pasivamente en el líquido luminal por el movimiento peristáltico provocado por las células mioepiteliales que forman parte de la envoltura de todos los conductos mencionados.

Conductillos eferentes

Desde la rete testis se origina un sistema de 12 a 14 túbulos, denominados **conductillos eferentes**, que atraviesan la albugínea testicular y se enrollan en espiral formando cuerpos cónicos, con el vértice dirigido hacia el mediastino testicular. Estos conos, que están unidos entre sí por tejido conjuntivo, forman parte de la primera porción del epididimo (la cabeza) (véase fig. 13-8 B). La pared de los conductos eferentes está formada por tres tipos celulares: células cilíndricas ciliadas, células cúbicas posiblemente de tipo secretor y células basales, rodeadas de músculo liso de orientación circular.

Epididimo

El epididimo (*epi*: sobre, *didimos*: gemelo) es un órgano par, ubicado en el polo superior del testículo, de forma aproximadamente semilunar. Se distinguen tres zonas: la **cabeza**, el **cuerpo** y un extremo adelgazado, la cola (véase fig. 13-8 B). La cabeza está formada por la base de los cuerpos cónicos de los conductillos eferentes, que desembocan en un conducto largo, de varios metros de extensión, enrollado sobre sí mismo, el conducto del epididimo, que en su recorrido conforma el cuerpo y la cola, desde donde emerge con el nombre de **conducto deferente**.

Debido al curso muy sinuoso del conducto epididimario, en un corte histológico se observan secciones transversales, longitudinales u oblicuas del conducto, que contienen grupos de espermatozoides. Cada sección se halla separada por tejido conjuntivo denso con algunas fibras musculares lisas, abundantes vasos sanguíneos y fibras nerviosas (véase fig. 13-15). El epitelio de este conducto es seudoestratificado y presenta dos tipos de células: células cilíndricas altas y células basales. Las células cilíndricas presentan en su extremo apical microvellosidades largas denominadas estereocilios. Además poseen un aparato de Golgi bien desarrollado, algunos lisosomas, gránulos secretores y vacuolas ubicados en posición supranuclear. La altura de las células epiteliales y el desarrollo de su aparato de Golgi disminuyen después de la castración, lo que indica su dependencia hormonal a la testosterona. En la cola del epididimo aparece una capa circular de músculo liso.

Además de estar relacionados con el transporte de los espermatozoides, por contracción peristáltica de sus fibras musculares, los conductillos eferentes y el epididimo cumplen otras funciones importantes. Así, en estos conductos se reabsorbe gran parte del líquido proveniente de los túbulos seminíferos y se fagocitan los restos celulares eliminados durante la espermiogénesis. Otra función importante del epididimo es la inducción de la movilidad de los espermatozoides (capacitación) mediante complejos cambios moleculares, sobre todo de la membrana plasmática. En su cola se produce la acumulación de los espermatozoides maduros y móviles que conservan su vitalidad por 3 días y luego son eliminados.

Conducto deferente

El conducto deferente es un órgano par, de luz muy estrecha, que comienza en la cola del epididimo (véase fig. 13-8 A y B; fig. 13-16). Su extremo distal presenta una dilatación denominada ampolla (véase fig. 13-16), que se une con el conducto proveniente de la respectiva **vesícula seminal** y forma un conducto común, el **conducto eyaculador**, que desemboca en la pared posterior de la **uretra prostática** (véase fig. 13-8 A), en una elevación de la mucosa llamada **verumontanum**. El conducto deferente posee una gruesa pared, que aumenta en espesor a medida que se acerca a la **próstata**.

Histológicamente, se distinguen tres capas: mucosa, muscular y adventicia. La mucosa presenta escasos pequeños pliegues longitudinales (véase fig. 13-16). El epitelio es similar al del epididimo, seudoestratificado con estereocilios, aunque más bajo, y tiene una gruesa capa muscular de variedad lisa, con tres capas: interna y externa dispuestas longitudinalmente, mientras que la media, más gruesa, es circular.

Fig. 13-14. Epididimo. Esquema de corte transversales y detalle con mayor aumento.

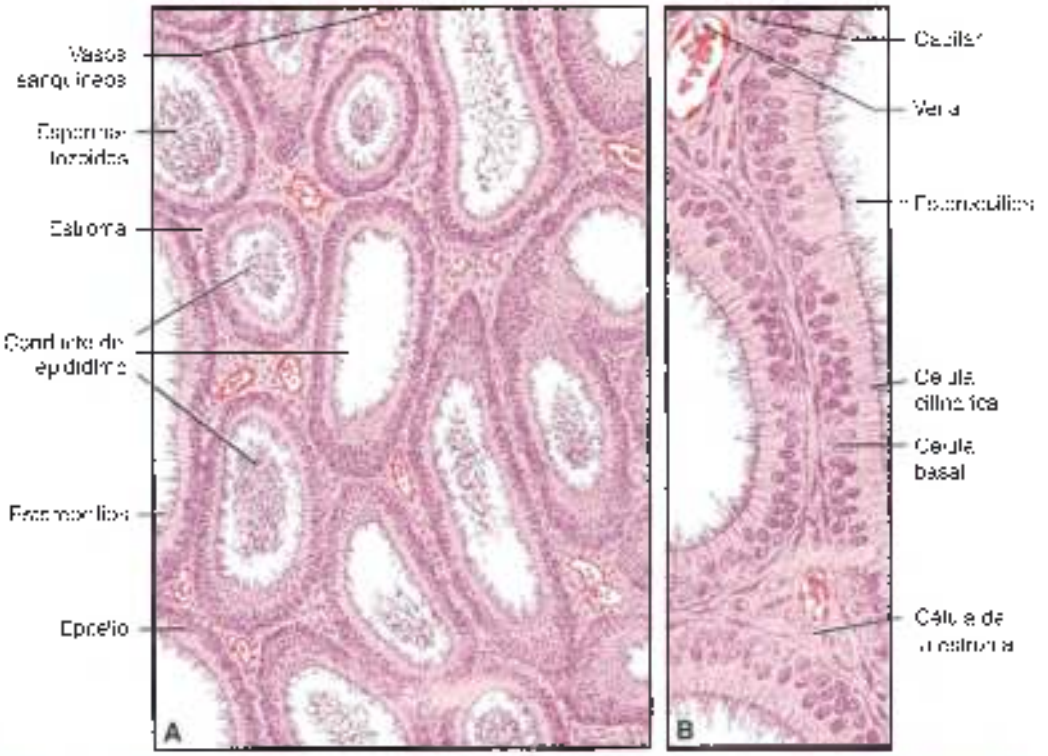

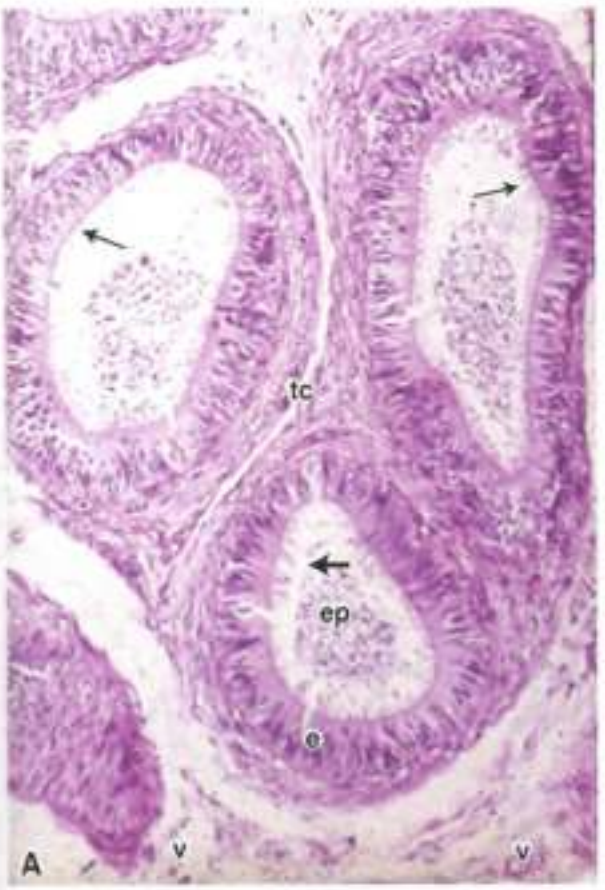

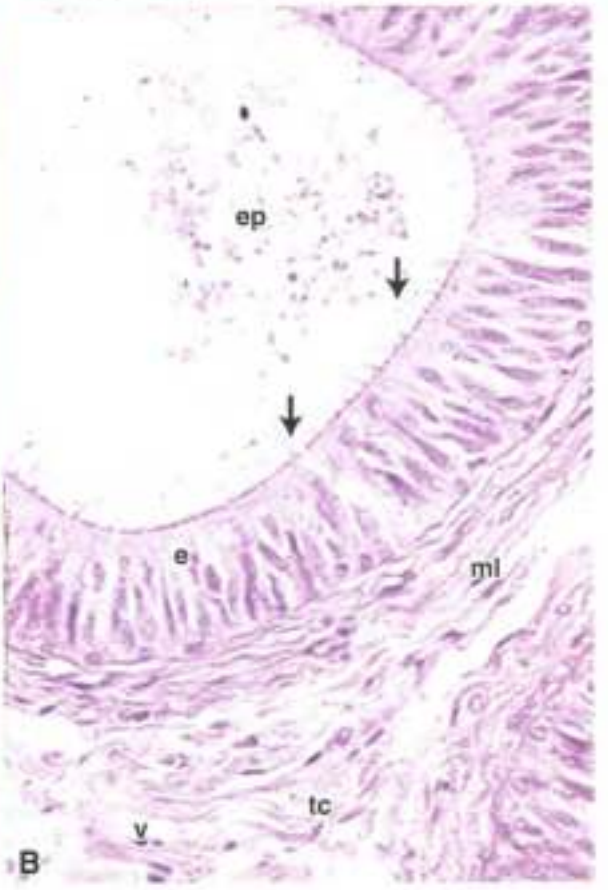

Fig. 13-15. A. Epididimo. B. Detalle con mayor aumento, se observa el epitelio seudoestratificado (e), con estereocilios (*cilios*) rodeando la luz que contiene espermatozoides maduros (ep). Tejido conjuntivo (tc) con vasos sanguíneos (v) y fibras musculares lisas (ml) rodean el tubo epididimario.

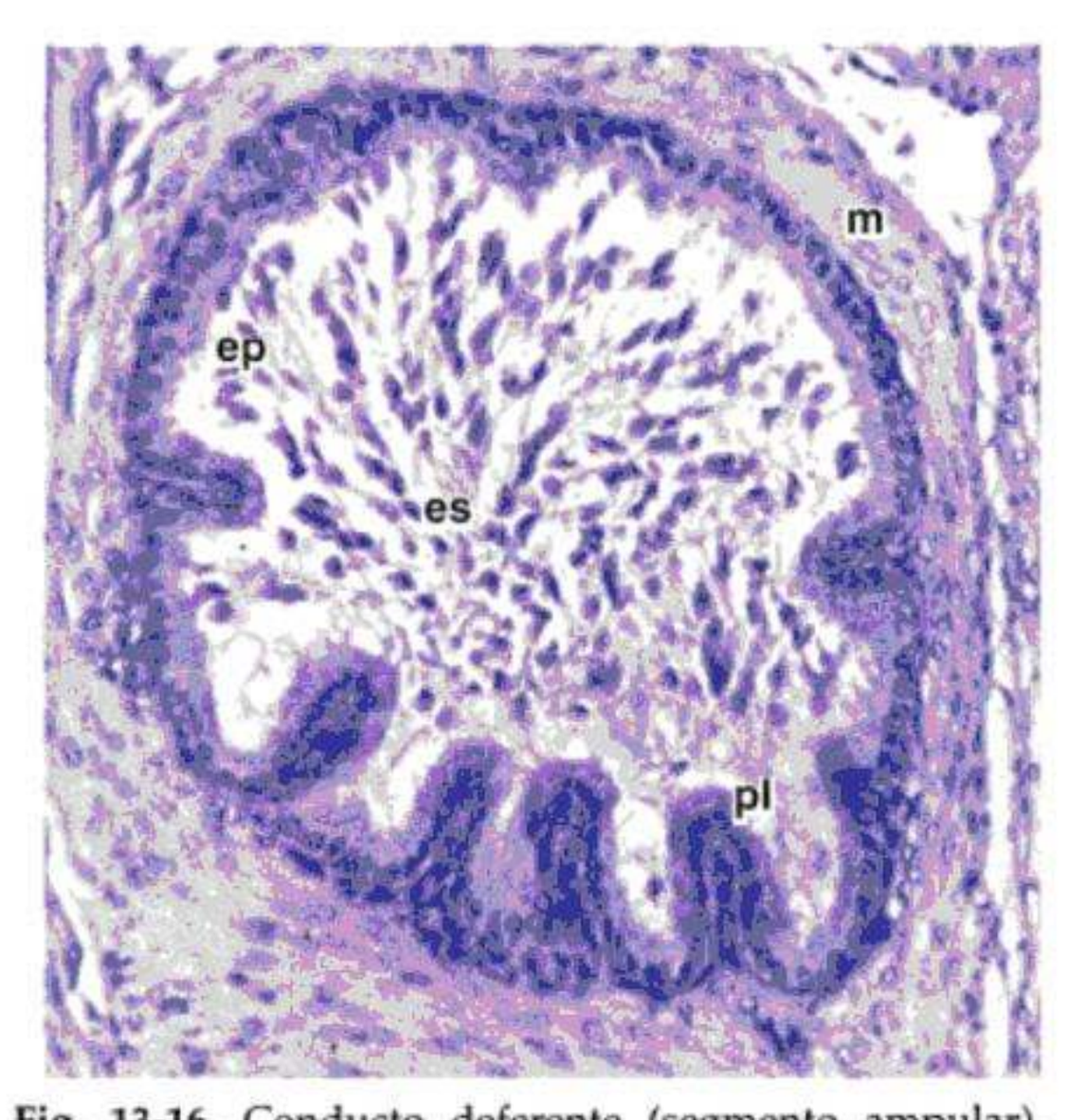

Fig. 13-16. Conducto deferente (segmento ampular). Epitelio seudoestratificado (*ep*), pliegues longitudinales de la mucosa (*pl*), capa muscular (*m*) y espermatozoides en la luz (*es*). PAS-H 200×.

contracción ayuda al desplazamiento de los espermatozoides. La adventicia está constituida por tejido conjuntivo laxo con fibras elásticas, y une al conducto deferente con las estructuras que constituyen el cordón espermático (arterias, venas, nervios y algunos fascículos del músculo estriado cremáster). En la ampolla, los pliegues de la mucosa se ramifican, las células epiteliales pierden sus estereocilios y la capa muscular se adelgaza (véase fig- 13-16). El conducto eyaculador presenta una mucosa con numerosos pliegues delgados. El epitelio varía según la zona; es seudoestratificado o cilíndrico simple en la región cercana a la ampolla y de transición en la cercanía del orificio uretral. Este epitelio está rodeado por la estroma fibromuscular de la próstata.

Glándulas asociadas

Vesículas seminales

Son glándulas pares formadas por un tubo delgado, arrollado sobre sí mismo (véase fig-. 13-8), cuya pared presenta tres capas: mucosa, muscular y adventicia. La mucosa se caracteriza por exhibir pliegues muy ramificados que pueden anastomosarse entre sí y originar cavidades irregulares (fig. 13-17) que no deben confundirse con glándulas. Su epitelio es cilíndrico seudoestratificado, con dos tipos celulares: basales y cilíndricas mucosecretantes. Éstas tienen un núcleo grande, con cromatina laxa y nucléolo prominente, citoplasma con lipofucsina, el RER localizado en la región basal y el aparato de Golgi con grandes vacuolas secretoras en el extremo apical. Las células presentan microvellosidades y su altura, así como sus características estructurales y funcionales, varían según el nivel sanguíneo de testosterona. La capa muscular es más delgada que en el conducto deferente (véase fig. 13-17).

Las células epiteliales cilíndricas segregan un líquido amarillento y viscoso que forma parte del semen. El color amarillo está dado por **flavinas** que, por ser fluorescentes, permiten la identificación de manchas de semen en la ropa de víctimas (**medicina forense**). Asimismo, se secretan diversos eicosanoides y prostaglandinas que son lípidos bioactivos con diversas funciones, entre ellas, la de provocar contractura del músculo liso uterino y tubárico.

Próstata

Es un órgano de consistencia firme, impar, aplanado en sentido anteroposterior, ubicado por debajo de la vejiga y por delante del recto (véase fig. 13-8). Su pared es atravesada por los conductos eyaculadores, que desembocan en la porción inicial de la uretra, la uretra prostática, y determinan la división de la próstata en tres lóbulos incompletos. La próstata está envuelta por una cápsula formada por tejido conjuntivo denso y fibras musculares lisas que envía al interior del órgano gruesos tabiques que dividen a los lóbulos en lobulillos (fig. 13-18). Cada lobulillo está formado por parénquima glandular, rodeado de una estroma de tejido conjuntivo denso, similar al de la cápsula, pero con abundantes fibras musculares lisas, importantes en la contracción del órgano durante la eyaculación, así como numerosos vasos sanguíneos y filetes nerviosos (véase fig. 13-18; fig. 13-19). La función de la próstata, al igual que

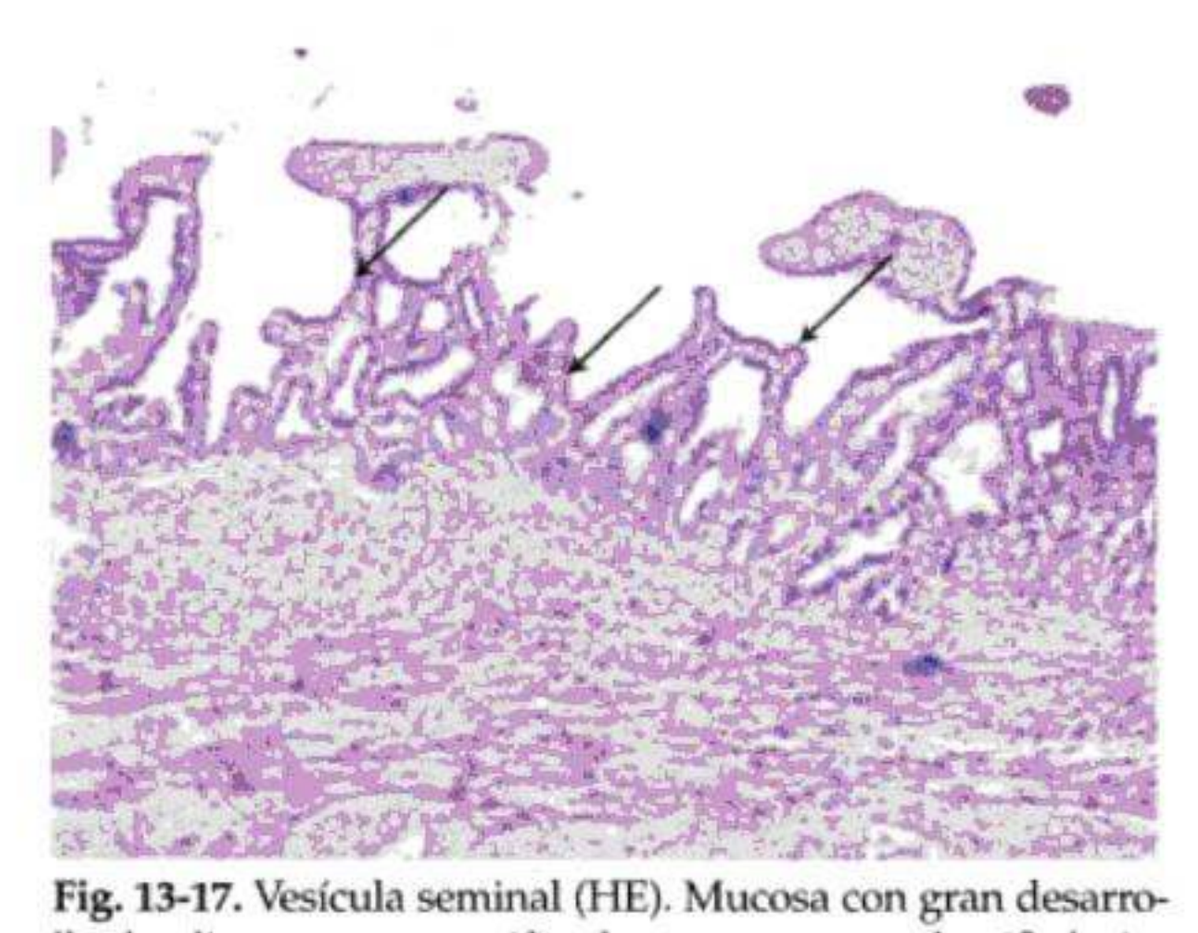

Fig. 13-17. Vesícula seminal (HE). Mucosa con gran desarrollo de pliegues muy ramificados y anastomosados (*flechas*).

Copyrighted material

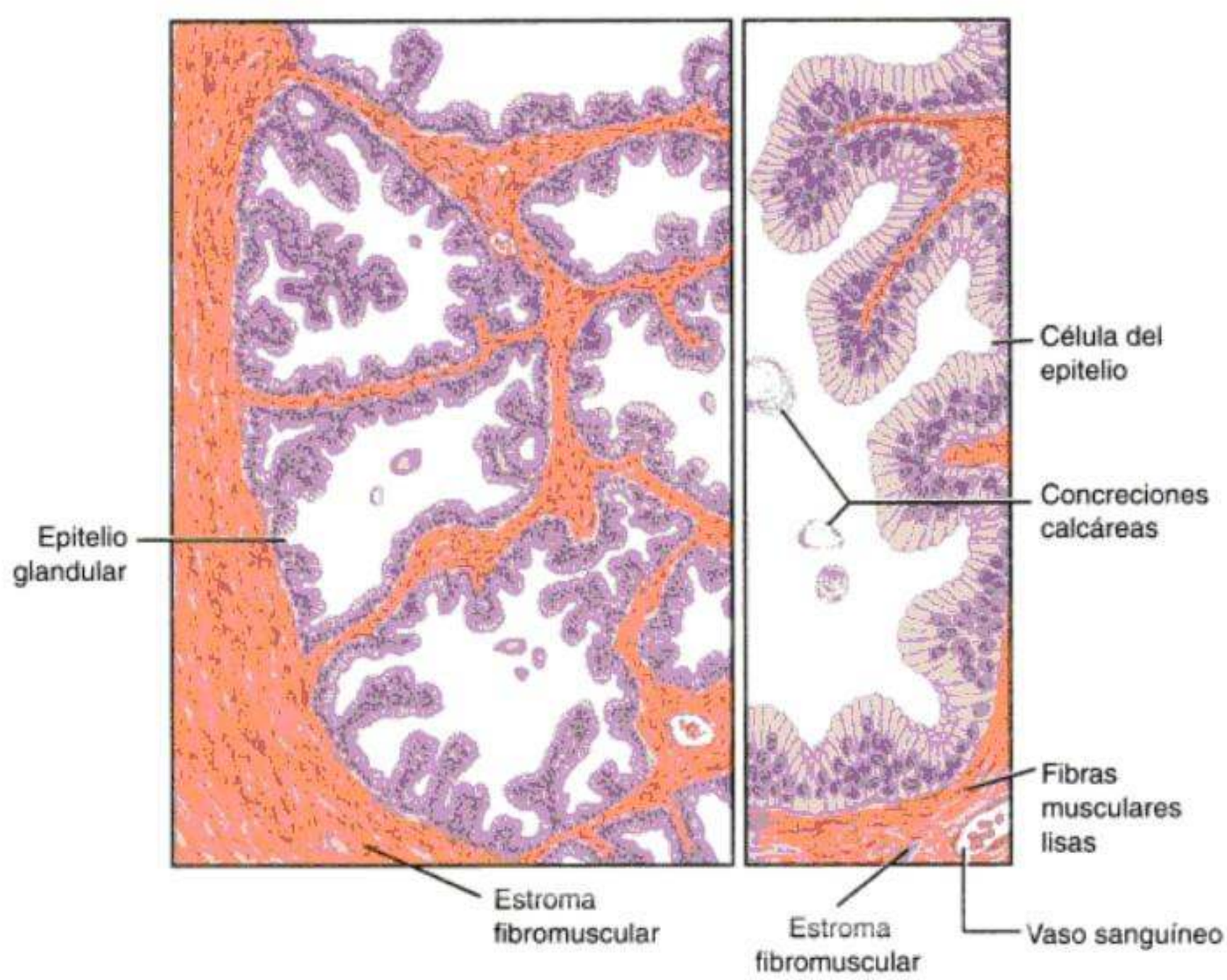

Fig. 13-18. A. Próstata, esquema panorámico. **B.** Detalle con mayor aumento.

el resto del aparato genital, está regulada por mecanismos hormonales (testosterona).

La glándula prostática es de tipo tubuloalveolar compuesta y sus conductos desembocan en la luz uretral, en la elevación de la submucosa llamada **veru montanum**.

Las glándulas se disponen alrededor de la uretra en capas aproximadamente concéntricas. Se pueden distinguir así tres variedades de glándulas, según su ubicación. Ellas son las glándulas **mucosas** en la región periuretral, las **submucosas** y las **principales**, en la periferia. Todas ellas presentan un epitelio mucosecretante que varía de cúbico simple a cilíndrico seudoestratificado según el tenor de testosterona. Este epitelio se pliega y forma diminutas estructuras papilares que se proyectan en la luz de la glándula (véase fig. 13-19). Las células que lo componen presentan características estructurales similares a las células epiteliales de la vesícula seminal, y contienen, además, gran cantidad de fosfatasa ácida, cuya actividad enzimática es demostrable por métodos histoquímicos. Producen también una enzima proteolítica que evita la gelificación del eyaculado. Esta enzima, dosable en el plasma, se conoce como **antígeno prostático específico** (PSA), cuya determinación, al igual que de la fosfatasa ácida, es de valioso valor pronóstico y diagnóstico en el cáncer de próstata. Es común encontrar en las cavidades glandulares concreciones que pueden estar calcificadas (véase fig. 13-18).

La secreción de la glándula prostática contribuye, junto con la de las vesículas seminales y de las glándulas bulbouretrales, a la formación del semen, líquido de aspecto lechoso que contiene diversas enzimas, azúcares, pigmentos y ácido cítrico e interviene en la nutrición y movilidad de los espermatozoides y, además, neutraliza la acidez vaginal. El volumen de semen en cada eyaculación es de unos 3 mL, y contiene espermatozoides en una concentración promedio de 100.000.000/mL vehiculizados en dicho líquido. Una alteración de la estructura y/o función del tracto genital puede acarrear alteraciones en el semen que puede llevar a la esterilidad. Por ello, su estudio (espermatograma) es de gran importancia diagnóstica.

A partir de los 50 años, en una proporción elevada de los hombres se produce una hiperplasia nodular benigna de las glándulas mucosas de la zona periuretral. La hiperplasia no está asociada con el riesgo de desarrollar cáncer de próstata, aunque ocasiona crecientes y ostensibles dificultades en la micción, pues la uretra disminuye su luz por la compresión ejercida por las glándulas hipertróficas. Más importante aún, a partir de la misma edad, puede hacerse clínicamente evidente el cáncer de

Copyrighted material

Fig. 13-19. Próstata. (HE). El epitelio (*g*) reviste los alvéolos glandulares (*g*), con ocasionales concreciones calcáreas (*c*) rodeados por tejido conjuntivo con fibras musculares lisas (*tcm*).

próstata, que es la segunda neoplasia maligna en el mundo occidental, y el cáncer más frecuente en el hombre. Su origen en las glándulas principales de la periferia que, por su ubicación y topografía, lamentablemente no dan signos miccionales precoces. Sin embargo, el tacto rectal, por la vecindad de la periferia de la prostata con este órgano, puede permitir su diagnóstico precoz, al igual que el dosaje periódico de PSA.

Glándulas bulbouretrales o de Cowper

Son dos pequeñas glándulas tubuloalveolares compuestas, situadas muy cerca de la base del cuerpo esponjoso del pene, y cuyos conductos excretores desembocan en la parte final de la segunda porción de la uretra, la uretra membranosa (véase fig. 13-6 A). Los alvéolos de estas glándulas están revestidos por epitelio cilíndrico simple mucosecretante. La estroma que los rodea está formada por tejido conjuntivo y fibras musculares lisas. Su tipo de secreción es lubricante y forma parte del semen.

Pene (estructura histológica y bases del mecanismo de la erección)

Es el órgano copulador formado por tejido eréctil dispuesto en dos estructuras denominadas cuerpos cavernosos (pares) y cuerpo esponjoso (impar) rodeado de tejido conjuntivo denso y piel (véase fig. 13-6 A). Los cuerpos cavernosos son dos estructuras alargadas, con forma de banana, dispuestas en forma paralela en la cara dorsal del pene. Están formados por una red de trabéculas de tejido conjuntivo en la cual hay abundantes capilares, venas y un tipo especial de arterias, denominadas arterias espirales o helicoidales, y algunas fibras musculares lisas. Entre estas trabéculas quedan espacios vasculares o cavernas de forma irregular y tamaño variable revestidos con endotelio, que normalmente

Recuadro 13-3
Bases moleculares de la erección... (y de la prevención del infarto)

Aportes básicos

Como mencionamos en el capítulo 9, las moléculas-señales de tipo gaseoso **óxido nítrico**, NO o lipófila (esteroides, etanol, eicosanoides) no siempre necesitan un receptor específico en la membrana celular porque pueden atravesarla rápidamente, para unirse con moléculas "blanco" citoplasmáticas y ejercer su efecto con rapidez (segundos a minutos).

Así, en respuesta a un estímulo nervioso y a partir del aminoácido arginina, se forma óxido nítrico (NO) en las células endoteliales de los vasos sanguíneos (*véase* diagrama), cuya acción es local ya que posee una vida media de solo 5 a 10 segundos. El NO liberado penetra rápidamente en las células vecinas, por ejemplo en células musculares lisas del vaso sanguíneo, donde se une a la enzima ***guanilil ciclasa*** y estimula la síntesis del mensajero intracelular ***GMP cíclico***, el cual se une con una molécula "blanco" que induce la relajación de la célula muscular. Como consecuencia de este mecanismo, se produce la erección debido a la vasodilatación de las arteriolas espirales del pene, que facilita el llenado de sangre de los cuerpos cavernosos y esponjoso. La droga utilizada para el tratamiento de la impotencia (*sildenafil*) bloquea la degradación del *GMP cíclico*, lo que prolonga la señal de NO.

El NO también se puede formar rápidamente en el organismo por la administración exógena de *nitroglicerina* en los casos de "angina de pecho" o "preinfarto cardíaco" producido por irrigación deficiente de las arterias coronarias. En este caso la nitroglicerina administrada se convierte rápidamente en NO y el mecanismo descripto en el diagrama induce la vasodilatación de las arterias coronarias y el aumento del flujo sanguíneo hacia el corazón.

se contraen escasa cantidad de sangre. Por mecanismos simpaticoneurovegetativos durante la estimulación sexual, estos espacios se llenan con rapidez con sangre proveniente de los capilares y fundamentalmente, de las arterias espirales. Al mismo tiempo, las venas de la pared delgada se colapsan, lo que evita el drenaje sanguíneo y así provocan la erección (recuadro 13-3). Al disminuir las señales promovidas por la excitación sexual, la sangre es drenada por las venas ubicadas en la pared de las trabéculas (detumescencia). Cada cuerpo cavernoso está rodeado por una cápsula de tejido conjuntivo denso denominada albugínea. Ambas albugíneas se fusionan en la línea media y forman el tabique fibroso medio del pene.

El cuerpo esponjoso, que en su interior alberga la **uretra peniana** (véase fig. 13-8 A), está ubicado en un surco formado por la cara ventral de los cuerpos cavernosos. Es de menor calibre y más largo que los cuerpos cavernosos y termina en una dilatación llamada glande. Su estructura histológica es similar a la de los cuerpos cavernosos, aunque los espacios vasculares son más regulares y pequeños. Está rodeado, excepto en el glande, por una albugínea delgada con abundantes fibras elásticas.

Alrededor de los tres cuerpos eréctiles hay una capa de tejido conjuntivo laxo llamada fascia del pene, recubierta por piel delgada, sin pelos (excepto en la base del pene). En la capa profunda de la piel hay fibras musculares lisas (dartos), continuidad del dartos escrotal. En el extremo anterior del pene, la piel forma un repliegue circular llamado **prepucio**, que cubre parcialmente el glande. En la cara interna del prepucio se encuentran abundantes glándulas sebáceas modificadas, cuya secreción se llama esmegma.

Semen

El semen es el producto de la liberación celular del testículo, los espermatozoides, y de las secreciones

Recuadro 13-4
Componentes del semen aún poco conocidos

Correlación médico-biológica

Diferentes órganos del tracto reproductor masculino, como el epidídimo, las glándulas seminales y la próstata, liberan microvesículas que forman parte del plasma seminal. Han recibido diferentes denominaciones, como "epididimosomas", "prostasomas", "seminosomas", etc., y se ha descrito que se pueden fusionar y modificar la composición molecular de la membrana plasmática de espermatozoide durante su trayecto extratest (Cruz-Orive y cols., 2006; Rennberg y cols., 1997; Saez y cols., 2003).

nes de las glándulas anexas del sistema reproductor. El volumen promedio de una eyaculación es de 3-5 mL, con dependencia de la abstinencia sexual previa. De color blanco lechoso y pH 7,3, menos del 10% del volumen del semen corresponde a los espermatozoides y la mayor parte al líquido seminal. La concentración normal de espermatozoides en el semen varía de 30 a 150 millones/mL, por lo que cada eyaculación contiene entre 200 y 400 millones de espermatozoides. Se considera que son necesarios no menos de 20 millones de espermatozoides/mL para que se produzca la fecundación del óvulo; por debajo de esta cifra se habla de hipospermia u oligospermia y puede ser causante de esterilidad o infertilidad masculina. Además de los espermatozoides, el semen normalmente contiene células desprendidas del epitelio de los conductos excretores y de la uretra.

En condiciones adecuadas, los espermatozoides pueden permanecer vivos fuera del organismo durante varios días. También pueden sobrevivir en la trompa de Falopio y en el útero de la mujer varios días después del coito. En caso necesario, los espermatozoides pueden almacenarse en estado de congelación con nitrógeno líquido durante meses o años, ya que mantienen su capacidad fertilizante durante la criopreservación, lo cual hace posible la inseminación artificial y la fecundación *in vitro* con semen congelado o criopreservado.

El análisis morfológico y cuantitativo de los espermatozoides del semen se llama **espermograma**. Además, también puede evaluarse su composición química, que contiene fructosa, aminoácidos, hierro, potasio y hormonas, entre otros productos poco conocidos (recuadro 13-4). La glándula prostática aporta el 15% a 30% del plasma seminal, que contiene ácido cítrico, fosfatasa ácida, calcio, sodio, cinc, potasio, proteasas y fibrolisina. Al semen se agrega el líquido secretado por las glándulas vesiculares y bulbouretrales, que aportan proteínas y glucoconjugados mucíficos con importante función lubricante.

En diversas condiciones patológicas, el semen puede contener concentraciones altas de virus o gérmenes, por ejemplo, el HIV (SIDA) y otros microorganismos.

Vasos, nervios y linfáticos

Todo el aparato genital masculino está profusamente irrigado. La irrigación arterial del testículo y del epidídimo está provista fundamentalmente por la **arteria espermática** (rama de la aorta) y en forma secundaria por la **arteria deferente** (rama de la arteria vesical superior). Esta última envía también ramas al conducto deferente y la vesícula seminal. La próstata, por su parte, recibe sangre de la arteria vesical inferior y de las hemorroidales medias, mientras que el pene está irrigado por las ramas de la **arteria pudenda interna**.

Es frecuente en el aparato genital la presencia de plexos venosos. Así, las venas del testículo y del epidídimo forman el plexo **pampiniforme** que origina la vena espermática y las venas de la próstata forman el **plexo prostático**, cuyas ramas, junto con la **vena dorsal del pene**, desembocan en las ilíacas internas. Los vasos linfáticos acompañan en su recorrido a las arterias y las venas y desembocan en los ganglios aórticos (testículo y epidídimo), ilíacos internos (próstata), ilíacos externos (vesícula seminal y conducto deferente) o inguinales internos (pene).

El aparato genital masculino está inervado por el **sistema nervioso autónomo** (simpático y parasimpático). Los nervios del testículo provienen del plexo espermático interno, los del epidídimo y del conducto deferente, del **plexo hipogástrico**. La porción inferior del conducto deferente, y las vesículas seminales reciben filetes de los nervios uretrales inferiores. El **plexo pelviano** envía ramas que forman el **plexo prostático**, que inerva la próstata y el pene.

Sistema reproductor femenino

Mirta A. Valentich, Alcio R. Fynard y Roberto A. Rovesio

El joven médico interno había efectuado varias colposcopías iniciales: vagina, ectocérvix: mirar en mujeres jóvenes de una zona rural, con la supervisión de su instructor. Ya todos ellos habían procedido a pintar el ectocérvix con un hisopo embebido en lugol (solución alcohólica de yodo) y luego con ácido acético diluido. En este simple ensayo, el lugol pone de manifiesto el glucógeno (cuya presencia en el epitelio del ectocérvix constituye un signo de maduración correcta), mientras que el ácido acético demuestra sus áreas engrosadas. En una de las mujeres, el ácido acético permitió observar una mancha blanquecina en la mucosa que era, a su vez, lugol negativa. Estos hechos son evidencias de una ***leucoplasia****, que correspondía a una zona del epitelio plano estratificado sin diferenciación adecuada, carente de glucógeno y engrosado por la* ***hiperplasia*** *y, eventualmente, posible asiento de un* ***carcinoma in situ*** *del ectocérvix.*

El sistema reproductor femenino está constituido por un conjunto de órganos cuya función principal es la reproducción (fig. 13-20): los ovarios y el sistema de conducción y anidamiento (trompas de Falopio, útero y vagina) y vulva. Todos estos órganos se caracterizan por experimentar cambios profundos en la pubertad que llevan a la madurez sexual, con variaciones cíclicas reguladas por complejos mecanismos hormonales y nerviosos.

Ovarios: relación estructura-función a lo largo del ciclo menstrual

Los ovarios son dos órganos sólidos y retroperitoneales, unidos al ligamento ancho por un pliegue de peritoneo, el mesovario, y al útero por el ligamento redondo (fig. 13-21). Las funciones de los ovarios son: 1) la generación de ovocitos (gametos femeninos o óvulos) aptos para ser fertilizados y 2) la secreción de hormonas esteroideas, estrógenos y progesterona, necesarias para preparar el tracto reproductor femenino para la fertilización y el mantenimiento del embarazo.

El corte histológico de un ovario muestra claramente dos zonas: la **corteza ovárica**, periférica y de aspecto punteado por la presencia de folículos ováricos en diferentes estadios, y la **médula ovárica**, central, con abundantes vasos sanguíneos (véase fig. 13-21).

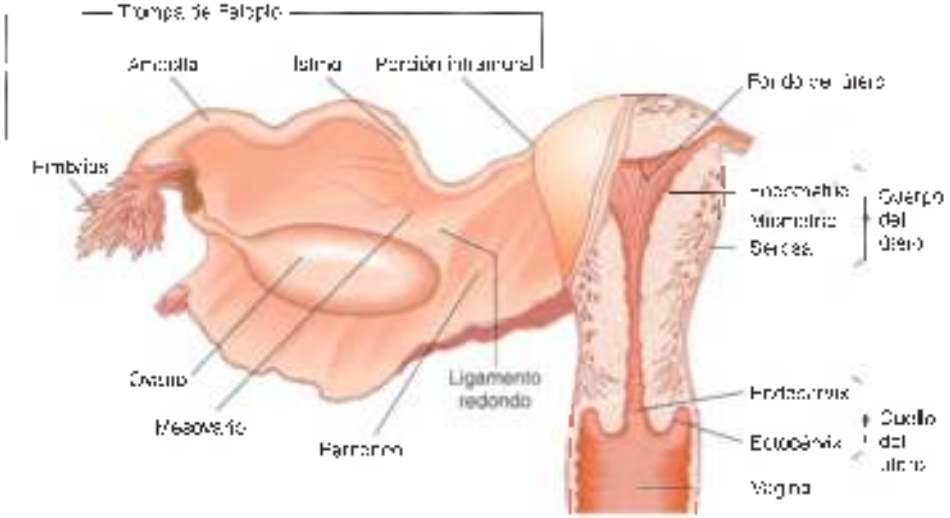

Fig. 13-20. Sistema reproductor femenino.

Fig. 13-21. Esquema de ovario.

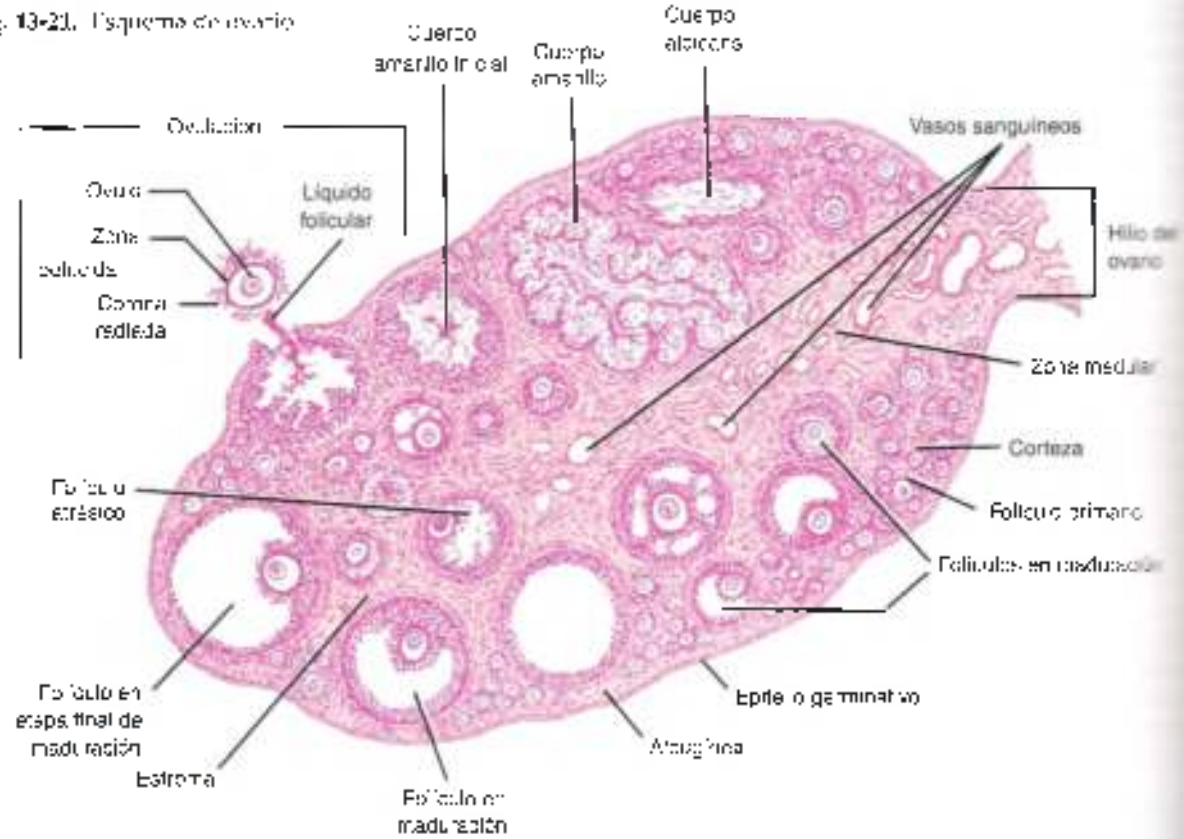

Corteza ovárica

Todo el ovario está recubierto por un epitelio o mesotelio ovárico, que es el mesotelio peritoneo modificado, y responsable de más del 85% de cáncer de ovario humano. Este epitelio transporta moléculas desde la cavidad abdominal y hacia ella y participa en la rotura y reparación cíclica que se produce en la superficie ovárica durante la ovulación. Sus células contienen lisosomas y enzimas proteolíticas que contribuyen a la rotura folicular y mueren por apoptosis en el sitio donde se libera el ovocito. Posteriormente, este epitelio tiene la capacidad de reparar la lesión provocada durante la ovulación.

El epitelio descansa sobre una MB, a la que subyace una capa de tejido conectivo (TC) denso, con fibras paralelas a la superficie, la **túnica albuginea ovárica**, responsable del color blanquecino del ovario. Hacia la profundidad se encuentra la **estroma cortical ovárica**, de TC con gran cantidad de células de tipo fibroblástico y una densa red de fibras colágenas y reticulares dispuestas desordenadamente en distintas direcciones. Las células son muy sensibles a las hormonas hipofisarias y ováricas y son capaces de diferenciarse en otros tipos celulares, como células de la teca ovárica, como veremos más adelante. Inclusos en esta estroma se hallan folículos de diferente tamaño y estructura, así como otras estructuras (cuerpos lúteo y cuerpo albicans) (vease fig. 13-21; fig. 13-22). Los folículos ováricos son las unidades funcionales del ovario, formados por un ovocito rodeado de una o más capas de células somáticas, las **células granulosas** y las **células tecales**.

El ovario fetal tiene varios millones de células germinales (ovogonias), aunque al momento del nacimiento se estima que unos 300.000 ovocitos primarios han avanzado hasta la primera división meiótica, la mayoría de los cuales entran en regresión durante la vida postnatal. El resto se mantiene en estado quiescente en el estadio de profase meiótica (muchos de ellos durante 40-50 años) y una parte de ellos comienzan a madurar en forma periódica desde la pubertad, hasta un total de unos 300 en toda la vida fértil de una mujer (hasta la etapa de menopausia). El resto entrará en involución para formar los folículos atrésicos. Así, de los millones de ovogonias iniciales, la mayoría nunca seguirá el proceso de maduración folicular ni culminará en la ovulación (apartado 13.5).

La formación folicular es un proceso complejo que resulta de la interacción entre señales moleculares autocrinas, paracrinas o endocrinas procedentes de los componentes celulares del folículo (ovocito, células granulosa, células tecales), con participación de componentes de la matriz extracelular (colágeno tipo IV, laminina, heparán, perlecán, nidógeno, versicán).

Recuadro 13-5
Número de células germinales en el ovario humano durante toda la vida

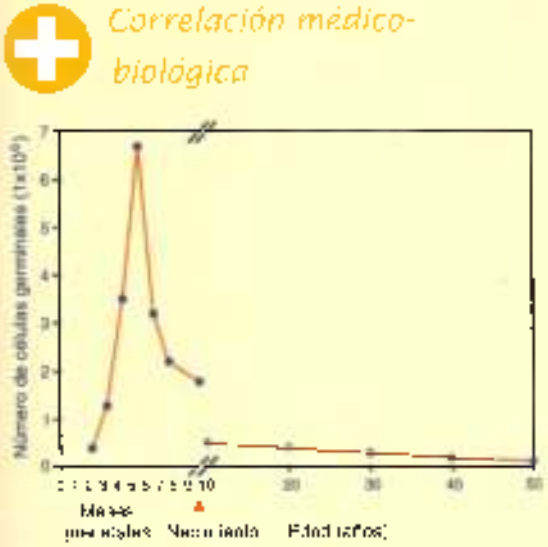

(Adaptado de Baker, 1963)

Desde su etapa inicial hasta el momento de la ovulación, los folículos se observan con grados progresivos de maduración, hasta formar, finalmente, después la ovulación, los cuerpos lúteo y albicans (figs. 13-23 a 13-27; véanse también figs. 13-21 y 13-22).

Folículo primordial

Son los folículos más abundantes; se encuentran en la porción más externa de la corteza del ovario. Están formados por un ovocito primario –cuya meiosis se detuvo durante la etapa embrionaria en la fase diplotene de la profase I–, rodeados por una capa de células granulosas aplanadas. El ovocito posee un núcleo grande, cromatina laxa y un nucléolo prominente, rodeado por un citoplasma eosinófilo, con aparato de Golgi y RER muy desarrollado y abundantes mitocondrias (véanse figs. 13-21 a 13-24).

Folículo en crecimiento

Al producirse la activación de los folículos primordiales, éstos crecen hasta alcanzar el estado maduro (véanse figs. 13-21 a 13-23). La progresión de los diferentes estadios de maduración folicular refleja una comunicación molecular bidireccional entre el ovocito, las células granulosas y las células tecales. Muchas moléculas de señalización implicadas en este diálogo pertenecen a la superfamilia del **factor transformador de crecimiento beta** (TGF-β; *transforming growth factor-β*), **factores de morfogénesis ósea** (BMP; *bone morphogenetic proteins*), con la participación de las hormonas **inhibina**, **activina**, etc. (véase fig. 13-25). Los últimos estadios del desarrollo folicular que determina el proceso de selección folicular también dependen de señales endocrinas provenientes del eje hipotálamo-hipofisario, cuya secreción es controlada por las hormonas que producen los ovarios mediante un mecanismo llamado de **retroalimentación negati-**

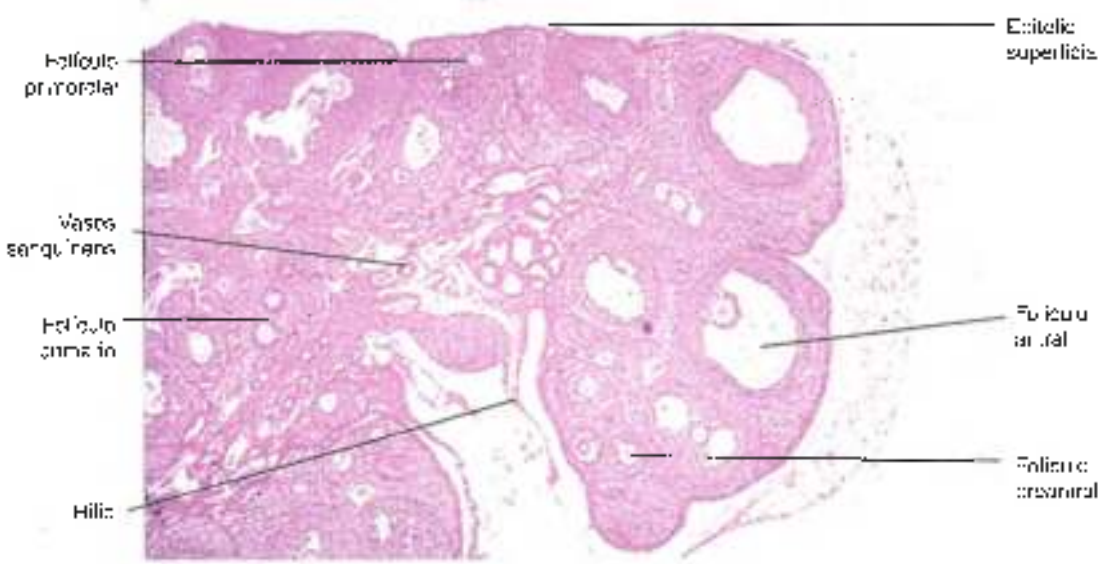

Fig. 13-22. Corte de ovario. Se observan el mesovario de revestimiento (mesotelio peritoneal), el hilio ovárico, la zona medular con vasos sanguíneos y la corteza con folículos primordiales y en diferente grado de maduración.

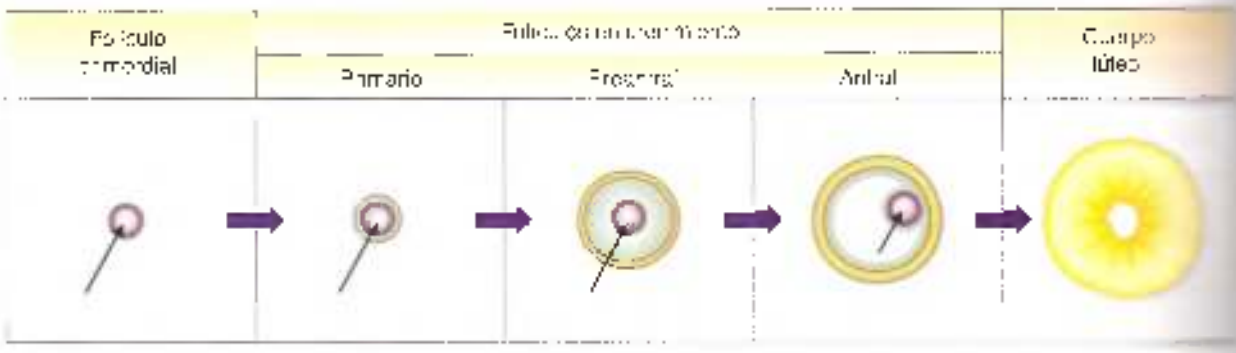

Fig. 13-23. Desarrollo de folículos ováricos. Se señala el ovocito (*flechas negras*) rodeado progresivamente por la zona pelúcida, células de la granulosa y células tecales.

va. Las hormonas gonadotróficas hipofisarias actúan sobre los dos tipos de células somáticas, granulosas y tecales, e interactúan con moléculas sintetizadas localmente que operan en forma autocrina/paracrina coordinando y controlando la función celular (véase fig. 13-25). Además, las hormonas ováricas regulan y mantienen la estructura y la función de los órganos reproductores secundarios.

La transición del folículo primordial al folículo primario se visualiza cuando las células granulosas planas del folículo primordial se transforman en células cúbicas. Este proceso (no dependiente de hormonas hipofisarias), depende de una interregulación entre moléculas de ovocitos y de células granulosas, mediante mecanismos autocrino y paracrino (recuadro 13-6). Al final de esta etapa, el ovocito inicia la síntesis de glucoproteínas que formarán la **zona pelúcida** (PAS+) que lo rodea. Amoos variedades celulares desarrollan numerosas extensiones citoplasmáticas que atraviesan la zona pelúcida para mantener una comunicación intercelular a través de uniones en hendidura.

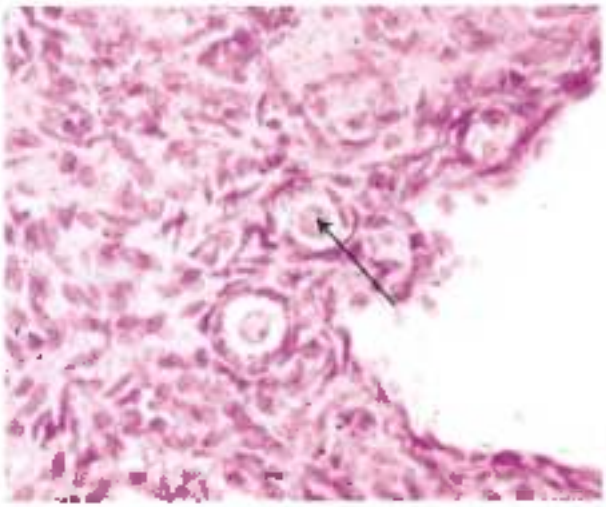

Fig. 13-24. Ovario. Se observan folículos primordiales en la corteza ovárica (flecha). HE 400×.

En el ulterior desarrollo folicular (mencionado en algunos textos como **folículo preantral**), las células granulosas proliferan hasta completar dos a tres capas que rodean el ovocito, con lo que se inicia la formación de la membrana basal y la diferenciación de la estroma en **células tecales**. Las células granulosas expresan el receptor para la FSH y, en presencia de esta gonadotrofina, incrementa su actividad estrogénica, que será fundamental para continuar con el desarrollo del folículo. También segregan hormona antimüelleriana, que inhibe el crecimiento de los folículos primordiales y promueve la diferenciación de los folículos en crecimiento (véanse figs. 13-21, 13-22 y 13-26). Por este motivo, su evaluación bioquímica se ha propuesto de gran utilidad clínica (recuadro 13-7).

La etapa final de lo folículo en crecimiento (o folículo **antral**) se inicia cuando las células granulosas alejadas del ovocito segregan **líquido folicular** y forman cavidades que coalescen y originan el **antro** folicular. Las células que rodean al ovocito se reconocen como **células del cúmulo** (*cumulus oophorus*). Mientras tanto, las células tecales se diferencian en tornos gradual en **teca interna** y **teca externa** (véanse figs. 13-21 y 13-27). La teca interna posee un rico plexo capilar, está formada por grandes células pálidas que poseen un RER muy desarrollado; cuando las células tecales adquieren los receptores para la LH hipofisaria, en ese organelo se realiza la síntesis de andrógenos, los cuales son segregados y captados por las células granulosas que los transforman en estrógenos por acción de la enzima aromatasa. La teca externa está compuesta por tejido conjuntivo denso y es atravesada por vasos sanguíneos que irrigan la teca interna.

Folículo maduro (o de De Graff)

El folículo dominante, "seleccionado" para continuar con su maduración, que alcanza su tamaño máximo, ocupa todo el espesor de la corteza ovárica, hace protrusión en la superficie, se denomina folículo de De Graff (véanse figs. 13-21, 13-22 y 13-27).

Recuadro 13-6
Transición de folículo primordial a folículo primario y diferenciación de células tecales

Aportes básicos

Los datos experimentales demuestran que las señales celulares involucradas en la transición de folículo primordial a folículo primario son moléculas tales como el **factor de crecimiento fibroblástico** (FGFb) y el **ligando K**, secretadas por el ovocito y las células granulosas, respectivamente. Actúan por estimulación del ovocito y de las células granulosas para la diferenciación en células de la estroma y la formación de la teca. Las células tecales secretan **proteínas morfogenéticas del hueso** (BMP-4 y 7) que promueven la activación folicular. A su vez, los ovocitos activados segregan **BMP 15** y/o el factor de crecimiento y diferenciación **GDF-9** que estimula la proliferación celular, la formación de la teca y la expresión de la proteína KL. Por otra parte, las células granulosas de los folículos que comienzan su crecimiento secretan la **hormona antimülleriana** (AMH) que inhibe los folículos primordiales e impide su transición a folículos primarios (Hipólito, 2001; Knight y Glister, 2006).

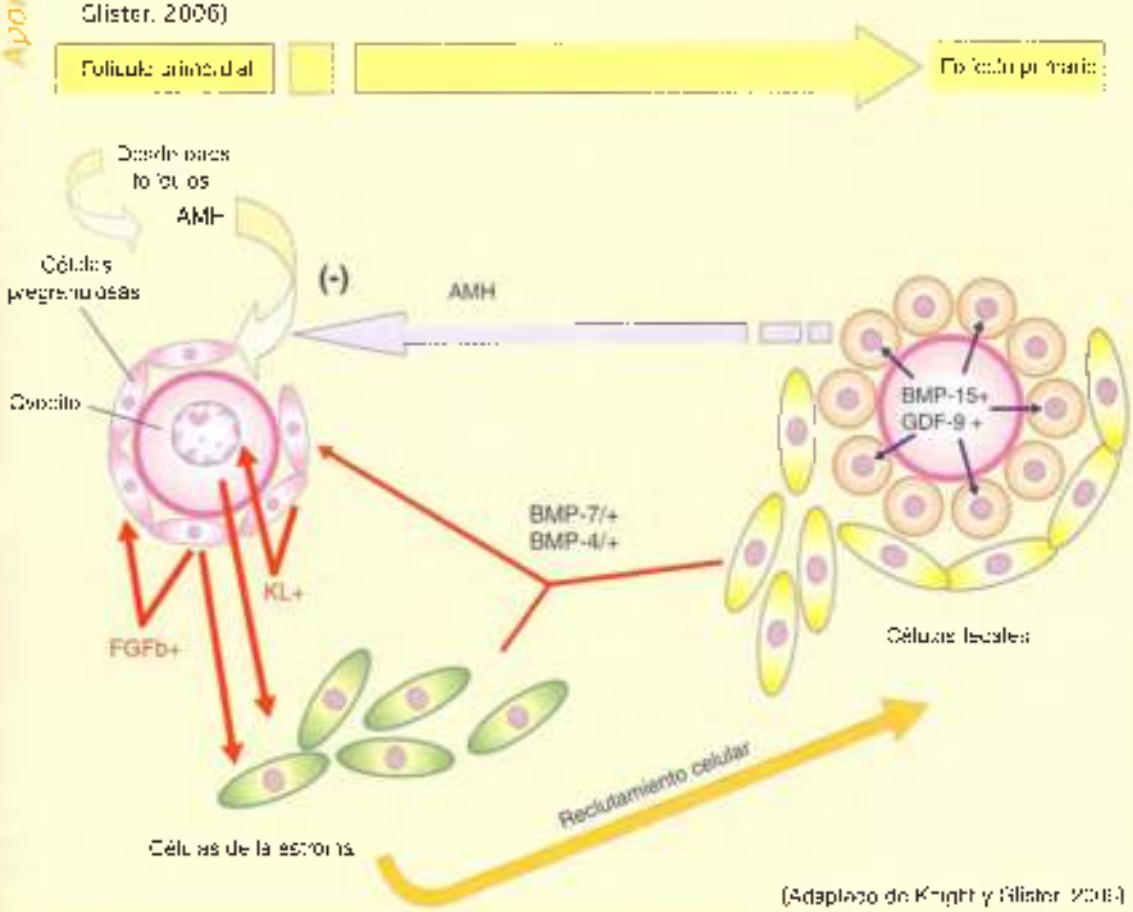

(Adaptado de Knight y Glister, 2006)

aumento de tamaño del folículo se debe fundamentalmente a la abundante secreción de líquido folicular y entre las células del cumulus oophorus se desarrollan pequeñas lagunas que confluyen y finalmente liberan al ovocito de células granulosas. De este modo, el ovocito libre en el antro, permanece rodeado por la zona pelúcida y por una o más capas de células granulosas cilíndricas, que forman la corona radiada. El folículo maduro se rompe, bajo control hormonal, en una zona adelgazada de la corteza (estigma), y libera el ovocito y el líquido folicular hacia la cavidad peritoneal. Este es el proceso de la ovulación y la zona de rotura es ocluida por un coágulo de fibrina.

Folículo atrésico

Recordemos que en la especie humana, muchos folículos inician su crecimiento pero sólo uno alcan-

Recuadro 13-7 Hormona antimülleriana, marcadora de reserva folicular

Correlación médico-biológica

La **hormona antimülleriana** (AMH) es una glucoproteína de la superfamilia del **factor transformador de crecimiento beta** (***transforming growth factor-beta***). Su acción depende de la existencia de los receptores **AMHRI** y **AMHRII** de tipo serina y treonina cinasa en la superficie celular. Es la hormona, como vimos, que induce la regresión de los conductos de Müller durante la diferenciación sexual masculina en el período embrionario. En el ovario, es producida principalmente por células de la granulosa de los folículos en crecimiento y hay evidencias experimentales de que esta hormona tiene un efecto inhibidor sobre los folículos primordiales. Es probable que el efecto inhibidor tenga lugar en células pregranulosas más que sobre el ovocito, aunque esto no está confirmado (Durlinger y cols., 2002). Estos datos han llevado a un intenso estudio de los niveles séricos de esta hormona (Tsepelidis y cols., 2007). Por esta razón, se propone que sea utilizado en la práctica clínica como un marcador de la función ovárica, ya que aportaría información de la reserva de folículos en crecimiento (preantrales y pequeños folículos antrales) (Robeva y cols., 2006).

za su maduración completa y libera un ovocito. Los restantes sufren un proceso degenerativo denominado **atresia folicular**, que puede iniciarse en cualquier etapa de su desarrollo (véase figs- 13-21; fig. 13-28). Se reconocen los folículos atrésicos porque presentan fenómenos degenerativos del ovocito y de las células granulosas; se observan cariólisis (destrucción del núcleo) y fragmentación citoplasmática, relacionadas con mecanismos de apoptosis.

Cuerpo lúteo o cuerpo amarillo

Luego de la ovulación y el cierre del folículo por el coágulo de fibrina, las capas granulosas y la teca interna colapsan y sufren cambios que llevan a la formación de esta nueva estructura glandular (véase fig- 13-9). Entre las células de la granulosa hay moléculas semejantes a las de la lámina basal, que forman agregados moleculares de **matriz extracelular interepitelial**. Estas moléculas serían necesarias para iniciar la despolarización de las células granulosas y tecales, la cuales se hipertrofian, se cargan de gotas lipídicas y de un pigmento carotenoide amarillo llamado **luteína** y se transforman en **células luteínicas** (del latín, ***luteo***: amarillo). Como en el desarrollo de los folículos, la ovulación o la regresión de folicular, la remodelación tisular durante la formación del cuerpo lúteo también está funcionalmente asociada con la composición de la matriz extracelular. Las células luteínicas se clasifican según su origen en granulosoluteínicas y tecoluteínicas, que difieren por su tamaño, su tinción y su posición dentro del cuerpo lúteo.

La función del cuerpo lúteo es la síntesis y la secreción de hormonas esteroideas, principalmente **progesterona** y, en menor cantidad, **estrógenos**, aunque también pueden sintetizar progestinas 20-α-hidroxiladas o 5-α-reducidas y andrógenos. Con el avance del ciclo reproductivo, los vasos sanguíneos de la teca interna proliferan y penetran en la parte central del cuerpo lúteo. La riqueza de vasos sanguíneos le confiere un aspecto similar al de otras glándulas de secreción interna. Junto con los vasos, penetran fibroblastos, macrófagos y otras células del tejido conjuntivo. El desarrollo y el tamaño del cuerpo lúteo dependen de que se produzca o no un embarazo. Sin embargo, en cualquier caso, el destino final es la transformación del cuerpo lúteo en una cicatriz llamada **cuerpo albicans** (cuerpo blanco). La regresión del cuerpo lúteo está asociada con un incremento significativo en la actividad de metaloproteinasas, enzimas que degradan componentes de la matriz extracelular.

Cuerpo albicans

Las células luteínicas degeneran y son destruidas, finalmente, por los macrófagos que penetraron junto con los capilares. Luego se sintetiza TC que, al retraerse, forma una cicatriz blanca que puede persistir mucho tiempo en la profundidad de la corteza ovárica (fig. 13-29).

Médula ovárica

Está constituida por tejido conjuntivo laxo que se continúa con el mesovario, en el que se encuentran vasos sanguíneos de luz amplia (de allí el nombre de zona vasculosa), linfáticos y nervios (véase fig. 13-21).

Regulación hormonal: el ciclo ovárico

Los cambios morfológicos que se producen durante la maduración folicular –ovulación, formación del cuerpo lúteo y bioquímicos (síntesis de hormonas)– ocurren en el ovario de una mujer adulta normal con un ritmo cuya frecuencia es de unos 28 días (± 5 días) (véase cap. 10, "Sistema endocrino").

Copyrighted material

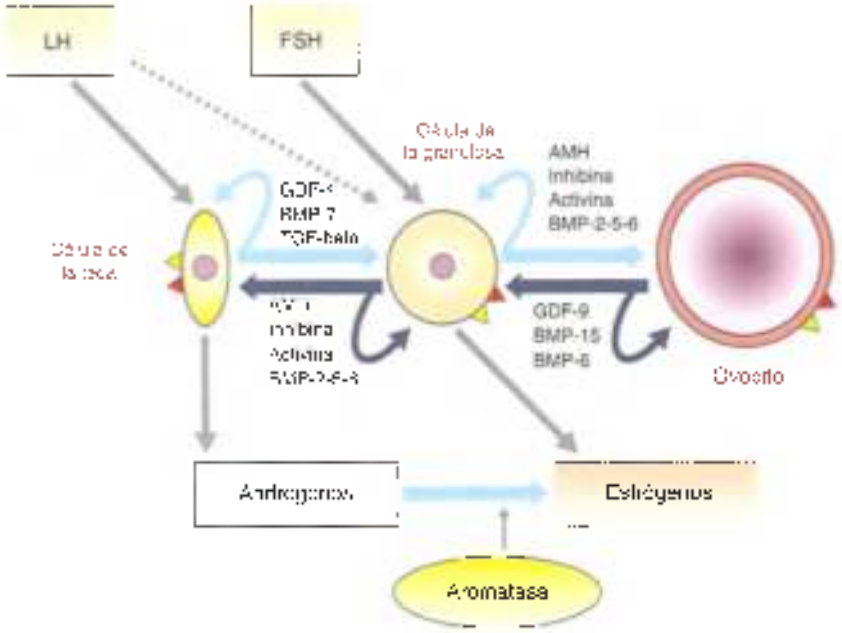

Fig. 13-25. Comunicación bidireccional entre las células de la teca y las células de la granulosa, y entre las células de la granulosa y el ovocito. El efecto final de las señales autocrinas (*flechas curvas*) y paracrinas (*flechas rectas*) dependerá de la justa y apropiada expresión de los receptores sobre la superficie celular. ▲ Receptores y sus combinaciones.

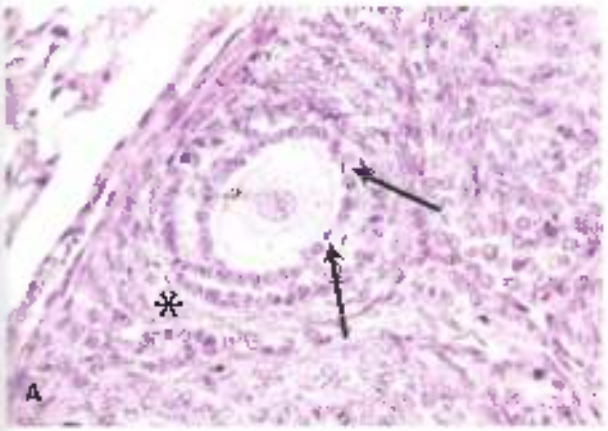

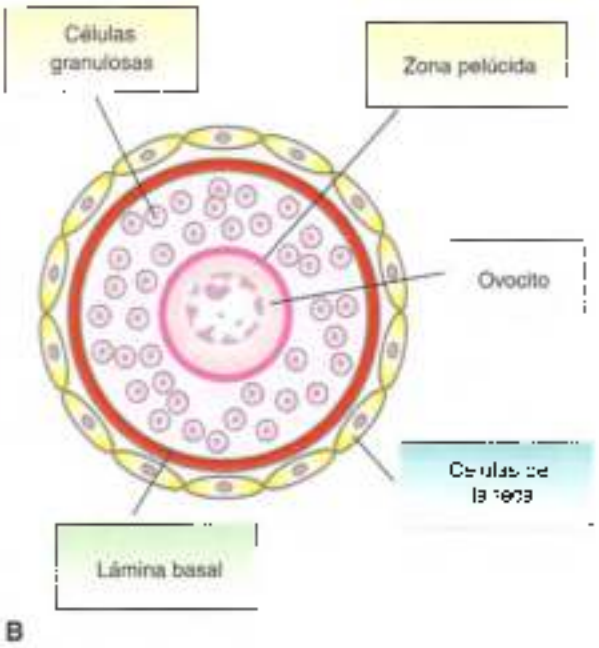

Fig. 13-26. Ovario. **A.** Corteza ovárica con un folículo primordial: el ovocito rodeado de células de la granulosa y, más externamente, las células de la teca (*). Nótense las figuras mitóticas en las células granulosas (*flechas*). HE 400×. **B.** Diagrama de un folículo preantral con sus componentes.

La **hormona foliculoestimulante** (FSH) actúa sobre el folículo durante la primera mitad del ciclo reproductivo. Su principal acción es estimular las mitosis en las células granulosas y la secreción, por parte de la hormona, del líquido folicular, así como de estimular la secreción de los estrógenos por parte de la capa folicular.

Los estrógenos aumentan en forma progresiva su concentración en el plasma, lo cual produce un doble efecto sobre la secreción de **gonadotrofinas**:

1. Por una parte, inhibe los centros hipotalámicos que secretan factores liberadores de FSH (retroalimentación negativa) y en consecuencia, una disminución de la secreción de esta hormona por parte de la hipófisis. La disminución de la FSH en la sangre impide el desarrollo de los otros folículos que habían comenzado a crecer, lo que lleva a la atresia masiva de éstos.
2. Por otra parte, el aumento paulatino de estrógenos estimula al hipotálamo para la producción

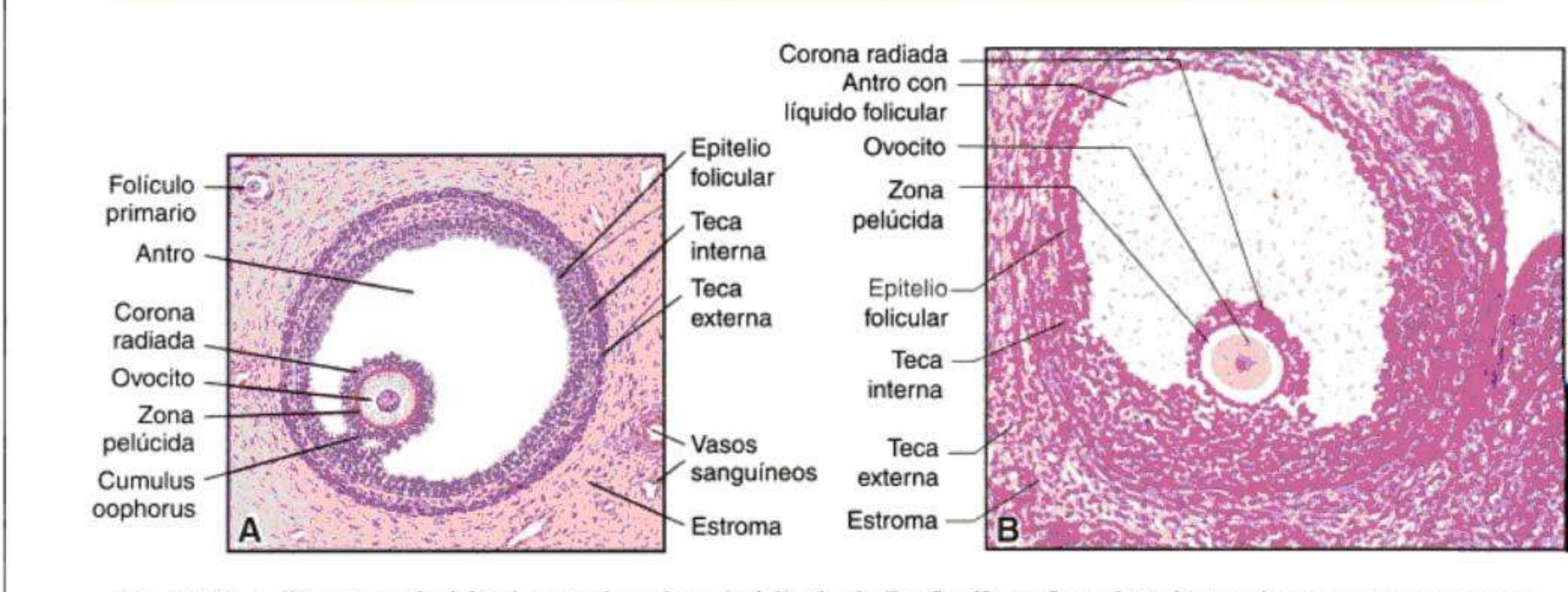

Fig. 13-27. A. Diagrama de folículo antral maduro (o folículo de De Graff). **B.** Corte histológico de un ovario que contiene un folículo maduro. Nótese el antro folicular lleno de líquido limitado por células de la granulosa que rodean al ovocito. Se diferencian claramente las tecas interna y externa. HE 400×.

de **factores liberadores de hormona luteinizante** (LH). Esta hormona es sintetizada por las células del lóbulo anterior de la hipófisis y actúa sobre los receptores de las células de la teca interna que producen andrógenos que, como estudiamos, son transformados en estrógenos por las células granulosas. Los niveles de LH se mantienen bajos hasta el día 12 del ciclo. En este momento se produce una descarga masiva de LH que provoca, al día 14, la ovulación y posteriormente la formación del cuerpo lúteo a partir del folículo de De Graaf. Asimismo, la LH produce cambios en todos los componentes del folículo. Hay un aumento de la cantidad de líquido folicular y, por lo tanto, de la presión intrafolicular, que se acompaña de un adelgazamiento del epitelio granuloso en la zona del estigma, que culmina con su desintegración. Por su parte, los capilares de la teca aumentan su permeabilidad y permiten la salida de líquido, lo que produce edema en la zona y así se favorece la dehisencia de la capa granulosa. La LH actúa sobre el epitelio de revestimiento ovárico que libera enzimas proteolíticas en el área adelgazada de la albugínea, el estigma, y se produce una intensa depolimerización de las fibras colágenas, lo que permite la liberación del ovocito (**ovulación**), aproximadamente el día 14 del ciclo. Las variaciones cíclicas hormonales tienen valor clínico para la evaluación del estado de salud y de muchas patologías (recuadro 13-8).

El ovocito, que se había detenido en la profase de la primera división meiótica o reduccional desde el período fetal, completa su primera división y de inmediato comienza la segunda, antes de ser liberado del folículo. Como ya se mencionó, es importante recordar que una mujer premenopáusica alberga

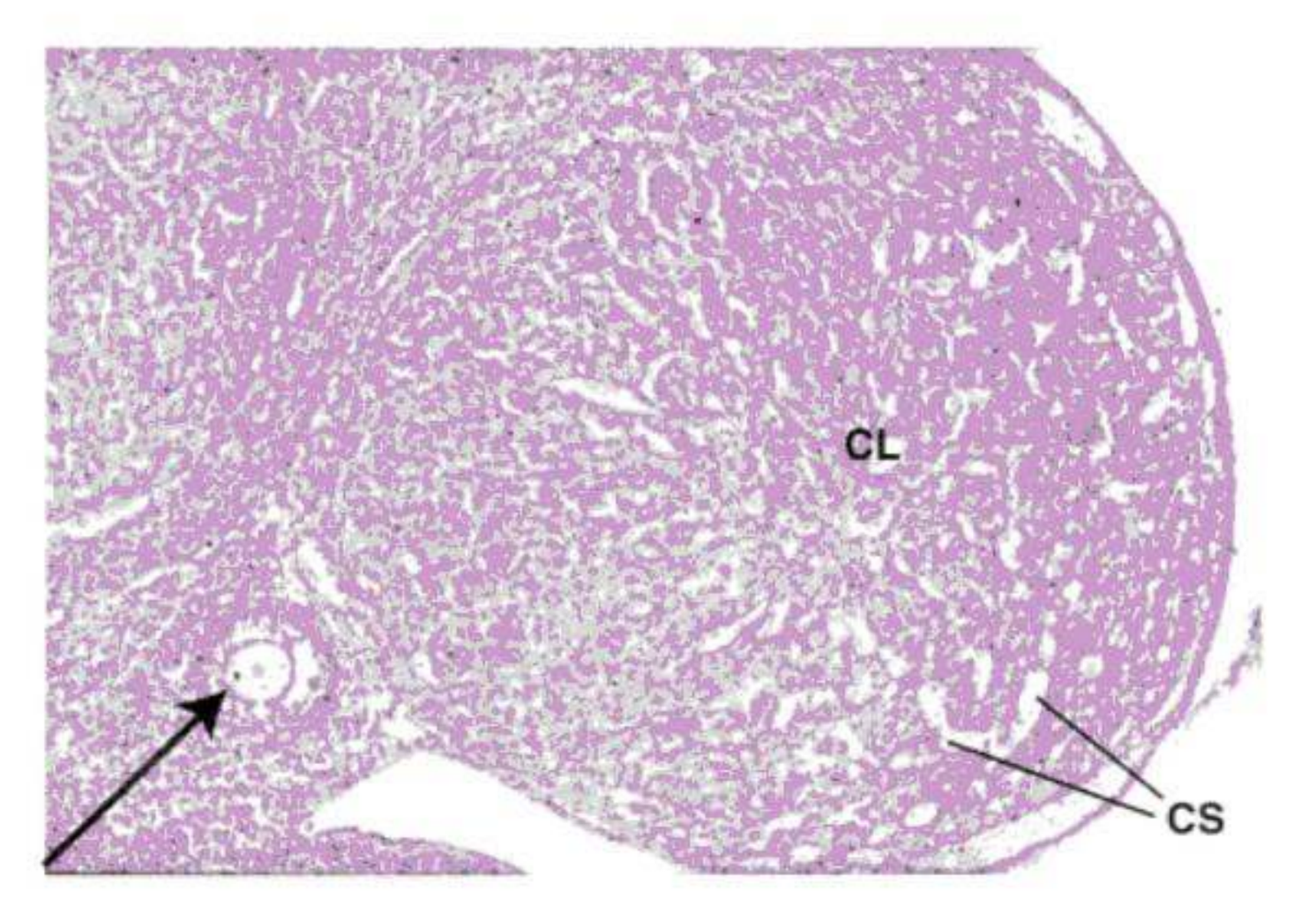

Fig. 13-28. Ovario. HE 400×. Se observan un cuerpo lúteo (*CL*) con numerosos capilares sanguíneos (*CS*) y un folículo en proceso de atresia (*flecha*).

Copyrighted material

en sus ovarios ovocitos en meiosis suspendida por casi cinco décadas. Este "envejecimiento ovárico" se ha asociado con el aumento progresivo en la frecuencia de hijos con anomalías de origen genético en mujeres mayores de 40 años (véase cap. 15).

Las divisiones nucleares de la ovogénesis meiótica van acompañadas de un reparto desigual de citoplasma. De esta forma, una de las células hijas (ovocito) conserva casi todo el citoplasma original, mientras que la otra (primer cuerpo polar) mantiene escaso material citoplasmático. Después de la ovulación, si es fecundado, se completará la segunda división meiótica y se producirá la eliminación del segundo cuerpo polar, con la misma desigual distribución citoplasmática.

Una vez producida la ovulación, la LH actúa sobre los restos del folículo y se inicia el desarrollo del cuerpo lúteo. La hipófisis comienza a segregar otra gonadotrofina, la prolactina, que junto con la LH completa la formación del cuerpo lúteo, en el que induce la secreción de progesterona y, en menor medida, de estrógenos. El aumento periódico de progesterona en sangre inhibe la secreción de factores hipotalámicos liberadores de LH y, como consecuencia, disminuye la concentración de esta hormona en sangre. En caso de que no se produzca un embarazo, el cuerpo lúteo permanece funcional durante unos 10 a 12 días y luego involuciona. La causa de involución del cuerpo lúteo se conoce poco; se ha sugerido que se debería a la disminución de LH. En caso de embarazo, el cuerpo lúteo sigue segregando hormonas durante cuatro o cinco meses antes de involucionar, por el estímulo de la gonadotrofina coriónica (véase cap. 10). La caída de estrógenos y progesterona, al final del ciclo, produce la desinhibición de los centros hipotalámicos que segregan factores liberadores de FSH, con lo que se inicia un nuevo ciclo.

La regulación hormonal del sistema de reproducción es uno de los factores de fertilidad que pueden estar alterados en algunas de sus fases y dificultar alguna etapa de la fecundación natural (recuadro 13-9). Por ello, en casos en los que otros tipos de tratamiento no pueden solucionar un problema de esterilidad, es posible recurrir a alguno de los diferentes métodos de fertilización asistida a fin de inducir la fecundación mediante técnicas médico instrumentales (**fecundación *in vitro***) (recuadro 13-10).

Recuadro 13-8
Hormonas marcadoras de las etapas preovulatoria y posovulatoria

Correlación médico biológica

Además de **estrógenos** y **progesterona** folliculares, se ha demostrado la secreción de **inhibina A** y **B**, hormonas de naturaleza glucoproteica que son segregadas por células de la granulosa y células del complejo cumulus-ovocito de los folículos ováricos. La inhibina A hace un pico previo a la fase preovulatoria, la cual sugiere que es segregada por el folículo dominante y también por el cuerpo lúteo, mientras que la inhibina B se incrementa durante la fase folicular temprana (días 4 o 5 del ciclo ovárico), por lo cual se ha sugerido que es segregada por folículos en crecimiento preantrales. En consecuencia, estas hormonas se consideran marcadoras de las etapas preovulatoria y posovulatoria (Lan y cols., 1999; Baird, 2000).

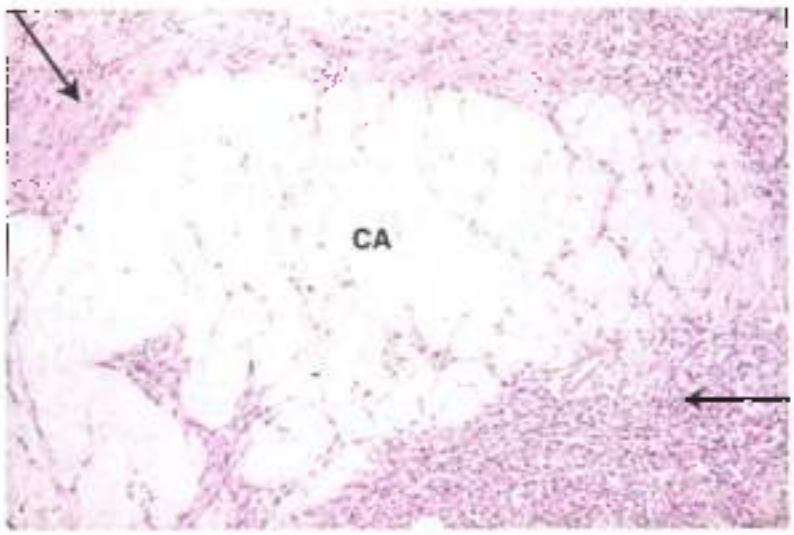

Fig. 13-29. Ovario. Nótese el tejido conjuntivo denso, rico en fibras colágenas de la cicatriz posovulatoria conocida como cuerpo albicans (CA) inmerso en la estroma ovárica (flechas). H-E 100×.

Recuadro 13-9
Infertilidad

Correlación médico-biológica

La infertilidad es un serio problema que afecta al ser humano en forma creciente. El **síndrome del ovario poliquístico** afecta al 6-7% de las mujeres en edad reproductiva y es el trastorno hormonal más común en este grupo humano. Se caracteriza por anovulación permanente y elevada producción de andrógenos. Las mujeres afectadas pueden presentar alteraciones como menstruaciones irregulares, infertilidad, manifestaciones cutáneas como hirsutismo, acné y un patrón de alopecia semejante al del varón. A este síndrome se le han asociado en la última década varias complicaciones metabólicas, como diabetes mellitus tipo 2, síndrome metabólico, apnea del sueño y posiblemente enfermedad cardiovascular e hígado graso no alcohólico (Setji y Brown, 2007).

Por otro lado, la **endometriosis**, afección común y de curso progresivo, que puede afectar seriamente la calidad de vida y la fertilidad de la mujer, es una entidad con una prevalencia de alrededor del 10%. Es un trastorno en el que hay ectopia de endometrio, pues esta mucosa se desarrolla fuera del útero: sobre los ovarios, el peritoneo, el ligamento uterosacro y también se ha encontrado en el recto, la vejiga y aun en los pulmones (Jackson y Telner, 2006).

Además de diferentes factores que llevan a infertilidad, una circunstancia causal es la falla genética que provoca infertilidad tanto en el hombre como en la mujer debido a la **pérdida del gen DAZL1** (***deleted in azoospermic-like***) que normalmente se expresa en células germinales embrionarias y en ovocitos maduros (Dorfman y cols., 1999; Vogt, 2004).

Sistemas de conducción y anidamiento (trompas de Falopio, útero y vagina)

Trompas de Falopio

Las **trompas de Falopio**, denominadas también **trompas uterinas** u **oviductos**, son órganos tubulares de 10 a 12 cm de longitud, situados en la cavidad pelviana, abiertos en ambos extremos. El extremo distal (externo) es libre y se halla en la vecindad del ovario, mientras que el proximal (interno) se continúa con la pared uterina y se abre en su luz. Las trompas están cubiertas por el ligamento ancho, repliegue peritoneal o mesosálpinx, y en ellas se distinguen cuatro segmentos desde el extremo ovárico al uterino: 1) infundíbulo y fimbrias, 2) ampolla, 3) istmo y 4) intersticial o intramural. La estructura histológica de la pared tubárica al MO se compone de mucosa, muscular y serosa (fig. 13-30).

Capa mucosa

La mucosa presenta pliegues longitudinales de apariencia variable según la porción considerada (figs. 13-30 a 13-32), desde muy ramificados y laberínticos en el segmento externo de la ampolla y fimbrias, más simples y poco ramificados en el istmo, hasta poco desarrollados en la región intramural. Como toda mucosa, estos pliegues están constituidos por un epitelio y un corion o lámina propia separados por una membrana basal PAS+.

Recuadro 13-10
Fecundación *in vitro* y generación de gemelos

Correlación médico-biológica

En la técnica clásica de **fecundación *in vitro***, la fertilización se induce poniendo en contacto óvulo y espermatozoides fuera del cuerpo materno y posteriormente los embriones de 2-3 días se transfieren a la cavidad uterina.

Una técnica más reciente de fecundación *in vitro*, llamada **ICSI** (***intracytoplasmic sperm injection***), también se utiliza mucho. Consiste en la "captura" de un espermatozoide en una muestra diluida de semen o por biopsia testiculoepididimaria, su microinyección en un ovocito apto (que ya ha comenzado la segunda división meiótica) y luego se transfiere a la cavidad uterina. Ambos procedimientos instrumentales pueden producir pequeños daños en la zona pelúcida, por lo que se especula que esto podría aumentar la probabilidad de gestación de gemelos idénticos.

Copyrighted material

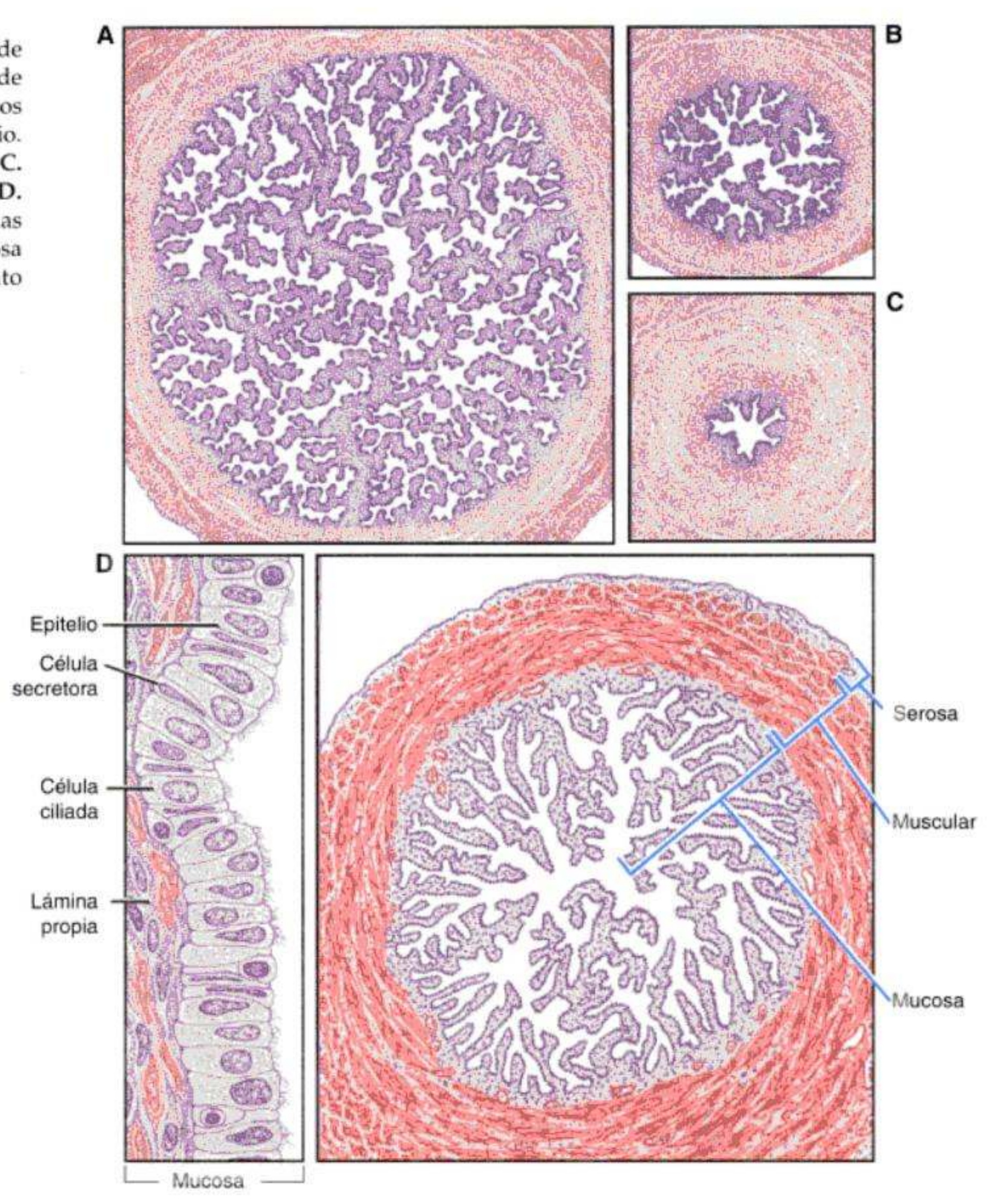

Fig. 13-30. Diagrama de cortes transversales de los diferentes segmentos de la trompa de Falopio. **A.** Ampolla. **B.** Istmo. **C.** Región intramural. **D.** Detalle de las fimbrias (derecha) y de la mucosa con mayor aumento (izquierda).

Epitelio: es cilíndrico simple heterogéneo, con dos tipos de células: ciliadas y secretoras, distribuidas irregularmente. Debido a que los estrógenos estimulan las divisiones celulares, durante la fase ovulatoria, el epitelio adopta un característico aspecto seudoestratificado.

Las células ciliadas, escasas y con pocos cilios antes de la pubertad, aumentan su número y el desarrollo de sus cilios a partir de esta etapa por la acción de los estrógenos. Una disminución notoria de los cilios ocurre después de la castración; al igual que las células secretoras sufren un aplanamiento de su extremo bulboso y acortamiento de las microvellosidades. En la mujer adulta, las células ciliadas son abundantes en la región fimbriada y ampollar, donde presentan gruesos penachos de cilios; su número disminuye en el istmo y la región intramural.

Las células secretoras se ubican entre las células ciliadas; predominan en la región ampular y en el istmo, donde exhiben un pronunciado comportamiento cíclico. Presentan un extremo apical globuloso con numerosas microvellosidades y alcanzan su altura máxima durante la ovulación, cuando sus ápices globulosos sobrepasan frecuentemente el extremo libre de los cilios. En la segunda mitad del ciclo son más bajas que las células ciliadas, mientras que las microvellosidades disminuyen en número y tamaño. Estas células segregan glucoproteínas hacia la luz y se forma una cubierta, externa al glucocáliz, que probablemente contribuye a la nutrición del huevo.

Lámina propia o corion: está formada por tejido conjuntivo laxo, cuyas células pueden transformarse en **células deciduales** en caso de una implantación anormal del óvulo fecundado (véase cap. 6). En la

Copyrighted material

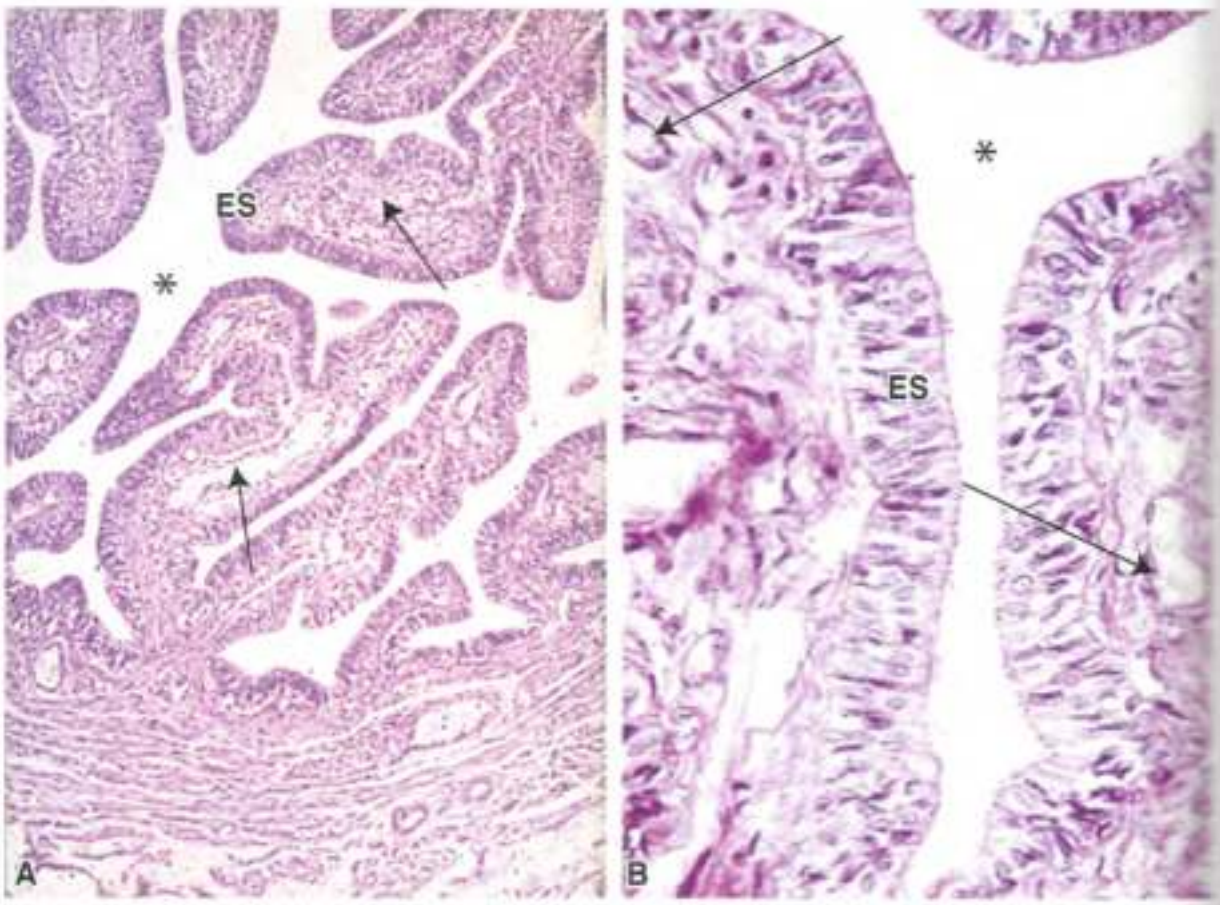

Fig. 19-31. Trompa de Falopio. A. Segmento de la ampolla con numerosos pliegues (ES) que ocupan la luz del órgano (*). Fot. 10X. A. y B. Se observa el corion rico en vasos sanguíneos (flechas) y epitelio seudoestratificado (ES). HE. 40X.

lámina propia se encuentran abundantes vasos sanguíneos (véase fig. 19-31).

Capa muscular

Por debajo de la mucosa, la capa de músculo liso posee fibras internas dispuestas en forma circular o en espiral; las externas son principalmente longitudinales, sin separación neta entre ambas zonas. Entre las fibras musculares hay una cantidad variable de tejido conjuntivo laxo, más abundante en la región fimbriada y ampular. En la capa circular hay un plexo de haces nerviosos que penetra hasta la capa mucosa.

Capa serosa

Es un mesotelio, que se apoya en TC laxo, donde se observan abundantes vasos sanguíneos, linfáticos y nervios, que luego penetran en las otras capas.

Funciones de la trompa

La trompa de Falopio participa en: 1) el transporte del ovocito y espermatozoides, 2) la fecundación y 3) la nutrición del huevo o cigoto en las primeras etapas del desarrollo, hasta que llega a la cavidad uterina.

Cuando el folículo de De Graaf se rompe, el ovocito es liberado hacia la cavidad peritoneal, desde donde penetra por el extremo fimbriado de la trompa. En este período, las fimbrias realizarían un activo movimiento de barrido en la cercanía de la superficie ovárica, orientando el transporte del ovocito en dirección a la cavidad uterina. Este movimiento de las fimbrias se debería a dilataciones temporarias de los vasos sanguíneos del corion, acompañado de la contracción de las fibras musculares lisas de la pared tubaria. Ya dentro de la trompa, el óvulo es transportado hacia la cavidad uterina por la acción combinada del movimiento de los cilios y la contracción del músculo liso. La fecundación (unión del ovocito y el espermatozoide) se produce en el tercio externo de la trompa, luego de la ovulación.

CENDOC

óvulo fecundado (huevo o cigoto) comienza sucesivas divisiones mientras se transporta hacia el útero. El huevo tarda unos 5-6 días en su recorrido hacia el útero, tiempo en el que recibe la nutrición por los productos segregados de la trompa, aportados por la secreción de las células epiteliales tubáricas.

Útero

El útero es un órgano muscular hueco, impar, situado en la cavidad pélvica, entre la vejiga y el recto, y sostenido a ambos lados por el repliegue peritoneal del ligamento ancho, el parametrio. Tiene una apariencia piriforme, con una porción superior ensanchada, el cuerpo, aplanada en sentido anteroposterior y que termina en forma de cúpula, el fondo o *fundus*. A ambos lados de su extremo superior desembocan las trompas de Falopio. Su extremo inferior, más estrecho, es el *cérvix* o cuello uterino que sobresale dentro de la vagina (véase fig. 13-20). Ambas zonas presentan diferencias histológicas y funcionales, por lo que responden de distinta manera a los estímulos hormonales del ovario. Las capas mucosa y muscular, que se distinguen en la pared uterina, también varían según la región considerada. El cuerpo está revestido parcialmente por el peritoneo.

En el útero se llevan a cabo la **implantación** o **anidación** del embrión y el mantenimiento, desarrollo y protección del feto durante el embarazo, hasta el momento del parto.

Cuerpo del útero

Capa mucosa

La mucosa del cuerpo uterino o **endometrio** consta de:

Epitelio: cilíndrico simple con células secretoras y algunas células ciliadas. Las células secretoras presentan microvellosidades en su extremo apical, cubiertas por un glucocálix cuyo espesor y composición varía según la etapa del ciclo considerada. El número y la altura de estas células dependen del nivel sanguíneo de hormonas ováricas.

Corion o lámina propia: constituido por tejido conjuntivo en el que se encuentran grandes células estrelladas que tienen la propiedad de transformarse en células deciduales (porción materna de la placenta) en caso de embarazo. También se encuentran linfocitos y otros elementos sanguíneos y abundante sustancia fundamental amorfa. Alojadas en la estroma, una gran cantidad de glándulas tubulosas simples se abren en la superficie luminal del órgano. El fondo de estas glándulas puede extenderse hasta la capa muscular y aun penetrar en ella. Las glándulas del cuerpo presentan un epitelio cilíndrico simple similar al que reviste la superficie uterina (fig. 13-33 A, B y C).

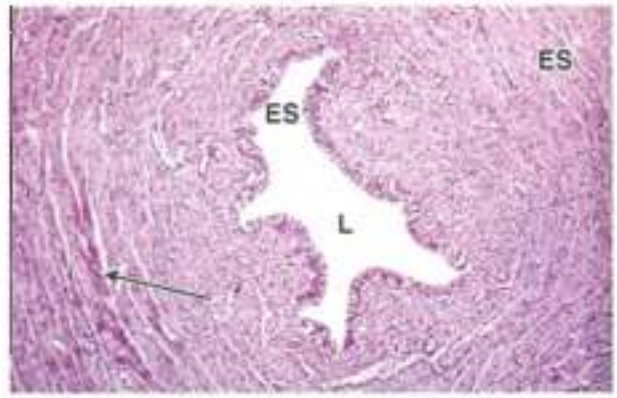

Fig. 13-32. Trompa de Falopio. Segmento intramural. Nótese la ausencia de los grandes pliegues de la mucosa, que caracteriza al segmento ampular, y la gruesa capa muscular (flecha). Este segmento se encuentra inserto en la pared del cuerpo de útero. Epitelio seudoestratificado (ES); luz (L). HE. 100x.

El endometrio está irrigado por dos tipos de arterias, que provienen de vasos mayores de la capa muscular: las arterias basales, que se distribuyen en la parte más profunda del endometrio, y las arterias espirales, que llegan hasta la porción más superficial de la mucosa uterina donde forman un rico plexo capilar.

Ciclo endometrial, menstrual o uterino. Según los hormonas la mucosa uterina presenta variaciones estructurales cíclicas correlacionadas con el nivel sanguíneo de las hormonas ováricas. Sin embargo, no toda la mucosa reacciona de la misma forma frente a los estímulos hormonales. Así, la porción más superficial de la mucosa, llamada **capa funcional** del endometrio, sufre cambios profundos en cada ciclo **menstrual** o **ciclo endometrial**, que comprenden: 1) **fase proliferativa** o **folicular**, 2) **secretora** o **progestacional**, y (3) **fase de desintegración** o **menstrual**. Por el contrario, la zona más profunda o **capa basal del endometrio**, experimenta pocas variaciones y sus componentes celulares son los encargados de regenerar la capa funcional después de cada menstruación.

Fase de desintegración o menstrual: habiéndose completado el ciclo anterior, la **fase menstrual** comprende desde el primer día de la **menstruación** (considerado *día cero* del ciclo menstrual) y se extiende por 3-4 días. Al no haber ocurrido embarazo, hacia el final de la **fase progestacional** del ciclo anterior se produce la regresión del cuerpo lúteo, con la consiguiente declinación de la estimulación endometrial por las hormonas ováricas. En consecuencia, se inducen cambios en la capa funcional.

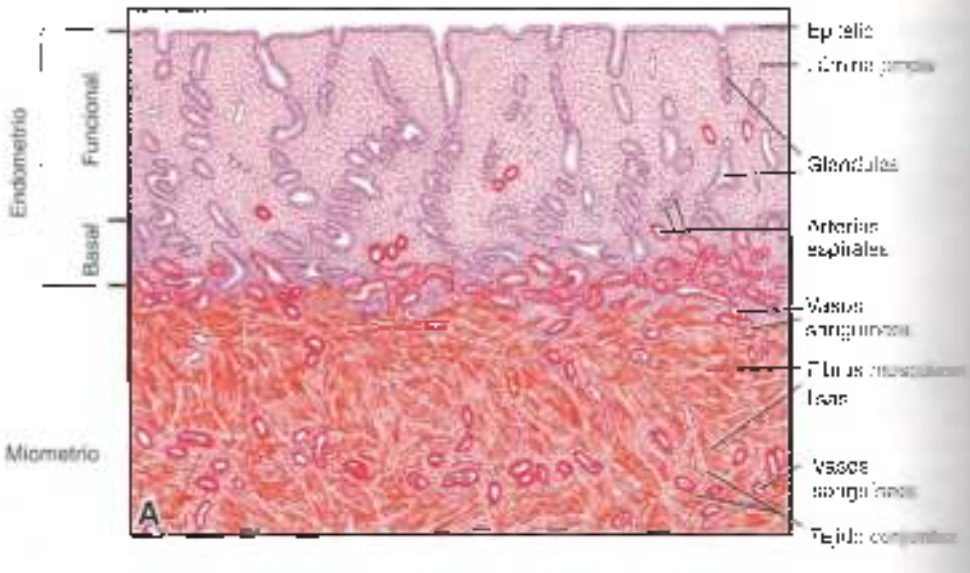

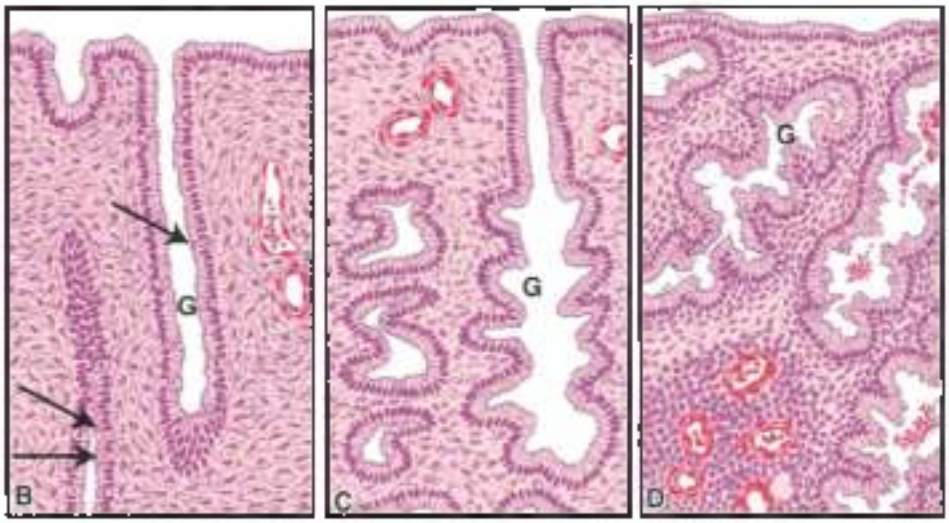

Fig. 13-33. A. Cuerpo de útero. Endometrio y miometrio. B. Endometrio en fase proliferativa (mitosis= *flechas*). C. Fase progestacional y D. Fase menstrual, glándulas endometriales (G).

que llevan a la menstruación: el espesor del endometrio se reduce por disminución del edema y de sustancia fundamental, la estroma presenta un abundante infiltrado leucocitario, en su mayoría polimorfonucleares, característico del período premenstrual (véase fig. 13-30 D; [illegible]), las glándulas dejan de segregar y se colapsan, las células epiteliales contienen abundantes lisosomas secundarios con restos celulares en su interior (vacuolas autofágicas), las arterias espirales se contraen y la circulación se vuelve más lenta. Esto trae como consecuencia una disminución súbita de la irrigación de la zona superficial del endometrio (isquemia) que lleva a su necrosis. Luego, las arteriolas se vuelven a dilatar, y como su pared se ha adelgazado, se produce un pasaje de sangre a la estroma (hemorragia). Estas modificaciones vasculares, junto con la actividad de enzimas lisosómicas, conducen a la necrosis del endometrio y a fenómenos hemorrágicos que, unidos a restos de tejido endometrial alterado, son característicos del flujo menstrual. Las arteriolas de la capa basal no [illegible] vasoconstricción, por lo que esta capa no sufre [illegible] durante este proceso.

Fase proliferativa o folicular se extiende desde el [illegible] día de la menstruación (día 3-4 del ciclo) hasta [illegible] o dos días después de la ovulación (aproximadamente el día 16 del ciclo). Como su nombre lo indica, esta fase coincide con el crecimiento y la maduración del folículo ovárico. Se caracteriza por la regeneración de todos los componentes de la capa funcional del endometrio (véase fig. 13-33 A, [illegible]). Por lo tanto, es frecuente observar abundantes mitosis, tanto en el epitelio como en la estroma. El crecimiento de estos componentes celulares y extracelulares trae como consecuencia un engrosamiento de dicha capa. Es importante conocer los cambios que ocurren lugar en el endometrio durante el ciclo menstrual, porque: 1) poseen estrechas relaciones con la fisiología de la reproducción al establecer importantes asociaciones entre estructura y función y 2) tiene importancia en [illegible]

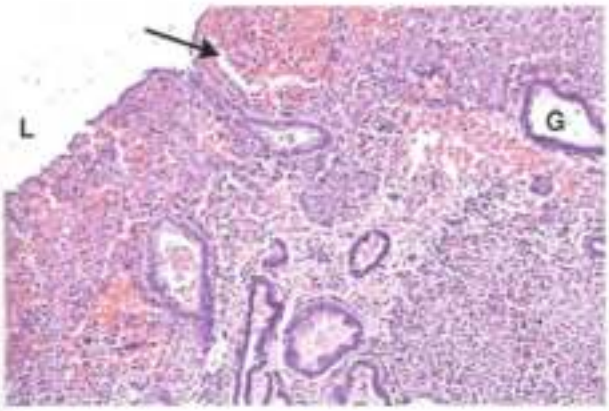

Fig. 13-34. Cuerpo del útero. Endometrio en etapa menstrual. luz (L). Obsérvese la sangre extravasada (*flecha*). glándula (G). HE 200×

logía, pues una biopsia permite el diagnóstico y la atención de numerosas enfermedades caracterizadas por alteraciones en el ciclo menstrual, que incluyen el complejo capítulo de la esterilidad femenina.

Las glándulas, que en esta etapa son rectas, aumentan en número y longitud. El epitelio superficial se regenera a partir del epitelio glandular y las células epiteliales, tanto superficiales como glandulares, son cilíndricas bajas y contienen un aparato de Golgi que se hace progresivamente más complejo. Al mismo tiempo, el número de lisosomas aumenta. Hacia el final de este período, las células glandulares presentan cúmulos de glucógeno en posición subnuclear, que conforman un área citoplasmática vacuolada, que es la primera evidencia de actividad secretora. De allí el interés médico en reconocerla; para ello, la técnica del PAS es muy útil para destacar esta diferenciación secretoria del epitelio de las glándulas endometriales. Las arterias espirales también se alargan para llegar hasta la mitad del endometrio y se presentan ligeramente enrolladas. Estas arterias, como ya se vio, tienen un papel importante en el mecanismo de la menstruación.

Fase secretora o progestacional corresponde al período entre los días 15-16 y 26-27 del ciclo. Esta etapa está relacionada con el período de secreción máxima del cuerpo lúteo. Los cambios que tienen lugar en la capa funcional durante esta etapa llevan a la preparación del endometrio para la eventual nidación (del huevo fecundado), en caso de que se produzca la fecundación (véase cap. 6). Durante la fase progestacional, el espesor del endometrio aumenta dos a tres veces con respecto a la etapa proliferativa. Sin embargo, a diferencia de ésta, el aumento de grosor no se debe tanto a la proliferación celular como a la infiltración de líquido entre los elementos de la estroma (edema) (véase fig. 13-30 C) (figs. 13-26 y 13-27). Las glándulas se agrandan y se pliegan irregularmente, lo que les confiere un aspecto turbioso (en "sacacorchos"). En las células glandulares, ahora cilíndricas altas, el complejo de Golgi alcanza el máximo desarrollo y se visualiza como un área vacuolada (PAS+). La vacuola subnuclear de glucógeno desaparece, mientras que el núcleo es desplazado hacia el extremo basal. Se ha sugerido que el glucógeno podría ser el precursor de carbohidratos complejos (PAS+) que se secretan hacia la luz glandular. En la etapa progestacional, las arterias espirales, que alcanzan un grado máximo de enrollamiento, llegan hasta la vecindad de la membrana basal del epitelio superficial.

Capa muscular (miometrio) es la capa más gruesa del cuerpo uterino y está formada por músculo liso cuyas fibras se encuentran separadas por una cantidad variable de tejido conjuntivo. Aunque no están bien definidos, en el miometrio pueden considerarse tres estratos: interno y externo, cuyas fibras son predominantemente oblicuas o longitudinales, además de una capa central, formada por fibras musculares circulares y una gran cantidad de vasos sanguíneos (estrato vascular). Las fibras musculares lisas están bajo control hormonal y tienen la capacidad de aumentar de tamaño, en caso de embarazo. Esto constituye una forma de **hipertrofia fisiológica**, pero también se ha demostrado que hay aumento del número de fibras musculares por fenómenos de **hiperplasia**. La peculiar distribución del músculo liso miometrial alrededor de las arterias favorece la rápida detención de la hemorragia (hemostasia) luego del parto y el alumbramiento.

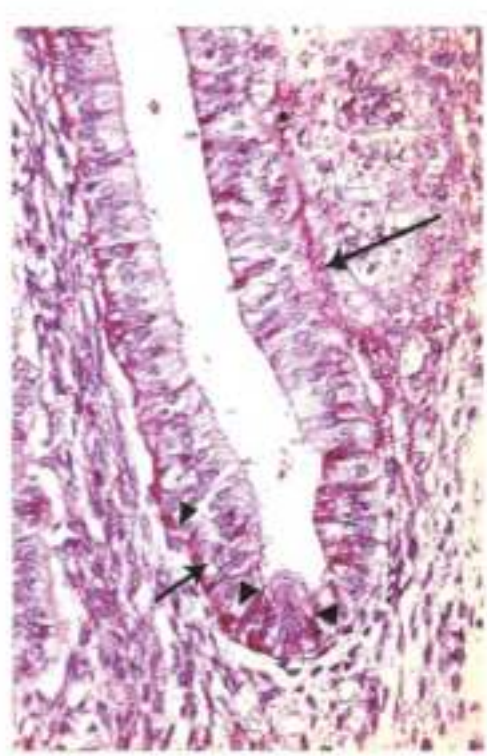

Fig. 13-35. Útero. Capa funcional del endometrio en etapa proliferativa. Membrana basal (*flecha*), vacuolas subnucleares (*cabeza de flecha*). PAS-H 400×.

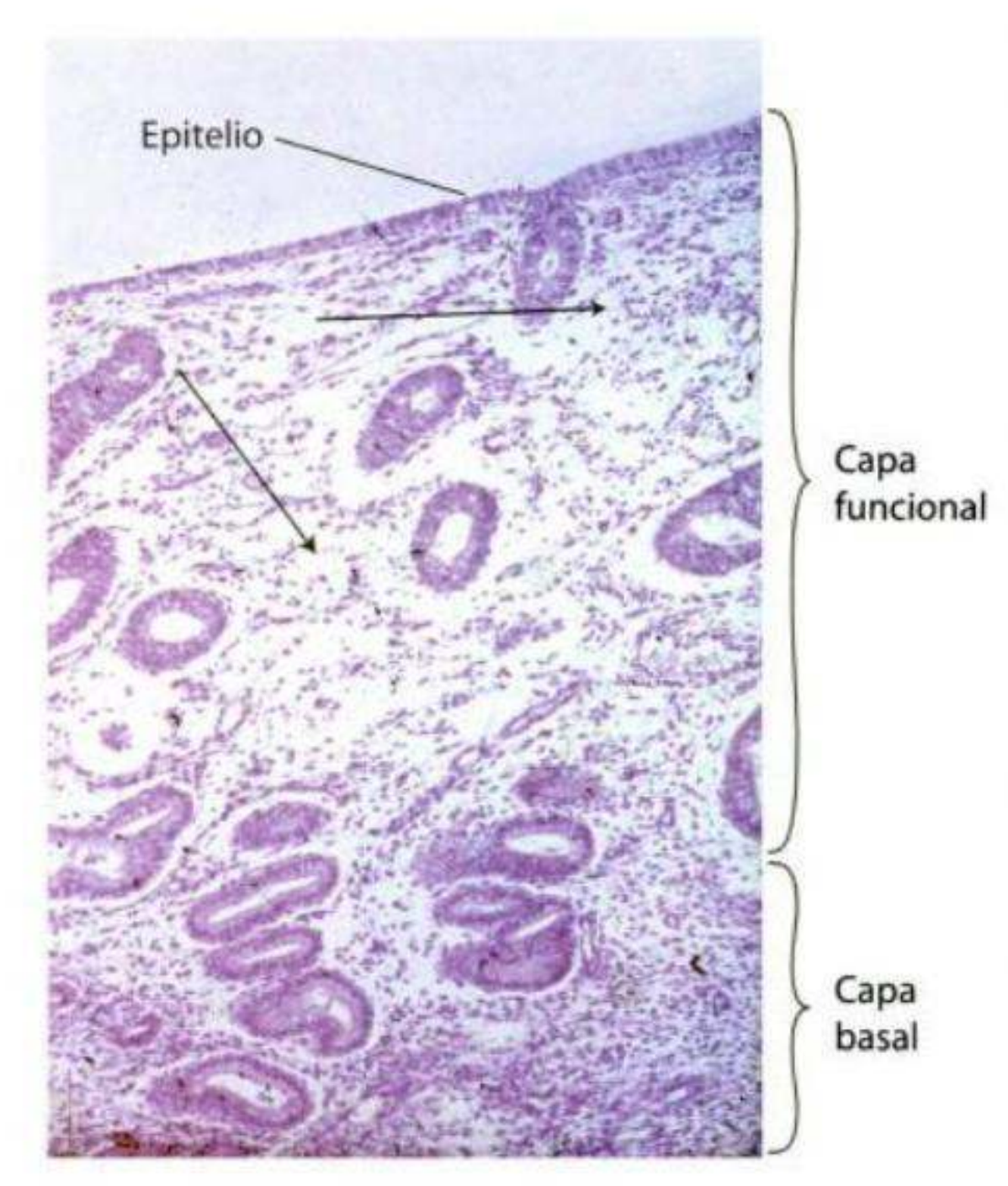

Fig. 13-36. Cuerpo del útero. Se visualiza la capa funcional edematosa (*flechas*), al inicio del período progestacional, y la capa basal con el tejido compacto que se conservará después de la menstruación.

Capa serosa

Como se dijo, excepto en la mitad inferior de la superficie anterior, el útero está revestido por peritoneo.

Cuello uterino

La pared del cuello uterino está constituida, de adentro hacia afuera, por una porción interna de la mucosa (**endocérvix**) que se continúa con el endometrio, una capa fibromuscular, y una porción externa de la mucosa (**ectocérvix**) que se une, sin solución de continuidad, con la mucosa de la vagina (fig. 13-38).

Endocérvix: es la zona interna o luminal del **canal cervical**, continuación de la cavidad uterina y continuada con el ectocérvix. El epitelio es cilíndrico simple con algunas células ciliadas y células mucosecretantes, con el núcleo hacia la región basal, formando una empalizada. Su citoplasma pálido se colorea poco con la técnica de hematoxilina-eosina (figs. 13-39 y 13-40; véase también fig. 13-38). Su contenido en mucus permite su demostración con la técnica del PAS. La lámina propia está constituida por tejido conjuntivo denso en el que se hallan inmersas voluminosas glándulas mucosas tubulosas ramificadas (véase fig. 13-40). Están revestidas por un epitelio mucosecretante cuyo conducto puede ocluirse y dar lugar a la formación de quistes (***quistes de Naboth***). A diferencia del endometrio, en el cuello del útero no se observan arterias espirales.

Exocérvix: esta zona se extiende, por lo general, desde el orificio externo del endocérvix hasta la superficie del fondo vaginal. El epitelio es plano estratificado sin capa córnea y la transición con el epitelio del endocérvix es brusca (véanse figs. 13-38 y 13-39). Esta zona de transición entre ambos epitelios es de importancia en ginecología. Las células bien diferenciadas de las capas más superficiales del epitelio plano estratificado del ectocérvix presentan siempre una cantidad variable de glucógeno, que puede ponerse de manifiesto macroscópicamente por medio de un hisopado con Lugol (véase

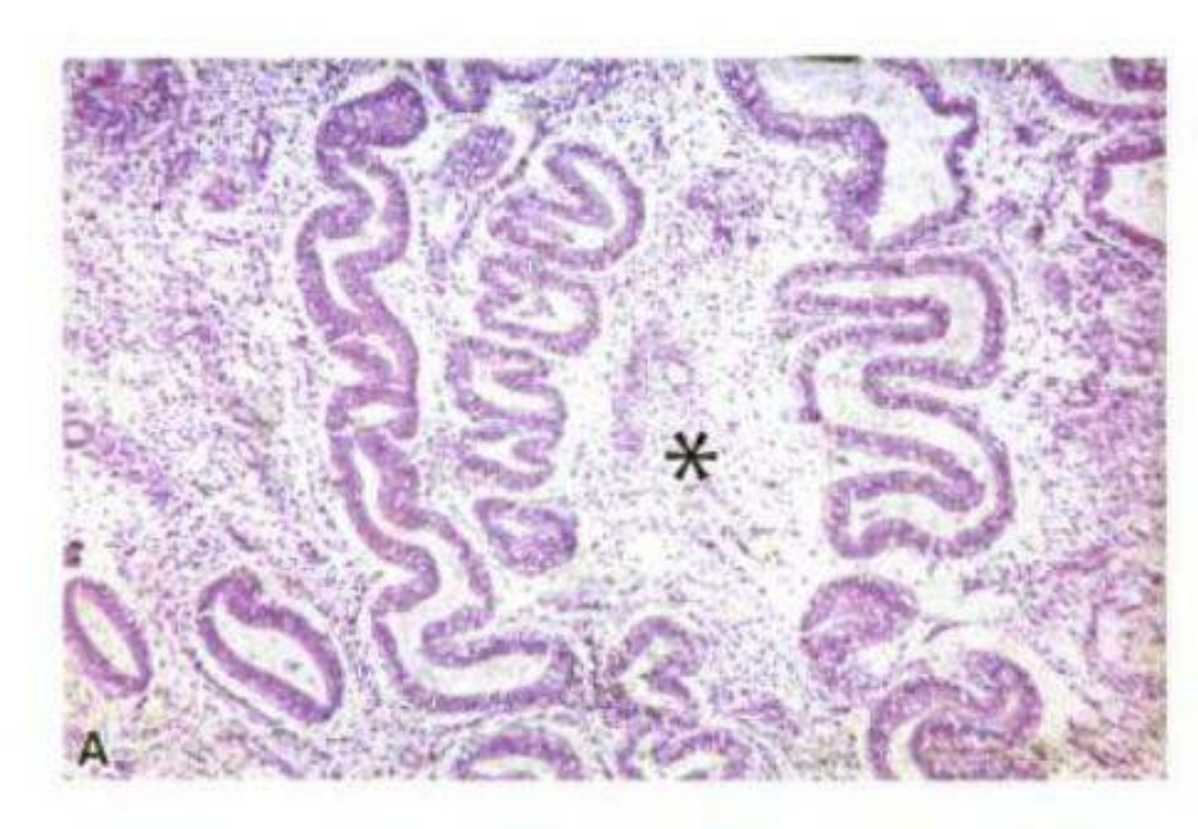

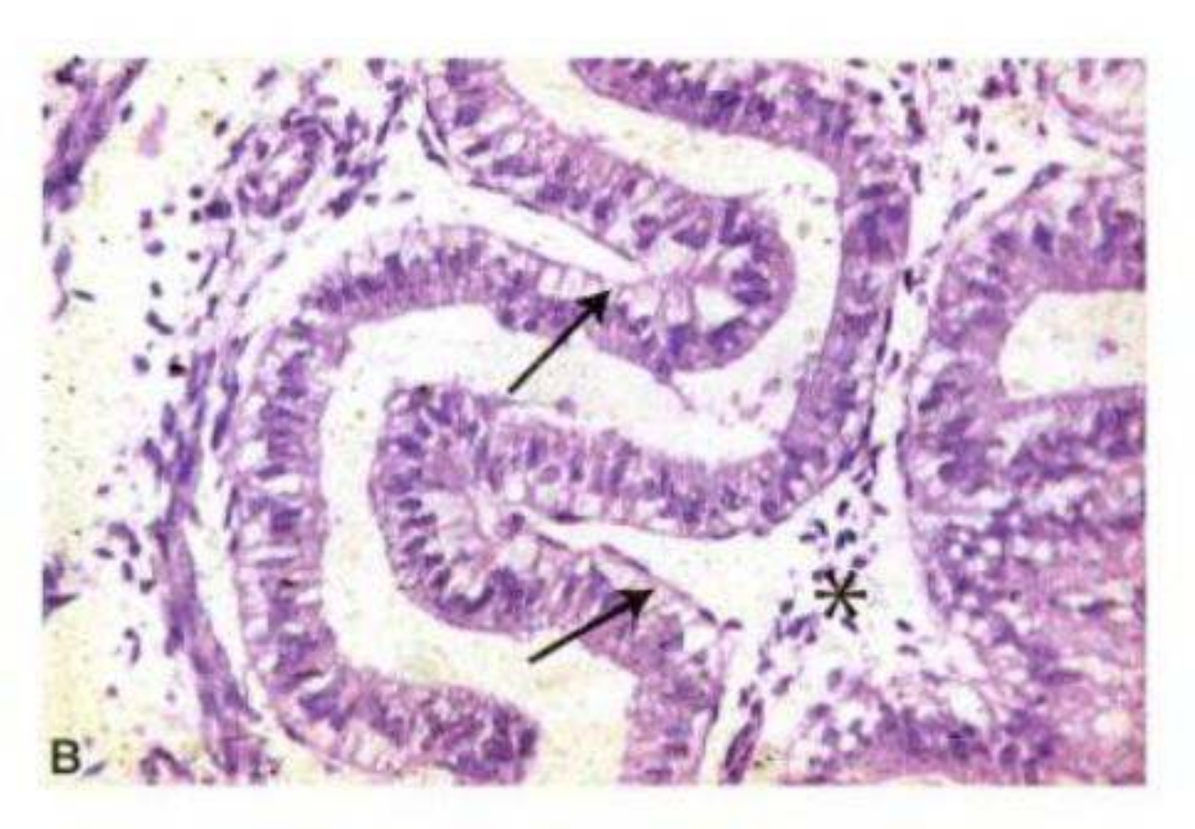

Fig. 13-37. A. Cuerpo del útero. Capa funcional del endometrio en el comienzo de la fase progestacional o secretora. HE 100×. **B.** Nótese el edema del tejido conectivo interglandular (*); las vacuolas no coloreadas en el epitelio glandular (*flechas*) corresponden principalmente al glucógeno. HE 400×.

Copyrighted material

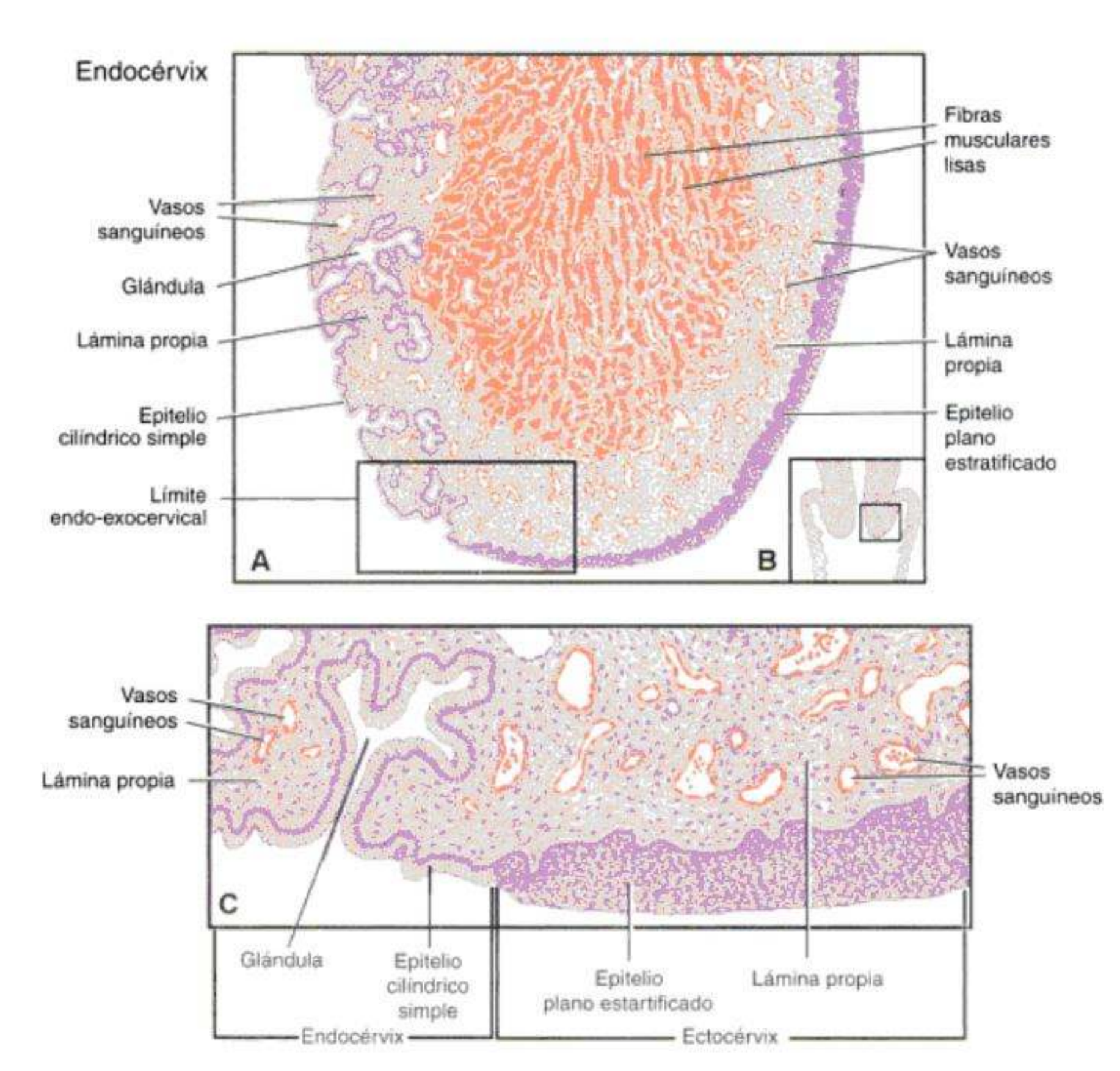

Fig. 13-38. A. Diagrama de cuello del útero coloreado con HE. **B.** Ubicación anatómica. **C.** Zona de transición endocérvix y ectocérvix.

antes, párrafo inicial del apartado "Sistema reproductor femenino"). En el corion hay pequeñas papilas subepiteliales y, a diferencia del endocérvix, no presenta glándulas.

Regulación hormonal en el cuello uterino: durante el ciclo menstrual, la mucosa del cuello uterino no sufre modificaciones tan pronunciadas como el endometrio. Sin embargo, la secreción y las características del mucus de las glándulas del endocérvix aumentan en el período preovulatorio. Además, se ha demostrado que su composición química varía según la etapa del ciclo. La capa fibromuscular del cuello uterino está formada por tejido conjuntivo denso que le confiere al cuello su característica firmeza en la mujer que no está embarazada y que el médico debe aprender a reconocer a través del tacto vaginal. Al final del embarazo, en las horas previas al parto, las señales neurohormonales inducen la relajación y la dilatación del cuello del útero (**borramiento del cuello**) en el período inicial del **trabajo de parto**. Incluidas en la estroma densa del cuello uterino, hay fibras musculares lisas que se disponen en sentido longitudinal y circular.

Vagina

La vagina es un órgano fibromuscular hueco, aplanado en sentido anteroposterior, que se extiende desde el cuello del útero hasta el vestíbulo vulvar. Está ubicado por detrás de la vejiga y la uretra y por delante del recto (fig. 13-41). La pared de la vagina está formada por una capa interna o mucosa, una capa media o muscular y una capa externa o adventicia.

Mucosa

Como en el endocérvix, las paredes anterior y posterior presentan un pliegue medio longitudinal, del que parten otros pliegues transversales. La

Copyrighted material

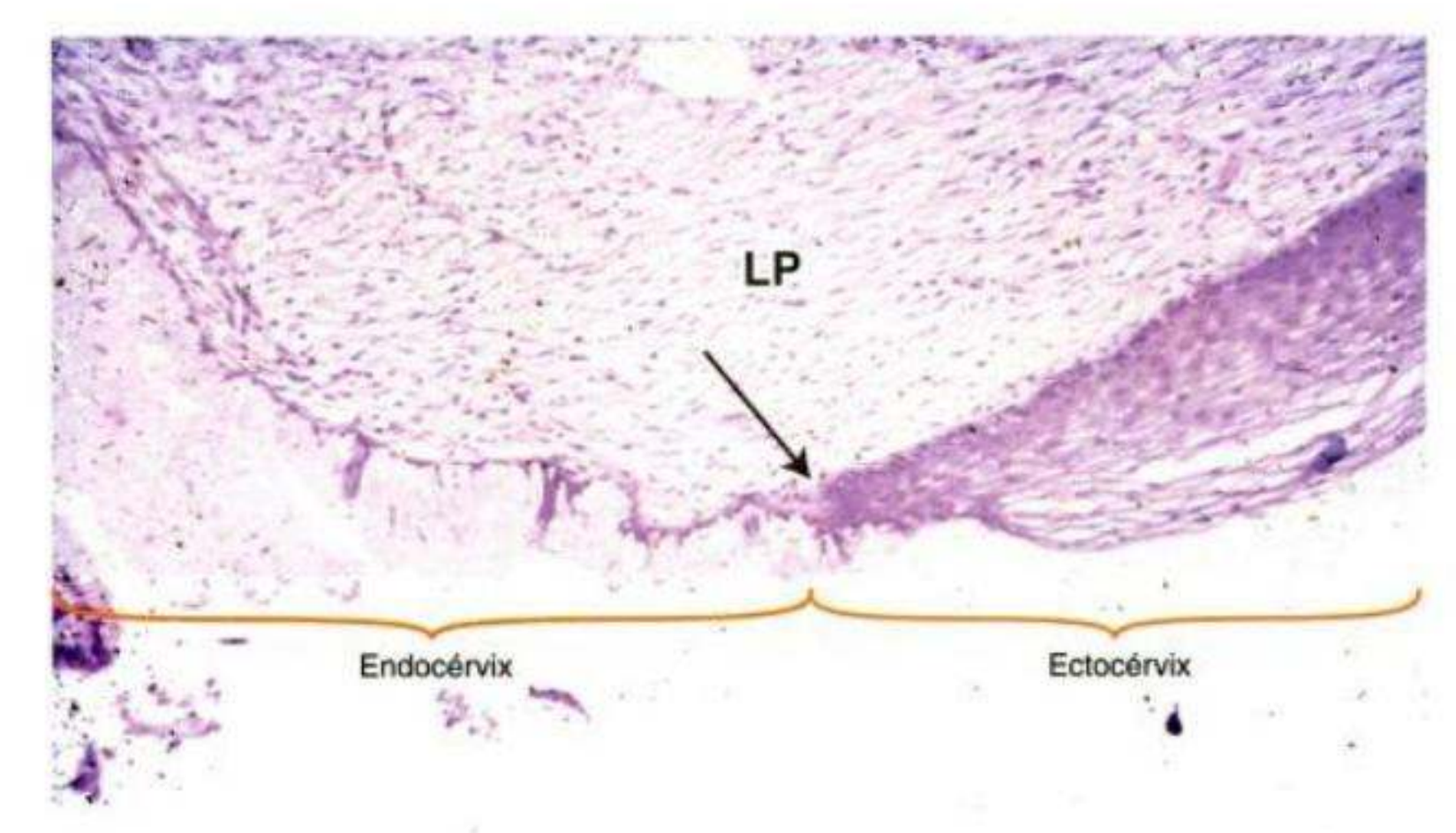

Fig. 13-39. Cuello del útero. Puede observarse el cambio brusco de epitelio (*flecha*), cilíndrico simple del endocérvix y plano estratificado del ectocérvix (compárese con la fig. 13-38 C). Lámina propia (*LP*), HE 200×.

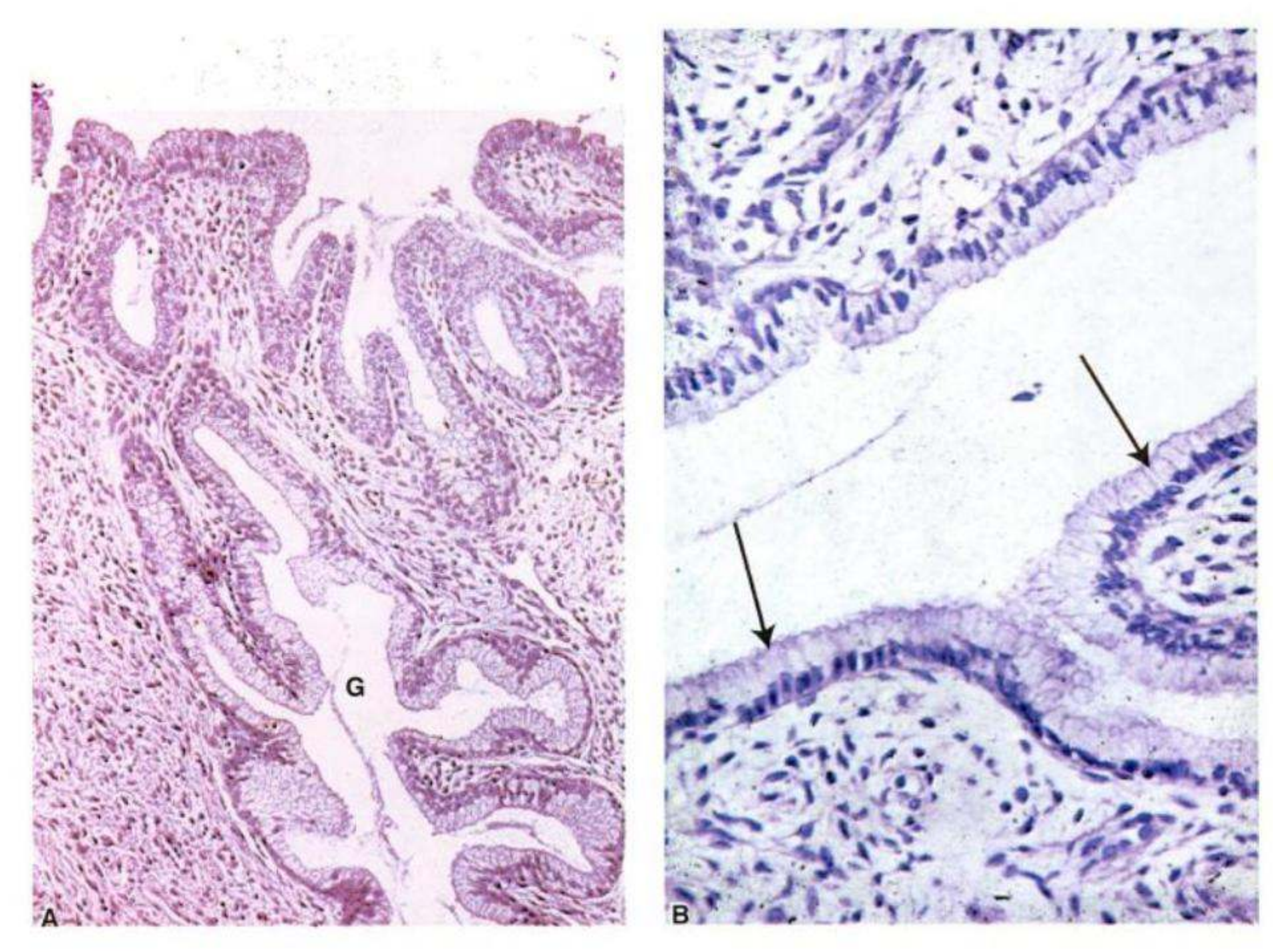

Fig. 13-40. Cuello del útero. **A.** Endocérvix. Note las glándulas mucíparas ramificadas (*G*) (a diferencia de las glándulas rectas del cuerpo de útero). HE 100× . **B.** Detalle del epitelio cilíndrico simple mucíparo de una glándula ramificada (*flechas*) de cuello de útero HE 400× .

Copyrighted material

mucosa vaginal está formada por un epitelio plano estratificado sin capa córnea y una lámina propia de tejido conjuntivo denso sin glándulas (véase fig. 13-41).

El epitelio tiene tres capas o estratos:

Capa basal o germinativa formada por células cilíndricas, con núcleos grandes, alargados, con una disposición perpendicular a la membrana basal, y citoplasma basófilo.

Capa intermedia está constituida por grandes células poligonales con núcleos redondos, cuya cromatina está más condensada que en las células basales. El citoplasma es basófilo y contiene glucógeno. Las células de este estrato presentan prolongaciones que se extienden entre las células adyacentes, a las cuales se unen mediante desmosomas.

Capa superficial o de células planas están formadas por células aplanadas, que poseen un núcleo pequeño con cromatina densa (células paraqueratósicas). En su citoplasma, que presenta un grado variable de acidofilia, puede haber gránulos de queratohialina.

Corion debajo del epitelio, hay un corion denso con abundantes fibras elásticas y linfocitos, que a veces pueden formar verdaderos nódulos linfáticos. El corion es profusamente irrigado e inervado.

Regulación hormonal

Por influencia de estímulos hormonales diversos, en el epitelio vaginal se pueden observar fenómenos de proliferación, diferenciación y descamación. Los efectos cíclicos de hormonas sobre este órgano del sistema, así como en otros, se muestran en la figura 13-42. Así, los estrógenos (fase folicular) estimulan la mitosis de la capa basal, lo que determina un aumento en el espesor total del epitelio. Las células de las capas intermedias y superficiales profundas se cargan de gran cantidad de glucógeno. En esta etapa del ciclo, las células superficiales presentan acidofilia citoplasmática máxima, mientras que los núcleos son hipercromáticos, homogéneos y de pequeño tamaño (picnóticos). Estas son las células que predominan en el extendido o frotis vaginal, durante el período estrogénico.

La progesterona también estimula las divisiones celulares, aunque en un grado mucho menor que

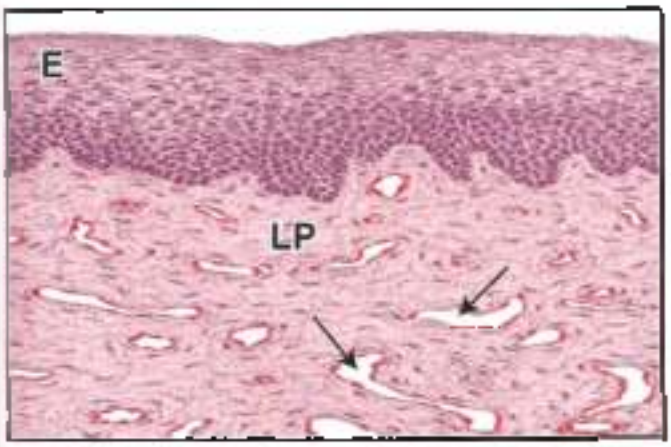

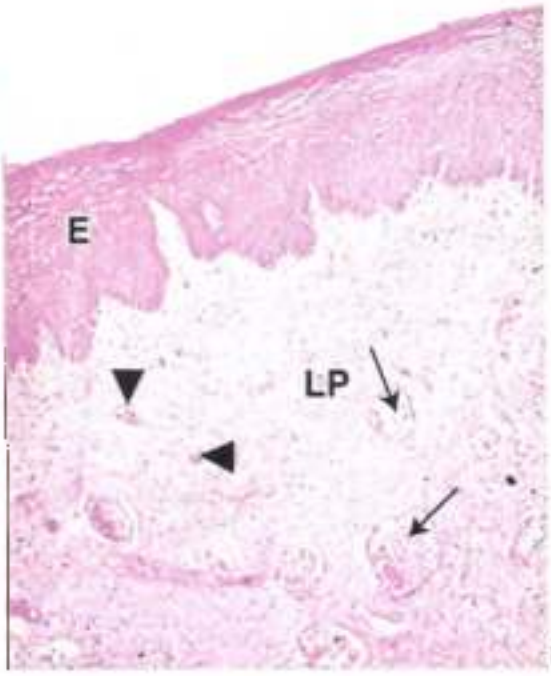

Fig. 13-41. A. Diagrama y B. preparación histológica de la mucosa de la vagina. Nótese el epitelio plano estratificado (E) y una amplia lámina propia (LP) o corion de tejido conjuntivo con vasos sanguíneos (flechas) y pequeños filetes nerviosos (cabezas de flecha). HE. 100×.

los estrógenos. Como consecuencia, se produce un aumento en el espesor de la capa intermedia. Sólo algunas de estas células se diferencian en células acidófilas superficiales. Por lo tanto, en el extendido vaginal, durante la fase luteínica, de manera predominante se observan células intermedias, con bordes plegados, las que se encuentran formando cúmulos. Entre ellas hay abundantes leucocitos, que provienen del corion y que llegan a la luz atravesando el epitelio (fig. 13-43).

El epitelio vaginal presenta normalmente descamación de sus células, sobre todo de las capas superficiales e intermedias. El estudio de las células descamadas puede realizarse por medio del exten-

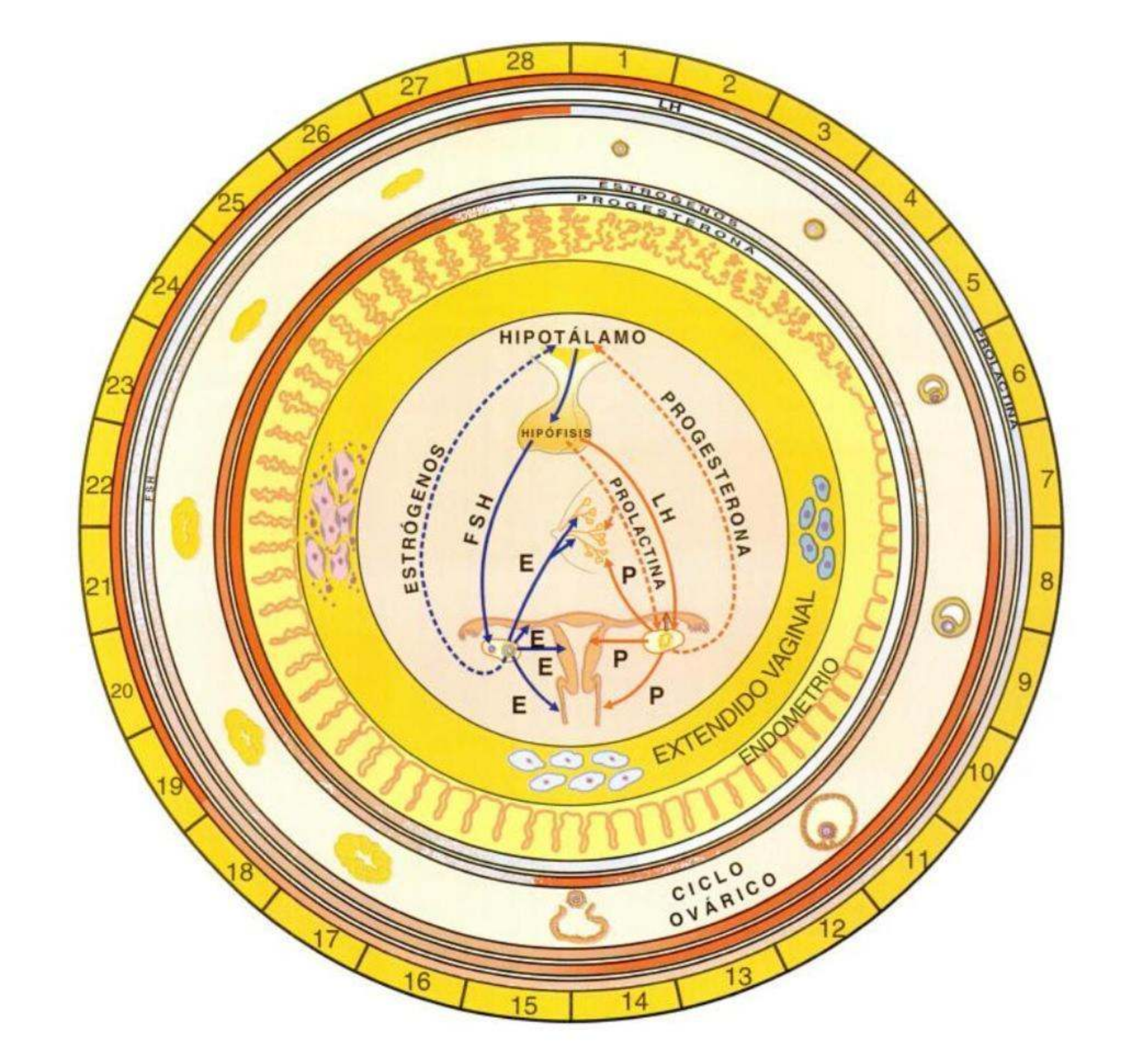

Fig. 13-42. Relaciones funcionales entre el hipotálamo, la hipófisis, los ovarios, el endometrio, el epitelio vaginal, las trompas de Falopio y la glándula mamaria durante el ciclo sexual. La intensidad de color en las bandas corresponde a los niveles hormonales a lo largo del ciclo: estrógenos, progesterona, hormona foliculoestimulante (FSH), luteinizante (LH) y prolactina.

Copyrighted material

dido o frotis vaginal, que muestra variaciones en el tipo y la cantidad en las distintas etapas del ciclo menstrual (véase fig. 13-43). Esta técnica de estudio (método de Papanicolaou) es muy importante no sólo para el estudio funcional del sistema reproductor femenino, sino también para el diagnóstico precoz de **cáncer de cuello de útero**.

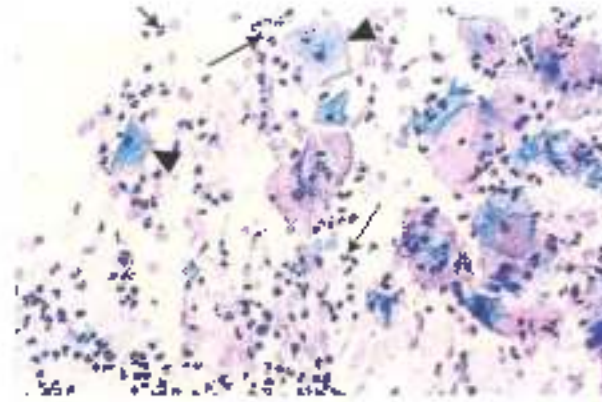

Fig. 13-43. Extensión de células de la mucosa vaginal en fase progestacional (cariotipo y plegadas, *cabezas de flechas*). Obsérvense los leucocitos neutrófilos (*flechas*). Papanicolaou 400x.

Muscular

Está constituida por haces entremezclados de fibras musculares lisas con disposición circular y longitudinal, con predominio de estas últimas. El orificio vaginal está rodeado por un esfínter de fibras musculares estriadas esqueléticas del diafragma pelviano.

Adventicia

Está constituida por tejido conjuntivo denso con fibras elásticas, en el que hay abundantes vasos sanguíneos, linfáticos y plexos nerviosos. La adventicia se continúa con una capa de tejido conjuntivo laxo que une la vagina a las estructuras que la rodean. En la porción superior de su pared posterior, la vagina está recubierta por peritoneo (**fondo de saco de Douglas**).

Vulva

La vulva está formada por los órganos genitales femeninos externos: labios mayores y menores, clítoris y vestíbulo, en el cual se encuentran el orificio uretral, el orificio vaginal y la desembocadura de las glándulas vestibulares.

Labios mayores

Son repliegues de piel pigmentada, que limitan la hendidura vulvar. El centro de estos pliegues está constituido por abundante tejido adiposo subcutáneo y algunas fibras musculares lisas. Tanto en la superficie externa como en la interna de los labios mayores desembocan abundantes glándulas sebáceas y sudoríparas; la primera, además, está cubierta de pelos desde la pubertad.

Labios menores

Son dos finos pliegues de piel que limitan el vestíbulo y están ocultos por los labios mayores. Tienen un eje de tejido conjuntivo laxo con fibras elásticas y abundantes vasos sanguíneos, lo que le confiere a la superficie el aspecto de mucosa. La piel, muy pigmentada, carece de pelos, aunque presenta voluminosas glándulas sebáceas.

Clítoris

Es una estructura homóloga al pene, constituida por tejido eréctil (cuerpos cavernosos) que termina en un glande poco desarrollado. Está cubierto por un epitelio estratificado que se apoya en una lámina propia, ricamente inervada.

Vestíbulo de la vagina

Es el espacio entre ambos labios menores, revestido de epitelio plano estratificado. En él se observan el meato (orificio) uretral, e inmediatamente por detrás, el orificio vaginal cubierto parcialmente por un repliegue de la mucosa, el himen. Las glándulas vestibulares son tubuloacinosas de tipo mucosecretor. Por su tamaño, se clasifican en glándulas vestibulares mayores y menores. Las primeras, denominadas también **glándulas de Bartholin**, son pares ubicadas en el perineo superficial y desembocan en el espacio vestibular, entre la vagina y los labios menores. Las glándulas menores están situadas inmediatamente por debajo del epitelio vestibular, alrededor del clítoris y del orificio uretral.

Recuadro 13-11
Afecciones del sistema reproductor femenino

Correlación médico-biológica

Todos los tejidos del sistema reproductor femenino pueden sufrir transformaciones tumorales benignas o malignas (cáncer), aunque los afectados con mayor frecuencia son los epitelios. Así, entre los cánceres más comunes en la mujer se encuentran el **cáncer de cuello de útero**, que por lo general se inicia en la zona de transición de ambos epitelios, el **cáncer de endometrio** y el **cáncer de mama** (Benard y cols., 2007).

Otras afecciones frecuentes del tracto genital son las **infecciones**, como la infección por clamidias, algunas de las cuales pueden llevar a la esterilidad (Currie y Bowden, 2007).

El médico cuenta con múltiples métodos para el diagnóstico de estas patologías. Entre ellos, los métodos bioquímicos (análisis de hormonas en sangre y en orina), diagnóstico por imágenes, las biopsias y la citología exfoliativa. Esta última técnica, denominada también extensión vaginal o frotis vaginal (**técnica de Papanicolaou**), es un procedimiento simple y rápido, barato, con muy pocos, en el estudio microscópico de las células descamadas del epitelio del cuello del útero y de la vagina. Esto permite no solo el diagnóstico de anormalidades del ciclo menstrual o del embarazo, sino también el diagnóstico precoz del cáncer de esta zona (Kim y cols., 2007).

Vasos sanguíneos, linfáticos y nervios

La arteria ilíaca interna envía ramas (uterina, vaginal y pudenda interna) a todos los órganos del tracto reproductor femenino, excepto a los ovarios, que están irrigados por las arterias ováricas, ramas de la aorta abdominal. En el sistema reproductor femenino hay abundantes plexos venosos, como los plexos ovárico, uterino y vaginal. Los plexos ováricos dan origen a las venas ováricas, que desembocan en la vena cava inferior (vena ovárica derecha) y la vena renal (vena ovárica izquierda). El plexo vaginal origina las venas vaginales que, al igual que las uterinas, llevan la sangre desde el útero y la trompa; las pudendas internas, que drenan los genitales externos, son afluentes de las venas ilíacas internas. En estos órganos también hay una profusa red de vasos linfáticos, que drenan hacia los diversos ganglios pelvianos. Así, los linfáticos de los ovarios, la trompa y la porción superior de útero lo hacen hacia los ganglios aórticos. La porción inferior del cuerpo uterino, cuello y vagina envían sus linfáticos hacia los ganglios ilíacos externos, ilíacos internos o sacros. Por su parte, los linfáticos de la porción inferior de la vagina, la vulva y algunos del fondo de útero terminan en los ganglios inguinales superficiales. El ovario está inervado por el plexo genital u ovárico, mientras que los demás órganos reciben ramas del plexo pelviano directamente o a través de los nervios mesentéricos inferiores.

Para el funcionamiento normal de todos los órganos del sistema reproductor femenino es necesaria una sincronización armónica de los diferentes mecanismos hormonales y nerviosos descritos. Un desajuste a cualquier nivel del eje hipotálamo-hipófiso-ovárico producirá, por lo tanto, alteraciones estructurales y funcionales en todo el sistema reproductor, que pueden traducirse en cambios en todo el ciclo menstrual o en alguna de sus fases. Por ejemplo, ciclos prolongados (más de 34 días) o cortos (menos de 23 días), ausencias de ovulación (ciclo anovulatorio) o de menstruación, menstruaciones hemorrágicas, etc. Los órganos del sistema reproductor del femenino son asiento de diferentes enfermedades (recuadro 13-11).

Bibliografía y Lecturas adicionales

Albertini DF, Barrett SL. Oocyte-somatic cell communication. Reprod 2003; (Suppl)61:49-54.

Alberts B, Bray D, Hopkin K, Johnson A, Lewis J, Raff M, Roberts K, Walter P. Introducción a la Biología Celular. 2ª ed. Madrid: Editorial Médica Panamericana; 2006.

Arienti G, Nicucci A, Santi F, Carlini F, Palmerini CA. Progesterone-induced increase of sperm cytosolic calcium is enhanced by previous fusion of spermatozoa to prostasomes. Cell Calcium 2001;30:222-7.

Auersperg N, Wong AS, Choi KC, Kang SK, Leung PC. Ovarian surface epithelium: biology, endocrinology, and pathology. Endocr Rev 2001;22:255-88.

Bahat A, Tur-Kaspa I, Gakamsky A, Giojalas LC, Breitbart H, Eisenbach M. Thermotaxis of mammalian sperm cells: A potential navigation mechanism in the female genital tract. Nature Med 2003;9:149-50.

Baird D. Role of FSH and LH in follicle development. J Gynecol Obstet Biol Reprod 2006;35:2S24-2S29.

Baker TG. primordial germ cells. En: Austin CR, Short RV, editors. Reproduction in Mammals, vol. 1: germ cells and fertilization. Cambridge: Cambridge Univ Press; 1970. p. 1-13.

Bassin N, Méduri G, Misrahi M, Kuttenn F, Touraine P. Evaluation of different markers of the ovarian reserve in patients presenting with premature ovarian failure. Mol Cell Endocrinol 2008;282:95-100.

Beardsley T. Stem cells come of age. Sci Am 1999;281:13-4.

Benard VB, Coughlin SS, Thompson T, Richardson LC. Cervical cancer incidence in the United States by area of residence, 1998-2001. Obstet Gynecol 2007;110:681-6.

Benbrahim-Tallaa L, Siddeek B, Bozec A, Tronchon V, Florin A, Friry C, Tabone E. Mauduit C, Benahmed M. Alterations of Sertoli cell activity in the long-term testicular germ cell death process induced by fetal androgen disruption. J Endocrinol 2008;196:21-31.

Bowen JA, Hunt JS. The role of integrins in reproduction (mini-review) Proc Soc Exp Biol Med 2000;223:331-3.

Currie MJ, Bowden FJ. The importance of chlamydial infections in obstetrics and gynaecology: an update. Aust N Z J Obstet Gynaecol 2007;47:2-8.

Dorfman DM, Genast DR, Reijo Pera RA. Human DAZL1 encodes a candidate fertility factor in women that localizes to the prenatal and posnatal germ cells. Human Reprod 1999;14:2531-6.

Durlinger AL, Visser JA, Themmen AP. Regulation of ovarian function: the role of anti-Mullerian hormone. Reproduction 2002;124:601-9.

Eisenbach M, Giojalas LC. Sperm guidance in mammals— a non-paved road to the female egg. Nature Rev Mol Cell Biol 2006;7:276-85.

Eisenbach M. Sperm chemotaxis. Rev Reprod 1999;4:56-66.

Eppig JJ. Oocyte control of ovarian follicular development and function in mammals. Reproduction 2001;122:829-38.

Fabro G, Rovasio RA, Civalero S, Frenkel A, Caplan SR, Eisenbach M, Giojalas LC. Chemotaxis of capacitated rabbit spermatozoa to follicular fluid revealed by a novel directionality-based assay. Biol Reprod 2002;67:1565-71.

Farquhar C. Endometriosis. Clin Evidence 2004;12:2545-59.

Fawcett DW, Burgos MH. Studies on the fine structure of the mammalian testis. II. The human interstitial tissues. Am J Anat 1960;107:245-53.

Fawcett DW. The mammalian spermatozoon. Dev Biol 1975: 44:394-405.

Fortune JE, Rivera GM, Yang MY. Follicular development: the role of the follicular microenvironment in selection of the dominant follicle. Anim Reprod Sci 2004;82-83:109-26.

Furchgott RF, Ignarro LJ, Murad F. Physiology or Medicine: NO, a versatile gas. Sci Am 1999;280:10.

Gargett CE. Uterine stem cells: what is the evidence? Hum Reprod Update 2007;13:87-101.

Geneser F. Histología, sobre bases moleculares. 3ª ed. Madrid: Editorial Médica Panamericana; 2000.

Gilbert SF. Biología del Desarrollo (con CD-ROM). 7ª ed. Madrid: Editorial Médica Panamericana; 2005.

Giojalas LC, Rovasio RA. Mouse spermatozoa modify their motility parameters and chemotactic response to factors from the oocyte microenvironment. Int J Androl 1998;21:201-6.

Giojalas LC, Iribarren P, Molina R, Rovasio RA, Estofán D. Determination of human sperm calcium uptake mediated by progesterone may be useful for evaluating unexplained sterility. Fertil Steril 2004a;82:738-40.

Giojalas LC, Rovasio RA, Fabro G, Gakamsky A, Eisenbach M. Timing of sperm capacitation appears to be programmed according to egg availability in the female genital tract. Fertil Steril 2004b;82:247-9.

Goldstein I. Male sexual circuitry. Sci Am 2000;283:56-61.

Gómez Dumm C. Embriología Humana. 1ª ed. Buenos Aires: El Ateneo; 2003. p. 444.

Hollier LM, Leveno KJ, Kelly MA, McIntire DD, Cunningham FG. Advanced maternal age is associated with increased malformations unrelated to karyotype abnormalities. Obstet Gynecol 2000;96:701-6.

Hovatta O, Wright C, Krauz T, Hardy K and Winston RML. Human primordial and secondary ovarian follicle in long term culture: effect of partial isolation. Hum Reprod 1999;14:2519-25.

Illio KY, Hess RA. Structure and function of the ductuli efferentes: A review. Microscop Res Technol 1994;29:432-67.

Jackson B, Telner DE. Managing the misplaced Approach to endometriosis. Can Farm Physician 2006;52:1420–24.

Jegalian K, Lahn BT. Why the Y is so weird? Sci Am2001;284:42-7.

Kim HS, Park JS, Park JY, Hong SR, Seong SJ, Kim HS, Wilbur DC. Comparison of two reparation methods for endocervical evaluation. Acta Cytol 2007;52:742-8.

Knight PG, Glister C. TGF-ß superfamily members and ovarian follicle development. Reproduction 2006;132:191-206.

Lau CP, Ledger WL, Groome NP, Barlow DA, Muttukrishna S. Dimeric inhibins and activin A in human follicular fluid and cocyte-cumulus culture medium. Hum Reprod 1999; 14:2525-30.

Lustig L, Denduchis B, Ponzio R, Lauzon M, Pelletier RM. Passive immunization with anti-laminin immunoglobulin G modifies the integrity of the seminiferous epithelium and induces arrest of spermatogenesis in the guinea pig. Biol Reprod 2000;62:1505-14.

Magoffin DA. Ovarian theca cell. Int J Biochem Cell Biol 2005;37:1344-9.

Mancini RE, Vilar 0, Lavieri JC, Andrada JA, Heinrich JJ. Development of Leydig cells in the normal human testis: a cytological, cytochemical and quantitative study. Am J Anat 1963;112:203-9.

Matzuk MM, Burns KH, Viveiros MM, Eppig JJ. Intercellular communication in the mammalian ovary: oocytes carry the conversation. Science 2002;296:2178-80.

Muñoz E, Fogal T, Dominguez S, Scardapane L, Guzmán J, Cavicchia JC, Piezzi RS. Stages of the cycle of the seminiferous epithelíum of the viscacha (Lagostomus maximus' maximus). Anat Rec 1998:252:8-16.

Okamura H, Katabuchi H, Ohba T. What we have learned from

Copyrighted material

isolated cells from human ovary. Mol Cell Endocrinol 2003;202:37-43.
Olivieri RC, Tomasi L, Rovesio AA, Giojalas LC. Increased velocity and induction of chemotactic response in mouse spermatozoa by follicular and oviductal fluids. J Reprod Immunol 2006;115:92-97.
Parfanti LA, Morris B. Microscopic study of the modification of vaginal epithelium in immature and oophorectomized cats. Acta Anatomica 1980;106:370-1.
Primakoff P, Myles DG. Penetration, adhesion, and fusion in mammalian sperm-egg interaction. Science 2002;296:2183-5.
Relt D, Goldenberg M, Fainberg R, Thompson T, Dor J, Mashiach S, Carbers DL, Eisenbach M. Sperm attraction to a follicular factor(s) correlates with human egg fertilizability. Proc Natl Acad Sci USA. 1995;88:2640-4.
Sela U, Munor W, Cohen Dayag A, Tur Kaspa I, Ben Shlomo I, Melamed R, Yedgar S, Dor J, Mashiach S, et al. Cumulatins and chemokinesis of human spermatozoa to follicular factors. Mol Reprod 2000;61:776-85.
Rahm S, Stanislaus DJ, Williams AM. Estrous cycle-specific histology and review of sex steroid receptor expression in dog reproductive tissues and mammary gland and associated hormone levels. Anim Health Res Rev Reprod Toxicol 2007;80:233-15.
Rennebarg H, Konrad L, Dannenhauer J, Seiba I, Aumüller G. Immunocytochemistry of prostasomes from human semen. Prostate 1997;30:66-70.
Rivera GM, Fortune JE. Selection of the dominant follicle and insulin-like growth factor (IGF) binding proteins: evidence that pregnancy-associated plasma protein A contributes to proteolysis of IGF-binding proteins 5 in bovine follicular fluid. Endocrinology 2003;144:407-16.
Rogova R, Melchakova TS, Tonova A, Kunachov T. The anti-mullerian hormone: physiology and application in clinical practice. Akush Ginekol (Sofia) 2006;45:5-8.
Rougers R, Irving-Rodgers HF, Russell DL. Extracellular matrix of the developing ovarian follicle. Reproduction 2003; 126:415-24.
Sadler TW. Embriología Médica de Langman 10ª Ed. [CD-ROM]. 9ª ed. Buenos Aires: Editorial Médica Panamericana; 2005. p. 380.
Sato E, Fujita T, Sakai Y. Prostaglandins and mammalian oocyte maturation of the germ cells. J Androl 2003;24:149-54.
Seji TL, Brown AJ. Polycystic ovary syndrome: diagnosis and management. Aust Med 2007;120:179-92.
Stehler J, Tessler D, Eanchev S, Malyuenas SA, Rubio JD, Cojocaru V, Tarabykin V, Wylie C, Kessel M, Rice F. Primordial germ cell migration in the chick and mouse embryo: the role of the chemokine SDF-1/CXCL12. Dev Biol 2004;272:351-61.
Sun F, Ballard A, Gosh E, Kai N, Cinalas TC, Tur Kaspa I, Eisenbach M. Human sperm chemotaxis: both the egg and its surrounding cumulus cells secrete sperm chemoattractants. Human Reprod 2005;20:761-7.
Teves ME, Barbano F, Guidobaldi HA, Sanchez R, Miska W, Giojalas LC. Progesterone at the picomolar range is a chemoattractant for mammalian spermatozoa. Fertil Steril 2006;86:747-9.
Treiner TD. Histology of the normal testis. Am J Surg Path 1987; 1:797-806.
Tsepelidis S, Devroker F, Tomassetti J, Plahaut A, Gervy C, Engert Y. Stable serum levels of anti-Mullerian hormone during the menstrual cycle: a prospective study in ovulatory women. Hum Reprod 2007;22:1637-40.
Vogt PH. Molecular genetics of human male infertility: from genes to new therapeutic perspectives. Curr Pharm Des 2004; 10:371-300.
Wassarman PM, Jovine L, Litscher ES. A profile of fertilization in mammals. Nature Cell Biol 2001;3:E69-E64.
Weissman PM. La fecundación en los mamíferos. Investigación 1999; 29:46-55.

Páginas web

http://www.ovogenesis.com
www.asgi.org.ar
www.puntomed.com/enfermedades-genitales-femeninas-y-sus-tratamientos
http://es.wikipedia.org/wiki/Ciclo_menstrual
http://es.wikipedia.org/wiki/Aparato_reproductor_femenino
http://www.kidshealth.org/teen/en_espanol/sexual/male_reproductive.html
http://www.salamanca.es/sites/default/files/...
http://www.monografias.com/trabajos/aparoreprod/aparoreprod.shtml
http://www.latinsalud.com/articulos/38310.asp
http://es.wikipedia.org/wiki/Aparato_reproductor_femenino
http://www.kidshealth.org/parent/en_espanol/genetics/female_reproductive_system_esp.html
http://www.clinuni.com/adv/far/far205.htm
http://www.clinuni.com/mod/menus/spanish/female/female_reproductive.html

AUTOEVALUACIÓN

Señale la única opción de respuesta correcta

1. Los estadios de la ovogenesis son:

- a) Célula germinal-ovogonia-ovocito primario-ovocito secundario-ovocito maduro
- b) Célula germinal-ovogonia-cuerpo polar primario-segundo cuerpo polar-ovocito maduro.
- c) Célula germinal-ovogonia-ovocito primario-ovocito secundario-ovocito maduro.
- d) Ovogonia-cuerpo polar primario-segundo cuerpo polar-célula germinal primordial
- e) Nada de lo anterior.

2. Los estadios de la espermatogénesis son:

- a) Célula primordial espermatogonia-espermatogonia primaria-espermatocito secundario-espermátide-espermatozoide.
- b) Celula primordial espermátide-espermatogonia-espermatocito primario-espermatocito secundario-espermatozoide.
- c) Espermatogonia-espermatocito primario-espermatocito secundario-celula primordial-espermátide.

- ☐ d) Espermatogonia-espermatocito primario-espermatocito secundario-espermátide- espermatozoide maduro.
- ☐ e) Nada de lo anterior.

3. Las partes de un ovocito maduro, desde el centro hacia la periferia son:

- ☐ a) Ovocito-zona pelúcida-cumulus oophorus.
- ☐ b) Células foliculares-células de la granulosa-ovocito-zona pelúcida.
- ☐ c) Ovocito-cumulus oophorus-zona pelúcida.
- ☐ d) Cuerpo lúteo-células de la granulosa-acrosoma.
- ☐ e) Ovocito-zona pelúcida-células de la granulosa.

4. Una de las siguientes afirmaciones corresponde al espermatozoide de mamíferos:

- ☐ a) Posee un acrosoma donde se sintetizan proteínas.
- ☐ b) La reacción acrosómica la realiza gracias a la polimerización de la tubulina flagelar.
- ☐ c) El núcleo tiene el DNA muy compactado pero transcripcionalmente activo.
- ☐ d) El núcleo tiene el DNA muy compactado pero transcripcionalmente inactivo.
- ☐ e) El flagelo posee mitocondrias con moléculas de dineína que le permiten el desplazamiento.

5. La capacitación espermática consiste principalmente en:

- ☐ a) La liberación de enzimas hidrolíticas.
- ☐ b) Eliminación de colesterol de la membrana.
- ☐ c) Eliminación y redistribución de sitios antigénicos.
- ☐ d) Unión de receptores específicos con la zona pelúcida del ovocito.
- ☐ e) b y c son correctas.

6. La hiperactivación espermática consiste en un patrón de movimiento:

- ☐ a) Vigoroso no traslativo.
- ☐ b) Que permite recorrer grandes distancias.
- ☐ c) Lineal.
- ☐ d) Circular.
- ☐ e) Alternativamente lineal y circular.

7. La quimiotaxis espermática consiste en el movimiento del espermatozoide guiado por un gradiente:

- ☐ a) De una molécula atractante.
- ☐ b) De temperatura.
- ☐ c) Eléctrico.
- ☐ d) De luz.
- ☐ e) De distintos sustratos.

8. La reacción acrosómica consiste en:

- ☐ a) La exocitosis de enzimas hidrolíticas.
- ☐ b) La exocitosis de tubulina flagelar.
- ☐ c) La endocitosis del ovocito.
- ☐ d) La liberación de los gránulos corticales del ovocito.
- ☐ e) La unión de receptores específicos del espermatozoide con moléculas del cumulus.

9. Los folículos ováricos en crecimiento son:

- ☐ a) Folículos preantrales, antrales, atrésicos y folículo de De Graff.
- ☐ b) Folículos primarios, preantrales, antrales y folículo de De Graff.
- ☐ c) Folículos preantrales, antrales, atrésicos y cuerpo lúteo.
- ☐ d) Folículos primarios, atrésicos, antrales y folículo de De Graff.
- ☐ e) Folículos primordiales, primarios, preantrales, antrales y atrésicos.

10. La fase progestacional del endometrio se caracteriza por:

- ☐ a) Estar regulada por la concentración de estrógenos y poseer glándulas en serrucho.
- ☐ b) Desarrollar edema bajo el estímulo de la hormona foliculoestimulante.
- ☐ c) Desarrollar glándulas en serrucho bajo control de la progesterona del cuerpo lúteo.
- ☐ d) Segregar proteínas, glucosaminoglucanos y hormonas gonadotróficas.
- ☐ e) a y d son correctas.

*Indique si las siguientes afirmaciones son **verdaderas** o **falsas**. En las falsas subraye el(los) elemento(s) erróneo(s)*

1. El cuerpo lúteo segrega progesterona y, en menor cantidad, estrógenos y también progestinas 20-α-hidroxiladas o 5-α-reducidas y andrógenos.
   ☐ V ☐ F
2. El ciclo menstrual comprende tres fases: 1) folicular, 2) progestacional y 3) menstrual.
   ☐ V ☐ F
3. Las trompas uterinas u oviductos son órganos tubulares cubiertos por un revestimiento epitelial denominado mesotelio ovárico.
   ☐ V ☐ F
4. La transición del folículo primordial a folículo primario es estrictamente dependiente de hormonas hipofisarias.
   ☐ V ☐ F
5. Las células granulosas toman contacto con el ovocito por medio de prolongaciones citoplasmáticas y uniones en hendidura (*gap*) en la región de la zona pelúcida.
   ☐ V ☐ F

Copyrighted material

14 *Interacciones materno-fetal-neonatal: placenta y glándula mamaria*

Mirta A. Valentich, Aldo R. Eynard y Roberto A. Rovasio



Fig. 14-0. Grabado en madera de la escena de parto por J. Amman en el Manual de comadronas: *"De Conceptu et Generatione Hominis"*, 1554, J. Rueff. Museo de Arte de Filadelfia, Estados Unidos. Atrás se observa a un astrólogo que realiza el horóscopo del niño por nacer.

Copyrighted material

Resumen conceptual

Durante el embarazo, la madre convive con otro organismo, el feto, que se encuentra en un rápido proceso de desarrollo y crecimiento constante (síntesis de glúcidos, proteínas y lípidos), ya sea con fines estructurales o de reserva. El feto obtiene toda la materia prima de la madre a través de una interfase materno-fetal, la placenta, que es funcional hasta que el organismo fetal se vuelve competente para sintetizar moléculas complejas y hacerse cargo de los procesos implicados en su metabolismo. Cabe preguntarse: ¿cómo responde el organismo materno a esta notable demanda metabólica? La respuesta, en parte, proviene de los diversos sistemas hormonales, elaborados en gran medida por la placenta, que se ajustan y adaptan a la presencia del feto en el útero, y comienzan a modular el metabolismo materno. Normalmente, la madre suplirá al feto –sin desmedro de su propio organismo– en todos sus requerimientos, por medio de la placenta y su circulación feto-placentaria a través del cordón umbilical. En cambio, en situaciones de desnutrición o subnutrición de la madre gestante, el aporte de suficiente materia prima al feto puede hacerse con perjuicio del organismo materno.

Asimismo, aunque el feto expresa antígenos de origen materno y paterno, en condiciones normales no es rechazado por el sistema inmunitario de la madre, ya que la placenta constituye un sitio de "privilegio inmunológico" con mecanismos que desarrollan tolerancia materno-fetal permitiendo el desarrollo fetal normal. Además, la placenta comandará varios aspectos de la biología materna, por inducción en ella de funciones que le permiten proporcionar diversas actividades que el embrión/feto aún no es capaz de desarrollar. Al finalizar la gestación, la placenta funciona como un "reloj" que desencadena el inicio del parto mediante la liberación de factores que regulan los niveles hormonales y que culmina con la eliminación placentaria, denominada alumbramiento. Así, la placenta y sus membranas anexas conforman un microambiente biológico que cumple funciones respiratorias, nutritivas, renales, hepáticas y endocrinas y también participa en la maduración de las glándulas mamarias para asegurar la alimentación del recién nacido.

Desarrollo de la placenta

Mirta A. Valentich, Ado R. Eyrard y Roberto A. Tovasio

En las horas siguientes al parto, una mujer presentó hemorragia (atonía uterina/hipotonía) y mal estado general. El parto había tenido lugar fuera del hospital y, probablemente, luego del alumbramiento no se realizó el examen exhaustivo de la placenta. La sospecha diagnóstica fue "retención de un cotiledón" o "placenta accesoria".

La **placenta** (término derivado del griego, plakos = torta plana) es un órgano fundamental para la continuidad de la especie. Comienza su formación hacia la segunda semana de producida la fecundación, en estrecha interacción entre los tejidos maternos y extraembrionarios (véase cap. 6). La placenta se completa alrededor del cuarto mes de gestación y sufre cambios menores hasta el final del embarazo. Gracias a la placenta, el feto se desarrolla en el útero con **tolerancia inmunitaria materna** hasta el momento en que genera las hormonas necesarias para iniciar el trabajo de parto. Después del nacimiento, se produce el alumbramiento y se elimina la placenta, que no tiene utilidad para la madre. En algunas culturas se suele comer la placenta (**placentofagia**), como también lo hacen muchos mamíferos.

La placenta se considera una interfase vascular entre las circulaciones materna y fetal que incrementa en tamaño para acomodarse a las demandas metabólicas del embrión/feto en crecimiento. Al término de la gestación tiene forma de disco con una superficie irregular (materna) y una lisa (fetal), de 15 a 18 cm de diámetro, y unos 500 gramos de peso. Está formada por:

1. *Un componente fetal:* el corion (mesodermo extraembrionario y trofoblasto)

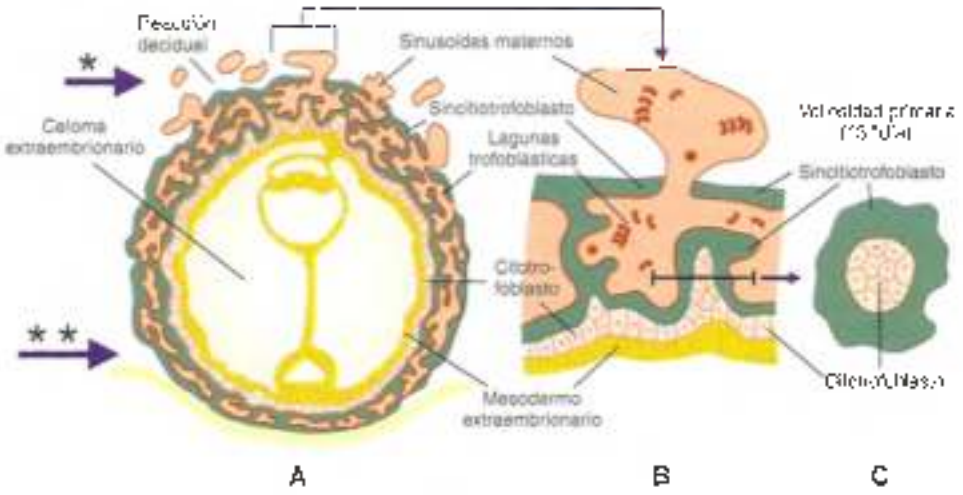

Fig. 14-1. Desarrollo de un embrión humano de 13 días. Nótense el desarrollo del trofoblasto, la erosión de los vasos maternos y la formación de lagunas trofoblásticas (A y B), la decidua basal (*) y capsular (**) y las vellosidades primarias (B y C).

2. *Un componente materno:* la decidua uterina (figs. 14-1A, 14-2A y 14-3A).

La formación de la placenta depende de la interacción entre tejidos extraembrionarios y tejidos maternos. A los seis días de la fecundación, el trofoblasto forma la capa externa del blastocisto, para diferenciarse luego en una capa interna, el citotrofoblasto vellosa, y por fusión del citoplasma de estas células se forma la capa externa de sincitiotrofoblasto. Este invade el endometrio y constituye las vellosidades placentarias, que toman contacto directo con la sangre materna y forman la interfase materno-fetal que asegura la nutrición embrionaria. El citotrofoblasto constituye además las células de anclaje en la base de las vellosidades o columnas de anclaje que conectan el tejido extraembrionario con la decidua materna, (b) el citotrofoblasto extravelloso

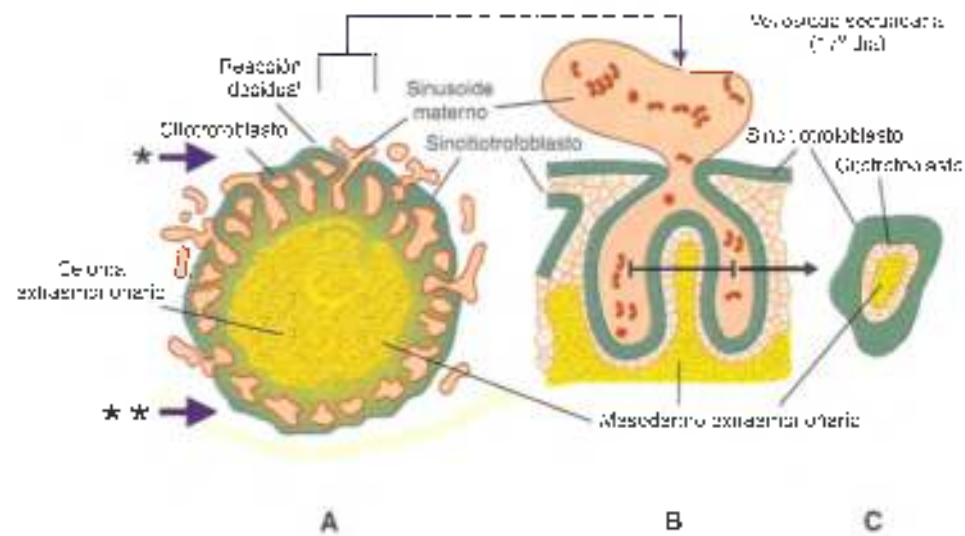

Fig. 14-2. Desarrollo de la placenta en un embrión humano de 17 días. Obsérvense la posición del amnios y el saco vitelino (A y B), la decidua basal (*) y capsular (**) y las vellosidades secundarias (B y C).

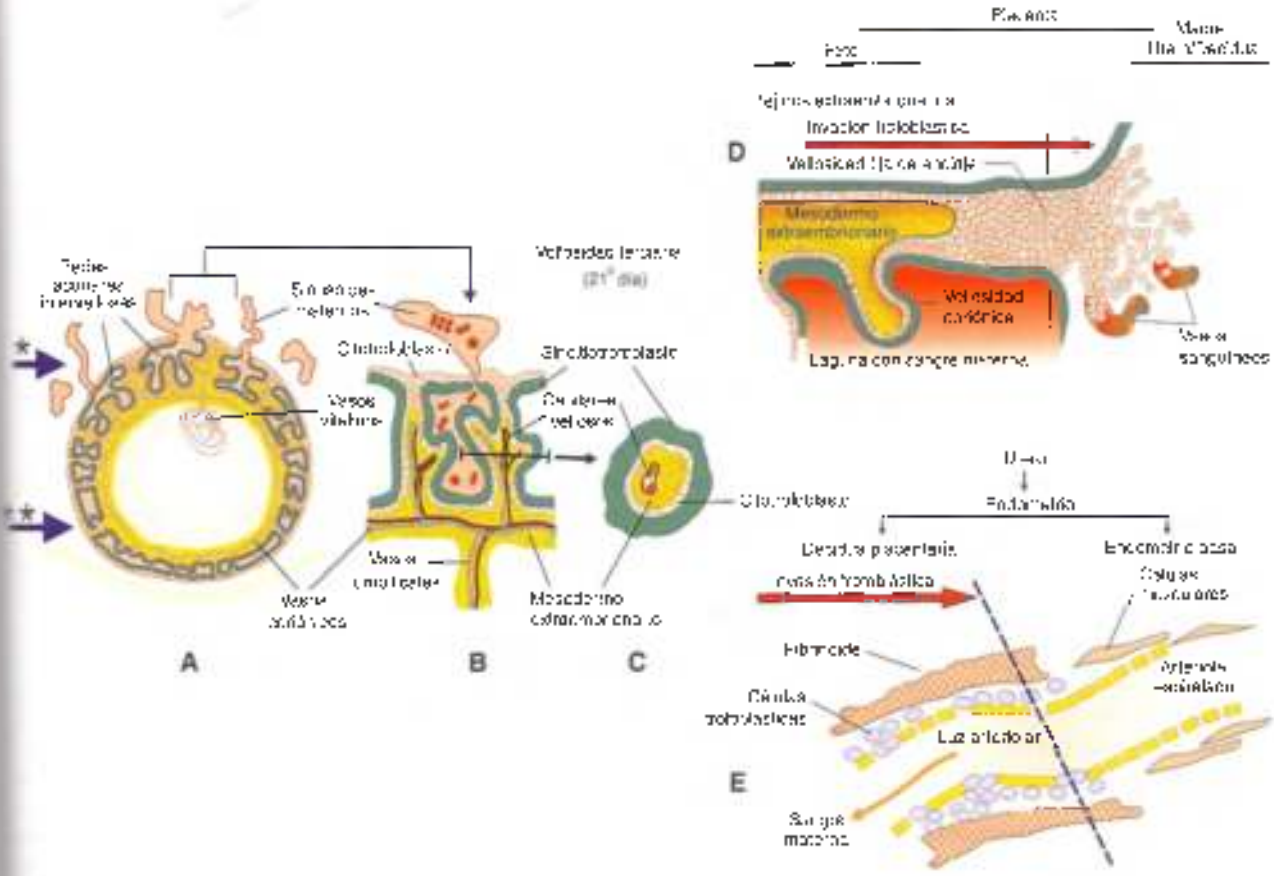

Fig. 14-5. Desarrollo de la placenta en un embrión humano de 21 días. Obsérvese la decidua capsular (*) y basal (**), las vellosidades placentarias terciarias (B y C) y anclaje (B y D). A la derecha se muestra la invasión trofoblástica del endometrio decidual (D) y un detalle de las arterias espiraladas endometriales (E).

que migra a través de la matriz extracelular y se establece en el tejido uterino, c) el trofoblasto endovascular que rodea la estructura de las arteriolas maternas (pero no las venas). Así, el trofoblasto reemplaza la túnica media muscular e íntima y las torna no contráctiles, con lo cual disminuye la resistencia vascular y se establece un flujo sanguíneo materno continuo en el espacio intervelloso. Cuando este mecanismo falla, se genera hipertensión materna (recuadro 14-13) y d) el trofoblasto coriónico que forma la membrana amniocoriónica que rodea todo el embrión/feto (fig. 14-4; véase figs. 14-1 a 14-3).

Mientras esos cambios ocurren durante la invasión de los tejidos embrionarios hacia los tejidos maternos, en el endometrio materno se produce la reacción decidual, que comienza en todo el endometrio después de la ovulación, durante la fase progestacional del ciclo menstrual, y continúa cuando se produce la invasión del trofoblasto. Como resultante de estos cambios se forman tres zonas deciduales: basal, capsular y parietal (véase fig. 14-4).

Desarrollo progresivo de la estructura y función del trofoblasto

Los primeros estadios del desarrollo placentario ocurren en una atmósfera pobre en oxígeno (hipoxia fisiológica) que protege al feto contra el efecto deletéreo de los radicales libres que se generan durante la invasión trofoblástica. La hipoxia favorece la aparición de células *natural killer* (NK) que coexisten con las células deciduales. La interacción entre estas células proporciona el medio ambiente adecuado, no sólo para la implantación, sino también para la invasión trofoblástica. Durante la invasión progresiva del trofoblasto hacia los tejidos ute-

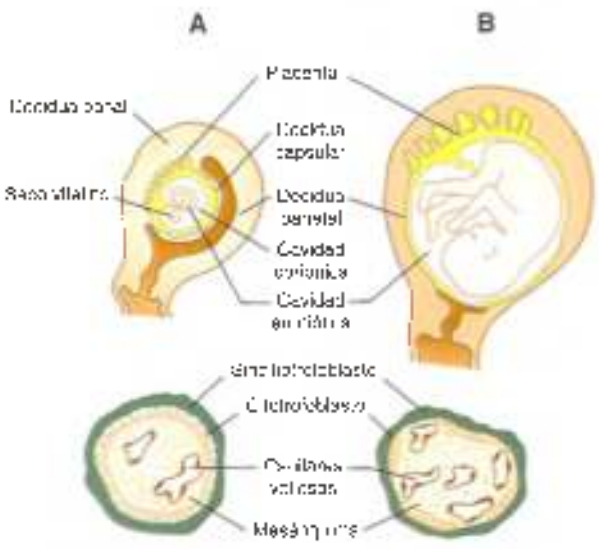

Fig. 14-4. Relaciones anatómicas del embrión-feto con los anexos (*arriba*) y la estructura histológica de las vellosidades placentarias (*abajo*) en el primer mes (A) y en el quinto mes (B) del desarrollo humano.

mos se definen tres etapas que corresponden al desarrollo estructural y funcional de la placenta: lacunar, trabecular y vellosa.

Etapa lacunar del trofoblasto

Al final de la primera semana de vida embrionaria, en el blastocisto se diferencia el **endoblasto**, una capa de células en la pared ventral del macizo celular interno (véase cap. 6, fig. 6-5), y entre los días 8 y 9, cuando el embrión ya se encuentra incluido en la mucosa uterina, el trofoblasto prolifera, alcanza los vasos sanguíneos maternos y los erosiona. La sangre materna extravasada se vuelca a los espacios delimitados por células del sincitiotrofoblasto y se define así la **etapa lacunar del trofoblasto** (véase cap. 6, figs. 6-7 y 6-8).

Etapa trabecular del trofoblasto

Hacia el día 12 del desarrollo (poco antes que la mujer advierta la primera "falta" menstrual), las lagunas formadas en el sincitiotrofoblasto se unen y forman redes separadas por trabéculas de sincitiotrofoblasto, con lo que conforman la **etapa trabecular del trofoblasto** y establecen la **circulación uteroplacentaria primitiva**. Paralelamente, aumenta el volumen del mesodermo extraembrionario, en el que aparecen cavidades aisladas que se van conectando entre sí (véase cap. 6, fig. 6-9). De esa manera, la invasión temprana del trofoblasto y el incremento del flujo sanguíneo con la circulación uteroplacentaria engranan el crecimiento del útero, la placenta y el feto.

Etapa vellosa del trofoblasto

Entre el día 13 y 14 del desarrollo aparecen las **vellosidades placentarias primarias**, cuando los cordones de citotrofoblasto penetran en el sincitiotrofoblasto (véase fig. 14-1 y cap. 6, fig. 6-10), que le otorgan la denominación a la **etapa vellosa del trofoblasto**. Mientras esos cambios ocurren en los tejidos externos al embrión, las células del endodermo embrionario migran para formar la capa interna del saco vitelino primitivo, con dirección en sentido medial, y forman el **saco vitelino secundario** (véase cap. 6, figs. 6-9 flechas y 6-10).

Por su parte, en el mesodermo extraembrionario se completa la formación de una cavidad única, el **celoma extraembrionario o cavidad coriónica**, que rodea por completo el amnios y el saco vitelino, excepto en el pedículo de fijación (futuro cordón umbilical) que une el amnios con el mesodermo somático extraembrionario. En esta etapa, el mesodermo extraembrionario está formado por 1) el **mesodermo somático extraembrionario**, que reviste el trofoblasto y el amnios y 2) el **mesodermo esplácnico extraembrionario**, que envuelve el saco vitelino secundario. El mesodermo somático extraembrionario junto con el trofoblasto forma el **corion**, que envuelve la cavidad o saco coriónico donde se halla el embrión dentro del amnios y el saco vitelino, suspendidos por el pedículo de fijación (véase cap. 6, fig. 6-10).

En la tercera semana del desarrollo –alrededor del día 17– se forman las **vellosidades placentarias secundarias** por invasión de mesénquima extraembrionario hacia el interior de las vellosidades primarias (véase fig. 14-1). Hacia el día 21 aparecen vasos sanguíneos fetales en el mesénquima velloso y dan lugar a las **vellosidades placentarias terciarias** (véase fig. 14-3). Queda así definida la **interfase materno-fetal o barrera placentaria** (trofoblasto + pared de los capilares sanguíneos fetales intravellosos) que permitirá el intercambio de nutrientes, gases y desechos entre la sangre materna y la sangre fetal.

Posteriormente, los vasos de las vellosidades se comunican con los del mesodermo extraembrionario que cubre el interior del trofoblasto y con los vasos alantoideos del pedículo de fijación (véase fig. 14-9A). Por último, durante la cuarta semana este conjunto de vasos se conecta con el aparato circulatorio del embrión. De este modo queda establecida la **comunicación feto-placentaria**. Las fallas en el desarrollo normal de los vasos placentarios son importantes en la génesis de la hipertensión durante el embarazo (recuadro 14-1).

Sobre la base de la estructura anatomohistológica alcanzada tras un progresivo y complejo desarrollo, la placenta humana adquiere las características de ser:

1. **Vellosa**, ya que los capilares fetales se encuentran en vellosidades coriónicas y flotan en las lagunas llenas de sangre materna (figs. 14-5 y 14-6).
2. **Hemocoriónica**, porque el sincitiotrofoblasto de cada villo toma contacto directo con la sangre materna y el intercambio materno-fetal se hace a través del endotelio de los capilares fetales, el trofoblasto y sus respectivas membranas basales (véanse figs. 14-4 a 14-6).
3. **Corioalantoidea**, porque los vasos que recogen la sangre de las vellosidades coriónicas, a lo largo de los vasos alantoideos, se continúan en vasos umbilicales que se conectan con la circulación intracembrionaria (fig. 14-[illegible]).
4. **Decidual**, ya que los tejidos extraembrionarios invaden el endometrio materno y desencadenan la reacción decidual, produciéndose el desprendimiento a nivel del tejido decidual en el momento de **alumbramiento** (véanse figs. 14-1A, 14-2 y 14-3A).

A partir del segundo mes, las vellosidades coriónicas se ramifican y los vasos sanguíneos fetales del mesénquima velloso se incrementan, en especial en la zona de la decidua basal; desde el comienzo del cuarto mes se observa un adelgazamiento del trofoblasto velloso por desaparición casi total del citotrofoblasto y una reducción del tejido mesodérmico de las vellosidades con aumento del tamaño y el número de capilares fetales (véase fig. 14-4B). Así, la sangre materna y fetal quedan separadas sólo por una delgada interfase formada por el sincitiotrofoblasto y la pared de los capilares fetales, con lo que se hace más eficiente la función de transferencia materno-fetal (véanse figs. 14-5 y 14-6). Mientras estos cambios ocurren a nivel placentario, a medida que el feto crece, la decidua capsular se fusiona con la decidua parietal y queda obliterada la luz de la cavidad uterina (véase fig. 14-4B).

Recuadro 14-1
Hipoxia y patrones de expresión alterada de genes

Aportes básicos

El desarrollo anormal de la vascularización placentaria está presente en los síndromes de *preeclampsia*, que provocan hipertensión con riesgo para la vida de la madre y el feto. Se ha propuesto que durante los períodos de hipoxia se altera la expresión de factores que modulan la regulación de los vasos sanguíneos placentarios, como la sobreexpresión de los receptores del factor de crecimiento endotelial de los vasos sanguíneos y del factor-2 alfa que regula la invasión trofoblástica. Esta sobreexpresión estaría asociada al mal funcionamiento de los vasos placentarios que llevaría a la hipertensión (McCarthy, 2007).

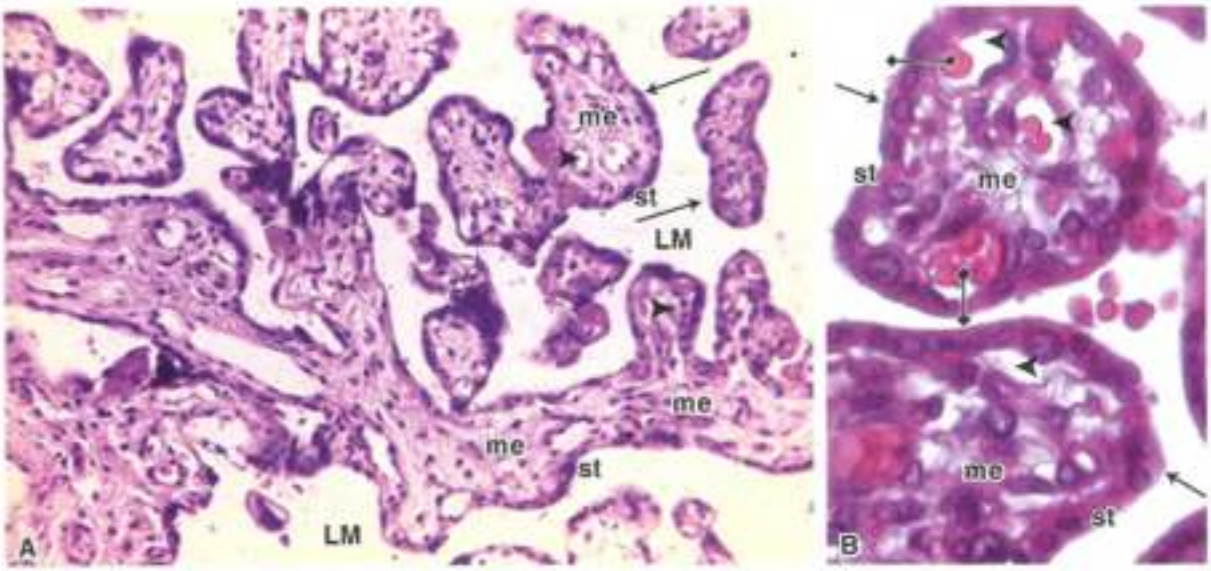

Fig. 14-5. **A.** Placenta a término. En las lagunas maternas (*LM*), nótese vellosidades coriónicas (*flechas*), con su mesénquima extraembrionario (*me*), los vasos sanguíneos fetales (*cabezas de flecha*) y el revestimiento de sincitiotrofoblasto (*st*). (HE, 100x). **B.** En el detalle se observa la barrera placentaria o interfase materno-fetal (*barra*). (HE, 400x).

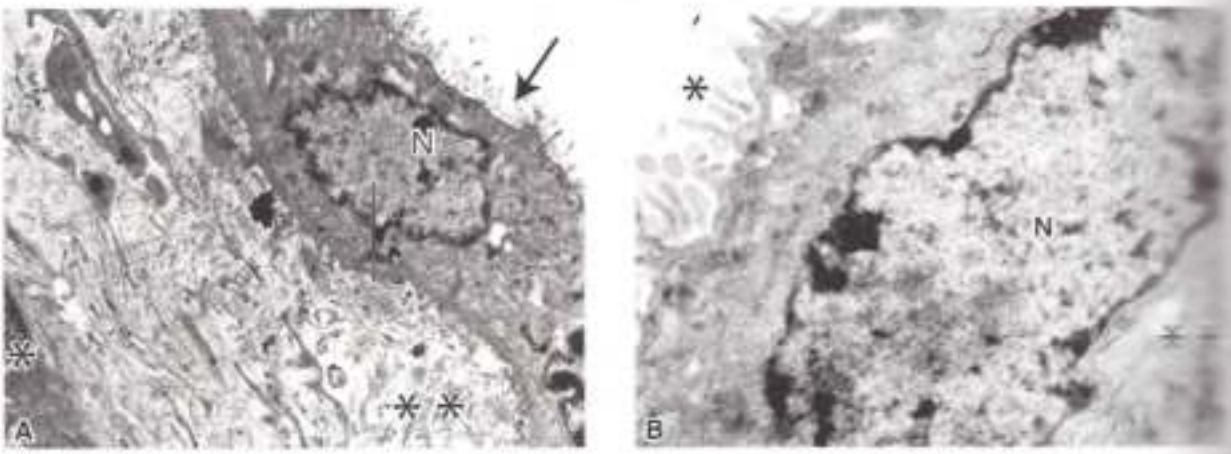

Fig. 14-6. Micrografía electrónica de placenta humana. A. La barrera placentaria se extiende desde el sincitiotrofoblasto (→) hasta el endotelio capilar (*), matriz extracelular (**) (4.000×). B. Citotrofoblasto vecino con microvellosidades (*), el núcleo (N) y el mesodermo extraembrionario (**) (12.000×).

Conexiones vasculares entre la madre y el feto

La vascularización que participa en las interacciones materno-fetales está constituida por una doble circulación de sangre materna y fetal separadas por una extensa superficie representada por el endotelio de los vasos fetales y el sincitiotrofoblasto (véanse figs. 14-3, 14-5 y 14-6).

Circulación placentaria fetal

La circulación que conecta el feto con la placenta se inicia en las arterias ilíacas del feto, que prosiguen en las arterias umbilicales. Estas arterias –derivadas de los primitivos vasos alantoideos– llevan sangre de tipo venosa con una concentración baja de oxígeno y abundantes catabolitos, a lo largo del cordón umbilical, hacia la placenta. Allí, estos vasos se ramifican

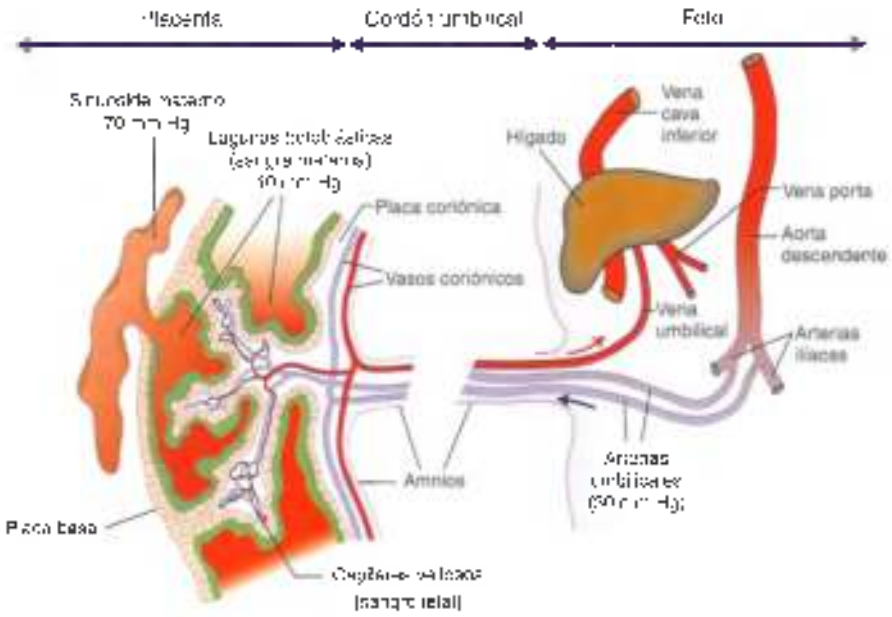

Fig. 14-7. Circulación feto-placentaria.

ran radialmente hasta formar capilares que penetran en las vellosidades coriónicas. Dentro de las vellosidades, los capilares se reúnen y forman pequeñas venas, que finalmente llevarán la sangre oxigenada (de tipo arterial) a la **vena umbilical**, que alcanza el sistema de la vena cava inferior del feto (véase fig. 14-7).

El caudal de la circulación fetal en la placenta es elevado y es regulado por la interacción entre la presión arterial (30 mm Hg) y la resistencia vascular. Esta presión, superior a la de la cámara intervellosa (10 mm Hg), es tanto que los vasos de las vellosidades se colapsen (fig. 14-7). Estudios recientes sugieren la existencia de células marcapasos en los vasos placentarios fetales que participarían en la regulación del flujo sanguíneo (recuadro 14-2).

Circulación placentaria materna

La sangre materna llega a las lagunas intervellosas de la placenta por las arterias espirales del endometrio (ramas de la arteria uterina) y sale por las **venas** endometriales cargada de CO_2 y metabolitos fetales, hacia la **vena uterina**. La circulación materno-placentaria se produce por la diferencia de presiones sanguíneas relativas entre los 70 mm Hg de la arteria endometrial y los 10 mm Hg del espacio intervelloso, para volver luego hacia la decidua basal, donde es recogida por las venas endometriales en las que la presión es menor que en el interior de las lagunas (véase fig. 14-7). Así, la sangre ingresa hacia el espacio intervelloso de la placa coriónica en la forma de un chorro pulsátil y recorre lentamente los espacios intervellosos, lo cual permite el intercambio de sustancias con la sangre fetal intravellosa.

Cordón umbilical

Es la conexión entre la placenta y el feto, mide alrededor de medio metro de longitud y 1 a 2 cm de diámetro y está cubierto por el amnios. Posee dos arterias y una vena sumergidas en un tejido conjuntivo laxo y mucoide, denominado **gelatina de Wharton**, que contiene abundantes glucosaminoglucanos, en especial ácido hialurónico (fig. 14-8). Estos vasos a menudo se observan retorcidos y doblados en asas, que forman falsos nodos, debido a que son más largos que el cordón. Hasta el segundo mes, el alantoides y el conducto vitelino forman parte del cordón umbilical (véase cap. 6, figs. 6-20 y 6-21B), los cuales a partir del tercer mes involucionan y quedan sólo como vestigios.

Las sangre que circula por el cordón (eliminada junto con éste, luego del parto) ha adquirido importancia como fuente potencial de células "madre" (stem cells).

Membranas y anexos placentarios

Amnios

Es una capa de células cúbicas que recubre la **cavidad amniótica** y se continúa con el ectodermo en el lado dorsal del disco embrionario (véase cap. 6, figs. 6-6 y 6-9). Los plegamientos longitudinal y transversal que sufre el embrión determinan que el amnios lo envuelva progresivamente y, hacia su región ventral, termine recubriendo el cordón umbilical (véase figs. 6-18 B y C y 6-21 B y C). Mientras esto sucede, la cavidad amniótica crece y

Recuadro 14-2
¿Un marcapasos fisiológico en los vasos sanguíneos placentarios?

Aportes básicos

Si bien los vasos placentarios carecen de inervación, trabajos de Kiserud y cols. (2006) han mostrado con estudios ecográficos que las venas de la placenta humana tienen actividad pulsátil que en condiciones de hipoxia no sigue el ritmo cardíaco. Hildebrot Torn y cols. (2001) han postulado la existencia de células marcapasos en la capa circular del músculo liso de los vasos de la placenta. Las uniones en hendidura transmitirían la actividad eléctrica generada por estas células marcapasos a las células musculares vecinas (García-Hildebrot y cols., 2007). La detección de la actividad de estas células promete ser de utilidad para determinar la vitalidad placentaria en embarazos de alto riesgo.

Fig. 14-8. Cordón umbilical. Se observan dos arterias (A) y una vena (V) rodeadas por tejido conjuntivo mucoso ligeramente metacromático. El epitelio amniótico (↗) revisa el cordón. Azul de toluidina 10×.

simultáneamente desaparece la cavidad coriónica (véanse figs. 14-6, 14-7 y 14-8). El líquido amniótico contenido en esta cavidad alcanza el volumen de un litro hacia el final de la gestación; está formado con los líquidos expulsados de los pulmones y los riñones fetales y su composición refleja el estado metabólico de la unidad feto-placentaria, con lo que puede emplearse para evaluar la maduración fetal, la función renal y la insuficiencia placentaria. En este líquido flota el feto durante su desarrollo, lo cual favorece el crecimiento y el desarrollo simétrico del embrión, impide su adherencia al amnios, lo protege contra los traumatismos y contribuye a la regulación de la temperatura del feto y al desarrollo musculoesquelético.

Saco vitelino

El saco vitelino delimita la cara ventral del disco embrionario y se continúa con el borde del endodermo (véase cap. 6, figs. 6-8 y 6-9). Luego del plegamiento embrionario la parte proximal del saco vitelino se transforma en intestino primitivo, unido a la vesícula umbilical por el estrecho conducto onfalomesentérico o vitelino (véase cap. 6, figs. 6-28 B y C a 6-31 B y C). Así, el saco vitelino participa en el desarrollo del intestino primitivo que ulteriormente formará todo el tubo digestivo y sus glándulas anexas (véase cap. 6, fig. 6-21 C), y en el desarrollo del aparato respiratorio; también participa en la nutrición del embrión durante la segunda y la tercera semanas, mientras se establece la circulación placentaria, en la formación de los primeros esbozos de tejido sanguíneo y en el desarrollo de las células germinales primitivas (gonocitos) a partir de células del saco vitelino caudal que migran hacia la región de la futura gónada. Al final del tercer mes, el saco vitelino se cierra y se atrofia lentamente. Sólo en el 2% a 4% de las personas adultas persiste un resto del saco vitelino como una evaginación del íleon, llamado **divertículo de Meckel**.

Alantoides

El alantoides aparece hacia el día 16 del desarrollo como una evaginación de la zona de unión entre la parte caudal del disco embrionario y el saco vitelino (véase cap. 6, figs. 6-11 B a 6-14 B). Al igual que con el saco vitelino, este anexo no tiene mucha significación en la especie humana, degenera y se reabsorbe y sólo quedan vestigios entre los vasos umbilicales de la porción proximal del cordón. Sin embargo, participa en cierta medida en la actividad hemocitopoyética en los primeros dos meses y sus restos forman el uraco entre el ombligo y la vejiga urinaria, que después del nacimiento se convierte en el ligamento umbilical medio. Además, los vasos sanguíneos de la región alantoidea se convierten en la vena y las arterias umbilicales.

Actividad funcional de la placenta

La actividad de la placenta asegura un medio ambiente adecuado para la supervivencia y el desarrollo del feto a lo largo de la gestación.

Metabolismo placentario

La placenta sintetiza glucógeno, colesterol, ácidos grasos, etc., especialmente al principio del embarazo, de manera que contribuye como fuente de sustancias nutritivas y energéticas para el embrión. Esta actividad metabólica también será esencial para el mantenimiento de la función de transporte de diferentes sustancias y para la función endocrina de la placenta.

Transporte

Por medio de diferentes mecanismos (difusión simple, difusión facilitada, transporte activo o pinocitosis) se intercambian gases respiratorios, nutrientes y desechos entre la madre y el feto a través de la placenta. También numerosas drogas y agentes infecciosos pueden atravesar la **barrera placentaria** (cuadro 14-1); por ejemplo, *Plasmodium falciparum*, responsable del paludismo, *Treponema pallidum*, productor de la sífilis, y *Trypanosoma cruzi*, causante de la enfermedad de Chagas en Sudamérica (cuadro 14-2).

Secreción endocrina

La placenta (trofoblasto + decidua) asume diversas funciones endocrinas de la hipófisis y de los ovarios que son importantes en el mantenimiento del embarazo. Además, segrega las hormonas necesarias para desencadenar el trabajo de parto (cuadro 14-2).

Barrera inmunológica

La placenta funciona como una barrera inmunológica activa al permitir que dos organismos antigénicamente diferentes se toleren entre sí. Para ello, el trofoblasto expresa moléculas no clásicas del CMH de clase I como HLA-G y HLA-E, que se unen a receptores de las *células natural killer* (NK) y bloquean su actividad citolítica (véase cap. 8).

También hay producción materna de **aloanticuerpos**, que son anticuerpos asimétricos contra anti-

Recuadro 14-3
Invasión parasitaria en placentas de madres chagásicas

Aportes básicos

Experimentos de invasión parasitaria realizados con *Trypanosoma cruzi* en células del sincitiotrofoblasto han sugerido que la fosfatasa alcalina placentaria (FAP), enzima anclada a la membrana celular por una molécula de glucosilfosfatidilinositol, participaría en la invasión del parásito a la placenta. Esta infección sería efectiva mediante mecanismos de hidrólisis de la proteína de anclaje de la FAP a la membrana plasmática, la activación de las tirosinquinasas, el incremento del calcio citosólico y la inducción de cambios en los filamentos de actina del citoesqueleto de las células del sincitiotrofoblasto y sería más eficaz en madres diabéticas, las que presentarían una susceptibilidad mayor a la invasión parasitaria (Mezzano y cols., 2005).

genos paternos. Este tipo especial de anticuerpos, que tiene la particularidad de poseer una cadena glucosídica, se une a los antígenos pero no producen respuesta inmunitaria. De este modo, bloquean (secuestran) moléculas extrañas (paternas) expresadas en el trofoblasto, evitando la toxicidad de las células NK, lo cual provocaría al rechazo placentario, o cubren los receptores de los linfocitos T maternos e impiden la respuesta inmunitaria de la madre hacia el feto.

Por otra parte, la decidua materna sintetiza citoquinas antiinflamatorias, como IL-4 e IL-10, que favorecen la actividad de los linfocitos Th 2, cuya función es proporcionar tolerancia inmunitaria. Estos aspectos y otros, como la participación de hormonas en la inducción de apoptosis de células trofoblásticas permiten la creación de un sistema de tolerancia único para que el embrión/feto sobreviva (Recuadro 14-4).

Los sistemas cardiovasculares fetal y neonatal

El sistema circulatorio primitivo se desarrolla a partir de los islotes sanguíneos del mesénquima (véanse caps. 6 y 9); luego, con el desarrollo del corazón, se forman tres redes vasculares: vitelina, placentaria e intraembrionaria.

Red vitelina

Se desarrolla en la pared del saco vitelino; origina las arterias vitelinas, que se unen con las arterias enfalomesentéricas, y las venas vitelinas, que penetran en la región ventral del embrión y desembocan en el seno venoso (véase cap. 9, fig. 9-20).

Cuadro 14-1. *Transporte placentario*

Desde la Madre

Nutrientes maternos	***Otros***	***Xenobióticos***	***Agentes infecciosos***
Aminoácidos - Glucosa - Ácidos grasos	- Hormonas - Anticuerpos - Oxígeno - Oligoelementos Iones - Vitaminas	- Drogas - Pesticidas	- Virus - Bacterias Parásitos

A través de la placenta

Desde el feto

- Dióxido de carbono
Desechos metabólicos
- Factor Rh

Cuadro 14-2. *Función endocrina de la placenta*

Hormonas coriónicas

- ***Hormonas similares a las hipofisarias***
  Gonadotrofina coriónica humana
  Somatotrofina coriónica humana
  Tirotrofina coriónica humana
  Corticotrofina coriónica humana
- ***Hormonas esteroideas***
  Progesterona y estrógenos
- ***Hormonas similares a las hipotalámicas***
  Hormona liberadora de gonadotrofina
  Hormona liberadora de tirotrofina
  Somatostatina

Hormonas deciduales

Prolactina
Relaxina
Inhibina

Red placentaria

Se desarrolla en el mesénquima alantoideo, forma las arterias alantoideas o arterias umbilicales, que se anastomosan con dos arterias segmentarias de la aorta dorsal posterior y las venas umbilicales que desembocan en el seno venoso (véase fig. 9-20).

Red intraembrionaria

Está formada por un sistema arterial y un sistema venoso.

El sistema arterial está formado por las aortas ventrales, los arcos aórticos y las aortas dorsales.

Las aortas ventrales son prolongaciones celíacas cortas que se originan en una porción dilatada del tronco arterioso, llamado saco aórtico (véase cap. 9, fig. 9-20).

Los arcos aórticos se desarrollan a partir de la cuarta semana como prolongaciones de las aortas ventrales y desembocan en la aorta dorsal del lado correspondiente (véase cap. 9, fig. 9-20) haciendo su recorrido dentro de los arcos branquiales o faríngeos y aunque se desarrollan seis pares de arcos arteriales, no todos están presentes al mismo tiempo, ya que al formarse el sexto ya los primeros ya han involucionado y desaparecido. Durante las semanas 6 a 8, los arcos aórticos adoptan el patrón definitivo característico del adulto y se distribuyen de la siguiente manera:

Primer arco aórtico forma parte del primer arco faríngeo (maxilomandibular) y está formado por el segmento arqueado de la aorta ventral que comunica con la aorta dorsal primitiva. Este arco arterial desaparece en su mayor parte, excepto para formar algunos segmentos de las arterias maxilar y carótida externa.

Segundo arco aórtico forma parte del segundo arco faríngeo, aparece en la cuarta semana y participa parcialmente en la formación de las arterias del estribo en el oído embrionario, que luego desaparecen y dejan los orificios característicos de esta estructura ósea.

Tercer arco aórtico se forma al final de la cuarta semana y contribuye al desarrollo de las arterias carótidas primitivas y carótida interna.

Cuarto arco aórtico se desarrolla hacia el final de la cuarta semana y su destino difiere según el lado del embrión. El arco arterial izquierdo forma parte del cayado de la aorta y el arco arterial derecho, la arteria subclavia derecha.

Quinto arco aórtico es rudimentario e involuciona temprana mente.

Sexto arco aórtico aparece a la mitad de la quinta semana. El arco arterial derecho forma la parte proximal de la arteria pulmonar derecha, el arco izquierdo desarrolla la arteria pulmonar izquierda y el conducto arterioso.

Las aortas dorsales se extienden desde el cráneo hasta la región caudal del embrión. Luego se fusionan

Recuadro 14-4
Papel del trofoblasto y el desarrollo de tolerancia embrionaria/fetal

Aportes básicos

Para el desarrollo de la tolerancia embrionaria/fetal, Hunt y cols. (2005) propusieron que el trofoblasto, en la interfase materno-fetal, segrega moléculas de clase I no clásicas, HLA-G, que se unen a los receptores específicos de los linfocitos T, B, NK, macrófagos y células dendríticas.

Célula trofoblástica	Células parenquimatosas	Receptores a moléculas HLA-G
	Células NK	LILRB1/LILRA
Genes monomórficos HLA-G	Células T CD4+	LILRB2, TAP-ITIM
	Células T CD8+	LILRB2 TAP-ITIM
	Células B	LILRB
	Célula dendrítica	LILRB, ILT4

nan para formar una aorta descendente única (véanse figs. 9-19 y 9-20). A partir de ésta se originan pares de arterias segmentarias corporales que corresponden a las somitas y a la formación de las arterias segmentarias laterales que irrigan el aparato urinario y genital.

El sistema venoso está formado por pares de venas cardinales anteriores y posteriores que, a nivel del corazón, forman las venas cardinales comunes (conductos de Cuvier) y desembocan en los cuernos del seno venoso junto con las venas vitelinas y umbilicales (véanse figs. 9-19 y 9-20). Las venas cardinales anteriores formarán los senos venosos craneales, las venas cerebrales, las grandes venas de la cabeza y el cuello, el seno venoso coronario y la vena cava superior. Las venas cardinales posteriores formarán las venas renales, las venas gonadales y la vena cava inferior.

Las venas umbilicales llegan al embrión por el cordón umbilical, atraviesan el hígado y contribuyen a formar los sinusoides hepáticos (fig. 14-9). La vena umbilical derecha involuciona y desaparece por completo. De la vena umbilical izquierda, desaparece la porción que la conecta con el seno venoso y se anastomosa con la vena vitelina derecha, a través del conducto de Arancio. Así, la sangre oxigenada que viene de la placenta pasa directamente a la vena vitelina derecha, que se convertirá en vena cava inferior (véanse figs. 14-9 y 14-10 A).

Las venas vitelinas entran en el embrión por el pedículo que lo une al saco vitelino (véase fig. 9-20) y se conectan entre sí por anastomosis a nivel del duodeno (véase fig. 11-6). A partir de esta red anastomótica se desarrollará la vena porta; ésta luego penetra en el esbozo hepático y se divide en sinusoides, para originar luego las venas hepáticas que desembocan en la porción terminal de la vena cava inferior (véase fig. 14-10 A). El conducto de Arancio se obliterá luego del nacimiento y forma el ligamento venoso. La vena umbilical izquierda constituirá el ligamento *teres*, que se extiende desde el ombligo hasta la vena porta (fig. 14-6).

La circulación fetal queda establecida por la sangre que aporta la vena umbilical proveniente de los capilares vellosos placentarios (fig. 9-20 y fig. 14-10 A). Esta sangre, cargada de O_2 (80% de saturación), irriga el parénquima hepático pero, en su mayor parte, atraviesa el conducto de Arancio y desembocan en la vena cava inferior, donde también desembocan las venas hepáticas. La vena porta, que recibe la sangre poco oxigenada proveniente del intestino, se ramifica en el hígado y por una de sus ramas desemboca en el conducto venoso. Esta mezcla de sangre oxigenada proveniente de la placenta y de sangre poco oxigenada que llega del intestino y de las regiones caudales del feto hace que la sangre de la vena cava inferior contenga una concentración menor de O_2 (70% de saturación). Al desembocar en la aurícula derecha, la sangre fetal oxige-

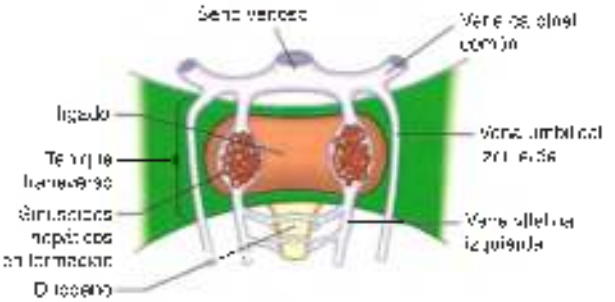

Fig. 14-9. Desarrollo de la circulación venosa hepática.

nada que lleva la vena cava inferior pasa en su mayor parte hacia la aurícula izquierda a través del agujero oval (de Botal) y el resto, mezclado con la sangre poco oxigenada que viene desde la vena cava superior, pasa al ventrículo derecho (fig. 14-10 A). La sangre oxigenada de la aurícula izquierda recibe una pequeña cantidad de sangre con una saturación baja de O_2 proveniente de los pulmones del feto y pasa hacia el ventrículo izquierdo y la aorta (saturación de O_2 = 60%). Esta sangre se distribuye por las arterias de la cabeza, el cuello y las extremidades superiores, que son las regiones del feto mejor oxigenadas (véase fig. 14-10 A).

Desde el ventrículo derecho, una parte de la sangre pasa al tronco pulmonar. No obstante, la cantidad de sangre que pasa hacia las arterias pulmonares es muy pequeña, debido a que el pulmón no ventilado del feto ofrece una resistencia vascular elevada. Por lo tanto, la mayor parte de la sangre atraviesa el conducto arterioso, vaso arterial temporal que desemboca en el cayado aórtico (fig. 14-10 A). Así, la sangre con una saturación de O_2 relativamente baja debido a la mezcla que ocurre en la desembocadura del conducto arterioso, corre por la aorta descendente e irriga las vísceras torácicas y abdominales y las extremidades inferiores, para volver a la placenta por las arterias umbilicales derecha e izquierda, que nacen en las arterias ilíacas, ramas terminales de la aorta (fig. 14-10 A).

Inmediatamente después del parto se produce una contracción de las vasos umbilicales; esto, además de la ligadura del cordón umbilical, provoca la disminución de la presión sanguínea en la vena cava inferior y en la aurícula derecha. Por otra parte, cuando el recién nacido empieza a respirar, sus pulmones se expanden y las arteriolas y los capilares se dilatan. Así, disminuye la resistencia vascular, lo cual permite que el mayor caudal sanguíneo que corre por el tronco pulmonar se desvíe hacia las arterias pulmonares (fig. 14-10 B). De esta manera, la disminución de la presión en la aurícula derecha y el aumento de la presión en la aurícula izquierda por el mayor caudal sanguíneo pulmonar da por resultado cambios circulatorios que se resumen en

Cuadro 14-3. *Principales cambios circulatorios en el nacimiento*

1. Contracción de los vasos umbilicales
2. Estrechamiento del conducto arterioso
3. Estrechamiento del conducto venoso
4. Oclusión del agujero oval (de Botal)
5. Disminución de la resistencia del lecho capilar pulmonar

el cuadro 14-3. El cierre anatómico completo ocurre normalmente días y aun semanas después del nacimiento, por proliferación de los tejidos epiteliales o conjuntivos (véase fig. 14-10 B).

Respecto del desarrollo del sistema linfático, hay dos posturas que sostienen: 1) los vasos linfáticos primitivos se desarrollan a partir del mesénquima de manera similar al sistema vascular sanguíneo y posteriormente se establecen conexiones con las venas y 2) los vasos linfáticos se originan de brotes capilares derivados del endotelio venoso.

Las principales estructuras linfáticas embrionarias se desarrollan a partir de la quinta semana y derivan de seis sacos linfáticos primarios (véase cap. 9, fig. 9-20), dos yugulares, dos ilíacos, uno retroperitoneal y la cisterna magna en la parte dorsal del saco linfático retroperitoneal. En el embrión hay dos grandes conductos que comunican la cisterna magna con los sacos linfáticos yugulares: el conducto linfático derecho y el conducto torácico. Posteriormente se produce la reabsorción de la mayor parte del conducto linfático y sólo queda como segmento que desemboca en el ángulo formado por las venas yugular y subclavia derechas. En tanto, el conducto torácico recoge la linfa de la mayor parte del cuerpo y desemboca en el ángulo yugulovasclavio izquierdo. Los sacos linfáticos, excepto la cisterna magna, son invadidos por células mesenquimáticas circundantes y por linfocitos derivados del timo y se transforman en los principales grupos ganglionares linfáticos. También se desarrollan ganglios a lo largo de los vasos linfáticos principales.

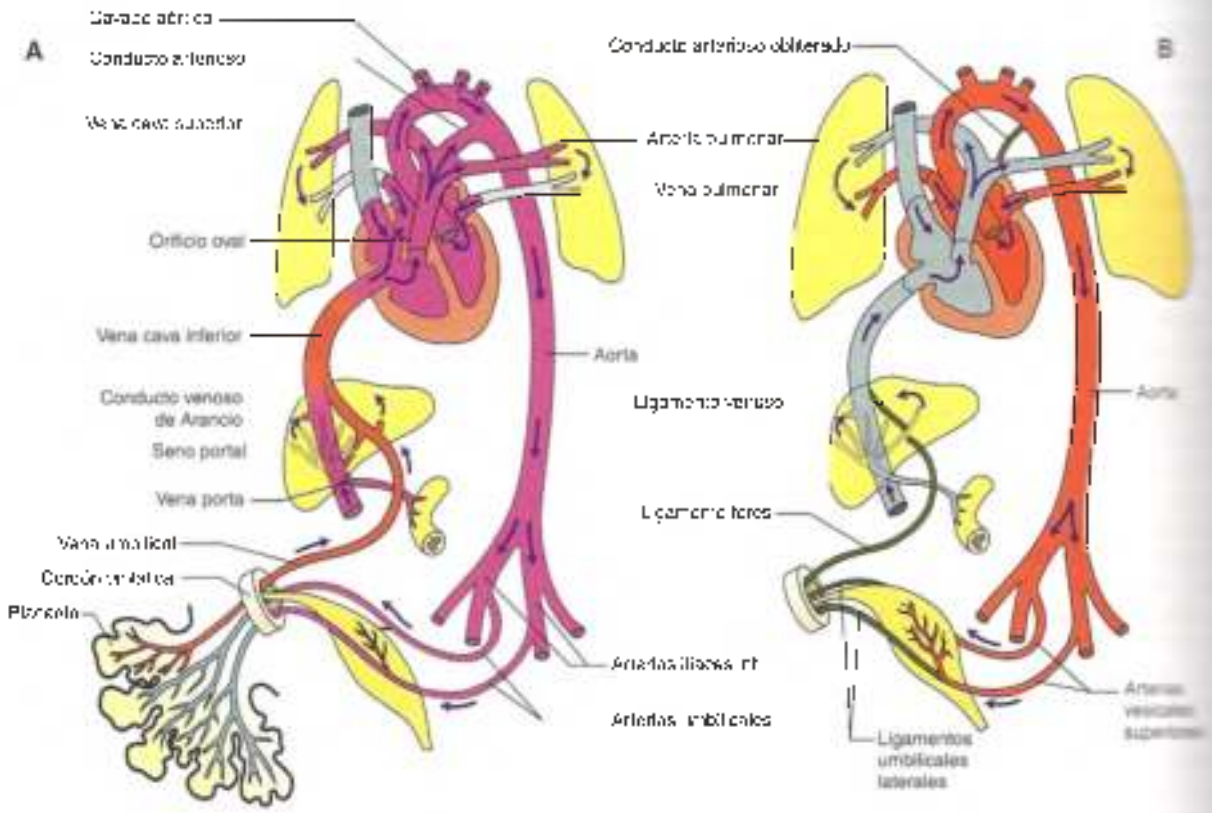

Fig. 14-10. Desarrollo de la circulación fetal (A) y sus cambios en la etapa posnatal (B). En A, el color indica la mezcla de sangre parcialmente oxigenada.

Glándula mamaria

Mirta A. Valentich y Laura R. Pascual

A una semana del parto, una madre que amamantaba a su bebé sintió una dureza en uno de sus pechos. Al consultar con su médico, el diagnóstico fue ***obstrucción de conducto galactóforo*** *y, entre otras indicaciones, se le sugirió como mejorar la "prendida" del niño al pecho para garantizar que la succión del bebé permitiera la salida de la leche de todos los segmentos de ambas mamas.*

La **glándula mamaria** es uno de los órganos más fascinantes y complejos de la biología humana. En el momento del nacimiento está apenas desarrollada y aunque la inmadurez puede observarse en muchos sistemas del organismo en la etapa postnatal, ninguno presenta cambios tan bruscos en tamaño, estructura y función como la mama durante la **pubertad**, el **embarazo** y la **lactancia**. Dentro de este amplio contexto morfofuncional se incluye también la **involución mamaria posmenopáusica**, época en la que con más frecuencia puede desarrollarse el cáncer.

Estructura histológica general

Las **mamas** (o senos) están formadas por tejido conjuntivo (TC), grasa y tejido glandular mamario, por lo cual también se denominan **glándulas mamarias**. Su forma es variable, según las características genéticas y étnicas de la mujer, la edad y el momento funcional. La base de la mama se extiende desde la segunda a la sexta costilla y desde el borde externo del esternón hasta la línea axilar media. La parte superoexterna se extiende hacia la axila, la "prolongación axilar" de la mama. El TC laxo del espacio retromamario le permite cierta movilidad sobre la aponeurosis que cubre el plano muscular. Los tejidos mamarios están fijados por bandas fibrosas (los ligamentos de Cooper) a la piel y a la fascia pectoral subyacente.

La cara superficial de la mama está recubierta por piel y en el centro se encuentra el pezón, que tiene forma y tamaño variables. La base del pezón está rodeada por una zona denominada areola, que en la mujer adulta mide 3 a 5 cm de diámetro. La epidermis de los pezones y areolas se pigmenta en la pubertad y está invadida por papilas dérmicas especialmente largas, cuyos capilares les proporcionan un tono rosado, aunque la coloración está influida por la raza y la cantidad de pigmento melánico de cada mujer. El tejido conjuntivo muestra abundantes fibras elásticas que son responsables de las finas arrugas de la piel. Los haces de músculo liso ubicados en sentido longitudinal y circular al pezón y la areola permiten la erección del pezón, la protractilidad característica de esta zona, lo que facilita la "prendida" del recién nacido durante la lactancia.

En la periferia areolar están las **glándulas de Montgomery**, cuya estructura es intermedia entre las glándulas sudoríparas y las glándulas mamarias. Su secreción protege la zona, ya que es hidratante y antiséptica. También se distinguen glándulas sudoríparas y folículos pilosos.

Las glándulas mamarias son de tipo tubuloalveolar, compuestas cada una por 4 a 15 lóbulos irregulares que desembocan en forma independiente en el pezón. Cada lóbulo drena a través de un conducto galactóforo (2 a 4 mm de diámetro), cuyo epitelio es escamoso estratificado, que se abre en el pezón luego de un trayecto sinuoso e irregular, que finalmente emerge en la punta del pezón, con una abertura de 0,4 a 0,7 mm. Cada lóbulo se subdivide en lobulillos de varios órdenes, los más pequeños formados por conductos que se comunican con pequeñas evaginaciones saculares, los **alvéolos mamarios** (figs. 14-11 A y B; 14-12).

Los alvéolos y los conductos tienen dos tipos celulares principales: una capa interna o luminal de células epiteliales y una capa externa de células mioepiteliales. La membrana basal las separa de los capilares de la estroma. Este parénquima epitelial está sostenido por una estroma mesenquimática y una estroma graso (véase fig. 14-11; recuadro 14-3). El TC interlobular es denso y el intralobulillar es laxo. Este último contiene más células, menos fibras colágenas y apenas contiene grasa, características que permiten alojar una cantidad mayor de parénquima, el cual se desarrolla durante la lactancia (véase fig. 14-11 B).

Riego sanguíneo

Las mamas están irrigadas por ramas de las arterias intercostales y por las ramas perforantes de la arteria torácica o **mamaria interna**. Las venas desembocan en la vena torácica interna y en la axilar, algunas pueden alcanzar la yugular externa. Las venas crean un círculo anastomótico en la base del pezón, llamado círculo venoso.

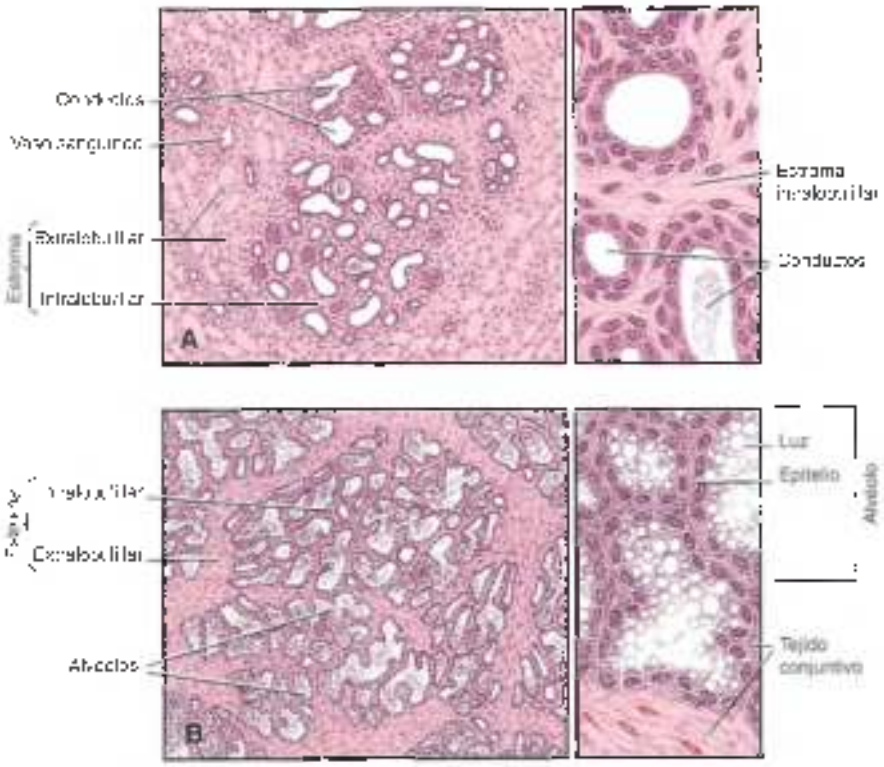

Fig. 14-11. Esquemas de glándula mamaria. A. No lactante: se observa una agrupación de conductos que pertenecen a un lobulillo mamario y están rodeados de tejido conjuntivo. B. Lactante: se visualiza el desarrollo de los alvéolos mamarios.

Drenaje linfático

El drenaje linfático mamario es muy abundante y se dirige principalmente hacia los ganglios axilares y los ganglios paraesternales a lo largo de la arteria torácica interna, dentro de la cavidad torácica. Otros puntos de drenaje se dirigen a los ganglios entre el pectoral mayor y el menor y hacia los ganglios subclaviculares en el cuello. También hay algunas conexiones linfáticas con el hígado opuesto y con linfáticos subdiafragmáticos que conducen al hígado y a los ganglios abdominales. El drenaje linfático del pecho ha sido objeto de considerable estudio, por la importancia quirúrgica y pronóstica en el tratamiento del cáncer de mama, pero tiene también importancia en la mama en el periodo de lactancia.

Inervación

Los nervios provienen de las ramas del cuarto, quinto y sexto nervios intercostales. Hay fibras motoras que inervan la musculatura lisa del pezón y de los vasos sanguíneos. La inervación del pezón es abundante, con nervios sensitivos y autónomos, mientras que la inervación del cuerpo de la mama es mínima y predominantemente autónoma. La inervación del pezón y la areola incluye terminaciones nerviosas libres, corpúsculos táctiles en las papilas del corión y las fibras nerviosas alrededor de los grandes conductos y en la dermis de la areola.

La actividad secretora del epitelio alveolar mamario depende del estímulo de la prolactina, la oxitocina y otras hormonas y no de la estimulación nerviosa directa. La estimulación de las fibras y los receptores sensitivos de la areola y el pezón al amamantamiento por medio de una vía refleja sensitiva aferente que induce la secreción de prolactina en la adenohipófisis y de oxitocina en la neurohipófisis (véase cap. 10).

Desarrollo embrionario y posnatal

El desarrollo de las glándulas mamarias abarca dos procesos definidos: 1) **organogénesis**, que consiste en el crecimiento de conductos y lobulillos y 2) **galactogénesis** o producción de leche (secreción de leche).

Etapa prenatal

El **primer esbozo mamario** se observa durante la cuarta semana del desarrollo embrionario a partir de una línea de tejido glandular, la **línea láctea** o **banda galáctica**, que se extiende desde la axila hasta la ingle durante la quinta semana de vida embrionaria. En la región del tórax, la banda se convierte en una cresta y el resto involuciona. Allí se desarrollan invaginaciones del ectodermo hacia el mesodermo subyacente, que representan los futuros conductos de la glándula. En el tercer trimestre del desarrollo fetal, la luz de los conductos galactóforos se abre en una suave depresión epitelial conocida como **hoyo mamario**, que se eleva como resultado de la proliferación mesenquimática que forman el pezón y la aréola. La anomalía característica de los "pezones invertidos" son el resultado de la falta de elevación de esta estructura.

Etapa posnatal

Recién nacido

En esta temprana etapa posnatal, la mama está formada por tejido glandular, tejido conjuntivo de sostén y tejido graso protector. Inmediatamente después del parto, la mama del recién nacido puede secretar una pequeña cantidad de líquido, conocido como "**leche de brujas**". Esto, que es común en recién nacidos de ambos sexos, se debe al estímulo de la mama infantil por las hormonas que produce la placenta para preparar los pechos de la madre para la lactancia. Esta secreción desaparece con

Recuadro 14-5
Estroma, desarrollo e involución mamaria

Aportes básicos

Tanto en la vida embrionaria, como en el desarrollo postnatal, y en la transformación cancerosa, el mesénquima mamario es denso. Además se producen cascadas de señales locales e interacciones estroma-epiteliales que determinan la reorganización, la diferenciación y las actividades específicas de cada etapa del desarrollo mamario (Sternlicht, 2006). Las señales moleculares del TC denso determina el epitelio mamario y fija su capacidad para interaccionar con la estroma grasa; esto es esencial para la morfogénesis normal de la glándula. Los dos tipos de estroma sintetizan proteínas de la matriz extracelular. El TC denso produce fibronectina y tenascina y la estroma grasa, laminina, proteoglucanos y también fibronectina (Sakakura, 1991). En los procesos de involución poslactancia, las señales del TC también se asocian con la apoptosis de células epiteliales, mioepiteliales y endoteliales (Neville MC, 2001).

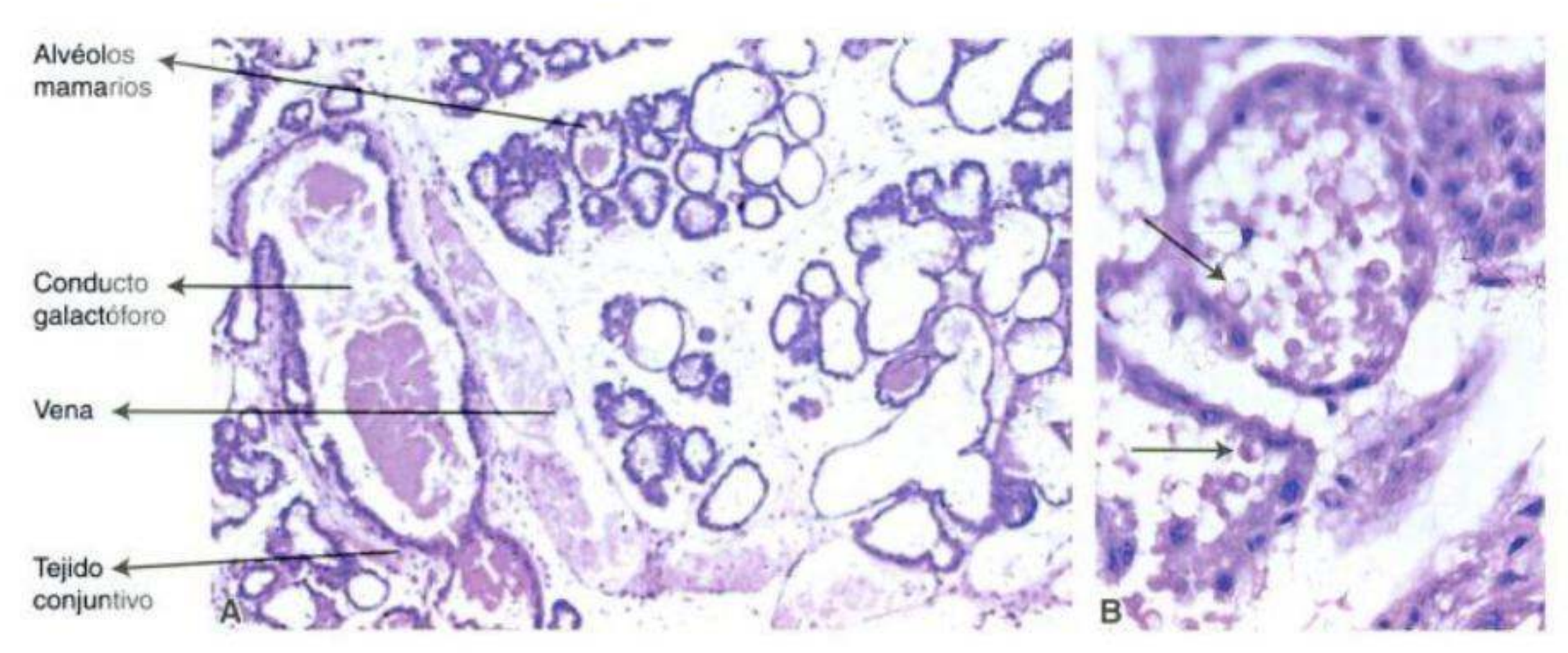

Fig. 14-12. A. Glándula mamaria en lactancia. Pueden verse alvéolos y un conducto galactóforo con algunos componentes de la leche en la luz, un vaso sanguíneo y tejido conjuntivo (HE 100×). **B.** Se observan claramente los glóbulos de grasa rodeados de material citoplasmático segregado junto con la grasa, dentro del alvéolo mamario (*flechas*). (HE 400×).

Copyrighted material

Recuadro 14-6
Yemas terminales y alveolares en el desarrollo mamario

Aportes básicos

El desarrollo de la glándula mamaria ha sido minuciosamente descrito por Russo y Russo (1991) como "un proceso sincrónico de invasión progresiva de la estroma mamaria por un parénquima compuesto de elementos ductales cuyos extremos florecientes son las yemas terminales, en forma de maza, que se diferencian progresivamente en yemas alveolares o se estabilizan en conductos terminales".

rapidez, y desde entonces las glándulas mamarias permanecen inactivas toda la vida del varón y en la niña hasta poco antes del comienzo de la pubertad, cuando las hormonas vuelven a estimular su crecimiento. No se han encontrado rasgos distintivos entre las mamas de las niñas y las de los niños en esta etapa del desarrollo (fig. 14-13).

Púberal y adolescente

En la niña, alrededor de los 10 a 12 años se inicia el funcionamiento del eje hipotálamo-hipófisis-ovario. Los folículos ováricos comienzan la secreción de estrógenos, los que sumados a la acción de la hormona del crecimiento y de la insulina determinan el inicio del crecimiento y la maduración de la glándula mamaria. Al comenzar los ciclos ovulatorios, se inicia la producción cíclica de progesterona, la que, junto con los estrógenos, determina un nuevo crecimiento de la glándula, con formación de los primeros alvéolos. La acción continua de los estrógenos y de la progesterona determina el tamaño, la firmeza, la forma, la pigmentación y la estructura lobulillo-alveolar característica de la mama adolescente. El tejido adiposo de la mama parece tener un papel importante en el desarrollo del tejido glandular, al actuar como reservorio de estrógenos. Así, los cambios corporales más evidentes durante la pubertad femenina son la telarca o desarrollo mamario (véase fig. 14-13; recuadro 14-7) y la pubarca o aparición del vello púbico. Cualquiera de estos dos hechos, o ambos simultáneos, puede ser el primer signo de comienzo de la pubertad.

Adulta

Durante el ciclo menstrual, las glándulas mamarias de mujeres adultas no embarazadas experimentan cambios histológicos que reflejan las variaciones hormonales. En la etapa preovulatoria se observa una densa estroma celular, lúmenes cerrados, actividad mitótica epitelial y células mioepiteliales no vacuoladas. En contraste, durante la fase posovulatoria se evidencia edema en la estroma, lúmenes abiertos con una cantidad variable de material secretor, ausencia de actividad mitótica y células mioepiteliales vacuoladas (véase fig. 14-15).

Embarazo y lactancia

Cambios en el cuerpo de las mamas

Durante la gestación tienen lugar cambios hormonales muy significativos, ya que el cuerpo lúteo y la

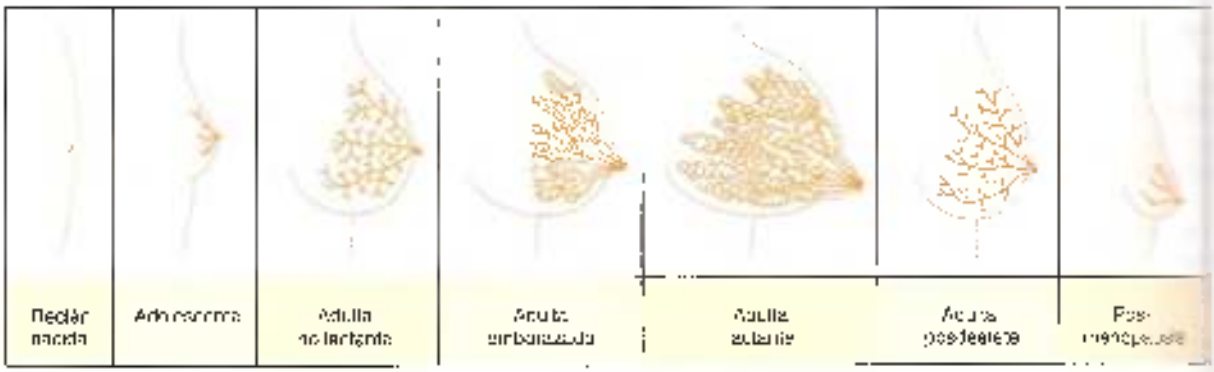

Fig. 14-13. Diagrama del desarrollo mamario en las distintas etapas de la vida de una mujer. En el perfil de la glándula mamaria se observan la proporción y las características del tejido glandular en cada etapa; nótese la diferencia entre los distintos momentos funcionales de la glándula de una mujer adulta.

Recuadro 14-7
Aspecto externo de la mama (grados de desarrollo según Tanner)

Correlación médico-biológica

Los grados de desarrollo establecidos por Tanner (1962) se utilizan en la práctica médica para determinar la evolución mamaria en la adolescencia.

Grado	Edad*	Características
G1	Pubertad	Sólo existe elevación del pezón; preadolescencia
G2	11,10 ± 1,10	Botón mamario visible y palpable, retroareolar, que no sobrepasa el diámetro de la areola
G3	12,90 ± 1,04	Agrandamiento de la mama y de la areola, sin separación de sus contornos
G4	13,10 ± 1,15	Proyección del pezón y de la areola. Forma un montículo secundario por encima del nivel de la mama
G5	15,30 ± 1,70	Estado mamario maduro: sólo existe proyección del pezón, con retorno de la areola al contorno general de la mama

* Años ± DSM

placenta producen grandes cantidades de estrógeno y progesterona. El período inicial del embarazo se caracteriza por una gran proliferación de los elementos epiteliales y del sistema de conductos, por una gran actividad mitótica en los alvéolos y por la formación de nuevos alvéolos. Entre las semanas 5 y 8 de gestación se aprecian cambios visibles en las mamas: aumentan notablemente de tamaño, la pigmentación de la areola y el pezón se intensifica, las venas superficiales se dilatan. Al final del primer trimestre aumenta el flujo sanguíneo por dilatación de los vasos sanguíneos y neoformación de capilares alrededor de los lobulillos (véase fig. 14-12).

Después de las 20 semanas de gestación, cesa la proliferación del epitelio alveolar y las células inician su actividad secretora, la que irá en aumento hasta el término del embarazo. Las células mioepiteliales que rodean al alvéolo se alargan y adelgazan y así forman una verdadera red alrededor de cada alvéolo.

En la segunda mitad de la gestación se observa también infiltración leucocitaria del tejido conjuntivo perialveolar y pericanalicular. Hacia el final de la gestación, los alvéolos muestran en su interior una secreción compuesta por células epiteliales descamadas y leucocitos (precalostro). La estroma de sostén ha disminuido de manera notable y sólo quedan delgados tabiques de tejido conjuntivo que separan los lóbulos glandulares muy desarrollados. Hasta el parto, la producción de grandes volúmenes de leche está inhibida por el antagonismo de los esteroides placentarios.

Cambios en los pezones y las areolas

El diámetro mamelar aumenta y la pigmentación se intensifica, lo que favorece que el recién nacido pueda visualizarlos con facilidad. Las glándulas de Montgomery adquieren mayor prominencia y producen una secreción oleosa que posee propiedades antibacterianas, lubricantes y odoríferas. Los pezones aumentan de tamaño, cambian su forma y textura y aumentan la sensibilidad y la protractilidad.

Después del parto, al desprenderse la placenta (alumbramiento), el nivel de progesterona en la sangre de la madre baja en forma brusca y se suprime la acción inhibidora que esta hormona tiene sobre la síntesis de la leche. Las mamas se llenan de calostro (lactogénesis) en las primeras 30 horas después del nacimiento. En el aspecto histológico, después del parto se aprecian cambios diversos en la estructura de las células epiteliales de los alvéolos y los conductos: las células secretoras de los alvéolos aumentan de tamaño y los espacios intercelulares, hasta ahora abiertos, comienzan a cerrarse. Los alvéolos se distienden por la secreción de calostro o de leche, las células epiteliales pierden su forma cilíndrica o cuboide y se aplanan (véase fig. 14-13; recuadro 14-8).

Recuadro 14-8
Golpe o bajada de leche

Correlación médico-biológica

Luego del parto, la madre experimenta una sensación de plenitud, agrandamiento de las mamas y otros signos que se describen como "golpe o bajada de leche". Se piensa que este evento marca el cambio de control endocrino de la galactogénesis al control nervioso, en el cual la producción de leche no depende del nivel de hormonas maternas, sino de la eficiente succión por parte del niño y de la salida de la leche.

Los cambios descritos son necesarios para el inicio en el alvéolo de las nuevas funciones de síntesis, almacenamiento y liberación de los constituyentes de la leche. Cabe señalar que no todos los alvéolos en el interior de un lobulillo producen una secreción máxima de leche al mismo tiempo. Este asincronismo de la función secretora permite una producción constante de leche.

Galactogénesis o producción celular de la leche

Es el proceso mediante el cual las células epiteliales de los alvéolos glandulares mamarios sintetizan los constituyentes de la leche y los vuelcan al lumen alveolar (recuadro 14-9). Consta de varias etapas: etapa I, iniciación de la capacidad secretora glandular en el período gestacional y próximo inmediato (calostro), etapa II, iniciación de la producción de leche propiamente dicha, dos a cinco días después del parto, etapa III, mantenimiento de la producción de la leche o galactopoyesis (recuadro 14-10).

Síntesis de la leche

La síntesis de la leche tiene lugar en las células epiteliales alveolares. La célula mamaria, en especial durante la lactancia, a través de su membrana basal incorpora numerosos elementos que provienen de la sangre. Estas moléculas y iones son utilizados para la síntesis de los numerosos productos que son componentes de la leche (fig. 14-14).

Con el microscopio electrónico se observan muchos componentes de la secreción láctea, como los gránulos de caseína y los glóbulos de triglicéridos o grasas neutras. La caseína es sintetizada en el retículo endoplasmático rugoso. En el aparato de Golgi, la caseína suspendida en el líquido contenido en vesículas membranosas es transportada hasta la superficie, donde se fusiona con el plasmalema apical (exocitosis). Las grasas neutras se sintetizan en el retículo endoplasmático liso por la unión de glicerol con ácidos grasos. Las gotitas de grasa tienden a fusionarse para formar gotas de mayor tamaño, las cuales se desplazan hacia la parte apical hasta contactar con la membrana plasmática luminal, a la cual empuja (fig. 14-15; véase también fig. 14-14). De esta forma, la gota de grasa se rodea de una envoltura

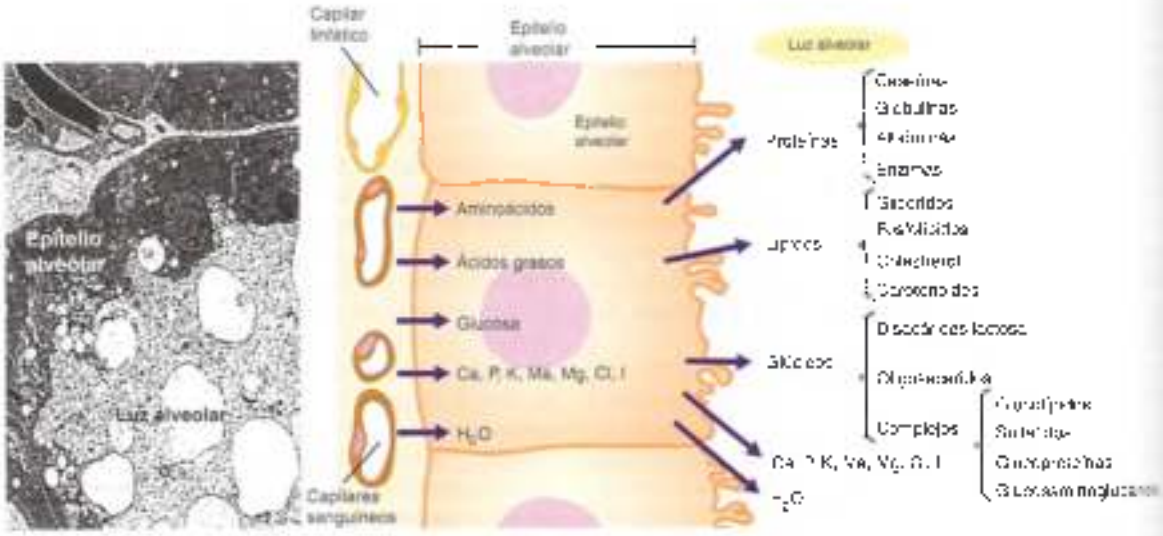

Fig. 14-14. A la izquierda, una microfotografía electrónica del epitelio y la luz de un alvéolo mamario (10 000×). A la derecha, esquema de los compuestos que son tomados de los vasos sanguíneos, producidos y vertidos por la célula alveolar, como leche, a la luz del alvéolo.

Recuadro 14-9
Secreción de la leche

Aportes básicos

El glóbulo de grasa se ve a la luz glandular rodeado por una membrana que se origina en el plasmalema apical de las células alveolares mamarias. En la superficie externa de esta membrana, mediante métodos histoquímicos, químicos y electroforéticos, se identifican moléculas complejas como glucoproteínas y glucolípidos que contienen sulfato, ácido siálico y calcio, **de valor nutricional para el lactante** (Wurtz y cols., 1975 y 1985.)

Recuadro 14-10
Regulación local de la síntesis de leche

Aportes básicos

La glucoproteína de bajo peso molecular (**FIL**, *feedback inhibitor of lactation*) ejerce un efecto inhibidor sobre las células alveolares y de este modo se regula la cantidad de leche secretada (Wilde y cols., 1995; Knight y cols., 1998).

tura de membrana plasmática, cuya superficie presenta un glucocáliz rico en grupos aniónicos que la aísla del medio acuoso circundante, y se libera en forma de glóbulo de grasa de la leche. Las cargas negativas de su superficie contribuirían a mantener dispersos los glóbulos de grasa y a prevenir su fusión.

Mecanismos de síntesis y secreción de leche en el alvéolo mamario

Se identificaron dos vías:

Vías transcelulares. 1) exocitosis de las proteínas lácteas y la lactosa en vesículas derivadas del aparato de Golgi. 2) secreción de la grasa láctea de glóbulos de grasa, 3) transporte de agua y iones a través de la membrana apical, 4) pinocitosis-exocitosis de las inmunoglobulinas.

Vía paracelular: esta vía es utilizada para los componentes del plasma y los leucocitos, al dirigirse desde la estroma a la luz glandular, entre las células del epitelio glandular.

Principales componentes de la leche

Los principales componentes de la leche son agua, proteínas, carbohidratos, lípidos, minerales, vitaminas y células. Contiene oligoelementos, enzimas, hormonas y factores de crecimiento.

Proteínas: las proteínas de la leche, de excelente calidad nutricional, se forman a partir de aminoácidos

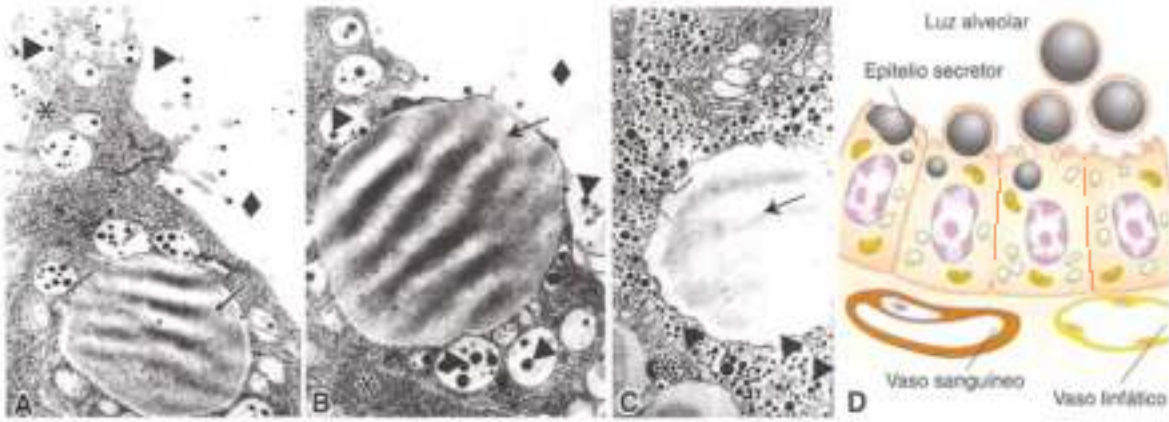

Fig. 14-15. A. Glándula mamaria en lactancia: la célula (*asterisco*) y la luz alveolar (*rombo*). El glóbulo de grasa (*flecha*) se observa dentro de la célula alveolar. B. Estructura similar a A, donde se observa al glóbulo de grasa empujando la membrana plasmática (*flecha*). C. El glóbulo de grasa sale a la luz alveolar rodeado de membrana plasmática. Los gránulos de caseína se encuentran en vesículas dentro de la célula alveolar (*cabeza de flecha*: A y B) y afuera de la celula (*cabeza de flecha*: A y C). ME. 10 000x. D. Esquema del epitelio alveolar mamario.

dos libres en las células secretoras. Las proteínas, entre otras, son caseína, α-lactalbúmina, lactoferrina, seroalbúmina, betalactoglobulinas, inmunoglobulinas, glucoproteínas, lisozima, enzimas, moduladores de crecimiento y hormonas. La caseína de la leche humana está formada por micelas complejas de caseinato y fosfato de calcio. Los diferentes aminoácidos de la caseína tienen una relación muy específica en la leche de cada mamífero.

Carbohidratos: el principal carbohidrato es la lactosa, disacárido compuesto de glucosa y galactosa que sólo se encuentra en la leche. La mayor parte de la glucosa intracelular proviene de la glucosa sanguínea. La síntesis de la galactosa tiene lugar en el aparato de Golgi. La lactosa se metaboliza en glucosa y galactosa antes de ser absorbida por el intestino. La porción galactosa participa en la formación de los galactolípidos necesarios para el sistema nervioso central. En la leche humana se han identificado alrededor de 50 oligosacáridos de diferente estructura. El crecimiento de lactobacillus es promovido por el factor bífido, un carbohidrato complejo con contenido de nitrógeno.

Lípidos: las células alveolares son capaces de sintetizar ácidos grasos de cadena corta. Los ácidos grasos esenciales (AGE) de cadena larga, como los ácidos grasos araquidónico (C 20:4) y docosahexaenoico (C 22:6), participan en la formación de la sustancia gris, en la mielinización de las fibras nerviosas y en la maduración de la retina. Se forman a partir de los ácidos linoleico (C 18:2 n-6) y linolénico (C 18:3 n-3), respectivamente. Estos últimos se obtienen obligadamente de la dieta de la madre.

Vitaminas: A, K, E, D y complejo vitamínico B.

Minerales: calcio, hierro, fósforo, magnesio, cinc, potasio y flúor.

Componentes celulares: tanto en el calostro como en la leche madura se encuentran linfocitos T y linfocitos B que sintetizan inmunoglobulinas (IgA, IgG e IgM). A su vez, los macrófagos contienen IgA, lisozima y lactoferrina. Los leucocitos están en una concentración similar a la que se encuentra en la sangre periférica. También se observan células alveolares descamadas. En el tejido linfático adyacente al tubo digestivo y a la mucosa respiratoria materna (MALT; vease cap. 6) se generan linfocitos que luego migran a la glándula mamaria y aportan a la leche células inmunológicamente activas, que secretan inmunoglobulinas específicas (IgA, IgA secretora) para proteger al niño de los microorganismos. La IgA también es producida en la glándula mamaria.

La leche materna reduce las posibilidades de alergias en el niño. La IgA del calostro y de la leche madura se adsorbe principalmente en la mucosa intestinal y previene la absorción de macromoléculas extrañas cuando la mucosa digestiva del niño aún está inmadura. Las proteínas de la leche materna son específicas de la especie humana, por lo que los niños amamantados no desarrollan anticuerpos contra ellas.

Características de la leche según el momento de la lactancia

Calostro: la síntesis se inicia en el tercer trimestre del embarazo. Es un líquido amarillento y espeso de alta densidad y poco volumen. El calostro contiene menor cantidad de lactosa, grasa y vitaminas hidrosolubles que la leche madura y una mayor cantidad de proteínas, vitaminas liposolubles (A, K), carotenos y algunos minerales como sodio y cinc. El betacaroteno le confiere el color amarillento, y el sodio, un sabor ligeramente salado. Las elevadas concentraciones de IgA y lactoferrina y los numerosos linfocitos y macrófagos (100.000/mm³) le confieren al recién nacido una eficiente protección contra los gérmenes y alergenos del medio ambiente.

Leche de transición: es la leche que se produce entre los días 4 y 15 posparto.

Leche madura: los componentes de la leche varían entre mujeres y en una misma madre, a distintas horas del día, en cada mama, entre lactadas, durante una misma mamada y en las distintas etapas de la lactancia.

Leche de prematuros: las madres que tienen un parto antes del término de la gestación producen una leche que contiene una cantidad mayor de proteínas, de lactoferrina y de IgA y una cantidad menor de lactosa que la leche madura.

Regresión después del destete

Si no se extrae la leche del pecho, la glándula sufre una distensión progresiva y la producción de leche se detiene en forma gradual. La disminución se debe en parte a la falta del estímulo de succión, que normalmente inicia el reflejo neuroendocrino y se mantiene por la secreción de prolactina. Quizás un efecto mayor se debe a la compresión de los vasos sanguíneos, que causa una disminución del flujo, cual dificulta la llegada de la oxitocina al miocitos. Los alvéolos están muy distendidos y el epitelio se encuentra aplanado. La secreción que permanece en los alvéolos y en los conductos es reabsorbida. Hay un colapso gradual de los alvéolos y un aumento del tejido conjuntivo periductal. Aumentan el tejido adiposo y la presencia de macrófagos. Los alvéolos formados no involucionan del todo y algunos persisten como cordones sólidos y dispersos de células epiteliales.

Al microscopio se observa un aumento de los procesos autofágicos y heterofágicos en los primeros días posteriores al destete. Aumentan las enzimas lisosómicas, mientras que el resto de las enzimas

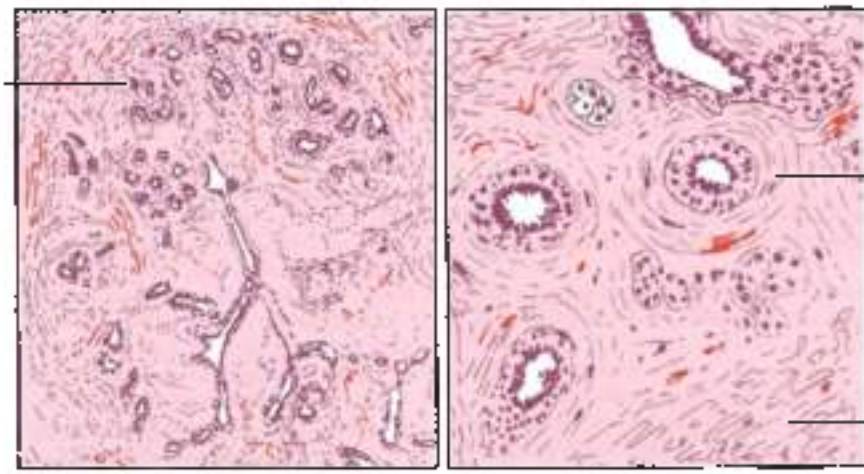

Fig. 14-16. Esquema de glándula mamaria en la posmenopausia a menor (izquierda) y mayor aumento (derecha).

disminuyen. Es probable que el destete lento, que suele llevar tres meses, tenga una evolución muy diferente del destete brusco, en el que se produce una involución intensa y rápida en unos días o semanas (véase fig. 14-13).

Involución posmenopáusica

Luego de la menopausia, la estructura de las mamas experimenta una disminución de los elementos de su parénquima, la estroma involuciona y se observa un aumento en la distribución de tejido adiposo. El número de conductos en los lóbulos persistentes disminuye a un tercio del número presente durante la etapa adulta (fig. 14-16; véanse fig. 14-13 y recuadro 14-5).

Bibliografía y Lecturas adicionales

Placenta

Carlson BM. Human Embryology and Developmental Biology. St Louis, USA: CV Mosby; 2004.

Dawson AL, Ward JW, Woodling KE, Fedorko AJ, Constantino M. Programming placental nutrient transport capacity. J Physiol 2006; 572:5-17.

Garcia-Hernández DN, García Hernández MT, Chaidabra Toro JE. Vasoinducción humana por vía oral: ¿cierre de gap junctions endotelio-músculo liso vasos uterinos y sincronismo propagación. Placenta 2007;28:878-85.

Gilbert S. Biología del Desarrollo. 7ª ed. Buenos Aires: Editorial Médica Panamericana; 2005.

Goldman-Wohl D, Yagel S. NK cells and preeclampsia. Reprod Biomed Online 2006;13:797-9.

Gonzalez-Duarte C. Atlas de Embriología Humana. Buenos Aires: Ed. Cecsa; 1995.

Heidenreich Toro JTG, Gonzalez R, Varas HA et al. Actividad cimas espontáneas en vasos de placenta humana: ¿Un nuevo paso fisiológico en los vasos sanguíneos? Rev Méd Chile 2001; 129:1015-19.

Hunt JS, Petroff MG, McIntire RH, Ober C. HLA-G and immune tolerance in pregnancy. FASEB J. 2005; 19:681-93.

Hurt JS. Stranger in a strange land. Immunol Rev. 2006; 213:39-47.

Kiserud T, Eriksen C, Kessler J, Rasmussen S. Fetal cardiac output, distribution to the placenta and impact of placental compromise. Ultrasound Obstet Gynecol 2005; 28:125-36.

Longo L, Ferretti ME, Medici S, Biondi C, Vasse B. Control of human trophoblast function. Reprod Biol Endocrinol. 2007; 5:6.

McCarthy C, Cotter EJ, McElwaine S, et al. Altered gene expression patterns in intrauterine growth restriction placentae under hypoxia. Am J Obstet Gynecol 2007; 196:70-6.

Mossman M. Evolutional and biological aspects of placentophagia. Anthropol Anz Rev 2007;65:57-108.

Muscato L, Sarto MJ, Lin S, et al. Placental alkaline phosphatase (PLAP) study in diabetic human placental villi infected with Trypanosoma cruzi. Placenta. 2007;28:93-97.

Murphy VE, Smith R, Giles WB, Clifton VL. Endocrine regulation of human fetal growth: the role of the mother, placenta, and fetus. Endocr Rev 2006;27:141-69.

Rowles KE, Gekas C, Wang Y, Lux CT, Francis CS, Chan DN, Conway S, Orkin SH, Yoder MC, Mikkola HK. The emergence of definitive hematopoietic stem cells is initiated in the placental vasculature in the absence of circulation. Cell Stem Cell 2008;2:252-63.

Sadler TW, Eichler CM, Mathews LL. Embriología médica con orientación clínica. Buenos Aires: Editorial Médica Panamericana; 2007.

van den Brule F, Berndt S, Simon N, et al. Trophoblast invasion and placentation: molecular mechanisms and regulation. Chem Immunol Allergy 2005;88:165-80.

Vogel I. The current molecular phylogeny of Eutherian mammals challenges previous interpretations of placental evolution. Lev Rev. Placenta 2005;26:591-8.

Weise M, Troyer D. Stem cells in the umbilical cord. Stem Cell Rev. 2006;2:155-62.
Wu S, Kachergus-Jay M, Husband J. Abnormal placenta: an inventory and analysis. Am J Obstet Gynecol 2005;192:1158-61.

Glándula mamaria

Bernéry M, Chiasson S, Lauzière J. Biologie de l' Allaitement. Québec: Éditions Presses de l' Université du Québec Canada; 2007.
Jenis SM. Polymorphonuclear leukocytes in human milk: An essential role in infant development. Adv Exp Med Biol 2004;554:27-43.
Kruijer GJT, Peeter M, Wilde CJ. Local control of mammary development and function. Rev Reprod 1998;3:101-12.
Kramer MS, Kakuma R. The optimal duration of exclusive breastfeeding: A systematic review. Adv Exp Med Biol 2004;554:63-77.
Lawrence RA, Lawrence RM. Breastfeeding. A Guide for the Medical Profession. 6th ed. Philadelphia: Elsevier Mosby; 2005.
Morris B, Valeccchi MA, Lis A, et al. Biología celular de la secreción de la leche. Rev Acad Nac Córdoba 1975;51:25-54.
Morris B, Bevasir RA, Valeccchi MA. Ultrastructural characteristics of the membrane coat of the surface of the fat globule membrane of human and rat milk with data on carbohydrates in secretions of rat milk. Cell Tiss Res 1975;157:17-21.
Neville MC. Anatomy and physiology of lactation. Pediatr Clin North Am 2001;48:35-94.
Neville MC, Morton J, Umemura S. Lactogenesis: The transition from pregnancy to lactation. Pediatr Clin North Am. 2001;48:35-52.
Neville MC, McFadden TB, Forsyth I. Hormonal regulation of mammary differentiation and milk secretion. J Mammary Gland Biol Neoplasia 2002;7:49-66.
Pascual LR, Carreño MA. Consideraciones pertinentes para la modificación de la enseñanza de la histofisiología y desarrollo de las glándulas mamarias en la carrera de grado de la carrera de Medicina. Actas II Congreso Argentino de Educación Médica; 2001.
Picciano MF. Nutritional analysis of human milk. Pediatr Clin North Am 2001;48:93-67.
Ross MH, Pawlina W. Histología. Texto y atlas color. 5ª ed. Buenos Aires: Editorial Médica Panamericana; 2007.
Rudland PS. Histochemical organization and cell class composition of ductal buds in developing human breast: evidence of cytokeratin intermediates between epithelial and myoepithelial cells. J Histochem Cytochem. 1991;39:471-83.
Russo J, Russo IH. Development of the human mammary gland. In: Neville MC, Daniel CW, editors. The Mammary Gland. Chapter 3. New York: Plenum Pub. Corp; 1987.
Russo J, Russo IH. Progestagens and mammary gland development: Differentiation versus proliferation. Acta Endocrinol 1991;125:257.
Sakakura T. Normal events of stroma-parenchyma relationships in mammary gland differentiation. Int Rev Cytol. 1991;125:1-29.
Sternlicht MD, Kouros-Mehr H, Lu P, Werb Z. Hormonal and local control of mammary branching morphogenesis. Differentiation. 2006;74:365-81.
Tanner J M. Growth at adolescence. Oxford: Blackwell Scientific Publications; 1962.
Vasquez MI, McFadden TB. Use of cows in: Enhancing milk production efficiency by increasing milking of dairy cows. J Anim Sci. 2008;86:15 suppl.:27-36.
Wehr BZ, Dijkgraaf GJ, Bledau AS, Weiss AL, Werb Z. Genetical Transduction of Mammary Stem Cells for Analysis of Gene Function during Development and Cancer. Cell Stem Cell. 2008;2:30-10.
Wilde CJ, Addey CVP, Boslan JM, Finch LM, Knight CH, Peaker M. Autocrine regulation of milk secretion. Biochem Soc Symp. 1998;63:81-93.

Páginas web

Placenta

www.PubMed.com
www.uwm.edu/~vacuence/microscopy.html
www.ejfertsterilitytoday.com/obgyn/article1352.html

Glándula mamaria

http://www.cazyd.org.ar/
http://www.tmi.com.ar/raspa/mamelas/
http://www.lactancia.org.ar/
http://www.lactared.com.ar/
http://www.cosmetica.com/lactancia.asp
http://www.nlm.nih.gov/medlineplus/spanish/breastfeeding.html

AUTOEVALUACIÓN

Señale la única opción de respuesta correcta

Placenta

1. La placentación requiere la participación de:

☐ a) La decidua y el tejido embrionario
☐ b) La decidua y el trofoblasto
☐ c) La decidua con el amnios
☐ d) El endometrio con el miometrio
☐ e) Los vasos fetales y el miometrio

2. Señale la afirmación incorrecta

- a) La reacción decidual ocurre en el endometrio
- b) El trofoblasto invade la mucosa uterina
- c) La placenta funciona como una barrera inmunológica
- d) En la cavidad vitelina flota el embrión
- e) En los vasos de las vellosidades circula sangre fetal

3. Señale la opción correcta. En la formación de las vellosidades placentarias:

- a) en las vellosidades secundarias, el citotrofoblasto invade el sincitiotrofoblasto
- b) El mesodermo extraembrionario invade el trofoblasto para formar las vellosidades primarias
- c) Los vasos fetales invaden el mesodermo extraembrionario de las vellosidades secundarias
- d) Al avanzar el embarazo, el trofoblasto de las vellosidades va desapareciendo
- e) Los vasos maternos invaden el mesodermo extraembrionario

4. La barrera placentaria está formada por:

- a) las paredes de los vasos maternos y fetales
- b) el citotrofoblasto y el sincitiotrofoblasto
- c) la pared del capilar fetal y el sincitiotrofoblasto con su membrana basal
- d) la pared de los capilares maternos y fetales
- e) el mesodermo fetal

5. Los arcos aórticos se desarrollan a partir de la semana 4 y durante las semanas 6 a 8 adoptan el patrón definitivo, pero es rudimentario e involuciona:

- a) primero y segundo
- b) quinto
- c) tercero
- d) cuarto
- e) a y d son correctas

6. El cordón umbilical no contiene:

- a) Glucosaminoglucanos
- b) Oxitocina
- c) Gelatina de Wartton
- d) Dos arterias
- e) Una vena

*Indique si las siguientes afirmaciones son **verdaderas** o **falsas**. En las falsas subraye el(los) elemento(s) erróneo(s)*

1. A medida que el feto crece, la decidua capular se fusiona con la decidua basal y la cavidad uterina queda obliterada.
   V F
2. El sistema arterial de la red vascular extraembrionaria está formado por las aortas ventrales, los arcos aórticos y las aortas dorsales.
3. A través de la barrera placentaria se intercambian gases respiratorios, nutrientes, células y desechos entre la madre y el feto.
   V F
4. La circulación placentaria fetal se inicia en las arterias ilíacas y alantoideas del feto, que proporcionan las ramas correspondientes a las arterias umbilicales.
   V F
5. La placenta es corioalantoidea, porque los vasos que recogen la sangre de las vellosidades coriónicas, a través de los vasos alantoideos, se transforman en vasos umbilicales que se conectan con la circulación extraembrionaria.
   V F
6. La placenta se considera una interfase musculovascular, no neural, entre las circulaciones materna y fetal.
   V F

Glándula mamaria

1. Acerca de la estructura histológica de las mamas, señale el enunciado falso:

- a) En los alvéolos mamarios se observan dos tipos celulares: epiteliales y mioepiteliales
- b) La secreción de las glándulas de Montgomery tiene propiedades antibacterianas, fungicidas y odoríferas
- c) La estroma conjuntiva es ectodérmica
- d) En la areola y en el pezón hay tejido muscular liso
- e) Los senos lactíferos se encuentran en la areola

2. Sobre la leche materna, señale la opción verdadera:

- a) En una misma mamada, el tenor graso de la leche varía
- b) La bajada de la leche después del parto es estimulada por la caída de los niveles de estrógenos y progesterona y por niveles séricos elevados de prolactina
- c) El calostro y la leche modulan el desarrollo del sistema inmunitario del neonato
- d) Las células presentes en la leche son macrófagos, polimorfonucleares, linfocitos y células epiteliales
- e) Todas las opciones son correctas

3. Con respecto a la composición de la leche materna, señale la opción falsa:

- a) Contiene caseína, albúmina, lactoferrina
- b) Lactosa, oligosacáridos, factor bífido
- c) Ig A, ácidos grasos, prostaglandinas
- d) Fibroblastos y macrófagos
- e) Macrófagos y células alveolares

4. Con respecto a la estructura histológica de las glándulas mamarias, señale la opción correcta:

- a) Cada una está constituida por un conglomerado de 15 a 25 glándulas exocrinas independientes
- b) La areola y el pezón están cubiertos por epitelio plano estratificado y las papilas dérmicas son muy altas y transparentan el contenido de los capilares
- c) El número de un lóbulo depende de la edad de la mujer y del momento fisiológico en que se estudia
- d) Las glándulas areolares de Montgomery hacen protrusión como pequeños nódulos
- e) Todo lo anterior es correcto

5. Señale la opción falsa. En las microfotografías electrónicas de las células del alvéolo mamario se observa:

- a) Las células alveolares están unidas por complejos de unión
- b) Los triglicéridos se acumulan en forma de gotas en la zona apical del citoplasma
- c) El retículo endoplasmático rugoso y el aparato de Golgi están muy desarrollados
- d) Las mitocondrias son filamentosas y muy abundantes
- e) La caseína es secretada por exocitosis en forma de vesículas

15 *Desarrollo embrionario patológico: bases genéticas y ambientales (epigenéticas) de las malformaciones*

Roberto A. Rovasio, Mirta A.Valentich y Aldo R. Eynard

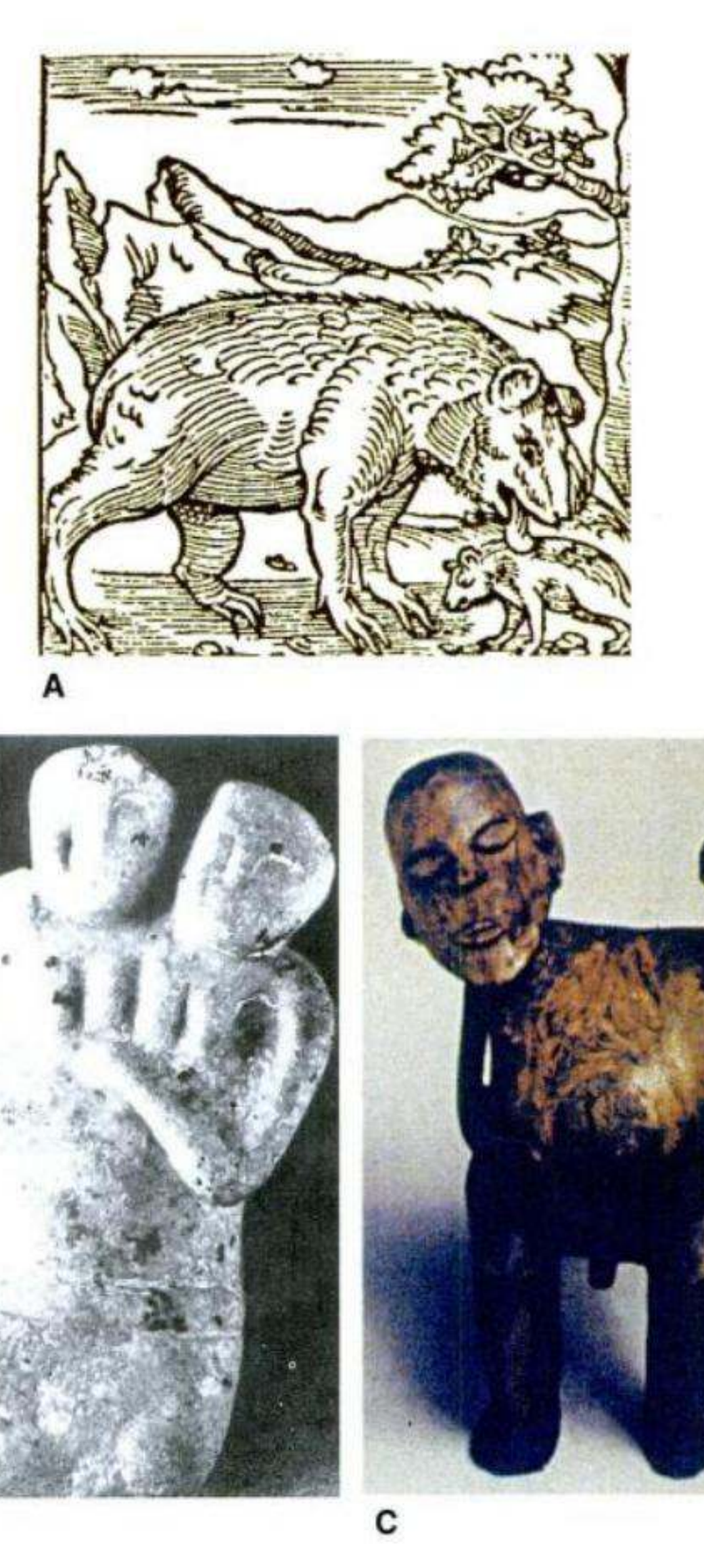

Fig. 15-0. A. La "morfogénesis" según un grabado del siglo XV; en esa época, una fuerte creencia sostenía que los animales daban forma al cuerpo de sus crías al nacer mediante un intenso lamido. **B.** Estatuilla neolítica de 6500 a. C. (ca) encontrada en la región de Anatolia (Turquía). **C.** Talla en madera procedente de Tahití, en el Museo Británico de Londres desde 1822. Las dos últimas figuras representan claramente siameses bicéfalos.

Copyrighted material

Resumen conceptual

Desde las primeras descripciones de embriones hechas por Aristóteles (350 a. C.), casi dos mil años después encontramos a Ambroise Paré (cirujano del rey de Francia) que reconoce muchas "causas de monstruosidades" (ver abajo). Cien años más y los ovocitos y espermatozoides ya son observados con los primeros microscopios. Otro siglo y llegamos a la teoría celular con Schwann, Schleiden y Virchow (1838-1855). Un paso más y se impone la teoría de la neurona con Santiago Ramón y Cajal, hacia 1888. A partir de allí, los avances se aceleran y el comienzo del siglo XX es testigo de muchas hipótesis que, recién hace pocos años, comenzaron a ser verificadas con el apoyo de las nuevas tecnologías. Se pueden citar algunos de muchos descubrimientos: el desarrollo de las prolongaciones neuronales (Harrison, 1907), el mecanismo de la fertilización (Lillie, 1913), la acción de gradientes difusibles (Child, 1914), la inducción y organización embrionaria (Spemann, 1924), la afinidad intercelular (Holtfreter, 1939), el modelo de reacción-difusión para la autogeneración de patrones complejos (Turing, 1952), las moléculas tróficas y quimiotácticas (Levi-Montalcini, 1954), la información posicional en la morfogénesis (Wolpert, 1969, 1978), los nuevos conceptos de epigénesis (Jablonka, 2006) y la fusión del modelo de genética del desarrollo con el modelo de genética de poblaciones que crea una nueva síntesis evolutiva para fenómenos macroevolutivos y microevolutivos que está proporcionando nuevas explicaciones de la biodiversidad (Brakefield, 1998; Gilbert, 2000).

Des Monstres, Des Prodiges...(*)

Ambroise Paré (G. Buon, Paris, 1585)

Les causes des monstres sont plusieurs:

** La gloire de Dieu, et son ire.*

** L'imagination.*

** La petitesse de la matrice*

** L'assiette indecente de la mère.*

** Par pourriture ou corruption de la semence.*

** Par mistion ou mélange de semences.*

** Par les démons ou diables...*

(*) "Sobre Monstruos y Prodigios..." Ambroise Paré (G. Buon, Paris, 1585). Las causas de las monstruosidades son muchas: La gloria de Dios, y su ira. La imaginación. La pequeñez de la matriz. La forma indecente de sentarse de la madre. Por putrición o corrupción del semen. Por mezcla de semen. Por demonios o diablos...

INFERTILIDAD

El concepto de **desarrollo embrionario patológico** involucra la imposibilidad de producir un embrión, es decir **infertilidad**, en alguna de sus múltiples formas. Con ligeras diferencias entre los países, las distintas culturas o condiciones socioeconómicas, alrededor del 10% de las parejas de la población general tienen algún grado de infertilidad. Ésta puede deberse a muchas causas, que genéricamente suelen clasificarse como originados por un "factor femenino" en alrededor del 40% (fallas en la producción y/o diferenciación de ovocitos, falla de ovulación, obstrucción de conductos del sistema reproductor, defectos en la regulación endocrina, etc.) o por un "factor masculino" en un

40% de los casos (disminución del número o ausencia de espermatozoides, alteración de la estructura y función espermática, presencia de anticuerpos antiespermatozoides, defectos de las glándulas anexas, etc.). La infertilidad también puede expresarse como de causa mixta en un 21% de los casos, o sea, atribuible a ambos miembros de la pareja, y consiste en algún tipo de incompatibilidad entre los gametos o entre los espermatozoides y el tracto reproductor femenino, a menudo difíciles de reconocer o de diagnosticar.

Mientras que algunas causas reconocidas de **infertilidad femenina** se pueden tratar (control terapéutico de la regulación hormonal, recanalización de conductos obstruidos, etc.), las causas de **infertilidad masculina** con frecuencia debida a deficiencia en el número o en la estructura de los espermatozoides en general se desconocen. En consecuencia, una de las conductas médicas indicadas para posibilitar la procreación se basa sobre la aplicación de las tecnologías de la reproducción asistida (recuadro 15-1).

Uno de los primeros, más simples y económicos métodos utilizados es la **inseminación artificial**, mientras que otro conjunto de procedimientos consiste en la fecundación *in vitro*, para la que existen varias técnicas que tienen en común el hecho de que la fecundación se produce fuera del cuerpo materno (*in vitro*), con posterior transferencia del embrión a la cavidad uterina (véase recuadro 15-1).

ANOMALÍAS Y MALFORMACIONES CONGÉNITAS

Una vez producida la fecundación, el desarrollo normal del embrión puede ser perturbado por múltiples causas, en su mayor parte desconocidas o difíciles de identificar. Uno de los motivos de las **anomalías** del desarrollo son las **mutaciones**, es decir, cambios en el material genético que se transmiten a la descendencia. Una mutación se manifiesta como un cambio en la secuencia normal de nucleótidos del DNA que afecta uno o más genes (véase cap. 2). Aunque la duplicación del DNA es un mecanismo altamente específico y controlado, su control puede fallar y permitir la adición, eliminación o intercambio de algún nucleótido. Este cam-

Recuadro 15-1
Tecnologías de la reproducción asistida

Correlación médico-biológica

Inseminación artificial: se utiliza con frecuencia cuando el número de gametos masculinos es escaso. La técnica consiste en obtener y concentrar los espermatozoides, para luego inyectarlos en la cavidad uterina o tubárica en el momento adecuado del ciclo menstrual (véanse cap. 6 y 13).

Fecundación in vitro (FIV): desarrollada en la década de los setenta, es aún la técnica más utilizada y consiste en las siguientes fases:

1. Estimulación hormonal del ovario para inducir la maduración de varios ovocitos.
2. Obtención de los ovocitos por aspiración folicular con una pipeta y con guía ecográfica.
3. Fecundación de los ovocitos maduros en una cápsula de Petri, donde se colocan los espermatozoides obtenidos y lavados a fin de obtener su ***capacitación*** (véase cap. 6).
4. Transferencia de los embriones mediante un catéter directamente en la cavidad uterina.

Inyección intracitoplasmática de espermatozoides (ICSI – *intracytoplasmic sperm injection*): esta técnica de creación más reciente, está indicada cuando el número de espermatozoides es muy bajo (**oligospermia**) y/o cuando no tienen suficiente movilidad o cuando no penetran el ovocito por sí mismos. Consiste en la microinyección de un solo espermatozoide directamente en el ovocito mediante una micropipeta. El embrión resultante es transferido como en la FIV.

Transferencia intratubaria de gameto (GIFT – *gamete intrafallopian transfer*), es una variante de la inseminación artificial; los espermatozoides son depositados mediante un catéter en la cavidad de la trompa. Está indicada cuando existen problemas inmunitarios o de permeabilidad natural del cuello uterino. En este caso, la fecundación se produce dentro del tracto femenino.

Transferencia intratubaria de cigoto (ZIFT – *zigote intrafallopian transfer*): es una variante de la FIV, en la cual se incluye la fecundación in vitro y el embrión es depositado mediante un catéter en la cavidad de la trompa de Falopio.

De las parejas infértiles que se someten a la FIV logran el embarazo el 30% de mujeres menores de 35 años, el 25,5% de las mujeres de entre 35 y 37 años, el 17% de las mujeres de 38 a 40 años y menos de 5% de las mujeres mayores de 40 años (CDC, 2002). Este descenso en la proporción de fecundación se debe probablemente a la disminución paulatina de la viabilidad de los ovocitos.

iro en la secuencia del DNA –aun de un solo nucleótido– constituye una mutación, que puede ser copiada en generaciones futuras por el mismo mecanismo que utiliza el DNA normal. Una mutación puede causar la inactivación de una proteína esencial y provocar la muerte de la célula portadora o puede ser silenciosa y no afectar la función de ninguna proteína o puede dar por resultado el ensamble de un gen con una nueva función favorable para la célula. En ese caso, los organismos portadores de ese gen tienen una ventaja adaptativa y el gen mutado puede ser la base de una mejora en el camino evolutivo de la selección natural.

Las mutaciones u otras alteraciones moleculares del DNA pueden ser inducidas por agentes físicos, químicos o biológicos presentes en el ambiente, llamados agentes mutagénicos. Así, las radiaciones electromagnéticas como los rayos X o las radiaciones ionizantes como los rayos ultravioletas son mutagénicas, lo mismo que diversos agentes químicos, ya sea en forma directa o mediante algún producto de su degradación. Asimismo, estos agentes y muchos otros pueden producir lesiones que no afectan directamente al DNA, pero pueden alterar señales o productos genicos, modificar la síntesis o la expresión de factores de transcripción; en síntesis, inducir cambios en cualquier etapa en la *cadena de transcripción-traducción-postraducción*, capaces de producir malformaciones congénitas y provocar patologías como el cáncer.

Si consideramos la enorme complejidad de los cambios que ocurren durante el desarrollo embrionario, resulta sorprendente que los organismos puedan desarrollarse con éxito desde la fertilización hasta el nacimiento y, de hecho, con frecuencia el desarrollo fracase, aunque la mayoría de las veces esto pasa inadvertido. La estimación de la proporción relativa del desarrollo en la especie humana, desde las fecundaciones posibles hasta el término de la gestación, es de sólo alrededor del 30% (fig. 15-1).

La mayor parte de los "encuentros" entre los gametos que no culminan con el desarrollo hasta el término de la gestación (~70%) involucra tanto las fallas producidas en el proceso de fertilización como los abortos precoces (véase fig. 15-1), probablemente como resultado de algún tipo de anomalía grave y letal. La mayor parte de estos abortos espontáneos se producen antes de que la mujer conozca su embarazo (fig. 15-2). Por el contrario, cuando las anomalías no son letales, los embriones se desarrollan hasta etapas más avanzadas o hasta el nacimiento y se estiman en un 5% los recién nacidos que evidencian algún tipo de malformación –leve o grave–, que son estudiadas por la **teratología** (*teratos*: monstruo).

En el concepto actual, aunque se mantiene el uso de este término histórico, la teratología es mucho más que el *estudio de los monstruos*; se extiende al estudio de la expresión de todo el espectro de anomalías desde el nivel molecular hasta el anatómico. Por extensión, se denomina agente teratógeno (o teratogénico) a cualquier agente físico, químico o biológico que induce anomalías del desarrollo (cuadro 15-1). Es importante valorar el concepto de que los términos anomalía congénita, malformación y

Fig. 15-1. Estimación del desarrollo de la gestación a término a partir de las posibles fertilizaciones en la especie humana (adaptado de Vilpo, 1987).

Cuadro 15-1. ***Agentes teratógenos conocidos o fuertemente sospechosos (lista parcial)***

Teratógenos	Anomalías frecuentes
Hipertermia	Anencefalia, espina bífida, retraso mental, defectos faciales, cardíacos y de las extremidades
Radiaciones ionizantes	Microcefalia, espina bífida, paladar hendido, defectos de las extremidades
Patologías metabólicas maternas	
Incompatibilidad Rh	Eritroblastosis fetal
Diabetes	Defectos cardíacos y del tubo neural
Deficiencias dietéticas	Cretinismo endémico por falta de yodo en la madre
Desnutrición	Retardo del crecimiento, retraso mental, subdesarrollo del cerebro
Obesidad	Defectos cardíacos, onfalocele
Agentes infecciosos	
Rubéola	Cataratas, glaucoma, defectos cardíacos, sordera, anomalías dentales
Toxoplasmosis	Hidrocefalia, calcificaciones cerebrales, microftalmia
HIV	Microcefalia, retardo del crecimiento
Citomegalovirus	Microcefalia, retraso mental, ceguera
Herpes simple	Microcefalia, microftalmia, displasia retiniana
Varicela	Hipoplasia de miembros, retraso mental, atrofia muscular
Sífilis	Retraso mental, sordera
Agentes químicos, drogas y medicamentos	
Ácido retinoico (Vit. A)	Orejas pequeñas y anormales, hipoplasia mandibular, fisura de paladar, defectos cardíacos
Ácido valproico	Defectos del tubo neural, anomalías cardíacas, craneofaciales y de miembros
Alcohol	Síndrome alcohólico fetal (FAS): hendidura palpebral corta, hipoplasia maxilofacial, defectos cardíacos, retraso mental
Aminopterina	Anencefalia, hidrocefalia, labio leporino, fisura de paladar
Andrógenos	Masculinización de genitales femeninos
Anfetaminas	Labio leporino, fisura de paladar, defectos cardíacos
Arsénico	Anomalías del sistema nervioso, espina bífida, anencefalia
Tabaco	Retardo del crecimiento
Cocaína	Retardo del crecimiento, microcefalia, trastornos de conducta, gastrosquisis
Cortisona	Paladar hendido y labio leporino (demostrado en ratones)
Dietilestilbestrol	Malformación de útero, trompas y vagina superior, cáncer de vagina, malformación testicular
Difenilhidantoína	Defectos faciales, retraso mental
Litio	Malformaciones cardíacas
Mercurio	Síntomas neurológicos y parálisis cerebral
Plomo	Retardo del crecimiento, trastornos neurológicos
Quinina	Defectos oculares y auditivos
Solventes	Retardo del crecimiento, defectos craneofaciales y del tubo neural
Talidomida	Anomalías de las extremidades, malformaciones cardíacas
Trimetadiona	Fisura de paladar, defectos cardíacos, urogenitales y esqueléticos
Warfarina	Condrodisplasia, microcefalia

teratología involucran un gran abanico de patologías que van desde el nivel molecular hasta el macroscópico.

El 50% de las anomalías congénitas son hasta ahora de origen desconocido, mientras que el 15% son atribuibles a causas genéticas y cromosómicas, alrededor del 10% a causas ambientales y el 25% a la combinación de factores genéticos y ambientales (*causa multifactorial*). Asimismo, es importante considerar que las anomalías o malformaciones casi

nunca se presentan aisladas, lo cual aumenta la probabilidad de encontrar malformaciones graves en niños que presentan varias anomalías "menores".

Aunque las "instrucciones básicas" para el desarrollo embrionario residen primariamente en el genoma y su alteración puede provocar una anomalía, también resulta claro que el resto de los componentes de los seres vivos –que no son DNA– también pueden ser susceptibles a una influencia dañina del ambiente y conducir por sí a una malformación o un efecto teratógeno. Es por ello que la clásica separación entre "causas genéticas" y "causas ambientales" paulatinamente va siendo menos nítida, hasta el punto de que en muchos casos sería difícil efectuar dicho encasillamiento. No obstante, hecha esta salvedad, en este texto utilizamos esa clasificación arbitraria al solo efecto de mantener un ordenamiento útil para definir algunos conceptos.

ANOMALÍAS POR ALTERACIONES DEL MATERIAL GENÉTICO

Algunos tipos de anomalías submicroscópicas o génicas (mutaciones)

Mutaciones puntiformes o de extensión variable

Las mutaciones puntiformes afectan una única base (un par de bases complementarias) en la secuencia de nucleótidos de un gen que, al traducirse, dará por resultado una proteína con diferente secuencia de aminoácidos. Las mutaciones de extensión variable afectan más de una base y pueden ser deleciones, inserciones, repeticiones, etc. Ambos tipos de mutaciones suelen generar consecuencias anormales en las células afectadas. Por ejemplo, en la *anemia falciforme* está alterado el codón que codifica el aminoácido *ácido glutámico*, que es reemplazado por *valina* en la cadena beta de la hemoglobina. Este cambio produce la síntesis de una hemoglobina anormal (*hemoglobina S*: del inglés, *sickle* = hoz), causante de un cambio en la forma de los glóbulos rojos (forma de hoz) que facilita su rotura o hemólisis.

Mutaciones silenciosas

Ocurren cuando los cambios mencionados en el párrafo anterior pueden afectar regiones del DNA no codificantes o sin secuencias de control (intrones, minisatélites, etc.), donde un cambio secuencial de bases no origina cambios fenotípicos.

Mutación por cambio de encuadre

Se produce una modificación en el "marco de lectura" de tripletes por deleción o inserción de una o dos bases, donde el mensaje se lee como "fuera de lugar".

Mutación sin sentido

Corresponde al cambio de una base que convierte a un triplete codificante en uno sin sentido, por lo cual al ser reconocido por los "factores de terminación" se interrumpe la síntesis de la cadena polipeptídica, lo que da origen a una proteína incompleta.

Mutación por expansión de tripletes repetidos

Afecta regiones del DNA que normalmente contienen tripletes repetidos, con incremento de repeticiones y la consecuente sobreexpresión de las proteínas correspondientes. Son mutaciones de relativa frecuencia en patología humana (*corea de Huntington, distrofia miotónica, síndrome del cromosoma X frágil*, etc.).

Algunos tipos de anomalías microscópicas o cromosómicas

Alteraciones estructurales de los cromosomas

Estas anomalías que implican una alteración estructural, se observan como cambios morfológicos con el microscopio óptico, y son el resultado de duplicaciones, de fracturas cromosómicas, de recombinación anormal de sus fragmentos (inversiones, translocaciones) y, a veces, de pérdida de material (deleciones). Algunas de estas lesiones son permanentes y pasibles de ser transmitidas desde las células madre a las hijas durante varios ciclos celulares. Otras son transitorias y pueden ser reparadas por la célula afectada. Cuando son afectados los cromosomas de los gametos, las alteraciones suelen ser transmitidas a la descendencia. Existen diferentes tipos de estas anomalías:

Deleción: también denominada supresión o deficiencia, es la pérdida de un segmento cromosómico, que puede ser "terminal" si la porción que se pierde está ubicada en el extremo del cromosoma o "intersticial" si se pierde un segmento ubicado entre el centrómero y el telómero. El *síndrome del maullido del gato* es producido por este tipo de mecanismo.

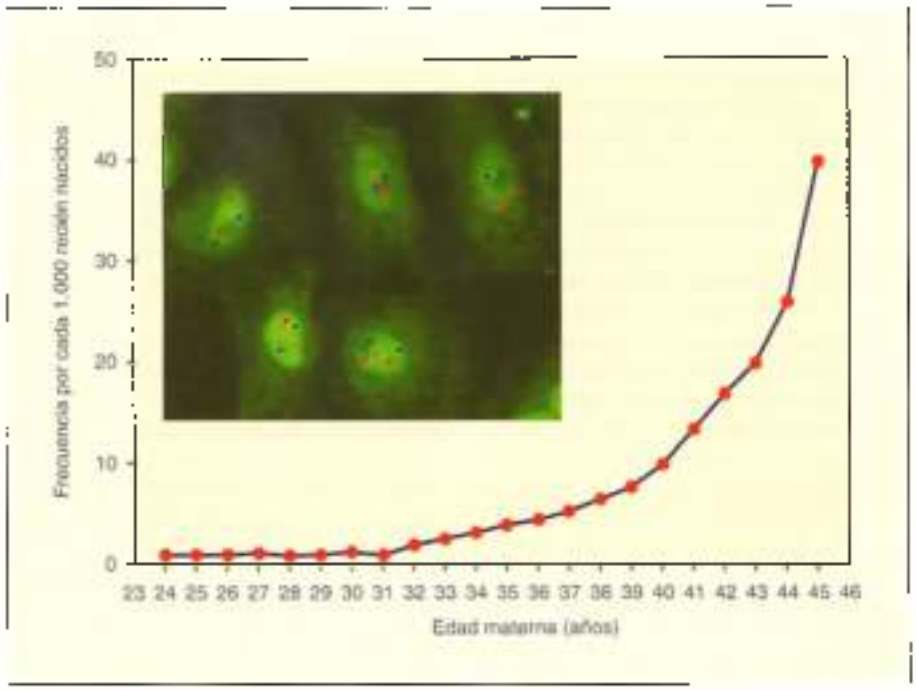

Fig. 15-2. Frecuencia de nacimientos con síndrome de Down en relación con la edad materna (gráfico adaptado de Solari, 2011). En el detalle del recuadro se observan células con sondas fluorescentes unidas al DNA del cromosoma 21 (rojo) y marcas de control para el cromosoma 13 (azul). Nótese la triple marca, característica del síndrome de Down.

Duplicación: ocurre cuando un fragmento cromosómico se encuentra representado dos veces o más en el cariotipo. Por lo general, el fragmento en exceso proviene de una deleción producida en la célula progenitora.

Inversión: es el reordenamiento del material genético producido por la fractura cromosómica y fusión del fragmento resultante luego de girar 180° sobre su eje longitudinal. Si el fragmento escindido no incluye al centrómero, se dice que la inversión es "paracéntrica"; si el segmento que gira posee el centrómero, la inversión será "pericéntrica".

Intercambio de cromátidas hermanas: es el intercambio de material entre las cromátidas de un mismo cromosoma. No puede visualizarse con los métodos citogenéticos de rutina, debido a que dicho intercambio no produce alteraciones en la morfología del cromosoma. Por esta razón se han ideado técnicas especiales para la identificación microscópica diferencial de cada cromátida que permiten poner en evidencia el intercambio de material genético. Se sabe que algunos productos tóxicos presentes en la naturaleza, entre ellos muchos cancerígenos, producen un aumento de la frecuencia de intercambios entre cromátidas hermanas.

Isocromosomas: se producen en el momento de la división celular, por división anormal del centrómero siguiendo un eje perpendicular a la dirección de los brazos cromosómicos. Se denominan así porque están formados por brazos iguales, ya que uno de ellos se pierde y el otro brazo se duplica.

Translocación: es el cambio de un segmento de DNA entre diferentes cromosomas. La variedad más común es la translocación recíproca que involucra cromosomas no homólogos. Se produce por rotura en el centrómero o en su vecindad y los brazos se intercambian en su totalidad. Tanto la inversión como la translocación han sido implicadas en la génesis de neoplasias.

Alteraciones numéricas de los cromosomas

Poliploidía: estado que se caracteriza por un conjunto de cromosomas mayor que el diploide normal, pero siempre múltiplo del valor haploide (3n, 4n, etc.). Como ya vimos, en el organismo existen poblaciones celulares que en condiciones normales pueden ser poliploides (megacariocitos, hepatocitos, células de Purkinje del cerebelo, etc.).

Aneuploidía: ocurre cuando existe una pérdida o ganancia de cromosomas sin una relación definida con el número haploide (p. ej., 2n+1, 3n-1). Es produ-

cida por la falta de separación (no disyunción) de las cromátidas hermanas, que da por resultado una célula con exceso de cromosomas y otra con disminución del número de éstos. Este fenómeno puede ocurrir en la meiosis y el efecto será un gameto aneuploide (n-1), el que, al unirse con uno normal (n), dará origen a un huevo también aneuploide (2n-1). Si esto ocurre durante la mitosis de un embrión temprano en desarrollo, se originan dos o más poblaciones celulares con distinta cantidad de cromosomas. Este fenómeno da lugar a lo que se conoce como "mosaicismo", es decir, a que un individuo posea una o más poblaciones celulares con diferente número de cromosomas, como si fueran mosaicos. Este hecho se ve con frecuencia en las células cancerosas.

Entidades patológicas de origen genético

Desde muy antiguo se conoce que ciertas enfermedades o anomalías, al igual que los caracteres normales (color de ojos, de la piel, etc.), aparecen con alta frecuencia en miembros de una misma familia. En otros casos, la aparición es esporádica. Muchas de estas patologías se relacionan con alteraciones del material que controla la herencia, el DNA. Las patologías monogénicas suelen asociarse con rasgos familiares y las anomalías cromosómicas, en general, son esporádicas. Un ejemplo de éstas últimas, se conoce desde la década de los cincuenta, con la demostración de que el síndrome de Down (mongolismo) se asocia con un cromosoma 21 en exceso (trisomía 21).

Anormalidades en los autosomas

Síndrome de Down: es la anomalía genética más frecuente (1 cada 700 nacidos vivos) y su aparición aumenta en relación directa con la edad de la madre, su incremento de hasta 40 veces entre los 20 y los 45 años (véase fig. 15.2). Esto asociación se atribuye a la pérdida de la "calidad" ovocitaria, como consecuencia del envejecimiento de los ovocitos que, como vimos en los capítulos 6 y 13, pueden quedar detenidos en meiosis en el ovario materno, algunos de ellos hasta por más de 40 años.

Esta anomalía es producida por una trisomía del par 21 (véase fig. 15-2, detalle), donde puede haber, además, una traslocación del tercer cromosoma 21 en un cromosoma 14-15 o aun 22. Se caracteriza por grados variables de retraso mental, malformaciones diversas y una apariencia facial típica dada por aperturas palpebrales oblicuas con un repliegue cutáneo interno (epicantus), puente nasal ancho, protrusión lingual y orejas pequeñas de implantación baja. Si bien la evolución de la enfermedad es variable, sólo un 50% de los afectados alcanza la edad adulta. Las cardiopatías congénitas y las leucemias son causas frecuentes de muerte.

La sobreexpresión de genes del cromosoma 21 que codifican factores de transcripción y factores reguladores para la formación del corazón, el músculo y el tejido nervioso sería la causa de las anomalías observadas. Aunque el síndrome de Down en general se asocia con una copia adicional del cromosoma 21 completo, sólo sería necesario el triplicado de un pequeño segmento del cromosoma 21, llamada **región crítica del síndrome de Down** (DSCR del inglés, *Down syndrome critical region*), cuyo gen se expresa con preferencia en el corazón, el músculo esquelético y el cerebro. Estudios recientes han mostrado que este gen (DSCR 1) se encuentra sobreexpresado en el síndrome de Down, donde codifica una proteína inhibidora de la calcineurina, importante regulador del calcio. La sobreexpresión de DSCR-1 también fue demostrada en pacientes con enfermedad de Alzheimer, lo cual estaría asociado con la alta frecuencia de esta patología en pacientes con síndrome de Down.

Síndrome de Edwards se caracteriza por un cromosoma 18 adicional proveniente de un error meiótico en las células germinativas de los progenitores. Es menos frecuente que el síndrome de Down, reviste mayor gravedad y sólo un porcentaje bajo de los afectados superan el año de vida, son niños pequeños que presentan debilidad progresiva, daños cardíacos graves y retraso mental grave.

Síndrome de Patau presenta una trisomía del cromosoma 13, de extrema gravedad. Los niños afectados tienen microcefalia, arrinencefalia, anomalías de los globos oculares (desde agenesia hasta ciclopia). Estas anomalías llevan a la muerte, poco después del nacimiento, a la mayoría de los pacientes.

Síndrome del maullido del gato ("cri du chat") esta patología está asociada con deleción del brazo corto del cromosoma 5. Debe su nombre a que los niños de muy corta edad presentan un llanto similar al maullido de un gato. Aunque de mejor pronóstico que los síndromes anteriores, se caracteriza, sin embargo, por un retraso mental grave y varias anomalías cardíacas.

Anormalidades de los cromosomas sexuales

Síndrome de Klinefelter (44 autosomas + XXY) también denominado "disgenesia testicular", suele ser una causa importante de esterilidad en el varón. Son individuos con fenotipo masculino, pero con características eunucoides: piernas largas, testículos atróficos, pene pequeño, ginecomastia, etc. Debido a que poseen dos cromosomas X, la prueba de cromatina sexual es positiva. Se ha constatado que en general son hijos de mujeres de edad avanzada.

Síndrome de Turner (44 autosomas + XO): este síndrome, también llamado **disgenesia gonadal**, se caracteriza por la presentación de un fenotipo femenino, pero al llegar a la pubertad no se adquieren características sexuales maduras. Las genitales permanecen infantiles, no hay desarrollo mamario y el vello púbiano es escaso. Suele haber cardiopatías congénitas y es característica una lordosis persistente en la piel de la nuca que forma las denominadas "membranas cervicales".

Síndrome con individuos de cromosoma X (así llamado de "super hembra"): se caracteriza por un exceso de cromosomas X (44 autosomas + XXX o 44 autosomas + XXXX). Se observa en mujeres con características aparentemente normales, aunque es frecuente la esterilidad y el retardo mental.

Síndrome XYY está asociado con un cromosoma Y supernumerario. Se trata de individuos de fenotipo masculino y de talla elevada. Se ha descrito una relación entre el cromosoma Y adicional y el aumento en la agresividad del individuo, aunque las evidencias no son concluyentes. Al parecer, este síndrome se ha reconocido en la población de cárceles.

Herencia ligada al sexo

Recibe este nombre el mecanismo por el cual se transmiten y expresan los genes ubicados en el cromosoma X, en la región no homóloga del cromosoma. El concepto de herencia ligada al sexo es de vital importancia para entender cómo se transmiten algunas enfermedades a la descendencia. Si un gen patológico (mutado) recesivo, ligado al cromosoma X, se encuentra en una mujer (XX), dado que este gen tiene su alelo en el cromosoma X homólogo, se requiere la condición homocigota para que la característica patológica se exprese. En cambio, si dicho gen estuviese en el hombre (XY), debido a que carece de su correspondiente alelo —por poseer un solo cromosoma X—, es suficiente con que se herede un gen afectado para padecer la enfermedad. Esto hace que las patologías propias de la herencia ligada al sexo sean, en un porcentaje mayor, padecidas por el hombre (portador enfermo) y transmitidas por la mujer (portadora sana). Son pocos los genes dominantes ligados al cromosoma X; en este caso, la mujer heterocigota enferma lo transmite al 50% de los hijos y al 50% de sus hijas, en tanto que el hombre enfermo sólo lo transmite a sus hijas.

Algunas de las patologías ligadas al cromosoma X que se transmiten son:

- Deficiencia en glucosa o fosfato deshidrogenasa, que afecta primariamente a los eritrocitos.
- Deficiencia de factor VIII de la coagulación, o hemofilia A.
- Deficiencia del factor IX de la coagulación, o hemofilia B.
- Daltonismo, ceguera para diferenciar el rojo y el verde.
- Distrofia muscular de Duchenne, trastorno del tejido muscular que acaba con la vida del paciente antes llegar a los 20 años.

La **hemofilia clásica tipo A** se caracteriza por los valores bajos del factor VIII de la coagulación o globulina antihemofílica; es un padecimiento congénito ligado al cromosoma X y tiene carácter recesivo. Las mujeres hijas de hemofílicos no padecen ni transmiten la enfermedad a las hijas, pero pueden transmitirla a sus hijos varones. En cambio, los hijos de varones hemofílicos no padecen la enfermedad ni la transmiten a su descendencia inmediata. Se sabe que el alelo normal (H) controla la producción del factor VIII que tiene su locus en un segmento del cromosoma X, pero no está representado en el cromosoma Y. Es decir que la mujer normal posee (HH) mientras que en el hombre posee (H). El alelo hemofílico es una constante (h) del alelo normal (H). Por consiguiente, el genotipo hemofílico en el hombre no siempre es dominante con expresión fenotípica de la enfermedad; en cambio, la mujer puede exhibir uno de los dos genotipos (Hh) heterocigótico o (hh) homocigótico, que es letal.

ANOMALÍAS POR INFLUENCIAS AMBIENTALES

A pesar de las clasificaciones de uso cotidiano, en la actualidad resulta claro que no siempre es posible (ni cierto) separar las "causas genéticas" de las "causas ambientales", ya que suelen ser diferentes aspectos de un mismo fenómeno.

Como ya se mencionó, mutaciones génicas pueden provocar anomalías (anemia falciforme, hemofilia, daltonismo, etc.) y alteraciones cromosómicas se asocian con malformaciones (síndrome de Down, síndrome de Turner, etc.). Sin embargo, se estima que muchas anomalías del desarrollo son provocadas por factores ambientales en el sentido más amplio, aunque la identificación de ellos no siempre se logra. Así, ciertas malformaciones del eje axial del embrión de ratón pueden ser inducidas por mutaciones de genes de la familia Hox y también por administración de ácido retinoico (véase más adelante). Hoy se sabe que hay un "diálogo" permanente entre la expresión del DNA y sus moléculas reguladoras y son frecuentes los casos en que tanto una mutación como un agente teratógeno inducen anomalías similares, aunque con diferentes (o complementarios) mecanismos de acción. Esto ocurre porque muchos factores ambientales actúan sobre una o más vías metabólicas diferentes, sobre una o más cascadas de transducción de señales, sobre uno o más moléculas "blanco" que se expresan "corriente abajo" del DNA. Asimismo, dichos

agentes pueden actuar en distinta concentración, para diversos "blancos", solos o combinados, por distintos tipos de exposición y sobre procesos celulares embrionarios o postnatales. Es lo que, en conjunto, se denomina *anomalías de origen multifactorial*.

En el cuadro 15-1 se presenta una lista, necesariamente parcial, de agentes teratógenos de diversos tipos. El grupo más numeroso corresponde probablemente a las drogas y productos químicos del ambiente, en su más amplio sentido, ya sea como agentes de consumo no controlado (alcohol, cigarrillo, vitamina A, ácido retinoico) o mal controlado (cocaína, heroína, quinina, medicamentos), contaminantes (plomo, mercurio, litio, arsénico), pesticidas, aditivos de los alimentos, etc.

En general, los efectos cualitativos y cuantitativos de cualquier agente teratógeno dependen de varios parámetros:

1. *Composición genética del embrión*, en función de cómo el genotipo interacciona con los factores ambientales.
2. *Composición genética de la madre*, en cuanto a su capacidad para metabolizar fármacos, resistir a infecciones o interactuar con procesos moleculares que pueden afectar al embrión.
3. *Etapa del desarrollo* ("períodos críticos") en el momento de la exposición al teratógeno (fig. 15-3) (véase más adelante).
4. *Cantidad (dosis) de teratógeno y vía de incorporación al* sistema materno-embrionario-fetal.
5. *Tiempo de exposición* al teratógeno.
6. *Modo de acción (mecanismo molecular)* del teratógeno.
7. *Posible efecto colateral de metabolitos o derivados* del teratógeno.
8. *Formas de manifestación de la anomalía*, en la medida en que éstas pueden afectar a otros procesos no involucrados primariamente (muerte celular, malformación anatómica, daño funcional, alteración metabólica, retardo del crecimiento, perturbación de mecanismos de señalización molecular, etc.).

Períodos críticos del desarrollo

Es importante considerar que los parámetros mencionados representan factores que interactúan estrechamente entre sí de manera compleja. Así, el concepto de **período crítico del desarrollo** (véase fig. 15-3) es bastante operativo y su utilización debe considerar el nivel de organización en el cual se produce (o puede producirse) una acción teratógena, así como el tipo de efecto inducido (anomalía molecular, histológica, anatómica, etc.). Por ejemplo, un teratógeno incorporado en dosis suficiente en una etapa muy temprana del desarrollo (primeras dos semanas), producirá un aborto y no una anomalía del desarrollo. Pero el mismo teratógeno, incorporado en la misma etapa pero en una dosis menor, podrá no ser suficiente para producir un aborto, pero podría inducir anomalías en el embrión. Estas, a su vez, con independencia del conjunto de factores involucrados, podrá ser una malformación visible macroscópicamente o una anomalía a nivel histológico, o una disfunción molecular que sólo podrá evidenciarse como una falla funcional o demostrarse mediante tecnologías de biología molecular.

En una etapa más avanzada (entre las semanas 3 y 8), si consideramos que es la etapa de máxima capacidad morfogenética (formación de órganos y sistemas), la exposición a un teratógeno en dosis no letales producirá malformaciones anatómicas diversas, según la sensibilidad de las poblaciones celulares afectadas (véase fig. 15-3) y de los otros parámetros citados.

Luego del segundo mes y hasta la etapa postnatal temprana o período de lactancia, al transcurrir una etapa con predominio en la "sintonía fina" del desarrollo, así como en los aspectos funcionales y metabólicos, una agresión teratógena podría no producir malformaciones anatómicas importantes, pero podrá inducir anomalías funcionales, retardo en la maduración de los sistemas enzimáticos, alteración en los patrones normales de conexión neural, retardo del crecimiento y a veces efectos de manifestación tardía –en general difíciles de diagnosticar– como dificultades de aprendizaje, problemas de comportamiento, etc. (véase fig. 15-3).

Algunas embriopatologías

Rubéola

Una de las primeras asociaciones etiológicas documentadas entre las anomalías del desarrollo y los agentes infecciosos fue el caso de la rubéola, que se manifiesta con una proporción elevada de malformaciones si es padecida por la mujer embarazada durante el primer trimestre de la gestación. Las anomalías fetales típicas de la infección rubeólica –cataratas, cardiopatías y sordera– son más graves cuanto más temprano se adquiere la enfermedad, por lo que son muy críticas las primeras cuatro semanas del desarrollo, que es la etapa morfogenética de ojos, corazón y oído (véase fig. 15-3).

Talidomida

Un caso paradigmático de teratogénesis producida masivamente en la población humana por un medicamento fue el famoso "caso talidomida", ya

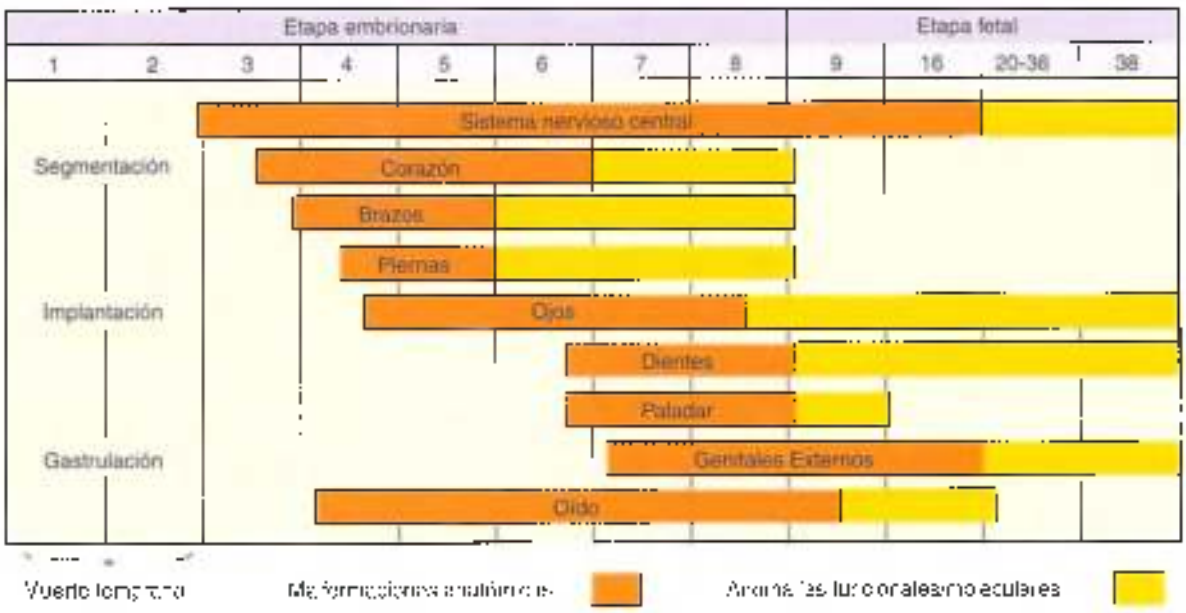

Fig. 15-3. Períodos críticos del desarrollo. Las etapas se expresan en semanas. Globalmente, se indica el período de riesgo teratogénico anatómico o funcional/conductual según los sistemas afectados. (Adaptado de Moore y cols., 1998.)

que a comienzos de los años sesenta se obtuvieron las primeras evidencias de malformaciones producidas en seres humanos por acción directa de drogas. La talidomida, un sedante del sistema nervioso, al ser administrada durante los primeros meses del embarazo, producía una serie de típicas y raras malformaciones en los fetos, caracterizadas sobre todo por la falta total o parcial de desarrollo de los miembros (amelias y focomelias, respectivamente), con alta susceptibilidad durante el primer mes de desarrollo (fig. 15-4).

Una enseñanza importante que dejó el "caso talidomida" fue el insuficiente ensayo en modelos animales que se estaba realizando hasta ese momento en las pruebas de potencial teratogénico de las drogas. La talidomida no había mostrado efectos nocivos sobre ratones ni sobre ratas; sin embargo, más tarde se descubrió que sobre el conejo ejercía el mismo efecto teratogénico que sobre la especie humana y los primates en general. Aunque pasados 50 años aún no se conoce el mecanismo de acción de esta droga, se ha observado que produce interferencia en el desarrollo de las células de la cresta neural que dan origen a los ganglios raquídeos, por lo que se especula que, de esta manera, por falta de una inervación adecuada, se inducirían las malformaciones de los miembros. También se ha comprobado que la talidomida interfiere con algunas moléculas de adhesión celular y de adhesión célula-sustrato. Otro principio fundamental derivado de este caso fue la diferencia fundamental entre el metabolismo embrionario y el del adulto. Así, drogas que alteran el desarrollo de un órgano durante la embriogénesis pueden no alterar el funcionamiento del mismo órgano en el estado adulto. De hecho, la talidomida se utiliza en ocasiones para el tratamiento de la lepra y ciertos tipos de cáncer.

Un aditivo de los alimentos

Una de las familias de productos que se ensayan en forma sistemática para evaluar su potencial capacidad teratogénica la constituyen los aditivos de los alimentos, que se agregan para proporcionar color, consistencia, homogeneidad, etc. Por ejemplo, la *carragenina*, un polígalactósido sulfatado que se extrae de algas marinas, fue un aditivo muy utilizado como espesante y emulsionante de helados, jaleas, compotas, etc. Y en ciertas condiciones experimentales, demostró su capacidad teratogénica en el embrión de pollo, al producir una amplia gama de malformaciones, sobre todo del sistema nervioso central (fig. 15-5).

Síndrome alcohólico fetal

Entre los teratógenos más preocupantes en términos de frecuencia, costo social y falta de control se

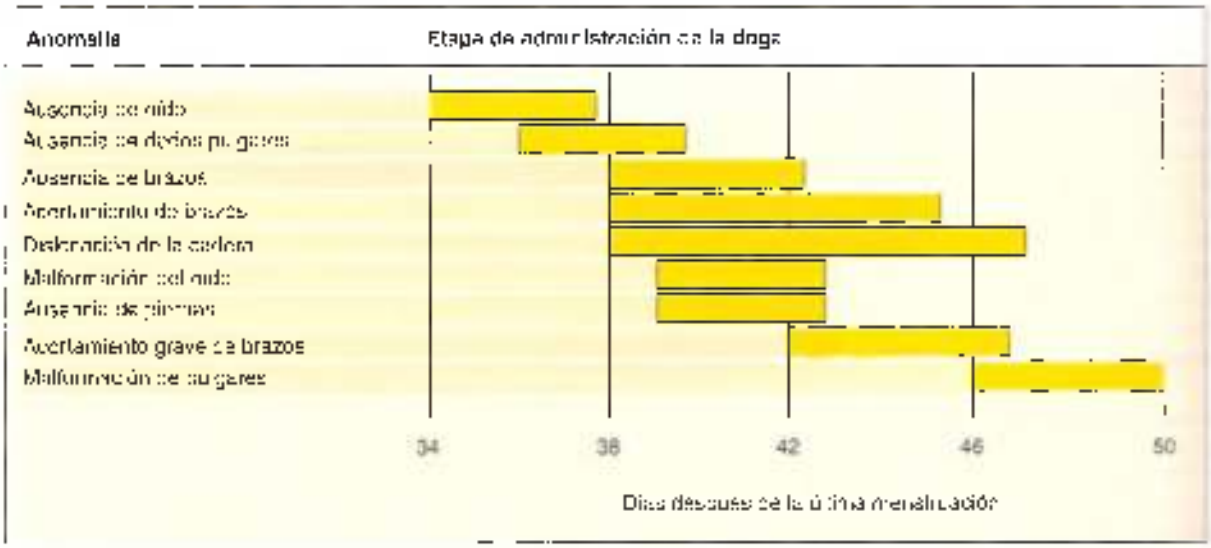

Fig. 15-4. Cronología de la susceptibilidad a los efectos teratogénicos de la talidomida. (Adaptado de Nowack, 1985.)

encuentra el alcohol (etanol) y la vitamina A o retinoides (véase más adelante).

Los daños que producía el consumo de alcohol por la mujer embarazada ya eran conocidos en los tiempos bíblicos [jueces 13, 14; *Antiguo Testamento*] y fueron caracterizados hace más de 30 años bajo el nombre de *síndrome alcohólico fetal*. Se produce en una variable proporción de fetos cuyas madres *ingieren alcohol durante el embarazo (no lactancia)* (no necesariamente "madres alcohólicas"). Es importante señalar que aunque las dosis elevadas de alcohol suelen acompañarse de mayores manifestaciones teratogénicas, recientemente se ha demostrado que aun dosis bajas (equivalentes a una medida de whisky) consumidas en el período de desarrollo adecuado se pueden generar efectos típicos de esta patología.

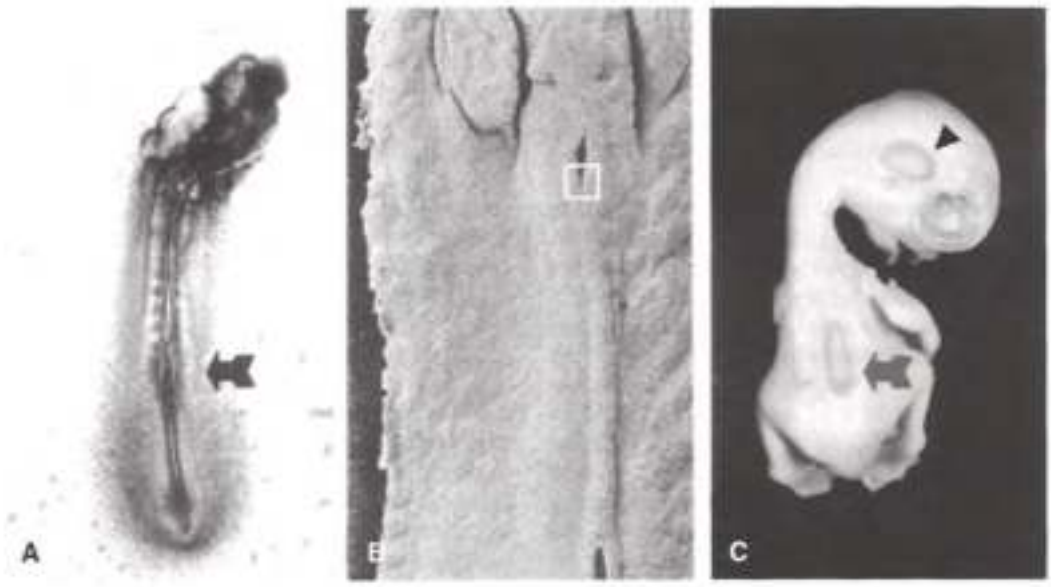

Fig. 15-5. Anomalías en el cierre del tubo neural provocadas por la administración temprana (10 días de la vida) de carcinogénico en el embrión de pollo. **A.** Isquisquisis en embriones de dos días de vida observado con microscopio óptico (*flecha*). **B.** Una lesión similar observada con microscopio electrónico de barrido (*recuadro*). **C.** Un embrión tratado de la misma forma e incubado durante nueve días muestra una falla en el cierre del tubo neural (*flecha*) y una anomalía de la región auditiva (*cabeza de flecha*). (Rovasio y Morris, 1980, 1981, 1987; Morris y Rovasio, 1987.)

Los niños con *síndrome alcohólico fetal* se caracterizan por malformaciones craneofaciales (hipodesarrollo facial, borde del labio superior liso y fino, puente nasal bajo) (fig. 15-6 A). Lo más significativo de estas malformaciones (que no son graves en extensión) es que siempre se acompañan de anomalías del sistema nervioso (atrofia cerebral y del cuerpo calloso, déficits en el número y distribución de neuronas y glía). Por ello, una constante de esta embriopatología es el grado variable, pero siempre presente, de retraso mental.

En relación con la frecuencia, el *síndrome alcohólico fetal* es la tercera causa de retraso mental congénito (después del *síndrome de Down* y del *síndrome del cromosoma X frágil*). Asimismo, es la *primera causa evitable de retraso mental*, ya que para su erradicación sólo se requiere la abstinencia total de alcohol durante la gestación y la lactancia. A pesar de que lo anterior no parecería difícil de conseguir, los casos de síndrome alcohólico fetal son prevalecientes y van en aumento a nivel mundial, con una patología integrada por trastornos de la conducta y de aprendizaje.

Los mecanismos celulares y moleculares involucrados en la producción del síndrome alcohólico fetal aún no se conocen, aunque la reproducción de esta patología en animales de laboratorio (fig. 15-6 B y C) ha permitido obtener datos parciales muy valiosos para llegar a su mejor conocimiento, como el aumento de la muerte celular por apoptosis, el efecto de "radicales libres", etc. (recuadro 15-2).

Embriopatía por ácido retinoico (vitamina A)

Esta anomalía del desarrollo es producida por la administración exógena de vitamina A o algunos de sus derivados retinoides, con el agravante de su escaso conocimiento por parte de la población y la consiguiente falta de control. Lo anterior, sumado a la incorporación de retinoides en muchos productos cosméticos, el hecho de que es liposoluble y de que se absorbe por la piel, su fácil adquisición y el hábito de la automedicación convierten a este producto en altamente peligroso para la mujer embarazada.

Se sabe que el ácido retinoico endógeno es un morfógeno que participa en forma activa en el desarrollo embrionario temprano, en estrecha relación con la expresión de los *genes de la familia Hox* que participan en la definición de los ejes embrionarios. También se ha propuesto que la concentración relativa de los retinoides –bajo la forma de un gradiente de concentración cefalocaudal endógeno– sería esencial para la definición de sus mecanismos morfogenéticos de señalización; se conocen, asimismo, varios de sus receptores celulares y proteínas transportadoras.

Aunque la vitamina A de la dieta cotidiana es imprescindible y beneficiosa para cualquier ser humano (gestante o no), la absorción digestiva bajo la forma de comprimidos o en cremas a través de la piel puede ser de varios órdenes de magnitud por encima de la dosis diaria de vitamina A necesaria como aporte dietético. Cuando este enorme exceso de vitamina A se le administra a la mujer embarazada, se produciría una alteración en la concentración endógena de los retinoides del embrión, que sería potencialmente dañina para éste en el proceso de señalización molecular de varios eventos morfogenéticos. El resultado de estos cambios puede culminar en el desarrollo de anomalías típicas de la *embriopatía por ácido retinoico*.

Como vimos, al ser la vitamina A un producto de uso libre y no controlado muy utilizado para el tra-

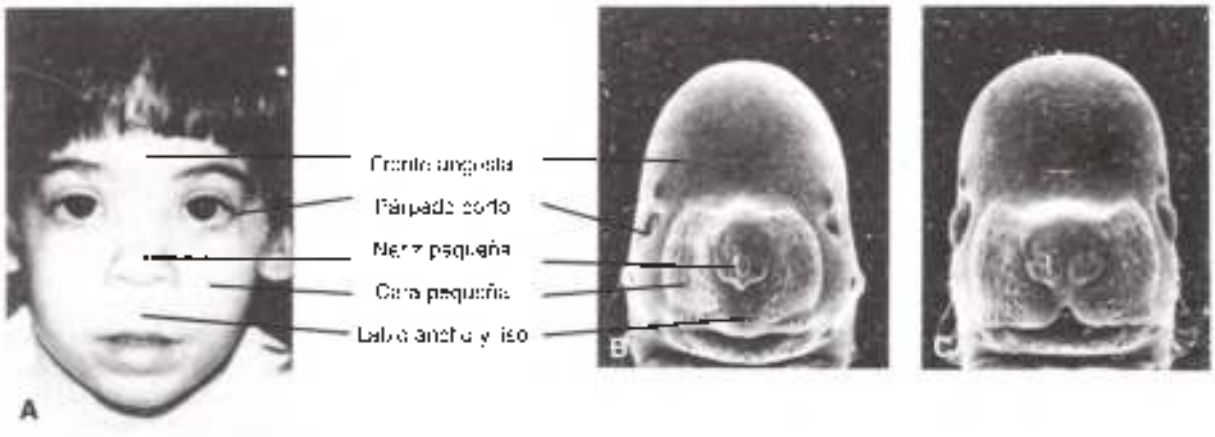

Fig. 15-6. A. Niño con síndrome alcohólico fetal. B. Feto de rata con síndrome alcohólico fetal. C. Feto de rata normal (control). En ambos casos se señalan las características faciales de esta embriopatología (foto de Kathy K. Sulik, adaptado de Sulik y cols., 1994.)

Recuadro 15-2
El síndrome alcohólico fetal y la embriopatía por ácido retinoico (enfoques experimentales)

Aportes básicos

Es conocido que las células de la cresta neural (CCN) y sus derivados están involucrados en las anomalías características del síndrome alcohólico fetal (NIAAA, 2000). Recientemente se demostró que el tratamiento embrionario con etanol induce un número mayor de embriones anormales, con malformaciones del sistema nervioso, disminución del número y distribución anormal de las CCN *in vivo* (véase fig. 15-7) (Rovasio y Battiato, 1996). El estudio *in vitro* de parámetros cuantitativos (área, perímetro y forma celular) correspondientes al "frente de migración" de los CCN de los segmentos cefálicos y troncales mostró una disminución significativa de la masa celular y largamente por efectos del etanol (150 mM, concentración equivalente a la alcoholemia suficiente para producir el síndrome alcohólico fetal en mamíferos) (véase fig. 15-8). Con microscopía electrónica de barrido se observó que la típica forma multipolar aplanada, con muchos filopodios, de las CCN normales, luego del tratamiento con etanol presentan un contorno celular más liso, con escasos filopodios y muchas protrusiones (*ampollas*), con pérdida de su típica forma estrellada, carpamiento y alteración de la superficie celular (véase fig. 15-9) (Rovasio y Battiato, 1996). Con videomicroscopía computarizada también se demostró que los cambios morfológicos se asocian con el comportamiento cinético de CCN sometidas al mismo tratamiento con etanol: muestran disminución de la distancia recorrida y de la velocidad de migración (véanse figs. 15-10 y 15-11). La capacidad para mantener la direccionalidad migratoria también se afectó en los grupos experimentales expuestos al etanol dado que se observaron células con trayectorias menos lineales (Rovasio y Battiato, 1996). Considerando que aun un corto período de comportamiento anormal puede tener consecuencias graves en el producto final de una población celular embrionaria, se investigó si las alteraciones observadas eran permanentes o recuperables. Luego de 5 horas de tratamiento con etanol, seguido por lavado y un cultivo prolongado en medio normal (sin etanol) se observó que las CCN cefálicas y troncales no son capaces de revertir a la normalidad su morfología ni sus características migratorias, cambios que fueron irreversibles aun con concentraciones limitadas de etanol (Rovasio y Battiato, 1999; 2002).

Por otra parte, al considerar las actividades reguladoras de la embriogénesis propuestas para el ácido retinoico (AR) endógeno en diferentes regiones del embrión, y conociendo que las CCN también participan en las anomalías de la embriopatía por ácido retinoico, se investigaron las consecuencias de la exposición al AR exógeno en etapas tempranas del desarrollo. Se pudo demostrar que el tratamiento de embriones de pollo con AR inhibe la proliferación de CCN *in vivo* e *in vitro*, con una incorporación menor de Td[3H] y alargamiento del ciclo celular con prolongación de la fase G1 (Salvatierra y Rovasio, 1997). Asimismo, las CCN tratadas *in vitro* con AR mostraron cambios morfológicos, con aumento de área y perímetro celular desde la primera hora del tratamiento. Las CCN tratadas con AR también desarrollaron menor velocidad curvilínea y lineal desde el inicio del tratamiento, aunque el patrón migratorio lineal no fue alterado. También se observó una distribución unimodal en las respuestas cinéticas de las CCN tratadas con AR, que indicó la ausencia de una respuesta selectiva por parte de subpoblaciones de CCN.

En síntesis, los resultados resumidos señalan que los efectos biológicos de la exposición al etanol o al AR en etapas tempranas del desarrollo, aun en concentraciones bajas o durante cortos tiempos, pueden alterar la ontogénesis temprana de las CCN, con efectos dañinos sobre la morfogénesis embrionaria.

Las características fenotípicas similares del ***síndrome alcohólico fetal*** y la ***embriopatía por ácido retinoico*** parecen derivar de las relaciones metabólicas entre ambas embriopatologías, al haberse observado que el consumo materno de alcohol en ratas preñadas altera los depósitos hepáticos de retinol y de las proteínas citoplasmáticas de unión al AR en la región cefálica y el cerebro embrionario (Grummer y cols., 1993).

tamiento de afecciones dermatológicas, frecuentes en la mujer embarazada, el riesgo de su exposición y daño sobre el embrión es alto. Este riesgo aumenta si se toma en cuenta la coincidencia cronológica entre la población de mujeres que utilizan vitamina A para el tratamiento dermatológico y la población de mujeres en edad de procrear.

Las malformaciones de la *embriopatía por ácido retinoico* incluyen defectos auditivos y de los maxilares, paladar hendido, anomalías del arco aórtico, deficiencias del timo y del sistema nervioso central. Estas anomalías también se han podido reproducir en animales y condiciones experimentales de laboratorio, lo cual facilita el estudio de sus posibles mecanismos de acción y, con ello, las estrategias de su prevención y/o tratamiento.

Tanto el *síndrome alcohólico fetal* como la *embriopatía por ácido retinoico* poseen caracteris-

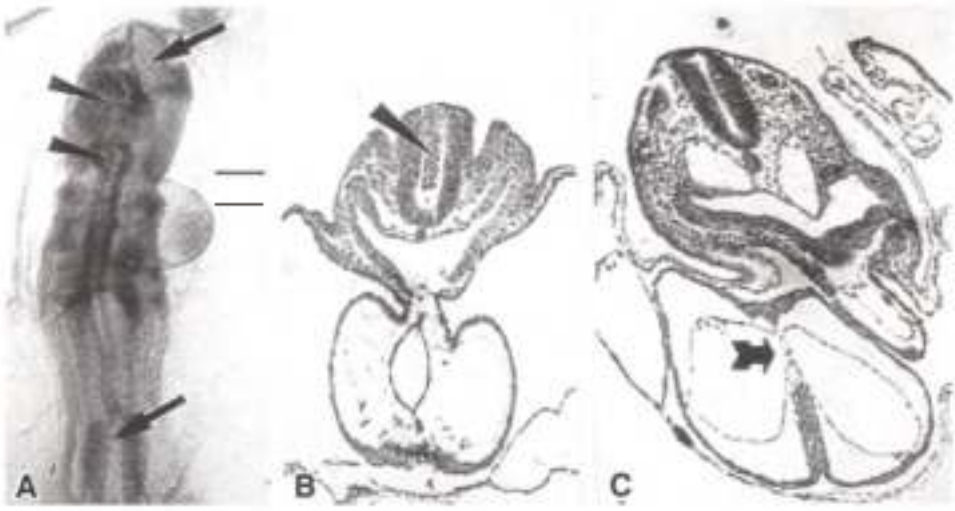

Fig. 15-7. Embrión de pollo tratado con etanol a las 24 horas e incubado hasta las 48 horas. A. Se observan fallas en el cierre del tubo neural (*flechas*) y CCN ectópicas en la luz neural (*cabezas de flecha*) (1×). Se señalan los cortes transversales correspondientes a B y C. B. CCN ectopias desplazadas hacia la luz del tubo neural (*cabeza de flecha*). C. En el mismo embrión se observa un defecto del tabique cardíaco (derivado de CCN) (1.2 20×).

ficas metabólicas comunes y ambas embriopatologías manifiestan anomalías que involucran a muchos derivados de las células de la cresta neural (CCN), sobre todo de la región craneofacial, y con serias repercusiones sobre el sistema nervioso. Por lo tanto, se han abierto líneas de investigación en diferentes laboratorios a fin de evaluar las posibles mecanismos subyacentes (véase recuadro 15-2).

Las figuras 15-7 a 15-11 y lo descrito en el recuadro 15-2 constituyen sólo el ejemplo de una evaluación de la interacción de un potencial teratógeno con el embrión. Si se consideran muchos tipos de células embrionarias como poblaciones celulares aisladas de su entorno espacio-temporal, los efectos observados podrían no parecer muy graves. Sin embargo, los cambios observados pueden resultar muy significativos si se consideran dentro de su contexto morfogenético.

Si se considera que, en el embrión de pollo:

- El cierre del tubo neural –simultáneo al inicio de la migración de las CCN– ocurre con una progresión cefalocaudal de alrededor de 150 µm/hora.
- En la región craneal, la velocidad estimada de la migración de CCN es de unos 70 µm/hora.
- En la región mesencefálica, las CCN invaden el área lateral del tubo neural en menos de 5 horas.
- En la región vagal (1ª a 7ª somitas), las CCN demoran unas 3 horas en recorrer la distancia desde el borde dorsal del tubo neural hasta la vecindad del esbozo del tubo digestivo.
- En la región troncal, las CCN tardan menos de 10 horas en llegar desde el dorso del tubo neural hasta el sitio donde formarán los ganglios raquídeos sensoriales.

Entonces, con los resultados experimentales mencionados y en el supuesto de que la acción de un hipotético agente teratógeno (etanol, ácido retinoico, o muchos otros) frene la migración y/o la proliferación de las CCN durante sólo 1 a 3 horas, el embrión expuesto tendrá una probabilidad alta de presentar, entre otras anomalías, *fallas en el cierre del tubo neural* (anencefalia, raquisquisis, espina bífida, etc.), *anomalías graves del macizo craneofacial* (síndrome de DiGeorge y similares), *deficiente inervación entérica* (enfermedad de Hirschsprung y similares), *perturbación en la formación de los ganglios nerviosos periféricos*, etc.

Además de las variables "dosis" y "períodos críticos" mencionadas, la potencial capacidad teratogénica de un producto depende también de muchos otros factores, incluidas las variables genéticas de los individuos expuestos (recuadro 15-3).

También sabemos que el desarrollo embrionario ocurre normalmente en un medio ambiente rico en estímulos de diversas clases y que la mayoría de las especies animales poseen una sensibilidad variable a los agentes ambientales. Así, en diferentes especies de menor complejidad, las señales del medio ambiente pueden regular el fenotipo sexual, inducir cambios estructurales y químicos según las estaciones del año, producir modificaciones morfológicas

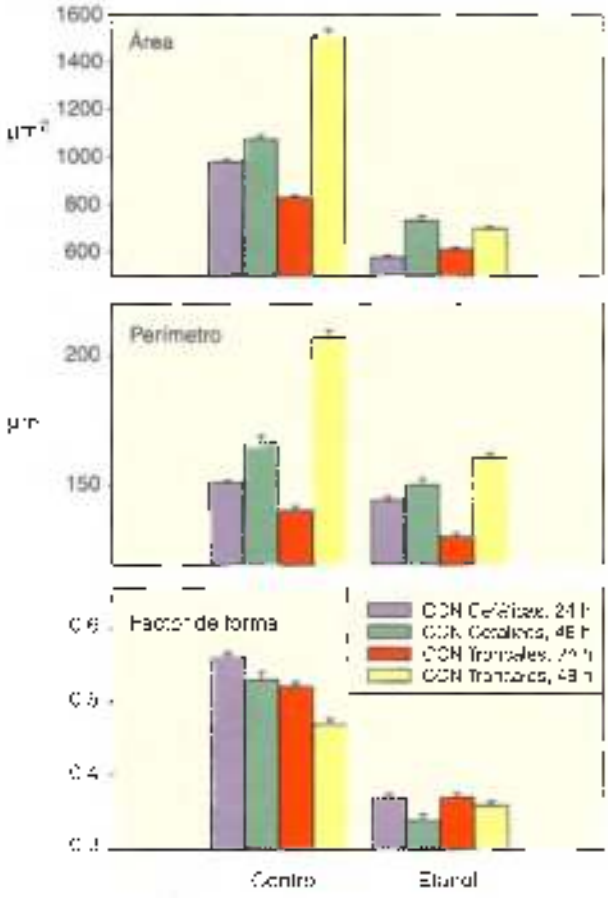

Fig. 15-8. La morfometría de CCN celíacas y troncales cultivadas por 24 y 48 horas muestra una discriminación significativa del área y el perímetro celulares, así como del "factor de forma" (relación de esfericidad) luego del tratamiento con etanol. (Rovasio y Battiato, 2002).

para escapar de los predadores, modificar la estructura de las neuronas y de las células inmunocompetentes, etc. Lamentablemente, el medio ambiente, sobre todo por la enorme contaminación por productos químicos de síntesis y su amplia dispersión, también contribuye como fuente de agentes y productos capaces de alterar de diversas maneras el transcurso normal de los procesos del desarrollo.

En tanto que el desarrollo embrionario ocurre en un rico y complejo ambiente natural, el estudio del desarrollo sólo suele ser factible de realizar en el laboratorio, es decir, en un medio ambiente artificial y controlado. Así, los sistemas experimentales en general consisten en modelos animales, cuya especie y condiciones fisiológicas y/o farmacológicas se asemejan a un estado patológico del ser humano que se desea investigar y cuyos parámetros de estudio serán variables de acuerdo con los propósitos y objetivos planteados.

Recuadro 15-3
El tabaco y el alcohol, dos tóxicos subestimados

Aportes básicos

La observación de que una sustancia puede ser teratogénica para una especie y no para otra, o que puede provocar anomalías más graves en algunos hijos que en otros de la misma pareja, sugiere fuertemente que habría un componente genético involucrado para definir si un agente puede producir cambios en el desarrollo normal y en qué extensión lo produce. Evidencias recientes indican que diferentes alelos en la población humana pueden tener influencia para determinar si una sustancia puede ser nociva o peligrosa para el embrión feto. Por ejemplo, existe sólo un ligero riesgo en la población general de que el hábito de fumar de la madre pueda causar malformaciones faciales del feto (aunque se sabe que produce menor crecimiento). Sin embargo, si el feto tiene un alelo particular (A/2) del gen que codifica para el factor de crecimiento TGF-alfa, los productos del humo del cigarrillo absorbidos por la placenta pueden aumentar más de 10 veces el riesgo de producir paladar hendido y labio leporino, como lo han demostrado los estudios epidemiológicos (Shaw y cols., 1996).

De manera similar, diferentes alelos que codifican la enzima alcohol deshidrogenasa-2 tienen diferente capacidad para degradar el etanol. Así, las variantes de ***síndrome alcohólico fetal*** en sus formas graves o leves dependerían del tipo de enzimas dehidrogenasas de la madre y del feto (McCarver-May, 1996).

En este mismo contexto, los nuevos conceptos de **epigénesis** (véase cap. 3) deberán tomarse muy en cuenta en los futuros estudios y enfoques experimentales destinados a establecer la posibilidad de acción de ***reguladores epigenéticos*** sobre la forma de expresión génica.

Los efectos globales de un nuevo producto, de un medicamento o de potenciales agentes teratógenos (pesticidas, aditivos de los alimentos, etc.) se ensayan en diferentes especies, desde las más alejadas (invertebrados, peces, aves, anfibios) hasta las más cercanas al ser humano (mamíferos y primates). Por otra parte, los ensayos destinados a investigar los mecanismos morfogenéticos, así como las bases celulares y moleculares de la acción de drogas u otros agentes ambientales, sobre el embrión, suelen realizarse (al menos en una primera etapa) sobre las especies más simples, más conocidas y con menos variables en juego y también sobre cultivos de células

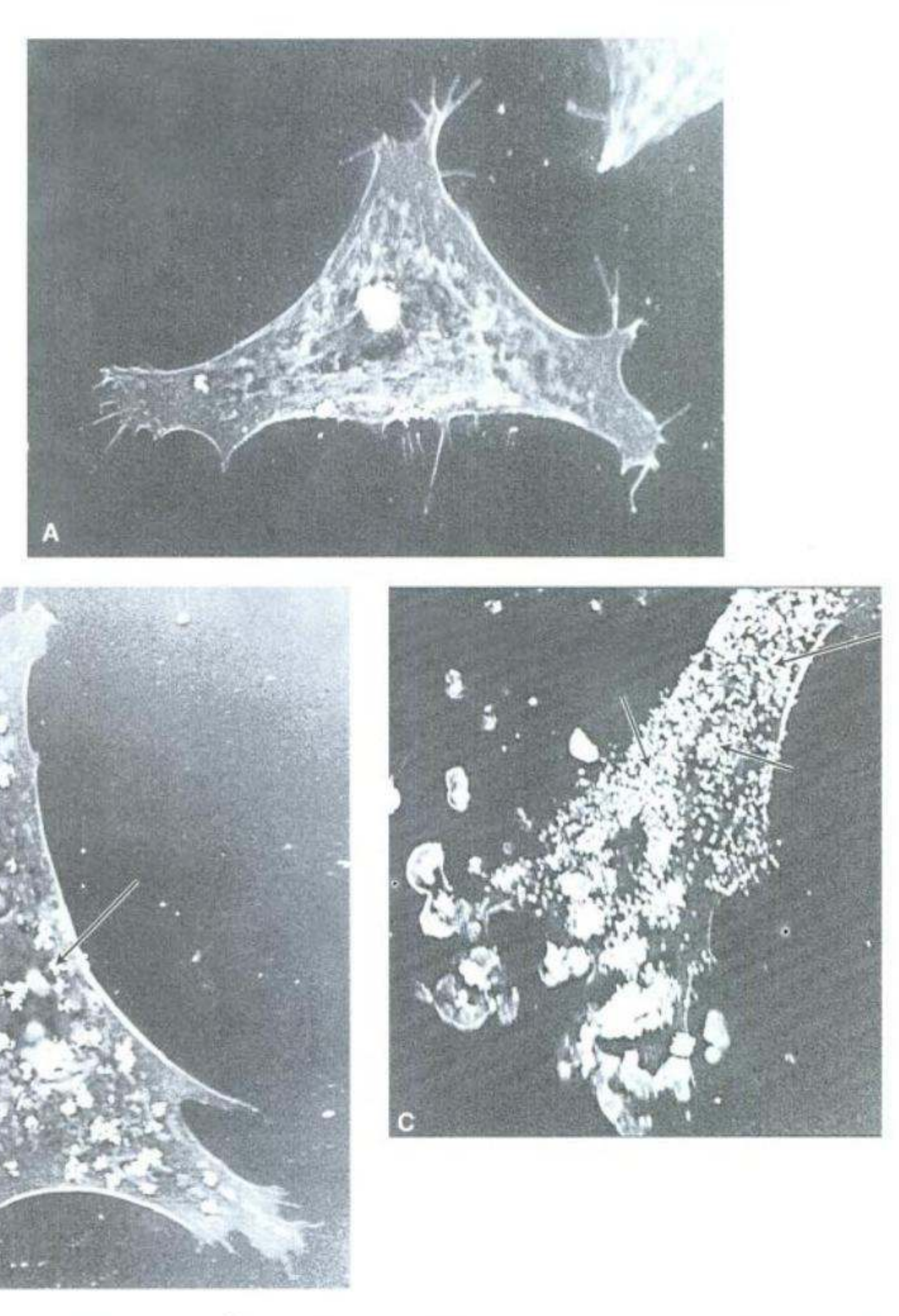

Fig. 15-9. A. CCN control. **B.** CCN luego de 30 minutos de tratamiento con etanol. **C.** CCN luego de 6 horas de tratamiento con etanol. La superficie celular se observa progresivamente alterada y con creciente formación de protrusiones hemisféricas (*blebs*) (*flechas*) (MEB 1500×). (Rovasio y Battiato, 2002).

de células y tejidos. Estos enfoques experimentales están fundamentados por una parte por la imposibilidad ética de utilizar embriones humanos con fines experimentales y, por otra, por la gran uniformidad que expresan las diferentes especies en relación con sus mecanismos biológicos de regulación. Retomamos con esto lo dicho al comienzo del capítulo en lo que respecta a la gran **diversidad** de especies con sus propias particularidades morfológicas, estructurales, funcionales y de comportamiento y, por otro lado, la gran **unidad** en relación con la mayoría de los mecanismos celulares y moleculares

Copyrighted material

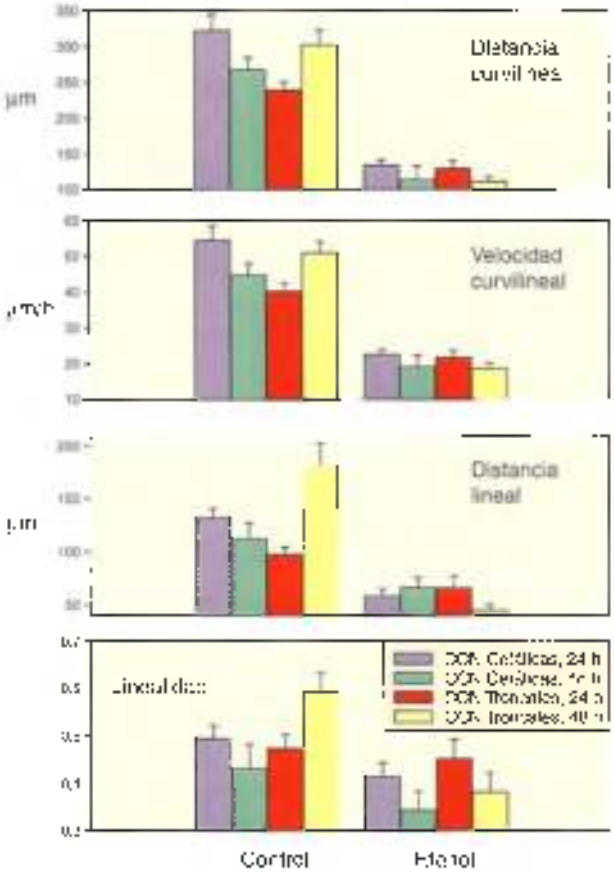

Fig. 15-10. Los parámetros dinámicos de CCN cefálicas y troncales cultivadas por 24 y 48 horas muestran una disminución significativa de la distancia recorrida, la velocidad y la linealidad (capacidad para mantener la migración en línea recta) luego del tratamiento con etanol. (Rovasio y Battiato, 2002)



Fig. 15-11. Trayectorias de CCN cefálicas y troncales cultivadas por 48 horas, tratadas con etanol y registradas durante seis horas. Se observa una clara disminución de la capacidad migratoria en las células tratadas con etanol. (Rovasio y Battiato, 2002).

que determinan el comportamiento biológico y morfogenético. Además, el enfoque experimental en animales de especies "inferiores" posee la ventaja que brinda el manejo de un gran número de muestras y la posibilidad de ejercer un control significativo sobre las condiciones y el medio ambiente experimental. No obstante, también debe considerarse que la extrapolación de los resultados experimentales al ser humano —no siempre factible de realizar en forma directa— debe tomar en cuenta las máximas precauciones y garantías de seriedad científica, así como los conceptos éticos de cada caso en particular.

Las nuevas tecnologías de *ingeniería genética* o *DNA recombinante* (véase cap. 2) y las contribuciones de la *biología del desarrollo* y de la *biología celular y molecular* han enriquecido a la *genética* y a la *embriología médica*. Esta integración ha permitido que los genetistas, los biólogos moleculares y los médicos comenzaran a entender las bases del desarrollo humano normal (véase cap. 6), así como los fundamentos de muchos síndromes de malformaciones heredadas y adquiridas en seres humanos. Esta mayor comprensión constituye una síntesis de importancia fundamental para la biología del desarrollo del ser humano, para la genética médica y para la medicina pediátrica. Asimismo, han consolidado nuevas disciplinas cuya aparente superposición temática es el reflejo de dicha integración: la *genética humana* en el estudio de la variabilidad humana, la *genética médica* en el estudio de la variabilidad humana anormal, la *genética clínica* como especialidad médica que asiste a los individuos con variabilidad anormal, y el *consejero genético*, que apoya en todos los sentidos las actividades de los genetistas clínicos y las necesidades de los pacientes y sus familias.

Por otra parte, tan importante como los estudios médicos y experimentales mencionados, es el conocimiento de la situación "real" y "actual" de las anomalías y el "contexto" en el cual se presentan. Y esto es resorte de la epidemiología. En su momento, los primeros indicios de anomalías asociadas con la infección viral de la rubéola o con la ingestión de la droga talidomida surgieron de datos epidemiológicos que alertaron rápidamente sobre sus

efectos y permitieron una prevención eficaz. Por ello, los emprendimientos como el ***"Estudio Latinoamericano de Malformaciones Congénitas"*** (ECLAMC), creado en 1967 y reconocido en 1994 por la Organización Mundial de la Salud, es un programa de investigación clínica y epidemiológica de las anomalías congénitas y sus causas, en nacimientos hospitalarios latinoamericanos, destinado a la prevención de las anomalías del desarrollo. En este sistema se recibe, se cataloga, se archiva y se analiza la información recibida, a fin de que se puedan cotejar diferentes parámetros alrededor del desarrollo del embrión-feto-recién nacido y su entorno materno y social.

Tanto en el estudio de las malformaciones congénitas como en otras patologías prevalecientes, como cáncer y diabetes, los avances más fructíferos se logran cuando grupos interdisciplinarios, compuestos por biólogos moleculares, clínicos, patólogos experimentales, epidemiólogos y demógrafos, armonizan y potencian sus saberes en pos de ahondar en el conocimiento de nosologías aún poco conocidas.

Como ya señalamos, en más de la mitad de las malformaciones congénitas aún se desconocen las causas que las originan. El objetivo principal de los **estudios epidemiológicos** es la **prevención primaria** de los defectos congénitos mediante la **vigilancia epidemiológica** y la **investigación científica**. En este contexto suelen desarrollarse como actividades principales:

- ***Vigilancia epidemiológica de la frecuencia*** de defectos congénitos y evaluación de la aparición y ocurrencia inusual de un defecto congénito específico en un lugar y tiempo determinado, a través de una metodología sistematizada.
- ***Estudio de factores genéticos y ambientales*** involucrados en la causalidad de defectos congénitos, mediante el desarrollo de trabajos de investigación en el marco de la epidemiología genética.
- ***Difusión de normas de prevención primaria*** de defectos congénitos mediante libros, publicaciones y conferencias de divulgación general.

Bibliografía y Lecturas adicionales

Alberts B, Bray D, Hopkin K, Johnson A, Lewis J, Raff M, Roberts K, Walter P. Introducción a la Biología Celular. 2ª ed. Madrid: Editorial Médica Panamericana; 2006.

Becker HC, Randall CL, Salo AL, Saulnier JL, Weathersby RT. Animal research: Charting the course of FAS. Alcohol Health & Res World 1994;18:10-6.

Brakefield PM. The evolution-development interface and advances with the eyespot patterns of Bicyclus butterflies. Heredity 1998;80:265-72.

CDC (Centers for Disease Control). (2002). ART 1997: National Summary. http://www2.cdc.gov/nccdphp/drh/art-97/nation97.asp

Child CM. Susceptibility gradients in animals. Science 1914; 39:73-6.

Clarren SK. Neuropathology in the fetal alcohol syndrome. En: West RJ, editor. Alcohol and Brain Development. New York: Oxford University Press; 1986.

Creech Kraft J. Pharmacokinetics, placental transfer, and teratogenicity of 13-cis retinoic acid, its isomer and metabolites. En: Morris-Kay GM, editor. Retinoids in Normal Development and Teratogenesis. Oxford: Oxford University Press; 1992. pp. 267-80.

Davis WL, Crawford LA, Cooper OJ, Farmer GR, Thomas D, Freeman B. Ethanol induces the generation of reactive free radicals by neural crest cells in culture. J Craniofacial Gen Dev Biol 1990;10:277-93.

DeSesso JM, Jacobson CF, Scialli AR, Farr CH, Holson JF. An assessment of the developmental toxicity of inorganic arsenic. Reprod Toxicol 1998;12:385-433.

Domingo JL. Prevention by chelating agents of metal-induced developmental toxicity. Reprod Toxicol 1995;9:105-13.

Fisher B, Rose NC, Carey JC. Principies and practice of teratology for the obstetrician. Clin Obstet Gynecol. 2008;51:106-18.

Franco B, et al. A cluster of sulfatase genes on Xp22.3 mutations in chondrodysplasia punctata (CDPX) and implications for warfarin embryopathy. Cell 1995;81:15-21.

Friedman JM. Effects of drugs and other chemicals on fetal growth. Growth, Genetic and Hormones 1992;8:1-5.

Geitz H, Handt S, Zwingenberger K. Thalidomide selectively modulates the density of cell surface molecules involved in the edhesion cascade. Immunopharm 1996;31:213-21.

Gilbert SF. Biología del Desarrollo (con CD-ROM). 7ª ed. Madrid: Editorial Médica Panamericana; 2005.

Gilbert SF. Genes classical and genes developmental: The different uses of genes in evolutionary synthesis. En: Beurton PJ, Falk R, Rheinberger HJ, editors. The concepts of the gene in development and evolution. Cambridge: Cambridge Univ Press; 2000. pp. 178-92.

Goulding EH, Pratt RM. Isotretinoin teratogenicity in mouse whole embryo culture. J Craniofacial Gen Dev Biol 1986;6:99-112.

Grummer MA, Langhough RE, Zachman RD. Maternal ethanol ingestion effects on fetal rat brain vitamin A as a model for fetal alcohol syndrome. Alcoholism: Clin Exp Res 1993; 17:592-7.

Harrison R. Observations on the living developing nerve fiber. Anat Rec 1907;1:116-8.

Holtfreter J. Gewebeaffinität, ein Mittel der embryonalen Formbildung. Archiv für exp. Zellforch 1939;23:169-209.

Jenuwein T. Coordinador de la Red de Excelencia para la Investigación del Epigenoma. Citado en: "¿Epigenética?", material editado por Epigenome NoE, pp55, www.epigenome.eu.

Jones NC, Lynn ML, Gaudenz K, Sakai D, Aoto K, Rey JP, Glynn EF, Ellington L, Du C, Dixon J, Dixon Mj, Trainor PA. Prevention of the neurocristopathy Treacher Collins syndrome through inibition of p53 function. Nat med 2008;14:115-6.

Copyrighted material

Kotch LE, Chen SY, Sulik KK. Ethanol-induced teratogenesis: free radical damage as a possible mechanism. Teratology 1995;52:128-36.

Kuhlmann-Kalz V, Blumstein AT, Aldin RC. Cigarette smoking and its possible effects on sperm. Fertil Steril 1985;44:530-4.

Levi-Montalcini R, Meyer H, Hamburger V. In vitro experiments on the effects of mouse sarcomas 180 and 37 on the spinal and sympathetic ganglia of the chick embryo. Cancer Res 1954;14:49-57.

Lillie FR. The mechanism of fertilization. Science 1913;38:524-8.

Lindey B. Retinoic acid receptors. Transcription factors modulating gene expression, development, and differentiation. Curr Top Dev Biol 1992;27:305-50.

Machado AD, Dorland DN, Pilacas B, Collins MD. Teratogenic response to a semi-chronic normal ration: relative sensitivities of C57BL/6J and SWV/Fco mice and impact of the splotch allele. Toxicol Sci 1998;51:98-102.

McCarver May DG. Genetic differences in alcohol dehydrogenase and fetal alcohol effects. Brazil J Genet 1986;19:73.

Morris B, Rovasio RA. Teratogenic effect of lambda-carrageenan on the chick embryo. Teratology 1981;23:275-8.

Moore KL, Persaud TVN, Schoenwolf W. The developing human: Clinically oriented embryology. Philadelphia (USA): WB Saunders; 1998.

Nelson KB, Chang T. Is cerebral palsy preventable? Curr Opin Neurol. 2008;21:129-36.

Neubert R, Rohr N, Engel R, Neubert D. Down-regulation of adhesion receptors on cells of preimplantation embryos as a possible mechanism of the teratogenic action of thalidomide. Life Sciences 1995;58:295-310.

NIAAA. Alcohol and health. 10th Special Report to the US Congress. 2000. NIH Publ.

Nowakowski E. Die sensitive Phase bei der Thalidomid-Embryopathie. Humangenetik 1965;1:515-35.

Nulman I, et al. Neurodevelopment of children exposed in utero to antidepressant drugs. N Engl J Med 1997;336:258-62.

O'Rahilly R, Müller F. Human Embryology and Teratology. New York: Wiley-Liss; 1992.

Opitz JM, Reed JW, editores. Blastogenesis: Normal and Abnormal. March of Dimes Birth Defects Foundation Original Articles Series. New York: Wiley-Liss; 1992.

Rovasio RA, Battiato NL. Ethanol induces morphological and dynamic changes on in vivo and in vitro neural crest cells. Alcoholism Clin Exper Res 2002;26:1286-98.

Rovasio RA, Battiato NL. Changes of morphological parameters of in vitro migrating neural crest cells induced by ethanol. Comunicaciones Biológicas 1996;14:141-9.

Rovasio RA, Battiato NL. Ethanol-induced morphological and dynamic changes of neural crest cells: Further contribution to the etiopathogenesis of Fetal Alcohol Syndrome. Molec Biol Cell 1996;7(Suppl):A496a.

Rovasio RA, Battiato NL. Irreversible morphological and dynamic changes induced by ethanol in neural crest cells. 22nd Res Soc Alcoholism Scientific Meeting. 1999. Santa Barbara, USA.

Rovasio RA, Battiato NL. Role of early migratory neural crest cells in developmental anomalies induced by ethanol. Int J Dev Biol 1995;39:421-9.

Rovasio RA, Morris B. Lethal and teratogenic effects of lambda-carrageenan, a food additive, on the development of the chick embryo. Toxicol Pathol 1981;6:14-9.

Rovasio RA, Morris B. Ultrastructure (TEM and SEM) of the glycocalyx of the neural folds of normal and carrageenan injected chick embryos. Biol Cell 1981;42:171-80.

Rovasio RA, Morris B. Carrageenan induces anomalies in the chick embryo. A light microscopic study. Toxicol Pathol 1987;15:444-50.

Rubette E, Dollé P, Kress A, Zaerr A, Morris-Kay G, Chambon P. Specific cranial and trunk distribution of retinoic acid receptor gamma transcripts during mouse embryogenesis. Development 1990;108:213-27.

Rubette E, et al. Retinoic acid receptors in the embryo. Seminars on Dev Biol 1991;2:155-9.

Salvanueva SB, Rovasio RA. Exogenous retinoic acid decreases in vivo and in vitro proliferative activity during the early migratory stage of neural crest cells. Cell Prolifer 1997;30:71-81.

Sauer GM, Wasserman CR, Cromer EJ, D'McCoy CD, Moore JC, Bosart AM, Fuortes MM. Orofacial clefts, parental cigarette smoking, and transforming growth factor-alpha gene variants. Am J Hum Genet 1996;58:351-61.

Sadler AJ. Genética Humana. 4ª ed. Buenos Aires: Editorial Médica Panamericana; 2004.

Schenzer H, Mangold H. Über induzierbare Organentwicklung durch heterotopen Entdifferenzierungsorganisatoren. Wilhelm Roux'Arch Entwicklungsmech Organ 1924;100:599-628.

Sulik KK, Cook CS, Webster WS. Teratogens and craniofacial malformations: relationships to cell death. Development 1988;103(Suppl.):213-31.

Turing AM. The chemical basis of morphogenesis. Philos Trans R Soc Lond (B) 1952;237:37-72.

Velcovsky HG. Developmental biology and human concerns. Am Zool 1997;37:697-704.

Wang A, Hurley SD, Wolf DC, Ahmed SA, Robertson JL. Reproductive and developmental toxicity of nicotine in rodents: a review. Int J Toxicol 2006;25:313-31.

Wlodarczyk B, Bennett GD, Calvin JA, Craig IC, Finnell RH. Arsenic induced alterations in embryonic transcription for two genes expressed in locations for abnormal neural development. Dev Genet 1996;19:60-70.

Wolpert L. Positional information and the spatial pattern of cellular differentiation. J Theor Biol 1969;25:1-47.

Wolpert L, Hastein T, Maini PK. Pattern formation and morphogenesis. Sci Am 1979;239:154-64.

Páginas web

http://www.vivalcer.com
http://www2.cdc.gov/nceddd/dfd/art97/art97.asp
www.epigenome.eu
www.epigenomicsnet.net
http://www.universitatia.es/locos/malformaciones/
http://oncolormia.com/imag_malformaciones%20tabla_prolema
http://es.wikipedia.org/wiki/Malformaci%C3%B3n
http://www.nichd.nih.gov/disorders/espanish/malformaciones_arte_overseas.htm
http://www.nlm.nih.gov/medlineplus/spanish/birthdefects.html
http://kidshealth.org/parent/en_espanol/enfermedad/fas.html

AUTOEVALUACIÓN

Señale la única opción de respuesta correcta

1. La fecundación in vitro (FIV) consiste en:

- a) Obtención de óvulos, fecundación y transferencia de embriones a la trompa de Falopio
- b) Microinyección de un espermatozoide directamente en el óvulo y transferencia del embrión a la cavidad uterina
- c) Estimulación hormonal, obtención de óvulos, fecundación y transferencia de embriones a la cavidad uterina
- d) Obtención de espermatozoides por biopsia, microinyección de un óvulo por endoscopia ovárica
- e) Obtención de óvulos por punción de folículos maduros y transferencia a la cavidad uterina

2. Son causantes potenciales de anomalías del desarrollo (agentes teratógenos):

- a) Agentes físicos (rayos X)
- b) Patologías metabólicas maternas
- c) Infecciones maternas
- d) Agentes químicos y medicamentos
- e) Todo lo anterior es correcto

3. Las anomalías del desarrollo debido a alteración estructural de los cromosomas involucran:

- a) Deleción, es decir, cuando un fragmento cromosómico está duplicado en el cariotipo
- b) Duplicación, o sea, la pérdida de un segmento cromosómico
- c) Inversión o intercambio de material entre las cromátidas de un mismo cromosoma
- d) Intercambio de cromátidas hermanas, es decir, la fractura cromosómica y fusión de fragmentos luego de girar 180º
- e) Traslocación o cambio de un segmento de DNA entre diferentes cromosomas

4. Son anomalías del desarrollo por anormalidades en los autosomas:

- a) El síndrome de Turner (44 autosomas + XO)
- b) El síndrome de Down (trisomía 21)
- c) El síndrome de Klinefelter (44 autosomas + XXY)
- d) el síndrome de XYY
- e) El síndrome de Supermachos (XYY)

5. Los efectos de un agente teratógeno dependen de:

- a) La composición genética del embrión y de la madre
- b) La etapa de desarrollo de la exposición al teratógeno
- c) La dosis, vía de incorporación y tiempo de exposición al teratógeno
- d) El mecanismo molecular del teratógeno
- e) Todo lo anterior es correcto

6. Las formas de manifestación de las anomalías del desarrollo son:

- a) Muerte embrionaria (aborto)
- b) Muerte celular, retardo del crecimiento
- c) Malformación anatómica
- d) Daño funcional o metabólico
- e) Todo lo anterior es correcto

7. La rubéola en una mujer embarazada:

- a) Es producida por un virus y produce anomalías en el último mes de desarrollo
- b) Es producida por un parásito y produce anomalías en el primer trimestre de desarrollo
- c) Es producida por un virus y produce anomalías en el primer trimestre de desarrollo
- d) Es producida por un fármaco y produce anomalías en el primer trimestre de desarrollo
- e) Nada de lo anterior es correcto

8. Las anomalías fetales típicas de la infección rubeólica son:

- a) Malformaciones de los miembros superiores e inferiores
- b) Cataratas, nervios ópticos y sordera
- c) Anencefalia y espina bífida
- d) Retraso mental profundo
- e) Paladar hendido y labio leporino

9. El embrión expuesto a la droga talidomida ingerida por la madre presenta:

- a) Cataratas, cardiopatías y sordera
- b) Retraso mental profundo
- c) Anencefalia y espina bífida
- d) Falta total o parcial de desarrollo de los miembros
- e) Paladar hendido y labio leporino

10. Los niños con síndrome alcohólico fetal presentan:

- a) Retardo del crecimiento
- b) Anomalías faciales
- c) Atrofia cerebral
- d) Retraso mental
- e) Todo lo anterior es correcto

*Indique si las siguientes afirmaciones son **verdaderas** o **falsas**. En las falsas subraye el(los) elemento(s) erróneo(s)*

1. La inseminación artificial consiste en obtener y concentrar los espermatozoides, para luego inyectarlos en la cavidad uterina o tubárica en el momento adecuado del ciclo menstrual.
   ☐ V ☐ F
2. En la fecundación in vitro (FIV) se procede a microinyectar un solo espermatozoide directamente en el ovocito mediante una micropipeta, que luego es transferido a la cavidad uterina.
   ☐ V ☐ F
3. De las parejas infértiles sometidas a la FIV logran el embarazo el 95% de las mujeres menores de 35 años y el 50% de mujeres mayores de 40 años
4. La embriopatía por ácido retinoico es producida por la administración exógena de vitamina A o algunos de sus derivados retinoides.
   ☐ V ☐ F
5. Los estudios epidemiológicos se orientan a la prevención primaria de los defectos congénitos mediante la vigilancia epidemiológica y la investigación científica.
   ☐ V ☐ F
6. Cuando se administran vitamina A o retinoides a la mujer embarazada se puede producir una alteración en la concentración endógena de retinoides embrionarios potencialmente dañina en varios eventos morfogenéticos, cuyo resultado es la Embriopatía por Ácido Retinoico.
   ☐ V ☐ F
7. Las actividades principales de la epidemiología son vigilancia de la frecuencia de defectos congénitos, estudio de factores genéticos y ambientales y difusión de normas de prevención.
   ☐ V ☐ F

Copyrighted material

GLOSARIO

Abertura numérica (AN): propiedad de las lentes que depende del índice de refracción del medio que atraviesa la radiación (n) y del seno del semiángulo de abertura de la lente (u): AN = n × sen u.

Acetilación de histonas: adición de grupos acetilo a las histonas que modifica su actividad. La escasa acetilación de histonas se asocia con regiones más inactivas del genoma (heterocromatina).

Ácido desoxirribonucleico (DNA): biopolímero formado por dos cadenas separadas de unidades de desoxirribonucleótidos unidas en forma covalente. Constituye el material que almacena la información genética de las células y la transfiere indirectamente a los ARNs que determinan la síntesis de proteínas.

Ácido ribonucleico (RNA): grupos de biopolímeros formados por unidades de ribonucleótidos. Constituyen las moléculas intermediarias para la transferencia de la información genética hacia la síntesis de proteínas y su regulación.

Acino mixto: unidad glandular constituida por acinos mucosos con un casquete o semilunas serosas. La glándula salival submaxilar es mixta con predominio seroso, mientras que la sublingual es mixta con predominio mucoso.

Acino mucoso: unidad glandular que segrega un líquido viscoso, rico en glucoproteínas. La glándula salival sublingual es predominantemente mucosa.

Acino seroso: unidad glandular que sintetiza y segrega un líquido acuoso que contiene enzimas. La glándula parótida y la glándula salival lingual de von Ebner son de tipo seroso puro.

Acrosoma: región del espermatozoide derivado del aparato de Golgi, contiene enzimas hidrolíticas, como la proteasa acrosina. Al ponerse en contacto con el oocito, estas enzimas digieren componentes de la matriz extracelular y permiten la penetración a través de la corona radiada y la zona pelúcida.

Actividad enzimática: propiedad catalítica específica de ciertas proteínas. Para demostrar actividad enzimática en células o tejidos, se incuba la preparación con el sustrato de la enzima cuya actividad se quiere demostrar. Si la enzima está contenida en la estructura celular en estudio, actúa sobre el sustrato, lo hidroliza y libera grupos químicos que se insolubilizan en el sitio donde está localizada la enzima y se tiñen con reactivos cromógenos.

Adán del cromosoma Y: habría sido un hombre africano (homólogo en la línea masculina) que, según una teoría genética, en la evolución humana correspondería al ancestro humano masculino que poseía el cromosoma Y del cual descienden todos los cromosomas Y de la población humana actual. (Véanse *Eva mitocondrial* y la Introducción al cap. 4).

Adenohipófisis: parte de la hipófisis, con tres porciones (pars distalis, pars tuberalis y pars intermedia) que sintetizan y segregan las hormonas tirotropa o tirotrófica, somatotrófica o hormona del crecimiento, prolactina, corticoestimulante, lutenizante, adrenocorticotrofina y melanocoestimulante.

Adenómero: unidad morfofuncional de las glándulas formada por el conjunto de células que elaboran los constituyentes de la secreción glandular. Según su morfología, puede ser tubular, acinoso o vesicular y de acuerdo con el tipo de producto que elabora, puede ser seroso, mucoso y mixto.

Adhesión célula-célula: propiedad que mantiene a las células unidas con otras células mediante la participación de complejos de unión, moléculas extracelulares y moléculas integrales de membrana.

Adhesión célula-sustrato: propiedad celular que se expresa en la unión entre la célula con otras estructuras externas a ella, que pueden ser biopolímeros extracelulares, otras células o materiales inorgánicos y que sirven de apoyo para configurar estructuras bidimensionales o tridimensionales o para movilizarse.

Agente mutagénico: agente físico, químico o biológico presente en el ambiente que puede provocar mutaciones u otras alteraciones en la molécula de DNA.

Agente teratógeno (o teratogénico): agente físico, químico o biológico que induce anomalías de desarrollo. Los efectos cualitativos y cuantitativos de cualquier agente teratógeno depende de varios parámetros. 1) Composición genética del embrión, en función de como el genotipo interactúa con los factores ambientales. 2) Composición genética de la madre, en cuanto a su capacidad para metabolizar fármacos, resistir a infecciones e interactuar con procesos moleculares que pueden afectar al embrión. 3) Etapa del desarrollo, períodos críticos o momento de la exposición al teratógeno. 4) Cantidad o dosis de teratógeno y vía de incorporación al sistema gravídico-placentario-feto. 5) Tiempo de exposición al teratógeno. 6) Modo de actuar o mecanismo molecular del teratógeno. 7) Posible efecto cola-

teral de metabolitos o derivados del teratógeno. Si formas de manifestación de la anomalía, en la medida en que esta puede afectar a otros procesos no invalidantes primariamente (muerte celular, malformación anatómica, daño funcional, alteración metabólica, retardo del crecimiento, perturbación de mecanismos de señalización molecular, etc.).

Ageusia: ausencia o pérdida del sentido del gusto.

Agranulocito: célula de la sangre con núcleo redondeado y citoplasma sin gránulos específicos (mononucleares). Véanse *Monocito* y *Linfocito*.

Alantoides: evaginación de la zona de unión entre la parte caudal del disco embrionario y el saco vitelino. En la especie humana no tiene mucha significación, se degenera, se reabsorbe y sólo quedan vestigios, aunque participa en la actividad hemopoyética en los primeros dos meses y los vasos sanguíneos de la región alantoidea se convierten en la vena y las arterias umbilicales.

Alelo: cada forma alternativa de un gen. En una célula diploide, cada gen tiene dos alelos en la misma posición (locus) de cromosomas homólogos, de origen materno y paterno.

Alvéolo y saco alveolar: unidad respiratoria formada por un epitelio de revestimiento apoyado sobre una membrana basal y el endotelio de capilares sanguíneos. El epitelio contiene células alveolares planas o neumocitos de tipo I, células alveolares cuboideas, secretoras o neumocitos de tipo II y macrófagos alveolares.

Amniocentesis: técnica para obtener líquido amniótico para el examen citológico y bioquímico de células, proteínas, enzimas, etc., de origen fetal, determinar diferentes anomalías fetales, defectos congénitos y determinar el grado de madurez.

Amnios: capa de células cuboideas que recubre la cavidad amniótica y se continúa con el ectoblasto en el borde dorsal del disco embrionario; envuelve progresivamente al embrión-feto y produce el líquido amniótico que favorece el crecimiento y el desarrollo simétrico del embrión, impide su adherencia al amnios, lo protege contra los traumatismos, contribuye a la regulación de la temperatura del feto y al desarrollo muscuoesquelético.

Amplificación de señales: aumento de la intensidad de una señal a partir de que cada molécula señal inicia, puede activar un número elevado de moléculas y provocar una respuesta celular mayor.

Anafase: etapa de la mitosis en la cual los cromosomas se separan arrastrados por los microtúbulos y las moléculas motoras asociadas, que los desplazan en igual número hacia los polos opuestos del husos mitótico (cariocinesis).

Anastomosis arteriovenosas: conexiones más o menos directas entre arterias y vénulas, que sirven de "grifos" de distribución en diversos lechos vasculares.

Aneuploidía: cambio en el número de cromosomas en el sentido de pérdida o ganancia de cromosomas sin una relación definida con el número haploide (ejemplos: 2n+1, 2n-1).

Ángulo de apertura: el formado por los rayos más periféricos del cono de luz que penetra en una lente.

Anisótropo o birefringente: efecto que se observa en una muestra cuando la disposición ordenada de sus componentes en un plano definido hace que la velocidad de la luz polarizada difiera según la dirección del plano de vibración de la onda luminosa.

Anomalía del desarrollo (o anomalía congénita o malformación): perturbación del crecimiento embrionario inducida por causas múltiples, en su mayor parte desconocidas o difíciles de identificar. Estas pueden involucrar un gran abanico de patologías que van desde el nivel ultraestructural hasta el macroscópico.

Anosmia: ausencia o pérdida del sentido del olfato.

Anticodón: secuencia de tres nucleótidos del tRNA que reconoce la secuencia de tres nucleótidos del codón del mRNA correspondiente a un aminoácido específico.

Anticuerpo: molécula sintetizada y liberada por células del sistema inmunitario como reacción al reconocimiento de una molécula extraña que actúa como antígeno. Son glucoproteínas de tipo inmunoglobulina que se expresan en la membrana de linfocitos B o son secretadas por linfocitos B activados y células plasmáticas.

Anticuerpo antianticuerpo: molécula sintetizada y liberada por células del sistema inmunitario en respuesta al reconocimiento de un anticuerpo que actúa como molécula extraña. Los anticuerpos antianticuerpos también se utilizan en las técnicas inmunoquímicas.

Anticuerpo primario: en una reacción inmunohistoquímica, es el anticuerpo dirigido contra el antígeno (epítopo) que se desea demostrar. Debe ser un anticuerpo sintetizado por un animal de diferente especie del animal en estudio.

Anticuerpo secundario: en una reacción inmunohistoquímica, es el anticuerpo dirigido contra el anticuerpo primario (específico) unido al antígeno (epítopo) que se desea demostrar. Debe ser un anticuerpo sintetizado por un animal de diferente especie del animal del cual procede el anticuerpo primario. Por lo habitual, el anticuerpo secundario está acoplado con un marcador fluorescente o una enzima o un colorante electrondense que permitirá visualizarlo con un microscopio.

Antígeno: molécula o parte de una molécula reconocida como elemento extraño por células del sistema inmunitario, que reacciona con la formación de anticuerpos específicos. Estos anticuerpos pueden ser utilizados operativamente para bloqueos funcionales del antígeno o para una técnica de inmunomarcaje.

Aparato de Golgi: sistema membranoso del citoplasma de eucariontes formado por vesículas, cisternas y sáculos aplanados, vesículas de condensación y gránulos secretores (gránulos de zimógeno), donde se completan los procesos de síntesis iniciados en el RER y se empaquetan los productos secretores.

Aparato yuxtaglomerular: ubicado en el hilio del corpúsculo renal, está constituido por *células mioepitelioides* que sintetizan la hormona renina, la *mácula densa* del túbulo contorneado distal y un grupo de células mesangiales.

Área cardiogénica: región formada durante la gastrulación por la reunión del mesodermo embrionario que, luego de migrar a lo largo de ambos lados de la notocorda, se encuentran entre sí en el extremo cefálico y posteriormente dan origen al corazón.

Artefacto (o artificio) de técnica: alteración producida por fallas en la técnica citohistológica que se reflejan en la preparación microscópica. Fijación insuficiente, defectos en la coloración, desgarros y retracciones, pigmentos, rayas, pliegues y arrugas.

Arterias coronarias: sistema vascular de la irrigación propia del corazón.

Asa de Henle: segmento de la nefrona formado por una porción descendente delgada y otra ascendente gruesa, su principal función es la de concentrar la orina mediante el mecanismo de contracorriente.

Autofluorescencia: propiedad de ciertas moléculas, células y tejidos que manifiestan fluorescencia por sí, sin haber sido sometidos a ninguna coloración. Por ejemplo, vitamina A, componentes vegetales, etc.

Autólisis: degradación de células y tejidos producida por su propia enzimática endógena, típica de los procesos *post mortem*. Véase *Eliminación*.

Axón o cilindroeje: prolongación única de cada neurona, que transporta las señales eferentes hacia la periferia (vía centrífuga o eferente). Se origina en una zona especializada del cuerpo neuronal llamado *pericarion* o *monoplasma* (que carece de cuerpos de Nissl). El axoplasma no contiene RER, pero posee numerosas mitocondrias, retículo endoplasmático liso y gran cantidad de neurofilamentos y microtúbulos, en su porción terminal se diferencia una zona ensanchada llamada cono de crecimiento axónico, especializada en la actividad migratoria y la orientación del axón hacia su órgano "blanco".

Banda de cierre (o *zonula occludens*): complejo de unión que rodea por completo el borde lateral apical de las células de revestimiento y aísla el compartimiento extracelular (luminal) del compartimiento basal, esto determina que la absorción de nutrientes sólo sea posible por transporte molecular selectivo a través de la superficie apical de la célula. También establece un límite al tráfico de membrana desde el dominio apical al lateral y viceversa.

Bandeo cromosómico: visualización de bandas transversales de cada cromosoma, características en número, grosor y ubicación topográfica.

Barrera de filtración glomerular: constituida desde la luz del capilar glomerular hacia afuera por el endotelio fenestrado de los capilares, la gruesa membrana basal y las ranuras de filtración entre los pedicelos. De estos tres componentes, sólo la membrana basal es continua y funciona como un filtro selectivo.

Barrera hematoencefálica: barrera selectiva al paso de diferentes sustancias interpuesta entre el tejido nervioso y la red vascular, que rodea todo el sistema nervioso central, excepto en los plexos coroideos y zonas restringidas de los ventrículos. Está formada por un endotelio capilar de permeabilidad selectiva, con complejos de unión (*zonula occludens*) que impiden el pasaje de diversas sustancias al sistema nervioso central.

Barrera hematotesticular: región de sellado mediante *zonula occludens* y nexos entre los dominios laterobasales de células de Sertoli contiguas, que define un compartimiento basal (entre la célula de Sertoli y la membrana basal) que sólo contiene espermatogonias, y un compartimiento *adluminal*, entre la célula de Sertoli y la luz del túbulo, que contiene células de los otros estadios del desarrollo espermático desde el espermatocito a espermatozoide.

Base nitrogenada: moléculas de purinas o pirimidinas de DNA y el RNA: adenina (A), guanina (G), citosina (C), timina (T) y uracilo (U).

Biología celular: disciplina biológica que estudia las células y sus productos, como componentes estructurales, funcionales y reguladores.

Biología del desarrollo: disciplina de la biología que estudia los fenómenos progresivos que ocurren en un organismo desde la fecundación hasta el nacimiento, en especial en los aspectos celular y molecular. Por extensión, abarca también las condiciones previas a la fecundación (gametogénesis, bases genéticas, etc.), así como los procesos del desarrollo posnatal como la metamorfosis animal, el envejecimiento y la muerte. Véase *Embriología*.

Biopsia: obtención de un fragmento de tejido de un organismo vivo, por lo general durante un acto quirúrgico, para ser sometido a la técnica citohistológica y estudio mediante microscopías y otros métodos diagnósticos.

Biopsia coriónica: consiste en una biopsia de vellosidades placentarias mediante endoscopia, aplicada para el análisis de cromosomas, corrección del cariotipo, reconocimiento de cromatina sexual, diagnóstico de defectos congénitos o hereditarios, etc.

Blastocele: cavidad formada cuando la mórula se acerca a la cavidad uterina (~4º día en la especie humana); se produce por el transporte y la acumulación de líquido entre las blastómeros y termina con la formación del blastocisto.

Blastocisto: embrión de 6-7 días de desarrollo en la especie humana, formado por una capa de células trofoblásticas periféricas que rodean al blastocele; en uno de los polos (polo embrionario) se acumulan células (macizo celular interno o embioblasto) que darán origen a todo el embrión. En esta etapa, en la especie humana, se produce la implantación en la mucosa uterina.

Blastómeros: denominación de las primeras células embrionarias desde la primera división de segmentación hasta el estado de mórula.

Bobinas electromagnéticas (o lentes electromagnéticas): componentes del microscopio electrónico, equivalentes a las lentes de cristal del microscopio óptico, que concentran o dispersan los electrones para formar la imagen.

Bulbo olfatorio: región del cerebro donde llegan los axones provenientes de las neuronas sensoriales de la mucosa olfatoria, donde establecen contactos sinápticos con las dendritas de las neuronas mitrales y forman los glomérulos olfatorios. El bulbo olfatorio es una de las regiones del cerebro cuyas células se renuevan constantemente, aun durante la vida adulta.

Bulbo terminal de Krause: corpúsculos esféricos encapsulados situados en las papilas dérmicas de los genitales externos, la lengua y la conjuntiva, formados por una fibra nerviosa amielínica.

Cadena respiratoria: moléculas localizadas en la membrana mitocondrial interna, coordinadas como un sistema multienzimático de transportadores de electrones cuyo balance final es la formación de ATP, H_2O y CO_2.

Cadena (o cascada) de señales: fenómeno celular que ocurre luego de que una señal extracelular es reconocida y unida por un receptor, la activación de éste y la producción de una nueva señal intracelular, seguida por varios (o muchos) pasos similares en los cuales las señales generadas activan otras moléculas para producir nuevas señales. En el final de esa cadena o cascada se activan una o más moléculas reguladoras de la actividad genética, enzima(s) metabólica(s) o proteína(s) del citoesqueleto y se construye la respuesta celular.

Cadherinas: familia de moléculas de adhesión celular dependiente del Ca^{2+}, con un dominio enlazado al citoesqueleto. Se expresan en diferentes tipos celulares: cadherina-E (epitelios), cadherina N (músculo, neuronas), cadherina P (placenta, epidermis), etc.

Calostro: líquido amarillento y espeso, de alta densidad y poco volumen, que contiene una cantidad menor de lactosa, grasa y vitaminas hidrosolubles que la leche materna madura y una cantidad mayor de proteínas, vitaminas liposolubles (E, A, K), carotenos y algunos minerales como sodio y cinc. Las elevadas concentraciones de IgA y lactoferrina y los numerosos linfocitos y macrófagos le confieren al recién nacido una protección eficiente contra los gérmenes y alergenos del medio ambiente.

Canalículo biliar: conducto delgado excavado entre las bilis cordones de hepatocitos, que carecen de pared propia. La membrana plasmática contigua de los hepatocitos que forman el canalículo delimita la luz de este mediante uniones ocluyentes.

Capacitación: cambios fisicoquímicos que ocurren principalmente en la membrana del espermatozoide que inician una cascada de señales moleculares que involucran componentes para fecundar al ovocito. Sólo la población de espermatozoides capacitados responde a estímulos quimiotácticos y desarrollan una motilidad hiperactivada que les permite penetrar a través de la corona radiada y llegar hasta la zona pelúcida del ovocito.

Capilar: vaso pequeño que une una arteriola con una vénula. Su pared está formada por el endotelio asentado sobre una membrana basal que en la superficie exterior presenta células contráctiles llamadas pericitos.

Capilar continuo: variedad de capilar con endotelio y membrana basal continuos.

Capilar fenestrado: tipo de capilar que presenta porciones muy adelgazadas del citoplasma cerradas por un diafragma y membrana basal continua.

Capilar sinusoide: es un capilar discontinuo porque su endotelio presenta interrupciones entre las células, mientras que la membrana basal está muy poco desarrollada o ausente en algunos segmentos.

Cápsula de Glisson: capa de tejido conjuntivo denso del hígado recubierto por la serosa peritoneal en los sitios donde la glándula no se adhiere directamente al diafragma o a otras vísceras.

Cariotipo: clasificación de los cromosomas metafásicos de una especie de acuerdo con su número, forma y tamaño.

Cavidad amniótica: espacio extracelular que se forma en la masa del epiblasto embrionario y separa el epiblasto embrionario del resto de las células epiblásticas que forman el amnios. Posteriormente, la cavidad amniótica junto con el amnios envuelve y protege al embrión.

Celoma extraembrionario: cavidades que se desarrollan en el mesodermo extraembrionario y confluyen para formar una cavidad única, en tanto que el mesodermo extraembrionario queda dividido en mesodermo somático o somatopleura, en contacto con el trofoblasto y el amnios, y el mesodermo esplácnico o esplacnopleura que rodea el saco vitelino.

Célula: unidad fundamental de los organismos vivos, limitada por una membrana, generalmente de tamaño microscópico, capaz de reproducción independiente, y formada, en sus funciones, por un citoplasma compartimentado en dominios estructural y funcionalmente definidos y un núcleo que contiene la información

genética y la maquinaria molecular que inicia y regula la síntesis de biomoléculas.

Célula (o fibra) muscular: célula alargada de los músculos, altamente especializada para la contracción por acortamiento activo en el sentido de su eje mayor, mediante la conversión de energía química en trabajo mecánico. Son las unidades básicas de la locomoción, la contracción cardíaca, los movimientos peristálticos, la vasoconstricción, etc.

Célula adiposa (o adipocito): células dispersas por todo el tejido conectivo en cantidad variable y en mayor número en el tejido adiposo subcutáneo, según el sexo, el estado de nutrición, la edad, etc.

Célula binucleada y multinucleada: célula que contiene dos o más núcleos, como las fibras musculares estriadas, los hepatocitos, la capa superficial del epitelio de transición, algunas neuronas simpáticas, el sincitiotrofoblasto de la placenta, etc.

Célula caliciforme: célula secretora semejante a un cáliz o copa, intercalada en cantidad variable entre las células cilíndricas de los epitelios mucosos; sintetiza y libera mucus en la superficie luminal del epitelio de revestimiento del tubo digestivo, los conductos respiratorios, los genitales femeninos y anduelos, en ellos forma una mezcla heterogénea de glucoproteínas y proteoglucanos con actividad mucosa en la superficie.

Célula enteroendocrina: son frecuentes en vellosidades y criptas del duodeno, más escasas en el yeyuno y el íleon; forman el sistema enteroendocrino de células productoras de colecistoquinina, péptido inhibidor gástrico, enteroglucagón, neurotensina, secretina, motilina, somatostatina, sustancia P, etc.

Célula eucariote: célula con núcleo diferenciado, envuelto por una membrana y con citoplasma organizado.

Célula germinal primitiva: se diferencia al principio de la cuarta semana del desarrollo humano en la pared del saco vitelino próxima a la alantoides, migra por un mecanismo citoquinético a lo largo del mesenterio dorsal del intestino posterior hasta la región de la cresta genital o cresta urogenital, donde coloniza y establece el rudimento gonadal.

Célula gigante multinucleada (o célula gigante de cuerpo extraño): se producen por contactos y fusiones entre macrófagos, que tienden a fusionarse entre sí.

Célula de la cresta neural: forman una población celular embrionaria y transitoria, que se segrega del neuroectodermo durante el cierre del tubo neural y se caracteriza por: 1) alta capacidad migratoria, 2) distribución por todo el cuerpo embrionario, 3) colonización de sitios definidos y 4) diferenciación en múltiples derivados (neuronas y glía del sistema nervioso periférico, parte del tabique cardíaco, médula suprarrenal, células pigmentarias y la mayor parte de las estructuras mesenquimales). Por sus características generales, su participación en múltiples aspectos del desarrollo embrionario normal y patológico e importantes consideraciones evolutivas en el proceso de encefalización de las especies, se ha propuesto que se considere la cuarta hoja embrionaria.

Célula como individuo social: concepto que enfatiza concebir la célula no como una entidad aislada, sino en permanente interacción con el medio que la rodea. Esa interacción pone a la célula en comunicación con otras células o con las moléculas de su microambiente fabricadas por ella misma o por otras células. Esa comunicación celular puede ser por contacto o a distancia, pero siempre mediante emisión y recepción de señales moleculares, que deberán ser objeto de transducción a fin de elaborar una respuesta celular. Estas interacciones celulares inducen la asociación de individuos (células) para integrar una sociedad celular (tejidos) con patrones estructurales y funcionales complejos que forman la base de una estructura cooperativa.

Célula de Kupffer: célula fagocítica con abundantes lisosomas; forma parte del sistema reticuloendotelial o sistema fagocítico mononuclear del hígado.

Célula de Leydig: forma grupos en el intersticio entre los túbulos seminíferos del testículo, los que en conjunto constituyen una glándula de secreción interna difusa, que sintetiza andrógenos u hormonas sexuales masculinas, principalmente testosterona. Son células grandes, con bordes citoplasmáticos poco definidos, núcleo esférico o oval, nucléolos prominentes y citoplasma eosinófilo.

Célula madre (*stem cell*): célula poco diferenciada que puede proliferar indefinidamente y dar origen a células "de reserva" y a células que pueden diferenciarse en tipos celulares definidos en respuesta a señales moleculares específicas. La capacidad de autorrenovación de la célula madre está presente en tejidos embrionarios y adultos; actúa en el crecimiento, la renovación y la reparación de los tejidos.

Célula madre de adulto: célula poco diferenciada "de reserva" presente en diversos tejidos del organismo adulto y encargada de su renovación tanto en estado fisiológico como en respuesta a un daño tisular. Se investiga la potencialidad de estas células para su empleo como terapia de reparación de tejidos dañados por diversas enfermedades degenerativas o traumáticas.

Célula madre embrionaria: célula indiferenciada derivada del macizo celular interno de un embrión, mantenida en cultivo como célula multipotente, pero con potencial para diferenciarse en tipos celulares definidos al ser sometida a factores y señales moleculares específicas. Al igual que con la célula madre de adulto, también se investiga su potencialidad en la terapia de reparación de tejidos dañados, aunque los riesgos biéticos en este caso son de mayor significación.

Célula de Paneth: célula ubicada en el fondo de las criptas del duodeno y el yeyuno, piriforme, con gránulos de secreción, eosinófilos, ricos en cinc.

Célula pigmentaria del tejido conjuntivo: célula productora de melanina o macrófagos que han ingerido pigmentos, se encuentra en número variable en el tejido conjuntivo de diversos órganos (cromatóforos, melanóforos, células pigmentadas).

Célula presentadora de antígeno (o célula dendrítica): población celular vinculada con los macrófagos, expresan moléculas de clase II del complejo mayor de histocompatibilidad, pero incorporan el antígeno por pinocitosis en vez de fagocitosis y no lo destruyen, sino que lo modifican y lo exponen a otras células inmunocompetentes. Las células dendríticas corresponden en la epidermis a las células de Langerhans, en los pulmones, los riñones y el aparato digestivo son las células dendríticas intersticiales, en el tejido linfoide del timo, el bazo y los nódulos linfáticos son las células dendríticas interdigitales y en el tejido linfoide de nódulos linfáticos se encuentran células dendríticas foliculares.

Célula precursora: organismo celular cuyo ácido desoxirribonucleico no está confinado en el interior de un núcleo, sino extendido en el citoplasma. Véase *Nucleoide*.

Célula de Schwann: célula de neuroglia que forma una envoltura en el axón o vaina de mielina en el sistema nervioso periférico por un mecanismo de enrollamiento de su propia membrana plasmática.

Célula de Sertoli: célula del túbulo seminífero, cónica y alta, distribuida entre las células germinales. Tiene núcleo grande con cromatina laxa y nucléolo prominente, citoplasma rico en mitocondrias, microfilamentos y RSL, su superficie es muy irregular por los pliegues de su membrana.

Centro organizador de microtúbulos: sitio de ensamblaje de los microtúbulos ubicado en el centrosoma celular, desde donde se organiza el número, la localización y la distribución de microtúbulos en el citoplasma. La variedad de tubulina-γ actúa como sitio de nucleación a partir del cual se forma un microtúbulo por adición de tubulina-αβ.

Centrómero: estrechamiento de un cromosoma mitótico que mantiene unidas las cromátidas hermanas. Sitio del DNA donde se forma el cinetocoro que interacciona con los microtúbulos del huso mitótico.

Cerebelo: órgano del sistema nervioso central responsable de la coordinación de los movimientos de mayor precisión mediante el procesamiento de la información sensitiva somática aferente y la respuesta eferente motora del cerebro y el tronco encefálico. Está formado por dos hemisferios cerebelosos unidos por el vermis, con una corteza cerebelosa de sustancia gris y una zona profunda de sustancia blanca.

Cerebro: órgano central de la masa encefálica constituido por dos hemisferios cerebrales unidos por el cuerpo calloso y cubierto por las meninges. Presenta una corteza de sustancia gris con importantes funciones de procesamiento de las señales sensoriales y una zona central más profunda de sustancia blanca.

Chapa estriada o ribete en cepillo: conjunto de microvellosidades dispuestas en paralelo entre sí, habitualmente cubiertas por glucocálix, PAS+ por la abundancia de glucoproteínas (aminopeptidasas, fosfatasa alcalina, disacaridasas). Es típica del dominio apical de epiteliales cilíndricos de absorción en el intestino, los túbulos renales, etc., y aumenta mucho la superficie de intercambio entre la célula y el contenido luminal.

Ciclina: molécula proteica que integra sistemas de regulación y control del ciclo celular de los eucariontes.

Ciclo celular: eventos ordenados y progresivos durante los cuales una célula duplica su contenido y se divide en dos. Ciclo reproductivo de la célula integrado por la interfase seguida de la mitosis o división celular.

Ciclo endometrial, menstrual o uterino: variaciones estructurales progresivas y periódicas correlacionadas con el nivel de las hormonas ováricas. La capa funcional del endometrio sufre cambios en cada ciclo menstrual que comprende: 1) fase proliferativa o folicular, 2) fase secretora o progestacional y 3) fase de desintegración o menstrual. La zona más profunda o capa basal del endometrio experimenta pocas variaciones y sus componentes celulares son los encargados de regenerar la capa funcional después de cada menstruación.

Ciclo de Krebs (o ciclo tricarboxílico o ciclo del ácido cítrico): conjunto de enzimas de la matriz mitocondrial, coordinados para oxidar los aniones simples, los ácidos grasos y los aminoácidos de los alimentos y producir CO_2.

Cilio: estructura filiforme visible con el microscopio óptico con propiedad para moverse activamente en un movimiento oscilatorio de barrido. Se origina en un centríolo o corpúsculo basal y está formado por un conjunto de nueve tripletes de microtúbulos periféricos y un par central. Su movimiento arrastra el moco de la superficie mucosa junto con las partículas adheridas en un movimiento unicinesional y coordinado. También produce la movilización del ovocito y del embrión a lo largo de la trompa de Falopio.

Cinetocoro: disco proteico del centrómero que interacciona con los microtúbulos del huso mitótico.

Cisterna perinuclear: espacio delimitado entre las membranas externa e interna de la envoltura nuclear de células eucariontes.

Citocina (o citoquina): familia de glucoproteínas solubles secretadas y liberadas por células del sistema inmunitario y por células de la estroma de diversos órganos que se unen a receptores específicos y cumplen funciones importantes en diferentes etapas de la respuesta inmunitaria innata y adaptativa.

Citoesqueleto: conjunto de componentes proteicos filamentosos o fibrosos del citoplasma de una célula eucariota

rientes, encargado de mostrar el mantenimiento o el cambio de forma y los movimientos de la célula. Sus principales componentes son microfilamentos, microtúbulos y filamentos intermedios.

Citoplasma: región celular situada entre la membrana plasmática y el núcleo que contiene compartimentos estructural y funcionalmente definidos (organoides u orgánulos).

Citotrofoblasto: capa interna del trofoblasto.

Clonación de genes: método para aislar una secuencia particular de DNA (a menudo un solo gen) del resto del DNA de una célula y producir un gran número de copias idénticas. La clonación puede realizarse in vivo con microorganismos o in vitro mediante la técnica de PCR.

Cloroplastos: orgánulos de las células vegetales en el que tiene lugar la fotosíntesis.

Código genético: correspondencia entre los tripletes de nucleótidos (*codones*) de DNA o el RNA y los aminoácidos de las proteínas. Cada secuencia de tres bases corresponde a un aminoácido. Las reglas que establecen la correspondencia entre codones y aminoácidos son idénticas para todos los seres vivos del planeta.

Codominante: carácter fenotípico que surge de la expresión de dos alelos en un organismo heterocigoto.

Codón: secuencia de tres nucleótidos en que molécula de DNA o mRNA que codifica un aminoácido específico para su incorporación en una cadena polipeptídica en crecimiento. Véase *anticodón*.

Codón de iniciación/codón de terminación: señales en la secuencia de DNA que dan inicio y terminan la transcripción al mRNA que codifica una proteína.

Colesterol: molécula lipídica de tipo esteroide, constituyente importante de las membranas de células animales.

Coloración empírica: técnica de tinción de células y tejidos consagrados por el uso pero sin fundamento químico o molecular conocido.

Colorante citoplasmático: en histología convencional habitualmente la eosina, que se comporta como un colorante ácido y tiñe los componentes básicos de las tejidos en distintos tonos de rojo-rosado. En células con abundante orgánulos citoplasmáticos, el citoplasma también se tiñe con colorantes básicos del tipo de hematoxilina, azul de metileno, azul de toluidina, etc.

Colorante nuclear: en histología convencional, por lo común la hematoxilina, que se comporta como un colorante básico (azul de metileno, azul de toluidina, etc.) tiñe los componentes ácidos de células y tejidos (DNA, RNA) de color azul. Además del núcleo, en células con abundante orgánulos citoplasmáticos también tiñe el citoplasma.

Colorantes ácidos o aniónicos: contienen grupos carboxilo (—COOH) que se unen a grupos básicos de células y tejidos. Por ejemplo, la eosina.

Colorantes básicos o catiónicos: contienen grupos amino (—NH2) que se unen a grupos ácidos de células y tejidos. Por ejemplo, hematoxilina, fucsina básica, azul de toluidina, azul de metileno.

Colorantes electrondensos: no suelen ser sustancias "colorantes", sino iones pesados (de alto número atómico), densos a los electrones, se utilizan para "colorear" estructuras celulares que se observan con microscopia electrónica de transmisión. Por ejemplo, plomo, uranio, osmio, etc.

Colorantes fluorescentes: moléculas que absorben luz de una longitud de onda y responden con emisión de luz a una longitud de onda mayor. Por lo general están asociados como marcadores de anticuerpos secundarios. Fluoresceína (absorbe luz ultravioleta y emite fluorescencia verde = 525 nm). Rodamina (emite fluorescencia roja = 570 nm). DAPI o Hoechst (tienen fluorescencia azul = 461 nm). Otros colorantes fluorescentes poseen otras propiedades: calceína (tiende y marca células vivas con fluorescencia verde = 515 nm), propidio (yoduro de etidio) (marca ácidos nucleicos de células muertas con fluorescencia roja = 635 nm).

Compactación: cambio típico de la etapa de 8 blastómeros en embriones de mamífero, desarrollo funcional poco conocido; se caracteriza por compresión entre blastómeros, desarrollo de complejos de unión, modificación del citoesqueleto y polarización de componentes de la superficie celular con expresión de glucoproteínas (cadherina E) orientadas hacia la superficie externa o las zonas de contacto entre blastómeros.

Compartimentación: separación mediante membranas de compartimentos o dominios celulares interdependientes, típico de las células eucariotas. La célula primitiva (protocélula) probablemente comenzó su evolución a partir del primer compartimiento que permitió a un conjunto molecular interactuante mantenerse aislado de su ambiente externo.

Compartimiento celular: cada dominio o región de la célula mayoritariamente limitada por membranas. Compartimiento nuclear, citoplasmático, lisosómico, mitocondrial, etc.

Complejidad espacial-temporal: progresión de cambios de estructuras u organismos simples a conjuntos de mayor complejidad en función del tiempo. Este concepto biológico se concibe operativamente a lo largo de la evolución (filogenia) o del desarrollo de un organismo (ontogenia) en los aspectos molecular, celular, tisular y orgánico.

Complejo alveolocapilar o barrera hematoaérea: unidad estructural y funcional del pulmón que los gases tienen que atravesar durante el proceso respiratorio; está formado por el surfactante pulmonar, el epitelio alveolar plano (neumocitos de tipo I), la membrana basal alveolar, un espacio intersticial muy reducido, la membrana basal del capilar, el endotelio capilar y la membrana plasmática de los eritrocitos.

Complejo de Merkel: sistema sensorial formado por la célula de Merkel (derivada de la cresta neural), en estrecho contacto con el disco de Merkel, extremo sináptico de una fibra nerviosa mielinizada, se encuentran en el estrato basal de la epidermis, son más abundantes en el extremo de los dedos y detectan los cambios asociados con la sensibilidad tactil fina.

Complejos de unión: sistemas moleculares formados por proteínas integrales de membrana, receptores anclados con el citoesqueleto y con la matriz extracelular y moléculas de adhesión celular, de composición y estructura variable según el tipo de la población celular involucrada. Mantienen la cohesión mecánica entre las células o entre células y membrana basal-matriz extracelular.

Complejo mayor de histocompatibilidad: sistema poligénico, polimórfico y de expresión codominante que codifica diferentes glucoproteínas de membrana o solubles, específicas para cada individuo. Es un sistema precoz que identifica a cada individuo, por lo cual es responsable del rechazo cuando se realiza un trasplante de órgano.

Comunicación celular: concepto que involucra la transferencia de información entre células mediante los elementos molécula-señal, receptor, transducción y respuesta celular.

Condensador: sistema óptico del microscopio de luz diseñado para concentrar los rayos luminosos sobre la muestra en estudio.

Condroblasto y condrocito: variedades de un solo tipo celular, originados por multiplicación en los grupos isógenos. Son células con gran desarrollo del aparato de Golgi y del RER, con un voluminoso núcleo eucromático, que elaboran y vierten al espacio extracelular los componentes moleculares de la sustancia intercelular del cartílago.

Conducto deferente: comienza en la cola del epidídimo, recibe el conducto de la vesícula seminal y se continúa con el conducto eyaculador que desembocará en la pared posterior de la uretra prostática. El epitelio es similar al del epidídimo, seudoestratificado con estereocilios, y su pared posee una gruesa capa de músculo liso cuyo peristaltismo ayuda al desplazamiento de los espermatozoides.

Conducto mesonéfrico de Wolff y conducto paramesonéfrico de Müller: conductos del sistema reproductor de la etapa embrionaria indiferente.

Conductos eferentes y epididimo: se forman a partir de los conductos y los túbulos mesonéfricos.

Conjuntiva: mucosa que reviste la zona anterior de la esclerótica y la superficie interna de los párpados.

Constricción primaria: adelgazamiento de ambas cromátidas en el centrómero.

Control negativo: procesamiento paralelo a la muestra en estudio de un material en el cual se conoce la ausencia del componente celular o molecular que se trata de determinar en una muestra. En inmunohistoquímica, también puede ser el uso de un anticuerpo primario inactivado o de un anticuerpo inespecífico o la ausencia del segundo anticuerpo, etc. En técnicas de actividad enzimática, puede ser la ausencia del sustrato adecuado, la ausencia o el bloqueo de los reactivos cromogénicos, etc. También es posible producir la ausencia de producto mediante digestión enzimática o bloqueo de grupos activos.

Control positivo: procesamiento paralelo a la muestra en estudio de un material en el cual se conoce la presencia del componente celular o molecular que se trata de determinar en una muestra. Por ejemplo, una muestra de hígado humano es un control positivo de una técnica de Feulgen.

Cordones sexuales primarios: estructura primitiva de la gónada indiferenciada que, por expresión genética del cromosoma Y, se transforma en cordones seminíferos, sólidos hasta la pubertad, momento en que se transforman en túbulos seminíferos.

Cordones sexuales secundarios: en embriones con cromosoma XX, se desarrollan a partir del epitelio germinal –una vez que los cordones sexuales primarios involucionan– e incorporan a las células germinales primitivas.

Córnea: lente anterior del ojo adaptada al borde de la esclerótica, formada por un epitelio anterior plano estratificado no queratinizado, la membrana de Bowman, una estroma, la membrana de Descemet y el epitelio posterior o endotelio corneal.

Coroides: túnica interna a la esclerótica formada por tres capas: vascular, capilar y membrana de Bruch o membrana basal del epitelio pigmentario.

Corona radiata: población celular que rodea al ovocito y presenta con éste estrechas interacciones tróficas.

Corpúsculo de Meissner: estructura sensorial de la papila dérmica de los labios, las palmas y las plantas, los pezones y los genitales externos, formado por fibras nerviosas amielínicas.

Corpúsculo de Pacini: sistema sensorial de la piel, ubicado en la dermis y la hipodermis de las manos, los genitales externos, los senos de las mujeres y el conducto anal, está formado por una fibra nerviosa amielínica, rodeada de células de Schwann y fibroblastos.

Corpúsculo de Ruffini: estructura sensorial de la piel, ubicado en la dermis y la hipodermis, sobre todo en la planta de los pies, formado por una fibra nerviosa amielínica.

Corpúsculo renal: conjunto esférico, de 100 a 200 µm de diámetro, formado por la cápsula de Bowman y los capilares glomerulares.

Crestas endocárdicas y tabique auriculoventricular: estructuras derivadas de la proliferación del tejido endocardico

cérdico a lo largo del tronco arterioso y el bulbo cardíaco y el bulbo cardíaco que dividen el bulbo cardíaco y el tronco arterioso en aorta y tronco pulmonar.

Criptas (o glándulas) de Lieberkühn: no son verdaderas glándulas, sino invaginaciones tubulares del epitelio intestinal que desembocan entre las bases de las vellosidades. En su estrecho profundo se ubican células indiferenciadas (células madre [stem cells]) encargadas de la renovación del epitelio intestinal.

Cristalino: lente biconvexa, transparente y avascular, constituida por un epitelio anterior muy especializado, fibras del cristalino y una cápsula vítrea donde se insertan radialmente las fibras que forman la zónula ciliar.

Cromátide: copia de un cromosoma formada por la duplicación de DNA, que permanece unida a nivel del centrómero con la otra copia (cromátide hermana).

Cromatina: complejo del núcleo celular formado por el DNA, histonas y proteínas no histónicas, con un grado variable de compactación, entre heterocromatina y eucromatina, que forma los cromosomas en la célula eucariótica. El grado de compactación es acorde con el grado de "apertura" o "cierre" de la molécula de DNA.

Cromatina sexual (o cromatina X): la condensación de cromatina correspondiente a uno de los cromosomas X, que indica la presencia de dos cromosomas X. Toma diferentes aspectos según el tipo celular: es un corpúsculo adosado a la membrana nuclear en células epiteliales, tiene forma de "palillo de tambor" en el núcleo de leucocitos neutrófilos o de "trigamo emmandido" en el núcleo de las fibras musculares, etc.

Cromosoma: estructura alargada formada por DNA y proteínas asociadas, que contienen la información genética del organismo. Son especialmente visibles durante la división celular.

Cromosoma sexual: cromosoma diferenciativo del sexo del individuo. XY en el hombre y XX en la mujer.

Cromosoma autosómico o autosoma: cromosoma no sexual. El hombre posee 46 cromosomas por célula: 44 autosomas + 2 cromosomas sexuales (XY). La mujer posee 46 cromosomas por célula: 44 autosomas + 2 cromosomas sexuales (XX).

Cromosomas homólogos: son los cromosomas de cada par, uno de origen materno y el otro paterno. El componente de dos pares de cromosomas define a las células diploides.

Cromosomas metacéntricos, submetacéntricos, acrocéntricos y telocéntricos: clasificación de cromosomas de acuerdo con la posición de la constricción primaria y con los segmentos de las cromátidas hermanas.

Cuello del útero: está formado por una porción interna o endocérvix con epitelio cilíndrico simple con células ciliadas y mucosecretoras que forman glándulas tubulares ramificadas y una porción externa o ectocérvix con epitelio plano estratificado sin capa córnea. La transición entre los epitelios del endocérvix y del ectocérvix es brusca.

Cuerpo albicans: estructura formada luego de que las células luteínicas se degeneran y son destruidas por macrófagos y por invasión de tejido conjuntivo que forma una cicatriz que persiste en la corteza ovárica.

Cuerpo aórtico y cuerpo carotídeo: quimioreceptores arteriales integrados a la adventicia vascular, están constituidos por células sensoriales activadas por variaciones sanguíneas de CO_2, O_2 y pH.

Cuerpo lúteo o cuerpo amarillo: estructura glandular que se forma luego de la ovulación, el cierre del folículo por el coágulo de fibrina y cambios celulares en las capas granulosas y de la teca interna. Secreta y segrega hormonas esteroides (progesterona y estrógenos).

Cuerpo o sustancia de Nissl: conjunto de ribonucleoproteínas (retículo endoplasmático rugoso y ribosomas citosólicos o polisomas), que corresponde al clásico concepto histológico de cromoplasma (sustancia cromática o material basófilo) intensamente teñido con colorantes básicos.

Cuerpo del útero: órgano del sistema reproductor femenino que posee una mucosa o endometrio con epitelio cilíndrico simple con células secretoras y algunas células ciliadas, un corion o lámina propia de tejido conjuntivo laxo con células estrelladas que se transforman en células deciduales (porción materna de la placenta en caso de embarazo), una gruesa capa muscular lisa y una adventicia o serosa externa.

Cuerpo vítreo: espacio comprendido entre el cristalino y la retina, llenado con humor vítreo, un líquido gelatinoso y transparente, con alto contenido de agua, iones y delicadas fibrillas colágenas dispuestas sin un orden aparente.

DAPI: fluorocromo muy utilizado para marcar el núcleo celular (DNA). Excitación a 358 nm y emisión a 461 nm (azul).

Deleción (o supresión o deficiencia): pérdida de un segmento cromosómico, que puede ser terminal si la porción que se pierde está ubicada en el extremo del cromosoma o intersticial si se pierde un segmento ubicado entre el centrómero y el telómero.

Dendritas: prolongaciones generalmente múltiples que transportan las señales eléctricas desde la periferia hacia el soma (vía centrípeta o aferente). Pueden poseer un aspecto espinoso debido a numerosas proyecciones superficiales (espinas dendríticas), que son zonas altamente especializadas del contacto sináptico.

Dermis (o corion): capa de tejido conjuntivo denso irregular, derivada del mesodermo embrionario y ubicada bajo la epidermis, con la cual establece interdigitaciones denominadas papilas dermoepidérmicas.

Desarrollo embrionario: propiedades básicas del desarrollo de todos los organismos que produce diversidad celular, organización dentro de cada generación y continuidad de la vida de una generación a la siguiente.

Desmosoma (mácula adherens): puntos de unión intercelular formados por placas densas de proteínas correspondientes a ambas células, en donde se insertan filamentos intermedios de la familia de citoquinas, de dos células adyacentes. Similar a las uniones adherentes, el espacio intercelular está ocupado por moléculas homotípicas que representan la interacción entre moléculas de la familia de cadherinas, así como de placoglobina, desmoplakina, desmogleína y desmocolina.

Determinación sexual primaria: en los mamíferos (a diferencia de los insectos y las aves) es estrictamente cromosómica (sexo cromosómico) y no es influida por señales del medio ambiente. Se establece en el momento de la fecundación y depende de la combinación sexual (X o Y) que lleva el espermatozoide.

Determinación sexual secundaria: está basada en la actividad de la gónada diferenciada, que en la especie humana histológicamente es reconocible a partir de la séptima semana (sexo gonadal) y a partir de las primeras hormonas se establecen las características típicas de los conductos y las glándulas anexas del sistema reproductor y los caracteres secundarios o fenotípicos externos de cada sexo.

Diencéfalo: zona del cerebro anterior del embrión cuya cavidad forma la mayor parte del tercer ventrículo y sus paredes laterales dan origen al epitálamo, el tálamo y el hipotálamo.

Diferenciación (etapas): especialización estructural y funcional hacia un tipo celular definido, precedida por varias etapas no siempre fáciles de distinguir. 1) Compromiso, inicio del camino hacia la diferenciación; no se distingue fenotípicamente, pero su destino ya quedó restringido y se divide en una primera fase de especificación, que se demuestra cuando la célula en influencias endógenas es capaz de diferenciarse en forma autónoma, aunque esta etapa todavía es reversible. En la segunda fase, de determinación, la célula se diferencia aun cuando se coloque en otro medio, ya que es una etapa irreversible. 2) Diferenciación, con expresión de genes específicos de la célula diferenciada. Este concepto involucra el desarrollo normal, dado que en diversas patologías o en la clonación reproductiva experimental el núcleo de una célula diferenciada se puede reprogramar.

Diferenciación de los conductos reproductores femeninos: la falta de andrógenos del embrión femenino (XX) determina el desarrollo del conducto paramesonéfrico de Müller y la involución del conducto mesonéfrico de Wolff.

Diferenciación de los conductos reproductores masculinos: producida por acción de los andrógenos liberados por el testículo fetal, se manifiesta por el desarrollo del conducto mesonéfrico de Wolff y la regresión del conducto paramesonéfrico de Müller.

Diferenciación de los genitales externos femeninos: la falta de andrógenos induce la feminización de los genitales indiferentes: el tubérculo genital se convierte en clítoris, los pliegues urogenitales en los labios menores y las tumefacciones labioescrotales forman la comisura labial posterior y, por delante del clítoris, el monte de Venus; la parte no fusionada origina los labios mayores. La porción distal del seno urogenital se convierte en el vestíbulo de la vagina, donde desembocan la uretra, la vagina y las glándulas vestibulares.

Diferenciación de los genitales externos masculinos: por acción de los androgenos testiculares, el tubérculo genital forma el pene y arrastra los pliegues urogenitales que se fusionan y forman la uretra peniana. La piel distal del pene forma el prepucio, los cuerpos cavernosos y esponjosos se desarrollan del mesénquima fálico y las tumefacciones labioescrotales crecen y forman el escroto.

Disco embrionario bilaminar: embrión formado por las capas ectodérmica y endodérmica, que separa la cavidad amniótica del blastocele.

Disco embrionario trilaminar: embrión formado por las capas ectodermo, mesodermo y endodermo, que separa la cavidad amniótica del blastocele.

Disco intervertebral: está compuesto por cartílago fibroso y una zona gelatinosa central llamada *núcleo pulposo*, que es un resto de la notocorda. En ocasiones, este núcleo protruye y provoca una hernia que puede comprimir la médula espinal o algunas de sus nervios, esta afección es muy dolorosa ("hernia de disco").

Distancia focal: distancia entre el centro óptico de una lente y el foco donde se enfocan todos los rayos luminosos que la atraviesan.

Distancia frontal: distancia entre la preparación microscópica y la lente inferior del objetivo. En los objetivos de inmersión, esta distancia es de 0,1 mm. ¡Precaución en el enfoque con mayor aumento!

Divergencia de señales: es el incremento en la distribución de una señal debido a que una molécula puede activar diferentes tipos de moléculas-señal, con lo cual se diversifica el destino intracelular de la señal y se hace más complejo el flujo de la información y la respuesta celular. Véase *Cadena o cascada de señales*.

DNA: véase *Ácido desoxirribonucleico*.

Dominante: carácter fenotípico por expresión de un alelo dado en un organismo heterocigoto.

Dominio apical de la célula: membrana celular de la superficie luminal, habitualmente con microvellosidades y glucocálix y el citoplasma subyacente con abundantes vesículas secretoras y cisternas de Golgi.

Dominio lacerobasal de la célula: membrana celular de la superficie lateral y basal, con complejos de unión intercelular y con la membrana basal y el citoplasma subyacente con el núcleo celular y abundantes cisternas de RER y/o REL y mitocondrias.

Duplicación: ocurre cuando un fragmento cromosómico se encuentra representado dos veces o más en el cariotipo. Generalmente, el fragmento en exceso proviene de una deleción producida en la célula progenitora.

Ectoblasto (o epiblasto): capa segregada hacia la región dorsal del macizo celular interno del blastocisto, cuando hacia la región ventral se segrega el endoblasto (o endodermo primitivo o hipoblasto), y forman en conjunto el disco embrionario bilaminar. Posteriormente, el ectoblasto formará las tres hojas embrionarias, ectodermo, mesodermo y endodermo, que dan origen a todos los tejidos embrionarios.

Ectomesénquima (o mesectodermo): población de células mesodérmicas, principalmente de la región cefálica, derivada de las células de la cresta neural.

Embarazo ectópico: consiste en la implantación de una implantación embrionaria en sitios diferentes de la región habitual. Alrededor del 0,25 % de los embarazos son ectópicos (implantación tubárica, implantación baja = placenta previa).

Embriogénesis: proceso involucrado en la formación de un embrión desde la fecundación hasta el nacimiento o eclosión de un organismo. En la especie humana suele considerarse actividad durante los dos primeros meses del desarrollo y feto, del tercero al noveno mes.

Embriología: disciplina del área biológica que estudia el organismo desde la fecundación hasta su nacimiento. *Véase Biología del desarrollo*.

Embriopatía por ácido retinoico (vitamina A): anomalía del desarrollo producida por la administración exógena de vitamina A o algunos de sus derivados retinoides, caracterizada por defectos auditivos y de los maxilares, paladar hendido, anomalías del arco aórtico, deficiencia del timo y del sistema nervioso central.

Endoblasto (o hipoblasto o endodermo primitivo): primera capa segregada hacia la región ventral desde el macizo celular interno del blastocisto; el resto de esta población celular queda como ectoblasto (o epiblasto) y en conjunto forman el disco embrionario bilaminar. Posteriormente, el endoblasto formará el endodermo extraembrionario que tapiza el saco vitelino primitivo y un tejido conjuntivo laxo llamado mesodermo extraembrionario.

Endocardio: está constituido por células planas poligonales que se continúan con el endotelio vascular, una membrana basal y un tejido conjuntivo subyacente. Reviste las cámaras del corazón y su grosor es variable en diferentes zonas.

Endocitosis: proceso por el cual la célula incorpora en su citoplasma moléculas grandes o partículas a través de invaginaciones de su membrana. *Véase Pinocitosis*.

Endodermo: el plegamiento del embrión produce la estrangulación del saco vitelino y luego la formación del intestino primitivo, del cual el endodermo origina el epitelio del tubo digestivo y a partir de él, sus glándulas anexas. Hígado y páncreas, el epitelio del sistema respiratorio, de las glándulas tiroides y paratiroides y otros derivados.

Endomisio: tejido conjuntivo laxo que une las fibras musculares en fascículos o haces para formar la estroma del músculo por donde se distribuyen los vasos y los nervios.

Endoneuro: delgada capa de tejido conjuntivo, extensión del perineuro, que envuelve cada fibra nerviosa.

Endosoma: vesícula intermediaria delimitada por membrana donde se transporta el material endocitado entre la vesícula endocítica (vesícula revestida o no cubierta) o fagocítica y el lisosoma.

Endostio: capa fina de tejido conjuntivo laxo que rodea las cavidades vasculares del interior del hueso compacto, la cavidad medular de los huesos largos y la superficie trabecular del hueso esponjoso.

Endotelio: epitelio plano simple que reviste la luz vascular.

Envoltura nuclear: estructura que separa el citoplasma del nucleoplasma, formada por dos membranas que presentan continuidad en los poros nucleares. Entre las membranas interna y externa se encuentra la cisterna perinuclear; la membrana interna está cubierta por dentro por una estructura fibrilar denominada lámina fibrosa, y la superficie citoplasmática de la membrana externa presenta ribosomas y también continuidad con el retículo endoplasmático rugoso.

Enzimas de fusión: proteínas de la superficie espermática activadas cuando el espermatozoide toma contacto con receptores específicos del óvulo (de tipo integrina asociada con CD9), lo cual desencadena la fusión de las membranas plasmáticas de los gametos y la penetración del espermatozoide.

Eónes: período de tiempo indefinido de larga duración. Unidad de tiempo geológico, equivalente a mil millones de años.

Epicardio: está formado por un mesotelio, células aplanadas que forman una serosa. Su superficie es lisa, brillante y húmeda, con una capa subyacente delgada de tejido conjuntivo con vasos sanguíneos, nervios y fibras elásticas.

Epidermis: capa superficial de células epiteliales queratinizadas que deriva del ectodermo (hoja más externa del embrión).

Epidídimo: ubicado en el polo superior del testículo, posee tres segmentos: cabeza, cuerpo y cola, y desem-

boca en el conducto deferente, formado por epitelio seudoestratificado con células basales y células cilíndricas altas con microvellosidades largas (estereocilios) en el dominio apical, aparato de Golgi desarrollado, lisosomas, gránulos secretores y vacuolas supranucleares. Facilita el transporte de espermatozoides por la contracción de sus fibras musculares, reabsorbe líquido, fagocita restos celulares de la espermatogénesis e incl. de la espermatozoides.

Epigenética (o epigénesis): estudio de los cambios heredables en la función génica no controlados por la secuencia del DNA. Los fenómenos epigenéticos cumplen funciones importantes en el desarrollo y la evolución e involucran la acción de factores intracelulares e macroambientales.

Epigenoma: la totalidad de las características epigenéticas de un organismo.

Epimisio: tejido conjuntivo que envuelve el conjunto de fascículos musculares y confirma la envoltura del músculo correspondiente.

Epineurio: tejido conjuntivo denso y vascularizado que forma la envoltura externa del nervio.

Epitelio (tejido epitelial): tejido que reviste superficies externas o viscerales, formado por células unidas estrechamente entre sí, con escasa sustancia intercelular, forma también los principales sistemas glandulares que se generan a partir de un epitelio superficial.

Epitelio cilíndrico simple: formado por una capa de células cilíndricas de altura variable; puede ser homogéneo o heterogéneo (intestino delgado, trompa de Eustaquio, etc.).

Epitelio cúbico simple: compuesto por una sola capa de células cúbicas (túbulos renales, plexos coroideos, superficie del ovario, amnios, etc.).

Epitelio de transición: epitelio estratificado que cambia su apariencia fisiológica según el estado funcional del órgano que revisten. Es típico de las vías urinarias, variedad propia de las vías urinarias, con varias capas de células, la más superficial con células grandes con superficie luminal convexa, pero en estado de distensión se aplanan para adaptarse al cambio y aparenta una disminución del número de capas celulares.

Epitelio plano estratificado: compuesto por varias capas de células, las más superficiales son planas y hacia la profundidad son cuboides o cilíndricas. La capa basal o germinativa contiene las células progenitoras o celulas madre (stem cells). Puede ser queratinizado (piel) o no queratinizado (boca, esófago, vagina).

Epitelio plano simple: formado por una sola capa de células aplanadas (endotelio, mesotelio, alveolos pulmonares, etc.).

Epitelio respiratorio: típico epitelio cilíndrico seudoestratificado con células ciliadas, caliciformes, basales, en cepillo y neuroendocrinas.

Epitelio seudoestratificado: todas sus células están en contacto con la membrana basal, pero sólo algunas de ellas llegan hasta la superficie libre; la ubicación e diferente altura de sus núcleos proporciona el aspecto seudoestratificado (vías respiratorias, trompa de Eustaquio, conducto deferente, uretra masculina, conductos excretores glandulares, epidídimo, etc.).

Eritropoyetina: molécula sintetizada por fibroblastos renales es un factor de crecimiento para la formación de glóbulos rojos en la médula ósea.

Esbozo de órgano: estructura embrionaria que comienza a formarse durante el segundo mes del desarrollo a partir de una o más hojas embrionarias. Esta etapa involucra un período muy vulnerable y crítico para el desarrollo, ya que la acción de un agente teratogeno puede provocar anomalías congénitas en el recién nacido.

Esclerótica: túnica de tejido conjuntivo denso de color blanco azulado y opaca; forma la envoltura externa del globo ocular en su mayor extensión excepto en la zona anterior, donde se continúa con la córnea.

Espacio porta: región de confluencia entre lóbulos hepáticos que contiene ramas de la vena porta y de la arteria hepática y un conducto biliar, rodeados por tejido conjuntivo.

Espermátides: célula con número haploide de cromosomas y la mitad de DNA, es más pequeña que el espermatocito II, tiene núcleo central y estético, aparato de Golgi bien desarrollado, centriolos y abundantes mitocondrias. Durante la espermatogénesis, el núcleo de la espermátide se condensa y se alarga, el aparato de Golgi toma el casquete acrosómico, los centriolos se orientan y dan origen al flagelo y las mitocondrias se agrupan alrededor de la pieza intermedia.

Espermatocito I o espermatocito primario: célula grande, con 46 cromosomas, que por división mitótica da origen a los espermatocitos II.

Espermatocito II o espermatocito secundario: célula más pequeña que el espermatocito I, ubicada cerca de la luz tubular, con núcleo redondo y central y número haploide de cromosomas; forma las espermátides. Una variedad de espermatocito II lleva cromosoma sexual X, otros, el Y.

Espermatocitogénesis: se caracteriza por divisiones mitóticas y diferenciación celular.

Espermatogénesis: proceso continuo a partir de la pubertad del varón que comprende espermatocitogénesis, división meiótica y espermiogénesis.

Espermatogonia: deriva de células germinales primitivas y se distinguen el tipo A, con núcleo de cromatina laxa y nucléolo próximo a la membrana nuclear, y el tipo B, con núcleos de cromatina densa y nucléolos centrales. Tiene núcleo diploide de cromosomas, se divide por mitosis y da origen a nuevas generaciones de espermatogonias de tipo A (células madre [stem cells]) y a esper-

nacogonias de tipo B que se diferencian en espermatocitos I.

Espermatozoide: gameto masculino diferenciado durante la espermiogénesis, posee cabeza, cuello y cola, con los constituyentes necesarios para atravesar y penetrar el ovocito. Aporta el complemento genético masculino. Es una célula pequeña, haploide, móvil y liberada en número elevado.

Espermiogenesis: comprende transformaciones celulares que llevan a la diferenciación de espermátides en espermatozoides maduros.

Espermiograma: análisis morfológico y cuantitativo de los espermatozoides del semen.

Esfenocilio: cilios de longitud larga, dilatada y móviles, cuyo conjunto se observa como penachos en la superficie luminal del epidídimo, el conducto deferente y algunas células del oído interno. No tienen semejanza estructural con los cilios, no posee movilidad activa, y su principal función es el incremento de la superficie celular.

Estomodeo (o boca primitiva): cavidad de la cara embrionaria limitada por la prominencia o proceso frontal por arriba, los procesos maxilares superiores a ambos lados y los procesos mandibulares hacia abajo. La membrana bucofaríngea separa, hasta el final de la cuarta semana, la boca primitiva de la faringe.

Estroma: conjunto de elementos de tejido conjuntivo y componentes de matriz extracelular, nervios, vasos sanguíneos y linfáticos, que sirve de soporte mecánico y nutrición al parénquima, al permitir el ingreso de materia prima y de moléculas líticas para la síntesis de productos secretores específicos.

Etapa lacunar del trofoblasto: al final de la primera semana un blastocito, cuando el embrión se encuentra incluido en la mucosa uterina, el trofoblasto proliferado alcanza los vasos sanguíneos maternos y los erosiona; la sangre materna extravasada se vierte en los espacios delimitados por células del sincitiotrofoblasto.

Etapa trabecular del trofoblasto: hacia el día 12 del desarrollo embrionario, las lagunas del sincitiotrofoblasto se unen y forman redes separadas por trabéculas de sincitiotrofoblasto y se establece la circulación uteroplacentaria primitiva.

Etapa vellosa del trofoblasto: entre los días 13 y 14 de desarrollo embrionario aparecen las vellosidades placentarias primarias (citotrofoblasto y sincitiotrofoblasto); alrededor del día 17 se forman las vellosidades placentarias secundarias (citotrofoblasto, sincitiotrofoblasto y mesénquima extraembrionario) y hacia el día 21 se forman las vellosidades placentarias terciarias (citotrofoblasto, sincitiotrofoblasto, mesénquima y vasos sanguíneos). Así queda definida la interfase materno-fetal o barrera placentaria que permitirán el intercambio de nutrientes, gases y desechos entre la sangre materna y la sangre fetal.

Eucromatina: región del cromosoma que se mantiene desespiralizado, laxo y transcriptoralmente muy funcional. Predomina en células embrionarias, celulas jóvenes de las progenitoras sanguíneas y en células cancerosas, en relación con su menor diferenciación y alta actividad funcional.

Eva mitocondrial: según una teoría genética, habría sido una mujer africana, que en la evolución humana correspondería al ancestro femenino, que poseía las mitocondrias de las que descienden todas las mitocondrias de la población humana actual. Véanse *Adán del cromosoma Y* y la Introducción al cap. 4.

Evolución molecular: cambios moleculares a partir de la etapa prebiótica del planeta, que proporcionaron las condiciones fisicoquímicas a los primeros conjuntos de moléculas orgánicas simples para formar estructuras conocidas como protocélulas, antecesoras de los actuales seres vivos.

Exocitosis: proceso por el cual la célula expulsa de su interior moléculas, partículas o vesículas a través de su membrana.

Exón: secuencia codificante de un gen eucariótico que se transcribe y expresa en el RNA. Véase *Intrón*.

Faringe: encrucijada entre los sistemas respiratorio y digestivo, comprende la nasofaringe, la orofaringe y la laringofaringe.

Fase (o etapa) G0 del ciclo celular: período de detención en la actividad proliferativa en el que la célula expresa las funciones en las cuales está comprometida por su diferenciación.

Fase (o etapa) G1 del ciclo celular: comienza cuando finaliza la mitosis del ciclo anterior y se prolonga hasta el comienzo de la nueva síntesis de DNA. Las células que se dividen con frecuencia (células hematopoyéticas) suelen tener una fase G1 de corta duración, en tanto que en las células con escasa o nula actividad proliferativa (neuronas, músculo, hígado, riñón) la fase G1 se prolonga en un período denominado etapa G0.

Fase (o etapa) G2 del ciclo celular: lapso que en la célula eucariótica se extiende desde el final de la fase S hasta el comienzo de la mitosis (fase M).

Fase (o etapa) M del ciclo celular: etapa en la cual el núcleo y el citoplasma de la célula se dividen para originar células hijas, genéticamente idénticas, en un proceso llamado citocinesis.

Fase (o etapa) S del ciclo celular: período en que se sintetizan y se duplican las moléculas de DNA.

Fecundación (principales consecuencias): en el momento de la fecundación, el número diploide de cromosomas (2n) se restablece, se determina el sexo del embrión por parte del cromosoma X o Y del espermatozoide, se expresa la variabilidad genética de la especie por la combi-

bination de cromosomas paternos y maternos, se produce una activación metabólica del huevo y se inicia la segmentación del embrión.

Fecundación: unión de los gametos (ovocito y espermatozoide) producida en la especie humana en la ampolla oviductal (tercio externo del oviducto o trompa de Falopio), que da inicio al desarrollo de un nuevo individuo (usualmente, sinónimo de *Fertilización*). Véase *Inseminación*.

Fenotipo: conjunto de características expresadas por los genes, mediado por factores ambientales y epigenéticos.

Fertilización: usualmente sinónimo de *fecundación* por deformación derivada probablemente del idioma inglés. Véase *Fecundación* e *Inseminación*.

Fibra colágena y fibra reticular: dos variedades estructurales de la molécula de colágeno, proteína fibrosa ampliamente distribuida en todas las variedades de tejido conjuntivo, encargada de soportar las fuerzas de tensión y tracción. Se tiñen con colorantes ácidos y con impregnaciones con sales de plata.

Fibra de Purkinje: célula muscular cardíaca especializada en la conducción del impulso que se origina en los nódulos del sistema conductor. Estas miocitos son de mayor tamaño que las fibras cardíacas comunes, poseen uno o dos núcleos centrales, el sarcoplasma es abundante y contiene una cantidad mayor de glucógeno. En las células de Purkinje de las aurículas hay gránulos auriculares que contienen el péptido natriurético auricular, hormona con propiedades antihipertensivas debido a que incrementa la eliminación del NaCl y agua por los riñones.

Fibra elástica: son abundantes en órganos que soportan fuerzas intermitentes y flexiones mecánicas, facilitan el retorno a su forma original (fibrina elástica de los grandes vasos, vías aéreas, ligamentos del pulmón, oreja, etc.). Se colorean selectivamente con orceína, resorcinofucsina o métodos inmunohistoquímicos.

Fibroblasto: célula abundante y representativa del tejido conjuntivo, son grandes, fusiformes o aplanadas, con numerosas prolongaciones, núcleo con cromatina laxa y uno o más nucléolos, citoplasma basófilo con abundante RER y aparato de Golgi. Sintetiza la mayor parte de las moléculas que integran la matriz extracelular (colágeno y retículina, elastina y fibrilina, diversas glucoproteínas y proteoglucanos).

Fijación: muerte celular mediante agentes físicos o reactivos químicos que producen una desnaturalización rápida de las proteínas, que evita la autolisis y preserva la estructura y composición de células y tejidos para su estudio macroscópico y microscópico. El fijador químico más usado es el formaldehído al 1% en solución fisiológica de NaCl al 0,9%.

Filamento intermedio: integra una familia de polímeros heterogéneos, alargados, de unos 10 nm de diámetro, muy estables y resistentes a la acción proteolítica asociada con el estiramiento. Es abundante en los epitelios y también como una red en la superficie interna de la envoltura nuclear. Los neurofilamentos son abundantes en el citoplasma neuronal, los filamentos gliales son propios de los astrocitos y otras células de la glía, la vimentina en células mesenquimáticas, la desmina en células musculares. La espectrina es importante en la submembrana del eritrocito y en células epiteliales, la queratina en todas las variedades de epitelios y los fibrofilamentos en los queratinocitos de la piel y las mucosas. La gliotina es un tipo de proteína asociada entre filamentos intermedios y otros componentes del citoesqueleto.

Flagelo: tiene una estructura equivalente a los cilios, aunque suele haber sólo uno por célula, y se asocia funcionalmente con la movilidad global de la célula. Está presente en el espermatozoide y en parásitos como Trypanosoma cruzi, causante de la enfermedad de Chagas.

Flujo de membrana: movimientos de membranas celulares entre la superficie y los diferentes compartimientos celulares, debido al desplazamiento de sus componentes lipídicos. Véase *Modelo del "mosaico fluido"* o *Modelo de Singer-Nicolson*.

Fluorescina: fluoróforo muy utilizado para marcar anticuerpos secundarios. Excitación a 495 nm y emisión a 525 nm (verde).

Folículo atrésico: folículo que no alcanza la maduración completa y sufre un proceso degenerativo del ovocito y de las células granulosas, con cariólisis y fragmentación citoplasmática relacionados con mecanismos de apoptosis.

Folículo en crecimiento: se clasifica cuando las células granulosas planas del folículo primordial se transforman en células cúbicas y el ovocito sintetiza las glucoproteínas que forman la zona pelúcida. Las células granulosas proliferan y la estroma se diferencia en células tecales y se forma el cuerpo anticular, el antrato aparece y las células tecales se diferencian en teca interna y externa.

Folículo maduro (o de De Graaf): maduración final del folículo ovárico, hace protrusión en la superficie y finalmente se rompe y libera el ovocito rodeado por la zona pelúcida y una o más capas de células granulosas que forman la corona radiada.

Folículo ovárico: conjunto de poblaciones celulares que forman y mantienen los ovocitos hasta su maduración y segregan hormonas fundamentales para la regulación del sistema reproductor femenino.

Folículo primordial: folículos abundantes y periféricos de la corteza ovárica, se desarrollan hacia la semana 16 a partir de los cordones corticales, constituidos por una ovogonia (derivada de las células germinales primordiales), rodeada por una capa de celdas foliculares aplanadas (derivadas de los cordones corticales).

Folículos primarios: se forman alrededor de la vida fetal cuando las ovogonias proliferan y se rodean de células foliculares, que se conservan sin cambios hasta la pubertad. De unos 500.000 folículos primarios de la niña recién nacida, sólo unos 200 se desarrollan y producen óvulos viables.

Foramen primum, foramen secundum, orificio oval o agujero de Botal: orificios transitorios en el proceso de tabicamiento de las aurículas durante el desarrollo del corazón.

Fosfatasa ácida: una de las enzimas constantes en los lisosomas y utilizadas como "marcador" de este organelle.

Fosfatidil serina: fosfolípido de la membrana celular localizado normalmente hacia su superficie interna. Cuando la célula inicia el proceso de muerte por apoptosis, la fosfatidil serina se externaliza, lo cual se puede comprobar con marcadores específicos, por lo que constituye un marcador temprano de muerte celular programada.

Fosfolípidos: es un tipo de molécula lipídica formada por dos cadenas de ácidos grasos unidos a grupos polares por un puente de glicerol-fosfato, que integra las membranas celulares en forma de una bicapa. Es generado principalmente por ácidos grasos con diverso grado de insaturación, con características anfipáticas, que interaccionan con el agua mediante un dominio hidrófilo (grupo "cabeza polar") y un dominio hidrófobo (grupo no polar). Esta característica les permite unirse bruscamente espontáneamente en el medio acuoso y formar láminas (monocapas), micelas o vesículas (liposomas).

Fosforilación de histonas: adición de grupos fosfato a las histonas, lo cual modifica su actividad funcional. Es una de las "marcas" epigenéticas, junto con la acetilación y la metilación, que regulan la expresión del DNA.

Fragmento de restricción: segmento de DNA resultante de la digestión con nucleasas de restricción, posteriormente separado por electroforesis para confeccionar los mapas de restricción que representan la caracterización de un segmento de DNA.

Galactogénesis: función de las células epiteliales de la glándula mamaria que sintetizan los constituyentes de la leche y los vierten al lumen alveolar. La célula mamaria incorpora elementos de la sangre, que son utilizados para sintetizar numerosos productos que componen la leche.

Gametos (o gametas): células reproductivas (óvulo y espermatozoide), de cuya unión se desarrolla un nuevo organismo.

Ganglios nerviosos: grupos de neuronas que se encuentran fuera del sistema nervioso central.

Gastrulación: formación de la tercera hoja embrionaria o mesodermo trimembrionario por un mecanismo de migración e internalización celular a partir de la línea primitiva del ectodermo. Con ello se forma el disco embrionario trilaminar hacia la tercera semana de vida embrionaria en la especie humana.

Gemelos dicigóticos (o *gemelos no idénticos*): derivan de eventos de fecundación separados (dos ovocitos fecundados por dos espermatozoides).

Gemelos monocigóticos (o *gemelos idénticos*) son consecuencia de la separación de las primeras blastómeras (por causas no conocidas), que inician un desarrollo independiente.

Gen: unidad fundamental del DNA que codifica una característica hereditaria de un organismo que habitualmente se corresponde con una proteína o un RNA.

Genitales externos indiferentes: hasta el final de la semana 8 no es posible distinguirlos macroscópicamente como masculinos o femeninos. Están formados por un tubérculo genital, tumefacciones labioescrotales y pliegues urogenitales.

Genoma o genotipo: conjunto de genes (o información genética total) de una célula o un organismo. Es la secuencia completa del DNA que se repite en cada célula de un organismo, aunque algunas regiones se "expresan" (exones – dirigen la síntesis de proteínas) y otras son "silenciosas" (intrones). La apertura y el cierre de la molécula de DNA son modulados por factores epigenéticos.

Glándula apocrina: es la glándula que elimina diminutas porciones apicales de citoplasma junto con el producto de secreción (por ejemplo, glándula mamaria en la lactogénesis).

Glándula de Brunner: glándula de la submucosa duodenal, de tipo tubuloacinar mucosa con conductos excretores ramificados abiertos en el fondo de las criptas de Lieberkühn, donde también libera zimógenos, hormonas que inician la secreción de ácido clorhídrico del estómago.

Glándula bulbouretral o de Cowper: de tipo tubuloalveolar compuesta, sus conductos excretores desembocan en la uretra membranosa, los alvéolos están revestidos de epitelio cilíndrico simple mucosecretante y están rodeados por tejido conjuntivo y fibras musculares lisas. Su secreción es mucosa y forma parte del semen.

Glándula cardial: glándula de la región cardial del estómago, de tipo tubular compuesta, formada por células mucosas y, en menor proporción, por células endocrinas secretoras de gastrina.

Glándula de von Ebner: glándula bucal cuya secreción serosa mantiene, junto con la saliva, el ambiente hidrotado necesario para la disolución de las moléculas gustativas.

Glándula endocrina: glándula que sintetiza y segrega productos (señales moleculares, hormonas) a la sangre, ya que son perdido el contacto con su epitelio superficial que lo originó (por ejemplo, hipófisis, ovarios, etc.).

Glándula exocrina: glándula que sintetiza y segrega productos al exterior del cuerpo o a la cavidad de órganos internos, mediante conductos que mantienen su comunicación con un epitelio superficial (por ejemplo, glándulas salivales, hígado, etc.).

Glándula fúndica: glándula del fondo y cuerpo del estómago, de tipo tubular simple con su extremo a veces ramificado, con células mucosas (de función protectora y lubricante), células parietales u oxínticas (productoras de ácido clorhídrico y de factor intrínseco), células principales o zimógenas (productoras de pepsinógeno) y células enteroendocrinas (células G que segregan gastrina, células D que producen somatostatina, las EC que segregan serotonina, las ECL que liberan histamina, las P/D que elaboran un polipéptido pancreático, las D1 que sintetizan el péptido intestinal vasoactivo y las células P que probablemente produzcan bombesina).

Glándula holocrina: formada por células glandulares que durante el proceso de secreción presentan cambios degenerativos y son eliminadas junto con la secreción (por ejemplo, glándulas sebáceas de la piel).

Glándula lagrimal: glándula serosa pero alojada en el ángulo superior externo de la órbita, drena su secreción por varios conductos que desembocan a lo largo del fondo de saco superior.

Glándula mamaria: glándulas tubuloalveolares, compuestas por 15 a 25 lóbulos que desembocan en el pezón mediante conductos galactóforos. Los alveolos y los conductos tienen células epiteliales secretoras internas y células mioepiteliales externas y un parénquima sostenido por una estroma mesenquimática y grasa.

Glándula merocrina: está formada por células glandulares que liberan el producto de secreción sin que se produzcan pérdidas citoplasmáticas, en general por exocitosis, y permanecen intactas al final del proceso secretor (por ejemplo, glándulas sudoríparas, islotes pancreáticos, glándulas de Brunner, etc.).

Glándula pilórica: glándula de la región terminal del estómago, es tubulosa simple, contorneada y a veces ramificada, formada por células mucosas y células del sistema enteroendocrino productoras de gastrina.

Glándula pineal: glándula desarrollada a partir del epitelio ependimario de la parte caudal del techo del diencéfalo, se considera que es un transductor neuroendocrino que convierte estímulos nerviosos en procesos secretores apropiados, con la función de reloj biológico mediante la producción cíclica de melatonina.

Glándula sebácea: se distribuyen por todo el cuerpo, salvo en las palmas y las plantas, abundantes en el pelo, la cara, el cuero cabelludo y la tiente. Se alojan en la dermis profunda y en estrecha relación con los folículos pilosos; el producto de secreción (sebo) es una mezcla de lípidos que contiene colesterol y triglicéridos y ayuda a conservar la flexibilidad y la textura de la piel y el pelo.

Glándula sudorípara apocrina: restringida a la dermis de las axilas, la areola del pezón, la región anal, las terminaciones del conducto auditivo externo y las glándulas de Moll de los párpados; los conductos se abren en los folículos pilosos cerca de los conductos de las glándulas sebáceas.

Glándula sudorípara ecrina (o merocrina): glándula tubular simple espiralizada, con un adenómero secretor de epitelio cúbico o cilíndrico simple localizado en la profundidad de la dermis.

Glándula suprarrenal o glándula adrenal: glándula endocrina formada por una región medular que deriva de una población de células de la cresta neural del segmento mononeuronal del tubo neural y una zona cortical derivada de células mesodérmicas del celoma embrionario. Las neuronas de la médula suprarrenal sintetizan catecolaminas (adrenalina y noradrenalina), mientras que la corteza suprarrenal sintetiza y segrega en sus diferentes zonas (glomerular, fascicular y reticular) aldosterona y desoxicorticosterona, cortisol o hidrocortisona y cortisona.

Glía o células gliales, o neuroglia: población celular del sistema nervioso que participa como elemento de sostén, defensa y mantenimiento óptimo del tejido neural. Hay varios grupos: las células más grandes o macroglia incluyen astrocitos y oligodendrocitos y las más pequeñas son la microglia y las células ependimarias.

Glóbulo rojo o eritrocito, o hematíe: en los mamíferos es una célula biconcava de unos 7,5 µm de diámetro, sin núcleo ni orgánulos, rodeada por una membrana y un citoesqueleto lo suficientemente flexible y contiene hemoglobina, responsable del transporte de los gases respiratorios (O_2 y CO_2).

Glomus: conjunto de células encapsuladas en tejido conjuntivo ubicadas cerca de la bifurcación de los grandes vasos como la aorta y la carótida interna. Son quimioreceptores que detectan variaciones en la concentración de CO_2 y el pH de la sangre.

Glucocálix: cubierta superficial de la célula formada por los grupos azúcares de glucoconjugados integrales de la membrana celular y expuesta hacia el exterior.

Glucoconjugado: designación genérica de moléculas formadas por azúcares unidos con proteínas y/o lípidos.

Glucógeno: polisacárido formado por cadenas de unidades de glucosa, utilizadas como reservorio de energía por la célula animal, especialmente abundante en el hígado y el músculo.

Glucolípido: molécula lipídica constituyente de las membranas celulares, formada por una cadena hidrófoba unida a un residuo de hidrato de carbono, el cual se orienta hacia el exterior de la célula o hacia el interior de las vesículas y cisternas de organéulos.

Glucoproteína: molécula proteica con uniones covalentes a cadenas de carbohidratos, que incluye las proteínas secretadas y las que forman parte de la membrana celular. *Véase Glucocálix.*

Glucosaminoglucano: macromolécula de polisacáridos que adoptan conformaciones muy ramificadas y extendidas, con abundantes grupos aniónicos, lo que les otorga gran afinidad para unirse a iones sodio y al agua; por ello adquieren gran capacidad higroscópica y tienden a ocupar grandes volúmenes (por ejemplo, condroitín sulfato, heparán sulfato, ácido hialurónico, etc.).

Gónada indiferente: etapa embrionaria hasta la semana 6 del desarrollo humano, cuando las células germinales primitivas llegan a la cresta urogenital y quedan incorporadas a los cordones sexuales primarios compuestos por una corteza (epitelio germinal) y una médula (mesénquima).

Granulocito: células de la sangre con núcleo lobulado (polimorfonucleares).

Granulocito basófilo: célula móvil del tejido conjuntivo, adonde llegan desde la sangre. El núcleo es grande, alargado, con forma de L, U o S, con cromatina laxa, a menudo enmascarado por las granulaciones específicas metacromáticas que contiene el citoplasma. Las granulaciones contienen heparina e histamina y, al igual que los mastocitos y los eosinófilos, en su membrana plasmática expresa receptores para IgE.

Granulocito eosinófilo: célula móvil del tejido conjuntivo, adonde llegan desde la sangre. El núcleo es lobulado con cromatina densa y un huecuelo que le confiere aspecto de antípodas. El citoplasma se revela claramente por la coloración de las gruesas y numerosas granulaciones específicas que, en su mayor parte, son una variedad de lisosomas. Fagocitan y destruyen los complejos de antígeno-anticuerpo y están relacionados con fenómenos inmunes de hipersensibilidad, mediadores alérgicos y afecciones parasitarias.

Granulocito neutrófilo: célula móvil del tejido conjuntivo, adonde llegan desde la sangre. El núcleo es multilobulado, con tres a cinco lóbulos unidos por filamentos de cromatina densa. El citoplasma contiene gránulos "azurófilos" que son vesículas secretoras y lisosomas, asociados con su actividad fagocítica. Cuando son reclutados atraviesan la pared endotelial y migran al tejido conjuntivo por un mecanismo quimiotáctico.

Grupo sanguíneo: antígeno de la superficie del eritrocito (carbohidratos, glucolípidos y glucoproteínas) que permite la clasificación de estas células en los cuatro grupos fundamentales: A, B, AB y O. También pueden variar por la presencia del antígeno o factor Rh. Estos antígenos (grupos sanguíneos) deben tenerse en cuenta para la compatibilidad sanguínea en una transfusión.

Hematoxilina-eosina: es la coloración empírica "clásica" más utilizada en histología convencional para evaluar la morfología y la estructura general de células y tejidos (núcleos violetas, citoplasma rosado).

Hemidesmosomas: unión celular de anclaje entre una célula epitelial y la membrana basal subyacente; la estructura del dominio citoplasmático es similar a un desmosoma y expresa moléculas integrales de membrana de la familia de integrinas. Estas se unen hacia el exterior (región basal de la célula) con moléculas de laminina y otras glucoproteínas presentes en la lámina basal y la matriz extracelular.

Hemocateresis: desintegración y fagocitosis de eritrocitos luego de transcurrida su vida media (~120 días), por parte los macrófagos del sistema mononuclear fagocitario, principalmente en el bazo. De la molécula de hemoglobina producida se recuperan el dominio hemo (que forma los pigmentos biliares) y el hierro que integra la molécula de ferritina que se almacena para la ulterior formación de nuevos eritrocitos.

Hepatocitos: células del parénquima hepático, poliédricas, relacionadas con el espacio perisinusoidal, la luz del canalículo biliar y los hepatocitos vecinos, poseen un núcleo (a veces dos) grande y vesiculoso con cromatina laxa y uno o más nucléolos prominentes y citoplasma con abundante RER y polirribosomas libres, muchas mitocondrias y peroxisomas, aparato de Golgi muy desarrollado, lisosomas y glucógeno.

Herencia ligada al sexo: mecanismo por el cual se transmiten y expresan los genes ubicados en el cromosoma X, en la región no homóloga del cromosoma.

Heterocigoto: organismo que posee alelos diferentes para un gen determinado.

Heterocromatina: región del cromosoma donde el DNA se mantiene condensado, denso y transcriptoalmente inactivo durante la interfase.

Hibridación: propiedad de los ácidos nucleicos basada en la unión estricta entre pares de bases (A-T, G-C, A-U) para formar una doble cadena con secuencias complementarias (DNA-DNA, RNA-RNA, DNA-RNA). Sobre esta base, es posible unir una sonda (marcador radiactivo o fluorescente) a una cadena simple y conocida de DNA (o RNA) y utilizarla para identificar y localizar la secuencia complementaria en otra cadena de ácido nucleico (Southern blot, Northern blot, hibridación in situ, clips de DNA, etc.).

Hiperactivación: cambio en el patrón de movimiento espermático, hacia la fase final del acercamiento al óvulo, que pasa de una progresión progresiva y lineal hacia un patrón poco progresivo, con mayor movimiento y agitación lateral.

Hipodermis o tejido celular subcutáneo: capa profunda de la piel y en relación con los órganos que rodea, formada por tejido conjuntivo con una proporción variable de tejido adiposo.

Hipófisis: glándula endocrina formada durante el desarrollo embrionario a partir de un diverticulo del techo ectodermo del piso del diencéfalo (infundíbulo) que forma la neurohipófisis y de un brote (bolsa de Rathke) que emerge desde el ectodermo del techo de la boca primitiva y forma la adenohipófisis. Interacciona funcionalmente con la mayoría de las glándulas endocri-

nas y constituye un eje básico para la regulación integral de los sistemas endocrino y neural.

Histocompatibilidad: propiedad celular para reconocer y/o ser reconocido por otros tipos celulares, según la composición antigénica (y de receptores) de la superficie celular, formados básicamente por glucoproteínas y/o glucolípidos de membrana.

Histogénesis: proceso del desarrollo basado en la diferenciación celular y la formación de conjuntos de patrones celulares de naturaleza similar y funciones complementarias definidas. Como consecuencia, se forman los tejidos primarios (epitelial, conjuntivo, muscular y nervioso) durante el desarrollo embrionario temprano a partir de las tres hojas germinativas (ectodermo, mesodermo y endodermo). Por extensión, también se denomina histogénesis al mantenimiento y la modulación de las subpoblaciones que derivan de dichos tejidos primarios (glándulas, hueso, cartílago, sangre, etc.)

Histología: disciplina biológica que trata del estudio de los tejidos del organismo.

Histona: molécula integrante del grupo de proteínas básicas del núcleo celular, alrededor de las cuales se enrolla el DNA para formar la cromatina. La actividad del DNA es regulada por modificaciones químicas de las histonas.

Hoechst 33258: fluorocromo muy utilizado para marcar el núcleo celular (DNA). Excitación a 352 nm y emisión a 461 nm (azul).

Homeostasis: es la constancia del equilibrio de diferentes parámetros (temperatura, nivel de glucosa, pH, electrolitos, etc.) del medio interno formado por la sangre, la linfa y el líquido intercelular. Estos líquidos están en permanente intercambio entre sí y, a través de la membrana plasmática, con el compartimiento intracelular.

Homocigoto: organismo que posee alelos idénticos para un gen determinado.

Hormona foliculoestimulante (FSH): actúa sobre el folículo durante la primera mitad del ciclo reproductivo. Su principal acción es estimular las mitosis en las células granulosas, la secreción del líquido folicular y de estrógenos por parte de la capa folicular.

Huso mitótico: estructura formada por microtúbulos que, asociados con sus *motores moleculares* (miosinas), desplazan los cromosomas durante la mitosis hacia las regiones de las futuras células hijas.

Huso neuromuscular: sensor especializado del interior de la masa muscular (variedad de propioceptores) que, junto con los órganos tendinosos de Golgi, mantienen la contracción necesaria para conservar la postura corporal y realizar las actividades neuromotrices.

Implantación (o nidación): fenómeno que inicia hacia los días 6-7 del desarrollo humano (*blastocisto*), cuando el trofoblasto se adhiere al epitelio uterino y, por acción de diversas proteasas, erosiona y penetra totalmente en la estroma endometrial. Se produce en el fondo del útero (tercio superior).

Incisura de Schmidt-Lantermann: zona delimitada de separación de las laminillas de mielina a lo largo de los axones.

Índice de refracción: propiedad de los materiales traslúcidos para desviar en más o en menos los rayos luminosos que los atraviesan.

Inestabilidad dinámica del microtúbulo: fenómeno basado en que la despolimerización del microtúbulo es más rápida que su polimerización, con lo que se mantiene un equilibrio dinámico que resulta del proceso continuo de polimerización-despolimerización que ocurre en sus dos extremos.

Infertilidad: incapacidad para procrear que se presenta en alrededor del 10% de las parejas de la población general. Se estima que el 40% se debe a fallas en la producción y/o la diferenciación de ovocitos, falta de ovulación, obstrucción de conductos del sistema reproductor, defectos en la regulación endocrina, etc., otro 40% a disminución del número o ausencia de espermatozoides, alteración de la estructura y función espermática, presencia de anticuerpos antiespermatozoides, defectos de las glándulas anexas, etc., y el 20% restante a causas mixtas, atribuibles a ambos miembros de la pareja (incompatibilidad entre los gametos o entre los espermatozoides y el tracto reproductor femenino, con frecuencia difíciles de reconocer y de diagnosticar).

Inmunidad específica o adaptativa: este tipo de inmunidad evolucionó mucho después que la *inmunidad innata* y proporcionó a los organismos los mecanismos más ventajosos para responder a agresiones del medio externo. Las características importantes de la inmunidad específica son la especificidad, la especialización, la memoria y la no reactividad frente a antígenos propios. Véase ***Inmunidad innata***.

Inmunidad innata: esta inmunidad fue la primera en desarrollarse durante la filogenia hace varios miles de millones de años. En los organismos actuales, constituye la primera línea de defensa contra agentes extraños o microorganismos al impedir la infección del hospedador y, en algunos casos, también eliminar a los microorganismos causantes de esa infección. Véase ***Inmunidad específica o adaptativa***.

Inmunidad o reacción inmune: concepto referido a la resistencia contra agentes extraños, los que incluyen microbios (virus, bacterias, hongos, etc.) y macromoléculas (proteínas, polisacáridos, etc.). Está conformada por conjuntos de células que desarrollan una respuesta fisiológica para prevenir o contrarrestar diferentes tipos de enfermedades, en particular de tipo infeccioso. Esta respuesta es la resultante de la interacción entre el agente invasor y el organismo hospedador, el cual inicia una cadena de reacciones frente a un estímulo antigénico y comienza así la reacción inmune que tiende a eliminar al agente invasor.

Copyrighted material

Inmunoglobulina: molécula integrante de la superfamilia de moléculas de adhesión celular independiente del Ca^{2+}. Sus principales componentes son la familia de N-CAM (*neural cell adhesion molecule*) y la L1, que se expresan en varios tipos celulares además de los de estirpe neural.

Inseminación: acto de depositar espermatozoides en el sistema reproductor femenino. En la especie humana, en condiciones naturales, corresponde a unos 300 millones de espermatozoides por eyaculado depositados en el fondo de saco vaginal. No es equivalente a fertilización, aunque este término usualmente se utiliza como sinónimo de fecundación. Véanse *Fertilización* y *Fecundación*.

Integrina: integrante de la familia de moléculas de adhesión celular dependientes del Ca^{2+} son los principales receptores en la unión de la célula con la matriz extracelular. Son heterodímeros que funcionan como enlaces transmembrana al unir la red del citoesqueleto o los hemidesmosomas con las fibras extracelulares de fibronectina, colágeno, etc.

Intercambio de cromátides hermanas: intercambio de material entre las cromátidas de un mismo cromosoma.

Interfase: periodo habitualmente prolongado del ciclo celular entre una mitosis (fase M) y la siguiente, que involucra las fases G1, S y G2.

Intestino anterior: en el desarrollo embrionario temprano, se extiende desde la membrana faríngea hasta la segunda porción del duodeno, limitada por la desembocadura del conducto colédoco. Sus derivados son la faringe, el sistema respiratorio, el esófago, el estómago, parte del duodeno, el hígado y las vías biliares y el páncreas.

Intestino medio: durante el desarrollo embrionario temprano se extiende desde la desembocadura del colédoco hasta el tercio medio del colon transverso inclusive. Sus derivados son: el intestino delgado (desde la desembocadura del conducto colédoco), el ciego y apéndice cecal, el colon ascendente y los dos tercios proximales del colon transverso.

Intestino posterior o caudal: en el desarrollo embrionario temprano se extiende desde el tercio distal del colon transverso hasta la membrana cloacal. Sus derivados son la porción distal del colon transverso, el colon descendente, el colon sigmoide, el recto, la porción alta del conducto anal y parte del sistema urogenital.

Intrón: secuencia no codificante de un gen eucariótico, que se transcribe a RNA pero luego es eliminada por corte y empalme alternativos de RNA para producir mRNA. Véase *Exón*.

Inversión: es el reordenamiento del material genético producido por la fractura cromosómica y la fusión del fragmento resultante luego de girar 180° sobre su eje longitudinal.

Iris: disco con un orificio central (pupila) formado por tejido conjuntivo laxo muy vascularizado, con melanocitos, revestido en su cara anterior por fibroblastos aplanados y neuroglia en su cara posterior por la porción iridea de la retina formada por un epitelio pigmentado responsable del color de los ojos.

Isocromosoma: se produce por división anormal del centrómero siguiendo un eje perpendicular a la dirección de los brazos cromosómicos. Se denomina así porque está formado por brazos iguales, aportados por ambos cromosomas homólogos.

Lámina fibrosa: estructura tipo lámina de naturaleza proteica en contacto con la superficie interna de la membrana nuclear interna. Forma parte de la familia de filamentos intermedios del citoesqueleto.

Lámina procordal: pequeño engrosamiento de extremo cefálico del disco embrionario bilaminar que se desarrolla al final de la segunda semana de desarrollo e indica el sitio futuro de la boca.

Lentes o bobinas electromagnéticas: componente esencial de los microscopios electrónicos que desvian la radiación de electrones, de manera similar a lo realizado por las lentes de cristal de un microscopio óptico con los rayos de luz.

Leucocito o glóbulo blanco: célula móvil de la sangre, de mayor tamaño que los glóbulos rojos, excepto los linfocitos que tienen diámetro similar; se clasifican por la presencia de granulaciones citoplasmáticas específicas y según las propiedades de coloración de los gránulos.

Leucocito agranulocito: Véase *Agranulocito*.

Leucocito basófilo: Véase *Granulocito basófilo*.

Leucocito eosinófilo: Véase *Granulocito eosinófilo*.

Leucocito granulocito: Véase *Granulocito*.

Leucocito neutrófilo: Véase *Granulocito neutrófilo*.

Ligando: término genérico y operativo para designar iones o moléculas que se unen con otras moléculas con afinidad, fuerza y especificidad variables.

Límite de resolución: es la distancia mínima que separa dos puntos para poder discriminarlos como tales. Es la inversa del poder de resolución y depende principalmente de la longitud de onda utilizada. Ojo humano = 0,1 mm; microscopio óptico = 0,2 µm; microscopio electrónico = 2 a 10 Å.

Línea primitiva: zona engrosada de la parte axial, media y caudal del ectodermo, que se alarga en sentido cefálico y termina en un engrosamiento, el nódulo de Hensen. Por un mecanismo de invaginación celular, a partir de ambas estructuras se forman el mesodermo embrionario y el proceso notocordal.

Linfocito: es el glóbulo blanco más pequeño (5 a 8 µm) del tejido conectivo y de la sangre, posee núcleo rel-

bastante grande con cromatina densa y un halo pequeño de citoplasma basófilo por su contenido en RNA. Deriva de precursores linfoidales de la médula ósea, se diferencia en linfocitos B en la misma médula ósea o en linfocitos T en el timo, luego colonizan los órganos linfoides secundarios. No son muy abundantes en condiciones normales y no tienen actividad fagocítica, pero incrementan su número en la sangre luego de una afección crónica y en el tejido conjuntivo pueden formar círculos, nódulos linfoideos y placas de Peyer.

Lipoconjugado: denominación genérica de macromoléculas formadas por lípidos unidos con proteínas y/o carbohidratos.

Líquido amniótico: líquido que llena la cavidad amniótica y rodea al embrión/feto durante todo su desarrollo, sirve de protección mecánica, para evitar adherencias y facilitar los movimientos del feto.

Líquido cefalorraquídeo: líquido resultante de la ultrafiltración de plasma sanguíneo en los plexos coroideos; circula por todas las cavidades del sistema nervioso central y se reabsorbe en las granulaciones aracnoideas de Pacchioni.

Lisosoma: organoide vesicular con un gran contenido de enzimas hidrolíticas con actividad a pH ácido.

Locomoción celular: mecanismo por el cual una célula se moviliza en forma activa, en condiciones in vivo o in vitro. Se aplica preferentemente al desplazamiento en medio líquido (bacterias ciliadas, espermatozoides, parásitos flagelados, etc.). Véase *Migración celular*.

Locus (plural: loci): ubicación de cada gen a lo largo del cromosoma (mapa génico o cromosómico).

Macizo celular interno (o embroblasto): población celular del blastocisto que da origen a todo el embrión.

Macrófago (o histiocito): puede originarse de células mesenquimáticas primitivas, en estado de reposo (macrófago fijo) es poliédrico, de núcleo fusiforme y puede ser difícil diferenciarlo de un fibroblasto. Cuando es estimulado, aumenta su tamaño y se moviliza (macrófago libre); su forma es irregular, con numerosas prolongaciones (seudópodos) y pliegues citoplasmáticos, núcleo grande, cromatina menos densa y uno o dos nucléolos; ergastoplasma más evidente y abundantes lisosomas y vacuolas.

Magnificación o aumentos: en un microscopio, se calcula mediante la multiplicación de los aumentos del ocular x objetivo; la diferencia es proporcional a la abertura numérica.

Marcador: moléculas o sustancias utilizadas en biología celular y molecular para hacer visible un producto de reacción, la localización de una reacción antígeno anticuerpo, la presencia de una célula o componente subcelular, etc. Algunos tipos de marcadores muy utilizados son colorantes, fluorocromos, átomos pesados (de número atómico alto), actividad enzimática, etc.

Mastocito (o célula cebada): se encuentra en todas las variedades de tejido conjuntivo, a lo largo de los vasos sanguíneos. Son células grandes, ovales, poco móviles, con citoplasma con gránulos metacromáticos que contienen heparina e histamina.

Matriz extracelular: malla tridimensional formada por proteínas fibrosas y solubles, por las familias de proteoglucanos, glucosaminoglucanos y glucoproteínas, cuya composición molecular varía según el tejido, la localización y la edad del organismo. Participa en funciones importantes en el embrión y en el organismo adulto, ya que forman parte importante del tejido mesenquimático conjuntivo. Se asocia con actividades de conexión física y transmisión de mensajes químicos entre las células, por ejemplo, en el caso de las señales emergentes de una de sus estructuras especializadas, la membrana basal o lámina basal.

Médula espinal: extendida desde el bulbo raquídeo hasta el borde inferior de la primera vértebra lumbar; es la vía de conexión entre el encéfalo y gran parte del resto del cuerpo, formada por una región central de sustancia gris y una capa externa de sustancia blanca.

Médula ósea: ocupa la cavidad de los huesos largos y esponjosos. Las variedades son: médula ósea roja, que forma las células de la sangre y otras células, como mastocitos y células dendríticas, y médula ósea amarilla, que contiene tejido adiposo.

Meiosis: división típica de las células germinales (gametos) que comprende dos divisiones consecutivas con una sola división del DNA, con formación de cuatro células hijas que poseen la mitad del número de cromosomas (haploides) de las células somáticas.

Melanocito: célula de la piel derivada de las células de la cresta neural que durante el desarrollo embrionario se ubican en el estrato basal de la epidermis y extienden sus prolongaciones entre los queratinocitos; sintetizan el pigmento melanina.

Membrana basal (o lámina basal): capa de estructura granulofilamentosa y de naturaleza fundamentalmente proteica (colágeno tipo IV, fibronectina, laminina, entactina) y el proteoglucano perlecán, que se encuentra en la base de los epitelios y funciona como soporte y filtro fisiológico.

Membrana celular: cubre cada célula con una capa lipídica con proteínas integrales que rodean a la célula y a cada uno de sus organoides, a través de la cual se realizan la mayor parte de los intercambios moleculares y la transducción de señales que entran y salen de la célula. Véanse *Modelo de Gorter-Grendel*, *Modelo de Danielli-Davson* y *Modelo de Singer-Nicolson*.

Membranas bucofaríngea y cloacal: yuxtaposición de ectodermo y endodermo en los extremos celálico y caudal del embrión, respectivamente. En ellas, en los cuales durante la gastrulación ambas hojas no quedan separadas por el mesodermo embrionario. Son los sitios de las futuras aberturas bucal y anal.

Meninges: capa conjuntiva del mesénquima que rodea el tubo neural y, en parte, de las células de la cresta neural, se diferencia en una hoja externa y gruesa, la duramadre o paquimeninge, y una hoja interna, que se convierte en piamadre y aracnoides o leptomeninge. Entre ambas aparecen espacios que al fusionarse forman el espacio subaracnoideo. Tiene función de protección y nutrición del sistema nervioso central.

Mesencéfalo o cerebro medio: segmento del sistema nervioso central embrionario ubicado entre el prosencéfalo y el rombencéfalo, cuyo conducto neural se estrecha y forma el acueducto de Silvio, que conecta el tercero y el cuarto ventrículos; las regiones laterales forman los colículos, en la región ventral se desarrollan los núcleos rojos, negros y los núcleos del III, IV y V nervios craneales y las fibras que provienen del cerebro hacia la médula espinal forman los pedúnculos cerebrales.

Mesénquima (angino ástico): disperso por todo el cuerpo, forma células y cordones celulares (islotes sanguíneos); como las células más externas se aplanan y forman el endotelio vascular y las células más internas se separan y forman las células sanguíneas primitivas.

Mesodermo intermedio: región paraaxial del mesodermo embrionario, por fuera de las somitas, que posee una porción segmentada en su región cefálica, los nefrotomos, y una porción no segmentada caudal, el cordón nefrógeno, que originan el aparato urogenital y otros derivados importantes.

Mesodermo lateral: región paraaxial del mesodermo embrionario, por fuera del mesodermo intermedio, se divide en una hoja epitelial o mesotelial en posición ventral que, junto con el revestimiento del celoma intraembrionario, forma los músculos viscerales del tronco y los componentes epiteliales y conectivos de las serosas correspondientes a pericardio, pleura y peritoneo. La hoja somatopleural, en relación cercana, junto con células del mesénquima, forma los miotomos de la pared lateral y ventral del tronco.

Mesonefros o cuerpo de Wolff: se diferencia desde la semana 4 del desarrollo a partir de túbulos celulares caudales del cordón nefrógeno, con la aparición de cavidades (vesículas mesonéfricas) que se alargan (túbulos mesonéfricos) y se comunican con el vestigio del conducto pronéfrico, donde toma el nombre de conducto mesonéfrico (o conducto de Wolff), forma la cápsula glomerular (o cápsula de Bowman) y, junto con el ovillo capilar glomerular, el corpúsculo de Malpighi.

Mesotelio: epitelio plano o cúbico simple que reviste las serosas o grandes cavidades como la pleura, el pericardio y el peritoneo.

Metacromasia: tinción de componentes de células, tejidos o sus productos de un color distinto del colorante utilizado. Por ejemplo, azul de toluidina, azul de metileno, azul alciano, etc.

Metafase: estadio de la mitosis donde se completa la formación del aparato mitótico; los cromosomas se unen a los microtúbulos mediante el cinetocoro y se ubican en la zona ecuatorial del huso mitótico (placa ecuatorial).

Metanefros: se desarrolla en el embrión desde la semana 5; desde esbozos diferentes que interaccionan entre sí dos derivan los uréteres y el riñón definitivo. El brote ureteral, derivado del conducto mesonéfrico de Wolff, origina el uréter, la pelvis renal, los cálices mayores, los cálices menores y los tubos colectores. El mesénquima metanefrógeno forma un capuchón sobre el extremo cefálico del brote ureteral y forman la cápsula de Bowman, el tubo contorneado proximal, el asa de Henle y el tubo contorneado distal, que se continúa con el tubo colector.

Metazoario o metazoo: animal cuyo cuerpo está constituido por muchas células diferenciadas y agrupadas en forma de tejidos, órganos y sistemas (por ejemplo, vertebrados, moluscos, gusanos etc.).

Metilación de histonas: adición de grupos metilo a las histonas, lo cual modifica su actividad. Es una de las "marcas" epigenéticas, junto con la acetilación y la fosforilación, que regulan la expresión del DNA.

Metilación del DNA: adición de grupos metilo en los sitios citosina guanina del DNA, que influyen en la actividad de los genes cercanos. Los patrones de metilación del DNA están alterados en varios tipos de cáncer.

Microespectrofotómetro: instrumento para la determinación cuantitativa del contenido de una molécula en una célula (o un grupo celular) con la medición de una reacción de color para la que se utiliza un reactivo específico. Por ejemplo, la determinación del DNA en preparaciones microscópicas sometidas a la técnica de Feulgen.

Microfilamentos: integrante de un tipo de polímero flexible, largo y delgado (7 nm de diámetro) de actina filamentosa (F), formado por subunidades idénticas de actina globular (G), ordenadas en una hélice de doble cadena. Son abundantes en casi todas las células, se localizan en la periferia citoplasmática, asociados con complejos de unión y en el interior de las microvellosidades, forman las fibras de estrés, relacionadas con los contactos focales de las zonas de adhesión al sustrato, ocupan el lamelopodio de las células migratorias y se concentran particularmente en las células musculares. Para ejercer su actividad mecánica, interaccionan con proteínas asociadas con actina, como las miosinas, la villina y la fimbrina.

Microscopio de contraste de fase: microscopio de luz visible con diafragmas anulares complementarios en el objetivo y el condensador que acelera o retarda la luz periférica con respecto a la central que atraviesa el objeto. Esto produce un efecto de interferencia que da por resultado rayos luminosos en fase (objeto más brillante) o fuera de fase (objeto más oscuro). Se aplica principalmente para visualizar células vivas, mantenidas o cultivadas in vitro.

Microscopio de dos fotones: se basa en la estimulación simultánea de un fluorocromo por dos fotones, cuyas energías se suman y estimulan igual que un solo fotón con el doble de energía (doble de frecuencia). La tecnología multifotón tiene las ventajas de excitar la muestra en un punto (poco *background*), excitar fluorocromos con longitud de onda menor que la fuente de luz, tener alta capacidad de penetración (ideal para muestras gruesas, embriones enteros vivos) y producir menor daño fotónico en la muestra.

Microscopio de fluorescencia: similar al microscopio óptico común, pero utiliza luz ultravioleta y filtros que producen la excitación de fluorocromos en longitudes de onda que dependen de los componentes de la preparación y de los colorantes fluorescentes utilizados. Es muy utilizado para identificar y localizar moléculas mediante las técnicas inmunohistoquímicas.

Microscopio de fondo oscuro: similar al microscopio óptico común, pero el condensador solo permite iluminar la preparación en forma muy oblicua y los componentes celulares que refractan la luz se observan brillantes sobre un fondo negro. La dispersión de la luz puede ser producida por estructuras que están por debajo del límite de resolución del microscopio óptico.

Microscopio de interferencia: microscopio de luz visible con un polarizador que filtra la luz en un solo plano y prismas que desdoblan la luz incidente en dos haces que atraviesan la muestra. Los dos rayos, recombinados nuevamente por otro prisma, se interfieren y forman una imagen de aspecto tridimensional. Se aplica para estudiar células vivas o relieves de especímenes celulares o muy gruesos.

Microscopio de polarización: microscopio óptico con un cristal polarizador que uniforma la luz en un solo plano, que luego atraviesa la preparación y un cristal analizador que, al ser rotado, permite estudiar la orientación de la luz proveniente de la muestra. Las zonas con disposición muy regular y ordenada (huso mitótico, cristales, etc.) son birrefringentes respecto de las áreas cuyos componentes se disponen al azar y más o menos desordenados.

Microscopio electrónico de barrido (MEB): utiliza un haz electrónico que no atraviesa la muestra, sino que realiza un barrido superficial de la preparación. Al impactar en la muestra, estos electrones primarios producen la emisión de electrones secundarios, que son captados por un detector, integrados y proyectados en la pantalla de un monitor. El resultado es una imagen tridimensional de la superficie de especímenes gruesos y de organismos enteros, que no se podrían estudiar con el microscopio electrónico de transmisión.

Microscopio electrónico de transmisión (MET): utiliza una emisión de electrones y bobinas electromagnéticas que los desvían de manera similar a la refracción que producen las lentes de cristal óptico con los rayos luminosos. Luego de ser concentrados sobre la muestra, los electrones cambian de dirección según la electrondensidad de las partículas que la componen. Como "colorantes" electrondensos se utilizan átomos pesados (Os, Pb, Au, U, etc.) que desvían mucho los electrones y proporcionan densidad a las diferentes estructuras celulares. Los electrones son proyectados sobre una pantalla fluorescente o película fotográfica, donde se forma la imagen y se efectúa el estudio. Como la longitud de onda de los electrones es muy pequeña (0,005 nm), el límite de resolución del MET se sitúa entre los 2 y los 10 Å.

Microscopio electrónico de transmisión de alto voltaje: es similar al MET, pero utiliza emisiones de electrones acelerados a varios millones de voltios, lo que permite, por su gran poder de resolución y penetración, estudiar cortes muy gruesos o la estructura tridimensional de componentes subcelulares, así como la observación de células enteras en cultivo.

Microscopio láser confocal: microscopio óptico de fluorescencia con una fuente de emisión de luz láser que, por sus características físicas permite localizar con precisión estructuras celulares fluorescentes con muy baja o nula coloración de fondo (*background*). Los cortes ópticos seriados del espécimen se integran y analizan en un sistema computarizado que permite la reconstrucción tridimensional del objeto en estudio, entre otros análisis cualitativos y cuantitativos.

Microscopio óptico de luz visible, fotónico o de campo claro (MO): compuesto por un estativo y un sistema óptico que refracta la luz blanca visible (550 nm) y proporciona una imagen final de mayor tamaño, invertida y virtual.

Microscopio TIRF (*total internal reflection fluorescence*): diseñado para el estudio de células en un medio acuoso. La iluminación de la muestra con luz láser en cierto ángulo genera un campo electromagnético que se propaga en el medio adyacente de menor índice de refracción y decae cuando se aleja de la preparación, con el resultado de la excitación del fluorocromo en una capa de unos 100 nm. Se aplica al estudio de puntos de contacto entre una célula y el sustrato o de los procesos dinámicos entre membranas y vesículas, en células vivas.

Micrótomo: instrumento de precisión para obtener cortes muy delgados (8-10 µm) y uniformes que permiten visualizar estructuras muy pequeñas. El *micrótomo de congelación* y el *criostato* permiten obtener cortes de tejidos fijados por congelación.

Microtúbulos: estructuras citoplasmáticas huecas, largas y relativamente rígidas, de unos 25 nm de diámetro, cuya pared está formada por 13 hileras (protofilamentos) paralelas de heterodímeros de tubulina (subunidades α-β) orientados en sentido longitudinal. La polarización de cada protofilamento, que exhibe tubulina-β hacia el extremo más (plus end) y tubulina-α hacia el extremo menos (*minus end*), le confiere al microtúbulo

una estructura polarizada, en la cual el crecimiento neto se realiza a mayor velocidad en el extremo más. Los microtúbulos organizan y movilizan el citoesqueleto celular junto con proteínas asociadas con microtúbulos, como las proteínas estabilizadoras (*tapping proteins*) y las proteínas motoras (kinesinas, dineínas).

Microvellosidad: prolongación del citoplasma de 1 µm de largo y 0,1 µm de diámetro, limitada por plasmalema; su interior (*core*) contiene un haz de microfilamentos de actina que contribuyen a su rigidez ya que se asocian con un retículo terminal o barda terminal de filamentos intermedios dispuestos en forma paralela al borde apical de las células epiteliales.

Mielina: estructura típica formada por el enrollamiento alrededor del axón de proyecciones citoplasmáticas de oligodendrocitos (en el sistema nervioso central) y de células de Schwann (en el sistema nervioso periférico), con el simultáneo "escurrimiento" de la mayor parte del contenido citoplasmático, en tanto que las membranas yuxtapuestas quedan adelante del axón.

Mielinización: la vaina de mielina se forma en el sistema nervioso periférico por las células de Schwann (derivadas de las células de la cresta neural) y en el sistema nervioso central por los oligodendrocitos, cuyas membranas plasmáticas se enrollan alrededor del axón y forman la mielina.

Migración celular: mecanismo por el cual una célula se moviliza en forma activa, en condiciones in vivo o in vitro, utiliza como soporte o apoyo componentes de la matriz extracelular, otras células o sustratos sólidos no biológicos.

Migración celular orientada: conjunto de mecanismos diferentes que diversos tipos celulares pueden utilizar para orientar su desplazamiento y regular su dispersión por el cuerpo de un organismo animal.

Migración celular orientada mediante guía por contacto: mecanismo de orientación inducido por factores físicos o mecánicos; por ejemplo, a lo largo de la prolongación de otra célula.

Migración celular orientada mediante inhibición por contacto: este mecanismo responde a "señales negativas", ya sea evitando que la célula se movilice hacia determinado territorio o para detener la dispersión celular. Los señales pueden ser de contacto físico con otra célula o con componentes de la matriz extracelular.

Migración celular orientada por afinidad diferencial por el sustrato: mecanismo complejo, asociado con el gran número de moléculas que forman el microambiente celular, incluidas células vecinas y componentes de la matriz extracelular.

Migración celular orientada por galvanotaxis: es la capacidad celular para reconocer una diferencia de potencial de un campo eléctrico.

Migración celular orientada por haptotaxis: es la capacidad de la célula para detectar y responder en forma selectiva al contacto con áreas de diferente grado de adhesividad, con lo cual se establecen vías migratorias y/o zonas de colonización de ciertas poblaciones celulares.

Migración celular orientada por quimiotaxis: se basa en el reconocimiento de un gradiente de concentración de factores solubles presentes en el microambiente celular, que induce como respuesta un cambio en la dirección de su movimiento.

Migración celular orientada por termotaxis: mecanismo recientemente observado en espermatozoides que orientan su movimiento siguiendo un gradiente de temperatura, establecido como una diferencia térmica de ~2 °C entre el istmo y la ampolla oviducal. Véase *Locomoción celular*.

Migración del ovario: desplazamiento del ovario desde la pared abdominal caudal hasta la pelvis, para ubicarse por detrás de las trompas uterinas en relación con el cuerno uterino y el ligamento redondo del útero.

Migración del testículo: crece el feto, mes hasta el nacimiento. Los testículos migran desde la región lumbar hasta el interior del escroto a lo largo del canal peritoneovaginal y el conducto inguinal, que son origen a la túnica vaginal, cubierta por el escroto.

Miofilamento: tipo de estructura del citoesqueleto en la célula muscular constituida por actina y extendida de uno a otro extremo del disco Z, que en un corte transversal se dispone con un patrón hexagonal, con un filamento grueso (miosina) en el centro. Los filamentos finos están formados por una doble cadena de actina globular (actina G), que se enrollan en helicoide en una configuración filamentosa (actina F).

Miofilamento grueso: está formado por la proteína fibrilar miosina (peso molecular), y ocupa toda la longitud de una banda A. Su distribución forma un patrón triangular con filamentos finos en su centro o sin ellos. La cabeza globular de la miosina está formada por cuatro cadenas cortas de meromiosina liviana, tiene actividad de ATPasa y posee un sitio de unión para la actina, porción ésta que constituye un motor molecular. La mayor parte de la región alargada de la miosina la forman dos cadenas de meromiosina pesada.

Miometrio: capa muscular gruesa del cuerpo uterino formada por músculo de variedad lisa, cuyas haces están separados por una cantidad variable de tejido conjuntivo.

Mitocondria: organelo de la célula eucariota del tamaño de una bacteria o algo mayor, limitado por una membrana doble, la interna con pliegues planos o tubulares, donde se produce la respiración celular, la fosforilación oxidativa y la síntesis de la mayor parte del ATP de la célula. Son muy abundantes en el músculo esquelético y en el cardíaco y en las células que transportan electrolitos.

Modelo de Danielli-Davson (1935): modelo de membrana celular formado por una doble bicapa de fosfolípidos con capas externa e interna de proteínas globulares adheridas (adsorbidas).

Modelo de Gorter-Grendel (1925): modelo de membrana celular formado por una doble capa lipídica.

Modelo del "mosaico fluido": designación alternativa del "modelo de Singer-Nicolson", hace referencia al componente dinámico de la membrana celular que permitió explicar muchas de sus funciones. Véase *Modelo de Singer-Nicolson*.

Modelo de Singer-Nicolson (1972): modelo de membrana celular formado por una doble capa de lípidos, con lipoproteínas y glucoproteínas integrales y sus restos glucídicos exteriorizados expuestos hacia el exterior de la célula (o el interior de las vesículas). Presenta además un componente dinámico que se manifiesta con movimientos de sus moléculas integrales, tanto en su traslación en el plano de la membrana (difusión lateral) como en la flexión, la rotación y los desplazamientos desde la bicapa externa a la interna y viceversa (*flip-flop*). Véase *Modelo del "mosaico fluido"*.

Modulación de señales: concepto básico general de la regulación funcional de la célula, en donde cada eslabón de una cadena(s) de señales moleculares puede ser influido por moléculas-señales provenientes de otros receptores u de eslabones de otras cadenas de señales, ya que diferentes vías de señalización pueden estar muy interrelacionadas.

Molécula de adhesión celular: integrante de varias familias de moléculas integrales de membrana que determinan diferentes tipos de adhesión entre las células o entre células y componentes extracelulares. Estas moléculas (cadherinas, selectinas, integrinas, inmunoglobulinas, ochicina, CD4) expresan funciones de receptores y actúan como nexo entre los componentes del dominio citoplasmático (citoesqueleto) y el medio ambiente de la célula (otras células, matriz extracelular, membrana basal).

Molécula orgánica simple: los grupos genéricos de moléculas que, durante la etapa prebiótica del planeta, evolucionaron hacia propiciar las condiciones fisicoquímicas aptas para la formación de estructuras simples consideradas como protocélulas, antecesoras de los actuales seres vivos.

Monocito: es la célula de mayor tamaño de la sangre (20 µm de diámetro); su núcleo es redondo, con indentaciones o reniforme, excéntrico, con cromatina poco densa y nucléolos poco visibles. El citoplasma es abundante, de color azul grisáceo o gris pálido, con gránulos azurófilos, que son lisosomas. Tienen notable actividad ameboidea y notable capacidad macrofágica. Se originan en la médula ósea, permanecen poco tiempo en la sangre y pasan a los tejidos donde se transforman en macrófagos. Forman parte del sistema mononuclear fagocítico.

Morfogénesis: conjunto de procesos de órganos y sistemas durante la etapa embrionaria, proceso por el cual el organismo adquiere las estructuras aptas para su revestimiento y protección, para moverse y mover sus órganos, para recibir señales del exterior y estímulos de su propio cuerpo y para elaborar las respuestas biológicas adecuadas.

Mórula: etapa del embrión de mamífero (~3er día en la especie humana), formado por un grupo compacto de unas 16 blastómeros que, en su recorrido a lo largo de la trompa de Falopio, se adhieren a la desarrollada en la cavidad uterina. El número de blastómeros se incrementa aunque sin aumentar el volumen del embrión, que se mantiene en unos 150 µm de diámetro.

Motilidad celular: capacidad de la célula para desplazarse en forma activa en un medio líquido o sobre un soporte o sustrato sólido o estructurado. Véanse *Locomoción celular* y *Migración celular*.

Movimiento peristáltico: contracciones rítmicas y coordinadas de la capa muscular del tubo gastrointestinal, controlado por la inervación autónoma del sistema nervioso entérico, cuyo bucle consta de plexos mioentérico y submucoso, ambos derivados de las crestas de la cresta neural.

Mucosa (capa): conjunto de poblaciones celulares de revestimiento que incluyen epitelio, tejido conjuntivo (corion o lámina propia) y muscular de la mucosa.

Músculo cardíaco o miocardio: está compuesto por células o fibras musculares estriadas, de forma cilíndrica, a veces bifurcadas, mononucleadas y unidas con las células contiguas mediante los discos intercalares o bandas escalariformes, que son una variedad de complejo de unión.

Músculo esquelético (o voluntario): conjunto de fibras o células musculares, cilíndricas, con estriaciones longitudinales que representan los límites intercelulares y estriaciones transversales determinadas por bandas claras y oscuras, alternadas alternativamente ordenadas. Está formado por células largas limitadas por la membrana plasmática (sarcolema), con muchos núcleos dispuestos en la región periférica de la célula, numerosas mitocondrias y retículo endoplasmático liso (retículo sarcoplasmático), aparato de Golgi, inclusiones de grasa, gránulos de glucógeno y un citoesqueleto muy desarrollado que ocupa la mayor parte del citoplasma.

Músculo liso (o involuntario): está compuesto por células mononucleadas, largas y fusiformes, sin estriaciones transversales, que forman láminas, fascículos o haces ordenados en las paredes de las vísceras.

Mutación: cambio hereditario en la secuencia de nucleótidos del DNA que altera uno o más genes. Puede ser de azar, espontánea o inducida por factores experimentales, ambientales, por rayos, etc.

Mutación de extensión variable: afecta más de una base: pueden ser deleciones, inserciones, repeticiones, etc.

Mutación por cambio de encuadre: cuando se produce una modificación en el "marco de lectura" de tripletes por deleción o inserción de una o dos bases, el mensaje se lee como "marco de fase".

Mutación por expansión de tripletes repetidos: afecta regiones de DNA que normalmente contienen tripletes repetidos con incremento de esas repeticiones, con la consecuente sobreexpresión de las proteínas correspondientes.

Mutación puntiforme: afecta una única base (un par de bases complementarias) en la secuencia de nucleótidos de un gen que, al traducirse, dará por resultado una proteína con diferente secuencia de aminoácidos.

Mutación silenciosa: cuando afecta regiones del DNA no codificantes (intersecuencias de control, intrones, microsatélites, etc.), donde un cambio secuencial de bases no origina cambios fenotípicos.

Mutación sin sentido: corresponde al cambio de una base que convierte a un triplete codificante en uno sin sentido, por lo cual no es reconocido por los "factores de terminación" éstos interrumpen la síntesis de la cadena polipeptídica, lo que da origen a una proteína incompleta.

Necropsia: obtención de un fragmento de tejido de un organismo muerto, por lo general durante una autopsia, para ser sometido a la técnica citohistológica y estudio mediante microscopía y otros métodos diagnósticos.

Nefrona: unidad morfofuncional del riñón, formada por el glomérulo y el sistema tubular integrado por el túbulo contorneado proximal, el asa de Henle, el tubo o contorneado distal.

Neuroectodermo: región axial del ectodermo celómico que, por inducción del endomesodermo, formará los sistemas nerviosos central y periférico.

Neurohipófisis: compuesta por la pars nervosa y el infundíbulo, acumula las hormonas sintetizadas en los núcleos hipotalámicos: oxitocina y vasopresina o hormona antidiurética.

Neurona: célula que constituye la unidad anatómica, funcional y trófica del sistema nervioso y su propiedad más característica es la comunicación, encargada de la modulación de la estructura, integración y conexiones del sistema nervioso.

Neuroporo: abertura de los extremos cefálico y caudal del tubo neural que comunican transitoriamente con la cavidad amniótica. En el ser humano, normalmente se cierran hacia el día 25-26 el neuroporo anterior y hacia el día 27-28 el neuroporo posterior. La perturbación del mecanismo de cierre del tubo neural produce una variedad de anomalías congénitas llamadas espina bífida, que en casos extremos (raquiquisis, craneorraquisquisis), donde el sistema nervioso está expuesto total o parcialmente al exterior, son letales para el feto recién nacido.

Nivel de organización: concepto operativo usado para hacer referencia a la complejidad progresiva y creciente de los organismos vivos y a sus diferentes escalas estructurales: atómico, molecular, macromolecular, celular, tisular, orgánico, etc.

Nucleasa de restricción: integrante de familias de enzimas (Eco R, Alu I, Not I, etc.) que seccionan uniones fosfodiéster del DNA de cadenas cortas de nucleótidos (4-8 pb) en regiones específicas determinadas por secuencias definidas de nucleótidos.

Núcleo o compartimiento nuclear: compartimiento típico de la célula eucariótica, rodeado por una doble envoltura membranosa que contiene el DNA, parte de sus productos y moléculas reguladoras.

Nucleoide: moléculas de DNA no envueltas por una membrana, típico de la célula procariótica.

Nucléolo: estructura del núcleo celular donde se transcribe el RNA de los ribosomas y se ensamblan las subunidades ribosómicas.

Nucleoplasma: contenido nuclear delimitado por la envoltura de doble membrana.

Nucleoporinas: proteínas integrantes del complejo del poro nuclear.

Nucleósido: unión de base nitrogenada y pentosa, que forma un nucleótido al adicionarse un grupo fosfato.

Nucleosoma: unidad estructural de un cromosoma eucariótico formada por un segmento de DNA enrollado alrededor de un núcleo de histonas.

Nucleótido: monómero del DNA, formado por un nucleósido (base nitrogenada + pentosa) unido a un grupo fosfato por el carbono 5 o 3 del azúcar. La secuencia de nucleótidos codifica la información genética.

Nodo de Ranvier: interrupción regular de la vaina de Schwann y a mielina a lo largo de la fibra nerviosa, que corresponde a la zona de contacto entre células de Schwann adyacentes.

Objetivo: primer sistema de lentes por donde entran los rayos luminosos luego de atravesar la preparación o el espécimen.

Objetivo de inmersión: sistema de lentes del microscopio óptico que se utiliza con interposición de una delgada capa de aceite entre la preparación y el objetivo (60x, 100x).

Objetivo en seco: sistema de lentes del microscopio óptico que se utiliza con interposición de aire entre la preparación y el objetivo (3x, 10x, 25x, 40x).

Oído externo: abarca el pabellón auricular (oreja), el conducto auditivo externo con glándulas cerumínosas; limita hacia el interior con la membrana timpánica o tímpano.

Oído interno: ubicado en el peñasco del hueso temporal, está constituido por cavidades que forman el laberinto

óseo, dentro del cual se aloja el laberinto membranoso. Dentro de este laberinto se ubican dos mecanorreceptores: el receptor auditivo y el órgano vestibular del equilibrio.

Oído medio: abarca la caja del tímpano, conectada con las celdas mastoideas, la trompa de Eustaquio (que comunica con la faringe) y limita con el oído interno hacia el interior del hueso temporal. Contiene el martillo, el estribo y el yunque, articulados con la ventana oval que lo relaciona con el oído interno.

Oligodendrocito: célula de neuroglia que forma una envoltura al axón o *vaina de mielina* en el sistema nervioso central por un mecanismo de enrollamiento de su propia membrana plasmática.

Oligospermia: menos de 20 millones de espermatozoides/mL.

Oncogén: un gen que transforma una célula normal en una célula cancerosa. Forma mutante de un gen normal (protooncogén) asociado con la regulación del comportamiento proliferativo y los patrones de renovación de las diferentes poblaciones celulares.

Ontogénesis: desarrollo de los organismos desde el huevo hasta la eclosión o el nacimiento.

Organismo transgénico: organismo animal o vegetal obtenido luego de insertar genes, normales o transformados, en ovocitos (o semillas), que comienza a sintetizar y producir moléculas que no expresaba en condiciones naturales. Si la célula transfectada es el huevo fertilizado de un animal o una célula vegetal multipotente, el organismo transgénico resultante podrá transferir la expresión del gen a su descendencia, ya que el gen "extraño" se convierte en parte de su genoma.

Organización espacial del DNA: doble cadena en espiral formada por combinaciones en pares de cuatro tipos de bases (adenina, timina, guanina y citosina), unidas en sus extremos a cadenas de azúcar (desoxirribosa) y grupos fosfato. La cadena se enrolla sobre proteínas histónicas, que a su vez se organizan en grupos llamados nucleosomas. Las pequeñas modificaciones en la organización espacial (sin cambios en la secuencia de nucleótidos) son la base de la modulación epigenética.

Organizador nucleolar: segmento de DNA localizado en las constricciones secundarias de los satélites de los cromosomas 13, 14, 15, 21 y 22, correspondiente a genes que codifican el RNA ribosómico.

Órgano: cada una de las partes del cuerpo animal o vegetal que ejercen una función.

Órgano de Corti: es el receptor auditivo de los mamíferos con dos tipos celulares: células sensoriales (células ciliadas internas y externas) y células de soporte.

Organoide u **orgánulo:** unidad estructural y funcional integrante de una célula u organismo unicelular (por ejemplo, mitocondrias, lisosomas, núcleo, aparato de Golgi, etc.).

Órganos de los sentidos: integración de sistemas formados básicamente por células especializadas en la recepción sensorial o neurosensorial de señales químicas (quimiorreceptores), térmicas (termorreceptores), mecánicas (mecanorreceptores, nociceptores), luminosas (fotorreceptores), etc., ya sea desde el exterior (exteroceptores) o del interior (interoceptores y propioceptores) del organismo, y su transmisión a órganos especializados para su integración y la elaboración de respuestas. Véase ***Sistemas sensoriales***.

Ortocromasia: tinción de componentes de células, tejidos o sus productos del mismo color que el del colorante utilizado.

Osificación endocondral: mecanismo de osificación primaria a través del cual, en el mesénquima donde se originará el futuro hueso, aparece primero el cartílago hialino que sirve de molde o modelo para el ulterior desarrollo del tejido óseo a partir del mesénquima.

Osificación intramembranosa: mecanismo de osificación primaria donde el tejido óseo se origina directamente desde una lámina de mesénquima.

Osificación primaria: proceso de osteogénesis con una fase de síntesis de matriz orgánica y posterior mineralización que se lleva a cabo, en la etapa embrionaria y hasta la juventud, donde no había hueso.

Osificación secundaria: proceso de osteogénesis que se produce durante la etapa adulta en sitios donde hay hueso previo, debido al aumento de requerimientos mecánicos del hueso primario o sustitución de hueso dañado por hueso nuevo, con formación de hueso secundario, laminar u osteonal.

Osmiofilia: propiedad de ciertas moléculas, sobre todo lipídicas, de unirse con óxidos de osmio, con lo cual se logra "fijación" y densidad electrónica. Con el microscopio electrónico de transmisión, la membrana celular se observa formada por una doble capa de lípidos osmiófilos. Véase ***Unidad de membrana***.

Osteoblasto: células poligonales que se agrupan sobre las trabéculas óseas en formación, con núcleo excéntrico y citoplasma intensamente basófilo por el abundante ergastoplasma; posee un aparato de Golgi muy desarrollado con las características de las células secretoras que sintetizan proteínas de exportación.

Osteocito: células pequeñas, numerosas, de morfología almendrada y con largas prolongaciones citoplasmáticas que las mantienen unidas entre sí y con las células de la superficie ósea mediante uniones de tipo *nexus* y uniones en hendidura. Están inmersas en una red tridimensional de espacios labrados en la matriz mineralizada que albergan el cuerpo celular y los conductos, sus prolongaciones.

Osteoclasto: célula encargada de la resorción ósea; posee cuatro a seis núcleos y el citoplasma es acidófilo y vacuolado, con un área rugosa en la superficie de contacto con la trabécula ósea, formada por numerosos

Copyrighted material

pliegues de la membrana plasmática (similar a un rizo) en cepillo en la zona de resorción ósea.

Osteón o sistema de Havers: el más de laminillas óseas alrededor del conducto central de Havers, comunicado con osteones vecinos a través de conductos transversales denominados conductos de Volkmann.

Ovario: órgano sólido y retroperitoneal, con las funciones de producir oocitos (gametos femeninos u óvulos) y segregar hormonas esteroides (estrógenos y progesterona), necesarias para la fecundación y el mantenimiento del embarazo. Posee dos zonas: la corteza ovárica, periférica y de aspecto punteado por la presencia de folículos ováricos en diferentes estadios, y la médula ovárica, central, con abundantes vasos sanguíneos.

Ovocito (óvulo): gameto femenino, grande, haploide, inmóvil, que madura y se libera periódicamente a lo largo de la vida fértil.

Paladar primario: se desarrolla a partir del segmento intermaxilar superior y forma una placa horizontal con forma de cuña dirigida hacia la región dorsal. Por delante del paladar primario, las coanas nasal y oral se comunican ampliamente por un espacio llamado cavidad primitiva.

Paladar secundario: se desarrolla como proliferaciones mesodérmicas laterales de los procesos maxilares superiores, crecen hacia la cavidad bucal, luego ascienden y se unen sobre la lengua y avanzan hacia la línea media, donde se fusionan entre sí, con el paladar primario y con el tabique nasal, y quedan delimitadas las cavidades nasal y bucal.

Páncreas endocrino: está formado por los islotes de Langerhans, estructuras redondeadas con abundantes capilares sanguíneos, diseminadas en el parénquima glandular, que contiene células alfa que segregan insulina, células delta que producen glucagón, células delta sintetizan somatostatina y células F que segregan el polipéptido pancreático (PP).

Páncreas exocrino: glándula serosa pura, tubuloacinosa compuesta, dividida en muchos lóbulos por delgados tabiques de tejido conjuntivo laxo.

Papila gustativa: estructura de la superficie lingual donde se encuentran los *botones gustativos*. Son las papilas filiformes, fungiformes, foliadas y caliciformes.

Paratiroides: glándulas endocrinas cuyas células principales sintetizan la hormona paratiroidea o parathormona.

Pared celular: envoltura externa a la membrana celular, típica de células procariotas y células vegetales, químicamente heterogénea, con funciones fundamentales de protección y resistencia mecánica y osmótica.

Parénquima: población celular formada por células especializadas en la síntesis y la secreción de los productos característicos de la glándula que forman.

Partícula electrondensa: denominación de los colorantes o gránulos, cuya propiedad operativa fundamental deriva de su número atómico elevado (Os, Pb, Au, U, etc.). En consecuencia, inducen una dispersión mayor de los electrones y un aumento en la densidad de la estructura "coloreada" cuando se observa con el microscopio electrónico de transmisión.

Pelo: crecimiento de la epidermis, hecho de un bucle epidérmico en la dermis, y folículo piloso, que termina en una dilatación llamada bulbo piloso, dentro del cual se encuentra la papila dérmica de tejido conjuntivo laxo, tiene una porción libre que emerge en la superficie y una porción fija, la raíz. En el tallo superficial se distinguen la médula, la corteza y la cutícula del pelo.

Pene: órgano de la copulación formado por tejido eréctil dispuesto en tres estructuras denominadas cuerpos cavernosos (pares) y cuerpo esponjoso (impar), rodeado de tejido conjuntivo denso y piel.

Péptido-señal: corta secuencia polipeptídica en una molécula proteica mayor o moléculas de azúcares que, en la etapa postraduccional, induce la translocación selectiva de una proteína hacia un compartimento celular u organoide en particular, asimismo, define si debe mantenerse dentro de la célula o ser exportada al exterior.

Pericondrio: tejido residente que rodea al cartílago, formado por una capa externa de tejido conjuntivo fibroso y por condroblastos en su región interna. Estas últimas (*capa condrogénica*) originan nuevos condrocitos por multiplicación y diferenciación. El tejido cartilaginoso obtiene sus nutrientes por difusión a partir de vasos sanguíneos del pericondrio.

Perimisio: tejido conjuntivo que forma tabiques que envuelven fascículos musculares.

Perineurio: tabiques de tejido conjuntivo proyectados desde el epineurio, que envuelven haces de fibras nerviosas.

Periodo crítico del desarrollo: concepto bastante operativo que refiere a "periodo de la embriogénesis más sensible a la acción de agentes teratógenos. La utilización de estos requiere precisar el nivel de organización en el cual se produce (o puede producirse) una acción teratógena, así como el tipo de efecto inducido (genómica, molecular, histológica, anatómica, etc.).

Periostio: capa de tejido conjuntivo denso vascularizado, con capacidad osteogénica, que rodea todos los huesos.

Peroxisoma: organoide pequeño del citoplasma de células eucariotas, limitado por una membrana semipermeable, que utiliza oxígeno molecular para oxidar moléculas orgánicas. Posee enzimas que producen H_2O_2 y otras que lo degradan, produce desaminación oxidativa, degradan las purinas y otras intervienen en la biosíntesis de ácidos grasos y en la oxidación del alcohol; participa en numerosos procesos metabólicos y de desintoxicación.

Piel: capa de células superficiales que viste las estructuras internas y cumple funciones de protección mecánica y para las radiaciones, barrera hídrica, regulación de la temperatura corporal, defensa antimicrobiana, excreción de sales, síntesis de vitamina D, etc. Contiene un complejo sistema sensorial, posee diversas especializaciones que la recubren (cabellos, plumas, pelo, uñas, etc.) y albergan glándulas sudoríparas y sebáceas, etc.) y se continúa con las mucosas de los sistemas digestivo, respiratorio, urogenital, etc.

Pigmento de formalina: artefacto (o artificio) de técnica producido por la reacción del ácido fórmico (contaminante del formaldehído) y la hemoglobina. Se evita mediante el uso de una solución Zenker y bien neutralizada de formaldehído al 4% en solución fisiológica de NaCl al 0,9% o de 1%.

Pinocitosis: proceso por el cual la célula introduce en su citoplasma moléculas pequeñas, generalmente líquidas a través de su membrana. Véase *Endocitosis*.

Placa de Peyer: cúmulo de células inmunocompetentes de la pared intestinal, en forma de nódulos linfáticos o tejido linfático difuso, que aumenta su concentración en sentido caudal.

Placa motora terminal: especialización estructural y funcional de la fibra nerviosa en el sitio de contacto con la fibra muscular, a través de la cual el impulso nervioso inicia los cambios que desencadenan el proceso de contracción.

Placa neural, canal neural y tubo neural: etapas progresivas en la formación del primitivo sistema nervioso embrionario. Al final de la gastrulación, la zona axial del ectodermo está inducida por el cordomesodermo para formar el neuroectodermo. Éste se engrosa, se invagina y finalmente se cierra para formar un tubo, con lo que quedan segregadas dos poblaciones celulares: 1) tubo neural que dará origen al sistema nervioso central y 2) crestas neurales que darán origen, entre otros derivados, al sistema nervioso periférico.

Placenta: órgano fundamental para la continuidad de la especie que comienza su formación hacia la segunda semana de producida la fecundación, mediante una estrecha interacción entre los tejidos maternos y extraembrionarios, y se completa hacia el cuarto mes de gestación. Está formada por un componente fetal, el corion (mesodermo extraembrionario y trofoblasto), y por un componente materno, la decidua uterina. La placenta humana es: 1) velosa, ya que los capilares fetales se introducen en vellosidades coriónicas y flotan en las lagunas llenas de sangre materna; 2) hemocorial, porque el sincitiotrofoblasto del corion toma contacto directo con la sangre materna y el intercambio materno-fetal se hace a través del endotelio de los capilares fetales, el trofoblasto y sus respectivas membranas basales; 3) corio-amniótica, porque los vasos que recogen la sangre de las vellosidades coriónicas a lo largo de los vasos allantoideos se continúan en vasos umbilicales que se conectan con la circulación intracorporea; y 4) decidual, ya que los tejidos extraembrionarios invaden el endometrio materno y desencadenan la reacción decidual y el desprendimiento decidual en el alumbramiento.

Placoda olfatoria: población celular circunscrita del ectodermo embrionario de la región cefálica, que origina el neuroepitelio olfatorio de tipo cilíndrico seudoestratificado y compuesto por células de soporte, neuronas sensoriales olfatorias y células basales o células madre (stem cells).

Plaquetas: no son células sino pequeños fragmentos (2 a 4 µm de diámetro) anucleados del citoplasma de los megacariocitos. Tienen forma de disco biconvexo, no adherente y contienen mitocondrias, ribosomas, lisosomas, RER, diversos gránulos y glucógeno. El citoesqueleto rico en actina y miosina, asociado con su papel fundamental en el proceso de coagulación de la sangre.

Plasma: líquido de la sangre con un 7% de proteínas y 1-2% de moléculas solubles (electrolitos, glúcidos, lípidos, aminoácidos, sustancias nitrogenadas no proteicas, gases de la sangre, hormonas, enzimas). Contiene proteínas de gran importancia fisiológica, como albúmina, globulinas, sistema del complemento, fibrinógeno, lipoproteínas plasmáticas, etc.

Plasmocito (o célula plasmática): son linfocitos B activados, que sintetizan y secretan inmunoglobulinas; son de forma redondeada, con núcleo excéntrico con cromatina en círculos heterocromáticos y nucléolo prominente. Poseen un citoplasma basófilo por el abundante ergastoplasma, con una zona yuxtanuclear poco teñida que corresponde al aparato de Golgi.

Plegamiento embrionario: consiste en un encollamiento del disco embrionario en sentido longitudinal y transversal que da por resultado la transformación de un embrión plano en un embrión cilíndrico, con una constricción en la unión del embrión con el saco vitelino. Desde este momento, el cordón umbilical es el único enlace que asegura la comunicación materno-fetal y el embrión flota libremente en la cavidad amniótica.

Pleura: membrana serosa compuesta por una hoja visceral que recubre los pulmones, se refleja en los bronquios y tapiza el interior de la pared torácica, donde toma el nombre de pleura parietal. Está compuesta por una lámina de tejido conjuntivo, rica en fibras elásticas y abundantes vasos sanguíneos y linfáticos, cubierta por una capa de células mesoteliales.

Plexo coroideo: invaginación de capilares sanguíneos en la pared medial de los ventrículos laterales y en el techo del tercero y el cuarto ventrículos, formado por un epitelio cúbico simple en contacto con el plexo capilar, donde se produce la ultrafiltración de plasma que forma el líquido cefalorraquídeo. Este líquido, cuya producción es continua, pasa a través de orificios abiertos en el techo del cuarto ventrículo (orificios de Luschka y de Magendie) hacia el espacio subaracnoideo y es reabsorbido en las vellosidades aracnoideas.

Plexo mioentérico de Auerbach: red de inervación localizada en la capa muscular del tubo gastrointestinal, formada por fibras nerviosas y células ganglionares del sistema nervioso autónomo, derivado de las células de la cresta neural.

Plexo nervioso de Meissner: red de inervación localizada en la capa submucosa del tubo gastrointestinal, formada por fibras nerviosas y células ganglionares del sistema nervioso autónomo, derivado de las células de la cresta neural.

Pliegue neural: región correspondiente a los bordes del canal neural, sitios de origen de las células de la cresta neural presumiblemente.

Pliegue semicircular o válvula conniveente de Kerckring: pliegue de la mucosa y la submucosa del intestino delgado.

Población celular: concepto operativo que define conjuntos de células que comparten características morfológicas y funcionales definidas. Las poblaciones celulares forman los diferentes tejidos.

Poder de definición: capacidad del sistema óptico para dar imágenes claras de contornos nítidos.

Poder de penetración: propiedad del sistema óptico que permite observar diferentes planos de la preparación en una misma posición del enfoque. Es inversamente proporcional a la abertura numérica y a la magnificación de la lente.

Poder de resolución: capacidad para distinguir dos puntos situados muy cerca entre sí en el objeto de estudio. Depende de la longitud de onda de la radiación utilizada y de la abertura numérica de la lente.

Podocito: célula multipolar que forma parte del epitelio visceral de la cápsula de Bowman de la nefrona y emite prolongaciones (pedicelos) que rodean los vasos capilares y se interdigitan con los podocitos vecinos.

Polaridad celular: concepto referido a la diferencia composición molecular y funciones entre el dominio apical y el dominio basolateral de la membrana, diferencias generalmente extensivas al citoplasma subyacente. Las células ciliadas del epitelio digestivo son típicas células polarizadas, al igual que las neuronas con sus dominios somatodendrítico y axónico.

Polarización dinámica: concepto funcional correspondiente a la transmisión direccional de un impulso nervioso desde el axón hacia la dendrita o el cuerpo de otra neurona (vía centrífuga), dependiente de las características estructurales y funcionales de la sinapsis.

Polímero primigenio: ensamble de moléculas primitivas simples con capacidad de autoensamble que permitirían las etapas iniciales de la evolución química, precedente a la evolución biológica.

Poliploidía: cuando el conjunto de cromosomas es mayor que el diploide normal, pero siempre con un múltiplo del valor haploide (3n, 4n, etc.). Un organismo es poliploide cuando tiene un número de series cromosómicas superior a dos.

Polisoma: conjunto de ribosomas enlazados por RNA mensajero desarrollados como estructuras fibrosas en el citoplasma estrechamente asociados con el RE que le dan el carácter de retículo endoplasmático rugoso (RERI).

Poro nuclear: estructura anular formada por ocho subunidades proteicas globulares (nucleoporinas) que rodean a un diafragma proteico, el complejo del poro nuclear, que permite el transporte selectivo de moléculas entre el núcleo y el citoplasma.

Preparación microscópica: corte de tejidos o extensión (frotis) de células procesados mediante técnicas citohistológicas para su estudio con el microscopio.

Primera falta menstrual: signo temprano de un eventual embarazo producido por el bloqueo del mecanismo de la menstruación por liberación de gonadotrofina coriónica, proveniente de la placenta en desarrollo. Se produce hacia la tercera semana del desarrollo embrionario, etapa en la que el nuevo individuo adquiere la tercera hoja embrionaria.

Procesamiento postranscripcional lo **procesamiento** del RNA): concepto que involucra cambios en el RNA a medida que progresa su maduración. Las modificaciones más importantes del mRNA de células eucariotas son la pérdida de las secuencias no codificantes (intrones) por corte y empalme alternativos, el bloqueo de sus extremos (cap) y la poliadenilación.

Proceso notocordal y notocordal: se forma por migración de células ectodérmicas a nivel del nódulo de Hensen, que se invaginan e introducen por migración entre el ectodermo y el endodermo, para formar un tubo que crece hacia el extremo cefálico y se transforma en un cordón macizo. Tiene enorme importancia, junto con el mesodermo lateral, en la inducción del sistema nervioso central.

Prefase: primera etapa de la mitosis con condensación progresiva del DNA y acortamiento de los cromosomas que se hacen visibles, aunque todavía no adhiridos al huso mitótico que se forma al final de esta fase, al tiempo que la membrana nuclear y el nucléolo se desintegran.

Proliferación celular: propiedad de la célula para multiplicarse por división simple, mitosis o meiosis.

Pronefros: esbozo del aparato excretor segmentado (nefrótomos) y transitorio en la especie humana, evoluciona al final de la cuarta semana para transformarse en mesonefros.

Pronúcleo (femenino y masculino): núcleo inicial del óvulo fecundado derivado de sendos núcleos de los respectivos gametos. Inmediatamente se produce la fusión entre ambos para formar el núcleo que inicia la

primera división de segmentación que da origen a las dos primeras vesículas.

Prosencéfalo: o cerebro anterior: región del primitivo sistema nervioso embrionario que da origen al diencéfalo y al telencéfalo.

Próstata: glándula tubuloalveolar compuesta del sistema reproductor masculino rodeada por una estructura conectiva densa con fibras musculares lisas; sus conductos desembocan en la luz uretral y su secreción contribuye a la formación del semen.

Proteína de exportación: proteína sintetizada y liberada en la cavidad luminal del RER y el aparato de Golgi, cuyas vesículas se fusionan con la membrana celular para liberar el contenido secretor de manera constitutiva o regulada.

Proteína integral: molécula proteica que forma parte de la membrana celular. Las proteínas integrales pueden atravesar parcial o totalmente la membrana e interactuar con componentes del citoesqueleto y/o con ligandos de la matriz extracelular. Véase *Modelo de Singer-Nicolson*.

Proteína periférica: molécula proteica que no forma parte integral de la membrana, sino que está adsorbida o en la vecindad de su superficie externa o interna o unida de manera indirectamente mediante proteínas integrales. Mientras que el aislamiento de las proteínas integrales requiere la rotura de la capa lipídica mediante detergentes, las proteínas periféricas pueden ser extraídas a través de procedimientos más delicados (digestión con proteasas) que interfieren con las uniones entre proteínas pero dejan intacta la bicapa lipídica.

Proteoma: se refiere a la totalidad de las proteínas de un organismo. El proteoma no es sólo el producto del genoma, sino también de todas las modificaciones que se producen durante o y posteriores del mecanismo DNA > RNA > proteína.

Proteosoma: estructura proteica multienzimática del citoplasma, con forma de cilindro hueco, cuya función es degradar las proteínas que fueron "marcadas" para su destrucción por la ubiquitina u otra señal equivalente. Una alteración en la degradación de proteínas anómalas sería responsable de las proteínas acumuladas junto con proteosomas en neuronas de pacientes con enfermedad de Parkinson, de Huntington o de Alzheimer.

Protocélula: estructura primitiva formada por los elementos básicos que le permitieron evolucionar hasta las células actuales.

Queratinocito: integrante de la población celular epidérmica, renovado constantemente por desprendimiento de las escamas córneas hacia la superficie y la proliferación de las células precursoras basales.

Quimera embrionaria: fusión experimental de células del núcleo celular interno de dos o más cepas diferentes de animales de la misma especie, que producen como consecuencia descendencias con una mezcla de caracteres genéticos de los diferentes orígenes. También, por extensión, se denominan quimeras a interfaces de tejidos o de esbozos de órganos embrionarios de una especie o especie animal a otra diferente, en etapas muy tempranas del desarrollo.

Quimiocina o quimiocinas: integrantes de la gran familia de citocinas, de propiedades quimioatractantes, que orientan la migración celular mediante su unión con la familia de receptores acoplados a proteína G en la membrana de la célula. El sistema de quimiocinas existe en invertebrados, vertebrados primitivos y superiores, guía el movimiento de células embrionarias durante la morfogénesis y la respuesta inmune.

Reacción acrosómica: liberación de enzimas del acrosoma, que digieren la zona pelúcida y permite el acercamiento de la cabeza del espermatozoide al oocito. Se produce cuando la glucoproteína ZP3 de la zona pelúcida interacciona con un receptor del espermatozoide (galactosiltransferasa II) y se inicia una cascada de señales por activación de una proteína G, que induce la apertura de canales de calcio en la membrana del espermatozoide.

Reacción antígeno-anticuerpo: es la unión específica mediante enlaces no covalentes de una región del antígeno (epítopo) con una región de su anticuerpo (paratopo). En un método inmunocitoquímico, el elemento en estudio suele funcionar como antígeno, mientras que el anticuerpo específico (Ac primario) se agrega a la preparación donde se une con aquél. A su vez, otro anticuerpo (Ac secundario) unido a un marcador (colorantes fluorescentes, enzimas o partículas electrondensas) se enlaza con el primero y permite su visualización.

Reacción de Feulgen: se inicia con una hidrólisis con ácido clorhídrico que produce la separación de las bases púricas del DNA y la apertura del anillo desoxirribosa que pasa a una forma molecular abierta y deja grupos aldehídos al descubierto. Luego, los aldehídos reaccionan con el reactivo de Schiff, que se vuelve de color rojo magenta en las zonas donde se encuentra el DNA. La unión entre aldehídos y reactivo de Schiff es estequiométrica, lo que permite cuantificar el contenido de DNA mediante microespectrofotometría.

Reacción de PAS (periodic acid-Schiff): se inicia con una oxidación con ácido peryódico que convierte grupos hidroxilo libres de una hexosa o grupos adyacentes hidroxilo y amino de una hexosamina, en grupos aldehídos, con rotura de la unión carbono-carbono. Luego, los aldehídos reaccionan con el reactivo de Schiff y se produce un complejo estable de color rojo magenta en los sitios donde se encuentran dichos azúcares (glucógeno y glucoproteínas).

Reacción en cadena de la polimerasa (PCR - polymerase chain reaction): técnica para obtener en corto tiempo un gran número de copias de fragmentos de DNA de

secuencia conocida, suficientes para ser detectables y utilizables.

Reactivo de Schiff: leucofuscina básica decolorada que resulta en el color rosa magenta al unirse selectivamente a grupos aldehídicos libres de un componente celular o alguno de sus productos, como el DNA (véase *Reacción de Feulgen*) o glucógeno y glucoproteínas (véase *Reacción de PAS*).

Receptor: estructura especializada de la célula que reconoce señales y las transforma en estímulos que los transmiten a otras moléculas intracelulares, lo que constituye una cadena o cascada de señales con funciones definidas. Organización molecular compleja, localizada por lo general en la membrana celular, cuya interacción específica con sustancias como los neurotransmisores, hormonas, toxinas, medicamentos, etc., inicia los correspondientes mecanismos de respuesta. Véase *Ligando*.

Receptor asociado con actividad enzimática: proteína transmembrana o unida a que requiere moléculas-señales también dímeras o bien monoméricas con dos dominios diferentes. En ambos casos, la molécula-señal forma un puente entre los dos componentes del receptor, lo cual activa una respuesta en el dominio citoplasmático del propio receptor, que puede actuar como una enzima o asociarse con enzimas del citoplasma, que a su vez inician la correspondiente cascada de señales.

Receptor asociado con canales iónicos: poro de la membrana celular que reconoce y se une a señales que desencadenan cambios conformacionales que producen la apertura o el cierre del canal, seguido de un flujo de iones transmembrana que induce un cambio eléctrico.

Receptor asociado con proteína G: proteína integral que atraviesa una o más veces la membrana. La unión con un ligando extracelular inicia la activación de una proteína (proteína G) asociada con la superficie citosólica, que se desplaza en el plano de la membrana y activa otras proteínas de la propia membrana, que pueden ser un canal iónico o una proteína con actividad enzimática.

Receptor gustativo: receptor sensorial del gusto que permite identificar cinco estímulos básicos: dulce, amargo, salado, ácido y umami, aunque la combinación de ellos (en conjunto con los receptores olfativos) permite percibir sabores más complejos (frutas, carnes, pescados, condimentados, etc.).

Receptor intracelular: molécula citoplasmática que reconoce y se une a una molécula hidrofóbica que ha entrado en la célula (por ejemplo, esteroides, vitamina A, etc.) y la conduce al núcleo donde estimula la transcripción específica de un segmento de DNA.

Receptor de membrana (o superficial): proteína integral de la membrana celular, con un dominio externo disponible para reconocer y unirse a una señal extracelular y un dominio citoplasmático hacia donde se propaga la activación e inicia una cadena de transducción con efectores citoplasmáticos y/o nucleares.

Recesivo: carácter no expresado fenotípicamente en un organismo heterocigoto, sólo podrá manifestarse en los individuos homocigotos para el mismo gen.

Reconocimiento celular (o molecular): propiedad por la cual dos células (o moléculas) establecen una interacción física mediante sendos receptores/ligandos de variable especificidad.

Redundancia del código genético: existencia de más de un tRNA para cada tipo de aminoácido.

Replicación: mecanismo por el cual la DNA polimerasa copia las cadenas de DNA; corresponde a la fase de síntesis (S) del ciclo celular y asegura la transferencia de la información genética a la descendencia celular.

Retículo endoplasmático (RE): compartimento del citoplasma de células eucariotes, formado por sistemas membranosos tubulares o aplanadas, donde ocurre la síntesis, la modificación y la vehiculización de proteínas (retículo endoplasmático rugoso, RER) y de lípidos (retículo endoplasmático liso, REL).

Retículo endoplasmático liso (REL): compartimento citoplasmático de la célula eucariota formado por sistemas aplanados o tubulares no asociados con ribosomas que interviene en la síntesis de lípidos y en el metabolismo y la desintoxicación de hormonas, fármacos, carcinógenos, pesticidas, flavonoides, barbitúricos y otros compuestos tóxicos.

Retículo endoplasmático rugoso (RER): compartimento membranoso asociado con ribosomas de la célula eucariota, donde se produce la síntesis de proteínas secretadas o unidas a membranas.

Retículo sarcoplasmático: corresponde al retículo endoplasmático liso del músculo estriado; funciona como un depósito regulador de la captación y la liberación de Ca^{2+}.

Reticulocito: es el precursor inmediato del glóbulo rojo maduro, circula en la sangre en alrededor del 0,5% al 1% del total de los glóbulos rojos. Carece de núcleo y solo presenta gránulos y filamentos que corresponden a restos de ribonucleoproteínas.

Retina: capa del ojo formada por una capa externa, el epitelio pigmentario, con células melánicas con capacidad fagocítica, y una capa más interna, la neurorretina formada por un epitelio estratificado de células neurales ordenadas desde el exterior hacia el interior: fotorreceptores, plexiforme externa, interneuronas, plexiforme interna, neuronas ganglionares y fibras nerviosas que forman el nervio óptico.

Rhodamina: fluoróforo muy utilizado para marcar anticuerpos secundarios. Excitación a 532 nm y emisión a 570 nm (rojo).

Ribosoma: partículas de RNA y proteínas ribosómicas asociadas con el RNA mensajero para la síntesis de proteínas; están presentes en forma libre en el citoplasma (polisomas) o como parte integrante de la membrana del retículo endoplasmático rugoso y la membrana nuclear externa.

Ribozimas: moléculas de RNA con actividad enzimática para realizar cortes de la propia molécula de RNA.

RNAsa: moléculas cortas de RNA involucradas en la configuración "tridimensional" (silenciosa) de la molécula de DNA, especialmente en las secuencias repetidas de DNA que se encuentran en el centrómero. Interrumpen la traducción mRNA a proteína, con lo que se frena la expresión génica.

Rombencéfalo: o cerebro posterior: segmento del sistema nervioso primitivo del embrión; continuación caudal del mesencéfalo; se divide en una porción anterior o metencéfalo, que origina el cerebelo y la protuberancia, y un segmento posterior o mielencéfalo que se convierte en bulbo raquídeo. A este nivel, el conducto neural forma el cuarto ventrículo y el conducto central del bulbo.

Rubéola: enfermedad infecciosa provocada por un virus, fue una de las primeras asociaciones etiológicas documentadas entre las anomalías del desarrollo y un agente infeccioso. Las anomalías fetales típicas de la infección rubeólica (cataratas, cardiopatías y sordera) son más graves cuanto más temprano se adquiere la enfermedad.

Saco vitelino: región del embrión que delimita la superficie ventral del disco embrionario y se continúa en la periferia con el saco del amnios; la parte proximal se transforma en intestino primitivo, que formará todo el tubo digestivo y sus glándulas anexas y el aparato respiratorio. También participa en la nutrición del embrión durante las semanas 2 y 3, en la formación de los primeros esbozos de tejido sanguíneo y en el desarrollo de las células germinales primitivas.

Saliva: fluido biológico producido por secreciones de diferentes glándulas salivales; tiene funciones importantes en la deglución, la gustación, la digestión primaria de azúcares y la tonicidad.

Sangre: variedad de tejido conjuntivo con la mayor proporción de líquido intercelular, el plasma sanguíneo, donde se encuentran suspendidos los glóbulos rojos, los leucocitos y las plaquetas y numerosas moléculas biológicas y minerales.

Sarcómero: porción de la miofibrilla comprendida entre dos líneas Z; constituye la unidad estructural y funcional de la célula muscular y comprende una banda A entera y la mitad de las bandas I contiguas.

Sarcoplasma: citoplasma de la célula muscular.

Satélite cromosómico: estructura reconocida de los extremos de los cromátidos de algunos cromosomas, separadas del resto del cromosoma por una constricción secundaria.

Secreción constitutiva: mecanismo de liberación regular y continua de los productos secretores desde el aparato de Golgi.

Secreción regulada: mecanismo de liberación de los productos secretores desde el aparato de Golgi en respuesta a señales reguladoras.

Secuencia de DNA, secuencia de pares de bases (pb) o secuencia de nucleótidos: ordenamiento primario y lineal de nucleótidos o subunidades de DNA, cuya secuencia expresa su función biológica precisa al dirigir mediante el código genético la secuencia de aminoácidos de la proteína sintetizada.

Segmentación: divisiones celulares consecutivas a la fecundación que se producen en el embrión durante su desplazamiento a lo largo de la trompa de Falopio hacia la cavidad uterina. Las células producto de la segmentación se llaman blastómeras.

Selección natural: principio central de la evolución mediante el cual las estructuras o los individuos con ciertas características tienen más posibilidades de sobrevivir y reproducirse, mientras que otras estructuras o individuos con otras características tienden a estabilizarse, degradarse o desaparecer de una población.

Selectina: integrante de la familia de moléculas de adhesión celular dependientes de Ca^{2+}; cumplen un papel importante en el mecanismo de adhesión a la pared vascular de los leucocitos circulantes, previo a la extravasación y la migración de éstos a los sitios de infección.

Semen: líquido formado por los espermatozoides (10% de su volumen) y las secreciones de las glándulas anexas del sistema reproductor masculino. Su volumen por eyaculación es de 3-5 mL, de color blanco lechoso, pH 7,5; la concentración normal de espermatozoides es de 50 a 150 millones/mL.

Señal autocrina: mecanismo de comunicación mediante el cual la propia célula que emite una señal posee receptores para reconocerla y responder. Es frecuente en la regulación de la proliferación y la muerte celular.

Señal neuroendocrina: se produce mediante el transporte de hormonas y/o neurotransmisores; pueden recorrer grandes distancias, que abarcan el torrente sanguíneo o el tejido neural o ambos.

Señal paracrina: mecanismo de comunicación entre células separadas por distancias muy variables, por lo general mediante moléculas señales difusibles y receptores específicos.

Señal por contacto: mecanismo de comunicación mediante el cual una célula toma contacto físico con otra mediante ligandos, señales y receptores de variable especificidad. Es típico en los mecanismos específicos de la diferenciación.

Septum primum y **septum secundum**: tabiques que, durante el desarrollo del corazón, delimitan las aurículas izquierda y derecha.

Sexo gonadal: se basa en la estructura morfológica (histológica) de las gónadas que, en la especie humana, es reconocible a partir de la semana 7 (diferenciación gonadal); sus productos hormonales son los que establecen la determinación sexual secundaria (características típicas de los conductos y las glándulas anexas del sistema reproductor y los caracteres secundarios o fenotípicos externos de cada sexo).

Sinapsis: zona de contacto muy especializada entre las neuronas, en el punto de unión de un axón con una dendrita o con el cuerpo celular de otra neurona. En esencia, el impulso nervioso se transmite en un solo sentido y le confiere el carácter polarizado a la transmisión nerviosa. El extremo terminal del axón presenta un dominio presináptico con mitocondrias y vesículas sinápticas que contienen los neurotransmisores (acetilcolina, noradrenalina, serotonina, dopamina, etc.). La porción adyacente de la neurona contigua forma el dominio postsináptico que está separado de la anterior por la hendidura sináptica.

Sincitiotrofoblasto: capa externa del trofoblasto.

Síndrome alcohólico fetal: anomalía del desarrollo en niños de madres que ingieren alcohol durante el embarazo y/o la lactancia; se caracteriza por malformaciones craneofaciales, retardo del crecimiento, anomalías del sistema nervioso y retraso mental. *Es la primera causa estable del retraso mental.*

Síndrome de "súper hembra": anomalía congénita con un exceso de cromosomas X (44 autosomas + XXX o 44 autosomas + XXXX). Se observa en mujeres con características aparentemente normales. Puede ocasionar trastornos menstruales o una deficiencia intelectual moderada.

Síndrome de Down: anomalía del desarrollo con trisomía del par 21, con grados variables de retraso mental, malformaciones diversas y una apariencia facial típica dada por aperturas palpebrales oblicuas con un pliegue cutáneo interno (epicanto), puente nasal ancho, protrusión lingual y orejas pequeñas de implantación baja.

Síndrome de Edwards: anomalía que presenta un cromosoma 18 adicional, retraso gravidal y aún un bajo porcentaje de niños supera el año de vida, son pequeños, presentan debilidad progresiva, daños cardíacos graves y retraso mental grave.

Síndrome de Klinefelter: anomalía con 44 autosomas + XXY, también denominado "disgenesia testicular"; es una causa importante de esterilidad en el varón, fenotipo masculino, pero con características eunucoides (piernas largas, testículos atróficos, pene pequeño, ginecomastia, etc.).

Síndrome del maullido del gato (*cri du chat*): anomalía congénita grave asociada con deleción del brazo corto del cromosoma 5; se caracteriza por retraso mental grave y variadas anomalías cardíacas.

Síndrome de Patau: malformación muy grave del desarrollo, con trisomía del cromosoma 13, los niños afectados tienen microcefalia, arrinencefalia, anomalías de los globos oculares (desde agenesia hasta coloboma), todas letales poco después del nacimiento.

Síndrome de Turner: patología congénita con 44 autosomas + X0, también llamada "disgenesia gonadal", presenta un fenotipo femenino, pero sin adquisición de características sexuales maduras. Los genitales permanecen infantiles, no hay desarrollo mamario y el vello púbico es escaso. Suele haber cardiopatías congénitas y es característica una cervical persistente con la piel de la nuca que forma las denominadas "membranas cervicales".

Síndrome XYY: malformación congénita asociada con un cromosoma Y supernumerario. Son individuos de fenotipo masculino y de talla elevada, se ha descrito un aumento en la agresividad del individuo, aunque las evidencias no son concluyentes.

Síntesis de proteínas: lectura lineal que realiza el ribosoma de un extremo al otro del mRNA en una secuencia que involucra iniciación, elongación y terminación, con ordenamiento de las moléculas de aminoácido-tRNA sobre los sucesivos codones del mRNA.

Sinusoide hepático: variedad de capilar sanguíneo limitado por láminas de hepatocitos, de trayecto irregular y mayor calibre que los capilares comunes, su revestimiento es endotelio con células de Kupffer.

Sistema: conjunto de órganos que intervienen en alguna de las principales funciones de un organismo complejo.

Sistema del complemento: conjunto de proteínas que participan en la defensa del huésped; puede ser activado de diferentes maneras para, finalmente, promover la fagocitosis, inducir lisis celular y estimular el proceso inflamatorio.

Sistema faríngeo (o branquial): estructuras de la región cervical del embrión con forma de arbotantes transversales a cada lado de la cabeza y la región del futuro cuello, formado por arcos, sacos, surcos y membranas faríngeas; contribuyen a sostener las paredes laterales del intestino primitivo anterior y dan origen a los tejidos y los órganos de la región anteromedial de la cara y anterior del cuello.

Sistema inmunitario o inmune: es el encargado de desarrollar una respuesta inmunitaria con participación de 1) órganos linfoides primarios (médula ósea y timo), 2) órganos linfoides secundarios (ganglios linfáticos, bazo, amígdalas y tejido linfático asociado con mucosas) y 3) circuitos de recirculación de células (vasos linfáticos y sanguíneos).

Sistema nervioso autónomo: ganglios y fibras del sistema simpático y parasimpático.

Sistema nervioso central (SNC): conjuntos de neuronas y células gliales que forman los elementos estructurales y funcionales de cerebro, cerebelo, protuberancia, bulbo raquídeo y médula espinal.

Sistema nervioso periférico (SNP): constituido por los nervios sensitivos que transmiten señales al SNC, y los nervios motores que envían señales a los músculos esqueléticos; incluye también el sistema nervioso autónomo que envía información al músculo liso, al miocardio cardíaco y a las glándulas y se agrupa en sistema nervioso simpático y sistema nervioso parasimpático. Está conformado por los nervios craneales, los ganglios craneales, los ganglios raquídeos y los ganglios viscerales, en su mayoría derivados de las células de la cresta neural.

Sistema sensorial: especialización de los seres vivos, unicelulares o pluricelulares, para recibir información de su entorno, que les permite elaborar respuestas en forma adecuada.

Sistema tubular denso: correspondiente al retículo endoplasmático liso de las plaquetas (derivado del RER del megacariocito), participa en la liberación de Ca^{2+} en los procesos de contracción de las plaquetas durante la formación del coágulo.

Sociedades celulares: *Véase Célula como individuo social.*

Soma o cuerpo neuronal: región citoplasmática de la neurona que rodea el núcleo (pericarion), del cual emergen numerosas prolongaciones citoplasmáticas (neuritas o procesos celulares), mediante las cuales establecen contactos (sinapsis) para la transmisión de las señales quimioeléctricas con otras neuronas o células ("blanco").

Somita: agrupación bilateral de células como resultado de la segmentación del mesodermo lineal; se produce desde el día 20 del desarrollo humano hasta el final de la quinta semana. Dan origen a las vértebras, los discos intervertebrales, los músculos vertebrales, la dermis de la piel y junto con el mesodermo intermediolateral, forma la musculatura de los miembros y los músculos de la pared anterolateral del tronco.

Stem cell: *Véase célula madre.*

Surfactante: macromolécula glucolipoproteica, sintetizada y liberada por las células alveolares de tipo II a partir de los seis meses del desarrollo prenatal; recubre la superficie interna de los alvéolos pulmonares y su función es disminuir la tensión superficial de la interfase aire-alvéolo, de manera que mantiene distendidos los alvéolos y evita su colapso; la deficiencia o falta de surfactante es causa de la grave enfermedad respiratoria del recién nacido o enfermedad de las membranas hialinas.

Sustancia blanca: zonas del sistema nervioso con menor proporción de neuronas y glía y alta concentración de mielina que forma la envoltura de los axones agrupados en haces nerviosos, por debajo de la corteza cerebral y cerebelosa, y en la superficie de la médula espinal.

Sustancia fundamental (o sustancia amorfa): grupo de moléculas no fibrosas de la matriz extracelular, más abundante en los tejidos conjuntivos laxos y mucosos; son geles de polisacáridos y proteínas que rellenan el espacio extracelular, resisten la compresión mecánica y sirven de medio hidratado para facilitar el transporte de moléculas solubles y la movilización celular. Los principales integrantes son las familias de proteoglucanos y glucosaminoglucanos.

Sustancia gris: áreas del sistema nervioso con gran proporción de neuronas y glía y concentración relativa mente baja de mielina, de la corteza del cerebro y el cerebelo, además de los núcleos ubicados en zonas más profundas y en la columna central (cuerno de "H") de la médula espinal. Las prolongaciones celulares forman una apretada red irregular, clásicamente denominada neuropilo.

Sustrato: sustancia o molécula sobre la cual actúa una enzima. Por ejemplo, el glucógeno es sustrato de la amilasa.

Talidomida: droga psicotrópica que constituyó un típico caso de teratogénesis producida masivamente en la población humana a comienzos de los años 1960. Es un sedante del sistema nervioso central que, en los primeros meses del embarazo, produce falta total o parcial de desarrollo de los miembros (amelia y ecomelia).

Técnica histohistológica: conjunto de procedimientos aplicados para preservar la estructura y la organización de células y tejidos, a fin de obtener una preparación microscópica que permita su examen con un microscopio óptico.

Técnica citoquímica: procedimiento que proporciona información química y su localización en la célula o el tejido en estudio.

Técnica inmunocitoquímica: técnica para determinar componentes moleculares en una célula o tejido, mediante la utilización de anticuerpos específicos contra la molécula en estudio y de marcadores para hacer visible esa reacción, que pueden ser un anticuerpo secundario marcado con un fluorocromo o un marcador enzimático o bien un colorante electrondenso, etc.

Tecnología de DNA-recombinante (o métodos de ingeniería genética): conjunto de métodos destinados a obtener segmentos específicos de DNA, producir muchas copias, determinar su secuencia, compararla con secuencias de bancos de datos, modificar las secuencias, mutarlas, insertarlas en el mismo o en otro organismo, insertarlas en sentido correcto, invertido o modificado.

Tejido: cada uno de los diversos conjuntos de células de similar naturaleza, ordenados en patrones diferenciados, que cumplen funciones definidas de un modo determinado. En general son conjuntos de dos o más poblaciones celulares que mantienen estructuras y actividades complementarias al interaccionar de una manera estable con otros tipos celulares y con componentes extracelulares. Las características propias de los diferentes tejidos dependen de la forma de asociación entre sus células y de la relación con su matriz extracelular. En organismos multicelulares animales se distinguen distintos tipos básicos de tejidos según su origen embriológico, diferenciación morfológica y especialización funcional: 1) tejido epitelial (de revestimiento y glandulares), 2) tejido conjuntivo (laxo, denso, cartilaginoso, óseo, linfático y sanguíneo), 3) tejido muscular (esquelético, cardíaco y liso) y 4) tejido nervioso (central y periférico).

Tejido cartilaginoso: tejido conjuntivo muy especializado, compuesto por células y abundante matriz extracelular, con una de las fibras colágenas y sustancia fundamental rica en proteoglucanos y glucosaminoglucanos, composición que le confiere resistencia, elasticidad y consistencia. Hay tres variedades de tejido cartilaginoso: hialino, elástico y fibroso.

Tejido conjuntivo (o tejido conectivo): agrupa una variedad de tejidos que se caracterizan por conectar o unir y proporcionar nutrición, soporte y protección a otros tejidos.

Tejido conjuntivo adiposo: sus células, los adipocitos, se originan de células mesenquimáticas. El tejido adiposo unilocular (grasa blanca) representa la mayor parte del tejido adiposo en la especie humana (15% a 20% del peso corporal). Su distribución depende del sexo, la edad y el estado nutricional y está formado por túnicas de adipocitos que contactan entre sí, dentro de una trama de fibras de reticulina, fibras colágenas y abundantes vasos sanguíneos. El tejido adiposo multilocular (grasa parda) está poco desarrollado en la especie humana pero muy desarrollado en animales que hibernan. Es lobulado y muy vascularizado con aspecto glandulifoliforme; sus adipocitos poseen numerosas mitocondrias con muchas crestas que poseen funciones termogénicas.

Tejido conjuntivo denso: posee gran cantidad de fibras y una proporción menor de células y sustancia fundamental. El tejido conjuntivo denso irregular posee fibras colágenas sin ordenamiento particular en la dermis, las vainas de tendones, la envoltura de nervios y en la cápsula de órganos. El tejido conjuntivo denso regular está presente en estructuras expuestas a grandes fuerzas de tracción como los tendones y ligamentos, dispuestas en láminas o capas superpuestas en aponeurosis y fascias, la esclerótica ocular, el pericardio y en el periostio.

Tejido conjuntivo elástico: contiene numerosas fibras elásticas en forma de fascículos o láminas unidas con el tejido conjuntivo laxo. Se encuentra en arterias elásticas, ligamentos cervicales y en pequeñas láminas en las cuerdas vocales.

Tejido conjuntivo laxo o areolar: posee abundantes células y fibras conjuntivales en forma laxa. Se encuentra en la lámina propia y la submucosa de los tractos respiratorios y gastrointestinal, así como debajo de las serosas y rodeando los tejidos muscular y óseo. Es muy irrigado e inervado y por sus características histológicas permite el desplazamiento de los órganos entre sí o entre diferentes regiones del mismo órgano.

Tejido conjuntivo mucoso: se encuentra en el embrión, sobre todo bajo la piel, y en el cordón umbilical (gelatina de Wharton); contiene abundantes glucosaminoglucanos y sólo fibras colágenas finas, sin fibras elásticas ni reticulares.

Tejido conjuntivo reticular: posee células reticulares y muchas fibras de reticulina (colágeno tipo III). Forma la estroma de muchos órganos, como hígado, ganglios linfáticos, médula ósea y bazo.

Tejido muscular: poblaciones celulares que forman los sistemas musculares esquelético, cardíaco y liso.

Tejido óseo: variedad de tejido conjuntivo muy especializado en las funciones de sostén, protección y metabolismo, ya que su matriz extracelular está calcificada (mineralizada), lo que le confiere las propiedades de dureza, rigidez y resistencia, con relativa elasticidad y flexibilidad, a la vez es un depósito importante de minerales, en especial de calcio, fósforo, magnesio y manganeso. Además, las cavidades de los huesos contienen la médula ósea, donde se originan y se diferencian las células sanguíneas (hematopoyesis).

Telencéfalo: región del cerebro anterior embrionario cuya cavidad forma el extremo anterior del tercer ventrículo y las paredes dan origen a los hemisferios cerebrales.

Telofase: etapa de la mitosis en la que los cromosomas se desespiralan, la membrana nuclear se regenera a partir del RER, el huso mitótico desaparece y la membrana plasmática se invagina en la placa ecuatorial por actividad del sistema de actina miosina que termina dividiendo el citoplasma en las dos células hijas (citocinesis).

Telomerasa: enzima capaz de sintetizar el extremo del cromosoma inalcanzable para la DNA polimerasa, presente sólo en algunas poblaciones celulares, como las células embrionarias, las células madre (*stem cells*) y algunas células cancerosas, y sería la responsable de la "inmortalidad" de estas últimas.

Telómero: secuencias de DNA repetidas decenas de veces en el extremo de los cromosomas.

Tendón: tejido conjuntivo denso que une el epimisio de los músculos y se inserta en el hueso.

Teoría celular: concepción como la unidad de los seres vivos, emergente a mediados del siglo XIX e impulsada, entre otros, por Schwann, Schleiden y Virchow, entre

1838 y 1855, que puede ser resumida como sigue: 1) la célula es la unidad estructural y funcional de los seres vivos, 2) todos los seres vivos están formados por células y 3) toda célula deriva de otra célula.

Terapia génica: consiste en la administración de genes en un organismo con fines terapéuticos, por ejemplo, introducción de genes normales para sustituir genes defectuosos. Como parte de la biotecnología de la transgénesis, es una línea experimental con alto grado de desarrollo, cuyo propósito es el reemplazo de genes alterados o mutados.

Teratología: ciencia de la expresión del amplio espectro de anomalías del desarrollo embrionario, desde el espectro molecular hasta el anatómico. Aunque este término se utilizó originalmente en su acepción etimológica, "estudio de los monstruos" (*teratos* - *logos*), mantiene su vigencia y se utiliza en la actualidad considerando el amplio concepto mencionado.

Terminaciones nerviosas libres: extremos de fibras nerviosas mielínicas, por lo general amielínicas, organizadas en estrecho contacto con células epidérmicas, dérmicas y foliculos pilosos. Detectan las pequeñas deformaciones provocadas por tacto, presión o lesiones y probablemente por cambios de temperatura y por trauma mecánico (corte, sección).

Tímpano: membrana timpánica, con una fina lámina media de tejido conjuntivo, interpuesta entre el oído externo y el oído medio.

Tiroides: glándula endocrina derivada de las células de la cresta neural que migran desde la tercera hasta el cuarto arcos faríngeos para formar las glándulas tiroides y paratiroides. Sus células foliculares sintetizan y secretan la hormona tiroidea (triyodotiroxina y tetrayodotiroxina o tiroxina), mientras que las células parafoliculares (células "C") elaboran la calcitonina.

Traducción: conversión de la secuencia de nucleótidos (codón de iniciación hasta el codón de terminación) del mRNA en una secuencia de aminoácidos para formar la proteína. Ocurre en el citoplasma, sobre un ribosoma, con participación del RNA ribosómico (rRNA) y el RNA de transferencia (tRNA).

Transducción de señales: transformación de un tipo de señal en otro tipo diferente y más adecuado para transmitir la señal o para estimular una respuesta. Véase *Cadena o cascada de señales*.

Transferencia de información: concepto operativo utilizado en biología celular y molecular que involucra la formación de polímeros y su capacidad de autodupliquicación, la señalización mediada por receptores, las cascadas y transducción de señales citoplasmáticas y/o nucleares, la biosíntesis sobre la base de modelos estructurales, etc.

Transgénesis: la introducción en un organismo de genes extraños de otro organismo o de genes "manipulados" para conseguir ciertos efectos. Por ejemplo, introducción de genes que otorgan resistencia a la sequía de vegetales de zonas áridas o de genes que otorgan resistencia a ciertas enfermedades o bien de genes que inducen la producción de ciertas hormonas, factores tróficos, etc.

Traslocación: cambio de un segmento de DNA entre dos cromosomas.

Transmisión de señales: proyección de una señal desde el sitio de recepción inicial en la periferia celular hasta el sitio donde se elabora la respuesta.

Transporte axónico lento (0,5-4 mm/día): flujo o transporte de sustancias (vesículas, neurotransmisores, enzimas, etc.), en el citoplasma del axón.

Transporte axónico rápido (200-400 mm/día): flujo o transporte de organoides limitados por membranas como mitocondrias, retículo endoplasmático, vesículas, gránulos, etc., en el citoplasma del axón.

Transcripción: proceso por el cual una cadena de DNA es copiada por la RNA polimerasa en una secuencia de RNA complementario.

Trofoblasto: capa externa del blastocisto formado por una capa interna o citotrofoblasto y una capa externa o sincitiotrofoblasto. Es el responsable de iniciar la implantación del embrión en la mucosa uterina, debido a la liberación de enzimas de tipo proteasas.

Trompa de Falopio (trompa uterina u oviducto): conducto tubular que conecta la cavidad uterina con la vecindad del ovario. Se distinguen cuatro segmentos: 1) infundíbulo y fímbrias, 2) ampolla, 3) istmo y 4) intersticial o intramural. La mucosa presenta epitelio cilíndrico simple heterogéneo con células ciliadas y secretorias. Participa en el transporte del óvulo y del espermatozoide, en la fecundación y la nutrición del nuevo cigoto en las primeras etapas del desarrollo, hasta que llega a la cavidad uterina.

Tubos rectos y *rete testis*: se forman desde la semana 7 del desarrollo humano, a partir de extensiones de los cordones sexuales primarios medulares en conductos seminíferos, en embriones que expresan un cromosoma Y.

Túbulo contorneado distal: formado por un epitelio cúbico simple sin ribete en cepillo y de menor altura que el epitelio del tubo contorneado proximal, sus células reabsorben sodio y cloruros, con numerosos iones que quedan retenidos en el intersticio. En el segmento que se acerca a la vecindad de la arteriola aferente del glomérulo se diferencia una estructura discoidal (mácula densa) y conforma parte del aparato yuxtaglomerular.

Túbulo contorneado proximal: es el segmento más largo de la nefrona, con una porción contorneada ubicada en la corteza renal y una porción recta en los rayos medulares. Posee un epitelio cúbico simple con ribete en

cepillo que reabsorbe el 85% del agua y cloruro de sodio y la totalidad de la glucosa y aminoácidos filtrados en los glomérulos. También se reabsorben potasio, urea y fosfato.

Túbulo seminífero: conducto por pleo estratificado heterogéneo (epitelio seminífero), con células de Sertoli y células germinales.

Túbulo T: invaginación periódica y profunda del sarcolema, relacionado por contigüidad y función con el retículo sarcoplasmático.

Túbulos colectores: continuación del túbulo contorneado distal, forman el eje de los rayos medulares y desembocan en el área cribosa de cada papila. Poseen epitelio cúbico simple a cilíndrico simple que realiza una importante absorción facultativa de agua, regulada por la hormona antidiurética.

Unidad de membrana: concepto clásico y unificador de las membranas celulares en general, que involucra una doble capa de lípidos (bicapa osmiófila que se observa con microscopio electrónico), junto con proteínas y carbohidratos integrales. Véanse *Modelo de Gorter-Grendel*, *Modelo de Danielli-Davson*, *Modelo de Singer-Nicolson*.

Unión adherente (zonula adherens): unión celular en la que moléculas integrales de membrana de células vecinas con función de adherina (cadherinas) y en donde la cara citoplasmática se une con filamentos de actina u otros componentes del citoesqueleto.

Unión en hendidura (nexo o gap junction): unión intercelular que, a su vez, es un sistema de comunicación que permite el pasaje de iones y moléculas pequeñas y el acoplamiento eléctrico y metabólico entre citoplasmas de células adyacentes. La comunicación se establece por estructuras huecas (conexones), formadas por proteínas integrales de membrana (conexinas) de ambas células adyacentes.

Unión epítope-paratope: unión específica no covalente entre un determinante de la molécula de antígeno (epítope) y el sitio de reconocimiento de un anticuerpo (paratope).

Unión estrecha (banda de cierre o *zonula occludens*): unión célula-célula que sella el espacio lateral entre células epiteliales adyacentes entre sí y evita el pasaje de moléculas desde el citoplasma apical a la basolateral y viceversa. Asimismo, esta unión evita el flujo longitudinal de la membrana plasmática entre ambos dominios.

Uñas: láminas de queratinocitos compactados en el dorso de las falanges distales de las manos y los pies. Las células provienen de la proliferación de la matriz ungueal localizada en la raíz de la uña, debajo de la piel.

Útero: órgano muscular hueco, impar y pelviano, con una región superior o cuerpo y un extremo inferior, o cérvix o cuello uterino que sobresale dentro de la vagina.

Vagina: órgano fibromuscular hueco revestido por una mucosa con epitelio plano estratificado sobre un corion denso con abundantes fibras elásticas, muy irrigado e inervado.

Vaina de Schwann: envoltura de los axones no mielinizados formada por una capa de citoplasma de la célula de Schwann.

Válvula cardíaca: repliegue del endocardio compuesto de dos láminas de endocardio y un cúmulo de tejido conjuntivo denso que forma el esqueleto de la válvula y se inserta en el anillo fibroso del orificio cardíaco correspondiente.

Vasos porta: cuando un lecho capilar surge de un sistema de venas y éstas nuevamente se capilarizan.

Vellosidades intestinales: pliegues digitiformes de la mucosa intestinal, de 0,5 a 1,5 mm de largo y forma variable según los segmentos, que aumentan su superficie.

Vellosidades placentarias: estructuras de la placenta formadas por sincitiotrofoblasto, citotrofoblasto, mesénquima y vasos sanguíneos, a través de cuyas paredes se realizan los intercambios entre componentes nutritivos y de desecho entre la sangre materna y fetal.

Ventrículos: espacios en el sistema nervioso central, derivados de la primitiva cavidad del tubo neural embrionario: los ventrículos laterales en cada hemisferio cerebral, el tercer ventrículo a nivel del diencéfalo, el cuarto ventrículo a nivel del primitivo rombencéfalo y el conducto del epéndimo del segmento mielencefálico a lo largo de la médula espinal.

Vesícula recubierta (o vesícula revestida): vacuola endocítica cubierta por proteínas reticulares de clatrina en su superficie citoplasmática, formada por internalización de la membrana celular en la zona revestida.

Vesículas cerebrales: segmentación temprana del extremo cefálico del tubo neural embrionario en prosencéfalo o cerebro anterior, mesencéfalo o cerebro medio y rombencéfalo o cerebro posterior.

Vesículas seminales: glándulas tubulares formadas por una capa mucosa plegada con epitelio cilíndrico seudoestratificado con células basales y cilíndricas mucosecretantes que segregan un líquido amarillento y viscoso que forma parte del semen.

Viabilidad celular: propiedad de las células vivas que se determina en forma experimental por ejemplo, luego del tratamiento con un producto citotóxico.

Zona pelúcida: matriz extracelular glucoproteica que rodea el oocito. Contiene las glucoproteínas ZP1, ZP2 y ZP3, esta última es la correspondiente a los receptores de reconocimiento de esperma que se unen inicialmente al espermatozoide.

Claves de corrección

Capítulo 1

Métodos generales para el estudio de las células y los tejidos

Señale la única opción de respuesta correcta

1. d
2. a
3. a
4. a
5. c
6. a
7. b
8. c
9. c
10. b

Indique si las siguientes afirmaciones son verdaderas o falsas. En las falsas, subraye el(los) elemento(s) erróneo(s).

1. V
2. F, RNA
3. F, S, Fe
4. V
5. V
6. F, masa casi igual..., RNA..., laxa..., carioteca
7. V
8. F, procariote
9. F, núcleo
10. V

Capítulo 2

El núcleo como centro interactivo del control celular

Señale la única opción de respuesta correcta.

1. d
2. b
3. c
4. d
5. d
6. c
7. a
8. d
9. c
10. c

Indique si las siguientes afirmaciones son verdaderas o falsas. En las falsas, subraye el(los) elemento(s) erróneo(s).

1. F, segunda
2. F, misma
3. V
4. V
5. F, meiosis
6. V
7. V
8. V
9. V
10. F, una sola
11. F, externa
12. V
13. V
14. V
15. F, constante
16. V
17. F, nuclear
18. V
19. F, menor
20. V

Capítulo 3

Líneas de montaje, tránsito y destino de macromoléculas y membranas para exportación y para uso interno

Señale la única opción de respuesta correcta.

1. a
2. c
3. c
4. d
5. a
6. a
7. e
8. e
9. c
10. d

Indique si las siguientes afirmaciones son verdaderas o falsas. En las falsas, subraye el(los) elemento(s) erróneo(s).

1. F, Las enzimas... se sintetizan en el REL
2. F, La cantidad de ATP... es igual
3. V

4. F, degradación de material proveniente de los endosomas cumpliendo las mismas funciones que los lisosomas
5. F, peroxisomas
6. V
7. F, enzimas peroxisomales
8. F, 6,0-8,3
9. V
10. F, no tiene consecuencias patológicas, por cuanto la enzima es sintetizada y circula en sangre

Capítulo 4

Evolución de las fuentes de energía y su transformación

Señale la única opción de respuesta correcta.

1. b
2. a
3. c
4. b
5. d
6. c
7. b
8. a
9. a

Indique si las siguientes afirmaciones son verdaderas o falsas. En las falsas, subraye el(los) elemento(s) erróneo(s).

1. F, impermeable
2. V
3. V
4. F, empleando el oxígeno destinados a la obtención de energía
5. F, lipídica... ATP
6. V
7. F, anaeróbica
8. V
9. V
10. V

Capítulo 5

Relaciones de la célula hacia su interior y con su medio exterior

Señale la única opción de respuesta correcta.

1. d
2. c
3. e
4. d
5. c
6. b
7. e
8. a
9. c
10. d-V
11. c
12. c

Indique si las siguientes afirmaciones son verdaderas o falsas. En las falsas, subraye el(los) elemento(s) erróneo(s).

1. F, rígida
2. V
3. V
4. F, Toda respuesta celular
5. F, como ocurre en los espermatozoides
6. V
7. F, integrinas y alfa actinina ... flagelos, vinculina
8. V
9. F, colágeno, fibronectina, laminina, proteoglucanos, integrinas, actinina, ... elastina
10. F, Lipoalina
11. V
12. F, el colesterol y los fosfolípidos

Capítulo 6

Componentes celulares y moleculares involucrados en etapas tempranas del desarrollo embrionario

Responda breve y correctamente a las siguientes propuestas (Para las respuestas se remite al texto del libro).

Señale la única opción de respuesta correcta.

1. d
2. b
3. c
4. d
5. d
6. e
7. a
8. a
9. a
10. c
11. a
12. c

CENDOC

Capítulo 7

Las funciones de revestimiento, protección, comunicación y producción

Señale la única opción de respuesta correcta.

1. e
2. c
3. e
4. a
5. e
6. d
7. a
8. b
9. d
10. e
11. c
12. b
13. a

Indique si las siguientes afirmaciones son verdaderas o falsas. En las falsas, subraye el(los) elemento(s) erróneo(s).

1. V
2. V
3. V
4. F, la forma en que liberan su producto de secreción
5. V
6. V
7. F, exclusivamente
8. V
9. F, perlecano, proteoglucano rico en heparán sulfato compuesto responsable de la positividad del PAS
10. V
11. V

Capítulo 8

Las actividades de defensa y reparación del cuerpo

Señale la única opción de respuesta correcta.

1. e
2. e
3. e
4. c
5. e
6. e
7. a
8. b
9. e
10. c
11. e
12. b

Indique si las siguientes afirmaciones son verdaderas o falsas. En las falsas, subraye el(los) elemento(s) erróneo(s).

1. V
2. F, contiene reticulocitos que se originan en la pared del saco vitelino
3. F, glucosaminoglucanos
4. V
5. F, células plasmáticas secretoras de anticuerpos en el timo
6. V
7. F, laminina y fibronectina
8. V
9. V
10. V
11. F, heparán sulfato
12. V
13. V
14. V
15. V
16. V
17. V
18. F, osteoclastos
19. F, fibras de Sharpey

Capítulo 9

Los movimientos del cuerpo, de las vísceras y del sistema cardiocirculatorio

Las siguientes afirmaciones son verdaderas o falsas. En las falsas, subraye el(los) elemento(s) erróneo(s).

1. Las siguientes características corresponden al tejido muscular:

a. V
b. V
c. F, avascular
d. V
e. F, proporción de sus componentes
f. V
g. V

2. Referido al músculo liso:

a. V
b. F, rítmicas
c. F, mononucleadas
d. V
e. V
f. F, sarcómero

3. Referido al músculo esquelético:

a. F, longitudinales que representan los límites miofibrilares
b. V
c. F, glucógeno

d. V
e. F, la unidad estructural y funcional
f. V

4. Referido al miocardio cardíaco:
a. F, exclusivamente
b. V
c. F, lípidos
d. F, voluntario
e. V
f. F, proliferación de células cardíacas

5. En relación con los vasos sanguíneos:
a. F, tejido conectivo denso
b. V
c. V
d. F, estratificado
e. F, arterias que están por encima del corazón

6. Las válvulas cardíacas están formadas por:
a. F, Epicardio, músculo cardíaco
b. F, epicardio
c. F, miocardio
d. F, epitelio cúbico simple
e. V
f. F, endomisio

7. En relación con el músculo cardíaco:
a. F, estriaciones transversales
b. V
c. V
d. V
e. V
f. V

8. Referido a las arterias elásticas:
a. F, capa media delgada, mucosa
b. V
c. F, endotelio fenestrado..., amplia
d. F, válvulas..., delgada..., conjuntivo amplio

9. Es función de los endotelios capilares:
a. F, impermeabilizar
b. F, impermeable a todo tipo de sustancias
c. V
d. F, a través de discos intercalares
e. F, células musculares lisas de su pericito

10. ¿Qué tipo de organoides o inclusiones son escasos en las células del miocardio?
a. F
b. F
c. V
d. F
e. F
f. F

Capítulo 10

Comunicación entre células, tejidos, órganos y medio externo

Señale la única opción de respuesta correcta.

1. b
2. a
3. a
4. a
5. a
6. e
7. e
8. c
9. d

Indique si las siguientes afirmaciones son verdaderas o falsas. En las falsas, subraye el(los) elemento(s) erróneo(s).

1. V
2. V
3. F, vía centrífuga o eferente..., vía centrípeta o aferente.
4. F, en el sistema nervioso periférico..., en el sistema nervioso central
5. V

Capítulo 11

Sistemas sensoriales: recepción de señales y elaboración de respuestas

Señale la única opción de respuesta correcta.

1. b
2. a
3. c
4. a
5. c
6. c
7. c
8. e
9. d
10. b

Indique si las siguientes afirmaciones son verdaderas o falsas. En las falsas, subraye el(los) elemento(s) erróneo(s).

1. V
2. F, melanina
3. V
4. V
5. F, fibrino estriado con células nucleadas
6. V
7. F, más gruesa
8. F, el punto ciego del ojo
9. F, basiones

10. F, hacia la cámara posterior
11. F, se insertan en el [illegible]
12. V
13. F, estrato espinoso
14. V
15. F, ectodermo superficial
16. F, excepción de las glándulas mamarias que se originan a partir del endodermo

Capítulo 12

Funciones metabólicas de nutrición, excreción y respiración

Señale la única opción de respuesta correcta.

1. a
2. c
3. a
4. b
5. e
6. c
7. c
8. d

Indique si las siguientes afirmaciones son ***verdaderas*** *o falsas. En las falsas, subraye el(los) elemento(s) erróneo(s).*

1. F, mesodermo intermedio
2. V
3. F, laringe, intestino grueso
4. V
5. F, cúbicas con actividad secretora
6. V
7. V
8. F, formando parte de la pared alveolar
9. F, forma parte del septo interalveolar
10. F, proporción 1:2
11. V
12. F, intercambio gaseoso en el complejo alveolo-capilar
13. V
14. V
15. F, unidades de membrana
16. F, fenestraciones de los capilares glomerulares
17. F, en corpúsculo de Malpighi y en túbulo contorneado proximal
18. V
19. F, distal
20. F, Los componentes
21. V
22. V
23. V
24. V
25. V
26. F, luz estrecha
27. V
28. V
29. V
30. F, muscular de la mucosa, glándulas esponjosas
31. V
32. F, las capas musculo-conectivas
33. V
34. F, reemplazan
35. F, sus pedículos se comunican con células vecinas mediante cerrojos tipo nexus regulando el diámetro de la arteriola aferente
36. F, nace del polo urinario de la cápsula de Bowman
37. V

Capítulo 13

Continuidad de la especie: sistemas reproductores masculino y femenino

Señale la única opción de respuesta correcta.

1. e
2. d
3. e
4. c
5. e
6. a
7. a
8. a
9. b
10. c

Indique si las siguientes afirmaciones son ***verdaderas*** *o falsas. En las falsas, subraye el(los) elemento(s) erróneo(s).*

1. V
2. V
3. F, mesotelio ovárico
4. F, hormonas hipofisarias
5. V

Capítulo 14

Interacciones materno-fetal neonatal: placenta y glándula mamaria

Placenta

Señale la única opción de respuesta correcta.

1. b
2. d
3. c
4. c
5. e
6. b

Indique si las siguientes afirmaciones son verdaderas o falsas. En las falsas, subraye el(los) elemento(s) erróneo(s).

1. V
2. F, extraembrionaria
3. F, células
4. F, las arterias ilíacas y alantoideas
5. F, extraembrionario
6. V

Glándula mamaria

Señale la única opción de respuesta correcta.

1. c
2. e
3. d
4. e
5. d
6. c
7. c
8. b
9. d
10. e

Indique si las siguientes afirmaciones son verdaderas o falsas. En las falsas, subraye el(los) elemento(s) erróneo(s).

1. V
2. F, microinyectar un solo espermatozoide directamente en el óvulo mediante una micropipeta
3. F, 95% ... 50%
4. V
5. V
6. V
7. V

Capítulo 15

Desarrollo embrionario patológico: bases genéticas y ambientales (epigenéticas) de las malformaciones

Señale la única opción de respuesta correcta.

1. c
2. e
3. e
4. b

Eynard • Valentich • Rovasio

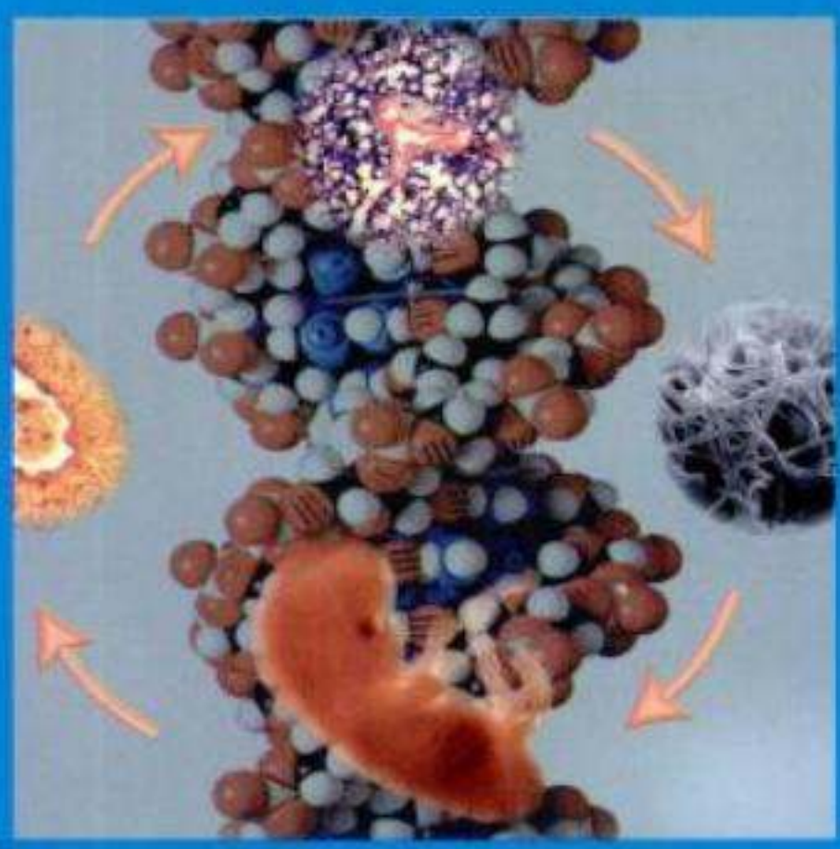

Histología y Embriología del ser humano

Bases celulares y moleculares

4ª EDICIÓN

Durante mucho tiempo, la Histología y la Embriología fueron consideradas compartimientos casi estancos. Sin embargo, ¿se puede aprender y enseñar una de estas disciplinas sin tomar como referencia a la otra?; ¿es posible escribir sobre ellas sin los fundamentos de la Biología Celular?; ¿se pueden estudiar sus interacciones sin conocer la Biología Molecular subyacente?; ¿es factible referirse a la arquitectura del complejo ser humano sin contemplar los millones de años de evolución? y, por último, ¿es posible describir un estadio embrionario sin considerar las bases de la Biología del Desarrollo en sus aspectos más dinámicos? Sin duda, en el marco de los paradigmas de aprendizaje actuales de estos campos, la respuesta es no.

Esta obra cumple con el propósito de dar una respuesta pedagógica moderna a las frecuentes dificultades en la enseñanza y el aprendizaje de la ***Biología Celular***, la ***Histología*** y la ***Embriología***, mediante una integración armónica de sus contenidos.

Sus aspectos sobresalientes son:

- Su clara y definida orientación hacia las necesidades curriculares de los estudiantes de Medicina y otras carreras relacionadas, como las Licenciaturas en Kinesiología y Fisioterapia, Enfermería, Nutrición, Fonoaudiología, Química y Biología, entre otras, así como la selección y la profundización temáticas que contemplan las competencias que debe alcanzar un médico al graduarse, según los criterios vigentes de la CONEAU en la Argentina y de otras universidades iberoamericanas.
- La sección introductoria de cada Parte que, con un abordaje integrado y holístico, enmarca los contenidos temáticos de todos los capítulos desde el enfoque evolutivo y morfofuncional de los aspectos moleculares y celulares de la histogénesis hasta arribar a los tejidos, órganos y sistemas adultos.
- La estructura didáctica de todos los capítulos que incluye un ***resumen conceptual*** inicial, relatos breves intercalados en el texto sobre ***situaciones médicas reales*** que deben enfrentar en forma cotidiana los integrantes del equipo de salud, ***recuadros*** destacados sobre ***Aportes básicos*** y ***Correlación médico-biológica***, y una sección de ***Autoevaluación***.
- La profusión de ***diagramas***, ***esquemas*** y ***dibujos*** en color, acompañados por microfotografías de microscopía óptica y electrónica de alta calidad.
- La inclusión de ***bibliografía*** actualizada y de ***sitios de Internet*** relevantes al final de cada capítulo.
- Su completo ***Glosario*** con más de 700 términos y las ***Claves de corrección*** de todos los ejercicios de autoevaluación.

Fruto de la experiencia de sus tres ediciones anteriores y la trayectoria docente de sus directores, Profesores de la Universidad Nacional de Córdoba (Argentina), esta edición fue enriquecida por la revisión crítica de expertos de otras universidades iberoamericanas, así como por los comentarios y las sugerencias de miles de alumnos encuestados. *Histología y Embriología del ser humano*, representa una verdadera síntesis de conocimiento integrado, pedagógica y didácticamente acorde con las tendencias formativas y educativas más recientes.

ISBN 978-950-06-0602-8

EDITORIAL MEDICA panamericana

Copyrighted material