Incluye **eBook**

LANGMAN

Embriología médica

14.ª EDICIÓN

T.W. Sadler

booksmedicos.org

thePoint

Incluye contenido adicional en línea

Wolters Kluwer

Periodos de susceptibilidad a la teratogénesis

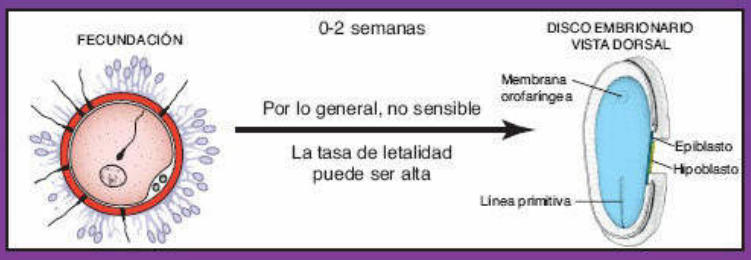

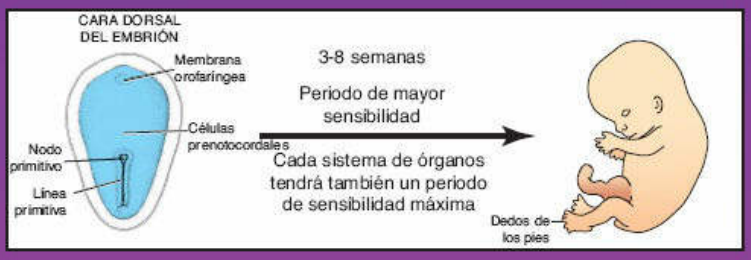

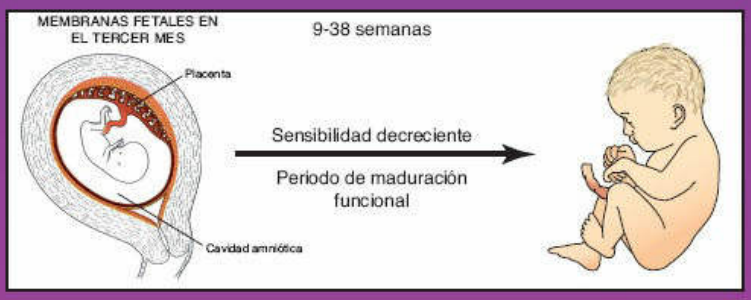

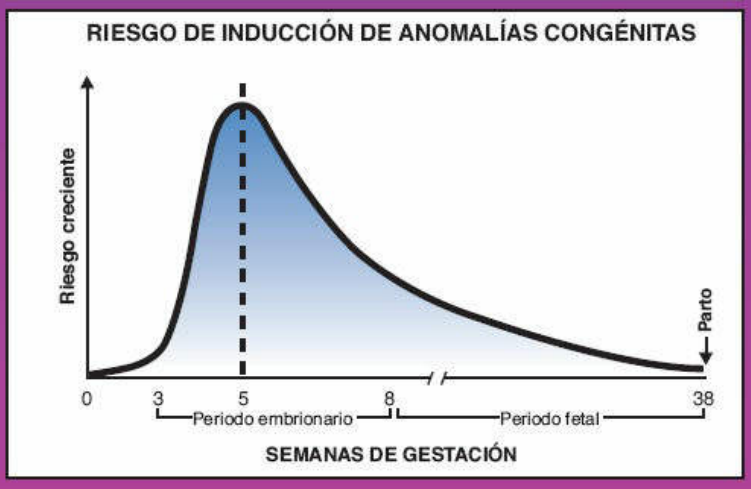

Desarrollo embrionario por día

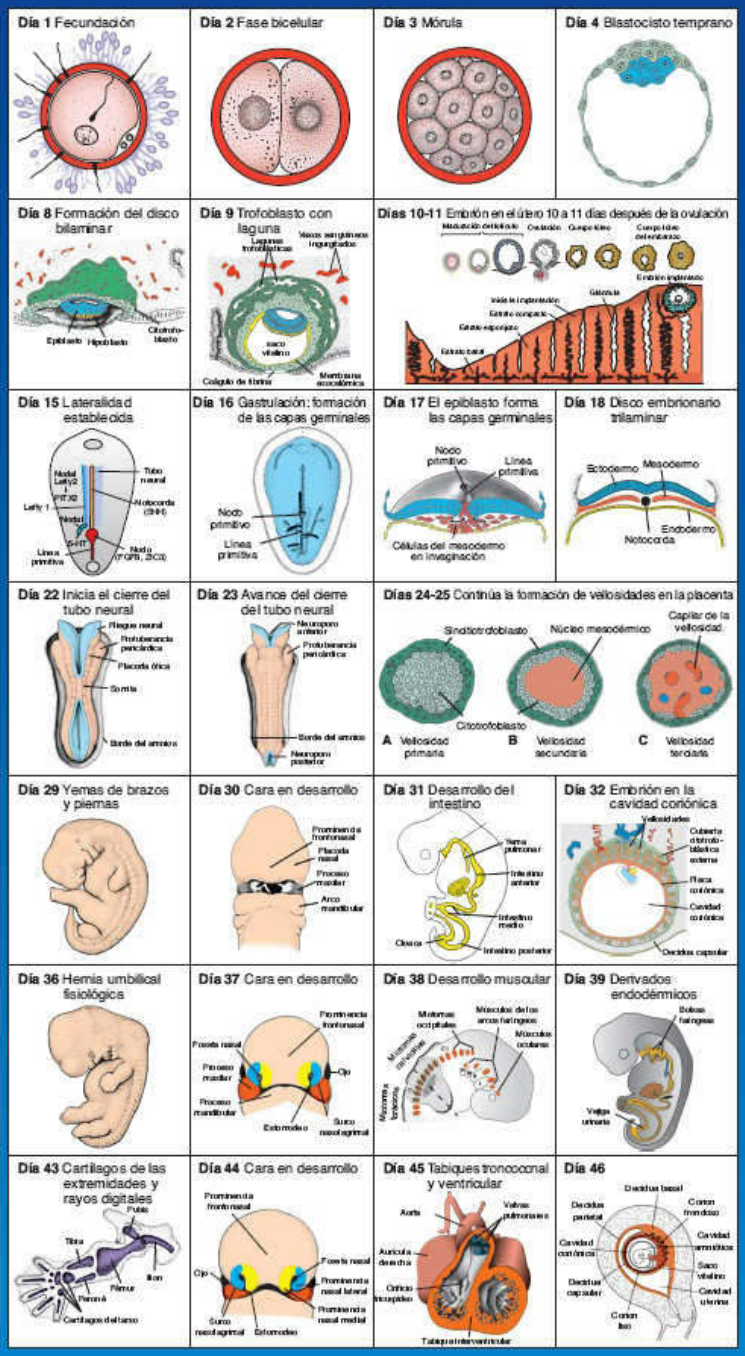

Desarrollo embrionario por día

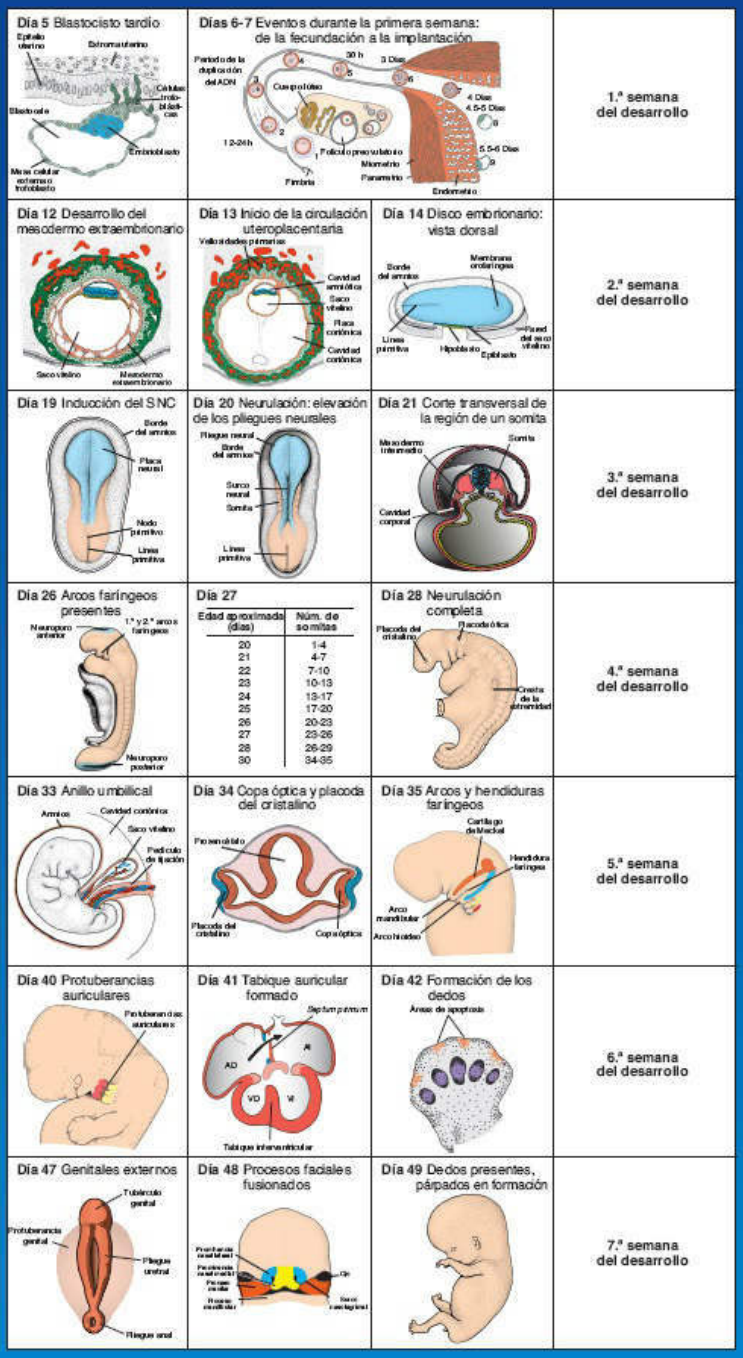

LANGMAN

Embriología médica

14.ª EDICIÓN

T. W. Sadler, PhD

Consultant, Birth Defects Prevention
Sheridan, Madison County, Montana
Adjunct Professor of Pediatrics
University of Utah
Visiting Professor of Embryology
East Tennessee State University
Quillen School of Medicine
Senior Scholar
Greenwood Genetics Center
Greenwood, South Carolina

Ilustraciones por computadora de
Susan L. Sadler-Redmond

Microfotografías electrónicas de barrido de
Kathy Tosney

Imágenes de ultrasonido de
Jan Byrne y
Hytham Imseis

booksmedicos.org

Wolters Kluwer

Philadelphia • Baltimore • New York • London
Buenos Aires • Hong Kong • Sydney • Tokyo

Av. Carrilet, 3, 9.ª planta, Edificio D
Ciutat de la Justícia
08902 L'Hospitalet de Llobregat
Barcelona (España)
Tel.: 93 344 47 18
Fax: 93 344 47 16
Correo electrónico: consultas@wolterskluwer.com

Revisión científica:
Agradecemos la inestimable y valiosa colaboración de los destacados doctores que participaron en la revisión científica de esta edición:

Facultad de Medicina, Universidad Nacional Autónoma de México
Dra. María Guadalupe Sánchez Bringas
Dra. María Dolores González Vidal
Dr. José René Escalona Múgica
Dr. Adrián García Cruz
Dra. V. Haydée Lugo Martínez
Dr. Carlos Alfonso Larqué Velázquez
Dr. Jesús Benítez Granados
Centro Interdisciplinario de Ciencias de la Salud UMA, Instituto Politécnico Nacional
Dr. Otoniel Sánchez Repizo
Facultad de Medicina, Universidad Autónoma de Nuevo León
Dr. Norberto López Serna
Dr. Iván Vladimir Dávila Escamilla
Facultad de Medicina, Universidad Autónoma de Guadalajara
M. en C. María de la Luz Madariaga
Dra. Grecia Ernestina Rodríguez Ruiz
Dra. Ana Gabriela Castro Martínez
Universidad Nacional de Cuyo, Mendoza, Argentina
Dr. Miguel Walter Fornés

Traducción
Dra. Gabriela Enriquez Cotera

Dirección editorial: Carlos Mendoza
Editor de desarrollo: Cristina Segura Flores
Gerente de mercadotecnia: Stephanie Manzo Kindlick
Cuidado de la edición: Olga Sánchez Navarrete
Maquetación: Carácter Tipográfico/Eric Aguirre • Aarón León • Ernesto Aguirre
Adecuación de portada: Jesús Mendoza
Impresión: C&C Offset-China/Impreso en China

Se han adoptado las medidas oportunas para confirmar la exactitud de la información presentada y describir la práctica más aceptada. No obstante, los autores, los redactores y el editor no son responsables de los errores u omisiones del texto ni de las consecuencias que se deriven de la aplicación de la información que incluye, y no dan ninguna garantía, explícita o implícita, sobre la actualidad, integridad o exactitud del contenido de la publicación. Esta publicación contiene información general relacionada con tratamientos y asistencia médica que no debería utilizarse en pacientes individuales sin antes contar con el consejo de un profesional médico, ya que los tratamientos clínicos que se describen no pueden considerarse recomendaciones absolutas y universales.

El editor ha hecho todo lo posible para confirmar y respetar la procedencia del material que se reproduce en este libro y su copyright. En caso de error u omisión, se enmendará en cuanto sea posible. Algunos fármacos y productos sanitarios que se presentan en esta publicación sólo tienen la aprobación de la Food and Drug Administration (FDA) para un uso limitado al ámbito experimental. Compete al

profesional sanitario averiguar la situación de cada fármaco o producto sanitario que pretenda utilizar en su práctica clínica, por lo que aconsejamos la consulta con las autoridades sanitarias competentes.

Derecho a la propiedad intelectual (C. P. Art. 270)

Se considera delito reproducir, plagiar, distribuir o comunicar públicamente, en todo o en parte, con ánimo de lucro y en perjuicio de terceros, una obra literaria, artística o científica, o su transformación, interpretación o ejecución artística fijada en cualquier tipo de soporte o comunicada a través de cualquier medio, sin la autorización de los titulares de los correspondientes derechos de propiedad intelectual o de sus cesionarios.

Reservados todos los derechos.
Copyright de la edición en español © 2019 Wolters Kluwer
ISBN edición en español: 978-84-17602-11-6
Depósito legal: M-4079-2019
Edición en español de la obra original en lengua inglesa *Langman's medical embriology, Fourteenth ed.,* de T. W. Sadler, publicada por Wolters Kluwer
Copyright © 2019

Two Commerce Square
2001 Market Street
Philadelphia, PA 19103
ISBN de la edición original: 978-1-4963-8390-7

Dedicatoria

A todos y cada uno de los niños

Agradecimientos especiales:

Al Profesor J. Calvin Coffey* por enseñarme la anatomía actualizada de los mesenterios y sus orígenes embrionarios. La incorporación de estos conceptos en esta edición representa otro ejemplo de la relevancia que tiene comprender los temas de Embriología y Anatomía, y su importancia clínica.

*** Professor J. Calvin Coffey**
Foundation Chair of Surgery
University of Limerick
Limerick, Ireland

Prefacio

Todo estudiante se verá afectado por el embarazo, ya sea el de su madre, puesto que lo que ocurre en el útero no necesariamente permanece ahí, o el de alguna otra persona. Como profesionales de la salud, se encontrarán a menudo con mujeres en edad reproductiva que pudieran estar embarazadas, o bien, tendrán hijos propios, o pudiera ser una amiga quien esté embarazada. En cualquier caso, el embarazo y el parto son relevantes para todos y, por desgracia, estos procesos a menudo tienen una evolución negativa. Por ejemplo, 50% de todos los embriones se aborta en forma espontánea. Por otra parte, la prematurez y los defectos congénitos son las causas principales de mortalidad infantil, y las que contribuyen en mayor medida a las discapacidades. Por fortuna, estrategias nuevas pueden mejorar la evolución del embarazo y los profesionales de la atención de la salud tienen un papel importante que desempeñar en la implementación de estas iniciativas. Sin embargo, para que estas estrategias tengan éxito resulta esencial un conocimiento básico sobre la embriología, y con éste, cada profesional de la atención de la salud puede participar en la obtención de bebés más saludables.

Para lograr su meta de permitir un conocimiento básico de la embriología y su relevancia clínica, *Embriología médica de Langman* mantiene su estrategia única de combinar un texto reducido con diagramas e imágenes clínicas excelentes. Enfatiza la importancia del tema al proveer ejemplos clínicos numerosos que derivan de eventos embrionarios anómalos. Las características pedagógicas y actualizaciones que se mencionan a continuación, integradas en la decimocuarta edición, facilitarán el aprendizaje del estudiante.

Organización del material: *Embriología médica de Langman* está organizado en dos partes. La primera da una perspectiva general del desarrollo temprano, desde la gametogénesis hasta el periodo embrionario. En esta sección también se incluyen capítulos sobre el desarrollo placentario y el fetal, al igual que los relacionados con el diagnóstico prenatal y los defectos congénitos. La segunda parte del texto presenta una descripción de los procesos fundamentales de la embriogénesis de cada sistema orgánico.

Correlaciones clínicas: además de describir los eventos normales, cada capítulo incluye correlaciones clínicas que aparecen en recuadros resaltados. Este material está diseñado para mostrar la relevancia clínica de la embriología y la importancia de comprender los eventos clave del desarrollo como primer paso para mejorar la evolución de la gestación y obtener bebés más saludables. Se recurre a imágenes clínicas y descripciones de casos para aportar esta

información, y este material se aumentó y actualizó en esta edición.

Genética: ante el papel cada vez más importante de la genética y la biología molecular en la embriología y el estudio de los defectos congénitos, se analizan principios genéticos y moleculares básicos. El primer capítulo presenta una introducción a los procesos moleculares, define conceptos de uso común en la genética y la biología molecular, y describe las vías moleculares principales que se siguen en el desarrollo embrionario. Luego, en el resto del texto, se identifican y analizan las vías de señalización principales y los genes que regulan el desarrollo embrionario.

Trabajo artístico extenso: las ilustraciones siempre se han diseñado para facilitar la comprensión del texto, y este trabajo incluye dibujos simples a cuatro tintas, microfotografías electrónicas de barrido y fotografías clínicas. Una vez más, se agregaron imágenes, en particular en el Capítulo 18, para ilustrar conceptos nuevos en relación con el desarrollo del sistema nervioso central, el diafragma, el oído y otras estructuras.

Resumen: al final de cada capítulo se incluye un resumen, que sirve para hacer una revisión concisa de los puntos principales descritos a detalle en todo el capítulo. Los conceptos clave se resaltan y definen en estos resúmenes.

Problemas a resolver: se presentan problemas relacionados con los elementos clave de cada capítulo, para ayudar a los estudiantes a valorar su conocimiento en torno al material. Las respuestas detalladas se integran en el Apéndice.

Glosario: el glosario de términos clave se amplió, y se localiza al final del libro.

Página electrónica thePoint: este sitio para estudiantes e instructores cuenta con un banco de preguntas, del tipo utilizado en el examen de Consejo del USMLE. También se incluyen materiales de apoyo para los instructores, como un banco de imágenes y una serie de lecturas en torno a los temas principales de la embriología, en presentaciones de PowerPoint acompañadas de anotaciones.

Espero que encuentren que esta edición de *Embriología médica de Langman* es una fuente excelente para el aprendizaje de la embriología y su relevancia clínica. Juntos, el libro de texto y la página electrónica, thePoint, están diseñados para permitir un acercamiento amigable e innovador al conocimiento del tema.

T.W. Sadler
Sheridan, MT

booksmedicos.org

Contenido

Prefacio
Introducción/Embriología: relevancia clínica y perspectiva histórica

Parte 1 • Embriología general

Capítulo 1 • Introducción a la regulación y la señalización moleculares

Transcripción genética
Otros reguladores de la expresión genética
Inducción y formación de los órganos
Señalización celular
Vías de señalización clave para el desarrollo
Resumen

Capítulo 2 • Gametogénesis: conversión de células germinales en gametos masculinos y femeninos

Células germinales primordiales
La teoría cromosómica de la herencia
Cambios morfológicos durante la maduración de los gametos
Resumen

Capítulo 3 • Primera semana de desarrollo: de la ovulación a la implantación

Ciclo ovárico
Fertilización
Segmentación
Formación del blastocisto
Epiblasto, hipoblasto y formación del eje
El útero en el momento de la implantación
Resumen

booksmedicos.org

booksmedicos.org

Capítulo 4 • Segunda semana del desarrollo: disco germinal bilaminar
Día 8
Día 9
Días 11 y 12
Día 13
Resumen

Capítulo 5 • Tercera semana del desarrollo: disco germinal trilaminar
Gastrulación: formación del ectodermo, el mesodermo y el endodermo embrionarios
Formación de la notocorda
Establecimiento de los ejes corporales
El mapa del destino se establece durante la gastrulación
Crecimiento del disco embrionario
Desarrollo posterior del trofoblasto
Resumen

Capítulo 6 • De la tercera a la octava semanas: el periodo embrionario
Derivados de la capa germinal ectodérmica
Derivados de la capa germinal mesodérmica
Derivados de la capa germinal endodérmica
Patrones de formación del eje anteroposterior: regulación por los genes de homeosecuencia
Aspecto externo durante el segundo mes
Resumen

Capítulo 7 • El tubo intestinal y las cavidades corporales
Un tubo sobre otro
Formación de la cavidad corporal
Membranas serosas
Diafragma y cavidad torácica
Formación del diafragma
Resumen

Capítulo 8 • Del tercer mes al nacimiento: el feto y la placenta
Desarrollo del feto
Membranas fetales y placenta
Corion frondoso y decidua basal

booksmedicos.org

booksmedicos.org

Estructura de la placenta
Amnios y cordón umbilical
Cambios placentarios al final del embarazo
Líquido amniótico
Membranas fetales en gemelos
Parto (nacimiento)
Resumen

Capítulo 9 • Defectos congénitos y diagnóstico prenatal
Malformaciones congénitas
Diagnóstico prenatal
Terapia fetal
Resumen

Parte 2 • Embriología orientada por sistemas

Capítulo 10 • Esqueleto axial
Cráneo
Vértebras y columna vertebral
Costillas y esternón
Resumen

Capítulo 11 • Sistema muscular
Musculatura esquelética estriada
Inervación de los músculos del esqueleto axial
Músculo esquelético y tendones
Regulación molecular del desarrollo muscular
Desarrollo de patrones musculares
Musculatura de la cabeza
Musculatura de las extremidades
Músculo cardiaco
Músculo liso
Resumen

Capítulo 12 • Extremidades
Crecimiento y desarrollo de las extremidades
Musculatura de las extremidades
Resumen

Capítulo 13 • Sistema cardiovascular

booksmedicos.org

booksmedicos.org

Establecimiento y definición de patrones del campo cardiaco primario
Formación y posición del tubo cardiaco
Formación del asa cardiaca
Regulación molecular del desarrollo cardiaco
Desarrollo del seno venoso
Formación de los tabiques cardiacos
Formación del sistema de conducción cardiaco
Desarrollo vascular
Circulación antes y después del nacimiento
Resumen

Capítulo 14 • Sistema respiratorio
Formación de las yemas pulmonares
Laringe
Tráquea, bronquios y pulmones
Maduración de los pulmones
Resumen

Capítulo 15 • Sistema digestivo
Segmentos del tubo intestinal
Regulación molecular del desarrollo del tubo intestinal
Mesenterio
Intestino anterior
Regulación molecular de la inducción hepática
Páncreas
Intestino medio
Intestino posterior
Resumen

Capítulo 16 • Sistema urogenital
Sistema urinario
Sistema genital
Resumen

Capítulo 17 • Cabeza y cuello
Arcos faríngeos
Bolsas faríngeas
Hendiduras faríngeas
Regulación molecular del desarrollo de la cara
Lengua
Glándula tiroides
Cara

booksmedicos.org

booksmedicos.org

Segmento intermaxilar (premaxila)
Paladar secundario
Fosas nasales
Dientes
Regulación molecular del desarrollo de los dientes
Resumen

Capítulo 18 • Sistema nervioso central
Médula espinal
Cerebro
Regulación molecular del desarrollo cerebral
Nervios craneales
Sistema nervioso autónomo
Resumen

Capítulo 19 • Oído
Oído interno
Oído medio
Oído externo
Audición
Resumen

Capítulo 20 • Ojo
Copa óptica y vesícula del cristalino
Retina, iris y cuerpo ciliar
Cristalino
Coroides, esclerótica y córnea
Humor vítreo
Nervio óptico
Regulación molecular del desarrollo del ojo
Resumen

Capítulo 21 • Sistema tegumentario
Piel
Pelo
Uñas de los dedos de manos y pies
Glándulas sudoríparas
Glándulas mamarias
Resumen

Parte 3 • Apéndice

booksmedicos.org

booksmedicos.org

Respuestas a los problemas

Créditos de las figuras
Glosario de términos clave
Índice alfabético de materias

booksmedicos.org

booksmedicos.org

Placoda: engrosamiento localizado en la capa de ectodermo embrionario, que se transforma en un órgano sensitivo o ganglio.

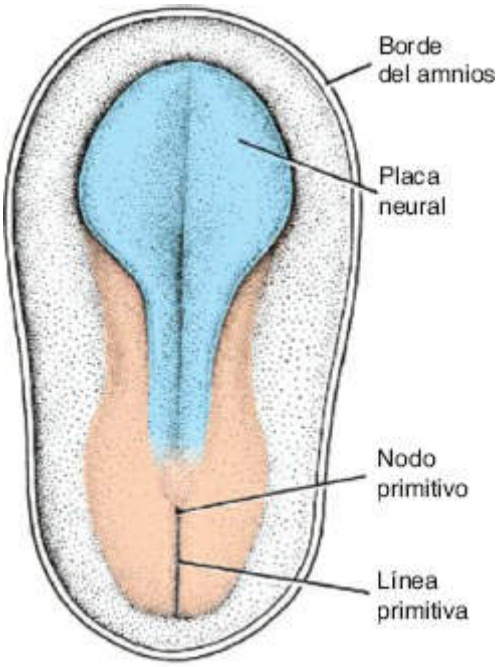

19 días

ODE TO A PLACODE

There once was a flat sheet of cells
That were stumpy and ugly as hell;
But one day they arose, stood tall on their toes,
and declared they were the best cells of all.

Presumptuously they cried that their lineage was high
and right proudly they bragged of their codes;
But soon it was clear, they weren't like the ear
and they were nixed in their dreams as placodes.

Semantics, they screamed, please maintain our dreams,
but their pleas were unheeded and late;
And now to this day in repast they must lay
as a misconstrued, flat neural plate!

T.W. Sadler
Sheridan, MT

booksmedicos.org

booksmedicos.org

ODA A LA PLACODA

Érase una vez unas células que formaban una lámina aplanada,
eran robustas y de una fealdad despiadada;
pero un día se levantaron, de puntas se pararon
y afirmaron sin temores que, de todas, ellas eran las mejores.

Gritaban con presunción que su estirpe era alta
y con orgullo de su código se jactaron;
pero cual verdad añeja, era claro que no eran como la oreja
y sus anhelos de placodas les negaron.

¡Semántica! –gritaron– ¡mantengan nuestros sueños por favor!
Pero sus súplicas tardías fueron ignoradas sin compasión
y han tenido que existir, desde entonces y hasta hoy día,
como una placa neural plana, a quien nadie comprendía.

booksmedicos.org

booksmedicos.org

Introducción

Embriología: relevancia clínica y perspectiva histórica

■ RELEVANCIA CLÍNICA

De una sola célula a un neonato en 9 meses —es un proceso de desarrollo que representa una integración impresionante de fenómenos cada vez más complejos. El estudio de estos fenómenos se denomina **embriología**, y este campo abarca investigaciones sobre factores moleculares, celulares y estructurales que contribuyen a la formación de un organismo. Estos estudios son importantes debido a que aportan el conocimiento esencial para integrar estrategias de atención de la salud a fin de lograr mejores resultados reproductivos. Así, nuestro mayor y creciente conocimiento de la embriología ha permitido el desarrollo de técnicas nuevas para el diagnóstico y el tratamiento prenatales, procedimientos terapéuticos para resolver los problemas vinculados con la infertilidad y mecanismos para prevenir los defectos congénitos, la causa principal de mortalidad infantil. Estos avances en la atención de la salud prenatal y reproductiva son relevantes no sólo por su contribución al mejoramiento de los resultados al nacer, sino también por sus efectos posnatales a largo plazo. Por ejemplo, tanto nuestra capacidad cognitiva como nuestras características conductuales se ven afectadas por las experiencias prenatales, y factores como el tabaquismo, la nutrición, el estrés y la diabetes en la madre, entre otros, influyen sobre nuestra salud posnatal. Por otra parte, las experiencias prenatales combinadas con factores moleculares y celulares determinan nuestro potencial para desarrollar ciertas enfermedades en la edad adulta, como cáncer y trastornos cardiovasculares. De este modo, nuestro desarrollo prenatal tiene muchas consecuencias sobre nuestra salud tanto a corto como a largo plazo, lo que hace del estudio de la embriología y el desarrollo fetal un tema importante para todos los profesionales de la atención de la salud. De igual modo, excepto por contados especialistas, la mayor parte de los médicos y los trabajadores de la atención de la salud tendrá oportunidad de interactuar con mujeres en edad reproductiva, lo que crea un potencial para que estos proveedores tengan un mayor impacto sobre la evolución de los procesos del desarrollo y sus complicaciones.

booksmedicos.org

booksmedicos.org

■ BREVE HISTORIA DE LA EMBRIOLOGÍA

El proceso de evolución desde una sola célula y su avance por el periodo de establecimiento de los esbozos de los órganos (las primeras 8 semanas del desarrollo humano) se denomina periodo de **embriogénesis** (en ocasiones llamado periodo de **organogénesis**); el periodo que transcurre desde ese momento hasta el nacimiento se denomina **periodo fetal**, y en él continúa la diferenciación al tiempo que el feto crece y gana peso. Las estrategias científicas para el estudio de la embriología han progresado a lo largo de cientos de años. No resulta sorprendente que las estrategias anatómicas dominaran en los estudios tempranos. Se hacían observaciones, que se volvieron cada vez más sofisticadas con los avances en el equipo óptico y las técnicas para disección. Los estudios comparativos y evolutivos formaron parte de esta ecuación, puesto que los científicos hicieron comparaciones entre especies y comenzaron a comprender de este modo la evolución de los fenómenos del desarrollo. También se investigó a los nacidos con defectos congénitos, y estos casos se comparaban con los organismos con patrones de desarrollo normal. El estudio de los orígenes y las causas embrionarias de estos defectos congénitos se denominó **teratología**.

En el siglo xx, el campo de la embriología experimental floreció. Experimentos numerosos se diseñaron para seguir a las células durante el desarrollo y determinar sus linajes celulares. Estas estrategias incluían observaciones de embriones transparentes de especies del subfilo Tunichata, que contenían células pigmentadas que podían visualizarse por medio de un microscopio. Más tarde, se recurrió a tinciones vitales para visualizar células vivas y seguir su destino. Más adelante, en la década de 1960, se utilizaron marcadores radioactivos y técnicas autorradiográficas. Uno de los primeros marcadores genéticos también surgió en torno a esta época, con la creación de las quimeras de pollo-codorniz. En esta técnica las células de codorniz, que cuentan con un patrón único de distribución de heterocromatina en torno al nucléolo, se injertaban en embriones de pollo en fases tempranas del desarrollo. Más tarde, los embriones receptores eran sometidos a exploración histológica y se determinaba el destino de las células de codorniz. Una adaptación de esta estrategia condujo al desarrollo de anticuerpos específicos contra los antígenos de las células de codorniz, que facilitaban en gran medida su identificación. El seguimiento del destino de las células con estas y otras técnicas aporta información valiosa en cuanto a los orígenes de distintos órganos y tejidos.

Los experimentos de injerto también trajeron consigo los primeros conocimientos relativos a la señalización entre los tejidos. Ejemplos de este tipo de experimentos fueron el implante del nodo primitivo en una posición distinta a la que por lo general ocupa en el eje corporal, y la demostración de que esta estructura podía inducir un segundo disco germinal. Otro ejemplo corresponde a la utilización de yemas de extremidades en desarrollo, con las que se probó que si una porción de tejido del borde axial dorsal de una extremidad se injertaba en el borde anterior de una segunda extremidad, los dígitos de la extremidad receptora sufrían duplicación en espejo. Esta región de señalización dorsal se

booksmedicos.org

booksmedicos.org

denominó **zona de actividad polarizante (ZAP)**, y en la actualidad se sabe que la molecula de señalización (o señalizadora) que media en ella es **SONIC HEDGEHOG (SHH)**.

En 1961 la ciencia de la teratología adquirió relevancia como consecuencia del uso del fármaco **talidomida** para eliminar la náusea e inducir sedación en mujeres gestantes. Desafortunadamente, el fármaco produjo defectos congénitos, entre ellos anomalías únicas en las extremidades, como agenesia de una o más de ellas (amelia) o ausencia de sus huesos largos, de modo tal que sólo la mano o el pie se insertaban en el tronco (focomelia). La asociación entre el fármaco y los defectos congénitos fue reconocida de manera independiente por dos clínicos, W. Lenz y W. McBride, y puso en evidencia que el producto era vulnerable a factores maternos que atravesaban la placenta. Poco después, modelos numerosos en animales que confirmaban la relación entre factores ambientales, fármacos y genes, arrojaron más información en torno a los eventos del desarrollo y el origen de los defectos congénitos.

En la actualidad a la lista de paradigmas experimentales aplicados para estudiar el desarrollo normal y el anormal se han agregado las estrategias moleculares. Medios numerosos para identificar células, que recurren a genes reporteros, sondas fluorescentes y técnicas de marcado, han incrementado nuestra capacidad para seguir los destinos celulares. Con el uso de otras técnicas para modificar la expresión genética, como las tecnologías de *knock-out, knock-in* y de pérdida de sentido, se crearon nuevas alternativas para inducir un desarrollo anómalo y permitir el estudio de la función de genes independientes en tejidos específicos. Así, el advenimiento de la biología molecular ha hecho avanzar el campo de la embriología al siguiente nivel, y al tiempo que desciframos los papeles de genes específicos y su interacción con los factores ambientales, nuestro conocimiento en torno a los procesos de desarrollo normales y anormales avanza.

booksmedicos.org

booksmedicos.org

Parte 1

Embriología general

booksmedicos.org

booksmedicos.org

La biología molecular ha abierto las puertas a nuevas vías para estudiar la embriología y para incrementar el conocimiento en torno al desarrollo normal y anormal. La secuenciación del genoma humano, junto con la creación de técnicas para investigar la regulación genética en muchos niveles de complejidad, ha llevado a la embriología al siguiente nivel. Así, desde el nivel anatómico hasta el bioquímico y luego el molecular, la historia de la embriología ha avanzado, y cada capítulo profundiza nuestro conocimiento.

El desarrollo embrionario está dirigido por **genomas** que contienen toda la información que se requiere para formar a un individuo. La información está codificada en el **ADN**, en secuencias denominadas **genes**, que codifican proteínas. A su vez, algunas proteínas regulan la expresión de otros genes y actúan como moléculas de señalización que organizan el desarrollo.

Existen alrededor de 23 000 genes en el genoma humano, que corresponden tan sólo a una quinta parte del número (100 000) esperado antes de completar el Proyecto Genoma Humano. Sin embargo, por efecto de los distintos niveles de regulación, el número de proteínas que derivan de estos genes se acerca más a la cifra calculada al inicio. Lo que se desechó es la hipótesis de un gen-una proteína. Así, por distintos mecanismos un solo gen puede dar origen a muchas proteínas.

La expresión genética puede regularse en distintos niveles: (1) pueden transcribirse distintos genes, (2) el ADN que se transcribe de un gen puede procesarse de manera selectiva para regular cuáles ARN llegarán al citoplasma para convertirse en ARN mensajeros (ARNm), (3) los ARNm pueden experimentar traducción selectiva y (4) las proteínas que se sintetizan a partir de los ARNm pueden tener distintas modificaciones.

■ TRANSCRIPCIÓN GENÉTICA

Los genes están contenidos en un complejo de ADN y proteínas (en su mayoría, histonas) denominado **cromatina**, y su unidad estructural básica es el **nucleosoma** (Fig. 1-1). Cada nucleosoma está compuesto por un octámero de **proteínas histonas** y alrededor de 140 pares de bases de ADN. Los nucleosomas mismos forman cúmulos al enlazarse al ADN ubicado entre ellos

booksmedicos.org

booksmedicos.org

(**ADN de enlace**), con otras proteínas histonas (histonas H1; Fig. 1-1). Los nucleosomas mantienen el ADN enrollado con firmeza, de tal modo que la traducción puede atenuarse o limitarse. En este estado inactivo la cromatina adquiere un aspecto que recuerda a un collar de perlas, formadas por los nucleosomas sobre el hilo de ADN, y se le denomina **heterocromatina**. Para que la transcripción pueda tener lugar, el ADN que forma cada perla debe desenrollarse. En este estado de relajación o desenrollamiento, la cromatina se conoce como **eucromatina.**

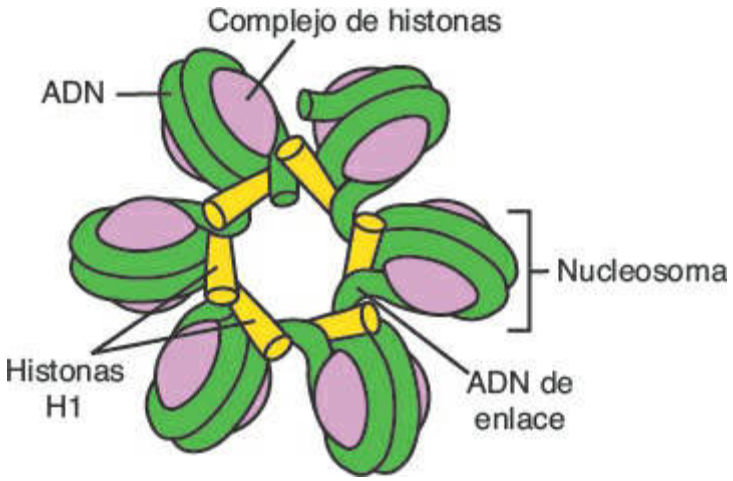

FIGURA 1-1 Ilustración en que se observan los nucleosomas que forman la unidad básica de la cromatina. Cada nucleosoma está constituido por un octámero de proteínas histonas y alrededor de 140 pares de bases de ADN. Los nucleosomas se unen para formar cúmulos por medio del ADN de enlace y otras proteínas histonas.

Los genes residen en la cadena de ADN y contienen dos regiones: **exones**, que pueden transcribirse en proteínas, e **intrones**, dispersos entre los exones y que se transcriben para formar proteínas pero se eliminan en el procesamiento post-transcripcional (Fig. 1-2). Además de los exones y los intrones, un gen típico incluye lo siguiente: una **región promotora** que se une a la **polimerasa del ARN** para dar inicio a la **transcripción**; un **sitio de inicio de la transcripción**; un **sitio de inicio de la traducción** para identificar al primer aminoácido de la proteína; **un codón de terminación de la traducción**; y una región 3' que no se traduce e incluye una secuencia (el sitio de adición de cola poli A) que ayuda a estabilizar al ARNm, le permite salir del núcleo y luego ser traducido en una proteína (Fig. 1-2). Por convención, las regiones 5' y 3' de un gen se especifican con relación al ARN que se transcribe a partir del gen. Así, el ADN se transcribe del extremo 5' al 3', y la región promotora se ubica en un sitio proximal a aquél en que inicia la transcripción (Fig. 1-2). La región promotora, sitio en que se une la polimerasa del ARN, suele contener la secuencia TATA, y a este sitio se denomina **caja TATA** (Fig. 1-2). Sin embargo, para poder unirse a ese sitio, la polimerasa requiere proteínas adicionales denominadas **factores de transcripción** (Fig. 1-3). Los factores de transcripción tienen un **dominio de unión al ADN** específico, además de un **dominio de transactivación** que activa o inhibe la transcripción del gen a cuyo

booksmedicos.org

booksmedicos.org

promotor o potenciador se une. En combinación con otras proteínas, los factores de transcripción activan o reprimen la expresión genética al hacer que el complejo del nucleosoma de ADN se desenrolle, al liberar a la polimerasa de modo que pueda transcribir la plantilla de ADN, y al evitar que se formen nucleosomas nuevos.

Los **potenciadores** son elementos reguladores del ADN que activan la utilización de los promotores para controlar su eficiencia y la velocidad de la transcripción a partir del promotor. Los potenciadores pueden ubicarse en cualquier sitio de la cadena de ADN y no tienen que ubicarse cerca del promotor. Al igual que los promotores, los potenciadores se unen a factores de transcripción (por medio del dominio de transactivación del factor de transcripción) y se utilizan para regular el momento en que se expresa un gen y su localización específica en la célula. Por ejemplo, potenciadores independientes en un gen pueden utilizarse para indicarle que se exprese en distintos tejidos. El factor de transcripción *PAX6*, que participa en el desarrollo del páncreas, el ojo y el tubo neural cuenta con tres potenciadores independientes, cada uno de los cuales regula la expresión genética en el tejido correspondiente. Los potenciadores actúan al modificar la cromatina para exponer al promotor, o al facilitar la unión de la polimerasa del ARN. En ocasiones, los potenciadores pueden inhibir la transcripción y se denominan **silenciadores**. Este fenómeno permite al factor de transcripción activar un gen al tiempo que silencia a otro, gracias a su unión a distintos potenciadores. Así, los factores de transcripción también poseen un dominio de unión al ADN específico para una región de la cadena, además de un dominio transactivador que se une a un promotor o potenciador, y activa o inhibe al gen regulado por estos elementos.

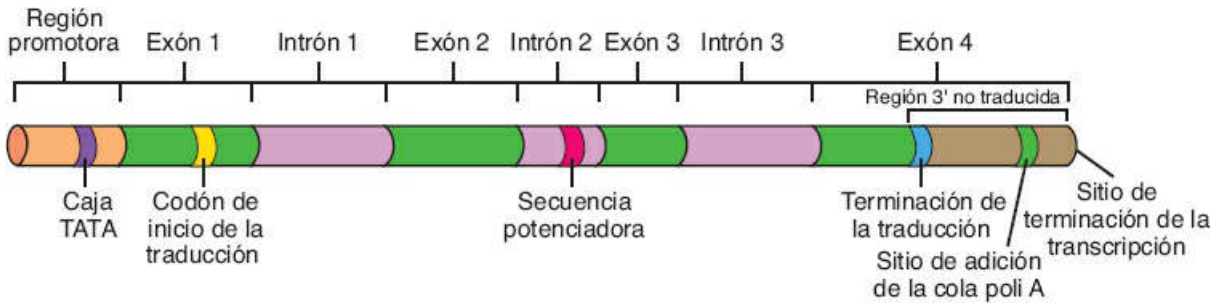

FIGURA 1-2 Ilustración de un gen "típico" en que se aprecia la región promotora que contiene la caja TATA; exones que contienen secuencias de ADN que se traducen en proteínas; intrones; el sitio de inicio de la transcripción; el sitio de inicio de la traducción, que designa el código para el primer aminoácido de una proteína; y regiones 3' que no se traducen, entre las que se encuentran el sitio de adición de la cola poli A, que participa en la estabilización del ARNm y le permite tanto salir del núcleo como ser traducido en una proteína.

booksmedicos.org

booksmedicos.org

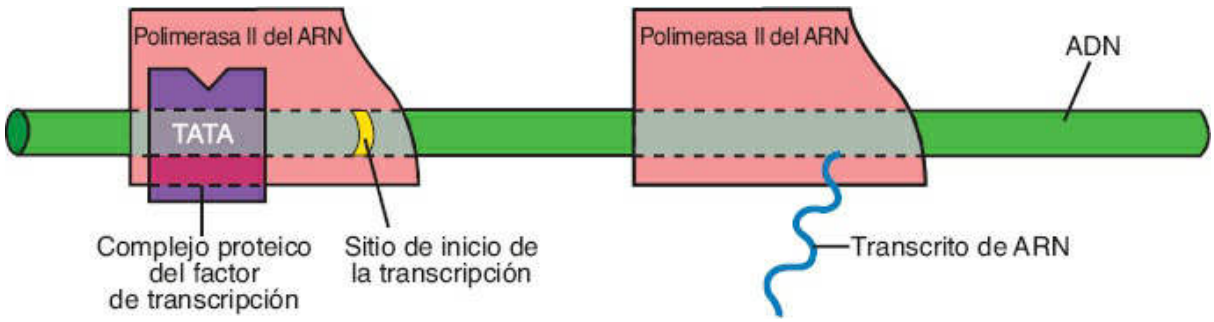

FIGURA 1-3 Ilustración que muestra la unión de la polimerasa tipo II del ARN al sitio de la caja TATA de la región promotora de un gen. Para esta unión se requiere un complejo de proteínas, además de una proteína adicional denominada *factor de transcripción*. Los factores de transcripción cuentan con su propio y específico dominio de unión al ADN, y actúan para regular la expresión genética.

La metilación del ADN reprime la transcripción

La metilación de las bases de citosina en las regiones promotoras de los genes impide su transcripción. Así, ciertos genes son silenciados por este mecanismo. Por ejemplo, uno de los cromosomas X en cada célula de la mujer se inactiva (**inactivación del cromosoma X**) por este mecanismo de metilación. De manera similar, los genes en distintos tipos de células son reprimidos mediante metilación, de tal modo que las células musculares sintetizan proteínas musculares (su ADN promotor se encuentra en su mayor parte desmetilado) pero no proteínas de la sangre (el ADN correspondiente muestra metilación intensa). De esta forma, cada célula puede mantener su estado diferenciado característico. La metilación del ADN también es responsable de la **impronta** genética, en que sólo se expresa un gen heredado del padre o la madre, en tanto el otro se silencia. Alrededor de 40 a 60 genes humanos sufren impronta, y sus patrones de metilación se establecen durante la espermatogénesis y la ovogénesis. La metilación silencia al ADN al impedir la unión de factores de transcripción o al alterar la unión de las histonas, lo que da origen a la estabilización de los nucleosomas y a un ADN firmemente enrollado que no puede transcribirse.

■ OTROS REGULADORES DE LA EXPRESIÓN GENÉTICA

La transcripción inicial de un gen se denomina **ARN nuclear (ARNn)**, o en ocasiones **ARN premensajero**. El ARNn es más largo que el ARNm debido a que contiene intrones que son eliminados (**desempalmados**) al tiempo que el ARNn se desplaza desde el núcleo hasta el citoplasma. De hecho, este proceso de empalme (***splicing***) proporciona a las células un medio para producir proteínas distintas a partir de un solo gen. Por ejemplo, al eliminar intrones diferentes, los exones se "empalman" con distintos patrones, proceso denominado **empalme alternativo** (Fig. 1-4). El proceso es llevado a cabo por los **espliceosomas**, que son complejos de **ARN nuclear pequeño (ARNnp)** y proteínas que reconocen sitios de empalme específicos en los extremos 5' o 3'

booksmedicos.org

booksmedicos.org

del ARNn. Las proteínas que derivan de un mismo gen se denominan **isoformas de empalme** (también llamadas **variantes de empalme** o **formas de empalme alternativas**) y confieren a distintas células la oportunidad de usar el mismo gen para producir proteínas específicas para su tipo celular. Por ejemplo, las isoformas del gen *WT1* tienen distintas funciones en el desarrollo gonadal y el renal.

Incluso después de que se sintetiza (traduce) una proteína, puede sufrir **modificaciones postraduccionales** que afectan su función. Por ejemplo, algunas proteínas tienen que ser cortadas para activarse, o pueden requerir fosforilación. Otras necesitan combinarse con otras proteínas o ser liberadas a partir de espacios confinados, o ser dirigidas a regiones celulares específicas. Así, existen muchos niveles de regulación para la síntesis y la activación de proteínas, de tal modo que, si bien sólo existen 23 000 genes, el número potencial de proteínas que puede sintetizarse se aproxima quizá a cinco veces el número de genes.

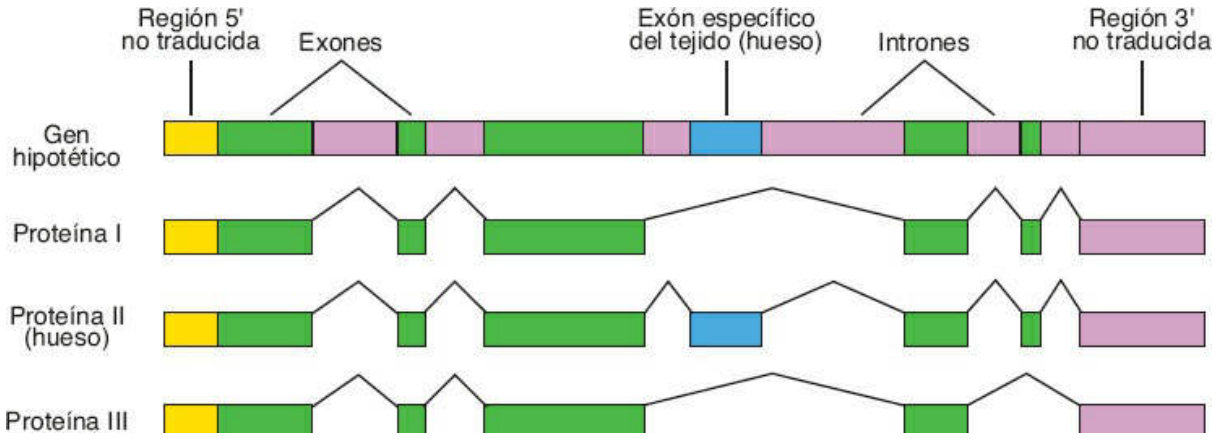

FIGURA 1-4 Dibujo de un gen hipotético, que ilustra el proceso de corte y empalme alternativo para constituir distintas proteínas a partir de un mismo gen. Los espliceosomas reconocen sitios específicos en el transcrito inicial del ARNn de un gen. En función de estos sitios, los distintos intrones son "escindidos" para dar origen a más de una proteína a partir de un solo gen. Las proteínas que derivan del mismo gen se denominan *isoformas de empalme*.

■ INDUCCIÓN Y FORMACIÓN DE LOS ÓRGANOS

Los órganos se forman por las interacciones entre las células y los tejidos. La mayor parte de las veces un grupo de células o tejidos hace que cambie el destino de otro grupo similar, proceso denominado **inducción**. En cada interacción un tipo de célula o tejido es el **inductor** que produce la señal, y otro es el que **responde** a esa señal. La capacidad de respuesta a una señal de este tipo se denomina **competencia** y requiere la activación del tejido de respuesta por un **factor de competencia.** Ocurren muchas interacciones inductivas entre las células epiteliales y mesenquimatosas, que se denominan **interacciones epitelio-mesénquima** (Fig. 1-5). Las células epiteliales se unen entre sí formando tubos o láminas, en tanto las células mesenquimatosas tienen aspecto

booksmedicos.org

booksmedicos.org

fibroblástico y se encuentran dispersas en las matrices extracelulares (Fig. 1-5). Algunos ejemplos de interacciones epitelio-mesénquima son los siguientes: endodermo intestinal y mesénquima circundante para formar órganos derivados del intestino, entre ellos hígado y páncreas; mesénquima de las extremidades con ectodermo suprayacente (epitelio) para producir el crecimiento de las extremidades y su diferenciación; endodermo de la yema ureteral y el mesénquima del blastema metanéfrico para producir nefronas en el riñón. Las interacciones inductivas también pueden ocurrir entre dos tejidos epiteliales, como la inducción del cristalino por el epitelio de la copa óptica. Si bien una señal inicial del inductor al elemento de respuesta da inicio el evento inductivo, la **intercomunicación** entre ambos tejidos o tipos de células resulta esencial para que la diferenciación continúe (Fig. 1-5, *flechas*).

■ SEÑALIZACIÓN CELULAR

La señalización entre células resulta esencial para la inducción, a fin de conferir competencia para responder, y para que las células que inducen y las que responden mantengan la intercomunicación. Estas líneas de comunicación se establecen mediante **interacciones paracrinas**, en que proteínas sintetizadas por una célula se difunden a distancias cortas para interactuar con otras células, o bien por **interacciones yuxtacrinas**, que no implican a proteínas susceptibles de difusión. Las proteínas difusibles responsables de la señalización paracrina se denominan **factores paracrinos** o **factores de crecimiento y diferenciación (GDF**, del inglés *Growth and Differentiation Factors*).

Vías de transducción de señales

Señalización paracrina

Los factores paracrinos actúan por medio de **vías de transducción de señales**, ya sea al activar de manera directa una vía o bloquear la actividad de un inhibidor de una vía (inhibir al inhibidor, como en el caso de la vía de señalización hedgehog). Las vías de transducción de señales cuentan con una **molécula de señalización** (el **ligando**) y un **receptor** (Fig. 1-6). El receptor se extiende a través de la membrana celular y tiene un **dominio extracelular** (la **región de unión al ligando**), un **dominio transmembrana** y un **dominio citoplásmico**. Cuando un ligando se une a su receptor induce en él un cambio de conformación que activa su dominio citoplásmico. Por lo general, el resultado de esta activación es el desarrollo de actividad enzimática en el receptor, que las más de las veces corresponde a la de una **cinasa** capaz de **fosforilar** otras proteínas utilizando ATP como sustrato. A su vez, la fosforilación activa a estas proteínas para que fosforilen proteínas adicionales y, así, se establece una cascada de interacciones proteicas que por último activa a un **factor de transcripción**. Este factor de transcripción activa entonces la expresión genética, o la inhibe. Las vías son numerosas y complejas, y en algunos casos

booksmedicos.org

booksmedicos.org

están constituidas por una proteína que inhibe a otra, que a su vez activa a una tercera (en gran medida como lo que ocurre en la vía de señalización hedgehog).

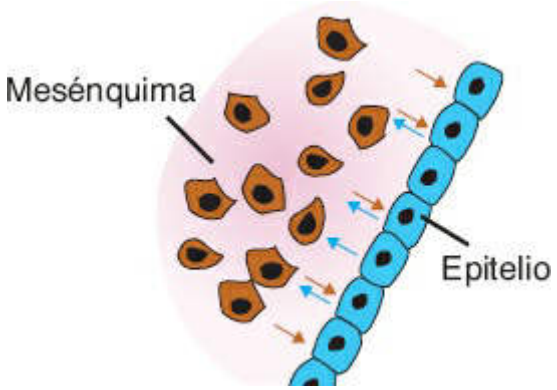

FIGURA 1-5 Imagen que ilustra la interacción epiteliomesénquima. Siguiendo una señal inicial de un tejido, un segundo tejido es inducido a diferenciarse para generar una estructura específica. El primer tejido es el inductor y el segundo es el elemento de respuesta. Una vez que el proceso de inducción inicia, se transmiten señales (*flechas*) en ambas direcciones para completar el proceso de diferenciación.

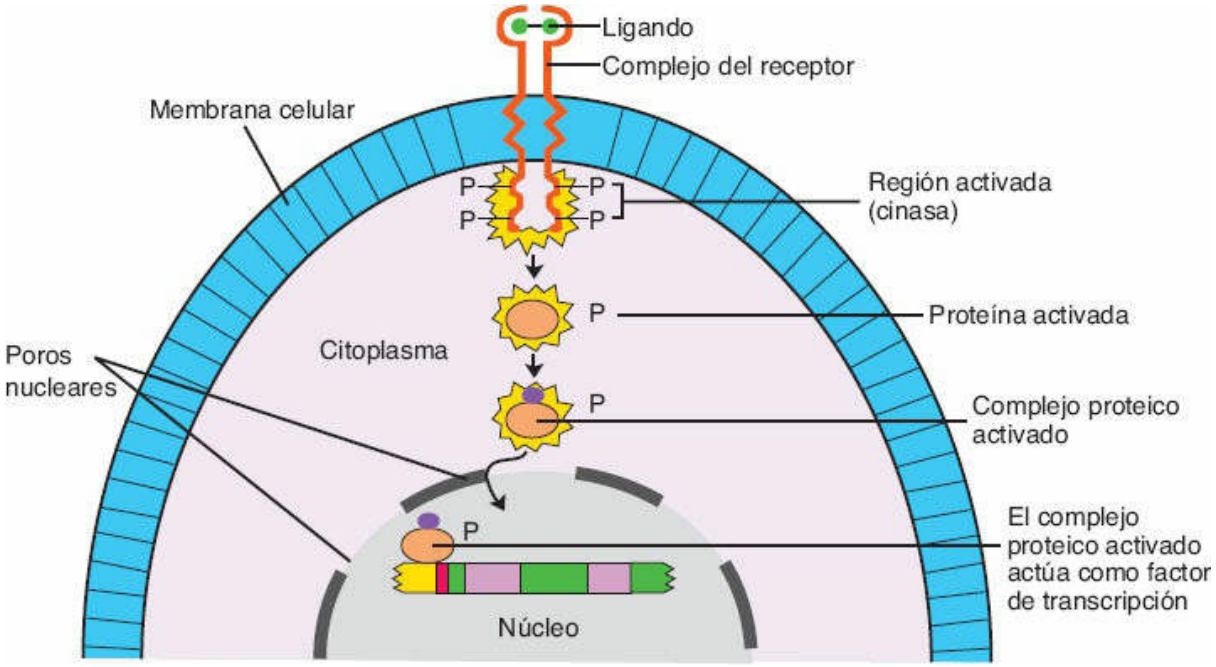

FIGURA 1-6 Esquema de una vía de transducción de señales típica que implica a un ligando y a su receptor. La activación del receptor se establece mediante la unión del ligando. De manera característica, la activación es enzimática e implica a una cinasa de tirosina, si bien puede recurrirse a otras enzimas. Por último, la actividad de cinasa da origen a una cascada de fosforilación de varias proteínas, que activa a un factor de transcripción para regular la expresión génica.

Señalización yuxtacrina

La señalización yuxtacrina está mediada de igual modo por vías de transducción de señales, pero no recurre a factores difusibles. En vez de esto, existen tres mecanismos por los que ocurre la señalización yuxtacrina: (1) una proteína ubicada sobre una superficie celular interactúa con un receptor en una

booksmedicos.org

booksmedicos.org

célula adyacente, en un proceso análogo a la señalización paracrina (Fig. 1-6). La **vía Notch** constituye un ejemplo de este tipo de señalización (véase "Vías de señalización clave para el desarrollo", p. 8). (2) Los ligandos secretados por una célula hacia la matriz extracelular interactúan con receptores específicos en las células vecinas. La matriz extracelular es el medio en el que residen las células. Este medio está constituido por moléculas grandes secretadas por las células, como **colágena**, **proteoglucanos** (**condroitinsulfatos**, **ácido hialurónico**, entre otros) y **glucoproteínas**, como **fibronectina** y **laminina**. Estas moléculas conforman un sustrato sobre el cual las células pueden fijarse o migrar. Por ejemplo, la laminina y la colágena tipo IV son componentes de la **lámina basal** para el anclaje de las células epiteliales, en tanto las moléculas de fibronectina constituyen andamios para la migración celular. Los receptores que unen a las moléculas extracelulares como la fibronectina y la laminina con las células se denominan **integrinas**. Estos receptores "integran" a las moléculas de la matriz con la **maquinaria del citoesqueleto** de una célula (p. ej., **microfilamentos de actina**), con lo que le confieren capacidad para migrar siguiendo el andamiaje de la matriz mediante el uso de proteínas contráctiles, como la **actina**. De igual modo, las integrinas pueden inducir la expresión génica y regular la diferenciación, como en el caso de los condrocitos que deben enlazarse con la matriz para formar cartílago. (3) Existe una transmisión directa de señales de una célula a otra mediante las **uniones gap** (uniones en hendidura o uniones comunicantes). Estas uniones se comportan como conductos ubicados entre las células, a través de los cuales pueden pasar moléculas pequeñas y iones. Este tipo de comunicación es importante en células que se encuentran en unión estrecha, como las del epitelio del intestino y del tubo neural, puesto que permiten a las células interactuar en concierto. Las uniones mismas están formadas por **proteínas conexinas**, que forman un canal, y estos conductos están "conectados" entre células adyacentes.

Es importante señalar que existe gran redundancia en el proceso de transducción de señales. Por ejemplo, las familias de las moléculas de señalización paracrina a menudo tienen muchos miembros, de modo que otros genes de la familia pueden compensar la pérdida de una de sus contrapartes. Así, la pérdida de la función de una proteína de señalización por la mutación de un gen no necesariamente da origen al desarrollo anormal o la muerte. Además, existe intercomunicación entre las vías, de manera que tienen interconexión íntima. Estas conexiones proveen puntos adicionales numerosos para regular la señalización.

Factores de la señalización paracrina

Existe un gran número de **factores de señalización paracrina** que actúan como ligandos, y que también se denominan **GDF**. Casi todos ellos se agrupan en cuatro familias, cuyos sus miembros se utilizan en forma repetida para regular el desarrollo y la diferenciación de los sistemas orgánicos. Por otra parte, los mismos GDF regulan el desarrollo de los órganos en todo el reino animal, desde

booksmedicos.org

booksmedicos.org

la *Drosophila* hasta el humano. Los cuatro grupos de GDF más importantes durante el desarrollo incluyen a las familias del **factor de crecimiento de fibroblastos (FGF)**, el **WNT**, el **hedgehog** y **factor de crecimiento transformante beta (TGF-β)**. Cada familia de GDF interactúa con su propia familia de receptores, y estos receptores son tan importantes como las moléculas de señalización mismas para determinar el efecto de una señal.

Factores de crecimiento de fibroblastos

De origen llamados así por estimular el crecimiento de los fibroblastos en el cultivo, en la actualidad se han identificado cerca de dos docenas de genes **FGF** capaces de producir cientos de isoformas proteicas mediante la modificación del empalme de su ARN o sus codones de inicio. Las proteínas FGF codificadas por estos genes activan una serie de **receptores de cinasas de tirosina** que se denominan **receptores de factores de crecimiento de fibroblastos (FGFR).** A su vez, estos receptores activan distintas vías de señalización. Los FGF son en particular relevantes en la angiogénesis, el crecimiento axónico y la diferenciación del mesodermo. Si bien existe redundancia en la familia, de modo que los FGF en ocasiones pueden sustituirse entre sí, FGF específicos pueden ser responsables de eventos precisos del desarrollo. Por ejemplo, el FGF8 es importante para el desarrollo de las extremidades y partes del cerebro.

Proteínas hedgehog

El gen ***hedgehog*** recibió su nombre debido a que codifica un fenotipo o patrón de cerdas que genera un aspecto similar al de un erizo terrestre (*hedgehog* en inglés) en la pata de la *Drosophila*. En los mamíferos existen tres genes hedgehog: ***desert, Indian*** *y* ***sonic***. La proteína *Sonic hedgehog* (*SHH*) está implicada en un gran número de eventos del desarrollo (véase "Vías de señalización clave para el desarrollo", p. 8).

Proteínas WNT

Existen por lo menos 15 genes **WNT** distintos, que se relacionan con el gen de polaridad segmentaria *wingless* de la *Drosophila*. Sus receptores son miembros de la **familia *frizzled*** de proteínas. Las proteínas WNT están implicadas en la regulación de patrones en las extremidades, el desarrollo del cerebro medio y ciertos aspectos de la diferenciación de somitas y estructuras urogenitales, entre otras acciones.

La superfamilia del TGF-β

La superfamilia del **TGF-β** cuenta con más de 30 miembros e incluye a los **TGF-β**, las **proteínas morfogenéticas óseas (BMP)**, la familia de la **activina**, el **factor de inhibición mülleriano (MIF, hormona antimülleriana)**, y otros. El primer miembro reconocido de la familia, el TGF-β1, se aisló a partir de

booksmedicos.org

booksmedicos.org

células transformadas por virus. Los miembros de la familia del TGF-β son importantes para la formación de la matriz extracelular y la ramificación epitelial que se observa durante el desarrollo de pulmones, riñón y glándulas salivales. La familia BMP induce la formación del hueso y participa en la regulación de la división celular, la muerte celular (apoptosis) y la migración celular, entre otras funciones.

Otras moléculas de señalización paracrina

Otro grupo de moléculas de señalización paracrina con relevancia durante el desarrollo corresponde a los neurotransmisores, entre ellos **serotonina, ácido gammaaminobutírico (GABA), adrenalina y noradrenalina**, que actúan como ligandos y se unen a receptores al igual que las proteínas. Estas moléculas no son sólo transmisores para las neuronas; también aportan señales importantes para el desarrollo embrionario. Por ejemplo, la serotonina (5-HT) actúa como ligando de un gran número de receptores, casi todos los cuales se encuentran acoplados a proteínas G. Al actuar a través de estos receptores, la 5-HT regula diversas funciones celulares, entre otras la proliferación y la migración celulares, y es importante para establecer la lateralidad, la gastrulación, el desarrollo cardiaco y otros procesos durante las fases de diferenciación tempranas. La noradrenalina también actúa por medio de receptores y parece participar en la **apoptosis (muerte celular programada)** en los espacios interdigitales, así como en otros tipos de células.

■ VÍAS DE SEÑALIZACIÓN CLAVE PARA EL DESARROLLO

Sonic hedgehog: el gen maestro de la embriogénesis

En los días previos a la biología molecular los embriólogos estaban convencidos de la existencia de una señal maestra que dirigía todo el desarrollo embrionario. Esta señal actuaría como **morfógeno**, una molécula secretada que establecería gradientes de concentración e instruiría a las células en cuanto al mecanismo para convertirse en tejidos y órganos distintos. Si bien en la actualidad se sabe que existe un gran número de moléculas de señalización que regulan el desarrollo de manera coordinada, la proteína **SHH** es la que entre todas ellas se acerca más a cumplir el papel de morfógeno maestro. Esta proteína está implicada en el desarrollo de la vasculatura, la formación del eje izquierda-derecha, la línea media, el cerebelo, los patrones neurales, las extremidades, los patrones del músculo liso, el corazón, el intestino, la faringe, los pulmones, el páncreas, los riñones, la vejiga, los folículos pilosos, los dientes, los timocitos, el oído interno, los ojos y las papilas gustativas: una verdadera plétora de eventos del desarrollo. La vía de señalización *sonic* se muestra en la figura 1-7. La proteína se une a su receptor ***patched*** **(Ptc)**, una proteína que de ordinario inhibe

booksmedicos.org

booksmedicos.org

a la proteína similar a receptores **Smoothened (Smo)**. Tras la unión de la SHH al Ptc se elimina la actividad del segundo y se suprime la inhibición de Smo, que por último se activa para generar una regulación positiva de la actividad de los factores de transcripción de la familia **Gli** (1 a 3), que controlan la expresión de genes blanco. La especificidad de la expresión de *SHH* en distintos tipos de células se encuentra regulada por elementos potenciadores múltiples que actúan de manera independiente para controlar la transcripción de SHH en distintas células y tejidos.

booksmedicos.org

booksmedicos.org

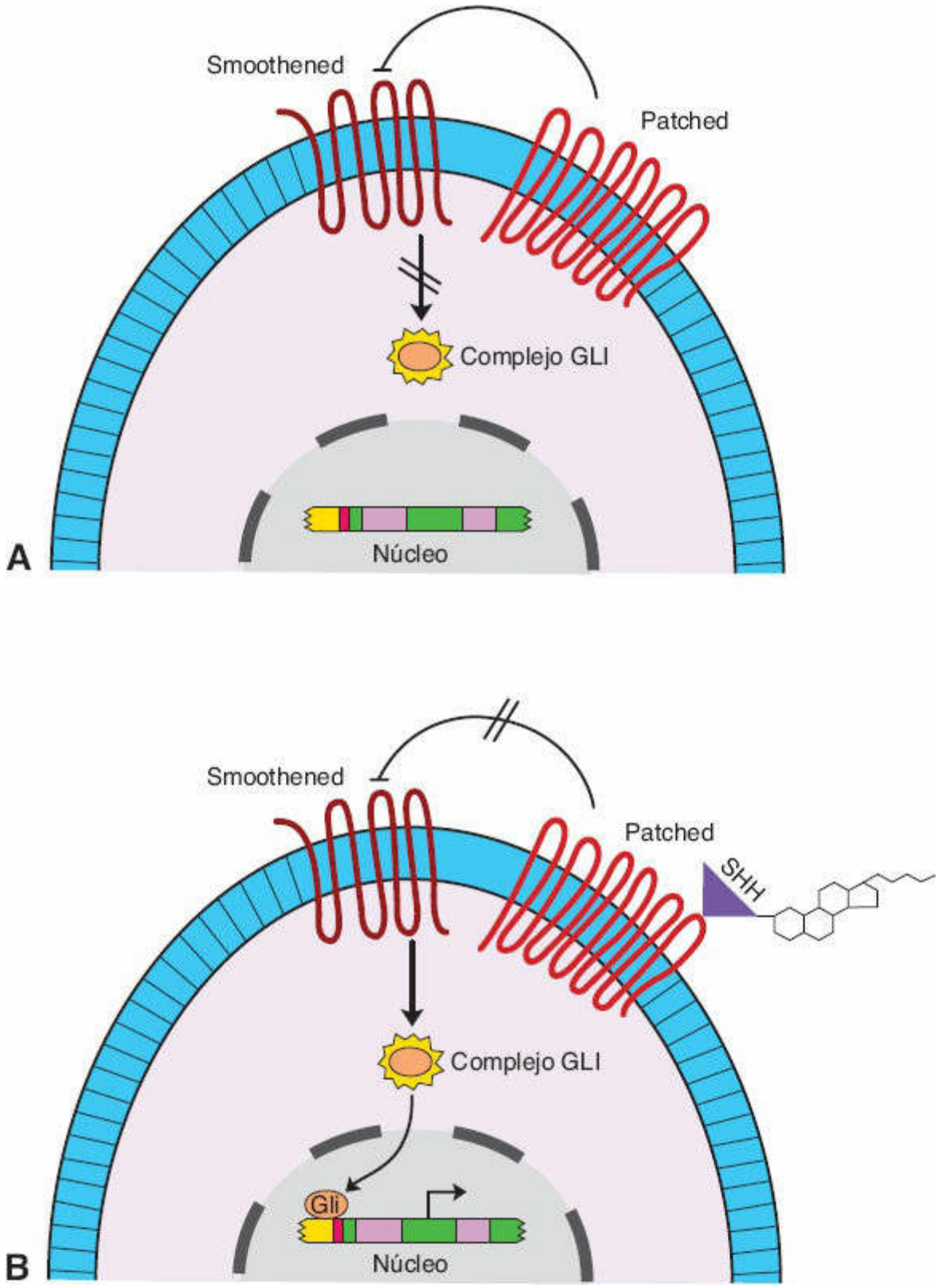

FIGURA 1-7. Esquemas que ilustran la vía de señalización Sonic hedgehog (SHH). **A.** Imagen de una célula que muestra la inhibición de Smoothened mediada por Patched, que bloquea la activación de las proteínas Gli, que de ordinario transducen la señal de SHH. **B.** Imagen que muestra la unión de SHH a su receptor Patched, con lo que elimina la inhibición que éste ejerce sobre Smoothened. La activación de este último provoca una regulación positiva de los factores de transcripción Gli, que se unen al ADN y controlan a los genes efectores distales en la vía SHH.

La proteína SHH tiene ciertas características únicas, entre ellas el hecho de

booksmedicos.org

booksmedicos.org

que después de su síntesis es escindida y se le agrega **colesterol** al C-terminal de su dominio N-terminal. Es la adición del colesterol la que permite el enlace de la SHH con la membrana plasmática. A continuación se agrega una entidad de ácido palmítico al extremo N-terminal y la SHH adquiere funcionalidad completa. Su liberación a partir de la membrana plasmática depende de la proteína transmembrana ***Dispatched,*** y en ese punto, la SHH puede establecer los gradientes de concentración característicos de su actividad como morfógeno.

Polaridad celular planar: la vía de la extensión convergente

La **vía de la polaridad celular planar (PCP)** regula el proceso de **extensión convergente** por el cual un tejido se elonga y estrecha (Fig. 1-8A). Por ejemplo, durante la formación del tubo neural (neurulación), la placa neural se estrecha y elonga para dar origen al surco neural, ubicado entre las crestas neurales. De manera similar, durante la gastrulación las células se desplazan en sentido medial y el eje embrionario se elonga. Otros ejemplos de extensión convergente incluyen la elongación del tracto de salida cardiaco y el desplazamiento de los pliegues laterales de la pared corporal hacia la línea media. Para la extensión convergente se requieren cambios de la configuración de las células a la par de su desplazamiento e intercalación con otras células (Fig. 1-8*A*).

La PCP hace referencia a la reorganización de las células y las láminas celulares en el plano de un tejido, como lo que ocurre durante la extensión convergente. La vía de señalización principal para la PCP es la vía **WNT** no canónica, que incluye al receptor Wnt ***Frizzled*** **(Fz)** y a otras dos proteínas transmembrana denominadas **Celsr** y **Vangl** (Fig. 1-8B). Estas proteínas transmembrana tienen como objetivo principal la activación de *DISHEVELLED (Dvl),* ya sea de manera directa o por mediación de efectores distales, como prickle (Pk) y Diego (Dgo). A su vez, la Dvl regula la vía de señalización de las cinasas Rho y Rac para generar una regulación positiva de las cinasas N-terminales de c-Jun (JNK), que controlan los cambios del citoesqueleto, así como otros efectores distales entre los que se encuentra factores de transcripción. Se ha demostrado que las mutaciones de muchos de estos genes, entre ellos *FZ, CELSR, VANGL* y *DVL,* inducen **defectos del cierre del tubo neural** en ratones, en tanto las mutaciones de los genes *VANGL* se han vinculado con este tipo de defectos en el humano.

La vía *Notch*

Los receptores transmembrana ***Notch*** se unen a ligandos transmembrana de la familia **DSL (delta/Serrate/LAG-2)**, que requieren el contacto directo entre células (señalización yuxtacrina) para permitir la transmisión de señales. En el mamífero existen cuatro miembros de la familia Notch y cinco ligandos transmembrana (jagged 1 y 2, y delta 1 a 3). La unión de una de esas proteínas al receptor Notch induce un cambio de conformación en la proteína Notch, de tal modo que su porción ubicada en el lado citoplásmico de la membrana se

booksmedicos.org

booksmedicos.org

escinde. La vía es muy directa en el sentido de que no participan segundos mensajeros. Así, la porción escindida de la proteína ingresa de manera directa al núcleo y se enlaza con una proteína de unión al ADN que de ordinario reprime la transcripción de los genes blanco de Notch. La unión de Notch elimina la actividad inhibidora del represor y permite la activación de genes distales (Fig. 1-9).

La señalización *Notch* está implicada en la proliferación celular, la apoptosis y las transiciones epitelio-mesénquima. Es en particular importante en la diferenciación neuronal, la formación de vasos sanguíneos y la especificación (angiogénesis), la segmentación de somitas, el desarrollo de las células β del páncreas, la diferenciación de las células B y T en el sistema inmunitario, el desarrollo de las células ciliadas del oído interno y la tabicación del tracto de salida cardiaco. Las mutaciones de *JAG1 o NOTCH2* inducen el **síndrome de Alagille**, que se caracteriza por defectos del tracto de salida cardiaco, así como anomalías esqueléticas, oculares, renales y hepáticas. Las mutaciones *JAG1* también se han vinculado con casos de tetralogía de Fallot (un defecto del tracto de salida cardiaco).

RESUMEN

Durante el siglo pasado la embriología pasó de ser una ciencia basada en la observación a una experimental que recurre a avances tecnológicos y moleculares sofisticados. Juntas, observación y técnicas modernas, generan una comprensión más clara del origen del desarrollo normal y el anormal y, a su vez, sugieren alternativas para prevenir, diagnosticar y tratar los defectos congénitos. En este sentido, el conocimiento de la función de los genes creó estrategias completamente nuevas para abordar el tema.

Existen alrededor de 23 000 genes en el **genoma** humano, pero codifican cerca de 100 000 proteínas. Los genes se encuentran contenidos en un complejo de ADN y proteínas que se denomina **cromatina**, cuya unidad estructural básica es el nucleosoma. La cromatina que muestra un enrollamiento intenso, con "perlas" de nucleosomas pendiendo de un "hilo", se denomina **heterocromatina**. Para que la transcripción sea posible, el ADN que forma las "perlas" debe relajarse o desenrollarse y convertirse en **eucromatina**. Los genes residen en las cadenas de ADN y contienen regiones que pueden transducirse en proteínas denominadas **exones** y regiones no susceptibles de transducción denominadas **intrones**. Un gen típico también tiene una **región promotora** que se une a la **polimerasa del ARN** para dar inicio a la transcripción, un **sitio de inicio de la transcripción** para designar el primer aminoácido de la proteína, un **codón de terminación de la traducción** y una región 3' que no se traduce e incluye una secuencia (el sitio de adición de la cola poli A) que ayuda a estabilizar el ARNm. La polimerasa del ARN se une a la región promotora que suele contener la secuencia TATA, la **caja TATA**. Para la unión se requieren proteínas adicionales denominadas **factores de transcripción**. La metilación de las bases de citosina en la región promotora silencia a los genes e impide su

booksmedicos.org

booksmedicos.org

transcripción. Este proceso es responsable de la **inactivación del cromosoma X**, por el cual la expresión de los genes de uno de los cromosomas X en la mujer queda silenciada, al igual que de la **impronta** genómica por la que se reprime la expresión de un gen, ya sea paterno o materno.

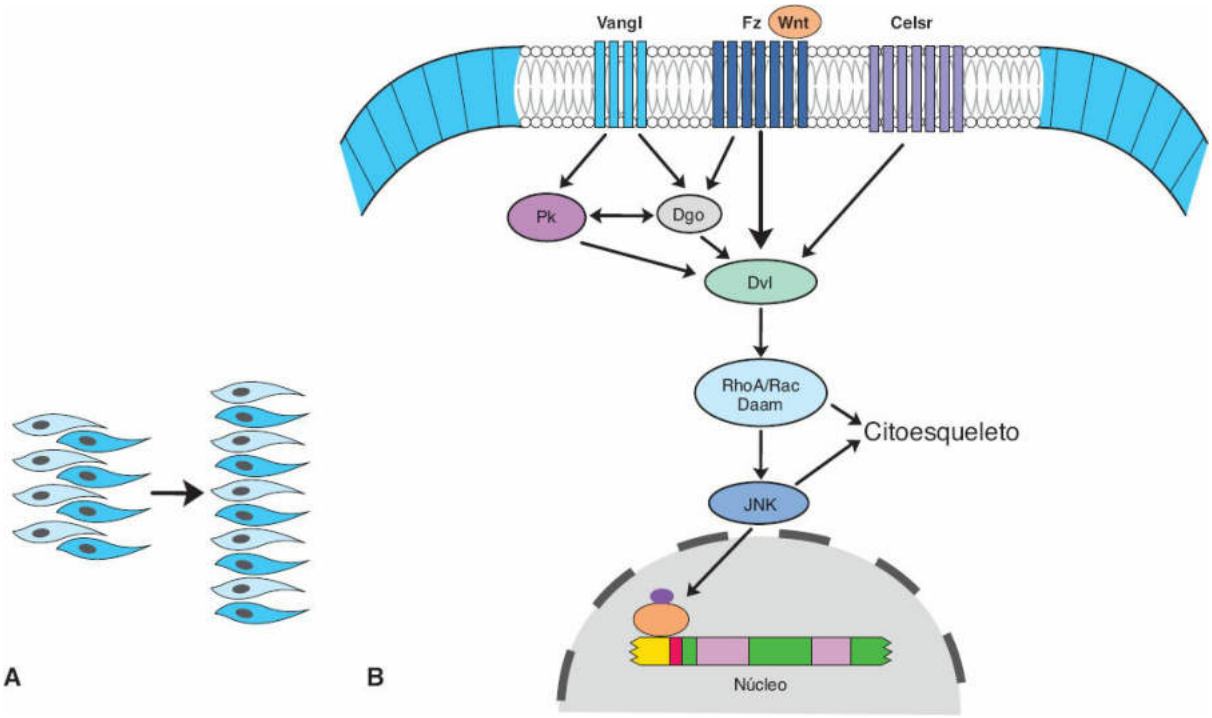

FIGURA 1-8 **A.** Esquema que ilustra el proceso de extensión convergente por el que las células se intercalan con sus vecinas para incrementar el eje longitudinal de un tejido, como ocurre durante la elongación del tubo neural en la neurulación. La extensión convergente depende de la vía PCP (la reorganización de las células y las láminas celulares en el plano de un tejido), que está regulada por la vía de señalización *WNT* no canónica. **B.** Wnt se une a su receptor *Frizzled* que, junto con las proteínas transmembrana *Celsr* y *Vangl*, activan a *DISHEVELLED*. Esta última actúa entonces por medio de las cinasas *Rho* y *Rac* para generar una regulación positiva de las cinasas N-terminales de c-Jun (*JNK*), que controlan los cambios del citoesqueleto y a efectores distales, entre ellos factores de transcripción.

booksmedicos.org

booksmedicos.org

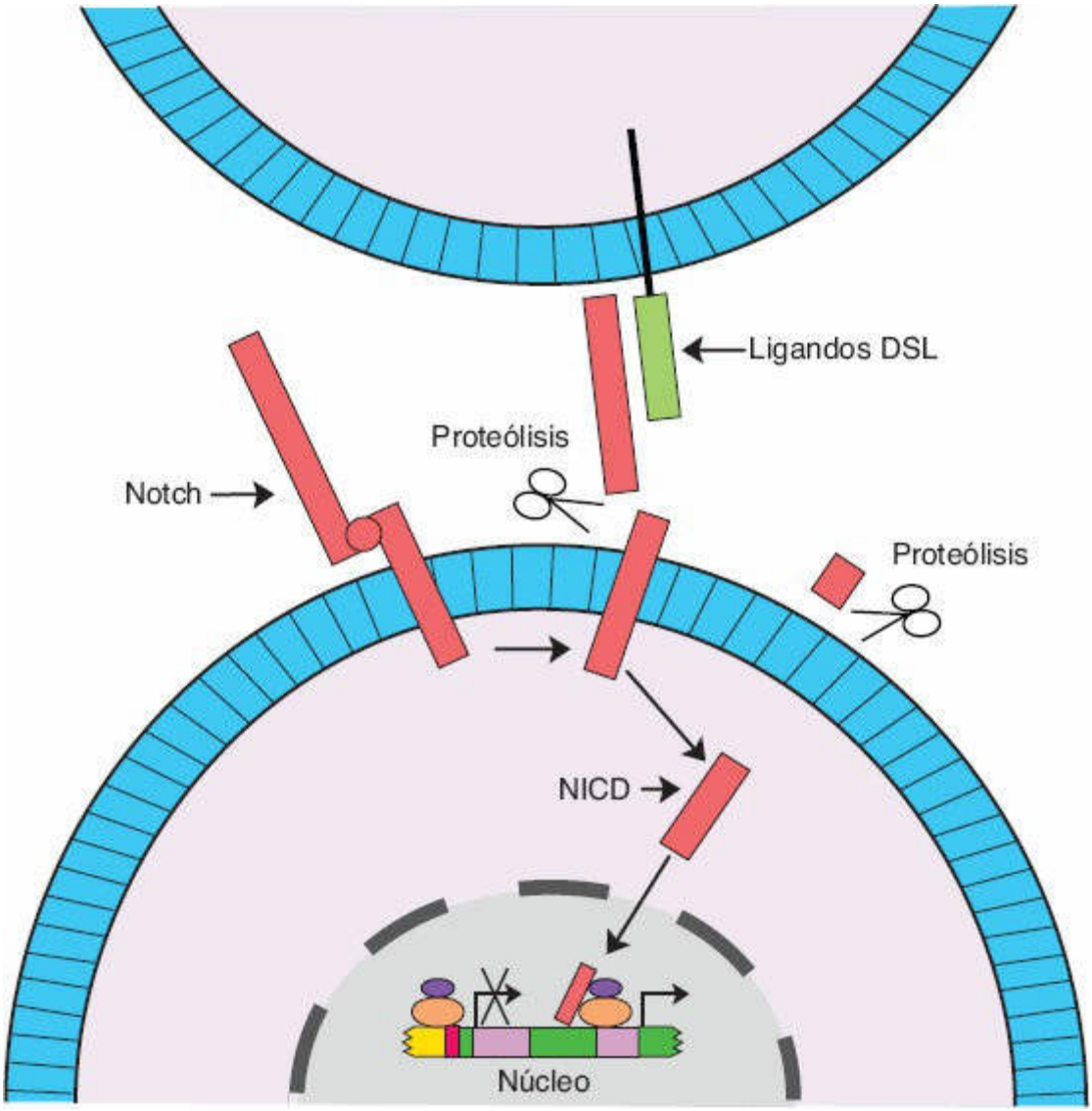

FIGURA 1-9 Imagen que ilustra la señalización por la vía *Notch*. Los receptores Notch ubicados en una célula se unen a un ligando de la familia *DSL* (Jagged o Serrate) localizado en una célula adyacente (señalización yuxtacrina), y esta interacción receptor-ligando activa a la enzima proteolítica que escinde a la proteína Notch para producir el truncamiento extracelular de la Notch (Notch *extracellular truncation*, NEXT) activada anclada a membrana. El NEXT es escindido entonces por una secretasa intracelular que da origen a la liberación del dominio intracelular de Notch (*Notch intracellular domain*, NICD), que representa la porción de señalización activa del receptor Notch original. El NICD sufre translocación directa al núcleo, donde se une a represores de la transcripción y elimina su actividad inhibidora sobre los genes blanco distales de la vía Notch.

Pueden sintetizarse diferentes proteínas a partir de un solo gen por un proceso denominado **empalme alternativo**, que elimina diferentes intrones utilizando **espliceosomas**. Las proteínas que se obtienen de este modo se denominan **isoformas de empalme** o **variantes de empalme.** De igual modo, las proteínas pueden alterarse mediante **modificación postraduccional**, como fosforilación o escisión.

La **inducción** es el proceso por el cual un grupo de células o tejidos (el **inductor**) hace que otro grupo (el **respondedor**) modifique su destino. La capacidad de respuesta se denomina **competencia**, y debe ser conferida por un **factor de competencia**. Muchos fenómenos de inducción implican

booksmedicos.org

booksmedicos.org

interacciones epitelio-mesénquima.

Las **vías de transducción de señales** incluyen a una molécula de señalización (el **ligando**) y a un **receptor**. El receptor suele extenderse por la membrana celular y se activa por la unión de su ligando específico. La activación suele implicar la capacidad para fosforilar otras proteínas, las más de las veces como **cinasa**. Esta activación establece una cascada de actividad enzimática entre proteínas, que por último activa a un factor de transcripción para dar inicio a la expresión génica.

La señalización de célula a célula puede ser de tipo **paracrino**, en que se ven implicados **factores difusibles**, o **yuxtacrino**, en que participan distintos **factores no difusibles**. Las proteínas responsables de la señalización paracrina se denominan **factores paracrinos o GDF.** Existen cuatro familias principales de GDF: **FGF, WNT, *hedgehog* y TGF-β**. Además de las proteínas, **neurotransmisores** como la **serotonina** (5-HT) y la **noradrenalina** también actúan mediante señalización paracrina, en la que fungen como ligandos y se unen a receptores para desencadenar respuestas celulares específicas. Los factores yuxtacrinos pueden incluir productos de la matriz extracelular, ligandos unidos a la superficie celular y comunicaciones directas de célula a célula.

Existen muchas vías de señalización celular con relevancia para el desarrollo, pero dos vías clave implican a la proteína **SHH** y a la **vía *WNT* no canónica**, mejor conocida como **vía PCP**, que regula la **extensión convergente**. **SHH** es casi un **gen maestro**, y cuando los productos proteicos de este gen se unen a su receptor **patched** anulan la inhibición que éste causa sobre **smoothened**. Una vez activado, smoothened induce regulación positiva de la familia **Gli** de factores de transcripción, que controla la señalización distal generada por la proteína SHH. La proteína SHH es un factor difusible al que se encuentra unida una molécula de colesterol, que actúa como **morfógeno** al establecer gradientes de concentración que regulan las respuestas celulares. La señalización de SHH está implicada en muchos eventos del desarrollo, entre ellos el establecimiento de la línea media y la asimetría izquierda-derecha, al igual que la generación de patrones en muchos órganos.

La **PCP** regula los movimientos de las células y las láminas celulares en el plano de un tejido, de tal modo que las células se intercalan una con otra y permiten la elongación del tejido, un proceso denominado **extensión convergente**. Estos tipos de desplazamientos celulares son responsables de la elongación del embrión y del tubo neural durante la gastrulación y la neurulación, respectivamente. Varios genes participan en la regulación de este proceso, entre ellos ***WNT*** y su receptor ***FRIZZLED***, ***CELSR*** *y* ***VANGL***, que codifican proteínas transmembrana, ***DISHEVELLED***, que codifica una proteína que actúa por medio de las cinasas Rho y Rac para afectar el citoesqueleto, y otros más que regulan los movimientos celulares. Las mutaciones de estos genes generan defectos del cierre del tubo neural en ratones, en tanto los que afectan a *VANGL* se han vinculado con este tipo de defectos en los humanos.

booksmedicos.org

booksmedicos.org

Problemas a resolver

1. ¿Qué quiere decir “competencia para responder” como parte del proceso de inducción? ¿Qué tejidos son los implicados con más frecuencia en la inducción? Dé dos ejemplos.
2. Bajo condiciones normales los FGF y sus receptores (FGFR) son responsables del crecimiento del cráneo y del desarrollo de las suturas craneales. ¿Cómo podrían interrumpirse estas vías de señalización? ¿Estas vías implican señalización de tipo paracrino o yuxtacrino? ¿Puede usted pensar en alguna alternativa por la que el efecto de la pérdida de la expresión de un FGF pudiera evitarse?

booksmedicos.org

booksmedicos.org

CÉLULAS GERMINALES PRIMORDIALES

El desarrollo comienza con la fecundación, el proceso por el cual el gameto masculino, el **espermatozoide**, y el gameto femenino, el **ovocito**, se unen para dar origen a un **cigoto**. Los gametos derivan de **células germinales primordiales (CGP)** que se forman en el epiblasto durante la segunda semana, se desplazan por la estría primitiva durante la gastrulación y migran hacia la pared del saco vitelino (Fig. 2-1). Durante la cuarta semana estas células comienzan a migrar desde el saco vitelino hacia las gónadas en desarrollo, a las que llegan al final de la quinta semana. Las divisiones mitóticas se incrementan durante su migración y también una vez que llegaron a la gónada. En su preparación para la fecundación, las células germinales pasan por el proceso de **gametogénesis**, que incluye la meiosis, para disminuir el número de cromosomas, y la **citodiferenciación**, para completar su maduración.

FIGURA 2-1 Embrión al final de la tercera semana, en que se aprecia la posición de las células germinales primordiales (CGP) en la pared del saco vitelino, cerca del sitio en que se insertará el cordón umbilical. A partir de este punto, las células migran hacia la gónada en desarrollo.

booksmedicos.org

booksmedicos.org

Correlaciones clínicas

Células germinales primordiales y teratomas

Los **teratomas** son tumores de origen incierto que a menudo contienen distintos tejidos, como hueso, cabello, músculo, epitelio intestinal y otros. Se piensa que estos tumores derivan de células troncales pluripotenciales capaces de diferenciarse en cualquiera de las tres capas germinales o sus derivados. Cierta evidencia sugiere que las CGP que se desvían de sus rutas de migración normales pudieran ser responsables de la formación de algunos de estos tumores (Fig. 2-2). Otra fuente pudiera corresponder a las células epiblásticas, que dan origen a las tres capas germinales durante la gastrulación (véanse p. 66 y Fig. 5-9, p. 67).

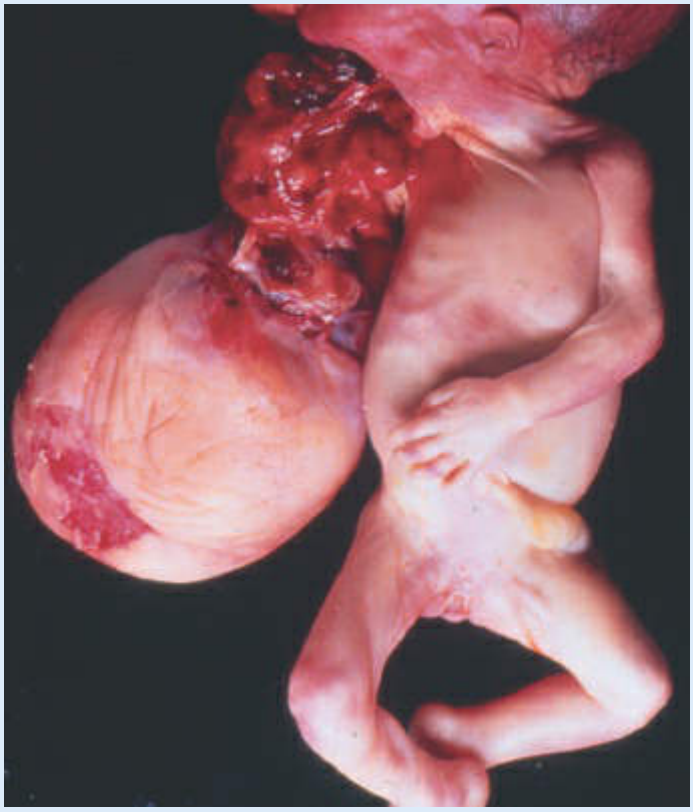

FIGURA 2-2 Teratoma orofaríngeo. Estos tumores pudieran derivar de las CGP o de células epiblásticas (v. el Cap. 5), ambas pluripotenciales. Los tejidos contenidos en los tumores incluyen derivados de las tres capas germinales, y pueden identificarse intestino, hueso, piel, dientes y otras estructuras.

■ LA TEORÍA CROMOSÓMICA DE LA HERENCIA

Los rasgos de un individuo nuevo son determinados por genes específicos contenidos en los cromosomas heredados del padre y la madre. Los humanos tienen alrededor de 23 000 genes en 46 cromosomas. Los genes de un

booksmedicos.org

booksmedicos.org

cromosoma tienden a heredarse juntos, de modo que se conocen como **genes ligados**. En las células somáticas los cromosomas se aprecian como 23 pares **homólogos** que dan origen al número **diploide** de 46. Existen 22 pares de cromosomas, los **autosomas**, y un par de **cromosomas sexuales**. Si el par sexual es XX el individuo tiene una genética femenina; si el par es XY el individuo tiene genética masculina. Un cromosoma de cada par deriva del gameto materno, el **ovocito**, y uno del gameto paterno, el **espermatozoide**. Así, cada gameto contiene un número **haploide** de 23 cromosomas, y la unión de los gametos en el momento de la **fecundación** restablece el número diploide de 46.

Mitosis

La **mitosis** es el proceso por el cual una célula se divide y da origen a dos células hijas con una carga genética idéntica a la de la célula progenitora (Fig. 2-3). Cada célula hija recibe un juego completo de 46 cromosomas. Antes de que una célula inicie la mitosis, el **ADN** de cada cromosoma se duplica. Durante esta fase de replicación los cromosomas son en extremo largos, se extienden en forma difusa por el núcleo y no pueden ser reconocidos con el microscopio de luz. Al iniciar la mitosis, los cromosomas comienzan a enrollarse, contraerse y condensarse; estos eventos marcan el inicio de la **profase**. Cada cromosoma queda constituido entonces por dos subunidades paralelas, las **cromátidas hermanas**, que se encuentran unidas por una región estrecha común a ambas, que se denomina **centrómero**. Durante la profase los cromosomas se siguen condensando, acortando y engrosando (Fig. 2-3 *A*), pero es sólo en la prometafase que las cromátidas pueden visualizarse (Fig. 2-3 *B*). Durante la metafase los cromosomas se alinean en el plano ecuatorial y su estructura doble puede observarse con claridad (Fig. 2-3 *C*). Cada cromosoma está unido a **microtúbulos** que se extienden desde el centrómero hasta el centriolo para formar el **huso mitótico**. Pronto el centrómero de cada cromosoma se divide, lo que marca el inicio de la anafase, y le sigue la migración de las cromátides hacia los polos opuestos del huso. Por último, durante la telofase los cromosomas se desenrollan y elongan, se vuelve a formar la cubierta nuclear y el citoplasma se divide (Fig. 2-3 *D-F*). Cada célula hija recibe la mitad del material cromosómico duplicado, de modo que conserva el mismo número de cromosomas que la célula progenitora.

booksmedicos.org

booksmedicos.org

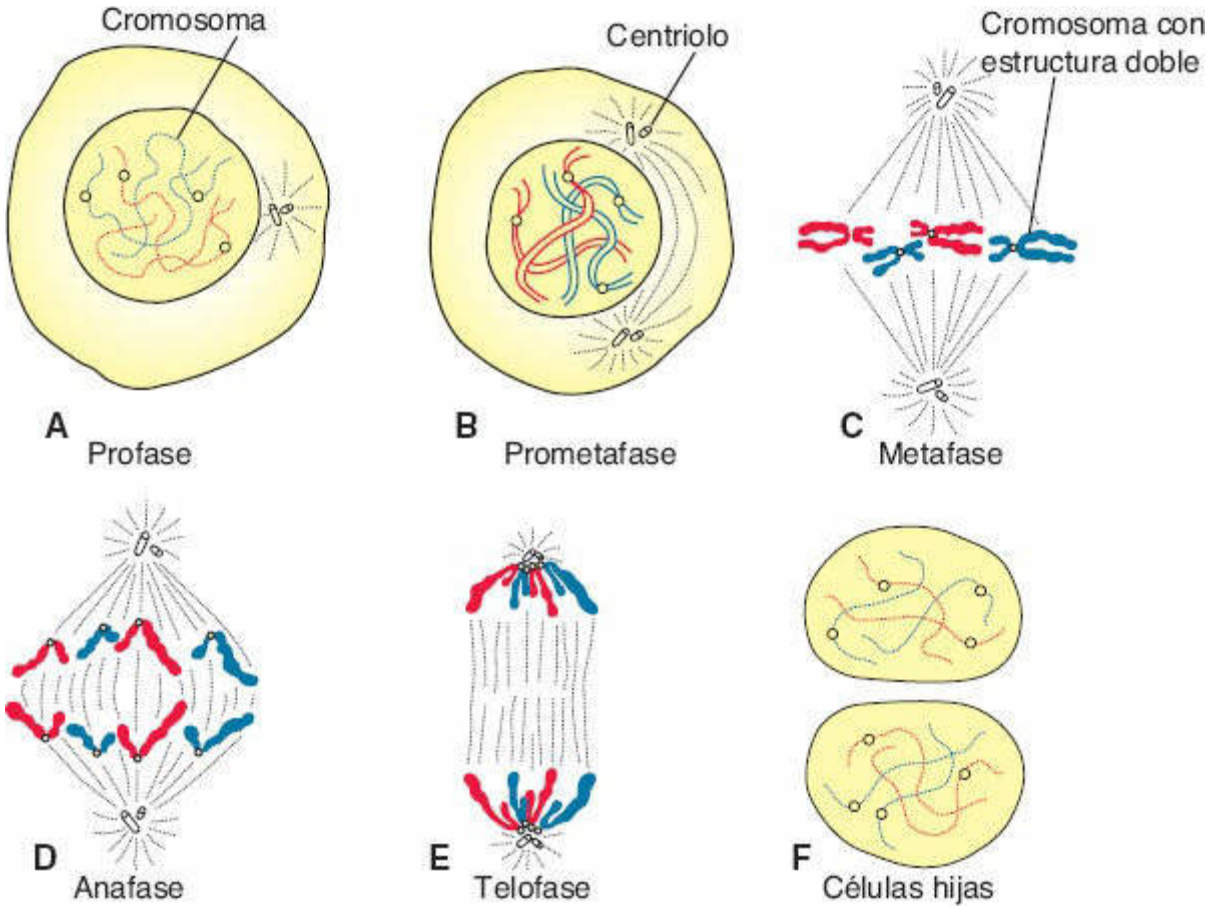

FIGURA 2-3 Distintas fases de la mitosis. En la profase los cromosomas se observan como hilos delgados. Las cromátides dobles se aprecian con claridad como unidades independientes durante la metafase. En ningún momento durante la división celular se unen los miembros de cada par de cromosomas. *Azul*, cromosomas paternos; *rojo*, cromosomas maternos.

Meiosis

La **meiosis** es la división celular que ocurre en las **células germinales** para dar origen a los gametos masculinos y femeninos, espermatozoides y óvulos, respectivamente. Para la meiosis se requieren dos divisiones celulares, **la primera y la segunda divisiones meióticas** para reducir el número de cromosomas a 23, propio de la condición haploide (Fig. 2-4). Al igual que en la mitosis, las células germinales masculinas y femeninas (**espermatocitos** y **ovocitos primarios**) copian su ADN al inicio de la primera división meiótica, de tal modo que cada uno de los 46 cromosomas se duplica para formar cromátidas hermanas. En contraste con la mitosis, sin embargo, los **cromosomas homólogos** se alinean luego en **pares**, proceso denominado **sinapsis**. El pareado es preciso y punto a punto, excepto para el par XY. Los pares homólogos se separan entonces en dos células hijas, con lo que se reduce el número de cromosomas, del diploide al haploide. Poco después, en la segunda división meiótica se separan las cromátidas hermanas. Cada gameto obtiene así 23 cromosomas.

Entrecruzamiento

booksmedicos.org

booksmedicos.org

Los **entrecruzamientos**, eventos críticos en la primera división meiótica, consisten en el **intercambio de segmentos de cromátides** entre el par de cromosomas homólogos pareados (Fig. 2-4 *C*). Segmentos de cromátidas se rompen e intercambian al tiempo que los cromosomas homólogos se separan. Mientras ocurre la separación, los puntos de intercambio se unen de manera temporal y constituyen una estructura similar a una letra X, el **quiasma** (Fig. 2-4 *C*).

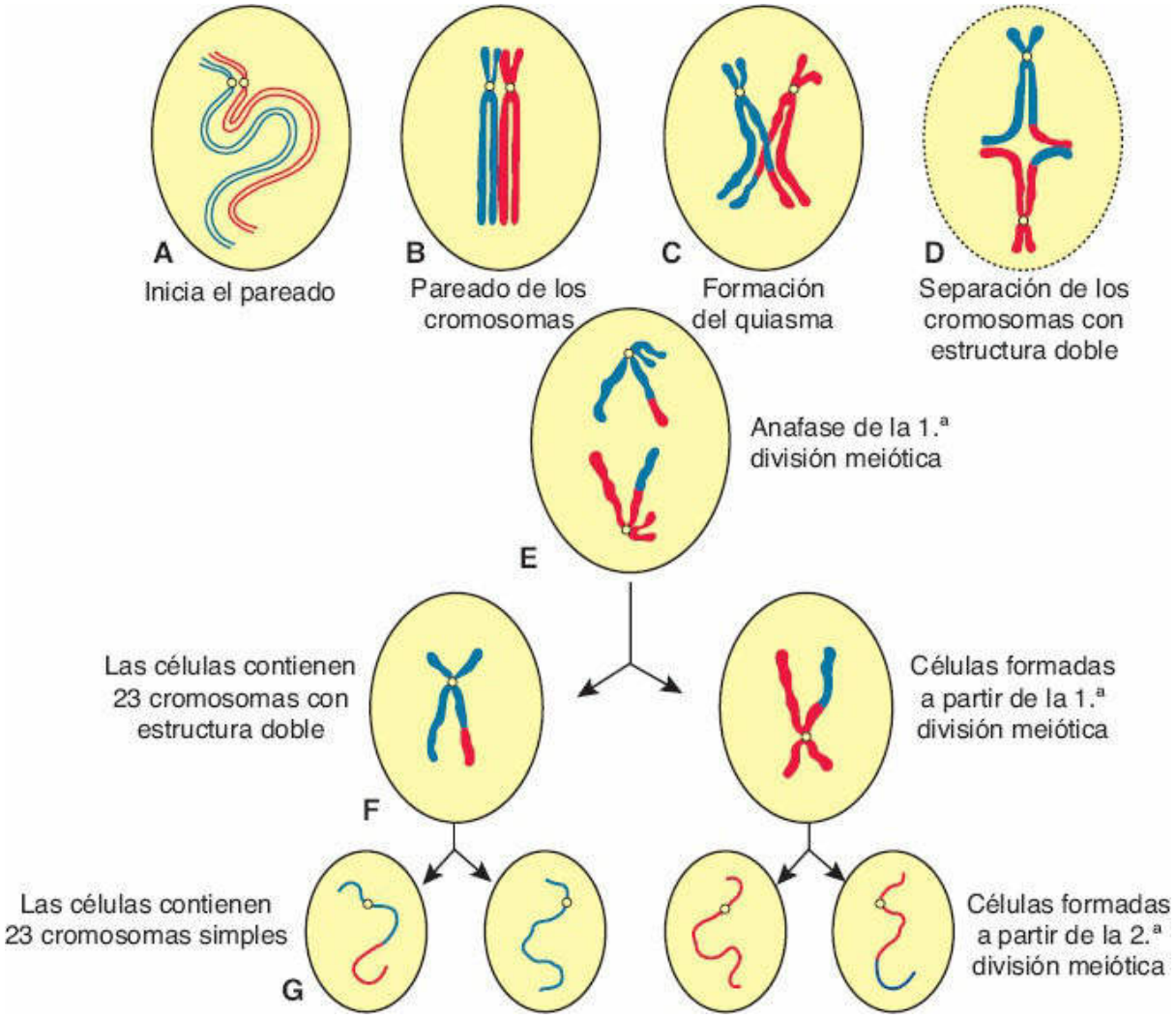

FIGURA 2-4 Primera y segunda divisiones meióticas. **A.** Los cromosomas homólogos se aproximan uno a otro. **B.** Los cromosomas homólogos se disponen en pares y cada miembro del par cuenta con dos cromátidas. **C.** Los cromosomas homólogos unidos íntimamente en pares intercambian fragmentos de sus cromátidas (entrecruzamiento). Obsérvese el quiasma. **D.** Los cromosomas con estructura doble se separan. **E.** Anafase de la primera división meiótica. **F, G.** Durante la segunda división meiótica los cromosomas con estructura doble se separan por el centrómero. Al terminar la división, los cromosomas en cada una de las cuatro células hijas son diferentes entre sí.

booksmedicos.org

booksmedicos.org

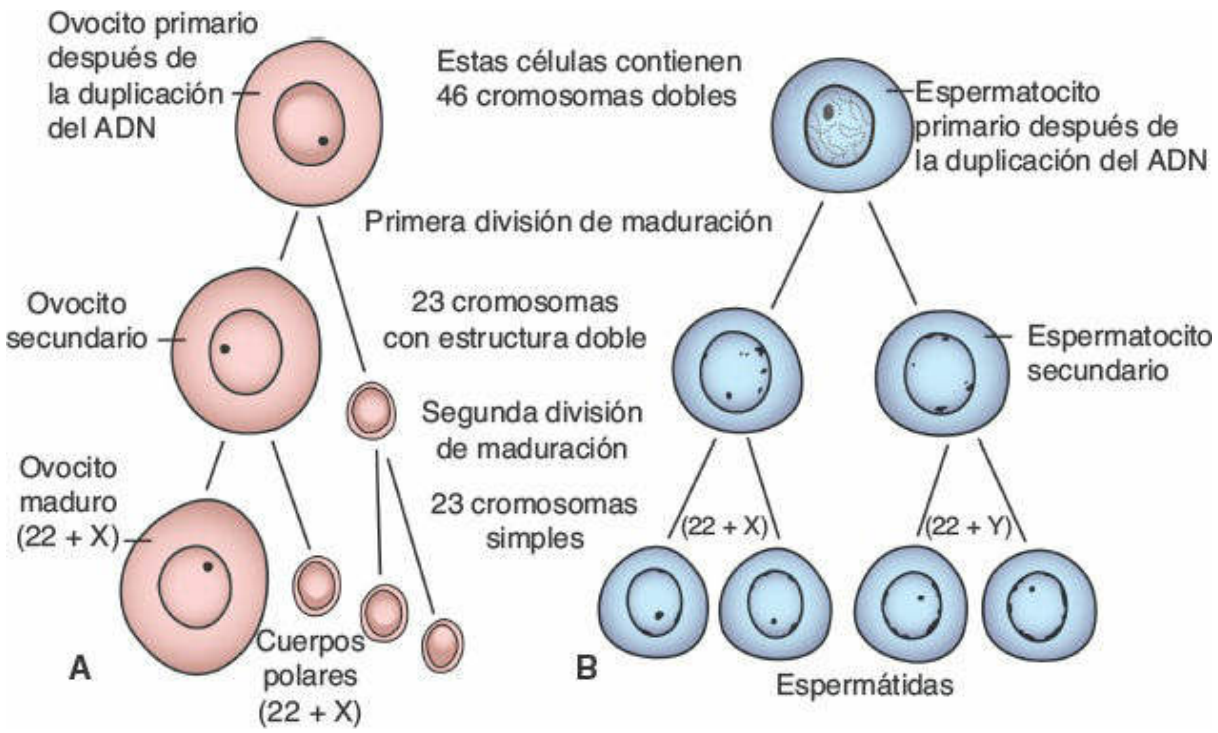

FIGURA 2-5 Eventos que ocurren durante la primera y segunda división de maduración. **A.** La célula germinal primitiva femenina (ovocito primario) sólo da origen a un gameto maduro, el ovocito maduro. **B.** La célula germinal primitiva masculina (espermatocito primario) da origen a cuatro espermátidas, las cuales se convierten en espermatozoides.

Los 30 a 40 entrecruzamientos aproximados (uno o dos por cromosoma) que ocurren en cada primera división meiótica son más frecuentes entre genes muy alejados uno de otro en el cromosoma.

Como consecuencia de las divisiones meióticas:

- La **variabilidad genética** se incrementa mediante
  - Entrecruzamiento, que redistribuye el material genético
  - Distribución aleatoria de los cromosomas homólogos en las células hijas
- Cada célula germinal contiene un número haploide de cromosomas, de tal modo que en el momento de la fecundación se restablece el número diploide de 46.

Cuerpos polares

De igual manera, durante la meiosis un ovocito primario da origen a cuatro células hijas, cada una con 22 autosomas más un cromosoma X (Fig. 2-5 *A*). Sin embargo, sólo uno de ellos se desarrolla hasta convertirse en un gameto maduro, el ovocito; los otros tres, los **cuerpos polares**, reciben citoplasma escaso y se degeneran durante el desarrollo subsecuente. De forma similar, un espermatocito primario da origen a cuatro células hijas, dos con 22 autosomas y un cromosoma X, y dos con 22 autosomas y un cromosoma Y (Fig. 2-5 *B*). Sin embargo, en contraste con la formación de los ovocitos, las cuatro se desarrollan para dar origen a gametos maduros.

booksmedicos.org

booksmedicos.org

Correlaciones clínicas

Defectos congénitos y aborto espontáneo: factores cromosómicos y genéticos

Las **anomalías cromosómicas**, que pueden ser **numéricas** o **estructurales**, son causa importante de defectos al nacimiento y abortos espontáneos. Se calcula que 50% de las concepciones termina en aborto espontáneo y que 50% de estos productos de aborto tiene anomalías cromosómicas importantes. Así, alrededor de 25% de los embriones tiene un defecto cromosómico importante. Las anomalías cromosómicas más frecuentes en los productos de aborto son 45,X (síndrome de Turner), triploidía y trisomía 16. Las anomalías cromosómicas son responsables de 10% de los defectos congénitos principales, y las **mutaciones genéticas** generan un 8% adicional.

Anomalías numéricas

La célula somática humana normal contiene 46 cromosomas; el gameto normal contiene 23. Las células somáticas normales son **diploides**, o ***2n***; los gametos normales son **haploides**, o ***n***. **Euploidía** se refiere a cualquier múltiplo exacto de *n* (p. ej., diploide o triploide). **Aneuploidía** se refiere a cualquier número cromosómico que no sea euploide; suele aplicarse cuando existe un cromosoma adicional (**trisomía**) o cuando falta uno (**monosomía**). Las anomalías del número de cromosomas pueden originarse durante la división meiótica o la mitótica. En la **meiosis** dos miembros de un par de cromosomas homólogos de ordinario se separan durante la primera división meiótica, de tal modo que cada célula hija recibe un miembro de cada par (Fig. 2-6 *A*). En ocasiones, no obstante, no ocurre la separación (**no disyunción**) y los dos miembros del par se desplazan hacia una célula (Fig. 2-6 *B, C*). Como consecuencia de la no disyunción cromosómica, una célula recibe 24 cromosomas en tanto la otra recibe 22, y no los 23 normales. Cuando en el momento de la fecundación un gameto que tiene 23 cromosomas se une a otro que tiene 24 o 22 cromosomas, se obtiene un nuevo ser que puede tener ya sea 47 cromosomas (trisomía) o 45 cromosomas (monosomía). La no disyunción, que ocurre ya sea durante la primera o la segunda división meiótica de las células germinales, puede implicar a los autosomas o a los cromosomas sexuales. En la mujer la incidencia de anomalías cromosómicas, entre ellas la no disyunción, se incrementa con la edad, en particular a partir de los 35 años.

En ocasiones los cromosomas se rompen y partes de un cromosoma se unen a otro. Estas **translocaciones** pueden ser **balanceadas**, en cuyo caso la rotura y el empalme implican a dos cromosomas, pero no se pierde material genético relevante, por lo que los individuos son normales; por otra parte, pueden ser desbalanceadas, caso en el cual una parte de un cromosoma se pierde y esto da origen a un fenotipo alterado. Por ejemplo, las translocaciones **desbalanceadas** entre los brazos largos de los cromosomas 14 y 21 durante la primera o la segunda divisiones meióticas dan origen a gametos con una copia adicional del cromosoma 21, una de las causas del síndrome de Down (Fig. 2-7). Las translocaciones son en particular comunes entre los cromosomas 13, 14, 15, 21 y 22, debido a que se agrupan durante la meiosis.

Trisomía 21 (síndrome de Down)

El **síndrome de Down** se debe a la presencia de una copia adicional del **cromosoma 21 (trisomía 21)** (Fig. 2-8). Las características de los niños con síndrome de Down incluyen retraso del crecimiento, grados variables de discapacidad intelectual, anomalías craneofaciales como fisuras palpebrales oblicuas, pliegues epicánticos (redundancia cutánea en el ángulo palpebral interno), aplanamiento facial y pabellones auriculares pequeños, defectos cardiacos e hipotonía (Fig. 2-9). Estos individuos también tienen más riesgo de desarrollar leucemia, infecciones, disfunción tiroidea y envejecimiento prematuro. Por otra parte, se observa un incremento de la frecuencia e inicio más temprano de la enfermedad de Alzheimer en personas con síndrome de Down. En 95% de los casos el síndrome se debe a la trisomía 21 que deriva de una no disyunción meiótica, y en 75% de estas instancias la no disyunción ocurre durante la **formación del ovocito**. La incidencia del síndrome de Down se aproxima a 1 de cada 2 000 productos de la concepción en mujeres menores de 25 años. Este riesgo se incrementa con la edad materna, hasta 1 en 300 a los 35 años, y 1 en 100 a los 40

booksmedicos.org

booksmedicos.org

años.

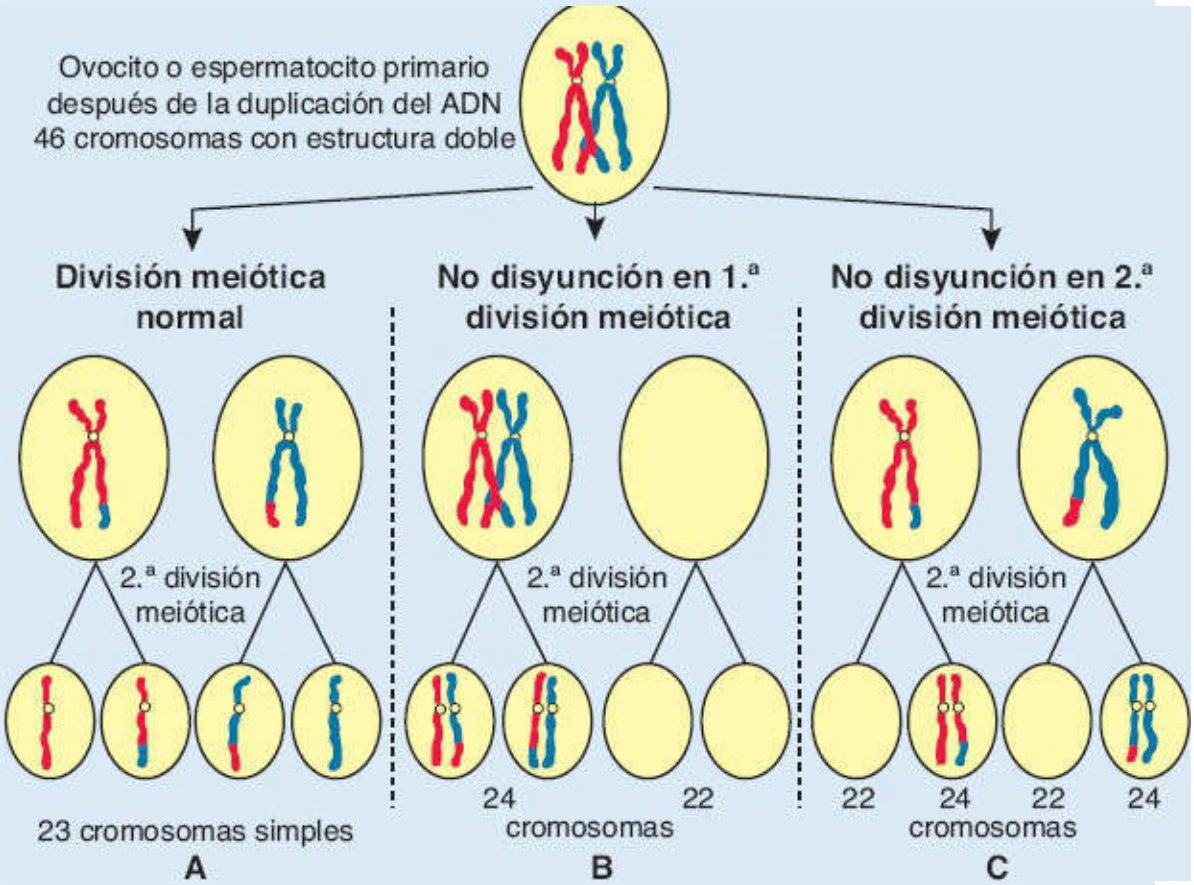

FIGURA 2-6 **A.** Divisiones de maduración normales. **B.** No disyunción en la primera división meiótica. **C.** No disyunción en la segunda división meiótica.

booksmedicos.org

booksmedicos.org

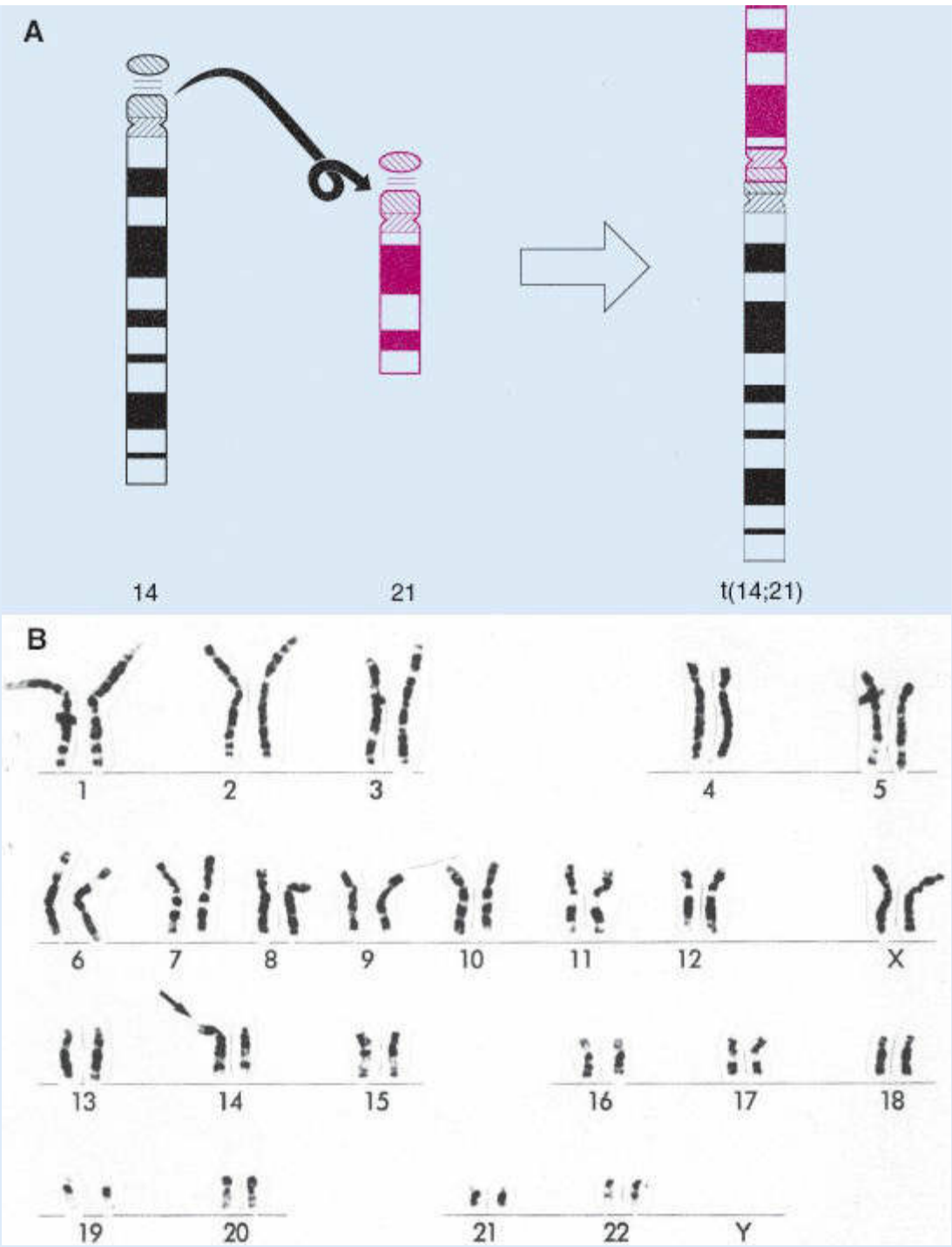

FIGURA 2-7 **A.** Translocación de los brazos largos de los cromosomas 14 y 21 desde el nivel del centrómero. La pérdida de los brazos cortos carece de relevancia clínica y estos individuos muestran un fenotipo normal, no obstante existe el riesgo de que sus hijos tengan translocaciones desbalanceadas. **B. Cariotipo** con translocación del cromosoma 21 al 14, que origina síndrome de Down.

En cerca de 4% de los casos de síndrome de Down existe una translocación desbalanceada entre el cromosoma 21 y los cromosomas 13, 14, 15 o 21 (Fig. 2-7). El 1% remanente se produce por mosaicismo, consecuencia de una concepción trisómica seguida por la pérdida del cromosoma adicional en algunas células durante la mitosis. Estos individuos cursan con **mosaicismo**, en que algunas de sus células tienen un número cromosómico normal y otras tienen trisomía. Pueden mostrar pocas o muchas de las características del síndrome de Down.

Trisomía 18 (síndrome de Edwards)

booksmedicos.org

booksmedicos.org

Los pacientes con **trisomía 18** muestran las características siguientes: discapacidad intelectual, defectos cardiacos congénitos, pabellones auriculares de implantación baja y flexión de dedos y manos (Fig. 2-10). Además, los pacientes a menudo presentan micrognatia, anomalías renales, sindactilia y malformaciones del sistema esquelético. La incidencia de este trastorno se aproxima a 1 en 5 000 neonatos. Entre las 10 semanas de la gestación y el término se pierde 85% de los fetos, en tanto los que nacen vivos suelen morir antes de los 2 meses de edad. Alrededor de 5% vive más de un año.

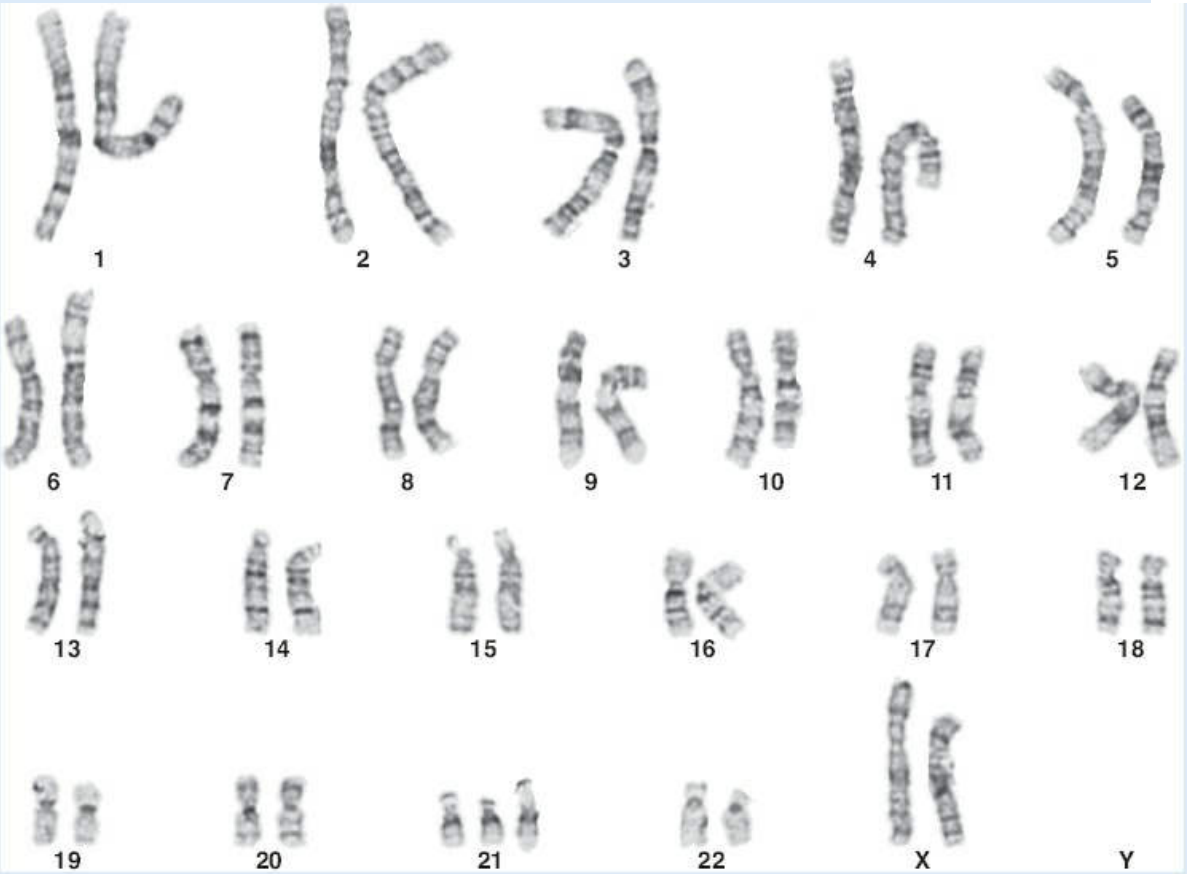

FIGURA 2-8 Cariotipo con trisomía 21, síndrome de Down.

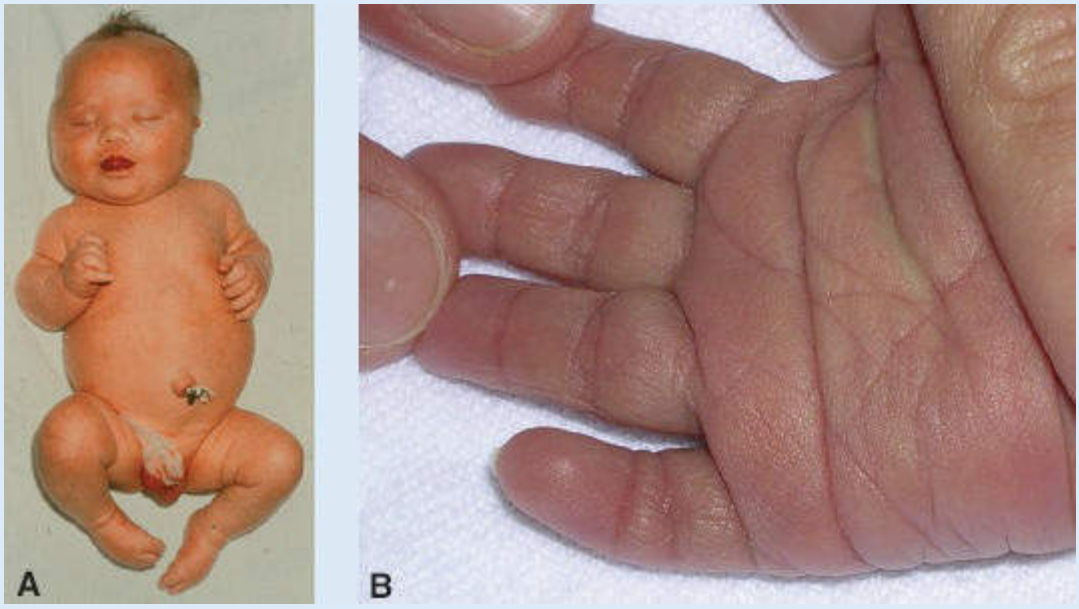

booksmedicos.org

booksmedicos.org

FIGURA 2-9 **A.** Niño con síndrome de Down. Obsérvese la cara ancha y aplanada, las fisuras palpebrales oblicuas y la protrusión lingual. Los niños con síndrome de Down suelen tener cierto grado de discapacidad intelectual y muchos presentan defectos cardiacos. **B.** Otra característica de estos niños es la mano ancha con un solo pliegue palmar transverso (simiesco).

FIGURA 2-10 Neonato con trisomía 18. Obsérvense los pabellones auriculares de implantación baja, la boca pequeña, la mandíbula poco prominente (micrognatia), la flexión de las manos y la ausencia o hipoplasia del radio y la ulna.

booksmedicos.org

booksmedicos.org

FIGURA 2-11 Feto con trisomía 13. Obsérvense el paladar hendido, la frente inclinada y la anoftalmía.

Trisomía 13 (síndrome de Patau)

Las anomalías principales en la **trisomía 13** son discapacidad intelectual, holoprosencefalia, defectos cardiacos congénitos, sordera, labio y paladar hendidos, y defectos oftálmicos como microoftalmía, anoftalmía y coloboma (Fig. 2-11). La incidencia de esta anomalía se aproxima a 1 por 20 000 nacidos vivos, y más de 90% de estos neonatos muere durante el primer mes tras el nacimiento. Alrededor de 5% vive más de un año.

Síndrome de Klinefelter

Las características clínicas del **síndrome de Klinefelter**, que sólo se identifica en varones y suelen detectarse mediante amniocentesis, son esterilidad, atrofia testicular, hialinización de los túbulos seminíferos y, por lo general, ginecomastia. Las células cuentan con 47 cromosomas, con un complemento de cromosomas sexuales de tipo XXY, y en alrededor de 80% de los casos se identifica un **corpúsculo de cromatina sexual** (**cuerpo de Barr**: se forma por la condensación de un cromosoma X inactivado; el cuerpo de Barr también existe en mujeres normales debido a que uno de los cromosomas X es normal que se inactive). Su incidencia se aproxima a 1 en 500 varones. La no disyunción de los homólogos XX es el evento etiológico más frecuente. En ocasiones los pacientes con síndrome de Klinefelter tienen 48 cromosomas: 44 autosomas y cuatro cromosomas sexuales (48,XXXY). Si bien la discapacidad intelectual no suele formar parte del síndrome, a mayor número de cromosomas X, mayor probabilidad de que exista cierto grado de disfunción cognitiva.

Síndrome de Turner

El **síndrome de Turner**, con un cariotipo 45,X, es la única monosomía compatible con la vida. Incluso en esta situación, 98% de todos los fetos con el síndrome se aborta de manera espontánea.

booksmedicos.org

booksmedicos.org

Los pacientes que sobreviven tienen un aspecto femenino inconfundible (Fig. 2-12), y se caracterizan por la ausencia de ovarios (**disgenesia gonadal**) y talla baja. Otras anomalías relacionadas comunes son cuello alado, linfedema en extremidades, deformidades esqueléticas y tórax amplio con hipertelorismo mamario. Alrededor de 55% de las pacientes afectadas presenta monosomía del cromosoma X y carece de cuerpo de Barr por efecto de la no disyunción. En 80% de estas pacientes la causa es la no disyunción del **gameto del varón**. En el porcentaje restante, la causa corresponde a anomalías estructurales del cromosoma X o a la no disyunción mitótica, que origina mosaicismo.

FIGURA 2-12 Paciente con síndrome de Turner. **A.** Al nacer. Obsérvese la piel laxa en la región posterior del cuello, que deriva de los remanentes de un higroma quístico (quiste ocupado por líquido), el cuello corto, los pabellones auriculares deformados y el edema en la mano **(B)** y el pie **(C)** producto del linfedema. **D.** A los 6 años de edad el cuello alado es prominente y existe gran distancia entre los pezones, así como tórax ancho.

Síndrome de triple X

booksmedicos.org

booksmedicos.org

Las pacientes con **síndrome de triple X** (47,XXX) a menudo no se diagnostican por sus características físicas discretas. Sin embargo, a menudo estas niñas tienen problemas del lenguaje y la autoestima. Cuentan con dos cuerpos de cromatina sexual en sus células.

Anomalías estructurales

Las **anomalías cromosómicas estructurales**, que afectan a uno o más suelen derivar de la rotura de un cromosoma. Se ha sugerido que estas roturas son producto de factores ambientales, como virus, radiación y fármacos, pero la evidencia no es concluyente. El resultado de la rotura depende de lo que ocurre con los segmentos desprendidos. En algunos casos, el segmento roto de un cromosoma se pierde, y el neonato con una **deleción** parcial del cromosoma desarrolla anomalías. Un síndrome bien conocido, que se debe a la deleción parcial del brazo corto del cromosoma 5, es el **síndrome de *cri du chat***. Los neonatos afectados tienen un llanto similar al maullido de un gato, microcefalia (cabeza pequeña), discapacidad intelectual y cardiopatía congénita. Se sabe que muchos otros síndromes más bien raros son consecuencia de una deleción cromosómica parcial.

Las **microdeleciones**, que afectan sólo a pocos **genes contiguos**, pueden generar un **síndrome por microdeleción** o un **síndrome por genes contiguos**. Los sitios en que ocurren estas deleciones, denominados **complejos de genes contiguos**, suelen identificarse mediante **hibridización *in situ* con fluorescencia** (**FISH**; véase p. 24). Un ejemplo de una microdeleción ocurre en el brazo largo del cromosoma 15 (15q11–15q13) (Nota: los cromosomas tienen un brazo largo, que se designa "q", y un brazo corto, que se denomina "p", según la posición de su centrómero). Cuando la microdeleción ocurre en el cromosoma materno da origen al **síndrome de Angelman**, y los niños padecen discapacidad intelectual, no pueden hablar, muestran un desarrollo motor deficiente y tienden a cursar con periodos espontáneos y prolongados de risa (Fig. 2-13). Si la microdeleción ocurre en el cromosoma paterno el resultado es el **síndrome de Prader-Willi**. Los individuos afectados se caracterizan por hipotonía, obesidad, discapacidad intelectual, hipogonadismo y criptorquidia (Fig. 2-14). Las características que se expresan de manera diferencial cuando el material genético que las origina proviene de la madre o del padre son ejemplos de **impronta genómica**. Otros síndromes de genes contiguos pueden heredarse de cualquiera de los padres, entre ellos el **síndrome de Miller-Dieker** (lisencefalia, retraso del desarrollo, crisis convulsivas, y anomalías cardiacas y faciales que derivan de una deleción 17p3) y la mayor parte de los casos del **síndrome 22q11** (defectos palatinos, defectos cardiacos troncoconales, retraso del desarrollo del lenguaje, anomalías del aprendizaje y un trastorno similar a la esquizofrenia, que derivan de una deleción en la región 22q11).

Los **sitios frágiles** son regiones cromosómicas que muestran propensión a separarse o romperse durante ciertas manipulaciones celulares. Por ejemplo, pueden identificarse sitios frágiles al cultivar los linfocitos de un paciente en un medio con deficiencia de folato. Si bien se han definido sitios frágiles numerosos constituidos por **repeticiones CGG**, sólo los existentes en el gen **FMRI** del brazo largo del cromosoma X (Xq27) se han correlacionado con una alteración del fenotipo denominada **síndrome de X frágil**. En la región promotora del gen de los individuos afectados existen más de 200 repeticiones, en comparación con 6 a 54 en sujetos normales. El síndrome de X frágil se caracteriza por discapacidad intelectual, pabellones auriculares grandes, mandíbula prominente y testículos grandes. El síndrome se observa en 1 de cada 5 000 individuos; son los varones los que se afectan de manera exclusiva, situación que pudiera explicar la preponderancia de pacientes de sexo masculino con disfunción cognitiva. El síndrome de X frágil es el segundo más frecuente, después del síndrome de Down, como causa de discapacidad intelectual por anomalías genéticas.

Mutaciones genéticas

Muchas malformaciones congénitas en el humano son hereditarias y algunas muestran un patrón claro de herencia mendeliana. Muchos defectos congénitos pueden atribuirse en forma directa a un cambio de la estructura o la función de un solo gen, de donde deriva el concepto de **mutación de gen único**. Se calcula que este tipo de defecto genera alrededor de 8% de todas las malformaciones en el humano.

booksmedicos.org

booksmedicos.org

FIGURA 2-13 Paciente con síndrome de Angelman, que resulta de una microdeleción del cromosoma 15 materno. Si el defecto se hereda por medio del cromosoma paterno se desarrolla el síndrome de Prader-Willi (Fig. 2-14).

booksmedicos.org

booksmedicos.org

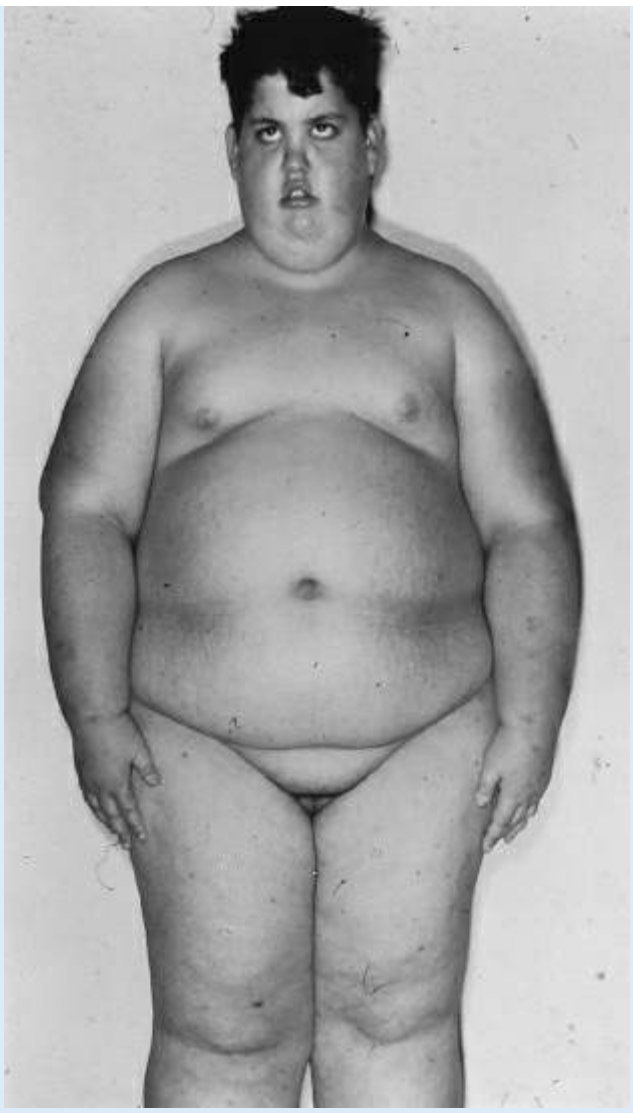

FIGURA 2-14 Paciente con síndrome de Prader-Willi, consecuencia de una microdeleción en el cromosoma 15 paterno. Si el defecto se hereda en el cromosoma materno se desarrolla el síndrome de Angelman (Fig. 2-13).

Excepto por los cromosomas X y Y en el varón, los genes existen en pares, o **alelos**, de tal modo que se cuenta con dos tantos de cada determinante genético: uno de la madre y otro del padre. Si un gen mutante genera una anomalía en una dosis única, no obstante la presencia de un alelo normal, se trata de una **mutación dominante**. Si para que ocurra la anomalía es necesario que los dos alelos tengan mutación (doble dosis) o si la mutación está ligada al X (ocurre en el cromosoma X) en un varón, se trata de una **mutación recesiva**. Las variaciones de los efectos de los genes mutantes pueden ser consecuencia de **factores modificadores**.

En algunos casos las mutaciones ocurren en una célula al tiempo que un embrión se desarrolla. Si la mutación ocurre en una célula somática el individuo mostrará **mosaicismo** (tendrá más de una línea genética celular) y algunas células tendrán la mutación pero otras no. Si la mutación ocurre en una célula de la línea germinal (óvulo o espermatozoide), la consecuencia es el mosaicismo de línea germinal. En este caso, el progenitor no expresa la anomalía o la enfermedad debido a que sus células somáticas son normales. Sin embargo, puede transmitir el defecto a varios de sus hijos.

La aplicación de las técnicas de biología molecular ha incrementado el conocimiento en torno a los genes responsables del desarrollo normal. A su vez, el análisis genético de los síndromes en el humano ha demostrado que las mutaciones en muchos de estos mismos genes son responsables de ciertas anomalías congénitas y enfermedades de la niñez. Por ende, el vínculo entre los genes principales del desarrollo y su papel en los síndromes clínicos se está haciendo más claro.

Además de inducir malformaciones congénitas, las mutaciones pueden causar **errores innatos del metabolismo**. Estas enfermedades, entre las que **fenilcetonuria**, **homocistinuria** y

booksmedicos.org

booksmedicos.org

galactosemia son las mejor conocidas, pueden acompañarse de varios grados de discapacidad intelectual, o provocarlos, si no se instituyen dietas y una atención médica apropiadas.

Técnicas de diagnóstico para identificar las anomalías genéticas

El **análisis citogenético** se utiliza para determinar el número y la integridad de los cromosomas. Para esta técnica se requieren células en división, lo que suele implicar la siembra de cultivos celulares que se detienen en la metafase mediante un tratamiento químico. Los cromosomas se tratan con **tinción de Giemsa** para revelar patrones de bandas claras y oscuras (bandas G; Fig. 2-7) específicos de cada cromosoma. Cada banda corresponde a entre 5 a 10 × 106 pares de bases de ADN, que pueden incluir desde pocos hasta varios cientos de genes. En fecha reciente se desarrollaron **técnicas de bandeo de alta resolución en metafase**, que revelan números mayores de bandas correspondientes a porciones incluso menores de ADN, lo que facilita el diagnóstico de deleciones pequeñas.

Las técnicas **moleculares**, como la **hibridización *in situ* con fluorescencia (FISH)**, recurren a sondas de ADN específicas para identificar la ploidía de unos cuantos cromosomas específicos, y para detectar microdeleciones. Las sondas fluorescentes se hibridizan a los cromosomas o a los loci genéticos utilizando células colocadas sobre un portaobjetos, y los resultados se visualizan mediante microscopia de fluorescencia (Fig. 2-15).

Los **microarreglos** recurren a segmentos de secuencias específicas de ADN (sondas) anclados a una superficie sólida, por lo general cristal o silicón (chips Affymetrix). Estas sondas pueden ser una secuencia corta de un gen o algún otro elemento de ADN, que se utiliza para hibridizarse con una muestra de ADNc o ARNc (la muestra objetivo). La hibridización de las sondas con las secuencias de interés se detecta y cuantifica utilizando fluorescencia u otras técnicas. Los resultados permiten detectar polimorfismos de un solo nucleótido, mutaciones y cambios en los niveles de expresión. Algunas compañías ofrecen en la actualidad este tipo de técnicas a nivel comercial para cualquier persona que desee analizar o secuenciar su genoma.

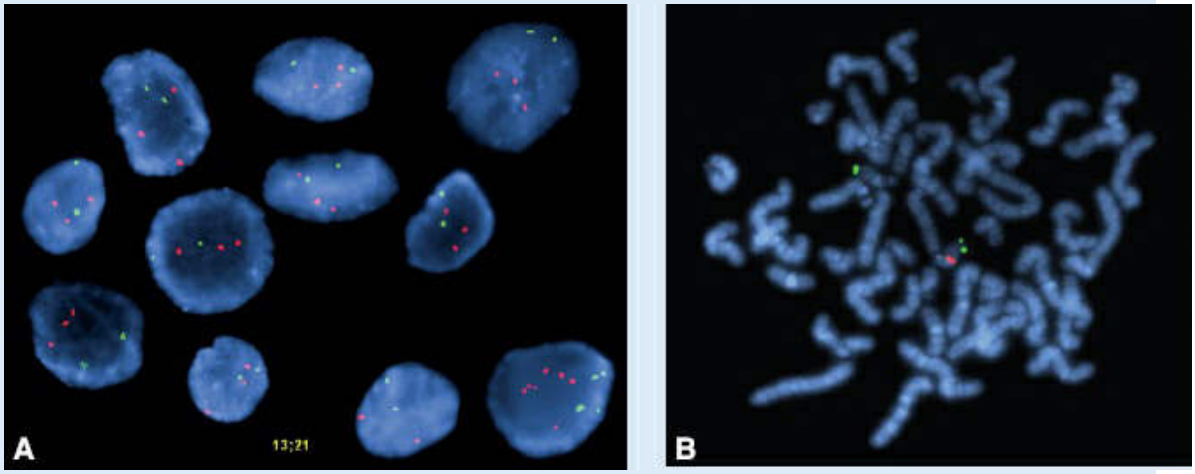

FIGURA 2-15 **A.** FISH en que se utiliza una sonda para el cromosoma 21 (*puntos rojos*). Obsérvese que existen tres *puntos rojos* en cada célula, lo que revela una trisomía 21 (SÍNDROME DE Down). Los *puntos verdes* corresponden a una sonda de control para el cromosoma 13. En el extremo inferior derecho existen dos células sobrepuestas, lo que explica la presencia de sondas numerosas. **B.** Análisis de FISH en el síndrome de deleción 22q11. Las señales verdes identifican al cromosoma 22; la señal roja representa a la sonda FISH N25, que se ubica en la región q11. Sólo está presente en uno de los pares del cromosoma 22, lo que indica que el otro tiene la deleción 22q11.

La **secuenciación del exoma** representa una estrategia nueva para identificar **mutaciones** y **polimorfismos** (cambios de un solo nucleótido [SNP] en una secuencia de ADN) responsables de defectos congénitos y enfermedades. Con esta técnica sólo se secuencian las regiones codificadoras (exones) del genoma. En conjunto, estas regiones modificadoras constituyen el **exoma** y representan sólo 1% de todo el genoma humano, lo que hace que su secuenciación sea más práctica que la de todo el genoma. Puesto que la mayor parte de las variantes genéticas está contenida en la región codificadora de las proteínas, la técnica es una alternativa eficiente para descubrir estas diferencias.

booksmedicos.org

booksmedicos.org

La técnica también es superior a estrategias más antiguas que dependían de estudios de vinculación seguidos por clonación posicional (búsqueda de genes candidatos en regiones específicas de los cromosomas) debido a que estas técnicas requerían un gran número de individuos afectados en una familia y no podían aplicarse al estudio de individuos afectados provenientes de distintas familias. En contraste, la secuenciación del exoma puede identificar una mutación causal en un solo individuo afectado si también pueden secuenciarse los exomas de ambos progenitores. Incluso la secuenciación de individuos afectados pertenecientes a distintas familias pueden tener éxito, sin importar el parentesco. A pesar de esto, debe recordarse que la secuenciación del exoma sólo permite identificar variantes que alteran las proteínas ubicadas en las regiones codificadoras de los genes. Otras anomalías genéticas que inducen defectos congénitos y se ubican fuera de la región codificadora deben identificarse mediante secuenciación de todo el genoma, pero en este momento el gasto y el tiempo que se requieren para conducir estos estudios son prohibitivos.

CAMBIOS MORFOLÓGICOS DURANTE LA MADURACIÓN DE LOS GAMETOS

Ovogénesis

La ovogénesis es el proceso por el cual las ovogonias se diferencian en ovocitos maduros.

La maduración de los ovocitos inicia antes del nacimiento

Una vez que las **CGP** llegan a la gónada de un embrión con genética femenina se diferencian en **ovogonias** (Fig. 2-16 *A*, *B*). Estas células experimentan varias divisiones mitóticas y, al final del tercer mes de la gestación, se encuentran dispuestas en cúmulos circundados por una capa de células epiteliales planas (Figs. 2-17 y 2-18). Si bien es posible que todas las ovogonias de un mismo cúmulo deriven de una sola célula, las células epiteliales planas, conocidas como **células foliculares**, se originan del epitelio celómico que cubre al ovario.

La mayor parte de las ovogonias continúa dividiéndose por mitosis, pero algunas de ellas detienen su división celular en la profase de la primera división meiótica y forman **ovocitos primarios** (Figs. 2-16 *C* y 2-17 *A*). Durante los siguientes meses el número de ovogonias se incrementa con rapidez y para el quinto mes de desarrollo prenatal el número total de células germinales en el ovario alcanza su máximo, que se calcula en 7 millones. En ese momento comienzan a morir células, y muchas ovogonias y también ovocitos primarios se degeneran y desarrollan **atresia**. Para el séptimo mes la mayor parte de las ovogonias ha degenerado, excepto un número menor cerca de la superficie. Todos los ovocitos primarios sobrevivientes se encuentran en la profase de la primera división meiótica, y la mayor parte de ellos está rodeado de manera independiente por una capa de células de epitelio folicular plano (Fig. 2-17 B). Un ovocito primario, junto con las células epiteliales planas que le circundan, se conoce como **folículo primordial** (Fig. 2-18 *A*).

booksmedicos.org

booksmedicos.org

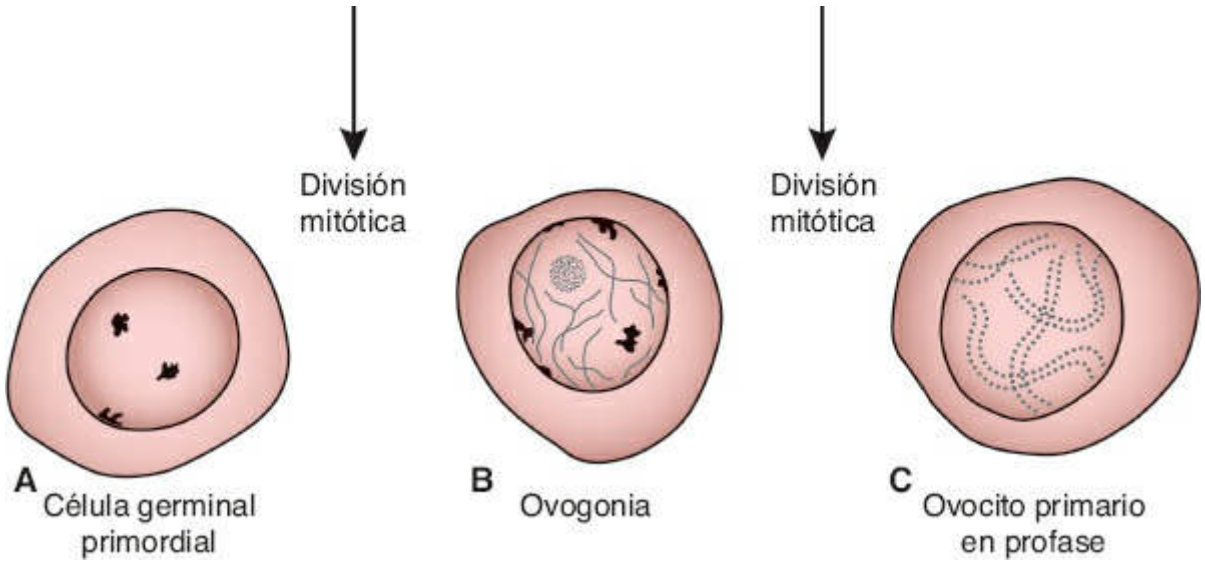

FIGURA 2-16 La diferenciación de CGP en ovogonias inicia poco después de su llegada al ovario. Para el tercer mes del desarrollo, algunas ovogonias dan origen a ovocitos primarios, que ingresan a la profase de la primera división meiótica. Esta profase puede durar 40 años o más, y sólo termina cuando la célula comienza su maduración final. Durante este periodo contiene 46 cromosomas con estructura doble.

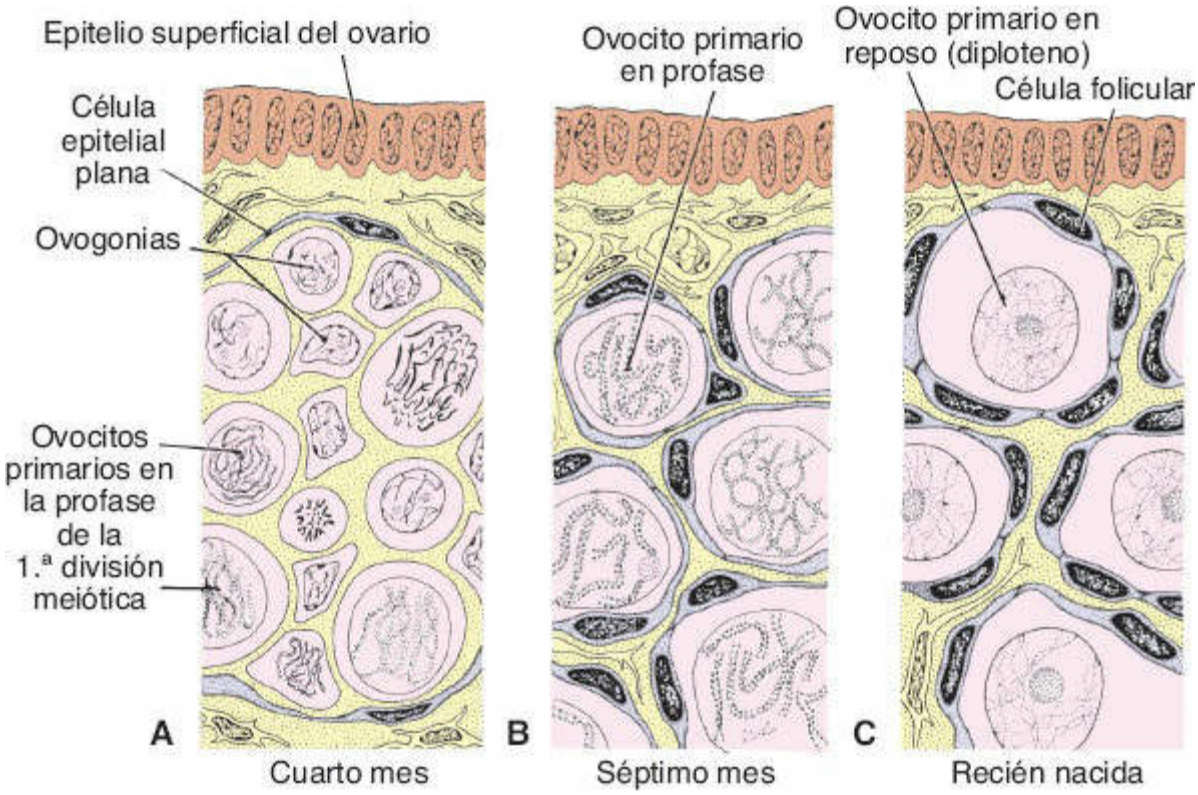

FIGURA 2-17 Segmento del ovario en diferentes etapas de desarrollo. **A.** Las ovogonias se encuentran agrupadas formando cúmulos en la porción cortical del ovario. Algunas muestran mitosis; otras se diferenciaron en ovocitos primarios e ingresaron a la profase de la primera división meiótica. **B.** Casi todas las ovogonias se transforman en ovocitos primarios en la profase de la primera división meiótica. **C.** No existen ovogonias. Cada ovocito primario está circundado por una sola capa de células foliculares, lo que constituye el folículo primordial. Los ovocitos han ingresado al diploteno de la profase, en que permanecen hasta justo antes de la ovulación. Sólo en ese momento ingresan a la metafase de la primera división meiótica.

booksmedicos.org

booksmedicos.org

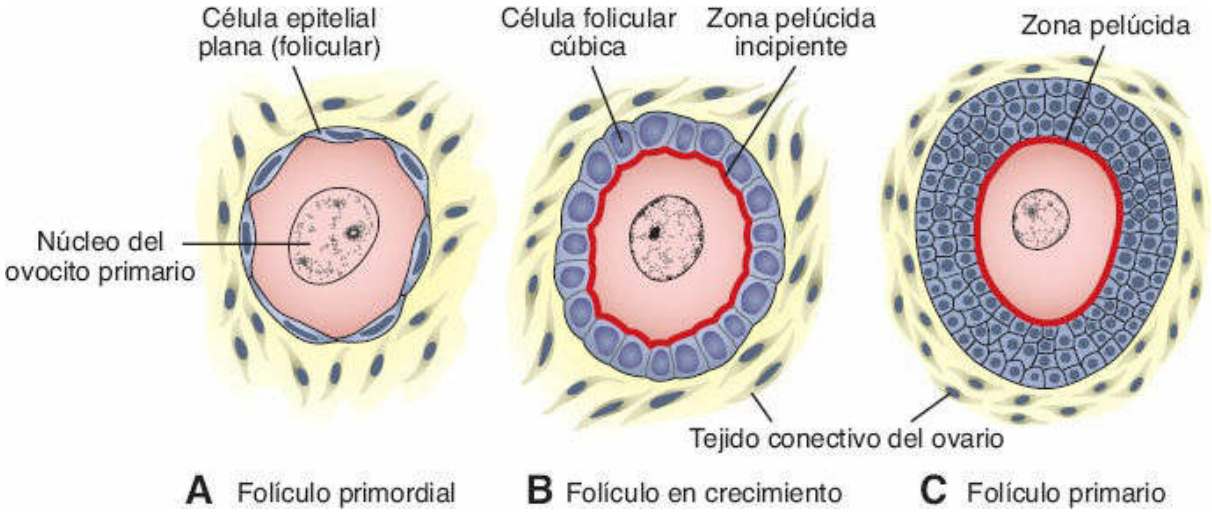

FIGURA 2-18 **A.** Folículo primordial formado por un ovocito primario al que circunda una capa de células epiteliales planas. **B.** Folículo primario temprano o en etapa preantral reclutado a partir de la reserva de folículos primordiales. Al tiempo que el folículo crece, las células foliculares adquieren conformación cúbica y comienzan a secretar la zona pelúcida, de la que pueden observarse parches irregulares sobre la superficie del ovocito. **C.** Folículo primario maduro (preantral) en que se aprecia a las células foliculares dando origen a una capa estratificada de células de la granulosa en torno al ovocito, así como la presencia de zona pelúcida bien definida.

La maduración de los ovocitos continúa en la pubertad

Cerca del momento del nacimiento todos los ovocitos primarios han ingresado a la profase de la primera división meiótica, pero en vez de avanzar a la metafase ingresan a la **etapa de diploteno**, una fase de reposo propia de la profase, que se caracteriza por el aspecto de la cromatina similar al del encaje (Fig. 2-17 *C*). Los ovocitos primarios permanecen detenidos en la profase y no terminan su primera división meiótica antes de alcanzar la pubertad. Este estado de detención es producido por el **inhibidor de la maduración de los ovocitos**, un péptido pequeño secretado por las células foliculares. El número total de ovocitos primarios al nacer se calcula entre 600 000 a 800 000. Durante la niñez la mayor parte de los ovocitos sufre atresia; sólo alrededor de 40 000 persisten al llegar la pubertad, y menos de 500 serán liberados en la ovulación. Algunos ovocitos que alcanzan la madurez en una fase tardía de la vida se han mantenido detenidos en la fase de diploteno de la primera división meiótica durante 40 años o más antes de la ovulación. Se desconoce si el diploteno es la fase más apropiada para proteger al ovocito contra los influjos ambientales. El hecho de que el riesgo de tener hijos con anomalías cromosómicas aumente a la par de la edad materna indica que los ovocitos primarios son vulnerables al daño mientras envejecen.

Al llegar la pubertad se establece una reserva de folículos en desarrollo, que se mantiene de manera continua gracias a la provisión de folículos primordiales. Cada mes se seleccionan entre 15 y 20 folículos a partir de esta reserva para comenzar a madurar. Algunos de estos mueren, en tanto otros comienzan a acumular líquido en una cavidad denominada **antro**, de modo que ingresan a la **etapa antral o vesicular** (Fig. 2-19 *A*). El fluido sigue acumulándose, de tal modo que antes de la ovulación los folículos se encuentran bastante ingurgitados

booksmedicos.org

booksmedicos.org

y se denominan **folículos vesiculares maduros** o **de Graaf** (Fig. 2-19 *B*). La etapa antral es la más prolongada, en tanto la etapa vesicular madura corresponde al periodo aproximado de 37 h previo a la ovulación.

Al tiempo que los folículos primordiales comienzan a crecer, las células foliculares circundantes cambian su configuración de planas a cúbicas, y proliferan para generar un epitelio estratificado de **células de la granulosa**; esta unidad se denomina **folículo primario** (Fig. 2-18 *B*, *C*). Las células de la granulosa que descansan sobre una membrana basal que las separa del tejido conectivo circundante (estroma ovárico), el cual forma la **teca folicular**. De igual modo, las células de la granulosa y los ovocitos secretan una capa de glucoproteínas que rodea al ovocito y que constituye la **zona pelúcida** (Fig. 2-18 *C*). Mientras los folículos siguen creciendo, células de la teca se organizan en una capa interna de células secretoras, la **teca interna**, y una cápsula fibrosa superficial, la **teca externa**. De igual modo, procesos digitiformes pequeños de las células foliculares se extienden para atravesar la zona pelúcida y entrelazarse con las microvellosidades de la membrana plasmática del ovocito. Estos procesos son importantes para el transporte de materiales desde las células foliculares hasta el ovocito.

Al tiempo que el desarrollo continúa, aparecen espacios ocupados por líquido entre las células de la granulosa. La coalescencia de estos espacios da lugar al **antro**, y el folículo se denomina entonces **folículo vesicular o antral**. Al inicio el antro tiene forma de media luna, pero al pasar el tiempo crece (Fig. 2-19). Las células de la granulosa que circundan al ovocito permanecen sin cambios y constituyen el **cúmulo oóforo**. Al alcanzar la madurez el **folículo vesicular maduro (de Graaf)** puede tener un diámetro de 25 mm o más. Está circundado por la teca interna, compuesta por células con característica de aquéllas que secretan esteroides y rica en vasos sanguíneos, y la teca externa, que de manera gradual se fusiona con el tejido conectivo ovárico (Fig. 2-19).

booksmedicos.org

booksmedicos.org

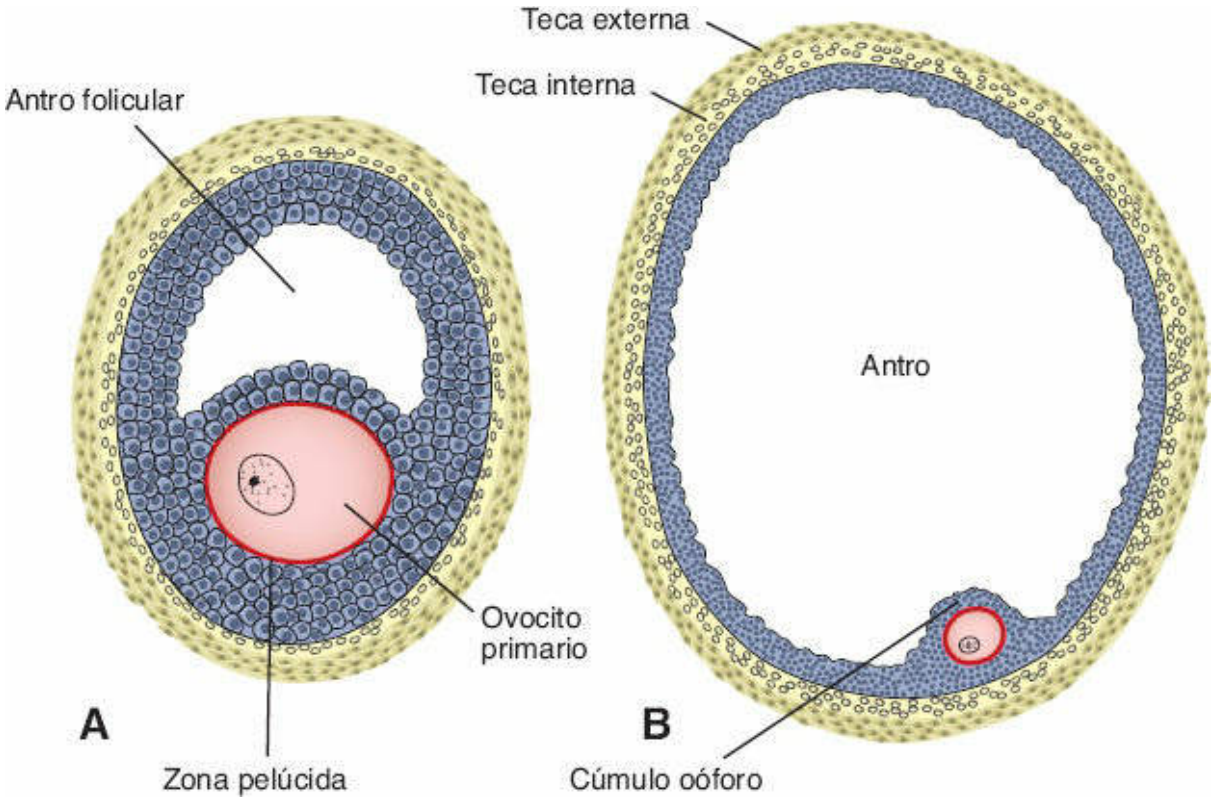

FIGURA 2-19 **A.** Folículo en etapa vesicular (antral). El ovocito, circundado por la zona pelúcida, se ubica en la periferia; el antro se desarrolló por la acumulación de líquido en los espacios intercelulares. Obsérvese la disposición de las células de la teca interna y de la teca externa. **B.** Folículo vesicular maduro (de Graaf). El antro muestra crecimiento considerable, se encuentra ocupado por líquido folicular y está circundado por una capa estratificada de células de la granulosa. El ovocito está alojado en un montículo de células de la granulosa, el cúmulo oóforo.

En cada ciclo ovárico comienza a desarrollarse cierto número de folículos, pero por lo general sólo uno alcanza la madurez completa. Los otros se degeneran y se vuelven atrésicos. Cuando el folículo secundario está maduro, un pico de **hormona luteinizante (LH)** induce la fase de crecimiento preovulatoria. La primera división meiótica se completa, lo que trae consigo la formación de dos células hijas de tamaño diferente, cada una con 23 cromosomas de estructura doble (Fig. 2-20 *A*, *B*). Una célula, el **ovocito secundario**, recibe la mayor parte del citoplasma; la otra, el **primer cuerpo polar**, lo recibe al mínimo. El primer cuerpo polar queda alojado entre la zona pelúcida y la membrana celular del ovocito secundario, en el espacio perivitelino (Fig. 2-20 *B*). La célula ingresa entonces a la segunda división meiótica, pero se detiene en la metafase alrededor de 3 h antes de la ovulación. La segunda división meiótica sólo se completa si el ovocito es fertilizado; de lo contrario la célula degenera alrededor de 24 h después de la ovulación. El primer cuerpo polar puede experimentar una segunda división (Fig. 2-20 *C*).

booksmedicos.org

booksmedicos.org

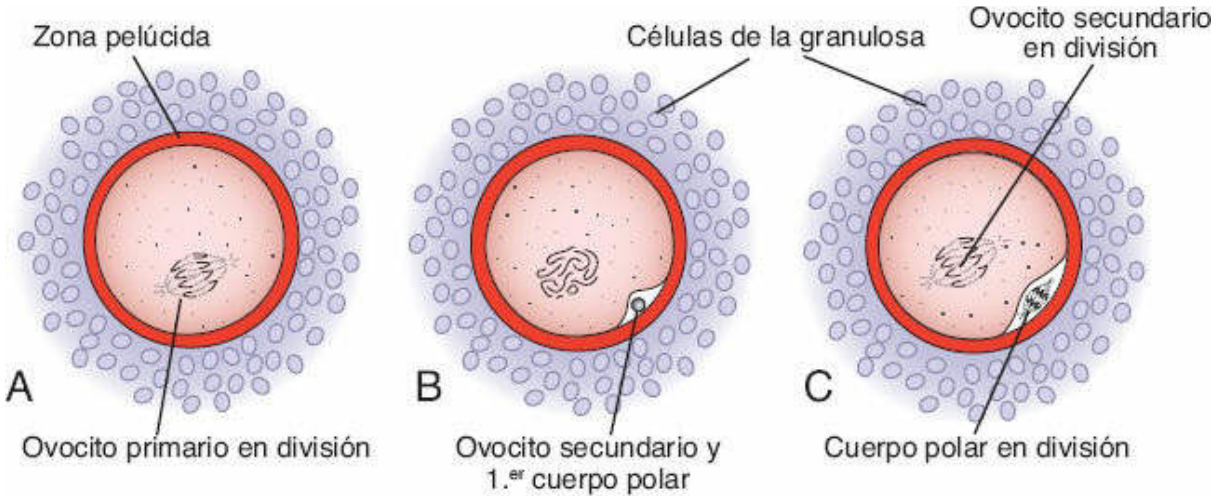

FIGURA 2-20 Maduración del ovocito. **A.** Ovocito primario en que se aprecia el huso de la primera división meiótica. **B.** Ovocito secundario y primer cuerpo polar. No existe membrana nuclear. **C.** Ovocito secundario en que se aprecia el huso de la segunda división meiótica. El primer cuerpo polar también se está dividiendo.

Espermatogénesis

La maduración de los espermatozoides inicia en la pubertad

La **espermatogénesis**, que inicia en la pubertad, incluye todos los eventos por los cuales las **espermatogonias** se transforman en **espermatozoides**. Al nacer, las células germinales del embrión masculino pueden reconocerse en los cordones sexuales de los testículos, como células pálidas grandes circundadas por células de soporte (Fig. 2-21 *A*). Las células de soporte, que derivan del epitelio superficial de los testículos al igual que las células foliculares, se convierten en **células sustentaculares o de Sertoli** (Fig. 2-21 *B*).

Poco antes de la pubertad los cordones sexuales desarrollan un lumen y se convierten en **túbulos seminíferos**. Casi al mismo tiempo las CGP dan origen a las células troncales espermatogónicas. A intervalos regulares emergen células de esta población de células troncales, para dar origen a **espermatogonias de tipo A**, y su producción marca el inicio de la espermatogénesis. Las células tipo A pasan por un número limitado de divisiones mitóticas para formar clones celulares. La última división celular da origen a las **espermatogonias tipo B**, que se dividen entonces para formar **espermatocitos primarios** (Figs. 2-21 *B* y 2-22). Los espermatocitos primarios ingresan entonces en una profase prolongada (22 días), seguida por una terminación rápida de la primera división meiótica y la formación de **espermatocitos secundarios**. Durante la segunda división meiótica estas células de inmediato comienzan a formar **espermátides** haploides (Figs. 2-21 *B*, 2-22 y 2-23). A lo largo de esta serie de eventos, desde el momento en que las células tipo A abandonan la población de células troncales hasta la formación de las espermátides, ocurre una citocinesis incompleta, de tal modo que generaciones sucesivas de células se mantienen unidas por puentes citoplásmicos. Así, la progenie de una sola espermatogonia tipo A forma un clon de células germinales que se mantienen en contacto

booksmedicos.org

booksmedicos.org

durante su diferenciación (Fig. 2-22). Por otra parte, espermatogonias y espermátides permanecen alojadas en intersticios profundos de células de Sertoli durante todo su desarrollo (Fig. 2-21 *B*). De esta manera, las células de Sertoli sostienen y protegen a las células germinales, participan en su nutrición y ayudan para la liberación de los espermatozoides maduros.

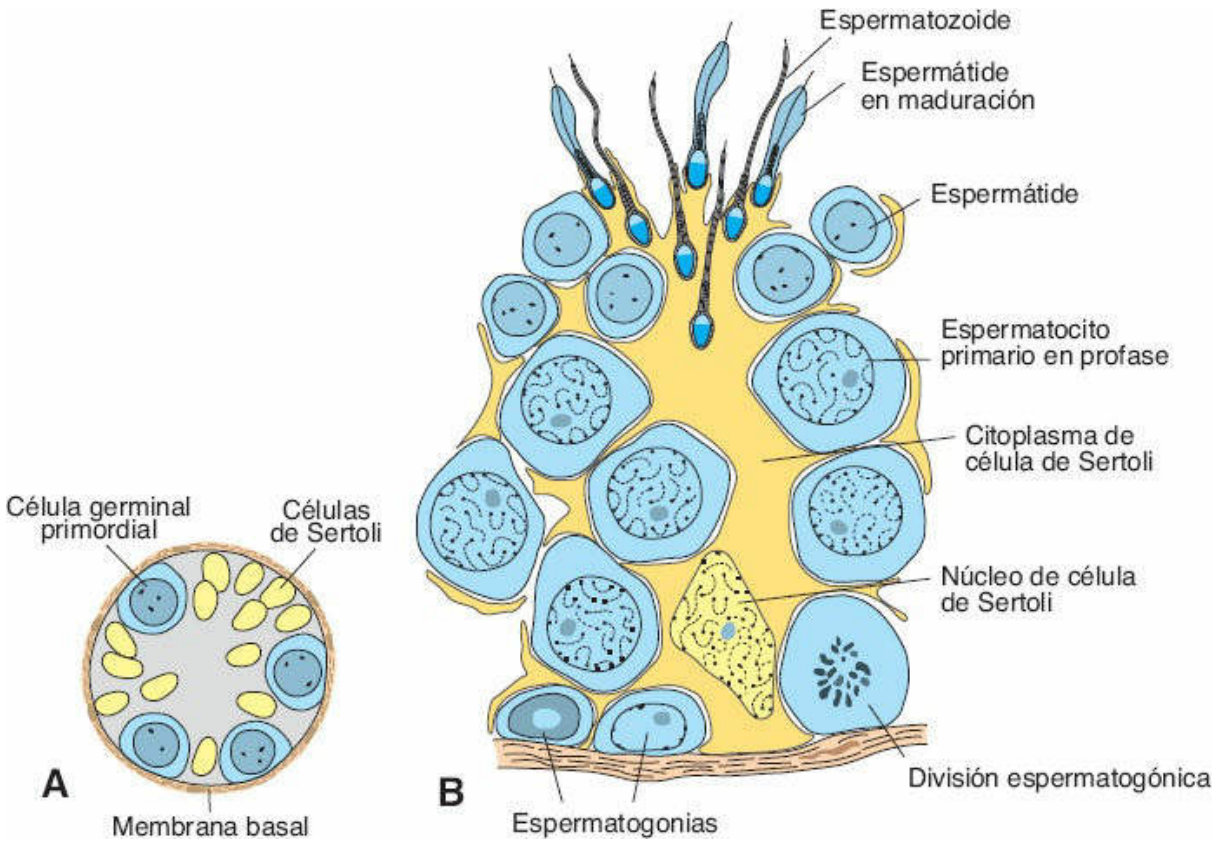

FIGURA 2-21 **A.** Corte transversal de los cordones sexuales primitivos de un neonato de sexo masculino, en que se identifican las CGP y sus células de Sertoli de soporte. **B.** Corte transversal de un tubo seminífero en la pubertad. Obsérvense las distintas fases de la espermatogénesis y que los espermatozoides en desarrollo se encuentran incluidos en los procesos citoplásmicos de una célula de Sertoli de soporte.

booksmedicos.org

booksmedicos.org

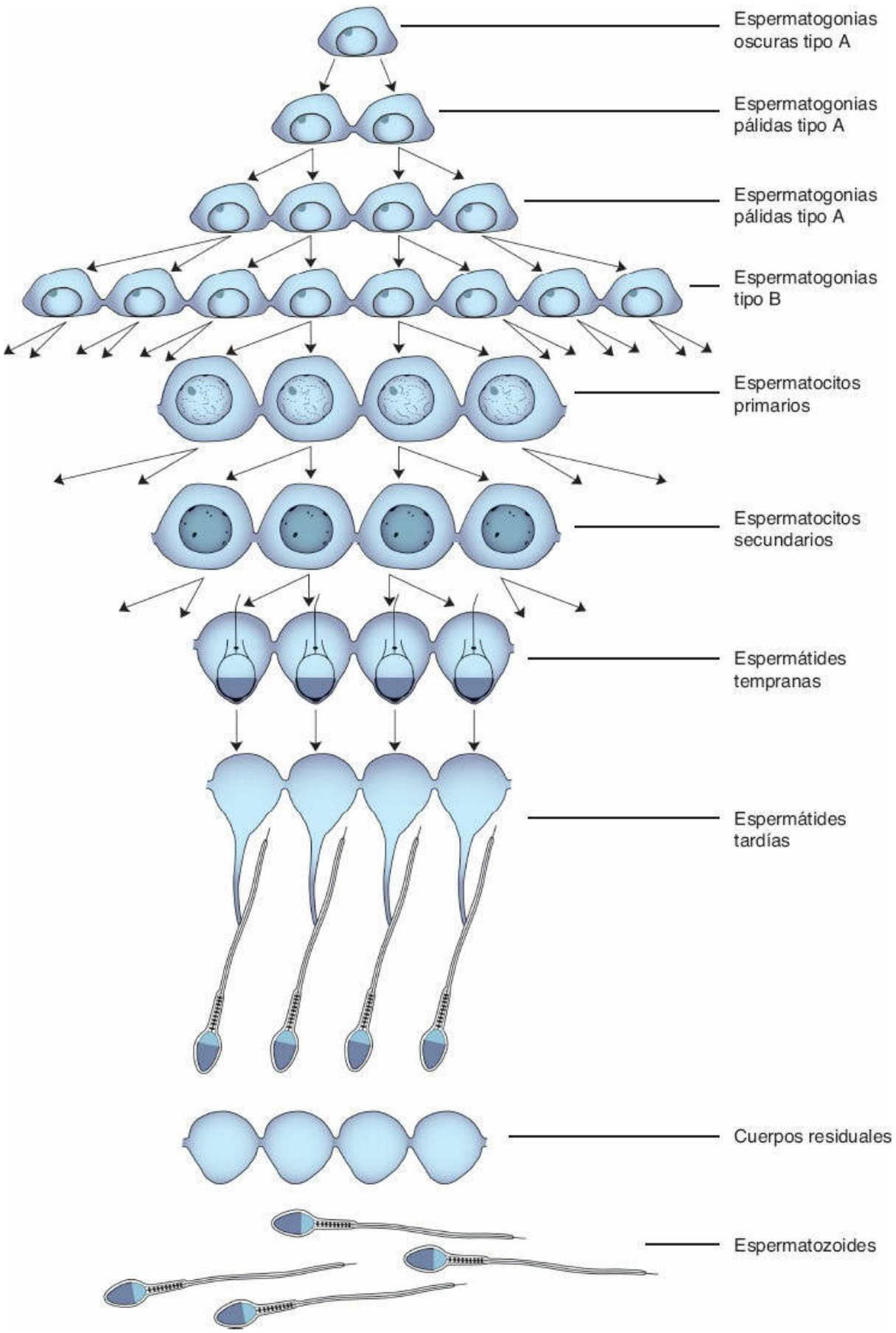

FIGURA 2-22 Las espermatogonias tipo A derivadas de la población de células troncales espermatogónicas son las primeras células en el proceso de la espermatogénesis. Se forman clones

booksmedicos.org

booksmedicos.org

celulares y puentes citoplásmicos unen a las células en cada división sucesiva hasta que cada espermatozoide se separa de los cuerpos residuales. De hecho, el número de células interconectadas es considerablemente mayor que el que se representa en esta imagen.

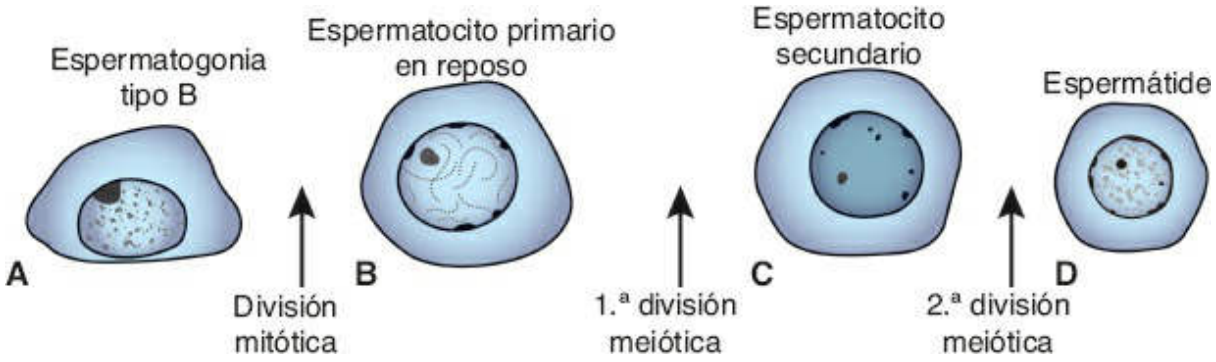

FIGURA 2-23 Productos de la meiosis durante la espermatogénesis en el humano.

La espermatogénesis está regulada por la producción de LH en la glándula pituitaria. La LH se une a receptores en las células de Leydig y estimula la síntesis de testosterona, que a su vez se une a las células de Sertoli para promover la espermatogénesis. Las células de Leydig, al igual que las de la teca, se originan de estroma gonadal y se ubican fuera de los cordones seminíferos. La **hormona estimulante del folículo (FSH)** también es esencial, puesto que su unión a las células de Sertoli estimula la producción de fluido testicular y la síntesis de proteínas intracelulares receptoras de andrógenos.

Espermiogénesis o espermioteliosis

La serie de cambios que da origen a la transformación de las espermátides en espermatozoides se denomina **espermiogénesis** o **espermioteliosis**. Estos cambios incluyen (1) la formación del **acrosoma** a partir del aparato de Golgi, que cubre la mitad de la superficie nuclear y contiene enzimas (acrosina y hialuronidasa), que facilitan la penetración al óvulo y sus capas circundantes durante la fecundación (Fig. 2-24); (2) condensación del núcleo por sustitución de histonas por protaminas; (3) formación del cuello, la pieza intercalar y la cola, y (4) eliminación de la mayor parte del citoplasma una vez que los cuerpos residuales son fagocitados por las células de Sertoli. En el humano el tiempo que se requiere para que una espermatogonia se convierta en espermatozoide maduro es alrededor de 74 días, y cada día se producen cerca de 300 millones de espermatozoides.

Cuando los espermatozoides completan su formación ingresan al lumen de los túbulos seminíferos. A partir de ahí son impulsados hacia el epidídimo por elementos contráctiles ubicados en la pared de los túbulos seminíferos. Si bien al inicio su motilidad es escasa, los espermatozoides la desarrollan en su totalidad durante su estancia en el epidídimo.

booksmedicos.org

booksmedicos.org

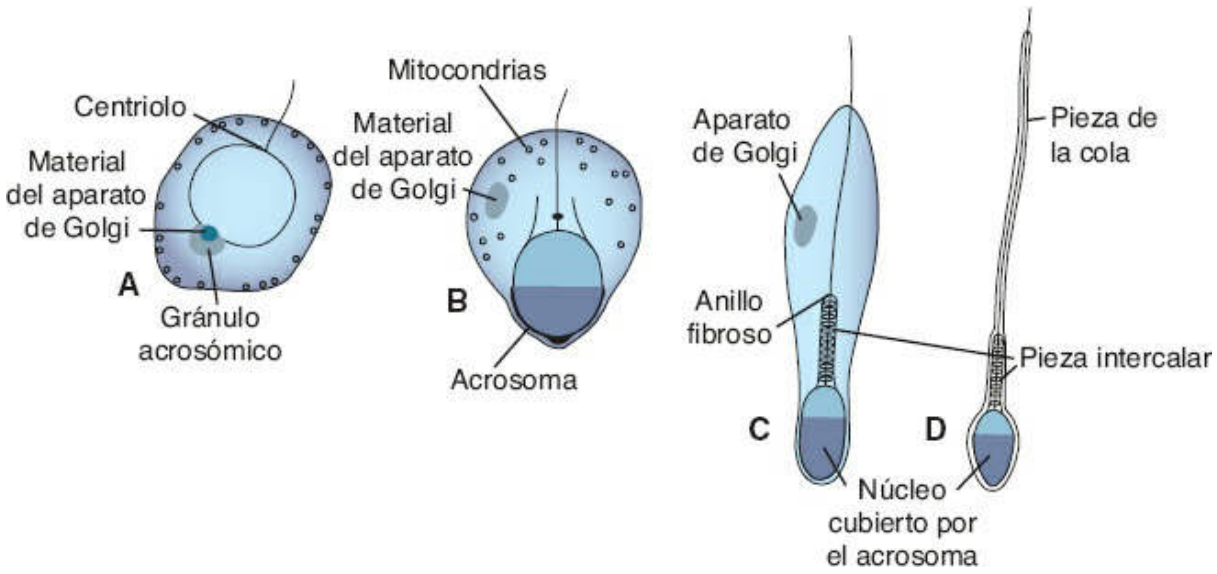

FIGURA 2-24 Etapas importantes en la transformación de la espermátide humana en espermatozoide.

Correlaciones clínicas

Gametos anormales

En el humano, y en la mayor parte de los mamíferos, un folículo ovárico contiene en ocasiones dos o tres ovocitos primarios claramente visibles (Fig. 2-25 *A*). Si bien alguno de estos ovocitos puede dar origen a gemelos o trillizos, suelen degenerarse antes de alcanzar la madurez. En pocas ocasiones un ovocito primario contiene dos o incluso tres núcleos (Fig. 2-25 *B*). Este tipo de ovocitos binucleados o trinucleados muere antes de llegar a la madurez.

En contraste con los ovocitos atípicos, los espermatozoides anormales son frecuentes, y hasta 10% de todos los espermatozoides tiene defectos visibles. La cabeza o la cola pueden ser anormales, los espermatozoides pueden ser gigantes o enanos, y en ocasiones se encuentran unidos (Fig. 2-25 *C*). Los espermatozoides con anomalías morfológicas carecen de motilidad normal y es probable que no fertilicen ovocitos.

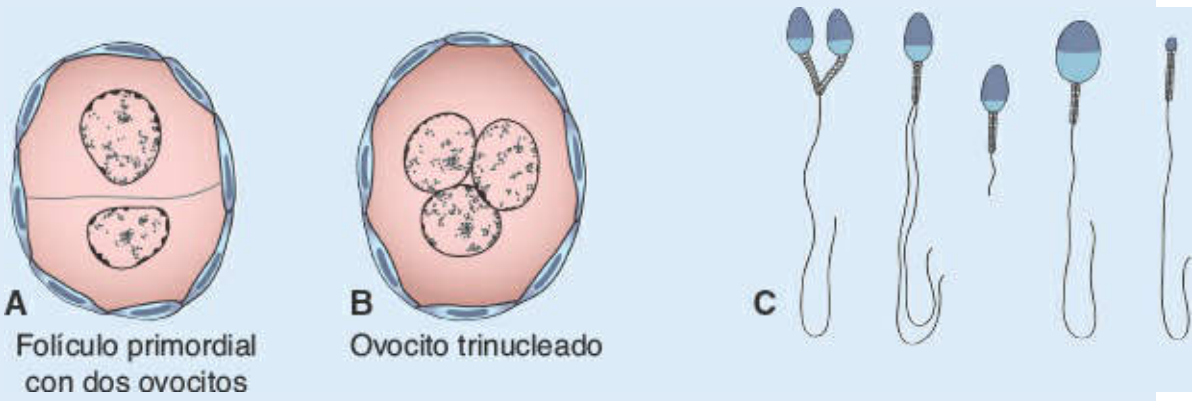

FIGURA 2-25 Células germinales anormales. **A.** Folículo primordial con dos ovocitos. **B.** Ovocito trinucleado. **C.** Varios tipos de espermatozoides anormales.

booksmedicos.org

booksmedicos.org

RESUMEN

Las **células germinales primordiales (CGP)** derivan del epiblasto durante la gastrulación y migran hacia la pared del saco vitelino durante la cuarta semana y luego hacia la gónada indiferenciada (Fig. 2-1), a la que llegan al final de la quinta semana. En preparación para la fecundación, tanto las células germinales masculinas como las femeninas inician la **gametogénesis**, que incluye tanto **meiosis** como **citodiferenciación**. Durante la primera división meiótica los **cromosomas homólogos** se parean e **intercambian material genético**; durante la segunda división meiótica las células no duplican su ADN, y cada una recibe así un número **haploide** de cromosomas y la mitad de la cantidad de ADN de una célula somática normal (Fig. 2-4). Así, los gametos maduros masculino y femenino tienen 22 cromosomas somáticos y un cromosoma Y o X, respectivamente.

Los defectos congénitos pueden surgir por **anomalías del número** o **la estructura de los cromosomas**, y a partir de mutaciones **de gen único**. Alrededor de 10% de los defectos congénitos mayores deriva de anomalías cromosómicas, y 8% es consecuencia de mutaciones genéticas. Las **trisomías** (presencia de un cromosoma adicional) y las **monosomías** (pérdida de un cromosoma) surgen durante la mitosis o la meiosis. Durante la meiosis los cromosomas homólogos por lo regular forman pares y luego se separan. Sin embargo, si la separación falla (**no disyunción**) una célula recibe cromosomas en exceso y la otra muy pocos (Fig. 2-6). La incidencia de anomalías del número de cromosomas se incrementa con la edad de la madre, en particular en mujeres de 35 años o más. Las anomalías estructurales de los cromosomas incluyen **deleciones amplias (síndrome de *cri-du-chat*)** y **microdeleciones**. Las microdeleciones afectan a genes contiguos, que pueden dar origen a defectos como el **síndrome de Angelman** (deleción materna, cromosoma 15q11–15q13) o **síndrome de Prader-Willi** (deleción paterna, 15q11–15q13). Debido a que estos síndromes dependen de si el material genético afectado se hereda de la madre o el padre, también son un ejemplo de **impronta genética**. Las mutaciones genéticas pueden ser **dominantes** (sólo un gen del par alélico tiene que afectarse para que se manifieste la anomalía) o **recesivas** (los dos genes del par alélico deben mutar). Las mutaciones responsables de muchos defectos al nacimiento afectan a genes implicados en el desarrollo embrionario normal.

Entre las técnicas diagnósticas para la identificación de anomalías genéticas se encuentran los **estudios citogenéticos**, en que se analiza el número de cromosomas (**ploidía**), y **técnicas de bandeo de alta resolución en metafase**, para identificar deleciones pequeñas. La **hibridización *in situ* con fluorescencia (FISH)** recurre a sondas fluorescentes de ADN para identificar cromosomas o regiones cromosómicas específicos con el fin de definir deleciones, translocaciones y ploidía. Los **microarreglos** recurren a secuencias cortas de ADN montadas sobre *chips* a manera de sondas, para detectar mutaciones y cambios de los niveles de expresión de genes específicos. La **secuenciación del exoma** permite reconocer las secuencias de la región codificadora de proteínas del ADN (1% del ADN total, el **exoma**), con el objetivo de identificar

booksmedicos.org

booksmedicos.org

mutaciones y polimorfismos responsables de defectos congénitos y enfermedades. La técnica es precisa y conveniente en tiempo y costo en comparación con la secuenciación de todo el genoma.

En la mujer la maduración de la célula germinal primitiva para convertirse en gameto maduro, que se denomina **ovogénesis, inicia antes del nacimiento**; en el varón el proceso se llama **espermatogénesis** e **inicia en la pubertad**. En la mujer las CGP forman **ovogonias**. Tras sufrir divisiones mitóticas repetidas, algunas células se detienen en la profase de la primera división meiótica para constituir **ovocitos primarios**. Para el séptimo mes de la gestación muchas ovogonias han experimentado atresia y sólo los ovocitos primarios se conservan, circundados por una capa de **células foliculares** derivadas del epitelio celómico del ovario (Fig. 2-17). En conjunto constituyen el **folículo primordial**. En la pubertad una reserva de folículos en crecimiento se recluta y mantiene a partir de la provisión finita de folículos primordiales. Así, cada mes entre 15 y 20 folículos comienzan a crecer y, al tiempo que maduran pasan por tres fases: (1) **primaria** o **preantral**, (2) **vesicular o antral**, y (3) **folículo vesicular maduro** o **de Graaf**. El ovocito primario permanece en la profase de la primera división meiótica hasta que el folículo secundario madura. En ese momento un pico de **hormona luteinizante (LH)** estimula su crecimiento preovulatorio: la primera división meiótica se completa, y se forman el ovocito secundario y el cuerpo polar. Entonces el ovocito secundario se detiene en la metafase de la segunda división meiótica alrededor de 3 h antes de la ovulación y no completa la división celular sino hasta la fecundación.

En el varón las células primordiales permanecen inactivas hasta la pubertad y sólo entonces se diferencian en **espermatogonias**. Estas células troncales dan origen a los **espermatocitos primarios**, que por medio de dos divisiones meióticas sucesivas forman cuatro **espermátides** (Fig. 2-5). Las espermátides pasan por una serie de cambios (**espermioteliosis**) (Fig. 2-24), que incluyen (1) formación del acrosoma; (2) condensación del núcleo; (3) formación del cuello, la pieza intercalar y la cola, y (4) eliminación de la mayor parte del citoplasma. El tiempo que se requiere para que una espermatogonia se convierta en un espermatozoide maduro se aproxima a 74 días.

Problemas a resolver

1. ¿Cuál es la causa más frecuente por la que existe un número cromosómico anormal? Dé un ejemplo de un síndrome clínico en que se encuentre implicado un número anormal de cromosomas.
2. Además de las anomalías numéricas, ¿qué tipos de alteraciones cromosómicas existen?
3. ¿Qué es el mosaicismo y cómo se desarrolla?

booksmedicos.org

booksmedicos.org

CICLO OVÁRICO

Al llegar a la pubertad la mujer comienza a tener ciclos regulares cada mes. Estos **ciclos sexuales** están controlados por el hipotálamo. La **hormona liberadora de gonadotropinas (*gonadotropin-releasing hormone*, GnRH)**, sintetizada por el hipotálamo, actúa sobre las células del lóbulo anterior de la glándula hipófisis (adenohipófisis), que a su vez secretan **gonadotropinas**. Estas hormonas, la **hormona estimulante del folículo (*follicle-stimulating hormone*, FSH)** y la **hormona luteinizante (*luteinizing hormone*, LH)**, estimulan y controlan los cambios cíclicos en el ovario.

Al inicio de cada ciclo ovárico entre 15 y 20 folículos primarios (preantral) reciben estimulación para crecer bajo la influencia de la FSH (la hormona no es necesaria para promover el desarrollo de los folículos primordiales hasta la fase de folículo primario, pero sin ella estos folículos primarios mueren y se atresian). De este modo, la FSH rescata entre 15 y 20 de estas células a partir de una reserva de folículos primarios que están en formación continua (Figs. 3-1 y 3-2). En condiciones normales sólo uno de estos folículos alcanza la madurez completa y sólo un ovocito se libera; los otros degeneran y desarrollan atresia. En el ciclo siguiente otro grupo de folículos primarios es reclutado y, de nuevo, sólo uno de ellos alcanza la madurez. En consecuencia, la mayor parte de los folículos degenera sin alcanzar nunca la madurez completa. Cuando un folículo sufre atresia, el ovocito y las células foliculares circundantes degeneran y son sustituidos por tejido conectivo para formar un cuerpo o **folículo atrésico**. La FSH también estimula la maduración de las células **foliculares (de la granulosa)** que circundan al ovocito. A su vez, la proliferación de estas células es mediada por el factor de diferenciación del crecimiento 9 (*growth differentiation factor 9*, GDF9), un miembro de la familia del factor de crecimiento transformante beta (transforming growth factor-β, TGF-β). En cooperación, las células de la teca interna y la granulosa producen estrógenos: las células de la teca interna sintetizan androstenediona y testosterona, y las células de la granulosa convierten a estas hormonas en estrona y 17 β-estradiol. Como consecuencia de esta síntesis de estrógenos:

- El endometrio uterino entra a la fase folicular o proliferativa.

booksmedicos.org

booksmedicos.org

- Ocurre un adelgazamiento del moco cervical para permitir el paso de los espermatozoides.
- El lóbulo anterior de la glándula hipófisis recibe estimulación para secretar LH.

A la mitad del ciclo existe un brote de LH que:

- Eleva las concentraciones del factor promotor de la maduración, lo que hace que los ovocitos terminen la primera división meiótica e inicien la segunda división meiótica.
- Estimula la producción de progesterona en las células del estroma folicular (luteinización).
- Induce la rotura del folículo y la ovulación.

Ovulación

En los días inmediatos previos a la ovulación, bajo la influencia de FSH y LH, el folículo vesicular crece con rapidez hasta alcanzar un diámetro de 25 mm y se convierte en un folículo vesicular maduro (de Graaf). A la par del desarrollo final del folículo vesicular ocurre un incremento abrupto de LH, que hace que el ovocito primario complete la primera división meiótica y el folículo ingrese a la etapa vesicular madura preovulatoria. También da inicio la segunda división meiótica, si bien el ovocito queda detenido en su metafase alrededor de 3 h antes de la ovulación. Entre tanto, la superficie del ovario comienza a mostrar un abultamiento localizado y, en su ápice, aparece un centro avascular, el **estigma**. La concentración alta de LH incrementa la actividad de la colagenasa, lo que da origen a la digestión de las fibras de colágena que circundan al folículo. Las concentraciones de prostaglandinas también aumentan en respuesta al pico de LH e inducen contracciones musculares locales en la pared del ovario. Esas contracciones expulsan al ovocito, el cual es liberado junto con las células de la granulosa derivadas del cúmulo oóforo que lo rodean (**ovulación**) y flota para salir del ovario (Fig. 3-3). Algunas de las células del cúmulo oóforo se reacomodan en torno a la zona pelúcida para constituir la **corona radiada** (Figs. 3-3 *B* a 3-6).

booksmedicos.org

booksmedicos.org

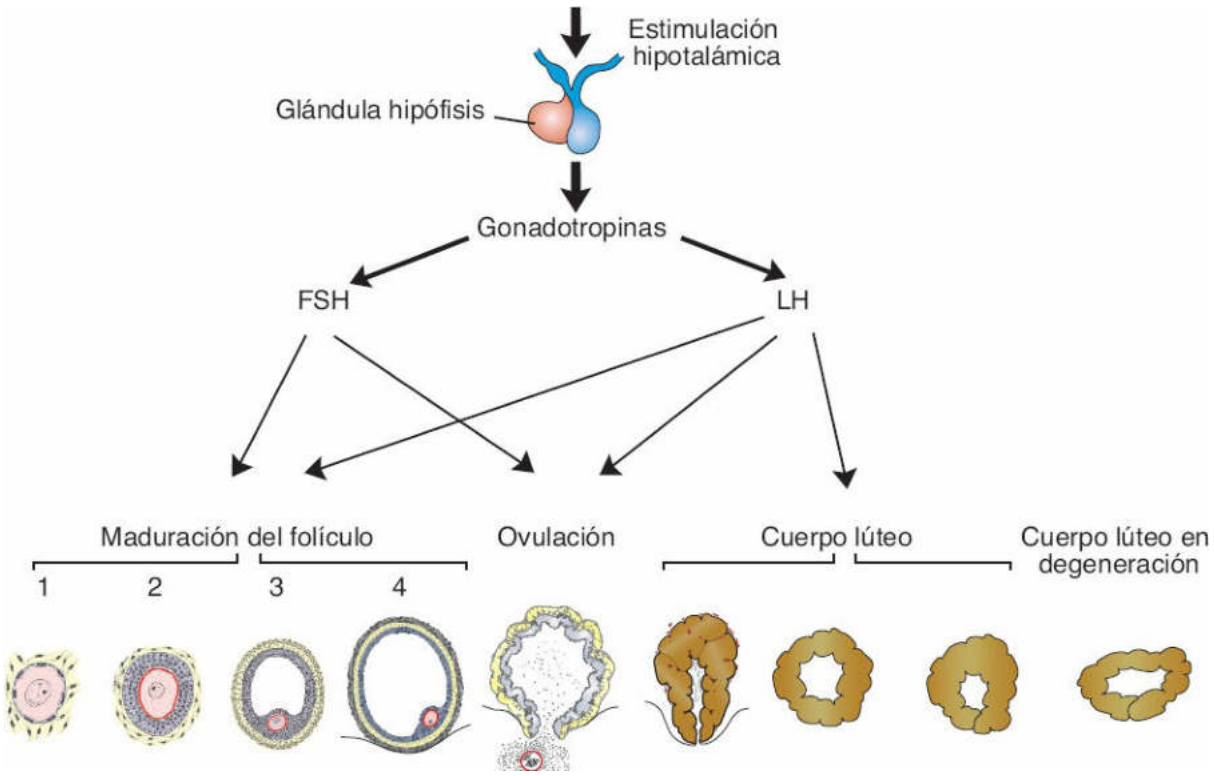

FIGURA 3-1 Imagen que muestra el papel del hipotálamo y la glándula hipófisis en la regulación del ciclo ovárico. Bajo la influencia de la GnRH derivada del hipotálamo, la hipófisis libera las gonadotropinas FSH y LH. Los folículos son estimulados por la FSH para crecer, y por FSH y LH para madurar. La ovulación ocurre cuando las concentraciones de LH se incrementan hasta alcanzar niveles altos. La LH también promueve el desarrollo del cuerpo lúteo. 1, folículo primordial; 2, folículo en crecimiento; 3, folículo vesicular; 4, folículo vesicular maduro (de Graaf).

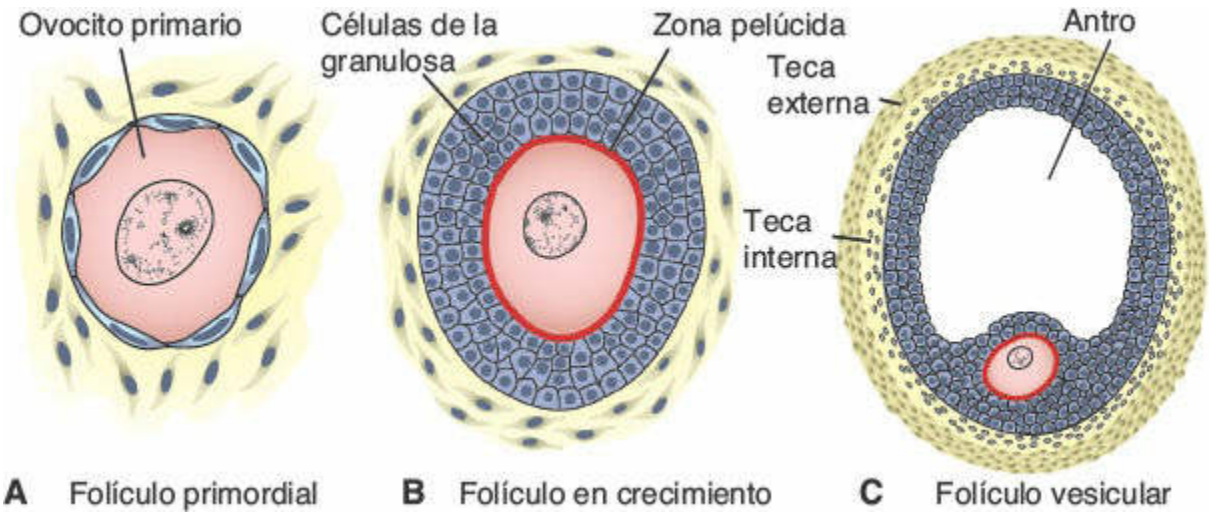

FIGURA 3-2 **A.** Folículo primordial. **B.** Folículo en crecimiento. **C.** Folículo vesicular. Cada día, a partir de la reserva de folículos primordiales **(A)**, algunos comienzan a convertirse en folículos en crecimiento **(B)**, y este crecimiento depende de FSH. Al tiempo que el ciclo avanza, la secreción de FSH recluta a los folículos en crecimiento para comenzar su transformación en folículos vesiculares (antrales) **(C)**. Durante los últimos días de la maduración de los folículos vesiculares, los estrógenos, sintetizados por las células foliculares y de la teca, estimulan el incremento de la producción de LH en la glándula hipófisis (Fig. 3-1), y esta hormona induce al folículo a ingresar a la etapa vesicular madura (de Graaf) para completar la primera división meiótica e ingresar a la segunda, en cuya metafase se detiene alrededor de 3 h antes de la ovulación.

booksmedicos.org

booksmedicos.org

Cuerpo amarillo (lúteo)

Tras la ovulación las células de la granulosa que permanecen en la pared del folículo roto, junto con las derivadas de la teca interna, son vascularizadas por los vasos sanguíneos circundantes. Bajo la influencia de la LH estas células desarrollan un pigmento amarillento y se transforman en **células luteínicas**, que constituyen el **cuerpo lúteo** y secretan estrógenos y **progesterona** (Fig. 3-3 *C*). La progesterona, junto con algo de estrógeno, hace que la mucosa uterina ingrese a la **fase progestacional o secretoria**, para prepararse para la implantación del embrión.

Correlaciones clínicas

Ovulación

Durante la ovulación algunas mujeres perciben un dolor leve, denominado *mittelschmerz* (del alemán, "dolor intermedio") debido a que de ordinario ocurre cerca de la mitad del ciclo menstrual. La ovulación también suele acompañarse de un incremento de la temperatura basal, que puede vigilarse para ayudar a las parejas a concebir o evitar el embarazo. Algunas mujeres no ovulan por una concentración baja de gonadotropinas. En estos casos puede recurrirse a la administración de un agente para estimular la liberación de gonadotropinas y, con ello, la ovulación. Si bien este tipo de medicamentos es eficaz, a menudo desencadena ovulación múltiple, de tal modo que la probabilidad de tener embarazos múltiples es 10 veces mayor en estas mujeres que en la población general.

Transporte del ovocito

Poco antes de la ovulación, las fimbrias de la tuba uterina barren la superficie del ovario, y la tuba misma comienza a contraerse de manera rítmica. Se piensa que el ovocito, circundado por algunas células de la granulosa (Figs. 3-3 *B* y 3-4), es llevado hacia el interior de la tuba por estos movimientos de barrido de las fimbrias, así como por los de los cilios del recubrimiento epitelial. Una vez dentro de la tuba, las células del cúmulo retraen sus procesos citoplásmicos de la zona pelúcida y pierden el contacto con el ovocito.

Ya que el ovocito se encuentra dentro de la tuba uterina es impulsado por contracciones musculares peristálticas de la tuba y por los cilios de la mucosa tubaria, siendo la velocidad de su transporte regulada por el ambiente endocrino durante y después de la ovulación. En el humano el ovocito fecundado llega a la cavidad uterina en aproximadamente 3 a 4 días.

Cuerpo blanco (albicans)

Si la fecundación no ocurre, el cuerpo lúteo alcanza su desarrollo máximo alrededor de 9 días después de la ovulación. Puede reconocerse con facilidad como una proyección amarillenta en la superficie del ovario. Posteriormente, el cuerpo lúteo se contrae por la degeneración de las células luteínicas (**luteólisis**) y

booksmedicos.org

booksmedicos.org

constituye una masa de tejido cicatrizal fibrótico, el **cuerpo blanco (*corpus albicans*)**. De manera simultánea, la síntesis de progesterona disminuye, lo que precipita la hemorragia menstrual. Si el ovocito es fecundado, la **gonadotropina coriónica humana** evita la degeneración del cuerpo lúteo, una hormona que secreta el sincitiotrofoblasto del embrión en desarrollo. El cuerpo lúteo sigue creciendo y forma el **cuerpo lúteo del embarazo (*corpus luteum graviditatis*)**. Al final del tercer mes esta estructura puede corresponder a entre un tercio y la mitad del tamaño total del ovario. Las células lúteas de tonalidad amarilla siguen secretando progesterona hasta el final del cuarto mes; a partir de entonces involucionan con lentitud al tiempo que la secreción de progesterona del componente trofoblástico de la placenta se vuelve suficiente para mantener el embarazo. La extirpación del cuerpo lúteo del embarazo antes del cuarto mes suele desencadenar un aborto.

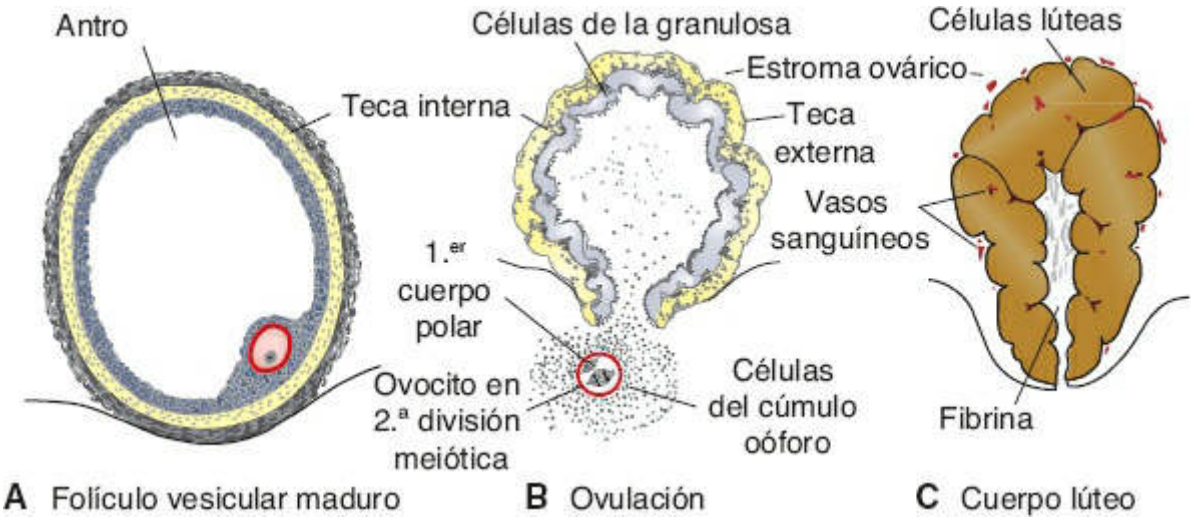

FIGURA 3-3 **A.** Folículo vesicular maduro que genera un abultamiento en la superficie ovárica. **B.** Ovulación. El ovocito, en la metafase de segunda división meiótica, es expulsado del ovario junto con un gran número de células del cúmulo oóforo. Las células foliculares que permanecen dentro del folículo colapsado se diferencian en células luteínicas. **C.** Cuerpo lúteo. Obsérvese el gran tamaño del cuerpo lúteo, que adquiere por la hipertrofia y la acumulación de lípidos en las células de la granulosa y la teca interna. La cavidad remanente del folículo es ocupada por fibrina.

booksmedicos.org

booksmedicos.org

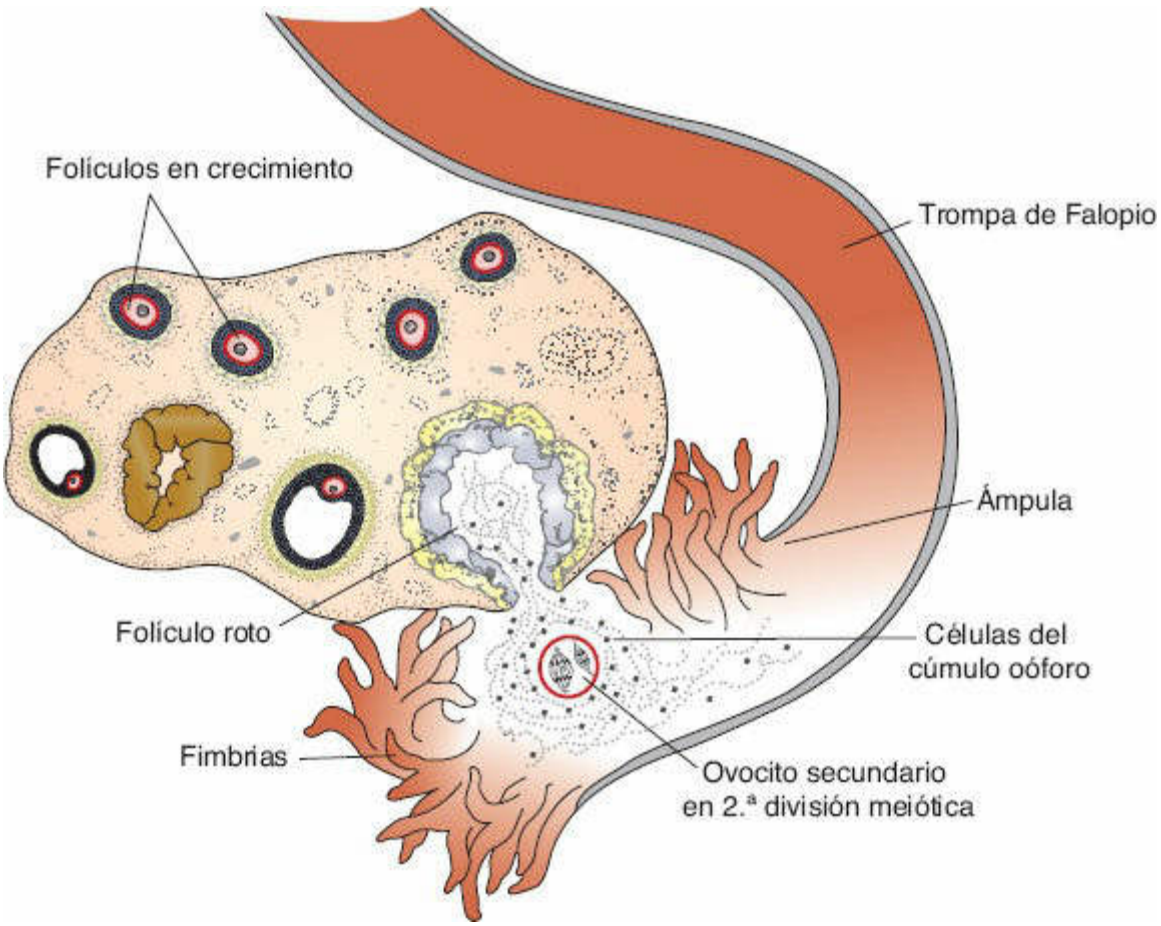

FIGURA 3-4 Relación entre las fimbrias y el ovario. Las fimbrias captan al ovocito y lo impulsan hacia el interior de la tuba uterina.

booksmedicos.org

booksmedicos.org

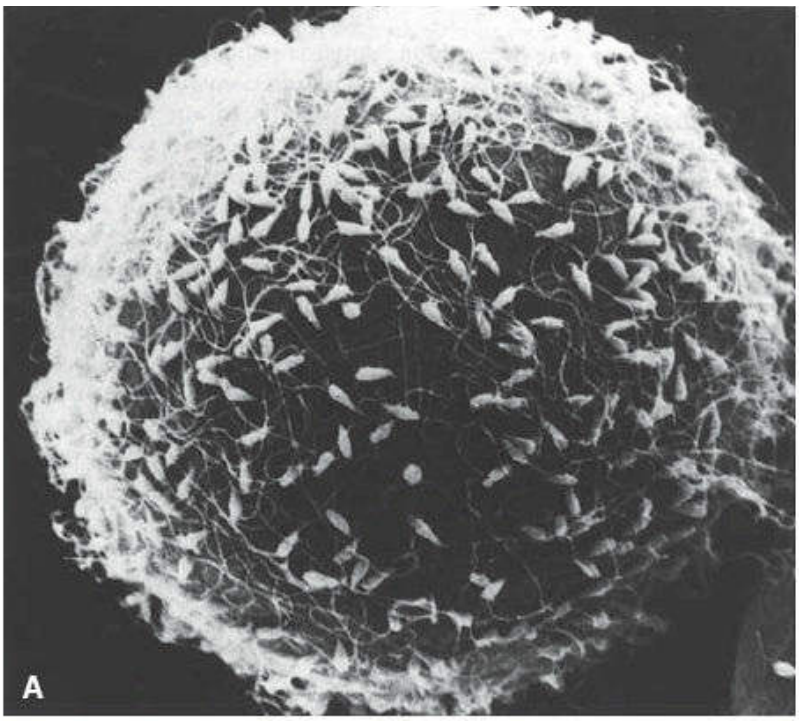

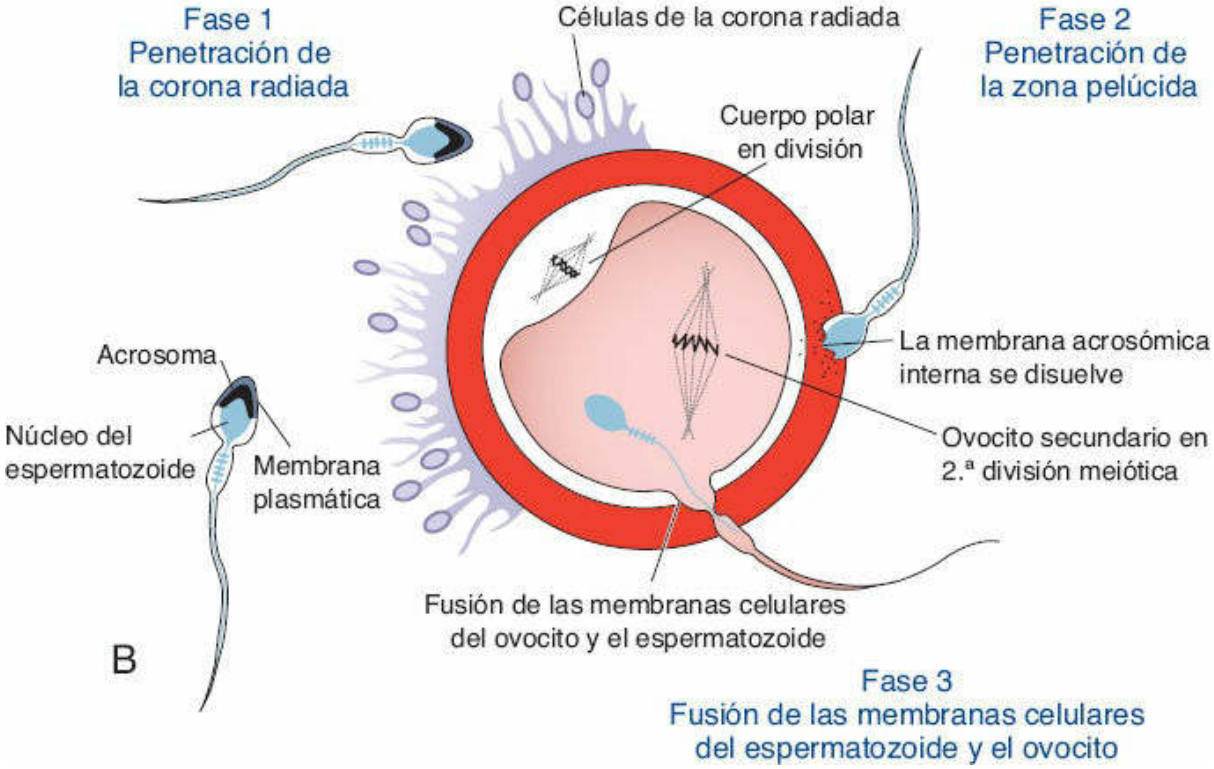

FIGURA 3-5 **A.** Micrografía electrónica de barrido en que se observa a los espermatozoides uniéndose a la zona pelúcida. **B.** Las tres fases de la penetración del ovocito. En la fase 1 los espermatozoides pasan por la barrera de la corona radiada; en la fase 2 uno o más espermatozoides penetran la zona pelúcida; en la fase 3 un espermatozoide penetra la membrana del ovocito al tiempo que pierde su propia membrana plasmática. En el recuadro se muestra a un espermatocito normal con el capuchón acrosómico de su cabeza.

■ FECUNDACIÓN

booksmedicos.org

booksmedicos.org

La fecundación, el proceso por el cual los gametos masculino y femenino se fusionan, ocurre en la **región ampular de la tuba uterina**. Se trata del segmento más amplio de la tuba y se ubica en cercanía al ovario (Fig. 3-4). Los espermatozoides pueden conservar durante varios días su viabilidad dentro del aparato reproductor femenino.

Solo 1% de los espermatozoides depositados en la vagina ingresa al cuello uterino, donde pueden sobrevivir muchas horas. El movimiento del espermatozoide desde el cuello uterino hasta la tuba uterina ocurre por contracciones musculares del útero y de la tuba uterina, y de manera escasa por su propia propulsión. El viaje desde el cuello uterino hasta el oviducto puede realizarse en tan solo 30 min, o requerir hasta 6 días. Tras llegar al istmo, los espermatozoides pierden motilidad y detienen su migración. En el momento de la ovulación los espermatozoides recuperan motilidad, quizá por la presencia de quimioatrayentes sintetizados por las células del cúmulo que circundan al óvulo, y nadan hasta el ámpula, donde suele ocurrir la fecundación. Los espermatozoides no pueden fecundar al ovocito justo después de llegar al aparato reproductor femenino, sino deben experimentar (1) **capacitación** y (2) **reacción acrosómica** para adquirir esta capacidad.

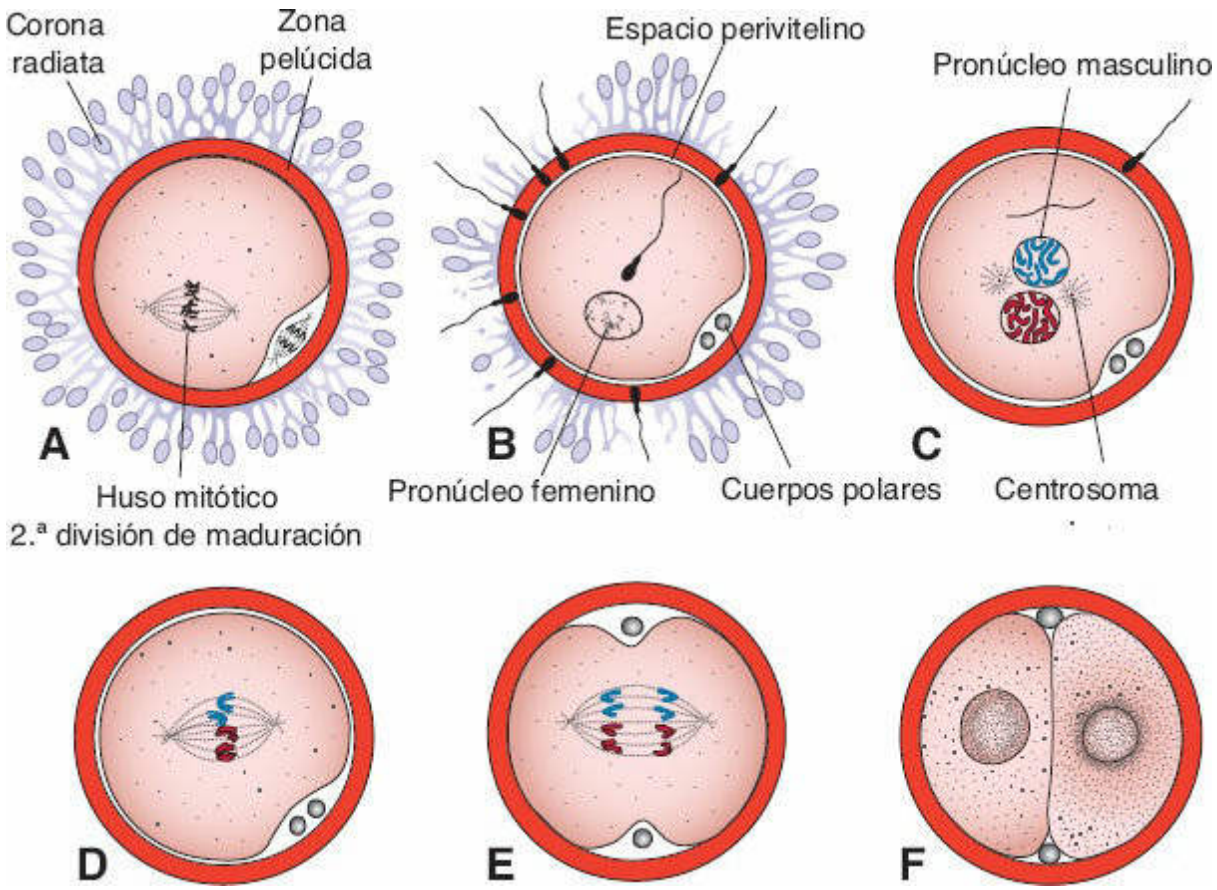

FIGURA 3-6 **A.** Ovocito justo tras la ovulación, en el que se observa el huso de la 2.ª división meiótica. **B.** Un espermatozoide penetró al ovocito, mismo que ha terminado su 2.ª división meiótica. Los cromosomas del ovocito se encuentran dispuestos en un núcleo vesicular, el pronúcleo femenino. Las cabezas de varios espermatozoides quedan retenidas en la zona pelúcida. **C.** Pronúcleos masculino y femenino. **D, E.** Los cromosomas se distribuyen en el huso, se separan en sentido longitudinal y se desplazan hacia polos opuestos. **F.** Etapa bicelular.

booksmedicos.org

booksmedicos.org

La **capacitación** es un periodo de acondicionamiento en el aparato reproductor femenino, que en el humano dura alrededor de 7 h. Así, dirigirse con rapidez al ámpula no es una ventaja, puesto que la capacitación no ha ocurrido y los espermatozoides en esa condición no pueden fecundar al óvulo. Gran parte del acondicionamiento que ocurre durante la capacitación tiene lugar en la tuba uterina y supone interacciones epiteliales que implican al espermatozoide y a la superficie mucosa de la tuba. Durante este periodo se retiran una capa de glucoproteínas y proteínas del plasma seminal de la membrana plasmática que cubre la región acrosómica del espermatozoide. Sólo un espermatozoide capacitado puede pasar entre las células de la corona y desarrollar una reacción acrosómica.

La **reacción acrosómica**, que ocurre tras la unión con la zona pelúcida, es inducida por las proteínas de esa zona. Esta reacción culmina con la liberación de las enzimas necesarias para la penetración de la zona pelúcida, entre ellas sustancias similares a la acrosina y la tripsina (Fig. 3-5).

Las fases de la fecundación incluyen las siguientes:

- Fase 1, penetración de la corona radiata
- Fase 2, penetración de la zona pelúcida
- Fase 3, fusión de las membranas celulares del ovocito y el espermatozoide

Fase 1: penetración de la corona radiada

De los 200 a 300 millones de espermatozoides que de ordinario son depositados en el aparato genital femenino, sólo entre 300 y 500 llegan al sitio de la fecundación. Solo uno de estos fecunda al óvulo. Se piensa que el resto auxilia al espermatozoide fecundador para penetrar las barreras que protegen al gameto femenino. El espermatozoide capacitado pasa con libertad entre las células de la corona radiata (Fig. 3-5).

Fase 2: penetración de la zona pelúcida

La zona pelúcida es una cubierta de glucoproteínas que circunda al óvulo y facilita y mantiene la unión con el espermatozoide, al tiempo que induce la reacción acrosómica. Tanto la unión como la reacción acrosómica son mediadas por el ligando ZP3, una proteína de la zona. La liberación de enzimas acrosómicas (acrosina) permite a los espermatozoides penetrar la zona pelúcida, con lo que entran en contacto con la membrana plasmática del ovocito (Fig. 3-5). La permeabilidad de la zona pelúcida se modifica cuando la cabeza del espermatozoide entra en contacto con la superficie del ovocito. Este contacto da origen a la liberación de enzimas lisosómicas a partir de **gránulos corticales** que cubren la membrana plasmática del ovocito. A su vez, estas enzimas alteran las propiedades de la zona pelúcida (**reacción de zona**) para evitar la penetración de otros espermatozoides, e inactivan sitios receptores para los espermatozoides específicos de la especie en la superficie de la zona pelúcida. Se han encontrado

booksmedicos.org

booksmedicos.org

otros espermatozoides incrustados en la zona pelúcida, pero sólo uno parece ser capaz de penetrar al ovocito (Fig. 3-6).

Fase 3: fusión de las membranas celulares del ovocito y el espermatozoide

La adhesión inicial del espermatozoide al ovocito es mediada en parte por la interacción de integrinas ubicadas sobre el ovocito y sus ligandos, desintegrinas, en el espermatozoide. Tras la adhesión, las membranas plasmáticas del espermatozoide y el óvulo se fusionan (Fig. 3-5). Puesto que la membrana plasmática que cubre el capuchón acrosómico de la cabeza desaparece durante la reacción acrosómica, la fusión real ocurre entre la membrana del ovocito y aquélla que cubre la región posterior de la cabeza del espermatozoide (Fig. 3-5). En el humano, tanto la cabeza como la cola del espermatozoide ingresan al citoplasma del ovocito, pero la membrana plasmática queda atrás, sobre la superficie del ovocito. Tan pronto como el espermatozoide entra al ovocito, el óvulo responde de tres formas:

1. **Reacciones cortical y de zona**. Como consecuencia de la liberación de los gránulos corticales del ovocito, que contienen enzimas lisosómicas, (1) la membrana del ovocito se vuelve impenetrable para otros espermatozoides, y (2) la zona pelúcida altera su estructura y composición para evitar que los espermatozoides se enlacen y penetren. Estas reacciones impiden la **polispermia** (penetración de más de un espermatozoide al ovocito).
2. **Reinicio de la segunda división meiótica**. El ovocito termina su segunda división meiótica de inmediato tras el ingreso del espermatozoide. Una de las células hijas, que recibe apenas citoplasma, se conoce como **segundo cuerpo polar**; la otra célula hija es el **ovocito definitivo**. Sus cromosomas (22 autosomas y cromosoma X) se disponen en un núcleo vesicular conocido como **pronúcleo femenino** (Figs. 3-6 y 3-7).
3. **Activación metabólica del óvulo**. El factor activador es quizá portado por el espermatozoide. La activación abarca los eventos celulares y moleculares relacionados con la embriogénesis temprana.

Entre tanto, el espermatozoide se desplaza hacia delante hasta que se ubica en cercanía al pronúcleo femenino. Su núcleo se dilata y se forma el **pronúcleo masculino** (Fig. 3-6); la cola se desprende y degenera. Desde la perspectiva morfológica, los pronúcleos masculino y femenino son indistinguibles y, de manera eventual, entran en contacto estrecho y pierden sus cubiertas nucleares (Fig. 3-7 *A*). Durante el crecimiento de los pronúcleos masculino y femenino (ambos haploides) cada uno debe duplicar su ADN. Si no lo hace, cada célula del cigoto unicelular contaría tan solo con la mitad de la cantidad normal de ADN. De inmediato tras la síntesis del ADN los cromosomas se organizan en el huso mitótico para prepararse para una división mitótica normal. Los 23 cromosomas maternos y los 23 paternos (dobles) se separan longitudinalmente a la altura del centrómero, y las cromátidas hermanas se desplazan hacia polos

booksmedicos.org

booksmedicos.org

opuestos, lo que aporta a cada célula del cigoto un número diploide normal de cromosomas y ADN (Fig. 3-6 *D*, *E*). Al tiempo que las cromátidas hermanas se desplazan hacia los polos opuestos aparece un surco profundo sobre la superficie de la célula, que de manera gradual divide al citoplasma en dos partes (Fig. 3-6 *F* y 3-7 *B*).

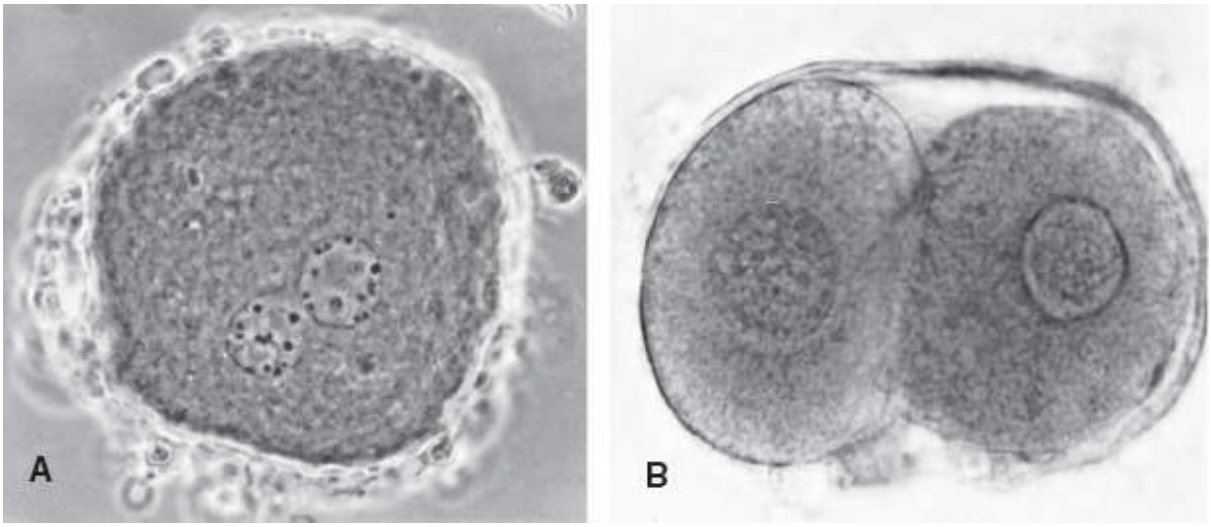

FIGURA 3-7 **A.** Micrografía de contraste de fases de la etapa pronuclear de un ovocito humano fecundado, con los pronúcleos masculino y femenino. **B.** Etapa bicelular del cigoto humano.

Los resultados principales de la fecundación son los siguientes:

- **Recuperación del número diploide de cromosomas**, la mitad del padre y la mitad de la madre. De este modo el cigoto contiene una combinación nueva de cromosomas, que difiere de la de ambos progenitores.
- **Determinación del sexo del nuevo individuo**. Un espermatozoide que porta un cromosoma X da origen a un embrión femenino (XX), en tanto el que porta un cromosoma Y genera un embrión masculino (XY). Así, el sexo cromosómico del embrión se determina en el momento de la fecundación.
- **Inicio de la segmentación**. Sin la fecundación el ovocito suele degenerar 24 h después de la ovulación.

Correlaciones clínicas

Métodos anticonceptivos

Los **métodos de barrera** para la anticoncepción incluyen el preservativo masculino, producido con látex y al que a menudo se agregan espermicidas químicos, que se coloca sobre el pene, y el preservativo femenino, producido con poliuretano, que cubre la vagina. Otras barreras que se colocan en la vagina son el diafragma, el capuchón cervical y la esponja anticonceptiva.

Los **métodos hormonales** son otra forma de anticoncepción de uso frecuente. Estas formulaciones aportan las hormonas femeninas estrógenos, progestágenos o ambos. Estas hormonas producen sus efectos al inhibir la ovulación (al impedir la liberación de FSH y LH a partir de la

booksmedicos.org

booksmedicos.org

hipófisis), lo que modifica la mucosa uterina, causa espesamiento del moco cervical y dificulta el ingreso de los espermatozoides al útero. La anticoncepción hormonal puede administrarse mediante píldoras anticonceptivas, un parche cutáneo, un anillo vaginal, inyecciones o implantes. Existen dos tipos de píldoras anticonceptivas: la primera es una combinación de un estrógeno y un análogo de la progesterona o progestágeno; la segunda está compuesta sólo por progestágenos. Ambas píldoras son efectivas, pero una puede convenir más a ciertas mujeres que a otras por distintas cuestiones relacionadas con la salud.

Se desarrolló una **"píldora" masculina**, y se ha probado en estudios clínicos. Contiene un andrógeno sintético que evita la secreción tanto de LH como de FSH y puede detener la producción de espermatozoides (70 a 90% de los hombres) o disminuirla hasta niveles de infertilidad.

El **dispositivo intrauterino (DIU)** es una estructura pequeña con forma de T, con dos variedades: hormonal y de cobre. El dispositivo hormonal libera progestágenos, que causan espesamiento del moco cervical y evitan que los espermatozoides ingresen al útero. De igual modo, puede hacer que los espermatozoides sean menos activos, y que tanto los óvulos como los espermatozoides sean menos viables. El dispositivo de cobre libera esta sustancia dentro del útero, e impide la fecundación o la adhesión del huevo fecundado a la pared uterina. También ayuda a evitar que los espermatozoides ingresen a las tubas uterinas.

Las **píldoras anticonceptivas de emergencia (PAE)** se usan como medidas para el control de la natalidad y pueden evitar el embarazo si se toman hasta 120 h después del coito. Estas píldoras pueden contener dosis altas de progestágenos solos o combinados con estrógenos (Plan B). Otros tipos de PAE (mifepristona [RU-486] y acetato de ulipristal [Ella]) actúan como agentes antihormonales. De igual modo, la mifepristona es eficaz como abortivo si se ingiere después del momento de la implantación.

La **esterilización** es otra forma de control natal. La técnica en los hombres se denomina vasectomía, que impide la liberación de los espermatozoides al ocluir el conducto deferente, que transporta a los espermatozoides desde los testículos hasta el pene. La técnica para esterilización en las mujeres consiste en la oclusión tubaria, en que las tubas ute rinas se bloquean o ligan. Estos procedimientos para hombres y mujeres pueden revertirse en algunos casos.

Infertilidad

La **infertilidad** es un problema que afecta a entre 14 y 15% de las parejas. La infertilidad masculina puede ser consecuencia de un número insuficiente de espermatozoides, de su motilidad deficiente o ambas situaciones. De ordinario, el semen eyaculado tiene un volumen de 2 a 6 mL, con incluso 100 millones de espermatozoides por mililitro. Los hombres con 20 millones de espermatozoides por mililitro o 50 millones de espermatozoides totales en el semen eyaculado suelen ser fecundos. La infertilidad en una mujer puede derivar de distintas causas, entre ellas la oclusión de las tubas uterinas (las más de las veces como consecuencia de la enfermedad pélvica inflamatoria), un moco cervical hostil, la inmunidad contra los espermatozoides, la ausencia de ovulación y otras.

El **citrato de clomifeno (Clomid)** es un medicamento que se utiliza para incrementar las concentraciones de FSH para estimular la ovulación. El fármaco se administra en una fase temprana del ciclo menstrual para inducir la ovulación en mujeres que no ovulan o que lo hacen de manera irregular. De igual modo se administra para estimular el desarrollo del óvulo que se utilizará en procedimientos para fecundación *in vitro*.

Entre 1 y 2% de todos los embarazos en Estados Unidos se logra mediante **tecnología de reproducción asistida (TRA)**. Los neonatos obtenidos por medio de estas concepciones muestran mayor incidencia de prematurez (gestación < 37 semanas), peso bajo al nacer (< 2 500 g), peso muy bajo al nacer (< 1 500 g) y ciertos tipos de defectos congénitos. La mayor parte de estos resultados adversos deriva del incremento del número de nacimientos múltiples (gemelos, trillizos, etc.), que son más frecuentes en las gestaciones logradas mediante TRA. Estudios recientes indican, no obstante, que incluso en los embarazos únicos obtenidos mediante TRA se observa un incremento del parto pretérmino y neonatos con malformaciones. Algunas de las estrategias que se utilizan en las TRA son **fecundación *in vitro* (FIV)** e **inyección intracitoplásmica de espermatozoides (IICE)**.

La **fecundación *in vitro* (FIV)** de óvulos humanos con transferencia de embriones es el procedimiento estándar usado en los laboratorios en todo el mundo. El crecimiento del folículo en el ovario es estimulado mediante la administración de gonadotropinas. Los ovocitos se recuperan mediante laparoscopia con un aspirador a partir de los folículos ováricos justo antes de la ovulación, cuando se encuentran en etapas avanzadas de la primera división meiótica. El óvulo se coloca en un

booksmedicos.org

booksmedicos.org

medio de cultivo simple y se agregan de inmediato espermatozoides. De manera alternativa, un solo espermatozoide puede inyectarse en el citoplasma del óvulo para lograr la fecundación. A esta técnica se le denomina **inyección intracitoplásmica de espermatozoides (IICE)**, y puede utilizarse en caso de infertilidad masculina (*véase* el análisis siguiente). Con cualquiera de estas técnicas los óvulos fecundados se mantienen en vigilancia hasta la etapa de ocho células y luego se introducen al útero para que se desarrollen hasta el término.

La tasa de éxito de la FIV depende de la edad materna. Alrededor de 30% de las parejas concibe después de un intento si la mujer tiene menos de 35 años de edad. La tasa cae hasta 25% en mujeres de 35 a 37 años, 17% en aquéllas de 38 a 40 años, y hasta < 5% en mayores de 40 años. Además de estas tasas de éxito más bien bajas, la técnica también se relaciona con una tasa más alta de defectos congénitos. Para incrementar la posibilidad de que se logre un embarazo exitoso se extraen entre cuatro o cinco óvulos, se fecundan y se colocan dentro del útero. Esta estrategia en ocasiones induce gestaciones múltiples.

La frecuencia de embarazos múltiples depende de la edad materna (con una incidencia más alta en mujeres más jóvenes) y el número de embriones transferidos. En una mujer de 20 a 29 años con transferencia de tres embriones, el riesgo es de 46%. Los partos múltiples son una desventaja debido a que se vinculan con tasas altas de morbilidad y mortalidad.

En la **infertilidad masculina** grave, en que el semen eyaculado contiene muy pocos espermatozoides vivos (**oligospermia**) o incluso carece de ellos (**azoospermia**), puede recurrirse a la **IICE**. Con esta técnica un solo espermatozoide, que puede obtenerse a partir de cualquier punto del aparato reproductor masculino, se inyecta en el citoplasma del óvulo para inducir la fecundación. Esta estrategia ofrece a las parejas una alternativa al uso de semen de donador para la FIV. La técnica conlleva un riesgo más alto de que los fetos tengan deleciones del cromosoma Y y parece relacionarse con una incidencia mayor de defectos congénitos que las técnicas estándar de fecundación *in vitro*.

SEGMENTACIÓN

Una vez que el cigoto alcanza la etapa bicelular sufre una serie de divisiones mitóticas que incrementa su número de células. Estas células, que se hacen más pequeñas con cada división de segmentación, se conocen como **blastómeras** (Fig. 3-8). Hasta la etapa de ocho células conforman un cúmulo con disposición laxa (Fig. 3-9 *A*). Después de la tercera segmentación, sin embargo, las blastómeras alcanzan el máximo contacto entre sí y forman una esfera celular compacta que se mantiene unida por medio de uniones estrechas (Fig. 3-9 *B*). Este proceso, la **compactación**, segrega a las células internas, que tienen una comunicación extensa mediada por uniones nexo, de las externas. Alrededor de 3 días después de la fecundación las células del embrión compactado se dividen de nuevo para formular la **mórula** de 16 células. Las células al interior de la mórula constituyen la **masa celular interna**, y las células circundantes forman la **masa celular externa**. La masa celular interna origina en sí los tejidos del **embrión**, en tanto la masa celular externa constituye el **trofoblasto**, que contribuye después a la formación de la **placenta**.

booksmedicos.org

booksmedicos.org

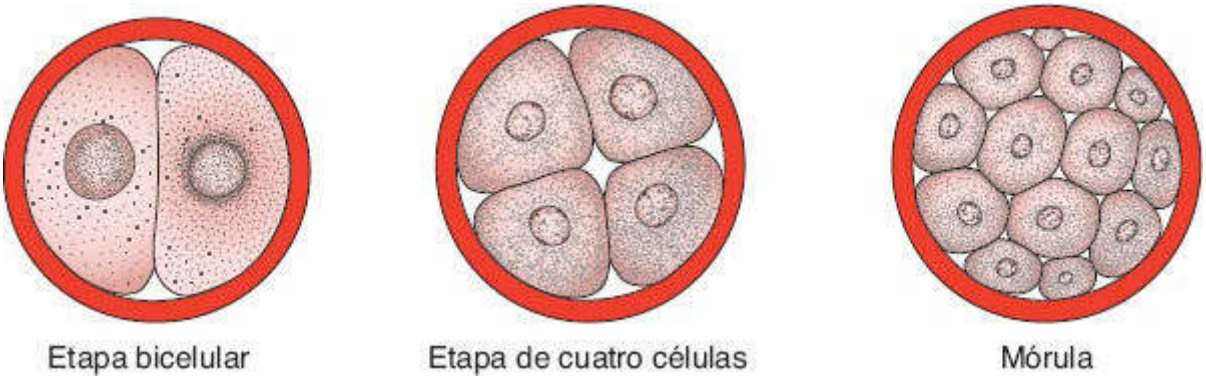

FIGURA 3-8 Desarrollo del cigoto desde la etapa bicelular hasta la de mórula tardía. La etapa bicelular se alcanza alrededor de 30 h después de la fecundación; la etapa de cuatro células ocurre aproximadamente a las 40 h; la etapa de 12 a 16 células se desarrolla en torno a los 3 días, y la etapa de mórula tardía se alcanza alrededor del cuarto día. Durante este periodo las blastómeras permanecen rodeadas por la zona pelúcida, que desaparece al final del cuarto día.

FORMACIÓN DEL BLASTOCISTO

Más o menos al tiempo que la mórula ingresa a la cavidad uterina, a través de la zona pelúcida comienza a penetrar líquido hacia los espacios intercelulares de la masa celular interna. De manera gradual, estos espacios confluyen y por último forman una sola cavidad, el **blastocele** (Fig. 3-10 *A*, *B*). En ese momento el embrión se denomina **blastocisto**. Las células de la masa celular interna, denominadas ahora **embrioblasto**, se ubican en un polo, en tanto la masa de células externas, o **trofoblasto**, se aplanan y constituyen la pared epitelial del blastocisto (Fig. 3-10 *A*, *B*). La zona pelúcida desaparece, lo que permite el inicio de la implantación. En el humano las células trofoblásticas ubicadas sobre el polo embrioblástico comienzan a penetrar entre las células epiteliales de la mucosa uterina alrededor del sexto día (Fig. 3-10 *C*). Estudios nuevos sugieren que la **L-selectina** en las células trofoblásticas y sus **receptores de carbohidratos** en el epitelio uterino median el anclaje inicial del blastocisto al útero. Las selectinas son proteínas de unión a carbohidratos que participan en las interacciones entre los leucocitos y las células endoteliales que permiten la "captura" de leucocitos a partir de la sangre que fluye. Un mecanismo similar se propone ahora para la "captura" del blastocisto en el epitelio uterino, a partir de la cavidad uterina. Tras la captura mediada por selectinas, la fijación adicional y la invasión del trofoblasto implica a las integrinas que expresa el trofoblasto, y a las moléculas de la matriz extracelular laminina y fibronectina. Los receptores de integrinas para la laminina promueven la fijación, en tanto los de la fibronectina estimulan la migración. Estas moléculas también interactúan con vías de traducción de señales para regular la diferenciación del trofoblasto, de tal modo que la implantación es consecuencia de una acción conjunta del trofoblasto y el endometrio. Así, al final de la primera semana del desarrollo el cigoto humano ha pasado por las fases de mórula y blastocisto, y ha comenzado su implantación en la mucosa uterina.

booksmedicos.org

booksmedicos.org

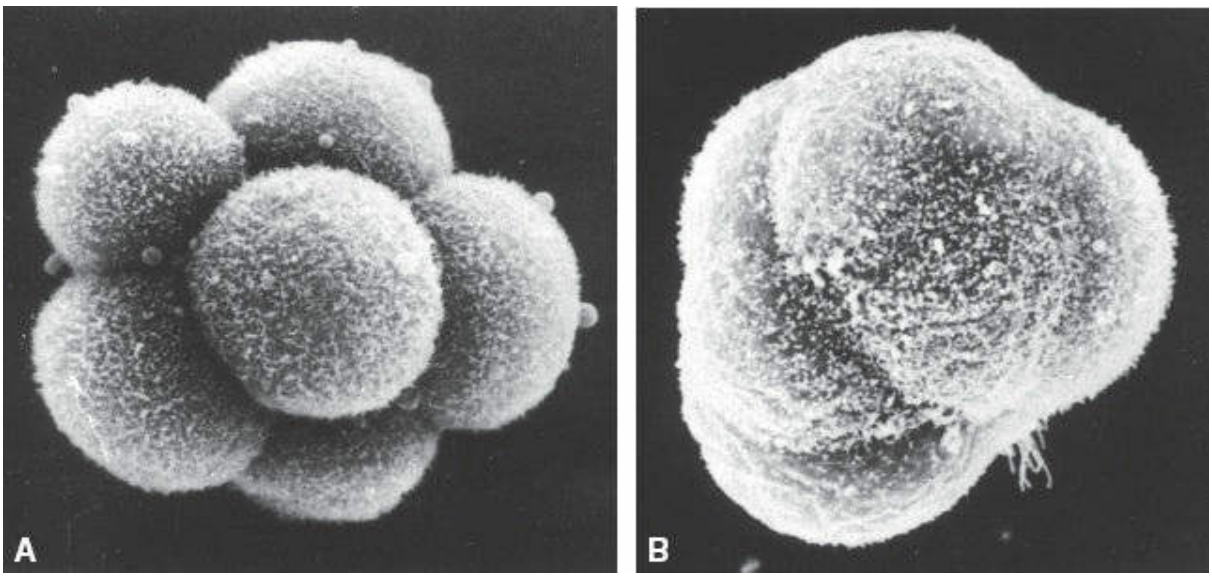

FIGURA 3-9 Micrografías electrónicas de barrido de embriones de ratón de ocho células no compactadas **(A)** y compactadas **(B)**. En el estado no compactado pueden apreciarse los límites de cada blastómera, en tanto tras la compactación el contacto entre células se incrementa al máximo y los límites celulares se hacen imperceptibles.

booksmedicos.org

booksmedicos.org

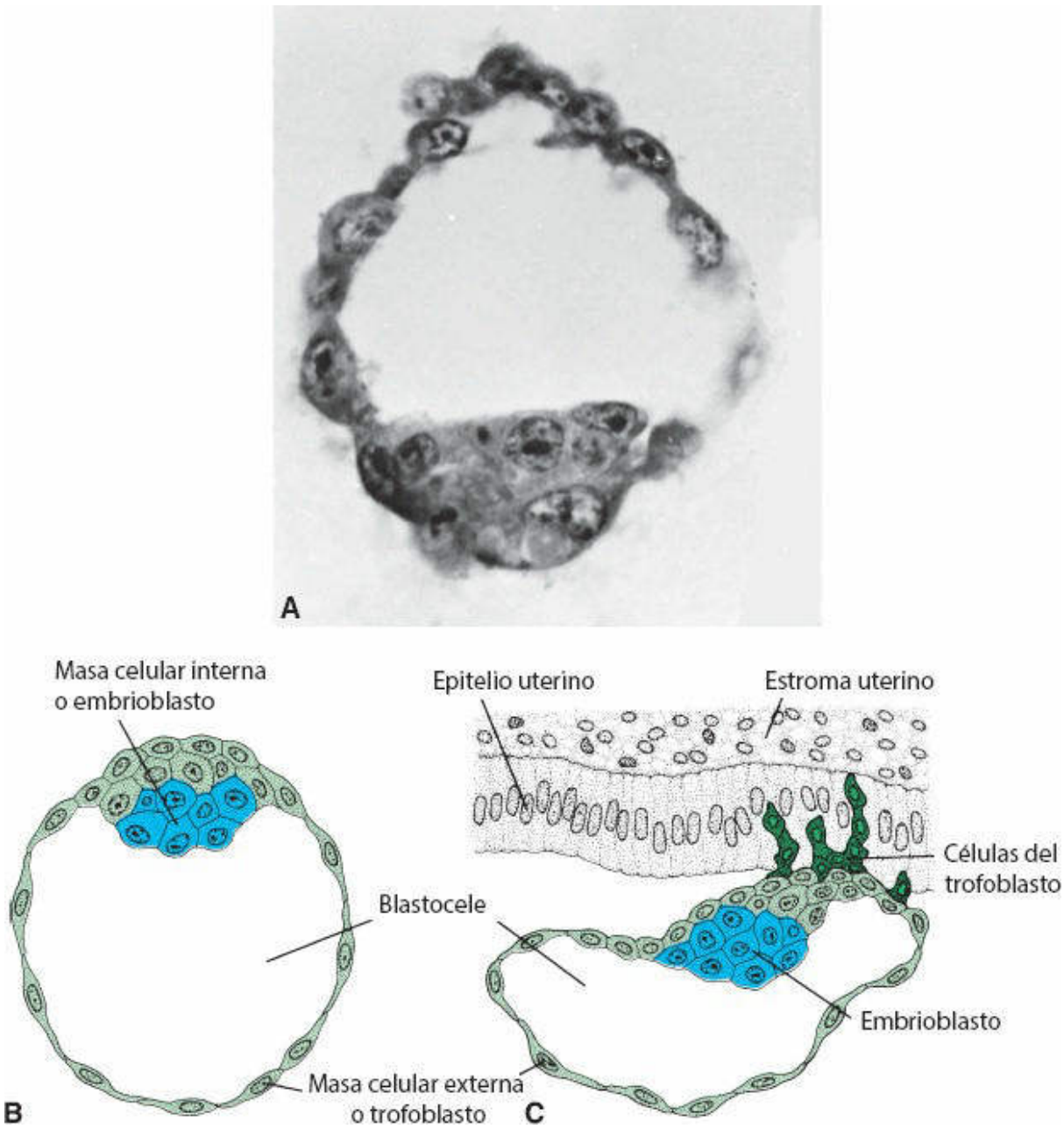

FIGURA 3-10 **A.** Corte de un blastocisto humano de 107 células en que se aprecia la masa celular interna y las células del trofoblasto. **B.** Representación esquemática de un blastocisto humano recuperado a partir de la cavidad uterina a los 4.5 días, aproximadamente. *Azul*, masa celular interna o embrioblasto; *verde*, trofoblasto. **C.** Representación esquemática de un blastocisto al sexto día del desarrollo, en que se observa a las células del trofoblasto en el polo embrionario del blastocisto penetrando la mucosa uterina. El blastocisto humano comienza a penetrar la mucosa uterina al sexto día del desarrollo.

■ EPIBLASTO, HIPOBLASTO Y FORMACIÓN DEL EJE

Por la influencia de los factores de crecimiento fibroblásticos y en una etapa temprana del blastocisto, las células del embrioblasto se diferencian en células del **epiblasto** y del **hipoblasto** (Fig. 3-11 *A*). Al inicio estas células se

booksmedicos.org

booksmedicos.org

encuentran diseminadas en el embrioblasto, pero al acercarse el momento de la implantación se segregan según su determinación para convertirse en una capa dorsal de células epiblásticas y una capa ventral de células hipoblásticas adyacente a la cavidad del blastocisto (blastocele; fig. 3-11 *B*). Así, se establece en el embrión la polaridad dorsoventral. Además, algunas células del hipoblasto están determinadas para constituir el **endodermo visceral anterior (EVA)**, y estas células migran hacia lo que se convertirá en el extremo craneal del embrión (Fig. 3-11 *B*). Las células EVA se clasifican como endodermo (al igual que el hipoblasto en su totalidad) y son responsables de secretar antagonistas de la proteína/molécula nodal, como cerberus y lefty1, que actúan sobre las células adyacentes del epiblasto para determinar el extremo craneal del embrión. En ausencia de estos inhibidores, *nodal* establece la estría primitiva en el extremo caudal del embrión. De este modo, el eje cráneo-caudal embrionario se establece cerca del momento de la implantación (días 5.5 a 6).

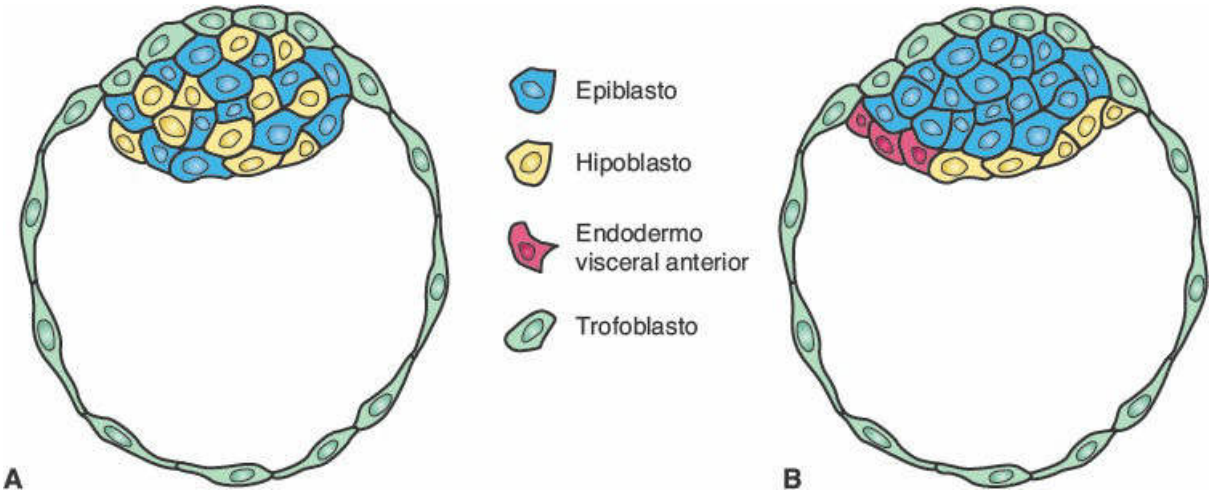

FIGURA 3-11 **A.** En la etapa de blastocisto temprano, las células quedan determinadas para convertirse en células del epiblasto y del hipoblasto, si bien se encuentran diseminadas en el embrioblasto. **B.** Cerca del momento de la implantación (días 5.5 a 6) las células del hipoblasto se desplazan para constituir una capa ventral al epiblasto en adyacencia al blastocele. Además, algunas células del hipoblasto constituyen el endodermo visceral anterior (EVA), y estas células migran hacia el futuro extremo craneal del embrión. En ese sitio emiten señales a las células epiblásticas cercanas para formar las estructuras craneales. Obsérvese que la formación y la ubicación del hipoblasto y el EVA establecen los ejes dorsoventral y cráneo-caudal del embrión, respectivamente.

Correlaciones clínicas

Células troncales embrionarias

Las **células troncales embrionarias (células TE)** derivan de la masa celular interna del embrión. Puesto que estas células son **pluripotenciales** y pueden formar casi cualquier tipo de célula o tejido, tienen potencial para curar distintas enfermedades, entre ellas diabetes, Alzheimer y Parkinson, anemias, lesiones medulares y muchas otras. La investigación con células troncales

booksmedicos.org

booksmedicos.org

mediante el uso de modelos animales ha sido alentadora. Por ejemplo, se ha inducido a células TE murinas en cultivo para formar células secretoras de insulina, células troncales de músculo y nervio, y células de la glía. En animales completos las células TE se han utilizado para aliviar los síntomas de la enfermedad de Parkinson y mejorar la capacidad motora en ratas con lesiones en la médula espinal.

Las células TE pueden obtenerse a partir de embriones tras la **FIV**, un proceso denominado **clonación reproductiva**. Esta estrategia tiene la desventaja de que las células pueden desencadenar un rechazo inmunitario debido a que carecen de una genética idéntica a la de sus receptores. Sin embargo, las células podrían modificarse para evitar este problema. Otra problemática de esta estrategia deriva de cuestiones éticas, ya que las células se obtienen de embriones viables.

A medida que se progrese en el campo de la investigación con células troncales, los avances científicos permitirán obtener células con mayor compatibilidad genética y las estrategias serán menos controversiales. En fecha más reciente se han ideado técnicas para tomar núcleos de células adultas (p. ej., piel) e introducirlos a ovocitos a los que se extrae el núcleo. Esta estrategia se denomina **clonación terapéutica** o **transferencia de núcleo somático**. Los ovocitos son estimulados para diferenciarse en blastocistos, y se cosechan células TE. Puesto que las células provienen del receptor, tienen una genética compatible, y puesto que no se recurre a la fecundación la técnica es menos controversial.

Células troncales del adulto

Los tejidos del adulto contienen células troncales que también pueden ser valiosas para tratar enfermedades. Estas células tienen una capacidad limitada para formar diferentes tipos celulares y, por ende, son **multipotenciales**, no pluripotenciales, si bien los científicos están encontrando métodos para resolver esta desventaja. Células troncales de adulto aisladas de cerebros de rata se han utilizado para curar la enfermedad de Parkinson en esa especie, lo que sugiere que la estrategia es promisoria. Entre las desventajas de esta técnica están las tasas bajas de división celular que caracterizan a estas células, así como su escasez, lo que dificulta su aislamiento en número suficiente para realizar experimentos.

Cigotos anormales

El número preciso de **cigotos anormales** que se forma se desconoce debido a que estos suelen perderse en el transcurso de 2 a 3 semanas de la fecundación, antes de que la mujer sepa que está embarazada, por lo que no se detectan. Algunos cálculos indican que hasta **50% de los embarazos termina en aborto espontáneo**, y que la mitad de esas pérdidas es consecuencia de anomalías cromosómicas. Estos abortos son un medio natural de eliminar embriones con defectos, lo que disminuye la incidencia de malformaciones congénitas. De no existir este fenómeno, alrededor de 12% de los neonatos

booksmedicos.org

booksmedicos.org

tendría defectos al nacer, y no 2 a 3%.

Con el uso de una combinación de FIV y **reacción en cadena de la polimerasa** se está llevando a cabo la detección molecular de defectos genéticos en embriones. Es posible extraer blastómeras únicas de embriones en fase temprana, y su ADN puede amplificarse para ser analizado. Al tiempo que el Proyecto Genoma Humano aporta más información sobre secuenciación, y genes específicos se vinculan con distintos síndromes, este tipo de procedimiento se volverá más común.

■ EL ÚTERO EN EL MOMENTO DE LA IMPLANTACIÓN

La pared del útero está constituida por tres capas:

1. **Endometrio** o recubrimiento mucoso de su pared interna
2. **Miometrio**, una capa gruesa de músculo liso
3. **Perimetrio**, una capa peritoneal que cubre su pared externa (Fig. 3-12)

Desde la pubertad (11 a 13 años) hasta la menopausia (45 a 50 años) el endometrio experimenta cambios en un ciclo de alrededor de 28 días, bajo el control hormonal de los ovarios. Durante este ciclo menstrual el endometrio uterino pasa por tres fases:

1. **Fase folicular** o **proliferativa**
2. **Fase secretoria** o **progestacional**
3. **Fase menstrual** (Figs. 3-13 y 3-14)

La fase proliferativa inicia al final de la fase menstrual, se encuentra bajo la influencia del estrógeno y ocurre en paralelo al crecimiento de los folículos ováricos. La fase secretoria comienza cerca de 2 a 3 días después de la ovulación, en respuesta a la progesterona producida por el cuerpo lúteo. Si no tiene lugar la fecundación, el desprendimiento del endometrio (capas compacta y esponjosa) marca el inicio de la fase menstrual. Si hay fecundación, el endometrio facilita la implantación y contribuye a la formación de la placenta. Más adelante, durante la gestación, la placenta asume la tarea de la síntesis hormonal y el cuerpo lúteo se degenera.

booksmedicos.org

booksmedicos.org

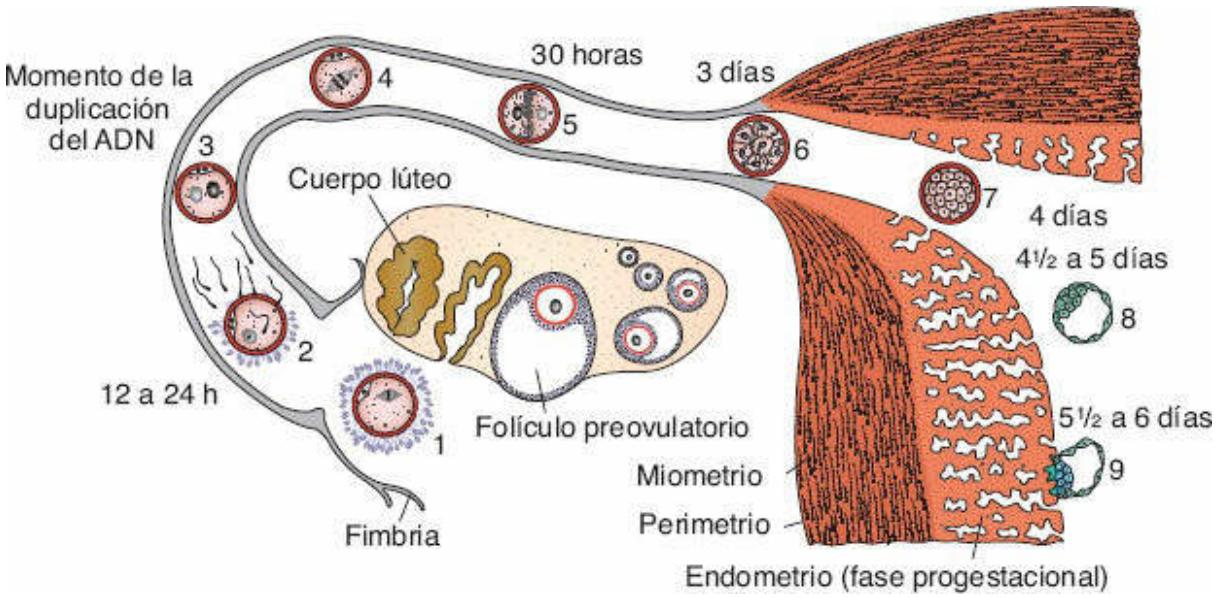

FIGURA 3-12 Eventos que ocurren durante la primera semana del desarrollo humano. *1*, ovocito inmediatamente después de la ovulación; *2*, fecundación, alrededor de 12 a 24 h después de la ovulación; *3*, fase de pronúcleos masculino y femenino; *4*, huso de la primera división mitótica; *5*, etapa bicelular (cerca de las 30 horas de edad); *6*, mórula que contiene 12 a 16 blastómeras (alrededor de 3 días de edad); *7*, etapa de mórula avanzada en que se ingresa al lumen uterino (alrededor de 4 días de edad); *8*, etapa de blastocisto temprano (alrededor de 4.5 días de edad; la zona pelúcida ha desaparecido); *9*, fase temprana de la implantación (el blastocisto tiene alrededor de 6 días de edad). El ovario muestra las etapas de transformación desde el folículo primario y el folículo preovulatorio, así como un cuerpo lúteo. El endometrio uterino se muestra en la fase progestacional.

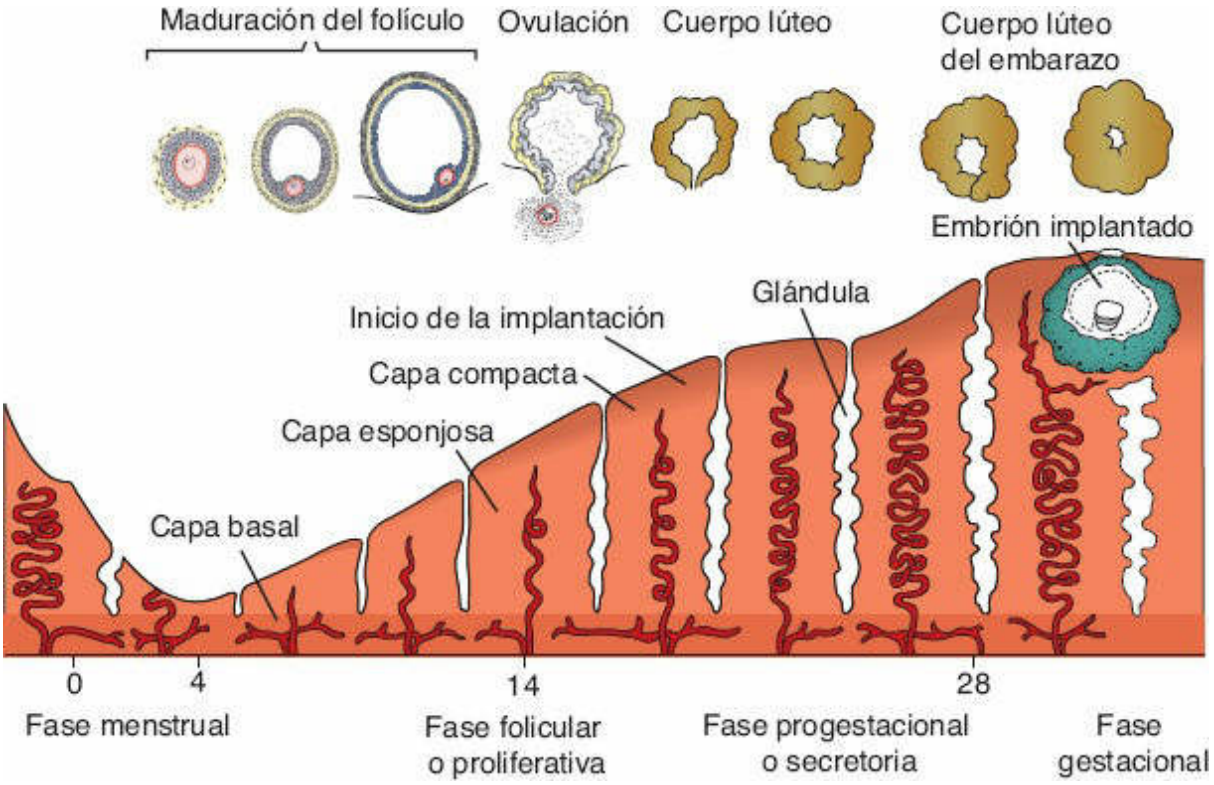

FIGURA 3-13 Cambios de la mucosa uterina correlacionados con los propios del ovario. La implantación del blastocisto ha desencadenado el desarrollo de un cuerpo lúteo gestacional voluminoso. La actividad secretora del endometrio se incrementa de manera gradual como consecuencia de las grandes cantidades de progesterona que produce el cuerpo lúteo del embarazo.

booksmedicos.org

booksmedicos.org

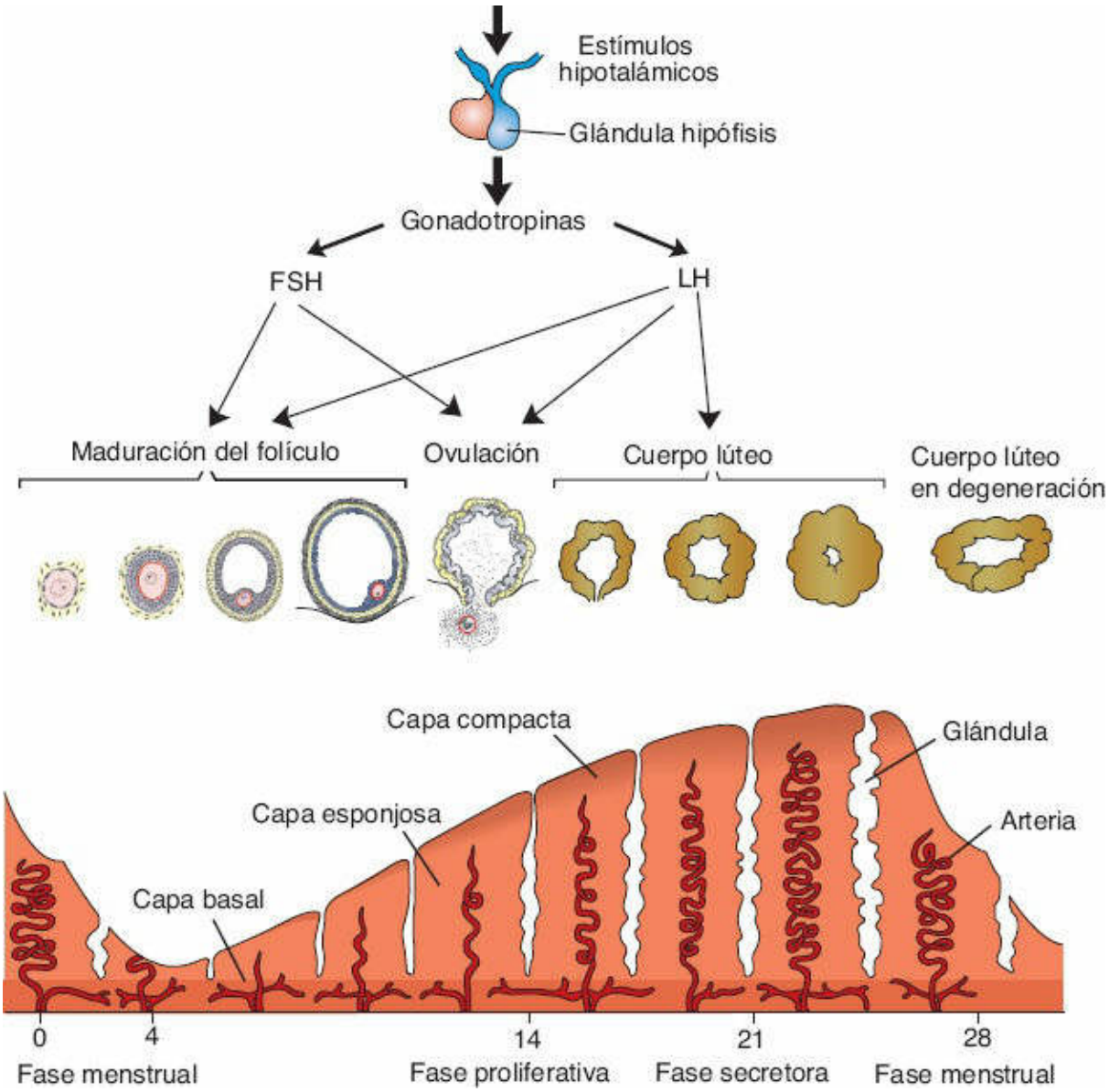

FIGURA 3-14 Cambios de la mucosa uterina (endometrio) y cambios correspondientes en el ovario durante un ciclo menstrual regular sin fecundación.

En el momento de la implantación la mucosa del útero se encuentra en la fase secretora (Fig. 3-13), durante la cual las glándulas y las arterias uterinas se vuelven tortuosas, y el tejido se ingurgita. Como consecuencia pueden reconocerse tres capas distintas en el endometrio: una **capa compacta** superficial, una **capa esponjosa** intermedia y una **capa basal** delgada (Fig. 3-13). De ordinario, el blastocisto humano se implanta en el endometrio a lo largo de la cara anterior o posterior del cuerpo del útero, donde queda incluido entre los orificios glandulares (Fig. 3-13).

Si el ovocito no es fecundado, las vénulas y los espacios sinusoidales se saturan de manera gradual de células hemáticas y se aprecia una diapédesis intensa de estos elementos hacia el tejido. Cuando inicia la **fase menstrual**, la sangre escapa de las arterias superficiales y trozos pequeños de estroma y glándulas se desprenden. Durante los siguientes 3 o 4 días las capas compacta y esponjosa son expulsadas del útero y la capa basal es la única parte del

booksmedicos.org

booksmedicos.org

endometrio que se retiene (Fig. 3-14). Esta estructura, que es irrigada por sus propias arterias, las **arterias basales**, funge como capa regenerativa para la reconstrucción de glándulas y arterias en la **fase proliferativa** (Fig. 3-14).

RESUMEN

Con cada ciclo ovárico varios folículos primarios comienzan a crecer, pero por lo general sólo uno alcanza la madurez completa y es expulsado al momento de la **ovulación**. Al ocurrir la ovulación, el ovocito se encuentra en la **metafase** de la **segunda división meiótica** y está circundado por la zona pelúcida y algunas células de la granulosa (Fig. 3-4). La acción de barrido de las fimbrias ováricas conduce al ovocito hacia el interior de las tubas uterinas.

Antes de que el espermatozoide pueda fecundar al ovocito debe experimentar:

1. **Capacitación**, durante la cual se retira una capa de glucoproteínas y proteínas del plasma seminal a partir de su cabeza
2. **Reacción acrosómica**, en la que se liberan sustancias similares a la acrosina y la tripsina, para permitir la penetración de la zona pelúcida

Durante la fecundación el espermatozoide debe penetrar:

1. La **corona radiada**
2. La **zona pelúcida**
3. La **membrana celular del ovocito** (Fig. 3-5)

Tan pronto como el espermatocito ingresa al ovocito:

1. Este termina su segunda división meiótica y forma el **pronúcleo femenino**.
2. La zona pelúcida se vuelve impenetrable para otros espermatozoides.
3. La cabeza del espermatozoide se separa de su cola, se dilata y forma el **pronúcleo masculino** (Figs. 3-6 y 3-7).

Una vez que el ADN de los dos pronúcleos se duplica, los cromosomas paternos y maternos se entremezclan, se separan en sentido longitudinal y pasan por una división mitótica, lo que da origen a la etapa bicelular. Los **resultados de la fecundación** son los siguientes:

1. **Recuperación del número diploide de cromosomas**
2. **Determinación del sexo cromosómico**
3. **Inicio de la segmentación**

La **infertilidad** es un problema que afecta a entre 15 y 30% de las parejas, y puede resolverse mediante **tecnología de reproducción asistida** (**TRA**). La **fecundación *in vitro*** (**FIV**) implica la fecundación de óvulos en un medio de cultivo y su introducción al útero en la etapa de ocho células. En algunos casos

booksmedicos.org

booksmedicos.org

los óvulos se fecundan mediante **inyección intracitoplásmica de espermatozoides (IICE)**, en que un solo espermatozoide es introducido al citoplasma del óvulo. Estas técnicas *in vitro* se relacionan con un aumento del riesgo de defectos congénitos, prematurez, peso bajo al nacer y gestaciones múltiples. Alrededor de 1 a 2% de todos los nacidos vivos de Estados Unidos se concibe mediante TRA.

La **segmentación** consiste en una serie de divisiones mitóticas que dan origen a un incremento del número de células, las **blastómeras**, que se vuelven cada vez más pequeñas con cada división. Después de tres divisiones las blastómeras experimentan **compactación**, para quedar estrechamente agrupadas en una esfera celular con capas interna y externa. Las blastómeras compactadas se dividen para constituir la **mórula** de 16 células. Al tiempo que la mórula ingresa al útero entre el tercer y el cuarto día tras la fecundación, comienza a aparecer en ella una cavidad y se forma el **blastocisto**. La **masa celular interna**, que se forma en el momento de la compactación y se convierte en el embrión mismo, se ubica en un polo del blastocisto. La **masa celular externa**, que rodea a las células internas y al blastocele, formará el trofoblasto.

En el momento de la implantación, el útero se en cuentra en la fase secretora y el blastocisto se implanta en el endometrio de su pared anterior o posterior (Fig. 3-13). Si no ocurre la fecundación, entonces inicia la fase menstrual y se eliminan las capas esponjosa y compacta del endometrio. La capa basal se conserva para regenerar las otras capas durante el ciclo siguiente (Fig. 3-14).

Problemas a resolver

1. ¿Cuál es el papel del cuerpo lúteo y cuál es su origen?
2. ¿Cuáles son las tres fases de la fecundación y qué reacción ocurre una vez que se fusionan las membranas del espermatozoide y el ovocito?
3. ¿Cuáles son las causas principales de infertilidad en hombres y mujeres?
4. Una mujer ha padecido varios cuadros de enfermedad pélvica inflamatoria y ahora desea tener hijos; sin embargo, ha tenido dificultad para concebir. ¿Cuál pudiera ser el problema y qué es lo que usted sugeriría?

booksmedicos.org

booksmedicos.org

Este capítulo hace un recuento de los eventos principales que día a día tienen lugar en la segunda semana del desarrollo; no obstante, los embriones de una misma edad de gestación no necesariamente se desarrollan a la misma velocidad. De hecho, se han identificado diferencias considerables en cuanto a la velocidad de crecimiento, incluso en estas fases tempranas del desarrollo.

DÍA 8

Para el octavo día del desarrollo el blastocisto está parcialmente incluido en el estroma endometrial. En su región ubicada por encima del embrioblasto, el trofoblasto se ha diferenciado en dos capas: (1) una capa interna de células mononucleares, el **citotrofoblasto**, y (2) una estructura externa multinucleada sin límites celulares visibles, el **sincitiotrofoblasto** (Figs. 4-1 y 4-2). Pueden identificarse figuras mitóticas en el citotrofoblasto, pero no en el sincitiotrofoblasto. De este modo, las células del citotrofoblasto se dividen y migran hacia el sincitiotrofoblasto, donde se fusionan y pierden sus membranas celulares independientes.

Las células de la masa celular interna o embrioblasto también se diferencian en dos capas: (1) una lámina de células cuboides pequeñas adyacentes a la cavidad del blastocisto, conocida como **capa hipoblástica**, y (2) una lámina de células cilíndricas altas adyacentes a la cavidad amniótica, la **capa epiblástica** (Figs. 4-1 y 4-2).

Juntas, estas capas constituyen un disco plano. Al mismo tiempo, en el epiblasto aparece una cavidad pequeña. Ésta crece y se convierte en la **cavidad amniótica**. Las células del epiblasto adyacentes al citotrofoblasto se denominan **amnioblastos**; junto con el resto del epiblasto revisten la cavidad amniótica (Figs. 4-1 y 4-3). El estroma endometrial adyacente al sitio de la implantación se aprecia edematoso y muy vascularizado. Las glándulas grandes y tortuosas secretan glucógeno y moco en abundancia.

booksmedicos.org

booksmedicos.org

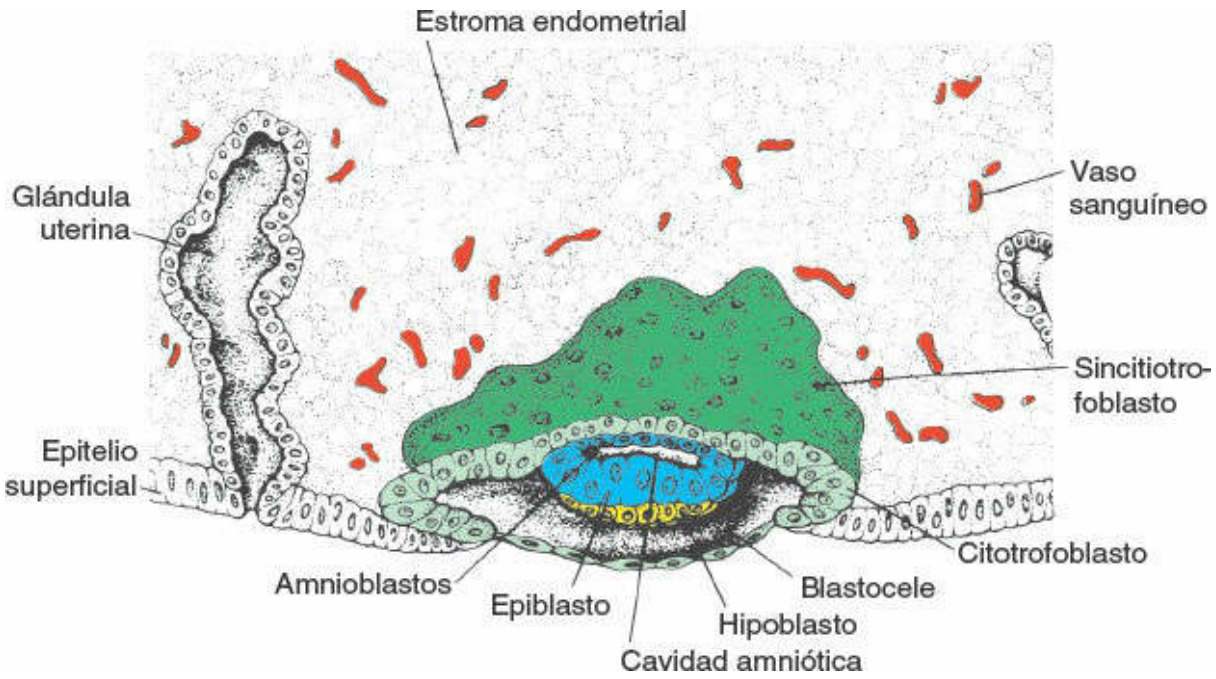

FIGURA 4-1 Blastocisto humano de 7.5 días, incluido de manera parcial en el estroma endometrial. El trofoblasto está constituido por una capa interna de células mononucleares, el citotrofoblasto, y por una capa externa sin límites celulares visibles, el sincitiotrofoblasto. El embrioblasto está integrado por las capas epiblástica e hipoblástica. La cavidad amniótica se aprecia como una hendidura pequeña.

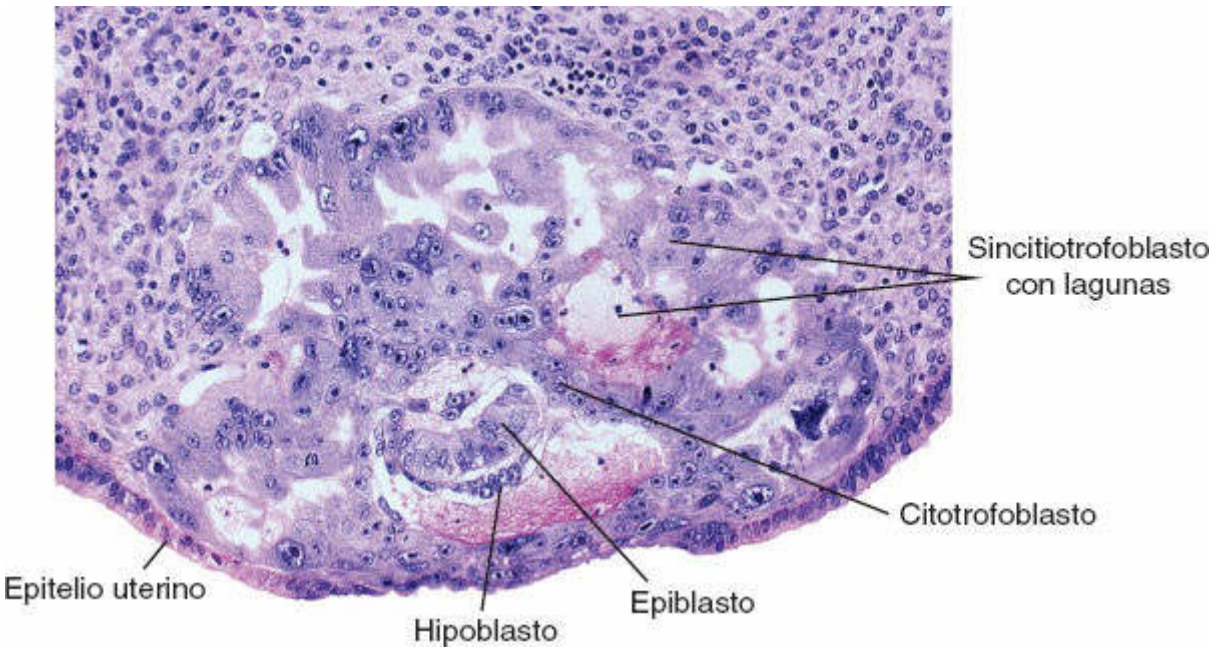

FIGURA 4-2 Corte de un blastocisto humano de 7.5 días (100×). Obsérvese el aspecto multinucleado del sincitiotrofoblasto, las células grandes del citotrofoblasto y la cavidad amniótica semejante a una hendidura.

■ DÍA 9

El blastocisto se encuentra implantado a mayor profundidad en el endometrio, y el defecto que su penetración genera en la superficie del epitelio está ocluido por

booksmedicos.org

booksmedicos.org

un coágulo de fibrina (Fig. 4-3). El trofoblasto muestra un avance considerable en su desarrollo, en particular en el polo embrionario, en cuyo sincitio aparecen vacuolas. Cuando estas vacuolas se fusionan constituyen lagunas grandes, a esta fase del desarrollo del trofoblasto se le conoce como **etapa lacunar** (Fig. 4-3).

En el polo abembrionario, entre tanto, células aplanadas que quizá surjan del hipoblasto, crean una membrana delgada, la membrana exocelómica (de Heuser), que recubre la superficie interna del citotrofoblasto (Fig. 4-3). Esta membrana, junto con el hipoblasto, genera el recubrimiento de la **cavidad exocelómica** o **saco vitelino primitivo**.

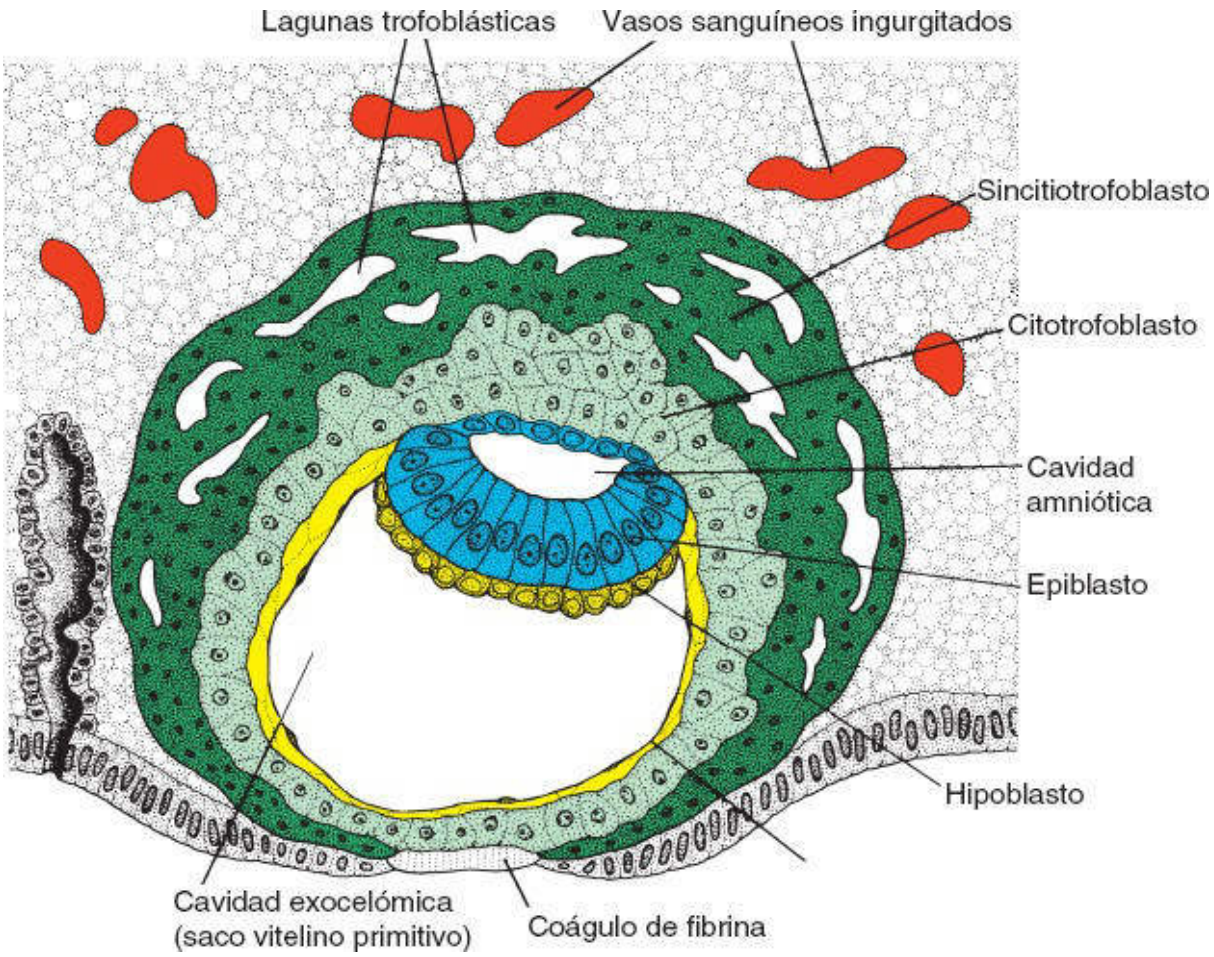

FIGURA 4-3 Blastocisto humano de 9 días. El sinciciotrofoblasto cuenta con un gran número de lagunas. Células planas conforman la membrana exocelómica. El disco bilaminar está constituido por una capa de células epiblásticas cilíndricas y una capa de células hipoblásticas cuboides. El defecto original en la superficie fue sellado por un coágulo de fibrina.

DÍAS 11 Y 12

Para los días 11 y 12 del desarrollo el blastocisto está del todo incluido en el estroma endometrial, y el epitelio de superficie casi cierra por completo el defecto original en la pared uterina (Figs. 4-4 y 4-5). El blastocisto produce entonces una prominencia discreta que protruye hacia la luz del útero. El trofoblasto se caracteriza por espacios lacunares en el sincitio, que forman una

booksmedicos.org

booksmedicos.org

red de intercomunicación. Esta red es en particular visible en el polo embrionario; en el polo anembrionario el trofoblasto sigue constituido ante todo por células citotrofoblásticas (Figs. 4-4 y 4-5).

Al mismo tiempo las células del sincitiotrofoblasto penetran a mayor profundidad en el estroma y erosionan la cubierta endotelial de los capilares maternos. Estos capilares, que se encuentran congestionados y dilatados, se conocen como **sinusoides**. Las lagunas sincitiales se continúan con los sinusoides, y la sangre materna ingresa al sistema lacunar (Fig. 4-4). Al tiempo que el trofoblasto sigue erosionando cada vez más los sinusoides, la sangre materna empieza a fluir por el sistema trofoblástico para establecer la **circulación uteroplacentaria**.

Entre tanto una nueva población de células aparece entre la superficie interna del citotrofoblasto y la superficie externa de la cavidad exocelómica. Estas células, que derivan de las del saco vitelino, forman un tejido conectivo laxo y fino, el **mesodermo extraembrionario**, que de manera eventual ocupa todo el espacio ubicado entre el trofoblasto, por fuera, y el amnios y la membrana exocelómica, por dentro (Figs. 4-4 y 4-5). Pronto se desarrollan grandes cavidades en el mesodermo extraembrionario, y cuando confluyen crean un espacio nuevo conocido como **cavidad extraembrionaria** o **cavidad coriónica** (Fig. 4-4). Este espacio circunda al saco vitelino primitivo y la cavidad amniótica, excepto en el punto en el que el disco germinal se conecta con el trofoblasto por medio del pedículo de fijación (Fig. 4-6). El mesodermo extraembrionario que cubre al citotrofoblasto y al amnios se denomina **mesodermo somático extraembrionario**; el recubrimiento del saco vitelino se denomina **mesodermo esplácnico extraembrionario** (Fig. 4-4).

booksmedicos.org

booksmedicos.org

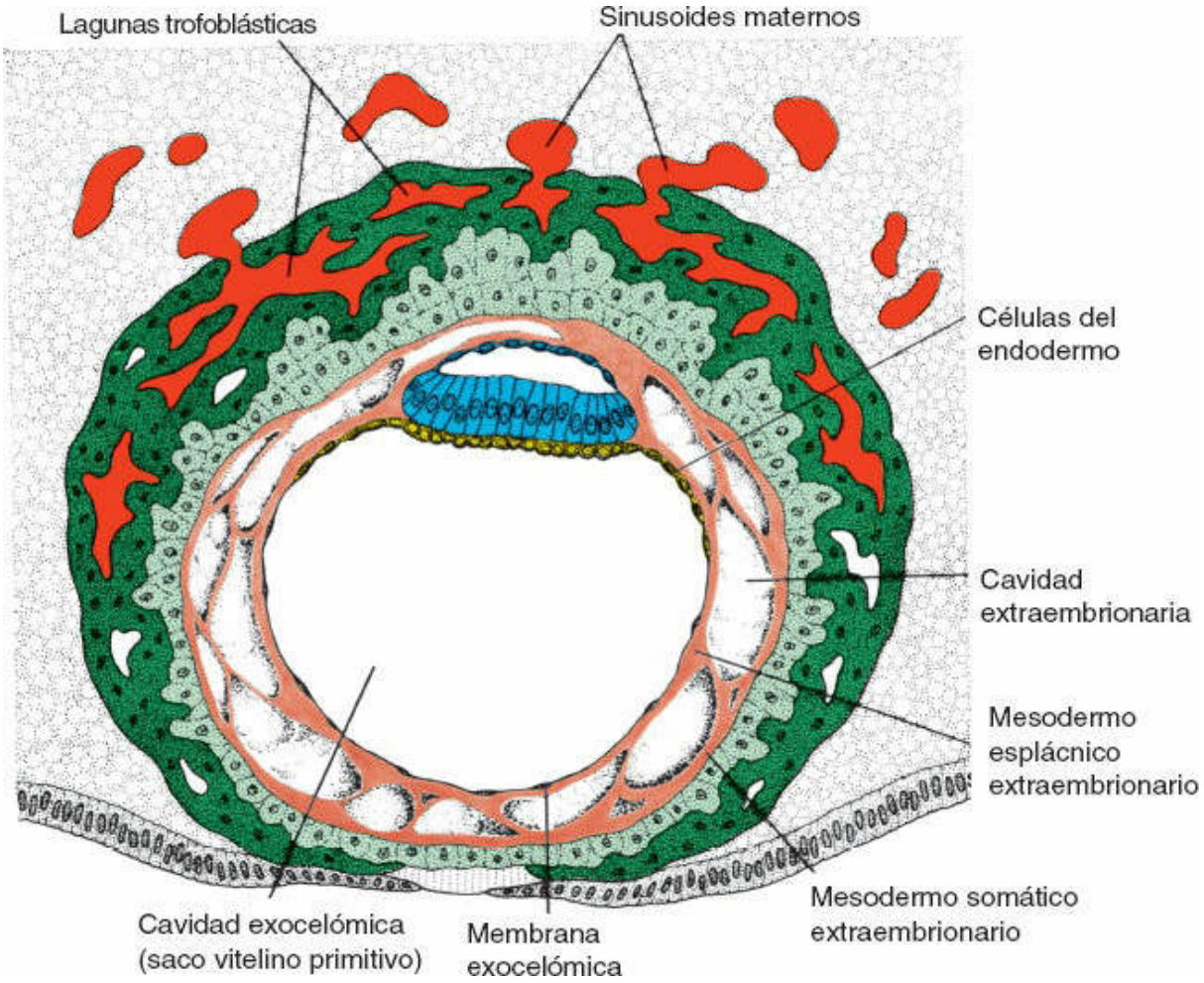

FIGURA 4-4 Blastocisto humano de alrededor de 12 días. Las lagunas trofoblásticas en el polo embrionario tienen conexión abierta con los sinusoides maternos en el estroma endometrial. El mesodermo extraembrionario prolifera y ocupa el espacio existente entre la membrana exocelómica y la cara interna del citotrofoblasto.

booksmedicos.org

booksmedicos.org

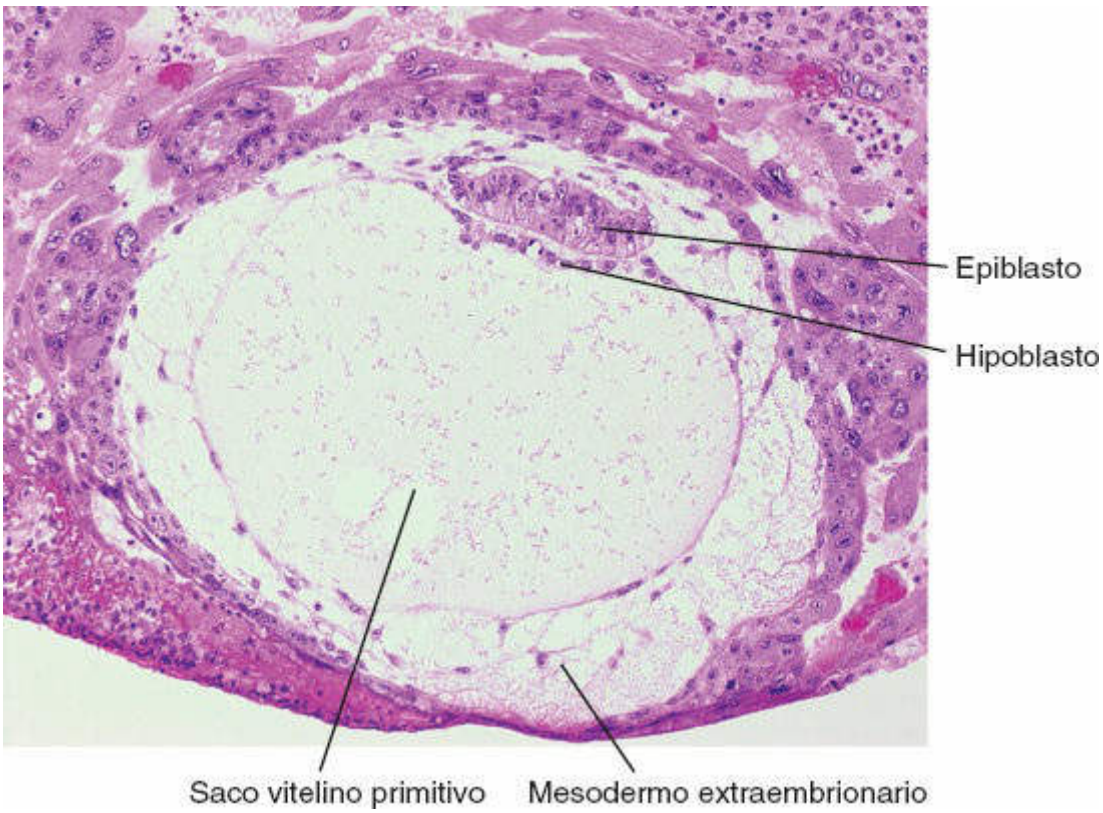

FIGURA 4-5 Blastocisto humano de 12 días con implantación completa (100×). Obsérvense las células hemáticas de la madre en las lagunas, la membrana exocelómica que cubre el saco vitelino primitivo, el hipoblasto y el epiblasto.

El crecimiento del disco bilaminar es más bien lento en comparación con el del trofoblasto; en consecuencia, el disco aún es muy pequeño (0.1 a 0.2 mm). Las células del endometrio, entre tanto, adquieren configuración poliédrica y quedan cargadas de glucógeno y lípidos; los espacios intercelulares quedan ocupados por fluido extravasado y el tejido muestra edema. Estos cambios, conocidos como **reacción decidual**, se limitan al inicio a la zona inmediata que circunda el sitio de la implantación, pero poco después se extienden a todo el endometrio.

■ DÍA 13

Para el día 13 del desarrollo el defecto superficial en el endometrio suele haber cicatrizado. A pesar de esto, en ocasiones se presenta hemorragia en el sitio de la implantación como consecuencia del incremento del flujo sanguíneo hacia los espacios lacunares. Debido a que esta hemorragia tiene lugar cerca del día 28 del ciclo menstrual, puede confundirse con una hemorragia menstrual normal y, de ese modo, impedir que el cálculo de la fecha probable del parto sea preciso.

El trofoblasto se caracteriza por estructuras vellosas. Las células del citotrofoblasto muestran proliferación local y penetran al sincitiotrofoblasto para organizar columnas celulares circundadas por sincitio. Las columnas celulares con su cubierta sincitial se conocen como **vellosidades primarias** (Figs. 4-6 y 4-

booksmedicos.org

booksmedicos.org

7; v. el Cap. 5, p. 68).

Al mismo tiempo el hipoblasto produce células adicionales que migran siguiendo el interior de la membrana exocelómica (Fig. 4-4). Estas células proliferan y, de manera gradual, dan origen a una cavidad nueva dentro de la cavidad exocelómica. Este nuevo espacio se conoce como **saco vitelino secundario** o **saco vitelino definitivo** (Figs. 4-6 y 4-7). Este saco vitelino es mucho más pequeño que la cavidad exocelómica original o saco vitelino primitivo. Durante su conformación grandes porciones de la cavidad exocelómica se desprenden. Estas regiones están representadas por los **quistes exocelómicos**, que se identifican a menudo en el celoma extraembrionario o **cavidad coriónica** (Fig. 4-6).

En el mismo periodo el celoma extraembrionario se expande y forma una cavidad amplia, la **cavidad coriónica**. Al mesodermo extraembrionario que recubre el interior del citotrofoblasto se le llama entonces **placa coriónica**. El único sitio en que el mesodermo extraembrionario atraviesa la cavidad coriónica corresponde al **pedículo de fijación** (Fig. 4-6). Con el desarrollo de los vasos sanguíneos este pedículo se convierte en el **cordón umbilical**.

booksmedicos.org

booksmedicos.org

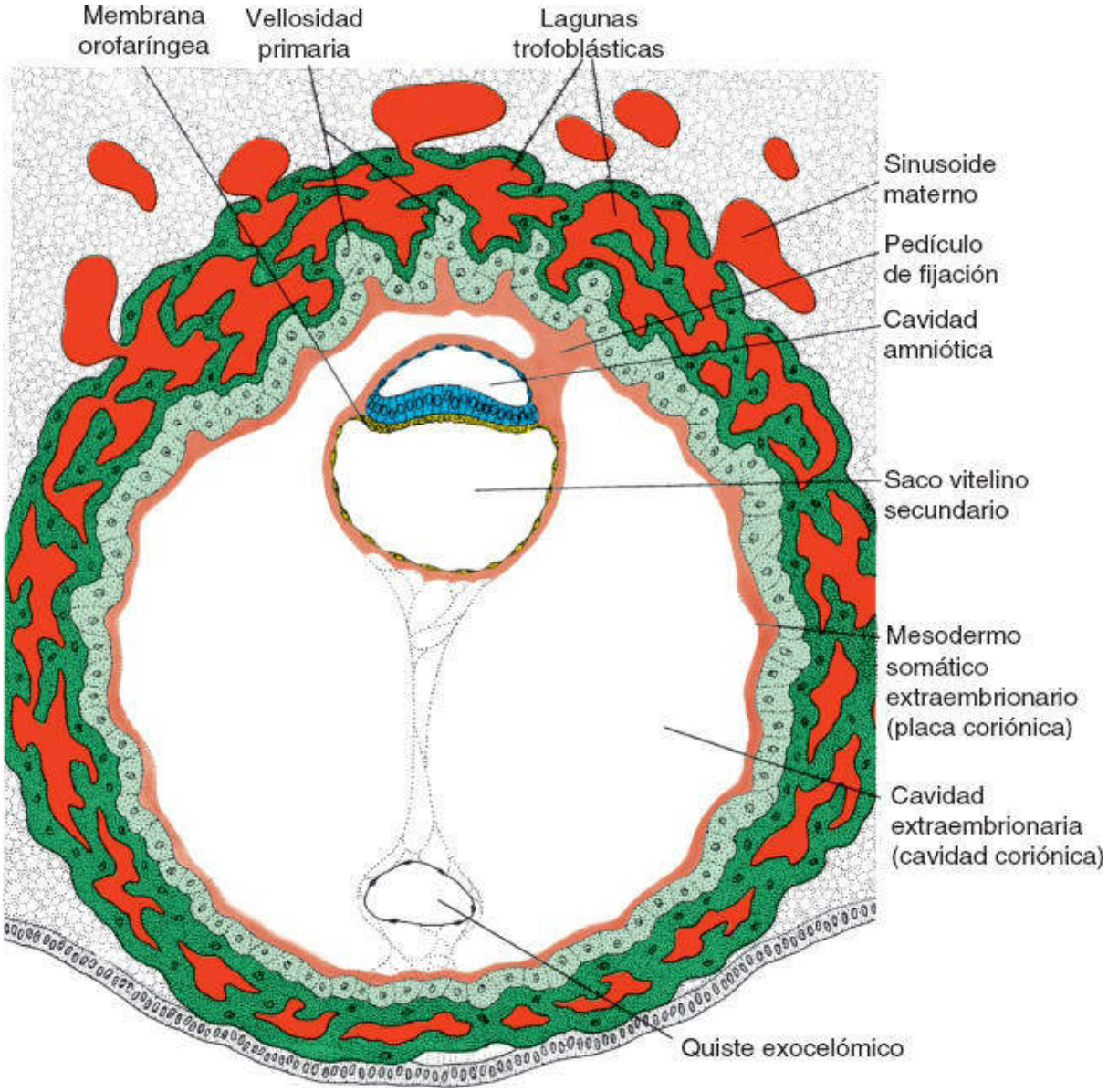

FIGURA 4-6 Blastocisto humano de 13 días. Tanto en el polo embrionario como en el abembrionario existen lagunas trofoblásticas, y ha iniciado la circulación uteroplacentaria. Obsérvense las vellosidades primarias y el celoma extraembrionario o cavidad coriónica. El saco vitelino secundario está revestido por endodermo en su totalidad.

booksmedicos.org

booksmedicos.org

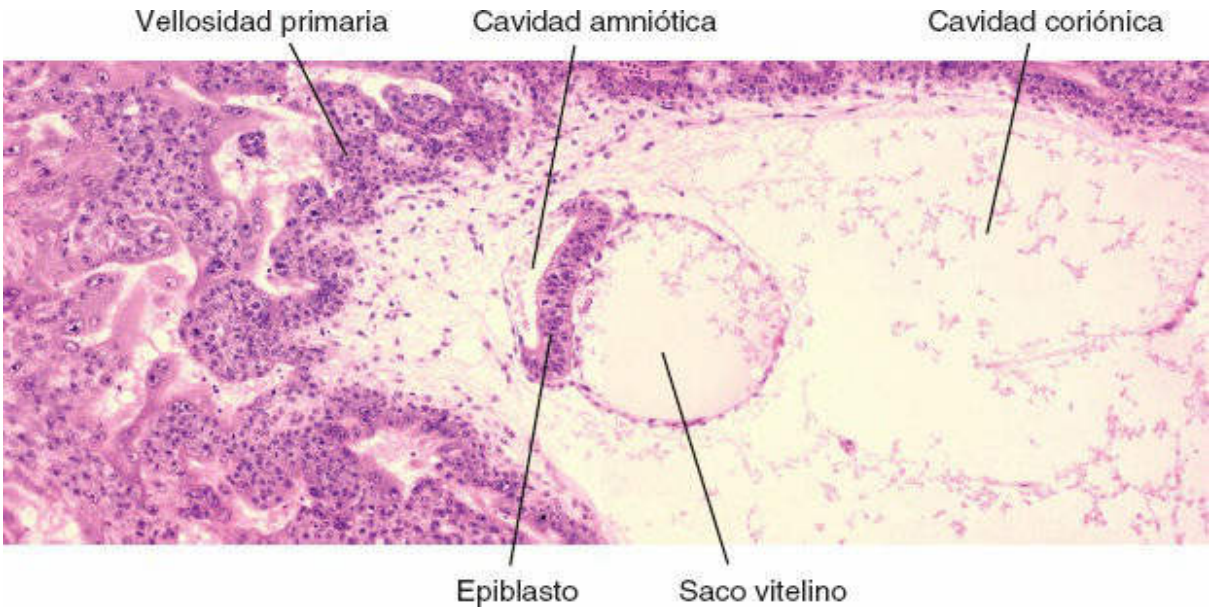

FIGURA 4-7 Corte realizado en el sitio de la implantación de un embrión de 13 días. Obsérvense la cavidad amniótica, el saco vitelino y la cavidad coriónica. Casi todas las lagunas están ocupadas por sangre.

Correlaciones clínicas

Implantación anómala

El sincitiotrofoblasto es responsable de la síntesis de hormonas (v. el Cap. 8, p. 118), entre ellas la **gonadotropina coriónica humana (hCG)**. Al final de la segunda semana las concentraciones de esta hormona son suficientes para detectarse mediante radioinmunoanálisis, que constituyen la base de las pruebas de embarazo.

Puesto que 50% del genoma del embrión que se está implantando deriva del padre, se trata de un **cuerpo extraño** que tendría el potencial de ser rechazado por el sistema materno, de manera similar a lo que ocurre en el rechazo de un órgano trasplantado. El sistema inmunitario de una mujer embarazada necesita modificarse con el objetivo de tolerar la gestación. El modo en que esto ocurre no se conoce bien, pero al parecer existe un desplazamiento de una inmunidad mediada por células a otra de tipo humoral (mediada por anticuerpos), y este ajuste protege al embrión del rechazo. Sin embargo, las alteraciones del sistema inmunitario ponen a la embarazada en un mayor riesgo de desarrollar ciertas infecciones, como la influenza, lo que explica el incremento del riesgo de muerte por este tipo de trastornos en las mujeres gestantes. Además, las manifestaciones de una enfermedad autoinmunitaria pueden modificarse durante el embarazo. Por ejemplo, la esclerosis múltiple y la artritis reumatoide, ante todo afecciones mediadas por células, muestran mejoría durante el embarazo, en tanto el lupus eritematoso sistémico (un trastorno inmunitario mediado de manera predominante por anticuerpos) genera en la mujer una afectación más grave durante la gestación.

En ocasiones la implantación ocurre en sitios anómalos, incluso dentro del útero. Por lo general, el blastocisto se implanta a lo largo de la pared anterior o posterior del cuerpo del útero. En algunos casos esta implantación se hace cerca del orificio interno del cuello uterino (Fig. 4-8), de tal modo que, en una fase posterior del desarrollo, la placenta cruza por encima del orificio (**placenta previa**), lo que durante la segunda mitad del embarazo y en el trabajo de parto desencadena hemorragias graves que incluso amenazan la vida.

En otros casos la implantación ocurre fuera del útero, lo que da origen a un **embarazo extrauterino** o **embarazo ectópico**. Los embarazos ectópicos pueden identificarse en cualquier sitio de la cavidad abdominal, el ovario o la tuba uterina (Fig. 4-8). A pesar de esto, 95% de los embarazos ectópicos ocurre en la tuba uterina, y la mayor parte de estos se ubica en el ámpula (80%; Fig. 4-9). En la cavidad abdominal la mayor parte de las veces el blastocisto se fija a la cubierta

booksmedicos.org

booksmedicos.org

peritoneal de la **bolsa rectouterina** o **bolsa de Douglas** (Fig. 4-10). El blastocisto también puede anclarse a la cubierta peritoneal del tubo digestivo o al omento. En ocasiones el blastocisto se desarrolla en el ovario mismo, lo que produce un **embarazo ovárico primario**. Los embarazos ectópicos corresponden a 2% del total, y causan 9% de todas las muertes relacionadas con la gestación en la mujer. En la mayor parte de los embarazos ectópicos el embrión muere alrededor del segundo mes de la gestación y esto puede resultar en una severa hemorragia para la madre.

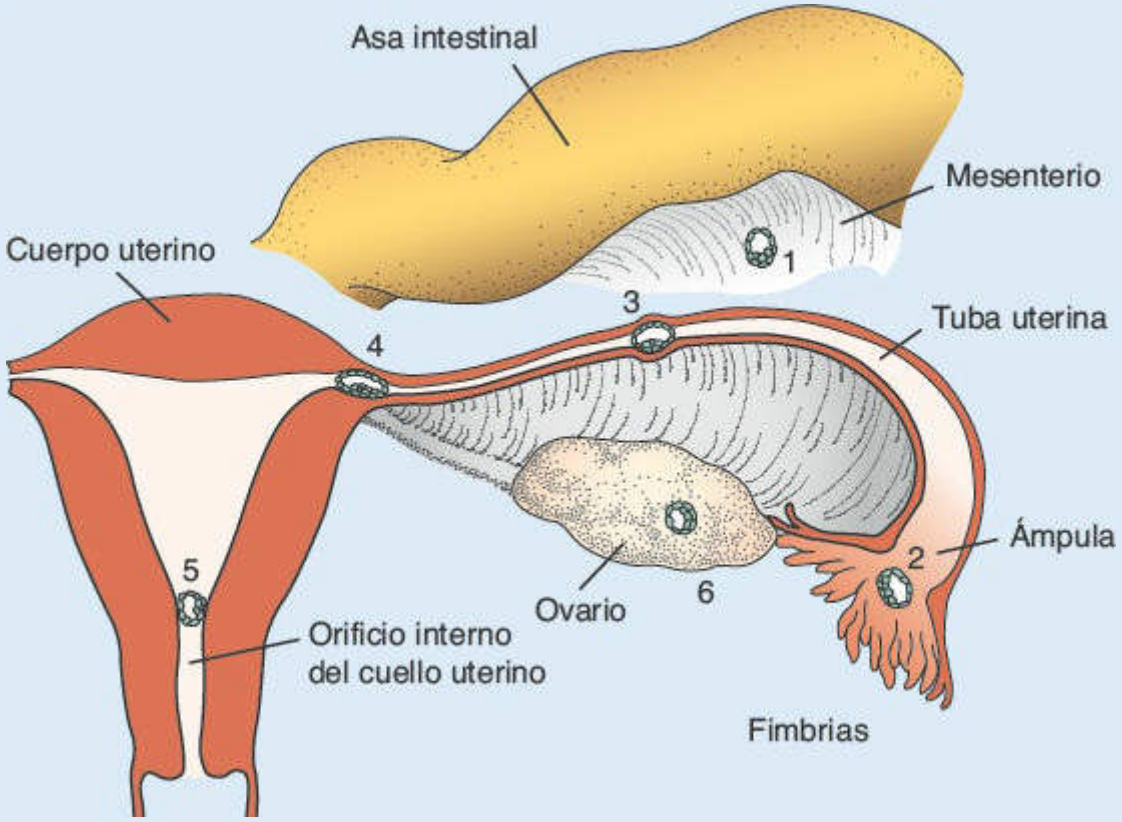

FIGURA 4-8 Sitios de implantación anómala del blastocisto. *1*, implantación en la cavidad abdominal (1.4%; la mayoría de las veces el óvulo se implanta en la bolsa rectouterina (bolsa de Douglas; Fig. 4-10), pero puede implantarse en cualquier sitio cubierto por peritoneo); *2*, implantación en la región ampular de la tuba uterina (80%); *3*, implantación tubaria (12%); *4*, implantación intersticial (0.2%; la región intersticial corresponde a la porción más estrecha de la tuba uterina); *5*, implantación en la región del orificio cervical interno, lo que a menudo da origen a placenta previa (0.2%); *6*, implantación ovárica (0.2%).

booksmedicos.org

booksmedicos.org

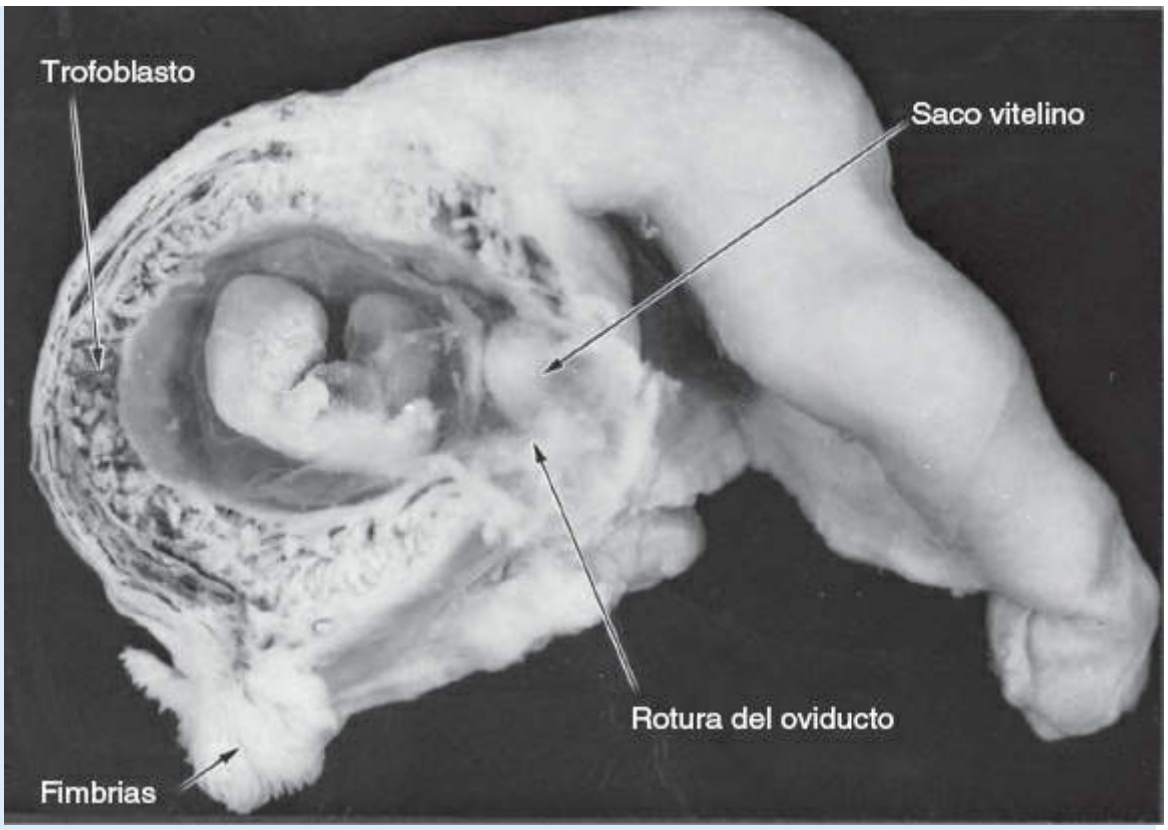

FIGURA 4-9 Embarazo tubario. El embrión tiene alrededor de 2 meses de edad de gestación y está a punto de escapar por un sitio de rotura en la pared tubaria.

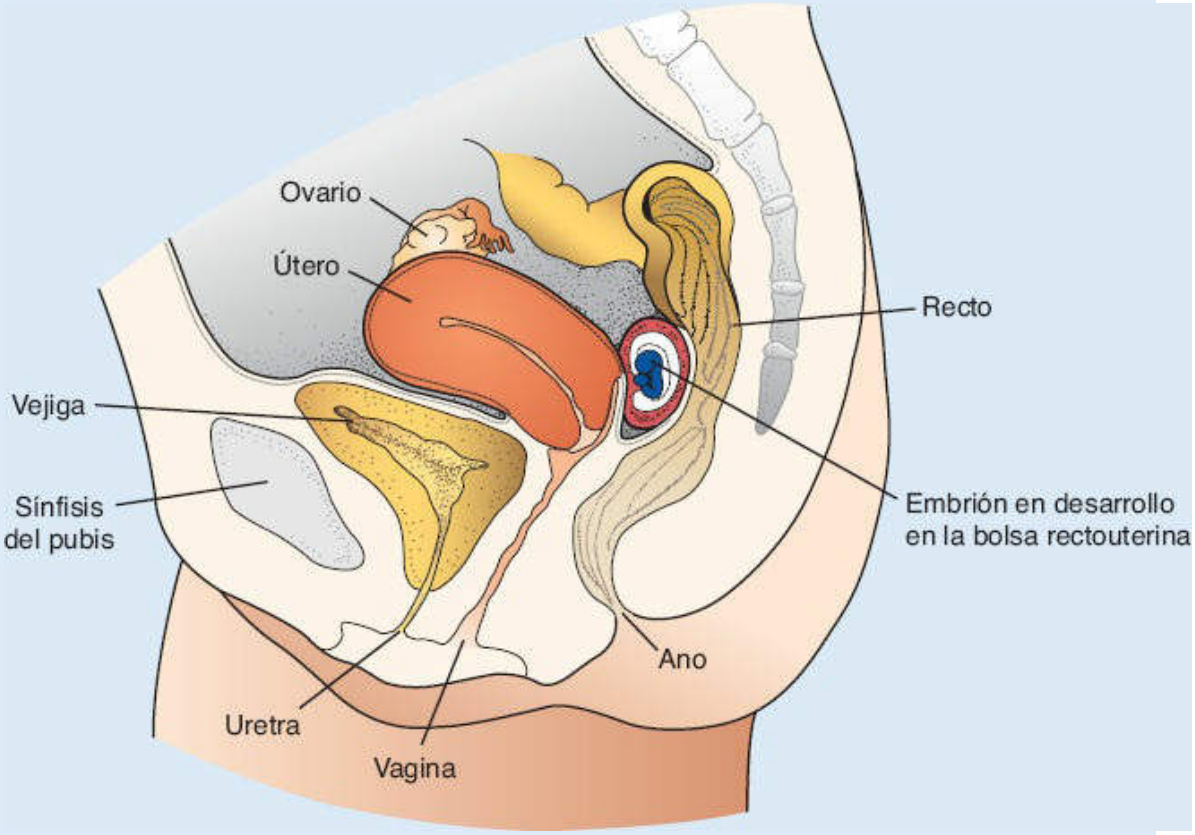

FIGURA 4-10 Corte a la altura de la línea media de vejiga, útero y recto, que muestra un embarazo abdominal en la bolsa rectouterina (saco de Douglas).

booksmedicos.org

booksmedicos.org

Los blastocistos anormales son comunes. Por ejemplo, en una serie de 26 blastocistos implantados con edad variable, de 7.5 a 17 días, recuperados a partir de pacientes con fecundidad normal, nueve (34.6%) fueron anormales. Algunos sólo estaban constituidos por sincitio; otros mostraban grados diversos de hipoplasia trofoblástica. En dos había ausencia de embrioblasto, y en algunos el disco germinal mostraba una orientación anómala.

Es probable que la mayor parte de los blastocistos anormales no hubiera desencadenado algún signo de embarazo debido a que su trofoblasto era de tan mala calidad que el cuerpo lúteo no hubiera podido persistir. Estos embriones quizá habrían sido abortados en el siguiente flujo menstrual y, así, el embarazo no se habría detectado. A pesar de esto, en algunos casos el trofoblasto se desarrolla y forma las membranas placentarias, no obstante el tejido embrionario es escaso o no existe. Esta condición se conoce como **mola hidatiforme**. Las molas secretan grandes cantidades de hCG y pueden producir tumores benignos o malignos (**mola invasiva, coriocarcinoma**).

El análisis genético de las molas hidatiformes indica que si bien los pronúcleos masculino y femenino pueden tener equivalencia genética, pudieran tener funcionalidad distinta. Esta evidencia deriva del hecho de que si bien las células de las molas son diploides, todo su genoma es paterno. Así, la mayor parte de las molas deriva de la fecundación de un ovocito que carece de núcleo, a lo que sigue la duplicación de los cromosomas masculinos para reestablecer el número diploide. Estos resultados también sugieren que los genes paternos regulan la mayor parte del desarrollo del trofoblasto, ya que en las molas este tejido se diferencia incluso en ausencia de un pronúcleo femenino.

Otros ejemplos de diferencias funcionales entre genes maternos y paternos derivan de la observación de que ciertas enfermedades genéticas dependen de si el gen defectuoso o faltante se hereda del padre o la madre. Por ejemplo, una microdeleción en el cromosoma 15 que se hereda del padre induce síndrome de Prader-Willi (un trastorno que se caracteriza por hipotonía, discapacidad intelectual, hipogonadismo y obesidad), en tanto la misma deleción heredada de la madre induce síndrome de Angelman (una condición que se caracteriza por crisis convulsivas, lenguaje escaso o nulo, paroxismos de risa y discapacidad intelectual intensa). Este fenómeno, en que existe una modificación diferencial con o sin expresión de alelos homólogos o regiones cromosómicas que varía con base en el progenitor del cual deriva el material genético, se conoce como **impronta genómica**. Se piensa que menos de 1% de los genes sufre impronta (v. el Cap. 2, p. 23).

La falla reproductiva previa o posterior a la implantación es frecuente. Incluso en algunas mujeres fecundas, en condiciones óptimas para el embarazo, 15% de los ovocitos no es fecundado, y 10 a 15% inicia la segmentación pero no puede implantarse. De 70 a 75% de los ovocitos que se implantan, sólo 58% sobrevive hasta la segunda semana, y de éstos 16% es anormal. De ahí que para el momento en que se presenta el primer retraso menstrual sólo ha sobrevivido 42% de los óvulos expuestos a espermatozoides. De este porcentaje cierto número se aborta durante las semanas subsecuentes y otros más tendrán anomalías al momento de nacer.

RESUMEN

Al inicio de la segunda semana el blastocisto está parcialmente incluido en el estroma endometrial. El **trofoblasto** se diferencia en (1) una capa interna en proliferación activa, el **citotrofoblasto**, y (2) una capa externa, el **sincitiotrofoblasto**, que erosiona los tejidos maternos (Fig. 4-1). Para el día 9 se desarrollan lagunas en el sincitiotrofoblasto. De manera subsecuente, los sinusoides maternos son erosionados por el sincitiotrofoblasto, la sangre materna ingresa a la red lacunar, y para el final de la segunda semana se establece una **circulación uteroplacentaria** primitiva (Fig. 4-6). El citotrofoblasto, entretanto, forma columnas celulares que penetran al sincitio y se mantienen rodeadas por éste. Estas columnas son las **vellosidades primarias**. Al final de la segunda semana el blastocisto está completamente implantado y el defecto en la superficie mucosa ha cicatrizado (Fig. 4-6).

Al mismo tiempo la **masa celular interna** o **embrioblasto** se diferencia en

booksmedicos.org

booksmedicos.org

(1) el **epiblasto** y (2) el **hipoblasto**, que en conjunto integran el **disco bilaminar** (Fig. 4-6). Las células del epiblasto dan origen a los **amnioblastos** que recubren la **cavidad amniótica** por encima de la capa epiblástica. Las células del hipoblasto se encuentran en continuidad con la **membrana exocelómica**, y juntas circundan al **saco vitelino primitivo** (Fig. 4-4). Para el final de la segunda semana el mesodermo extraembrionario ocupa el espacio ubicado entre el trofoblasto y el amnios, así como la membrana exocelómica en la región interna. Cuando se desarrollan vacuolas en este tejido se genera el **celoma extraembrionario** o **cavidad coriónica** (Fig. 4-6). El **mesodermo extraembrionario** que cubre al citotrofoblasto y al amnios corresponde al **mesodermo somático extraembrionario**; la cubierta que rodea al saco vitelino es el **mesodermo esplácnico extraembrionario** (Fig. 4-6).

La segunda semana del desarrollo se conoce como **la semana "de los dos"**:

1. El trofoblasto se diferencia en dos capas: citotrofoblasto y sincitiotrofoblasto.
2. El embrioblasto forma dos capas: epiblasto e hipoblasto.
3. El mesodermo extraembrionario se divide en dos hojas: somática y esplácnica.
4. Se forman dos cavidades: el saco amniótico y el vitelino.

La **implantación** tiene lugar al final de la primera semana. Las células del trofoblasto invaden el epitelio y el estroma endometrial subyacente con ayuda de enzimas proteolíticas. La implantación también es posible fuera del útero, como en la bolsa rectouterina, sobre el mesenterio, en una tuba uterina o en el ovario (**embarazos ectópicos**).

Problemas a resolver

1. La segunda semana del desarrollo se conoce como la semana "de los dos". ¿La formación de qué estructuras respalda esta afirmación?
2. Durante la implantación, el trofoblasto invade los tejidos maternos y, puesto que contiene alrededor de 50% de genes paternos, constituye un cuerpo extraño. ¿Cuál es la razón por la que el embrión no es rechazado por una respuesta inmunológica generada por el sistema materno?
3. Una mujer que piensa que está embarazada refiere edema y hemorragia transvaginal. Los estudios revelan concentraciones altas de hCG en el plasma y tejido placentario, mas no se identifica algún embrión. ¿Cómo explicaría usted esta situación?
4. Una mujer joven que no ha presentado dos periodos menstruales refiere dolor abdominal intenso. ¿Cuál pudiera ser el diagnóstico inicial y cómo pudiera usted confirmarlo?

booksmedicos.org

booksmedicos.org

Tercera semana del desarrollo: disco germinal trilaminar

GASTRULACIÓN: FORMACIÓN DEL ECTODERMO, EL MESODERMO Y EL ENDODERMO EMBRIONARIOS

El evento más relevante en la tercera semana de la gestación es la **gastrulación**, el proceso en el que se establecen las tres **capas germinales** (**ectodermo**, **mesodermo** y **endodermo**) en el embrión. La gastrulación comienza con la formación de la **línea primitiva** en la superficie del epiblasto (Figs. 5-1 y 5-2). Al inicio, la línea está poco definida (Fig. 5-1), pero en el embrión de 15 a 16 días puede observarse con claridad un surco angosto con regiones un tanto abultadas a cada lado. En el extremo cefálico de la línea, el **nodo primitivo**, consiste en una zona con elevación discreta a la que circunda la pequeña **fosita primitiva** (Fig. 5-2). Las células del epiblasto migran hacia la línea primitiva (Fig. 5-2). Al llegar a la región de la línea, adquieren configuración en forma de matraz, se desprenden del epiblasto y se deslizan bajo él (Fig. 5-2 *B*, *C*). Este movimiento de hundimiento se conoce como **invaginación**. La migración y la determinación de las células están controladas por el **factor de crecimiento de fibroblastos 8** (*fibroblast growth factor 8,* **FGF8**), que sintetizan las propias células de la línea. Este factor de crecimiento controla el desplazamiento celular mediante la pérdida de la E-cadherina, una proteína de unión celular que, normalmente, mantiene unidas a las células del epiblasto. La proteina FGF8 controla la especificacion/determinación celular del mesodermo mediante la producción del factor de trascripción BRACHYURY. Tras invaginarse, algunas de estas células desplazan al hipoblasto, lo que da origen al **endodermo** embrionario, en tanto que otras se sitúan entre el epiblasto y el endodermo recién creado para constituir el **mesodermo**. Las células que permanecen en el epiblasto constituyen el **ectodermo**. Así, el epiblasto, mediante el proceso de gastrulación, es la fuente de todas las capas germinales (Fig. 5-2 *B*), y las células en estas capas darán origen al resto de tejidos y órganos del embrión.

Al tiempo que las células se desplazan entre las capas epiblástica e hipoblástica, se extienden en sentido lateral y craneal (Fig. 5-2). De manera gradual, migran más allá del borde del disco y establecen contacto con el mesodermo extraembrionario que cubre el saco vitelino y el amnios. En

booksmedicos.org

booksmedicos.org

dirección cefálica, avanzan a cada lado de la **placa precordal**. Esta placa se forma entre el extremo de la notocorda y la **membrana orofaríngea**, proviene de las primeras células que migran por el nodo primitivo y se desplazan en dirección cefálica. Más tarde, la placa precordal será relevante para la inducción del prosencéfalo (Figs. 5-2 y 5-3). La membrana orofaríngea, en el extremo craneal del disco, es a una región pequeña formada por células ectodérmicas y endodérmicas en unión estrecha, que corresponde al sitio en donde se formará la cavidad oral.

FORMACIÓN DE LA NOTOCORDA

Al invaginarse las células que formarán la notocorda, las **células prenotocordales** a través del nodo primitivo se desplazan en dirección craneal por la línea media hasta alcanzar la **placa precordal** (Fig. 5-3). Estas células prenotocordales se intercalan en el hipoblasto, de tal modo que por un periodo breve la línea media del embrión está constituida por dos capas celulares que forman la **placa notocordal** (Fig. 5-3 *B*). Al tiempo que el hipoblasto es sustituido por células del endodermo que se invaginaron a través de la línea primitiva, las células de la placa notocordal proliferan y se desprenden del endodermo. Establecen entonces un cordón sólido de células, la **notocorda definitiva** (Fig. 5-3 *C*), que subyace al tubo neural y es el centro de señalización para la inducción del esqueleto axial. Debido a que la elongación de la notocorda es un proceso dinámico, primero se forma el extremo craneal y se agregan regiones caudales al tiempo que la posición de la línea primitiva se desplaza en esa misma dirección. Las células de la notocorda y prenotocordales se extienden en sentido craneal hacia la placa precordal (una zona ubicada justo en un sitio caudal a la membrana orofaríngea) y en dirección caudal hacia la foseta primitiva. En el punto en que la foseta produce una muesca en el epiblasto, el **conducto neuroentérico** conecta temporalmente las cavidades amniótica y del saco vitelino (Fig. 5-3 *A*).

booksmedicos.org

booksmedicos.org

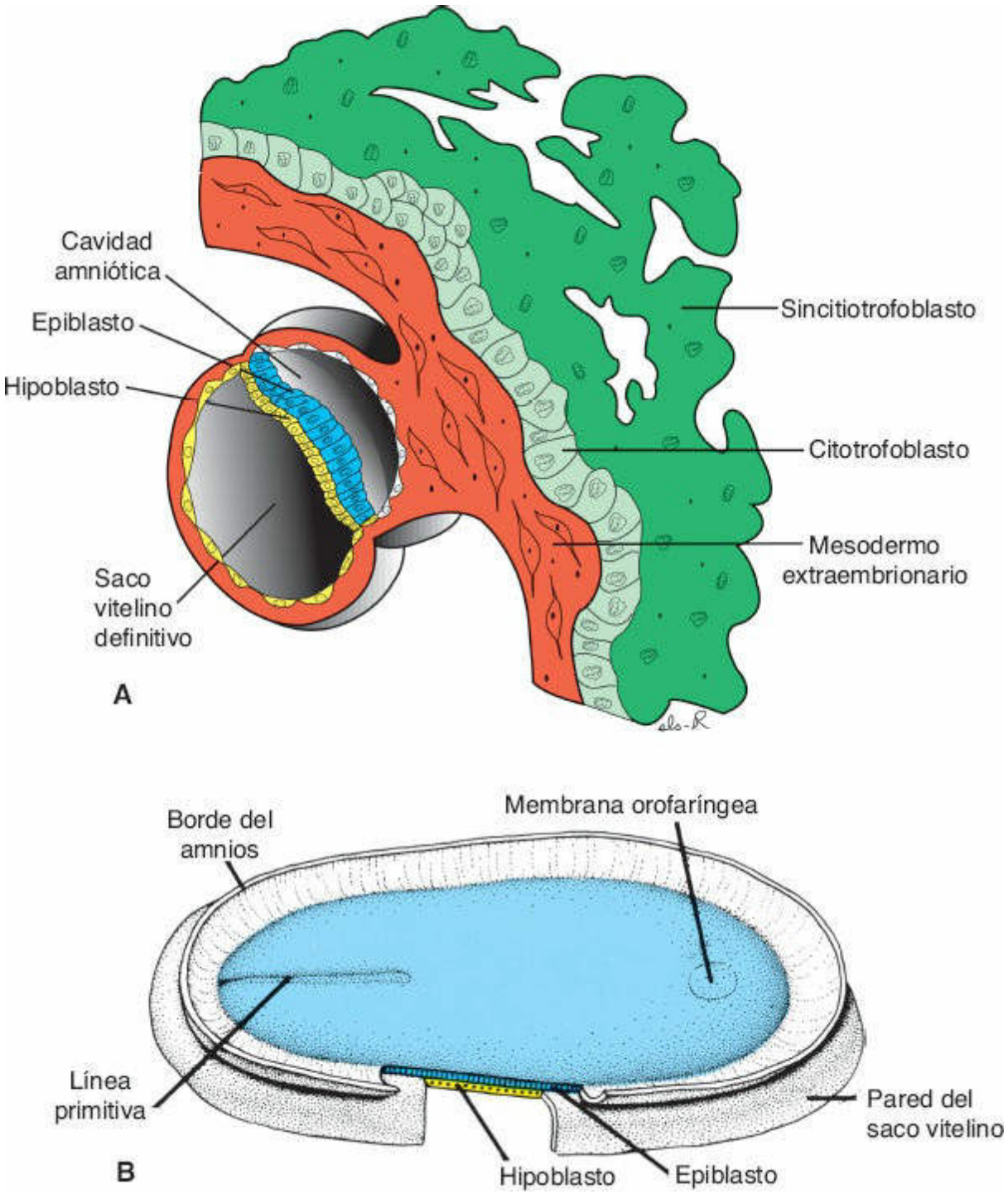

FIGURA 5-1 **A.** Sitio de la implantación al final de la segunda semana. **B.** Imagen representativa del disco germinal al final de la segunda semana de desarrollo. La cavidad amniótica se abrió para permitir la observación de la cara dorsal del epiblasto. El hipoblasto y el epiblasto están en contacto y la línea primitiva forma un surco superficial en la región caudal del embrión.

La **membrana cloacal** se forma en el extremo caudal del disco embrionario (Fig. 5-2 *A*). Esta membrana, cuya estructura es similar a la de la membrana orofaríngea, está conformada por células ectodérmicas y endodérmicas en unión estrecha, sin que exista mesodermo. Cuando se establece la membrana cloacal, la pared posterior del saco vitelino forma un divertículo pequeño que se extiende hacia el interior del pedículo de fijación. Este divertículo, el **divertículo**

booksmedicos.org

booksmedicos.org

alantoentérico o **alantoides**, aparece alrededor del día 16 del desarrollo (Fig. 5-3 *A*). Si bien en algunos vertebrados inferiores el alantoides funge como reservorio para los productos de excreción del sistema renal, en el humano persiste en estado rudimentario, no obstante puede estar implicado en anomalías del desarrollo vesical (v. el Cap. 16, p. 263).

■ ESTABLECIMIENTO DE LOS EJES CORPORALES

El establecimiento de los **ejes corporales anteropos terior (A-P; cráneo-caudal), dorsoventral (D-V)** e **izquierda-derecha (I-D)** ocurre en una fase temprana de la embriogénesis y quizá inicie en fases tardías de la mórula o el blastocisto, de los ejes A-P y D-V antes que la del eje I-D (v. el Cap. 3, p. 44). En la etapa del blastocisto el eje A-P ya queda establecido y las células destinadas a formar el **endodermo visceral anterior (EVA)** en el extremo craneal de la capa endodérmica del disco bilaminar (Fig. 5-4) migran hacia lo que se convertirá en la región cefálica. En esta etapa de disco bilaminar las células del EVA expresan genes esenciales para la formación de la cabeza, entre ellos los factores de transcripción *OTX2*, *LIM1* y *HESX1*, y los factores secretados **cerberus** y **lefty** (miembros de la familia del factor de crecimiento transformante beta [TGF-β]) que inhiben la actividad del factor **nodal** (miembro de la misma familia), con lo que definen el extremo craneal del embrión. La ausencia de cerberus y lefty tipo 1 (lefty1) en el extremo caudal del embrión permite que persista la expresión del gen *nodal*, y esta señal establece y mantiene la línea primitiva (Fig. 5-4). Una vez que se forma la línea, *NODAL* genera una regulación positiva de varios genes responsables de la formación del mesodermo dorsal y ventral, así como de estructuras de eje cráneo-caudal.

booksmedicos.org

booksmedicos.org

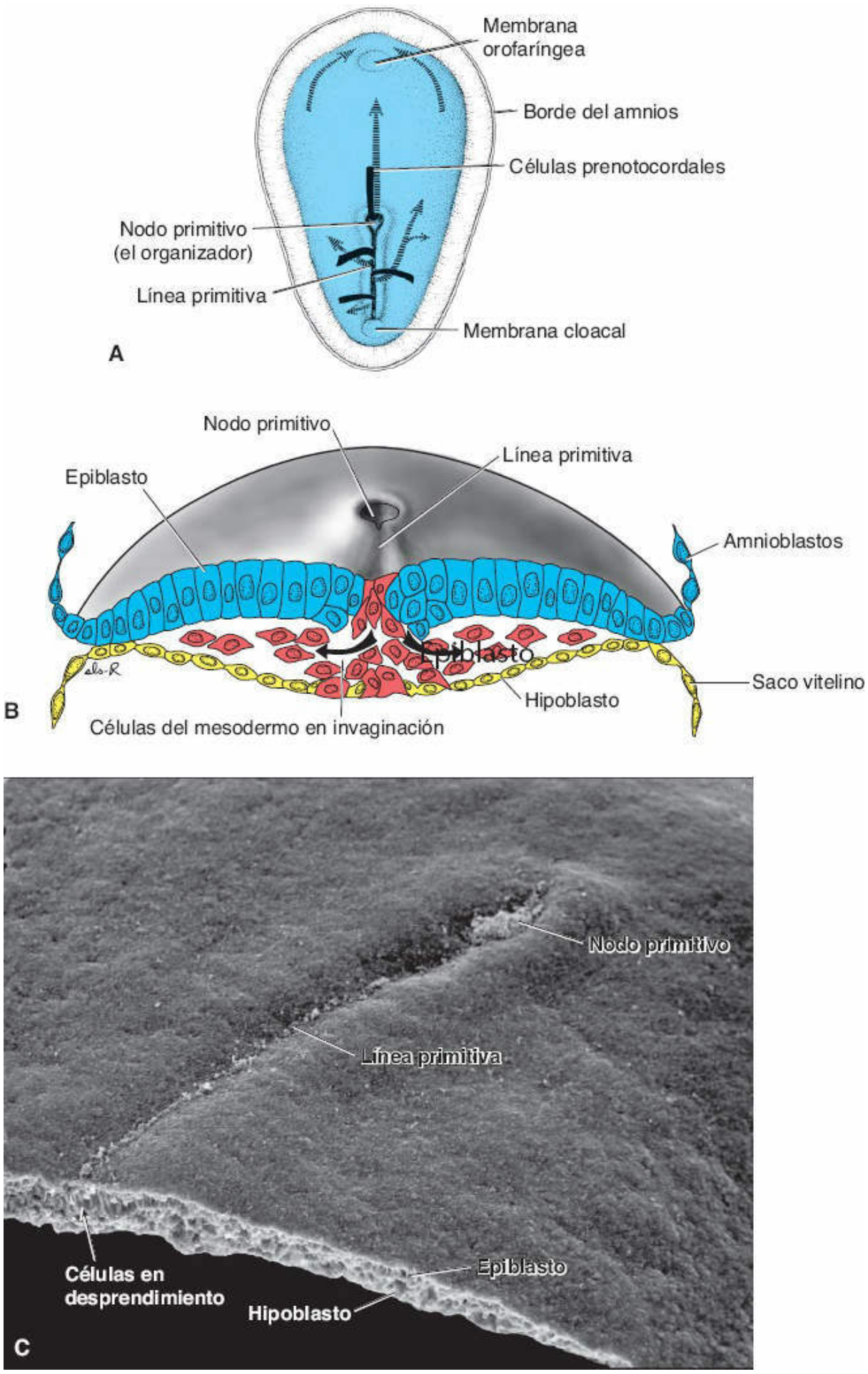

booksmedicos.org

booksmedicos.org

FIGURA 5-2 A. Cara dorsal del disco germinal de un embrión de 16 días en que se indica el movimiento de las células del epitelio superficial (*líneas negras continuas*) por la línea primitiva y el nodo, y la migración celular subsecuente entre el hipoblasto y el epiblasto (*líneas discontinuas*). **B.** Corte transversal por la región craneal de la línea primitiva a los 15 días, en que se representa la invaginación de las células del epiblasto. Las primeras células que se movilizan hacia el interior desplazan al hipoblasto, para crear el endodermo definitivo. Una vez que se establece el endodermo definitivo, el epiblasto que se invagina constituye el mesodermo. **C.** Vista dorsal de un embrión en que se aprecian el nodo y la línea primitivos, con un corte transversal a la altura de la línea. El aspecto es similar al de la ilustración **B**; *flecha*, células epiblásticas que se desprendieron en la línea primitiva.

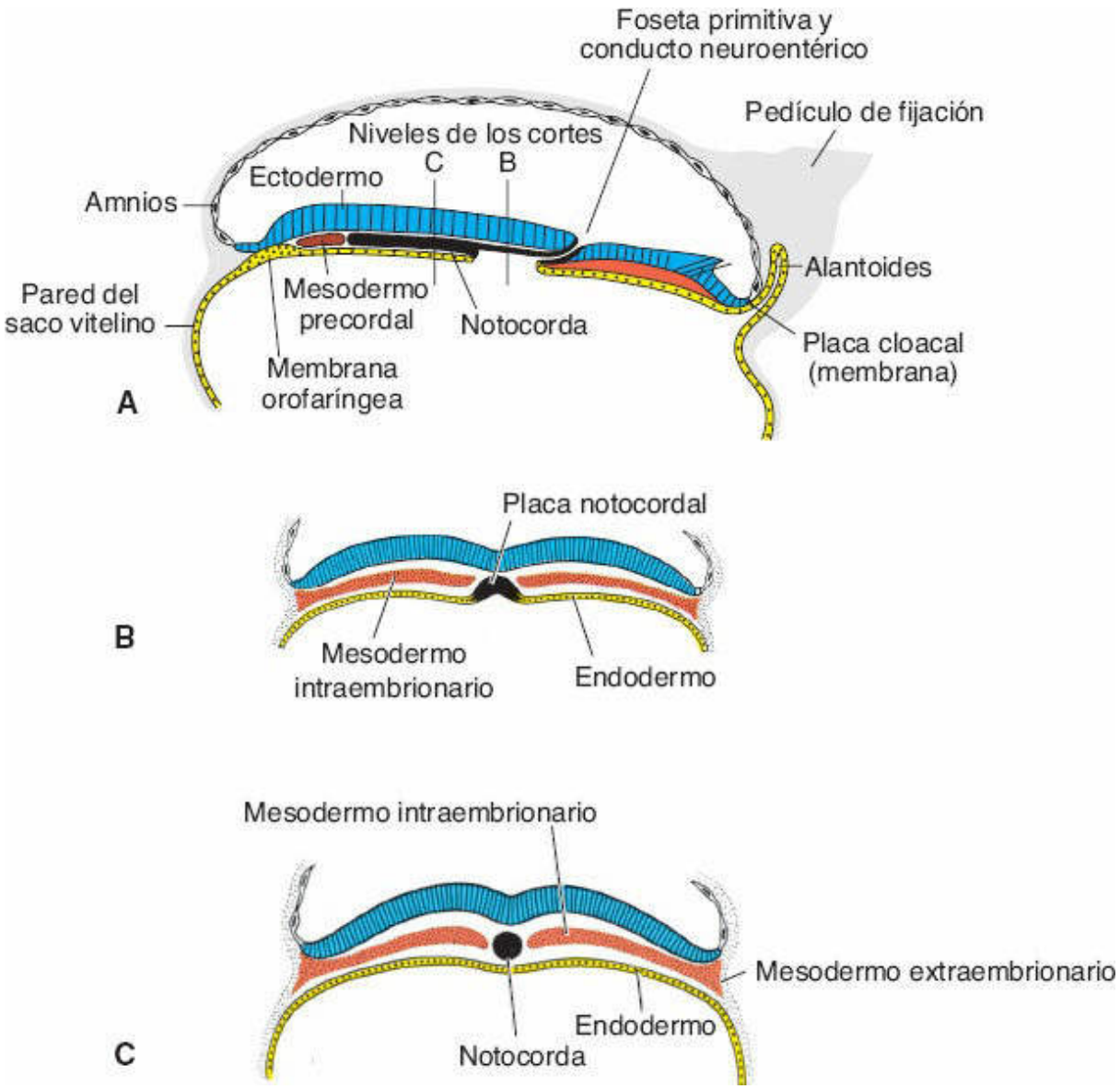

FIGURA 5-3 Imágenes esquemáticas que ilustran la formación de la notocorda, en que las células prenotocordales migran por la línea primitiva, se intercalan en el endodermo para formar la placa notocordal y por último se desprenden del endodermo para integrar la notocorda definitiva. Puesto que estos eventos ocurren en secuencia cráneocaudal, se establecen en primer lugar porciones de la notocorda definitiva en la región craneal. **A.** Dibujo de un corte sagital de un embrión de 17 días. La porción más craneal de la notocorda definitiva ya se formó, en tanto las células prenotocordales caudales a esta región están intercaladas con el endodermo a manera de placa notocordal. *Obsérvese que algunas células migran hasta un punto craneal a la notocorda. Estas células mesodérmicas formarán la placa precordal que participará en la inducción del prosencéfalo.* **B.** Corte transversal esquemático de la región de la placa notocordal. En breve, la placa notocordal se desprenderá del endodermo para constituir la notocorda definitiva. **C.** Imagen esquemática que muestra la notocorda

booksmedicos.org

booksmedicos.org

definitiva.

Otro miembro de la familia del TGF-β, la **proteína morfogenética ósea 4** (*bone morphogenetic protein 4*, **BMP4**) se secreta en todo el disco embrionario (Fig. 5-4). En presencia de esta proteína y de **FGF**, el mesodermo se ventraliza para contribuir a la formación de los riñones (mesodermo intermedio), la sangre y el mesodermo de la pared corporal (mesodermo de la placa lateral). De hecho, todo el mesodermo se ventralizaría de no ser por la inhibición de la actividad de la BMP4 inducida por otros genes que se expresan en el nodo primitivo. Por esta razón, el nodo se considera el **organizador**. Esta designación la recibió de Hans Spemann, que describió por primera vez esta actividad en el labio dorsal del blastoporo, una estructura análoga al nodo en embriones *Xenopus*. Así, los factores **cordina** (**CHRD**) (activado por el factor de transcripción **goosecoid**, [**GSC**]), **noggina** (**NOG**) y **folistatina** antagonizan la actividad de la BMP4. Como consecuencia, el mesodermo craneal se dorsaliza para formar la notocorda, las somitas y las somitómeras (Fig. 5-4). Más adelante, los genes de estos últimos tres factores se expresan en la notocorda y son importantes para la inducción neural en la región craneal.

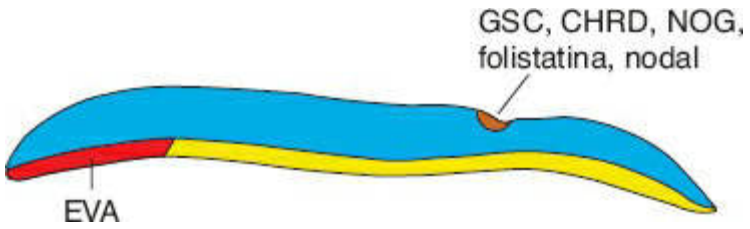

FIGURA 5-4 Corte sagital a la altura del nodo y la línea primitiva, en que se aprecia el patrón de expresión de los genes que regulan los ejes cráneo-caudal y dorsoventral. Las células del endodermo visceral anterior *(EVA)* en el futuro extremo craneal del embrión expresan los factores de transcripción *OTX2*, *LIM1* y *HESX1*, y el factor CER secretado, que contribuye al desarrollo de la cabeza y determina la región cefálica. Una vez que la línea primitiva se forma y avanza la gastrulación, se secreta BMP4 en todo el disco bilaminar, que actúa junto con el FGF para ventralizar el mesodermo y constituir el mesodermo intermedio y el mesodermo de la placa lateral. El gen *Goosecoid*, que se expresa en el nodo, regula la expresión del gen *CHRD*, cuyo producto genético aunado a los factores noggina y folistatina antagoniza la actividad de la BMP4, para dorsalizar el mesodermo y constituir la notocorda y el mesodermo paraaxial en la región de la cabeza. Más adelante, la expresión del gen *TBXT* antagoniza a BMP4 para dorsalizar el mesodermo y dar origen a la notocorda y al mesodermo paraaxial en las regiones caudales del embrión.

Como se mencionó, **Nodal** participa en la formación y el mantenimiento de la línea primitiva. De manera similar, el factor nuclear de hepatocitos 3**β** (*hepatocyte nuclear factor-3β,* ***HNF-3β***) mantiene el nodo e induce más tarde las regiones del prosencéfalo y el mesencéfalo. Sin *HNF-3β* los embriones no desarrollan una gastrulación apropiada y carecen de estructuras prosencefálicas y mesencefálicas. Como ya se mencionó, el GSC permite la activación de inhibidores de la BMP4 y contribuye a la regulación del desarrollo de la cabeza. La expresión excesiva y subóptima de este gen en animales de laboratorio determina malformaciones graves en la región de la cabeza, entre ellas duplicaciones, con malformaciones similares a las propias de ciertos tipos de

booksmedicos.org

booksmedicos.org

gemelos unidos (Fig. 5-5).

La regulación de la formación del mesodermo dorsal en las regiones central y caudal está controlada por el **gen *TBXT*** que se expresa en el nódulo, las células precursoras de la notocorda y la notocorda. Este gen es esencial para la migra ción celular a través de la línea primitiva. *TBXT* codifica una proteína de unión a un ADN de secuen cia específica que actúa como factor de transcripcion. El dominio de unión al ADN se denomina **T-box** (**caja T**) y en su familia existen más de 20 genes. De este modo, la formación del mesodermo en esas regiones depende del producto de este gen y su ausencia da origen al acortamien to del eje embrionario (disgenesia caudal). El grado de acortamiento depende del momento en el que se presenta la deficiencia de la proteína.

La **lateralidad (determinación I-D)** también se establece en una fase temprana del desarrollo. Comúnmente, muchos órganos muestran asimetría, entre ellos corazón, pulmones, intestino, bazo, estómago, hígado y otros. La posición de estos órganos y la definición de su asimetría son orquestadas por una cascada de moléculas y genes de señalización. Cuando aparece la línea primitiva, las células del nodo y de la línea primitiva secretan **FGF8**, y este factor de crecimiento induce la expresión de ***NODAL*** (Fig. 5-6 *A*). La expresión de *NODAL* queda restringida entonces al lado izquierdo del embrión por la acumulación de **serotonina (5-HT)** en esa región. Las concentraciones altas de 5-HT en el lado izquierdo activan la expresión del factor de transcripción **MAD3**, que restringe la expresión de *NODAL* al lado izquierdo del nodo primitivo (Fig. 5-6 *B*). Genes de la línea media como *Sonic hedgehog* (*SHH*), *LEFTY1* y *ZIC3* no sólo están implicados en la determinación de la línea media, sino también en la prevención de la extensión de la expresión de *NODAL* al lado derecho. Por último, la proteína Nodal en el mesodermo de la placa lateral izquierda desencadena una cascada de señalización que incluye al factor *LEFTY2* para generar una regulación positiva de ***PITX2*** (Fig. 5-6 *B*). El gen *PITX2* codifica para un factor de transcripción que contiene una caja homeótica (*homeobox*). Es el "gen maestro" responsable de determinar el lado izquierdo, y su expresión se repite en el lado izquierdo del corazón, el estómago y el primordio intestinal al tiempo que estos órganos asumen su posición asimétrica normal en el cuerpo. Si el gen muestra expresión ectópica (esto es, en el lado derecho), esa expresión anómala da origen a **defectos de la lateralidad**, entre ellos *situs inversus* y dextrocardia (orientación del ápice del corazón hacia el lado derecho; véase "Correlaciones clínicas", p. 66).

booksmedicos.org

booksmedicos.org

FIGURA 5-5 Gemelos unidos. Si el gen *GSC* se sobreexpresa en embriones de rana, el resultado es la obtención de un renacuajo bicéfalo. Quizá la sobreexpresión de este gen explique el origen de este tipo de gemelos unidos.

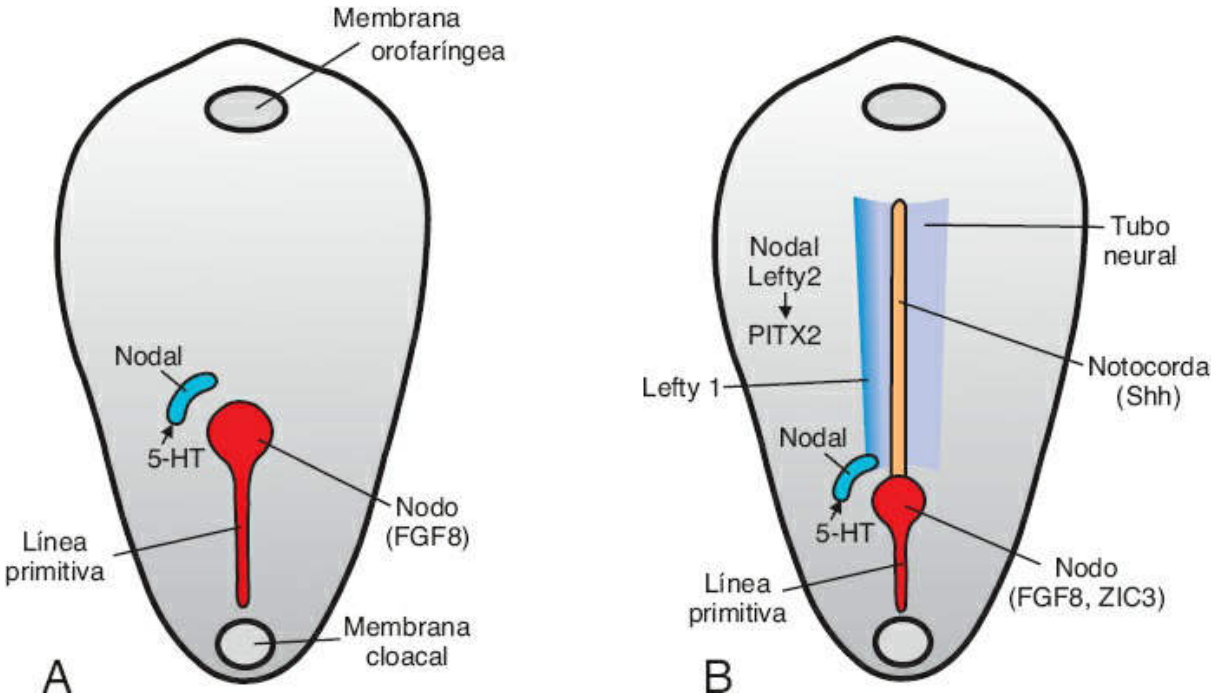

FIGURA 5-6 Vistas dorsales del disco germinal en que se señalan los patrones de expresión genética responsables de la determinación del eje corporal izquierda-derecha. **A.** El FGF8, que secretan el nodo y la línea primitiva, establece la expresión de *NODAL*, un miembro de la superfamilia del TGF-β. **B.** La concentración del neurotransmisor 5-HT se incrementa en el lado izquierdo y envía señales mediadas

booksmedicos.org

booksmedicos.org

por el factor de transcripción *MAD3* para restringir la expresión *NODAL* al lado izquierdo del nodo. La enzima monoaminooxidasa (MAO), que degrada a la 5-HT, se expresa al lado derecho del nodo y ayuda a mantener concentraciones más bajas de esta sustancia en ese lado. El factor nodal desencadena entonces una cascada de señalización que termina con la expresión del gen maestro de la lateralidad izquierda, que codifica un factor de transcripción denominado *PITX2*. *LEFTY1* y *SHH* se expresan en mayor cercanía a la línea media, en el mesodermo de la placa lateral y la notocorda, respectivamente, y pudieran fungir como barreras de línea media y también reprimir la expresión de los genes del lado izquierdo en el lado derecho. Los genes implicados en la determinación del lado derecho se desconocen en gran medida, pero el factor de transcripción SNAIL pudiera regular los genes distales relevantes para este proceso.

Obsérvese que el neurotransmisor **5-HT** también desempeña un papel crítico en esta cascada de señalización que establece la lateralidad. La 5-HT se concentra en el lado izquierdo, lo que activa a *MAD3* y restringe la señalización de Nodal al lado izquierdo (Fig. 5-6 *B*). Estudios en animales demuestran que la alteración de la señalización de 5-HT puede dar origen a *situs inversus*, dextrocardia, malformaciones cardiacas y heterotaxia, que implica diversos defectos congénitos relacionados con la lateralidad, en tanto estudios epidemiológicos revelan que en humanos ocurren malformaciones similares cuando la señalización de 5-HT se altera por el uso de agentes farmacológicos (véase "Correlaciones clínicas", p. 66).

Los genes que regulan el desarrollo del lado derecho no están bien identificados, si bien la expresión del factor de transcripción ***SNAIL*** está restringida al mesodermo de la placa lateral derecha y quizá regule a genes efectores responsables de determinar el lado derecho. La razón por la cual la cascada inicia en el lado izquierdo aún es un misterio, pero el mecanismo pudiera implicar la presencia de **cilios** en las células del nodo, que se agitan para crear un gradiente del factor nodal hacia el lado izquierdo, o por un gradiente de seña lización establecido mediante **uniones gap** (uniones en hendidura o uniones comunicantes) y transporte de iones pequeños.

■ EL MAPA DEL DESTINO SE ESTABLECE DURANTE LA GASTRULACIÓN

Se han integrado mapas de las regiones del epiblasto que migran y se invaginan por la línea primitiva, y se han identificado sus destinos finales (Fig. 5-7). Por ejemplo, las células que se invaginan por la región craneal del nodo se convierten en la placa precordal y la notocorda; las que migran por los bordes laterales del nodo y desde el extremo craneal de la línea primitiva se convierten en el **mesodermo paraaxial**; las células que migran por la región media de la línea primitiva se transforman en el **mesodermo intermedio**; las que migran por la región más caudal de la línea primitiva constituyen el **mesodermo de la placa lateral** y, por último, las células que migran por la región más caudal de la línea primitiva contribuyen al mesodermo extraembrionario (la otra fuente de este tejido es el saco vitelino primitivo [hipoblasto]).

booksmedicos.org

booksmedicos.org

CRECIMIENTO DEL DISCO EMBRIONARIO

El disco embrionario, en un principio plano y casi redondo, se elonga en forma gradual y adquiere un extremo craneal ancho y uno caudal angosto (Fig. 5-2 *A*). La expansión del disco embrionario ocurre ante todo en la región craneal; la región de la línea primitiva conserva en mayor o menor medida el mismo tamaño. El crecimiento y la elongación de la porción craneal del disco derivan de una migración continua de células a partir de la región de la línea primitiva en dirección cefálica. La invaginación de las células superficiales por la línea primitiva y su migración subsecuente en dirección anterior y lateral continúa hasta el final de la cuarta semana. En esta fase, la línea primitiva muestra cambios propios de la regresión, pierde tamaño con rapidez y pronto desaparece.

El hecho de que la línea primitiva en el extremo caudal del disco siga aportando células nuevas hasta el final de la cuarta semana tiene un impacto importante sobre el desarrollo del embrión. En la región cefálica las capas germinales comienzan a presentar una diferenciación específica a la mitad de la tercera semana, en tanto que en la porción caudal la diferenciación comienza al final de la cuarta semana. Así, la gastrulación, o formación de las capas germinales, continúa en los segmentos caudales al tiempo que las estructuras craneales se están diferenciando, lo que hace que el embrión se desarrolle en sentido cefalocaudal.

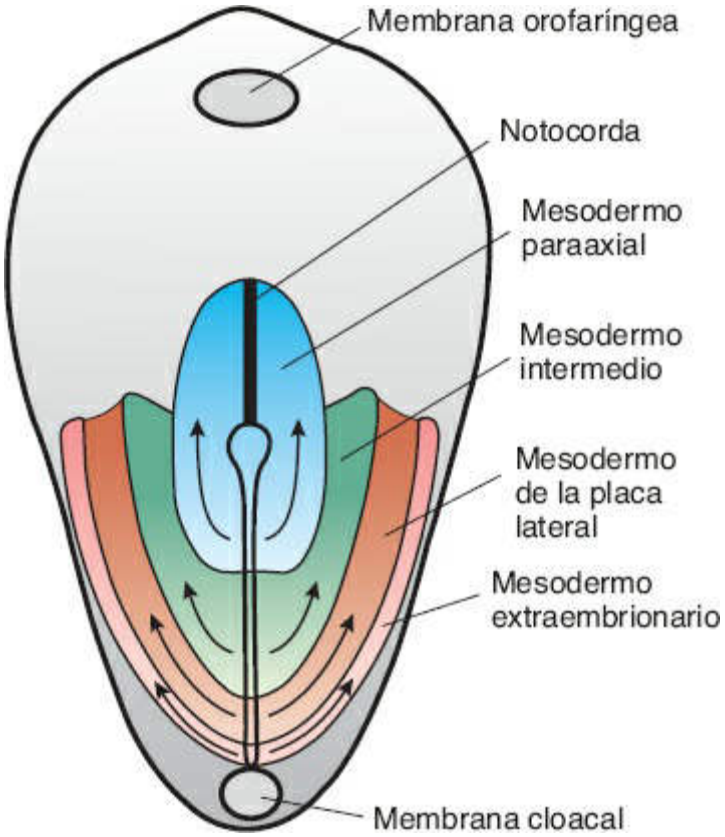

FIGURA 5-7 Vista dorsal del disco germinal en el cual se aprecia la línea primitiva y un mapa de destino de las células epiblásticas. Estas últimas migran por regiones específicas del nodo primitivo y la línea primitiva, y su vía de migración determina el tipo de mesodermo en que se transformarán. Así, las

booksmedicos.org

booksmedicos.org

células que migran por el extremo craneal del nodo forman la notocorda, las que migran más posteriormente por el nodo y por la región más craneal de la línea primitiva integran el mesodermo paraaxial (somitas y somitómeras), las que migran por la porción siguiente de la línea primitiva originan el mesodermo intermedio (sistema urogenital), las que migran por regiones más caudales de la línea constituyen el mesodermo de la placa lateral (pared corporal), y las que lo hacen por el extremo caudal de la línea primitiva contribuyen a la formación del mesodermo extraembrionario (corion).

Correlaciones clínicas

Teratogénesis relacionada con la gastrulación

El inicio de la tercera semana del desarrollo, en la cual comienza la gastrulación, es una etapa muy sensible a la influencia de teratógenos. En esta fase pueden establecerse mapas de destino de distintos sistemas orgánicos, como los ojos y el esbozo cerebral, y estas poblaciones celulares pueden ser dañadas por teratógenos. Por ejemplo, estudios en animales indican que dosis altas de alcohol en esta etapa matan a las células ubicadas en la región anterior de la línea media del disco germinal, lo que determina una deficiencia de las estructuras craneofaciales de la línea media que induce **holoprosencefalia** (v. el Cap. 17, p. 307). En un producto con esta anomalía, el prosencéfalo es pequeño, los dos ventrículos laterales a menudo se fusionan y dan origen a un solo ventrículo, y los ojos se ubican en gran cercanía (hipotelorismo). Debido a que esta etapa se alcanza 2 semanas después de la fecundación, ocurre alrededor de 4 semanas después de la última menstruación. Por tanto, es posible que la mujer no se de cuenta que está embarazada y suponga que la menstruación se retrasó pero que comenzará en breve. De esta forma, podría obviar precauciones que normalmente sí atendería de saber que está embarazada.

La gastrulación misma puede ser interrumpida por anomalías genéticas y factores tóxicos. En la **disgenesia caudal (sirenomelia)** la cantidad de mesodermo es insuficiente en la región caudal del embrión. Puesto que este mesodermo contribuye a la formación de las extremidades inferiores, el sistema urogenital (mesodermo intermedio) y las vértebras lumbosacras, da como consecuencia anomalías en estas estructuras.

Los individuos afectados muestran defectos diversos, entre ellos hipoplasia y fusión de las extremidades inferiores, anomalías vertebrales, agenesia renal, ano imperforado y anomalías de los órganos genitales (Fig. 5-8 *A*, *B*). En el humano, esta condición se relaciona con la diabetes mellitus materna y otras afecciones. En ratones, las anomalías de los genes *TBXT*, *WNT* y ENGRAILED producen un fenotipo similar.

Tumores relacionados con la gastrulación

En ocasiones persisten remanentes de la línea primitiva en la región sacrococcígea. Estos cúmulos de células pluripotenciales proliferan y forman tumores, conocidos como **teratomas sacrococcígeos**, que a menudo contienen tejidos derivados de las tres capas germinales (Fig. 5-9). Se trata del tumor más común en neonatos, con una frecuencia de 1 en 37 000. Los teratomas también pueden derivar de **células germinales primordiales** que no migran hacia la cresta urogenital (v. el Cap. 2, p. 14).

Defectos congénitos relacionados con la lateralidad

La expresión ***situs solitus*** hace referencia a la posición normal de los órganos internos. ***Situs inversus*** indica la condición en que la posición de todos los órganos se invierte, con disposición en espejo. A la posición discordante de los órganos respecto de la simetría, en donde uno o más órganos se encuentran en una posición inversa anómala o si existen isomerismos (p. ej., ambas aurículas del corazón tienen el mismo aspecto) o inversiones (esto es, los ventrículos cardiacos tienen disposición inversa), se denomina ***situs ambiguus*** o **heterotaxia**. Se considera que estos individuos tienen **defectos de la lateralidad** que ocurrieron por el fracaso del establecimiento apropiado del eje I-D. Los pacientes con estos trastornos no presentan *situs inversus* completo, sino parecen tener predominio bilateral izquierdo o derecho. El bazo refleja las diferencias. Las personas con bilateralidad izquierda tienen poliesplenia, en tanto aquéllas con bilateralidad derecha padecen asplenia o hipoplasia esplénica.

booksmedicos.org

booksmedicos.org

FIGURA 5-8 **A, B.** Dos ejemplos de sirenomelia (disgenesia caudal). La pérdida del mesodermo en la región lumbosacra dio origen a la fusión de los primordios de las extremidades y otros defectos.

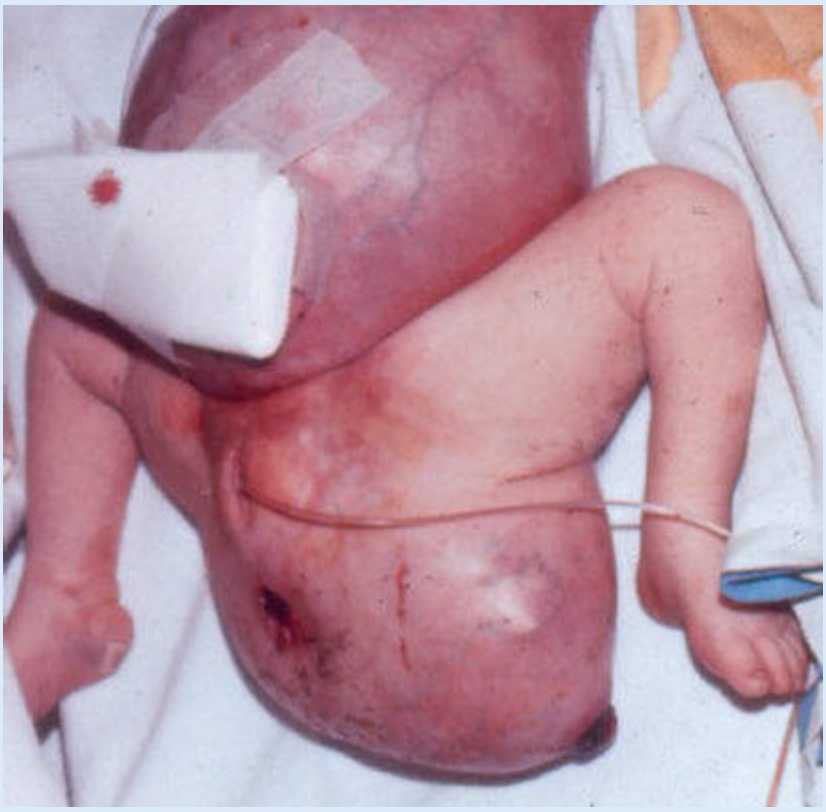

FIGURA 5-9 Teratoma sacrococcígeo que quizá derive de los remanentes de la línea primitiva. Estos tumores pueden sufrir transformación maligna y son más comunes en fetos femeninos.

booksmedicos.org

booksmedicos.org

Los individuos con *situs inversus* no tienen riesgo alto de sufrir alguna otra anomalía congénita (si bien existe un riesgo un poco mayor de que presenten algún defecto cardiaco), pero su progenie tiene más riesgo de desarrollar defectos de la lateralidad e incluso un mayor riesgo de padecer una malformación cardiaca grave. De igual modo, alrededor de 20% de los pacientes con *situs inversus* completo desarrolla bronquiectasias y sinusitis crónica por anomalías de los cilios (**síndrome de Kartagener**). Es interesante que los cilios por lo general se ubican en la superficie ventral del nodo primitivo y pudieran participar en el establecimiento de patrones I-D.

En contraste, los pacientes con ***situs ambiguus* (heterotaxia)** están más expuestos a otros defectos congénitos, entre ellos malformaciones de la línea media como defectos del cierre del tubo neural, paladar hendido, atresia anal y otras. Además, 90% de estos individuos presenta defectos cardiacos congénitos complejos. El corazón exhibe una lateralidad mayor que el resto de los órganos y quizá eso explique su gran susceptibilidad al alterarse la vía de señalización I-D. Las mutaciones del gen del factor de transcripción de dedo de zinc ***ZIC3***, localizado en el cromosoma X, induce **heterotaxia ligada al X**. Estos individuos tienen distintos defectos congénitos, entre otros, defectos del cierre del tubo neural, anomalías en extremidades y onfalocele, y casi todos padecen también malformaciones cardiacas graves. La relación entre la lateralidad y los efectos de la línea media (defectos del cierre del tubo neural, paladar hendido, etc.) sugiere que las vías de señalización que establecen los ejes A-P e I-D deben interactuar para especificar la posición correcta de los órganos y otras estructuras del organismo. Puesto que los ejes corporales comienzan a determinarse en forma tardía en la primera semana de desarrollo, la posibilidad de que los defectos congénitos puedan ser causados por alteraciones del establecimiento de estos patrones implica que las malformaciones congénitas pueden ser inducidas in cluso en una fase más temprana de la gestación que lo que se pensaba antes (v. el Cap. 9, p. 135).

El **neurotransmisor 5-HT** es una molécula de señalización importante para el establecimiento de la lateralidad, y estudios en animales demuestran que la disrupción de la señalización mediada por 5-HT da origen a casos de *situs inversus*, heterotaxia, dextrocardia y a una gran variedad de defectos cardiacos (v. el Cap. 13). Los estudios epidemiológicos muestran que los niños que nacen de madres que toman fármacos antidepresivos de una clase denominada **inhibidores selectivos de la recaptura de serotonina (ISRS: fluoxetina, paroxetina, sertralina, escitalopram, citalopram**, etc.) tienen un mayor riesgo de presentar una variedad de malformaciones cardiacas de malformaciones cardiacas y defectos congénitos múltiples, lo que aporta evidencia adicional respecto de la importancia de la 5-HT en el establecimiento de la lateralidad.

booksmedicos.org

booksmedicos.org

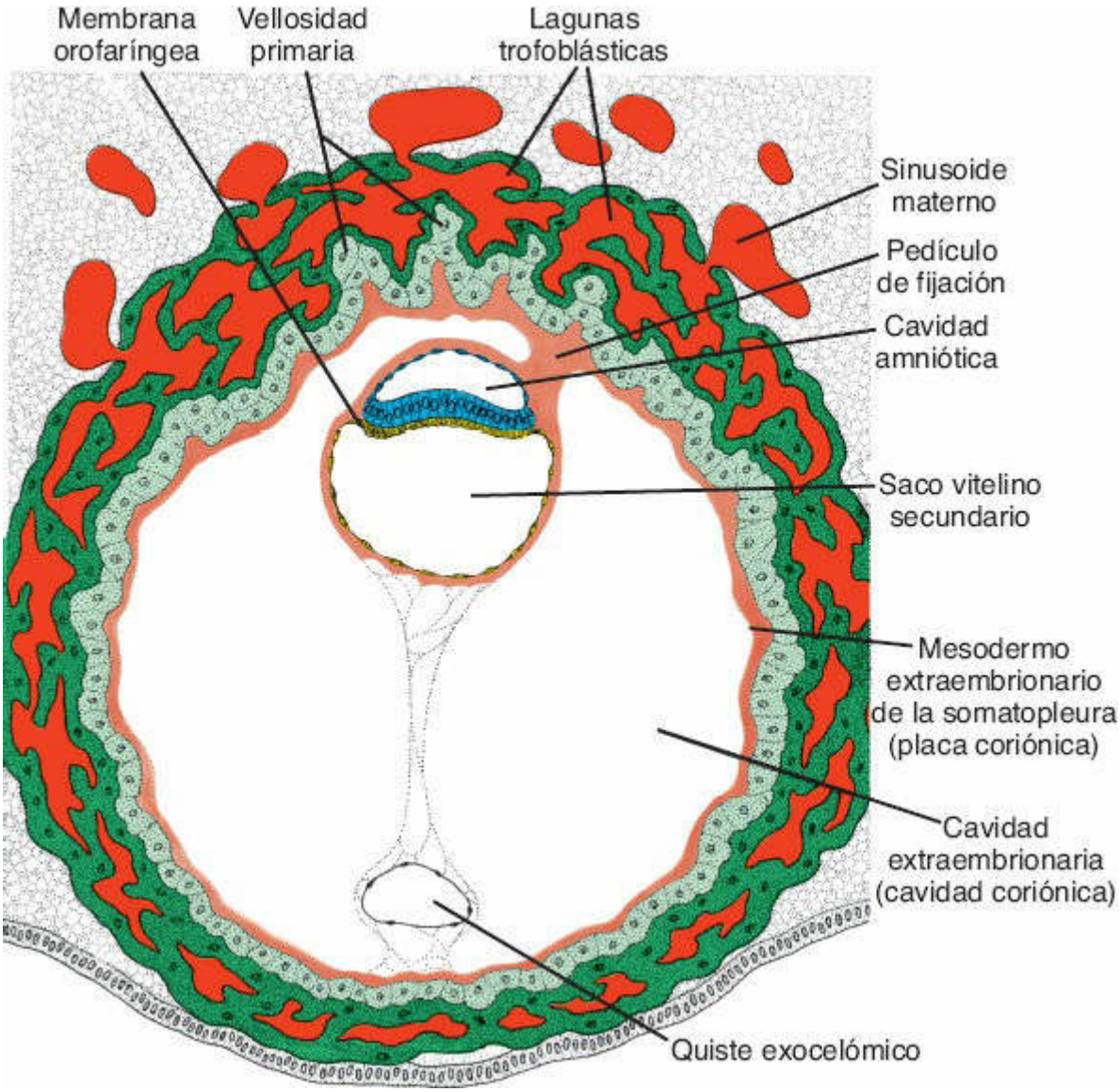

FIGURA 5-10 Sitio de la implantación a los 13 días de la gestación, en que se aprecian las vellosidades primarias de la cápsula trofoblástica cuando comienzan a ser invadidas por el mesodermo de la placa coriónica.

■ DESARROLLO POSTERIOR DEL TROFOBLASTO

Al inicio de la tercera semana, el trofoblasto se caracteriza por la presencia de **vellosidades primarias** constituidas por un núcleo citotrofoblástico cubierto por una capa sincitial (Figs. 5-10 y 5-11). En su desarrollo posterior, células mesodérmicas invaden el núcleo de las vellosidades primarias y crecen hacia la decidua. La estructura recién formada se conoce como **vellosidad secundaria** (Figs. 5-11).

Al final de la tercera semana, las células mesodérmicas en el centro de la vellosidad comienzan a diferenciarse en células sanguíneas y vasos sanguíneos pequeños, y dan origen al sistema capilar velloso (Fig. 5-11). La vellosidad se

booksmedicos.org

booksmedicos.org

denomina entonces **vellosidad terciaria** o **vellosidad placentaria definitiva**. Los capilares dentro de la vellosidad terciaria establecen contacto con los capilares en desarrollo en el mesodermo de la placa coriónica y el pedículo de fijación (Figs. 5-12 y 5-13). Estos vasos sanguíneos, a su vez, hacen contacto con el sistema circulatorio intraembrionario, de modo que conectan a la placenta y al embrión. Así, cuando el corazón comienza a latir en la cuarta semana de desarrollo, el sistema de vellosidades está listo para dar al embrión una provisión apropiada de nutrientes esenciales y oxígeno.

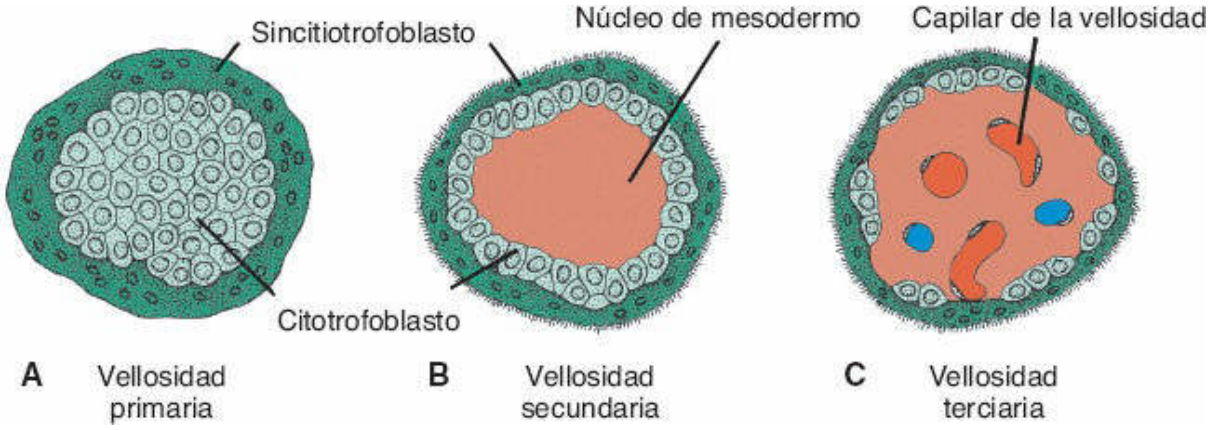

FIGURA 5-11 Desarrollo de una vellosidad. **A.** Corte transversal de una vellosidad primaria en que se aprecia un núcleo de células trofoblásticas cubierto por una capa de sincitio. **B.** Corte transversal de una vellosidad secundaria con un núcleo de mesodermo cubierto por una sola capa de células del citotrofoblasto, que a su vez están cubiertas por sincitio. **C.** Mesodermo de la vellosidad, en que se aprecian varios capilares y vénulas.

booksmedicos.org

booksmedicos.org

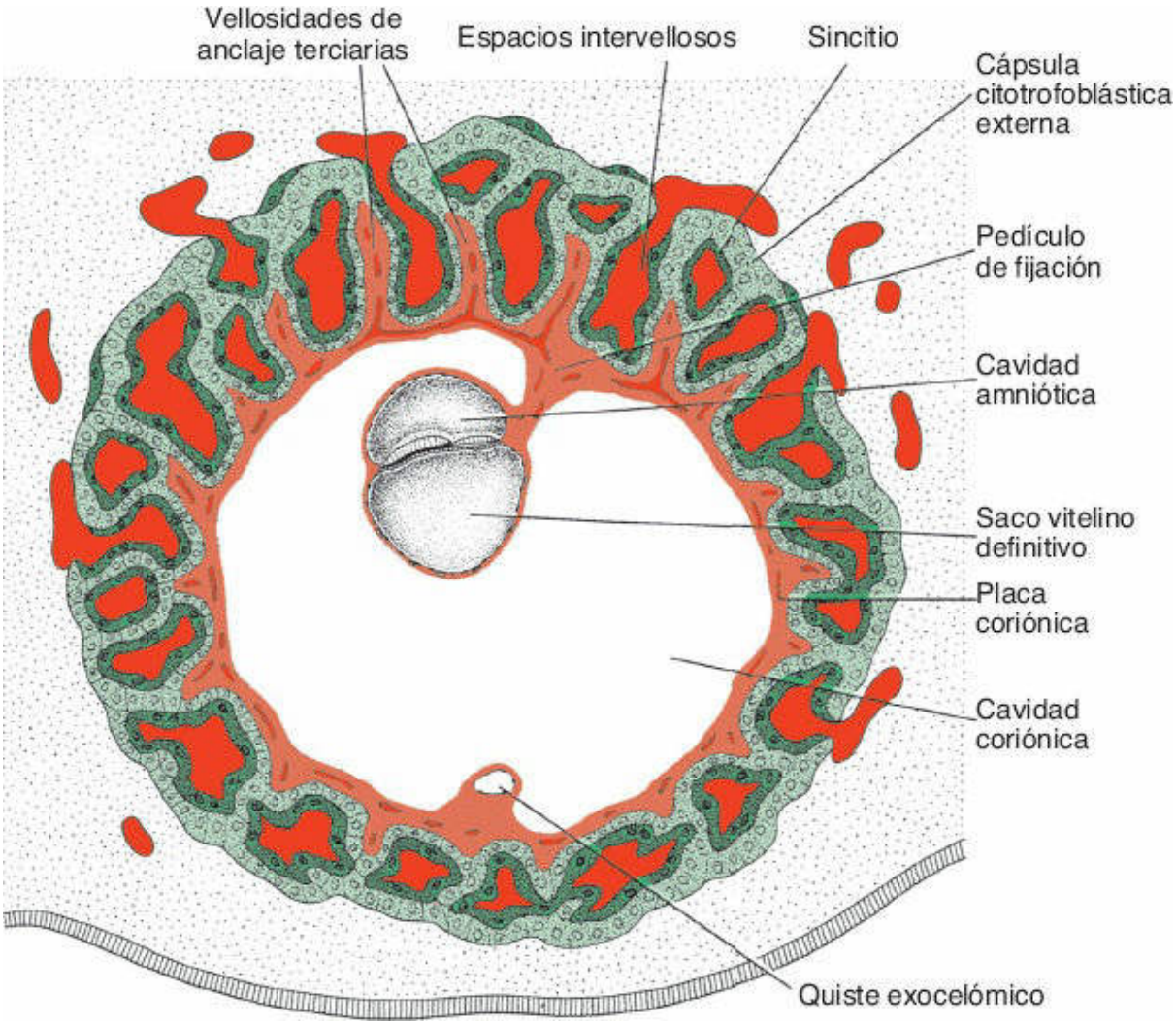

FIGURA 5-12 Embrión presomítico y trofoblasto al final de la tercera semana. Las vellosidades de anclaje terciarias y secundarias confieren al trofoblasto su aspecto radial característico. Los espacios intervellosos, que se distribuyen por todo el trofoblasto, están cubiertos por sincitio. Las células citotrofoblásticas circundan por completo al trofoblasto y mantienen contacto directo con el endometrio. El embrión está suspendido en la cavidad coriónica por medio del pedículo de fijación.

A la par de estos cambios, las células del citotrofoblasto presentes en las vellosidades penetran progresivamente al sincicio suprayacente hasta alcanzar el endometrio materno. Ahí establecen contacto con extensiones similares de los troncos nerviosos vecinos para formar una **cápsula citotrofoblástica externa** delgada (Figs. 5-12 y 5-13). Esta capa circunda de manera gradual al trofoblasto en su totalidad y fija con firmeza el saco coriónico al tejido endometrial materno (Fig. 5-12). Las vellosidades que se extienden desde la **placa coriónica** hasta la **decidua basal** (**placa decidual**: región del endometrio en que se formará la placenta; v. el Cap. 8) se denominan **vellosidades troncales** o **de anclaje**. Las que se ramifican de las paredes laterales de las vellosidades troncales se denominan **vellosidades libres (terminales)**, y a través de ellas se intercambiarán los nutrientes y otros elementos.

Por su parte, la cavidad coriónica crece, y para el día 19 o 20 el embrión está unido a su cápsula trofoblástica por un **pedículo de fijación** delgado (Fig. 5-12). El pedículo de fijación se convierte más adelante en el **cordón umbilical**, que

booksmedicos.org

booksmedicos.org

forma la conexión entre la placenta y el embrión.

RESUMEN

El evento más relevante durante la tercera semana de la gestación es la **gastrulación**, que comienza con la aparición de la **línea primitiva**, en cuyo extremo cefálico se ubica el **nodo primitivo**. En la región del nodo y la línea, las células del **epiblasto** se desplazan hacia el interior (**invaginación**) para formar, el **endodermo** y el **mesodermo**. Las células que no migran por la línea, sino permanecen en el epiblasto, forman el **ectodermo**. De ese modo, el epiblasto da origen a las tres **capas germinales** del embrión, **ectodermo, mesodermo** y **endodermo**, y estas capas forman todos los tejidos y órganos (Figs. 5-2 y 5-3).

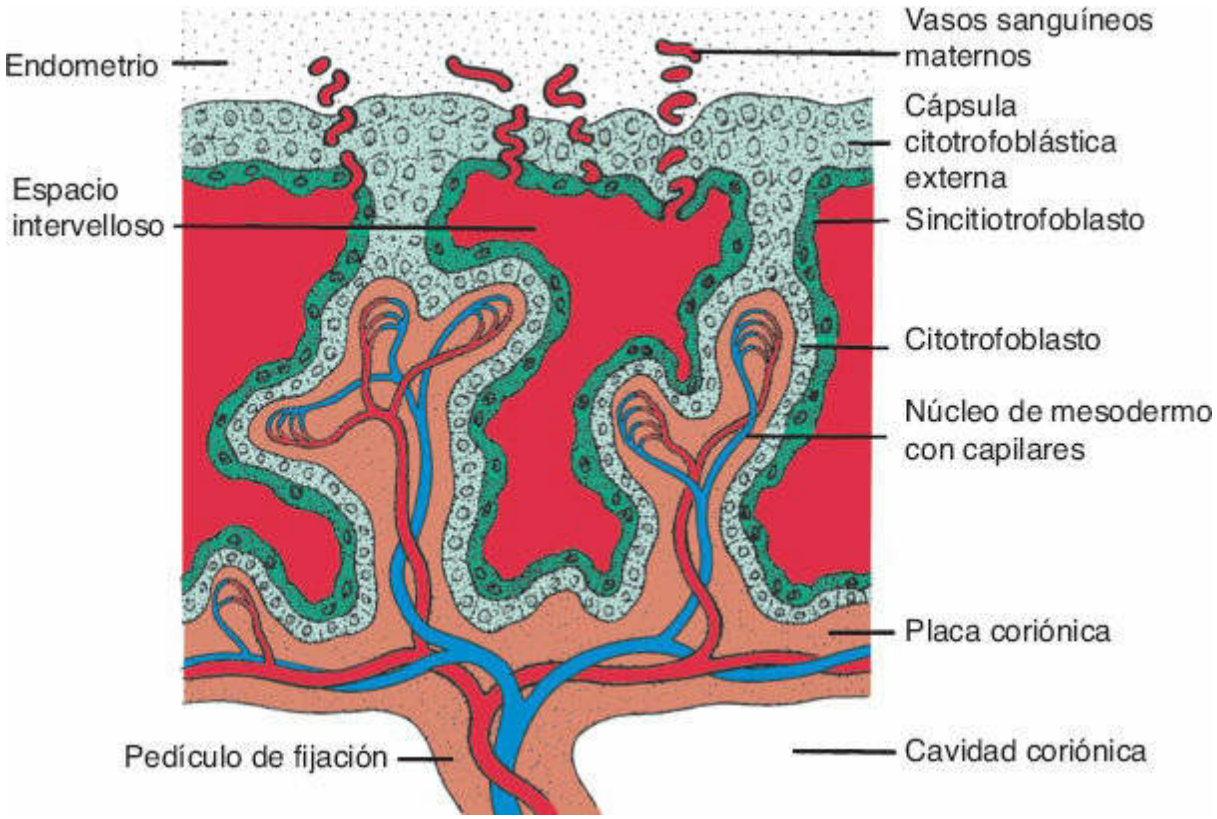

FIGURA 5-13 Corte longitudinal de una vellosidad al final de la cuarta semana del desarrollo. Los vasos sanguíneos maternos penetran la cápsula citotrofoblástica para ingresar a los espacios intervellosos que circundan a las vellosidades. Los capilares ubicados dentro de las vellosidades entran en contacto con los vasos sanguíneos de la placa coriónica y del pedículo de fijación, que a su vez están conectados con los vasos sanguíneos intraembrionarios.

Las **células prenotocordales** que se invaginan en la fosita primitiva se desplazan hasta llegar a la **placa precordal**. Se intercalan en el endodermo para integrar la **placa notocordal** (Fig. 5-3). Al avanzar el desarrollo, la placa se desprende del endodermo y se forma un cordón sólido, la **notocorda**. Ésta establece un eje en la línea media, que servirá como base para el esqueleto axial (Fig. 5-3). Los extremos craneal y caudal del embrión se determinan antes de que se forme la línea primitiva. De este modo, las células en el hipoblasto

booksmedicos.org

booksmedicos.org

(endodermo) del borde cefálico del disco constituyen el endodermo visceral anterior (EVA), que expresa genes formadores de la cabeza, entre los que se encuentran ***OTX2, LIM1*** y ***HESX1***, así como el factor secretado **CER**. El gen *NODAL*, un miembro de la familia del gen *TGF-β*, se activa entonces, genera el nodo y la línea y mantiene su integridad. En presencia de **FGF**, la **BMP4** induce la ventralización del mesodermo durante la gastrulación, de tal modo que se constituyen el mesodermo intermedio y el mesodermo de la placa lateral. Los factores **cordina, noggina** y **folistatina** antagonizan la actividad de la BMP4 y dorsalizan el mesodermo para integrar la notocorda y las somitómeras en la región de la cabeza. La formación de estas estructuras en regiones más caudales está regulada por el **gen *TBXT*** (Fig. 5-4 A). La lateralidad (asimetría I-D) está regulada por una cascada de moléculas y genes de señalización. El **FGF8**, que secretan las células del nodo y la línea, induce la expresión de *NODAL* y ***LEFTY2*** en el lado izquierdo, y estos genes ejercen una regulación positiva de ***PITX2***, que codifica un factor de transcripción y es un gen maestro para el desarrollo del lado izquierdo (Fig. 5-6). **El neurotransmisor serotonina 5-HT** también participa en el establecimiento de la lateralidad al restringir la expresión de ***NODAL*** al lado izquierdo. La ubicación normal I-D de los órganos se denomina ***situs solitus***, en tanto su inversión completa se denomina ***situs inversus***. Cuando uno o más órganos tiene posición anómala, la condición se denomina ***situs ambiguus*** o **heterotaxia**. Los individuos con ***situs inversus*** tienen un riesgo bajo de presentar otros defectos congénitos, no así sus hijos, en quienes el riesgo es mayor, en particular de padecer defectos cardiacos. En contraste, en los pacientes con heterotaxia el riesgo de presentar tipos diversos de malformaciones congénitas es elevado, y casi todos cursan con anomalías cardiacas. La alteración de las concentraciones de 5-HT o la expresión inapropiada de los genes en las vías de señalización de la lateralidad, como el ***PITX2*** da origen a defectos de la lateralidad, como dextrocardia, *situs inversus* y anomalías cardiacas. Las mutaciones del gen del factor de transcripción de dedo de zinc ***ZIC3*** desencadenan **heterotaxia ligada al X**, con malformaciones cardiacas graves y otros defectos.

Las células del epiblasto que se desplazan por el nodo y la línea están predeterminadas según su posición para convertirse en tipos específicos de meso dermo y endodermo. Así, es posible construir un mapa de destino del epiblasto en que se observe este patrón (Fig. 5-7).

Al final de la tercera semana se han establecido tres **capas germinales** básicas, **ectodermo**, **mesodermo** y **endodermo**, en la región de la cabeza, y el proceso continúa formando estas capas germinales en regiones más caudales del embrión hasta el final de la cuarta semana. La diferenciación de tejidos y órganos ha dado inicio, y avanza en sentido cefalocaudal al tiempo que la gastrulación continúa.

Entretanto, el trofoblasto evoluciona con rapidez. Las **vellosidades primarias** adquieren un centro de mesénquima en el que surgen capilares pequeños (Fig. 5-12). Cuando estos capilares de las vellosidades entran en contacto con los propios de la placa coriónica y del pedículo de fijación, el

booksmedicos.org

booksmedicos.org

sistema velloso está listo para proveer al embrión de nutrientes y oxígeno (Fig. 5-13).

Problemas a resolver

1. Una mujer de 22 años de edad consume grandes volúmenes de alcohol en una fiesta y pierde el estado de conciencia; 3 semanas después, por segunda ocasión presenta retraso menstrual consecutivo. Se realiza una prueba de embarazo, que es positiva. ¿Cúal debería ser su preocupación en relación con el efecto sobre el embrión de un episodio único de consumo intenso de alcohol?
2. Un estudio de ultrasonido detecta una masa grande cerca del sacro de un feto femenino de 28 semanas de gestación. ¿Cuál pudiera ser el origen de una masa como ésa y qué tipo de tejido pudiera contener?
3. En un estudio de ultrasonido, se determina que un feto tiene regiones faciales y torácicas bien desarrolladas, pero que sus estructuras caudales son anormales. Hay ausencia de riñones, al igual que de vértebras lumbares y sacras, y las extremidades inferiores están fusionadas. ¿Qué proceso pudiera haberse alterado para generar estos defectos?
4. Un niño presenta poliesplenia y posición anómala del corazón. ¿Cómo pudieran estas dos anomalías estar vinculadas desde la perspectiva del desarrollo, y en qué momento se habrían originado? ¿Tendría usted que sospechar la posible presencia de otros defectos? ¿Qué genes pudieran haber causado este evento y en qué momento de la embriogénesis habría iniciado?
5. Una mujer joven llega a su consultorio de obstetricia y le dice que está deprimida y que las cosas no marchan bien, que ha intentado en vano tener hijos. Le indica que una amiga está tomando un antidepresivo ISRS (inhibidor selectivo de la recaptura de serotonina) nuevo y se pregunta si también tendría que tomar uno. ¿Qué le respondería?

booksmedicos.org

booksmedicos.org

El **periodo embrionario** o periodo de **organogénesis** tiene lugar entre la **tercera y la octava semanas** del desarrollo, y es el periodo en el cual las tres capas germinales, **ectodermo**, **mesodermo** y **endodermo**, dan origen a distintos tejidos y órganos específicos. Al final del periodo embrionario los principales sistemas se han establecido, lo que determina que las características externas principales del organismo puedan reconocerse al final del segundo mes.

El periodo de la tercera a la octava semanas también se cita como aquel en que se induce la mayor parte de los defectos congénitos; antes de este periodo cualquier daño al embrión da origen a su muerte y a un aborto espontáneo. Si bien este principio es válido para muchas de las agresiones al desarrollo normal, es importante destacar que la formación de los ejes corporales comienza a finales de la primera semana, durante la etapa de blastocisto (véase Capítulo 3, p.44) y que una gran variedad de defectos al nacimiento pueden atribuirse a anomalías de la señalización celular durante la determinación de los ejes cráneo-caudal e izquierda-derecha. Además, no todos los embriones se pierden si sufren un daño ambiental o genético durante este periodo crítico.

DERIVADOS DE LA CAPA GERMINAL ECTODÉRMICA

Al inicio de la tercera semana del desarrollo la capa germinal ectodérmica tiene la configuración de un disco que es más ancho en su extremo cefálico que el caudal (Fig. 6-1). El desarrollo de la notocorda y el mesodermo precordal hace que el ectodermo suprayacente se engrose y constituya la **placa neural** (Fig. 6-2 *A*, *B*). Las células de la placa forman el **neuroectodermo** y su inducción representa el evento inicial en el proceso de la **neurulación**.

Regulación molecular de la inducción neural

La inducción de la señalización mediada por el **factor de crecimiento de fibroblastos (FGF)**, junto con la inhibición de la actividad de la **proteína morfogenética ósea 4 (BMP4)**, un miembro de la familia del **factor de crecimiento transformante beta (TGF-β)** responsable de la ventralización del

booksmedicos.org

booksmedicos.org

ectodermo y el mesodermo, induce la placa neural. La señalización de FGF probablemente promueve una vía neural mediante un mecanismo desconocido, mientras evita la transcripción del gen *BMP* y regula la expresión de ***cordina*** y ***noggina***, que inhiben la acción de BMP. En presencia de BMP4, que invade el mesodermo y ectodermo del embrión en gastrulación, se induce al ectodermo a formar epidermis; y el mesodermo forma mesodermo de placa intermedia y lateral. Si se proteje al ectodermo de la exposición a BMP, su "estado por omisión" es convertirse en tejido neural. La secreción de otras tres moléculas: **noggina**, **cordina** y **folistatina**, inactiva a BMP. Estas tres proteínas están presentes en el organizador (nodo primitivo), en la notocorda y en el mesodermo precordal y neuralizan al ectodermo inhibiendo a BMP y ocasionando que el mesodermo se convierta en notocorda y mesodermo paraaxial (dorsaliza al mesodermo); sin embargo, estos inductores neurológicos inducen sólo los tipos de tejido del cerebro anterior y medio. La inducción de las estructuras de placa neural caudales (cerebro posterior y médula espinal) depende de dos proteínas secretadas, **WNT3a** y **FGF**. Además, el **ácido retinóico (AR)** podría participar en la organización del eje cráneo-caudal debido a que puede causar redefinición de los segmentos craneales en otros más cuadales al regular la expresión de los **genes de homeosecuencia** (p. 89).

Neurulación

La neurulación es el proceso por el cual la placa neural forma el tubo neural. Uno de los eventos clave de este proceso consiste en alargar la placa neural y el eje corporal por el fenómeno de extensión convergente (o conversión y extensión) en el que existe un desplazamiento lateral a medial de las células en el plano del ectodermo y el mesodermo. El proceso esta regulado por señales que se desplazan a través de la vía de la polaridad celular planar (v. el Cap. 1, p.10) y es fundamental para el desarrollo del tubo neural. Conforme la placa neural se alarga, sus bordes laterales se elevan para formar los **pliegues neurales** y la región medial hundida constituye el **surco neural** (Fig. 6.2). De manera gradual, los pliegues neurales se acercan uno a otro sobre la línea media, sitio en que se fusionan (Fig. 6-3 *A*, *B*). La fusión inicia en la región cervical (quinta somita) y procede en dirección cráneo-caudal (Fig. 6-3 *C*, *D*). Como consecuencia se forma el **tubo neural**. En tanto se completa la fusión, los extremos cefálico y caudal del tubo neural se comunican con la cavidad amniótica a través de los **neuroporos anterior (craneal) y posterior (caudal)**, respectivamente (Figs. 6-3 *C*, *D* y 6-4 *A*). El cierre del neuroporo anterior ocurre cerca del día 25 (etapa de 18 a 20 somitas), en tanto que el neuroporo posterior se cierra el día 28 (etapa de 25 somitas) (Fig. 6-4 *B*). Con esto se completa la neurulación y el sistema nervioso central queda representado por una estructura tubular cerrada con una porción caudal estrecha, la **médula espinal**, y una porción cefálica mucho más ancha en la que se aprecia la **vesícula cerebral** (v. el Cap. 18).

booksmedicos.org

booksmedicos.org

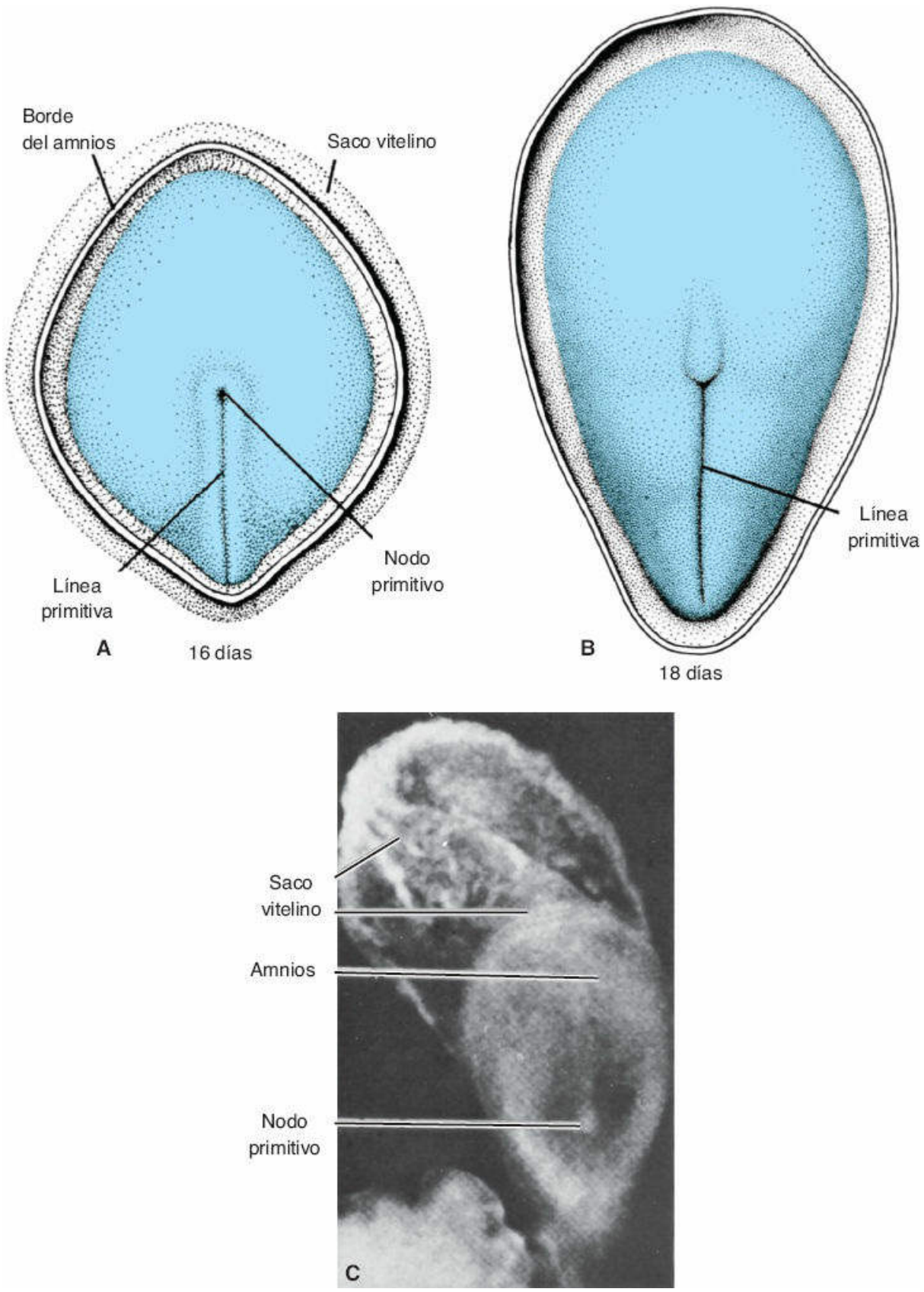

FIGURA 6-1 **A.** Vista dorsal de un embrión presomítico de 16 días. Pueden observarse la línea primitiva y el nodo primitivo. **B.** Vista dorsal de un embrión presomítico de 18 días. El embrión tiene aspecto de pera, con su región cefálica un poco más ancha que el extremo caudal. **C.** Vista dorsal de un embrión humano de 18 días. Obsérvese el nodo primitivo y, extendiéndose en dirección ventral a partir de él, la notocorda. El saco vitelino muestra un aspecto ligeramente moteado. La longitud del embrión es de 1.25 mm y el ancho es de 0.68 mm.

booksmedicos.org

booksmedicos.org

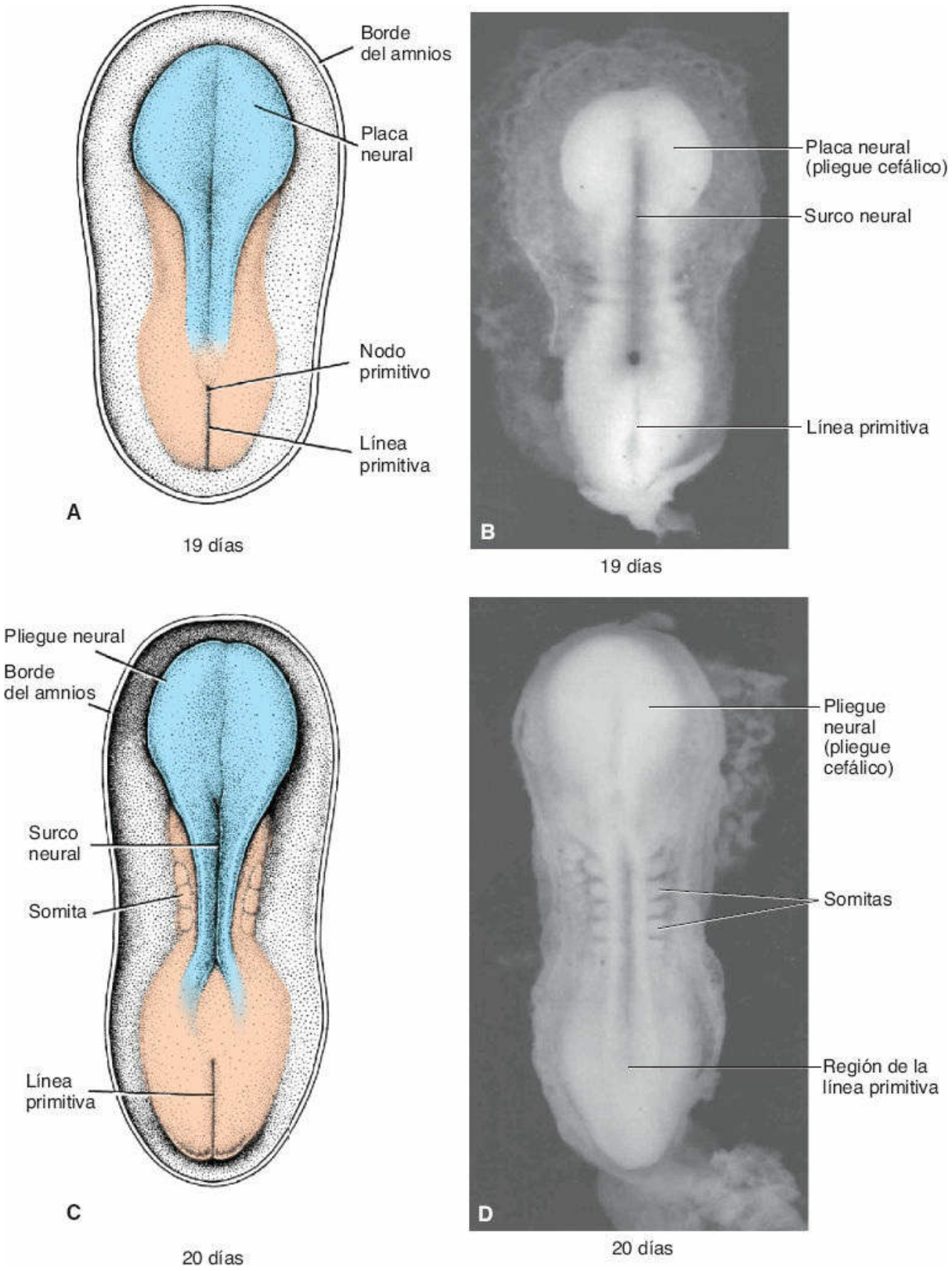

FIGURA 6-2 **A.** Vista dorsal de un embrión presomitico tardío (alrededor de 19 días). El amnios se ha eliminado y la placa neural se observa con claridad. **B.** Vista dorsal de un embrión humano a los 19 días. **C.** Vista dorsal de un embrión de aproximadamente 20 días, se observan los somites y la formación del surco y los pliegues neurales. **D.** Vista dorsal de un embrión humano a los 20 días.

booksmedicos.org

booksmedicos.org

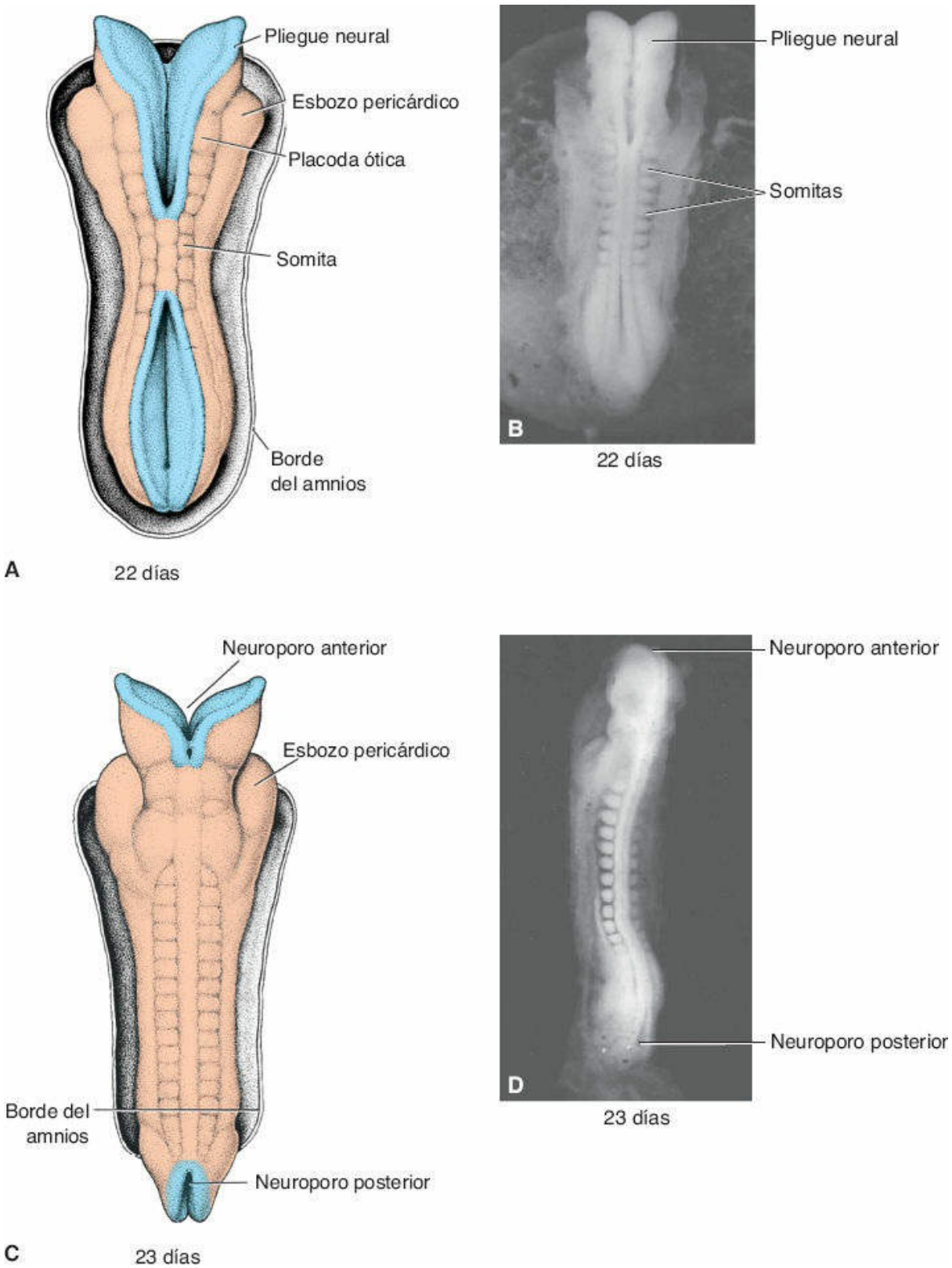

FIGURA 6-3 **A.** Vista dorsal de un embrión alrededor del día 22. A cada lado del tubo neural se observan siete somitas bien delimitados. **B.** Vista dorsal de un embrión humano a los 22 días. **C.** Vista dorsal de un embrión alrededor del día 23. Obsérvense los esbozos pericárdicos a ambos lados de la línea media en la región cefálica del embrión. **D.** Vista dorsal de un embrión humano de 23 días.

booksmedicos.org

booksmedicos.org

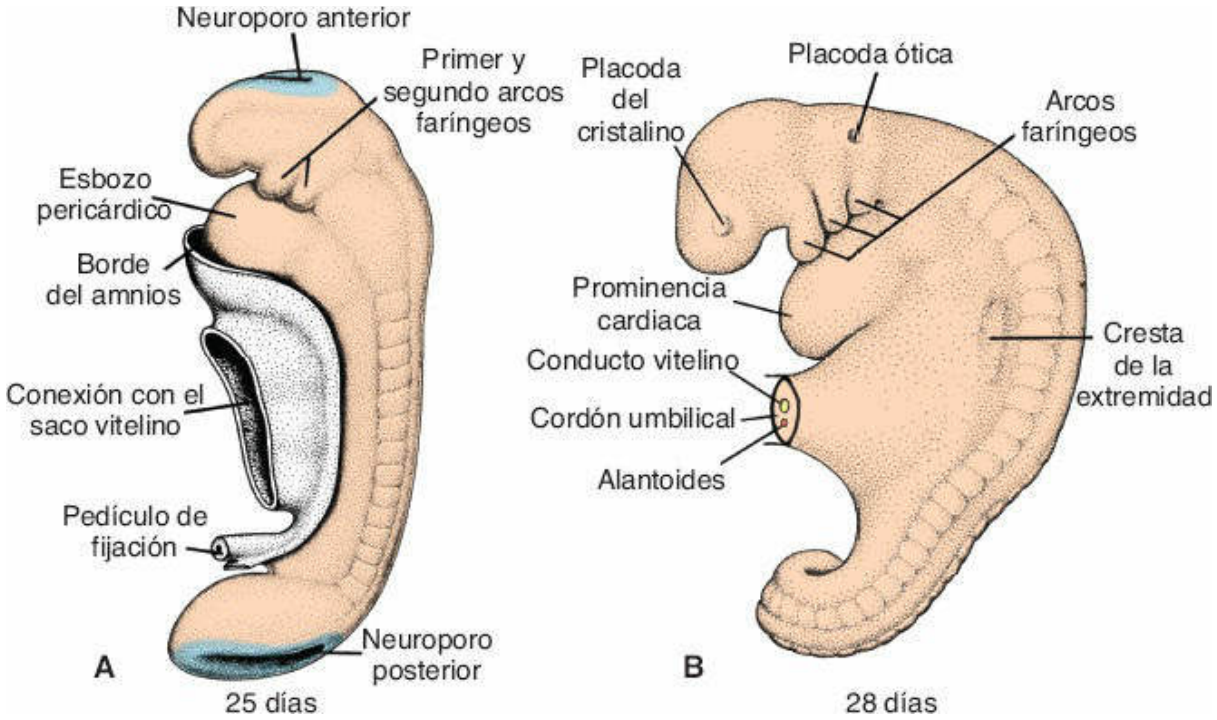

FIGURA 6-4 **A.** Vista lateral de un embrión de 14 somitas (alrededor de 25 días). Obsérvese el abultamiento de la región pericárdica, así como el primero y segundo arcos faríngeos. **B.** Vista lateral izquierda de un embrión de 25 somitas, con 28 días de edad de gestación. Se distinguen los tres primeros arcos faríngeos, así como las placodas del cristalino y la ótica.

Células de las crestas neurales

Al tiempo que los pliegues neurales se elevan y fusionan, las células en el borde lateral o cresta del neuroectodermo comienzan a separarse de las células vecinas. Esta población celular, las **células de la cresta neural** (CCN; Figs. 6.5 y 6.6), experimenta una **transición epitelio-mesénquima** mientras abandona, por migración activa y desplazamiento, el neuroectodermo para ingresar al mesodermo subyacente. El término **mesodermo** hace referencia a las células que derivan del epiblasto y de los tejidos extraembrionarios, mientras que **mesénquima** se refiere al tejido conectivo embrionario de organización laxa, independientemente de su origen. Una vez que ocurre el cierre del tubo neural, las células de las crestas neurales que provienen de la región del tronco migran a través de dos rutas: (1) una dorsal, a través de la dermis, mediante la cual ingresan al ectodermo a través de los orificios en la lámina basal para formar **melanocitos** en la piel y los folículos pilosos, y (2) una vía ventral por la mitad anterior de cada somita, para convertirse en **ganglios sensitivos**, **neuronas simpáticas y entéricas**, **células de Schwann** y **células de la médula suprarrenal** (Fig. 6-5). Las CCN también crean los pliegues neurales craneales y migran de ellos, alejándose del tubo neural **antes del cierre** de esta región (Fig. 6-6). Estas células contribuyen a la formación del **esqueleto craneofacial** y también de **neuronas de los ganglios craneales**, **células de la glía**, **melanocitos** y células de otros tipos (Cuadro 6-1, p. 78). Las CCN tienen una importancia a tal grado fundamental y contribuyen a tantos órganos y tejidos que en ocasiones se les denomina la **cuarta capa germinal**. También están implicadas en por lo

booksmedicos.org

booksmedicos.org

menos **una tercera parte** de todos los defectos congénitos y en muchos tipos de cáncer, como melanomas, neuroblastomas y otros. Desde la perspectiva evolutiva, estas células aparecieron al inicio del desarrollo de los vertebrados y formaron la base de las características de estos, entre ellas los ganglios sensitivos y las estructuras craneofaciales que incrementaron el éxito de los vertebrados al permitirles perfeccionar su estilo de vida predador.

Regulación molecular de la inducción de la cresta neural

La inducción de las CCN requiere una interacción en el borde en que se unen la placa neural y el ectodermo superficial (o de superficie) (epidermis; Fig. 6-5 *A*). En esta región limítrofe existen concentraciones intermedias de BMP, si se les compara con aquéllas a las que se encuentran expuestas las células de la placa neural, muy bajas, y las células del ectodermo superficial, muy altas. Las proteínas NOG y CHRD regulan estas concentraciones al actuar como inhibidoras de la BMP. Las concentraciones intermedias de BMP, junto con el FGF y las proteínas WNT, inducen al gen *PAX3* y a otros factores de transcripción que "determinan" el borde de la placa neural (Fig. 6-5 *A*). A su vez, estos factores de transcripción inducen una segunda ola de factores de transcripción, entre ellos *SNAIL* y *FOXD3*, que especifican a las células de la cresta neural, así como *SLUG*, que promueve la migración de las células de la cresta desde el neuroectodermo. Así, el destino de toda la capa germinal ectodérmica depende de las concentraciones de las BMP. Las concentraciones altas inducen la formación de la epidermis; los niveles intermedios, en el borde de la placa neural y el ectodermo superficial, inducen a la cresta neural; las concentraciones muy bajas determinan la constitución del ectodermo neural. Las BMP, otros miembros de la familia del TGF-β, y los FGF regulan la migración de las CCN, su proliferación y diferenciación, y las concentraciones anómalas de estas proteínas se han vinculado con defectos de la cresta neural en la región craneofacial de animales de laboratorio (v. el Cap. 17).

booksmedicos.org

booksmedicos.org

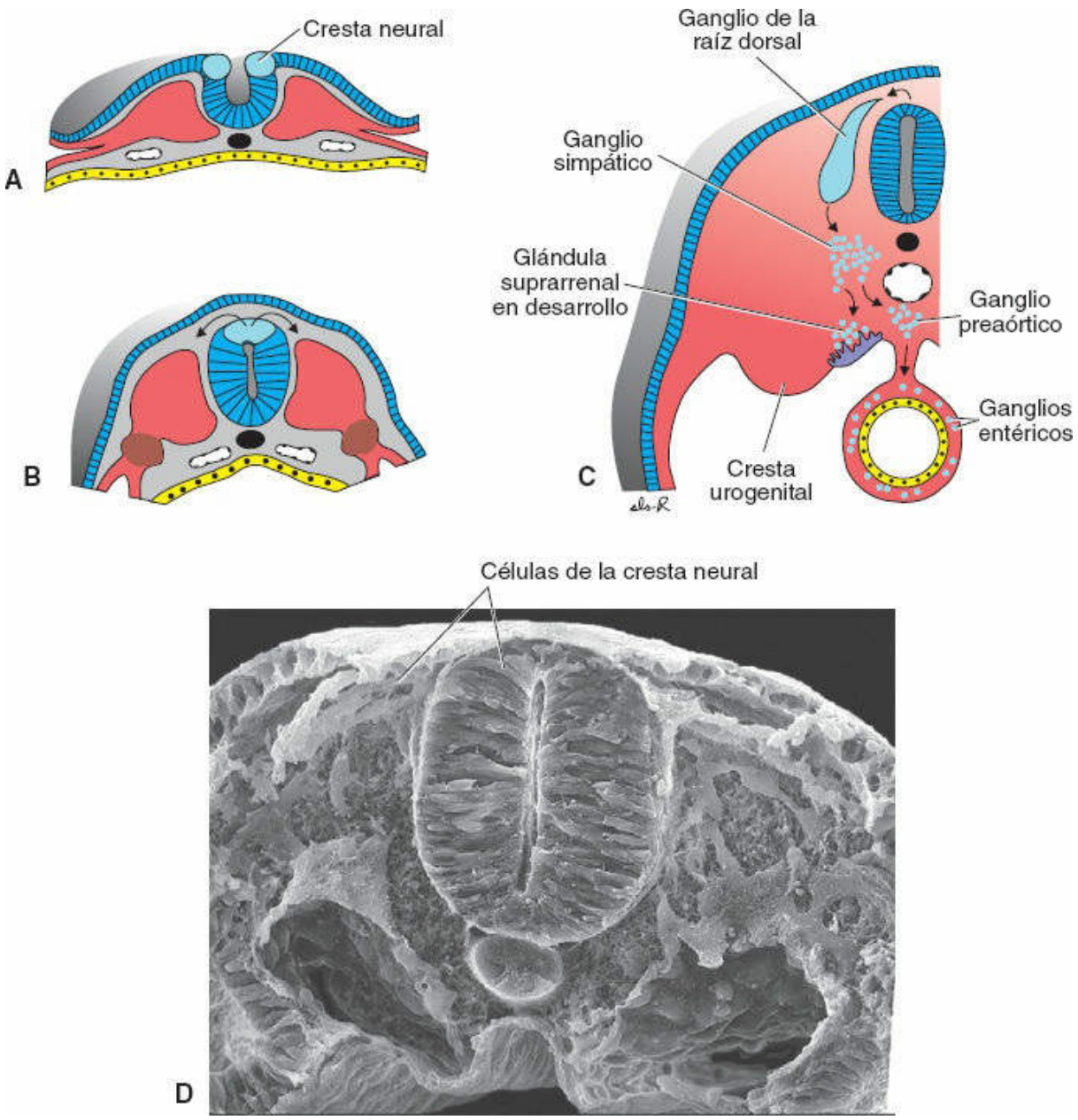

FIGURA 6-5 Formación y migración de las células de la cresta neural en la médula espinal. **A, B.** Las células de la cresta se forman en los bordes de los pliegues neurales y no migran de esa región sino hasta que termina el cierre el tubo neural. **C.** Tras su migración, esas células contribuyen a la formación de un grupo heterogéneo de estructuras, entre ellas los ganglios de la raíz dorsal, los ganglios de la cadena simpática, la médula suprarrenal y otros tejidos (Cuadro 6-1, p. 78). **D.** Microfotografía electrónica de barrido en que es posible observar células de la cresta en el extremo superior del tubo neural cerrado, en su migración para alejarse del área.

booksmedicos.org

booksmedicos.org

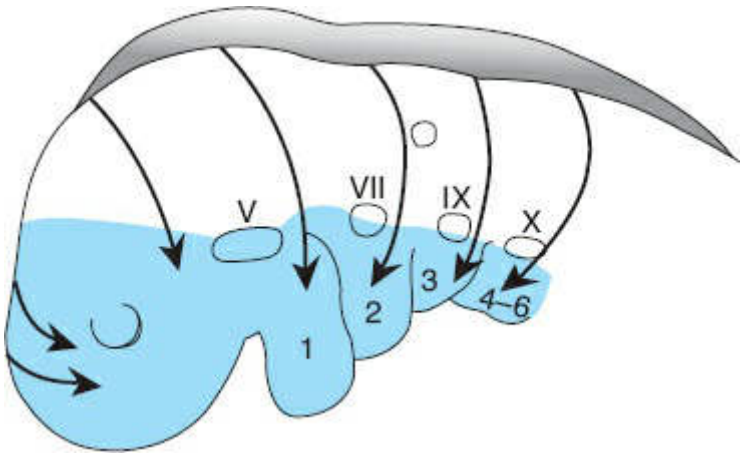

FIGURA 6-6 Esquema que muestra las vías migratorias de las células de la cresta neural en la región de la cabeza. Estas células abandonan las crestas de los pliegues neurales antes del cierre del tubo neural, y migran para crear estructuras en la cara y el cuello (*área azul*). *1 a 6*, arcos faríngeos; *V, VII, IX* y *X*, placodas epifaríngeas.

Cuadro 6-1	Derivados de la cresta neural
Tejido conectivo y huesos de la cara y el cráneo	
Ganglios de los nervios craneales (v. el Cuadro 18-3, p. 344)	
Células C de la glándula tiroides	
Tabique troncoconal del corazón	
Odontoblastos	
Dermis de la cara y el cuello	
Ganglios espinales (de la raíz dorsal)	
Ganglios de la cadena simpática y preaórticos	
Ganglios parasimpáticos del tubo digestivo	
Médula suprarrenal	
Células de Schwann	
Células de la glía	
Meninges (prosencéfalo)	
Melanocitos	
Células de músculo liso para los vasos sanguíneos de la cara y el prosencéfalo	

En el periodo en que el tubo neural se cierra dos **engrosamientos ectodérmicos** bilaterales, las **placodas óticas** y las **placodas del cristalino**, se hacen visibles en la región cefálica del embrión (Fig. 6-4 *B*). Al continuar el desarrollo, las placodas óticas se invaginan y forman las **vesículas óticas**, que se convertirán en las estructuras necesarias para la audición y el mantenimiento del equilibrio (v. el Cap. 19). Casi al mismo tiempo aparecen las **placodas del cristalino**. Estas placodas también se invaginan y durante la quinta semana constituyen el **cristalino** (v. el Cap. 20).

En términos generales, la capa germinal ectodérmica da origen a los órganos

booksmedicos.org

booksmedicos.org

y las estructuras que mantienen el contacto con el mundo exterior:

- El sistema nervioso central
- El sistema nervioso periférico
- El epitelio sensitivo del oído, la nariz y el ojo
- La epidermis, incluidos el pelo y las uñas

Además, da origen a las estructuras siguientes:

- Las glándulas subcutáneas
- Las glándulas mamarias
- La glándula hipófisis
- El esmalte de los dientes

Correlaciones clínicas

Defectos del cierre del tubo neural

Los **defectos del cierre del tubo neural (DTN)** se generan cuando el cierre del tubo neural falla. Si el tubo neural no se cierra en su región craneal, la mayor parte del cerebro no se forma y el defecto se denomina **anencefalia** (Fig. 6-7 *A*). Si hay anomalías del cierre en cualquier punto desde la región cervical hasta la caudal, el defecto se denomina entonces **espina bífida** (Fig. 6-7 *B*, *C*). El sitio en que se ubica con más frecuencia la espina bífida es la región lumbosacra (Fig. 6-7 *C*), lo que sugiere que el proceso de cierre en esta región pudiera ser más susceptible a factores genéticos, ambientales o ambos. La anencefalia es un defecto letal y en la mayor parte de los casos se diagnostica antes del nacimiento, por lo que se interrumpe la gestación. Los niños con espina bífida pierden cierto grado de función neurológica, lo que depende del nivel de la lesión en la médula espinal y su gravedad.

La presencia de estos tipos de defecto es común y varía en distintas regiones. Por ejemplo, antes de la fortificación de la harina con ácido fólico en Estados Unidos, su incidencia general era de 1 en 1 000 nacimientos, pero en Carolina del Norte y del Sur, la frecuencia era de 1 en 500 nacimientos. En ciertas regiones de China las tasas alcanzaban incluso 1 en 200 nacimientos. Al parecer distintos factores genéticos y ambientales explican esta variación. Las causas genéticas de los DTN siguen sin identificarse, si bien en fecha reciente se encontraron mutaciones de los genes VANGL, que se relacionaron con casos con distribución familiar. Los genes ***VANGL*** forman parte de la vía de la polaridad celular planar (v. el Cap. 1, p. 10), que regula la extensión convergente, proceso por el que se elonga el tubo neural y que posibilita su cierre normal.

De manera independiente a la región o el país en que ocurren los DTN, las tasas se han reducido en grado significativo tras la administración de **ácido fólico**. Por ejemplo, las tasas en Estados Unidos son en la actualidad próximas a 1 por cada 1 500 nacimientos. Se calcula que de 50 a 70% de los DTN puede prevenirse si las mujeres ingieren **400 µg** de ácido fólico por día (la dosis que contiene la mayor parte de los multivitamínicos) desde 3 meses antes de la concepción, y continúan su uso durante todo el embarazo. Puesto que 50% de los embarazos no se planea, se recomienda que todas las mujeres en edad reproductiva tomen a diario un multivitamínico que contenga 400 µg de ácido fólico. Si una mujer tiene un hijo con un DTN o si existe antecedente de este tipo de defectos en su familia, se recomienda que tome 400 µg de ácido fólico por día y luego **4 000 µg** por día desde 1 mes antes de intentar la concepción y siga usándolo durante los primeros 3 meses del embarazo.

booksmedicos.org

booksmedicos.org

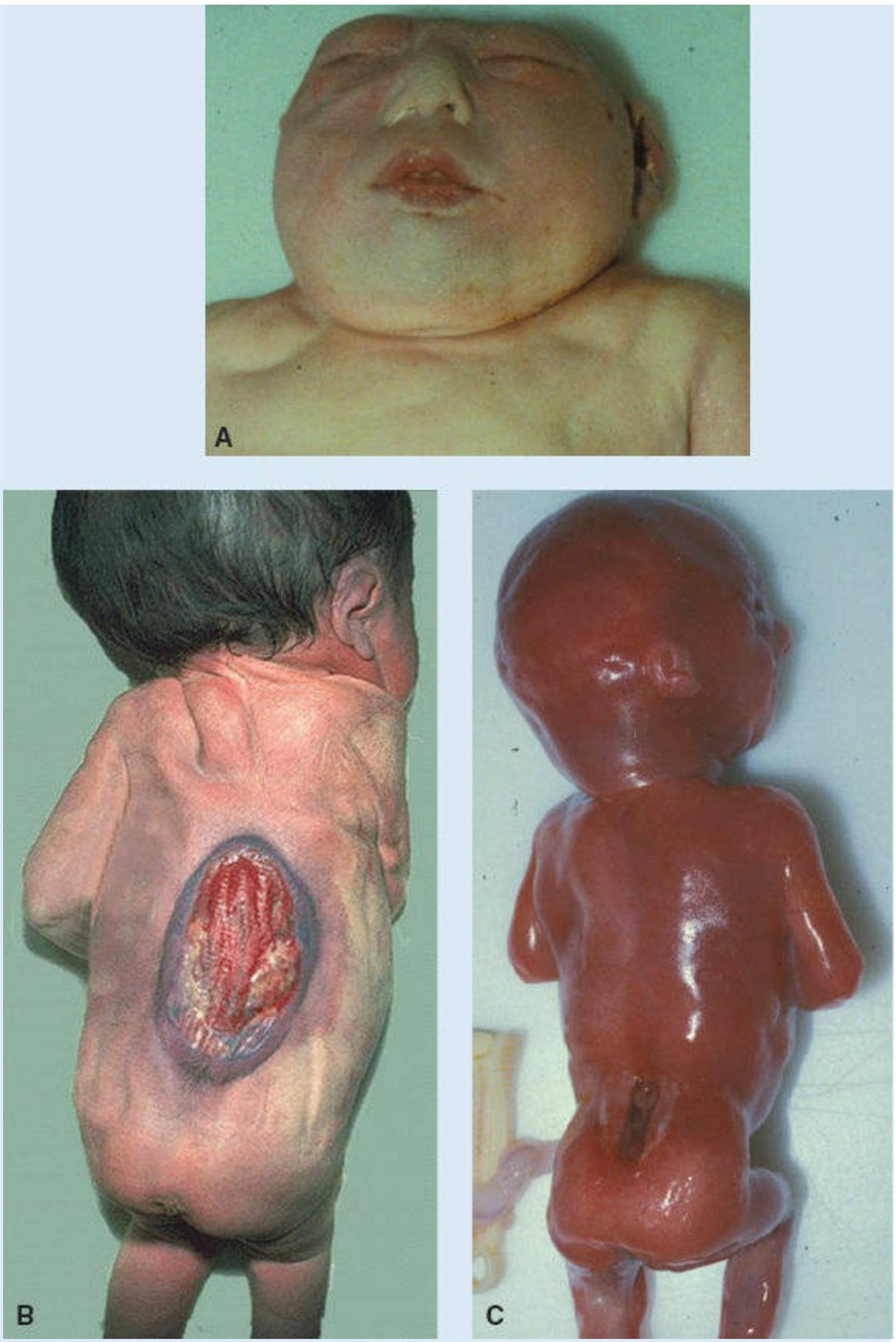

FIGURA 6-7 Ejemplos de defectos del cierre del tubo neural, que ocurren cuando su proceso de cierre falla. **A.** Anencefalia. **B, C.** Productos con espina bífida. La mayor parte de los defectos se localiza en la región lumbosacra. Con el ácido fólico, una vitamina, es posible evitar entre 50 y 70% de todos los DTN.

booksmedicos.org

booksmedicos.org

DERIVADOS DE LA CAPA GERMINAL MESODÉRMICA

Al inicio las células de la capa germinal mesodérmica constituyen una lámina delgada de tejido laxo a cada lado de la línea media (Fig. 6-8). Sin embargo, cerca del día 17 las células en proximidad a la línea media proliferan y constituyen una placa engrosada de tejido conocida como **mesodermo paraxial** (Fig. 6-8). En un sitio lateral a éste, la capa mesodérmica se conserva delgada y se conoce como **placa lateral**. Con la aparición y la coalescencia de cavidades intercelulares en la placa lateral, este tejido se divide en dos hojas (Fig. 6-8 *B*, *C*):

- Una capa que tiene continuidad con el mesodermo que cubre el amnios, conocida como **capa mesodérmica somática o parietal**
- Una capa que muestra continuidad con el mesodermo que cubre el saco vitelino, que se conoce como **capa mesodérmica esplácnica o visceral** (Figs. 6-8 *C*, *D* y 6-9)

Juntas, estas capas revisten una cavidad recién formada, la **cavidad intraembrionaria**, que tiene comunicación con la cavidad extraembrionaria a cada lado del embrión. El **mesodermo intermedio** conecta al mesodermo paraxial con el de la placa lateral (Figs. 6-8 *B*, *D* y 6-9).

Mesodermo paraxial

Al inicio de la tercera semana el mesodermo paraxial comienza a organizarse en segmentos. Estos elementos, conocidos como **somitómeros,** aparecen en primer lugar en la región cefálica del embrión, y su formación procede en dirección cefalocaudal. Cada somitómero está constituido por células mesodérmicas dispuestas en espirales concéntricas en torno al centro de la estructura. En la región de la cabeza, los somitómeros se forman en relación con la segmentación de la placa neural para constituir **neurómeras**, y contribuyen al mesénquima de la cabeza (v. el Cap. 17). Desde la región occipital hasta la caudal, los somitómeros se organizan en somitas. El primer par de somitas aparece en la región occipital del embrión, cerca del día 20 del desarrollo (Fig. 6-2 *C*, *D*). A partir de ahí surgen somitas nuevos en secuencia cráneo-caudal (Fig. 6-10) a una velocidad aproximada de tres pares por día hasta el final de la quinta semana, en que existen de 42 a 44 pares (Figs. 6-4 *B* y 6-10). Existen cuatro pares occipitales, ocho cervicales, 12 torácicos, cinco lumbares, cinco sacros, y entre 8 y 10 coccígeos. El primer par occipital y los últimos cinco a siete coccígeos desaparecen más adelante, en tanto el resto de los somitas constituye el esqueleto axial (v. el Cap. 10). Debido a que los somitas aparecen con una periodicidad específica, la edad de un embrión puede calcularse en forma precisa

booksmedicos.org

booksmedicos.org

durante este periodo temprano mediante su conteo (Cuadro 6-2).

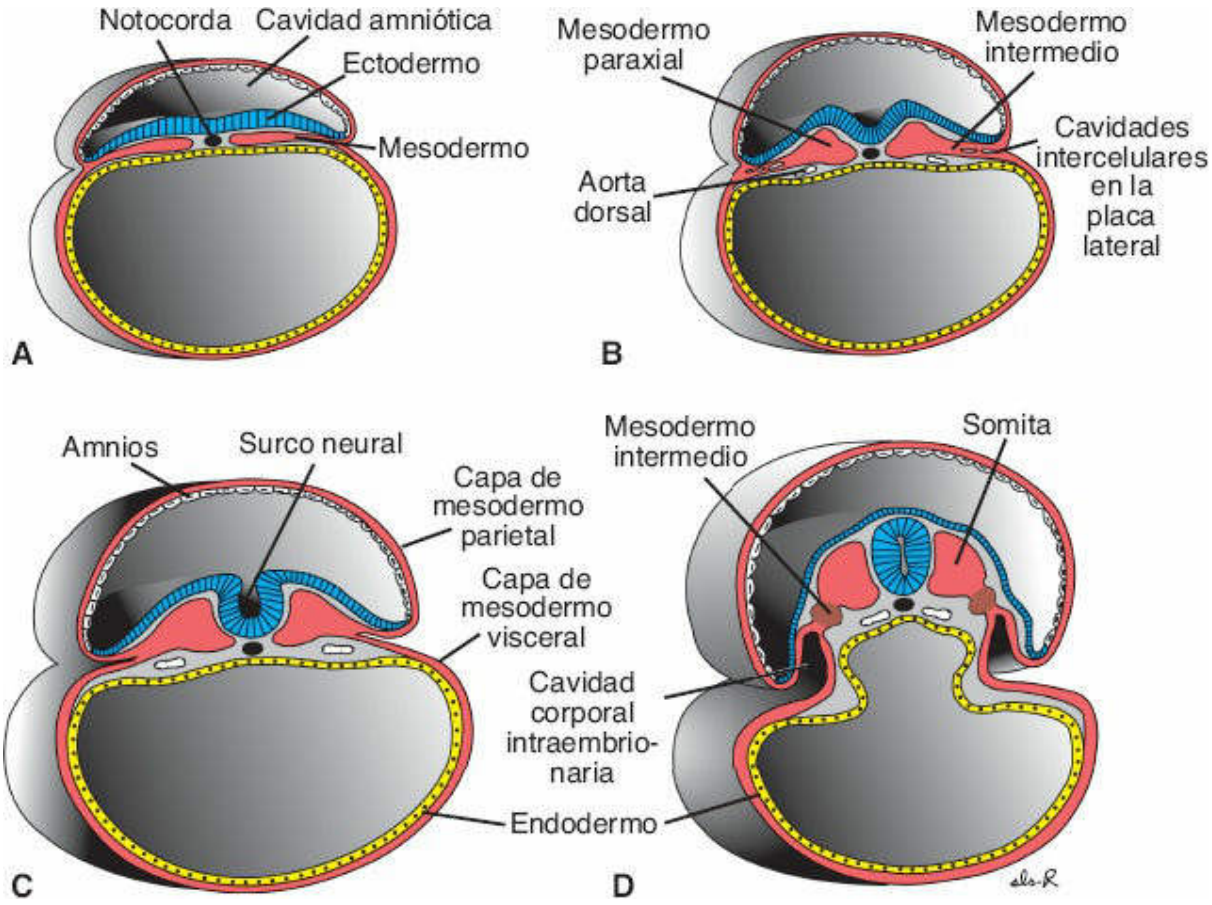

FIGURA 6-8 Cortes transversales que muestran el desarrollo de la capa germinal mesodérmica. **A.** Día 17. **B.** Día 19. **C.** Día 20. **D.** Día 21. La lámina mesodérmica delgada da origen al mesodermo paraxial (futuros somitas), el mesodermo intermedio (futuras unidades excretoras) y la placa lateral, que se divide en las capas mesodérmicas parietal y visceral, que revisten la cavidad intraembrionaria.

booksmedicos.org

booksmedicos.org

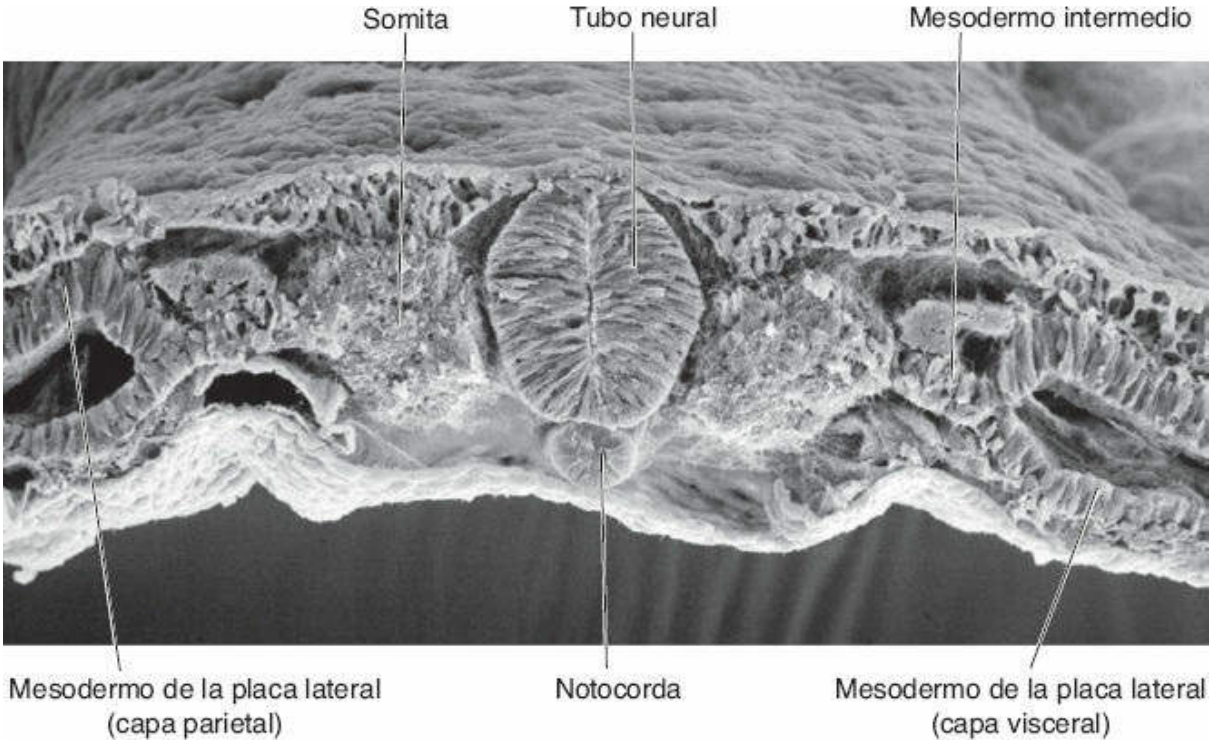

FIGURA 6-9 Corte transversal al nivel de los somitas y el tubo neural, que muestra la organización del mesodermo paraxial en somitas, así como del mesodermo intermedio y de la placa lateral.

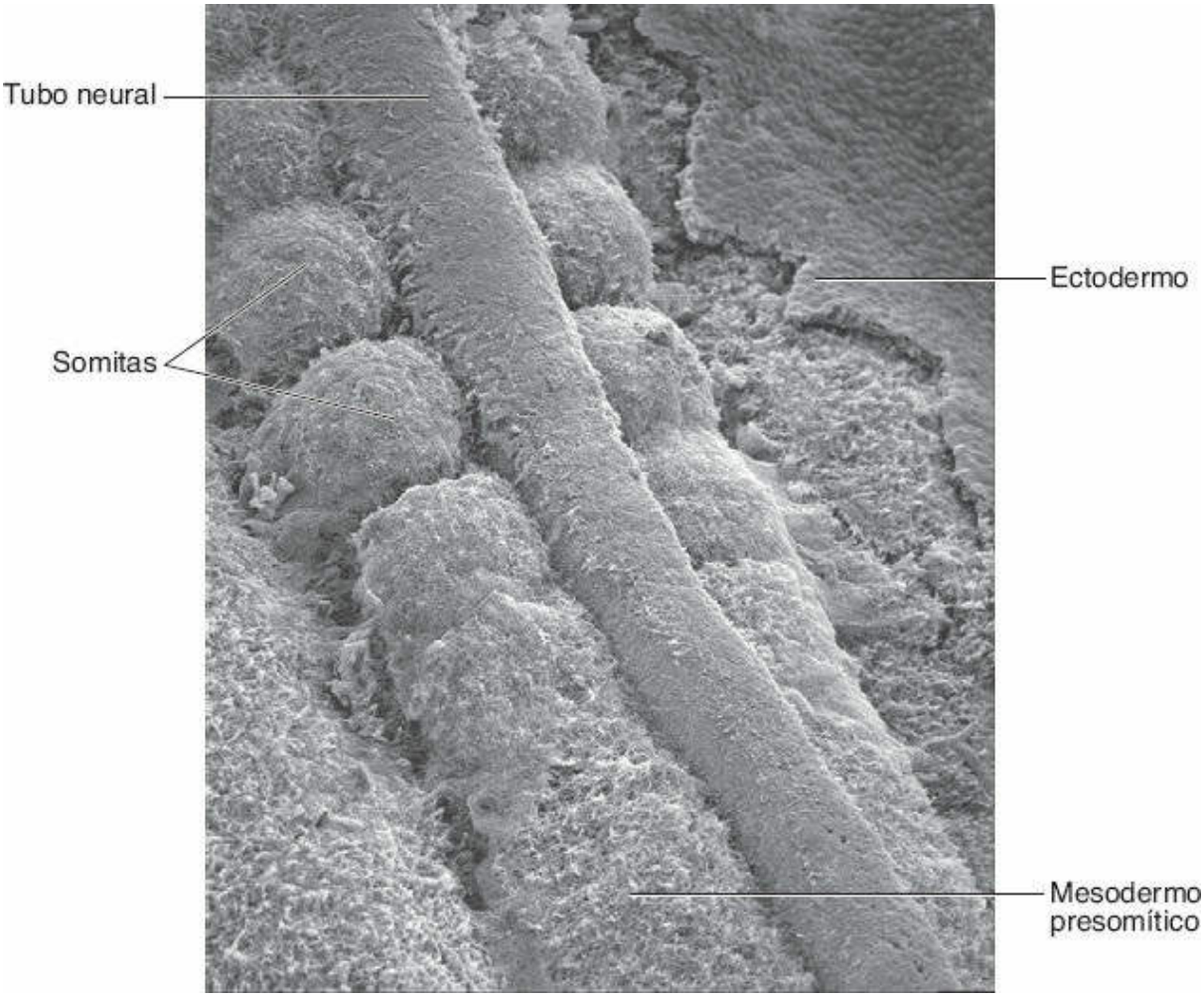

booksmedicos.org

booksmedicos.org

FIGURA 6-10 Vista dorsal de los somitas que se están organizando a lo largo del tubo neural (se eliminó parte del ectodermo). Los somitas se forman a partir de mesodermo paraxial presomítico no segmentado en la región caudal y desarrollan segmentación en regiones más craneales.

Regulación molecular de la formación de somitas

La formación de los somitas segmentados a partir del mesodermo (paraxial) presomítico no segmentado (Fig. 6-10) depende del **reloj de segmentación** que establece mediante la expresión cíclica de ciertos genes. Entre los genes cíclicos se encuentran miembros de las vías de señalización de las proteínas ***NOTCH*** y ***WNT***, que se expresan con un patrón oscilante en el mesodermo presomítico. De este modo, la proteína NOTCH se acumula en el mesodermo presomítico destinado a formar el siguiente somita, y luego disminuye al tiempo que ésta se establece. El incremento de NOTCH activa a otros genes de formación de patrones segmentarios, que establecen el somita. Los límites de cada somita están regulados por el **ácido retinoico (AR)** y una combinación de **FGF8** y **WNT3a**. El AR se expresa en concentraciones altas en la región cra-neal y pierde concentración en dirección caudal, en tanto la combinación de las proteínas **FGF8** y **WNT3a** tiene mayor concentración caudal y menor en la región craneal. Esta expresión superpuesta de gradientes controla el reloj de la segmentación y la actividad de la vía de NOTCH.

Cuadro 6-2 Número de somitas correlacionado con la edad aproximada en días

Edad aproximada (días)	Número de somitas
20	1–4
21	4–7
22	7–10
23	10–13
24	13–17
25	17–20
26	20–23
27	23–26
28	26–29
30	34–35

Diferenciación de los somitas

Cuando los somitas se forman por vez primera, a partir del mesodermo

booksmedicos.org

booksmedicos.org

presomítico, integran una esfera de células mesodérmicas (similares a fibroblastos). Estas células experimentan entonces un proceso de **epitelización** y adoptan una configuración en "dona" en torno a un lumen pequeño (Fig. 6-11). Al inicio de la cuarta semana las células en las paredes ventral y medial del somita pierden sus características epiteliales, vuelven a adquirir cualidades mesenquimatosas (similares a fibroblastos) y cambian de posición para circundar el tubo neural y la notocorda. De manera colectiva estas células constituyen el **esclerotoma**, que se diferenciará en vértebras y costillas (v. el Cap. 10). Las células en los bordes dorsomedial y ventrolateral de la región superior del somita forman a las precursoras de las células musculares, en tanto las células ubicadas entre los dos grupos dan origen al dermatoma (Fig. 6-11 *B*). Las células de los dos grupos de precursores musculares adquieren una vez más características mesenquimatosas y migran por debajo del dermatoma para crear el dermomiotoma (Fig. 6-11 *C, D*). Además, células del borde ventrolateral migran hacia la capa parietal del mesodermo de la placa lateral para formar la mayor parte de la musculatura de la pared del cuerpo (músculos oblicuos externo e interno, y transverso del abdomen) y casi todos los músculos de las extremidades (Fig. 6-11 *B*; v. el Cap. 11). Las células del dermomiotoma, por último, forman la dermis para la piel de la espalda y los músculos de la misma región, la pared del cuerpo (músculos intercostales) y algunos de las extremidades (v. el Cap. 11).

Cada miotoma y dermatoma conserva la inervación derivada de su segmento de origen, de manera independiente al sitio al que migren sus células. Así, cada somita forma su propio **esclerotoma** (el componente tendinoso, cartilaginoso y óseo), su propio **miotoma** (que provee el componente muscular segmentario) y su propio **dermatoma**, que integra la dermis de la espalda. Cada miotoma y dermatoma cuenta también con su propio componente nervioso segmentario.

Regulación molecular de la diferenciación de somitas

Las señales para la diferenciación de los somitas provienen de las estructuras circundantes, entre ellas la notocorda, el tubo neural, la epidermis y el mesodermo de la placa lateral (Fig. 6-12). Los productos proteicos secretados de los genes ***Noggina*** y ***Sonic hedgehog*** **(*SHH*)**, sintetizados por la notocorda y el piso de la placa del tubo neural, inducen a la porción ventromedial del somita a convertirse en el esclerotoma. Una vez inducidas, las células del esclerotoma expresan el factor de transcripción ***PAX1***, que desencadena la cascada de genes formadores de cartílago y hueso para la integración vertebral. La expresión de ***PAX3***, regulada por las proteínas **WNT** del tubo neural dorsal, marca la región del dermomiotoma del somita. Las proteínas WNT del tubo neural dorsal también tienen como blanco la porción dorsomedial del somita, a la que inducen para iniciar la expresión del gen específico del músculo ***MYF5*** y para generar los precursores del músculo primaxial. La interacción de la proteína inhibidora **BMP4** (y quizá **FGF**) del mesodermo de la placa lateral y los productos activadores WNT de la epidermis controlan a la porción dorsolateral del somita

booksmedicos.org

booksmedicos.org

para expresar otro gen específico del músculo, ***MYOD***, y formar a los precursores de los músculos primaxiales y abaxiales. La porción media del epitelio dorsal del somita es inducida por la **neurotrofina 3 (NT-3)**, secretada por la región dorsal del tubo neural, para formar la dermis.

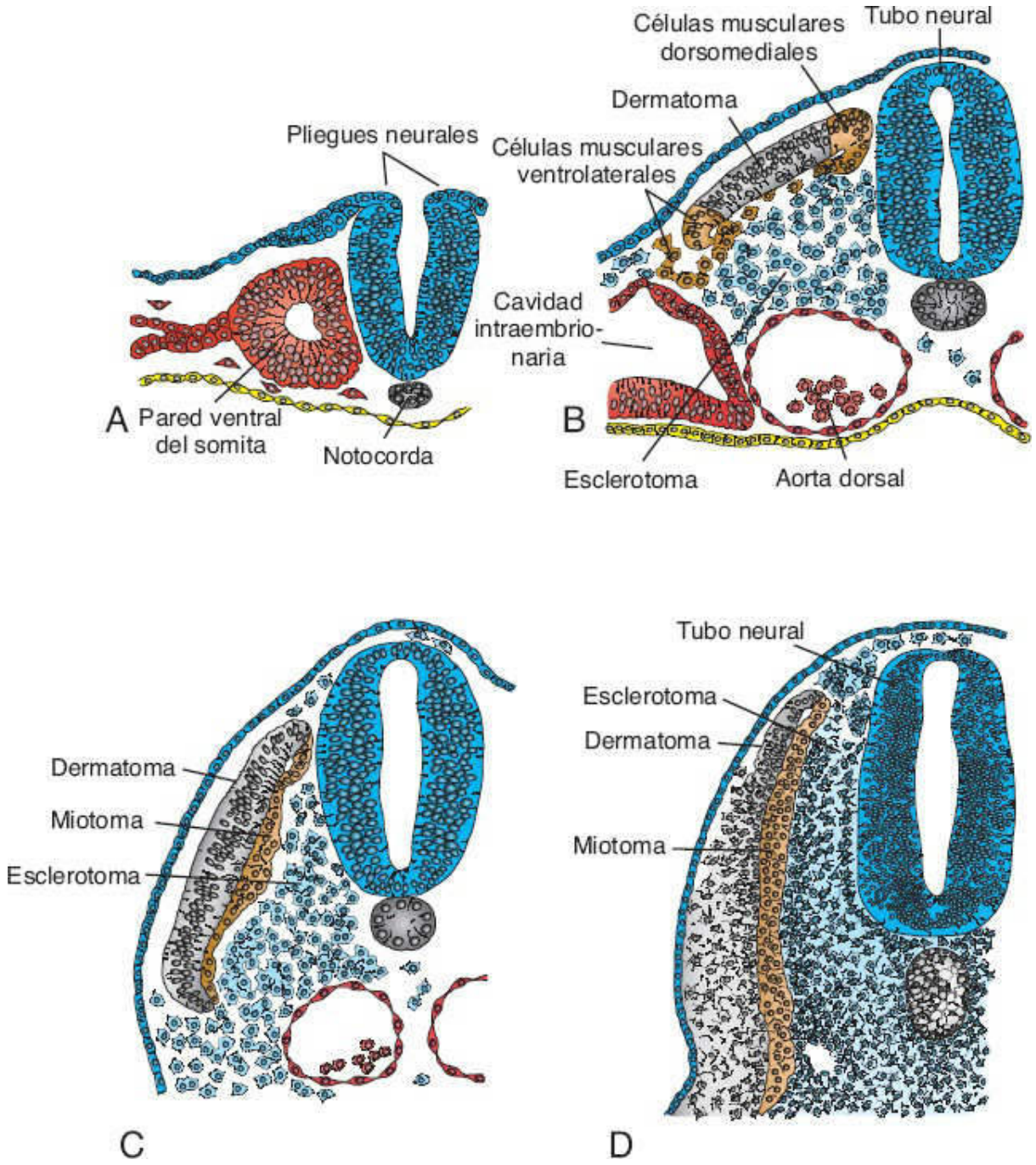

FIGURA 6-11 Etapas en el desarrollo de un somita. **A.** Las células mesodérmicas que experimentaron epitelización se disponen en torno a una cavidad pequeña. **B.** Las células procedentes de las paredes ventral y medial del somita pierden su disposición epitelial y migran alrededor del tubo neural y la notocorda. En conjunto, estas células constituyen el esclerotoma, que dará origen a las vértebras y las costillas. Mientras tanto, las células ubicadas en las regiones dorsomedial y ventrolateral se diferencian en precursoras musculares, y las que permanecen en sitios intermedios constituyen el dermatoma. **C.** Ambos grupos de células precursoras musculares adquieren características mesenquimatosas y migran por debajo del dermatoma para constituir el dermomiotoma **(B, C)**, al tiempo que algunas células del grupo ventrolateral también migran hacia la capa parietal del mesodermo de la placa lateral. **D.** De

booksmedicos.org

booksmedicos.org

manera eventual, las células del dermatoma también desarrollan características mesenquimatosas y migran por debajo del ectodermo para constituir la dermis de la espalda **(D)**.

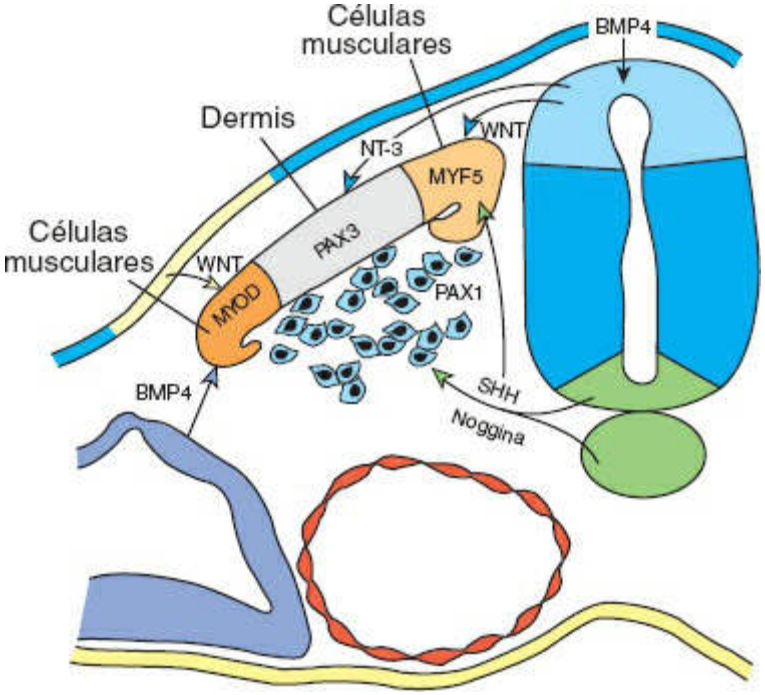

FIGURA 6-12 Patrones de expresión de los genes que regulan la diferenciación de los somitas. Las proteínas *sonic hedgehog* (SHH) y *noggina*, secretadas por la notocorda y la placa basal del tubo neural, hacen que la porción ventral del somita forme el esclerotoma y exprese *PAX1*, que a su vez controla la condrogénesis y la formación de las vértebras. Las proteínas WNT del tubo neural dorsal activan a *PAX3*, que delimita el dermomiotoma. Las proteínas WNT también inducen a la porción dorsomedial del somita a diferenciarse en células precursoras musculares y expresen el gen *MYF5*, específico del músculo. La porción dorsal intermedia del somita es activada para convertirse en dermis por la acción de la neurotropina 3 (*NT-3*), que se expresa en el tubo neural dorsal. Células precursoras musculares adicionales se forman a partir de la porción dorsolateral del somita bajo la influencia combinada de las proteínas activadoras WNT y la proteína inhibidora morfogenética ósea 4 (*BMP4*), y juntas activan la expresión de *MyoD*.

Mesodermo intermedio

El mesodermo intermedio, que conecta temporalmente al mesodermo paraxial con la placa lateral (Figs. 6-8 *D* y 6-9), se diferencia en las estructuras urogenitales. En las regiones cervical y torácica superior da origen a cúmulos de células segmentarias (los futuros **nefrotomas**), mientras que en sentido caudal forma una masa no segmentada de tejido, el **cordón nefrógeno**. Las unidades excretoras del sistema urinario y las gónadas se originan de este mesodermo intermedio, que muestra segmentación sólo en algunas regiones (v. el Cap. 16).

Mesodermo de la placa lateral

El **mesodermo de la placa lateral** se divide en capas **parietal (somática)** y **visceral (esplácnica)** que revisten la cavidad intraembrionaria y rodean los órganos, respectivamente (Figs. 6-8 *C*, *D*, 6-9 y 6-13 *A*). El mesodermo de la capa parietal, en unión con el ectodermo suprayacente, crea los pliegues de la

booksmedicos.org

booksmedicos.org

pared lateral del cuerpo (Fig. 6-13 *A*). Estos pliegues junto con los de la cabeza (cefálicos) y los de la cola (caudales) cierran la pared ventral del cuerpo. La capa parietal del mesodermo de la placa lateral forma entonces la dermis de la piel de la pared del cuerpo y las extremidades, los huesos y el tejido conectivo de las extremidades, así como el esternón. Además, las células precursoras del esclerotoma y del músculo migran hacia el interior de la capa parietal del mesodermo de la placa lateral para constituir los cartílagos costales, los músculos de las extremidades y la mayor parte de los músculos de la pared del cuerpo (v. el Cap. 11). La capa visceral del mesodermo de la placa lateral junto con el endodermo embrionario integra la pared del tubo intestinal (Fig. 6-13 *B*). Las células mesodérmicas de la capa parietal que rodea la cavidad extraembrionaria forman membranas delgadas, las **membranas mesoteliales** o **membranas serosas**, que cubrirán las cavidades peritoneal, pleural y pericárdica, y secretarán líquido seroso (Fig. 6-13 *B*). Las células mesodérmicas de la capa visceral dan origen a una membrana serosa delgada en torno a cada órgano (v. el Cap. 7).

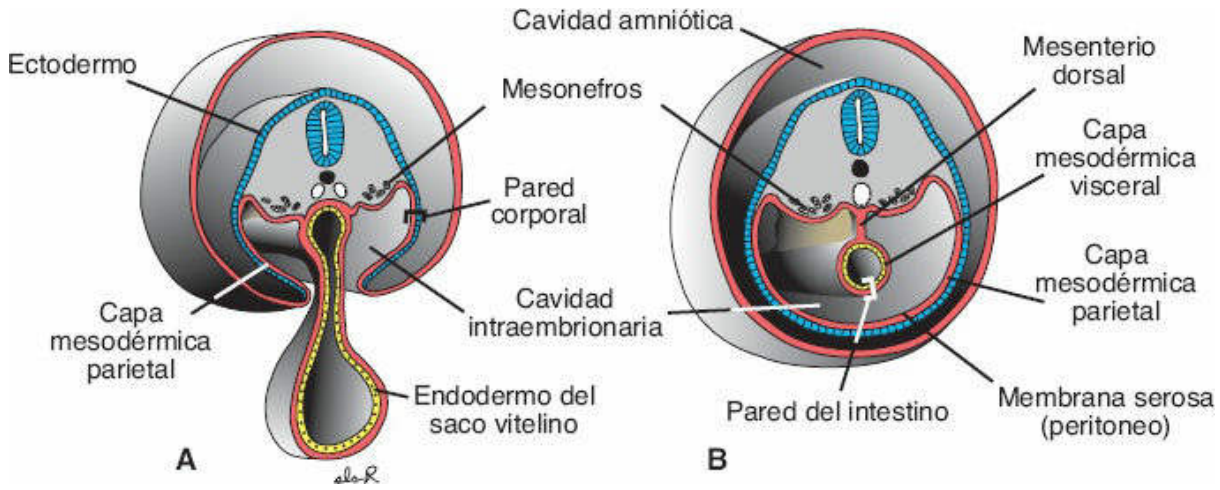

FIGURA 6-13 **A.** Corte transversal de un embrión de 21 días en la región del mesonefros, que muestra las capas parietal y visceral del mesodermo. Las cavidades intraembrionarias se comunican con la cavidad extraembrionaria (cavidad coriónica). **B.** Corte al final de la cuarta semana. El mesodermo parietal y el ectodermo suprayacente forman la pared ventral y lateral del cuerpo. Obsérvese la membrana peritoneal (serosa).

booksmedicos.org

booksmedicos.org

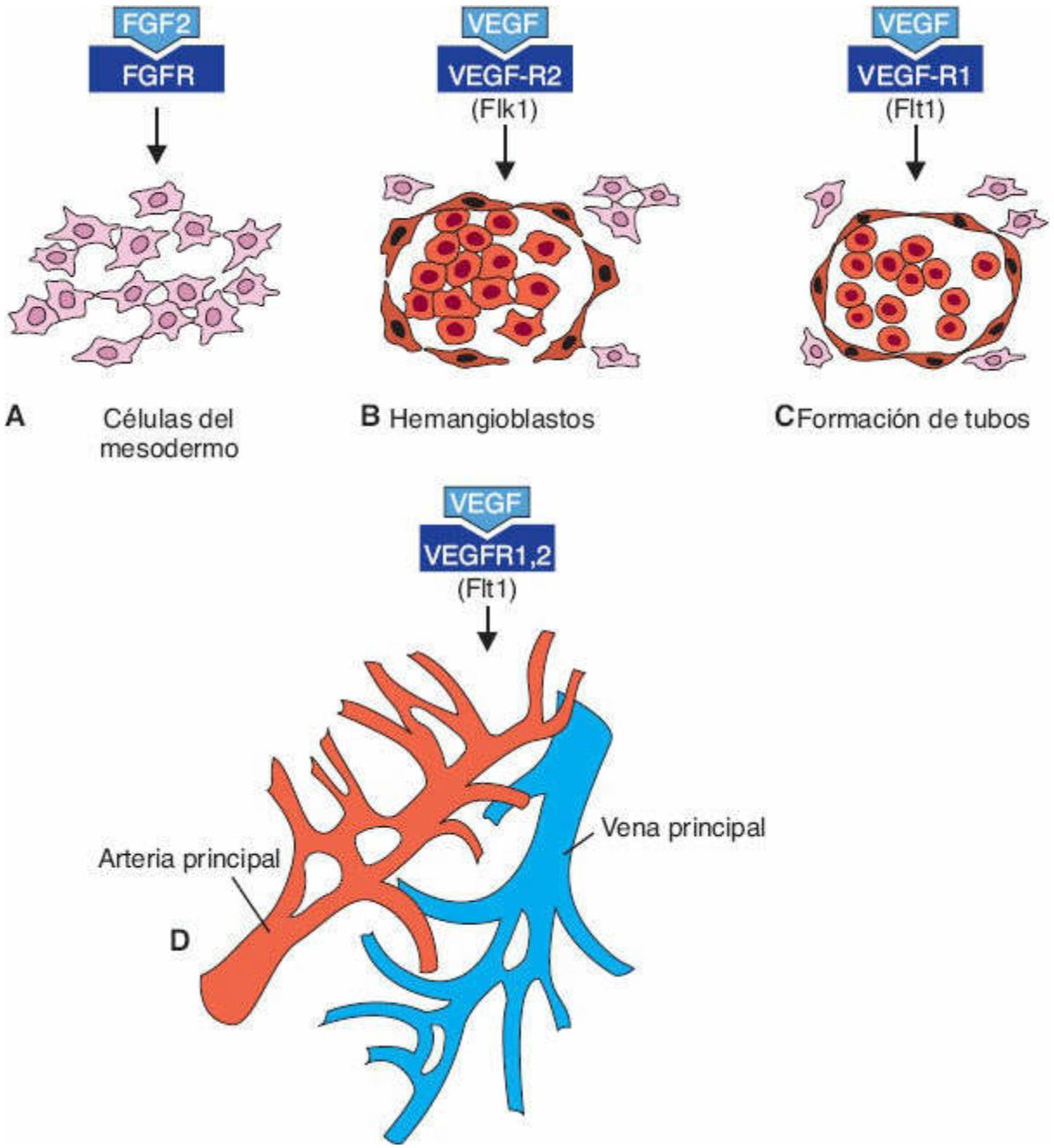

FIGURA 6-14 Los vasos sanguíneos se integran por dos mecanismos: vasculogénesis **(A-C)**, en que los vasos sanguíneos surgen a partir de islotes sanguíneos, y angiogénesis **(D)**, en que vasos nuevos brotan a partir de los ya existentes. Durante la vasculogénesis, el factor 2 de crecimiento de los fibroblastos (FGF2) se une a su receptor en subpoblaciones de células mesodérmicas y las induce para producir hemangioblastos. Luego, bajo la influencia del factor de crecimiento endotelial vascular (VEGF), que actúa por medio de dos receptores distintos, estas células se transforman en endoteliales y coalescen para constituir vasos sanguíneos. La angiogénesis también está regulada por el VEGF, que estimula la proliferación de las células endoteliales en los sitios en que brotarán vasos nuevos a partir de los ya existentes. El modelamiento y la estabilización finales de la vasculatura dependen del PDGF y el TGF-β.

Sangre y vasos sanguíneos

Las células hemáticas y los vasos sanguíneos también se originan a partir del mesodermo. Los vasos sanguíneos se forman mediante dos mecanismos: **vasculogénesis**, en que los vasos surgen a partir de islotes sanguíneos (Fig. 6-

booksmedicos.org

booksmedicos.org

14), y **angiogénesis**, que implica la gemación a partir de vasos ya existentes. Los primeros islotes sanguíneos aparecen en el mesodermo rodeando la pared del saco vitelino a las 3 semanas de desarrollo, y poco después en el mesodermo de la placa lateral y otras regiones (Fig. 6-15). Estos islotes derivan de células mesodérmicas que son inducidas para producir **hemangioblastos**, un precursor común en la formación de vasos sanguíneos y células hemáticas.

Si bien las primeras células hemáticas se originan en islotes sanguíneos en la pared del saco vitelino, esta población es transitoria. Las **células troncales hematopoyéticas** definitivas derivan del mesodermo que circunda la aorta en un sitio cercano al riñón mesonéfrico en desarrollo y que se denomina **región aortogonadomesonéfrica**. Estas células colonizan el hígado, que se convierte en el órgano hematopoyético principal del embrión y el feto desde cerca del segundo hasta el séptimo mes del desarrollo. Las células troncales provenientes del hígado colonizan la médula ósea, el tejido hematopoyético definitivo, durante el séptimo mes de la gestación; a partir de entonces, el hígado pierde su función hematopoyética.

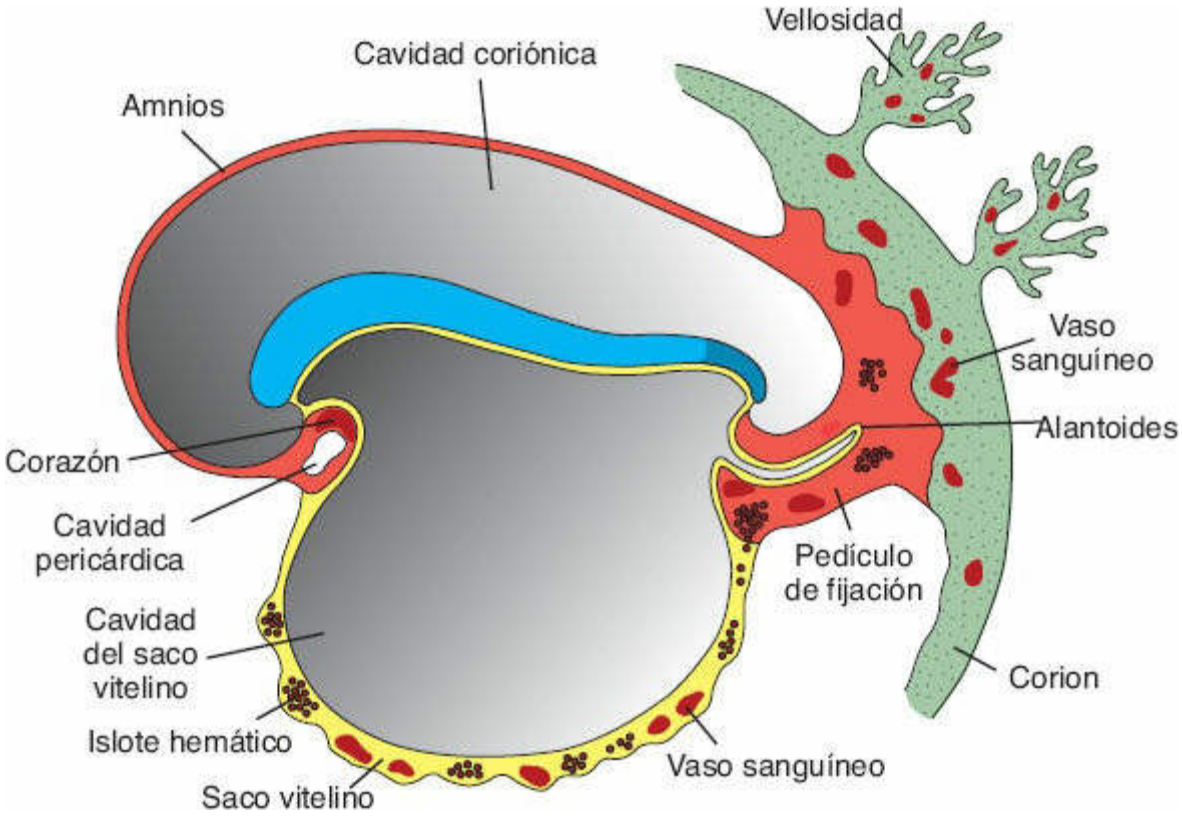

FIGURA 6-15 Formación de los vasos sanguíneos extraembrionarios en las vellosidades, el corion, el pedículo de fijación y la pared del saco vitelino en un embrión presomítico de alrededor de 19 días.

Regulación molecular de la formación de los vasos sanguíneos

El **FGF2** induce el desarrollo de los islotes sanguíneos a partir de células competentes del mesodermo que dan origen a los hemangioblastos. Estos últimos son estimulados por el **factor de crecimiento endotelial vascu lar** (*vascular endothelial growth factor*, **VEGF**), secretado por células

booksmedicos.org

booksmedicos.org

mesodérmicas circundantes, para dar origen a hematocitos y vasos sanguíneos. La señal para la expresión del VEGF pudiera implicar a *HOXB5*, que genera regulación positiva del receptor **FLK1** del VEGF (Fig. 6-14). Los hemangioblastos ubicados en el centro de los islotes sanguíneos producen **células troncales hematopoyéticas**, las precursoras de todas las células de la sangre, en tanto los hemangioblastos periféricos se diferencian en **angioblastos**, precursores de los vasos sanguíneos. Estos angioblastos proliferan y de manera eventual son inducidos por el VEGF, que secretan las células del mesodermo circundante, para dar origen a células endoteliales (Fig. 6-14). Ese mismo factor regula luego la coalescencia de las células endoteliales para constituir los primeros vasos sanguíneos primitivos.

Una vez que el proceso de vasculogénesis establece un lecho vascular primario, que incluye a la aorta dorsal y las venas cardinales, se generan vasos adicionales mediante angiogénesis, es decir, por gemación de vasos nuevos (Fig. 6-14). Este proceso también es mediado por el VEGF, que estimula la proliferación de células endoteliales en los puntos en que deben brotar vasos nuevos. La maduración y el modelado de la vasculatura están regulados por otros factores de crecimiento, entre ellos el **factor de crecimiento deri vado de plaquetas** (*platelet-derived growth factor*, **PDGF**) y el **TGF-β**, hasta que se establece el patrón del adulto. La determinación de arterias, venas y sistema linfático ocurre poco después de la inducción de los angioblastos. SSH secretada por la notocorda induce al mesénquima circundante a expresar *VEGF*. A su vez, la expresión de éste induce la **vía de NOTCH** (una vía de receptores transmembrana) que determina el desarrollo de las arterias por medio de la expresión del gen de la efrina B2 (***EFNB2***; las efrinas son ligandos que se unen a los **receptores de efrinas [Eph]** en una vía que incluye la **señalización mediada por cinasas de tirosina**). Además de determinar las arterias, la expresión del *EFNB2* su-prime el destino de las células venosas. La señalización por la vía de NOTCH también ejerce regulación positiva sobre la expresión de ***EPHB4***, un gen específico de las venas, pero se desconoce el modo en que este gen con otros determinan el desarrollo venoso. Por otra parte, ***PROX1***, un factor de transcripción que contiene un homeodominio, parece ser el gen maestro en la diferenciación de los vasos linfáticos. El crecimiento de los vasos sigue patrones, no es aleatorio, y parece implicar la participación de factores guía similares a los utilizados por el sistema nervioso.

Correlaciones clínicas

Hemangiomas capilares

Los **hemangiomas capilares** son agrupaciones de vasos capilares con una densidad extrema anómala, y corresponden a los tumores más comunes en recién nacidos: se observan en cerca de 10% de todos los nacimientos. Pueden aparecer en cualquier sitio, pero a menudo se asocian con estructuras craneofaciales (Fig. 6-16 *A*). Las lesiones faciales pueden ser localizadas o difusas,

booksmedicos.org

booksmedicos.org

siendo estas últimas las que causan más complicaciones secundarias, como ulceración, cicatrización y obstrucción de la vía aérea (hemangiomas mandibulares; Fig. 6-16 *B*). El factor de crecimiento 2 insulinoide muestra expresión intensa en estas lesiones y pudiera promover el crecimiento anómalo de los vasos. No se ha confirmado si el VEGF interviene en el proceso.

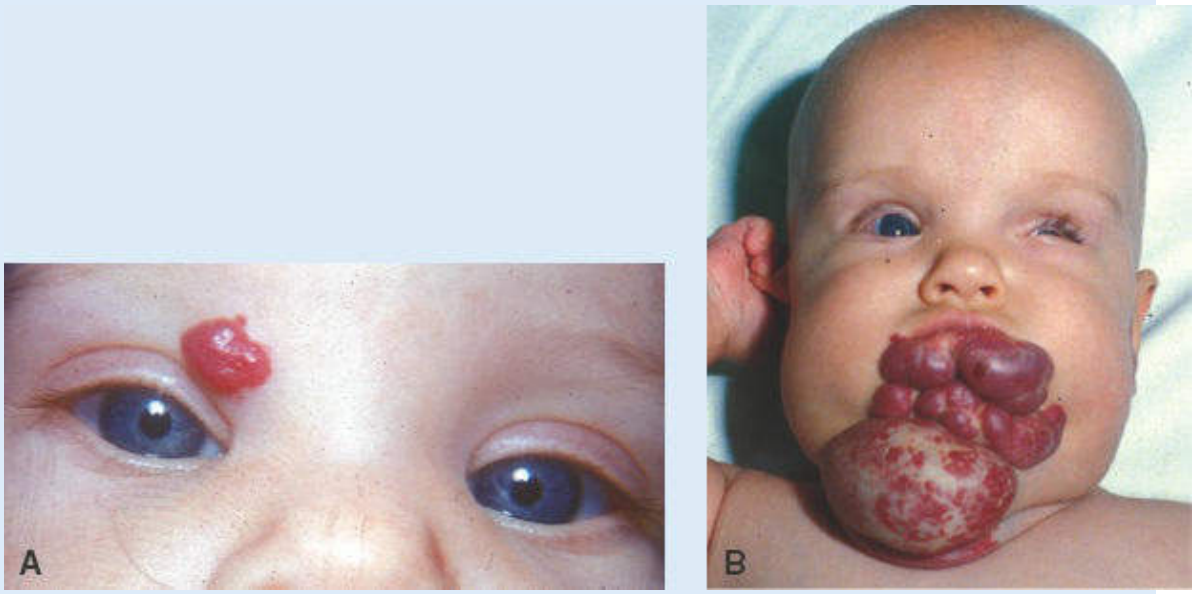

FIGURA 6-16 **A.** Hemangioma capilar localizado. **B.** Hemangioma capilar difuso que afecta la cavidad oral.

DERIVADOS DE LA CAPA GERMINAL ENDODÉRMICA

El tubo digestivo es el sistema orgánico principal derivado de la capa germinal endodérmica. Esta capa germinal cubre la superficie ventral del embrión y constituye el techo del saco vitelino (Fig. 6-17*A*). Sin embargo, con el desarrollo y crecimiento de las vesículas cerebrales el disco embrionario empieza a sobresalir hacia la cavidad amniótica. En ese momento la elongación del tubo neural lleva al embrión a flexionarse para adoptar la posición fetal, al tiempo que las regiones (pliegues) cefálica y caudal se desplazan en dirección ventral (Fig. 6-17). De manera simultánea se forman los dos pliegues de la pared lateral del cuerpo, que de igual modo se movilizan en esa dirección para cerrar la pared ventral del cuerpo (Fig. 6-18). Al tiempo que los pliegues de la cabeza, la cola y los dos laterales avanzan en dirección ventral llevan consigo al amnios, de modo tal que el embrión queda ubicado dentro de la cavidad amniótica (Figs. 6-17 y 6-18). La pared ventral del cuerpo se cierra por completo, excepto en la región umbilical, sitio en que permanecen unidos el pedículo de fijación y el saco vitelino (Figs. 6-17 y 6-19). La consecuencia de la falta de cierre de los pliegues laterales del cuerpo son los **defectos de la pared ventral del cuerpo** (v. el Cap. 7).

Producto del crecimiento cefalocaudal y del cierre de los pliegues de la pared

booksmedicos.org

booksmedicos.org

lateral del cuerpo, una porción cada vez mayor de la capa germinal endodérmica se incorpora al cuerpo del embrión para conformar el tubo intestinal. Éste se divide en tres regiones: **intestino anterior, intestino medio** e **intestino posterior** (Fig. 6-17 *C*). El intestino medio se comunica con el saco vitelino mediante un pedículo grueso llamado **conducto (del saco) vitelino** (Fig. 6-17 *D*). Al inicio su conducto es amplio, pero al continuar el crecimiento del embrión se vuelve estrecho y mucho más largo (Figs. 6-17 *D* y 6-18 *B*).

En su extremo cefálico, el intestino anterior está limitado temporalmente por una membrana ectoendodérmica denominada **membrana orofaríngea** (Fig. 6-17 *A*, *C*). Esta membrana separa al **estomodeo**, la cavidad bucal primitiva derivada del ectodermo, de la faringe, una parte del intestino anterior que se forma a partir del endodermo. Durante la cuarta semana la membrana orofaríngea se rompe, con lo que queda establecida la comunicación entre la cavidad bucal y el intestino primitivo (Fig. 6-17 *D*). El intestino posterior también termina de manera temporal en una membrana ectoendodérmica, la **membrana cloacal** (Fig. 6-17 *C*). Esta membrana separa la parte superior del conducto anal, que deriva del endodermo, y su porción inferior, llamada **proctodeo**, que se forma a partir de una invaginación cubierta por endodermo. La membrana se rompe durante la séptima semana para crear el orificio del ano.

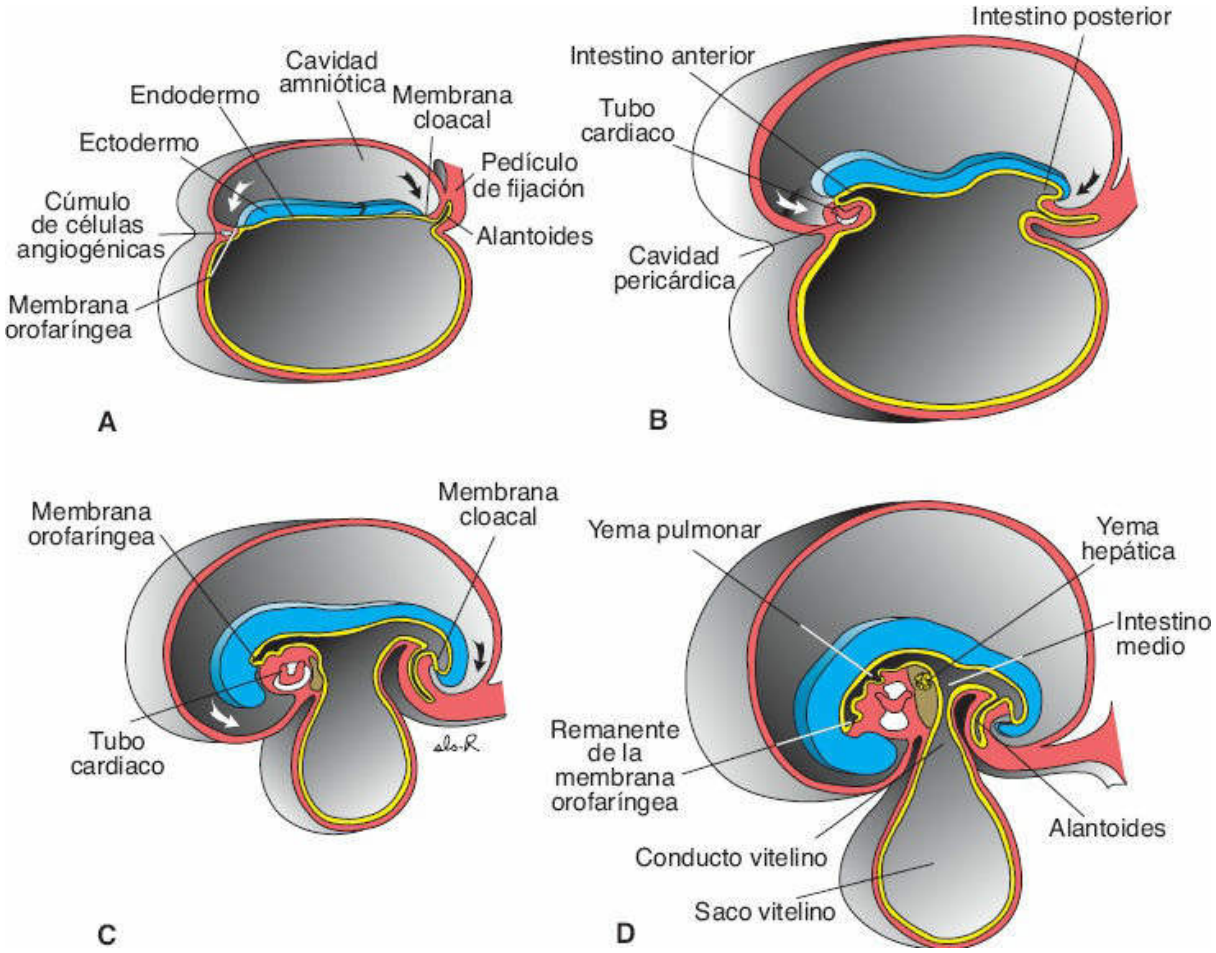

FIGURA 6-17 Cortes sagitales a la altura de la línea media en embriones en distintas fases de desarrollo para mostrar el plegamiento cefalocaudal y su efecto sobre la posición de la cavidad cubierta

booksmedicos.org

booksmedicos.org

por endodermo. **A.** 17 días. **B.** 22 días. **C.** 24 días. **D.** 28 días. *Flechas*, pliegues cefálico y caudal.

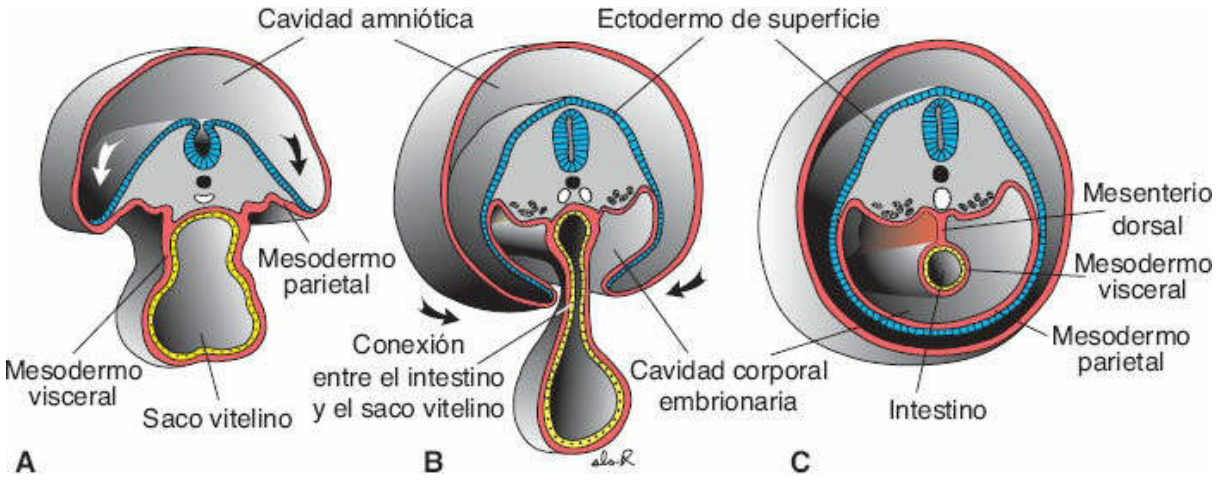

FIGURA 6-18 Cortes transversales de embriones en distintas fases del desarrollo para mostrar el efecto del plegamiento lateral sobre la cavidad revestida por el endodermo. **A.** Inicia el plegamiento. **B.** Sección transversal a la altura del intestino medio para mostrar la conexión que existe entre el intestino y el saco vitelino. **C.** Corte realizado justo por debajo del intestino medio para mostrar la pared abdominal ventral cerrada y el intestino suspendido de la pared abdominal dorsal por su mesenterio. *Flechas*, pliegues laterales.

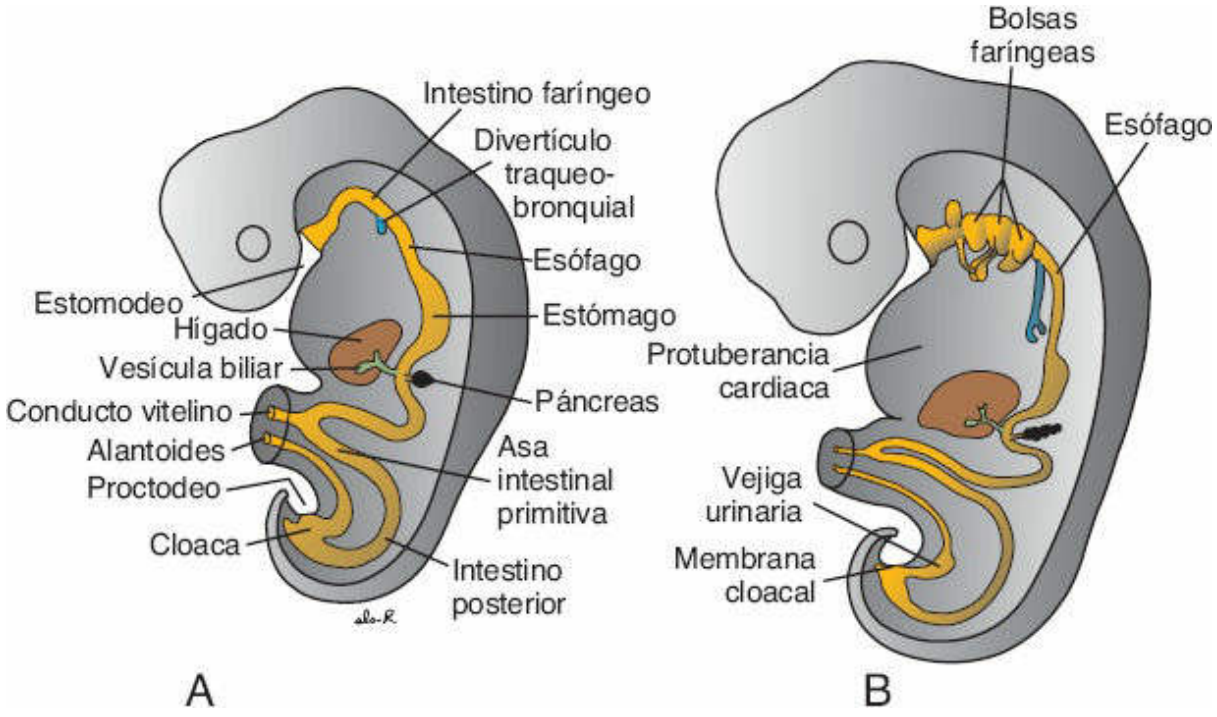

FIGURA 6-19 Cortes sagitales de embriones en que se muestran los derivados de la capa germinal endodérmica. **A.** Bolsas faríngeas, revestimiento epitelial de yemas pulmonares y tráquea, hígado, vesícula biliar y páncreas. **B.** La vejiga urinaria deriva de la cloaca y en esta fase de desarrollo se comunica con el alantoides.

Otro resultado importante del crecimiento cefalocaudal y del plegamiento lateral es la incorporación parcial del alantoides al cuerpo del embrión, en el que forma la **cloaca** (Fig. 6-19 *A*). La región distal del alantoides permanece en el pedículo de fijación. Para la quinta semana, el conducto del saco vitelino, el

booksmedicos.org

booksmedicos.org

alantoides y los vasos umbilicales quedan limitados a la región umbilical (Fig. 6-19).

La función del saco vitelino es incierta. Pudiera actuar como órgano de la nutrición durante las fases más tempranas del desarrollo, antes de la formación de los vasos sanguíneos. También aporta algunas de las primeras células de la sangre, no obstante esta función es fugaz. Una de sus funciones principales es albergar a las células germinales que residen en su pared posterior y más tarde migran hacia las gónadas para formar a los precursores de óvulos y espermatozoides (Cap. 16).

De este modo, la capa germinal endodérmica genera al inicio el revestimiento epitelial del intestino primitivo y las porciones intraembrionarias del alantoides y del conducto vitelino (Fig. 6-19 *A*). Al proseguir el desarrollo el endodermo da origen a las estructuras siguientes:

- Cubierta epitelial del aparato respiratorio
- **Parénquima** de las glándulas tiroides y paratiroides, hígado y páncreas (v. los Caps. 15 y 17)
- Estroma reticular de las amígdalas y el timo
- Revestimiento epitelial de la vejiga urinaria y la uretra (v. el Cap. 16)
- Revestimiento epitelial de la cavidad timpánica y el conducto auditivo (v. el Cap. 19)

PATRONES DE FORMACIÓN DEL EJE ANTEROPOSTERIOR: REGULACIÓN POR LOS GENES DE HOMOSECUENCIA

Los **genes de homosecuencia (o genes homeóticos)** se conocen por su **homeodominio**, un motivo de unión al ADN, la **caja homeótica**. Codifican factores de transcripción que activan cascadas genéticas reguladoras de fenómenos como la segmentación y la formación del eje. Muchos genes de homeosecuencia están reunidos en **cúmulos homeóticos**, no obstante otros genes también contienen el homeodominio. Un grupo importante de genes que especifica el eje cráneo-caudal en la *Drosophila* es el complejo de genes de homosecuencia ***Hom-C***. Estos genes, que contienen genes de homeosecuencia de las clases ***Antennapedia*** y ***Bithorax***, están organizados en un solo cromosoma como unidad funcional. Así, los genes que determinan estructuras más craneales se distribuyen en el extremo 3´ del ADN y se expresan en primer lugar, mientras que los genes que controlan el desarrollo caudal se expresan en forma secuencial y se localizan en mayor cercanía al extremo 5´ (Fig. 6-20). Estos genes muestran **conservación genética** en el humano, que cuenta con cuatro copias –***HOXA, HOXB, HOXC*** y ***HOXD***– que se disponen y expresan como los de la *Drosophila*. De este modo, cada cúmulo se ubica en un cromosoma independiente, y los genes de cada grupo se numeran del 1 al 13

booksmedicos.org

booksmedicos.org

(Fig. 6-20). Los genes que tienen el mismo número pero pertenecen a cúmulos distintos forman un grupo **parálogo**, como *HOXA4, HOXB4, HOXC4* y *HOXD4*. El patrón de expresión de estos genes, junto con la evidencia de experimentos de tipo ***knock-out***, en los que se crean ratones que carecen de uno o más de estos genes, respalda la hipótesis de que participan en la definición de patrones cráneo-caudal de los derivados de las tres capas germinales. Por ejemplo, en los somitas y las vértebras existe un patrón de expresión superpuesto del código *HOX*, en que los genes localizados en mayor cercanía al extremo 3' en cada cúmulo se expresan en los segmentos más craneales y regulan su desarrollo (Fig. 6-20).

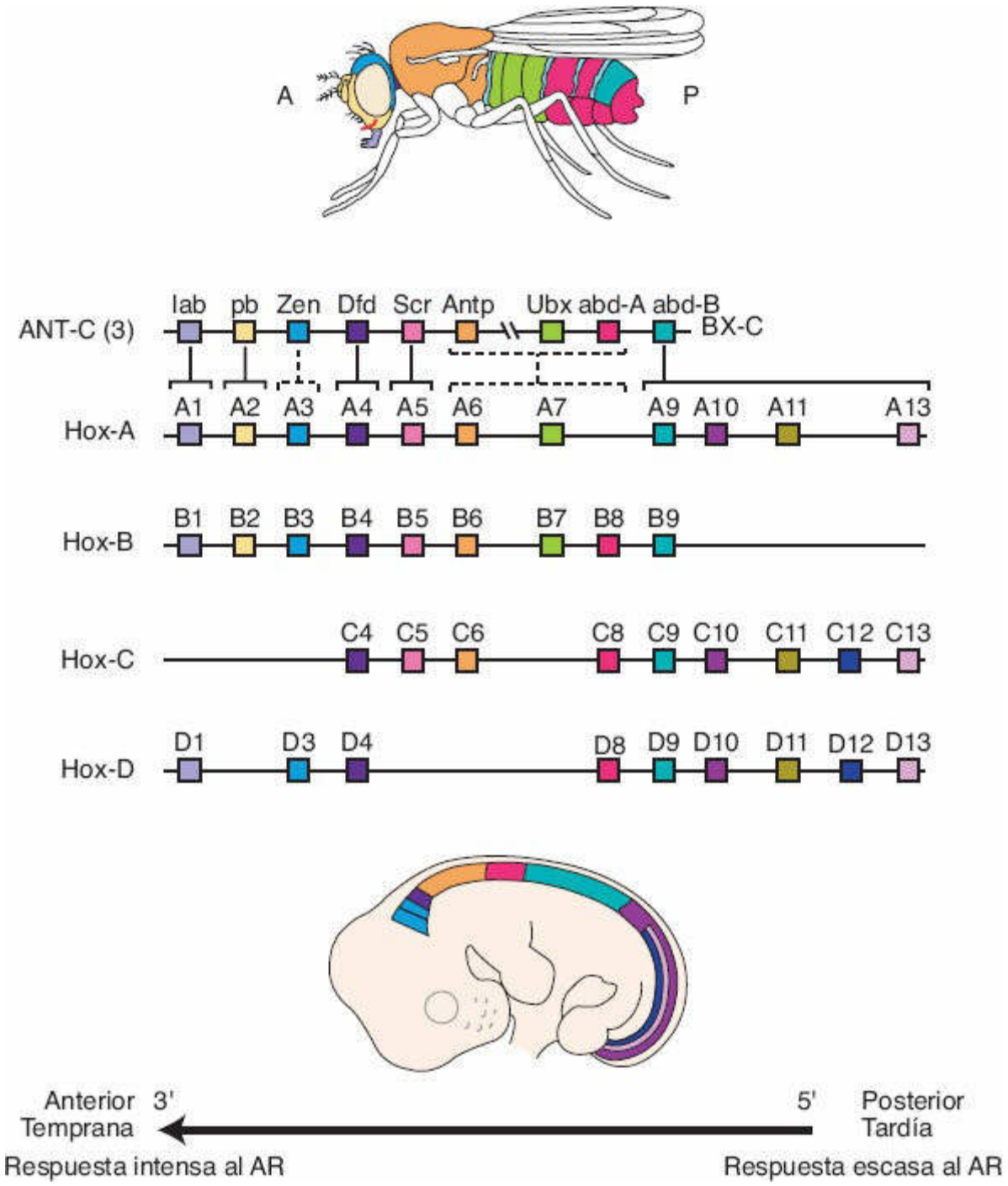

booksmedicos.org

booksmedicos.org

FIGURA 6-20 Dibujo que muestra la disposición de los genes de homeosecuencia de las clases *Antennapedia* (*ANT-C*) y *Bithorax* (*BX-C*) en la *Drosophila*, junto con los genes homólogos conservados de las mismas clases en el humano. A lo largo de la evolución esos genes se han duplicado, de tal modo que los humanos cuentan con cuatro copias dispuestas en cuatro cromosomas distintos. La homología entre los genes de la *Drosophila* y los propios de cada cúmulo de genes humanos se indica utilizando colores. Los genes que tienen el mismo número, pero se ubican en distintos cromosomas, constituyen un grupo parálogo. La expresión de los genes sigue una dirección cráneo-caudal, desde el extremo 3´ (que se expresa antes) hasta el extremo 5´ (que se expresa más tarde), como se indica en los diagramas de los embriones de mosca y ratón. El ácido retinoico (AR) modula la expresión de estos genes, siendo los ubicados en el extremo 3´ más susceptibles al compuesto.

■ ASPECTO EXTERNO DURANTE EL SEGUNDO MES

Al final de la cuarta semana, cuando el embrión tiene alrededor de 28 somitas, las principales características externas son los somitas y los arcos faríngeos (Fig. 6-21). Por ello, la edad del embrión suele expresarse en función de los somitas (Cuadro 6-2, p. 82). Puesto que el conteo de los somitas se hace más difícil durante el segundo mes del desarrollo, la edad se relaciona entonces con la **longitud cefalocaudal (LCC)** y se expresa en milímetros (Cuadro 6-3). La LCC corresponde a la medida entre el vértex del cráneo y el punto medio entre los ápices de las nalgas.

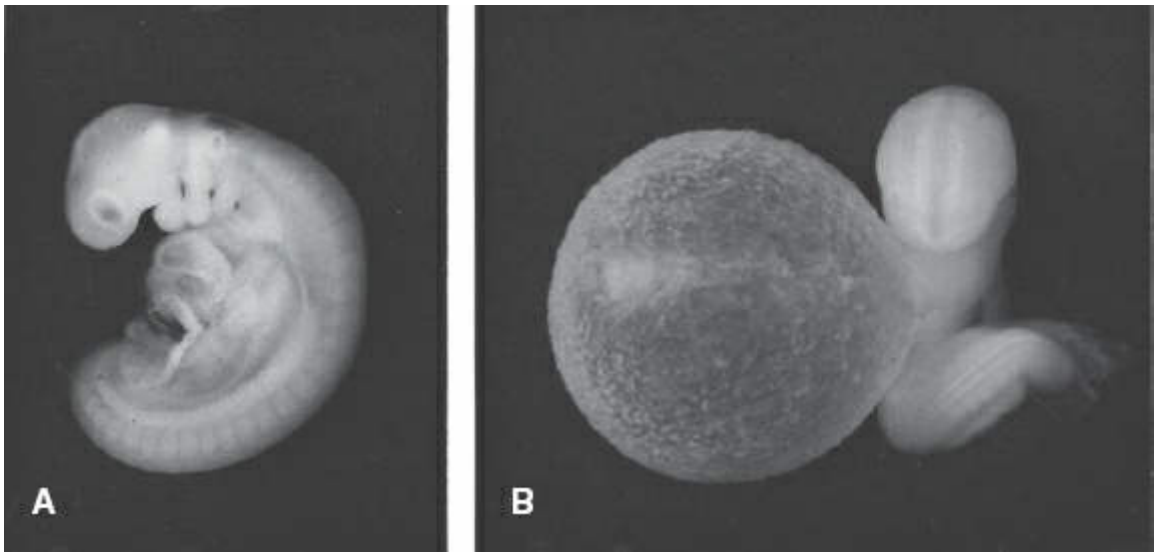

FIGURA 6-21 **A.** Vista lateral de un embrión humano de 28 somitas. Las características externas principales son los arcos faríngeos y los somitas. Obsérvense las protuberancias pericárdica y del hígado. **B.** Mismo embrión fotografiado desde otro ángulo, para mostrar el tamaño del saco vitelino.

Durante el segundo mes el aspecto exterior del embrión se modifica por el incrmento del tamaño de su cabeza y la formación de extremidades, cara, oídos, nariz y ojos. Al inicio de la quinta semana aparecen las yemas en forma de paleta de las extremidades superiores e inferiores (Fig. 6-22). Las primeras se localizan en posición dorsal a la protuberancia pericárdica, desde el nivel del cuarto somita cervical hasta los primeros somitas torácicos, lo que explica que

booksmedicos.org

booksmedicos.org

sean inervadas por el **plexo braquial**. Las yemas de las extremidades inferiores aparecen poco después, justo por debajo del punto de anclaje del cordón umbilical, a la altura de los somitas lumbares y sacros superiores. Al continuar el crecimiento, los extremos distales de las yemas se aplanan y una constricción perimetral las separa del segmento proximal de configuración más cilíndrica (Fig. 6-23). Pronto aparecen en la región distal de las yemas cuatro surcos radiales que separan cinco zonas un poco más voluminosas, lo que anuncia la formación de los dedos (Fig. 6-23).

Cuadro 6-3 **Longitud cefalocaudal correlacionada con la edad aproximada en semanas**

Longitud cefalocaudal (mm)	Edad aproximada (semanas)
5–8	5
10–14	6
17–22	7
28–30	8

Esos surcos, conocidos como **radios**, aparecen en primer lugar en la región de la mano y poco después en los pies, ya que las extremidades superiores tienen un desarrollo un poco más avanzado que las inferiores. Mientras se forman los dedos de las manos y los pies (Fig. 6-24), una segunda constricción divide la región proximal de las yemas en dos segmentos y pueden reconocerse así las tres partes que caracterizan a las extremidades del adulto (Fig. 6-25).

booksmedicos.org

booksmedicos.org

FIGURA 6-22 Embrión humano (longitud cefalocaudal: 9.8 mm; quinta semana) (29.9X). Las extremidades anteriores tienen forma de paleta.

booksmedicos.org

booksmedicos.org

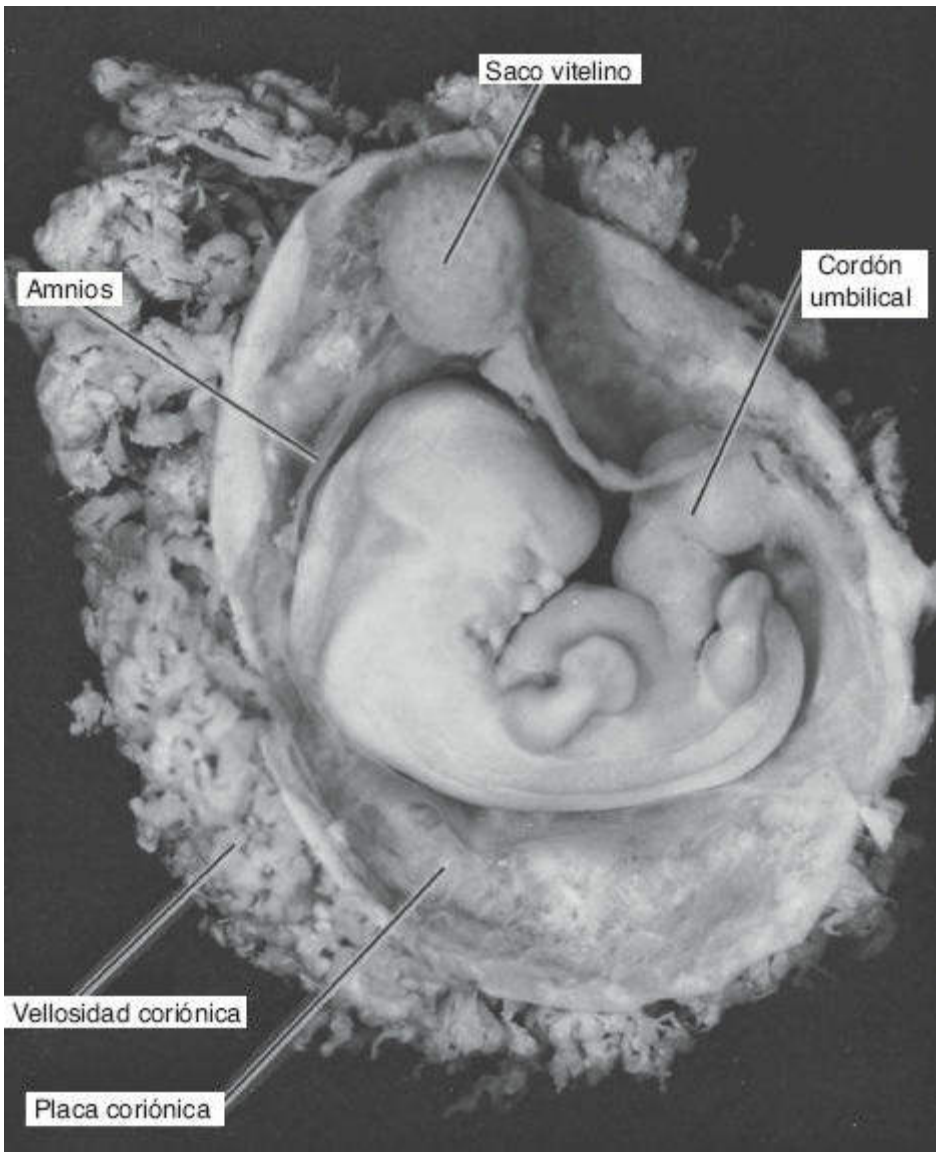

FIGURA 6-23 Embrión humano (longitud cefalocaudal, 13 mm; sexta semana) en que se aprecia el saco vitelino dentro de la cavidad coriónica.

booksmedicos.org

booksmedicos.org

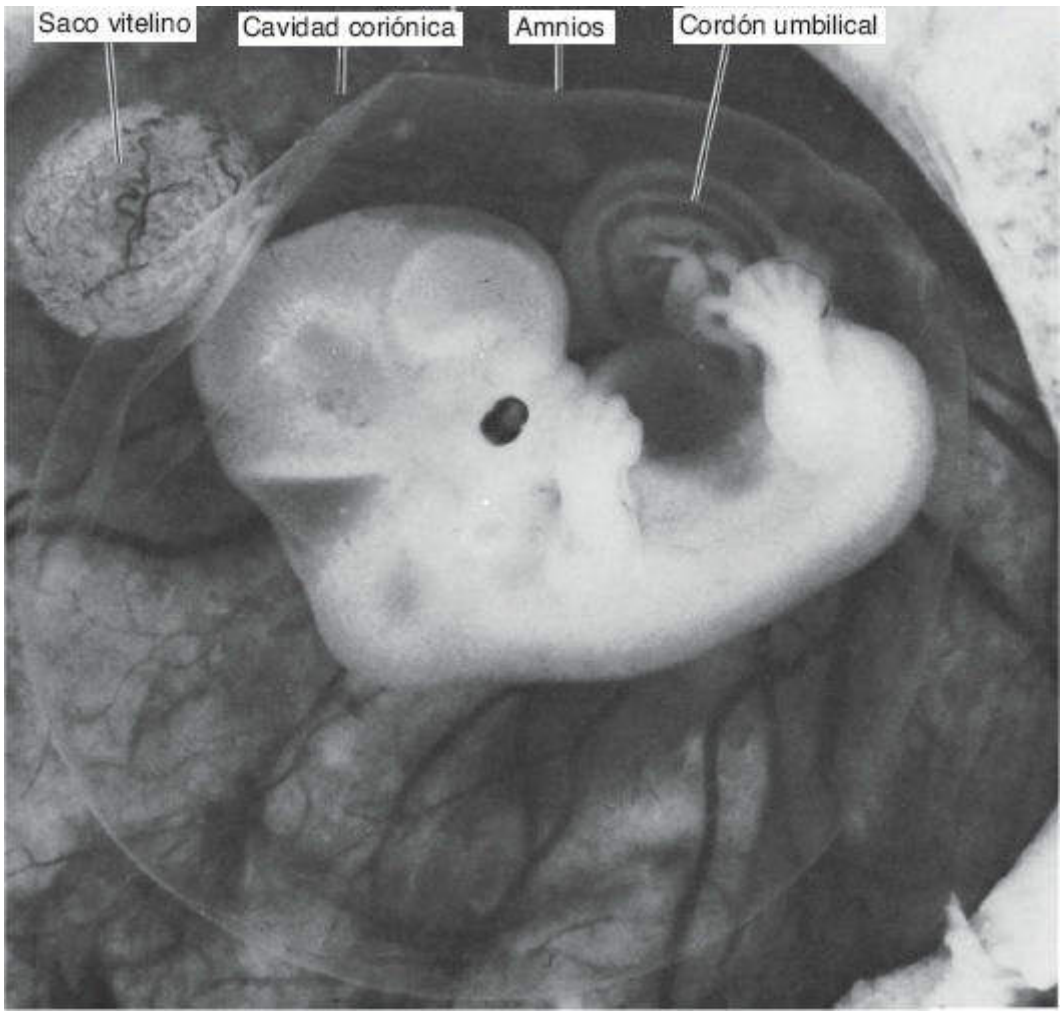

FIGURA 6-24 Embrión humano (longitud cefalocaudal: 21 mm; séptima semana) (4X). Se abrió el saco coriónico para mostrar al embrión dentro de su saco amniótico. Se aprecian con claridad el saco vitelino, el cordón umbilical y los vasos en la placa coriónica de la placenta. Obsérvese el tamaño de la cabeza en comparación con el del resto del cuerpo.

booksmedicos.org

booksmedicos.org

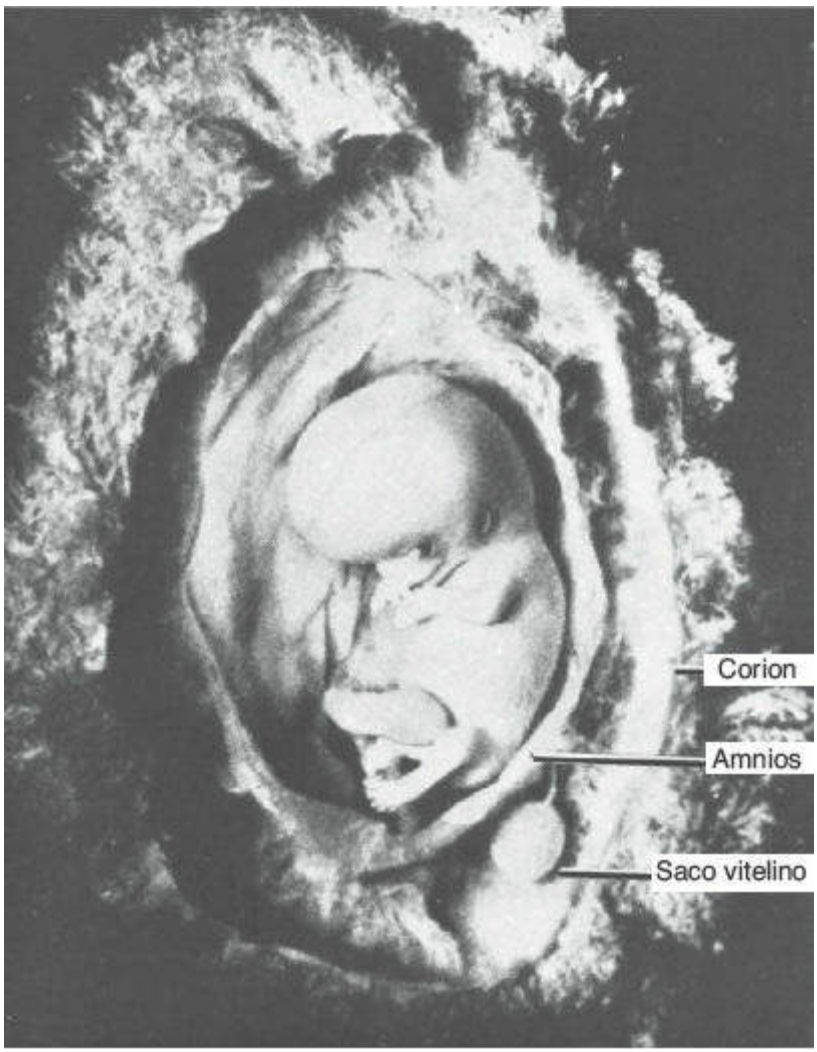

FIGURA 6-25 Embrión humano (longitud cefalocaudal: 25 mm; séptima a octava semanas). Se abrieron el corion y el amnios. Obsérvese el tamaño de la cabeza, el ojo, el pabellón auricular, los dedos de los pies bien formados, el abultamiento del cordón umbilical generado por las asas intestinales, y el saco vitelino dentro de la cavidad coriónica.

Correlaciones clínicas

Malformaciones congénitas

Casi todos los órganos y sistemas principales se forman entre **la tercera y la octava semanas**. Esta etapa, crítica para un desarrollo normal, se denomina por ende periodo de **organogénesis** o **embriogénesis**. Poblaciones de células troncales están estableciendo los primordios de cada órgano, y estas interacciones son sensibles a factores genéticos y ambientales. Es así que **en el periodo comprendido entre la tercera y la octava semanas se originan muchos defectos congénitos estructurales macroscópicos**. Por desgracia la madre pudiera no reconocer que está embarazada durante este periodo crítico, en particular durante la tercera y la cuarta semanas, en que existe aún más vulnerabilidad. En consecuencia, pudiera no evitar factores nocivos, como el humo del tabaco y el alcohol. El conocimiento relativo a los eventos principales de la organogénesis es relevante para identificar el momento en que se indujo un defecto específico y, al mismo tiempo, identificar las causas posibles de la malformación (v. el Cap. 9).

booksmedicos.org

booksmedicos.org

RESUMEN

El **periodo embrionario**, que se verifica de la **tercera a la octava semanas** del desarrollo, es aquél en que cada una de las tres capas germinales, **ectodermo, mesodermo y endodermo**, dan origen a sus propios tejidos y sistemas orgánicos. Como resultado de la formación de los órganos se establecen las características principales del cuerpo (Cuadro 6-4, p. 94).

La **capa germinal ectodérmica** genera los órganos y las estructuras que mantienen el contacto con el mundo exterior:

- Sistema nervioso central
- Sistema nervioso periférico
- Epitelio sensorial de los oídos, la nariz y los ojos
- Piel, incluidos el cabello y las uñas
- Glándulas hipófisis, mamarias y sudoríparas, y esmalte dental

La inducción de la **placa neural** es regulada por la inactivación del factor de crecimiento BMP4. En la región craneal la inactivación depende de NOG, CHRD y folistatina, secretadas en el nodo, la notocorda y el mesodermo precordal. La inactivación de BMP4 en las regiones del rombencéfalo o encéfalo posterior y la médula espinal está a cargo de WNT3a y FGF. De no existir inactivación, la BMP4 hace que el ectodermo se transforme en epidermis y el mesodermo se ventralice para formar el mesodermo intermedio y de la placa lateral.

booksmedicos.org

booksmedicos.org

Cuadro 6-4 Resumen de los eventos clave del periodo embrionario

Días	Somitas	Longitud (mm)	Figura	Rasgos característicos
14–15	0	0.2	6.1*A*	Aparición de la línea primitiva
16–18	0	0.4	6.1*B*	Se forma el proceso notocordal; células hemopoyéticas en el saco vitelino
19–20	0	1.0–2.0	6.2*A*	El mesodermo intraembrionario se extiende bajo el ectodermo craneal; persistencia de la línea primitiva; comienza la formación de vasos umbilicales y pliegues neurales craneales
20–21	1–4	2.0–3.0	6.2*B,C*	Los pliegues neurales craneales se elevan y se forma un surco neural profundo; el embrión comienza a flexionarse
22–23	5–12	3.0–3.5	6.3*B,C*	Inicia la fusión de los pliegues neurales en la región cervical; los neuroporos anterior y posterior se mantienen muy abiertos; se distinguen los arcos viscerales 1 y 2; el tubo cardiaco empieza a plegarse
24–25	13–20	3.0–4.5	6.4	Inicia la flexión cefalocaudal; el neuroporo anterior se está cerrando o ya lo hizo; se forman las vesículas ópticas; aparecen las placodas óticas
26–27	21–29	3.5–5.0	6.4*B*	El neuroporo posterior se está cerrando o ya lo hizo; aparecen las yemas de las extremidades superiores; existen tres pares de arcos viscerales
28–30	30–35	4.0–6.0	6.21*A*	Se forma el cuarto arco visceral; aparecen las yemas de las extremidades inferiores; vesícula ótica y placoda del cristalino
31–35		7.0–10.0	6.22	Las extremidades superiores adquieren forma de paleta; se forman las fosetas nasales; el aspecto del embrión es el de una letra C cerrada
36–42		9.0–14.0	6.23	Radios digitales en las placas de manos y pies; las vesículas encefálicas son promitentes; se forma el pabellón auricular a partir de las prominencias auriculares; da inicio la herniación umbilical
43–49		13.0–22.0	6.24	Puede observarse la pigmentación de la retina; los radios digitales se separan; se forman pezones y párpados; los procesos maxilares se fusionan con los procesos nasales mediales para formar el labio superior; herniación umbilical prominente
50–56		21.0–31.0	6.25	Extremidades largas, flexionadas a la altura de codos y rodillas; dedos libres en manos y pies; la cola desaparece; la herniación umbilical persiste hasta el final del tercer mes

Componentes importantes de la placa germinal mesodérmica son el **mesodermo paraxial, el intermedio y el de la placa lateral**. El mesodermo paraxial forma los **somitómeros**, que dan origen al mesénquima de la cabeza y se organizan en **somitas** en los segmentos occipitales y caudales. Los somitas dan origen al **miotoma** (tejido muscular), el **esclerotoma** (cartílago y hueso) y el **dermatoma** (dermis), **todos ellos tejidos de sostén del cuerpo**. Las señales para la diferenciación de los somitas derivan de las estructuras circundantes, entre ellas notocorda, tubo neural y epidermis. La notocorda y la placa basal del tubo neural secretan **SHH**, que induce al esclerotoma.

Se diferencian dos regiones que dan origen a los músculos. Una de ellas es inducida en la región dorsomedial del somita por las **proteínas WNT** secretadas por la porción dorsal del tubo neural. La otra es inducida en la región ventrolateral del somita por una combinación de **BMP4** y **FGF**, secretados por

booksmedicos.org

booksmedicos.org

el mesodermo de la placa lateral, y por las **proteínas WNT**, secretadas por el ectodermo suprayacente.

La mitad dorsal del somita se convierte en la dermis gracias a la acción de **NT-3**, que secreta el tubo neural dorsal (Fig. 6.12). El mesodermo también da origen al **sistema vascular** (esto es, corazón, arterias, venas, vasos linfáticos, y todas las células de la sangre y linfáticas). Además, constituye el **sistema urogenital**: riñones, gónadas y sus conductos (mas no a la vejiga). Por último el **bazo** y la **corteza de las glándulas suprarrenales** son derivados del mesodermo.

La **capa germinal endodérmica** provee el revestimiento epitelial del **tubo gastrointestinal**, el **aparato respiratorio** y la **vejiga urinaria**. También constituye el **parénquima** de las **glándulas tiroides y paratiroides**, el **hígado** y el **páncreas**. Por último, la capa germinal endodérmica da origen a la cubierta epitelial de la **cavidad timpánica** y el **conducto auditivo**.

La determinación de patrones cráneo-caudales del eje embrionario está bajo el control de los **genes de homeosecuencia**. Estos genes, que muestran conservación genética desde la *Drosophila*, están dispuestos en cuatro cúmulos –***HOXA, HOXB, HOXC* y *HOXD***– ubicados en cuatro cromosomas diferentes. Los genes cercanos al extremo 3´ del cromosoma controlan el desarrollo de las estructuras más craneales; los genes cercanos al extremo 5´ regulan la diferenciación de las estructuras más caudales. Juntos, regulan la determinación de patrones en el rombencéfalo y el eje embrionario (Fig. 6-20).

Como consecuencia de la formación de los sistemas orgánicos y del rápido crecimiento del sistema nervioso central, el disco embrionario, en un inicio plano, comienza a elongarse y a desarrollar sus regiones cefálica y caudal (pliegues), que obligan al embrión a curvarse hasta adoptar la posición fetal. Se forman también los dos **pliegues de la pared lateral del cuerpo**, que crecen en dirección ventral y cierran la pared anterior del cuerpo. Este crecimiento y plegamiento tiran del amnios en dirección ventral, de modo que el embrión queda alojado dentro de la cavidad amniótica (Fig. 6-17). La comunicación con el saco vitelino y la placenta se conserva a través del **conducto vitelino** y del **cordón umbilical**, respectivamente.

Problemas a resolver

1. Describa el proceso de neurulación e incluya las definiciones de *pliegues neurales, tubo neural* y *cierre del tubo neural*. ¿Dónde inicia el cierre del tubo neural y cómo avanza? ¿En qué semana de la gestación se completa el proceso? ¿Qué sucede si el tubo neural no cierra en su región craneal? ¿Y en la caudal? ¿Qué son los defectos del tubo neural y cómo puede evitarse la mayor parte de ellos?
2. ¿Cuál es el origen embrionario de las células de la cresta neural? ¿Derivan del ectodermo, del mesodermo o del endodermo? ¿A la formación de qué estructuras contribuyen? ¿Qué proteína es la responsable principal de su

booksmedicos.org

booksmedicos.org

inducción?

3. ¿A partir de qué capa germinal se forman los somitas? ¿Cómo están organizados y qué tejidos forman?
4. ¿Cuáles son los dos mecanismos por los que se generan los vasos sanguíneos? ¿Qué factor de crecimiento desempeña un papel decisivo en la fase temprana de formación de las células hemáticas y los vasos sanguíneos? ¿Qué tipo de tumor deriva de la proliferación anómala de los capilares sanguíneos?
5. ¿Cuáles son las subdivisiones principales del tubo intestinal y qué capa germinal les da origen? ¿Qué estructura forma una conexión entre el intestino medio y el saco vitelino? ¿Qué membranas cierran el tubo intestinal en la región craneal y la caudal?
6. ¿Por qué es el periodo comprendido entre la tercera y la octava semanas de la embriogénesis tan importante para el desarrollo normal y por qué hay en él susceptibilidad a la inducción de defectos estructurales?

booksmedicos.org

booksmedicos.org

UN TUBO SOBRE OTRO

Durante la tercera y la cuarta semanas, la capa superior (ectodermo) del disco embrionario trilaminar forma la placa neural, que se pliega hacia arriba para constituir un tubo y dar origen al encéfalo y la médula espinal por medio del proceso de **neurulación** (v. el Cap. 6, p. 72). Casi de manera simultánea, la capa ventral (endodermo) se pliega hacia abajo para formar el tubo intestinal, de modo tal que el embrión queda constituido por un tubo ubicado sobre otro: el tubo neural en la región dorsal y el tubo intestinal en la ventral (Fig. 7-1). La capa intermedia (mesodermo) mantiene unidos a ambos tubos y su componente ubicado en la placa lateral se divide a su vez en dos capas: la visceral (esplácnica) y la parietal (somática). La capa visceral se enrolla en dirección ventral y se mantiene en contacto estrecho con el tubo intestinal; la capa parietal, junto con el ectodermo suprayacente, da origen a los **pliegues de la pared lateral del cuerpo** (uno a cada lado del embrión) que avanzan en sentido ventral para encontrarse en la línea media y cerrar la **pared ventral del cuerpo** (Fig. 7-1). El espacio que existe entre las capas visceral y parietal del mesodermo de la placa lateral corresponde a la **cavidad corporal primitiva** (también conocido como celoma intraembrionario), misma que en esta fase temprana es continua debido a que aún no se subdivide en regiones pericárdica, pleural y abdominopélvica.

booksmedicos.org

booksmedicos.org

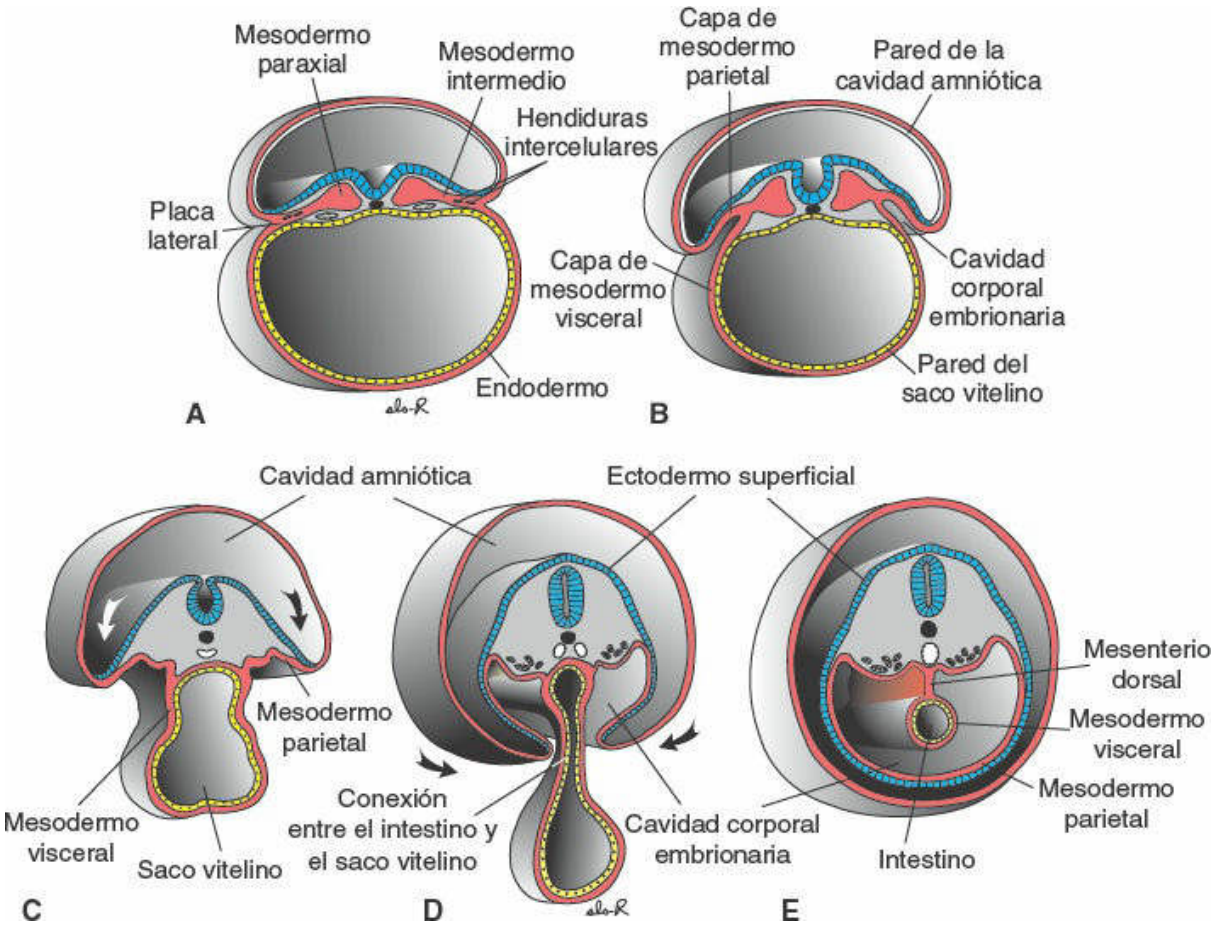

Figura 7-1 Cortes transversales de embriones en distintas fases del cierre del tubo intestinal y de la pared ventral del cuerpo. **A.** Hacia los 19 días pueden observarse hendiduras intercelulares en el mesodermo de la placa lateral. **B.** A los 20 días la placa lateral se divide en las capas mesodérmicas parietal y visceral, que revisten la cavidad corporal primitiva (cavidad intraembrionaria). **C.** A los 21 días la cavidad corporal primitiva (cavidad intraembrionaria) sigue estando abierta hacia la cavidad extraembrionaria. **D.** A los 24 días los pliegues de la pared lateral del cuerpo, constituidos por la capa parietal del mesodermo de la placa lateral y el ectodermo suprayacente, se aproximan una a la otra a la altura de la línea media. **E.** Al final de la cuarta semana las capas del mesodermo visceral establecen continuidad con las capas parietales para formar una membrana de dos hojas, el mesenterio dorsal. El mesenterio dorsal se extiende desde el límite caudal del intestino anterior hasta el punto en que termina el intestino posterior.

FORMACIÓN DE LA CAVIDAD CORPORAL

Al final de la tercera semana el **mesodermo intraembrionario** se diferencia en **mesodermo paraxial**, que forma los somitómeros y los somitas que desempeñan un papel importante en la formación del cráneo y las vértebras; en **mesodermo intermedio** que contribuye al desarrollo del sistema urogenital, y en **mesodermo de la placa lateral** que participa en la generación de la cavidad corporal (Fig. 7-1). Poco después de constituirse como una capa mesodérmica sólida, aparecen en el mesodermo de la placa lateral hendiduras que coalescen para dividir en dos la capa sólida (Fig. 7-1 *B*): (1) la capa **parietal (somática)** adyacente al ectodermo superficial y que se continúa con la capa del mesodermo parietal extraembrionario situada sobre el amnios. En conjunto, la capa parietal

booksmedicos.org

booksmedicos.org

(somática) del mesodermo de la placa lateral y el ectodermo suprayacente se denominan **somatopleura**; (2) la capa **visceral (esplácnica)** adyacente al endodermo que forma el tubo intestinal, y que está en continuidad con la capa visceral del mesodermo extraembrionario que reviste el saco vitelino (Fig. 7-1 *B*). A la capa visceral (esplácnica) del mesodermo de la placa lateral y al endodermo subyacente se les denomina en conjunto **esplacnopleura**. El espacio creado entre las dos capas del mesodermo de la placa lateral corresponde a la **cavidad corporal primitiva** (celoma intraembrionario). Durante la cuarta semana los lados del embrión empiezan a crecer en dirección ventral para dar origen a dos **pliegues laterales de la pared corporal** (Fig. 7-1 *B* y *C*). Estos pliegues están integrados por la capa parietal del mesodermo de la placa lateral, el ectodermo suprayacente y células provenientes de los somitas adyacentes, que migran hacia el interior de la capa mesodérmica, más allá de la frontera somítica lateral (v. el Cap. 11, p. 160). Al tiempo que estos pliegues avanzan, la capa endodérmica también se pliega en dirección ventral y se cierra para dar origen al tubo intestinal (Fig. 7-1 *D* y *E*). Al final de la cuarta semana los pliegues de la pared lateral del cuerpo se alcanzan en la línea media y se fusionan, con lo que cierran la pared ventral del cuerpo (Fig. 7-1 *C-E*). Este cierre se ve facilitado por el crecimiento de las regiones (pliegues) craneal y caudal, que hacen que el embrión se flexione para adoptar la **posición fetal** (Fig. 7-2). El cierre de la pared ventral del cuerpo es completa, salvo en la región en que se ubica el pedículo de fijación (futuro cordón umbilical). De modo similar, el cierre del tubo intestinal es completo, excepto por una conexión existente entre la región del intestino medio y el saco vitelino, denominada **conducto (del saco) vitelino** (Fig. 7-2 *D*). Este conducto se incorpora al cordón umbilical, se vuelve muy estrecho (Fig. 8-16, p. 119) y degenera junto con el saco vitelino entre el segundo y el tercer mes de gestación (obsérvese que, durante el proceso de desarrollo de la cavidad corporal y el tubo intestinal, las capas parietal y visceral del mesodermo de la placa lateral se mantienen en continuidad en el punto de unión del tubo intestinal y la pared dorsal del cuerpo [Figura 7-1 *D*, *E*]).

■ MEMBRANAS SEROSAS

Algunas células de la capa parietal del mesodermo de la placa lateral que cubre la pared corporal de la cavidad embrionaria primitiva adquieren características mesoteliales y dan origen a la **hoja parietal de las membranas serosas** que recubren las paredes de las **cavidades peritoneal, pleural y pericárdica**. De manera similar, algunas células de la capa visceral del mesodermo de la placa lateral constituyen la **hoja visceral de las membranas serosas** para cubrir los órganos abdominales, los pulmones y el corazón (Fig. 7-1 *E*). Las hojas visceral y parietal se fusionan para formar el **mesenterio dorsal** (Fig. 7-1 *E*), el cual fija a la pared posterior del cuerpo el tubo intestinal, que queda suspendido dentro de la cavidad peritoneal. El mesenterio dorsal se extiende sin interrupción desde el límite caudal del intestino anterior hasta el extremo terminal del intestino

booksmedicos.org

booksmedicos.org

posterior. El **mesenterio ventral** sólo se extiende desde la parte caudal del intestino anterior hasta la porción proximal del duodeno, y se crea por el adelgazamiento del mesodermo del **tabique transverso**, un bloque del mesodermo que constituye el tejido conectivo en el hígado y genera una estructura de sostén para la formación del diafragma (Figs. 7-2 *D* y 7.5). Estos mesenterios están formados por **una doble capa** de peritoneo, que son una vía para el paso de los vasos sanguíneos, los nervios y los linfáticos hacia los órganos.

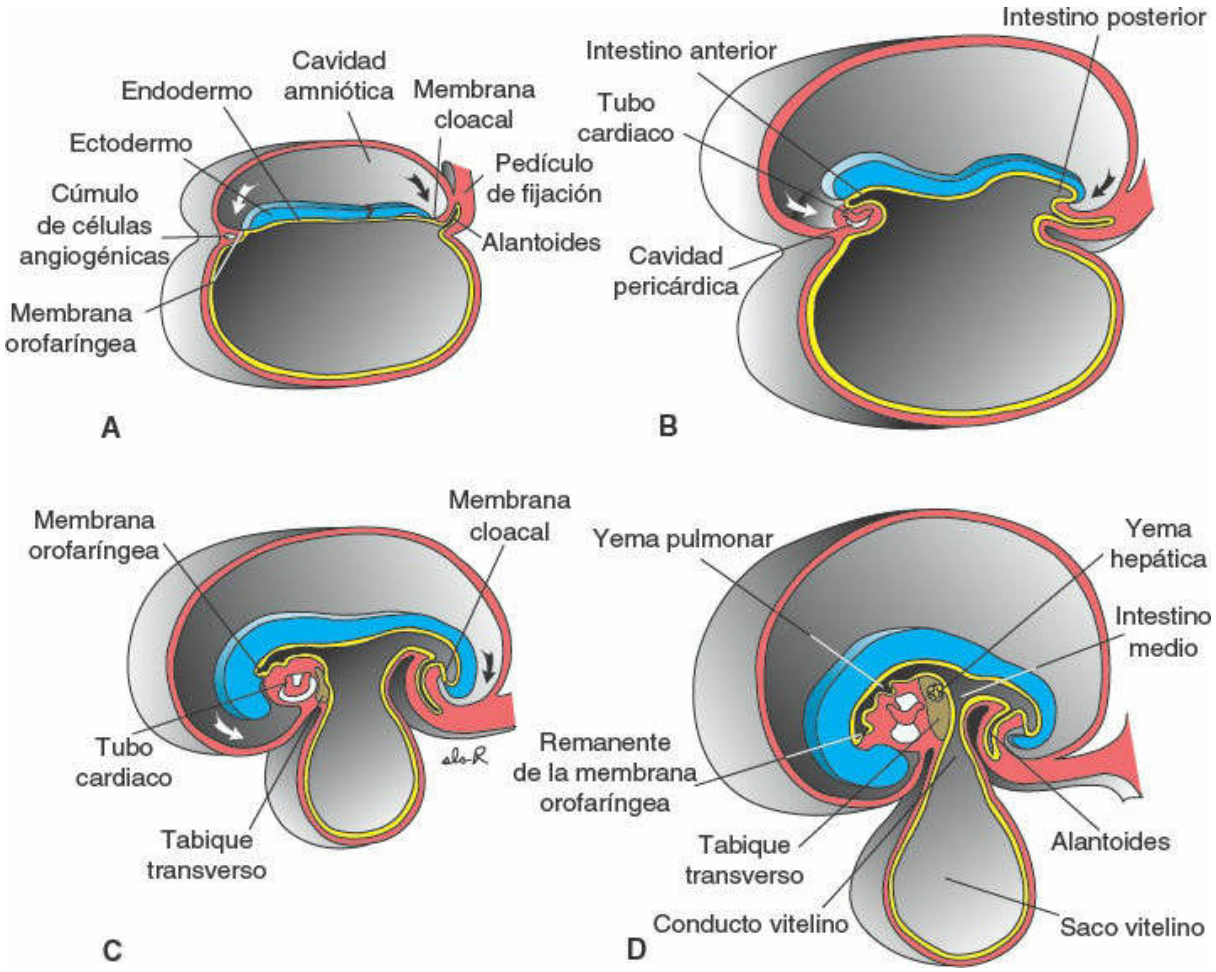

FIGURA 7-2 Cortes sagitales medios de embriones en distintas fases del desarrollo, que muestran el plegamiento cefalocaudal y sus efectos sobre la posición del corazón, el tabique transverso, el saco vitelino y el amnios. Obsérvese que al avanzar el plegamiento, la conexión entre el tubo intestinal y el saco vitelino se estrecha hasta convertirse en una vía angosta, el conducto (del saco) vitelino, entre el intestino medio y el saco vitelino **(D)**. De manera simultánea, el amnios es atraído en dirección ventral hasta que la cavidad amniótica casi circunda al embrión. **A.** 17 días. **B.** 22 días. **C.** 24 días. **D.** 28 días. *Flechas*, pliegues craneal y caudal.

Correlaciones clínicas

Defectos de la pared ventral del cuerpo

booksmedicos.org

booksmedicos.org

Los **defectos de la pared ventral del cuerpo** se presentan en el tórax, el abdomen y la pelvis, y afectan al corazón (**ectopia cordis**), las vísceras abdominales (**gastrosquisis**), los órganos urogenitales (**extrofia vesical o cloacal**) o todos ellos, lo que depende de la localización y la extensión de la anomalía. Las malformaciones se deben a una falla del cierre de la pared ventral del cuerpo, que quizá implique en mayor medida a los pliegues de la pared lateral del cuerpo que a los craneales y caudales. De este modo, uno o ambos pliegues de la pared lateral no avanzan en dirección ventral o enfrentan anomalías durante el proceso de fusión, una vez que se encuentran en la línea media. El onfalocele también corresponde a un defecto de la pared ventral del tronco; no obstante, su causa básica no es la inhibición del cierre de la pared corporal. En vez de esto, la anomalía se desarrolla cuando una porción del tubo intestinal no regresa a la cavidad abdominal tras su herniación normal hacia el cordón umbilical (p. 249).

La **ectopia cordis** ocurre cuando los pliegues de la pared lateral del cuerpo no cierran la línea media en la región torácica, lo que determina que el corazón quede fuera de la cavidad corporal (Fig. 7-3 A). En ocasiones el defecto del cierre inicia en el extremo caudal del esternón y se extiende hasta la región superior del abdomen, lo que genera un espectro de anomalías denominado **pentalogía de Cantrell**. Entre estas anomalías figuran la ectopia *cordis*, los defectos de la región anterior del diafragma, la ausencia de pericardio, así como los defectos esternales y de la pared abdominal, entre ellos onfalocele y gastrosquisis. (Nota: los onfaloceles que puede formar parte de la pentalogía de Cantrell son secundarios al defecto del cierre de la pared corporal, no de origen primario. El defecto del cierre reduce el tamaño de la cavidad abdominal e impide el retorno de las asas intestinales desde el cordón umbilical [p. 249].)

booksmedicos.org

booksmedicos.org

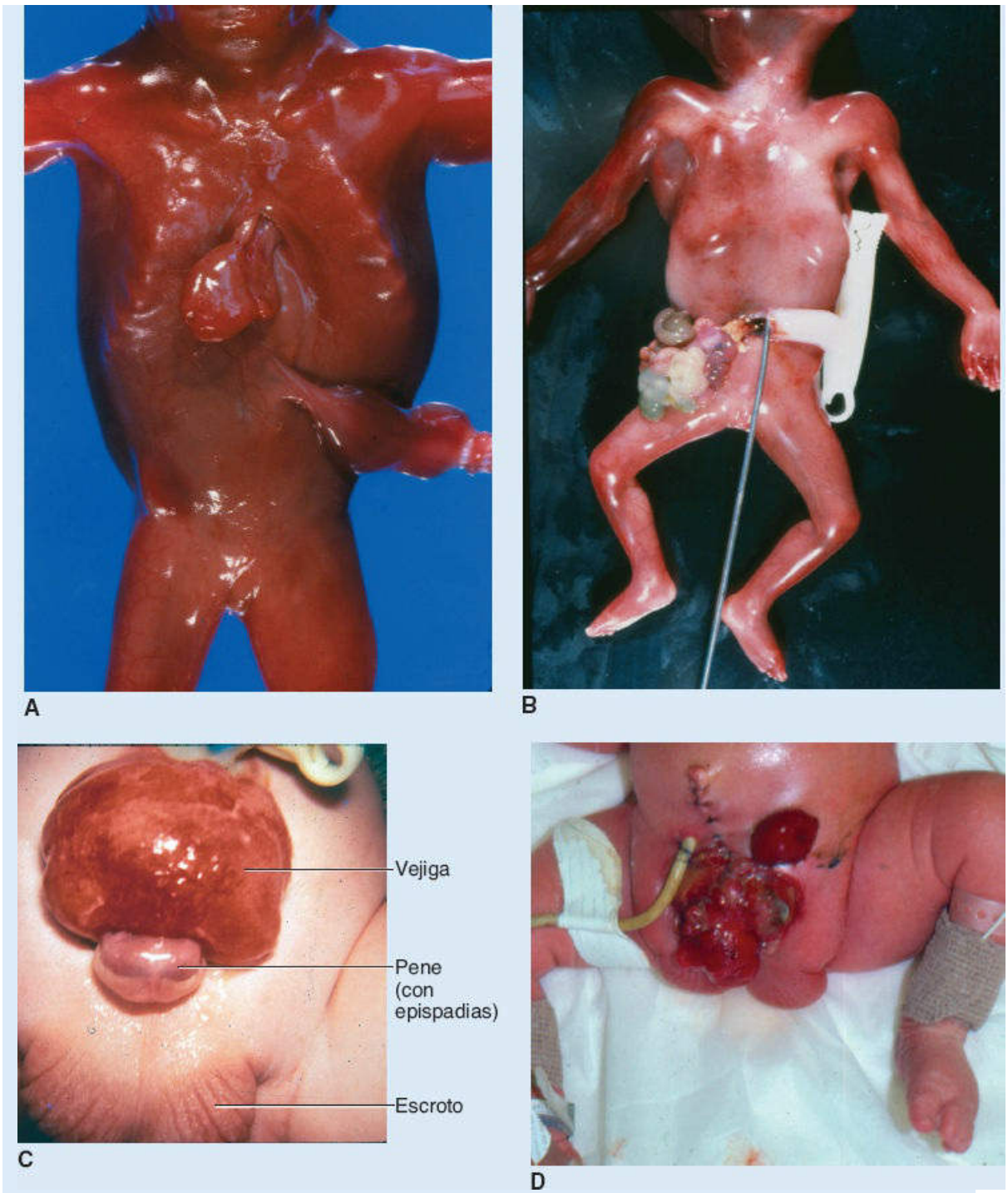

FIGURA 7-3 Ejemplos de defectos de la pared ventral del cuerpo por falta de cierre de la pared. **A.** Ectopia *cordis*. El corazón se ubica fuera del tórax y la pared torácica presenta una hendidura. **B.** Gastrosquisis. Los intestinos se hernian por la pared abdominal a la derecha del ombligo, la ubicación más frecuente de la anomalía. **C.** Extrofia vesical. Se debe a la falla del cierre en la región pélvica. En los varones suele coexistir la falta de fusión del dorso del pene, defecto denominado *epispadias*. **D.** Extrofia cloacal. Defecto más amplio en que no hay cierre de la mayor parte de la región pélvica, lo que deja expuestos a la vejiga, parte del recto y el conducto anal.

La **gastrosquisis** se produce cuando falla el cierre de la pared corporal en la región abdominal (Fig. 7-3 *B*). Como consecuencia, las asas intestinales se hernian hacia el interior de la cavidad amniótica por el defecto, que suele ubicarse a la derecha del cordón umbilical. La incidencia de la gastrosquisis

booksmedicos.org

booksmedicos.org

va en aumento (3.5/10 000) y alcanza la mayor frecuencia en recién nacidos de mujeres jóvenes caucásicas delgadas menores de 20 años de edad. La malformación puede detectarse mediante ultrasonido y por la elevación de las concentraciones de α-fetoproteína (AFP) en el suero materno y el líquido amniótico. La malformación no está vinculada con anomalías cromosómicas; sin embargo, puede estar asociada a otros defectos congénitos en el 15% de los casos, entre ellos los cardiacos en un 5%. Las asas intestinales afectadas pueden dañarse por la exposición al líquido amniótico, que genera un efecto corrosivo, o por enrollarse una sobre otra (vólvulo), lo que compromete su irrigación sanguínea.

La **extrofia vesical y la cloacal** se deben a un cierre anómalo de la pared del tronco en la región pélvica. La extrofia vesical representa un cierre anómalo menos grave en esta región, y sólo la vejiga queda expuesta (Fig. 7-3 *C*; en los varones el pene puede afectarse y presentarse en forma de epispadias [falta de fusión del dorso del pene; v. el Cap. 16, p. 266]). La extrofia cloacal es un defecto más grave del cierre de la pared corporal en la pelvis, de manera que quedan expuestos tanto la vejiga como el recto, que derivan de la cloaca (v. el Cap. 16, p. 266) (Fig. 7-3 *D*).

El **onfalocele** es otro defecto de la pared ventral del cuerpo (Fig. 7-4), pero no deriva de una pared corporal o cierre de la cavidad. En vez de ello, se origina cuando ciertas porciones del tubo intestinal (el intestino medio), que de ordinario se hernian hacia el cordón umbilical entre las semanas 6 y 10 (**herniación umbilical fisiológica**), no regresan a la cavidad abdominal (v. el Cap. 15, p. 249). De manera subsecuente, asas intestinales y otras vísceras, entre ellas el hígado, pueden herniarse por el defecto. Puesto que el cordón umbilical está cubierto por una reflexión del amnios, el defecto también está cubierto por esta capa epitelial (en contraste, las asas intestinales en la gastrosquisis no están cubiertas por el amnios debido a que sufren una herniación directa hacia la cavidad amniótica tras salir por el defecto de la pared abdominal). El onfalocele, que se observa en 2.5/10 000 nacimientos, se relaciona con tasas elevadas de mortalidad y malformaciones graves, entre ellas anomalías cardiacas y del tubo neural. Por otra parte, en 15% de los casos existen anomalías cromosómicas. Al igual que la gastrosquisis, los onfaloceles se acompañan de concentraciones altas de α-fetoproteína.

booksmedicos.org

booksmedicos.org

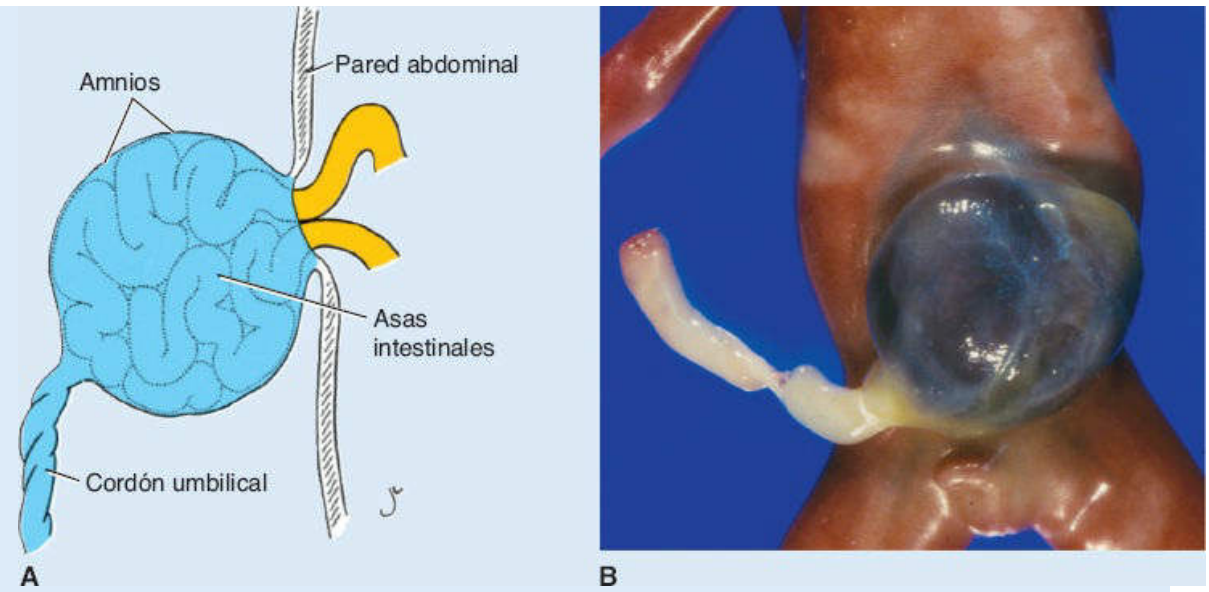

FIGURA 7-4 Ejemplos de onfalocele, anomalía que se desarrolla cuando las asas de intestino, que de ordinario se hernian hacia el cordón umbilical entre la sexta y la décima semanas de gestación (herniación umbilical fisiológica], no reingresan a la cavidad abdominal. **A.** Dibujo que muestra las asas del intestino herniadas en el cordón umbilical, que no retornaron a la cavidad abdominal. El intestino está cubierto por amnios debido a que esta membrana por lo regular se refleja sobre el cordón umbilical. **B.** Feto con onfalocele. Este defecto se relaciona con otras malformaciones mayores y anomalías cromosómicas.

DIAFRAGMA Y CAVIDAD TORÁCICA

El **tabique transverso** es una placa gruesa de tejido mesodérmico que ocupa el espacio situado entre la cavidad torácica y el pedículo del saco vitelino (Fig. 7-5 *A*, *B*). El tabique deriva del mesodermo visceral (esplácnico) que rodea al corazón y adopta su posición entre las cavidades torácica y abdominal primitivas cuando el extremo craneal del embrión crece y se flexiona para adoptar la posición fetal (Fig. 7-2 *B-D*). Este tabique no separa por completo las cavidades torácica y abdominal, sino que deja aberturas amplias, los **conductos pericardioperitoneales**, a ambos lados del intestino anterior (Fig. 7-5 *B*).

booksmedicos.org

booksmedicos.org

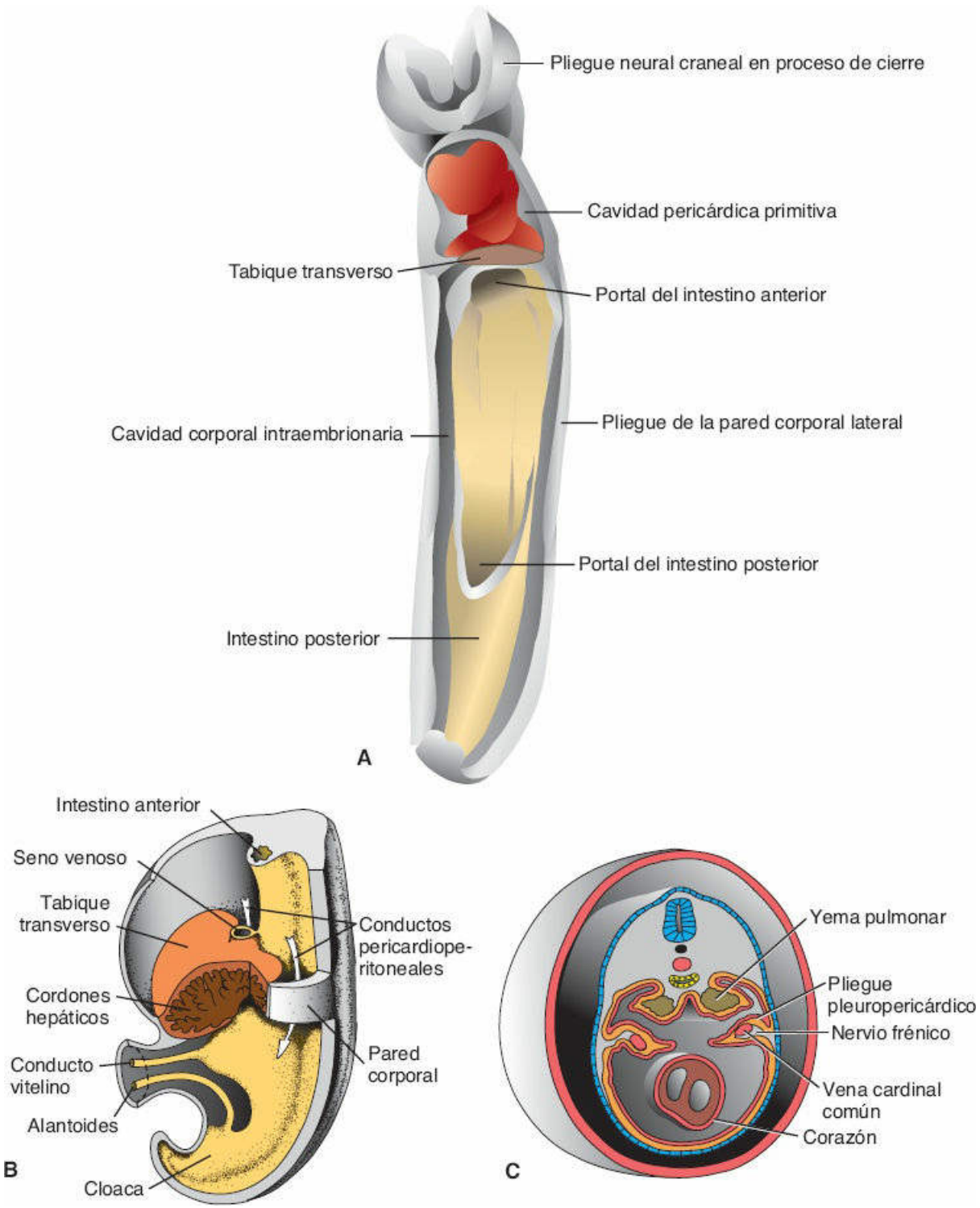

FIGURA 7-5 **A.** Dibujo que muestra el aspecto ventral de un embrión de 24 días de gestación. El tubo intestinal se está cerrando y pueden observarse los portales del intestino anterior y posterior; el corazón se ubica en la cavidad pleuropericárdica primitiva, separada en parte de la cavidad abdominal por el tabique transverso. **B.** Segmento de un embrión de alrededor de 5 semanas, al que se retiraron ciertas estructuras de la pared corporal y el septo transverso para dejar a la vista los conductos pericardioperitoneales. Obsérvese el tamaño y el grosor del tabique transverso y los cordones hepáticos que penetran en el tabique. **C.** Crecimiento de las yemas pulmonares por los conductos pericardioperitoneales. Obsérvense los pliegues pleuropericárdicos.

booksmedicos.org

booksmedicos.org

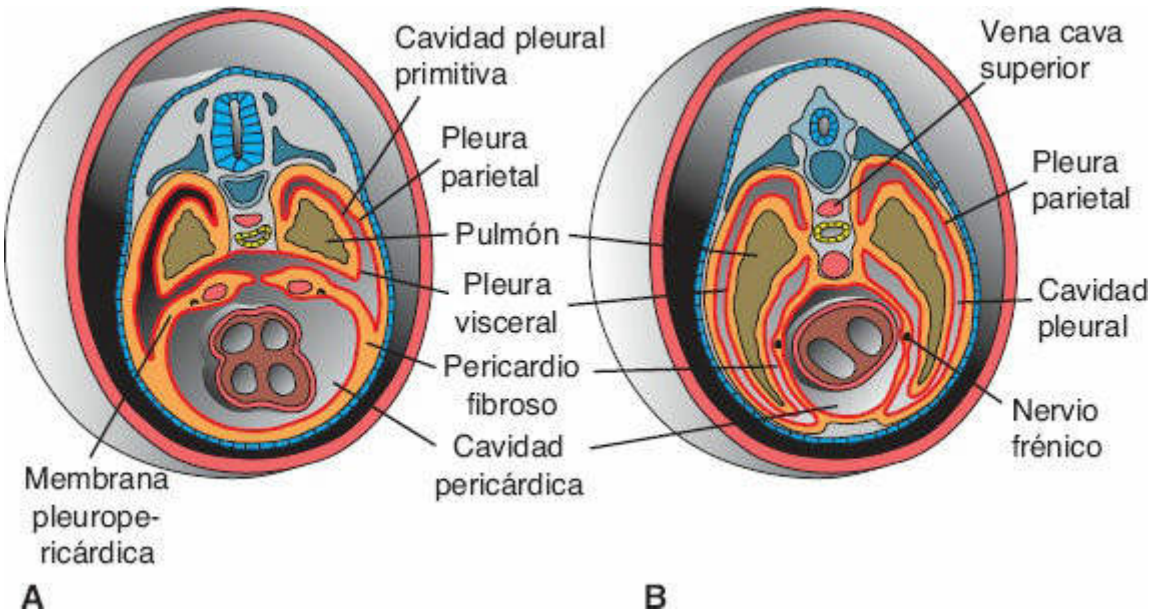

FIGURA 7-6 **A.** Transformación de los conductos pericardioperitoneales en cavidades pleurales y formación de las membranas pleuropericárdicas. Obsérvense los pliegues pleuropericárdicos, que alojan la vena cardinal común y el nervio frénico. El mesénquima de la pared corporal da origen a las membranas pleuropericárdicas y a la pared definitiva del cuerpo. **B.** Tórax tras la fusión de los pliegues pleuropericárdicos entre sí y con la raíz de los pulmones. Obsérvese la posición del nervio frénico, ahora en el pericardio fibroso. La vena cardinal común derecha se transformó en la vena cava superior.

Cuando las yemas pulmonares comienzan a crecer, se expanden en sentido caudolateral por los conductos pericardioperitoneales (Fig. 7-5 *C*). Como consecuencia del crecimiento rápido de los pulmones, el diámetro de dichos conductos se vuelve insuficiente y los pulmones comienzan a expandirse hacia el mesénquima de la pared corporal en dirección dorsal, lateral y ventral (Fig. 7-5 *C*). La expansión ventral y lateral ocurre por detrás de los **pliegues pleuropericárdicos**. Al inicio estos pliegues se aprecian como pequeñas crestas que se proyectan hacia el interior de una cavidad torácica primitiva sin divisiones (Fig. 7-5 *C*). Con la expansión de los pulmones, el mesodermo de la pared corporal produce dos componentes (Fig. 7-6): (1) la pared definitiva del tórax y (2) las **membranas pleuropericárdicas**, que son extensiones de los pliegues pleuropericárdicos que albergan a las **venas cardinales** comunes y los **nervios frénicos**. De manera subsecuente, el descenso del corazón y los cambios de posición del seno venoso desplazan a las venas cardinales comunes hacia la línea media y las membranas pleuropericárdicas son arrastradas de un modo que recuerda a lo que ocurre con el mesenterio (Fig. 7-6 *A*). Por último, se fusionan una con otra y con la raíz de los pulmones, con lo que la cavidad torácica queda dividida en la **cavidad pericárdica** definitiva y las dos **cavidades pleurales** (Fig. 7-6 *B*). Las membranas pleuropericárdicas dan origen al **pericardio fibroso** del adulto.

■ FORMACIÓN DEL DIAFRAGMA

Si bien las cavidades pleurales están separadas de la cavidad pericárdica, se

booksmedicos.org

booksmedicos.org

mantienen comunicadas con la cavidad abdominal (peritoneal) por medio de los **conductos pericardioperitoneales** (Fig. 7-5 *B*). Al avanzar el desarrollo, la abertura entre las futuras cavidades pleural y la peritoneal queda cerrada de manera parcial por estructuras con configuración de media luna, los **pliegues pleuroperitoneales**, que se proyectan al interior del extremo caudal de los canales pericardioperitoneales (Fig. 7-7 *A*). Para la séptima semana, los pliegues se adelgaan para dar origen a las **membranas pleuroperitoneales**, que crecen en dirección medial para fusionarse con el mesenterio del esófago, que forma los **pilares del diafragma** en torno a la aorta (Fig. 7-7 *A*, *B*). Las membranas pleuroperitoneales siguen creciendo hasta fusionarse una con otra y cubrir por completo el tabique transverso (Fig. 7-7 *B*, *C*). La región central de estas membranas fusionadas da origen al **tendón central del diafragma**, en tanto su periferia constituye el tejido conectivo que funge como andamiaje y guía para los mioblastos en migración (Fig. 7-7 *C*). Estas células musculares se originan a partir de los **segmentos cervicales tres a cinco (C3-C5)** para generar a la musculatura del diafragma. La inervación del diafragma depende de los **nervios frénicos**, que derivan de las ramas primarias ventrales de los nervios espinales, que conducen fibras motoras y sensitivas y también se originan de C3 a C5. La razón por la que las células musculares y las fibras nerviosas de los segmentos cervicales pueblan e inervan el diafragma es que la región cervical es el sitio de origen del desarrollo diafragmático en la cuarta semana. Más adelante, en la sexta semana, el crecimiento diferencial, por el que la parte dorsal del embrión (cerebro y columna vertebral) incrementa su tamaño en mayor medida que su porción ventral, hace que el diafragma se desplace en sentido ventral y caudal hasta alcanzar su ubicación final, situación que explica el gran trayecto que deben recorrer los nervios frénicos hasta llegar a su destino.

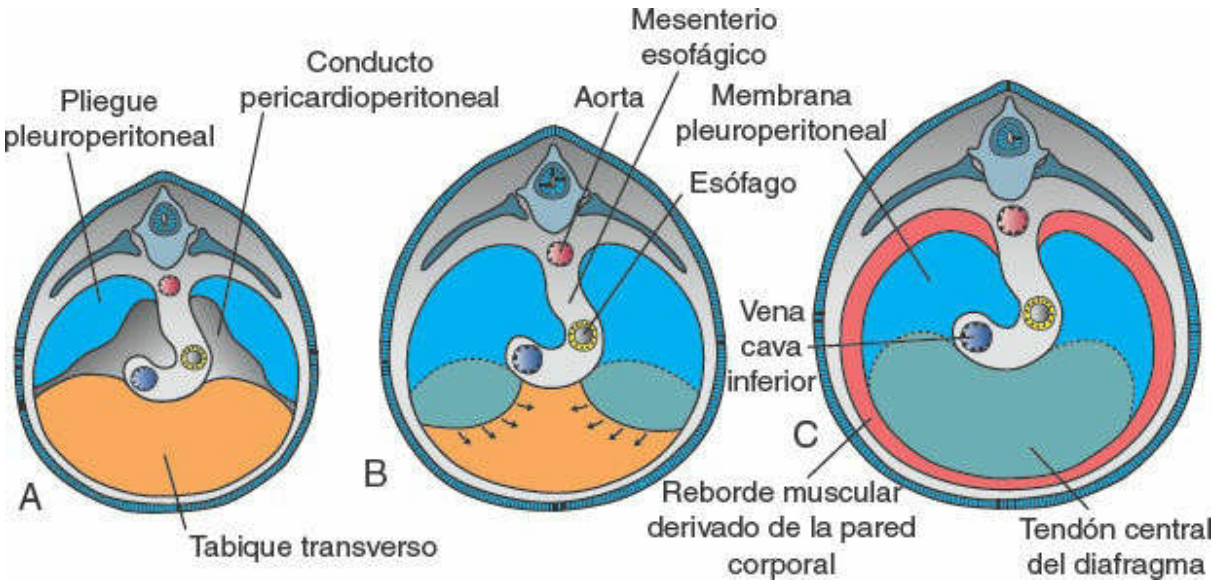

FIGURA 7-7 Desarrollo del diafragma. **A.** Los pliegues pleuroperitoneales aparecen al inicio de la quinta semana. **B.** Al llegar la séptima semana, las membranas pleuroperitoneales crecen sobre el tabique transverso, se fusionan con el mesenterio del esófago y siguen extendiéndose una en dirección de la otra. **C.** Corte transversal en el cuarto mes del desarrollo. Las membranas pleuroperitoneales se han fusionado y formaron el tendón central del diafragma. En la periferia proveen el tejido conectivo de

booksmedicos.org

booksmedicos.org

sostén para las células musculares que migran provenientes de los segmentos cervicales tres a cinco (C3 a C5).

Correlaciones clínicas

Hernias diafragmáticas

La **hernia diafragmática congénita**, una de las malformaciones más frecuentes en el recién nacido (1/2 000), puede deberse a la falta de longitud del intestino anterior, que mantiene al estómago en la región torácica. Al inicio, el tubo intestinal se mantiene estrechamente unido a la pared corporal dorsal (Fig. 7-1 *D*), pero el adelgazamiento de su fijación mesodérmica en esta región permite la formación del mesenterio dorsal. Este mesenterio mantiene suspendido al tubo intestinal dentro de la cavidad corporal (Fig. 7-1 *E*) y le permite elongarse. De no formarse el mesenterio, el intestino permanece unido a la pared corporal y esto impide su crecimiento normal, lo que trae consigo la protrusión del estómago por el diafragma hacia la cavidad torácica.

Un mecanismo más frecuente para la formación de las hernias diafragmáticas se ocasiona cuando las células musculares fallan en migrar hacia alguna de las membranas pleuroperitoneales, lo que da origen a una región debilitada, con la herniación subsecuente de los órganos abdominales hacia la cavidad torácica (Fig. 7-8). La causa principal de deficiencia muscular parece relacionarse con los fibroblastos de las membranas pleuroperitoneales, que no proveen un aparato de sostén o una guía apropiados para la migración de los mioblastos.

Sea cual fuere el origen, los defectos más graves permiten que los órganos abdominales como el estómago, intestinos, hígado y el bazo, o todos en conjunto, entren a la cavidad torácica. Entre 85 y 90% de los defectos graves ocurre en el lado izquierdo como consecuencia de la incapacidad de las células musculares para invadir de manera apropiada esta región y poblarla (Fig. 7-8 *A*). La presencia de órganos abdominales en la cavidad torácica inhibe el crecimiento de los pulmones y causa hipoplasia de estos órganos, lo que a menudo tiene como consecuencia la muerte del recién nacido.

En ciertos casos el tejido muscular no se desarrolla en otras regiones más pequeñas del diafragma, lo que determina la existencia de sitios adicionales para la formación de hernias. A menudo estas hernias más pequeñas se forman en la **región paraesternal** y un saco peritoneal pequeño con asas intestinales puede ingresar al tórax, entre las regiones esternal y costal del diafragma (Fig. 7-8 *A*). En ocasiones estas anomalías de menor dimensión pueden no identificarse sino hasta una fase posterior de la vida.

Se piensa que otra variedad de hernia diafragmática de menor dimensión, la **hernia esofágica**, pudiera ser producto del acortamiento congénito del tubo intestinal en la región distal del esófago. Este defecto representa una forma

booksmedicos.org

booksmedicos.org

más leve de acortamiento intestinal que el antes mencionado.

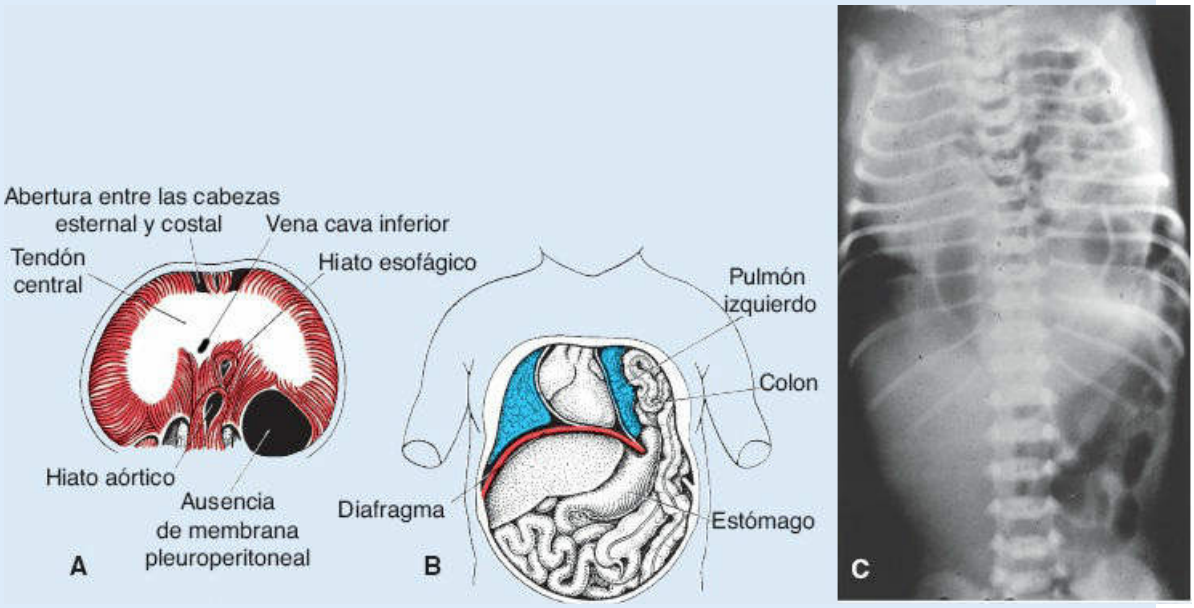

FIGURA 7-8 Hernia diafragmática congénita. **A.** Cara abdominal del diafragma, en que se aprecia un defecto amplio en la membrana pleuroperitoneal. **B.** Herniación de las asas intestinales y parte del estómago hacia la cavidad pleural izquierda. A menudo el corazón y el mediastino son desplazados hacia la derecha, y el pulmón izquierdo se comprime. **C.** Radiografía de un recién nacido con un defecto amplio en el lado izquierdo del diafragma. Las vísceras abdominales ingresaron al tórax por el defecto.

En resumen, el diafragma deriva de las estructuras siguientes:

- Las dos membranas pleuroperitoneales forman el tendón central del diafragma y proveen un andamiaje de tejido conectivo para las células musculares que migran hacia el interior desde la periferia.
- Componentes musculares derivados de los somitas en los segmentos cervicales tres a cinco
- El mesenterio del esófago, del que se desarrollan los **pilares** del diafragma

RESUMEN

Al final de la tercera semana el tubo neural se está elevando y cerrando en la región dorsal, mientras el tubo intestinal se enrolla y cierra en la zona ventral para dar origen a "un tubo sobre otro". El mesodermo mantiene unidos los tubos y el **mesodermo de la placa lateral** se divide para formar una **capa visceral (esplácnica)** asociada con el intestino y una **capa parietal (somática)**, que junto con el ectodermo suprayacente da origen a los **pliegues de la pared lateral del cuerpo**. El espacio comprendido entre las capas visceral y parietal del mesodermo de la placa lateral corresponde a la **cavidad corporal primitiva** (Fig. 7-1). Cuando los pliegues de la pared lateral del cuerpo se desplazan en dirección ventral y se fusionan en la línea media, la cavidad corporal se cierra,

booksmedicos.org

booksmedicos.org

salvo en la región del pedículo de fijación (Figs. 7-1 y 7-2). En ese sitio el tubo intestinal se mantiene unido al saco vitelino por medio del **conducto del saco (vitelino)**. Los pliegues de las paredes laterales del cuerpo también llevan el amnios consigo, de modo que éste circunda al embrión y se extiende sobre el **pedículo de fijación**, que se convierte en el **cordón umbilical** (Figs. 7-1 *D* y 7-2 *D*). La falla del cierre de la pared ventral del tronco da origen a **defectos de la pared ventral del cuerpo**, como **ectopia *cordis*, gastrosquisis,** y **extrofia de la vejiga y la cloaca** (Fig. 7-3).

El mesodermo parietal dará origen a la **hoja parietal de las membranas serosas** que recubren el exterior (las paredes) de las **cavidades peritoneal, pleural** y **pericárdica**. La **capa visceral** formará la **hoja visceral de las membranas serosas**, que revisten a los pulmones, el corazón y los órganos abdominales. Estas capas están en continuidad en la raíz de cada uno de los órganos en su cavidad respectiva (esta relación es similar al aspecto que se crea cuando se hunde un dedo [órgano] en un globo inflado: la parte del globo que rodea al dedo [órgano] corresponde a la capa visceral, en tanto el resto del globo sería la capa somática o parietal. El espacio intermedio [ocupado por el aire del globo] representa la "cavidad primitiva". Las dos paredes del globo están en contacto en la base [raíz] del dedo). En la cavidad abdominal esas capas forman el **peritoneo** que rodea al intestino, que queda así suspendido de algunos puntos de la pared corporal por hojas serosas dobles llamadas **mesenterios** (Fig. 7-1 *E*). Los mesenterios permiten el paso de vasos, nervios y linfáticos hacia los órganos. Al inicio el tubo intestinal que se extiende desde el extremo caudal del intestino anterior y abarca todo el intestino posterior se mantiene suspendido de la pared dorsal del cuerpo por medio del **mesenterio dorsal** (Fig. 7-1 *E*). Sólo existe **mesenterio ventral**, que deriva del tabique transverso, en la región terminal del esófago, el estómago y la porción proximal del duodeno (v. el Cap. 15).

El **diafragma** divide la cavidad corporal en **cavidades torácica y peritoneal**. Se desarrolla a partir de tres componentes: (1) **las membranas pleuroperitoneales que constituyen el tendón central del diafragma y también su tejido conectivo periférico, que genera la estructura de sostén y guía para las células musculares que migran**, (2) **el mesenterio dorsal del esófago que constituye los pilares**, y (3) **los componentes musculares de los somitas de los niveles cervicales C3 a C5** (Fig. 7-7). Puesto que el desarrollo del diafragma inicia en un sitio ubicado frente a los segmentos cervicales C3 a C5 y las células musculares diafragmáticas se originan a partir de los somitas de estos segmentos, el **nervio frénico**, que inerva al diafragma, también surge a partir de estos segmentos de la médula espinal (**C3, C4 y C5 son los que dan vida al diafragma**). Las hernias diafragmáticas congénitas que implican un defecto de la membrana pleuroperitoneal en el lado izquierdo son frecuentes.

La **cavidad torácica** es dividida por las **membranas pleuropericárdicas** en una **cavidad pericárdica** y dos **cavidades pleurales** para los pulmones (Fig. 7-6).

booksmedicos.org

booksmedicos.org

Problemas a resolver

1. Un recién nacido no puede respirar y muere poco después. La autopsia revela un defecto diafragmático amplio en el lado izquierdo, con el estómago y el intestino ubicados en el lado izquierdo del tórax. Ambos pulmones muestran hipoplasia intensa. ¿Cuál es la base embrionaria de este defecto?
2. Un niño nace con un defecto amplio a un lado del cordón umbilical. La mayor parte del intestino grueso y delgado protruyen por el defecto, y carece de cubierta amniótica. ¿Cuál es la base embrionaria de esta anomalía, y debe usted sospechar la presencia de otras malformaciones concomitantes?
3. Explique la razón por la cual el nervio frénico, por el que pasan las fibras motoras y sensitivas hasta el diafragma, se origina de los segmentos cervicales cuando la mayor parte de la estructura que inerva se ubica en el tórax. ¿A partir de qué segmentos cervicales se origina el nervio?

booksmedicos.org

booksmedicos.org

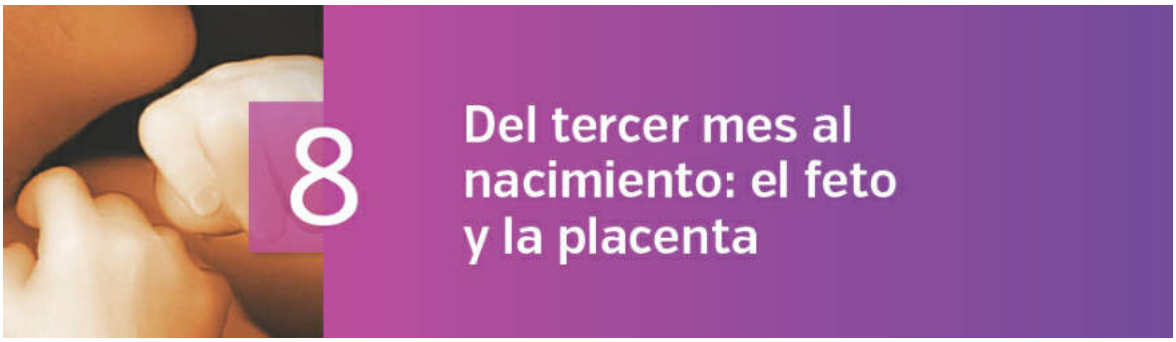

DESARROLLO DEL FETO

El periodo desde el inicio de la novena semana hasta el nacimiento se conoce como **periodo fetal**. Se caracteriza por la maduración de los tejidos y los órganos, y el crecimiento rápido del cuerpo. La longitud del feto suele indicarse como **longitud cefalocaudal** (**LCC**; "altura sentado") o como **longitud vértice-talón** (**LVT**), la medida desde el vértice del cráneo hasta el talón ("altura de pie"). Estas medidas, que se expresan en centímetros, se correlacionan con la edad del feto en semanas o meses (Cuadro 8-1). El crecimiento en longitud es en particular intenso durante el tercero, cuarto y quinto meses, en tanto el incremento de peso es más notorio durante los últimos dos meses de la gestación. En general, se considera que **la gestación dura 280 días, esto es, 40 semanas a partir del día de inicio del último periodo menstrual normal (fecha de última regla, FUR) o, con más precisión, 266 días o 38 semanas después de la fecundación.** Para el propósito de la discusión siguiente, la edad se calcula a partir del momento de la fecundación y se expresa en semanas o meses de calendario.

Cuadro 8-1 Crecimiento en longitud y peso durante el periodo fetal

Edad (semanas)	LCC (cm)	Peso (g)
9–12	5–8	10–45
13–16	9–14	60–200
17–20	15–19	250–450
21–24	20–23	500–820
25–28	24–27	900–1300
29–32	28–30	1400–2100
33–36	31–34	2200–2900
37–38	35–36	3000–3400

LCC, longitud cefalocaudal.

booksmedicos.org

booksmedicos.org

Cambios mensuales

Uno de los cambios más llamativos que ocurre durante la vida fetal es la disminución relativa de la velocidad del crecimiento de la cabeza en comparación con el resto del cuerpo. Al inicio del tercer mes, alrededor de la mitad de la LCC corresponde a la cabeza (Figs. 8-1 y 8-2). Al inicio del quinto mes el tamaño de la cabeza corresponde a cerca de una tercera parte de la LVT, y al momento del nacimiento se aproxima a una cuarta parte de la LVT (Fig. 8-2). Así, con el paso del tiempo el crecimiento del cuerpo se acelera pero el de la cabeza se enlentece.

Durante el **tercer mes (semanas 9 a 12)** la cara adquiere un aspecto más humano (Figs. 8-3 y 8-4). Los ojos, que al inicio se orientan en dirección lateral, se desplazan hacia la región ventral de la cara, y los pabellones auriculares comienzan a acercarse a su posición definitiva a ambos lados de la cabeza (Fig. 8-3). Las extremidades alcanzan su longitud proporcional respecto del resto del cuerpo, si bien las extremidades inferiores aún son un poco más cortas y tienen un desarrollo un tanto menor que las extremidades superiores. Se identifican **centros de osificación primarios** en los huesos largos y el cráneo a la semana 12. De igual modo, en esta misma semana se desarrollan los genitales externos, a tal grado que puede determinarse el sexo del feto mediante exploración externa (ultrasonido). Durante la sexta semana **las asas intestinales se hernian hacia el cordón umbilical y lo distienden**, pero a la semana 12 ya han retornado a la cavidad abdominal. Al final del tercer mes puede provocarse una actividad refleja en fetos abortados, lo que revela actividad muscular.

Durante **los meses cuarto y quinto (semanas 16 a 20)** el feto se elonga con rapidez (Fig. 8-5 y Cuadro 8-1), y al final de la primera mitad de la vida intrauterina la LCC es de alrededor de 15 cm, casi la mitad de la longitud total del neonato. El peso del feto se incrementa poco durante este periodo, y al final del quinto mes es aún inferior a 500 g. El feto está cubierto por un vello fino, denominado **lanugo**; las cejas y el pelo de la cabeza también son visibles. **Durante el quinto mes la madre puede percibir los movimientos del feto.**

booksmedicos.org

booksmedicos.org

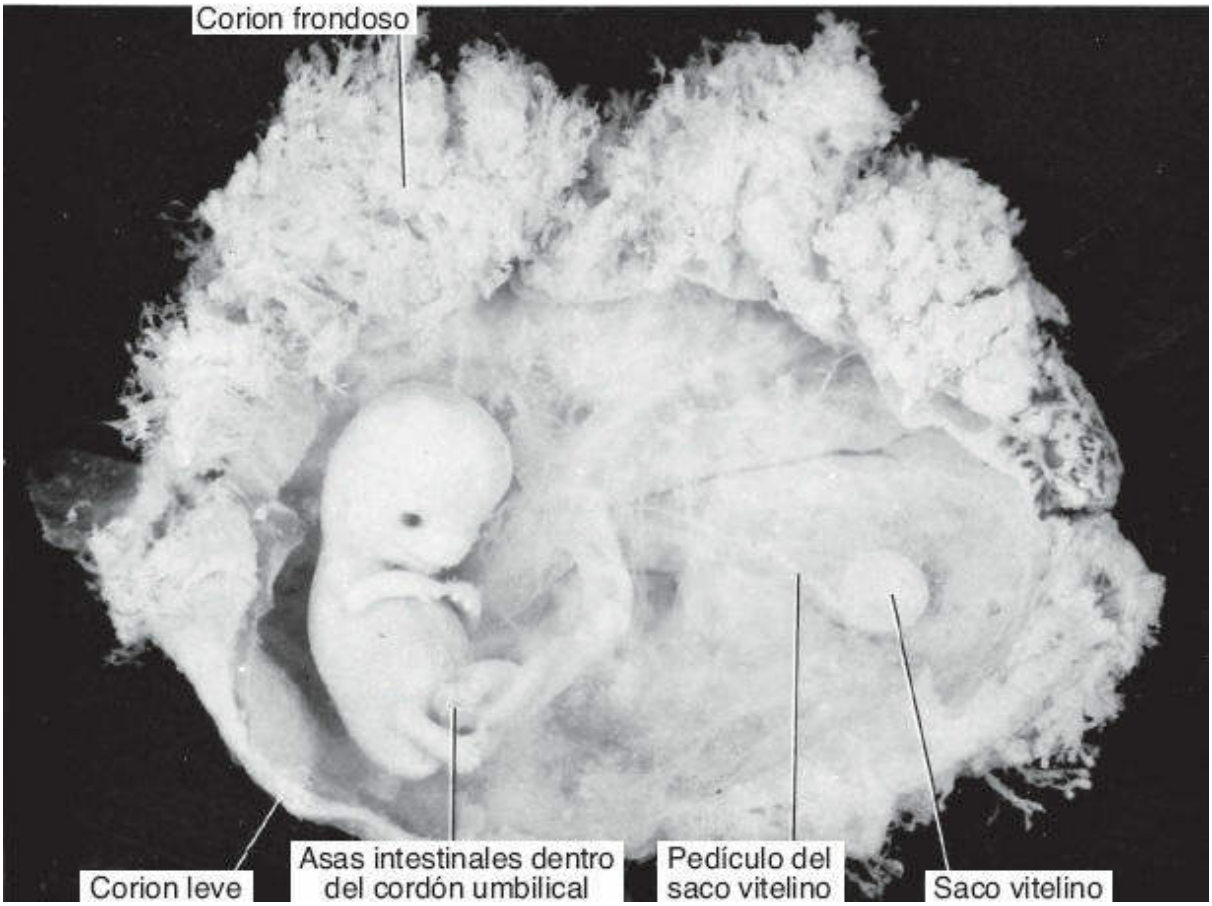

FIGURA 8-1 Feto de 9 semanas. Obsérvese el gran tamaño de la cabeza en comparación con el del resto del cuerpo. El saco vitelino y el conducto vitelino elongado se visualizan en la cavidad coriónica. Obsérvese también el cordón umbilical y la herniación de las asas intestinales. Una de las caras del corion tiene muchas vellosidades (corion frondoso), en tanto la otra es casi lisa (corion leve).

Durante la **segunda mitad de la vida intrauterina** el peso aumenta en grado considerable, en particular durante los últimos 2.5 meses, cuando se gana alrededor de 50% del peso del recién nacido a término (alrededor de 3 200 g). Durante el **sexto mes** la piel del feto tiene una tonalidad rojiza y un aspecto arrugado debido a la carencia de tejido conectivo subyacente. Un feto que nace en forma temprana durante el sexto mes tiene gran dificultad para sobrevivir. Si bien varios sistemas orgánicos pueden funcionar, el sistema respiratorio y el sistema nervioso central no se han diferenciado lo suficiente, y la coordinación entre los dos sistemas no está aún bien establecida. Entre los 6.5 y los 7 meses el feto tiene una LCC aproximada de 25 cm y pesa cerca de 1100 g. Si nace en ese momento, el recién nacido tiene una probabilidad de 90% de sobrevivir. Algunos de los eventos del desarrollo que ocurren durante los primeros 7 meses se indican en el Cuadro 8-2.

booksmedicos.org

booksmedicos.org

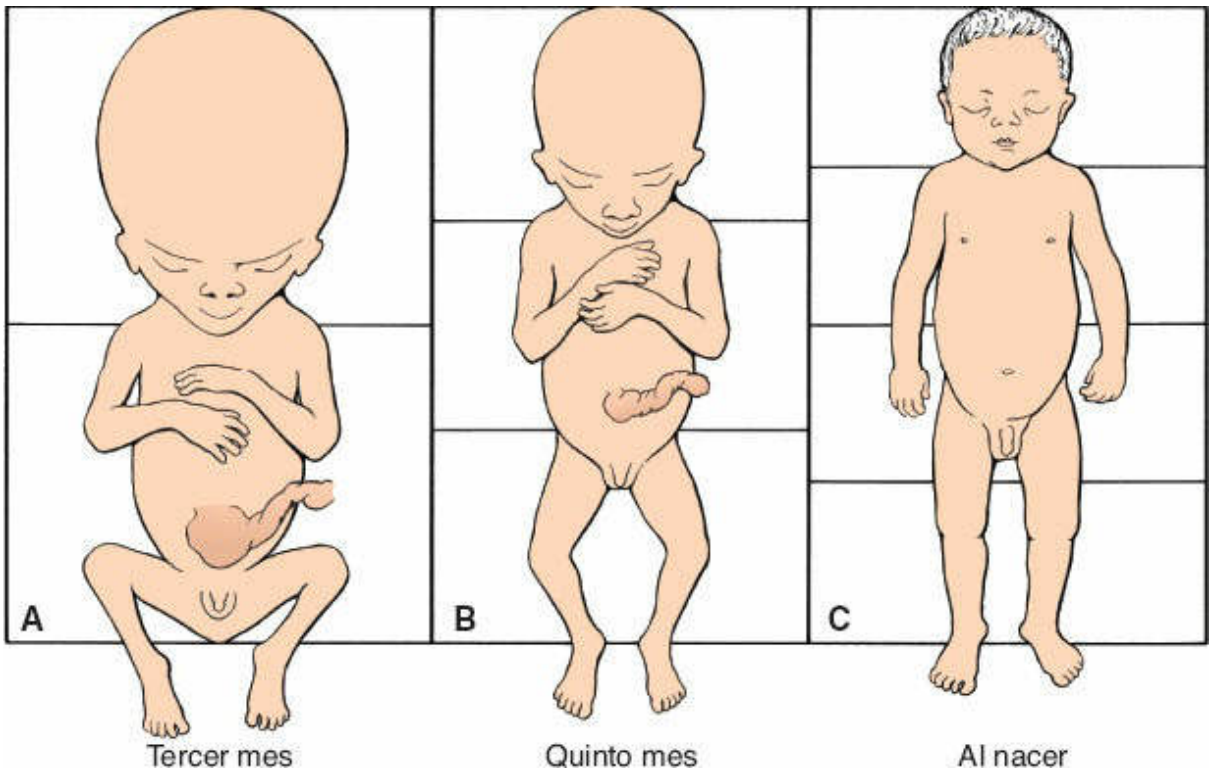

FIGURA 8-2 Tamaño de la cabeza en comparación con el resto del cuerpo en distintas fases del desarrollo.

booksmedicos.org

booksmedicos.org

FIGURA 8-3 Feto de 11 semanas. El cordón umbilical sigue mostrando prominencia en su base, por efecto de la herniación de las asas intestinales. El cráneo de este feto carece de sus contornos lisos normales. Los dedos de manos y pies están bien desarrollados.

booksmedicos.org

booksmedicos.org

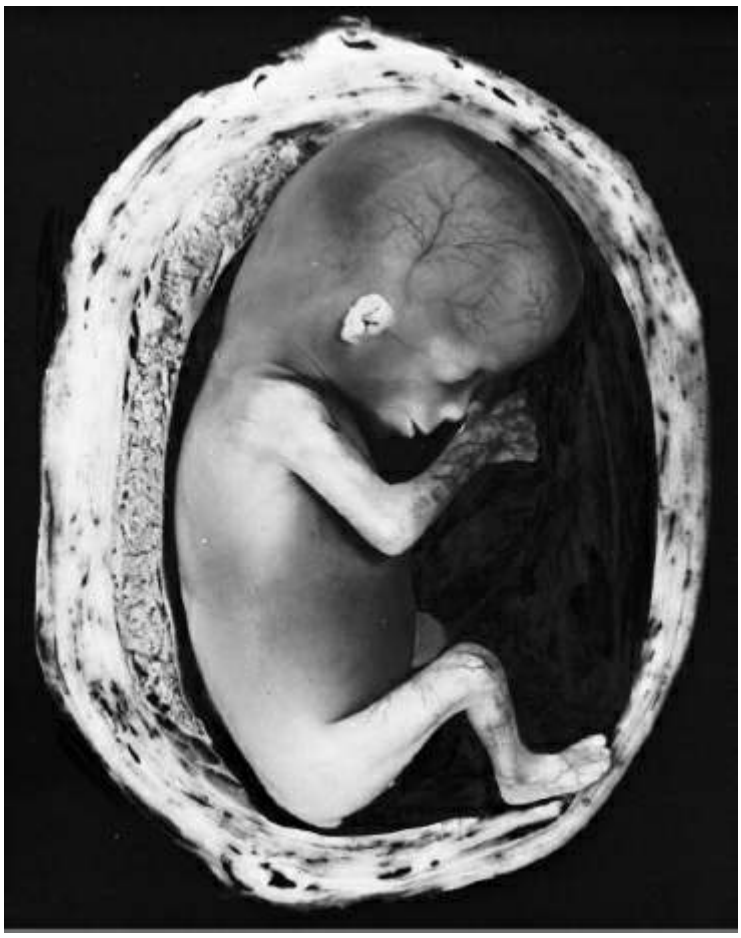

FIGURA 8-4 Feto de 12 semanas dentro del útero. Obsérvese la piel en extremo delgada y los vasos sanguíneos subyacentes. La cara tiene todas las características del humano, pero los pabellones auriculares son aún primitivos. Los movimientos inician en este periodo, pero no suelen ser percibidos por la madre.

booksmedicos.org

booksmedicos.org

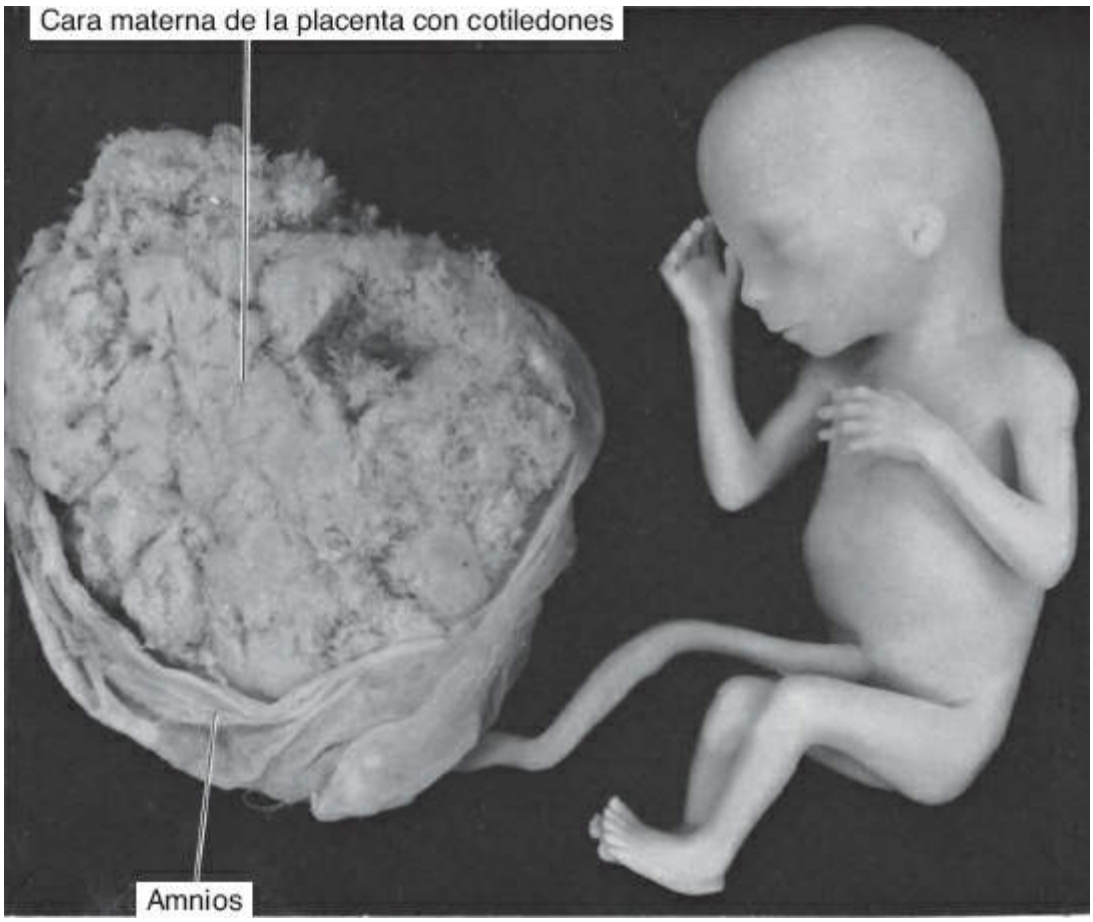

FIGURA 8-5 Feto de 18 semanas conectado con la placenta por medio del cordón umbilical. La piel del feto es delgada por la carencia de grasa subcutánea. Obsérvese la placenta, con sus cotiledones y el amnios.

Cuadro 8-2 Horizontes de desarrollo durante la vida fetal

Evento	Edad (semanas)
Aparición de las papilas gustativas	7
Deglución	10
Movimientos respiratorios	14-16
Movimientos de succión	24
Percepción de algunos sonidos	24-26
Ojos sensibles a la luz[a]	82

[a]El reconocimiento de la forma y el color se desarrolla en el periodo posnatal.

Durante los últimos 2 meses el feto desarrolla sus contornos redondeados como consecuencia del depósito de grasa subcutánea (Fig. 8-6). Al final de la vida intrauterina la piel está cubierta por una sustancia lipídica blanquecina (**vérnix caseosa**) compuesta por productos de secreción de las glándulas sebáceas.

booksmedicos.org

booksmedicos.org

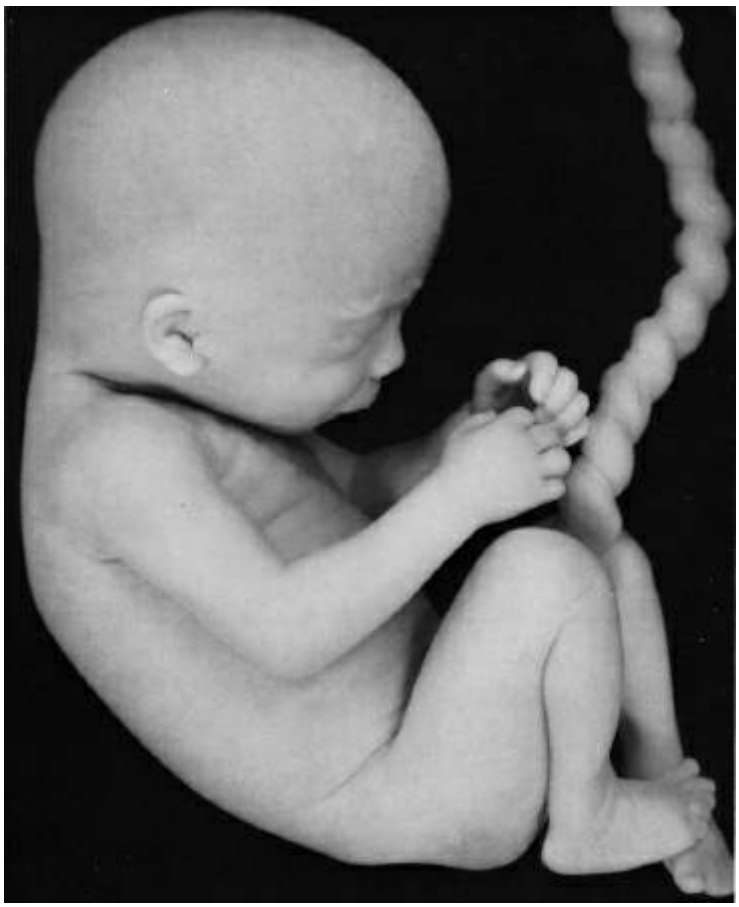

FIGURA 8-6 Feto de 7 meses. Este feto habría podido sobrevivir. Sus contornos son redondos, como consecuencia del depósito de grasa subcutánea. Obsérvese el aspecto espiralado del cordón umbilical.

Al final del **noveno mes** el cráneo alcanza la circunferencia mayor entre todas las partes del cuerpo, un hecho importante en relación con su paso por el canal del parto. Al momento del nacimiento el peso de un neonato normal es de 3 000 a 3 400 g, su LCC es de alrededor de 36 cm y su LVT se aproxima a 50 cm. Sus características sexuales están bien definidas y los testículos deben estar dentro de las bolsas escrotales.

Fecha probable del parto

La fecha probable del parto corresponde con mayor precisión a 266 días, o 38 semanas, tras la fecundación. El ovocito suele ser fecundado en el transcurso de 12 h de la ovulación; sin embargo, los espermatozoides depositados en el aparato reproductor hasta 6 días antes de la ovulación pueden sobrevivir para fecundar a los ovocitos. De este modo, la mayor parte de las concepciones ocurre cuando el coito tiene lugar en un periodo de 6 días antes de la ovulación. Una mujer embarazada suele consultar a su obstetra cuando no presenta dos sangrados menstruales sucesivos. En ese momento el recuerdo del coito suele ser vago, y puede comprenderse con facilidad que resulte difícil determinar el día de la fecundación.

El obstetra calcula la fecha probable de parto agregando 280 días o 40 semanas al primer día de la FUR. En mujeres con ciclos menstruales regulares

booksmedicos.org

booksmedicos.org

de 28 días este método es bastante preciso, pero cuando los ciclos son irregulares puede incurrirse en cálculos erróneos sustanciales. Una dificultad adicional se presenta cuando la mujer presenta sangrado alrededor de 14 días tras la fecundación, como consecuencia de la actividad erosiva del blastocisto durante la implantación (v. el Cap. 4, "Día 13", p. 53). Por ende, no siempre es fácil determinar el día del parto. La mayor parte de los fetos nace en el transcurso de 10 a 14 días de la fecha probable de parto. Si nacen antes de la semana 38 se les considera **prematuros**; si nacen después de la semana 42 se les considera **posmaduros**.

En ocasiones es necesario calcular la edad de un embrión o un feto pequeño. Mediante la combinación de los datos de la FUR con la longitud, el peso y otras características morfológicas del feto típicas de un mes específico del desarrollo, puede hacerse un cálculo razonable de la edad del feto. Un instrumento valioso para hacer este cálculo es el **ultrasonido**, que puede aportar una medición precisa (con diferencia de 1 a 2 días) de la LCC durante las semanas 7 a 14. Las mediciones de uso común durante las semanas 16 a 30 son el **diámetro biparietal**, la **circunferencia cefálica y la abdominal**, y la **longitud del fémur**. El cálculo preciso del tamaño y la edad del feto es importante para el control del embarazo, en particular si la madre tiene una pelvis pequeña o el producto tiene un defecto congénito.

Correlaciones clínicas

Peso bajo al nacer

Existe una variación considerable en cuanto a la longitud y el peso del feto y, en ocasiones, estos valores no corresponden con la edad calculada del feto en meses o semanas. Casi todos los elementos que influyen sobre la longitud y el peso están determinados por factores genéticos, pero los de tipo ambiental también juegan un papel importante.

El peso promedio de un neonato es de 2 500 a 4 000 g, con una longitud de 51 cm. El concepto de **peso bajo al nacer (PBN)** hace referencia a un peso inferior a 2 500 g, de manera independiente a la edad de gestación. Muchos recién nacidos pesan menos de 2 500 g debido a que son **prematuros** (nacidos antes de las 37 semanas de la gestación). En contraste, los conceptos de **restricción del crecimiento intrauterino (RCIU)** y **pequeño para la edad de gestación (PEG)** toman en consideración la edad gestacional.

RCIU es un concepto que se aplica a los neonatos que no alcanzan su crecimiento intrauterino óptimo. Estos recién nacidos son pequeños por cuestiones patológicas y tienen riesgo de una mala evolución. Aquéllos que son **PEG** tienen un peso al nacer inferior al percentil 10 para su edad gestacional. Estos neonatos pueden ser pequeños por cuestiones patológicas (pudieran haber cursado con RCIU) o pueden serlo por constitución

booksmedicos.org

booksmedicos.org

(saludables pero de menor tamaño). El reto es diferenciar las dos condiciones, de tal modo que los recién nacidos saludables pero pequeños no sean sometidos a los protocolos de alto riesgo que se aplican a los neonatos con RCIU.

Alrededor de uno de cada 10 neonatos cursó con RCIU, por lo que enfrenta un riesgo más alto de problemas neurológicos, malformaciones congénitas, aspiración de meconio, hipoglucemia, hipocalciemia y síndrome de dificultad respiratoria. Estos recién nacidos también tienen complicaciones a largo plazo: en otras palabras, lo que ocurre en el útero no queda ahí y las exposiciones adversas que pudo haber enfrentado el feto pudieran predisponerlo a problemas de salud a lo largo de su vida. Por ejemplo, se ha demostrado que los neonatos con RCIU tienen un riesgo más alto de desarrollar un trastorno metabólico siendo adultos, como obesidad, hipertensión, hipercolesterolemia, enfermedad cardiovascular y diabetes tipo 2 (lo que se denomina **hipótesis de Barker**).

La incidencia de RCIU es más alta en neonatos de raza negra que en caucásicos. Entre los factores etiológicos están anomalías cromosómicas, teratógenos, infecciones congénitas (rubeola, citomegalovirus, toxoplasmosis y sífilis), salud materna deficiente (hipertensión, nefropatía y cardiopatía), condición nutricional y nivel socioeconómico de la madre, consumo materno de tabaco, alcohol y otras drogas, insuficiencia placentaria y partos múltiples (p. ej., gemelos, trillizos).

El factor principal de promoción del crecimiento durante el desarrollo antes y después del nacimiento es el **factor tipo 1 de crecimiento parecido a insulina** (*insulin-like growth factor 1*, **IGF-1**), que tiene **actividad mitogénica y anabólica.** Los tejidos fetales expresan IGF-1 y sus niveles séricos se correlacionan con el crecimiento fetal. Las mutaciones del gen *IGF-1* dan origen a RCIU, y este retraso del crecimiento persiste durante la vida extrauterina. En contraste con el periodo prenatal, el crecimiento posnatal depende de la **hormona del crecimien to** (*growth hormone*, **GH**). Esta hormona se une a su receptor (GHR) y activa una vía de transducción de señales que desencadena la síntesis y la secreción de IGF-1. Las mutaciones del RGH dan origen a **enanismo tipo Laron**, que se caracteriza por talla baja intensa y, en ocasiones, escleróticas azules. Estos individuos muestran RCIU escaso o nulo debido a que la síntesis de IGF-1 no depende de la GH durante el desarrollo fetal.

MEMBRANAS FETALES Y PLACENTA

La placenta es el órgano que facilita el intercambio de nutrientes y gases entre los compartimientos materno y fetal. Al tiempo que inicia la novena semana del desarrollo se incrementan las demandas fetales de nutrientes y otros factores, lo que induce cambios importantes en la placenta. El más importante entre estos es

booksmedicos.org

booksmedicos.org

el incremento del área de superficie entre los componentes maternos y fetales para facilitar el intercambio. La disposición de las membranas fetales también se modifica al tiempo que aumenta la producción de líquido amniótico.

Cambios en el trofoblasto

El componente fetal de la placenta deriva del trofoblasto y del mesodermo extraembrionario (corion); el componente materno deriva del endometrio uterino. Al inicio del segundo mes el trofoblasto se caracteriza por un gran número de vellosidades secundarias y terciarias, que determinan su aspecto radial (Fig. 8-7). Las vellosidades de anclaje se extienden desde el mesodermo de la placa coriónica hasta la cápsula citotrofoblástica. La superficie de las vellosidades está formada por el sincitio, que se localiza sobre una capa de células citotrofoblásticas, que a su vez cubren un núcleo de mesodermo vascularizado (Fig. 8-8 *A*, *C*). El sistema capilar que se desarrolla en el núcleo de los troncos de la vellosidad entran pronto en contacto con los capilares de la placa coriónica y el pedículo de fijación, lo que da origen al sistema vascular extrembrionario.

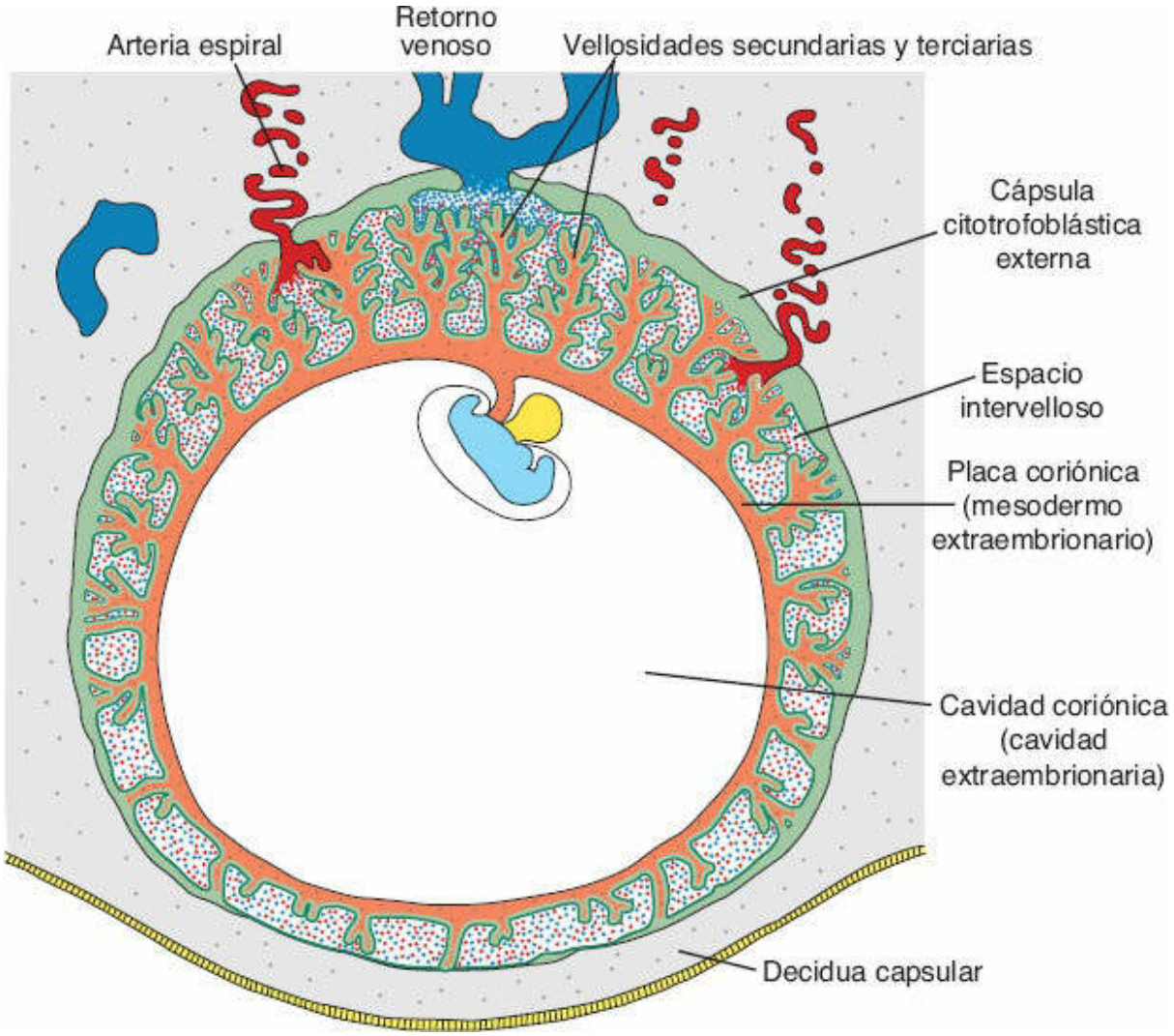

booksmedicos.org

booksmedicos.org

FIGURA 8-7 Embrión humano al inicio del segundo mes del desarrollo. En el polo embrionario las vellosidades son abundantes y están bien formadas; en el polo anembrionario son escasas y poco desarrolladas.

La sangre materna llega a la placenta por las arterias espirales del útero. La erosión de estos vasos sanguíneos maternos para liberar la sangre hacia los espacios intervellosos (Figs. 8-7 y 8-8) se logra mediante la **invasión endovascular** de las células citotrofoblásticas. Estas células, liberadas de los extremos de las vellosidades de anclaje (Figs. 8-7 y 8-8), invaden los extremos terminales de las arterias espirales, donde sustituyen a las células del endotelio materno en las paredes de los vasos sanguíneos, creando vasos híbridos que contienen células tanto fetales como maternas. Para llevar a cabo este proceso, las células del citotrofoblasto sufren una transición epitelioendotelial. La invasión de las arterias espirales, por las células del citotrofoblasto, transforma a estos vasos de pequeño calibre y con resistencia elevada en estructuras de mayor diámetro y resistencia baja, que pueden aportar mayores cantidades de sangre materna a los espacios intervellosos (Figs. 8-7 y 8-8).

En los meses siguientes se desarrollan a partir de las vellosidades troncales extensiones pequeñas numerosas y se extienden a manera de **vellosidades libres** hacia los **espacios lacunares** o **intervellosos** circundantes. Al inicio estas vellosidades libres recién formadas son primitivas (Fig. 8-8 *C*), pero para el inicio del cuarto mes desaparecen las células del citotrofoblasto y algunas del tejido conectivo. El sincitio y la pared endotelial de los vasos sanguíneos son entonces las únicas capas que separan a las circulaciones materna y fetal (Fig. 8-8 *B*, *D*). A menudo el sincitio se adelgaza en gran medida, y trozos grandes que contienen varios núcleos pueden desprenderse dentro de las lagunas de sangre intervellosas. Estos trozos, conocidos como **nudos sincitiales**, ingresan a la circulación materna y suelen degradarse sin generar síntomas. La desaparición de células citotrofoblásticas avanza de las vellosidades más pequeñas a las de mayor tamaño, y si bien siempre persisten algunas en las vellosidades grandes que no participan en el intercambio entre las dos circulaciones.

booksmedicos.org

booksmedicos.org

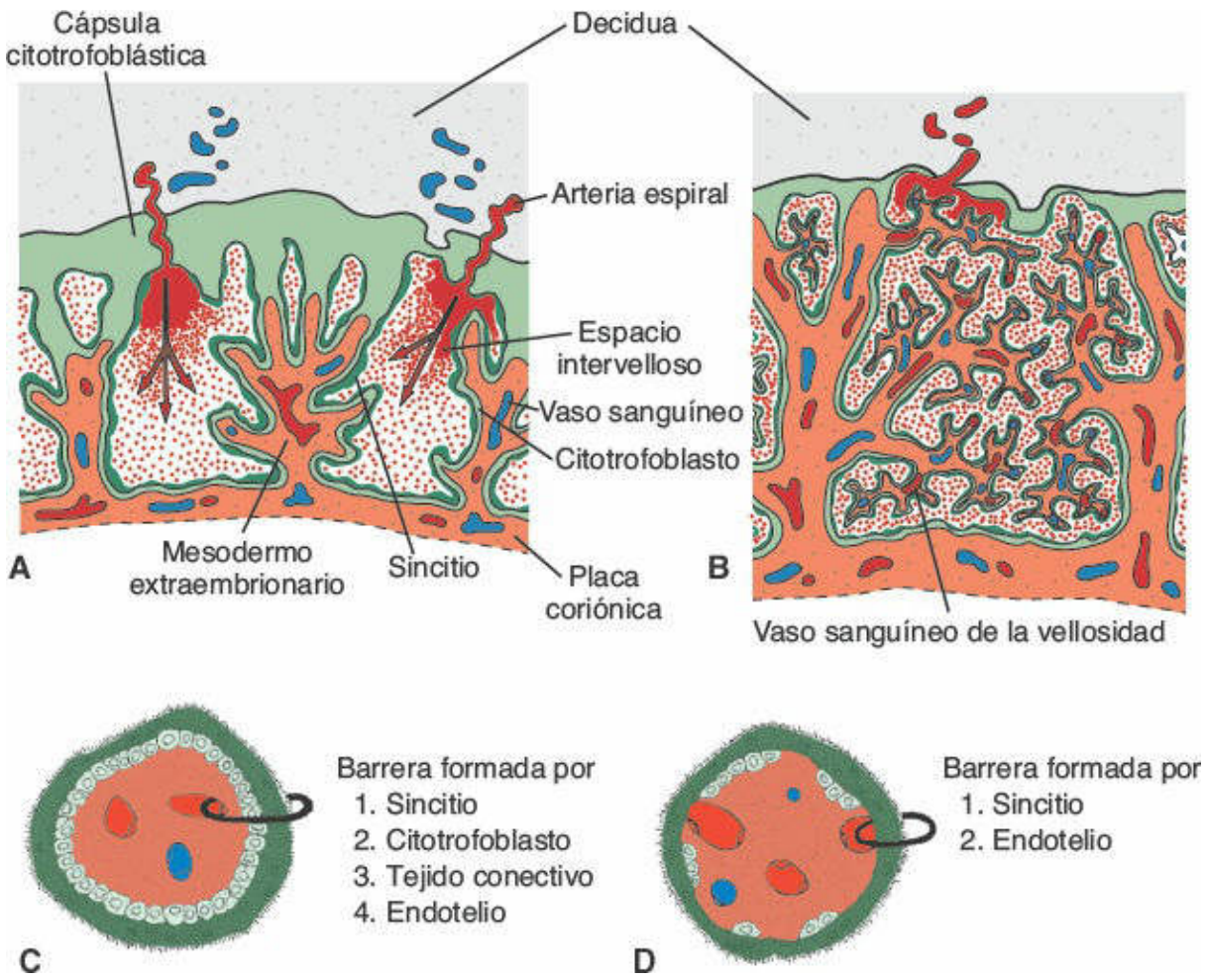

FIGURA 8-8 Estructura de las vellosidades en distintas fases del desarrollo. **A.** Durante la cuarta semana. El mesodermo extraembrionario penetra la vellosidad troncal en dirección a la placa decidual. **B.** Durante el cuarto mes. En muchas vellosidades pequeñas la pared de los capilares está en contacto directo con el sincitio. **C, D.** Crecimiento de la vellosidad, que se aprecia en **(A)** y **(B).**

Correlaciones clínicas

Preeclampsia

La **preeclampsia** es un trastorno que se caracteriza por hipertensión y proteinuria en la madre, como consecuencia de una perfusión menor en los órganos, y ocurre en cerca de 5% de los embarazos. La condición puede evolucionar a la eclampsia, que se caracteriza por crisis convulsivas. La preeclampsia inicia en forma súbita, en cualquier momento desde la semana 20 de gestación hasta el término, y puede inducir retraso del crecimiento fetal, muerte fetal o muerte de la madre. De hecho, la preeclampsia es la causa principal de mortalidad materna en Estados Unidos y se revierte por completo tras el nacimiento. Sin embargo, el nacimiento demasiado temprano pone al feto en riesgo de desarrollar complicaciones por el parto pretérmino. A pesar de los muchos años de investigación, la causa de la preeclampsia se

booksmedicos.org

booksmedicos.org

desconoce. La enfermedad parece ser un trastorno trofoblástico relacionado con una diferenciación fallida o incompleta de las células del citotrofoblasto, muchas de las cuales no sufren una transformación epitelioendotelial normal. Como consecuencia, generan una invasión rudimentaria de los vasos sanguíneos. El mecanismo por el que estas anomalías celulares desencadenan hipertensión y otros problemas es incierto. Factores de riesgo para la preeclampsia son que la mujer la haya desarrollado en un embarazo previo, sea primigesta (primer embarazo), padezca obesidad, tenga antecedentes familiares de preeclampsia, exista gestación múltiple (dos o más productos) y presente afecciones médicas, como hipertensión y diabetes. La preeclampsia también ocurre a menudo en mujeres con mola hidatiforme (v. el Cap. 4, p. 57), en cuyo caso se desarrolla en una fase temprana de la gestación.

CORION FRONDOSO Y DECIDUA BASAL

En las primeras semanas del desarrollo las vellosidades cubren toda la superficie del corion (Fig. 8-7). Al tiempo que la gestación avanza las vellosidades en el polo embrionario siguen creciendo y se extienden, dando origen al **corion frondoso** (corion arbóreo). Las vellosidades en el polo abembrionario se degeneran y para el tercer mes este lado del corion, conocido ahora como **corion leve**, es liso (Figs. 8-9 y 8-10 *A*).

La diferencia entre los polos embrionario y el abembrionario del corion también se ve reflejada en la estructura de la **decidua**, la capa funcional del endometrio, que se expulsa durante el parto. La decidua ubicada sobre el corion frondoso, llamada **decidua basal**, está integrada por una capa compacta de células grandes, las **células deciduales**, que contienen grandes cantidades de lípidos y glucógeno. Esta capa, la **placa decidual**, mantiene una unión estrecha con el corion. La capa de decidual ubicada sobre el polo abembrionario es la **decidua capsular** (Fig. 8-10 *A*). Con el crecimiento de la vesícula coriónica esta capa se distiende y degenera. De manera subsecuente el corion leve entra en contacto con la pared uterina (**decidua parietal**) en el lado opuesto del útero y ambos se fusionan (Figs. 8-10, 8-11 y 8-12), con lo que se oblitera la cavidad uterina. De ahí que la única porción del corion que participa en el proceso de intercambio sea el corion frondoso que, junto con la decidua basal, constituye la **placenta**. De manera similar, la fusión del amnios y el corion para formar la **membrana amniocoriónica** oblitera la cavidad coriónica (Fig. 8-10 *A*, *B*). Es esta membrana la que se rompe durante el trabajo de parto (rotura de la fuente).

booksmedicos.org

booksmedicos.org

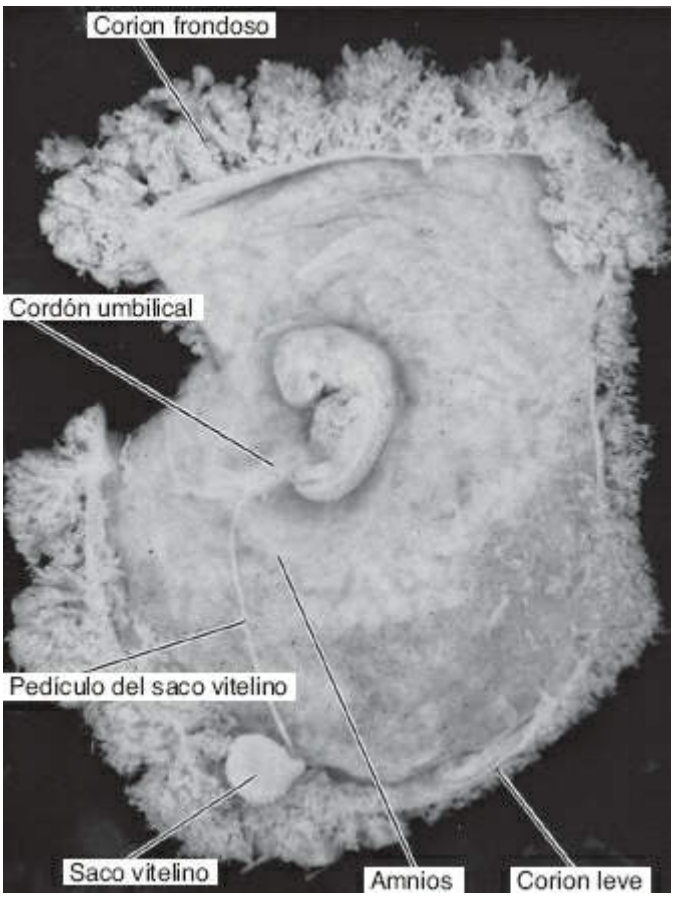

FIGURA 8-9 Embrión de 6 semanas. El saco amniótico y la cavidad coriónica se abrieron para exponer al embrión, y se aprecia el aspecto arborescente del trofoblasto en el polo embrionario, que contrasta con las vellosidades pequeñas en el polo abembrionario. Obsérvese el pedículo de fijación y el saco vitelino, con su conducto vitelino en extremo largo.

ESTRUCTURA DE LA PLACENTA

Al inicio del cuarto mes (final de la semana 12) la placenta tiene dos componentes: (1) una **porción fetal**, formada por el corion frondoso, y (2) una **porción materna**, formada por la decidua basal (Fig. 8-10 *B*). En el lado fetal la placenta está limitada por la **placa coriónica** (Fig. 8-13); en el lado materno está limitada por la decidua basal, de la que la **placa decidual** tiene una incorporación más íntima a la placenta. En la **zona de unión**, células del trofoblasto y deciduales se entremezclan. Esta zona, que se caracteriza por células deciduales y sincitiales gigantes, es rica en material extracelular amorfo. Para este momento la mayor parte de las células del citotrofoblasto se ha degenerado. Entre la placa coriónica y la decidual se ubican los espacios intervellosos, que están ocupados por sangre materna. Derivan de las lagunas del sincitiotrofoblasto y están cubiertos por sincitio de origen fetal. Las vellosidades arbóreas crecen hacia el interior de las lagunas hemáticas intervellosas (Figs. 8-8 y 8-13).

Durante el cuarto y quinto meses la decidua forma varios **tabiques deciduales**, que se proyectan hacia el interior de los espacios intervellosos, pero

booksmedicos.org

booksmedicos.org

no alcanzan la placa coriónica (Fig. 8-13). Estos tabiques tienen un núcleo de tejido materno, pero su superficie está cubierta por una capa de células sincitiales, de tal modo que siempre existe una capa de estas células que separa la sangre materna en las lagunas intervellosas del tejido fetal de las vellosidades. Como consecuencia de la formación de estos tabiques, la placenta queda dividida en varios compartimientos o **cotiledones** (Fig. 8-14). Debido a que los tabiques de la decidua no alcanzan la placa coriónica se mantiene el contacto entre los espacios intervellosos en los distintos cotiledones.

Como consecuencia del crecimiento continuo del feto y la expansión del útero, la placenta también crece. El aumento de su área de superficie casi es paralelo al del útero en expansión, y durante el embarazo cubre alrededor de 15 a 30% de la superficie interna del útero. El incremento del grosor de la placenta es producto de la arborización de las vellosidades existentes y no se debe a una penetración adicional de la estructura en los tejidos maternos.

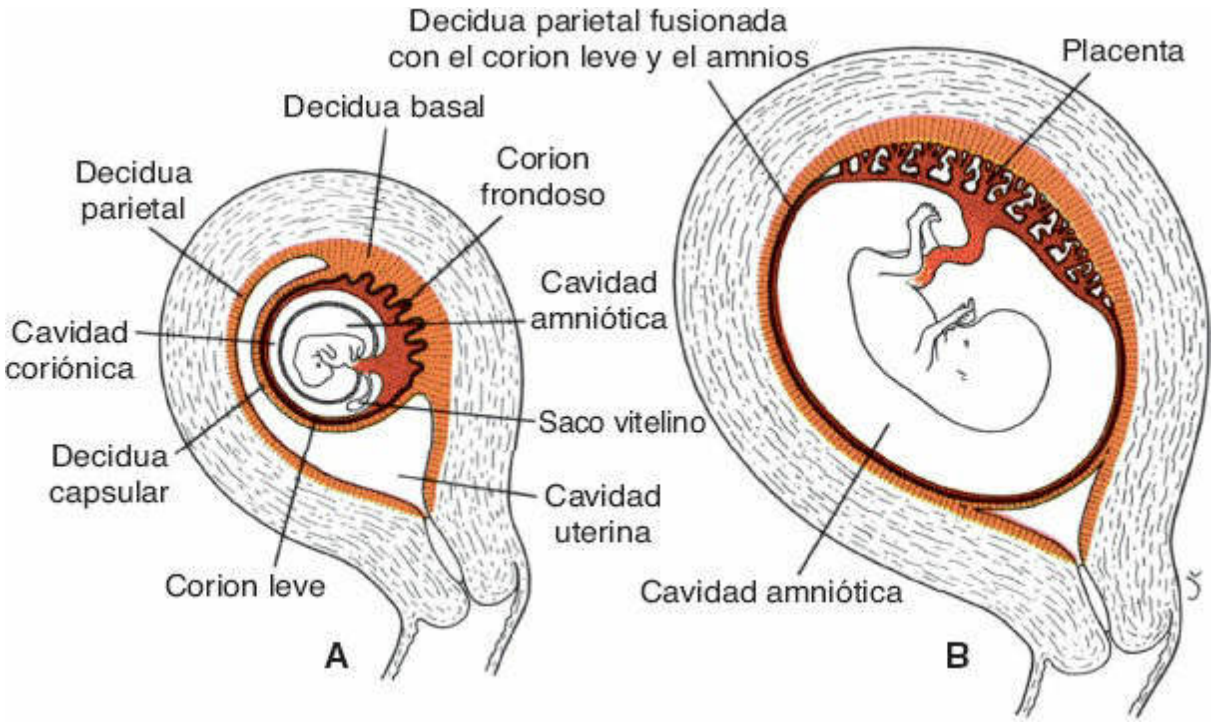

FIGURA 8-10 Relación de las membranas fetales con la pared del útero. **A.** Final del segundo mes. Obsérvese el saco vitelino dentro de la cavidad coriónica, entre el amnios y el corion. En el polo abembrionario las vellosidades han desaparecido (corion leve). **B.** Final del tercer mes. El amnios y el corion se fusionaron, y la cavidad uterina queda obliterada por la fusión del corion leve y la decidua parietal.

booksmedicos.org

booksmedicos.org

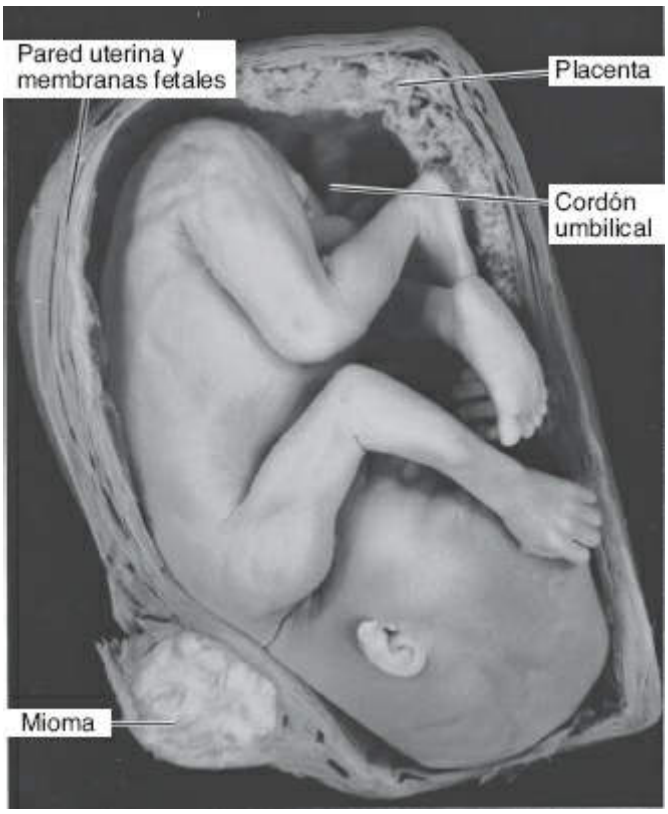

FIGURA 8-11 Feto de 19 semanas en su posición natural dentro del útero; se aprecian el cordón umbilical y la placenta. la cavidad uterina está obliterada. En la pared del útero existe una tumoración grande, un mioma.

Placenta a término

Al término, la placenta tiene configuración discoide y un diámetro de 15 a 25 cm, con cerca de 3 cm de grosor, y pesa entre 500 y 600 g. Tras el parto se desprende de la pared uterina y, alrededor de 30 min después del nacimiento del feto es expulsada de la cavidad uterina junto con las membranas fetales (alumbramiento). Cuando se observa la **cara materna** de la placenta pueden reconocerse con claridad entre 15 y 20 regiones ligeramente abultadas, los **cotiledones**, cubiertos por una capa delgada de decidua basal (Fig. 8-14*B*). Entre los cotiledones existen surcos formados por los tabiques deciduales.

La **cara fetal** de la placenta está cubierta en su totalidad por la placa coriónica. Varias arterias y venas de gran calibre, los **vasos coriónicos**, convergen hacia el cordón umbilical (Fig. 8-14*A*). El corion, a su vez, está cubierto por el amnios. El sitio de fijación del cordón umbilical suele ser excéntrico y en ocasiones incluso marginal. Sin embargo, con poca frecuencia se inserta en las membranas coriónicas fuera de la placenta (**inserción velamentosa**).

Circulación placentaria

La sangre materna llega a los cotiledones por 80 a 100 arterias espirales que perforan la placa decidual e ingresan a los espacios intervellosos a intervalos

booksmedicos.org

booksmedicos.org

más o menos regulares (Fig. 8-13). La presión en estas arterias impulsa la sangre hasta sitios profundos de los espacios intervellosos y baña a las numerosas vellosidades pequeñas del árbol velloso con sangre oxigenada. Al tiempo que la presión disminuye, la sangre vuelve a fluir de la placa coriónica hacia la decidua, sitio en que ingresa a las venas endometriales (Fig. 8-13). Así, la sangre de las lagunas intervellosas regresa a la circulación materna por las venas endometriales.

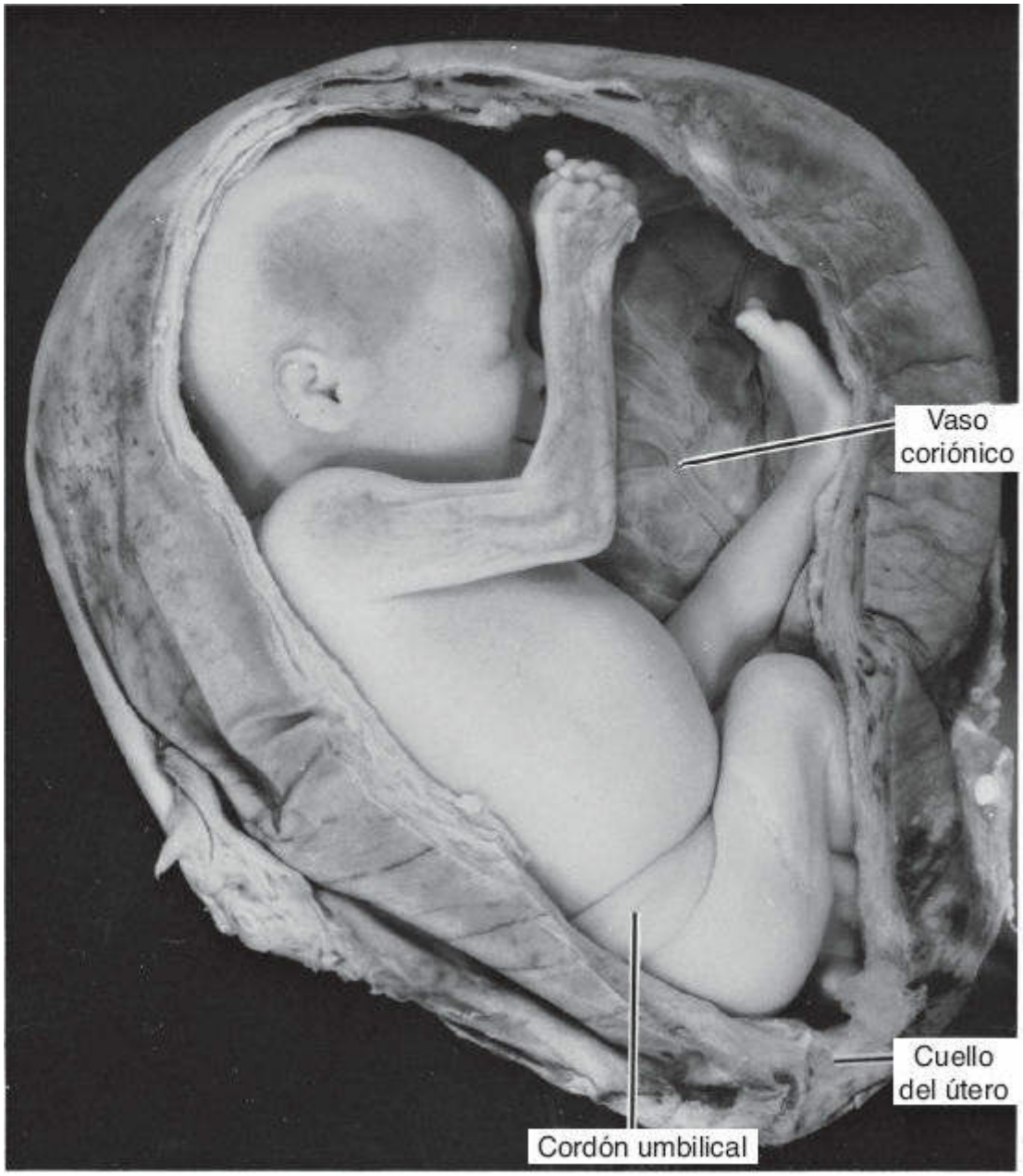

FIGURA 8-12 Feto de 23 semanas dentro del útero. Algunas porciones de la pared del útero y el amnios se han retirado para mostrar al feto. En la parte posterior se aprecian vasos placentarios que convergen hacia el cordón umbilical. El cordón umbilical está enredado bajo tensión en torno al abdomen, lo que quizá generaba la posición fetal anómala dentro del útero (posición pélvica).

booksmedicos.org

booksmedicos.org

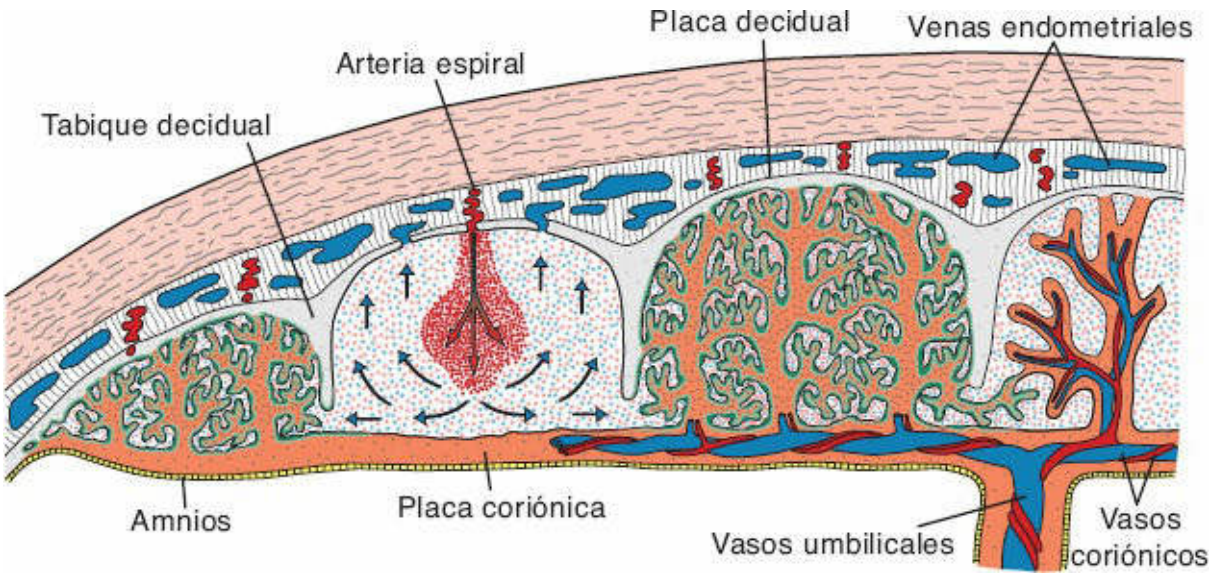

FIGURA 8-13 La placenta en la segunda mitad del embarazo. Los cotiledones están separados de manera parcial por los tabiques deciduales (maternos). La mayor parte de la sangre intervellosa regresa a la circulación materna por las venas endometriales. Una fracción menor ingresa a los cotiledones vecinos. Los espacios intervellosos están cubiertos por sincitio.

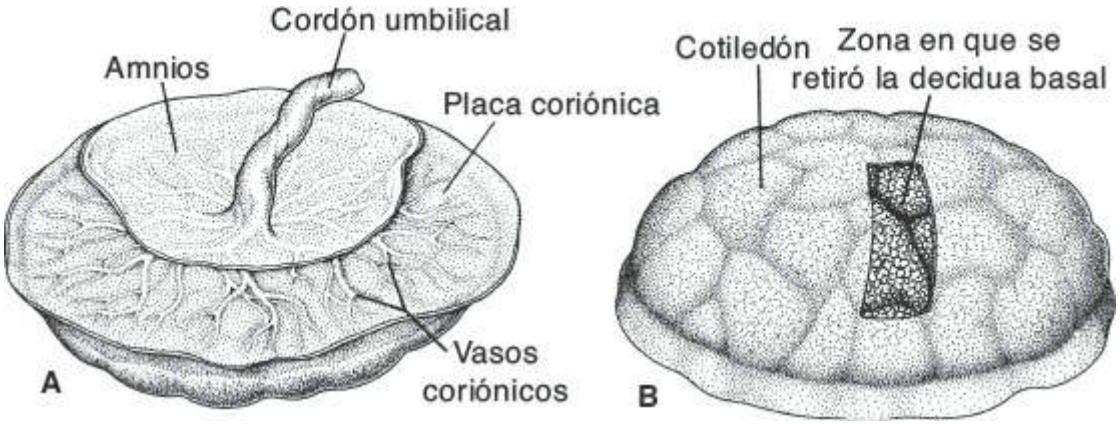

FIGURA 8-14 Placenta a término. **A.** Cara fetal. La placa coriónica y el cordón umbilical están cubiertos por el amnios. **B.** Cara materna en que se observan los cotiledones. En una zona se retiró la decidua. La cara materna de la placenta siempre se revisa con cuidado tras el alumbramiento y, a menudo, pueden identificarse uno o más cotiledones con aspecto blanquecino debido a la formación excesiva de material fibrinoide y el infarto de algún grupo de lagunas intervellosas.

En conjunto, los espacios intervellosos de una placenta madura alojan alrededor de 150 mL de sangre, que se recambia alrededor de tres o cuatro veces por minuto. Esta sangre se desplaza siguiendo las vellosidades coriónicas, que tienen un área de superficie de 4 a 14 m². A pesar de esto, el intercambio placentario no tiene lugar en todas las vellosidades, sino sólo en aquéllas cuyos vasos sanguíneos fetales están en contacto íntimo con la membrana sincitial que los cubre. En estas vellosidades el sincitio a menudo tiene un borde en cepillo constituido por microvellosidades numerosas, que incrementan en gran medida el área de superficie y, en consecuencia, la velocidad de intercambio entre la circulación materna y la fetal (Fig. 8-8 *D*). La **membrana placentaria**, que separa la sangre materna de la fetal, al inicio está compuesta por cuatro capas:

booksmedicos.org

booksmedicos.org

(1) la cubierta endotelial de los vasos sanguíneos fetales, (2) el tejido conectivo en el núcleo de la vellosidad, (3) la capa citotrofoblástica, y (4) el sincitio (Fig. 8-8 *C*). A partir del cuarto mes la membrana placentaria se adelgaza debido a que la cubierta endotelial de los vasos entra en contacto íntimo con la membrana sincitial, lo que eleva en gran medida la velocidad de intercambio (Fig. 8-8 *D*). En ocasiones denominada **barrera placentaria**, la membrana placentaria no es una barrera verdadera, ya que muchas sustancias la atraviesan con libertad. Puesto que la sangre materna en los espacios intervellosos está separada de la sangre fetal por un derivado coriónico, la placenta humana se considera de tipo **hemocorial**. Normalmente, no existe mezcla de la sangre materna con la fetal. Sin embargo, cifras bajas de células hemáticas fetales en ocasiones escapan por defectos microscópicos de la membrana placentaria.

Correlaciones clínicas

Eritroblastosis fetal e hidropesía fetal

Debido a que algunas células sanguíneas del feto escapan por la barrera placentaria, existe el potencial de que desencadenen una respuesta mediada por anticuerpos por parte del sistema inmunitario materno. La base de esta respuesta es el hecho de que existen más de 400 antígenos eritrocitarios identificados, y si bien la mayor parte de ellos no causa problemas durante el embarazo, algunos pueden estimular una respuesta de anticuerpos en la madre contra las células sanguíneas del feto. Este proceso es un ejemplo de **isoinmunización**, y si la respuesta materna es suficiente, los anticuerpos atacan y destruyen los eritrocitos fetales, lo que da origen a la **enfermedad hemolítica del feto y del recién nacido**. Esta enfermedad era llamada antes **eritroblastosis fetal** debido a que en ciertos casos la hemólisis intensa estimulaba en gran medida la producción fetal de células sanguíneas llamadas **eritroblastos**. Sin embargo, este grado de anemia sólo se observa en pocos casos, de tal modo que el concepto de enfermedad hemolítica del feto y el recién nacido resulta más apropiado. En casos raros, la anemia es tan intensa que se desarrolla **hidropesía fetal** (edema y acumulación de fluidos en las cavidades corporales), lo que provoca la muerte del feto (Fig. 8-15). Los casos más graves son causados por antígenos del sistema de grupo sanguíneo CDE (Rhesus). El **antígeno D o Rh** es el más peligroso debido a que puede inducir inmunización tras una sola exposición, que ocurre en forma más temprana y con mayor intensidad en cada embarazo sucesivo. La respuesta de anticuerpos materna ocurre en los casos en que el feto es D (Rh) positivo y la madre es D (Rh) negativo, y se desencadena cuando los eritrocitos fetales ingresan al sistema materno por existir pequeñas regiones de hemorragia en la superficie de las vellosidades placentarias o durante el nacimiento. Esta condición puede prevenirse mediante la identificación del Rh en la sangre materna en la

booksmedicos.org

booksmedicos.org

primera consulta prenatal y la detección de anticuerpos anti-D para determinar si sufrió sensibilización previa. En las mujeres con Rh negativo sin anticuerpos anti-D, las recomendaciones incluyen el tratamiento con inmunoglobulina anti Rh a las 28 semanas de gestación; dar seguimiento en los casos en que pudiera haber existido mezcla de la sangre fetal con la materna (p. ej., tras una amniocentesis o un aborto); y tras el parto si se detecta que el neonato es Rh positivo. Desde la introducción de la inmunoglobulina anti-Rh en 1968, la enfermedad hemolítica del feto y del recién nacido casi se ha eliminado en Estados Unidos.

Los antígenos del grupo sanguíneo ABO también pueden desencadenar una respuesta de anticuerpos, pero sus efectos son mucho más leves que los producidos por el grupo CDE. Alrededor de 20% de todos los recién nacidos tiene incompatibilidad ABO con la madre, pero sólo 5% desarrolla afectación clínica. A estos recién nacidos se les puede tratar de manera eficaz tras el nacimiento.

FIGURA 8-15 Hidropesía fetal por acumulación de fluidos en los tejidos fetales.

Función placentaria

booksmedicos.org

booksmedicos.org

Las funciones principales de la placenta son (1) **intercambio de productos metabólicos y gases** entre el torrente sanguíneo de la madre y el feto, y (2) **producción de hormonas**.

Intercambio de gases

El intercambio de gases—como oxígeno, dióxido de carbono y monóxido de carbono—se logra mediante difusión simple. Al término, el feto extrae entre 20 y 30 mL de oxígeno por minuto a partir de la circulación materna, e incluso una interrupción breve de la provisión de oxígeno resulta letal para el feto. El flujo de sangre placentaria es fundamental para la provisión de oxígeno, toda vez que la cantidad de oxígeno que llega al feto depende de su aporte, no de su difusión.

Intercambio de nutrientes y electrolitos

El intercambio de nutrientes y electrolitos, como aminoácidos, ácidos grasos libres, carbohidratos y vitaminas, es rápido y se incrementa al tiempo que avanza el embarazo.

Transferencia de anticuerpos maternos

La competencia inmunológica comienza a desarrollarse en una fase tardía del primer trimestre, momento en que el feto sintetiza todos los componentes del **complemento**. Las inmunoglobulinas corresponden casi en su totalidad a **inmunoglobulina G (IgG) materna**, que comienza a transferirse de la madre al feto alrededor de las 14 semanas. De este modo, el feto adquiere inmunidad pasiva contra distintas enfermedades infecciosas. Los neonatos comienzan a sintetizar su propia IgG, pero no alcanzan las concentraciones del adulto sino hasta los 3 años de edad.

Producción de hormonas

Al final del cuarto mes la placenta sintetiza **progesterona** en cantidades suficientes para mantener el embarazo si el cuerpo lúteo es eliminado o no funciona en forma apropiada. Con toda probabilidad, las hormonas se sintetizan en el sincitiotrofoblasto. Además de progesterona, la placenta produce cantidades crecientes de **hormonas estrogénicas**, entre las que predomina el **estriol**, hasta justo antes del final del embarazo, en que se alcanza el nivel máximo. Estos niveles altos de estrógenos estimulan el crecimiento uterino y el desarrollo de las glándulas mamarias.

Correlaciones clínicas

booksmedicos.org

booksmedicos.org

La barrera placentaria

Las hormonas esteroideas maternas atraviesan con facilidad la placenta. Otras hormonas, como la tiroxina, sólo lo hacen a baja velocidad. Algunos progestágenos sintéticos atraviesan con rapidez la placenta y pueden masculinizar a los fetos femeninos. Incluso más peligroso era el uso del estrógeno sintético **dietilestilbestrol (DES)**, que atraviesa con facilidad la placenta. Este compuesto induce carcinoma de células claras de la vagina y anomalías en el cuello uterino, el útero y los testículos en quienes son expuestos al compuesto durante la vida intrauterina (v. el Cap. 9).

Si bien la barrera placentaria a menudo se considera un mecanismo protector contra factores que causan daño, muchos virus—como el de rubeola, citomegalovirus, coxsackie, viruela, varicela, sarampión y poliomielitis—atraviesan la placenta sin dificultad. Una vez en el feto, algunos virus causan infección, misma que puede inducir muerte celular y defectos congénitos (v. el Cap. 9).

Desafortunadamente, la mayor parte de los fármacos y sus metabolitos atraviesa la placenta sin dificultad y muchos provocan daño grave al embrión (v. el Cap. 9). Además, el consumo materno de heroína y cocaína puede generar habituación en el feto.

Durante los primeros 2 meses del embarazo el sincitiotrofoblasto también produce **gonadotropina coriónica humana (hCG)**, que mantiene al cuerpo lúteo. Esta hormona es excretada por la madre en la orina, y en las fases tempranas de la gestación su presencia se aprovecha como indicador del embarazo. Otra hormona que sintetiza la placenta es la **somatomamotropina** (antes denominada **lactógeno placentario**). Es una sustancia similar a la hormona del crecimiento que da al feto prioridad para utilizar la glucosa de la sangre materna, y determina en la madre un estado de algún modo diabetogénico. También promueve el desarrollo mamario para la producción láctea.

■ AMNIOS Y CORDÓN UMBILICAL

La línea oval que define el amnios al reflejarse sobre el ectodermo embrionario (**unión amnioectodérmica**) constituye el **anillo umbilical primitivo**. Al final de la quinta semana de desarrollo las estructuras siguientes pasan por el anillo (Fig. 8-16 A, *C*): (1) el **pedículo de fijación**, que contiene el alantoides y los vasos sanguíneos umbilicales, que corresponden a dos arterias y una vena; (2) **el pedículo vitelino (conducto vitelino)**, acompañado de los vasos sanguíneos vitelinos; y (3) el **conducto que conecta la cavidad intraembrionaria con la extraembrionaria** (Fig. 8-16 *C*). El saco vitelino en sí ocupa un espacio en la **cavidad coriónica**, esto es, el ubicado entre el amnios y la placa coriónica (Fig.

booksmedicos.org

booksmedicos.org

8-16 *B*).

Durante el desarrollo posterior, la cavidad amniótica crece con rapidez a expensas de la cavidad coriónica, y el amnios comienza a envolver los pedículos conectores y del saco vitelino, adosándolos y dando origen al **cordón umbilical primitivo** (Fig. 8-16 *B*). En su porción distal, el cordón contiene el pedículo del saco vitelino y los vasos sanguíneos umbilicales. En un sitio proximal aloja algunas asas intestinales y el remanente del alantoides (Fig. 8-16 *B*, *D*). El saco vitelino, ubicado dentro de la cavidad coriónica, está conectado con el cordón umbilical mediante su pedículo. Al final del tercer mes el amnios se ha expandido de tal modo que entra en contacto con el corion y oblitera la cavidad coriónica (Fig. 8-10 *B*). El saco vitelino suele contraerse entonces y se oblitera en forma gradual.

Durante un periodo la cavidad abdominal es demasiado pequeña para las asas intestinales que se desarrollan con rapidez, y algunas de ellas son desplazadas hacia el espacio extraembrionario en el cordón umbilical. Estas asas intestinales expulsadas constituyen una **hernia umbilical fisiológica** (v. el Cap. 15). Casi al final del tercer mes las asas son atraídas hacia el interior del embrión y la cavidad del cordón se oblitera. Cuando el alantoides y el conducto vitelino con sus vasos sanguíneos también se obliteran, lo único que se conserva en el cordón son los vasos sanguíneos umbilicales circundados por la **gelatina de Wharton**. Este tejido, rico en proteoglucanos, actúa como capa protectora para los vasos sanguíneos. Las paredes de las arterias son musculares y contienen muchas fibras elásticas, que contribuyen a la constricción y contracción rápida de los vasos sanguíneos umbilicales una vez que se pinza el cordón.

booksmedicos.org

booksmedicos.org

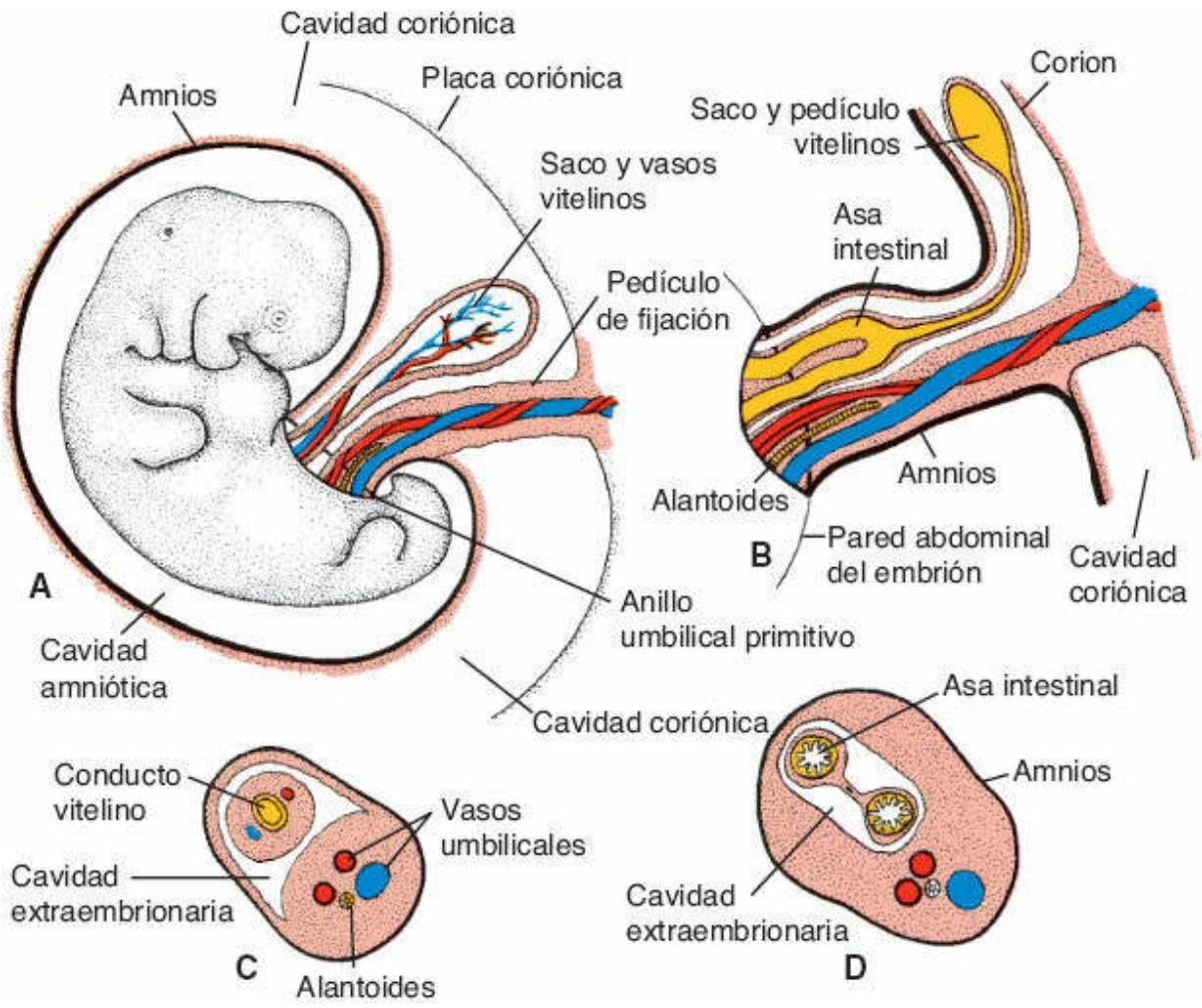

FIGURA 8-16 **A.** Embrión de 5 semanas en que se aprecian las estructuras que pasan por el anillo umbilical primitivo. **B.** Cordón umbilical primitivo de un embrión de 10 semanas. **C.** Corte transversal al nivel del anillo umbilical. **D.** Corte transversal del cordón umbilical primitivo en que se aprecian las asas intestinales que protruyen dentro del cordón.

CAMBIOS PLACENTARIOS AL FINAL DEL EMBARAZO

Al final de la gestación varios cambios en la placenta pueden revelar una disminución del intercambio entre las dos circulaciones. Entre estos cambios están (1) un incremento del tejido fibroso en el núcleo de la vellosidad, (2) el engrosamiento de las membranas basales de los capilares fetales, (3) cambios obliterantes en los capilares de las vellosidades y (4) depósito de material fibrinoide sobre la superficie de las vellosidades en la zona de unión y en la placa coriónica. La formación excesiva de material fibrinoide a menudo induce el infarto de alguna laguna intervellosa o incluso de todo un cotiledón. El cotiledón adquiere entonces un aspecto blanquecino.

LÍQUIDO AMNIÓTICO

booksmedicos.org

booksmedicos.org

La cavidad amniótica está ocupada por líquido claro acuoso que es producido en parte por las células amnióticas, pero deriva ante todo de la sangre materna. La cantidad de líquido se incrementa desde cerca de 30 mL a las 10 semanas de gestación hasta 450 mL a las 20 semanas, y 800 a 1000 mL a las 37 semanas. Durante los primeros meses del embarazo el embrión está suspendido por el cordón umbilical dentro de este líquido, que actúa como una almohadilla protectora. El líquido (1) amortigua los movimientos bruscos, (2) impide la adhesión del embrión al amnios y (3) permite los movimientos fetales. El líquido amniótico es sustituido cada 3 h. Desde el inicio del quinto mes el feto deglute su propio líquido amniótico, y se calcula que bebe alrededor de 400 mL al día, cerca de la mitad del volumen total. A partir del quinto mes la orina del feto se mezcla a diario con el líquido amniótico, si bien es en mayor medida agua debido a que la placenta actúa como órgano de intercambio para los desechos metabólicos. Durante el parto la membrana amniocoriónica forma una cuña hidrostática, que ayuda a dilatar el conducto cervical.

Correlaciones clínicas

Anomalías del cordón umbilical

Al momento del nacimiento el cordón umbilical tiene entre 1 y 2 cm de diámetro y de 50 a 60 cm de longitud. Es tortuoso, lo que genera el aspecto de **nudos falsos**. La longitud de un cordón coincide con el grado de movimiento intrauterino del feto, y se han observado cordones cortos en trastornos del movimiento fetal y en la constricción intrauterina. Un cordón en extremo largo puede enredarse en el cuello del feto, por lo general sin mayor riesgo, en tanto uno corto puede generar dificultades durante el parto al tirar la placenta y ejercer tensión sobre su sitio de fijación en el útero.

Por lo general, existen dos arterias y una vena en el cordón umbilical. Sin embargo, uno de cada 200 neonatos presenta **arteria umbilical única** y tiene un riesgo aproximado de 20% de tener defectos cardiacos y vasculares adicionales. La falta de una arteria pudiera derivar de su falta de formación (agenesia) o de su degeneración en una fase temprana del desarrollo.

Bridas amnióticas

En ocasiones, los desgarros del amnios dan origen a **bridas amnióticas**, que pueden enredarse en una parte del feto, en particular las extremidades y los dedos. Los resultados pueden ser amputaciones, **constricciones perimetrales** y otras anomalías, entre ellas deformidades craneofaciales (Fig. 8-17). El origen de las bridas se desconoce.

Líquido amniótico

Hidramnios y **polihidramnios** son términos que se utilizan para describir el

booksmedicos.org

booksmedicos.org

exceso de líquido amniótico (1500 a 2000 mL), en tanto **oligohidramnios** hace referencia a la disminución de su volumen (< 400 mL). Estas dos condiciones se relacionan con un incremento de la incidencia de defectos congénitos. El polihidramnios es ante todo idiopático (35%) o tiene causas como la diabetes materna (25%) y malformaciones congénitas, entre ellas defectos del sistema nervioso central (p. ej., anencefalia) y gastrointestinales (atresias, como la esofágica), que impiden que el feto degluta el líquido. El oligohidramnios es poco frecuente y puede derivar de la agenesia renal. La carencia de líquido en la cavidad amniótica puede constreñir al feto, o bien el líquido puede ser tan escaso que el feto no puede "inhalarlo", lo que trae consigo hipoplasia pulmonar.

La **rotura prematura de membranas (RPM)** en el embarazo de término se refiere a la que ocurre antes del inicio de las contracciones uterinas, y afecta a 10% de los embarazos. La RPM **pretérmino** se presenta antes de las 37 semanas de embarazo, se observa en 3% de los embarazos y es una causa frecuente de trabajo de parto previo al término. Las causas de la RPM se desconocen, pero entre sus factores de riesgo están una gestación previa con producto prematuro o RPM, raza negra, tabaquismo, infecciones y polihidramnios grave.

FIGURA 8-17 Anomalías en las extremidades causadas por bridas amnióticas. **A.** Anillo de constricción en la extremidad. **B.** Amputación digital (primer ortejo) y constricción perimetral (segundo ortejo).

MEMBRANAS FETALES EN GEMELOS

booksmedicos.org

booksmedicos.org

La frecuencia del embarazo múltiple (p. ej., gemelos, trillizos) se ha incrementado en grado sustancial en los años recientes y ahora corresponde a más de 3% de todos los nacimientos de productos vivos en Estados Unidos. La frecuencia de gestaciones gemelares se elevó hasta 32.6 por 1 000 nacimientos en 2008. Las causas de este incremento son dos: el aumento de la edad de las mujeres al momento del nacimiento de sus hijos y el mayor uso de tratamientos para fecundidad, entre ellos las tecnologías para reproducción asistida (TRA).

Gemelos dicigóticos

Alrededor de 90% de los gemelos son **dicigóticos**, o **fraternos**, y su incidencia se incrementa con la edad materna (se duplica a los 35 años), y con los procedimientos de fecundidad, entre ellos las TRA. Derivan de la liberación simultánea de dos ovocitos y su fecundación por espermatozoides distintos. Debido a que los dos cigotos tienen constitución genética distinta, los gemelos no tienen mayor semejanza que la de dos hermanos o hermanas. Pudieran o no ser de distinto sexo. Los cigotos se implantan de manera independiente en el útero y cada uno suele desarrollar su propia placenta, amnios y saco coriónico (Fig. 8-18 *A*). Sin embargo, en ocasiones las dos placentas están tan juntas que se fusionan. De manera similar, las paredes de los sacos coriónicos pueden entrar en contacto estrecho y fusionarse (Fig. 8-18 *B*). En ocasiones cada gemelo dicigótico posee eritrocitos de dos tipos (**mosaicismo eritrocitario**), lo que revela que la fusión de las dos placentas fue tan íntima que se intercambiaron eritrocitos.

Gemelos monocigóticos

El segundo tipo de gemelos, que se desarrolla a partir de un solo óvulo fecundado, son los **gemelos monocigóticos o idénticos**. La frecuencia con que se conciben gemelos monocigóticos es de tres o cuatro por 1 000. Derivan de la división del cigoto, que puede ocurrir en distintas fases del desarrollo. Se piensa que la separación más temprana ocurre en la etapa bicelular, en cuyo caso se desarrollan dos cigotos independientes. Los blastocistos se implantan de manera independiente y cada embrión cuenta con su propia placenta y saco coriónico (Fig. 8-19 *A*). Si bien la disposición de las membranas placentarias de estos gemelos se asemeja a la de los dicigóticos, estos pueden reconocerse como elementos del par monocigótico por su gran similitud en cuanto al grupo sanguíneo, huellas digitales, sexo y aspecto externo, como el color de los ojos y el cabello.

La división del cigoto suele ocurrir en la fase temprana del blastocisto. La masa celular interna se divide en dos grupos independientes de células dentro del mismo blastocele (Fig. 8-19 *B*). Los dos embriones cuentan con una placenta y una cavidad coriónica compartidas, pero con cavidades amnióticas independientes (Fig. 8-19 *B*). En casos infrecuentes la separación ocurre en la fase de disco bilaminar, justo antes de la aparición de la línea primitiva (Fig. 8-

booksmedicos.org

booksmedicos.org

19 *C*). Esta división da origen a la formación de dos embriones con una sola placenta, con un saco coriónico y uno amniótico. Si bien los gemelos tienen una sola placenta, la irrigación sanguínea suele estar bien equilibrada.

Si bien los trillizos son raros (alrededor de uno por cada 7 600 embarazos), el nacimiento de cuatrillizos, quintillizos y otros embarazos múltiples son incluso más raros. En años recientes los nacimientos múltiples han sido más frecuentes en mujeres que reciben gonadotropinas (fármacos para la fecundidad) por anovulación.

■ PARTO (NACIMIENTO)

Durante las primeras 34 a 38 semanas de la gestación el miometrio no responde a las señales para el **parto (nacimiento)**. Durante las últimas 2 a 4 semanas del embarazo, no obstante, este tejido pasa por una fase de transición para prepararse para el inicio del **trabajo de parto**. Por último, esta fase termina con el engrosamiento del miometrio en el fondo uterino, y su reblandecimiento y adelgazamiento de su tercio inferior y el cérvix.

El trabajo de parto mismo se divide en tres fases: (1) **borramiento** (adelgazamiento y acortamiento) y dilatación del cuello uterino (esta etapa termina cuando el cérvix alcanza su dilatación completa), (2) **expulsión del feto** y (3) **alumbramiento (expulsión de la placenta y las membranas fetales)**. La **fase 1** es producto de las contracciones uterinas que comprimen al saco amniótico contra el conducto cervical a manera de cuña; en caso de existir rotura de membranas, la presión la ejerce la parte presentada del feto, por lo general la cabeza. La **fase 2** también es facilitada por contracciones uterinas, pero la fuerza más importante la genera la presión intraabdominal creciente por la contracción de los músculos abdominales. En la **fase 3** se requieren contracciones uterinas y se ve facilitada por el incremento de la presión intraabdominal.

Al tiempo que el útero se contrae, su fondo contrae y da origen a la disminución progresiva de su cavidad, al tiempo que su región inferior se expande, lo que dirige la fuerza. Las contracciones suelen iniciar con 10 min de diferencia; luego, durante la segunda fase del trabajo de parto, pueden ocurrir con menos de 1 min de diferencia y duran entre 30 y 90 segundos. Su desarrollo intermitente resulta esencial para la sobrevivencia del feto, ya que tienen fuerza suficiente para comprometer el flujo sanguíneo uteroplacentario hacia el feto.

booksmedicos.org

booksmedicos.org

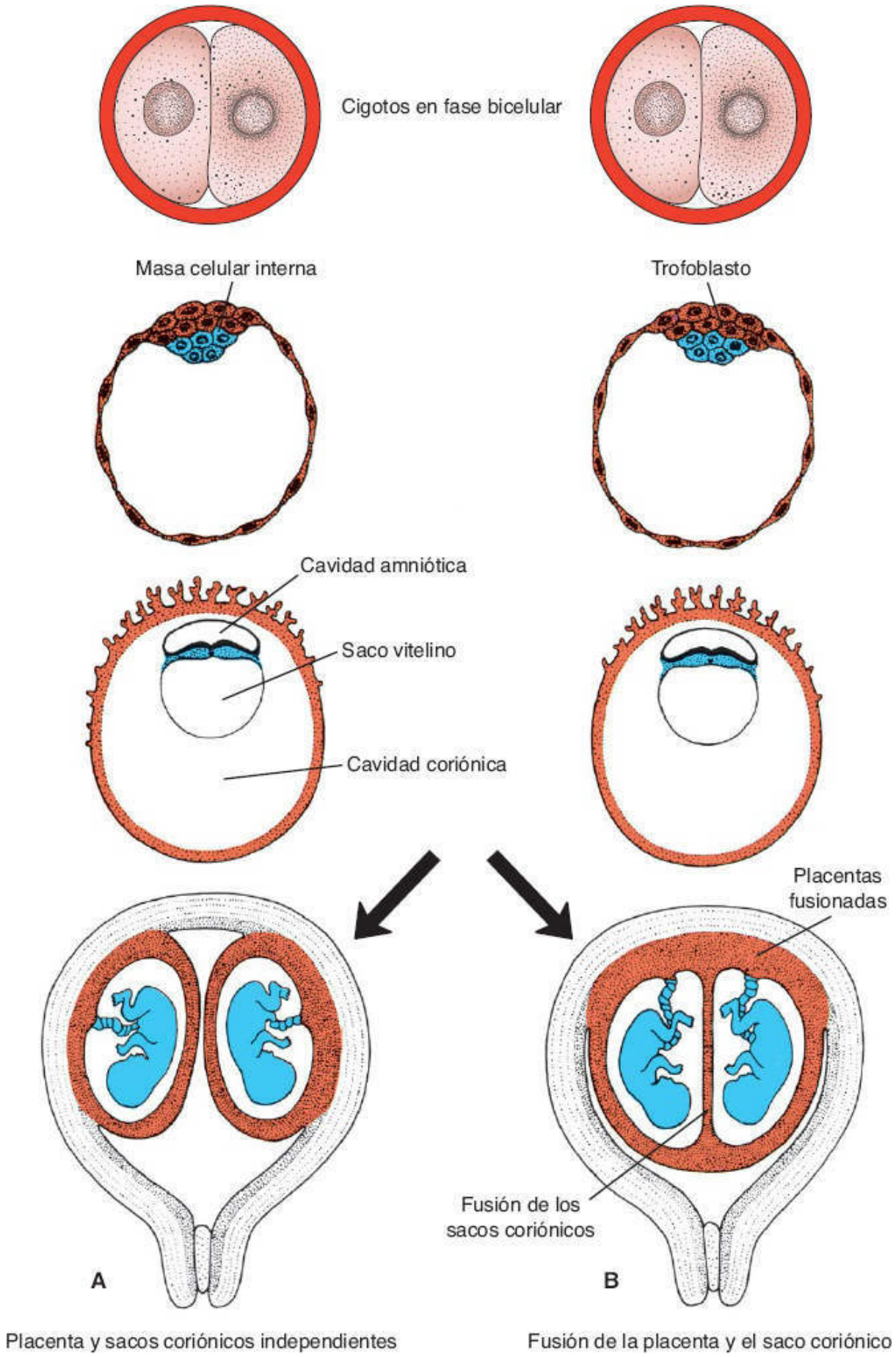

FIGURA 8-18 Desarrollo de los gemelos dicigóticos. Por lo regular, cada embrión cuenta con su

booksmedicos.org

booksmedicos.org

propio saco amniótico, saco coriónico y placenta **(A)**, pero en ocasiones las placentas se fusionan **(B)**. Cada embrión suele recibir una cantidad suficiente de sangre, pero en ocasiones la formación de anastomosis amplias permite la derivación de más sangre hacia uno de los gemelos.

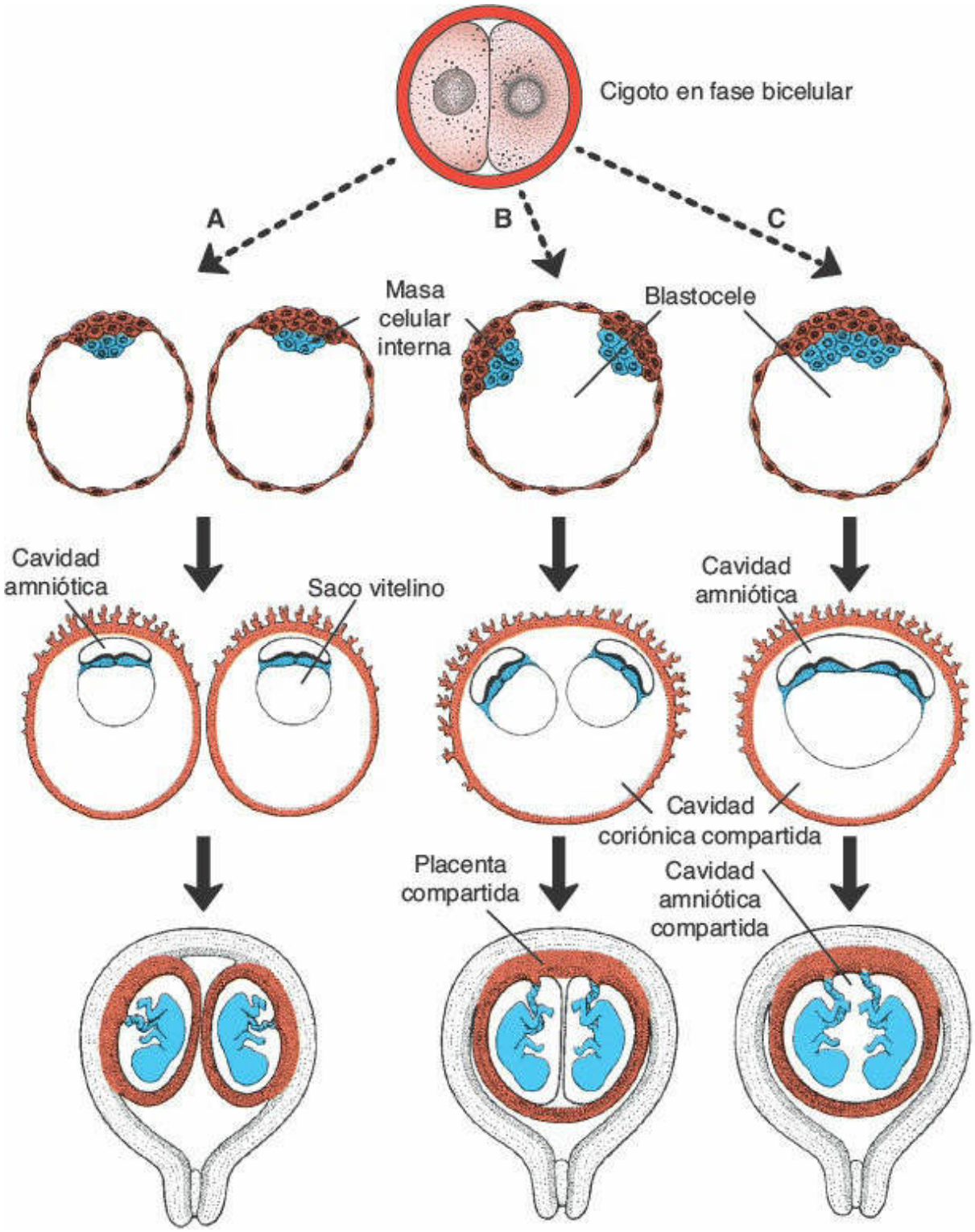

FIGURA 8-19 Relaciones potenciales de las membranas fetales en gemelos monocigóticos. **A.** La división ocurre en la fase bicelular, y cada embrión cuenta con su propia placenta, cavidad amniótica y cavidad coriónica. **B.** División de la masa celular interna para formar dos grupos completamente separados. Los dos embriones comparten la placenta y el saco coriónico, pero cuentan con cavidades amnióticas independientes. **C.** División de la masa celular interna en una etapa tardía del desarrollo. Los embriones comparten la placenta, y las cavidades amniótica y coriónica.

booksmedicos.org

booksmedicos.org

Correlaciones clínicas

Anomalías relacionadas con los gemelos

Los embarazos gemelares tienen una incidencia elevada de mortalidad y morbilidad perinatales, así como un mayor riesgo de nacimiento pretérmino. Alrededor de 60% de los gemelos nace antes del término y también muestra una incidencia alta de PBN. Estos dos factores determinan que los embarazos gemelares sean de alto riesgo, y se relacionen con una tasa de mortalidad tres veces superior a la de las gestaciones únicas.

La incidencia de los embarazos gemelares pudiera ser mucho más alta que la identificada en el momento del parto, debido a que se conciben gemelos con más frecuencia que con la que nacen. Muchos gemelos mueren antes del nacimiento y algunos estudios indican que sólo en 29% de las mujeres con embarazos gemelares se obtienen de hecho dos productos. El concepto de **gemelo evanescente** hace referencia a la muerte de un feto. Su desaparición, que ocurre durante el primer trimestre o al inicio del segundo trimestre, puede derivar de su resorción o la formación de un feto papiráceo (Fig. 8-20).

Otro problema que determina una mayor mortalidad entre los gemelos es el síndrome de transfusión fetofetal, que ocurre en 15% de las gestaciones monocigóticas monocoriales. En este trastorno se forman anastomosis vasculares placentarias, que en la mayor parte de las ocasiones tienen distribución equilibrada en las placentas monocoriales, de tal modo que un gemelo recibe la mayor parte del flujo sanguíneo y el del otro muestra compromiso. Como consecuencia un gemelo es de mayor tamaño que el otro (Fig. 8-21). La evolución es mala, y en 50 a 70% de los casos mueren ambos productos.

En etapas posteriores del desarrollo la división parcial del nodo y la línea primitivos pueden dar origen a la formación de gemelos unidos. Estos gemelos se clasifican con base en la naturaleza y el grado de su unión (Figs. 8-22 y 8-23). En ocasiones los gemelos monocigóticos están conectados sólo por un puente cutáneo o hepático común. El tipo de gemelos que se forma depende del momento y el grado al cual ocurren las anomalías del nodo y la línea. La expresión inapropiada de genes, como el goosecoid, también pueden dar origen a gemelos unidos. Muchos gemelos unidos han sobrevivido, entre ellos los famosos Chang y Eng, que estaban unidos por el abdomen y viajaron a Inglaterra y a Estados Unidos para hacer exhibiciones alrededor de 1850. Por último se establecieron en Carolina del Norte, donde se dedicaron al trabajo de granja y tuvieron 21 hijos con sus dos esposas.

booksmedicos.org

booksmedicos.org

FIGURA 8-20 Feto papiráceo. Un gemelo es de mayor tamaño y el otro fue comprimido y sufrió momificación, de lo que deriva el término *papiráceo*.

En los pares hermano y hermana de gemelos dicigóticos, la testosterona del feto masculino puede afectar el desarrollo del femenino. Así, las mujeres de estos pares tienden a tener un mayor crecimiento mandibular, dientes de mayor tamaño, mejor desempeño en pruebas de habilidad espacial y a jugar mejor con la pelota que la mayor parte de sus compañeras. Su tendencia a casarse es 15% menor y muestran problemas de fecundidad, por lo que tienen 25% menos hijos.

booksmedicos.org

booksmedicos.org

FIGURA 8-21 Gemelos monocigóticos con síndrome de transfusión fetofetal. Las anastomosis vasculares placentarias generaron un flujo sanguíneo desequilibrado hacia los dos fetos.

FIGURA 8-22 Gemelos toracópagos, pigópagos y craneópagos (*pagus, unidos*). Los gemelos unidos sólo pueden ser separados si no comparten órganos vitales.

booksmedicos.org

booksmedicos.org

FIGURA 8-23 Ejemplos de gemelos unidos. **A.** Dicéfalos (dos cabezas). **B.** Craneópagos (unidos por la cabeza).

Correlaciones clínicas

Nacimiento pretérmino

Los factores que desencadenan el trabajo de parto se desconocen y pueden implicar la "**suspensión del mantenimiento del embarazo**" en que desaparecen los factores que respaldan la gestación (p. ej., hormonas), o bien la **inducción activa** por factores estimulantes que tienen como blanco al útero. Es probable que estén implicados componentes de ambos fenómenos. Desafortunadamente, la falta de conocimiento en torno a estos factores ha limitado el avance en la prevención del **nacimiento pretérmino**. El nacimiento pretérmino (que ocurre antes de que se completen 37 semanas de gestación), del que se obtienen **neonatos prematuros**, se identifica en cerca de 12% de los nacimientos en Estados Unidos y es la causa principal de mortalidad infantil, al tiempo que contribuye también en grado significativo a la morbilidad en este grupo de edad. Puede deberse a RPM pretérmino, inicio precoz del trabajo de parto o complicaciones gestacionales en que se requiere el nacimiento antes del término. Entre sus factores de riesgo están nacimiento

booksmedicos.org

booksmedicos.org

pretérmino previo, raza negra, gestaciones múltiples, infecciones como las de tipo periodontal y la vaginosis bacteriana, e índice de masa corporal materno bajo.

RESUMEN

El **periodo fetal se extiende desde la novena semana de gestación hasta el nacimiento**, y se caracteriza por el crecimiento rápido del organismo y la maduración de los sistemas orgánicos. El crecimiento longitudinal es en particular impactante durante el tercer, el cuarto y el quinto meses (alrededor de 5 cm por mes), en tanto el incremento ponderal es más intenso durante los últimos 2 meses de la gestación (alrededor de 700 g por mes; Cuadro 8-1, p. 106). La mayor parte de los neonatos pesa entre 2 700 y 4 000 g al nacer. Se considera que los neonatos que pesan **menos de 2 500 g tienen peso bajo al nacer** y los que pesan **menos de 1 500 g tienen peso muy bajo al nacer**. El **RCIU** es un concepto que se aplica a los neonatos que no alcanzan el tamaño potencial determinado por su genética y son pequeños por cuestiones patológicas. Este grupo difiere del de los recién nacidos sanos pero con peso inferior al percentil 10 para su edad gestacional, que se clasifican como **PEG**.

Un cambio impactante es la disminución relativa de la velocidad de crecimiento de la cabeza. En el tercer mes corresponde a casi la mitad de la LCC. Al quinto mes el tamaño de la cabeza corresponde a cerca de una tercera parte de la LVT y al nacer es sólo un cuarto de ésta (Fig. 8-2).

Durante el quinto mes los movimientos fetales son percibidos con claridad por la madre, y el feto está cubierto por vello fino y corto.

Un feto que nace durante el sexto mes o al inicio del séptimo mes del embarazo tiene dificultad para sobrevivir, ante todo debido a que el sistema respiratorio y el sistema nervioso central no se han diferenciado en grado suficiente.

En general, la **duración del embarazo** para un feto maduro se considera de **280 días, o 40 semanas tras la FUR, o de manera más precisa, 266 días o 38 semanas después de la fecundación**.

La **placenta** está constituida por dos componentes: (1) una porción fetal, que corresponde al **corion frondoso o velloso**, y (2) una porción materna, que deriva de la **decidua basal**. El espacio entre la placa coriónica y la placa decidual está ocupado por **lagunas intervellosas** de sangre materna. Las **vellosidades arborescentes** (tejido fetal) crecen hacia el interior de las lagunas de sangre materna y están bañados por ella. La circulación fetal en todo momento se mantiene separada de la circulación materna por (1) una membrana sincitial (un derivado del corion) y (2) células endoteliales de los capilares fetales. Así, la placenta humana es de tipo **hemocorial**.

Las lagunas intervellosas de la placenta con desarrollo completo contienen cerca de 150 mL de sangre materna, que se recambia tres o cuatro veces por minuto. El área de superficie de las vellosidades varía entre 4 y 14 m², lo que

booksmedicos.org

booksmedicos.org

facilita el intercambio entre la madre y el hijo.

Las funciones principales de la placenta son (1) intercambio de gases; (2) intercambio de nutrientes y electrolitos; (3) transmisión de anticuerpos maternos que proveen al feto inmunidad pasiva; (4) producción de hormonas como progesterona, estradiol y estrógeno (además, sintetiza hCG y somatomamotropina); y (5) destoxificación de algunos fármacos.

El **amnios** es una bolsa amplia que contiene líquido amniótico, en el que el feto está suspendido unido a su cordón umbilical. El fluido (1) amortigua los movimientos bruscos, (2) permite el movimiento fetal y (3) impide la adhesión del embrión al amnios. El feto deglute el líquido amniótico, mismo que se absorbe en el intestino y es eliminado a través de la placenta. El feto emite orina hacia el líquido amniótico, no obstante es ante todo agua. El volumen excesivo de líquido amniótico (**polihidramnios**) se relaciona con la anencefalia y la atresia esofágica, en tanto su volumen insuficiente (**oligohidramnios**) se vincula con la agenesia renal.

El **cordón umbilical**, revestido por el amnios, contiene (1) dos arterias umbilicales, (2) una vena umbilical y (3) gelatina de Wharton, que funge como una almohadilla protectora para los vasos.

Las membranas fetales en gemelos varían con base en su origen y el momento de su formación. Dos terceras partes de los gemelos son **dicigóticos** o **fraternos**; cuentan con dos sacos amnióticos, dos sacos coriónicos y dos placentas, que en ocasiones se fusionan. Los **gemelos monocigóticos** suelen tener dos sacos amnióticos, un saco coriónico y una placenta. En el caso de los **gemelos unidos**, en que los fetos no se separan por completo, existe un saco amniótico, uno coriónico y una placenta.

Las señales que dan inicio al **parto** (nacimiento) no se conocen bien, pero la preparación para el trabajo de parto suele iniciar entre las 34 y las 38 semanas. El trabajo de parto mismo está constituido por tres fases: (1) borramiento y dilatación del cuello uterino, (2) expulsión del feto y (3) alumbramiento (expulsión de la placenta y las membranas fetales).

Problemas a resolver

1. Un ultrasonido realizado a los 7 meses de gestación muestra una cavidad amniótica demasiado amplia (acumulación de líquido). ¿Cómo se denomina esta condición y cuáles son sus causas?
2. En una fase avanzada de su embarazo, una mujer se da cuenta de que quizá estuvo expuesta a tolueno en su sitio de trabajo durante la tercera semana de la gestación, pero le dice a una compañera que no está preocupada por su bebé debido a que la placenta lo protege de los factores tóxicos, al actuar como una barrera. ¿Está ella en lo correcto?

booksmedicos.org

booksmedicos.org

MALFORMACIONES CONGÉNITAS

Defecto del nacimiento, malformación congénita y anomalía congénita son conceptos sinónimos que se utilizan para describir trastornos estructurales, conductuales, funcionales y metabólicos presentes al nacer. Los términos que se usan para describir el estudio de estos trastornos son **teratología** (del griego, *teratos*, monstruo) y **dismorfología**. Las anomalías estructurales mayores se identifican en cerca de 3% de los nacidos vivos, y los defectos congénitos son una causa importante de mortalidad infantil, al generar alrededor de 25% de las muertes en esta población. Representan la quinta causa de pérdida potencial de vida antes de los 65 años y constituyen un factor importante de discapacidades. La frecuencia de defectos congénitos se puede encontrar en todas las poblaciones del mundo, sin importar etnia, raza, región geográfica, etc.

Las causas de los defectos congénitos caen dentro de tres categorías: las que se deben a factores ambientales (15%), las causadas por factores genéticos (30%) y las que derivan de una interacción del ambiente con la susceptibilidad genética de la persona. La mayor parte de los defectos congénitos pertenece a esta última categoría (55%), y en casi todas estas malformaciones congénitas se desconocen detalles en torno a su origen (Fig. 9-1).

Las **malformaciones menores** afectan a cerca de 15% de los neonatos. Estas anomalías estructurales, como la microtia (pabellones auriculares pequeños), las máculas pigmentadas y las **hendiduras palpebrales** cortas, no generan por sí mismas daño a la salud pero, en ciertos casos, se relacionan con de fectos mayores. Por ejemplo, los neonatos con una anomalía menor tienen un riesgo de 3% de presentar otra mayor; los que padecen dos anomalías menores tienen un riesgo de 10%, y en aquellos con tres o más anomalías menores el riesgo se eleva a 20%. Así, las anomalías menores fungen como indicadores para el diagnóstico de defectos subyacentes más graves. En particular, las anomalías del oído se reconocen con facilidad y sugieren otros defectos, al tiempo que se observan en casi todos los niños con malformaciones sindrómicas.

booksmedicos.org

booksmedicos.org

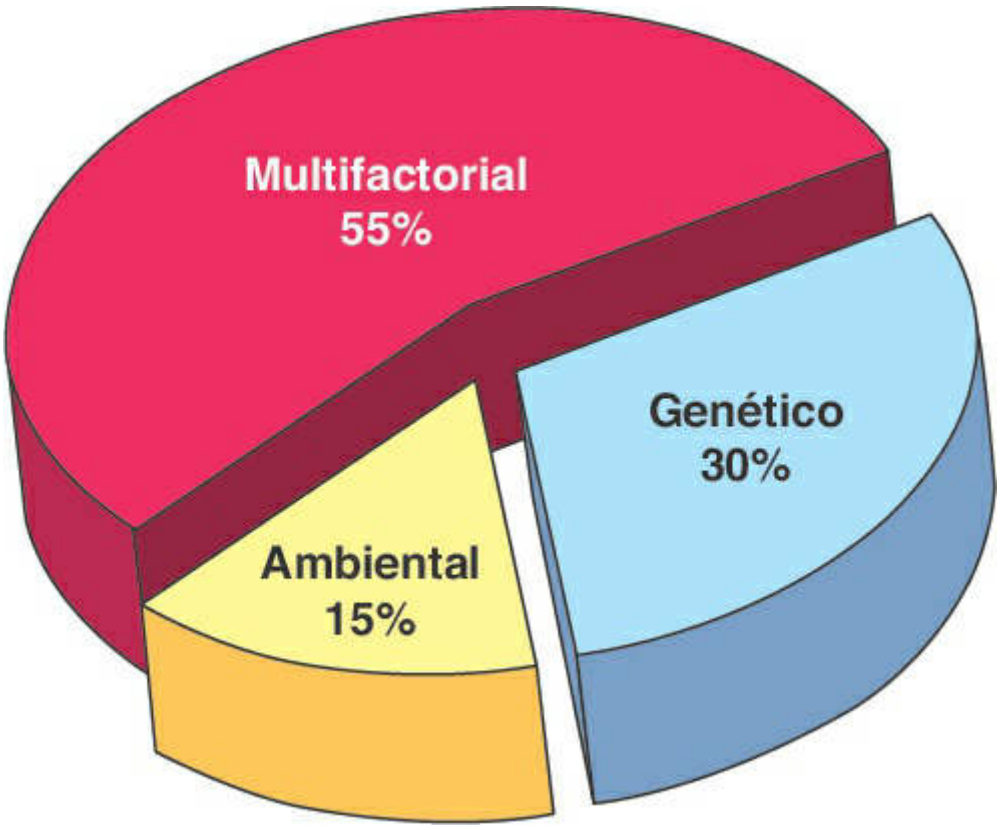

FIGURA 9-1 Gráfica de pastel que muestra la contribución de distintos factores a la generación de defectos congénitos. Cerca de 15% tiene etiología ambiental pura, como fármacos, contaminantes ambientales, enfermedades infecciosas y afecciones maternas, como diabetes, fenilcetonuria, obesidad, etc.; en 30% la causa es sólo genética, como anoma lías cromosómicas y mutaciones de un solo gen; por último, 55% es multifactorial e implica interaccio nes entre genes y teratógenos. En este último grupo también se incluyen los defectos congénitos de origen desconocido.

Tipos de anomalías

Muchas **malformaciones** ocurren durante la formación de estructuras, por ejemplo, en el periodo de la organogénesis que se extiende desde el inicio de la **tercera semana hasta el final de la octava semana de gestación** (Fig. 9-2). Pueden traer consigo la ausencia completa o parcial de una estructura, o alteraciones de su configuración normal. Las malformaciones derivan de factores ambientales, genéticos o ambos, que actúan de manera independiente o conjunta. Se piensa que los factores teratogénicos que ocurren antes de la tercera semana siguen la regla del todo o el nada: ya sea que el embrión muera o se aborte de manera espontánea, o que su velocidad de crecimiento disminuya pero se recupere y no muestre efectos secundarios. Si bien esta afirmación es válida para muchos factores que influyen sobre el desarrollo normal, es importante señalar que el **establecimiento de los ejes corporales** de desarrollo ocurre desde una fase tardía de la **primera semana**, en la etapa del blastocisto (v. el Cap. 3, p. 44), y que una gran variedad de defectos congénitos puede deberse a la interrupción de la señalización celular durante la determinación de los ejes cráneo-caudal e izquierda-derecha (v. el Cap. 5, p. 60, y el Cap. 13, p. 179). Así, el periodo crítico en que se genera la mayor parte de los defectos congénitos estructurales se extiende **desde el momento de la fecundación hasta la octava**

booksmedicos.org

booksmedicos.org

semana de la gestación (Fig. 9-2). En el periodo que sigue a la octava semana y hasta el nacimiento la exposición a un factor tóxico no suele producir defectos estructurales, debido a que los sistemas orgánicos ya se formaron y se rebasó el periodo crítico. Sin embargo, la diferenciación de los órganos, en particular el cerebro, aún es sensible durante este periodo y pueden afectarse. Por lo tanto, no existe algún momento de la gestación que sea segura en relación con los teratógenos (Fig. 9-2).

Las **disrupciones** dan origen a alteraciones morfológicas de estructuras ya formadas, y se deben a procesos destructivos. Los accidentes vasculares que determinan defectos transversos en las extremidades y otros producidos por bandas amnióticas son ejemplos de factores destructivos que generan disrupciones (Fig. 9-3).

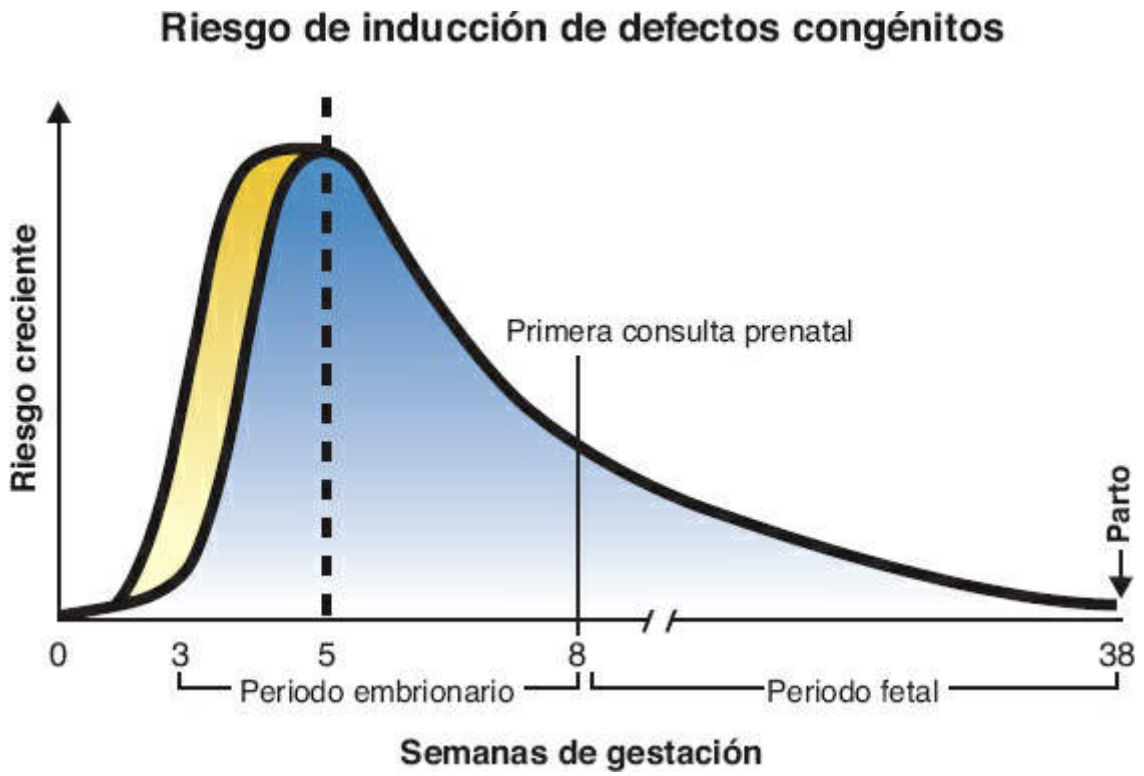

FIGURA 9-2 Gráfica que relaciona los periodos de la gestación con los riesgos de defectos congénitos inducidos. Muchas malformaciones se inducen en el periodo embrionario (periodo de organogénesis) durante la tercera a la octava semana (*área azul*). Sin embargo, los embriones también son sensibles durante las primeras dos semanas, en que se establecen los ejes cráneo-caudal e izquierda-derecha, y puede inducirse casi cualquier tipo de defecto congénito en este periodo (*área amarilla*). Después de la octava semana inicia el periodo fetal y se extiende hasta el término. Durante este periodo disminuye el riesgo de que se presenten defectos estructurales macroscópicos, no obstante puede ocurrir afectación de los sistemas orgánicos. Por ejemplo, el cerebro sigue diferenciándose durante el periodo fetal, de tal modo que la exposición a tóxicos puede desencadenar discapacidades para el aprendizaje o de tipo intelectual. El hecho de que la mayor parte de los defectos congénitos se desarrolle antes de la octava semana obliga a establecer estrategias preventivas para los defectos congénitos antes de la concepción. Desafortunadamente, la mayor parte de las mujeres no acude a una primera consulta prenatal sino hasta la octava semana, esto es, después del periodo crítico para la prevención de la mayor parte de los defectos congénitos.

booksmedicos.org

booksmedicos.org

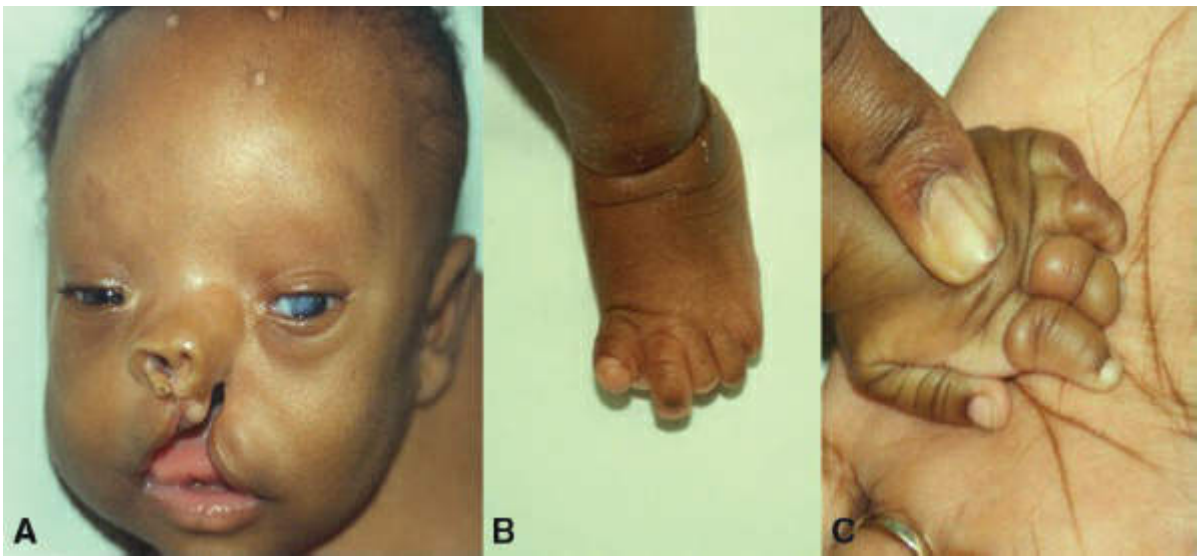

FIGURA 9-3 Defectos provocados por bridas amnióticas, como ejemplos de disrupciones. **A.** Paladar hendido. **B.** Amputación de ortejos. **C.** Amputación de dedos de las manos. Las tiras de amnios pueden deglutirse o quedar enredadas en torno a estructuras, lo que produce defectos por disrupción. El origen de las bridas de tejido amniótico se desconoce.

Las **deformaciones** son consecuencia de fuerzas mecánicas que moldean una parte del feto durante un periodo prolongado. Por ejemplo, el pie equino varo aducto se debe a la compresión dentro de la cavidad amniótica (Fig. 9-4). Las deformaciones también afectan al sistema musculoesquelético y pueden ser reversibles tras el nacimiento.

Un **síndrome** es un grupo de anomalías que ocurren juntas y tienen una causa común específica. Este término indica que se estableció un diagnóstico y que se conoce el riesgo de recurrencia. En contraste, una **asociación** es la presentación no aleatoria de dos o más anomalías que se presentan juntas con más frecuencia que por el simple azar, pero cuya causa no se ha identificado. Un ejemplo es la asociación VACTERL (anomalías vertebrales, atresia anal, defectos cardiacos, fístula traqueoesofágica, anomalías renales y defectos en las extremidades). Si bien no constituyen un diagnóstico, las asociaciones son importantes debido a que el reconocimiento de uno o más de sus componentes conduce a la búsqueda de otras pertenecientes al grupo.

booksmedicos.org

booksmedicos.org

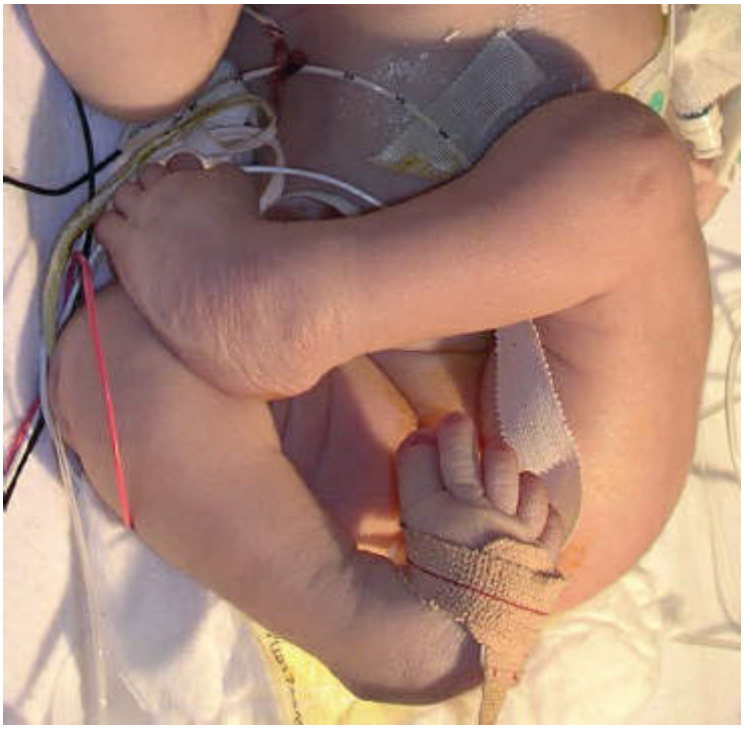

FIGURA 9-4 Posición anómala de las extremidades inferiores y pie equino varo aducto, como ejemplos de deformaciones. Estos defectos pudieran deberse a oligohidramnios (líquido amniótico escaso).

Factores ambientales

Hasta el inicio de la década de 1940 se asumía que los defectos congénitos se debían ante todo a factores hereditarios. Cuando N. Gregg descubrió que la rubeola que afectaba a la madre durante una fase temprana del embarazo generaba anomalías en el embrión, se hizo evidente que las malformaciones congénitas en el humano también podían derivar de factores ambientales. En 1961, las observaciones de W. Lenz vincularon los defectos de las extremidades con el sedante **talidomida**, y dejaron claro que los fármacos podían atravesar la placenta y producir defectos congénitos (Fig. 9-5). Desde entonces muchos agentes se han identificado como **teratógenos** (factores que causan defectos congénitos; Cuadro 9-1, p. 132).

Principios de teratología

Se han definido los factores que determinan la capacidad de un agente para producir defectos congénitos, y se han constituido en los **principios de la teratología**. Incluyen los siguientes:

booksmedicos.org

booksmedicos.org

FIGURA 9-5 **A, B.** Ejemplos de focomelia. Estos defectos de las extremidades se caracterizan por la pérdida de los huesos largos de la extremidad. A menudo eran producidos por el fármaco talidomida.

1. La susceptibilidad a la teratogénesis depende del **genotipo del producto de la concepción**, y el modo en que su composición genética interactúa con el ambiente. El **genoma materno** también es importante en relación con el metabolismo de los fármacos, la resistencia a la infección, así como otros procesos bioquímicos y moleculares que afectan al embrión.
2. La susceptibilidad a la teratogénesis varía de acuerdo con la **etapa del desarrollo del embrión en que se produce la exposición**. Muchos defectos congénitos son inducidos durante **la tercera a la octava semanas** de gestación, que corresponde al periodo de la **embriogénesis** (organogénesis). Los sistemas orgánicos se establecen y desarrollan durante este periodo, y cada uno puede tener una o más fases de susceptibilidad. Por ejemplo, el paladar hendido puede ser inducido en la etapa del blastocisto (día 6), durante la gastrulación (día 14), en la fase temprana de yemas de las extremidades (quinta semana) o cuando se están formando las crestas palatinas (séptima semana). De igual modo, es importante señalar que no todos los defectos se inducen entre la tercera y la octava semanas. Casi cualquier tipo de malformación puede ser inducida durante el establecimiento de los ejes corporales que tiene lugar durante la primera semana. De igual modo, otros defectos pueden producirse después de las 8 semanas, en particular los que afectan el cerebro y dan origen a discapacidades para el aprendizaje y de tipo motor (Fig. 9-2). Así, no existe alguna fase del desarrollo que sea del todo segura.
3. Las manifestaciones del desarrollo anómalo dependen **de la dosis y la**

booksmedicos.org

booksmedicos.org

duración de la exposición a un teratógeno.

4. Los teratógenos actúan de maneras específicas (**mecanismos**) sobre las células y los tejidos en desarrollo, para desencadenar una embriogénesis anormal (**patogénesis**). Los mecanismos pueden implicar la inhibición de un proceso bioquímico o molecular específico; la patogénesis puede implicar la muerte celular, la disminución de la proliferación celular u otros fenómenos celulares.
5. Las manifestaciones del desarrollo anormal por efecto del teratógeno son muerte, malformaciones, retraso de crecimiento y trastornos funcionales.

Agentes infecciosos

Entre los agentes infecciosos que inducen defectos al nacimiento (Cuadro 9-1) se encuentran distintos virus. Los defectos congénitos debidos a la **rubeola** durante el embarazo (síndrome de rubeola congénita) solían ser un problema importante, no obstante el desarrollo y la aplicación amplia de la vacuna casi han eliminado las malformaciones congénitas por esta causa.

El **citomegalovirus** es una amenaza grave. A menudo la madre carece de síntomas, pero los efectos sobre el feto pueden ser devastadores. La infección puede causar enfermedad grave al nacer y en ocasiones es letal. Por otra parte, algunos neonatos son asintomáticos al nacer, pero desarrollan anoma lías más tarde, como pérdida auditiva, disfunción visual y discapacidad intelectual.

Cuadro 9-1 Teratógenos relacionados con malformaciones humanas

Teratógeno	Malformaciones congénitas
Agentes infecciosos	
Virus de la rubeola	Cataratas, glaucoma, defectos cardiacos, sordera, anomalías dentales
Citomegalovirus	Microcefalia, disfunción visual, discapacidad intelectual, muerte fetal
Virus de herpes simple	Microoftalmia, microcefalia, displasia retiniana
Virus de la varicela	Cicatrización cutánea, hipoplasia de las extremidades, discapacidad intelectual, atrofia muscular
Toxoplasmosis	Hidrocefalia, calcificaciones cerebrales, microoftalmia
Sífilis	Discapacidad intelectual, sordera
Agentes físicos	
Rayos X	Microcefalia, espina bífida, paladar hendido, anomalías de las extremidades
Hipertermia	Anencefalia, espina bífida, discapacidad intelectual
Agentes químicos	

booksmedicos.org

booksmedicos.org

Talidomida	Anomalías de las extremidades, malformaciones cardiacas
Aminopterina	Anencefalia, hidrocefalia, labio y paladar hendidos
Difenilhidantoína (fenitoína)	Síndrome fetal por hidantoína: defectos faciales, discapacidad intelectual
Ácido valproico	Defectos del cierre del tubo neural; anomalías cardiacas, craneofaciales y de las extremidades
Trimetadiona	Paladar hendido, defectos cardiacos, anomalías urogenitales y esqueléticas
Topiramato	Labio hendido, paladar hendido o ambos
Litio	Malformaciones cardiacas
Inhibidores selectivos de la recaptación de serotonina (ISRS)	Malformaciones cardiacas, defectos del cierre del tubo neural, atresia anal, fisuras faciales y muchos otros defectos
Ondansetrón	Fisuras faciales, defectos cardiacos
Opioides (codeína, hidrocodona, oxicodona)	Defectos del cierre del tubo neural, anomalías cardiacas, gastrosquisis
Anfetaminas	Labio y paladar hendidos, defectos cardiacos
Warfarina	Anomalías esqueléticas (hipoplasia nasal, displasia puntiforme de las epífisis)
Inhibidores de la ECA	Retraso del crecimiento, muerte fetal
Mofetil micofenolato o micofenolato de mofetilo	Labio y paladar hendidos, anomalías cardiacas, microtia, microcefalia
Alcohol	SAF, hendiduras palpebrales pequeñas, hipoplasia maxilar, defectos cardiacos, discapacidad intelectual
Isotretinoína (vitamina A)	Embriopatía por isotretinoína: pabellones auriculares dismórficos pequeños, hipoplasia mandibular, fisura palatina, anomalías cardiacas
Solventes industriales	Aborto espontáneo, prematuridad, bajo peso al nacer, anomalías cardiacas, craneofaciales y defectos del cierre del tubo neural
Mercurio orgánico	Síntomas neurológicos similares a los de la parálisis cerebral
Plomo	Retraso del crecimiento, trastornos neurológicos
Hormonas	
Agentes androgénicos	Masculinización de genitales femeninos: fusión de los labios, hipertrofia del clítoris (etisterona, noretisterona)
Dietilestilbestrol (DES)	Malformación de útero, tubas uterinas y tercio superior de la vagina, cáncer vaginal, malformación testicular
Diabetes materna	Malformaciones diversas; las más frecuentes son los defectos cardiacos y del cierre del tubo neural

booksmedicos.org

booksmedicos.org

Obesidad materna	Defectos del cierre del tubo neural y cardiacos, onfalocele

ECA, enzima convertidora de angiotensina; SAF, síndrome alcohólico fetal.

Los **virus del herpes simple** y la **varicela** pueden causar defectos congénitos. Las anomalías inducidas por el virus del herpes son raras y, por lo general, la infección se transmite al neonato durante el nacimiento, lo que le genera enfermedad grave y, en ocasiones, la muerte. La infección intrauterina por varicela desencadena cicatrización cutánea, hipoplasia en extremidades, y malformaciones en ojos y sistema nervioso central. La presencia de defectos congénitos tras la infección prenatal por varicela es rara y depende del momento en que ocurre la infección. Entre los neonatos de mujeres infectadas antes de las 13 semanas de gestación, 0.4% muestra malformación, en tanto el riesgo se incrementa hasta 2% en aquéllos cuyas madres sufren la infección entre las semanas 13 y 20 de la gestación.

El **virus Zika** induce **síndrome congénito por Zika** tras la transmisión del virus de la madre infectada al feto. La infección que ocurre al final del primer trimestre (semanas 7 a 12) es la que tiene más probabilidad de dañar al feto, si bien se han identificado anomalías tras infecciones incluso a las 18 semanas. Cerca de 30% de los embarazos en los que las mujeres tienen resultados positivos para el virus muestra efectos adversos. La infección es transmitida ante todo por mosquitos, pero se han informado casos de transmisión sexual. La infección por virus Zika produce un patrón único de defectos congénitos en los niños afectados, que incluye (1) **microcefalia intensa** con sobreposición de suturas craneales, piel redundante en el cuero cabelludo y en la parte posterior de la cabeza, y prominencia del hueso occipital (Fig. 9-6); (2) adelgazamiento de la corteza cerebral con giros anormales y calcificaciones subcorticales; (3) microoftalmia y coloboma; (4) contracturas articulares (artrogriposis), y (5) secuelas neurológicas, entre ellas defectos motores y cognitivos. El blanco celular del virus son las células progenitoras neurales, que presentan disminución de sus tasas de proliferación e incremento de muerte celular tras la infección.

El virus Zika se descubrió en 1947 en el bosque de Zika en Uganda, pero se documentaron pocos efectos en humanos hasta que en 2007 se presentó un número elevado de casos de enfermedad febril leve en habitantes de varias islas del Sur del Pacífico, en que se confirmó al virus como agente causal. Este brote fue seguido por otro de 2013 a 2016 en un gran número de islas de la misma región y, en estos casos, algunos individuos desarrollaron síndrome de Guillain-Barré. En 2015 el virus llegó a América, primero a Brasil y de manera subsecuente al Sur de Estados Unidos. Una vez que el virus llegó a Brasil se identificó un número creciente de neonatos con microcefalia, y se confirmó la relación entre la infección materna por Zika y este defecto congénito específico. Mediante análisis retrospectivo se identificaron casos de microcefalia en algunas de las islas del Sur del Pacífico.

booksmedicos.org

booksmedicos.org

Otras infecciones virales e hipertermia

Al parecer no se producen malformaciones tras la infección materna por virus de sarampión, parotiditis, hepatitis, poliomielitis, echovirus, coxsackie o influenza, pero algunas de estas infecciones pueden desencadenar aborto espontáneo o muerte fetal, o bien transmitirse al feto. Por ejemplo, el virus coxsackie B puede inducir incremento del aborto espontáneo, en tanto sarampión y parotiditis pueden provocar aumento de las tasas de muerte fetal temprana y tardía, así como sarampión y parotiditis neonatales. En la hepatitis B existe una tasa elevada de transmisión al feto, que desarrolla hepatitis intrauterina y neonatal, mientras los virus de la hepatitis A, C y E rara vez se transmiten por vía transplacentaria. Los echovirus parecen no generar daño al feto. De igual modo, no existe evidencia de que la vacunación contra cualquiera de estas enfermedades dañe al feto.

Un factor que complica la situación y se relaciona con estos y otros agentes infecciosos, es que casi todos son **pirógenos** (generadores de fiebre), y la elevación de la temperatura corporal (**hipertermia**) por fiebre o quizá fuentes externas, como los baños en tina con agua caliente y saunas, es teratogénica. De manera característica, las temperaturas altas afectan la neurulación y originan defectos del cierre del tubo neural, como anencefalia y espina bífida.

FIGURA 9-6 Lactantes en quienes se observan los efectos de la infección por virus Zika en una fase temprana de la gestación. **A.** Microcefalia. **B.** Pliegues por exceso de piel cabelluda, que se deben a las dimensiones reducidas del cráneo.

La **toxoplasmosis** puede inducir defectos congénitos. Carne mal cocida, heces de animales domésticos, en particular de gatos, y suelo contaminado con heces pueden contener al protozoario parásito *Toxoplasma gondii*. Una característica peculiar de la infección fetal por toxoplasmosis corresponde a las calcificaciones cerebrales. Otras características que pueden existir al momento del nacimiento son microcefalia (cabeza pequeña), macrocefalia (cabeza grande) o hidrocefalia (incremento del líquido cefalorraquídeo dentro del cerebro). De manera similar a lo que ocurre con el citomegalovirus, los neonatos que parecen normales al nacer pudieran desarrollar más tarde disfunción visual, pérdida auditiva, crisis convulsivas y discapacidad intelectual.

booksmedicos.org

booksmedicos.org

Radiación

La **radiación ionizante** provoca la muerte de las células en proliferación rápida, de tal modo que es un teratógeno potente capaz de producir casi cualquier tipo de defecto congénito, lo que depende de la dosis y la etapa de desarrollo en que se encuentra el producto al momento de la exposición. La radiación por explosiones nucleares también es teratogénica. Entre las sobrevivientes que se encontraban embarazadas al momento de las explosiones de las bombas atómicas en Hiroshima y Nagasaki, 28% tuvo aborto espontáneo, 25% tuvo neonatos que fallecieron durante el primer año de la vida y 25% tuvo hijos con defectos congénitos graves, entre otros del sistema nervioso central. De manera similar, la explosión del reactor nuclear en Chernóbil, que liberó hasta 400 veces la cantidad de radiación que las bombas nucleares, también tuvo como consecuencia un incremento de las anomalías congénitas en toda la región. La radiación también es un agente mutagénico y puede desencadenar alteraciones genéticas en las células germinales, con lo que se podrían originar malformaciones subsecuentes.

Medicamentos y agentes químicos

El papel de los agentes químicos y los fármacos (medicamentos) en la generación de anomalías en el humano es difícil de valorar por dos razones: (1) casi todos los estudios son retrospectivos y dependen de la memoria de la madre para identificar el antecedente de exposición, y (2) las embarazadas toman muchos medicamentos. Un estudio de los *National Institutes of Health* encontró que en Estados Unidos las embarazadas tomaban en promedio cuatro medicamentos durante el embarazo. Sólo 20% de las gestantes no utilizó fármacos durante el embarazo. Incluso ante este uso amplio de fármacos durante el embarazo se dispone de información insuficiente para juzgar la seguridad de alrededor de 90% de estas sustancias durante la gestación.

Por otra parte, un número más bien escaso, entre muchos medicamentos utilizados durante el embarazo, se ha identificado de manera indudable como teratógeno. Un ejemplo es la **talidomida**, un fármaco usado para eliminar la náusea y como somnífero. En 1961, en Alemania Occidental se observó que la frecuencia de **amelia** y **meromelia** (ausencia total o parcial de las extremidades), una anomalía rara que solía ser heredada, había aumentado en forma súbita (Fig. 9-5). Esta observación condujo al análisis de los antecedentes prenatales de los niños afectados y al descubrimiento de que muchas de las madres habían tomado talidomida en una fase temprana del embarazo. La relación causal entre la talidomida y la meromelia se descubrió sólo porque esta anomalía era demasiado inusual. Si el defecto hubiera sido más común, como el paladar hendido o las malformaciones cardiacas, la relación con el fármaco pudiera haberse pasado por alto con facilidad.

El descubrimiento de que un medicamento como la talidomida podía atravesar la placenta y provocar defectos congénitos fue revolucionario, y fue un paso directo a la ciencia de la teratología y la fundación de la *Teratology*

booksmedicos.org

booksmedicos.org

Society. En la actualidad aún se usa la talidomida como agente inmunomodulador en el tratamiento de personas con SIDA y otras enfermedades con componente inmunitario, como lepra, lupus eritematoso y enfermedad de injerto contra huésped. Siguen presentándose de fectos en las extremidades en los fetos expuestos al fármaco, pero ahora se sabe que también produce otras malformaciones. Entre ellas se encuentran malformaciones cardiacas, fisuras orofaciales, discapacidad intelectual, autismo, así como defectos de los sistemas urogenital y gastrointestinal.

Se ha demostrado que la **isotretinoína**, un análogo de la **vitamina A**, causa un patrón característico de malformaciones conocido como **embriopatía por isotretinoína**. El fármaco se prescribe para el tratamiento del acné quístico y otras dermatosis crónicas, pero es muy teratogénico y puede producir casi cualquier tipo de malformación. Incluso los retinoides tópicos, como el etretinato, tienen potencial de inducir anomalías. La vitamina A misma puede ser teratogénica en dosis altas, de acuerdo con estudios en animales y el hecho de que la isotretinoína sea un compuesto estrechamente relacionado. La dosis precisa de vitamina A con potencial de causar daño es controversial (> 10 000 o > 25 000 UI), pero la que por lo común contienen los multivitamínicos (2 000 a 8 000 UI) es inferior a estas cifras, y para alcanzarla se requeriría que la mujer tomara más de un multivitamínico por día.

Otros fármacos con potencial teratogénico son los **anticonvulsivos difenilhidantoína (fenitoína), ácido valproico y trimetadiona,** que se administran a mujeres con trastornos convulsivos. De manera específica, la trimetadiona y la difenilhidantoína dan origen a un gran número de anomalías que constituyen patrones dismorfogénicos específicos, conocidos como **síndrome por trimetadiona** y **síndrome fetal por hidantoína**. Las fisuras faciales son en particular frecuentes en estos síndromes. El anticonvulsivo **ácido valproico** incrementa el riesgo de varias malformaciones, entre ellas comunicación interauricular (CIA), paladar hendido, hipospadias, polidactilia y craneosinostosis, no obstante el riesgo más alto se relaciona con la espina bífida, un defecto del cierre del tubo neural. La carbamazepina, otro anticonvulsivo, también se ha vinculado con aumento del riesgo de defecto del cierre del tubo neural y quizá otros tipos de malformaciones. Incluso medicamentos anticonvulsivos más recientes como el **topiramato** aumentan el riesgo de labio hendido, con o sin fisura palatina. Un factor que genera confusión en estas pacientes es el hecho de que requieren estos fármacos para prevenir las crisis convulsivas. Sin embargo, debido a su potencial teratogénico, el tipo de medicamento que utilizan y su dosis deben analizarse para permitir la mejor evolución para la mujer y su hijo.

Se sospecha que los **fármacos antipsicóticos y ansiolíticos** (tranquilizantes mayores y menores respectivamente) inducen malformaciones congénitas. Los antipsicóticos **fenotiazina** y **litio** han sido señalados como teratógenos. Si bien existe conflicto en cuanto a la evidencia de la capacidad teratogénica de las fenotiazinas, está mejor documentada una asociación entre el litio y los defectos cardiacos congénitos, en particular la anomalía de Ebstein (v. el Cap. 13, p.

booksmedicos.org

booksmedicos.org

198), no obstante, el riesgo es bajo.

Entre los **fármacos antidepresivos**, los que actúan como **inhibidores selectivos de la recaptura de serotonina (ISRS)**, como fluoxetina, paroxetina, sertralina, citalopram y escitalopram, se han vinculado con defectos congénitos múltiples mediante estudios epidemiológicos, quizá por el papel que desempeña la serotonina en la determinación del eje izquierda-derecha (lateralidad; v. el Cap. 5, p. 63). El corazón es en particular sensible debido a su lateralidad compleja y se han observado muchos tipos de defectos cardiacos en neonatos de mujeres que recibían estos fármacos. Incluso malformaciones de la línea media, como defectos del cierre del tubo neural, paladar hendido y atresia anal, se han asociado con la exposición a estos fármacos, que según estudios en animales son consecuencia de la alteración de la señalización coordinada esencial para la determinación de los ejes cráneo-caudal e izquierda-derecha del embrión (v. el Cap. 5, p. 60, y el Cap. 13, p. 179). La exposición prenatal a este tipo de medicamentos también se ha relacionado con un aumento del riesgo de depresión y ansiedad durante la adolescencia.

El **ondansetrón** se desarrolló para prevenir la náusea y el vómito tras la terapia del cáncer y la cirugía, pero se ha convertido en un fármaco popular, si bien de uso no autorizado, para prevenir la náusea y el vómito relacionados con el embarazo. Alrededor de 70 a 85% de las embarazadas sufre náusea y vómito y, en ciertos casos, estos síntomas pueden ser severos. El ondansetrón es eficaz para el control de estos síntomas, pero existe evidencia reciente que sugiere que el medicamento puede originar fisuras faciales y defectos cardiacos si se utiliza durante las primeras semanas del embarazo, en que suelen presentarse la náusea y el vómito.

Los medicamentos **opioides**, como **codeína, hidrocodona y oxicodona**, se utilizan para tratar el dolor intenso y en años recientes se ha incrementado tanto su uso como su consumo excesivo. Los estudios epidemiológicos confirman una relación entre el uso de estos fármacos y los defectos del cierre del tubo neural, los de tipo cardiaco y la gastrosquisis (un defecto de la pared abdominal).

El **mofetil micofenolato** es un fármaco inmunosupresor que se utiliza para prevenir el rechazo de órganos trasplantados. El uso del medicamento durante el embarazo ha generado aborto espontáneo y defectos congénitos, entre ellos labio y paladar hendidos, microtia (orejas pequeñas), microcefalia y defectos cardiacos.

El **anticoagulante warfarina** es teratogénico. Los recién nacidos de madres con exposición al fármaco durante el primer trimestre muestran anomalías esqueléticas, entre ellas hipoplasia nasal, anomalías de las epífisis anormales de huesos largos e hipoplasia de las extremidades. En contraste, el anticoagulante **heparina** no parece ser teratogénico.

Los **fármacos antihipertensivos** que inhiben a la **enzima convertidora de la angiotensina (ECA)** inducen retraso del crecimiento, disfunción renal, muerte fetal y oligohidramnios si la exposición ocurre durante el segundo o tercer trimestres. Los efectos de la exposición a estos compuestos durante el primer trimestre no están bien definidos.

booksmedicos.org

booksmedicos.org

También se ha recomendado cautela en relación con varios compuestos más que pudieran dañar al embrión o al feto. Resaltan entre estos propiltiouracilo y yoduro de potasio (bocio y discapacidad intelectual), estreptomicina (pérdida auditiva), sulfonamidas (*kernicterus*), el antidepresivo imipramina (defectos de las extremidades), tetraciclinas (anomalías en huesos y dientes), anfetaminas (fisuras orales y anomalías cardiovasculares) y quinina (pérdida auditiva).

Drogas ilícitas, alcohol y tabaco

Uno de los problemas de la sociedad actual es el efecto del uso materno de drogas de consumo social, como la dietilamida del ácido lisérgico (LSD), la fenciclidina (PCP) o "polvo de ángel", la marihuana, la cocaína, el alcohol y el tabaco, sobre el desarrollo embrionario y fetal. En el caso del LSD se han informado anomalías de las extremidades y malformaciones del sistema nervioso central. Una revisión amplia de más de 100 publicaciones, no obstante, condujo a la conclusión de que el LSD puro utilizado en dosis moderadas no es teratogénico y no causa daño genético. Una carencia similar de evidencia concluyente de teratogenicidad se describe para la PCP. El consumo de **cocaína** se ha vinculado con trabajo de parto prematuro, retraso del crecimiento intrauterino y aborto espontáneo. De igual modo, se han observado malformaciones cardiacas, genitourinarias y cerebrales en neonatos de mujeres que consumieron cocaína, y pudiera tener efectos a largo plazo sobre la conducta. Una dificultad para definir los efectos de la droga es el hecho que las mujeres que consumen cocaína a menudo utilizan también otras sustancias, en particular alcohol.

Existe una asociación bien documentada entre el consumo materno de **alcohol** y las anomalías congénitas, y puesto que su uso es amplio, la incidencia de defectos congénitos relacionados con esta sustancia es alta. Por ejemplo, se calcula que la incidencia del **síndrome alcohólico fetal (SAF)** es de dos a nueve neonatos por 1 000 nacimientos, en tanto el del **trastorno del espectro alcohólico fetal (TEAF)** es de 24 a 48 neonatos por 1 000 nacimientos. Debido a que el alcohol puede inducir un espectro amplio de defectos, que varían desde la discapacidad intelectual hasta las anomalías estructurales del cerebro (microcefalia, holoprosencefalia), la cara y el corazón, se utiliza el concepto de **TEAF** para hacer referencia a cualquier defecto vinculado con el alcohol. El **SAF** representa el extremo grave del espectro. Entre los criterios que se requieren para el diagnóstico de SAF se encuentran disminución del crecimiento (< percentil 10), disminución de la circunferencia cefálica (percentil 10) y dos de tres características faciales clave (hendiduras palpebrales cortas, hipoplasia del filtrum, labio superior fino). Además, los individuos afectados siempre cursan con algunos trastornos cognitivos y pudieran tener defectos congénitos estructurales (Fig. 9-7). El **trastorno del neurodesarrollo relacionado con el alcohol (TNRA)** hace referencia a los casos en que existe evidencia de afectación del sistema nervioso central que no cumple los criterios diagnósticos para SAF. La incidencia de SAF y TNRA juntos se calcula de uno de cada 100

booksmedicos.org

booksmedicos.org

nacidos vivos. Por otra parte, **el alcohol es la causa principal de discapacidad intelectual**. Se desconoce la cantidad de alcohol necesaria para inducir un problema del desarrollo. La dosis y el momento del consumo durante la gestación son críticos, pero es probable que no exista un nivel "seguro". Incluso el consumo intenso ocasional (> 5 bebidas por ocasión) en una fase crítica del desarrollo parece incrementar el riesgo de defectos congénitos, en particular fisuras orofaciales.

FIGURA 9-7 Características faciales de una niña con síndrome alcohólico fetal, que incluye desarrollo deficiente del filtrum, labio superior fino, depresión del puente nasal, nariz pequeña y aplanamiento del macizo facial medio.

Evidencia científica reciente sugiere que en algunos casos el alcohol actúa como un teratógeno al generar una regulación negativa sobre la señalización mediada por *Sonic hedgehog* al interferir con la unión de esta proteína con el colesterol. A su vez, esta regulación negativa da origen a un desarrollo cerebral anómalo y a la muerte de las células de la cresta neural, que son esenciales para el desarrollo craneofacial normal.

La **marihuana** (tetrahidrocannabinol) se ha vinculado con una evolución adversa variable del embarazo, ya sea que se fume o ingiera. Algunos estudios han confirmado su relación con el aumento de la anencefalia, un defecto del cierre del tubo neural, si la droga se consume durante las primeras cuatro semanas del embarazo. Otros estudios han demostrado una asociación entre el

booksmedicos.org

booksmedicos.org

uso de marihuana y el aumento de los defectos del neurodesarrollo, como trastorno por déficit de atención/ hiperactividad, discapacidades para el aprendizaje y disfunción de la memoria. La droga también pudiera causar parto prematuro y peso bajo al nacer.

El **tabaquismo** se ha vinculado con un aumento del riesgo de fisuras orofaciales (labio leporino y paladar hendido) y es un factor de riesgo moderado para los defectos cardiacos, entre ellos transposición de los grandes vasos, CIA, estenosis pulmonar y persistencia del tronco arterioso. También contribuye a la restricción del crecimiento intrauterino, al parto prematuro, los abortos espontáneos y al óbito fetal. Tras el nacimiento se observa mayor riesgo de peso bajo al nacer, síndrome de muerte súbita infantil, asma e infecciones respiratorias superiores.

Hormonas

Agentes androgénicos

En el pasado a menudo se utilizaban durante el embarazo progestágenos sintéticos, con el fin de prevenir el aborto. Los progestágenos etisterona y noretisterona tienen actividad androgénica considerable y se han informado muchos casos de masculinización de los genitales en embriones femeninos. Las anomalías consisten en hipertrofia del clítoris con grados variables de fusión de los pliegues labioescrotales.

Sustancias con actividad endocrina

Las **sustancias con actividad endocrina** son agentes exógenos que interfieren con las acciones reguladoras normales de las hormonas que controlan los procesos del desarrollo. Las más de las veces estos agentes interfieren con la acción del estrógeno por medio de su receptor, y generan anomalías del desarrollo del sistema nervioso central y del aparato reproductor. Desde hace algún tiempo se sabe que el estrógeno sintético **dietilestilbestrol (DES)**, que se utilizaba para prevenir el aborto, incrementa la incidencia de carcinoma vaginal y del cuello uterino en mujeres expuestas *in utero* al medicamento. Por otra parte, un porcentaje alto de estas mujeres cursa con disfunción reproductiva, debida en parte por malformaciones congénitas del útero, de las tubas uterinas y del tercio superior de la vagina. Los embriones masculinos expuestos *in utero* también pueden afectarse, como lo evidencia el incremento de las malformaciones de los testículos y las anomalías del semen en estos individuos. En contraste con las mujeres, sin embargo, en los varones no aumenta el riesgo de carcinomas del aparato reproductor.

En la actualidad los **estrógenos de origen ambiental** generan inquietud, y se están realizando estudios numerosos para determinar sus efectos previos al nacimiento. La disminución del conteo espermático y la mayor incidencia de cáncer testicular, hipospadias y otras anomalías en el aparato reproductor humano, junto a las anomalías documentadas del sistema nervioso central

booksmedicos.org

booksmedicos.org

(masculinización del cerebro femenino y feminización del masculino) en otras especies con exposiciones ambientales intensas, han generado conciencia en torno a la posible existencia de efectos dañinos generados por estos agentes. Muchos se forman a partir de productos químicos utilizados con fines industriales y de pesticidas.

ANTICONCEPTIVOS ORALES

Las **píldoras anticonceptivas**, que contienen estrógenos y progestágenos, parecen tener un potencial teratogénico bajo. No obstante, debido a que otras hormonas, como el DES, producen anomalías, el uso de anticonceptivos orales debe suspenderse si se sospecha embarazo.

CORTISONA

El trabajo experimental ha demostrado en forma repetida que la cortisona que se inyecta a ratones y conejos en ciertas fases del embarazo induce un porcentaje elevado de paladar hendido en sus productos. Algunos estudios epidemiológicos recientes también sugieren que las mujeres que reciben corticoesteroides durante el embarazo cursan con un aumento modesto del riesgo de tener un hijo con una fisura orofacial.

Fecundación *in vitro*

La evidencia derivada de varios estudios indica que las técnicas para **fecundación *in vitro*** se relacionan con un incremento de los defectos congénitos y que estas tasas son más altas cuando se utilizan procedimientos de **inyección intracitoplásmica de espermatozoide (ICSI)**. Por otra parte, cualquier tratamiento para la infecundidad, ya sea la inducción química de la ovulación o la fecundación *in vitro*, se vincula con un mayor riesgo de mortinatos, peso bajo al nacer y prematuridad.

Enfermedad materna

DIABETES

Los trastornos del metabolismo de los carbohidratos durante el embarazo en mujeres diabé ticas determinan una incidencia alta de óbito fetal, muertes neonatales, neonatos macrosómicos y malformaciones congénitas. El riesgo de anomalías congénitas en neonatos de mujeres con diabetes pregestacional (diabetes que se diagnostica antes de el embarazo; tanto tipo 1 [dependiente de insulina] como tipo 2 [no dependiente de insulina]) es de tres a cuatro veces el de los recién nacidos cuyas madres no padecen diabetes, y se han informado cifras incluso de 80% en recién nacidos de mujeres diabéticas con enfermedad de larga evolución. Se observa aumento del riesgo para distintas malformaciones, entre ellas defectos del cierre del tubo neural y cardiopatía congénita. También existe un riesgo más alto de disgenesia caudal (sirenomelia;

booksmedicos.org

booksmedicos.org

v. la Fig. 5-8, p. 66).

Los factores responsables de estas anomalías no se han identificado; no obstante, la evidencia sugiere que las concentraciones alteradas de glucosa desempeñan algún papel, y que la **insulina** no es teratogénica. En este sentido existe una correlación importante entre la gravedad y la duración de la enfermedad en la madre y la incidencia de malformaciones. De igual modo el control estricto de las concentraciones de glucosa en la madre des de antes de la concepción y su mantenimiento durante la gestación disminuye la incidencia de malformaciones hasta la observada en la población general.

El riesgo de defectos al nacer relacionado con la diabetes gestacional (diabetes que se diagnostica por vez primera durante el embarazo) es menos claro y algunos estudios, mas no todos, muestran un incremento discreto del riesgo. Dado que el inicio de la diabetes gestacional ocurre tras el periodo crítico para la inducción de defectos congénitos estructurales (semanas 3 a 8 de la gestación), algunos investigadores han sugerido que cualquier incremento observado del riesgo puede derivar del hecho de que algunas mujeres en quienes se diagnostica diabetes gestacional quizá padecían diabetes antes de la concepción; no obstante, no se les había detectado.

Fenilcetonuria

Las mujeres con **fenilcetonuria (PKU)**, en quienes existe deficiencia o disminución de la enzima hidroxilasa de fenilalanina que determina un incremento de las concentraciones séricas de ese aminoácido, se encuentran en riesgo de tener neonatos con discapacidad intelectual, microcefalia y defectos cardiacos. Las mujeres con PKU, que llevan una dieta baja en fenilalanina desde antes de la concepción y la respetan durante el embarazo, permiten que el riesgo para su neonato se reduzca hasta el observado en la población general.

Deficiencias nutricionales

Si bien se ha comprobado que muchas deficiencias nutricionales, en particular las vitamínicas, son teratogénicas en animales de laboratorio, la evidencia de la causa y los efectos específicos en el humano es más difícil de documentar. Un ejemplo corresponde al **cretinismo endémico**, que deriva de la **deficiencia de yodo**, y se caracteriza por un desarrollo mental y un crecimiento físico deficientes. Evidencia reciente también señala que las dietas con deficiencia de metilos alteran la expresión de los genes con impronta y pudieran dar origen a defectos congénitos y ciertas enfermedades, como el cáncer en la vida posnatal. Por último, estudios recientes muestran que la nutrición materna deficiente antes y durante el embarazo contribuye al bajo peso al nacer y los defectos congénitos, y que la inanición durante la gestación se asocia con un incremento de dos a tres veces la incidencia de esquizofrenia en los hijos.

Obesidad

booksmedicos.org

booksmedicos.org

La obesidad ha alcanzado proporciones epidémicas en Estados Unidos y casi se duplicó en los últimos 15 años. **Entre 2007 y 2008 más de una tercera parte de las mujeres en edad reproductiva padecía obesidad (índice de masa corporal >30).**

La obesidad previa al embarazo se relaciona con la duplicación del riesgo de tener un neonato con algún defecto del cierre del tubo neural. La etiología del fenómeno no se ha identificado, pero pudiera vincularse con las alteraciones del metabolismo materno re lacionadas con la glucosa, la insulina u otros factores. La obesidad previa al embarazo también intensifica el riesgo de tener un recién nacido con un defecto cardiaco, onfalocele y anomalías con génitas múltiples.

Hipoxia

La hipoxia induce malformaciones congénitas en una gran variedad de experimentos en animales. Queda por confirmar si esto mismo es válido para los humanos. Si bien los niños nacidos a gran altitud relativa suelen tener menor peso y ser más pequeños que los que nacen cerca o al nivel del mar, no se ha observado algún incremento de la incidencia de malformaciones congénitas. Además, las mujeres con cardiopatía cianótica a menudo tienen neonatos pequeños, pero por lo general sin malformaciones congénitas evidentes.

Metales pesados

Hace varios años los investigadores de Japón observaron que cierto número de mujeres que llevaban dietas integradas ante todo por pescado tenía hijos con síntomas neurológicos múltiples similares a los de la parálisis cerebral. La exploración adicional reveló que el pescado contenía una concentración excesiva de **mercurio orgánico**, que era desechado por grandes industrias en la bahía de Minamata y otras aguas costeras de Japón. Muchas de las mujeres no mostraban síntomas, lo que revela que el feto es más sensible al mercurio que la madre. En Estados Unidos se hicieron observaciones similares cuando se alimentaron cerdos con semilla de maíz tratada con un fungicida que contenía mercurio, y después la carne fue consumida por mujeres embarazadas. Del mismo modo, en Irak, varios miles de recién nacidos fueron afectados una vez que sus madres consumieron granos tratados con fungicidas mercuriales.

Correlaciones clínicas

Prevención de los defectos congénitos

Muchos defectos congénitos pueden prevenirse. Por ejemplo, el enriquecimiento de la sal con yodo elimina la discapacidad intelectual y las deformidades óseas que derivan del **cretinismo**. El mantenimiento de las mujeres con diabetes o PKU bajo un control metabólico estricto previo a la concepción disminuye la incidencia de defectos congénitos en sus neonatos. El uso de **complementos de folato** reduce la incidencia de defectos del cierre del tubo neural, como la espina

booksmedicos.org

booksmedicos.org

bífida y la anencefalia, y también disminuye el riesgo de anomalías inducidas por la hipertermia. Evitar el consumo de alcohol durante **todas** las fases del embarazo reduce la incidencia de defectos al nacer. Un componente esencial de todas las estrategias de prevención es la implementación de las intervenciones **antes de la concepción**.

Es importante que los médicos que prescriben medicamentos a mujeres en edad reproductiva contemplen la posibilidad de que exista embarazo, a la par del potencial teratógeno de los compuestos. Cientos de niños han nacido con defectos congénitos graves producidos por **retinoides (embriopatía por isotretinoína)**, compuestos utilizados para el tratamiento del acné quístico (isotretinoína). Debido a que las pacientes con acné suelen ser jóvenes y pueden tener actividad sexual, estos agentes deben utilizarse con cautela.

El **plomo** se ha relacionado con un incremento de los abortos, retraso del crecimiento y trastornos neurológicos.

Teratogénesis mediada por el varón

Diversos estudios han indicado que la exposición a sustancias químicas y agentes de otros tipos, como etilnitrosourea y radiación, pueden inducir mutaciones en las células germinales masculinas. Investigaciones epidemiológicas han vinculado la ocupación paterna y las exposiciones ambientales a mercurio, plomo, solventes, alcohol, tabaquismo y otros compuestos con el aborto espontáneo, el peso bajo al nacer y los defectos congénitos. La **edad paterna avanzada** es un factor para el incremento del riesgo de ciertos tipos de defectos congénitos estructurales, síndrome de Down y mutaciones autosómicas dominantes *de novo*. En relación con las mutaciones, los hombres transmiten un mayor número de mutaciones a sus hijos que las mujeres, y la edad del padre es el factor dominante en la determinación del número de mutaciones *de novo* en los niños. Así, la edad a la cual los hombres se reproducen puede afectar en gran medida la tasa de cambio genómico en la población, de tal modo que a mayor edad del varón el riesgo de tener descendencia con alguna mutación es mayor. Incluso la transmisión de la toxicidad mediada por el padre es posible por medio del líquido seminal y por la contaminación en el entorno del hogar causada por productos químicos llevados a casa por el padre en su ropa desde el sitio de trabajo.

■ DIAGNÓSTICO PRENATAL

El perinatólogo tiene varias estrategias para valo rar el crecimiento y el desarrollo del feto *in utero*, entre ellos **ultrasonido, análisis del suero materno, amniocentesis y muestreo de las vellosidades coriónicas (MVC)**. Combinadas, estas técnicas están diseñadas para detectar malformaciones, anomalías genéticas, crecimiento fetal general y complicaciones del embarazo, como anomalías placentarias o uterinas. El objetivo general de estas pruebas es aportar, a las mujeres en riesgo, información que les dé oportunidad para tomar decisiones informadas en cuanto a su embarazo. Así, el uso y desarrollo de terapias *in utero* ha favorecido la creación de un nuevo concepto en medicina en

booksmedicos.org

booksmedicos.org

el que ahora el feto se convierte en paciente.

Ultrasonografía

La ultrasonografía es una técnica relativamente no invasiva que recurre a ondas de sonido de alta frecuencia que se reflejan desde los tejidos para generar imágenes. La exploración puede realizarse vía abdominal o vaginal, y en la segunda se obtienen imágenes de mayor resolución (Fig. 9-8). De hecho, la técnica, que surgió en la década de 1950, ha avanzado hasta el grado en que es posible detectar el flujo sanguíneo en los vasos de gran calibre, el movimiento de las válvulas cardiacas, y el flujo de líquido por la tráquea y los bronquios. La técnica es segura y de uso frecuente, por lo que alrededor de 80% de las embarazadas en Estados Unidos se somete al menos a un estudio de este tipo.

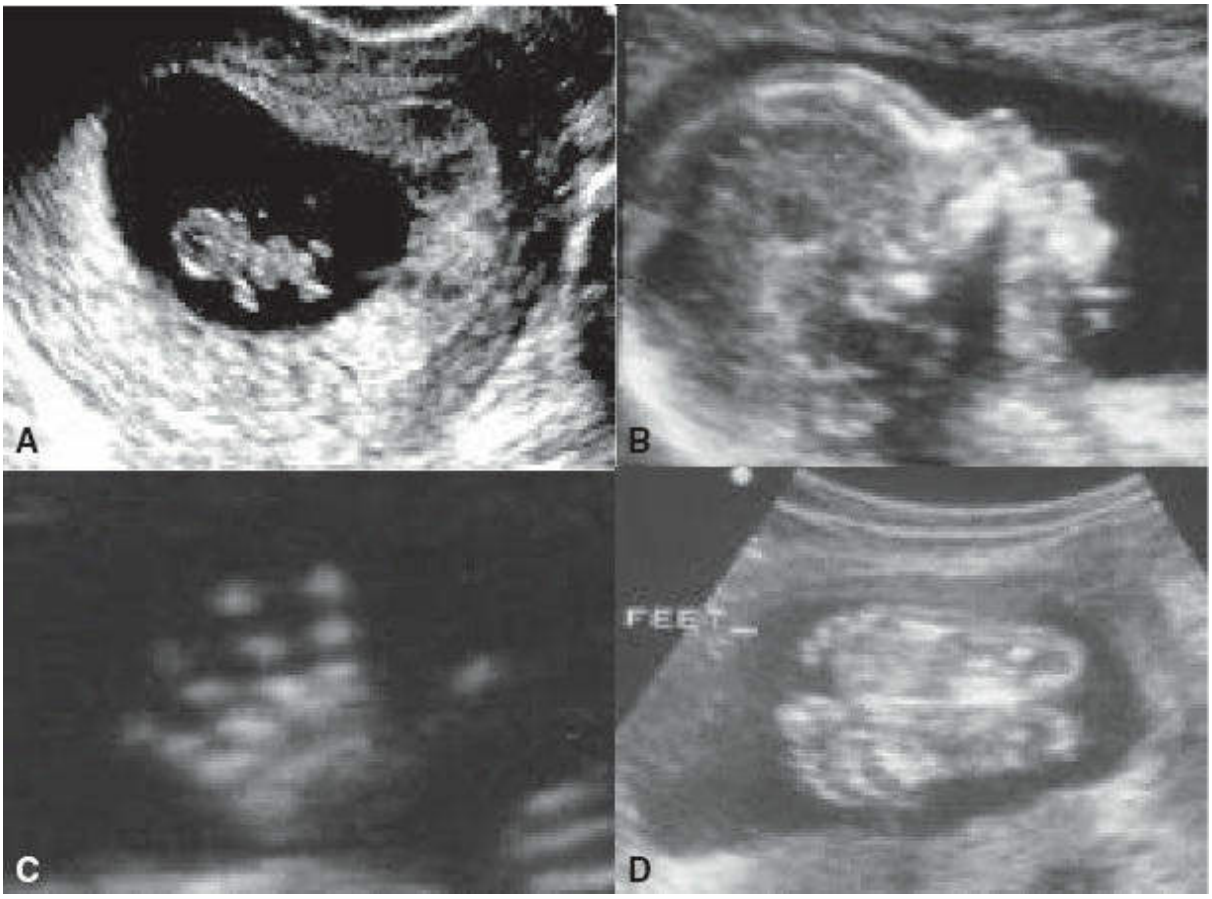

FIGURA 9-8 Ejemplos de la eficacia del ultrasonido para la obtención de imágenes del embrión y el feto. **A.** Un embrión de 6 semanas. **B.** Vista lateral de la cara del feto. **C.** Mano. **D.** Pies.

Parámetros importantes que revela el ultrasonido incluyen características de la edad y el crecimiento del feto; presencia o ausencia de anomalías congénitas; condición del ambiente uterino, incluida la cantidad de líquido amniótico (Fig. 9-9 *A*); implantación placentaria y flujo sanguíneo umbilical, y presencia de gestaciones múltiples (Fig. 9-9 *B*). Todos estos factores se analizan para determinar las estrategias apropiadas para el control del embarazo.

La determinación de la edad fetal y su crecimiento son cruciales para planear

booksmedicos.org

booksmedicos.org

el control del embarazo, en particular en fetos con peso bajo. De hecho, los estudios demuestran que la detección y el control mediante ultrasonido en las gestaciones de fetos con peso bajo permitieron reducir 60% la tasa de mortalidad respecto de un grupo que no se sometió a este tipo de control. La edad y el crecimiento del feto se valoran con base en la **longitud cráneo-caudal** entre las semanas 5 y 10 de la gestación. Después de ese momento se recurre a medidas combinadas —entre ellas el **diámetro biparietal, longitud del fémur y circunferencia abdominal** (Fig. 9-10). La medición repetida de estos parámetros incrementa la capacidad para determinar el grado de crecimiento fetal.

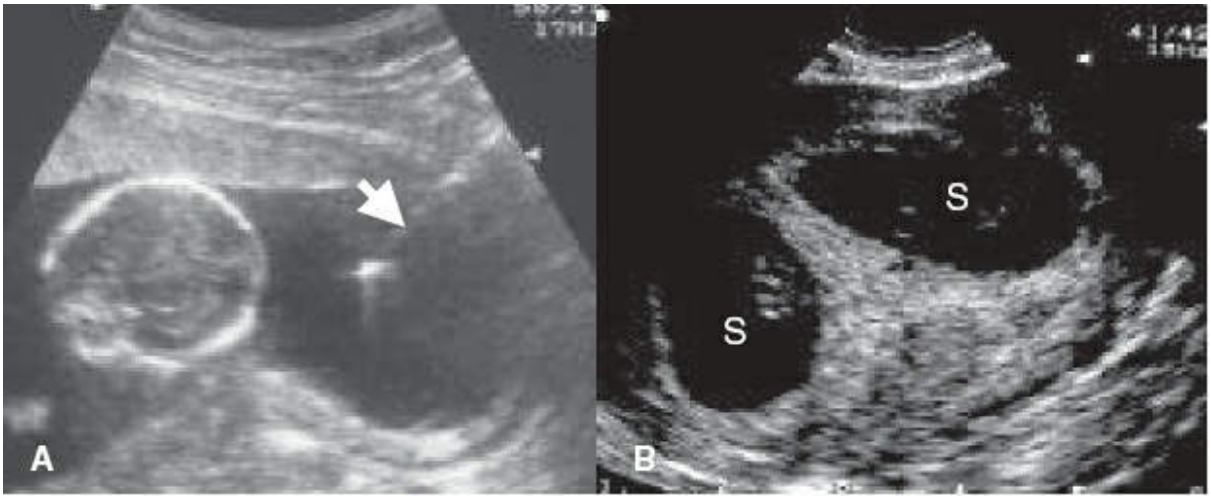

FIGURA 9-1 **A.** Imagen de ultrasonido en que se observa la posición del cráneo del feto y la ubicación de la aguja al interior de la cavidad amniótica (*flecha*) durante una amniocentesis. **B.** Gemelos. El ultrasonido revela la presencia de dos sacos gestacionales (S).

booksmedicos.org

booksmedicos.org

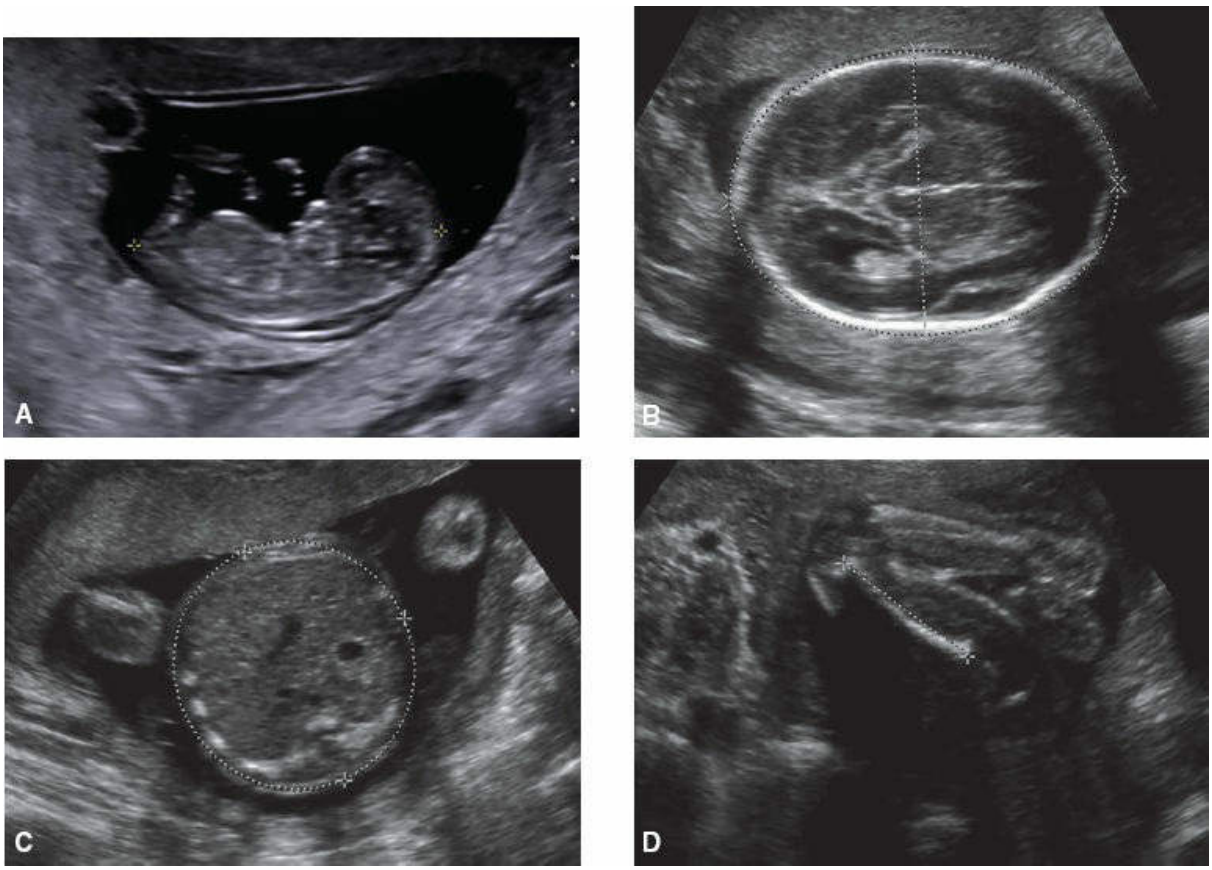

FIGURA 9-10 Imágenes de ultrasonido en que se muestran las mediciones utilizadas para valorar el crecimiento embrionario y fetal. **A.** Longitud cráneo-caudal en un feto de 10 semanas y 6 días. **B.** Circunferencia cefálica y diámetro biparietal (20 semanas). **C.** Circunferencia abdominal (20 semanas). **D.** Longitud del fémur (20 semanas).

Las malformaciones congénitas que pueden identificarse mediante ultrasonido son los defectos del tubo neural, anencefalia y espina bífida (v. el Cap. 18); defectos de la pared abdominal, como onfalocele y gastrosquisis (v. el Cap. 15); de igual modo, los defectos cardiacos (v. el Cap. 13) y faciales, entre ellos el labio y el paladar hendidos (v. el Cap. 17).

El ultrasonido también puede utilizarse para identificar el síndrome de Down y otras anomalías relacionadas con los cromosomas, por medio de un parámetro denominado **grosor del pliegue de la nuca** o **translucencia nucal**. Esta prueba implica la medición del espacio translúcido ubicado en la región posterior del cuello del embrión, sitio en que se acumula líquido cuando existen síndrome de Down y otras anomalías, en particular los defectos cardiacos. El estudio se realiza entre las 11 y las 14 semanas de la gestación. La información que se obtiene con este estudio, combinada con las pruebas de marcadores en suero materno y la edad de la madre, que en conjunto permiten hacer un cálculo de riesgo para este síndrome. Así, con base en esta valoración del riesgo, una mujer puede decidir si desea someterse a pruebas invasivas, como la amniocentesis, que permitirían un diagnóstico definitivo.

Amniocentesis

booksmedicos.org

booksmedicos.org

Durante la amniocentesis se inserta una aguja a través del abdomen hasta la cavidad amniótica (que se identifican mediante ultrasonido; Fig. 9-9 *A*), y se extraen alrededor de 20 a 30 mL de líquido. Por la cantidad de líquido que se requiere, el procedimiento no suele realizarse antes de las 14 semanas de gestación, en que existe un volumen suficiente que evita poner en riesgo al feto. Estudios recientes sugieren que el riesgo de pérdida fetal relacionada con este procedimiento es bajo, de uno en 300 a 500, pero puede ser incluso inferior si lo realizan profesionales y centros con gran experiencia en la técnica.

El líquido obtenido se analiza para identificar factores bioquímicos, como alfa-fetoproteína (AFP) y acetilcolinesterasa. Además, pueden recuperarse células fetales, que se desprenden hacia el líquido amniótico, y utilizarse para cariotipificación en metafase y otros análisis genéticos (v. el Cap. 2). Desafortunadamente las células obtenidas no se dividen con rapidez, por lo que debe recurrirse a cultivos celulares con mitógenos para obtener células en metafase suficientes para el análisis. Así, los resultados están disponibles una o dos semanas tras el procedimiento. Una vez que se obtienen los cromosomas, pueden identificarse alteraciones cromosómicas importantes, como translocaciones, roturas, trisomías o monosomías. Con tinciones especiales (Giemsa) y técnicas de alta resolución pueden identificarse patrones de bandeo cromosómico. Por otra parte, con los avances recientes en biología molecular pueden llevarse a cabo análisis moleculares más sofisticados mediante reacción en cadena de la polimerasa (PCR) y ensayos de genotipificación, que han incrementado el grado de detección de anomalías genéticas.

Muestreo de vellosidades coriónicas

El MVC implica la inserción de una aguja a través del abdomen o la vagina hasta alcanzar la masa placentaria y aspirar alrededor de 5 a 30 mg de tejido velloso. Las células pueden analizarse de inmediato, pero la precisión de los resultados es limitada debido a la frecuencia elevada de errores cromosómicos en la placenta normal. Así, las células del núcleo mesenquimatoso se aíslan mediante tripsinización de la capa externa de trofoblasto y se cultivan. Por efecto del gran número de células que se obtiene, sólo se requieren entre dos y tres días de cultivo para permitir el análisis genético. Así, el tiempo necesario para la caracterización genética del feto es menor en comparación con la amniocentesis. El riesgo de pérdida del embarazo relacionada con el procedimiento cuando el MVC es realizado por un profesional experimentado parece aproximarse al de la amniocentesis. Sin embargo, existen indicios de que el procedimiento conlleva un riesgo más alto de incremento de los defectos en extremidades, en particular de los dedos.

Cordocentesis o muestreo percutáneo de sangre umbilical

La **cordocentesis o muestreo percutáneo de sangre umbilical (MPSU)** es la técnica que se prefiere para obtener sangre fetal. Puede utilizarse en la semana

booksmedicos.org

booksmedicos.org

14 y se realiza mediante la inserción de una aguja hasta el cordón umbilical, bajo guía con ultrasonido. Las muestras de sangre aportan célu las para un análisis citogenético rápido y se utilizan para diagnosticar enfermedades hematológicas. La técnica tiene una incidencia un poco más alta de pérdida fetal que la amniocentesis.

Las pruebas diagnósticas prenatales invasivas, como la amniocentesis, el MVC y el MPSU se reservan para embarazos de alto riesgo. Entre los factores que determinan un riesgo más alto en la mujer se encuentran los siguientes:

- Edad avanzada (35 años o más)
- Antecedente familiar de problema genético, como haber tenido un hijo con síndrome de Down o algún defecto del cierre del tubo neural
- Presencia de enfermedad materna, como diabetes
- Ultrasonido o prueba para detección en suero con resultado anormal

Pruebas para detección en el suero materno

La búsqueda de marcadores bioquímicos relacionados con la condición fetal condujo al desarrollo de **pruebas de detección en el suero materno**. Una de las primeras pruebas de este tipo fue la cuantificación de las concentraciones séricas de **AFP**. La AFP se sintetiza por lo común en el hígado fetal, alcanza una concentración máxima alrededor de las 14 semanas, y se "fuga" hacia la circulación materna (AFP en suero materno) a través de la placenta. Así, las concentraciones de AFP se incrementan en el suero materno durante el segundo trimestre y después de la semana 30 de gestación comienzan a mostrar declinación constante. Cuando existen defectos del tubo neural y varias anomalías más, entre ellas onfalocele, gastrosquisis, distrofia vesical, síndrome de bridas amnióticas, teratoma sacrococcígeo y atresia intestinal, las concentraciones de AFP se elevan en el líquido amniótico y en el suero materno. En otros casos, las concentraciones de AFP disminuyen, como en el síndrome de Down, la trisomía 18, las anomalías de los cromosomas sexuales y la triploidía. La cuantificación de AFP, combinada con el análisis de otros marcadores del segundo trimestre (p. ej., gonadotropina coriónica humana [hCG], estriol libre e inhibina A) en el suero materno, puede aumentar la tasa de detección de defectos congénitos. Debido a que estos análisis son para "detección" y no permiten establecer un diagnóstico definitivo, los resultados positivos requieren una confirmación adicional mediante técnicas invasivas, como la amniocentesis.

Estudios para detección prenatal no invasivos

En la actualidad es posible aislar células fetales y ADN a partir de la sangre materna, con el objetivo de detectar anomalías genéticas. Las células fetales atraviesan la barrera placentaria desde las semanas 4 a 6 de la gestación y pueden analizarse mediante hibridización *in situ* con florescencia (FISH) y técnicas de reaccion en cadena de la polimerasa (PCR). Sin embargo, el

booksmedicos.org

booksmedicos.org

aislamiento de un número suficiente de células a partir de la sangre materna ha sido complejo. En fecha más reciente los investigadores se concentraron en la obtención de fragmentos libres circulantes de ADN (*cell-free DNA*, ADNlc [libre de celulas]), que se originan de las células del trofoblasto placentario que sufren apoptosis. Este ADNcl comprende entre 5 y 50% de todo el ADNcl en el plasma materno y puede aislarse y secuenciarse, lo que permite obtener secuencias genómicas fetales completas. En consecuencia, la prueba tiene mayor especificidad y valor predictivo para la detección de aneuploidía (trisomía 13, 18, 21) que las pruebas de detección estándar. En la actualidad este estudio sólo se utiliza para detección, de tal modo que un resultado positivo se confirma luego mediante MVC o amniocentesis. Sin embargo, muchos investigadores consideran que la prueba sustituirá por último a estos procedimientos invasivos.

■ TERAPIA FETAL

Transfusión fetal

En los casos en que existe anemia fetal producida por anticuerpos maternos o de otras causas, pueden realizarse transfusiones de sangre al feto. Se recurre al ultrasonido para guiar la inserción de la aguja hasta la vena del cordón umbilical, y se hace una transfusión directa de sangre al feto.

Tratamiento médico fetal

Los fármacos para tratar infecciones, arritmias cardiacas fetales, compromiso de la función tiroidea y otros problemas médicos suelen administrarse a la madre y llegan al compartimiento fetal tras atravesar la placenta. Sin embargo, en algunos casos puede recurrirse a la administración directa de agentes al feto mediante inyección intramuscular en la región glútea o por la vena umbilical.

Cirugía fetal

Como consecuencia de los avances en el ultrasonido y los procedimientos quirúrgicos se ha hecho posible operar a los fetos. A pesar de esto, debido a los riesgos que implica para la madre, el feto y los embarazos subsecuentes, los procedimientos sólo se realizan en centros con equipos bien entrenados y sólo una vez que no existe alternativa razonable. Existen dos tipos de cirugías fetales: **cirugía fetal abierta**, en que se expone el útero y se abre para hacer un procedimiento directo en el feto; y **cirugía fetoscópica**, en que se realizan incisiones pequeñas en la pared abdominal de la madre y su útero. La cirugía abierta se realiza entre las semanas 18 y 30 de la gestación y se utiliza para reparar defectos del tubo neural, anomalías cardiacas, hernias diafragmáticas y otros trastornos. La intervención quirúrgica en el caso de los defectos del tubo neural (Fig. 9-11) ha permitido la disminución de la incidencia de dependencia

booksmedicos.org

booksmedicos.org

de derivaciones ventriculoperitoneales y malformación de Chiari (herniación del cerebelo por el foramen magno), con mejoría de las capacidades motoras y la habilidad para caminar. La principal consecuencia de este tipo de cirugías es el trabajo de parto y el nacimiento prematuros. La tasa mortalidad general es de 6%. La fetoscopia se utiliza para colocar derivaciones cuando existe obstrucción de las vías urinarias, resolver los problemas que generan las bridas amnióticas, eliminar vasos sanguíneos anómalos como los que inducen el síndrome de transfusión fetofetal, y reparar hernias diafragmáticas. Puesto que la técnica es menos invasiva que la cirugía abierta, se relaciona con un riesgo más bajo.

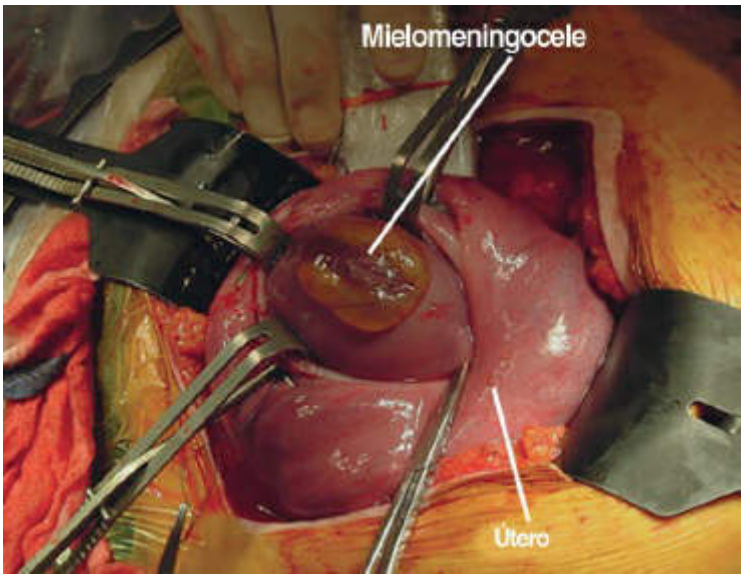

FIGURA 9-11 Cirugía abierta en un feto con espina bífida. El útero se incidió y se realiza un procedimiento quirúrgico en el feto.

Trasplante de células troncales y terapia génica

Debido a que el feto no desarrolla inmunocompetencia antes de las 18 semanas de la gestación, puede ser posible trasplantar tejidos o células antes de este momento sin que exista rechazo. La investigación en este campo se está concentrando en las células troncales hematopoyéticas para el tratamiento de la inmunodeficiencia y los trastornos hematológicos. La terapia génica en los trastornos metabólicos hereditarios, como la enfermedad de Tay-Sachs y la fibrosis quística, también se está investigando.

RESUMEN

Se sabe que distintos agentes (Cuadro 9-1, p. 132) y factores genéticos causan malformaciones congénitas, y **cerca de 3% de todos los nacidos vivos tiene algún defecto de nacimiento**. Entre los agentes que inducen defectos congénitos se encuentran virus, como el de rubeola, Zika y citomegalovirus; radiación; fármacos, como talidomida, aminopterina, anticonvulsivos, antipsicóticos y antidepresivos; drogas de consumo social, como tabaco,

booksmedicos.org

booksmedicos.org

marihuana y alcohol; hormonas, como el DES; y la diabetes materna. Los efectos de los teratógenos varían con base en el **genotipo materno y fetal**, la **fase del desarrollo** en que ocurre la exposición, y **la dosis y la duración de la exposición** al agente. Muchas malformaciones importantes se producen durante el **periodo de embriogénesis (periodo teratogénico; tercera a octava semanas)**. Sin embargo, un gran número de defectos congénitos puede ser inducido durante el periodo de **establecimiento de los ejes corporales** en la primera y la segunda semanas (Fig. 9-2). Incluso después de las 8 semanas el feto aún es susceptible, de tal modo que no existe algún periodo de la gestación completamente libre de riesgo. La **prevención** de muchos defectos congénitos es posible, pero depende de la implementación de medidas profilácticas **antes de la concepción**, y también de incrementar la conciencia del médico y la mujer en relación con los riesgos.

Se dispone de muchas técnicas para valorar el crecimiento y la condición de desarrollo del feto. El **ultrasonido** permite determinar en forma precisa edad fetal, parámetros de crecimiento, y detectar muchas malformaciones. Las **pruebas de detección en el suero materno** para cuantificar **alfa-fetoproteína (AFP)** y otros marcadores permiten identificar la presencia de defectos del tubo neural u otras anomalías. La combinación de estudios de detección en suero materno y el ultrasonido para medir la **translucencia nucal** en el feto puede utilizarse para identificar el síndrome de Down y algunas otras anomalías relacionadas con los cromosomas. Los estudios de detección en el suero materno se consideran **técnicas para detección prenatal no invasiva (TDPNI)**, que también pueden utilizarse para aislar fragmentos de ADN fetal libre (ADNcl) derivado de las células del trofoblasto placentario que mueren. Estos fragmentos pueden someterse a secuenciación para detectar anomalías genéticas. En la actualidad las TDPNI sólo constituyen una estrategia para detección, lo que implica que un resultado positivo debe ir seguido por un procedimiento más invasivo para confirmar o descartar un diagnóstico. La **amniocentesis** es un procedimiento invasivo en el que se introduce una aguja en la cavidad amniótica y se extrae una muestra de líquido. Este líquido puede analizarse por medios bioquímicos, y también aporta células para cultivo y análisis genético. El **muestreo de vellosidades coriónicas (MVC)** implica la aspiración de una muestra tisular en forma directa a partir de la placenta con el fin de obtener células para análisis genético. La **cordocentesis (muestreo percutáneo de sangre umbilical [MPSU])** es otra prueba invasiva en la que se utiliza una aguja para extraer sangre a partir del cordón umbilical *in utero*. Las células hemáticas que se obtienen de este modo pueden utilizarse para el análisis citogenético y diagnosticar trastornos hematológicos. **Procedimientos invasivos** como la amniocentesis, el MVC y el MPSU se ofrecen a mujeres con un riesgo más alto de tener hijos con alguna anomalía. Entre estos factores de riesgo se encuentran (1) edad materna avanzada (35 años y más); (2) antecedente familiar de anomalías genéticas; (3) enfermedad materna, como diabetes, y (4) anomalías en el ultrasonido o las pruebas para detección en suero. La medicina moderna también ha permitido que el feto se convierta en paciente y pueda recibir

booksmedicos.org

booksmedicos.org

tratamientos, como transfusiones o fármacos para controlar alguna enfermedad, pueda someterse a cirugía fetal y también a terapia génica. La cirugía fetal puede realizarse mediante dos técnicas: **cirugía fetal abierta**, en que el útero se incide y se realizan reparaciones de los defectos del tubo neural, las malformaciones cardiacas, las hernias diafragmáticas y otras anomalías, y mediante **fetoscopia**, que es menos invasiva que la cirugía abierta y conlleva menos riesgos, en que se utiliza un endoscopio para colocar derivaciones, cortar bridas amnióticas y reparar hernias diafragmáticas menos graves.

Problemas a resolver

1. La amniocentesis revela elevación de la AFP. ¿Qué trastornos deben incluirse en el diagnóstico diferencial y cómo pudiera establecerse un diagnóstico definitivo?
2. Una mujer de 40 años de edad tiene alrededor de 8 semanas de embarazo. ¿Qué pruebas están disponibles para determinar si su feto tiene síndrome de Down? ¿Qué riesgos y ventajas implica cada técnica?
3. ¿Por qué es importante determinar la condición prenatal del feto? ¿Qué factores maternos o familiares pudieran generar en usted inquietud en torno al bienestar de un feto?
4. ¿Qué factores influyen sobre la acción de un teratógeno?
5. Una mujer joven que está apenas en la tercera semana de la gestación desarrolla fiebre de 40 °C, pero se rehúsa a tomar algún medicamento debido a que teme que pudiera dañar a su embrión. ¿Está en lo correcto?
6. Una mujer joven que planea formar una familia solicita asesoría en torno al ácido fólico y otras vitaminas. ¿Debe tomar algún suplemento y, de ser así, en qué momento y en qué cantidad?
7. Una mujer joven con diabetes dependiente de insulina que desea embarazarse se siente preocupada en cuanto a los posibles efectos dañinos de su enfermedad sobre sus hijos antes del nacimiento. ¿Son válidas sus inquietudes, y qué es lo que usted le recomendaría?

booksmedicos.org

booksmedicos.org

Parte 2



Embriología orientada por sistemas

booksmedicos.org

booksmedicos.org

El esqueleto axial incluye el cráneo, la columna vertebral, las costillas y el esternón. En general, el sistema esquelético se desarrolla a partir del **mesodermo paraxial y el de la placa lateral (capa parietal)**, así como de la **cresta neural**. El mesodermo paraxial constituye una serie **segmentada** de bloques tisulares a cada lado del tubo neural, conocidos como **somitómeras** en la región de la cabeza y **somitas** entre la región occipital y la caudal. Los somitas se diferencian en una porción ventromedial, el **esclerotoma**, y una región dorsolateral, el **dermomiotoma**. Al final de la cuarta semana las células del esclerotoma se vuelven polimórficas y constituyen un tejido de organización laxa denominado **mesénquima**, o tejido conectivo embrionario (Fig. 10-1). Es característico que las células del mesénquima migren y se diferencien en formas variadas. Pueden convertirse en fibroblastos, condroblastos u **osteoblastos (células formadoras de hueso)**.

La capacidad para formar hueso del mesénquima no se limita a las células del esclerotoma, sino también se identifica en la capa parietal del mesodermo de la placa lateral de la pared corporal. Esta capa de mesodermo integra los huesos de la pelvis y la cintura escapular, las extremidades y el esternón. Las células de la cresta neural en la región de la cabeza también se diferencian en mesénquima y participan en la formación de los huesos de la cara y del cráneo. El resto del cráneo deriva de los somitas occipitales y los somitómeros. En algunos huesos, como ocurre con los huesos planos del cráneo, el mesénquima de la dermis se diferencia directamente en hueso, proceso conocido como **osificación intramembranosa** (Fig. 10-2). Sin embargo, en la mayor parte de los huesos, entre ellos los de la base del cráneo y las extremidades, las células mesenquimatosas dan primero origen a **moldes de cartílago hialino**, que luego se convierten en hueso mediante **osificación endocondral** (Fig. 10-3). En los párrafos siguientes se analiza el desarrollo de las estructuras óseas más importantes y algunas de sus anomalías.

■ CRÁNEO

El cráneo puede dividirse en dos partes: el **neurocráneo**, que forma una cubierta protectora en torno al encéfalo, y el **viscerocráneo**, que constituye el esqueleto

booksmedicos.org

booksmedicos.org

de la cara.

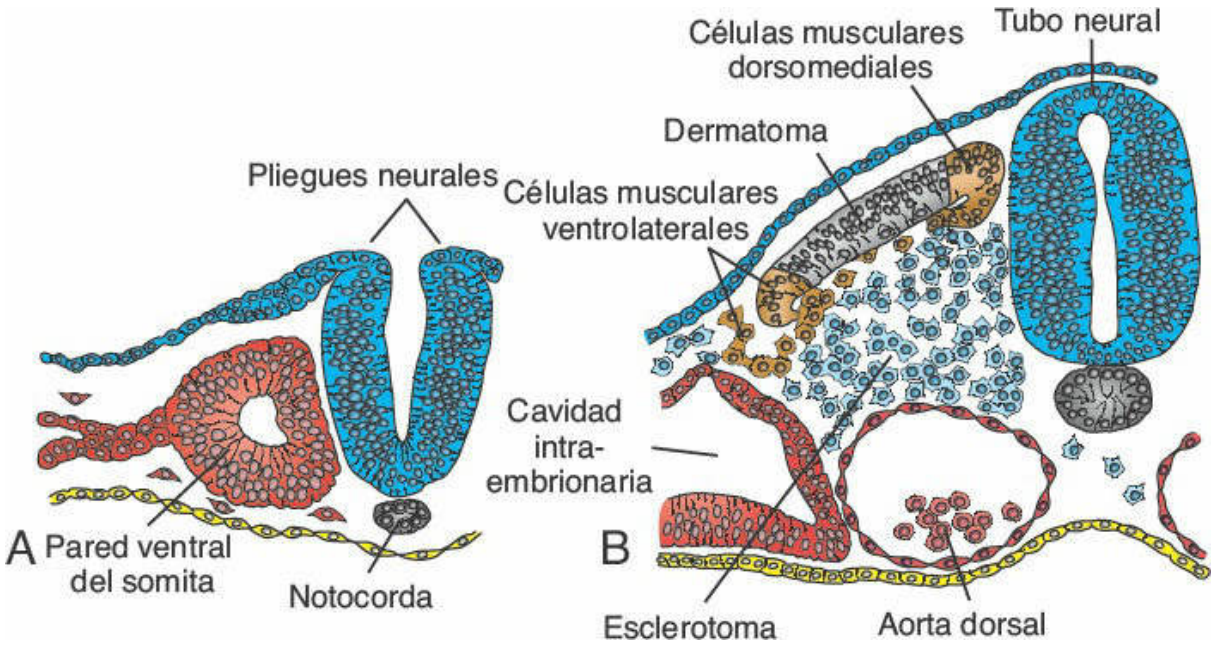

FIGURA 10-1 Desarrollo del somita. **A.** Las células del mesodermo paraxial se disponen en torno a una cavidad pequeña. **B.** Como consecuencia de una mayor diferenciación, las células en la pared ventromedial pierden su disposición epitelial y adquieren características mesenquimatosas. De manera colectiva reciben la denominación *esclerotoma*. Las células en las regiones ventrolateral y dorsomedial dan origen a células musculares y también migran por debajo del epitelio dorsal remanente (el dermatoma) para integrar el miotoma.

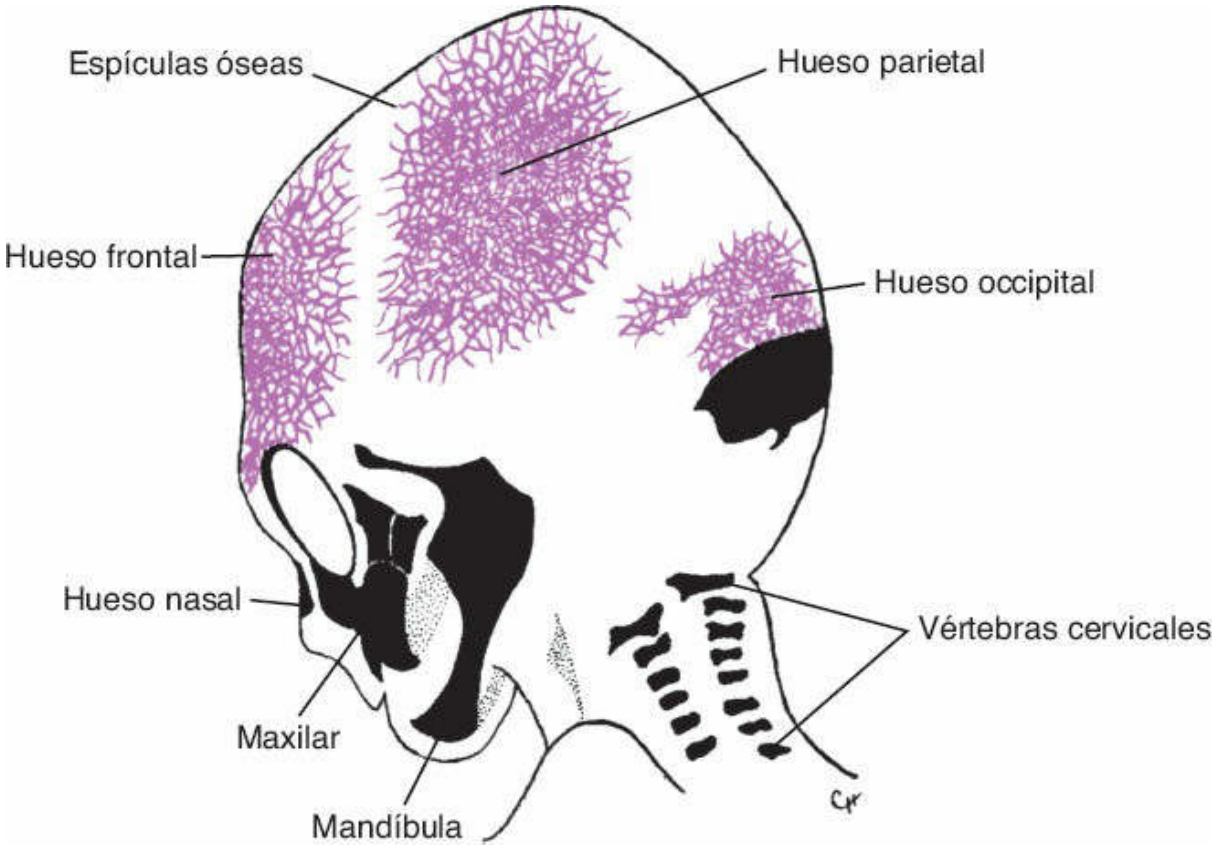

FIGURA 10-2 Huesos del cráneo de un feto de 3 meses de edad en que se aprecia la diseminación de

booksmedicos.org

booksmedicos.org

las espículas óseas a partir de los centros de osificación primaria en los huesos planos de esta estructura.

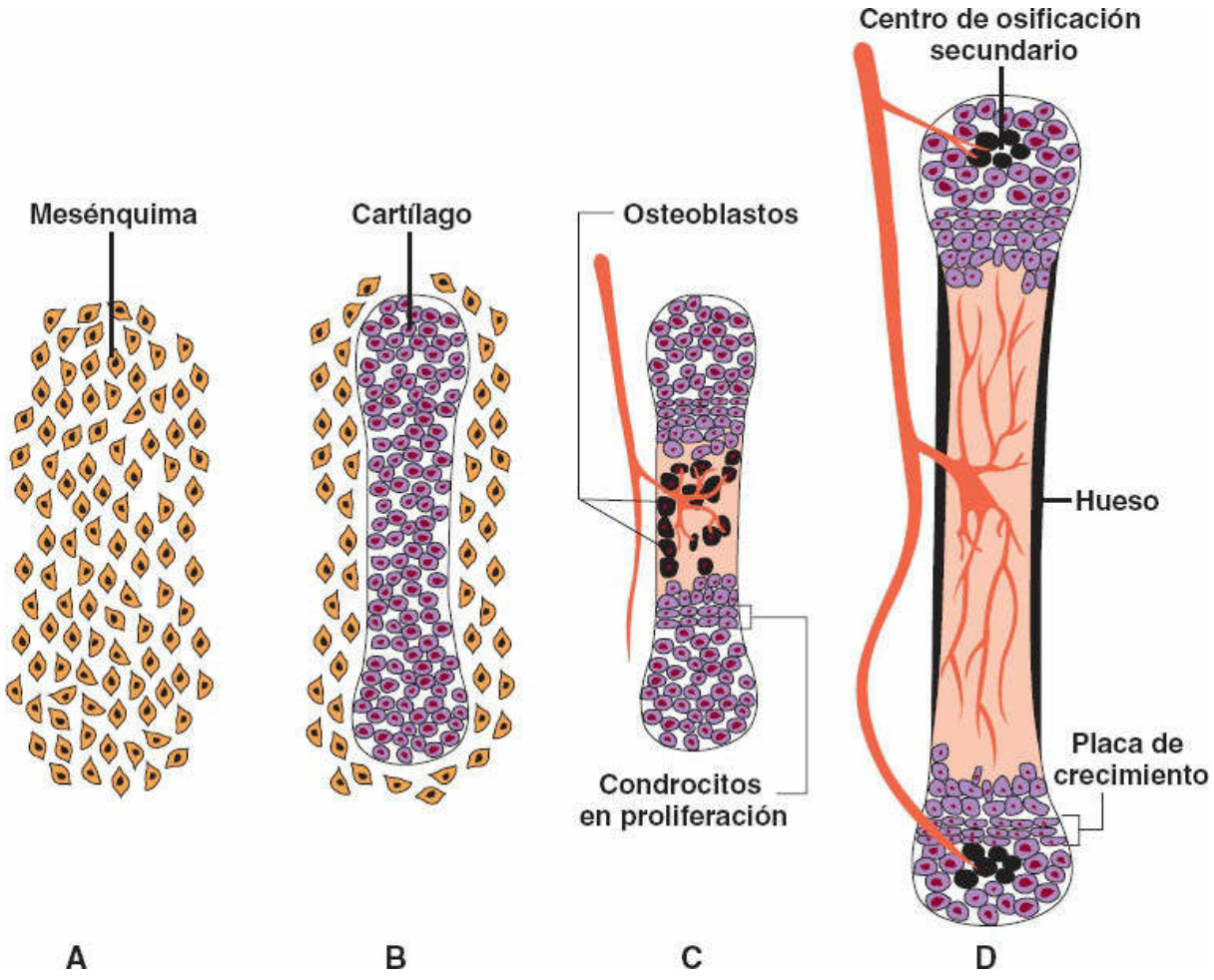

FIGURA 10-3 Formación de hueso endocondral. **A.** Las células del mesénquima comienzan a condensarse y diferenciarse en condrocitos. **B.** Los condrocitos forman un molde cartilaginoso para el futuro hueso. **C**, **D**. Los vasos sanguíneos invaden el centro del molde cartilaginoso llevando consigo osteoblastos (células *negras*) y limitando a las células condrocíticas en proliferación a los extremos (epífisis) de los huesos. Los condrocitos ubicados en la región media del hueso (diáfisis) sufren hipertrofia y apoptosis al tiempo que mineralizan la matriz circundante. Los osteoblastos se unen a la matriz mineralizada y depositan matrices óseas. Más adelante, al tiempo que los vasos sanguíneos invaden las epífisis, se forman centros de osificación secundarios. El crecimiento los huesos se mantiene por medio de la proliferación de los condrocitos en las placas de crecimiento.

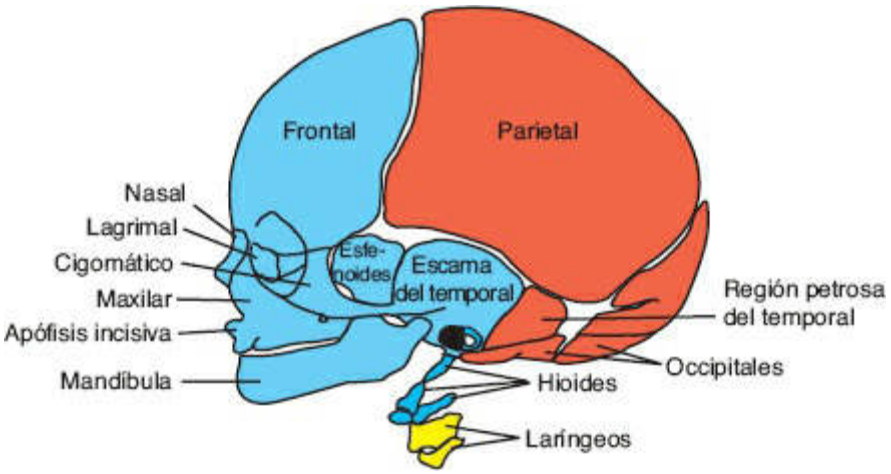

booksmedicos.org

booksmedicos.org

FIGURA 10-4 Estructuras esqueléticas de la cabeza y la cara. El mesénquima para estas estructuras deriva de la cresta neural (*azul*), el mesodermo paraxial (somitas y somitómeros) (*rojo*) y el mesodermo de la placa lateral (*amarillo*).

Neurocráneo

El neurocráneo se divide por conveniencia en dos porciones: (1) su porción membranosa, constituida por **huesos planos** que rodean al encéfalo a manera de bóveda, y (2) la **porción cartilaginosa o condrocráneo**, que forma los huesos de la base del cráneo.

Neurocráneo membranoso

La porción membranosa del cráneo deriva de las células de la cresta neural y del mesodermo paraxial, como se indica en la figura 10-4. El mesénquima de estas dos fuentes recubre el encéfalo y sufre **osificación intramembranosa**. La consecuencia es la formación de diversos huesos planos y membranosos que se caracterizan por la presencia de **espículas óseas** similares a agujas. Estas espículas de manera progresiva irradian desde los centros de osificación primaria hacia la periferia (Fig. 10-2). Con el crecimiento durante la vida fetal y posnatal, los huesos membranosos ganan tamaño mediante la aposición de capas nuevas en su superficie externa, así como por la resorción osteoclástica simultánea en su cara interna.

Cráneo del neonato

Al nacer, los huesos planos del cráneo están separados uno de otro por bandas angostas de tejido conectivo, las **suturas**. En los sitios en que se reúnen más de dos huesos, las suturas son amplias y se denominan **fontanelas** (Fig. 10-5). La más prominente entre ellas es la **fontanela anterior**, que se ubica en el sitio en que se encuentran los dos huesos parietales y los dos frontales. Las suturas y las fontanelas permiten a los huesos del cráneo superponerse (**moldeamiento**) durante el parto. Poco después del nacimiento los huesos membranosos recuperan su posición original y el cráneo se aprecia grande y redondo. De hecho, el tamaño de la bóveda es grande en comparación con la región facial pequeña (Fig. 10-5 *B*).

Varias suturas y fontanelas siguen siendo membranosas durante un periodo considerable tras el nacimiento, lo que permite a los huesos de la bóveda seguir creciendo para dar cabida al crecimiento posnatal del encéfalo. Si bien un niño de 5 a 7 años de edad casi ha alcanzado su capacidad craneal total, algunas suturas permanecen abiertas hasta la edad adulta. En los primeros años tras el nacimiento la palpación de la fontanela anterior puede dar información valiosa en torno a si la osificación del cráneo procede con normalidad o si la presión intracraneal es normal. En la mayor parte de los casos la fontanela anterior se cierra a los 18 meses de edad, en tanto la fontanela posterior lo hace entre los 1 y 2 meses de edad.

booksmedicos.org

booksmedicos.org

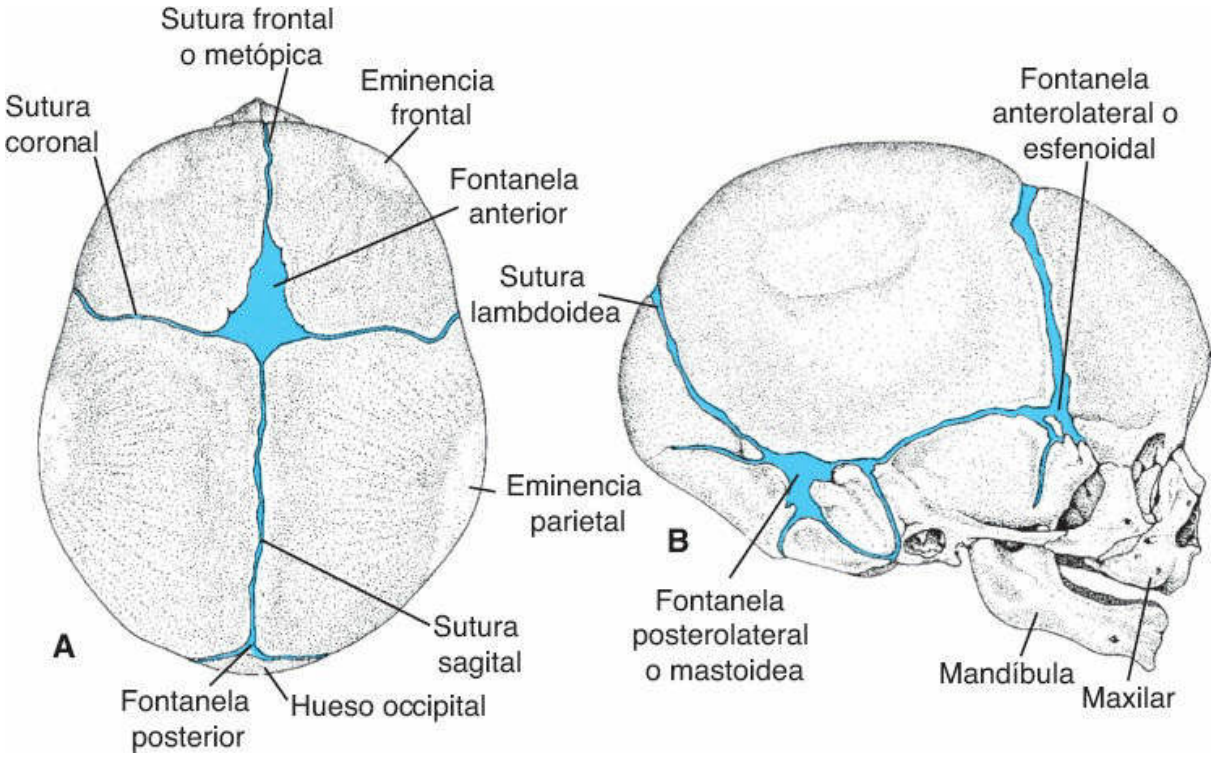

FIGURA 10-5 Cráneo de un recién nacido, visto desde la parte superior **(A)** y desde el lado derecho **(B)**. Obsérvense las fontanelas anterior y posterior, así como las suturas. La fontanela posterior se cierra alrededor de 3 meses después del nacimiento; la fontanela anterior se cierra aproximadamente a la mitad del segundo año. Muchas de las suturas desaparecen en la vida adulta.

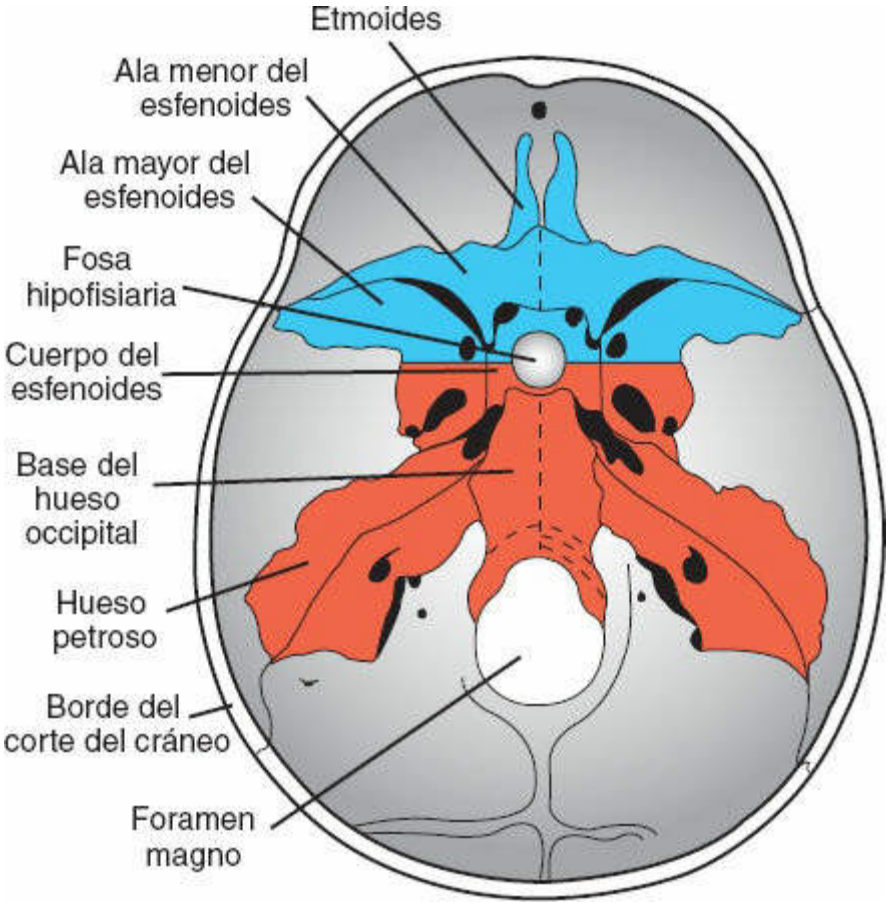

booksmedicos.org

booksmedicos.org

FIGURA 10-6 Vista dorsal del condrocráneo, o base del cráneo, en el adulto en que se muestran los huesos formados mediante osificación endocondral. Los huesos que forman la región rostral hasta la mitad rostral de la silla turca derivan de la cresta neural y constituyen el condrocráneo precordal (delante de la notocorda) (*azul*). Los que constituyen la región posterior a este límite derivan del mesodermo paraxial (condrocráneo cordal) (*rojo*).

Neurocráneo cartilaginoso o condrocráneo

El neurocráneo cartilaginoso o condrocráneo está constituido al inicio por una serie de cartílagos independientes. Los que se ubican frente al límite rostral de la notocorda, que termina a la altura de la glándula hipófisis en el centro de la silla turca, derivan de las células de la cresta neural. Estos integran el **condrocráneo precordal**. Los que se localizan en la región posterior a este límite se originan a partir de los esclerotomas occipitales formados por el mesodermo paraxial, y crean el **condrocráneo cordal**. La base del cráneo se forma cuando estos cartílagos se fusionan y experimentan osificación endocondral (Figs. 10-3 y 10-6).

Viscerocráneo

El viscerocráneo, que corresponde a los huesos de la cara, deriva ante todo de los primeros dos arcos faríngeos (v. el Cap. 17). El primer arco da origen a la porción dorsal, el **proceso maxilar**, que se extiende hacia adelante por debajo de la región del ojo y da origen al **maxilar**, al **hueso cigomático** y **parte del hueso temporal** (Fig. 10-7). La porción ventral, el **proceso mandibular**, contiene al **cartílago de Meckel**. El mesénquima en torno al cartílago de Meckel se condensa y presenta osificación intramembranosa para dar origen a la **mandíbula**. El cartílago de Meckel desaparece, excepto en el ligamento **esfenomandibular**. El extremo dorsal del proceso mandibular, junto con el del segundo arco faríngeo, da origen más tarde al **yunque**, el **martillo** y el **estribo** (Fig. 10-7). La osificación de los tres huesecillos inicia en el cuarto mes, y los convierte en los primeros huesos en alcanzar la osificación completa. El mesénquima para la formación de los huesos de la cara, incluidos los huesos nasales y lagrimales, deriva de las células de la cresta neural (Fig. 10-4).

booksmedicos.org

booksmedicos.org

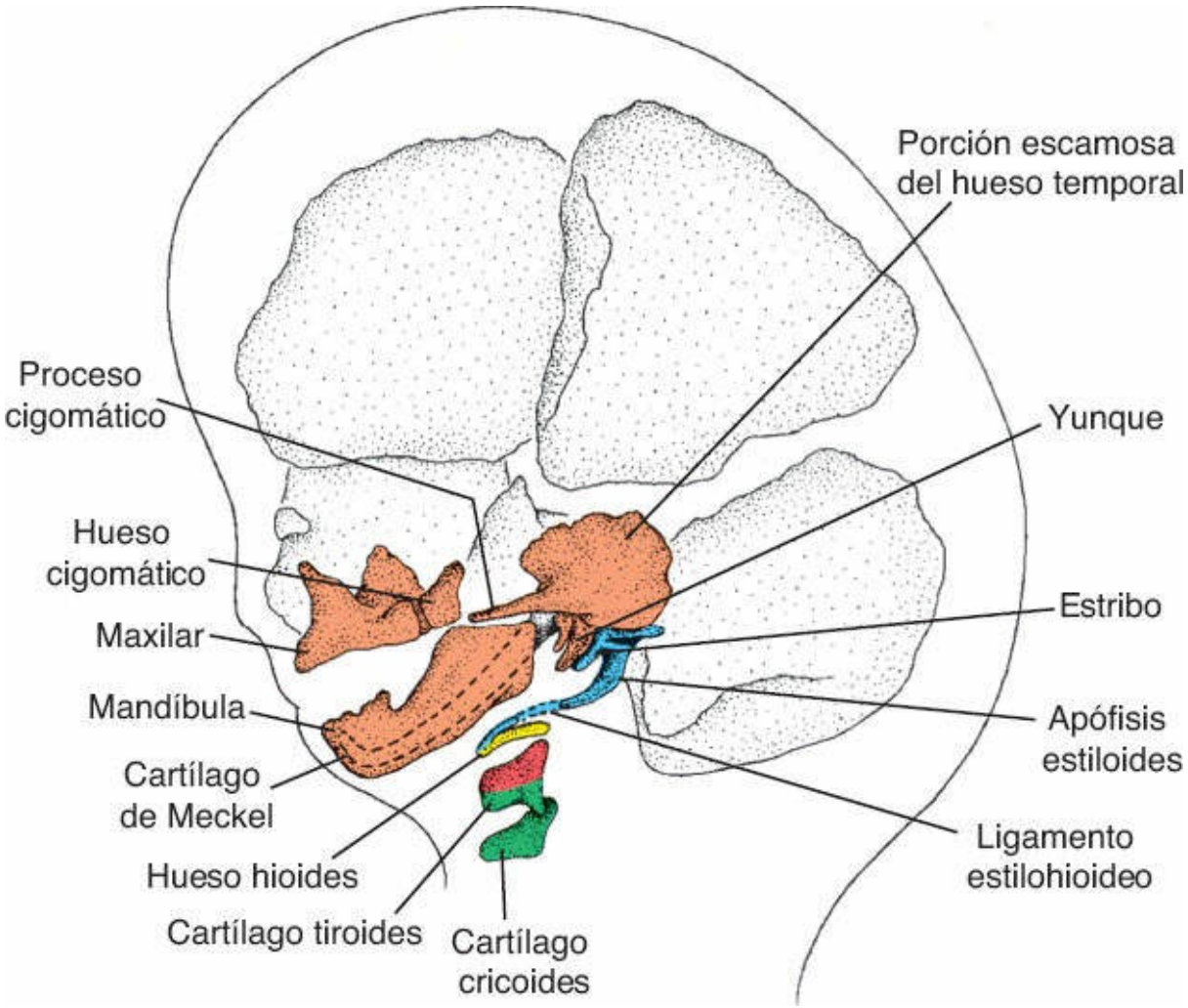

FIGURA 10-7 Vista lateral de la cabeza y la región del cuello de un feto de mayor edad, en que se aprecian los derivados de los cartílagos de los arcos que participan en la formación de los huesos de la cara.

Al inicio la cara es pequeña en comparación con el neurocráneo. Este aspecto deriva de (1) la ausencia virtual de aire en los senos paranasales y (2) el tamaño pequeño de los huesos, en particular de la mandíbula y el maxilar. Al aparecer las piezas dentales, y con la neumatización de los senos paranasales, la cara pierde sus características infantiles.

Correlaciones clínicas

Defectos craneofaciales y displasias esqueléticas

Células de la cresta neural

Las células de la cresta neural que se originan en el neuroectodermo constituyen el esqueleto facial y parte del cráneo. Estas células también integran una población vulnerable al tiempo que salen del neuroectodermo; son a menudo blanco de teratógenos. Por ende, no resulta sorprendente que las anomalías craneofaciales sean defectos congénitos frecuentes (v. el Cap. 17).

booksmedicos.org

booksmedicos.org

Craneosquisis

En algunos casos, la bóveda craneal no se forma (**craneosquisis**) y el tejido encefálico expuesto al líquido amniótico se degenera, lo que origina **anencefalia**. La craneosquisis se debe a la falta de cierre del neuroporo anterior (Fig. 10-8 A). Los productos con este tipo de defectos craneales y cerebrales graves no pueden sobrevivir. Los niños con defectos más bien pequeños en el cráneo a través de los cuales las meninges, el tejido cerebral o ambos se hernian (**meningocele craneal** y **meningoencefalocele**, respectivamente) (Fig. 10-8 B) pueden recibir un tratamiento exitoso. En estos casos el grado de defectos neurológicos depende del daño sufrido por el tejido cerebral.

Craneosinostosis

Otra categoría importante de anomalías craneales deriva del cierre prematuro de una o más suturas. Estas anomalías se conocen en forma colectiva como **craneosinostosis**, que se presenta en 1 de cada 2 500 nacimientos y **es una característica de más de 100 síndromes genéticos**. La regulación del crecimiento y el cierre de las suturas no se conoce bien, pero pudiera implicar interacciones entre los límites celulares de la cresta neural y el mesodermo. Por ejemplo, las células de la cresta forman los huesos frontales, en tanto el mesodermo paraxial da origen a los huesos parietales y al mesénquima laxo de las suturas coronales. Por otra parte, las células de la cresta migran entre los huesos parietales y constituyen la primera porción de la sutura sagital. La señalización molecular en estos límites regula la proliferación y la diferenciación celulares. Por ejemplo, el gen *EFNB1* codifica a la efrina B1, un ligando de los receptores EphB, que hace que las células se repelan, una especie de actividad antiadherente importante para evitar el cierre prematuro de las suturas. Las mutaciones de pérdida de función del *EFNB1* inducen el **síndrome craneofrontonasal**, que se caracteriza por la sinostosis de la sutura coronal con hipertelorismo. La proliferación de las células de la cresta neural en los huesos frontales está regulada en parte por los factores de transcripción *MSX2* y *TWIST1*, que actúan en cooperación por vías paralelas. Las mutaciones del gen *MSX2* causan **craneosinostosis tipo Boston**, que puede afectar varias suturas, en tanto las mutaciones del gen *TWIST1* desencadenan el **síndrome de Saethre-Chotzen**, en que existen sinostosis de la sutura coronal y polidactilia.

FIGURA 10-8 **A.** Feto con anencefalia. Los pliegues neurales craneales no se elevan y fusionan, lo que deja abierto al neuroporo anterior. El cráneo nunca se forma y el tejido cerebral se degenera. **B.** Feto con meningocele. Esta anomalía, más bien frecuente, puede repararse con éxito.

Los **factores de crecimiento de fibroblastos (FGF) y los receptores de los factores de crecimiento de fibroblastos (FGFR)** desempeñan papeles importantes en casi todo el desarrollo esquelético. Existen muchos miembros de la familia del FGF y sus receptores. Juntos regulan

booksmedicos.org

booksmedicos.org

eventos celulares, entre ellos proliferación, diferenciación y migración. La señalización se encuentra mediada por sus receptores, que son **receptores transmembrana de cinasa de tirosina**, cada uno de los cuales cuenta con tres dominios extracelulares para inmunoglobulina, un segmento transmembrana y un dominio de cinasa de tirosina citoplásmico. El FGFR1 y el FGFR2 se coexpresan en las regiones preóseas y precartilaginosas, entre ellas las estructuras craneofaciales; el FGFR3 se expresa en las placas de crecimiento del cartílago de los huesos largos y en la región occipital. En general, el FGFR2 intensifica la proliferación, en tanto el FGFR1 promueve la diferenciación osteogénica; el papel del FGFR3 es incierto. Las mutaciones de estos receptores, que a menudo implican tan solo la sustitución de un aminoácido, se han vinculado con tipos específicos de **craneosinostosis** (FGFR1, FGFR2 y FGFR3) y varias formas de **displasia esquelética** (FGFR3) (Cuadro 10-1).

El aspecto del cráneo depende de las suturas que se cierran de manera prematura. El cierre temprano de la sutura sagital (57% de los casos) determina la expansión frontal y occipital, y el cráneo se vuelve alargado y estrecho (**escafocefalia**) (Fig. 10-9). El cierre prematuro de las suturas coronales (20 a 25% de los casos) da lugar a un cráneo acortado, deformidad que se denomina **braquicefalia** (Fig. 10-10 A). Si las suturas coronales sufren cierre prematuro en un solo lado el resultado es un aplanamiento asimétrico del cráneo llamado **plagiocefalia** (Fig. 10-10 B, C).

Por mucho, las causas más comunes de craneosinostosis son genéticas (Cuadro 10-1). Otras causas son deficiencia de vitamina D, exposición a teratógenos como difenilhidantoína, retinoides, ácido valproico, metotrexato y ciclofosfamida, y factores intrauterinos que limitan el crecimiento del feto, como oligohidramnios y embarazos múltiples.

Displasias esqueléticas

La **acondroplasia (ACH)**, la variedad más frecuente de displasia esquelética (1/20 000 nacidos vivos), afecta ante todo los huesos largos (Fig. 10-11 *A*). Otros defectos esqueléticos son un cráneo grande (megalocefalia) con una región facial media pequeña (Fig. 10-11 *B*), dedos cortos y curvatura espinal acentuada. La ACH se hereda como un rasgo autosómico dominante, y 90% de los casos aparece de manera esporádica por mutaciones nuevas.

La **displasia tanatofórica** es la forma neonatal letal más frecuente de displasia esquelética (1/40 000 nacidos vivos). Existen dos tipos; ambos son autosómicos dominantes. El tipo I se caracteriza por fémures cortos y curvos, con o sin cráneo en trébol; los individuos con enfermedad tipo II tienen fémures rectos y relativamente largos, con una deformidad craneal en trébol intensa que deriva de la craneosinostosis (Fig. 10-12). Otro término para designar al cráneo de trébol es **kleeblattschädel**. Se desarrolla cuando todas las suturas muestran cierre prematuro, lo que hace que el crecimiento cerebral sea factible gracias a las fontanelas anterior y esfenoidal.

La **hipocondroplasia**, otra variedad autosómica dominante de displasia esquelética, parece ser un tipo más leve de ACH. Todos estos tipos de displasias esqueléticas tienen en común mutaciones del FGFR3, que determinan una formación anómala de hueso endocondral, de tal modo que el crecimiento de los huesos largos y la base del cráneo se afectan en gran medida.

Displasia esquelética generalizada

La **disostosis cleidocraneal** es un ejemplo de displasia generalizada de los tejidos óseos y dentales que se caracteriza por el cierre tardío de las fontanelas y la disminución de la mineralización de las suturas craneales, lo que origina prominencia (abombamiento) de los huesos frontales, parietales y occipitales (Fig. 10-13). Otras estructuras esqueléticas se afectan también, y a menudo existe ausencia o subdesarrollo de las clavículas.

booksmedicos.org

booksmedicos.org

Cuadro 10-1 Genes relacionados con anomalías esqueléticas

Gen	Región cromosómica	Anomalía	Fenotipo
FGFR1	8p12	Síndrome de Pfeiffer	Craneosinostosis, primer ortejo y pulgares grandes y anchos, cráneo en trébol, hipoplasia facial
FGFR2	10q26	Síndrome de Pfeiffer	El mismo
		Síndrome de Apert	Craneosinostosis, hipoplasia facial, sindactilia simétrica en manos y pies
		Síndrome de Jackson-Weiss	Craneosinostosis, hipoplasia facial, anomalías de los pies, manos por lo general normales
		Síndrome de Crouzon	Craneosinostosis, hipoplasia facial, sin anomalías en pies o manos
FGFR3	4p16	Acondroplasia	Enanismo con extremidades cortas, hipoplasia facial
		Displasia tanatofórica (tipo I)	Fémures cortos y curvos, con o sin cráneo en trébol
		Displasia tanatofórica (tipo II)	Fémures más bien largos, cráneo con deformidad en trébol muy marcada
		Hipocondroplasia	Forma mitigada de acondroplasia, con rasgos craneofaciales normales
MSX2	5q35	Craneosinostosis tipo Boston	Craneosinostosis
TWIST	7p21	Síndrome de Saethre-Chotzen	Craneosinostosis; hipoplasia del tercio medio facial; paladar hendido, anomalías vertebrales, y de manos y pies
HOXA13	7p15	Síndrome mano-pie-genital	Dedos cortos y pequeños, útero didelfo, hipospadias
HOXD13	2q31	Polisindactilia	Dedos múltiples fusionados
TBX5	12q24.1	Anomalías en extremidades superiores y cardiacas	Anomalías digitales, ausencia de radio, hipoplasia ósea en extremidades, anomalías del tabique auricular y ventricular, anomalías de la conducción
COLIA1 y *COLIA2*	17q21 y 7q21	Anomalías de las extremidades, esclerótica azul	Acortamiento, arqueo e hipomineralización de huesos largos, esclerótica azul
Fibrillin (FBNI)	15q15-21	Síndrome de Marfan	Cara y extremidades alargadas, anomalías esternales (*pectus excavatum* y *carinatum*), dilatación y disección de la aorta ascendente, luxación del cristalino

booksmedicos.org

booksmedicos.org

FIGURA 10-9 Craneosinostosis que afecta la sutura sagital. **A.** Lactante con escafocefalia secundaria al cierre temprano de la sutura sagital. Obsérvese la configuración elongada y estrecha de la cabeza, con prominencia de las regiones frontal y occipital. **B, C.** Reconstrucción 3D mediante tomografía computarizada del cráneo en que se aprecia la configuración elongada y estrecha de la cabeza con abombamiento de las regiones frontal y occipital **(B)** inducida por el cierre prematuro de la sutura sagital **(C)**.

booksmedicos.org

booksmedicos.org

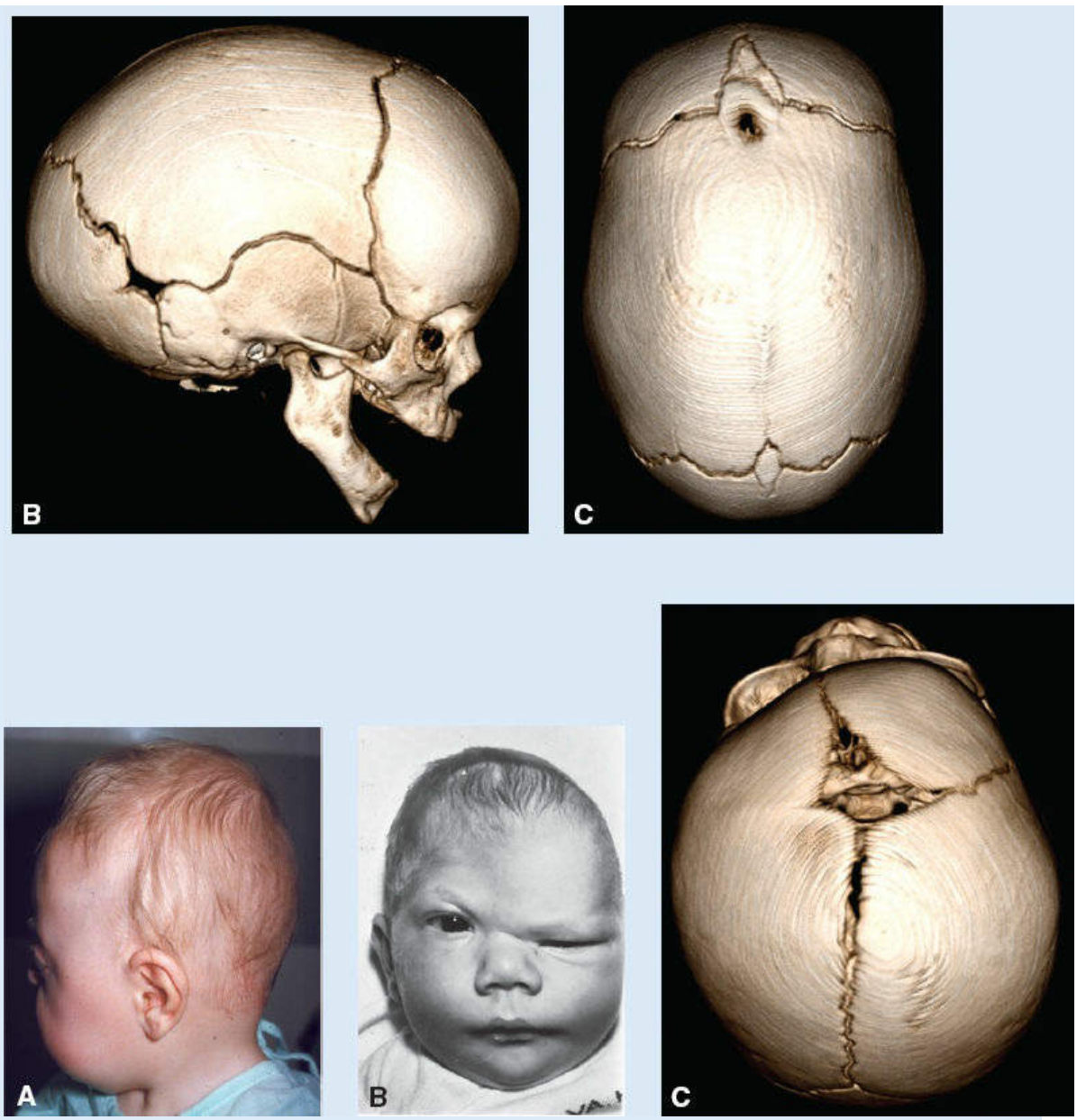

FIGURA 10-10 Craneosinostosis que afecta las suturas coronales. **A.** Lactante con braquicefalia secundaria al cierre temprano de las dos suturas coronales. Obsérvese la configuración fusiforme del cráneo, con aplanamiento de las regiones frontal y occipital. **B.** Paciente con plagiocefalia, que deriva del cierre prematuro de la sutura coronal en uno de los lados del cráneo. **C.** Reconstrucción 3D mediante tomografía computarizada del cráneo, en que se aprecia la plagiocefalia que deriva del cierre unilateral prematuro de la sutura coronal.

booksmedicos.org

booksmedicos.org

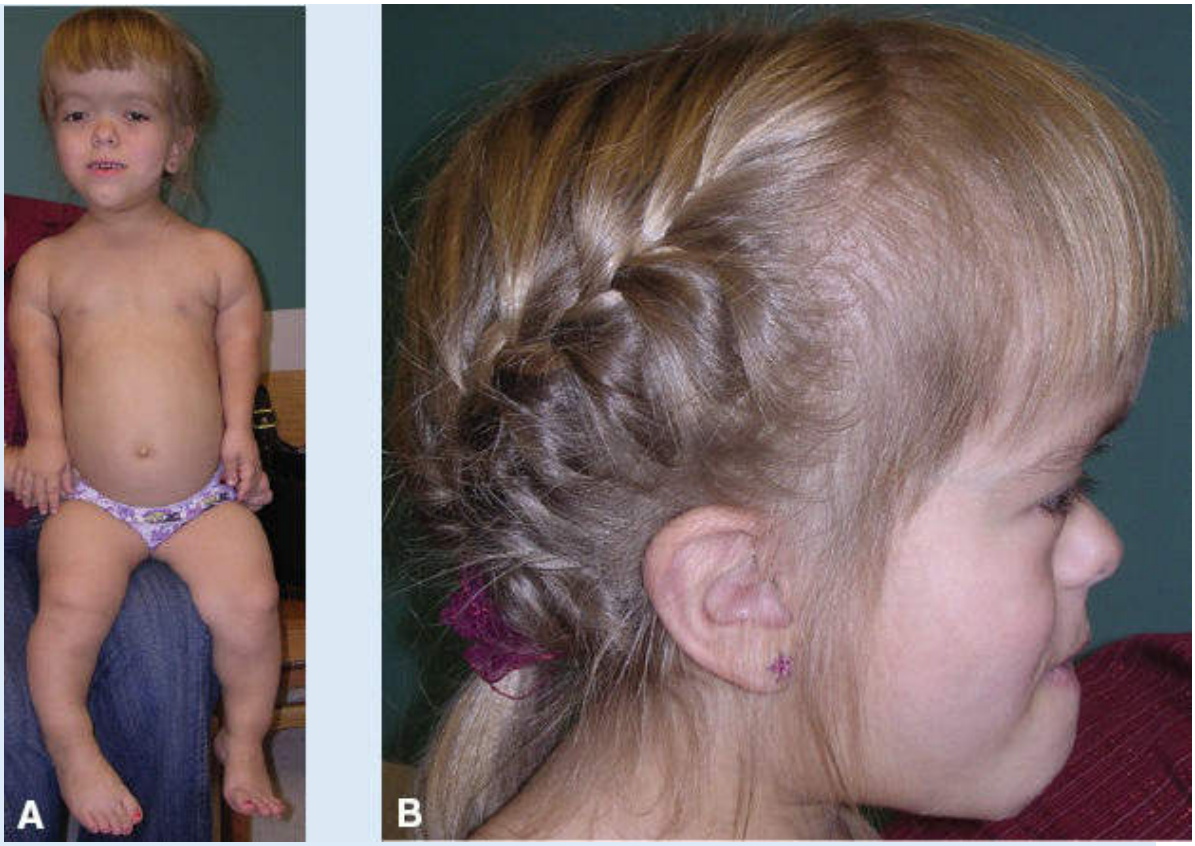

FIGURA 10-11 **A.** Niña de 9 años de edad con acondroplasia, en quien se aprecia la cabeza grande, las extremidades cortas, los dedos cortos y el abdomen protruyente. **B.** Vista lateral de la cabeza de la paciente, en que se observa la prominencia de la región frontal y la hipoplasia del macizo facial medio.

FIGURA 10-12 Paciente con cráneo en trébol, característico del enanismo tanatofórico o tipo II. La

booksmedicos.org

booksmedicos.org

configuración del cráneo es consecuencia del crecimiento anómalo de su base, inducida por una mutación del *FGFR3*, seguida por craneosinostosis. A menudo se encuentran implicadas las suturas sagital, coronal y lambdoidea.

FIGURA 10-13 Lactante con disostosis cleidocraneal con displasias esqueléticas generalizadas. Una característica de este trastorno es el cierre tardío de las fontanelas y la disminución de la mineralización en las suturas craneales, de tal modo que la cabeza parece de mayor tamaño debido a la prominencia de los huesos frontal, parietal y occipital. Otras partes del esqueleto se afectan también y, a menudo, las clavículas muestran subdesarrollo o están ausentes, como en este caso.

booksmedicos.org

booksmedicos.org

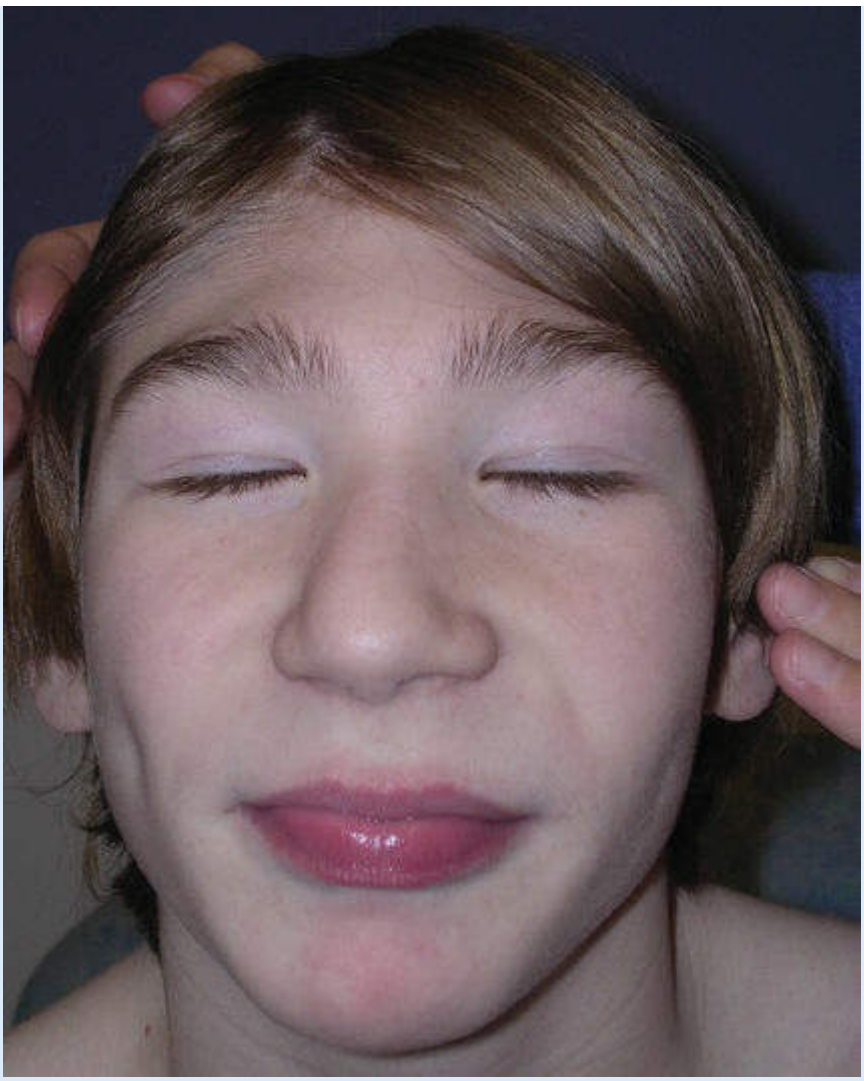

FIGURA 10-14 Paciente con microcefalia en el que se aprecia el tamaño pequeño de la cabeza, que deriva del hecho de que el encéfalo no creció hasta alcanzar su tamaño normal. Una causa de esta anomalía es la exposición al alcohol *in utero*. En casi todos los casos la microcefalia se relaciona con discapacidad intelectual relevante.

Acromegalia

La **acromegalia** se debe al hiperpituitarismo congénito y a la síntesis excesiva de hormona del crecimiento. Se caracteriza por un crecimiento desproporcionado de cara, manos y pies. En ocasiones induce un crecimiento excesivo y gigantismo más simétricos.

Microcefalia

La **microcefalia** suele ser una anomalía en la que el cerebro no se desarrolla y, como consecuencia de ello, el cráneo no se expande (Fig. 10-14). Muchos niños con microcefalia cursan con discapacidad intelectual profunda.

■ VÉRTEBRAS Y COLUMNA VERTEBRAL

Las vértebras se forman a partir de las porciones del esclerotoma de los somitas,

booksmedicos.org

booksmedicos.org

que derivan del mesodermo paraxial (Fig. 10-15 *A*). Una vértebra típica está constituida por un **arco**, un **foramen** o agujero (a través del cual pasa la médula espinal) y un **cuerpo vertebrales, apófisis transversas** y, por lo general, una **apófisis espinosa** (Fig. 10-15 *B*). Durante la cuarta semana las células del esclerotoma migran en torno a la médula espinal y la notocorda para mezclarse con células del somita en el lado opuesto del tubo neural (Fig. 10-15 *A*). Al tiempo que el desarrollo avanza, la porción del esclerotoma de cada somita también experimenta un proceso denominado **resegmentación**. Esta ocurre cuando la mitad caudal de cada esclerotoma crece y se fusiona con la mitad cefálica del esclerotoma subyacente (*flechas* en la Fig. 10-16 *A*, *B*). Así, cada vértebra se integra a partir de la combinación de la mitad caudal de un somita y la mitad craneal de su vecino. Como consecuencia de este proceso, los músculos que derivan de la región del miotoma de cada somita quedan unidos a dos somitas adyacentes pasando por encima de los discos intervertebrales, por lo que pueden mover así la columna vertebral. La definición del patrón de la configuración de las distintas vértebras está regulada por los genes *HOX*.

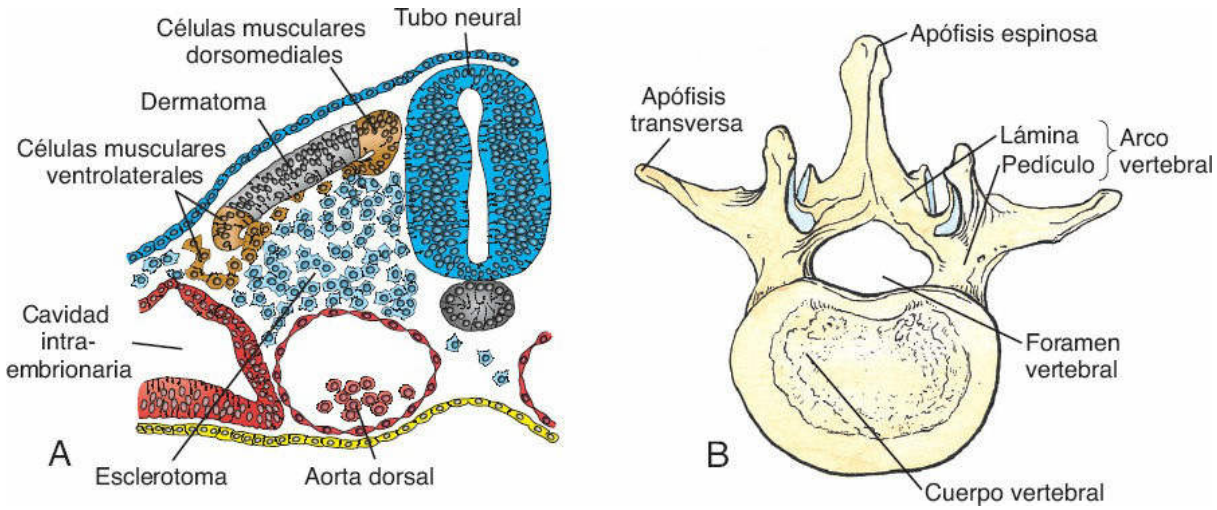

FIGURA 10-15 **A.** Corte transversal en que se aprecian las regiones en desarrollo de un somita. Las células del esclerotoma se están dispersando para migrar en torno al tubo neural y la notocorda, con el fin de contribuir a la formación vertebral. **B.** Ejemplo de una vértebra tipo, en que se señalan sus distintos componentes.

booksmedicos.org

booksmedicos.org

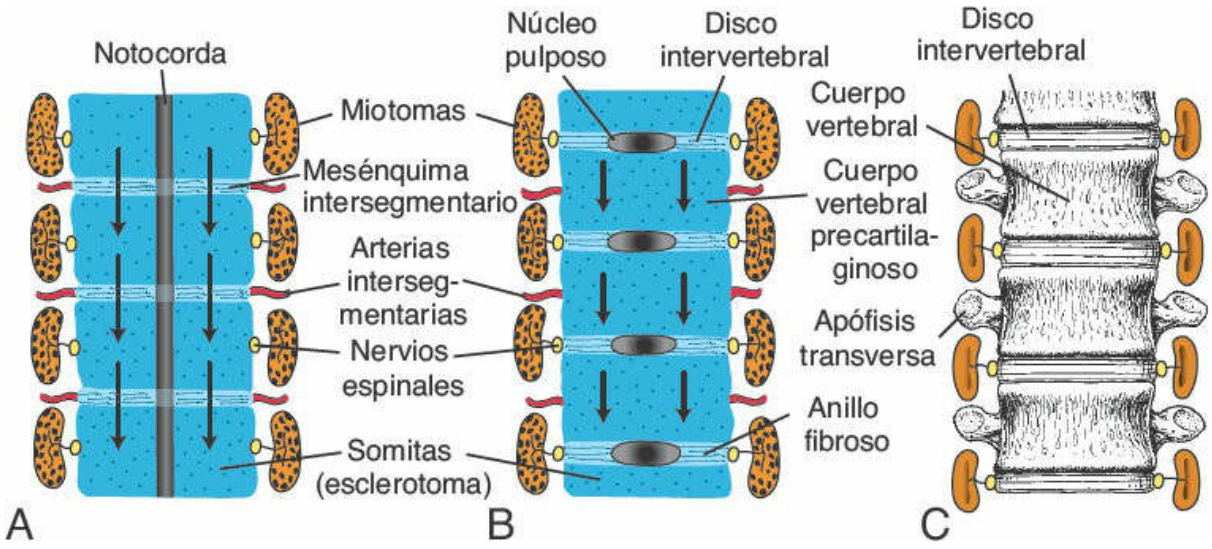

FIGURA 10-16 Formación de la columna vertebral en distintas fases del desarrollo. **A.** En la cuarta semana del desarrollo los segmentos del esclerotoma están separados por tejido intersegmentario menos denso. Obsérvese la posición de los miotomas, las arterias intersegmentarias y los nervios segmentarios. **B.** Proliferación de la mitad caudal de un esclerotoma, que progresa hacia el mesénquima intersegmentario y la mitad craneal del esclerotoma subyacente (*flechas*). Obsérvese el aspecto de los discos intervertebrales. **C.** Las vértebras son formadas por la mitad superior y la inferior de dos esclerotomas adyacentes, así como por el tejido intersegmentario. Los miotomas forman puentes sobre los discos intervertebrales y, de ese modo, pueden mover la columna vertebral.

Las células mesenquimatosas ubicadas entre las regiones cefálica y caudal del segmento original del esclerotoma no proliferan sino que ocupan el espacio entre dos cuerpos vertebrales precartilaginosos. De este modo contribuyen a la formación del **disco intervertebral** (Fig. 10-16 *B*). Si bien la notocorda involuciona por completo en la región de los cuerpos vertebrales, persiste y crece en la zona del disco intervertebral. Ahí contribuye al **núcleo pulposo**, que más tarde queda circundado por las fibras periféricas del **anillo fibroso**. Unidas, estas dos estructuras constituyen el **disco intervertebral** (Fig. 10-16 *C*).

La resegmentación de los esclerotomas para crear las vértebras definitivas hace que los miotomas formen puentes sobre los discos intervertebrales y esta alteración determina su capacidad para mover la columna (Fig. 10-16 *C*). Por esta misma causa las arterias intersegmentarias, que se ubican al inicio entre los esclerotomas, transcurren entonces sobre la región media de los cuerpos vertebrales. A pesar de esto, los nervios espinales quedan cerca de los discos intervertebrales y salen de la columna vertebral por los forámenes intervertebrales.

Al tiempo que se forman las vértebras, se establecen dos **curvaturas primarias** en la columna: **la curvatura torácica y la sacra**. Más adelante se definen dos curvaturas secundarias: **la curvatura cervical**, al tiempo que el lactante aprende a sostener su cabeza erguida, y **la curvatura lumbar**, que se forma cuando aquél aprende a caminar.

Correlaciones clínicas

booksmedicos.org

booksmedicos.org

Defectos vertebrales

El proceso de formación y reacomodo de los esclerotomas segmentarios en vértebras definitivas es complejo, y es bastante común que dos vértebras adyacentes experimenten fusión asimétrica o falte la mitad de una vértebra, lo que da origen a una **escoliosis (curvatura lateral de la columna)**. De igual modo, el número de vértebras a menudo es superior o inferior a la norma. En la **secuencia de Klippel-Feil** las vértebras cervicales se fusionan, lo que limita su movilidad y acorta el cuello.

Uno de los defectos vertebrales más graves es consecuencia de la fusión imperfecta o la falta de fusión de los arcos vertebrales. Una anomalía de este tipo, conocida como **hendidura vertebral (espina bífida)**, puede afectar tan solo los arcos vertebrales óseos y respetar la médula espinal. En estos casos el defecto óseo está cubierto por piel y no se desarrollan defectos neurológicos **(espina bífida oculta)**. Una anomalía más grave es la **espina bífida quística**, en que el tubo neural no se cierra, los arcos vertebrales no se forman y el tejido neural queda expuesto. Cualquier defecto neurológico depende del nivel y la extensión de la lesión (Fig. 10-17). Este defecto, que se identifica en 1 de cada 2 500 nacimientos, puede prevenirse en muchos casos mediante la administración de ácido fólico a la mujer antes de la concepción (v. el Cap. 6, p. 79). La espina bífida puede detectarse antes del nacimiento mediante ultrasonido, y si existe exposición del tejido neural la amniocentesis permite detectar niveles altos de α-fetoproteína en el líquido amniótico (v. distintos tipos de espina bífida en la Fig. 6-7, p. 79).

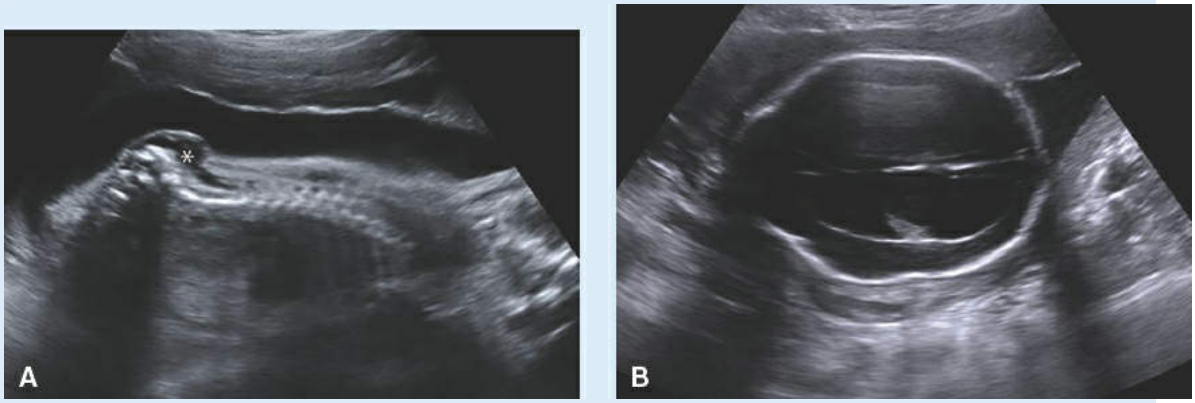

FIGURA 10-17 **A.** Imagen de ultrasonido de un feto de 26 semanas, con espina bífida en la región lumbosacra (*asterisco*). **B.** Estudio de ultrasonido en que se aprecia el cráneo de un feto de 26 semanas de gestación que presenta espina bífida. Debido a la configuración del cráneo la imagen se denomina "signo del limón", y es propia de ciertos casos de este tipo, como consecuencia de la tracción caudal que sufre el cerebro, que modifica la configuración de la cabeza (v. malformación de Arnold-Chiari, p. 323).

COSTILLAS Y ESTERNÓN

La porción ósea de cada costilla deriva de las células del esclerotoma que permanecen en el mesodermo paraxial y crecen a partir de las apófisis costales de las vértebras torácicas. Los cartílagos costales son formados por células del esclerotoma que migran más allá de la **frontera somítica lateral** hasta el mesodermo de la placa lateral adyacente (v. en el Cap. 11 una descripción de la frontera somítica lateral). El esternón se desarrolla de manera independiente en la capa parietal del mesodermo de la placa lateral en la pared ventral del cuerpo. Se forman dos bandas esternales en la capa parietal (somática) del mesodermo de la placa lateral a cada lado de la línea media, y más adelante se fusionan para

booksmedicos.org

booksmedicos.org

constituir moldes cartilaginosos del manubrio, los segmentos del cuerpo y el apéndice xifoides del esternón.

Correlaciones clínicas

Defectos costales

En ocasiones se forman costillas adicionales, por lo general en las regiones lumbar o cervical. Las **costillas cervicales** se observan en cerca de 1% de la población y suelen encontrarse articuladas con la séptima vértebra cervical. Debido a su ubicación este tipo de costilla puede presionar el plexo braquial o la arteria subclavia, lo que origina distintos grados de anestesia en la extremidad.

Defectos esternales

La **hendidura esternal** es un defecto poco frecuente y puede ser completo o afectar cualquiera de los extremos del esternón. Los órganos torácicos se encuentran tan solo cubiertos por piel y teji dos blandos. El defecto surge si las bandas ester nales no crecen hasta unirse en la línea media. También se identifican **centros de osificación hipoplásicos** y **fusión prematura de segmentos esternales**, en particular en recién nacidos con defectos cardiacos congénitos (20 a 50%). Se desarrollan centros de osificación múltiples en el manubrio en 6 a 20% de todos los niños, pero son en particular comunes en aquellos con síndrome de Down.

Pectus excavatum es la denominación que se da a la depresión esternal con convexidad posterior. ***Pectus carinatum*** se refiere al aplanamiento bilateral del tórax con proyección anterior del esternón. La proyección del esternón define un aspecto semejante a la quilla de un barco. Los dos defectos pueden derivar de anomalías del cierre de la pared ventral del cuerpo, o de la formación de los cartílagos costales y el esternón.

RESUMEN

El sistema esquelético se desarrolla a partir del mesénquima, que deriva de la capa germinal mesodérmica y de la cresta neural. Algunos huesos, como los planos del cráneo, presentan **osificación intramembranosa**; esto es, las células mesenquimatosas se transforman de modo directo en osteoblastos (Fig. 10-2). En la mayor parte de los huesos, como los largos de las extremidades, el mesénquima se condensa y forma moldes de cartílago hialino de los huesos (Fig. 10-3). Aparecen centros de osificación en estos moldes cartilaginosos y el hueso se forma de manera gradual mediante **osificación endocondral**.

El cráneo está constituido por el **neurocráneo** y el **viscerocráneo** (cara). El neurocráneo incluye una **porción membranosa**, que forma la bóveda craneal, y una porción cartilaginosa, el **condrocráneo**, que da origen a la base del cráneo.

booksmedicos.org

booksmedicos.org

Las células de la cresta neural forman la cara, parte de la bóveda craneal y la porción precordal del condrocráneo (la región que se ubica en un sitio rostral a la glándula hipófisis). El mesodermo paraxial constituye el resto del cráneo.

La **columna vertebral** y las **costillas** se desarrollan a partir de los compartimientos del **esclerotoma** de los **somitas**, y el **esternón deriva del mesodermo de la pared ventral del cuerpo**. Una vértebra definitiva se forma a partir de la condensación de la mitad caudal de un esclerotoma y su fusión con la mitad craneal del esclerotoma subyacente (Fig. 10-16).

Entre las muchas anomalías del sistema esquelético están los defectos vertebrales (espina bífida), craneales (craneosquisis y craneosinostosis) y faciales (paladar hendido). Las malformaciones mayores de las extremidades son raras, pero los defectos del radio y los dedos a menudo se vinculan con otras anomalías (**síndromes**).

Problemas a resolver

1. ¿Por qué son importantes las suturas craneales? ¿Están implicadas en alguna anomalía?
2. Explique el origen de la escoliosis como una anomalía vertebral. ¿Qué genes pudieran estar implicados en su desarrollo?

booksmedicos.org

booksmedicos.org

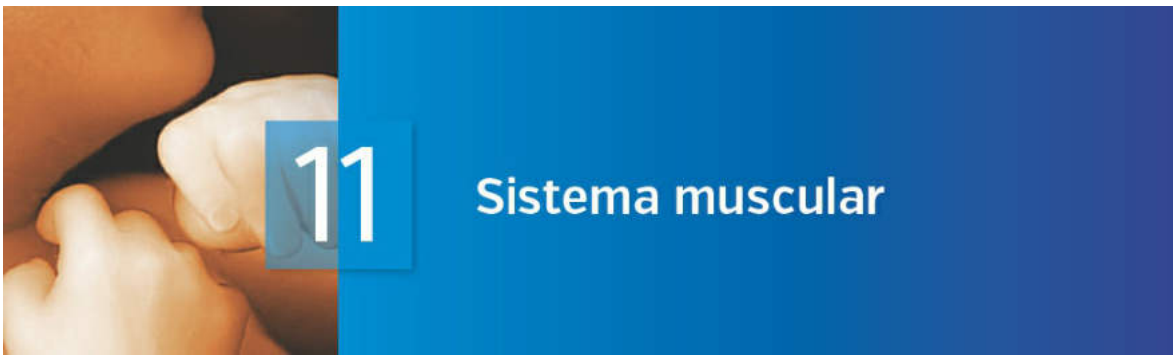

Excepto por algunos tejidos de músculo liso (v. la p. 164), el sistema muscular se desarrolla a partir de la capa germinal mesodérmica y está integrado por **músculo esquelético, liso y cardiaco**. El músculo esquelético deriva del **mesodermo paraxial**, que forma somitas desde la región occipital hasta la sacra, así como los somitómeros en la cabeza. El músculo liso se diferencia a partir del **mesodermo visceral (esplácnico)** que rodea al intestino y sus derivados, y del ectodermo (músculos pupilares; de las glándulas mamarias y de las glándulas sudoríparas). El músculo cardiaco se forma a partir del **mesodermo visceral (esplácnico)** que circunda al tubo cardiaco.

■ MUSCULATURA ESQUELÉTICA ESTRIADA

La musculatura de la cabeza (v. el Cap. 17) se desarrolla a partir de siete **somitómeros** que son verticilos —parcialmente segmentados— de células mesenquimales derivadas del mesodermo paraxial (v. el Cap. 6, p. 80). La musculatura del esqueleto axial, la pared corporal y las extremidades derivan de los **somitas**, que aparecen primero como somitómeros y se extienden desde la región occipital hasta la cola. Inmediatamente luego de la segmentación estos somitómeros pasan por un proceso de **epitelización** y dan origen a una "esfera" de células epiteliales, en cuyo centro se identifica una cavidad pequeña (Fig. 11-1 *A*). La región ventral de cada somita adquiere de nuevo características mesenquimatosas y genera el **esclerotoma** (Fig. 11-1 *B-D*), constituido por las células formadoras de hueso que dan origen a las vértebras y las costillas. Las células en la región superior del somita crean el dermatoma y dos regiones formadoras de de músculos, localizadas en los labios (o márgenes) ventro laterales (LVL) y dorsomediales (LDM), respectivamente (Fig. 11-1 *B*). Células procedentes de estas dos áreas migran y proliferan para producir células musculares en un sitio ventral al **dermatoma**, y establecen el **dermomiotoma** (Figs. 11-1 *B*, *C* y 11-2). Algunas células de la región LVL también migran hacia la capa parietal adyacente del mesodermo de la placa lateral (Fig. 11-1 *B*). En ese sitio forman los múscu los **infrahioideos, de la pared abdominal** (recto del abdomen, oblicuos interno y externo, transverso del abdomen) y de las **extremidades**. Las células que permanecen en el miotoma forman los **músculos**

booksmedicos.org

booksmedicos.org

de la espalda, la cintura escapular y **los intercostales** (Cuadro 11-1, p. 162).

En un principio existe un límite bien definido entre cada somita y la capa parietal del mesodermo de la placa lateral, que se denomina **frontera somítica lateral** (Fig. 11-1 *B*). Esta frontera separa dos dominios mesodérmicos en el embrión:

1. El **dominio primaxial**, que comprende la región que circunda al tubo neural y sólo contiene células derivadas de los somitas (mesodermo paraxial)
2. El **dominio abaxial**, conformado por la capa parietal del mesodermo de la placa lateral unido a las células somíticas que migraron y cruzaron la frontera somítica lateral

Los miocitos que cruzan esta frontera (los provenientes del extremo LVL del miotoma) e ingresan al mesodermo de la placa lateral constituyen a los precursores de las células musculares **abaxiales** y muchas de las señales de diferenciación que reciben proceden del mesodermo de la placa lateral (Fig. 11-3); los que permanecen en el mesodermo paraxial sin cruzar la frontera (las células LVL remanentes y todas las LDM) integran a los precursores de las células musculares **primaxiales** y gran parte de las señales de desarrollo que reciben derivan del tubo neural y la notocorda (Fig. 11-3). De manera independiente a su dominio, **cada miotoma está inervado por los nervios raquídeos derivados del mismo segmento que las células musculares.**

La frontera somítica lateral determina el límite entre la dermis que deriva de los dermatomas en la espalda, y la dermis que se integra a partir del mesodermo de la placa lateral en la pared corporal. También define un límite para el desarrollo de las costillas, de modo tal que los componentes óseos de cada costilla derivan de las células del esclerotoma primaxial, y los componentes cartilaginosos correspondientes que se articulan con el esternón lo hacen de las células del esclerotoma que migran más allá de la frontera somítica lateral (células abaxiales).

booksmedicos.org

booksmedicos.org

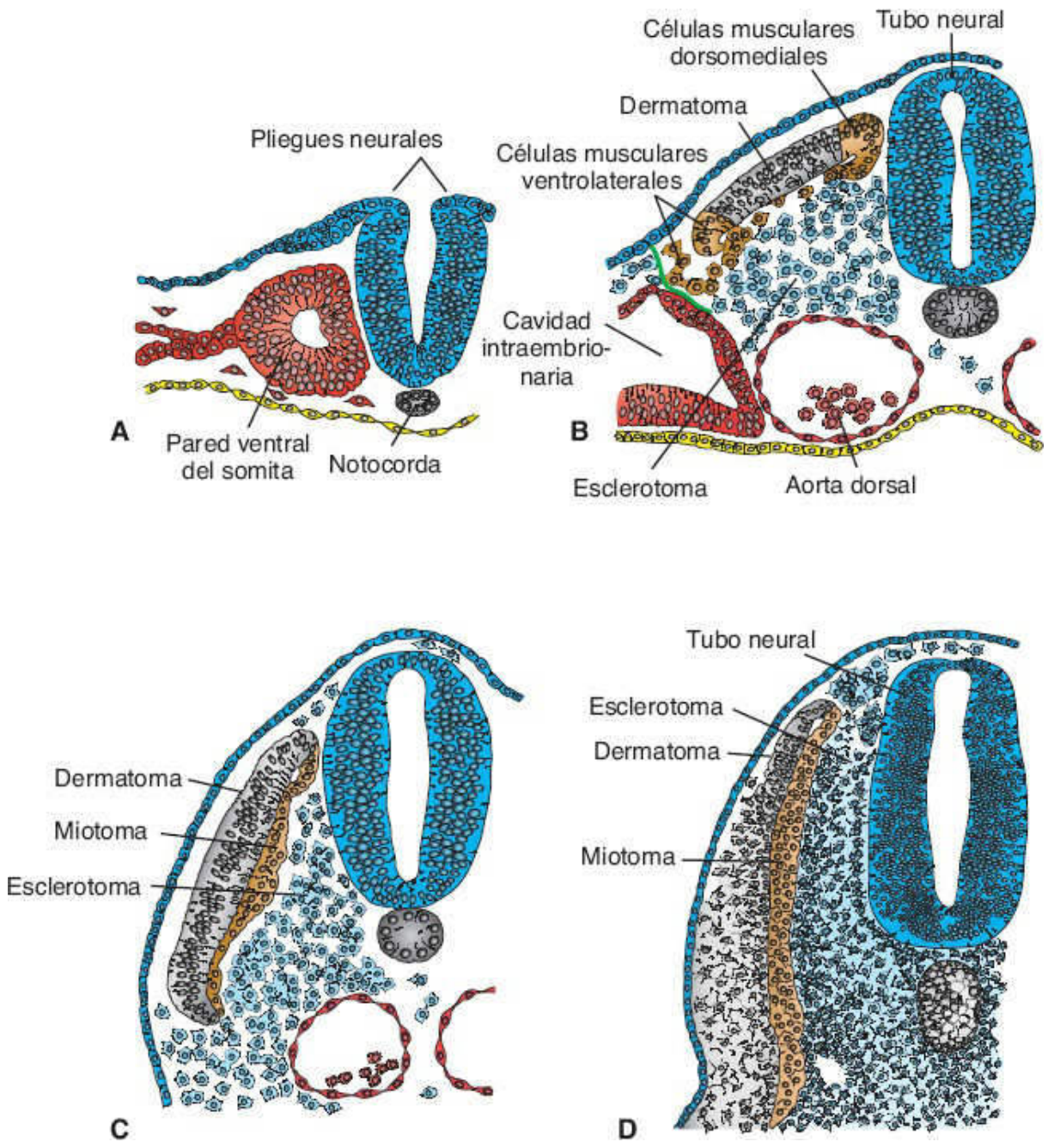

FIGURA 11-1 Esquemas de cortes transversales que muestran las fases de desarrollo del somita. **A.** Las células del mesodermo se epitelizan y se disponen en torno a un lumen pequeño. **B.** Las células de las paredes ventral y medial del somita pierden sus rasgos epiteliales y migran en torno al tubo neural y la notocorda, en tanto otras se dirigen hacia la capa parietal del mesodermo de la placa lateral. En conjunto estas células constituyen el esclerotoma. Las células en las regiones dorsomedial (LDM) y ventrolateral (LVL) del somita forman a los precursores de los miocitos. Las células de ambas regiones migran por delante del dermatoma para formar el dermomiotoma. Las células LVL también migran hacia la capa parietal del mesodermo de la placa lateral, más allá de la frontera somítica lateral (*línea verde*). Juntas, las células somíticas y las del mesodermo de la placa lateral, constituyen el dominio del mesodermo abaxial, en tanto el dominio del mesodermo primaxial sólo contiene células somíticas (mesodermo paraxial). **C.** Las células del dermatoma y los miocitos que se asocian con ellas integran un dermomiotoma. **D.** El dermomiotoma comienza a diferenciarse. Las células del miotoma contribuyen a la formación de los músculos primaxiales y las células del dermatoma dan origen a la dermis de la espalda.

booksmedicos.org

booksmedicos.org

■ INERVACIÓN DE LOS MÚSCULOS DEL ESQUELETO AXIAL

La **nueva descripción** del desarrollo muscular, que se caracteriza por los dominios primaxiales y abaxiales, difiere del concepto previo de las epímeras (músculos de la espalda) y las hipómeras (músculos de las extremidades y de la pared del cuerpo), que se basaba en una definición funcional de la inervación: los músculos epiméricos estaban inervados por las ramas primarias dorsales y los músculos hipoméricos por las ramas primarias ventrales. La nueva descripción toma como base el **origen embrionario** real de las células musculares a partir de dos poblaciones distintas de precursores de miocitos, las células abaxiales y las primaxiales, y no su inervación. La descripción no niega el hecho de que **los músculos epaxiales (por encima del eje; músculos de la espalda) están inervados por las ramas primarias dorsales,** mientras que **los múscu los hipaxiales (por debajo del eje; de la pared corporal y las extremidades) están inervados por las ramas primarias ventrales** (Fig. 11-4).

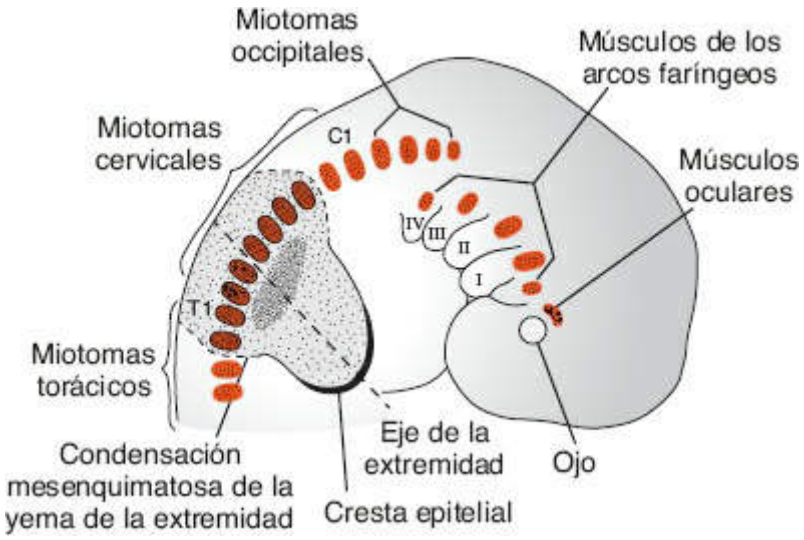

FIGURA 11-2 Dibujo que muestra la musculatura de la cabeza y el cuello, derivada de los somitómeros y los miotomas que se forman en dirección caudal a partir de la región occipital, en un embrión de 7 semanas.

Cuadro 11-1 Origen de los músculos a partir de los precursores abaxiales y primaxiales

	Primaxiales	Abaxiales
Región cervical	Escalenos Geniohioideo Prevertebrales	Infrahioideos
Región toracoabdominal	Intercostales	Pectorales mayor y menor Oblicuo externo Oblicuo interno

booksmedicos.org

booksmedicos.org

		Transverso del abdomen Esternales Recto del abdomen Diafragma pélvico
Extremidad superior	Romboides Elevador de la escápula Dorsal ancho	Músculos distales de las extremidades
Extremidad inferior[a]		Todos los músculos de la extremidad inferior

a No se ha identificado el origen preciso de los músculos de la región pélvica y la extremidad inferior; no obstante, la mayor parte de ellos (si no todos) es de origen abaxial.

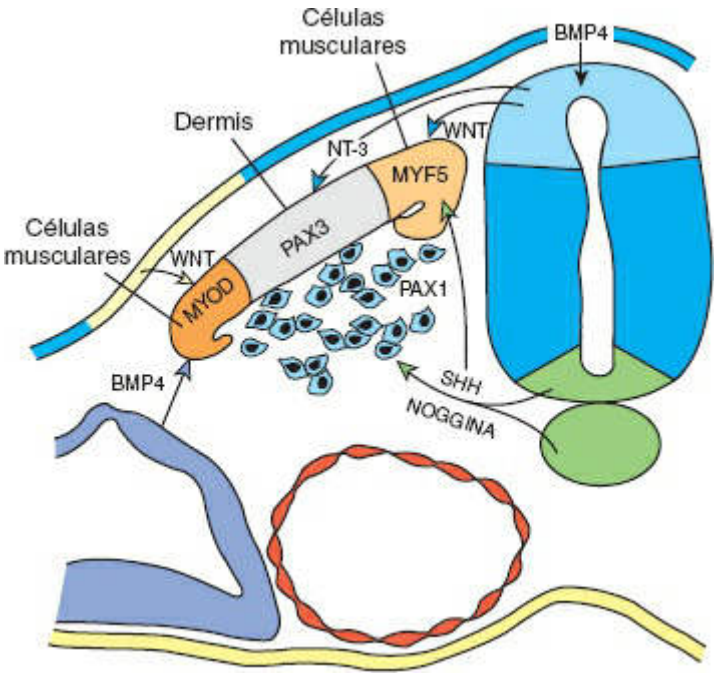

FIGURA 11-3 Patrones de expresión de los genes que regulan la diferenciación de los somitas. Las proteínas *Sonic hedgehog* y *noggina,* secretadas por la notocorda y la placa basal del tubo neural, inducen a la región ventral del somita a integrar el esclerotoma y expresar *PAX1* que, a su vez, controla la condrogénesis y la formación de vértebras. La WNT y las concentraciones bajas de SHH sintetizadas por el tubo neural dorsal activan a *PAX3*, que delimita el dermatoma. Las proteínas WNT también inducen a la región dorsomedial (LDM) del somita para formar células precursoras musculares y expresar el gen *MYF5*, específico del músculo. La región dermatómica del somita es inducida para convertirse en dermis por la neurotrofina 3 (NT-3), que secreta el tubo neural dorsal. La acción combinada de las proteínas activadoras WNT y la proteína tipo 4 morfogenética ósea (BMP4) de tipo inhibidor activa la expresión de *MyoD* en la región LVL para que crear un segundo grupo de precursores de miocitos.

booksmedicos.org

booksmedicos.org

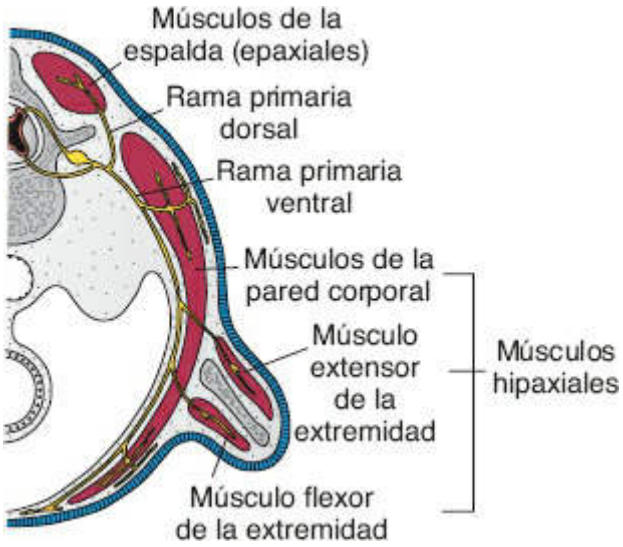

FIGURA 11-4 Corte transversal por la mitad del cuerpo de un embrión, que muestra la inervación de la musculatura en desarrollo. Los músculos epaxiales (músculos verdaderos de la espalda) son inervados por las ramas primarias dorsales (posteriores). Los músculos hipaxiales (extremidades y pared corporal) reciben inervación de las ramas primarias ventrales (anteriores).

■ MÚSCULO ESQUELÉTICO Y TENDONES

Durante la diferenciación las células precursoras, los **mioblastos**, se fusionan para formar largas fibras musculares multinucleadas. Pronto aparecen miofibrillas en su citoplasma y para el final del tercer mes se distinguen las estriaciones típicas del músculo esquelético. Un proceso similar ocurre en los siete somitómeros de la región craneal en posición rostral a los somitas occipitales. Sin embargo, los somitómeros nunca se segregan para formar regiones segmentarias reconocibles de esclerotoma y dermomiotoma antes de su diferenciación. Los **tendones** para el anclaje muscular al hueso derivan de las células del esclerotoma ubicadas en adyacencia a los miotomas en los bordes anterior y posterior de los somitas. El factor de transcripción ***SCLERAXIS*** regula el desarrollo de los tendones.

■ REGULACIÓN MOLECULAR DEL DESARROLLO MUSCULAR

Los genes que regulan el desarrollo muscular se identificaron en fecha reciente. La proteína morfogenética ósea 4 (BMP4) y quizá factores de crecimiento de fibroblastos provenientes del mesodermo de la placa lateral, junto con proteínas WNT del ectodermo adyacente, emiten señales para que las células LVL del dermomiotoma expresen el gen *MyoD*, específico del músculo (Fig. 11-3). La BMP4, que secretan las células del ectodermo, induce la síntesis de proteínas WNT en la región dorsal del tubo neural, en el mismo periodo en que llegan a las células LDM de dermomiotoma concentraciones bajas de la proteína *Sonic*

booksmedicos.org

booksmedicos.org

hedgehog, secretada por la notocorda y la placa basal del tubo neural. Juntas, estas proteínas inducen la expresión de los genes *MYF5* y *MyoD* en estas células (obsérvese que la SHH no participa en la determinación de las células LVL). Tanto *MyoD* como *MYF5* codifican a miembros de una familia de factores de transcripción denominados **factores reguladores miogénicos**, y este grupo de genes participa en la activación de vías para el desarrollo muscular.

■ DESARROLLO DE PATRONES MUSCULARES

Los patrones para la formación de los músculos son controlados por el tejido conectivo al cual migran los mioblastos. En la región de la cabeza estos tejidos conectivos derivan de **células de la cresta neural**; en las regiones cervical y occipital se diferencian a partir del **mesodermo somítico**, y en la pared corporal y las extremidades se originan de la **capa parietal del mesodermo de la placa lateral**.

■ MUSCULATURA DE LA CABEZA

Todos los músculos voluntarios de la región de la cabeza derivan del mesodermo paraxial (somitómeros y somitas), incluida la musculatura de la lengua, los ojos (excepto la del iris, que se deriva del ectodermo de la copa óptica) y la relacionada con los arcos faríngeos (viscerales; Cuadro 11-2, p. 164 y Fig. 11-2). Los patrones de formación de los músculos de la cabeza están controlados por elementos del tejido conectivo derivados de las células de la cresta neural.

■ MUSCULATURA DE LAS EXTREMIDADES

Los primeros indicios de aparición de musculatura en las extremidades se observan en la séptima semana de desarrollo por la condensación de mesénquima cerca de la base de las yemas de las extremidades (Fig. 11-2). El mesénquima deriva de las precursoras de las células musculares provenientes de los somitas, que migran hacia la yema de la extremidad para constituir los músculos. Al igual que en otras regiones, el tejido conectivo determina el patrón de formación de los músculos, y este tejido proviene de la capa parietal del mesodermo de la placa lateral, que también da origen a los huesos de la extremidad (v. el Cap. 12).

Cuadro 11-2 Origen de los músculos craneofaciales

Origen mesodérmico	Músculos	Inervación
Somitómeros 1 y 2	Rectos superior, medial, inferior, oblicuo inferior	Motor ocular común

booksmedicos.org

booksmedicos.org

		(III)
Somitómero 3	Oblicuo superior	Troclear (IV)
Somitómero 4	Músculos para el cierre de la mandíbula	Trigémino (V)
Somitómero 5	Recto lateral	Abducens (VI)
Somitómero 6	Músculos para la apertura de la mandíbula, otros del segundo arco branquial	Facial (VII)
Somitómero 7	Estilofaríngeo	Glosofaríngeo (IX)
Somitas 1 y 2	Laríngeos intrínsecos	Vago (X)
Somitas 2-5[a]	Linguales	Hipogloso (XII)

a Los somitas 2 a 5 constituyen el grupo occipital (el somita 1 se degenera casi por completo).

■ MÚSCULO CARDIACO

El músculo cardiaco se desarrolla a partir del mesodermo visceral que rodea al tubo endotelial del corazón. Los mioblastos se adhieren entre sí mediante uniones especiales que más tarde se convierten en **discos intercalares**. Las miofibrillas se desarrollan igual que en el músculo esquelético, pero los mioblastos no se fusionan. Al avanzar el desarrollo pueden observarse algunos haces especiales de células musculares, con miofibrillas de distribución irregular. Estos haces, las **fibras de Purkinje**, conforman el sistema conductor del corazón.

■ MÚSCULO LISO

El músculo liso de la aorta dorsal y las grandes arterias deriva del mesodermo de la placa lateral y las células de la cresta neural. En las arterias coronarias el músculo liso se forma a partir de las células proepicárdicas (v. el Cap. 13) y las células de la cresta neural (segmentos proximales). El músculo liso de la pared intestinal y sus derivados es un producto de la capa visceral del mesodermo de la placa lateral que circunda estas estructuras. Sólo los múscu los del esfínter y dilatadores de la pupila, a la vez que el tejido muscular de las glándulas mamarias y las sudoríparas derivan del ectodermo.

El **factor de respuesta sérico** (*serum response factor*, **SRF**) es un factor de transcripción responsable de la diferenciación de las células de músculo liso. Este factor sufre regulación positiva por efecto de factores de crecimiento que utilizan vías de fosforilación mediada por cinasas. La **miocardina** y los ***factores de transcripción relacionados con la miocardina*** (*MRTF*) actúan entonces como coactivadores para potenciar la actividad del SRF, con lo que desencadenan la cascada genética responsable del desarrollo del músculo liso.

booksmedicos.org

booksmedicos.org

Correlaciones clínicas

La ausencia parcial o total de un músculo es frecuente y no suele ser debilitante. Algunos ejemplos son la ausencia parcial o completa del palmar largo, el serrato anterior o el cuadrado femoral. Una anomalía más grave se denomina **secuencia de Poland**, que afecta a 1 de cada 20 000 individuos y se caracteriza por la ausencia total del pectoral menor y parcial del pectoral mayor (en general, el vientre esternal; Fig. 11-5). El pezón y la areola no se forman o están desplazados y a menudo existen anomalías digitales (sindactilia [fusión de los dedos] y braquidactilia [acortamiento de los dedos]) en el lado afectado. La naturaleza desfigurante de las anomalías puede representar un problema, en especial en las mujeres, en relación con el desarrollo mamario.

Al cuadro generado por la ausencia parcial o total de la musculatura abdominal se le denomina **síndrome de abdomen en ciruela pasa** (Fig. 11-6). Por lo general, la pared abdominal es tan delgada que los órganos se observan a simple vista y se pal pan con facilidad. La anomalía en ocasiones se acompaña de malformaciones de las vías urinarias y la vejiga, incluida la obstrucción uretral. Estas anomalías provocan acumulación de líquido con distensión abdominal secundaria, y su consecuencia es la atrofia de los músculos abdominales.

FIGURA 11-5 Secuencia de Poland. Hay ausencia de pectoral menor y de una porción del pectoral mayor en el lado izquierdo del paciente. Obsérvese el desplazamiento del pezón y la areola.

El concepto **distrofia muscular** hace referencia a un grupo de trastornos musculares hereditarios que inducen desgaste muscular progresivo y debilidad. Existe un gran número de enfermedades de este tipo, con la **distrofia muscular de Duchenne (DMD)** como la más común (1 de cada 4 000 varones nacidos vivos). El trastorno se hereda con un patrón **recesivo ligado al X**, de modo que los varones se ven afectados con mucha mayor frecuencia que las mujeres. Tanto la DMD como la **distrofia muscular de Becker (DMB)** se deben a mutaciones del gen de **distrofina** en el cromosoma X. Sin embargo, en la DMD no se sintetiza distrofina funcional, por lo que la enfermedad es mucho más intensa y tiene un inicio más temprano (< 5 años de edad, en comparación con los 8 a 25 años en que se presenta la DMB). La distrofina es una proteína citoplasmática que forma una parte del complejo proteico que une al citoesqueleto con la matriz extracelular.

booksmedicos.org

booksmedicos.org

FIGURA 11-6 Síndrome de abdomen en ciruela pasa: abdomen laxo por la atrofia de la musculatura de la pared abdominal.

RESUMEN

La **mayor parte** de los músculos deriva del **mesodermo**. Los músculos esqueléticos se originan a partir del mesodermo paraxial, que incluye (1) **somitas**, que dan origen a los músculos del esqueleto axial, la pared corporal y las extremidades, y (2) **somitómeros**, que forman los músculos de la cabeza. Las células progenitoras de los tejidos musculares provienen de los bordes (labios) ventrolateral (LVL) y dorsomedial (LDM) del dermomiotoma prospectivo. Las células de ambas regiones contribuyen a la formación del miotoma. Algunas células del LVL también migran más allá de la **frontera somítica lateral** hacia la capa parietal del mesodermo de la placa lateral. Esta frontera o borde separa dos dominios mesodérmicos del embrión: (1) el **dominio primaxial**, que circunda al tubo neural y contiene únicamente células derivadas de los somitas (mesodermo paraxial), y (2) el **dominio abaxial**, constituido por la capa parietal del mesodermo de la placa lateral combinado con células derivadas de los somitas que migran más allá de la frontera hasta alcanzar esta región (Fig. 11-1). Las células precursoras de los músculos abaxiales se diferencian para constituir los **músculos infrahioideos, de la pared abdominal (recto abdominal, oblicuos externo e interno, transverso del abdomen) y las extremidades**. Las células precursoras de los músculos primaxiales dan origen a los **músculos de la espalda, algunos de la cintura escapular y los intercostales** (Cuadro 11-1, p. 162). Los músculos de la espalda (**músculos epaxiales**) están inervados por las **ramas primarias dorsales**; aquellos de las extremidades y la pared del tronco (**músculos hipaxiales**) están inervados por las **ramas primarias ventrales**. Las señales moleculares para la inducción de miocitos derivan de los tejidos adyacentes a sus células precursoras. De este modo, las señales del mesodermo de la placa lateral (**BMP**) y del ectodermo suprayacente (**WNT**) inducen a las células LVL, en tanto las señales del tubo neural y la notocorda (**SHH** y **WNT**) inducen a las células LDM. El **tejido conectivo** derivado de los somitas, el mesodermo parietal y la cresta neural (región de la cabeza), constituye una plantilla para el establecimiento de los patrones musculares. **Casi todos los músculos lisos y el cardiaco** derivan del **mesodermo visceral**. Los músculos lisos de la pupila, la glándula mamaria y las glándulas sudoríparas se diferencian

booksmedicos.org

booksmedicos.org

a partir del ectodermo.

Problemas a resolver

1. ¿De cuál de las dos regiones del somita se originan las células musculares? ¿Qué región contribuye al dominio del mesodermo abaxial? ¿Qué músculos se desarrollan a partir de los dominios abaxial y primaxial?
2. Al explorar a una recién nacida se descubre que su pezón derecho está desplazado hacia la axila y que el pliegue axilar anterior derecho es casi inexistente. ¿Cuál es su diagnóstico?
3. ¿De qué tipo de tejido depende la definición de los patrones de formación muscular?
4. ¿Cómo explica el hecho de que el nervio frénico, que se origina a partir de los segmentos cervicales 3, 4 y 5, inerve el diafragma en la región torácica?

booksmedicos.org

booksmedicos.org

CRECIMIENTO Y DESARROLLO DE LAS EXTREMIDADES

Las extremidades, que incluyen a la cintura escapular y la pélvica, conforman el esqueleto apendicular. Al final de la cuarta semana de desarrollo las yemas de las extremidades se hacen visibles, a manera de evaginaciones que forman crestas en la pared lateral del cuerpo (Fig. 12-1 *A*). La extremidad anterior aparece en primer lugar, seguida por la posterior entre 1 y 2 días después. Para la quinta semana las extremidades han alcanzado la fase de yema (Fig. 12-1 *B*). Al inicio las yemas de las extremidades están constituidas por un núcleo mesenquimatoso que deriva de la capa parietal (somática) del mesodermo de la placa lateral, que formará los huesos y los tejidos conectivos de la extremidad, y que se encuentra cubierto por una capa de ectodermo de células cuboides. El ectodermo que se localiza en el borde distal de la extremidad se engrosa y da origen a la **cresta ectodérmica apical** (**CEA**) (Fig. 12-2; v. también la Fig. 12-9 *A*). Esta cresta ejerce una influencia inductiva sobre el mesénquima adyacente, lo que le lleva a conservarse como una población de células indiferenciadas en proliferación rápida, la **zona indiferenciada**. Al tiempo que la extremidad crece, las células que se alejan de la influencia de la CEA comienzan a diferenciarse para generar cartílago y músculo. De este modo, el desarrollo de cada extremidad procede en sentido proximal a distal para dar origen a sus tres componentes: **estilópodo** (húmero y fémur), **zeugópodo** (radio/cúbito y tibia/peroné) y **autópodo** (carpo, metacarpo, dedos/tarso, metatarso/ortejos).

En embriones de 6 semanas la porción terminal de las yemas de las extremidades se aplanan para formar las **placas de las manos y los pies**, y se separa del segmento proximal por una constricción perimetral (Fig. 12-1 *C*). Más adelante, una segunda constricción separa la porción proximal en dos segmentos, y pueden reconocerse entonces las partes principales de las extremidades (Fig. 12-1 *D*). Los dedos de manos y pies se forman cuando el proceso de **apoptosis** (muerte celular programada) en la CEA divide esta cresta en cinco partes (Fig. 12-3 *A*). La formación posterior de los dedos depende de su elongación continua bajo la influencia de los cinco segmentos del ectodermo de la cresta, la condensación del mesénquima para crear los rayos digitales cartilaginosos y la muerte del tejido ubicado entre los radios (Fig. 12-3 *B*, *C*).

booksmedicos.org

booksmedicos.org

El desarrollo de las extremidades superiores e inferiores es similar, excepto porque la morfogénesis de la extremidad inferior ocurre con un retraso aproximado de 1 o 2 días respecto al de la extremidad superior. De igual modo, durante la séptima semana de la gestación las extremidades rotan en direcciones opuestas. La extremidad superior gira 90° lateralmente, de manera que los músculos extensores se apoyan en la superficie lateral y posterior, y los pulgares se extienden lateralmente, mientras que la extremidad inferior gira aproximadamente 90° medialmente, colocando los músculos extensores en la superficie anterior y el dedo gordo medialmente.

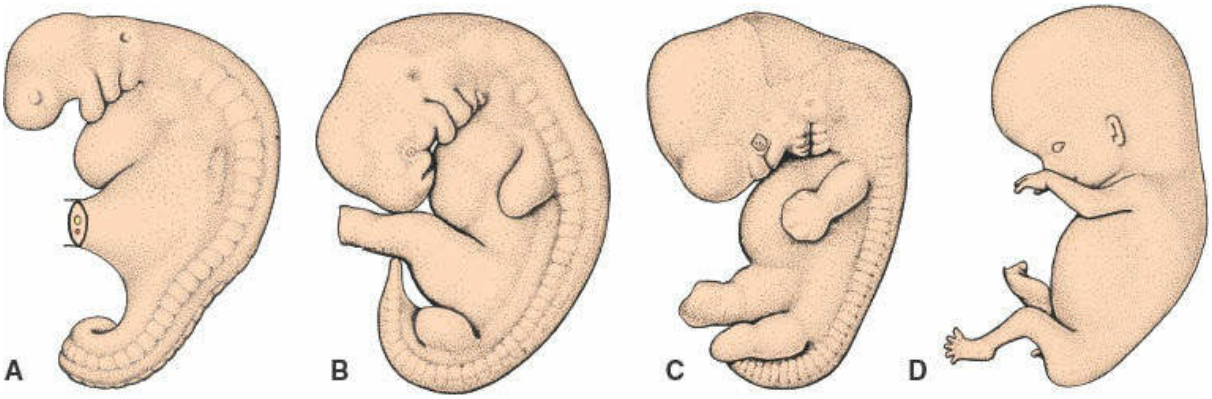

FIGURA 12-1 Desarrollo de las yemas de las extremidades en embriones humanos. **A.** A las 4 semanas, evaginaciones a lo largo de la pared corporal lateral dan origen a crestas. **B.** A las 5 semanas las extremidades alcanzan la fase de yemas. **C.** A las 6 semanas se forman las placas de las manos y los pies. **D.** A las 8 semanas están formados los dedos de manos y pies. El desarrollo de las extremidades inferiores es posterior al de las extremidades superiores por una diferencia de 1 o 2 días.

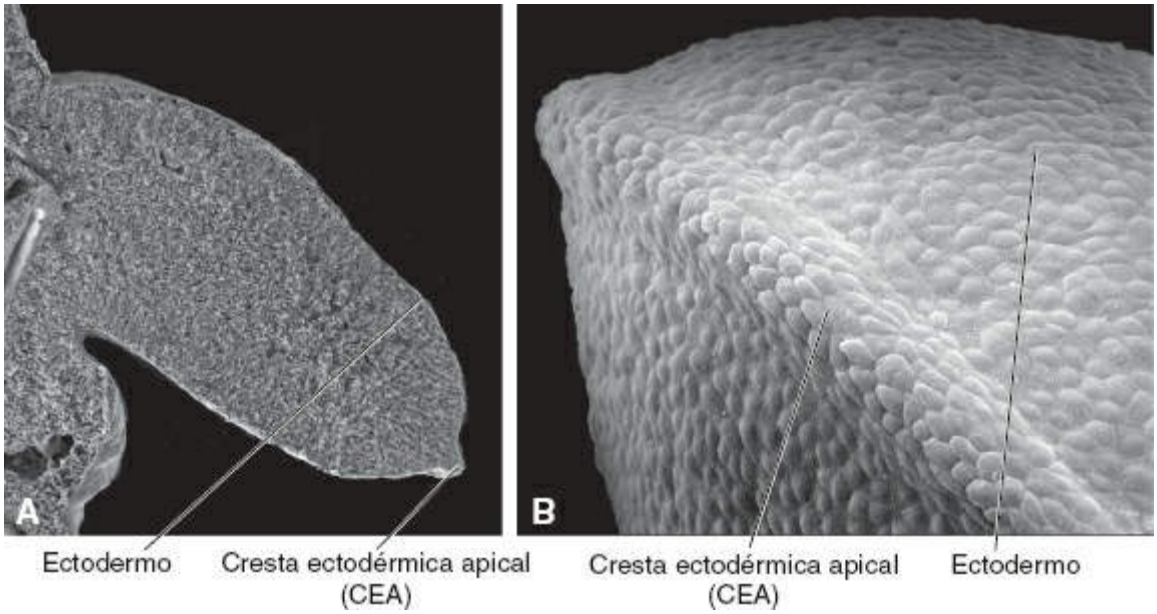

FIGURA 12-2 **A.** Corte longitudinal por la yema de la extremidad de un embrión de pollo, en que se aprecia un núcleo de mesénquima cubierto por una capa de ectodermo, que se engrosa en el extremo distal de la extremidad para formar la cresta ectodérmica apical (CEA). En el humano esto ocurre durante la quinta semana de desarrollo. **B.** Micrografía de alta resolución del exterior de la extremidad de un embrión de pollo, en que se aprecian el ectodermo y la región especializada denominada CEA en el borde de la extremidad.

booksmedicos.org

booksmedicos.org

Mientras se establece la configuración externa, el mesénquima de las yemas comienza a condensarse y estas células se diferencian en condrocitos (Fig. 12-4). Para la sexta semana del desarrollo estos condrocitos dan origen a los primeros **moldes de cartílago hialino**, que anuncian la formación de los huesos de las extremidades (Figs. 12-4 y 12-5). Las articulaciones se forman en las condensaciones cartilaginosas, una vez que se detiene la condrogénesis, y se induce una **interzona** articular. Las células en esta región aumentan en número y densidad, y a continuación se forma una cavidad articular por apoptosis. Las células circundantes se diferencian en una cápsula articular. Los factores que regulan la ubicación de las articulaciones no están definidos, pero la molécula secretada WNT14 parece ser la señal inductora.

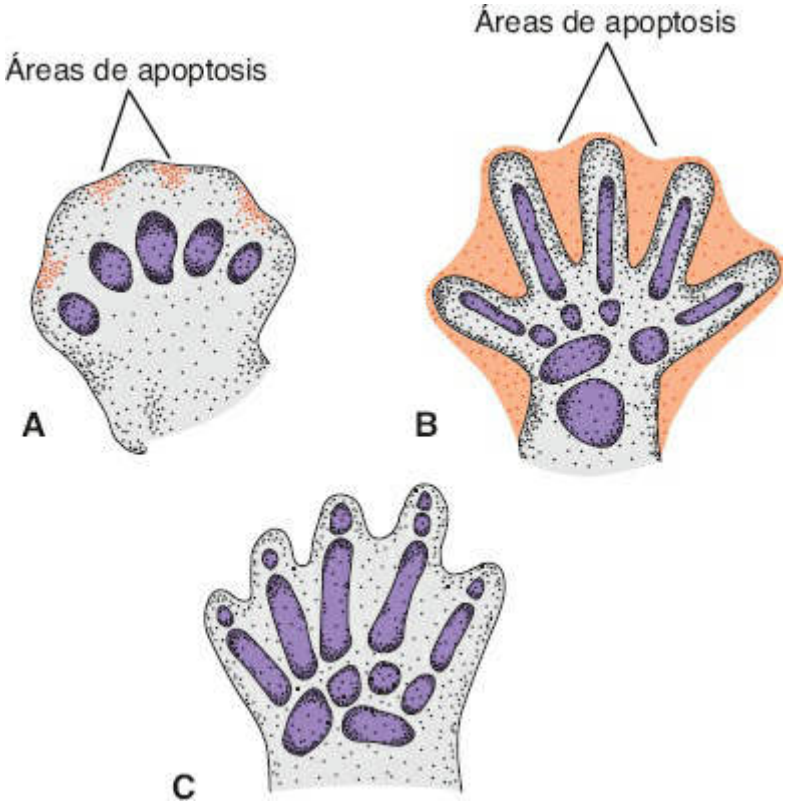

FIGURA 12-3 Dibujo esquemático de las manos humanas. **A.** A los 48 días la apoptosis en la cresta ectodérmica apical (CEA) crea una cresta independiente para cada dedo. **B.** A los 51 días la apoptosis en los espacios interdigitales produce la separación de los dedos. **C.** A los 56 días la separación de los dedos es completa.

booksmedicos.org

booksmedicos.org

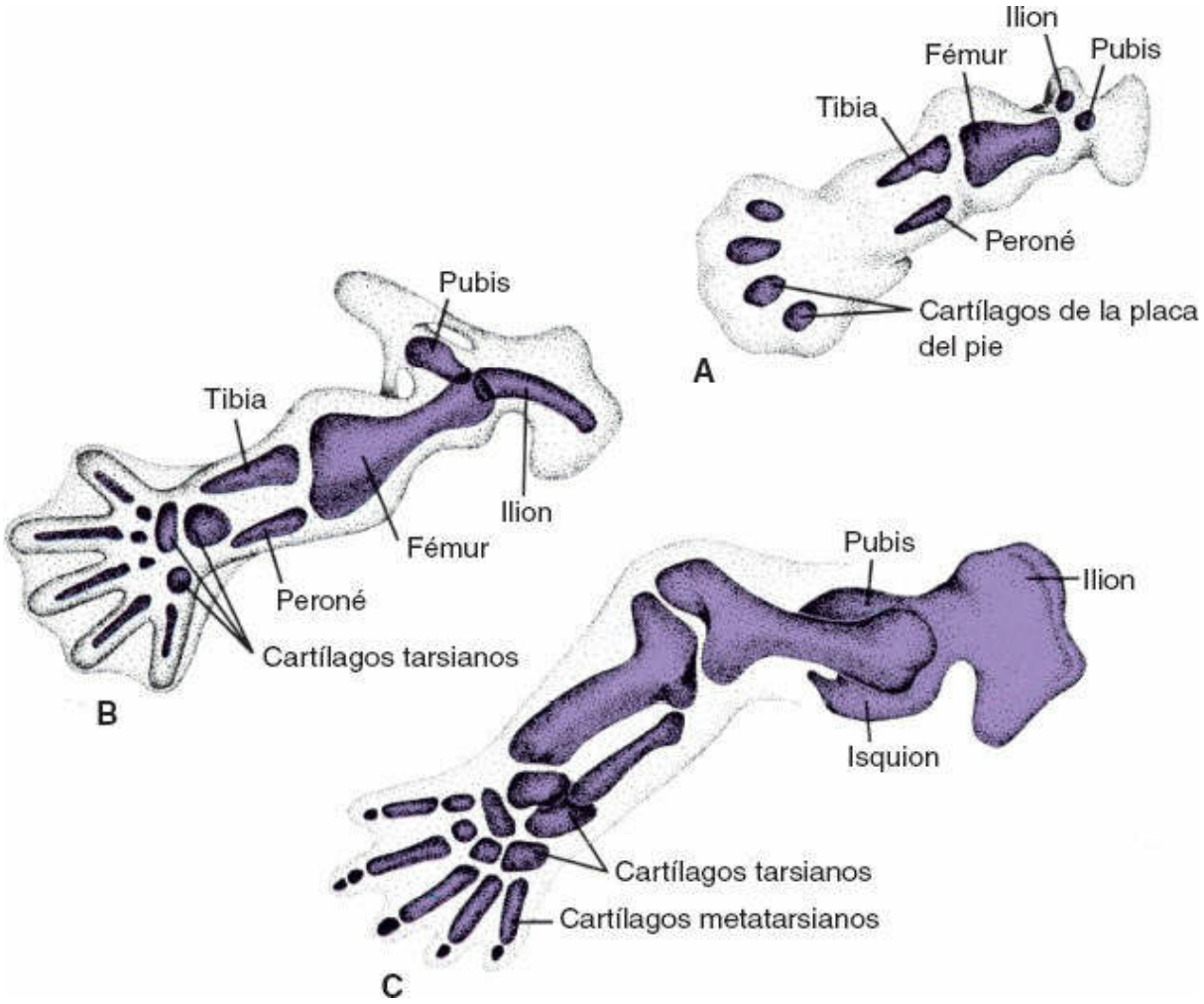

FIGURA 12-4 **A.** Extremidad inferior de un embrión al inicio de la sexta semana, que ilustra la formación de los primeros moldes de cartílago hialino. **B, C.** Serie completa de moldes cartilaginosos al final de la sexta semana y al inicio de la octava semana, de manera respectiva.

La osificación de los huesos de las extremidades, **osificación endocondral**, comienza hacia el final del periodo embrionario. Se identifican **centros de osificación** primarios en todos los huesos largos de las extremidades a las 12 semanas de desarrollo. A partir del centro primario en el cuerpo o **diáfisis** del hueso, la osificación endocondral avanza de manera gradual hacia los extremos del molde cartilaginoso (Fig. 12-5).

Al momento del nacimiento la diáfisis del hueso suele mostrar osificación completa, pero sus dos extremos, las **epífisis**, aún son cartilaginosos. Poco después, sin embargo, surgen centros de osificación en las epífisis. De manera temporal se conserva una placa cartilaginosa entre los centros de osificación diafisarios y epifisarios. Esta placa, la **placa epifisaria**, desempeña un papel importante en el crecimiento longitudinal de los huesos. La osificación endocondral avanza a ambos lados de la placa (Fig. 12-5). Cuando el hueso alcanza su longitud completa, las placas epifisarias desaparecen y las epífisis se fusionan con la diáfisis del hueso.

En los huesos largos se identifica una placa epifisaria en cada extremo; en los huesos de menor tamaño, como en las falanges, sólo existe en uno de sus

booksmedicos.org

booksmedicos.org

extremos; en los huesos irregulares, como las vértebras, existen uno o más centros de osificación primarios, y suelen haber varios centros secundarios.

Las **articulaciones sinoviales,** ubicadas entre un hueso y otro, comienzan a generarse al mismo tiempo que las condensaciones de mesénquima inician el proceso de formación del cartílago. Así, en la región ubicada entre dos primordios óseos en condrificación, la denominada **interzona** (p. ej., la región entre la tibia y el fémur en la articulación de la rodilla), el mesénquima condensado se diferencia en tejido fibroso denso. Este tejido fibroso compone entonces el **cartílago articular**, que cubre los extremos de los dos huesos adyacentes; **las membrana sinoviales**, y los **meniscos y ligamentos contenidos en la cápsula articular** (p. ej., los ligamentos cruzados anterior y posterior de la rodilla). La **cápsula articular** misma deriva de las células mesenquimatosas que circundan la región de la interzona. Las **articulaciones fibrosas** (p. ej., las suturas del cráneo) también se forman a partir de las regiones de interzona, pero en este caso esta última se conserva como una estructura fibrosa densa.

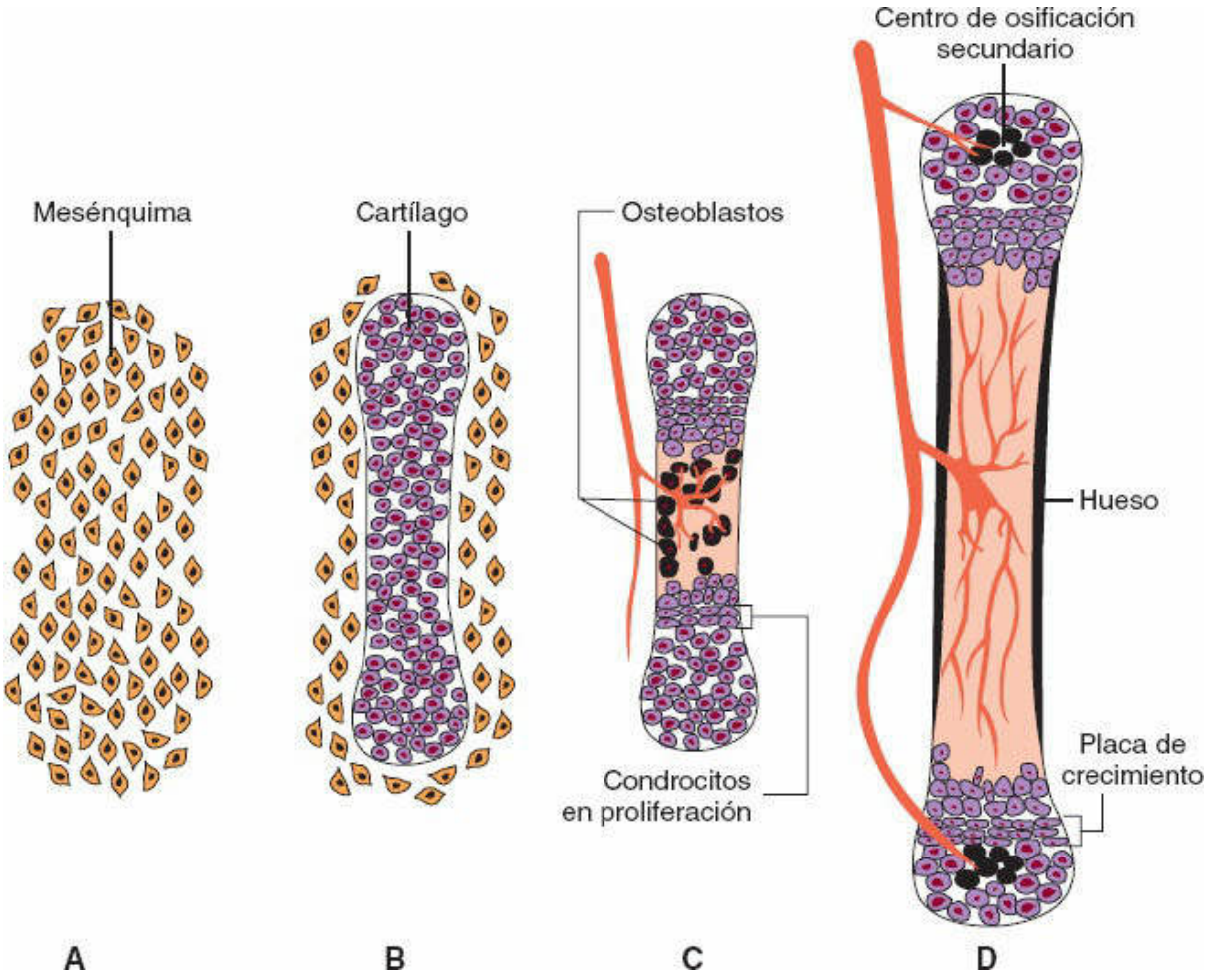

FIGURA 12-5 Formación del hueso endocondral. **A.** Las células del mesénquima comienzan a condensarse y diferenciarse en condrocitos. **B.** Los condrocitos forman un molde cartilaginoso del futuro hueso. **C, D.** Los vasos sanguíneos invaden el centro del molde cartilaginoso llevando consigo osteoblastos (células negras) y confinando a las células condrocíticas en proliferación a los extremos (epífisis) de los huesos. Los condrocitos ubicados en la región media del hueso (diáfisis) sufren hipertrofia y apoptosis al tiempo que mineralizan la matriz circundante. Los osteoblastos se unen a la matriz mineralizada y depositan matrices óseas. Más adelante, al tiempo que los vasos sanguíneos

booksmedicos.org

booksmedicos.org

invaden las epífisis, se forman centros de osificación secundarios. El crecimiento de los huesos se mantiene por medio de la proliferación de los condrocitos en las placas de crecimiento.

MUSCULATURA DE LAS EXTREMIDADES

La musculatura de las extremidades deriva de las células ventrolaterales de los somitas que migran hacia esas estructuras para constituir los músculos y, al inicio, estos componentes musculares muestran una segmentación que coincide con los somitas de los que derivan (Fig. 12-6). Sin embargo, al elongarse las yemas de las extremidades, el tejido muscular se divide en primer lugar en componentes flexores y extensores (Fig. 12-7), y luego ocurren divisiones y fusiones adicionales, de tal modo que un solo músculo puede ser integrado a partir de más de un segmento original. El patrón muscular complejo que resulta está determinado por el tejido conectivo que deriva del mesodermo de la placa lateral.

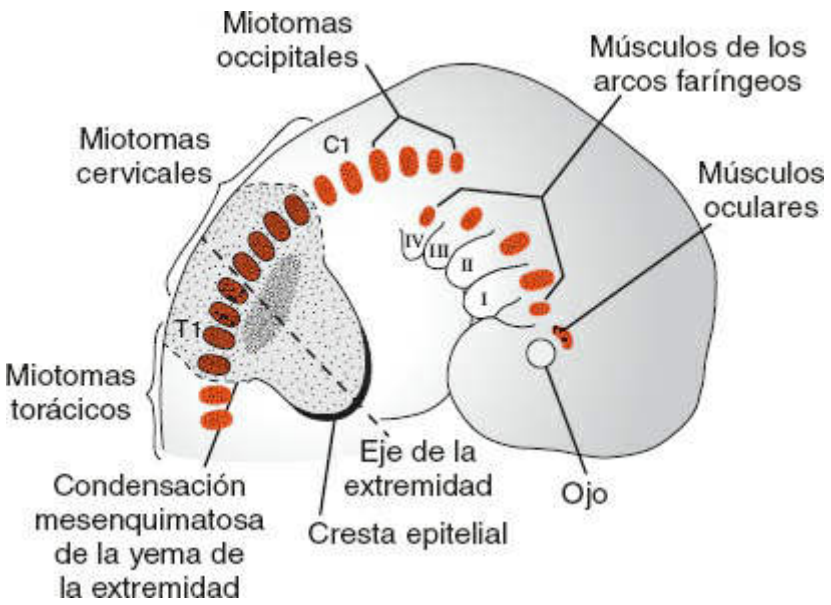

FIGURA 12-6 Las células musculares de las extremidades derivan de los somitas en niveles segmentarios específicos. Para la extremidad superior estos segmentos son C5 a T2; para la extremidad inferior son L2 a S2. Por último, los músculos derivan de más de un segmento, de tal modo que el patrón de segmentación inicial se pierde.

booksmedicos.org

booksmedicos.org

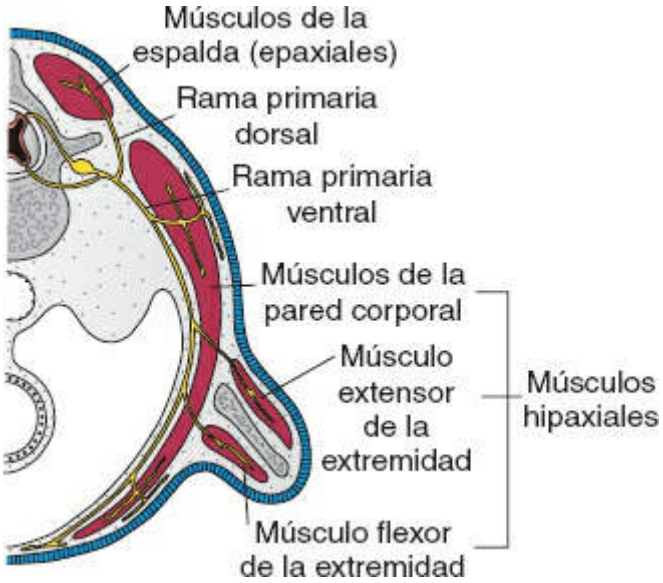

FIGURA 12-7 Al tiempo que las células musculares se desplazan hacia el interior de la extremidad se distribuyen en los compartimientos dorsal (extensor) y ventral (flexor). Los músculos están inervados por ramas primarias ventrales que se dividen al inicio para formar ramas dorsales y ventrales para estos compartimientos. Por último, las ramas de las divisiones dorsal y ventral respectivas se unen para constituir nervios dorsales y ventrales grandes.

Las yemas de las extremidades superiores se sitúan frente a los cinco segmentos cervicales inferiores y los dos torácicos superiores (Fig. 12-6), en tanto las yemas de las extremidades inferiores se ubican al nivel de los cuatro segmentos lumbares inferiores y los dos sacros superiores. Tan pronto como se forman las yemas, las ramas ventrales primarias de los nervios espinales correspondientes penetran al mesénquima. Al inicio cada rama ventral ingresa a manera de ramas dorsales y ventrales, que derivan de su segmento espinal específico, pero pronto las ramas de sus divisiones respectivas comienzan a unirse para constituir nervios dorsales y ventrales grandes (Fig. 12-7). Así, el **nervio radial**, que inerva la musculatura extensora, se integra a partir de una combinación de ramas segmentarias dorsales, en tanto los **nervios cubital** y **mediano**, que inervan la musculatura flexora, se forman por una combinación de ramas ventrales. Justo después de que los nervios ingresan a las yemas de las extremidades entran en contacto íntimo con las condensaciones mesodérmicas que se están diferenciando, y el contacto temprano entre las células nerviosas y las musculares es un prerrequisito para su diferenciación funcional completa.

Los nervios espinales no sólo desempeñan un papel importante en la diferenciación y en la inervación motora de la musculatura de las extremidades, sino también proveen la **inervación sensitiva** para los **dermatomas**. Si bien el patrón dermatómico original se modifica con el crecimiento y la rotación de las extremidades, aún es posible reconocer una secuencia ordenada en el adulto (Fig. 12-8).

booksmedicos.org

booksmedicos.org

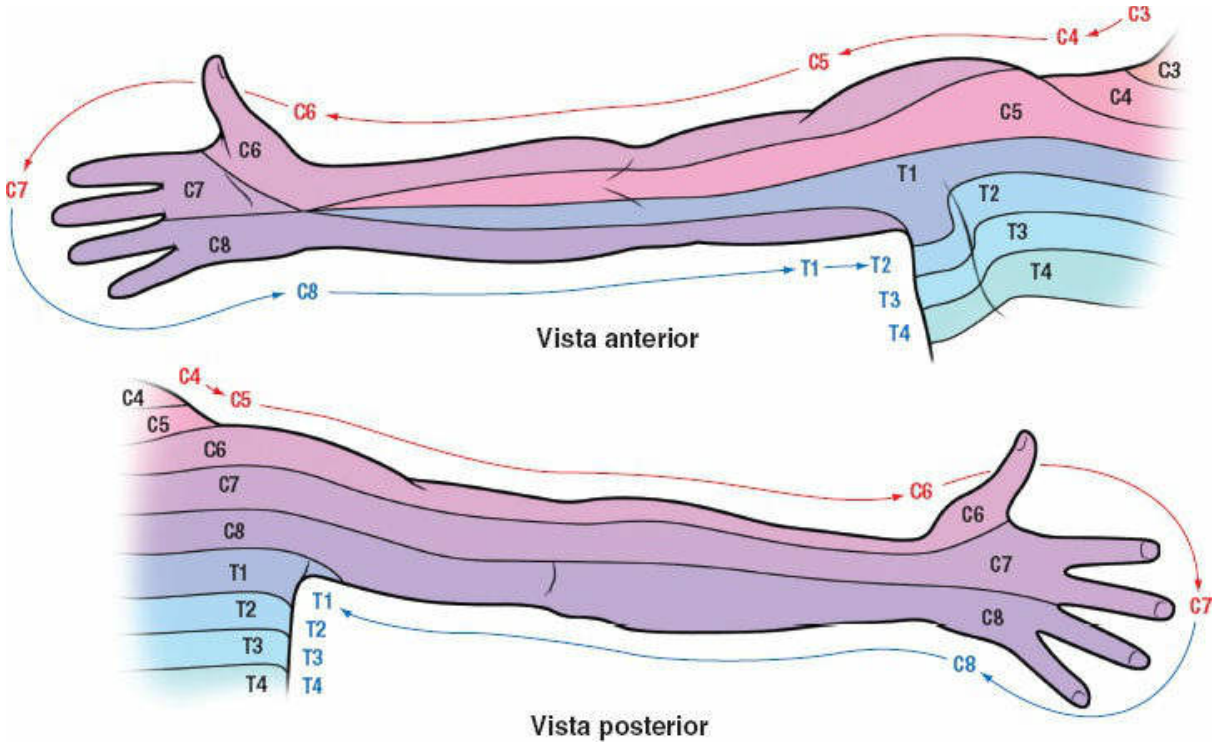

FIGURA 12-8 Extremidades superiores en que se representa la inervación sensitiva de los dermatomas. Obsérvese que la inervación sensitiva de la extremidad mantiene un patrón segmentario que revela el origen embrionario de cada dermatoma y su inervación.

Regulación molecular del desarrollo de las extremidades

La posición de las extremidades a lo largo del eje cráneo-caudal en las regiones del flanco del embrión está regulada por los **genes *HOX***, que se expresan en todo este eje. Estos genes de **homeosecuencia** se expresan en patrones superpuestos desde la región cefálica hasta la caudal (v. el Cap. 6, p. 89), con algunos límites más craneales que otros. Por ejemplo, el límite craneal de expresión de ***HOXB8*** corresponde al borde craneal de la extremidad superior, y la expresión inapropiada de este gen modifica la posición de estas extremidades. La determinación de la extremidad anterior está regulada por el factor de transcripción ***TBX5***; la determinación de la extremidad posterior está regulada por ***TBX4***.

Una vez que se determina la posición a lo largo del eje cráneo-caudal, el crecimiento debe regularse sobre los ejes proximodistal, anteroposterior y dorsoventral (Fig. 12-9). El crecimiento de las extremidades inicia por la acción del factor de crecimiento de fibroblastos (FGF) tipo 10, al que secretan las células del mesodermo de la placa lateral (Fig. 12-9 *A*). Una vez que inicia el crecimiento, las proteínas morfogenéticas óseas (BMP), que se expresan en el ectodermo ventral, inducen la formación de la CEA al generar señales por medio del gen de homeosecuencia *MSX2*. La expresión del gen ***RADICAL FRINGE*** **(*RFNG*)**, un homólogo del gen *fringe* de la *Drosophila*, en la mitad dorsal del ectodermo de la extremidad, limita la localización de la CEA al extremo distal de las extremidades. Este gen induce la expresión de ***SER2***, un homólogo del gen *serrate* de la *Drosophila*, en el borde ubicado entre las células que expresan

booksmedicos.org

booksmedicos.org

RFNG y las que no lo hacen. Es en ese límite que se establece la CEA. La formación del borde mismo se ve facilitada por la expresión de **ENGRAILED-1 (*EN1*)** en las células del ectodermo ventral, debido a que este gen reprime la expresión de *RFNG* (Fig. 12-9 *A*). Una vez que se establece la cresta expresa **FGF4** y **FGF8**, que mantienen la **zona indiferenciada**, la población de células mesenquimatosas en proliferación rápida adyacente a la cresta (Fig. 12-9 *A*). El crecimiento distal de la extremidad tiene lugar entonces gracias a estas células en proliferación rápida bajo la influencia de los FGF. Al tiempo que ocurre el crecimiento, las células mesenquimatosas en el extremo proximal de la zona indiferenciada ya no reciben influencia de las señales de los FGF y, en vez de esto, comienzan a diferenciarse bajo el control de otras moléculas de señalización (Fig. 12-10). Por ejemplo, el **ácido retinoico**, producido por las células mesenquimatosas del flanco, actúa como morfógeno para desencadenar la cascada genética que determina e induce la diferenciación del estilópodo. Un gen marcador de esta región es el *MEIS1*, que codifica un factor de transcripción que pudiera participar en este proceso. La diferenciación de las regiones del zeugópodo y el autópodo implica a otros genes, entre ellos el *SONIC HEDGEHOG* (*SHH*). Los genes marcadores de estas regiones son *HOXA11* para el zeugópodo y *HOXA13* para el autópodo (Fig. 12-10 *C*). No queda claro si estos marcadores participan o no en el proceso de diferenciación, pero en general los genes *HOX* desempeñan un papel relevante en la definición de patrones de los huesos de las extremidades.

booksmedicos.org

booksmedicos.org

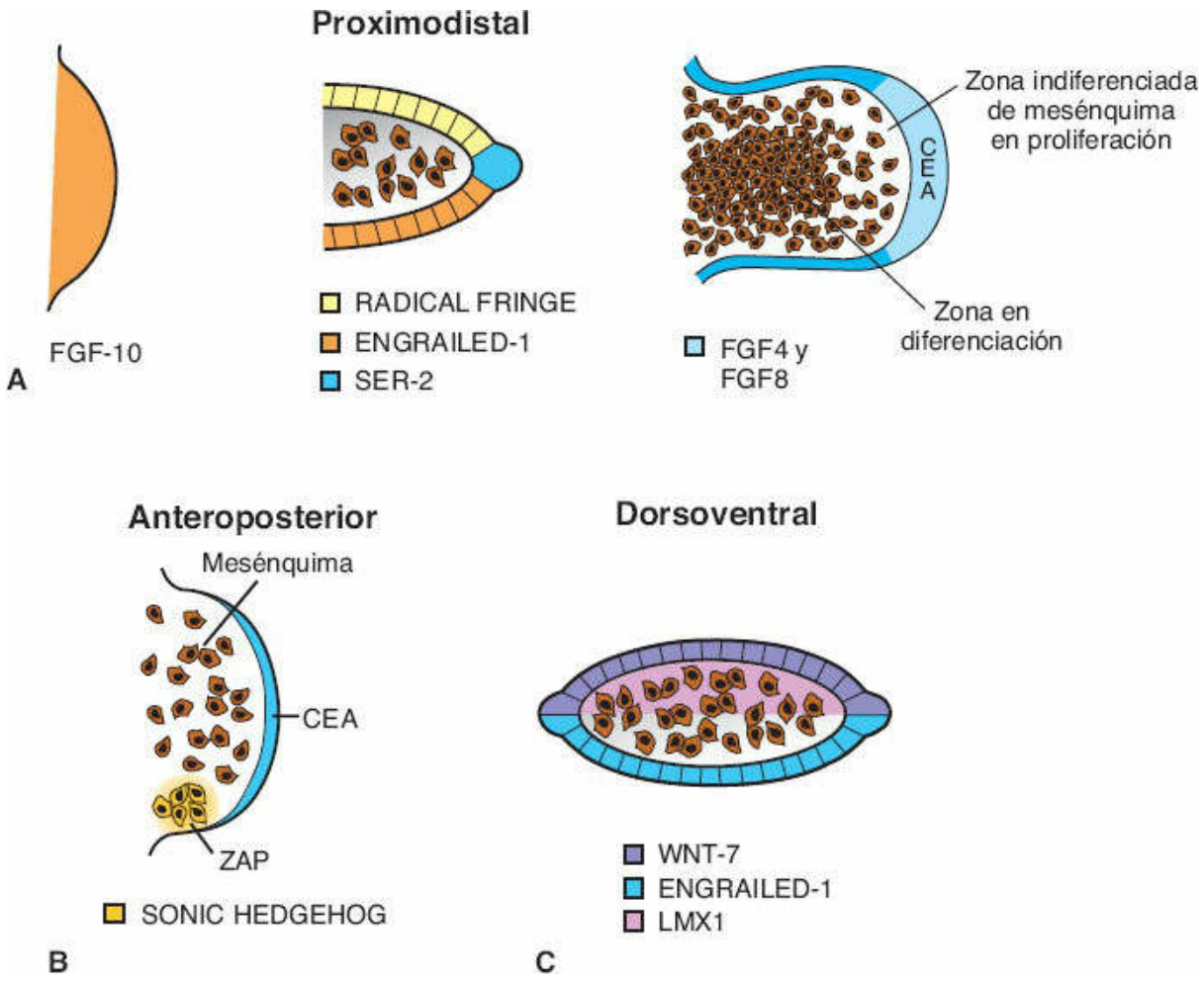

FIGURA 12-9 Regulación molecular de la formación de patrones y el crecimiento de la extremidad. **A.** El crecimiento de la extremidad inicia gracias al factor de crecimiento de fibroblastos (FGF) tipo 10 que secreta el mesodermo de la placa lateral en las regiones formadoras de extremidades. Una vez que inicia la evaginación, las proteínas morfogenéticas óseas (BMP) inducen la cresta ectodérmica apical (CEA), cuya localización se ve restringida por el gen *RADICAL FRINGE* (*RFNG*) que se expresa en el ectodermo dorsal. A su vez, esta expresión induce la del gen *SER2* en las células destinadas a formar la CEA. Una vez que se establece la cresta se expresan FGF4 y FGF8 para mantener la **zona de progresión**, constituida por células mesenquimatosas en proliferación rápida adyacentes a la cresta. **B.** La definición de patrones anteroposteriores de la extremidad está controlada por las células en la zona de actividad polarizante (ZAP) en el borde posterior. Estas células sintetizan ácido retinoico (vitamina A), que desencadena la expresión del *SHH*, que regula la definición de patrones. **C.** El eje dorsoventral de la extremidad lo determina *WNT7A*, que se expresa en el ectodermo dorsal. Este gen induce la expresión del factor de transcripción *LMX1* en el mesénquima dorsal, con lo que determina a estas células como dorsales.

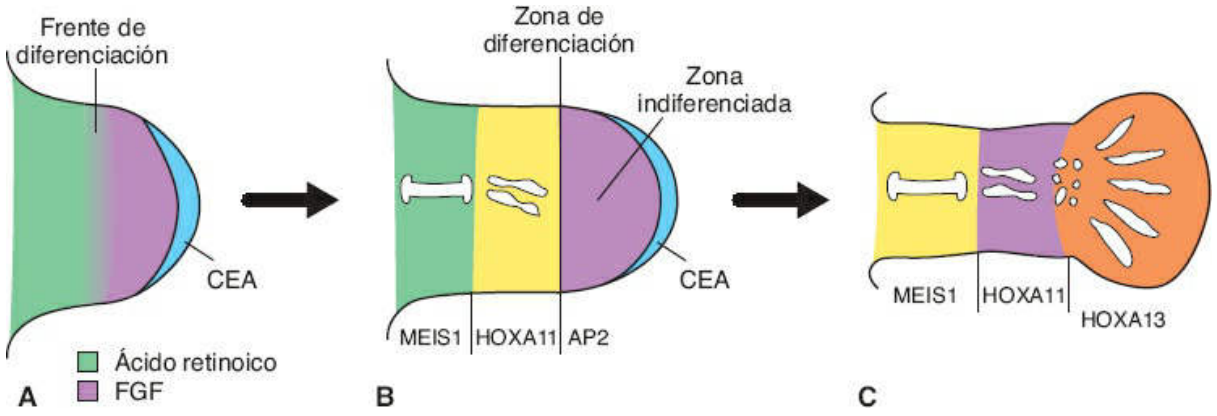

booksmedicos.org

booksmedicos.org

FIGURA 12-10 Dibujo en que se muestra la definición de patrones en las extremidades, siguiendo el eje proximodistal. **A.** Durante las fases tempranas del crecimiento de las extremidades, las células ubicadas bajo la cresta ectodérmica apical (CEA) se mantienen en un estado indiferenciado con proliferación intensa (la zona indiferenciada) mediante la exposición a factores de crecimiento de fibroblastos (FGF) secretados por la CEA. Entretanto, las células que se encuentran más alejadas de la CEA se exponen al ácido retinoico secretado por las células mesenquimatosas del flanco. Estas dos poblaciones celulares coinciden en el frente de diferenciación. **B.** Al tiempo que continúa el crecimiento, las células proximales, bajo la influencia del ácido retinoico y una cascada genética, se diferencian en estilópodo. Al momento que este proceso ocurre el frente de diferenciación se desplaza en dirección distal y, bajo la influencia del *SHH* y otros genes, se diferencia el zeugópodo. **C.** Por último, la secreción de FGF en la CEA termina y se diferencia el autópodo. En tanto la CEA se encuentra activa, el gen marcador de la zona indiferenciada es el *AP2*, que codifica un factor de transcripción **(B)**, que pudiera participar en el mantenimiento de la secreción de FGF en la CEA. Entre los genes marcadores de las tres regiones diferenciadas de la extremidad **(C)** se encuentran *MEIS1* (estilópodo), *HOXA11* (zeugópodo) y *HOXA13* (autópodo).

La definición de patrones en el eje anteroposterior de la extremidad está regulada por la **zona de actividad polarizante (ZAP)**, un cúmulo de células mesenquimatosas en el borde posterior de la extremidad, cerca de la CEA (Fig. 12-9 *B*). Estas células producen el factor de secreción **SHH**, un morfógeno que contribuye a la determinación del eje anteroposterior. Por ejemplo, los dedos aparecen en el orden apropiado, con el pulgar en el lado radial (anterior). Al tiempo que la extremidad crece, la ZAP se desplaza en dirección distal para permanecer próxima al borde posterior de la CEA. La expresión errónea del *SHH* en el margen anterior de una extremidad con una ZAP con expresión normal en el borde posterior da origen a una duplicación en espejo de las estructuras de la extremidad (Fig. 12-11).

El eje dorsoventral también es regulado por las BMP en el ectodermo ventral, que inducen la expresión del factor de transcripción *EN1*. A su vez, *EN1* reprime la expresión del *WNT7a*, y la restringe al ectodermo dorsal de la extremidad. El *WNT7a* es un factor secretado que induce en el mesénquima dorsal la expresión de *LMX1*, un factor de transcripción que contiene uno homeodominio (Fig. 12-9 *C*). El *LMX1* especifica que las células sean dorsales, con lo que establece los componentes dorsoventrales. Además, el *WNT7a* mantiene la expresión de la *SHH* en la ZAP, por lo que de manera indirecta afecta también la definición de patrones anteroposteriores. Los genes de estos dos factores también tienen un vínculo íntimo en las vías de señalización de la *Drosophila*, y esta interacción se conserva en los vertebrados. De hecho, todos los genes de formación de patrones en la extremidad tienen asas de retroalimentación. Así, los FGF en la CEA activan al *SHH* en la ZAP, en tanto el *WNT7a* mantiene la señal de SHH, que a su vez puede generar regulación positiva de la expresión del *FGF* en la CEA.

booksmedicos.org

booksmedicos.org

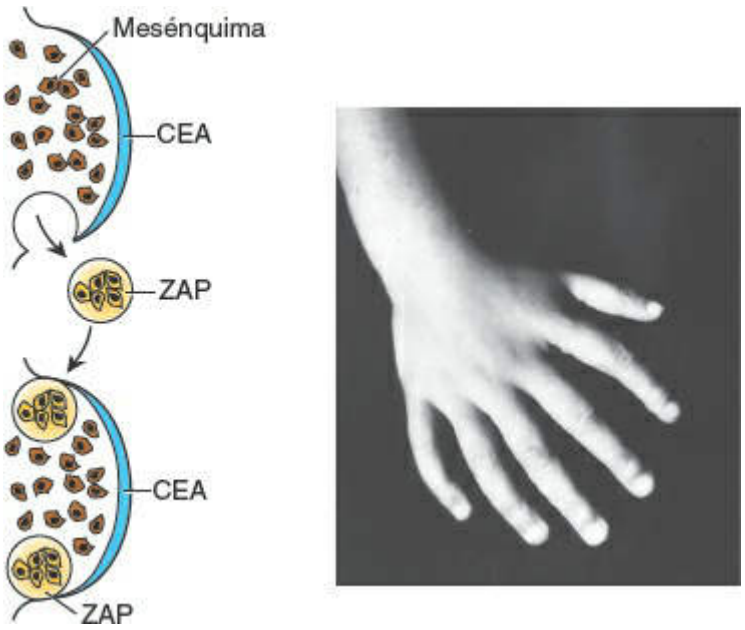

FIGURA 12-11 Procedimiento experimental para injerto de una zona de actividad polarizante (ZAP) nueva, de una yema de una extremidad a otra, en embriones de pollo. El resultado es la formación de una extremidad con una duplicación digital en espejo, en gran medida similar a la que se muestra en la fotografía adyacente, que pone en evidencia el papel de la ZAP en la regulación de los patrones anteroposteriores de la extremidad. La proteína SHH es la molécula que secreta la ZAP y es responsable de esta regulación.

Si bien se han identificado los genes de definición de patrones para los ejes de las extremidades, son los genes *HOX* los que regulan el tipo y la configuración de los huesos de la extremidad. Esta expresión de los genes *HOX* depende de aquella combinada de los genes *FGF, SHH y WNT7a*, que inducen la expresión de *HOX* en la extremidad en tres fases, que corresponden a las regiones proximal (estilópodo: húmero y fémur), media (zeugópodo: radio/cúbito; tibia/peroné) y distal (autópodo: mano y pie). Los genes de los cúmulos *HOXA y HOXD* son los determinantes principales de los patrones de formación de huesos en las extremidades. Así, la expresión inapropiada de cualquiera de estos genes puede dar origen al truncamiento de una extremidad y a duplicaciones anteroposteriores. Al igual que en el eje cráneo-caudal del embrión, los genes *HOX* están inmersos en procesos de expresión superpuestos, que de algún modo regulan la definición de patrones. Los factores que determinan la extremidad anterior y la posterior son los factores de transcripción *TBX5* (extremidades anteriores), y *TBX4* junto con *PITX1* (extremidades inferiores).

Correlaciones clínicas

Edad ósea

Los radiólogos recurren a la aparición de distintos centros de osificación para determinar si el niño ha alcanzado una maduración apropiada para su edad. Se

booksmedicos.org

booksmedicos.org

obtiene información útil en torno a la **edad ósea** a partir de los estudios de osificación de las manos y las muñecas de los niños. El análisis prenatal de los huesos fetales mediante ultrasonido aporta información en torno al crecimiento fetal y la edad gestacional.

Defectos de las extremidades

Las malformaciones de las extremidades afectan a alrededor de 6 de cada 10 000 nacidos vivos, y de ellas 3.4 por 10 000 se observan en la extremidad superior y 1.1 por 10 000 en la inferior. Estos defectos a menudo se relacionan con otros de tipo congénito, entre ellos craneofaciales, y los que afectan los sistemas cardiaco y genitourinario. Las anomalías de las extremidades varían en gran medida, y pueden estar representadas por la ausencia parcial (**meromelia**) o total (**amelia**) de una o más extremidades (Fig. 12-12 A). En ocasiones hay ausencia de huesos largos, con manos y pies rudimentarios unidos al tronco por medio de huesos pequeños de configuración irregular (**focomelia**, una variante de la meromelia; Fig. 12-2 B). En otros casos todos los segmentos de la extremidad están presentes, pero muestran acortamiento anómalo (**micromelia**).

Si bien estas malformaciones son raras, y ante todo hereditarias, se han documentado casos de defectos en extremidades inducidos por teratógenos. Por ejemplo, entre 1957 y 1962 nacieron muchos niños con malformaciones de las extremidades. Muchas de las madres de estos niños habían ingerido **talidomida**, un fármaco muy utilizado entonces como somnífero y antiemético. En forma posterior se definió que la talidomida induce un síndrome característico, con malformaciones que consisten en la ausencia o la deformidad franca de los huesos largos, atresia intestinal y anomalías cardiacas. Los estudios indican que la cuarta y la quinta semanas de la gestación constituyen el periodo de mayor sensibilidad para la inducción de los defectos en las extremidades. Debido a que el medicamento se utiliza en la actualidad para tratar el SIDA y a pacientes con cáncer, la distribución de la talidomida está bajo regulación estricta, para evitar su uso en embarazadas.

booksmedicos.org

booksmedicos.org

FIGURA 12-12 **A.** Niño con amelia unilateral y defectos múltiples en la extremidad superior izquierda. **B.** Paciente con una variedad de meromelia denominada *focomelia*. Las manos se unen al tronco por medio de huesos de configuración irregular.

Una categoría distinta de defectos en las extremidades implica a los dedos. En ocasiones, los dedos son cortos (**braquidactilia**; Fig. 12-13 A). Si dos o más dedos de manos o pies se fusionan la anomalía se denomina **sindactilia** (Fig. 12-13 B). Por lo regular, el mesénquima entre los futuros dedos en las placas de las manos y los pies se elimina mediante apoptosis (muerte celular programada). En uno de cada 2 000 nacimientos este proceso falla y la consecuencia es la fusión de dos o más dedos. La presencia de dedos adicionales en manos o pies se conoce como **polidactilia** (Fig. 12-13 C). Los dedos supernumerarios a menudo carecen de conexiones musculares apropiadas. Las anomalías que incluyen polidactilia suelen ser bilaterales, en tanto la ausencia de un dedo (**ectrodactilia**), como el pulgar, suele ser unilateral.

La mano y el pie hendidos se caracterizan por la presencia de una fisura anómala entre el segundo y el cuarto huesos del metacarpo y los tejidos blandos. El tercer metacarpiano y los huesos de las falanges suelen estar ausentes, y los dedos pulgar e índice, así como el cuarto y el quinto dedos pueden estar fusionados (Fig. 12-13 D). Las dos partes de la mano en cierto grado se oponen entre sí.

Se han identificado varias mutaciones genéticas que afectan a las extremidades y en ocasiones a otras estructuras (v. el Cuadro 10-1, p. 153). El papel de los genes HOX en el desarrollo de las extremidades puede ser ilustrado por dos fenotipos anómalos que derivan de mutaciones en esta familia de genes: las mutaciones de ***HOXA13*** dan origen al **síndrome mano-pie-genital**, que se caracteriza por la fusión de los huesos del carpo y dedos

booksmedicos.org

booksmedicos.org

cortos. Las mujeres afectadas a menudo muestran división del útero, ya sea parcial (bicorne) o total (bidelfo), así como ubicación anómala del orificio ureteral. Los varones afectados pueden padecer hipospadias. Los defectos genitales se deben a que el HOXA13 desempeña un papel importante en el desarrollo de la cloaca durante su transformación en seno urogenital y conducto anal (v. el Capítulo 16). Las mutaciones del ***HOXD13*** derivan en una combinación de sindactilia y polidactilia (**polisindactilia**).

Las mutaciones de ***TBX5*** (región cromosómica 12q24.1) dan origen al **síndrome de Holt-Oram**, que se caracteriza por anomalías en las extremidades superiores y defectos cardiacos congruentes con el papel de este gen en el desarrollo de la extremidad superior y el corazón. Se han observado casi todos los tipos de defectos de la extremidad superior, entre ellos ausencia digital, polidactilia, sindactilia, ausencia de radio e hipoplasia de cualquiera de los huesos de la extremidad. Entre las malformaciones cardiacas se mencionan defectos del tabique auricular y ventricular, así como anomalías de la conducción.

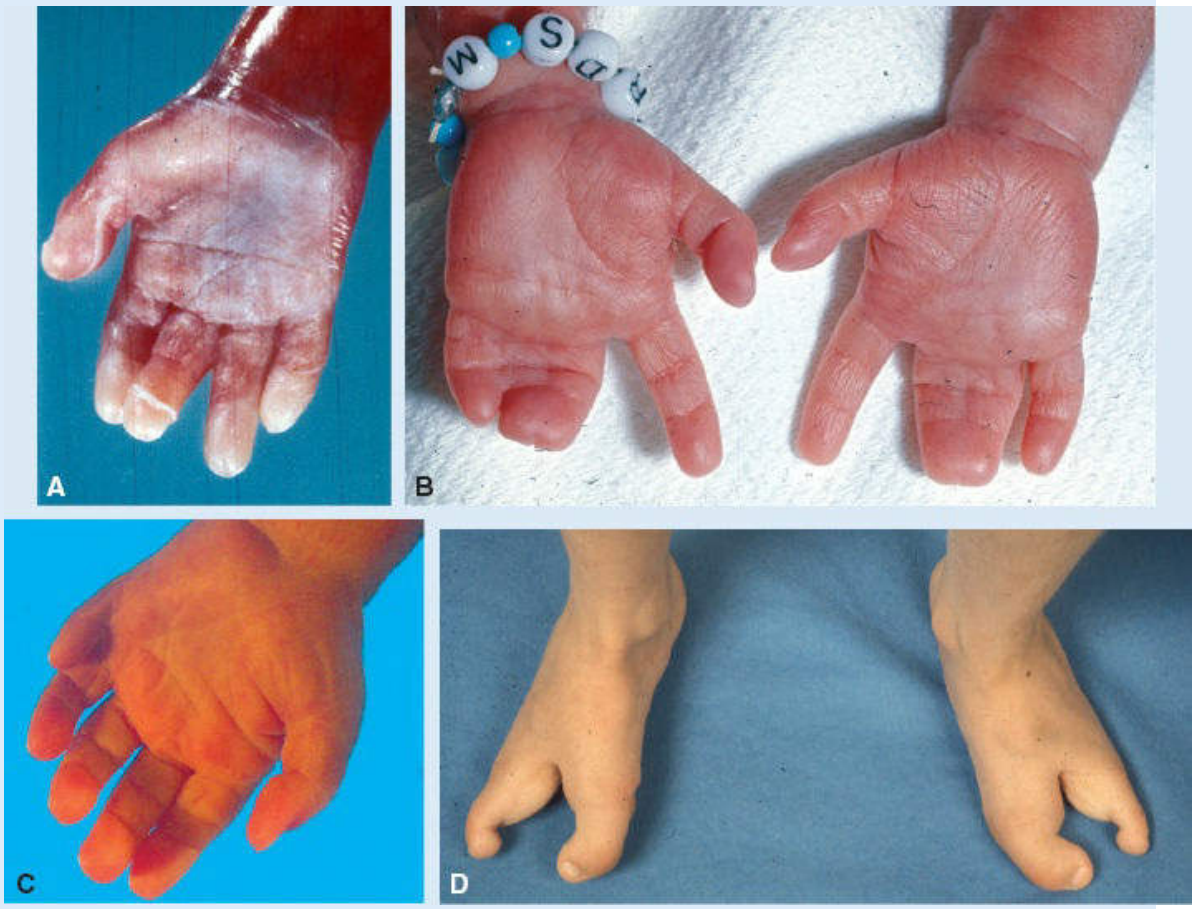

FIGURA 12-13 Defectos digitales. **A.** Braquidactilia, dedos cortos. **B.** Sindactilia, dedos fusionados. **C.** Polidactilia, dedos supernumerarios. **D.** Pie hendido. Cualquiera de estos defectos puede afectar las manos, los pies o ambos.

La **osteogénesis imperfecta** se caracteriza por esclerótica azul, así como por acortamiento, arqueo e hipomineralización de los huesos largos de las

booksmedicos.org

booksmedicos.org

extremidades, que puede dar origen a fracturas (Fig. 12-14). Existen varios tipos de osteogénesis imperfecta, lo que determina su variación desde los cuadros con incremento discreto de la frecuencia de fracturas hasta la forma grave que resulta letal en el periodo neonatal. En la mayor parte de los casos las anomalías son consecuencia de mutaciones dominantes en los genes ***COL1A1*** y ***COL1A2***, que están implicados en la producción de la **colágena tipo I**.

El **síndrome de Marfan** deriva de mutaciones en el gen de la ***FIBRILINA* (*FBN1*)**, que se ubica en la región cromosómica 15q21.1. Los individuos afectados suelen ser altos y espigados, con extremidades largas y delgadas, además de cara elongada y angosta. Otras características son los defectos esternales (pectus excavatum o carinatum); la hiperflexibilidad articular; la dilatación o la disección, o ambas, de la aorta ascendente, y la luxación del cristalino.

La **artrogriposis (contracturas articulares congénitas)** (Fig. 12-15) suele afectar más de una articulación y puede ser secundaria a defectos neurológicos (defectos de las células motoras del asta anterior, mielomeningocele), anomalías musculares (miopatías, agenesia muscular), y problemas de las articulaciones y los tejidos adyacentes (sinostosis, desarrollo anómalo). El **pie equino varo aducto** puede derivar de la artrogriposis, pero es más común considerarlo de origen idiopático. El hecho de que 25% de los casos sea familiar y la prevalencia varíe en distintas etnias sugiere que muchos casos tienen causa genética. En este sentido, estudios recientes vincularon al pie equino varo aducto con mutaciones y microdeleciones que afectan al gen PITX1, que codifica a un factor de transcripción importante para el desarrollo de la extremidad posterior. Otras causas son las anomalías de la formación del cartílago y el hueso.

booksmedicos.org

booksmedicos.org

FIGURA 12-14 Neonato con osteogénesis imperfecta. Obsérvese el acortamiento y la deformidad en arco de las extremidades.

FIGURA 12-15 Neonato con artrogriposis (contracturas articulares congénitas)

booksmedicos.org

booksmedicos.org

La **ausencia congénita o deficiencia del radio** suele ser una anomalía genética que se observa junto con malformaciones de otras estructuras, como el **síndrome de craneosinostosis-aplasia radial** (síndrome de Baller-Gerold). Estos individuos presentan sinostosis de una o más suturas craneales, ausencia de radio y otros defectos.

Las **bridas amnióticas** pueden causar constricciones en anillo y amputaciones de las extremidades o los dedos (Fig. 12-16; v. también la Fig. 8-17, p. 120). El origen de las bridas es incierto, pero pudieran representar adherencias entre el amnios y las estructuras afectadas del feto. Otros investigadores piensan que las bridas se originan por desgarros del amnios, que se desprenden y circundan la extremidad del feto.

Los **defectos transversos en las extremidades** son malformaciones en los que las estructuras proximales se conservan, pero hay ausencia total o parcial de las correspondientes a sitios distales a un plano transverso (Fig. 12-17). Los defectos pudieran derivar de la alteración de la CEA o sus señales, o bien de anomalías vasculares, como trombosis o vasoconstricción.

FIGURA 12-16 Amputaciones digitales por bridas amnióticas.

booksmedicos.org

booksmedicos.org

FIGURA 12-17 Defecto transverso de la extremidad, que puede ser causado por daño a la CEA o por anomalías vasculares.

La **displasia del desarrollo de la cadera** (antes denominada luxación congénita de la cadera) se caracteriza por el desarrollo deficiente del acetábulo y la cabeza del fémur. Es más bien frecuente y afecta más a menudo a recién nacidas. Si bien la luxación suele ocurrir después del nacimiento, la anomalía de los huesos se desarrolla en la vida intrauterina. Puesto que muchos recién nacidos con luxación congénita de la cadera tienen partos pélvicos, se piensa que la presentación pélvica pudiera interferir con el desarrollo de la articulación de la cadera. A menudo se relaciona con laxitud de la cápsula articular.

RESUMEN

Las extremidades se forman al final de la cuarta semana, como yemas ubicadas a ambos lados de la pared corporal, adyacentes a segmentos espinales específicos que determinan los **genes *HOX*** (extremidad superior, C5-T2; extremidad inferior, L2-S2). La **cresta ectodérmica apical (CEA)** en el borde distal de la extremidad regula el crecimiento proximodistal mediante la secreción de **FGF,** que mantienen una región de células en división rápida, adyacentes a la cresta denominada **zona indiferenciada**. Al tiempo que la extremidad crece, las células cercanas al flanco se exponen al **ácido retinoico**, que les obliga a diferenciarse en el **estilópodo** (húmero/fémur). El siguiente en diferenciarse es el **zeugópodo** (radio/cubito y tibia/peroné), y le sigue el **autópodo** (muñecas y dedos, tobillos y dedos). La **zona de actividad polarizante (ZAP)**, ubicada en

booksmedicos.org

booksmedicos.org

el borde posterior de la extremidad, secreta **SHH** y controla la definición de patrones anteroposteriores (pulgar a meñique).

Los huesos de la extremidad se forman mediante **osificación endocondral** y derivan de la capa parietal del mesodermo de la placa lateral. Las células musculares migran desde los somitas con un patrón segmentario, y se segregan en grupos musculares dorsal y ventral. Más tarde, la fusión y división de estos grupos para constituir músculos distintos distorsionan el patrón segmentario original. Los músculos son inervados por **ramas primarias ventrales,** que se dividen en ramas dorsal y ventral. Las ramas dorsal y ventral se unen de manera eventual para formar nervios dorsales y ventrales e inervar los compartimientos dorsales (extensores) y ventrales (flexores), respectivamente.

Los dedos se forman cuando se presenta apoptosis (muerte celular programada) en la CEA, para dividir esta estructura en cinco crestas independientes. La separación final de los dedos se logra mediante apoptosis adicional en los espacios interdigitales. Muchos de los defectos digitales que existen se relacionan con esos patrones de muerte celular, entre ellos polidactilia, sindactilia y hendiduras (Fig. 12-13).

Problemas a resolver

1. Si usted observara la ausencia congénita del radio o defectos digitales, como falta del pulgar o polidactilia, ¿consideraría explorar al recién nacido para identificar otras malformaciones? ¿Por qué?

booksmedicos.org

booksmedicos.org

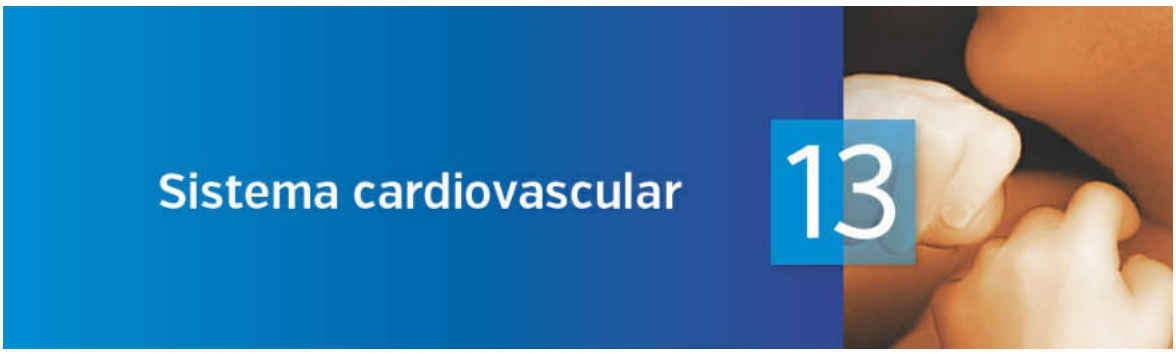

ESTABLECIMIENTO Y DEFINICIÓN DE PATRONES DEL CAMPO CARDIACO PRIMARIO

El sistema cardiovascular aparece a la mitad de la tercera semana, cuando el embrión ya no puede satisfacer sus requerimientos nutricionales solo mediante difusión. Las **células cardiacas progenitoras** se ubican en el epiblasto, justo adyacentes al extremo craneal de la línea primitiva. Desde ahí migran por la línea y hacia el interior de la capa visceral del mesodermo de la placa lateral, donde forman un grupo celular con forma de herradura que se denomina **campo cardiogénico primario (CCP)** en un punto craneal a los pliegues neurales (Fig. 13-1). Estas células forman ciertas regiones de las aurículas y todo el ventrículo izquierdo. El ventrículo derecho y el tracto de salida (cono arterial y tronco arterial) derivan del **campo cardiogénico secundario (CCS)** que también aporta células para la integración de las aurículas y el extremo caudal del corazón (Fig. 13-2). Este campo secundario de células reside en el mesodermo visceral (esplácnico) en un sitio ventral a la faringe (Fig. 13-2).

Al tiempo que las células cardiacas progenitoras migran por la línea primitiva cerca del día 16 de la gestación, se determinan a ambos lados en sentido lateral a medial, para convertirse en las distintas estructuras del corazón (Fig. 13-1 *A*). La definición de patrones de estas células ocurre casi al mismo tiempo que el establecimiento de la lateralidad (lado izquierdo-derecho) en todo el embrión, y este proceso y la vía de señalización de la que depende (Fig. 13-3) resultan esenciales para el desarrollo cardiaco normal.

booksmedicos.org

booksmedicos.org

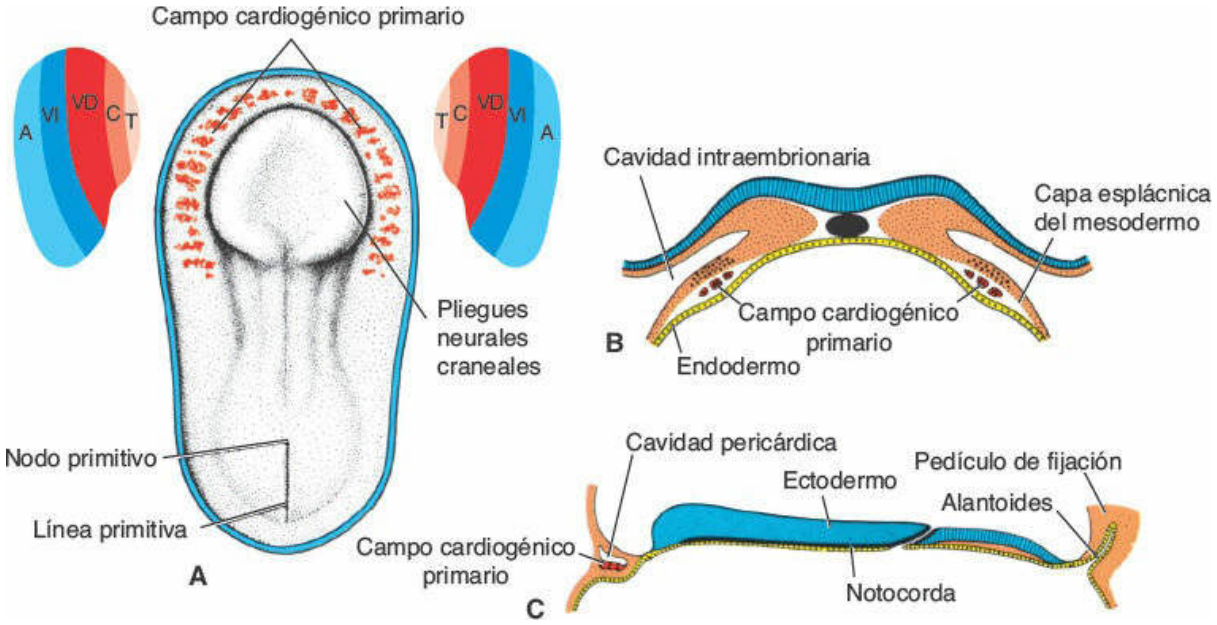

FIGURA 13-1 **A.** Vista dorsal del embrión presomítico tardío (alrededor de 18 días) tras retirar el amnios. Las células cardiacas progenitoras han migrado y formado el CCP de configuración en herradura ubicado en la capa esplácnica del mesodermo de la placa lateral. Al tiempo que migran, las células del CCP se vuelven específicas para dar origen a los lados izquierdo y derecho del corazón, lo que incluye al ventrículo izquierdo (VI) y partes de las dos aurículas (A). El ventrículo derecho (VD), el tracto de salida (cono arterial) (C) y el tronco arterial (T), así como el resto de las aurículas también muestran una definición de patrones izquierda-derecha, y están formados por el CCS. **B.** Corte transversal de un embrión en etapa similar, para mostrar la posición de las células del CCP en la capa del mesodermo visceral. **C.** Corte cefalocaudal de un embrión en etapa similar, en que se aprecia la posición de la cavidad pericárdica y el CCP. C, cono arterial; T, tronco arterial.

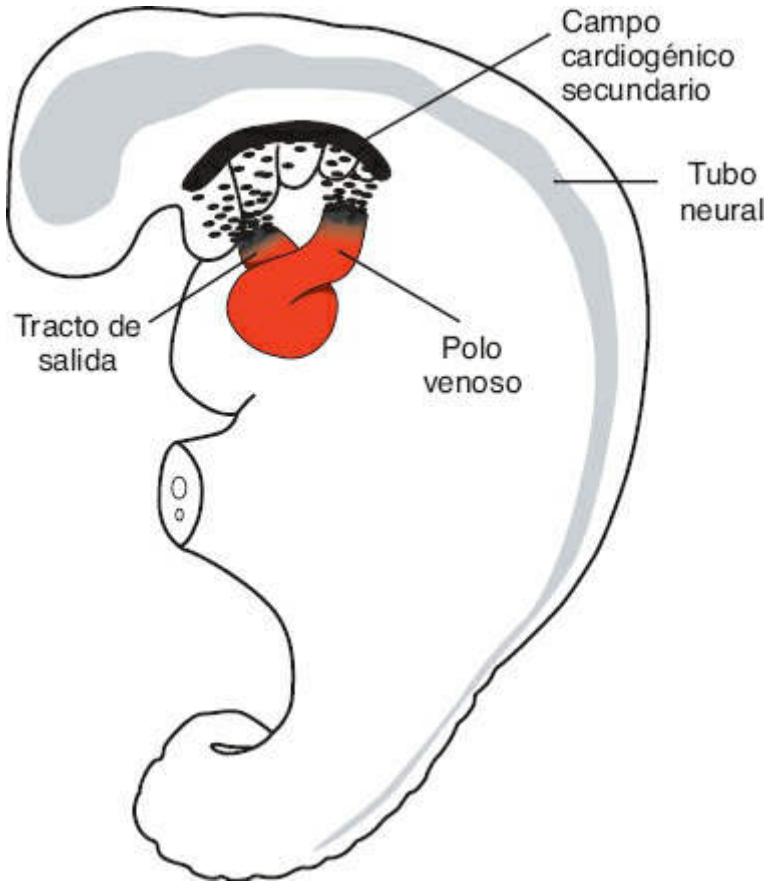

booksmedicos.org

booksmedicos.org

FIGURA 13-2 Dibujo en que se muestra el CCS ubicado en el mesodermo visceral por detrás de la faringe. El CCS aporta células que elongan los polos arterial y venoso del corazón, lo que incluye al ventrículo derecho y al tracto de salida (cono arterial y tronco arterial), así como a las aurículas y el seno venoso, respectivamente. El daño al CCS induce acortamiento de la región del tracto de salida, cuya consecuencia son defectos en esta estructura.

Las células en el CCS también muestran lateralidad, de tal modo que las ubicadas en el lado derecho contribuyen a la porción izquierda de la región del tracto de salida, y aquéllas en el izquierdo contribuyen al lado derecho. Esta lateralidad queda determinada por la misma vía de señalización que establece la lateralidad de todo el embrión (Fig. 13-3); de esta forma se explica la naturaleza espiralada de la arteria pulmonar y la aorta, y asegura que esta última nazca del ventrículo izquierdo y que la primera lo haga del ventrículo derecho.

Una vez que las células establecen el CCP son inducidas por el endodermo faríngeo subyacente para formar mioblastos cardiacos e islotes sanguíneos, que darán origen a las células hemáticas y los vasos por medio del proceso de vasculogénesis (Cap. 6, p. 85). Con el paso del tiempo los islotes se unen y constituyen un tubo en **forma de herradura** revestido por endotelio y rodeado por mioblastos. Esta región se conoce como **región cardiogénica**: el celoma intraembrionario (cavidad corporal primitiva) que se ubica sobre la misma se convierte luego en la **cavidad pericárdica** (Fig. 13-1 *B*, *C*).

Además de la región cardiogénica, aparecen a ambos lados otros islotes sanguíneos, paralelos y cercanos a la línea media del embrión. Estos islotes generan un par de vasos longitudinales, las **aortas dorsales**.

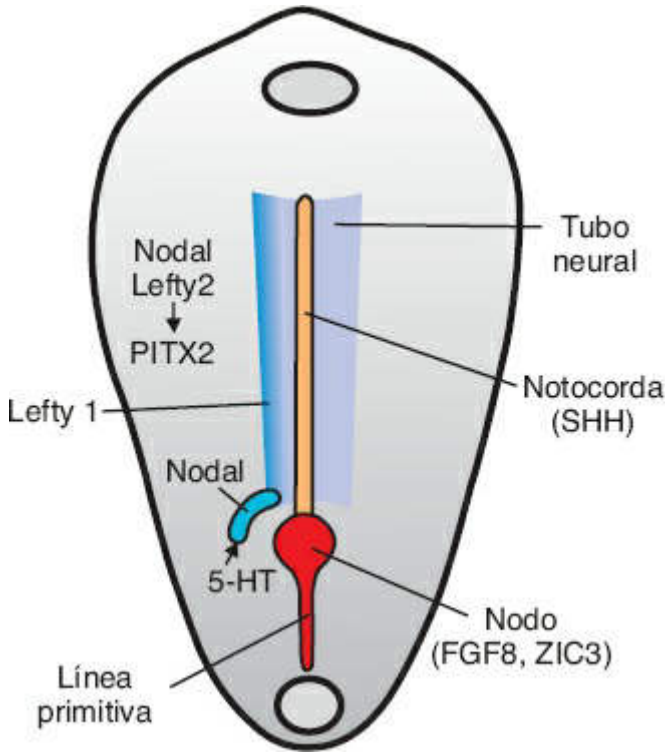

FIGURA 13-3 Esquema que representa la vista dorsal de un embrión de 16 días en que se representa la vía de la lateralidad. Esta vía se expresa en el mesodermo de la placa lateral en el lado izquierdo e implica a distintas moléculas de señalización, entre ellas la serotonina (5-HT), que da origen a la

booksmedicos.org

booksmedicos.org

expresión del factor de transcripción que codifica PITX2, el gen maestro de la lateralidad izquierda. Esta vía especifica el lado izquierdo del organismo y también programa a las células cardiacas del CCP y el CCS. El lado derecho también se especifica, pero los genes responsables de la definición de sus patrones no se han identificado en detalle. La alteración de la vía del lado izquierdo da origen a anomalías de lateralidad, entre ellas muchos defectos cardiacos (v. el Cap. 5, p. 64).

Correlaciones clínicas

Lateralidad y defectos cardiacos

El establecimiento de la lateralidad durante la gastrulación (v. el Cap. 5, p. 59) resulta esencial para el desarrollo cardiaco normal debido a que determina a las células que contribuyen a los lados derecho e izquierdo del corazón, al tiempo que define sus patrones. El proceso requiere una cascada de señalización que incluye a la serotonina (5HT) como molécula clave para iniciar la vía (Fig. 13-3). La 5-HT se concentra en el lado izquierdo del embrión y mediante una señalización mediada por el factor de transcripción MAD3 restringe la expresión del gen Nodal al lado izquierdo, donde su producto desencadena una cascada de señalización que culmina con la expresión de PITX2, el gen maestro de la lateralidad izquierda (v. el Cap. 5, p. 63; Fig. 13-3). El lado derecho también se determina, pero las señales responsables de este evento no se han definido en forma apropiada.

Las células progenitoras cardiacas también se determinan en esa fase por la vía de la lateralidad, tanto en relación con las estructuras del corazón que formarán como en cuanto a su correspondencia izquierda-derecha. Así, este periodo (días 16 a 18) resulta crítico para el desarrollo cardiaco, y los individuos con defectos de la lateralidad, como heterotaxia, a menudo tienen muchos tipos diferentes de malformaciones cardiacas, entre ellas dextrocardia (corazón orientado a la derecha), comunicación interventricular (CIV), comunicación interauricular (CIA), doble salida ventricular derecha [DSVD; en este defecto ambas arterias, aorta y pulmonar, salen del ventrículo derecho], y defectos del tracto de salida, como transposición de los grandes vasos, estenosis pulmonar y otros. Los defectos de la lateralidad cardiaca, como los isomerismos auricular y ventricular (las dos aurículas o los dos ventrículos tienen características similares y carecen de las diferencias normales izquierda-derecha) y las inversiones (las características de las aurículas y los ventrículos se invierten), también son consecuencia de alteraciones de la determinación del lado izquierdo y derecho en las células cardiacas progenitoras. Incluso en individuos con defectos cardiacos aislados, la causa puede corresponder a anomalías en el establecimiento de la lateralidad. Estos defectos cuentan también con un componente genético intenso, que se evidencia por el hecho de que la heterotaxia puede ser familiar y que los miembros de estas familias a menudo tienen defectos cardiacos, ya sea que presenten o no otra anomalía de la lateralidad. De modo similar, los individuos con situs inversus (inversión completa de la asimetría izquierda-

booksmedicos.org

booksmedicos.org

derecha de todos los órganos) tienen un riesgo un poco mayor de presentar un defecto cardiaco, pero el riesgo de que se afecte a sus hijos se incrementa en gran medida.

La importancia de la lateralidad en el desarrollo normal del corazón explica los efectos teratogénicos de los antidepresivos de la clase de los inhibidores selectivos de la recaptura de serotonina (ISRS), que se han vinculado en estudios epidemiológicos con un aumento de los defectos cardiacos. El mecanismo de este efecto parece ser la alteración de la señalización mediada por 5-HT, importante en la vía de la lateralidad (v. el Cap. 5, p. 70).

FORMACIÓN Y POSICIÓN DEL TUBO CARDIACO

Al inicio la porción central de la región cardiogénica se ubica en una región anterior a la **membrana orofaríngea** y a la placa neural (Fig. 13-4 *A*). Sin embargo, con el cierre del tubo neural y la formación de las vesículas cerebrales el sistema nervioso central crece en dirección craneal con tanta rapidez que se extiende sobre la región cardiogénica central y la futura cavidad pericárdica (Fig. 13-4). Como consecuencia del crecimiento del cerebro y el plegamiento cefálico del embrión, la membrana orofaríngea sufre tracción en dirección ventral, mientras que el corazón y la cavidad pericárdica se localizan primero a nivel cervical y por último a nivel torácico (Fig. 13-4).

Al tiempo que el embrión crece y se pliega en dirección cefalocaudal, también lo hace en sentido lateral (Fig. 3-5). Como consecuencia, las regiones media y caudal de los dos primordios cardiacos se fusionan, excepto en su extremo más caudal (Fig. 13-6). De manera simultánea la región central, curva y cefálica del tubo con forma de herradura se dilata para constituir el tracto de salida futuro y las regiones ventriculares. Así, el corazón se convierte en un tubo dilatado continuo, constituido por un revestimiento endotelial interno y una capa miocárdica externa (Fig. 13-5 *C*). Recibe el drenaje venoso en su polo caudal y comienza a bombear sangre desde el primer arco aórtico hacia la aorta dorsal en su polo craneal (Figs. 13-6 y 13-7).

El tubo cardiaco en desarrollo se abulta cada vez más en dirección de la cavidad pericárdica. No obstante, al inicio permanece unido a la región dorsal de la cavidad pericárdica por medio de un pliegue de tejido mesodérmico, el **mesocardio dorsal**, que deriva del CCS (Fig. 13-5 *C*; Fig. 13-16 *A*, p. 190). En ningún momento existe mesocardio ventral. Al continuar el desarrollo, la región media del mesocardio dorsal se degenera y da origen al **seno pericárdico transverso**, que conecta ambos lados de la cavidad pericárdica. El corazón queda entonces suspendido en esa cavidad por medio de los vasos sanguíneos en sus extremos craneal y caudal (Fig. 13-7 *D*).

booksmedicos.org

booksmedicos.org

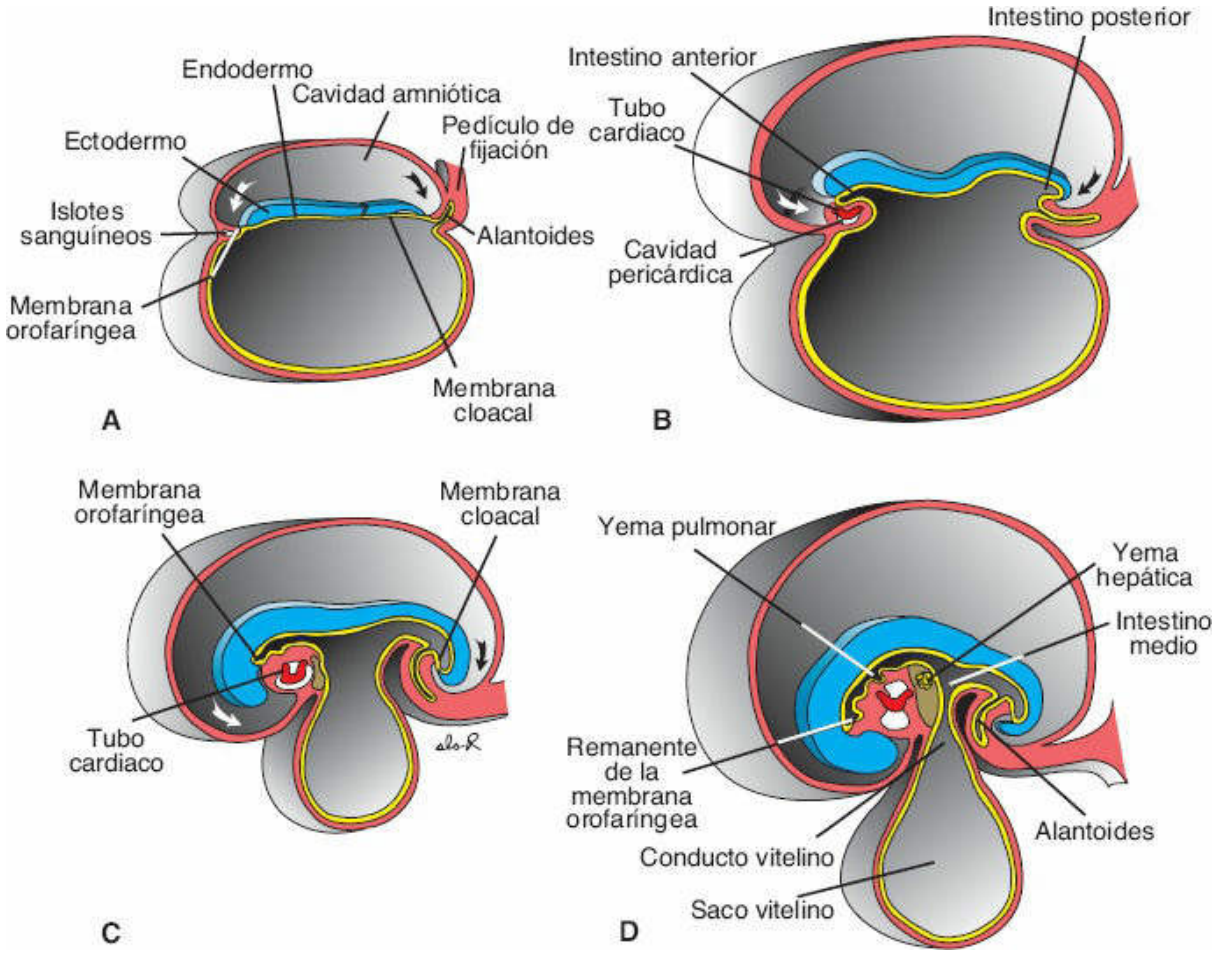

FIGURA 13-4 Figuras que muestran los efectos del crecimiento rápido del cerebro sobre la posición del corazón. Al inicio la región cardiogénica y la cavidad pericárdica se ubican en una posición anterior a la membrana orofaríngea. **A.** 18 días. **B.** 20 días. **C.** 21 días. **D.** 22 días.

booksmedicos.org

booksmedicos.org

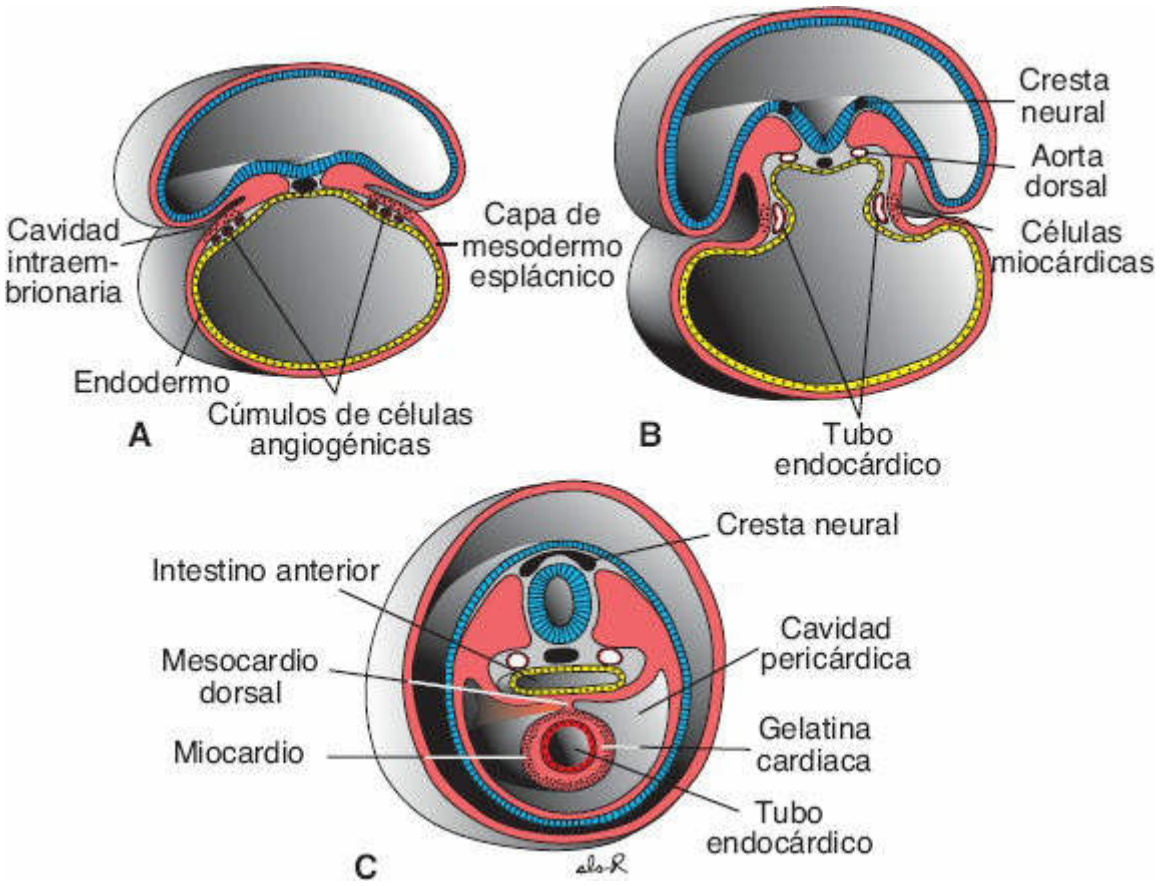

FIGURA 13-5 Cortes transversales de embriones en distintas etapas de desarrollo, que muestran la formación de un solo tubo cardiaco a partir de los dos primordios. **A.** Embrión presomítico temprano (17 días). **B.** Embrión presomítico tardío (18 días). **C.** Etapa de ocho somitas (22 días). Se fusiona solo la región caudal del tubo con configuración en herradura. El tracto de salida y casi toda la región ventricular se forman por la dilatación y el crecimiento de la región en media luna de la herradura.

booksmedicos.org

booksmedicos.org

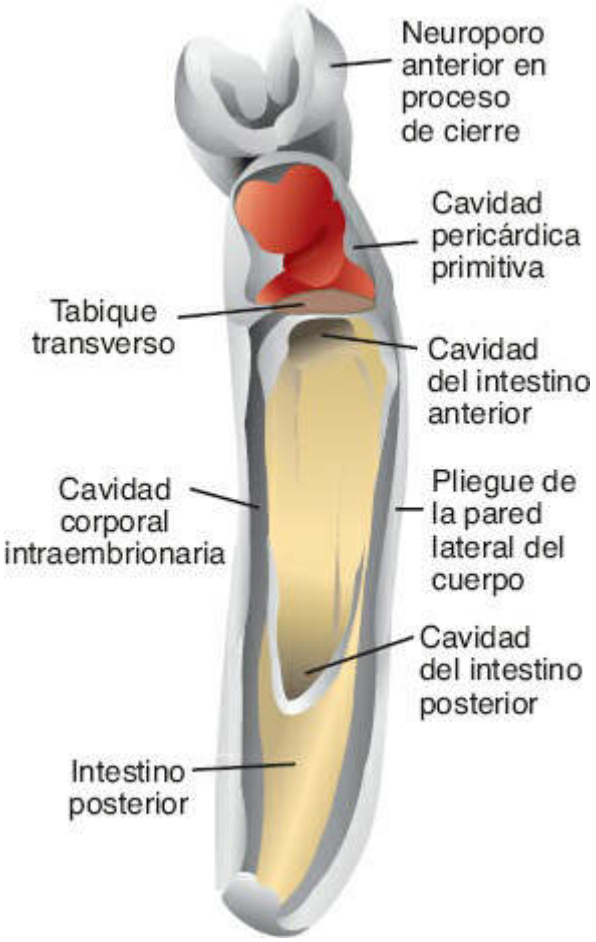

FIGURA 13-6 Vista frontal de un embrión, en que puede verse el corazón dentro de la cavidad pericárdica, y el intestino, anterior y posterior, en desarrollo con sus cavidades. Los tubos pareados que constituían los primordios cardiacos se fusionaron para formar un solo tubo, excepto en sus extremos caudales, que siguen separados. Estos extremos caudales del tubo cardiaco están incluidos en el tabique transverso, en tanto el tracto de salida conduce hacia el saco aórtico y los arcos aórticos.

Mientras estos eventos ocurren, el miocardio se engrosa y secreta una capa de matriz extracelular rica en ácido hialurónico denominada *gelatina cardiaca*, que lo separa del endotelio (Fig. 13-5 *C*; Fig. 13-15, p. 189). Además, la formación del **órgano proepicárdico** ocurre en células mesenquimatosas ubicadas en el borde caudal del mesocardio dorsal. Las células de esta estructura proliferan y migran sobre la superficie del miocardio para constituir la capa epicárdica (**epicardio**) del corazón. Así, el tubo cardiaco queda constituido por tres capas: (1) el **endocardio**, que forma el revestimiento endotelial interno del corazón; (2) el **miocardio**, que constituye la pared muscular, y (3) el **epicardio** o **pericardio visceral**, que cubre el exterior del tubo. Esta capa externa es responsable de la formación de las arterias coronarias; tanto de su capa endotelial como de la capa del músculo liso.

■ FORMACIÓN DEL ASA CARDIACA

El tubo cardiaco sigue aumentando de tamaño al tiempo que se agregan células

booksmedicos.org

booksmedicos.org

del CCS en su extremo craneal (Fig. 13-2). Este proceso de crecimiento resulta esencial para la integración normal del ventrículo derecho y la región del tracto de salida (cono y tronco arterial, que forman parte de la aorta y de la arteria pulmonar) y para el proceso de plegamiento. Si se inhibe el crecimiento del tubo cardiaco, se desarrolla una serie de defectos del tracto de salida, entre ellos DSVD (ambas arterias, aorta y pulmonar, emergen del ventrículo derecho), CIV (comunicación interventricular), tetralogía de Fallot (Fig. 13-34), atresia pulmonar (Fig. 13-36 *B*) y estenosis pulmonar.

Mientras el tracto de salida continúa alargándose, el tubo cardiaco comienza a curvarse el día 23. La porción cefálica del tubo realiza esta acción en dirección ventral, caudal y hacia la derecha (Fig. 13-7), en tanto la porción auricular (caudal) se desplaza en sentido dorsal, craneal y a la izquierda (Figs. 13-7 y 13-8 *A*). Este plegamiento, que pudiera ser consecuencia de cambios de la configuración celular, origina el **asa cardiaca**. Su formación se completa el día 28. Mientras se forma el asa cardiaca se observan expansiones localizadas a todo lo largo del tubo. La **porción auricular**, al inicio una estructura par situada fuera de la cavidad pericárdica, constituye una aurícula común y posteriormente se incorporará a la cavidad pericárdica (Fig. 13-7). La **unión auriculoventricular** no se expande y da origen al **conducto auriculoventricular**, que conecta a la aurícula común con el ventrículo embrionario temprano (Fig. 13-9). El **bulbo arterial** es estrecho, excepto en su tercio proximal. Esta región dará origen a la **porción trabeculada del ventrículo derecho** (Figs. 13-7 y 13-9). La región media, el **cono arterial**, constituirá los tractos de salida de los dos ventrículos. La porción distal del bulbo, el **tronco arterial**, formará las raíces y los segmentos proximales de la aorta y la arteria pulmonar (Fig. 13-9). La unión entre el ventrículo y el bulbo arterial, indicada externamente por el **surco bulboventricular** (Fig. 13-7 *C*), permanece estrecha. Se le denomina **foramen (agujero) interventricular primario** (Fig. 13-9). Así, el tubo cardiaco se organiza por regiones siguiendo su eje cráneo-caudal en el orden siguiente: región troncoconal, ventrículo derecho, ventrículo izquierdo y región auricular (Fig. 13-7 *A-C*). Cuando el **plegamiento** se completa el tubo cardiaco de pared lisa comienza a desarrollar trabéculas primitivas en dos zonas bien delimitadas, justo en posición proximal y distal al foramen interventricular primario (Fig. 13-9). El bulbo conserva sus paredes lisas durante algún tiempo. El ventrículo primitivo, que cuenta ahora con trabéculas, se denomina **ventrículo izquierdo primitivo**. De igual modo, el tercio proximal trabeculado del bulbo cardiaco se nombra **ventrículo derecho primitivo** (Fig. 13-9).

booksmedicos.org

booksmedicos.org

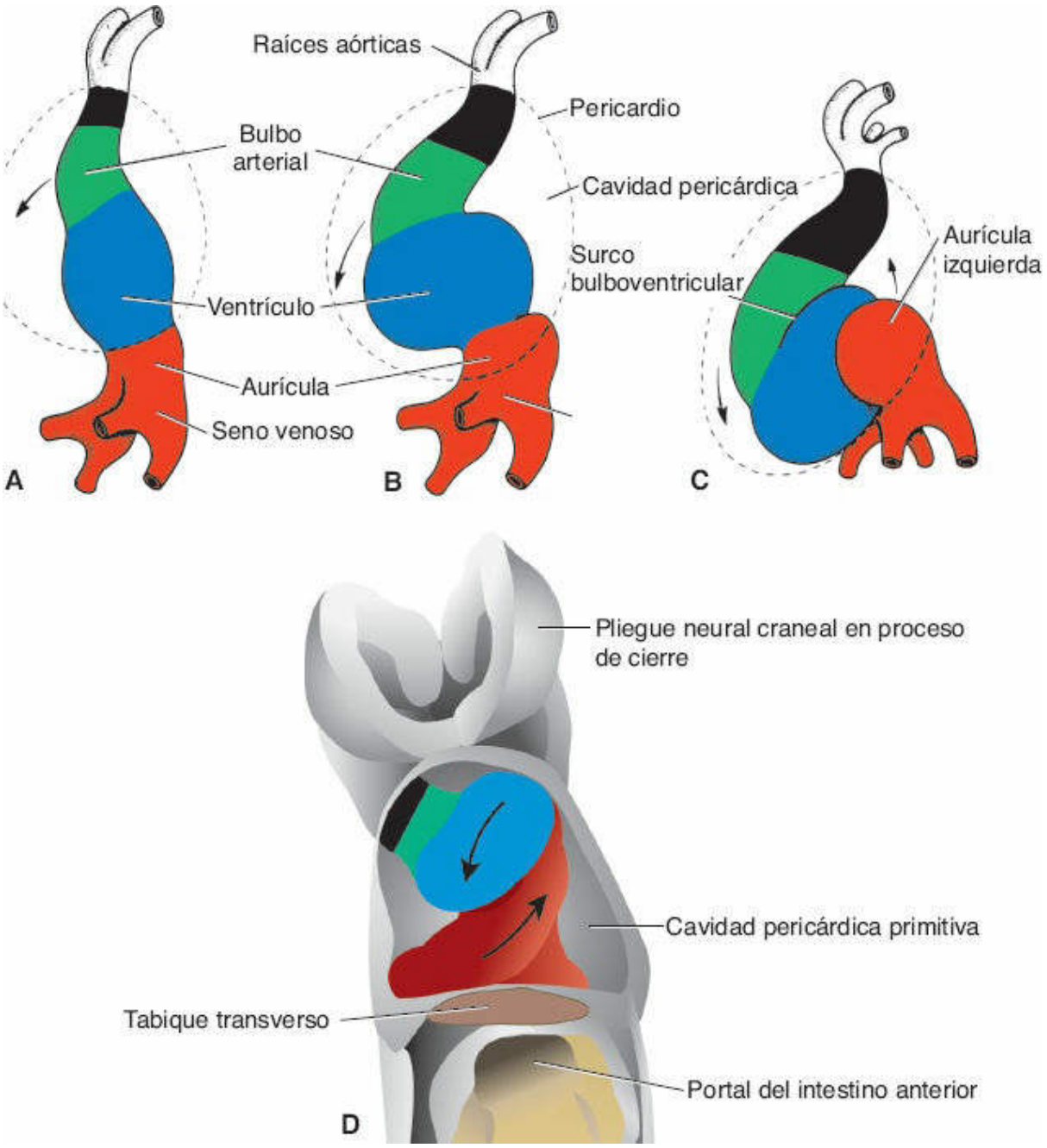

FIGURA 13-7 Formación del asa cardiaca. **A.** 22 días. **B.** 23 días. **C.** 24 días. **D.** Vista frontal del tubo cardiaco en proceso de plegamiento dentro de la cavidad pericárdica. El ventrículo primitivo se desplaza en dirección ventral y hacia la derecha, en tanto la región auricular se mueve en dirección dorsal y hacia la izquierda (flechas).

booksmedicos.org

booksmedicos.org

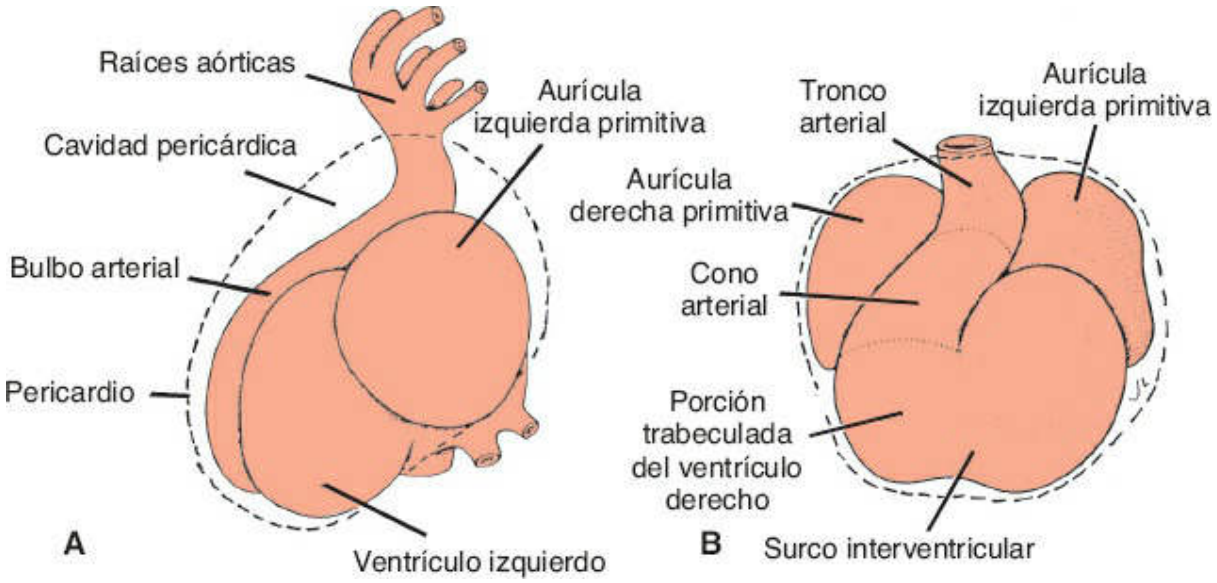

FIGURA 13-8 Corazón de un embrión de 5 mm (28 días). **A.** Vista desde el lado izquierdo. **B.** Vista frontal. El bulbo cardiaco está dividido en tronco arterial, cono arterial y porción trabeculada del ventrículo derecho. Línea punteada, pericardio.

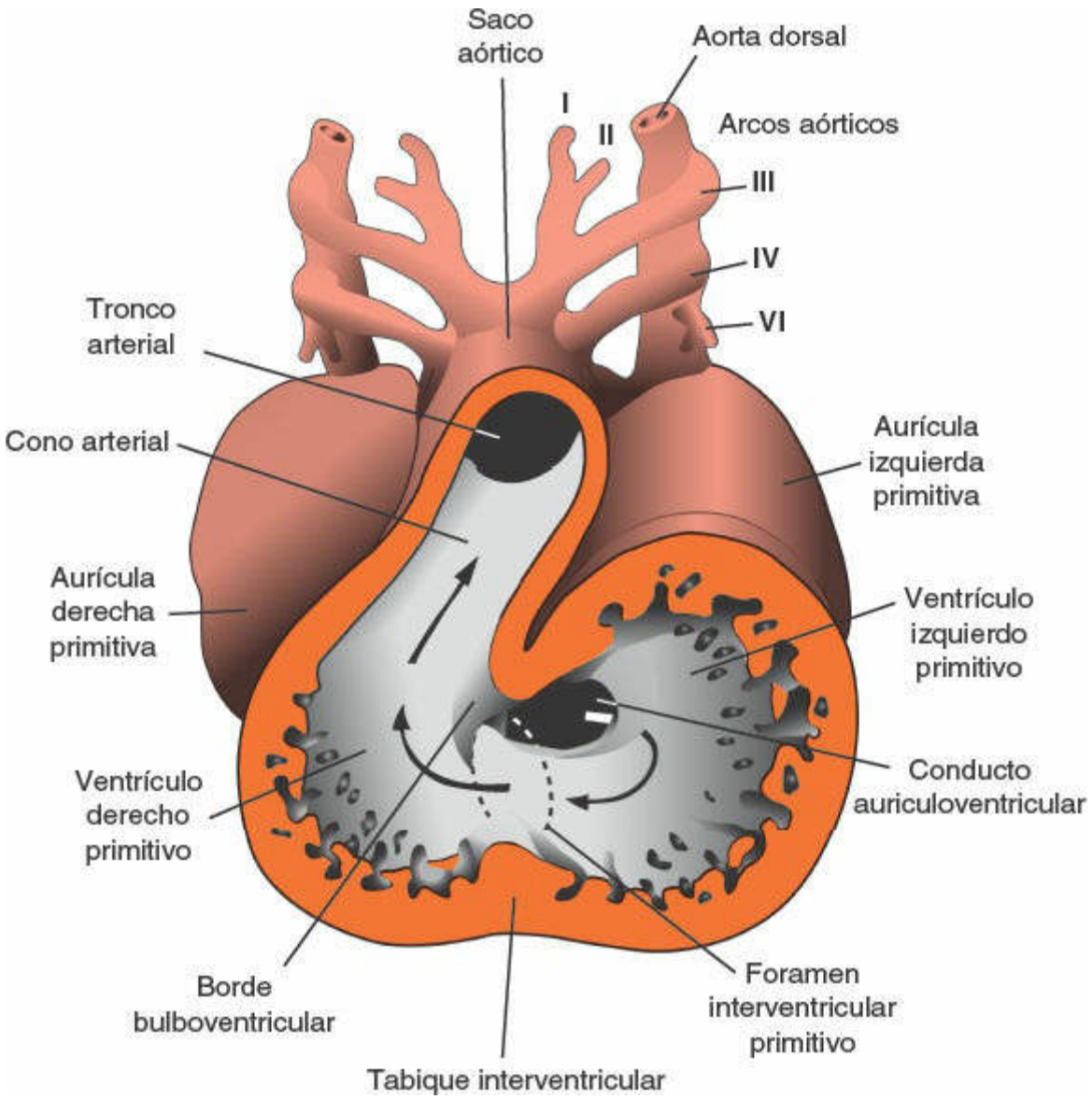

booksmedicos.org

booksmedicos.org

FIGURA 13-9 Corte frontal del corazón en un embrión de 30 días, que muestra el foramen interventricular primario y el conducto de entrada de la aurícula al ventrículo izquierdo primitivo. Obsérvese el borde bulboventricular. Flechas, dirección del flujo sanguíneo.

La región troncoconal del tubo cardiaco, al inicio en el lado derecho de la cavidad pericárdica, se desplaza de manera gradual hasta alcanzar una posición más medial. Este cambio de posición es consecuencia de la formación de dos dilataciones transversales en la aurícula, que sobresalen a cada lado del bulbo cardiaco (Figs. 13-8 *B* y 13-9).

Correlaciones clínicas

Anomalías del asa cardiaca

La **dextrocardia** es un trastorno en que el corazón se sitúa en el lado derecho del tórax y no en el izquierdo, y ocurre cuando la región cefálica del tubo cardiaco toma una dirección ventral, caudal y a la izquierda mientras que la región caudal lo hace en dirección dorsal, craneal y a la derecha. El defecto puede ser inducido durante la gastrulación, en que se establece la lateralidad, o un poco después, cuando ocurre el plegamiento cardiaco. La dextrocardia puede acompañarse de ***situs inversus***, una inversión completa de la asimetría de todos los órganos, o puede asociarse con **secuencias de lateralidad (heterotaxia)**, en que solo la posición de algunos órganos se invierte (v. el Cap. 5, p. 66).

REGULACIÓN MOLECULAR DEL DESARROLLO CARDIACO

Las señales del endodermo anterior (craneal) dan origen a una región formadora del corazón en el mesodermo visceral suprayacente mediante la inducción de la síntesis del factor de transcripción ***NKX2.5***. Para la emisión de señales se requiere la secreción de las **proteínas morfogenéticas óseas** (**BMP**) de los tipos **2** y **4**, que son secretadas por el endodermo y el mesodermo de la placa lateral. De manera concomitante, la actividad de las **proteínas WNT** (3a y 8), que secreta el tubo neural, debe bloquearse ya que por lo normal inhiben el desarrollo cardiaco. Los inhibidores de las proteínas WNT (CRESCENT y CERBERUS) son sintetizados por las células del endodermo en adyacencia inmediata al mesodermo formador del corazón en la mitad anterior del embrión. La combinación de la actividad de las BMP y la inhibición de las WNT por CRESCENT y CERBERUS induce la expresión del *NKX2.5*, el gen maestro para el desarrollo cardiaco (Figs. 13-1 y 13-10). La expresión de las *BMP* también genera regulación positiva del factor de crecimiento de fibroblastos 8 (***FGF8***), que es importante para la expresión de las proteínas específicas del

booksmedicos.org

booksmedicos.org

corazón.

Una vez que se forma el tubo cardiaco, la porción venosa es determinada por el **ácido retinoico (AR)** sintetizado por el mesodermo adyacente a las estructuras que se convertirán en el seno venoso y las aurículas. Tras esta exposición inicial al AR, estas estructuras expresan el gen de la deshidrogenasa de retinaldehído, que permite que sinteticen su propio AR y las compromete para convertirse en estructuras cardiacas caudales. Las concentraciones menores de AR en regiones cardiacas de ubicación más anterior (ventrículos y tracto de salida) contribuyen a la determinación de estas estructuras. La importancia del AR en la señalización cardiaca explica la razón por la cual el compuesto puede inducir distintos defectos cardiacos.

El gen *NKX2.5* tiene un homeodominio y es un homólogo del gen ***tinman*** que regula el desarrollo cardiaco en *Drosophila*. El ***TBX5*** es otro factor de transcripción que contiene un motivo de unión al DNA conocido como *caja-T*. Con expresión posterior a la de *NKX2.5*, desempeña un papel importante en la tabicación.

La formación del asa cardiaca depende de distintos factores, entre ellos la vía de la lateralidad y la expresión del gen del factor de transcripción ***PITX2*** en el mesodermo de la placa lateral en el lado izquierdo. El *PITX2* puede participar en el depósito y la función de moléculas de la matriz extracelular que facilitan la formación del asa. Además, el gen *NKX2.5* permite la regulación positiva de los genes de los factores de transcripción ***HAND1*** y ***HAND2*****,** que se expresan en el tubo cardiaco primitivo y más tarde quedan restringidos a los futuros ventrículos izquierdo y derecho, respectivamente. Efectores distales de estos genes participan en el fenómeno de formación del asa. *HAND1* y *HAND2*, bajo la regulación de la *NKX2.5*, también contribuyen a la expansión y la diferenciación de los ventrículos.

La elongación del tracto de salida por el CCS está regulada en parte por *SONIC HEDGEHOG*. *SHH*, que se expresa en el endodermo del arco faríngeo (v. el Cap. 17, p. 286), actúa por medio de su receptor *patched* (v. el Cap. 1, p. 9), al que expresan las células del CCS, para estimular la proliferación celular local. Mientras tanto, la señalización por la vía *NOTCH*, mediada por su ligando *JAG1* (v. el Cap. 1, p. 10), es responsable de la regulación positiva de los FGF en el CCS, que a su vez controlan la migración y la diferenciación de las células de la cresta neural, esenciales para la tabicación del tracto de salida (v. la p. 199) y del desarrollo y la definición de los patrones de los arcos aórticos (v. la p. 206). Las mutaciones de los genes *SHH*, *NOTCH* y *JAG1* son responsables de algunos defectos del tracto de salida, del arco aórtico y del corazón.

booksmedicos.org

booksmedicos.org

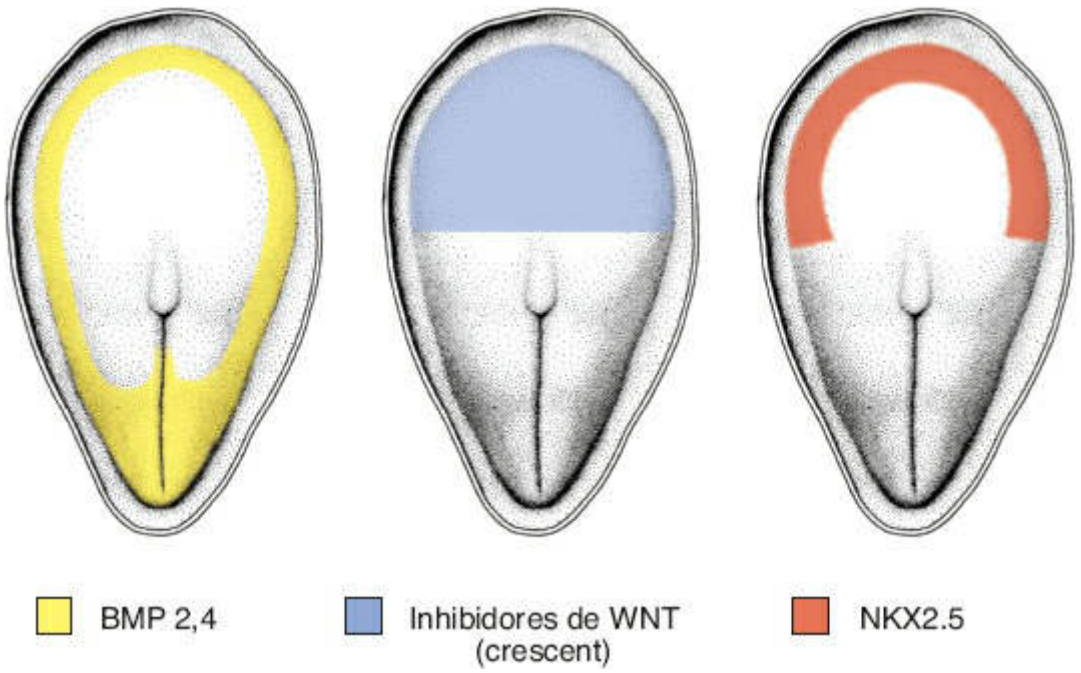

FIGURA 13-10 Inducción del corazón. Las BMP que son secretadas por el endodermo y el mesodermo de la placa lateral, combinadas con la inhibición de la expresión del WNT por el factor CRESCENT en la mitad anterior del embrión, inducen la expresión del NKX2.5 en la región formadora del corazón del mesodermo de la placa lateral (capa visceral). El gen NKX2.5 es así responsable de la inducción cardiaca.

DESARROLLO DEL SENO VENOSO

A la mitad de la cuarta semana el **seno venoso** recibe la sangre venosa proveniente de las **astas de los senos derecho e izquierdo** (Fig. 13-11 *A*). Cada asta recibe sangre de tres venas importantes: (1) la **vena vitelina** u **onfalomesentérica**, (2) la **vena umbilical** y (3) la **vena cardinal común**. Al inicio, la comunicación entre el seno y la aurícula es amplia. A pesar de esto, en poco tiempo la entrada al seno se desplaza hacia la derecha (Fig. 13-11 *B*). Este desplazamiento se debe ante todo a la presencia de cortocircuitos sanguíneos izquierda-derecha, que se observan en el sistema venoso durante la cuarta y quinta semanas del desarrollo.

Con la obliteración de la vena umbilical derecha y la vena vitelina izquierda durante la quinta semana, el asta del seno izquierdo del seno venoso pierde con rapidez su importancia (Fig. 13-11 *B*). Cuando a las 10 semanas se oblitera la vena cardinal común izquierda lo único que queda del asta del seno izquierdo es la **vena oblicua de la aurícula izquierda** y el **seno coronario** (Fig. 13-12).

Como consecuencia de los cortocircuitos izquierda-derecha de la sangre, el asta y las venas del seno derecho aumentan sus dimensiones de modo considerable. El asta derecha, que ahora constituye la única comunicación entre el seno venoso original y la aurícula, se incorpora a la aurícula derecha para dar origen a la porción lisa de la pared de esa cavidad (Fig. 13-13). Su sitio de entrada, el **orificio sinoauricular**, se encuentra flanqueado por un pliegue valvular, las **válvulas venosas derecha** e **izquierda** (Fig. 13-13 *A*). En su región

booksmedicos.org

booksmedicos.org

dorsocraneal, las válvulas se fusionan y conforman una cresta conocida como **septo espurio** (Fig. 13-13 *A*). Al inicio las válvulas son grandes, pero cuando el asta del seno derecho se incorpora a la pared de la aurícula, la válvula venosa izquierda y septo espurio se fusionan con el tabique auricular en desarrollo (Fig. 13-13 *B*). La porción superior de la válvula venosa derecha desaparece por completo. Su segmento inferior crece para conformar dos estructuras: (1) la **válvula de la vena cava inferior** y (2) la **válvula del seno coronario** (Fig. 13-13 *B*). La **cresta terminal** crea la línea divisoria entre la porción trabeculada original de la aurícula derecha y su pared lisa (***sinus venarum***), que se origina a partir del asta sinusal derecha (Fig. 13-13 *B*).

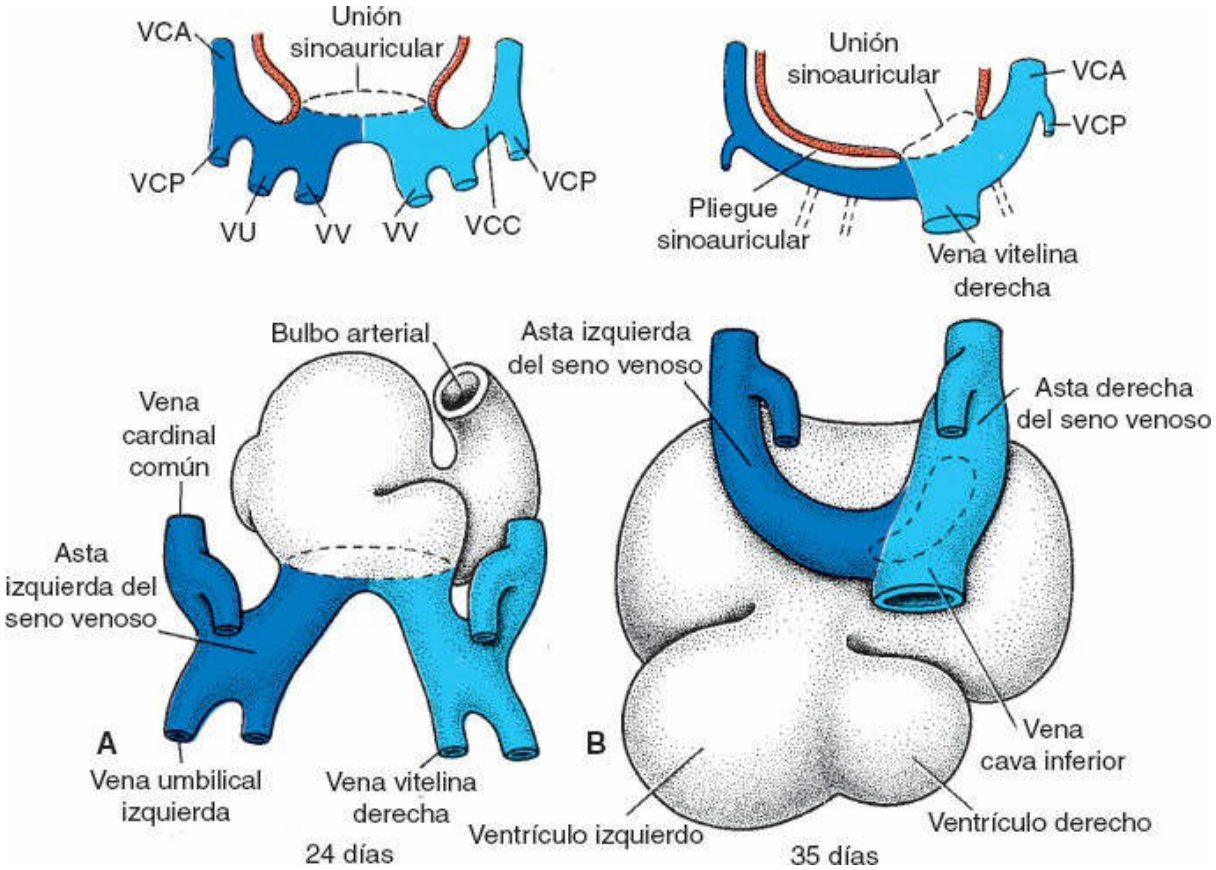

FIGURA 13-11 Vista dorsal del seno venoso en dos fases de su desarrollo, alrededor de los 24 días **(A)** y a los 35 días **(B)**. Línea punteada, sitio de entrada del seno venoso a la cavidad auricular. Cada dibujo se acompaña de un esquema para mostrar el corte transversal de las grandes venas y su relación con la cavidad auricular. VCA, vena cardinal anterior; VCP, vena cardinal posterior; VU, vena umbilical; VV, vena vitelina; VCC, vena cardinal común.

booksmedicos.org

booksmedicos.org

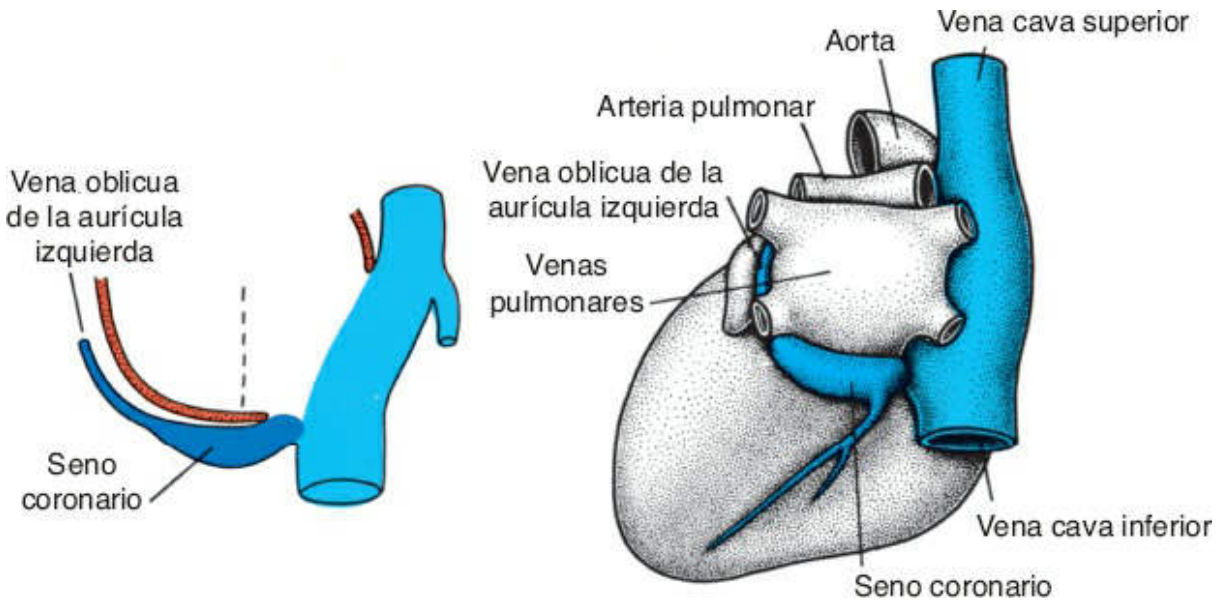

FIGURA 13-12 Etapa final del desarrollo del seno venoso y de las grandes venas.

■ FORMACIÓN DE LOS TABIQUES CARDIACOS

Los tabiques principales del corazón se forman entre los días 27 y 37 del desarrollo, cuando la longitud del embrión aumenta de 5 mm a 16 y 17 mm, aproximadamente. Un mecanismo por el cual puede formarse un tabique implica el crecimiento activo de dos masas de crecimiento activo que se aproximan una a otra hasta fusionarse, de modo que dividen la cavidad en dos conductos independientes (Fig. 13-14 *A*, *B*). Un tabique de este tipo también pudiera formarse por el crecimiento activo de una sola masa tisular que se expande hasta alcanzar el lado opuesto de la cavidad (Fig. 13-14 *C*). La formación de este tipo de masas tisulares, denominadas **almohadillas o cojinetes endocárdicos**, depende de la síntesis y el depósito de matriz extracelular, así como de la migración y la proliferación de las células. Así, en regiones en que se forman estas almohadillas existe incremento de la síntesis de matriz extracelular, que da origen a prominencias cubiertas por células endocárdicas que se introducen a la cavidad (Fig. 13-15 *A*, *B*). Estas prominencias endocárdicas se desarrollan en las regiones **auriculoventricular** y **troncoconal**, y en estos sitios facilitan la formación de los **tabiques auricular y ventricular (porción membranosa), los conductos y las válvulas auriculoventriculares** (Fig. 13-16), y los **conductos aórtico y pulmonar** (Fig. 13-20). De manera eventual, estas almohadillas son pobladas por células que migran y proliferan hacia la matriz: en las almohadillas aurículoventriculares, se trata de células provenientes del tejido endocárdico adyacente, que tras separarse de sus vecinas se desplazan hacia la matriz (Fig. 13-15 *C*); en las crestas troncoconales se trata de células de la cresta neural que migran desde los pliegues neurales craneales hasta la región del tracto de salida (v. la p. 199 y Fig. 13-30, p. 201). Debido a su ubicación estratégica, las

booksmedicos.org

booksmedicos.org

anomalías de la formación de las almohadillas endocárdicas pueden inducir malformaciones cardiacas, entre ellas comunicación interauricular e interventricular (CIA y CIV, respectivamente), a la vez que defectos que implican a los **grandes vasos** (p. ej., **transposición de los grandes vasos, tronco arterial persistente y tetralogía de Fallot**).

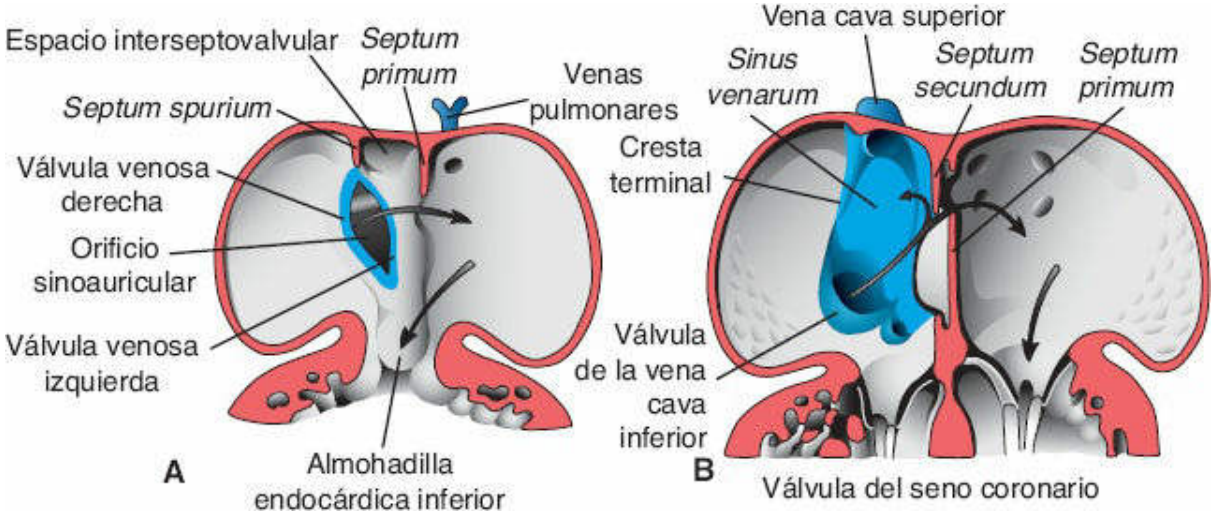

FIGURA 13-13 Vista ventral de cortes coronales que pasan por el corazón a la altura del conducto auriculoventricular, para mostrar el desarrollo de las válvulas venosas. **A.** 5 semanas. **B.** Etapa fetal. El sinus venarum (azul) tiene pared lisa; deriva del asta derecha del seno venoso. Flechas, flujo sanguíneo.

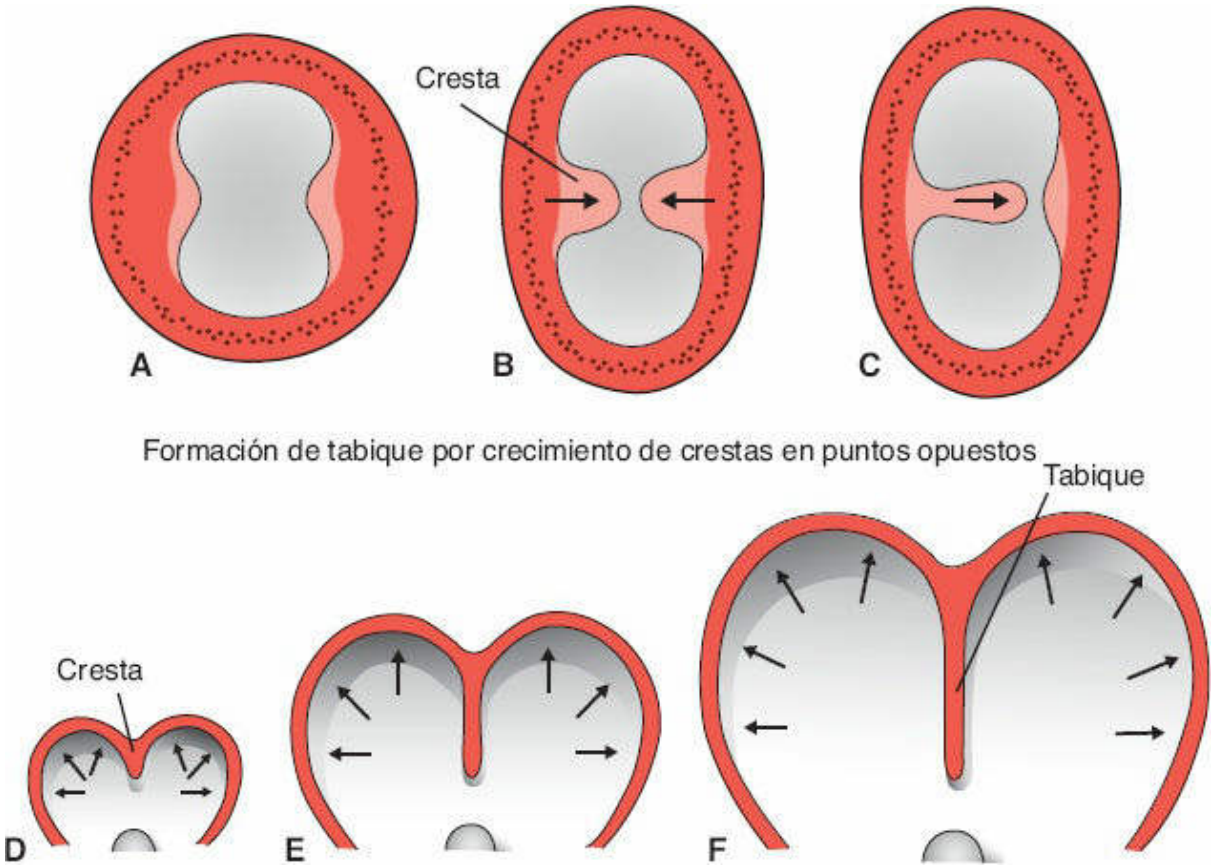

FIGURA 13-14 **A, B.** Formación del tabique a partir de dos crestas en crecimiento activo (almohadillas endocárdicas) que se aproximan una a otra hasta fusionarse. **C.** Tabique formado por una sola masa

booksmedicos.org

booksmedicos.org

celular con crecimiento activo, como ocurre con el septum primum y el septum secundum. **D-F.** Formación de un tabique por medio de la fusión de dos porciones de la pared cardiaca que sufren expansión. Un tabique de este tipo nunca divide por completo las dos cavidades.

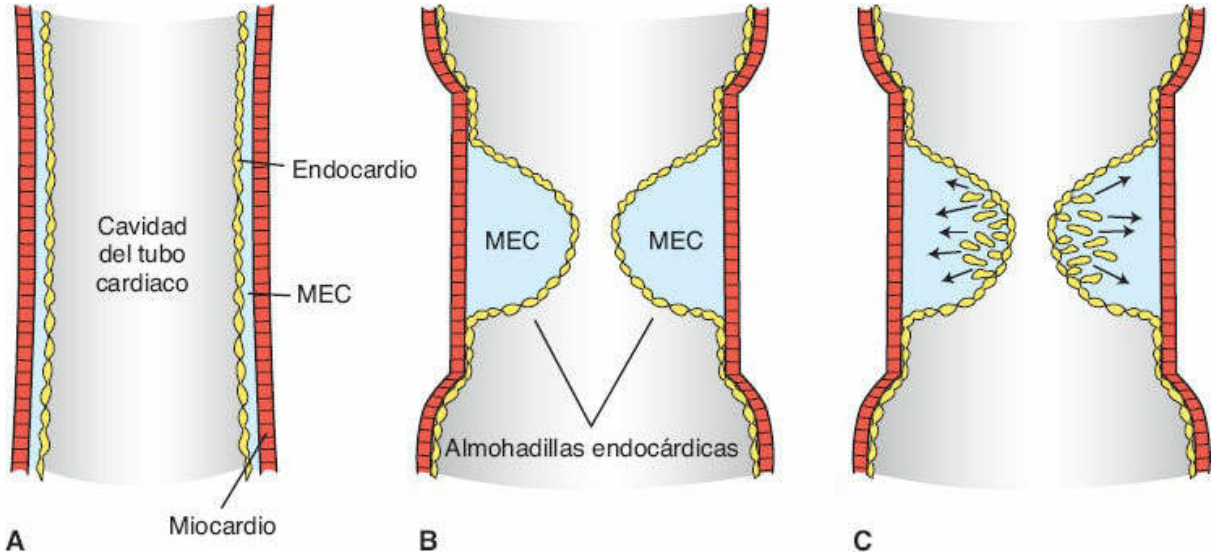

FIGURA 13-15 Dibujos que muestran el desarrollo de las almohadillas endocárdicas. **A.** Al inicio el tubo cardiaco está constituido por miocardio y endocardio, separados por una capa de matriz extracelular (MEC). **B.** Las almohadillas endocárdicas se forman en el conducto auriculoventricular y en el tracto de salida como expansiones de la MEC. **C.** Las células migran hacia las almohadillas y proliferan: en el conducto auriculoventricular estas células derivan del endocardio; en el tracto de salida derivan de la cresta neural (v. la p. 199).

booksmedicos.org

booksmedicos.org

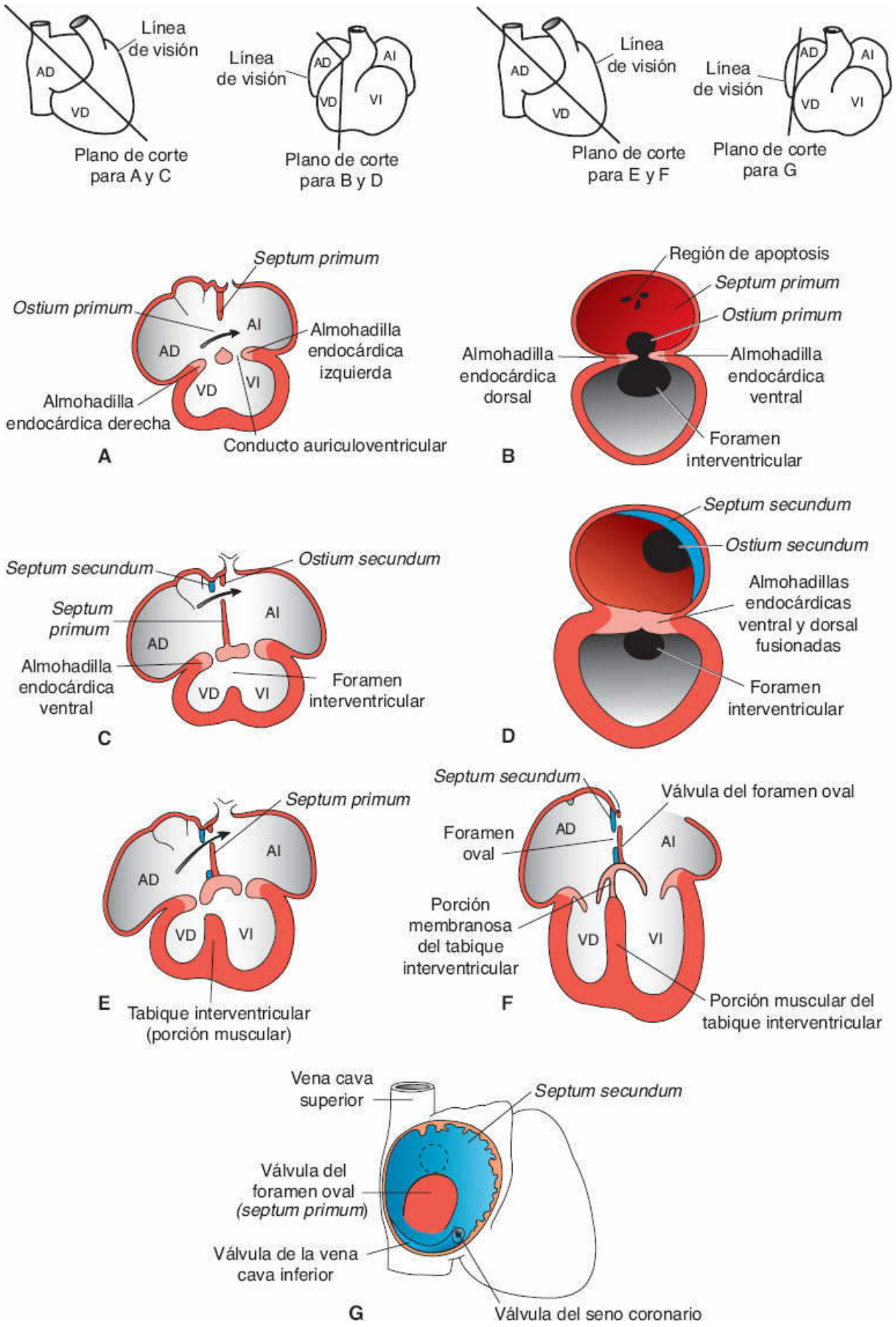

FIGURA 13-16 Tabiques auriculares en distintas fases del desarrollo. **A.** 30 días (6 mm). **B.** Misma etapa que **(A)**, vista desde la derecha. **C.** 33 días (9 mm). **D.** Misma etapa que **(C)**, vista desde la derecha. **E.** 37 días (14 mm). **F.** Neonato. **G.** Tabique auricular visto desde la derecha: misma etapa que

booksmedicos.org

booksmedicos.org

(F). AD, aurícula derecha; VD, ventrículo derecho; AI, aurícula izquierda; VI, ventrículo izquierdo.

El otro mecanismo por el que se forman tabiques no implica almohadillas endocárdicas. Si, por ejemplo, una tira estrecha de tejido en la pared de la aurícula o del ventrículo no llegara a crecer cuando las regiones a cada uno de sus lados se expanden con rapidez, se formará una cresta estrecha entre estas dos regiones en expansion (Fig. 13-14 *D*, *E*). Cuando el crecimiento de las regiones en expansión continúa en cualquiera de los lados de la porción estrecha, las dos paredes se aproximan entre sí y terminan fusionándose para constituir un tabique (Fig. 13-14 *F*). Un tabique de este tipo nunca cierra por completo la cavidad original, sino deja un conducto comunicante estrecho entre las dos estructuras expandidas. El conducto suele sufrir un cierre secundario por la proliferación del tejido de otras estructuras cercanas. Es un tabique de este tipo el que divide de manera parcial las aurículas y los ventrículos.

Formación del tabique en la aurícula común

Al final de la cuarta semana una cresta en forma de media luna crece desde el techo de la aurícula común hacia su cavidad. Esta cresta es la primera porción del *septum primum* (Figs. 13-13 *A* y 13-16 *A, B*). Los dos extremos de este tabique se expanden hacia las almohadillas endocárdicas en el conducto auriculoventricular. El orificio que persiste entre el borde inferior del *septum primum* y las almohadillas endocárdicas es el ***ostium primum*** (Fig. 13-16 *A, B*). A continuación, extensiones de las almohadillas endocárdicas superior e inferior crecen siguiendo el borde del *septum primum*, con lo que cierran el *ostium primum* (Fig. 13-16 *C, D*). Sin embargo, antes de que termine el cierre, un proceso de **muerte celular programada (apoptosis)** produce perforaciones en la región superior del *septum primum*. La coalescencia de estas zonas da origen al ***ostium secundum***, lo que asegura el paso libre de la sangre de la aurícula primitiva derecha a la izquierda (Fig. 13-16 *B, D*).

Cuando la cavidad de la aurícula derecha se expande como consecuencia de la incorporación del asta del seno venoso aparece un nuevo pliegue con forma de media luna. Este pliegue nuevo, el ***septum secundum*** (Fig. 13-16 *C, D*), nunca divide por completo la cavidad auricular (Fig. 13-16 *F, G*). Su extremo anterior se extiende hacia abajo en dirección del tabique en el conducto auriculoventricular. Cuando la válvula venosa izquierda y el septo espurio se fusionan con el lado derecho del *septum secundum*, el borde cóncavo libre de esta última estructura comienza a superponerse al *ostium secundum* (Fig. 13-16 *E, F*). La abertura que deja el *septum secundum* se denomina **foramen oval (agujero oval)**. Cuando la porción superior del *septum primum* desaparece de manera gradual, la porción remanente se convierte en la **válvula del foramen oval**. La vía de paso entre las dos cavidades auriculares queda constituida por una hendidura oblicua elongada (Fig. 13-16 *E-G*) por la que la sangre de la aurícula derecha fluye hacia el lado izquierdo (flechas en Figs. 13-13 *B* y 13-16 *E*).

Tras el nacimiento, cuando inicia la circulación pulmonar y la presión en la

booksmedicos.org

booksmedicos.org

aurícula izquierda se eleva, la válvula del foramen oval queda comprimida contra el *septum secundum*, lo que oblitera el foramen oval y separa la aurícula derecha de la aurícula izquierda. En cerca de 20% de los casos, la fusión del *septum primum* con el *septum secundum* es incompleta, y se conserva una hendidura oblicua estrecha entre las dos aurículas. Esta condición se denomina **foramen oval permeable**; no permite la derivación intracardiaca de la sangre.

Formación de la aurícula izquierda y la vena pulmonar

Mientras la aurícula primitiva derecha crece gracias a la incorporación del asta del seno derecho, la aurícula izquierda primitiva también se encuentra en expansión. Entre tanto, el mesénquima en el extremo caudal del mesocardio dorsal que sostiene al tubo cardiaco dentro de la cavidad pericárdica (Fig. 13-17 *A*) comienza a proliferar. En ese momento, al tiempo que el *septum primum* crece hacia abajo desde el techo de la aurícula común, este mesénquima en proliferación constituye la **protuberancia mesenquimatosa dorsal (PMD)**, y este tejido que crece con el *septum primum* hacia el conducto auriculoventricular (Fig. 13-17 *B, C*). Contenida dentro de la PMD se encuentra la **vena pulmonar** en desarrollo, que queda ubicada en la aurícula izquierda por el crecimiento y el desplazamiento de la PMD (Fig. 13-17 *C*). De manera eventual la porción remanente de la PMD en el extremo del *septum primum* contribuye a la formación de la almohadilla endocárdica en el conducto auriculoventricular (Fig. 13-17 *D*). El tronco principal de la vena pulmonar, que se abre en la aurícula izquierda, envía dos ramas a cada pulmón. Luego, al tiempo que continúa el crecimiento de la aurícula izquierda, el tronco principal queda incorporado a la pared posterior hasta el sitio en que ramifica, lo que hace que en la cámara auricular se formen cuatro orificios independientes para las venas pulmonares (Figs. 13-17 *D* y 13-18).

booksmedicos.org

booksmedicos.org

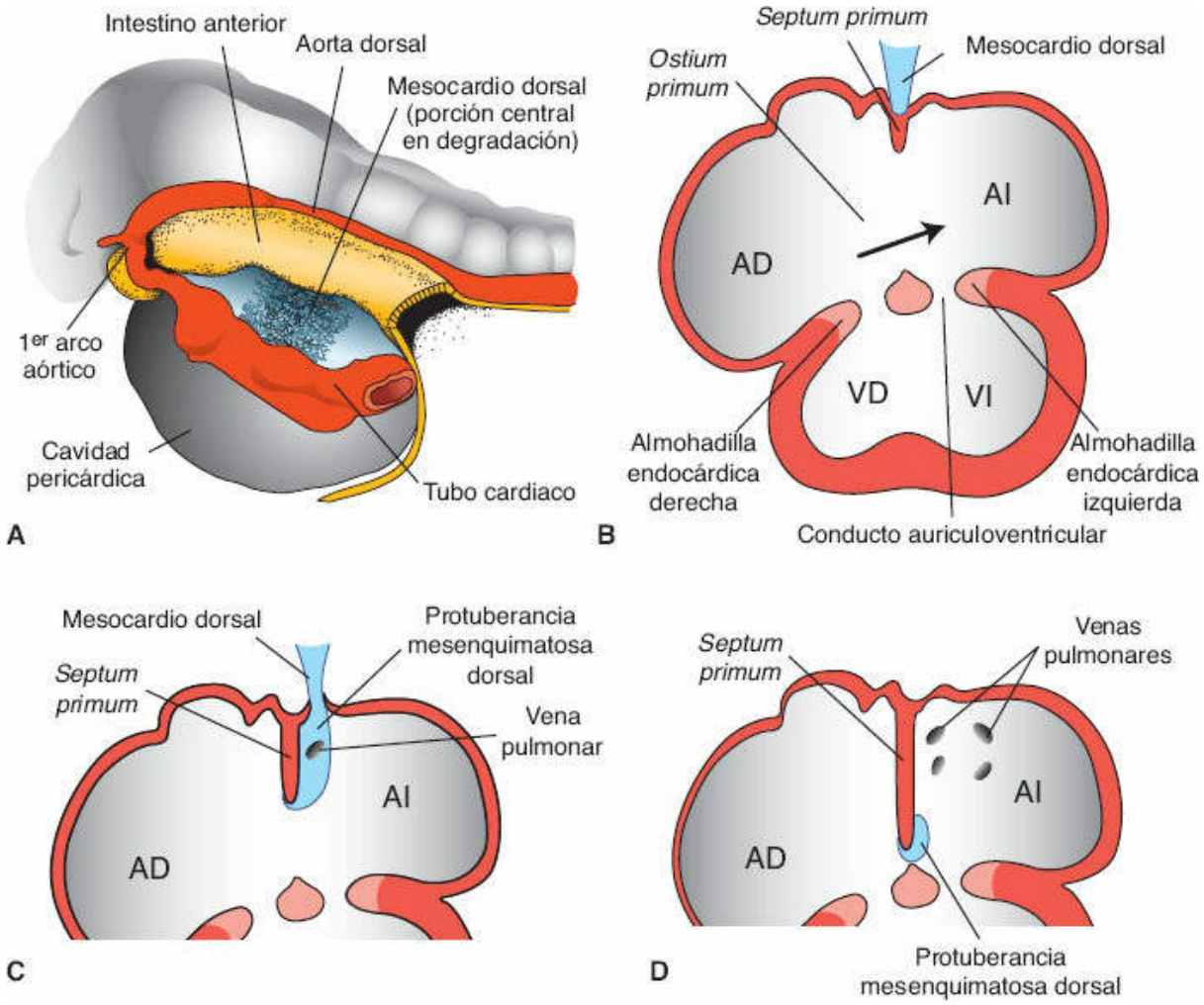

FIGURA 13-17 **A.** Dibujo que muestra al tubo cardiaco suspendido dentro de la cavidad pericárdica por el mesocardio dorsal, un mesenterio unido al mesodermo que circunda al tubo intestinal, y deriva del CCS (v. la Fig. 13-5 C). En esta fase la porción central del mesocardio se degrada, de tal modo que el tubo cardiaco queda sostenido solo por sus dos extremos. **B, C.** En el polo auricular una porción del mesocardio dorsal prolifera para constituir la protuberancia mesenquimatosa dorsal (PMD), que penetra la pared auricular a la izquierda del septum primum. La vena pulmonar se forma dentro del mesénquima de la PMD y queda ubicada en la pared posterior de la aurícula izquierda al tiempo que la PMD crece hacia abajo junto con el septum primum. **D.** Al inicio el único tronco de la vena pulmonar ingresa a la aurícula izquierda, pero al tiempo que la pared auricular se expande, queda incorporado a la aurícula izquierda hasta el grado en que sus cuatro ramas, dirigidas a los pulmones, quedan separadas. En consecuencia, una vez que el proceso de expansión auricular termina las venas pulmonares forman cuatro orificios en la aurícula izquierda. Un segmento de la PMD persiste en el extremo del septum primum y contribuye a la formación de las almohadillas endocárdicas en torno al conducto auriculoventricular. AD, aurícula derecha; VD, ventrículo derecho; AI, aurícula izquierda; VI, ventrículo izquierdo.

booksmedicos.org

booksmedicos.org

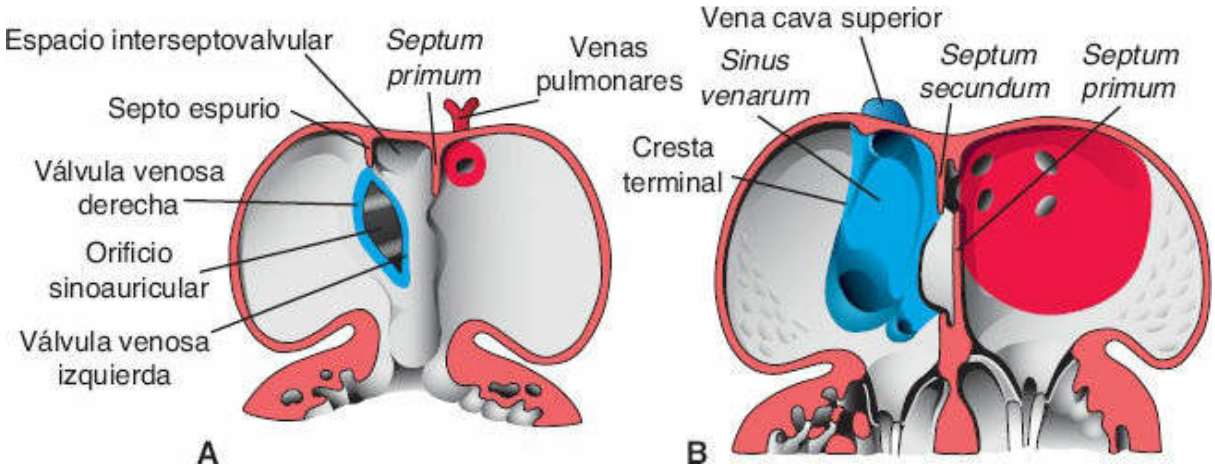

FIGURA 13-18 Cortes coronales por el corazón, para mostrar el desarrollo de las porciones lisas de la pared de las aurículas derecha e izquierda. Tanto la pared del asta derecha del seno venoso (azul) como la vena pulmonar (rojo) se incorporan al corazón para dar origen a las regiones de la pared lisa de las aurículas.

Correlaciones clínicas

Hasta fecha reciente se pensaba que la vena pulmonar se formaba por la evaginación de la aurícula izquierda; concepto que dificultaba definir la etiología de defectos congénitos poco frecuentes en los que las venas pulmonares drenan en otros vasos sanguíneos o directamente en la aurícula derecha, un trastorno conocido como **retorno venoso pulmonar anómalo total (RVPAT)**. Sin embargo, el conocimiento en torno a que la vena deriva del mesocardio dorsal como parte de la PMD permite comprender el modo en que el defecto puede desarrollarse tan solo por una ubicación anómala de la PMD. Por ejemplo, la desviación de la PMD a la derecha coloca la vena pulmonar en la aurícula derecha, en vez de la izquierda (20% de los casos) o si ocurre desviación a la derecha más pronunciada la vena puede drenar en la vena cava superior o el tronco braquiocefálico (50% de los casos). Puesto que el mesocardio dorsal es por lo general una estructura de la línea media, no resulta sorprendente que el RVPAT ocurra a menudo en individuos con heterotaxia.

De este modo, cada aurícula se desarrolla mediante expansión (Fig. 13-14 *D-F*) y por la incorporación de estructuras vasculares: el seno venoso a la aurícula derecha y el tronco de la vena pulmonar a la aurícula izquierda (Fig. 13-18). En el corazón completamente desarrollado la aurícula derecha embrionaria original se convierte en el **apéndice auricular trabeculado derecho**, que cuenta con músculos pectíneos, en tanto el ***sinus venarum*** se forma a partir del asta derecha del seno venoso (Fig. 13-18 *A*). La aurícula izquierda embrionaria original queda representada por poco más que el **apéndice auricular trabeculado**, en tanto que la porción lisa de su pared se forma a partir de la vena pulmonar (Fig. 13-18 *B*).

booksmedicos.org

booksmedicos.org

Formación del tabique en el conducto auriculoventricular

Al final de la cuarta semana aparecen cuatro **almohadillas endocárdicas auriculoventriculares**: una a cada lado, otra más en el borde dorsal (superior) del conducto auriculoventricular y una en su borde ventral (inferior; Figs. 13-19 y 13-20). Al inicio el conducto auriculoventricular permite solo el acceso al ventrículo izquierdo primitivo y está separado del bulbo arterial por el **borde bulboventricular (cono)** (Fig. 13-9). Cerca del final de la quinta semana, no obstante, el extremo posterior del borde se extiende casi hasta la mitad de la base de la almohadilla endocárdica dorsal y se vuelve mucho menos prominente (Fig. 13-20). Debido a que el conducto auriculoventricular se expande hacia la derecha, la sangre que pasa por el orificio auriculoventricular adquiere entonces acceso directo tanto al ventrículo primitivo izquierdo como al ventrículo primitivo derecho.

Además de las almohadillas endocárdicas dorsal y ventral, aparecen dos **almohadillas auriculoventriculares laterales** en los bordes derecho e izquierdo del conducto (Figs. 13-19 y 13-20). Las almohadillas dorsal y ventral, entre tanto, se proyectan en mayor medida hacia la cavidad y se fusionan, lo que da origen a una división completa del conducto en orificios auriculoventriculares izquierdo y derecho al final de la quinta semana (Figs. 13-16 *B, D* y 13-19).

Válvulas auriculoventriculares

Una vez que las almohadillas endocárdicas auriculoventriculares se fusionan, cada orificio auriculoventricular queda circundado por proliferaciones locales de tejido mesenquimatoso derivadas de las almohadillas endocárdicas (Fig. 13-21 *A*). Cuando el torrente sanguíneo ahueca y adelgaza el tejido de la superficie ventricular de estas proliferaciones, el tejido mesenquimatoso se vuelve fibroso e integra las válvulas auriculoventriculares, que permanecen unidas a la pared ventricular por medio de cordones musculares (Fig. 13-21 *B*, *C*). Por último, el tejido muscular de estos cordones degenera y es sustituido por tejido conectivo denso. Las válvulas quedan entonces conformadas por tejido conectivo cubierto por endocardio. Están conectadas a trabéculas musculares gruesas en la pared del ventrículo, los **músculos papilares**, por medio de **cuerdas tendinosas** (Fig. 13-21 *C*). De este modo, se forman dos valvas que integran la **válvula bicúspide** (o **mitral**) en el conducto auriculoventricular izquierdo, y otras tres, que originan la **válvula tricúspide**, en el lado derecho.

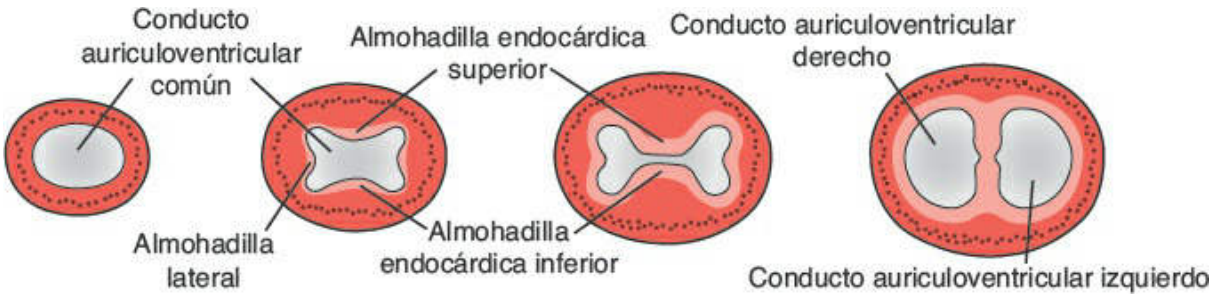

booksmedicos.org

booksmedicos.org

FIGURA 13-19 Formación del tabique en el conducto auriculoventricular. De izquierda a derecha, días 23, 26, 31 y 35. La abertura circular inicial se ensancha en sentido transversal.

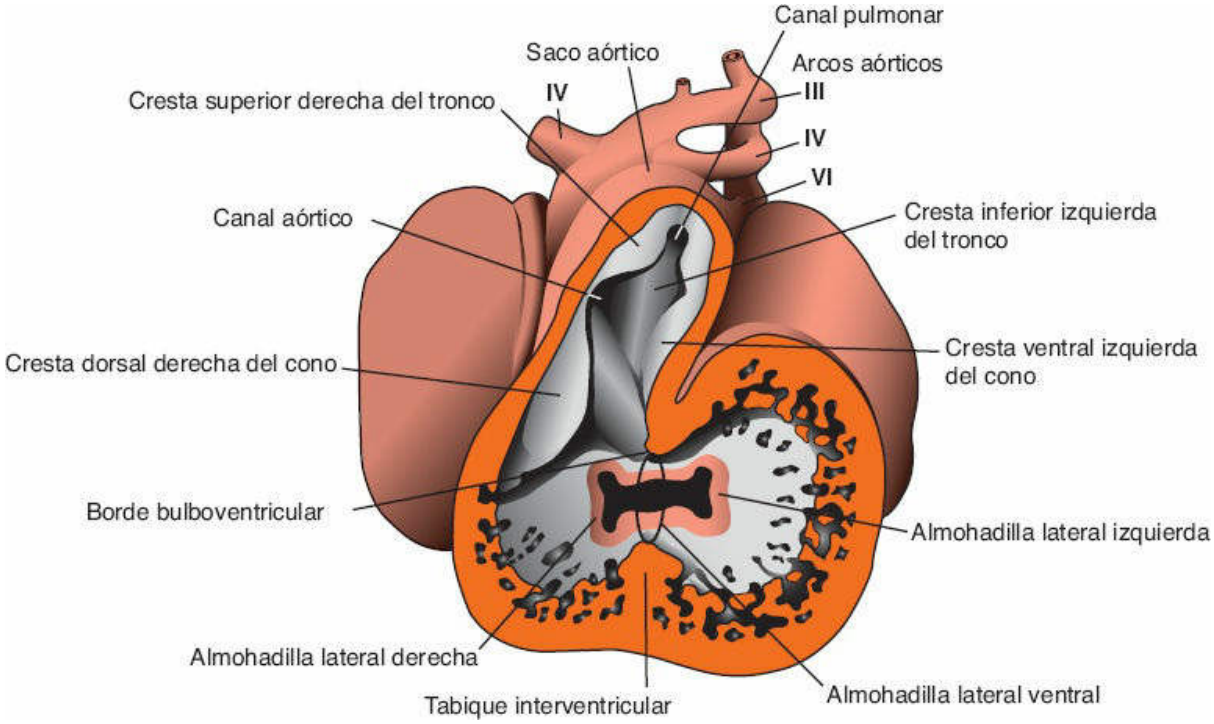

FIGURA 13-20 Sección frontal del corazón en un embrión de 35 días. En esta fase del desarrollo la sangre de la cavidad auricular ingresa al ventrículo izquierdo primitivo y también al ventrículo derecho primitivo. Obsérvese el desarrollo de las almohadillas en el conducto auriculoventricular. También son visibles las almohadillas del tronco y del cono. Círculo, foramen interventricular primitivo.

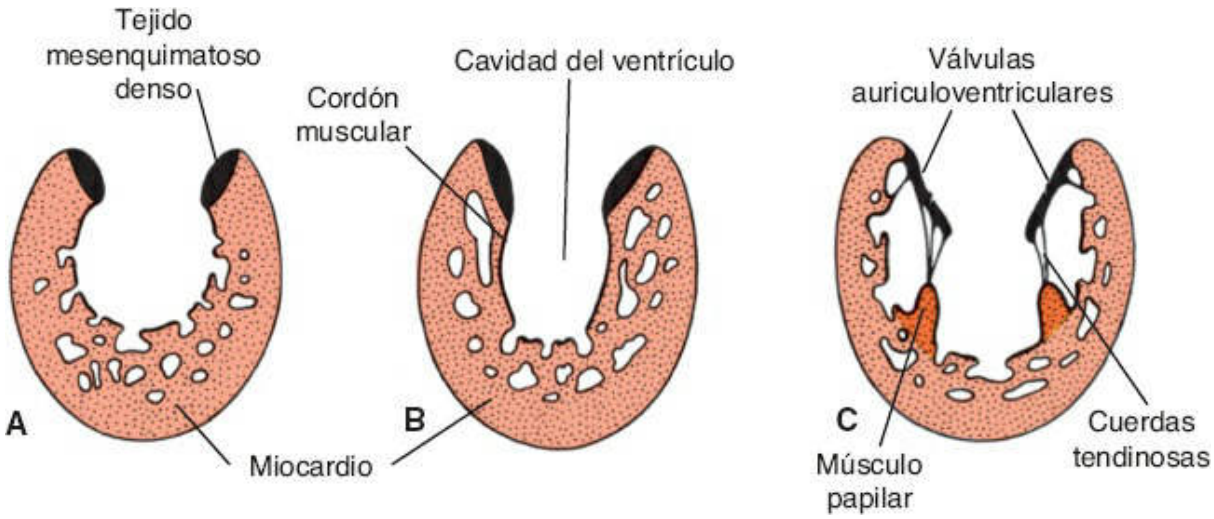

FIGURA 13-21 Formación de las válvulas auriculoventriculares y las cuerdas tendinosas. Las válvulas se ahuecan por su cara ventricular, pero permanecen unidas a la pared ventricular mediante cuerdas tendinosas.

Correlaciones clínicas

booksmedicos.org

booksmedicos.org

Malformaciones cardiacas

Las anomalías cardiacas y vasculares constituyen la categoría más numerosa de defectos congénitos humanos y se identifican en **1%** de los recién nacidos vivos. La incidencia en mortinatos es 10 veces más alta. Se calcula que 12% de los neonatos con cardiopatías congénitas tiene alguna anomalía cromosómica y, en contraste, que 33% de los recién nacidos con alguna anomalía cromosómica tiene un defecto cardiaco. Por otro lado, 30% de los defectos cardiacos ocurre en neonatos con otras malformaciones mayores. Alrededor de 2% de las malformaciones cardiacas es producto de agentes ambientales, pero la mayor parte se debe a una interacción compleja entre los factores genéticos y los ambientales (etiología **multifactorial**). Ejemplos clásicos de teratógenos cardiovasculares son el **virus de la rubeola** y la **talidomida**. Otros son el **ácido retinoico, el alcohol** y muchos otros compuestos. Enfermedades maternas, como la **diabetes** dependiente de insulina, también se han vinculado con defectos cardiacos.

Entre los blancos capaces de inducir defectos cardiacos por trastornos genéticos o teratógenos, se encuentran las células progenitoras cardiacas del CCP y del CCS, las células de la cresta neural, las almohadillas endocárdicas y otros tipos de células importantes para el desarrollo cardiaco (Cuadro 13-1, p. 205). El hecho de que una misma malformación pueda producirse por la afectación de distintos blancos (p. ej., transposición de los grandes vasos por daño al CCS o las células de la cresta neural) implica que los defectos cardiacos tienen origen heterogéneo y son difíciles de clasificar desde la perspectiva epidemiológica.

Los genes que regulan el desarrollo cardiaco se están identificando y mapeando, y se están descubriendo mutaciones cuya consecuencia son los defectos cardiacos. Por ejemplo, las mutaciones del gen de determinación cardiaca NKX2.5 en la región cromosómica 5q35 puede dar origen a CIA (del tipo del ostium secundum), tetralogía de Fallot y retrasos de la conducción auriculoventricular con un patrón autosómico dominante. Las mutaciones del gen ***TBX5*** dan origen al **síndrome de Holt-Oram**, que se caracteriza por anomalías preaxiales (radiales) en las extremidades y CIA. También se observan defectos en la porción muscular del tabique interventricular. El síndrome de Holt-Oram pertenece al grupo de los **síndromes corazón-mano**, que ilustran que los mismos genes pueden participar en procesos del desarrollo diversos. Por ejemplo, el TBX5 regula el desarrollo de las extremidades superiores y participa en la tabicación cardiaca. El síndrome de Holt-Oram se hereda como un rasgo autosómico dominante, con una frecuencia de 1/100 000 nacidos vivos.

Las mutaciones de varios genes que regulan la síntesis de las proteínas del sarcómero desencadenan **miocardiopatía hipertrófica**, que puede inducir muerte súbita en atletas y en la población general. La enfermedad se hereda como rasgo autosómico dominante, y la mayor parte de las mutaciones (45%) se identifica en el gen de cadena pesada de la miosina β (14q11.2). La

booksmedicos.org

booksmedicos.org

consecuencia es la **hipertrofia** cardiaca por la alteración de la organización de los cardiomiocitos (**desorganización miocárdica**), que puede afectar en forma adversa el gasto cardiaco, la conducción o ambos.

La **inversión ventricular** es un defecto en que el ventrículo izquierdo morfológico está en el lado derecho y se comunica con la aurícula derecha por medio de la válvula mitral. El ventrículo derecho morfológico se ubica en el lado izquierdo y conecta con la aurícula izquierda por medio de la válvula tricúspide. El defecto en ocasiones se denomina **levotransposición de los grandes vasos** debido a que la arteria pulmonar sale del ventrículo izquierdo morfológico y la aorta lo hace del ventrículo derecho morfológico. Sin embargo, las arterias están en su posición normal, en tanto los ventrículos se invierten. La anomalía se produce durante el establecimiento de la lateralidad y la determinación de los lados izquierdo y derecho del corazón por la vía de la lateralidad.

El **síndrome de corazón derecho hipoplásico** y el **síndrome de corazón izquierdo hipoplásico** (Fig. 13-22) son defectos raros que generan el subdesarrollo de los lados derecho o izquierdo del corazón, respectivamente. En el lado derecho el ventrículo es muy pequeño, la arteria pulmonar se ve afectada y puede cursar con atresia o estenosis, en tanto la aurícula puede ser pequeña; en el lado izquierdo el ventrículo es muy pequeño, la aorta puede mostrar atresia o estenosis y la aurícula puede tener un menor tamaño. La lateralidad vinculada con estos defectos sugiere un problema de la determinación de las células progenitoras cardiacas izquierdas y derechas en una fase temprana de la morfogénesis cardiaca. También pueden surgir defectos cuando hay una expresión errónea de los factores de transcripción hélice-asa-hélice hand tipo 1 (ventrículo izquierdo) y hand tipo 2 (ventrículo izquierdo), que regulan el crecimiento ventricular.

La **CIA** es una anomalía cardiaca congénita con una incidencia de 6.4/10 000 nacimientos, con una prevalencia 2:1 entre recién nacidos de sexo femenino y masculino. Uno de los defectos más importantes es el de tipo ***ostium secundum***, que se caracteriza por una comunicación amplia entre las aurículas derecha e izquierda. Puede deberse a la apoptosis y la resorción excesiva del septum primum (Fig. 13-23 B, C), o al desarrollo deficiente del septum secundum (Fig. 13-23 D, E). Según el tamaño del defecto puede desarrollarse un cortocircuito intracardiaco considerable de izquierda a derecha.

booksmedicos.org

booksmedicos.org

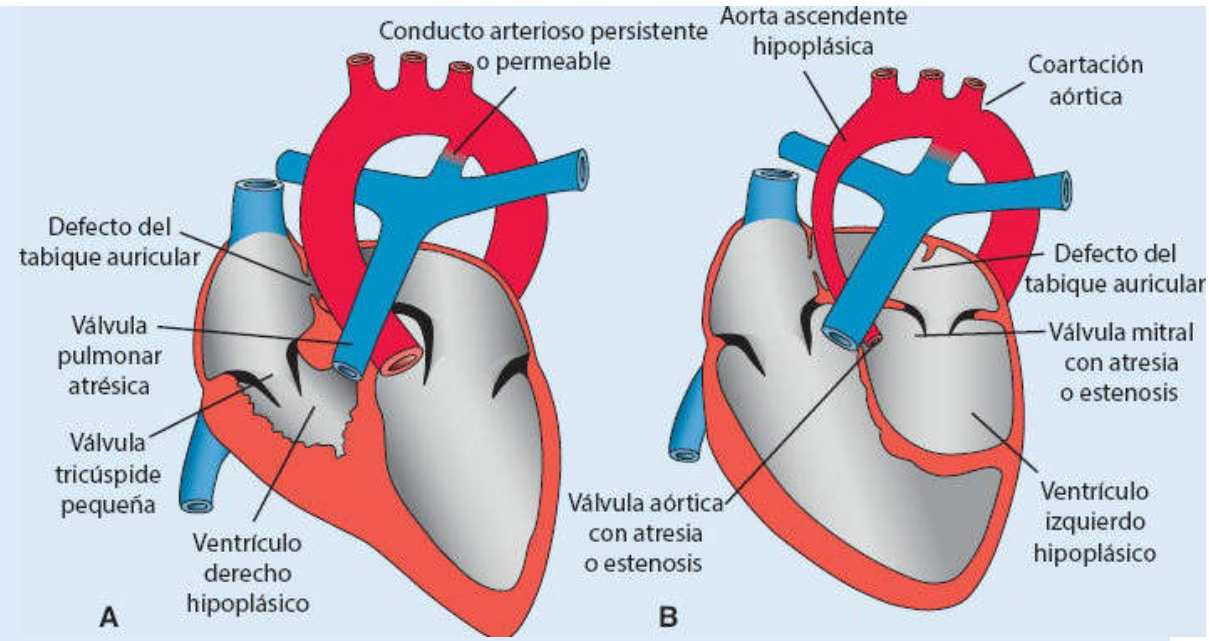

FIGURA 13-22 **A.** Síndrome de corazón derecho hipoplásico. **B.** Síndrome de corazón izquierdo hipoplásico. Se trata de defectos poco frecuentes caracterizados por el subdesarrollo de los lados derecho o izquierdo del corazón, respectivamente. En el lado derecho el ventrículo es muy pequeño, la arteria pulmonar se ve afectada y puede mostrar atresia o estenosis, y la aurícula puede ser pequeña; en el lado izquierdo el ventrículo es muy pequeño, la aorta puede mostrar atresia o estenosis, y el tamaño de la aurícula puede estar reducido. La lateralidad asociada con estos defectos sugiere un problema de la determinación de las células progenitoras del lado izquierdo y el derecho en una fase temprana de la morfogénesis cardiaca.

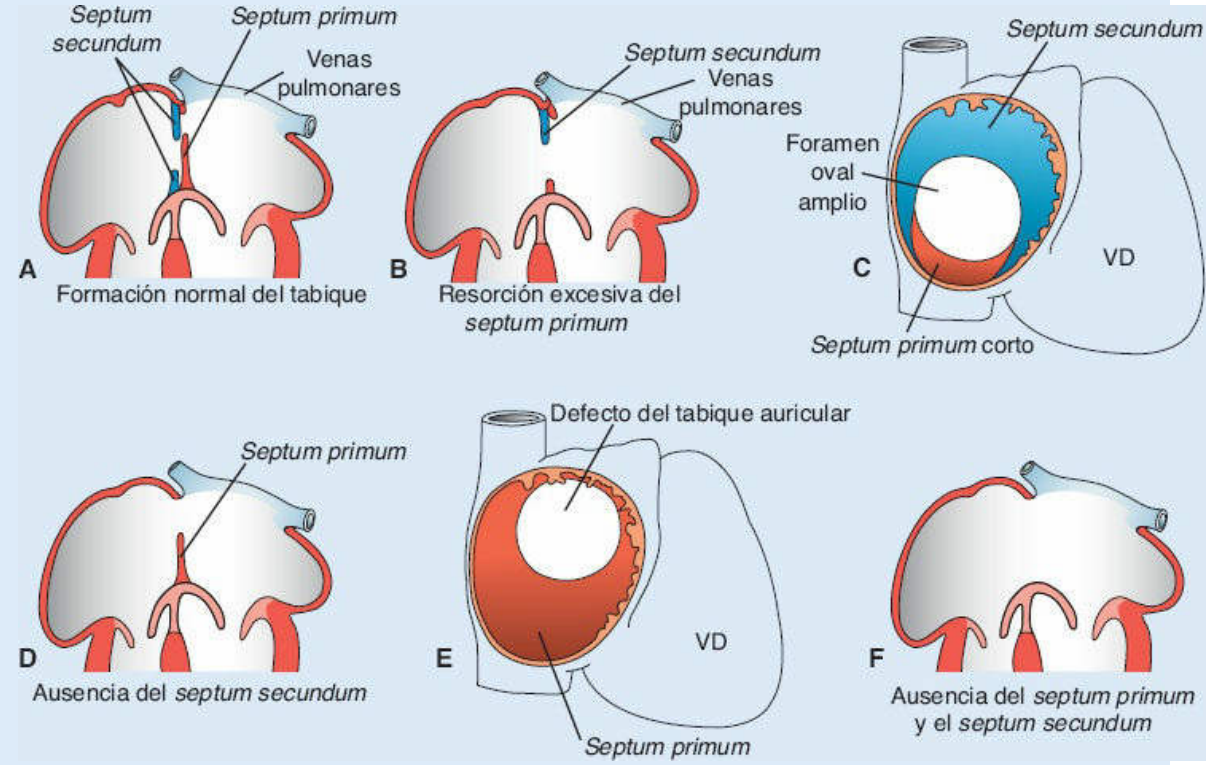

FIGURA 13-23 **A.** Formación normal del tabique auricular. **B, C.** Defecto del tipo ostium secundum, que deriva de la resorción excesiva del septum primum. **D, E.** Defecto similar provocado por la falta de desarrollo del septum secundum. **F.** Aurícula común o cor triloculare biventriculare, que deriva de la agenesia total tanto del septum primum como del septum secundum. VD, ventrículo

booksmedicos.org

booksmedicos.org

derecho.

La anomalía más grave en este grupo es la ausencia total del tabique auricular (Fig. 13-23 F). Este trastorno, conocido como aurícula común o **corazón trilocular biventricular**, siempre se relaciona con otros defectos cardiacos graves.

En ocasiones el foramen oval se cierra durante la vida prenatal. Esta anomalía, **cierre prematuro del foramen oval**, desencadena hipertrofia masiva de la aurícula y el ventrículo derechos, así como subdesarrollo del lado izquierdo del corazón. La muerte suele sobrevenir poco después del nacimiento.

Las **almohadillas** o **cojinetes endocárdicos** del conducto auriculoventricular no solo dividen este conducto en orificios derecho e izquierdo, sino también participan en la formación de la porción membranosa del tabique interventricular y en el cierre del ostium primum (Fig. 13-16). Esta región tiene el aspecto de una cruz, con los tabiques auricular y ventricular formando el poste vertical y las almohadillas auriculoventriculares la barra horizontal (Fig. 13-16 E). La integridad de esta cruz es un signo importante en los estudios de ultrasonido cardiaco. En todos los casos en que la fusión de las almohadillas auriculoventriculares falla, la consecuencia es la **persistencia del conducto auriculoventricular**, combinada con un defecto del tabique cardiaco (Fig. 13-24 A). Este defecto del tabique tiene un componente auricular y uno ventricular, separados por valvas valvulares anómalas en el orificio auriculoventricular (Fig. 13-24 B, C).

booksmedicos.org

booksmedicos.org

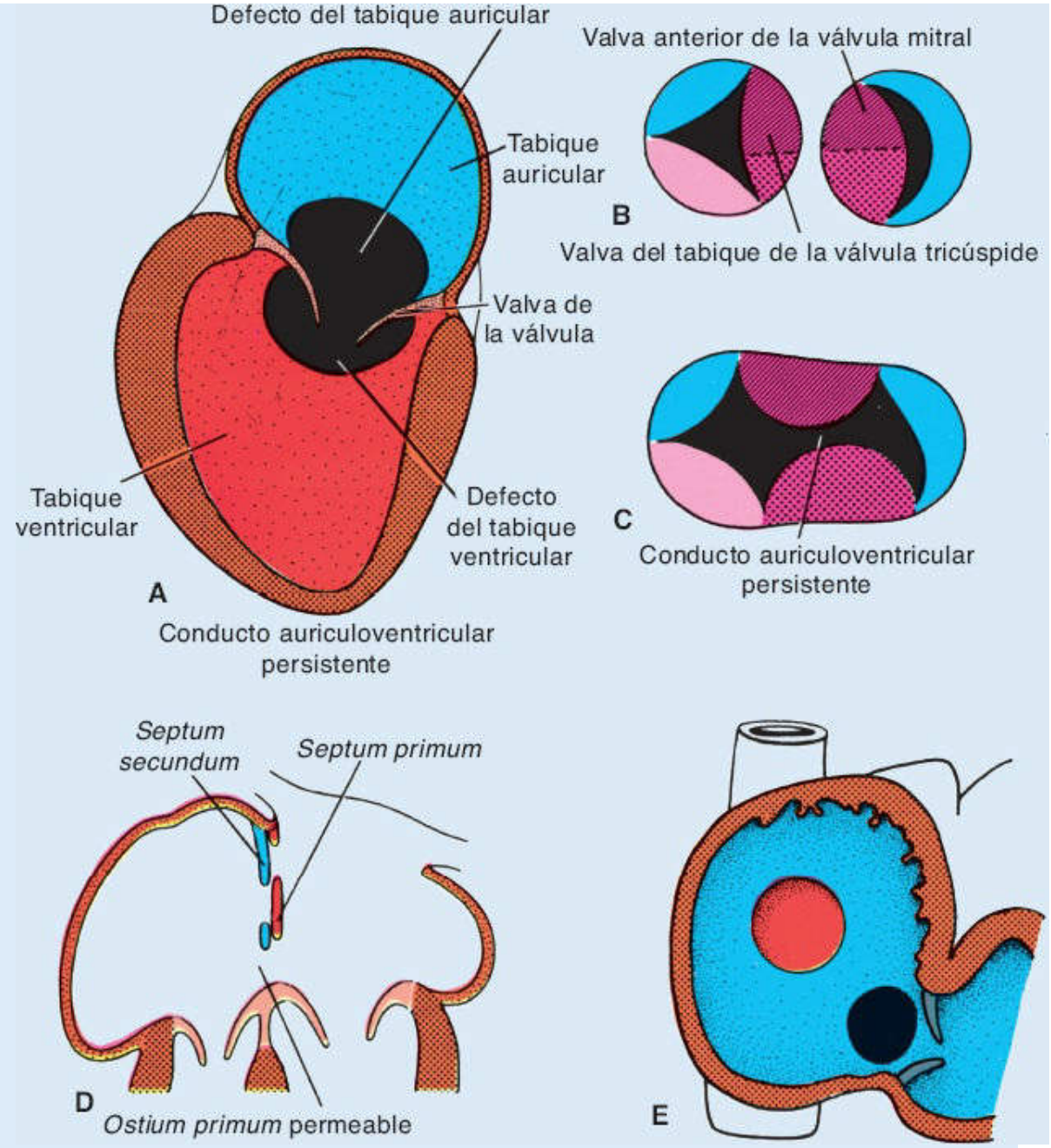

FIGURA 13-24 **A.** Persistencia del conducto auriculoventricular común. Esta anomalía siempre se acompaña de un defecto del tabique, tanto al nivel auricular como al ventricular. **B.** Válvulas de los orificios auriculoventriculares en condiciones normales. **C.** Válvulas divididas en un conducto auriculoventricular persistente. **D, E.** Defecto del tipo ostium primum, que deriva de la fusión incompleta de las almohadillas endocárdicas auriculoventriculares.

booksmedicos.org

booksmedicos.org

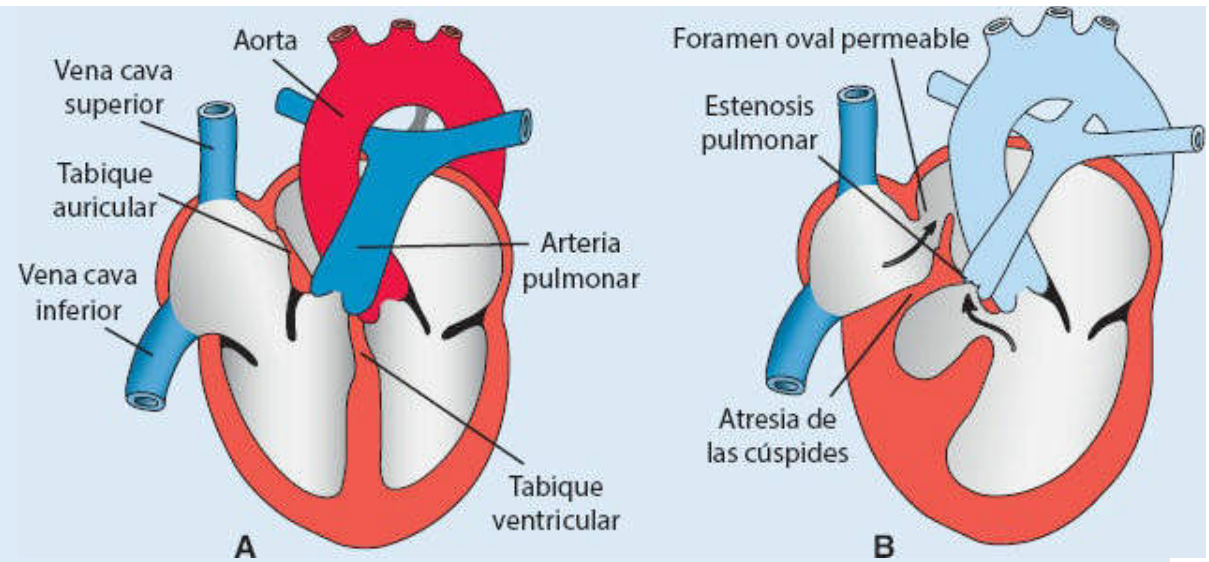

FIGURA 13-25 **A.** Corazón normal. **B.** Atresia tricúspide. Obsérvese el ventrículo derecho pequeño y el ventrículo izquierdo grande.

En ocasiones, las almohadillas endocárdicas del conducto auriculoventricular sufren fusión parcial. La consecuencia es un defecto del tabique auricular, con cierre del tabique interventricular (Fig. 13-24 D, E). Esta anomalía, el **defecto del tipo *ostium primum***, suele combinarse con una fisura de la valva anterior de la válvula tricúspide (Fig. 13-24 C).

La **atresia tricúspide**, que implica la obliteración del orificio auriculoventricular derecho (Fig. 13-25), se caracteriza por la ausencia o fusión de las valvas tricúspides. La atresia tricúspide siempre se relaciona con (1) foramen oval permeable, (2) CIV, (3] hipoplasia del ventrículo derecho y (4) hipertrofia del ventrículo izquierdo.

La **anomalía de Ebstein** es un trastorno en que la válvula tricúspide se desplaza hacia el ápice del ventrículo derecho y, como consecuencia, existe una aurícula derecha grande y un ventrículo derecho pequeño (Fig. 13-26). Las valvas valvulares están en posición anómala, y la anterior suele estar agrandada.

booksmedicos.org

booksmedicos.org

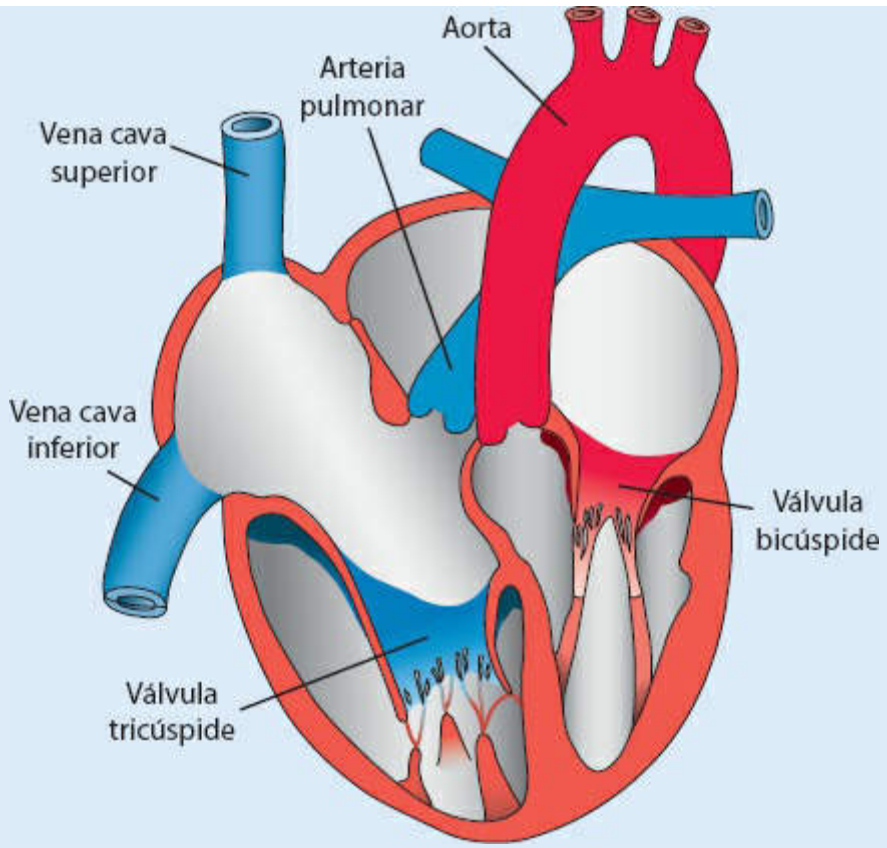

FIGURA 13-26 Anomalía de Ebstein. Las valvas de la válvula tricúspide están desplazadas hacia el ápice del ventrículo derecho, y existe expansión de la región auricular derecha.

Formación del tabique del tronco arterial y el cono arterial

Durante la quinta semana de vida en el tronco aparecen pares de rebordes, uno frente a otro en paredes opuestas. Estos rebordes, llamados **crestas del tronco arterial,** se ubican en la región superior derecha de la pared (**cresta superior derecha del tronco arterial**) y la región inferior izquierda de la pared (**cresta inferior izquierda del tronco arterial**) (Fig. 13-20). La cresta superior derecha del tronco crece en sentido distal y hacia la izquierda, en tanto la inferior izquierda crece en dirección distal y hacia la derecha. De este modo, al tiempo que se elongan en dirección al saco aórtico, las crestas giran en espiral, lo que da lugar a la posición de las arterias aorta y pulmonar (Fig. 13-27). Tras su fusión completa, las crestas dan origen al **tabique aortopulmonar**, lo que da lugar a la posición de la **aorta** y la **pulmonar**.

Cuando aparecen estos rebordes en el tronco, crestas similares se desarrollan a lo largo de las paredes dorsal derecha y ventral izquierda del **cono arterial** (Figs. 13-20 y 13-27). Las crestas troncoconales crecen ahora una hacia la otra y en sentido distal para unirse al tabique del tronco. Cuando las dos crestas troncoconales se fusionan, el tabique divide al cono en un conducto anterolateral (el tracto de salida del ventrículo derecho; Fig. 13-28) y uno posteromedial (el tracto de salida del ventrículo izquierdo; Fig. 13-29).

Las **células de la cresta neural cardiaca**, cuyo origen son los bordes de los

booksmedicos.org

booksmedicos.org

pliegues neurales en la región del rombencéfalo, migran por los arcos faríngeos 3, 4 y 6 hasta la región del flujo de salida del corazón, misma que invaden (Fig. 13-30). En este sitio contribuyen a la formación de las crestas tanto en el cono arterial como en el tronco arterial. La migración y la proliferación de las células cardiacas de la cresta neural están reguladas por el CCS mediante la vía de señalización *NOTCH* (v. la p. 10). Así, los defectos del tracto de salida pueden derivar del daño al CCS o a las células cardiacas de la cresta neural, que compromete la formación del tabique troncoconal. Entre los defectos cardiacos causados por estos mecanismos están la tetralogía de Fallot (Fig. 13-34), la estenosis pulmonar, la persistencia del tronco arterial (tronco arterial común; Fig. 13-35) y la transposición de los grandes vasos (Fig. 13-36). **Puesto que las células de la cresta neural también contribuyen al desarrollo craneofacial, no es raro que se identifiquen anomalías faciales y cardiacas en un mismo individuo** (v. Cap. 17, p. 284).

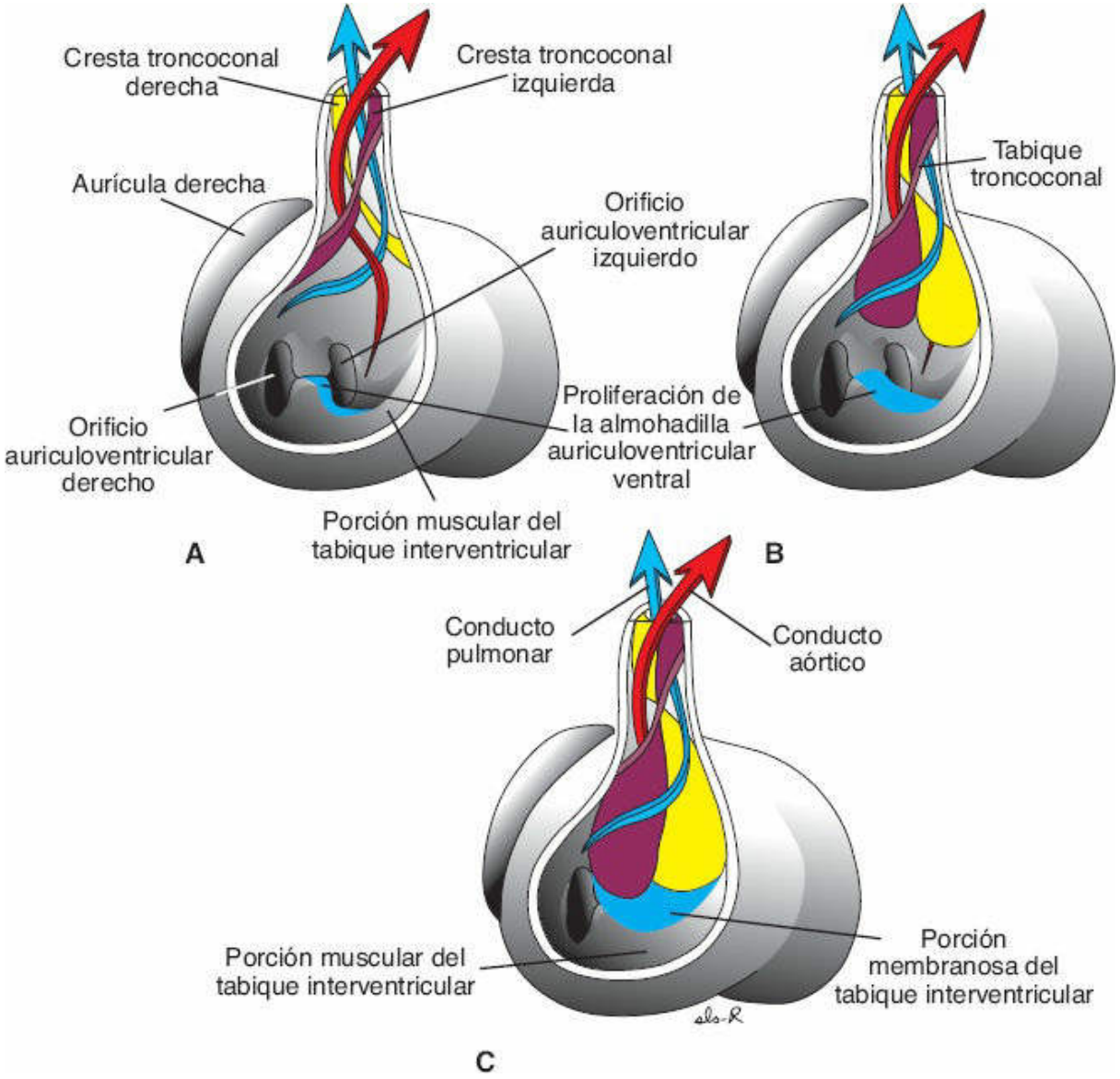

FIGURA 13-27 Desarrollo de las crestas troncoconales y cierre del foramen interventricular. La proliferación de las almohadillas del cono derecho e izquierdo, combinada con la de la almohadilla

booksmedicos.org

booksmedicos.org

endocárdica anterior, cierra el foramen interventricular y constituye la porción membranosa del tabique interventricular. **A.** 6 semanas (12 mm). **B.** Inicio de la semana 7 (14.5 mm). **C.** Final de la semana 7 (20 mm).

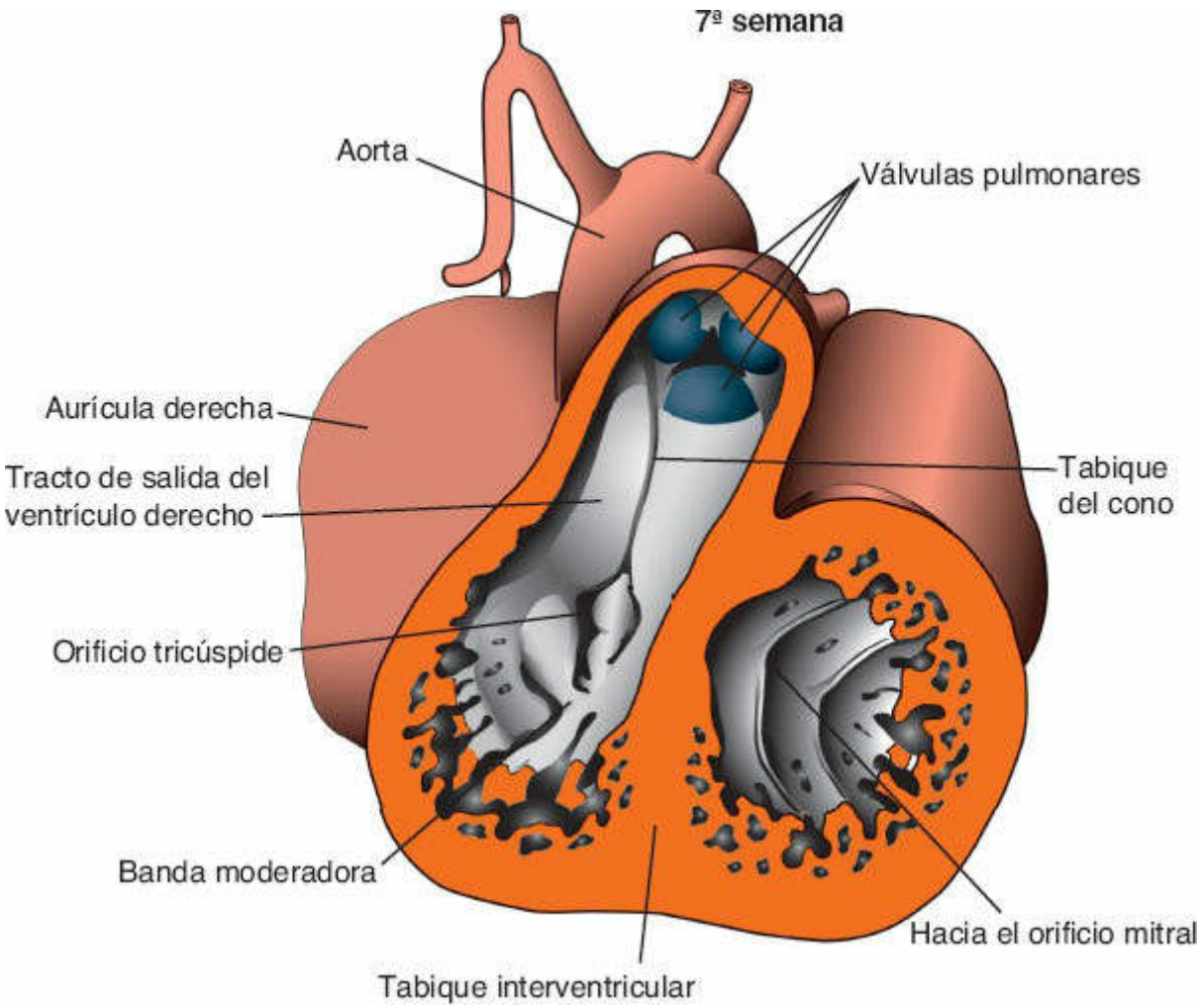

FIGURA 13-28 Sección frontal del corazón de un embrión de 7 semanas. Obsérvese el tabique del cono y la posición de las valvas de la válvula pulmonar.

booksmedicos.org

booksmedicos.org

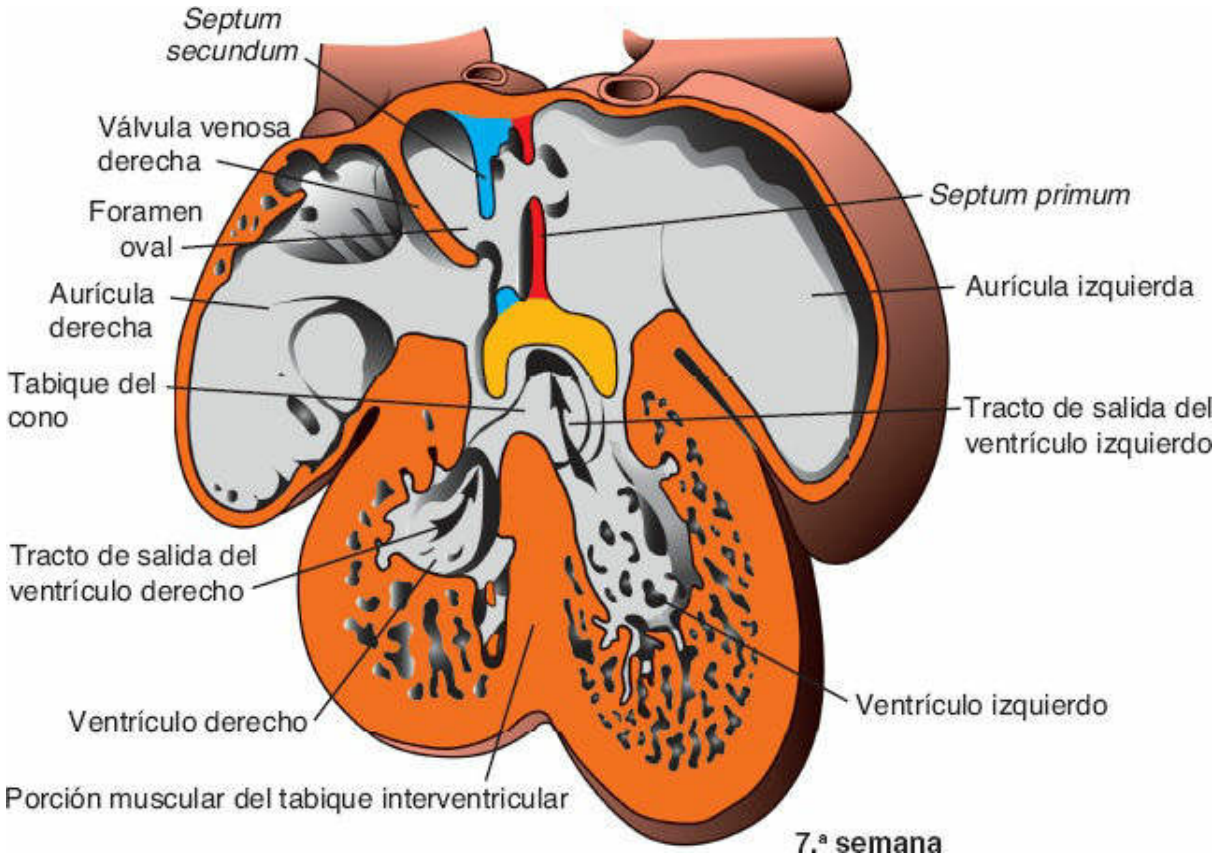

FIGURA 13-29 Sección frontal del corazón de un embrión al final de la séptima semana. El tabique del cono está completo y la sangre del ventrículo izquierdo ingresa a la aorta. Obsérvese el tabique en la región auricular.

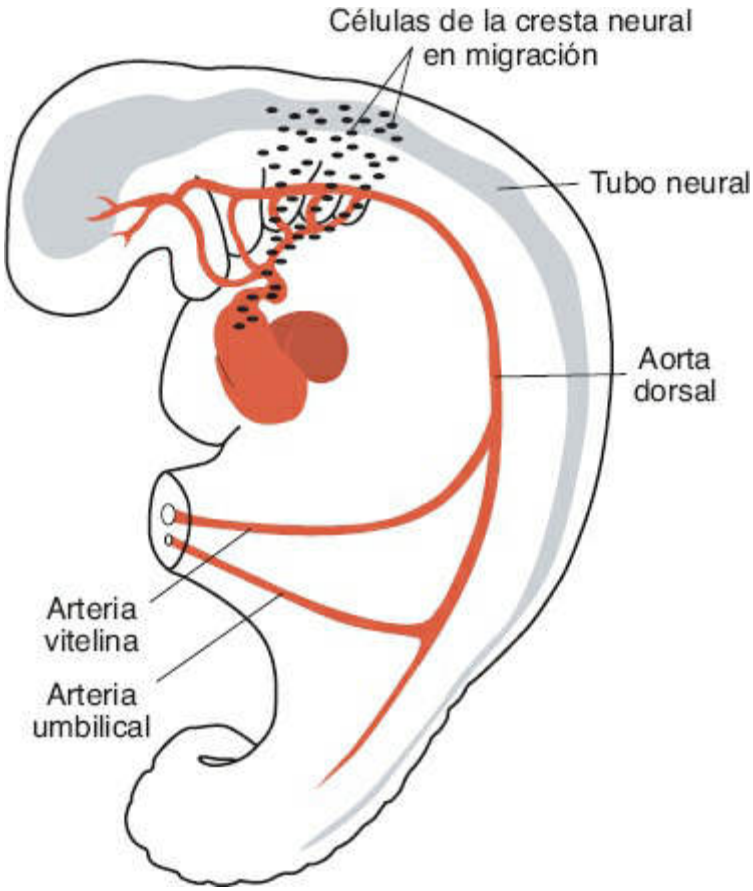

booksmedicos.org

booksmedicos.org

FIGURA 13-30 Dibujo en que se muestra el origen de las células de la cresta neural en el rombencéfalo y su migración por los arcos faríngeos 3, 4 y 6 hasta el tracto de salida cardiaco. En este sitio contribuyen a la tabicación del cono arterial y el tronco arterial.

Formación del tabique en los ventrículos

Para el final de la cuarta semana los dos ventrículos primitivos empiezan a expandirse. Esto se logra mediante el crecimiento continuo del miocardio en la región externa y la generación continua de divertículos y trabéculas en la interna (Fig. 13-20 y 13-29).

Las paredes mediales de los ventrículos en expansión se adosan y fusionan de manera gradual, para constituir la **porción muscular del tabique interventricular** (Fig. 13-29). En ocasiones la fusión de las dos paredes no es completa y puede verse un surco apical más o menos profundo entre los dos ventrículos. El espacio remanente entre el borde libre de la porción muscular del tabique ventricular y las almohadillas endocárdicas fusionadas permite la comunicación entre ambos ventrículos.

El **foramen interventricular**, ubicado por encima de la porción muscular del tabique interventricular, se oblitera una vez que se completa la formación del **tabique del cono** (Fig. 13-27). En la formación del tabique interventricular membranoso intervienen el tabique muscular y los crecimientos de las crestas troncoconales y de las almohadillas endocárdicas. El crecimiento de tejido de la almohadilla endocárdica anterior (inferior) a lo largo de la parte superior del tabique muscular interventricular cierra el orificio (Fig. 13-16 *E*, *F*). Este tejido se fusiona con las regiones contiguas al tabique del cono. El cierre completo del foramen interventricular da origen a la **porción membranosa del tabique interventricular** (Fig. 13-16 *F*).

Válvulas semilunares

Cuando la división del tronco arterial está por completarse aparecen los primordios de las válvulas semilunares, que pueden observarse como pequeños tubérculos ubicados sobre las principales protuberancias troncales. Uno de cada par queda asignado al conducto pulmonar y otro al aórtico, respectivamente (Fig. 13-31). Un tercer tubérculo aparece en ambos conductos en un sitio opuesto a las protuberancias troncales fusionadas. De manera gradual, la cara superior de los tubérculos se ahueca y se forman las **válvulas semilunares** (Fig. 13-32). Evidencia reciente muestra que las células de la cresta neural contribuyen a la integración de estas válvulas.

booksmedicos.org

booksmedicos.org

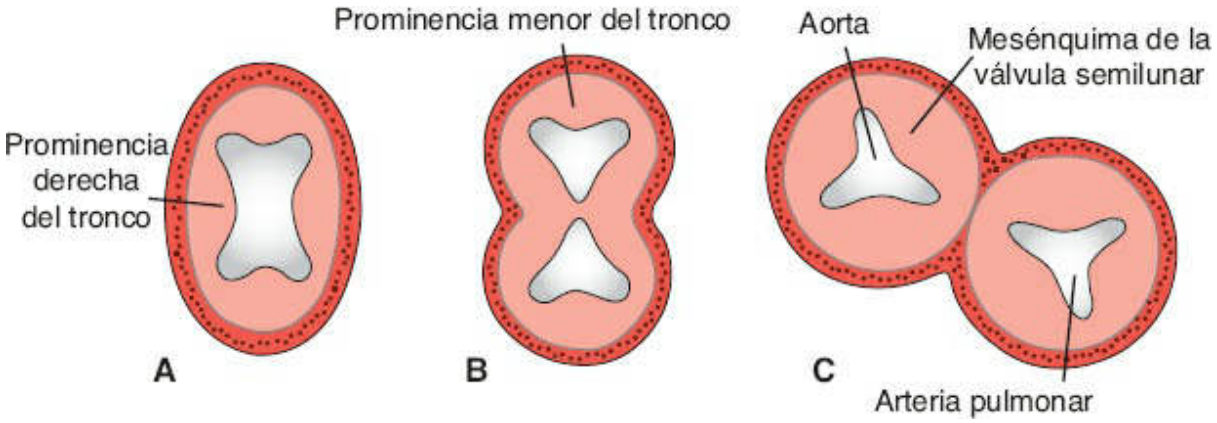

FIGURA 13-31 Secciones transversales del tronco arterial a la altura de las válvulas semilunares en las semanas 5 **(A)**, 6 **(B)** y 7 **(C)** del desarrollo.

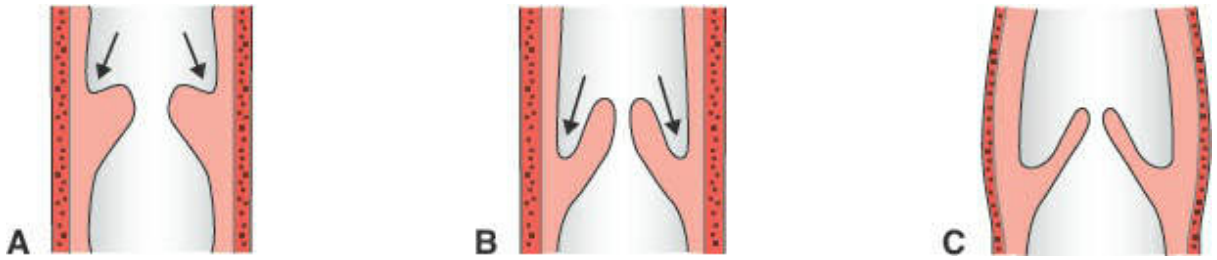

FIGURA 13-32 Cortes longitudinales a la altura de las válvulas semilunares en las semanas 6 **(A)**, 7 **(B)** y 9 **(C)** del desarrollo. Su cara superior se ahueca (flechas) para constituir las valvas.

Correlaciones clínicas

Defectos cardiacos

Los **defectos del tabique ventricular (DTV)** que afectan la porción membranosa o muscular del tabique (Fig. 13-33) son la malformación cardiaca congénita más frecuente, que se identifica como anomalía aislada en 12/10 000 nacimientos. Casi todos (80%) ocurren en la porción membranosa del tabique interventricular y se resuelven al tiempo que el niño crece. Los DTV membranosos suelen representar una malformación más grave y a menudo se vinculan con anomalías de la división de la región troncoconal. Con base en el tamaño del orificio, la sangre que recibe la arteria pulmonar puede ser entre 1.2 y 1.7 veces más abundante que la que lleva la aorta. La **tetralogía de Fallot**, la anomalía más frecuente de la región **troncoconal** (Fig. 13-34), se origina por una división asimétrica del cono, consecuencia del desplazamiento anterior del tabique troncoconal. El desplazamiento de este tabique da origen a cuatro alteraciones cardiovasculares: [1] **estenosis del infundíbulo pulmonar** por estrechez en la región de salida del flujo ventricular; [2] **comunicación interventricular** por un defecto amplio en el tabique interventricular; [3] **cabalgamiento de la aorta** que nace justo por encima del defecto del tabique y [4] **hipertrofia ventricular derecha** debido

booksmedicos.org

booksmedicos.org

a la elevada presión en el lado derecho. La tetralogía de Fallot se identifica en 9.6/10 000 nacimientos, pero es una característica frecuente en individuos con **síndrome de Alagille**. Además del defecto cardiaco, estas personas tienen anomalías en otros órganos, entre ellos el hígado, así como facies característica, con frente amplia prominente, órbitas profundas y mentón agudo. En 90% de los casos existe una mutación del gen ***JAG1***, que codifica al ligando de la vía de señalización ***NOTCH***, misma que regula a las células de la cresta neural que forman el tabique troncoconal (tracto de salida) (v. el Cap. 1, p. 10).

La **persistencia del tronco arterial (tronco arterial común)** se presenta cuando las crestas troncoconales no se forman, de tal modo que el tracto de salida no se divide (Fig. 13-35). En este caso, que se detecta en 0.8/10 000 nacimientos, la arteria pulmonar se forma a cierta distancia por arriba del origen del tronco común. Debido a que las crestas también participan en la formación del tabique interventricular, la persistencia del tronco arterial siempre va acompañada de un defecto del tabique interventricular. El tronco no dividido se encuentra así cabalgado sobre ambos ventrículos y recibe sangre de ambos lados.

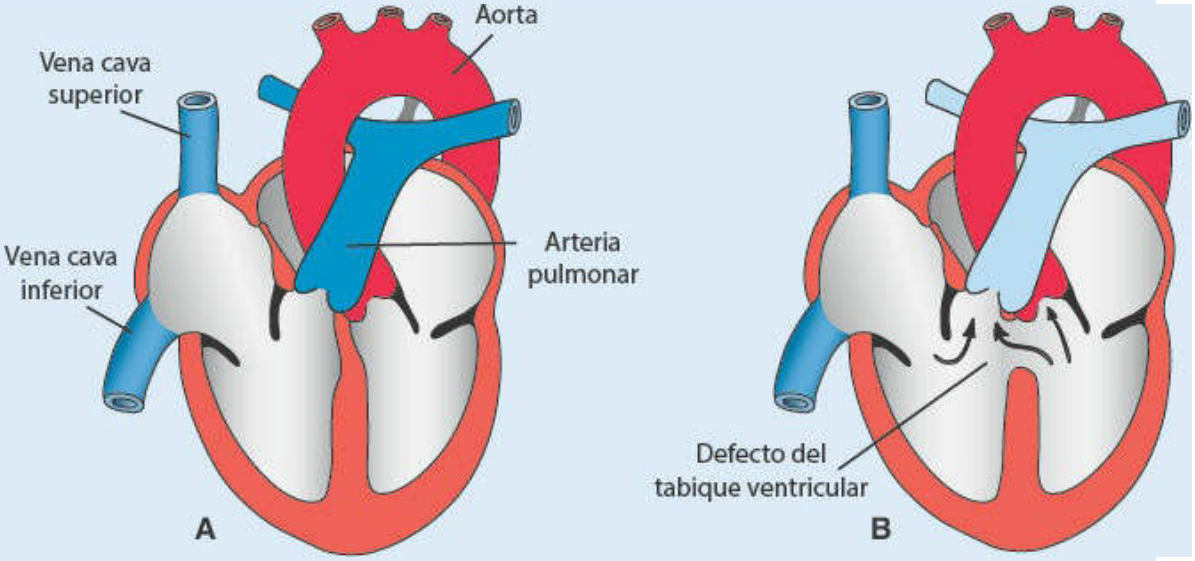

FIGURA 13-33 **A.** Corazón normal. **B.** Defecto aislado de la porción membranosa del tabique interventricular. La sangre del ventrículo izquierdo fluye hacia el derecho por el foramen interventricular (flechas).

booksmedicos.org

booksmedicos.org

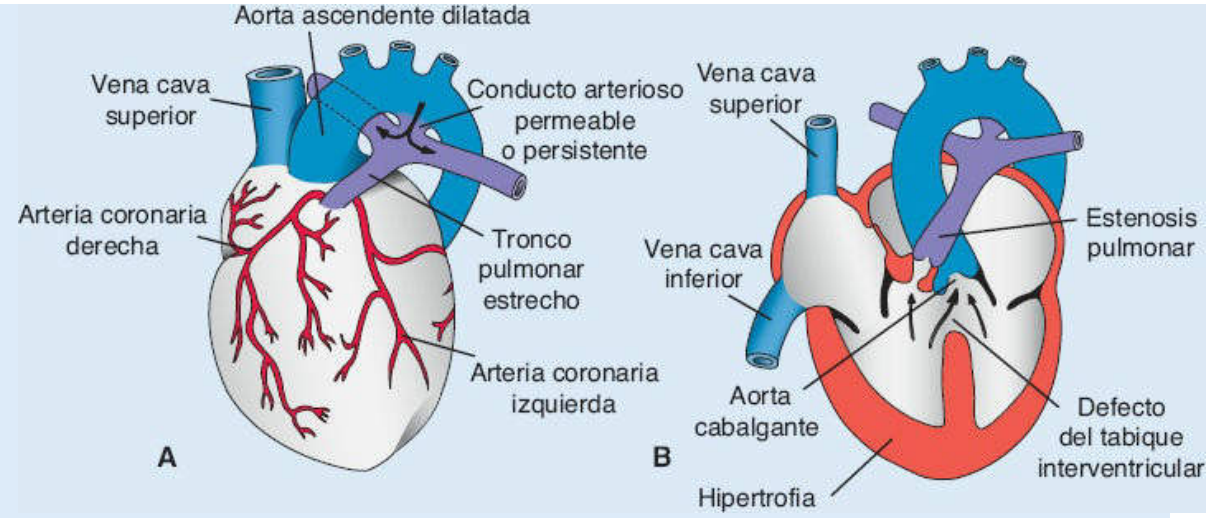

FIGURA 13-34 Tetralogía de Fallot. **A.** Aspecto exterior. **B.** Los cuatro componentes del defecto: estenosis pulmonar, aorta cabalgada, comunicación interventricular e hipertrofia del ventrículo derecho.

La **transposición de los grandes vasos** ocurre cuando el tabique troncoconal no sigue su curso espiralado normal y se forma en línea recta (Fig. 13-36 A). Como consecuencia, la aorta se origina a partir del ventrículo derecho y la arteria pulmonar lo hace del ventrículo izquierdo. Este trastorno, que se observa en 4.8/10 000 nacimientos, en ocasiones se relaciona con un defecto de la porción membranosa del tabique interventricular. Suele ir acompañado de un conducto arterioso permeable. Puesto que el CCS y las células de la cresta neural contribuyen a la formación del tracto de salida y del tabique correspondiente, respectivamente, el daño que sufren estas células contribuye a los defectos cardiacos que implican a la vía de salida.

La **secuencia DiGeorge** es un ejemplo de síndrome de deleción 22q11 (v. el Cap. 17, p. 296), que se caracteriza por un patrón de malformaciones secundarias al desarrollo anómalo de la cresta neural. Estos niños tienen defectos faciales, hipoplasia del timo, disfunción paratiroidea y anomalías cardiacas que afectan al tracto de salida, como persistencia del tronco arterial y tetralogía de Fallot. Las malformaciones craneofaciales a menudo coinciden con defectos cardiacos debido a que las células de la cresta neural desempeñan papeles importantes en el desarrollo tanto de la cara como del corazón.

booksmedicos.org

booksmedicos.org

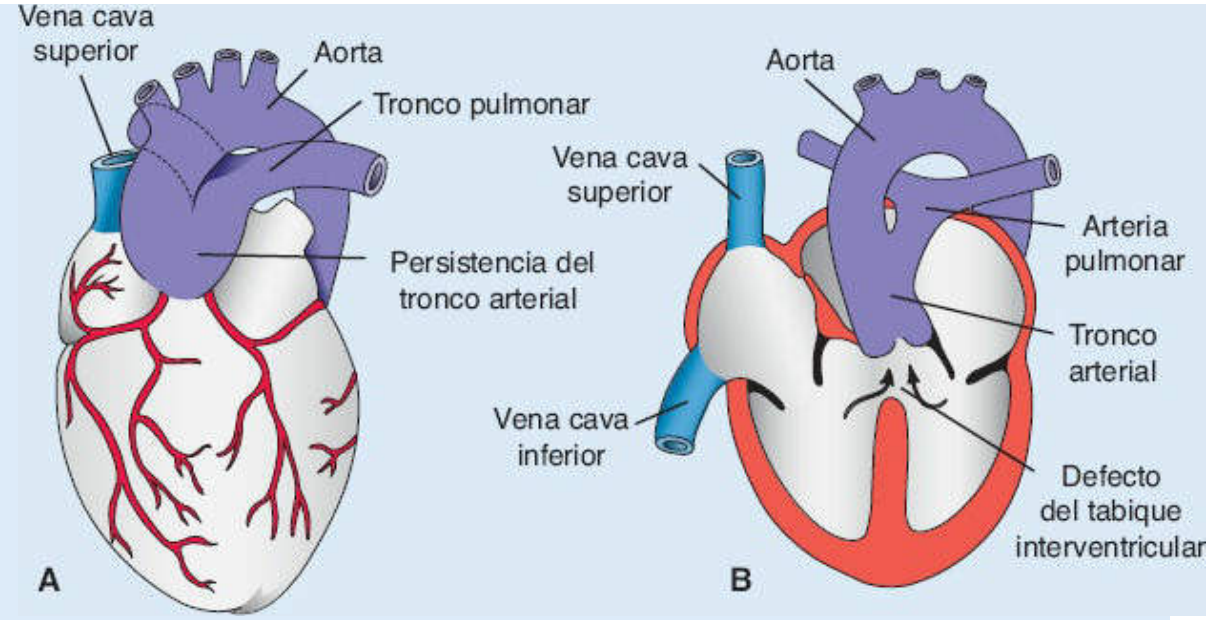

FIGURA 13-35 Persistencia del tronco arterial. La arteria pulmonar se origina a partir de un tronco común. **A.** El tabique del tronco y del cono no se forma. **B.** Esta anomalía siempre va acompañada de un defecto del tabique interventricular.

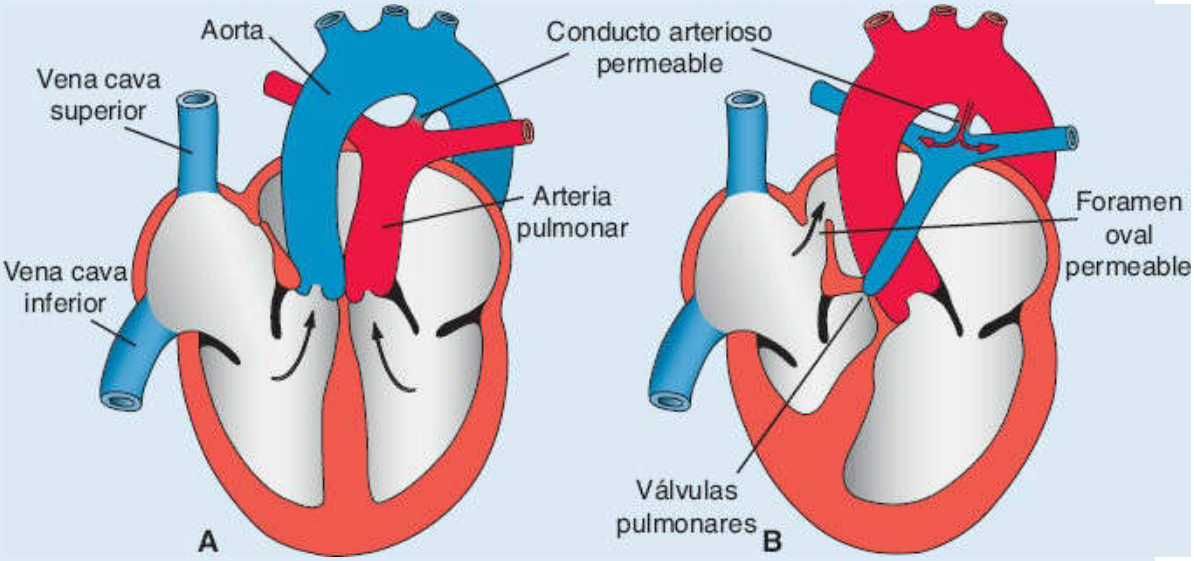

FIGURA 13-36 **A.** Transposición de los grandes vasos. **B.** Síndrome de corazón derecho hipoplásico (SCDH) con atresia de la válvula pulmonar y raíz aórtica normal. La sangre solo puede acceder a los pulmones en sentido retrógrado por el conducto arterioso permeable.

La **estenosis valvular** de la arteria pulmonar o la aorta se presenta cuando las válvulas semilunares se fusionan a una distancia variable. La incidencia de esta anomalía es similar en ambas regiones, y se observa en cerca de 3 a 4/10 000 nacimientos. En el caso de la **estenosis valvular de la arteria pulmonar**, el tronco de la arteria pulmonar es estrecho o incluso muestra atresia (Fig. 13-36 B). El foramen oval permeable constituye entonces la única vía de salida para la sangre desde el lado derecho del corazón. El conducto arterioso, permeable en todos los casos, es la única vía de acceso hacia la circulación pulmonar.

booksmedicos.org

booksmedicos.org

En la **estenosis valvular aórtica** (Fig. 13-37 A), la fusión de las válvulas engrosadas puede ser tan intensa que solo persista una abertura diminuta. El calibre de la aorta en sí suele ser normal.

Cuando la fusión de las válvulas semilunares aórticas es completa —**atresia valvular aórtica** (Fig. 13-37 B)— la aorta, el ventrículo izquierdo y la aurícula izquierda muestran subdesarrollo intenso. La anomalía suele ir acompañada de la persistencia del conducto arterioso, que permite el ingreso de la sangre a la aorta.

La **ectopia cordis (ectopia cardiaca)**. es una anomalía rara en que el corazón se ubica en la superficie del tórax. Se debe a la falta de cierre de la pared ventral del cuerpo en el embrión (v. el Cap. 7, p. 98).

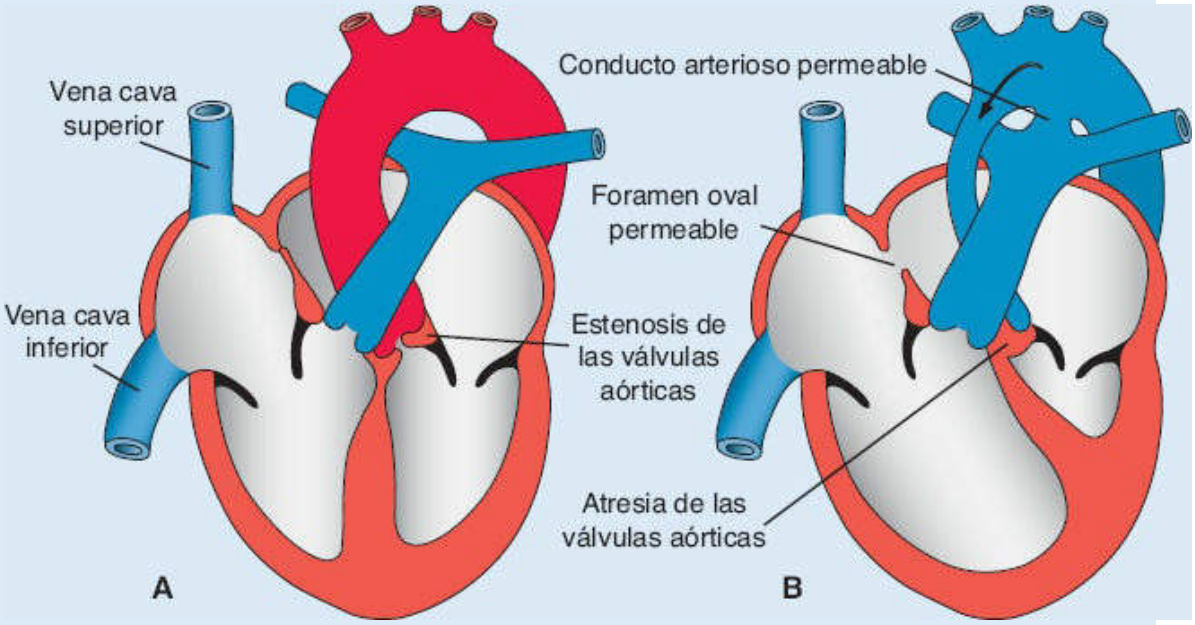

FIGURA 13-37 **A.** Estenosis valvular aórtica. **B.** Síndrome de corazón izquierdo hipoplásico (SCIH), con atresia valvular aórtica. La flecha en el cayado aórtico indica la dirección del flujo sanguíneo. Las arterias coronarias son irrigadas por medio de este flujo sanguíneo retrógrado. Obsérvese el ventrículo izquierdo pequeño y el ventrículo derecho grande.

FORMACIÓN DEL SISTEMA DE CONDUCCIÓN CARDIACO

Al inicio todas las células miocárdicas en el tubo cardiaco tienen actividad de marcapasos y el corazón comienza a latir alrededor de los 21 días de la gestación. Poco después, el **marcapasos** cardiaco queda restringido a la región caudal izquierda del tubo cardiaco. Más adelante, el seno venoso asume esta función, y al tiempo que se incorpora a la aurícula derecha, el tejido del marcapasos se dispone cerca del orificio de drenaje de la vena cava superior. Así, se forma el **nodo sinoauricular (SA)**.

booksmedicos.org

booksmedicos.org

El **nodo auriculoventricular (AV)** inicia su formación a partir de un grupo de células distribuidas en torno al conducto auriculoventricular, que coalescen para constituir el nodo AV. Los impulsos del nodo AV pasan hacia el **haz auriculoventricular (de His)** y sus **ramas izquierda y derecha,** para alcanzar por último **la red de fibras de Purkinje**, que se distribuye por los ventrículos y los activa. Excepto por las fibras nerviosas simpáticas y parasimpáticas que terminan en el nodo SA para regular la frecuencia cardiaca, el resto de las células del sistema de conducción cardiaco deriva de miocitos cardiacos que se diferencian en células del nodo, las ramas del haz y las fibras de Purkinje. La expresión del factor de transcripción *TBX3* inhibe la diferenciación de estos miocitos primarios en células musculares ventriculares, y les permite en vez de esto diferenciarse para formar el sistema de conducción.

Correlaciones clínicas

Como ya se mencionó, los defectos cardiacos son las anomalías congénitas más comunes, y este hecho quizá se relacione con la complejidad del desarrollo cardiaco, en que existen diversos blancos para mutaciones genéticas, aunados o no a factores ambientales, capaces de interrumpir los procesos embrionarios normales. El Cuadro 13-1 resume los tejidos blanco de los defectos congénitos que pueden derivar de la alteración de distintos procesos y etapas del desarrollo cardiaco. Uno de los aspectos que pone de relieve este cuadro es el hecho de que el desarrollo cardiaco puede comprometerse en una fase muy temprana de la gestación y que factores lesivos que actúan en distintos momentos pueden dar origen a los mismos defectos congénitos.

booksmedicos.org

booksmedicos.org

Cuadro 13-1 **Desarrollo cardiaco: etapas susceptibles a la inducción de las malformaciones cardiacas congénitas**

Tejido blanco	Proceso celular	Efecto normal	Defectos congénitos
CCP (días 16-18)	Determinación de la lateralidad y establecimiento de patrones	Formación del corazón de cuatro cavidades	DSVD, TGV, LTGV, CIA, CIV, isomerismo auricular, inversión ventricular, dextrocardia
Tubo cardiaco (días 22-28)	Cascada de señalización genética para la formación del asa cardiaca	Formación del asa cardiaca	Dextrocardia
Almohadillas endocárdicas del CAV (días 26-35)	Formación de almohadillas: proliferación y migración celulares	División del CAV en conductos izquierdo y derecho; formación de las válvulas mitral y tricúspide y el TIV	CIV, defectos de las válvulas mitral y tricúspide (insuficiencia mitral, atresia tricuspídea); defectos de la posición y estructura de las valvas valvulares
CCS (días 22-28)	Mesodermo visceral, ventral a la faringe, y señalización de las células de la cresta neural	Elongación y división del tracto de salida en conductos aórtico y pulmonar	Tetralogía de Fallot, TGV, atresia y estenosis pulmonares
Tracto de salida (troncoconal) (días 36-49)	Migración, proliferación y viabilidad de las células de la cresta neural	Formación de las almohadilas troncoconales para la división del tracto de salida	Persistencia del tronco arterial y otros defectos del tracto de salida
Arcos aórticos (días 22-42)	Migración, proliferación y viabilidad de las células de la cresta neural	Definición de patrones de los arcos para la formación de los grandes vasos	Arteria pulmonar derecha anómala; IAA tipo B

Los días representan un cálculo aproximado de los periodos de vulnerabilidad y se calculan a partir del momento de la fertilización.
CCP, campo cardiaco primario; *DSVD*, doble salida ventricular derecha; *TGV*, transposición de los grandes vasos; *LTGV*, levotransposición de los grandes vasos; *CIA*, comunicación interauricular; *CIV*, comunicación interventricular; *CAV*, conducto auriculoventricular; *TIV*, tabique interventricular; *CCS*, campo cardiaco secundario; *IAA*, interrupción del arco aórtico.

DESARROLLO VASCULAR

El desarrollo de los vasos sanguíneos ocurre por dos mecanismos: (1) **vasculogénesis**, en que los vasos sanguíneos surgen por la coalescencia de **angioblastos** y (2) **angiogénesis**, en que los vasos sanguíneos brotan de otros existentes. Los vasos sanguíneos principales, entre ellos la aorta dorsal y las venas cardinales, se forman por medio de vasculogénesis. El resto del sistema vascular se forma entonces por angiogénesis. En todo el sistema los patrones se definen gracias a impulsos orientadores que implican al **factor de crecimiento endotelial vascular (VEGF)** y otros factores de crecimiento (v. el Cap. 6, p. 85).

Sistema arterial

Arcos aórticos

booksmedicos.org

booksmedicos.org

Cuando se forman los arcos faríngeos durante la cuarta y quinta semanas del desarrollo, cada uno recibe su propio nervio craneal y su propia arteria (v. el Cap. 17). Estas arterias, los **arcos aórticos**, derivan del **saco aórtico**, la porción más distal del tronco arterial (Figs. 13-9 y 13-38). Los arcos aórticos están incluidos en el mesénquima de los arcos faríngeos y terminan en las aortas dorsales izquierda y derecha (en la región de los arcos, las aortas dorsales se conservan en par, pero en la región caudal se fusionan para constituir un solo vaso). Los arcos faríngeos y sus ramas aparecen en secuencia cráneo-caudal, de tal modo que no existen de manera simultánea. El saco aórtico contribuye con una rama para cada arco nuevo que se forma, lo que da origen a un total de cinco pares de arterias (el quinto arco nunca se forma o lo hace de manera incompleta y luego involuciona. En consecuencia, a los cinco arcos se les asignan los números I, II, III, IV y VI [Figs. 13-39 y 13-40 *A*]). En una fase posterior del desarrollo este patrón arterial se modifica y algunos vasos involucionan por completo.

Las **células de la cresta neural** en cada arco faríngeo contribuyen al recubrimiento (músculo liso y tejido conectivo) de los vasos sanguíneos del arco y también regulan los patrones que los definen. Los recubrimientos endodérmico y ectodérmico de los arcos generan señales interactivas para las células de las crestas, con el fin de regular el proceso de formación de patrones. Por ejemplo, la señalización de FGF8 en el ectodermo del arco es relevante para el desarrollo del cuarto arco. Debido a que la definición de patrones también implica elementos izquierda-derecha, *PITX2*, el gen maestro de la lateralidad, que se expresa en el saco aórtico, el CCS y el mesodermo del arco, regulan la lateralidad durante la reestructuración del patrón original del arco aórtico.

La división del tronco arterial por efecto de las crestas troncoconales separa el tracto de salida del corazón para constituir la **aorta ventral** y el **tronco pulmonar**. El saco aórtico da origen entonces a las astas derecha e izquierda, que de manera subsecuente derivan en la **arteria braquiocefálica** y el segmento proximal del **cayado aórtico**, respectivamente (Fig. 13-40 *B, C*).

booksmedicos.org

booksmedicos.org

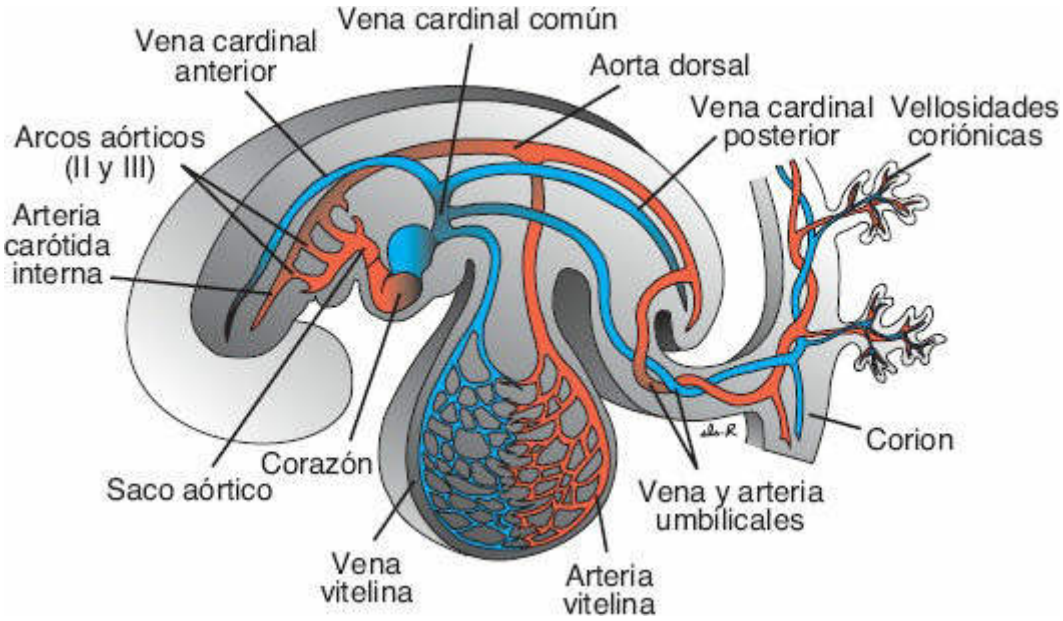

FIGURA 13-38 Principales arterias (rojo) y venas (azul) intraembrionarias y extraembrionarias en un embrión de 4 mm (final de la cuarta semana). Solo se muestran los vasos sanguíneos del lado izquierdo del embrión.

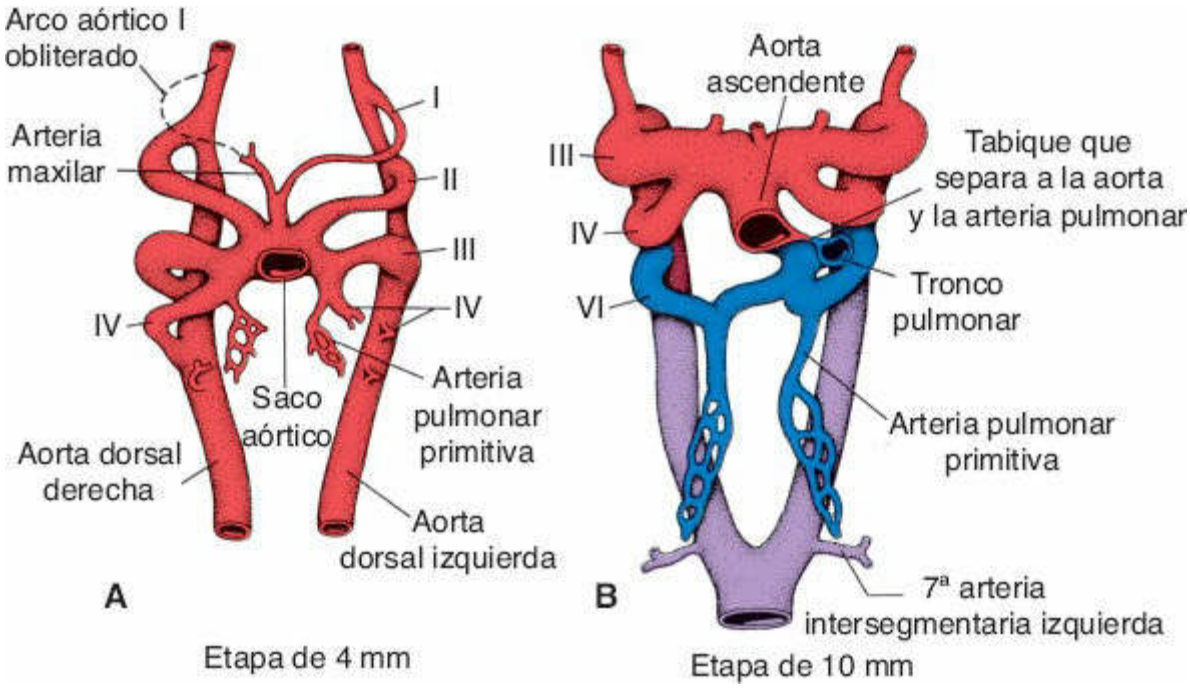

FIGURA 13-39 **A.** Arcos aórticos al final de la cuarta semana. El primer arco aórtico se oblitera antes de que se forme el sexto. **B.** Sistema de arcos aórticos al inicio de la sexta semana. Obsérvese el tabique aortopulmonar y las grandes arterias (aorta y arteria pulmonar).

booksmedicos.org

booksmedicos.org

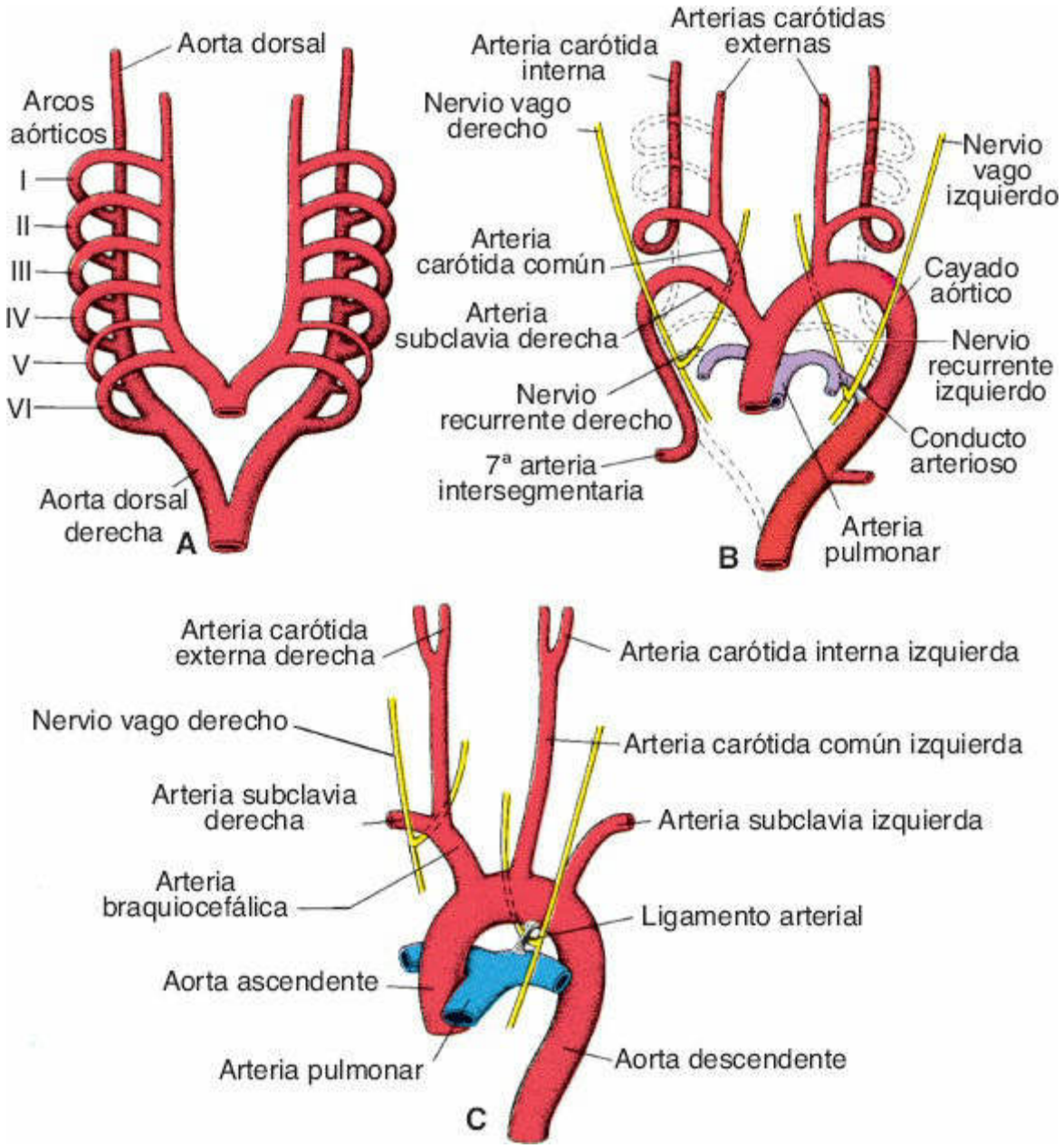

FIGURA 13-40 **A.** Arcos aórticos y aortas dorsales antes de adoptar el patrón vascular definitivo. **B.** Arcos aórticos y aortas dorsales después de su transformación. Líneas punteadas, componentes obliterados. Obsérvese la persistencia del conducto arterioso y la posición de la 7ª arteria intersegmentaria en el lado izquierdo. **C.** Grandes vasos en el adulto. Compárese la distancia entre el sitio de origen de la arteria carótida común izquierda y la subclavia izquierda en **(B)** y **(C)**. Tras la desaparición del segmento distal del sexto arco aórtico (el quinto arco nunca se forma del todo), el nervio laríngeo recurrente derecho gira en torno a la arteria subclavia derecha. En el lado izquierdo el nervio permanece en su sitio y gira en torno al ligamento arterial.

Para el día 27 la mayor parte del **primer arco aórtico** ha desaparecido (Fig. 13-39), si bien persiste un segmento pequeño que da origen a la **arteria maxilar**. De manera similar el **segundo arco aórtico** desaparece pronto. Las porciones remanentes de este arco son las arterias **hioidea** y del **estribo** (**estapedia**). El tercer arco es de mayor calibre; el cuarto y el sexto arcos se encuentran en proceso de formación. Si bien el sexto arco aún no se completa, la **arteria pulmonar primitiva** ya existe como una de sus ramas principales (Fig.

booksmedicos.org

booksmedicos.org

13-39 *A*).

Para el día 29 de la gestación, el primer y el segundo arcos aórticos han desaparecido (Fig. 13-39 *B*). El tercero, cuarto y sexto arcos son grandes. La región troncoconal se ha dividido, de tal modo que los sextos arcos tienen continuidad con el tronco pulmonar.

Al continuar el desarrollo el sistema de arcos aórticos pierde su configuración simétrica original, como puede verse en la figura 13-40 *A*, y adopta el patrón definitivo, que se ilustra en la figura 13-40 *B*, *C*. Esta representación puede explicar la transformación del sistema embrionario al sistema arterial del adulto. Suceden los cambios siguientes:

El **tercer arco aórtico** constituye la **arteria carótida común** y la primera porción de la **arteria carótida interna**. El resto de la carótida interna es formado por el segmento craneal de la aorta dorsal. La **arteria carótida externa** es una rama ventral a nivel del saco aórtico entre el primero y segundo arco aórticos.

El **cuarto arco aórtico** persiste en ambos lados, pero su destino último difiere en cada uno de ellos. En el lado izquierdo constituye parte del cayado aórtico, entre la arteria carótida común izquierda y la arteria subclavia izquierda. En el lado derecho constituye el segmento proximal de la arteria subclavia derecha, cuya región distal deriva de una porción de la aorta dorsal derecha y la séptima arteria intersegmentaria (Fig. 13-40 *B*).

El **quinto arco aórtico** es vestigial, nunca se forma o queda incompleto y luego involuciona.

El **sexto arco aórtico**, también conocido como **arco pulmonar**, genera una rama importante que crece hacia la yema pulmonar en desarrollo (Fig. 13-40 *B*). En el lado derecho su extremo proximal se convierte en el segmento proximal de la arteria pulmonar derecha. La porción distal de este arco pierde su conexión con la aorta dorsal y desaparece. En el lado izquierdo el segmento distal persiste durante la vida intrauterina y constituye el **conducto arterioso** y el segmento proximal forma la arteria pulmonar izquierda. El Cuadro 13-2 resume los cambios y las estructuras que derivan del sistema de arcos aórticos.

Junto con las modificaciones que sufre el sistema de arcos aórticos se presentan varios cambios más: (1) el segmento de la aorta dorsal ubicado entre el sitio de entrada del tercer y el cuarto arcos, conocido como **conducto carotídeo**, se oblitera (Fig. 13-41); (2) la aorta dorsal derecha desaparece entre el sitio de origen de la séptima arteria intersegmentaria y su punto de unión con la aorta dorsal izquierda (Fig. 13-41) y (3) el plegamiento cefálico, el crecimiento del prosencéfalo y la elongación del cuello impulsan al corazón hacia el interior de la cavidad torácica. De este modo, las arterias carótidas y braquiocefálicas se elongan en grado considerable (Fig. 13-40 *C*). Otra consecuencia de este desplazamiento caudal es que el punto de origen aórtico de la arteria subclavia izquierda, cuyo extremo distal se fija a la yema del brazo, se reubica a nivel de la séptima arteria intersegmentaria (Fig. 13-40 *B*) hasta un

booksmedicos.org

booksmedicos.org

sitio cada vez más alto, para quedar en proximidad al punto de origen de la arteria carótida común izquierda (Fig. 13-40 *C*), y (4) como consecuencia del desplazamiento caudal del corazón y la desaparición de varios segmentos de los arcos aórticos, el trayecto de los **nervios laríngeos recurrentes** adquiere características distintas en el lado derecho y el izquierdo. Al inicio, estos nervios, ramas del vago, inervan los sextos arcos faríngeos. Cuando el corazón desciende quedan rodeando los sextos arcos aórticos y ascienden de nuevo hacia la laringe, lo que explica su trayectoria recurrente. En el lado derecho, cuando la porción distal del sexto arco aórtico y el quinto arco aórtico desaparecen, el nervio laríngeo recurrente se desplaza hacia arriba y queda rodeando a la arteria subclavia derecha. En el lado izquierdo el nervio no se desplaza hacia arriba debido a que la porción distal del sexto arco aórtico persiste como **conducto arterioso**, que posterior al nacimiento se transforma en el **ligamento arterial** (Fig. 13-40).

Cuadro 13-2 Estructuras que derivan de los arcos aórticos

Arco	Derivado arterial
1	Arterias maxilares
2	Arterias hioidea y del estribo (estapedia)
3	Arteria carótida común y primera porción de las arterias carótidas internas[a]
4, lado izquierdo	Cayado aórtico, desde la carótida común izquierda hasta la arteria subclavia izquierda[b]
4, lado derecho	Arteria subclavia derecha (segmento proximal)[c]
6, lado izquierdo	Arteria pulmonar izquierda y conducto arterioso
6, lado derecho	Arteria pulmonar derecha

[a]El resto de las arterias carótidas internas deriva de las aortas dorsales; las arterias carótidas externas brotan del tercer arco aórtico.

[b]La porción proximal del arco aórtico deriva del asta izquierda del saco aórtico; el asta derecha de este saco constituye la arteria braquiocefálica.

[c]La porción distal de la arteria subclavia derecha, así como la arteria subclavia izquierda, se forman a partir de las séptimas arterias intersegmentarias, en su lado respectivo.

booksmedicos.org

booksmedicos.org

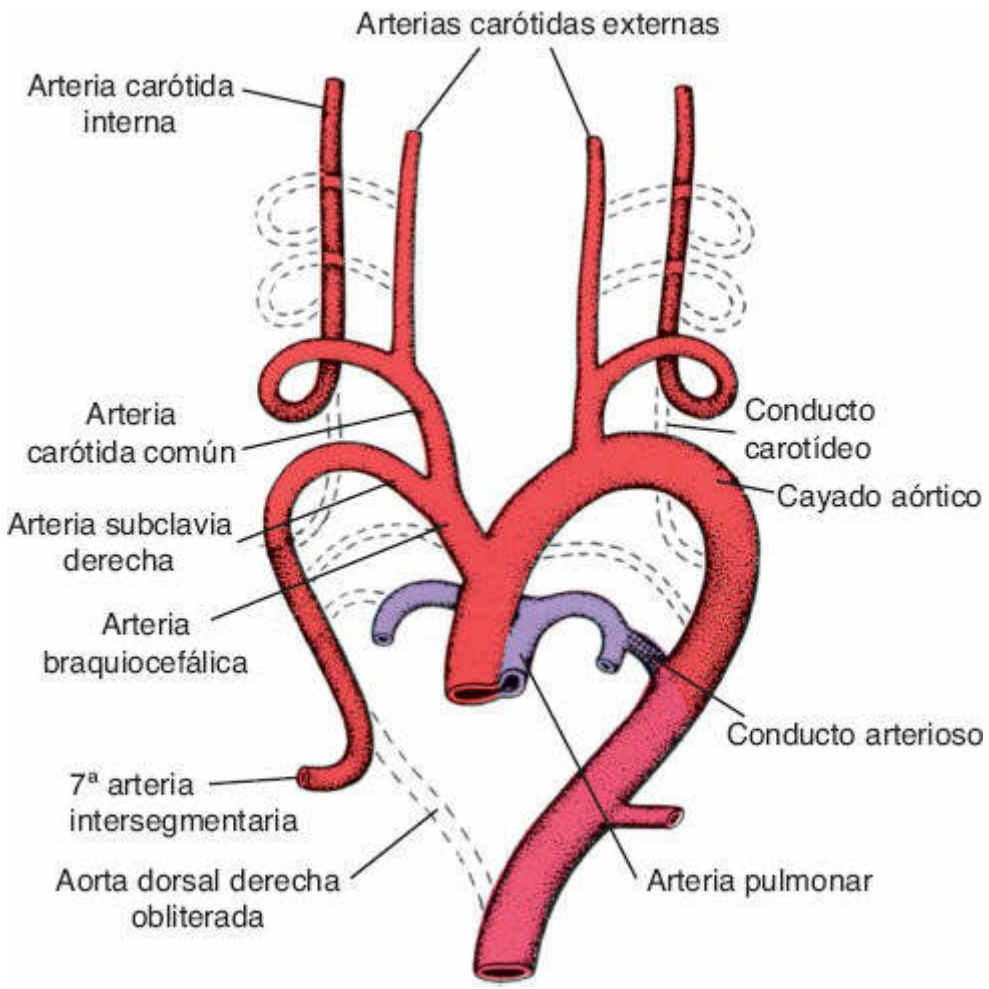

FIGURA 13-41 Cambios en el sistema original de arcos aórticos.

Arterias vitelinas y umbilicales

Las **arterias vitelinas**, que al inicio son una serie de vasos en par que irrigan el saco vitelino (Fig. 13-38), se fusionan de manera gradual y conforman las arterias del mesenterio dorsal del intestino. En el adulto, están representadas por las arterias **celiaca, mesentérica superior** y **mesentérica inferior**. Estos tres vasos irrigan al **intestino anterior**, el **intestino medio** y el **intestino posterior**, respectivamente.

Las **arterias umbilicales**, que al inicio son pares de ramas ventrales de la aorta dorsal, se dirigen hacia la placenta en relación estrecha con el alantoides (Fig. 13-38). Sin embargo, durante la cuarta semana cada arteria desarrolla una conexión secundaria con la rama dorsal de la aorta, la **arteria iliaca común**, y pierde su segmento de origen. Después del nacimiento las porciones proximales de las arterias umbilicales persisten a manera de **arterias iliaca interna y vesical superior**, en tanto sus segmentos distales se obliteran y se transforman en los **ligamentos umbilicales mediales**.

Arterias coronarias

Las **arterias coronarias** derivan del **epicardio**, que se diferencia a partir del

booksmedicos.org

booksmedicos.org

órgano proepicárdico, que se ubica en la región caudal del mesocardio dorsal, un derivado del CCS. Algunas células epicárdicas sufren una transición epitelio-mesénquima inducida por el miocardio subyacente. Las células mesenquimatosas recién formadas generan entonces células endoteliales y de músculo liso para las arterias coronarias. Las células de la cresta neural también pudieran contribuir a la producción de células de músculo liso a lo largo de los segmentos proximales de estas arterias, y pueden dirigir la conexión de las arterias coronarias con la aorta. La conexión ocurre por el crecimiento de células del endotelio arterial hacia el interior de la aorta, lo que hace que las arterias coronarias "invadan" la aorta.

Correlaciones clínicas

Defectos del sistema arterial

En condiciones normales el **conducto arterioso** sufre un cierre funcional por medio de la contracción de su pared muscular poco después del nacimiento, para dar origen al **ligamento arterioso.** Para el cierre anatómico medidado por la proliferación de la íntima se requieren entre 1 y 3 meses. La **persistencia del conducto arterioso (PCA)** es una de las anomalías más frecuentes de los grandes vasos (8/10 000 nacimientos), en particular en neonatos prematuros, y puede ser una anomalía aislada o acompañar a otros defectos cardiacos (Figs. 13-34 A y 13-36). En particular, los defectos que generan diferencias intensas entre las presiones aórtica y pulmonar pueden determinar un incremento del flujo sanguíneo por el conducto, lo que impide su cierre normal.

En la **coartación aórtica** (Fig. 13-42 A, B), que se presenta en 3.2/10 000 nacimientos, el lumen aórtico distal al sitio de origen de la arteria subclavia izquierda muestra estrechamiento considerable. Ya que la constricción puede ser proximal o distal al sitio de entrada del conducto arterioso, pueden identificarse dos tipos (**preductal y posductal**). La causa del estrechamiento aórtico es ante todo una anomalía de la media de la aorta, seguida por la proliferación de la íntima. En el tipo preductal el conducto arterioso persiste, en tanto que en el tipo posductal, que es más frecuente, este conducto suele obliterarse. En este último caso, la circulación colateral entre los segmentos proximal y distal de la aorta se establece por medio de las arterias intercostales largas y las arterias torácicas internas. De este modo, queda irrigada la región inferior del cuerpo. Entre los signos clásicos que genera este trastorno están la hipertensión en el brazo derecho con hipotensión arterial en las extremidades inferiores.

El **origen anómalo de la arteria subclavia derecha** (Fig. 13-43 A, B) se observa cuando la arteria se forma en el segmento distal de la aorta dorsal derecha y la séptima arteria intersegmentaria. El cuarto arco aórtico derecho y el segmento proximal de la aorta dorsal derecha se obliteran. Por efecto del

booksmedicos.org

booksmedicos.org

acortamiento de la aorta entre la carótida común izquierda y la arteria subclavia izquierda, el origen de la arteria subclavia derecha anómala por último se ubica justo por debajo de la arteria subclavia izquierda. Debido a que su raíz deriva de la aorta dorsal derecha, debe atravesar la línea media por detrás del esófago para llegar al brazo derecho. Esta distribución no suele generar problemas al deglutir o respirar, toda vez que el esófago y la tráquea no sufren compresión grave.

En el caso de la **duplicación del cayado aórtico** se observa persistencia de la aorta dorsal derecha entre el sitio de origen de la séptima arteria intersegmentaria y su desembocadura en la aorta dorsal izquierda (Fig. 13-44). Un **anillo vascular** circunda la tráquea y el esófago, y a menudo comprime estas estructuras, lo que induce dificultad para respirar y deglutir.

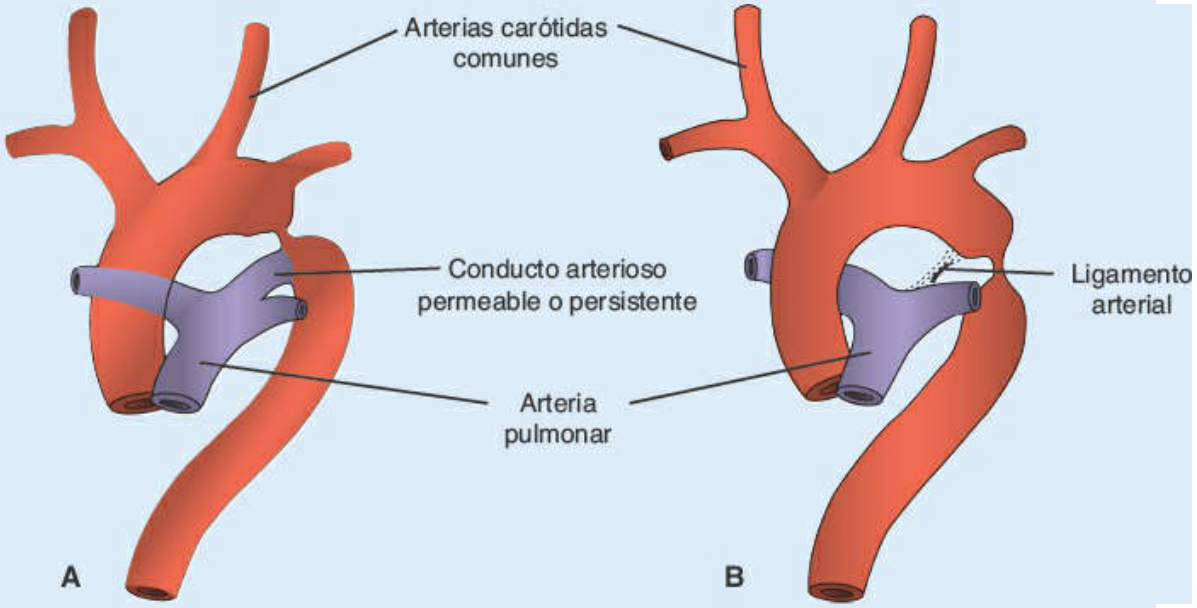

FIGURA 13-42 Coartación de la aorta. **A.** Tipo preductal. **B.** Tipo posductal. La región inferior del cuerpo es irrigada por arterias torácicas internas e intercostales hipertróficas de gran tamaño.

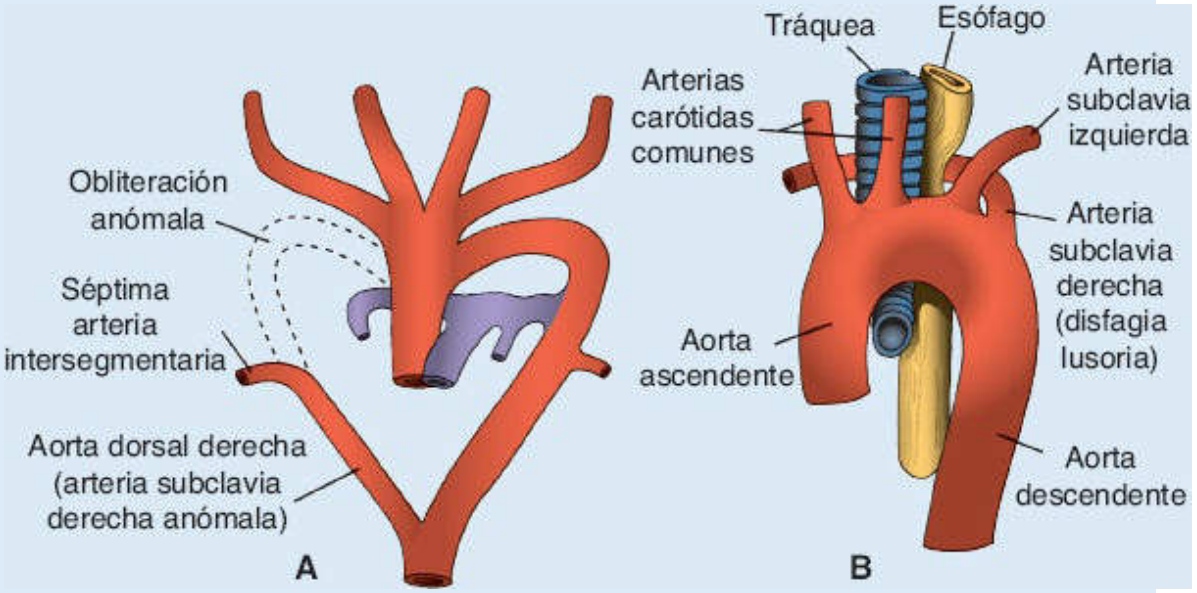

booksmedicos.org

booksmedicos.org

FIGURA 13-43 Origen anómalo de la arteria subclavia derecha. **A.** Obliteración del cuarto arco aórtico derecho y del segmento proximal de la aorta dorsal derecha, con persistencia del segmento distal de la aorta dorsal derecha. **B.** La arteria subclavia derecha anómala atraviesa la línea media por detrás del esófago y pudiera comprimirlo.

En el **cayado aórtico derecho**, el cuarto arco izquierdo y la aorta dorsal izquierda se obliteran y son sustituidos por los vasos correspondientes en el lado derecho. En ocasiones, cuando el ligamento arterioso se ubica a la izquierda y pasa por detrás del esófago, causa problemas para deglutir.

La **interrupción del arco aórtico (IAA)** es un defecto muy raro (3/1 000 000 de nacidos vivos), que se debe a patrones de involución anómalos del cuarto arco aórtico tanto izquierdo como derecho (Fig. 13-45 A). La consecuencia es una discontinuidad, ubicada entre el cayado aórtico y la aorta descendente, que puede ser de tres tipos, según el sitio en que se ubica el defecto: tipo A (3 a 40%), entre la arteria subclavia izquierda y la aorta descendente (Fig. 13-45 B); tipo B (50 a 60%), entre las arterias carótida común izquierda y subclavia izquierda (Fig. 13-45 C); y tipo C (4%), entre las arterias carótidas comunes izquierda y derecha (Fig. 13-45 D). El defecto va acompañado de CIV y PCA, que permiten que la sangre llegue a las regiones inferiores del organismo. Si bien es raro, el defecto afecta a 50% de los niños con síndrome de DiGeorge, parte del complejo del síndrome por deleción 22q11 (v. el Cap. 17, p. 296).

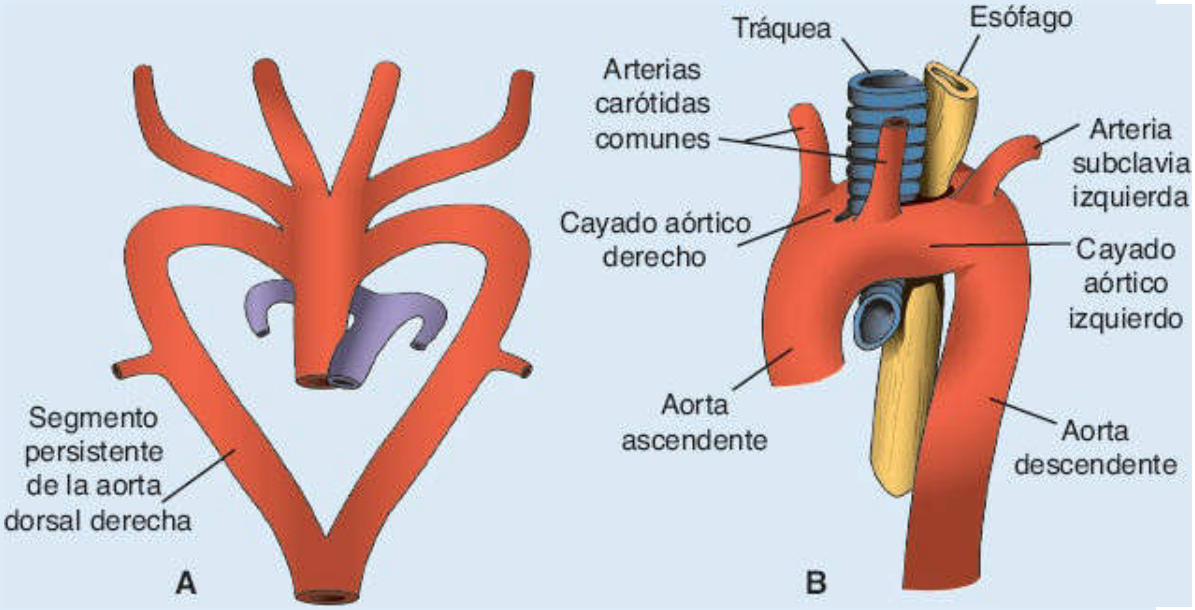

FIGURA 13-44 Duplicación del cayado aórtico. **A.** Persistencia del segmento distal de la aorta dorsal derecha. **B.** El doble cayado aórtico forma un anillo vascular en torno a la tráquea y al esófago.

booksmedicos.org

booksmedicos.org

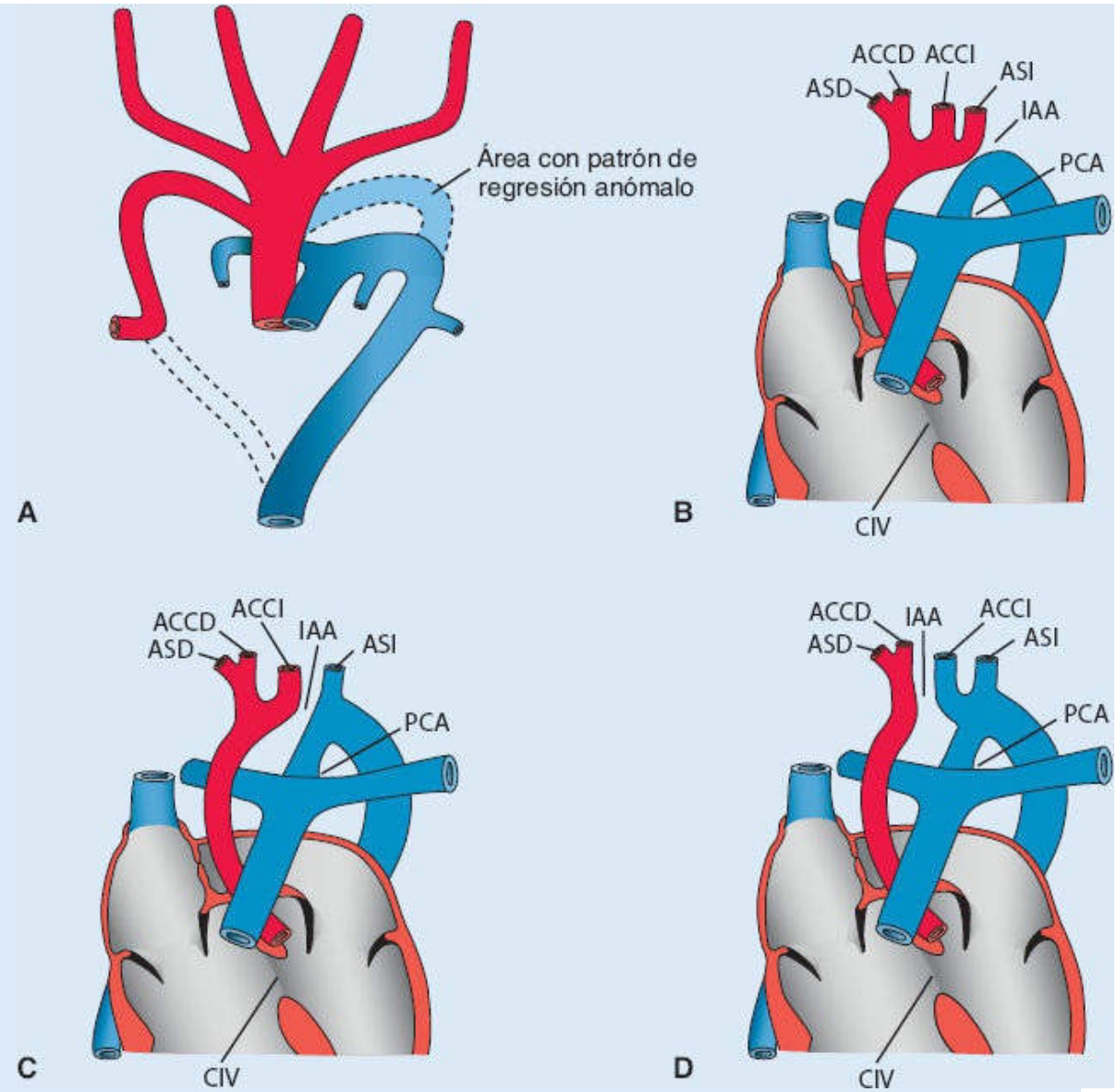

FIGURA 13-45 **A.** Patrones anómalos de regresión del cuarto arco aórtico en el lado izquierdo, que dan origen a tres tipos distintos de interrupción del arco aórtico (*IAA*). Estos defectos representan la expresión última de la coartación aórtica, en que los vasos se dividen en dos en vez de tan solo estenosarse. **B.** Interrupción del arco aórtico tipo A (30 a 40% de los casos) **C.** Interrupción del arco aórtico tipo B (40 a 50% de los casos) **D.** Interrupción del arco aórtico tipo C (4% de los casos). Obsérvese la existencia de un conducto arterioso permeable (*PCA*), que permite que la sangre alcance la aorta descendente y las regiones inferiores del organismo. También existe una comunicación interventricular (*CIV*) debido a que el tabique troncoconal responsable de dividir el tracto de salida no se expande y fusiona con la almohadilla endocárdica ventral en el conducto auriculoventricular (Fig. 13-27, p. 199). La IAA tipo B se observa a menudo en niños con síndrome de DiGeorge, parte del complejo del síndrome por deleción 22q11. *ASD*, arteria subclavia derecha; *ACCD*, arteria carótida común derecha; *ACCI*, arteria carótida común izquierda; *ASI*, arteria subclavia izquierda.

Sistema venoso

En la quinta semana pueden identificarse tres pares de venas principales: (1) las **venas vitelinas** u **onfalomesentéricas**, que llevan la sangre del saco vitelino al

booksmedicos.org

booksmedicos.org

seno venoso; (2) las **venas umbilicales**, que se originan en las vellosidades coriónicas y llevan la sangre oxigenada al embrión, y (3) las **venas cardinales,** que drenan el organismo del embrión (Fig. 13-46).

Venas vitelinas

Antes de entrar al seno venoso las venas vitelinas forman un plexo en torno al duodeno y atraviesan el tabique transverso. Los cordones hepáticos que crecen hacia el interior del tabique interrumpen el curso de las venas y se forma una red vascular extensa: los **sinusoides hepáticos** (Fig. 13-47).

Con la reducción del asta del seno izquierdo, la sangre del lado izquierdo del hígado es redirigida hacia la derecha, lo que da origen al crecimiento de la vena vitelina derecha (conducto hepatocardiaco derecho). Por último, el conducto hepatocardiaco derecho constituye el **segmento hepatocardiaco de la vena cava inferior**. La región proximal de la vena vitelina izquierda desaparece (Fig. 13-48 *A, B*). La red anastomótica en torno al duodeno da origen a un vaso único, la **vena porta** (Fig. 13-48 *B*). La vena mesentérica **superior**, que drena el asa intestinal primaria, deriva de la vena vitelina derecha. El segmento distal de la vena vitelina izquierda también desaparece (Fig. 13-48 *A, B*).

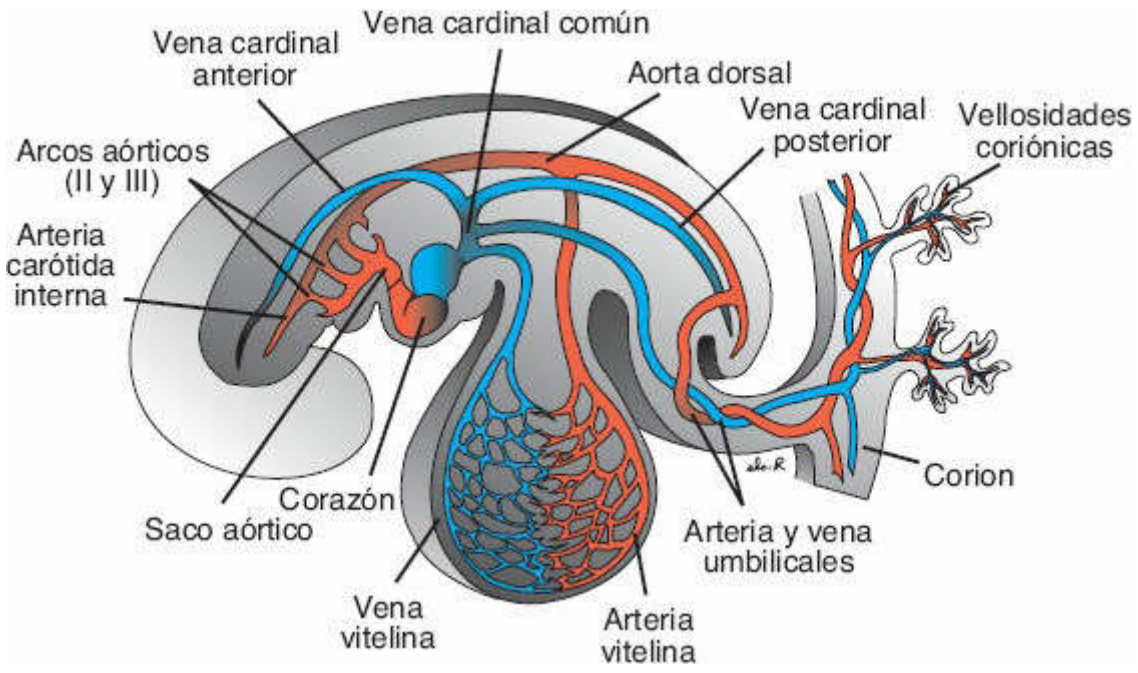

FIGURA 13-46 Componentes principales de los sistemas venoso y arterial de un embrión de 4 mm (final de la cuarta semana).

Venas umbilicales

Al inicio las venas umbilicales pasan una a cada lado del hígado, pero algunas establecen conexiones con los sinusoides hepáticos (Fig. 13-47 *A, B*). La región proximal de las dos venas umbilicales y el resto de la vena umbilical derecha desaparece, de tal modo que la vena izquierda es la única que lleva la sangre

booksmedicos.org

booksmedicos.org

desde la placenta hasta el hígado (Fig. 13-48). Al incrementarse la circulación placentaria, se establece una comunicación directa entre la vena umbilical izquierda y el conducto hepatocardiaco derecho, el **conducto venoso** (Fig. 13-48 *A, B*). Este vaso sortea el plexo sinusoidal hepático. Después del nacimiento, la vena umbilical izquierda y el conducto venoso se obliteran, y constituyen el **ligamento redondo del hígado** y el **ligamento venoso**, respectivamente.

Venas cardinales

Al inicio las venas cardinales forman el sistema de drenaje venoso principal del embrión. Este sistema está integrado por las **venas cardinales anteriores**, que drenan la región cefálica del embrión, y las **venas cardinales posteriores**, que drenan el resto del cuerpo del embrión. Las venas anteriores y posteriores se fusionan antes de ingresar al asta del seno y constituyen las **venas cardinales comunes** cortas. Durante la cuarta semana las venas cardinales forman sistemas simétricos (Fig. 13-46).

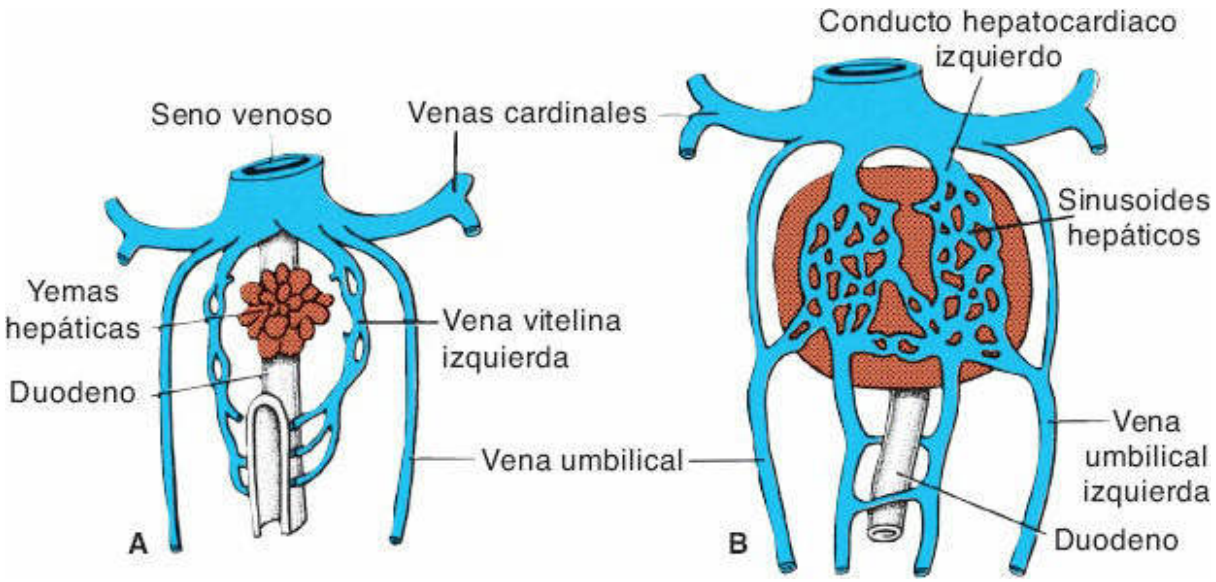

FIGURA 13-47 Desarrollo de las venas vitelinas y umbilicales durante **(A)** la cuarta y **(B)** la quinta semanas. Obsérvese el plexo en torno al duodeno, la formación de los sinusoides hepáticos y el establecimiento inicial de cortocircuitos izquierda-derecha entre las venas vitelinas.

booksmedicos.org

booksmedicos.org

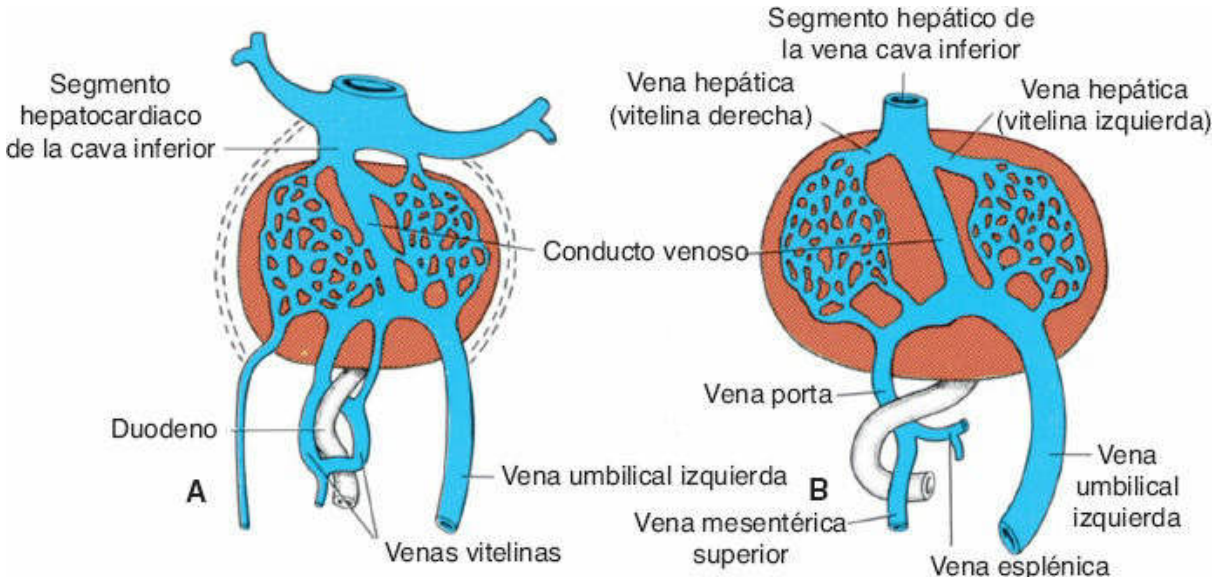

FIGURA 13-48 Desarrollo de las venas vitelinas y umbilicales en **(A)** el segundo y **(B)** el tercer mes. Obsérvese la formación del conducto venoso, la vena porta y el segmento hepático de la vena cava inferior. Las venas esplénica y mesentérica superior drenan en la vena porta.

Entre la quinta y séptima semanas se forman varias venas adicionales: (1) las **venas subcardinales**, que drenan principalmente los riñones; (2) las **venas sacrocardinales**, que drenan las extremidades inferiores, y (3) las **venas supracardinales**, que drenan la pared corporal por medio de las venas intercostales, encargándose de las funciones de las venas cardinales posteriores (Fig. 13-49).

La formación del sistema de la vena cava se caracteriza por la aparición de anastomosis entre el lado izquierdo y el derecho, de modo tal que la sangre del lado izquierdo es canalizada hacia el lado derecho.

La **anastomosis entre las venas cardinales anteriores** da origen a la **vena braquiocefálica izquierda** (Fig. 13-49 *A, B*). La mayor parte de la sangre del lado izquierdo de la cabeza y la extremidad superior izquierda es dirigida entonces hacia la derecha. El segmento terminal de la vena cardinal posterior izquierda que ingresa a la vena braquiocefálica izquierda se conserva como un vaso pequeño, la **vena intercostal superior izquierda** (Fig. 13-49 *B*). Este vaso recibe la sangre del segundo y el tercer espacios intercostales. La **vena cava superior** se forma por la vena cardinal común derecha y por el segmento proximal de la vena cardinal anterior derecha. Las venas cardinales anteriores proporcionan el drenaje venoso principal de la cabeza durante la cuarta semana del desarrollo y por último forman las **venas yugulares internas** (Fig. 13-49). Las **venas yugulares externas** se originan de un plexo de vasos venosos en la cara, y drenan la sangre de la cara y del mismo lado de la cabeza hacia las venas subclavias.

La **anastomosis entre las venas subcardinales** da origen a la **vena renal izquierda**. Una vez establecida esta comunicación, la vena subcardinal izquierda desaparece y solo se conserva su segmento distal como **vena gonadal izquierda**. Así, la vena subcardinal derecha se convierte en el principal canal de

booksmedicos.org

booksmedicos.org

drenaje y da origen al **segmento renal de la vena cava inferior** (Fig. 13-49 *B*).

La **anastomosis entre las venas sacrocardinales** constituye la **vena iliaca común izquierda** (Fig. 13-49 *B*). La vena sacrocardinal derecha se convierte en el segmento sacrocardinal de la vena cava inferior. La vena cava inferior y sus segmentos hepático renal y sacrocardinal se completan cuando el segmento renal de la vena cava inferior se conecta con el segmento hepático derivado de la vena vitelina derecha.

Con la obliteración de gran parte de las venas cardinales posteriores, las venas supracardinales asumen un papel mayor en el drenaje de la pared corporal. Las venas del cuarto al onceavo espacios intercostales derechos drenan en la vena supracardinal derecha que, junto con un segmento de la vena cardinal posterior, conforman la **vena ácigos** (Fig. 13-49). En el lado izquierdo las venas intercostales cuarta a séptima ingresan a la vena supracardinal izquierda, y ésta, que se denomina entonces **vena hemiácigos**, drena en la vena ácigos (Fig. 13-49 *B*).

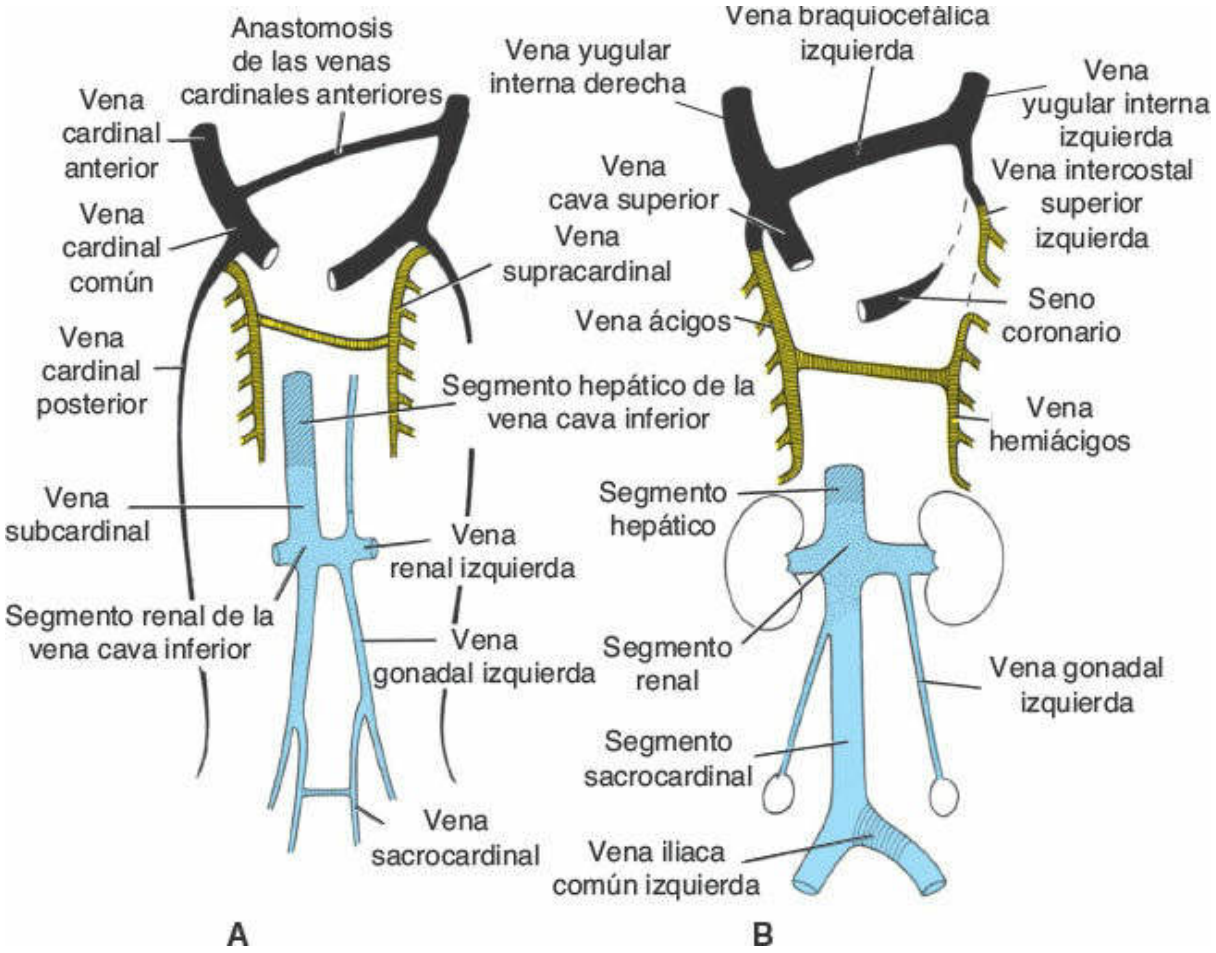

FIGURA 13-49 Desarrollo de la vena cava inferior, la vena ácigos y la vena cava superior. **A.** Séptima semana. Existe una anastomosis entre las venas subcardinales, supracardinales, sacrocardinales y cardinales anteriores. **B.** Sistema venoso al nacer, en que se aprecian los tres segmentos de la vena cava inferior.

booksmedicos.org

booksmedicos.org

Correlaciones clínicas

Defectos del sistema venoso

El desarrollo complejo de la vena cava puede explicar la frecuencia de las desviaciones del patrón normal. De igual modo, el hecho de que el patrón original de retorno venoso se establezca en forma bilateral y luego se desplace a la derecha quizá explique el que las anomalías de la vena cava se observen a menudo en individuos con defectos de lateralidad.

La **duplicación de la vena cava inferior** ocurre cuando la vena sacrocardinal izquierda no pierde su conexión con la vena subcardinal izquierda (Fig. 13-50 A). La vena iliaca común izquierda puede o no existir, pero la vena gonadal izquierda se conserva como de ordinario.

La **agenesia de la vena cava inferior** se observa cuando la vena subcardinal derecha no establece conexión con el hígado y desvía la sangre en forma directa a la vena supracardinal derecha (Figs. 13-49 y 13-50 B). De ahí que la sangre procedente de la región inferior del organismo llegue al corazón por la vena ácigos y la vena cava superior. La vena hepática ingresa a la aurícula derecha en el sitio que ocuparía la vena cava inferior. Por lo general, esta anomalía se relaciona con otras malformaciones cardiacas.

La **vena cava superior izquierda** se debe a la persistencia de la vena cardinal anterior izquierda y la obliteración de la cardinal común y el segmento proximal de la vena cardinal anterior en el lado derecho (Fig. 13-51 A). En este caso, la sangre del lado derecho es conducida hacia la izquierda por la vena braquiocefálica. La vena cava superior izquierda drena en la aurícula derecha a la altura del asta del seno izquierdo, esto es, el seno coronario.

La **duplicación de la vena cava superior** se caracteriza por la persistencia de la vena cardinal anterior izquierda y la agenesia de la vena braquiocefálica izquierda (Fig. 13-51 B). La vena cardinal anterior izquierda persistente, la **vena cava superior izquierda**, drena en la aurícula derecha tras desembocar en el seno coronario.

booksmedicos.org

booksmedicos.org

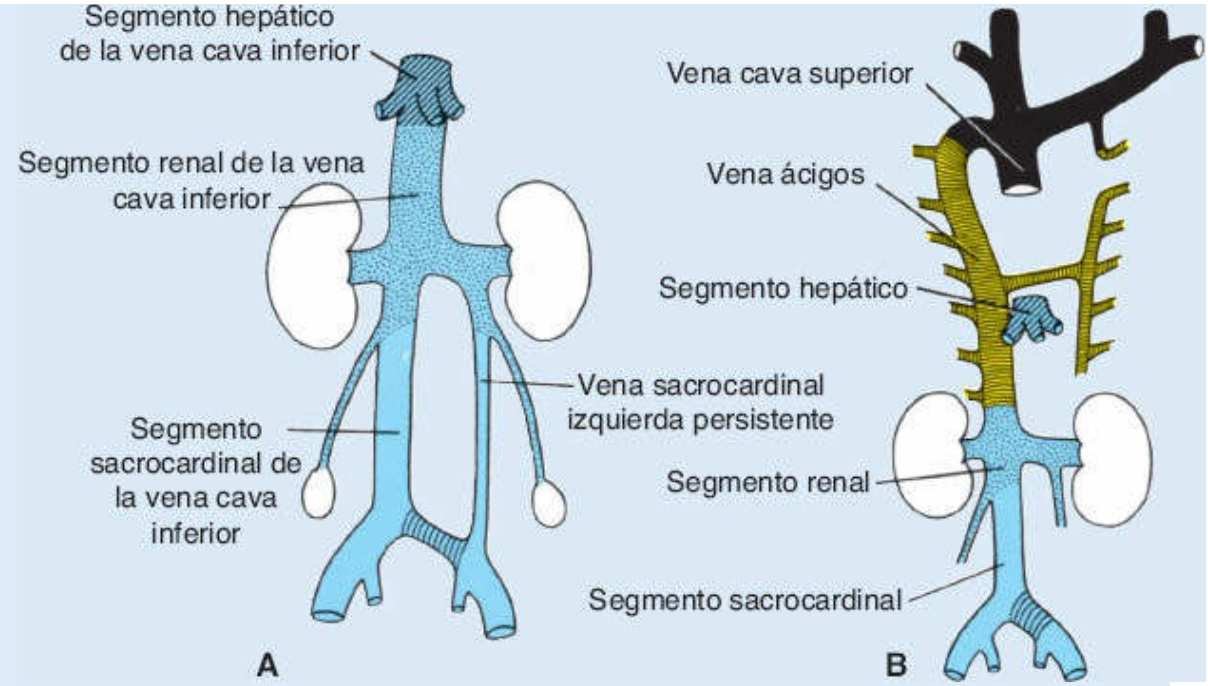

FIGURA 13-50 **A.** Duplicación de la vena cava inferior al nivel lumbar, consecuencia de la persistencia de la vena sacrocardinal izquierda. **B.** Agenesia de vena cava inferior. La mitad inferior del organismo drena por medio de la vena ácigos, que ingresa a la vena cava superior. La vena hepática ingresa al corazón en el sitio que ocuparía la vena cava inferior.

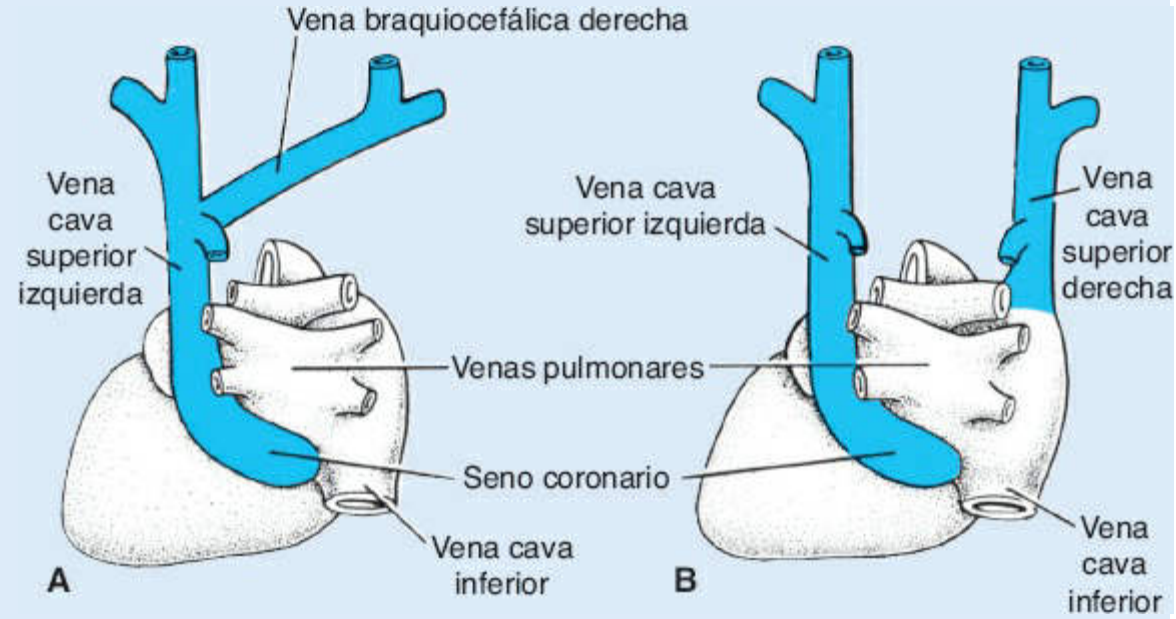

FIGURA 13-51 **A.** Vena cava superior izquierda que drena en la aurícula derecha vía el seno coronario (vista dorsal). **B.** Duplicación de la vena cava superior. La vena comunicante (braquiocefálica) ubicada entre las dos cardinales anteriores no se desarrolló (vista dorsal).

■ CIRCULACIÓN ANTES Y DESPUÉS DEL NACIMIENTO

booksmedicos.org

booksmedicos.org

Circulación fetal

Antes del nacimiento la sangre de la placenta, con una saturación de oxígeno aproximada de 80%, regresa al feto por la vena umbilical. Al aproximarse al hígado, la mayor parte de esta sangre pasa del conducto venoso a la vena cava inferior, con lo que evita que todo el flujo sanguíneo se quede a nivel hepático. Un volumen menor ingresa a los sinusoides hepáticos y se mezcla con la sangre de la circulación portal (Fig. 13-52). Un **mecanismo de esfínter en el conducto venoso**, cercano al sitio de drenaje de la vena umbilical, regula el flujo de la sangre umbilical por los sinusoides hepáticos. Este esfínter se cierra cuando la contracción uterina incrementa en gran medida el retorno venoso, lo que impide la sobrecarga súbita del corazón.

booksmedicos.org

booksmedicos.org

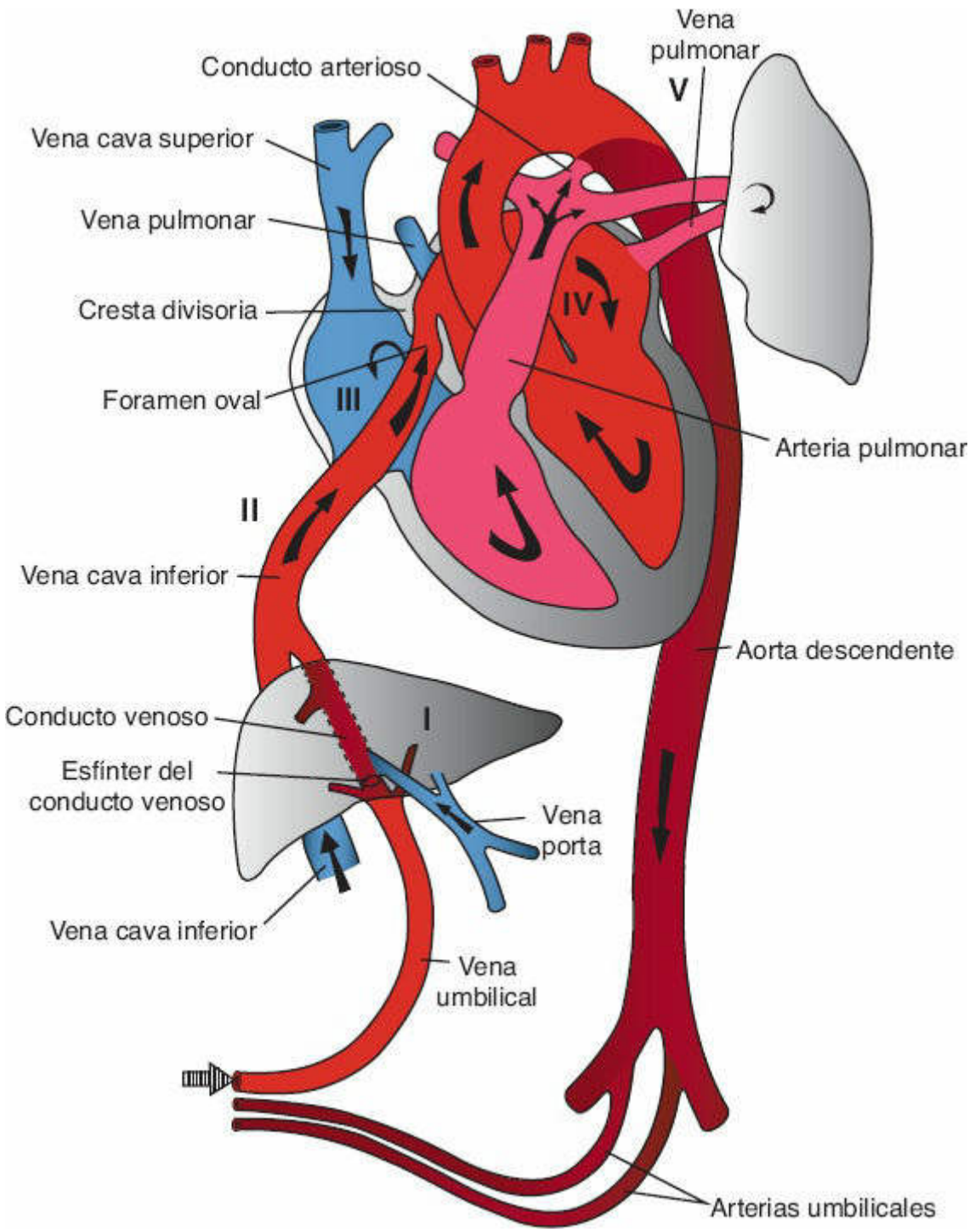

FIGURA 13-52 Circulación fetal antes del nacimiento. Flechas, dirección del flujo sanguíneo. Obsérvese el sitio en que la sangre oxigenada se mezcla con la desoxigenada en (*I*) el hígado, (*II*) la vena cava inferior, (*III*) la aurícula derecha, (*IV*) la aurícula izquierda y (*V*) el sitio de drenaje del conducto arterioso en la aorta descendente.

Tras un tránsito breve por la vena cava inferior, en que la sangre placentaria se mezcla con la sangre desoxigenada que regresa de las extremidades inferiores, ingresa a la aurícula derecha. Ahí es dirigida hacia el foramen oval por la válvula de la vena cava inferior, y la mayor parte de la sangre entra directamente a la aurícula izquierda; la ***crista dividens***, el borde inferior del *septum secundum*, evita el ingreso de un volumen escaso de sangre, y lo obliga a permanecer en la

booksmedicos.org

booksmedicos.org

aurícula derecha. En ese sitio se mezcla con la sangre desaturada que regresa de la cabeza y los brazos por la vena cava superior.

Desde la aurícula izquierda, en que se mezcla con una cantidad pequeña de sangre desaturada proveniente de los pulmones, la sangre ingresa al ventrículo izquierdo y a la aorta ascendente. Puesto que las arterias coronarias y las carótidas son las primeras ramas de la aorta ascendente, la musculatura cardiaca y el cerebro reciben sangre bien oxigenada. La sangre desaturada que proviene de la vena cava superior fluye por el ventrículo derecho hacia el tronco pulmonar. Durante la vida fetal la resistencia en los vasos pulmonares es alta, de modo que la mayor parte de esta sangre pasa directo por el **conducto arterioso** hacia la aorta descendente, donde se mezcla con la sangre que proviene de la aorta proximal. Tras recorrer la aorta descendente, la sangre fluye hacia la placenta por las dos arterias umbilicales. La saturación de oxígeno en las arterias umbilicales es cercana a 58%.

En su curso desde la placenta hasta los órganos del feto, la sangre proveniente de la vena umbilical pierde de manera gradual su gran contenido de oxígeno al tiempo que se mezcla con la sangre desaturada. En teoría la mezcla puede ocurrir en los sitios siguientes (Fig. 13-52, *I* a *V*):

I. Hígado, por la mezcla con un volumen escaso de sangre que regresa del sistema portal
II. Vena cava inferior, que lleva la sangre desoxigenada que regresa de las extremidades inferiores, la pelvis y los riñones
III. Aurícula derecha, por su mezcla con la sangre que procede de la cabeza y las extremidades superiores
IV. Aurícula izquierda, en que se mezcla con la sangre que regresa de los pulmones
V. El punto de entrada del conducto arterioso hacia la aorta descendente

Cambios circulatorios al nacer

Los cambios en el sistema vascular al nacer se dan por la suspensión del flujo sanguíneo placentario y por el inicio de la respiración. Debido a que el conducto arterioso se cierra mediante la contracción muscular de su pared, el volumen sanguíneo que fluye por los vasos pulmonares aumenta con rapidez. Esto, a su vez, incrementa la presión en la aurícula izquierda. De manera simultánea, la presión en la aurícula derecha disminuye como consecuencia de la interrupción del flujo sanguíneo placentario. El *septum primum* se adosa entonces al *septum secundum* y tiene lugar un cierre funcional del foramen oval.

En resumen, los cambios siguientes ocurren en el sistema vascular tras el nacimiento (Fig. 13-53):

El **cierre de las arterias umbilicales**, que ocurre por la contracción de la musculatura lisa de sus paredes, quizá se deba a estímulos térmicos y mecánicos, y al cambio de la presión del oxígeno. Desde la perspectiva funcional las arterias se cierran pocos minutos después del nacimiento, si bien la obliteración real de

booksmedicos.org

booksmedicos.org

su luz como consecuencia de la proliferación fibrosa puede tomar entre 2 y 3 meses. Los extremos distales de las arterias umbilicales constituyen los **ligamentos umbilicales mediales**, en tanto sus segmentos proximales permanecen permeables y forman las **arterias vesicales** y las **arterias iliacas internas** (Fig. 13-53).

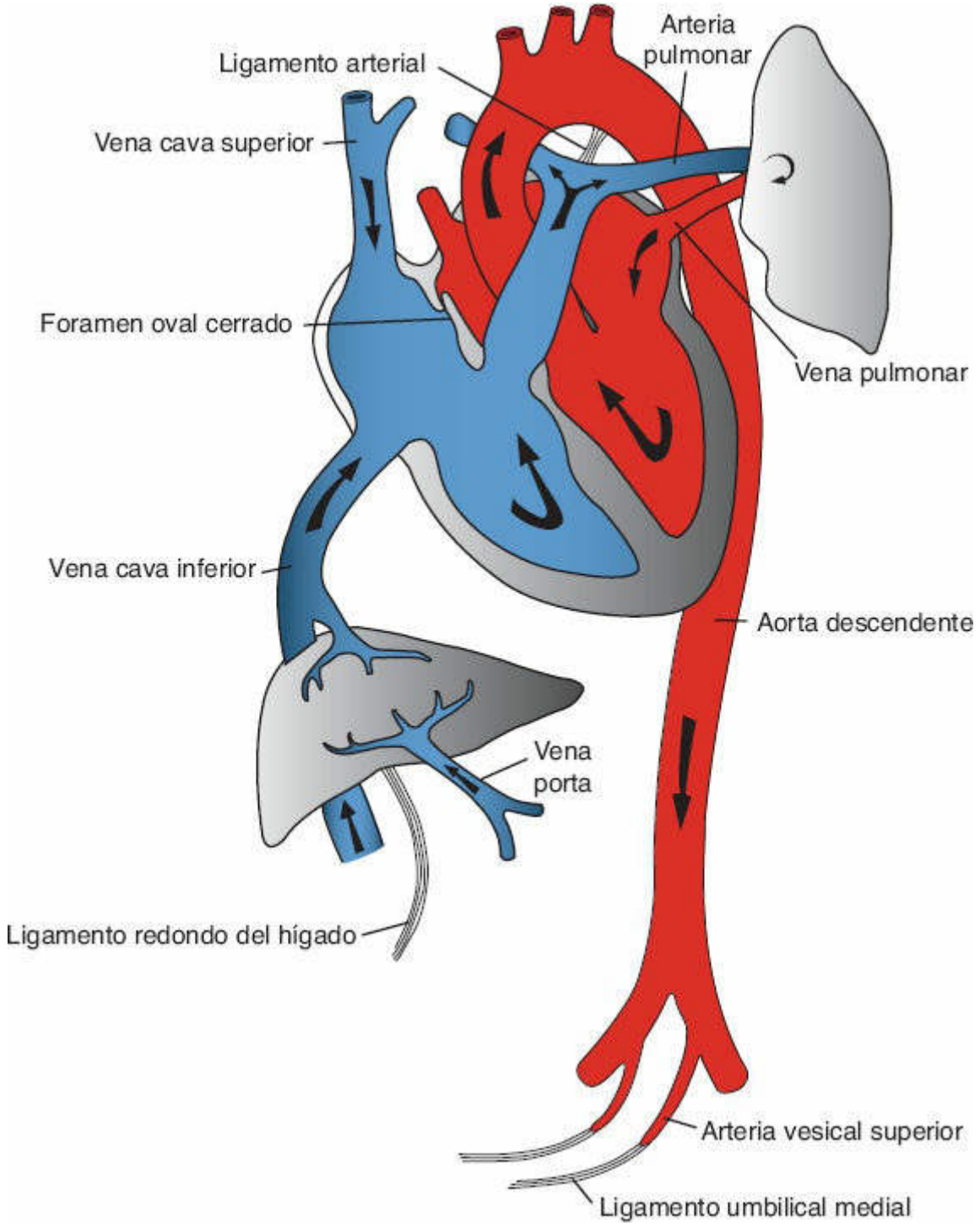

FIGURA 13-53 Circulación en el humano después de nacer. Obsérvense los cambios que ocurren como consecuencia del inicio de la respiración y de la interrupción del flujo sanguíneo placentario. Flechas, dirección del flujo sanguíneo.

El **cierre de la vena umbilical y del conducto venoso** ocurren poco después

booksmedicos.org

booksmedicos.org

del cierre de las arterias umbilicales. Así, la sangre de la placenta puede ingresar al neonato durante algún periodo tras el nacimiento. Una vez obliterada, la vena umbilical constituye el **ligamento redondo del hígado**, en el borde inferior del ligamento falciforme. El conducto venoso, que se extiende desde el ligamento redondo hasta la vena cava inferior, también se oblitera y da origen a **ligamento venoso**.

El **cierre del conducto arterioso** por la contracción de su pared muscular sucede casi de inmediato tras el nacimiento; es mediado por la **bradicinina**, una sustancia que se libera de los pulmones durante su insuflación inicial. Se piensa que la obliteración anatómica completa por proliferación de la íntima toma entre 1 y 3 meses. En el adulto el conducto arterioso obliterado constituye el **ligamento arterial.**

El **cierre del foramen oval** es consecuencia de un incremento de la presión en la aurícula izquierda, combinado con una disminución de la presión en el lado derecho. Con la primera respiración el *septum primum* es comprimido contra el *septum secundum*. No obstante, durante los primeros días de vida, este cierre es reversible. El llanto del bebé genera un cortocircuito derecha-izquierda, que explica los periodos de cianosis en el neonato. La aposición constante conduce en forma gradual a la fusión de los dos tabiques en alrededor de 1 año. A pesar de esto, en 20% de los individuos nunca se logra un cierre anatómico perfecto (**foramen oval permeable**).

Sistema linfático

El sistema linfático comienza su desarrollo en una etapa posterior al del sistema cardiovascular, y no aparece sino hasta la quinta semana de la gestación. Los vasos linfáticos se generan como invaginaciones saculares a partir del endotelio de las venas. Se forman seis sacos linfáticos primarios: dos **yugulares**, en la unión de las venas subclavia y cardinal anterior; dos **iliacos**, en el punto de unión de las venas iliaca y cardinal posterior; uno **retroperitoneal**, cerca de la raíz del mesenterio; y una **cisterna del quilo**, dorsal a la región del saco retroperitoneal. Conductos numerosos conectan los sacos entre sí y drenan la linfa desde las extremidades, la pared corporal, la cabeza y el cuello. Dos canales principales, los conductos torácicos derecho e izquierdo, unen los sacos yugulares con la cisterna del quilo y, pronto, se establece una anastomosis entre estos conductos. El **conducto torácico** se desarrolla así a partir de la porción distal del conducto torácico derecho, la anastomosis y la porción craneal del conducto torácico izquierdo. El **conducto linfático derecho** deriva del segmento craneal del conducto torácico derecho. Los dos conductos conservan sus conexiones originales con el sistema venoso y drenan en la confluencia de la vena yugular interna y la subclavia. Las anastomosis numerosas generan muchas variaciones en la estructura final del conducto torácico.

La determinación del linaje linfático está regulada por el factor de transcripción ***PROX1***, que induce una regulación positiva de los genes para los vasos linfáticos y regulación negativa sobre los genes para los vasos sanguíneos.

booksmedicos.org

booksmedicos.org

Un gen de gran relevancia que experimenta regulación positiva es ***VEGFR3***, que codifica al receptor del factor paracrino **VEGFC**. Esta proteína hace que las células endoteliales que expresan *PROX1* produzcan gemaciones y den inicio al desarrollo de los vasos linfáticos.

RESUMEN

Alrededor del día 16 las **células progenitoras cardiacas** migran por la línea primitiva hasta un sitio craneal a los pliegues neurales, donde se establecen en una región con configuración de herradura en la capa visceral del mesodermo de la placa lateral denominada **campo cardiaco primario (CCP**; Fig. 13-1). Al tiempo que migran, estas células experimentan determinación por la vía de la lateralidad (Fig. 13-3) para contribuir a los lados derecho e izquierdo del corazón y constituir regiones cardiacas específicas, entre ellas la región de las aurículas y del ventrículo izquierdo (Fig. 13-1 *A*). El resto del corazón, lo que incluye parte de las aurículas, el ventrículo derecho, el cono arterial y el tronco arterial (tracto de salida), derivan de las células del **campo cardiaco secundario** (**CCS**) (Fig. 13-2). El CCS deriva de las células que migran por la línea primitiva y luego se establecen en el mesodermo visceral cerca del piso de la porción posterior de la faringe. Estas células también siguen patrones definidos por señales de lateralidad y regulan la contribución de las células de la cresta neural a la tabicación del flujo de salida, lo que incluye la orientación espiralada del tabique troncoconal (Figs. 13-2 y 13-30). La alteración de las vías de la lateralidad da origen a muchos tipos distintos de defectos cardiacos, en tanto la disrupción del CCS determina defectos del tracto de salida, entre ellos la transposición de los grandes vasos, la estenosis pulmonar, la doble salida ventricular derecha (DSVD) y otras (véase el Cuadro 13-1, p. 205).

La inducción de la región cardiogénica es desencadenada por las células cardiacas progenitoras subyacentes del endodermo anterior, y hace que éstas se conviertan en mioblastos y vasos sanguíneos. Las **BMP** que secreta este endodermo, combinadas con la inhibición de la expresión del gen ***WNT***, induce la expresión de ***NKX2.5***, el gen maestro para el desarrollo cardiaco. Algunas células del CCP sufren transformación endotelial y dan origen a un tubo en forma de herradura, en tanto otras constituyen los mioblastos que circundan el tubo. Para el día 22 del desarrollo los pliegues laterales de la pared corporal aproximan los dos lados de la estructura en herradura (Fig. 13-5) hacia la línea media, donde se fusionan (excepto en su extremo caudal [auricular]), para formar un solo tubo cardiaco un tanto incurvado (Fig. 13-7), constituido por una capa endocárdica interna y un manto miocárdico circundante (Figs. 13-5 *C* y 13-15). Durante la cuarta semana el corazón experimenta el **plegamiento cardiaco**. Este proceso hace que el corazón se doble sobre sí mismo y asuma su posición normal en la región izquierda del tórax, con las aurículas en la región posterior y los ventrículos en una posición más anterior. Si al formarse el asa cardiaca el corazón no gira de manera apropiada, se produce la **dextrocardia**, en la que el ápice cardiaco se orienta hacia la derecha. La dextrocardia también puede ser

booksmedicos.org

booksmedicos.org

inducida en un periodo más temprano, cuando se establece la lateralidad.

La tabicación cardiaca depende en parte del desarrollo del tejido de la **almohadilla endocárdica** en el conducto auriculoventricular (**almohadillas auriculoventriculares**) y la región troncoconal **(crestas troncoconales**). Debido a la ubicación clave del tejido de las almohadillas, muchas malformaciones cardiacas se relacionan con la morfogénesis anómala de estas estructuras.

El desarrollo auricular depende de la expansión de la región auricular original y la incorporación de estructuras adicionales. En el lado derecho el **seno venoso** se incorpora y da origen a la porción **lisa de la pared** de la aurícula derecha (Figs. 13-11 y 13-13), que está separada de la porción trabeculada por la **cresta terminal** (Fig. 13-13). En el lado izquierdo la **vena pulmonar**, que se forma en el **mesocardio dorsal**, queda ubicada en la pared posterior de la aurícula izquierda cuando las células de la **protuberancia mesenquimatosa dorsal (PMD)** proliferan y acompañan al *septum primum* al tiempo que esta estructura crece hacia el piso de la aurícula (Fig. 13-17). Más adelante, el tronco de la vena pulmonar se incorpora a la aurícula izquierda por la expansión de la aurícula, hasta que las cuatro ramas venosas desembocan en la pared posterior de esa cavidad. Esa estructura constituye la región de pared lisa de la aurícula izquierda (Fig. 13-18). El desarrollo de la vena pulmonar inicia en la línea media y luego se desplaza hacia la izquierda, un resultado de las señales de lateralidad. **El retorno venoso pulmonar anómalo total (RVPAT)** en que la vena se desplaza hacia la derecha y drena en la aurícula derecha, o incluso en la vena cava superior o la vena braquiocefálica, se identifica en casos de **heterotaxia**, en que existe alteración de los patrones izquierda-derecha.

Formación del tabique en la aurícula. El ***septum primum***, una cresta en forma de hoz que desciende desde el techo de la aurícula, comienza a separar la aurícula en dos partes, pero deja una cavidad, el ***ostium primum***, que permite la comunicación entre ambas (Fig. 13-16). Más tarde, cuando el *ostium primum* se oblitera por la fusión del ***septum primum*** con las almohadillas endocárdicas, se forma por apoptosis el ***ostium secundum***, un orificio en el ***septum primum***. Por último se forma el *septum secundum*, pero persiste una comunicación interauricular, el **foramen oval**. Solo al momento **del nacimiento**, cuando se incrementa la presión en la aurícula izquierda, los dos tabiques ejercen presión uno contra otro y cierran la comunicación entre las dos cavidades. Las anomalías del tabique auricular pueden variar desde su ausencia total (Fig. 13-23) hasta un orificio pequeño conocido como **persistencia del foramen oval**.

Formación del tabique en el conducto auriculoventricular. Cuatro **almohadillas endocárdicas** circundan al conducto auriculoventricular. La fusión de las almohadillas superior e inferior, opuestas entre sí, divide al orificio en conductos auriculoventriculares derecho e izquierdo (Fig. 13-16 *B, D*). El tejido de las almohadillas se vuelve entonces fibroso y constituye la válvula mitral (bicúspide) en el lado izquierdo y la válvula tricúspide en el lado derecho (Fig. 13-16 *F*). La persistencia del conducto auriculoventricular común (Fig. 13-24) y la formación anómala de las válvulas son defectos que se deben a las alteraciones del tejido de las almohadillas endocárdicas.

booksmedicos.org

booksmedicos.org

Formación del tabique en los ventrículos. El tabique interventricular está constituido por una porción **muscular** gruesa y una porción **membranosa** delgada (Figs. 13-16 *F* y 13-29), formadas por (1) la almohadilla endocárdica auriculoventricular inferior, (2) la cresta del cono derecho y (3) la cresta del cono izquierdo (Fig. 13-27). En muchos casos estos tres componentes no se fusionan, lo que da origen a un foramen interventricular. Si bien esta anomalía puede ser aislada, a menudo se combina con otros defectos compensatorios (Figs. 13-33 y 13-34).

Formación del tabique en el bulbo. El bulbo da origen a una porción de pared lisa en el ventrículo derecho, el cono y el tronco arterial. La región del tronco queda dividida por medio del **tabique aortopulmonar** espiralado, y forma los segmentos proximales de la aorta y la arteria pulmonar (Fig. 13-27). Las almohadillas del cono separan las regiones del tracto de salida de los conductos aórtico y pulmonar de los ventrículos izquierdo y derecho, respectivamente y, de igual modo, junto con el tejido de la almohadilla endocárdica inferior cierran el foramen interventricular (Fig. 13-27). Muchas anomalías vasculares, como la **transposición de los grandes vasos y la atresia valvular pulmonar**, se deben a una división anómala de la región troncoconal; en su generación pueden estar implicadas las **células de la cresta neural** que contribuyen a la formación del tabique en esa región (Fig. 13-30).

El **sistema de conducción cardiaco** deriva de las células del miocardio, y el corazón comienza a latir alrededor de 21 días después de la concepción. Al inicio, la actividad de **marcapasos** cardiaco proviene de la región caudal izquierda del tubo cardiaco. Más tarde, el seno venoso asume esta función y, cuando esta estructura queda incorporada a la aurícula derecha se forma el **nodo sinoauricular (SA)**. El **nodo auriculoventricular (AV)** se forma a partir de las células que circundan el conducto auriculoventricular. Más adelante, los impulsos del nodo AV pasan por el **haz auriculoventricular** y sus **ramas izquierda y derecha**, para por último llegar a la **red de fibras de Purkinje** que rodean y activan a los ventrículos. Todas las células del sistema de conducción cardiaco derivan de miocitos cardiacos primarios que se diferencian en células del nodo, las ramas del haz y las fibras de Purkinje. La expresión del factor de transcripción *TBX3* inhibe la diferenciación de estos miocitos primarios para constituir miocitos ventriculares y les permite diferenciarse para integrar el sistema de conducción.

Cada uno de los **arcos aórticos** se distribuye en uno de los cinco arcos faríngeos (Figs. 13-38 y 13-40). Cuatro productos importantes del sistema original de arcos aórticos son (1) las arterias carótidas (tercer arco izquierdo y derecho); (2) el cayado aórtico (cuarto arco izquierdo); (3) la arteria pulmonar (sexto arco aórtico), que durante la vida fetal se mantiene comunicada con la aorta por medio del conducto arterioso, y (4) la arteria subclavia derecha, que es constituida por el cuarto arco aórtico derecho, el segmento distal de la aorta dorsal derecha y la séptima arteria intersegmentaria (Fig. 13-40 *B*). Entre las anomalías vasculares más frecuentes del arco aórtico están: (1) persistencia del conducto arterioso y coartación aórtica (Fig. 13-42) y (2) persistencia del cayado

booksmedicos.org

booksmedicos.org

aórtico derecho y origen anómalo de la arteria subclavia derecha (Figs. 13-43 y 13-44), que pueden desencadenar problemas respiratorios y para la deglución.

Las **arterias vitelinas** al inicio irrigan el saco vitelino, pero más adelante constituyen las **arterias celiaca, mesentérica superior** y **mesentérica inferior. Estas tres arterias irrigan** las regiones del **intestino anterior**, el **intestino medio** y el **intestino posterior**, respectivamente.

Las **arterias umbilicales** pares se forman de las arterias iliacas comunes. Después del nacimiento los segmentos distales de estas arterias se obliteran para dar origen a los **ligamentos umbilicales mediales**, en tanto sus segmentos proximales se conservan como arterias **iliaca interna** y **vesical superior**.

Sistema venoso. Pueden reconocerse tres sistemas: (1) el **sistema vitelino**, que se convierte en el **sistema porta**; (2) el **sistema cardinal**, que constituye el **sistema de las cavas**, y (3) el **sistema umbilical**, que desaparece después del nacimiento. El complejo sistema de las cavas se caracteriza por muchas anomalías, como duplicación de las venas cavas inferior y superior, y vena cava superior izquierda (Fig. 13-51), que también se asocian con defectos de la lateralidad.

Cambios al nacer. Durante la vida prenatal la circulación placentaria aporta al feto el oxígeno, pero tras el nacimiento los pulmones se encargan del intercambio de gases. En el sistema circulatorio ocurren los cambios siguientes al momento del nacimiento, así como durante los primeros meses de vida extrauterina: (1) el conducto arterioso se cierra, (2) el foramen oval se cierra, (3) la vena umbilical y el conducto venoso se cierran y se transforman en el **ligamento redondo del hígado** y el **ligamento venoso**, y (3) las arterias umbilicales dan origen a los **ligamentos umbilicales mediales.**

Sistema linfático. El sistema linfático se desarrolla después que el cardiovascular, y se origina a partir del endotelio de las venas, a manera de seis sacos: dos yugulares, dos iliacos, uno retroperitoneal y una cisterna del quilo. Conductos numerosos se forman para conectar los sacos y permitir el drenaje de otras estructuras. Por último, el **conducto torácico** se forma por la anastomosis de los conductos torácicos derecho e izquierdo, la porción distal del conducto torácico derecho y el segmento craneal del conducto torácico izquierdo. El **conducto linfático derecho** se desarrolla a partir del segmento craneal del conducto torácico derecho.

Problemas a resolver

1. Un ultrasonido prenatal en una mujer de 35 años de edad en la semana 12 de la gestación revela una imagen anómala del corazón del feto. En vez de la imagen de cuatro cavidades que define la cruz típica, hay un defecto por la ausencia del poste interior de esta estructura. ¿Qué elementos constituyen la cruz y qué defecto es probable que tenga este feto?
2. Un recién nacido presenta defectos craneofaciales graves y transposición de los grandes vasos. ¿Qué población celular pudiera participar en el desarrollo

booksmedicos.org

booksmedicos.org

de las dos anomalías, y qué tipo de daño pudiera haberlas generado?

3. ¿Qué tipo de tejido resulta imprescindible para la división del corazón en cuatro cavidades, así como del tracto de salida en los conductos pulmonar y aórtico?
4. Un paciente refiere dificultad para deglutir. ¿Qué anomalía o anomalías vasculares pueden causar este síntoma? ¿Cuál es su origen embrionario?

booksmedicos.org

booksmedicos.org

FORMACIÓN DE LAS YEMAS PULMONARES

Cuando el embrión tiene alrededor de 4 semanas aparece el **divertículo respiratorio (yema pulmonar)** como una evaginación a partir de la pared ventral del intestino anterior (Fig. 14-1 *A*). La aparición y la localización de la yema pulmonar dependen del incremento del **ácido retinoico (AR)** que sintetiza el mesodermo adyacente. Este incremento de AR induce una regulación positiva del factor de transcripción ***TBX4***, que se expresa en el endodermo del tubo intestinal, en el sitio en que se origina el divertículo respiratorio. El ***TBX4*** induce la formación de la **yema**, así como el crecimiento continuo y la diferenciación de los pulmones. Así, el **epitelio** que cubre el interior de la laringe, la tráquea y los bronquios, al igual que los pulmones, es por completo de **origen endodérmico**. Los componentes de **tejido cartilaginoso, muscular y conectivo** de la tráquea y los pulmones derivan del **mesodermo visceral (esplácnico)** que circunda al intestino anterior.

Al inicio la yema pulmonar tiene comunicación con el intestino anterior (Fig. 14-1 *B*). Sin embargo, cuando el divertículo se expande en dirección caudal dos rebordes longitudinales, las **crestas traqueoesofágicas**, la separan del intestino anterior (Fig. 14-2 *A*). De manera subsecuente, cuando estas crestas se fusionan para formar el **tabique traqueoesofágico**, el intestino anterior se divide en una porción dorsal, el **esófago**, y otra ventral, la **tráquea** (Fig. 14-2 *B, C*). El primordio respiratorio mantiene su comunicación con la faringe por medio del **orificio laríngeo** (Fig. 14-2 *D*).

booksmedicos.org

booksmedicos.org

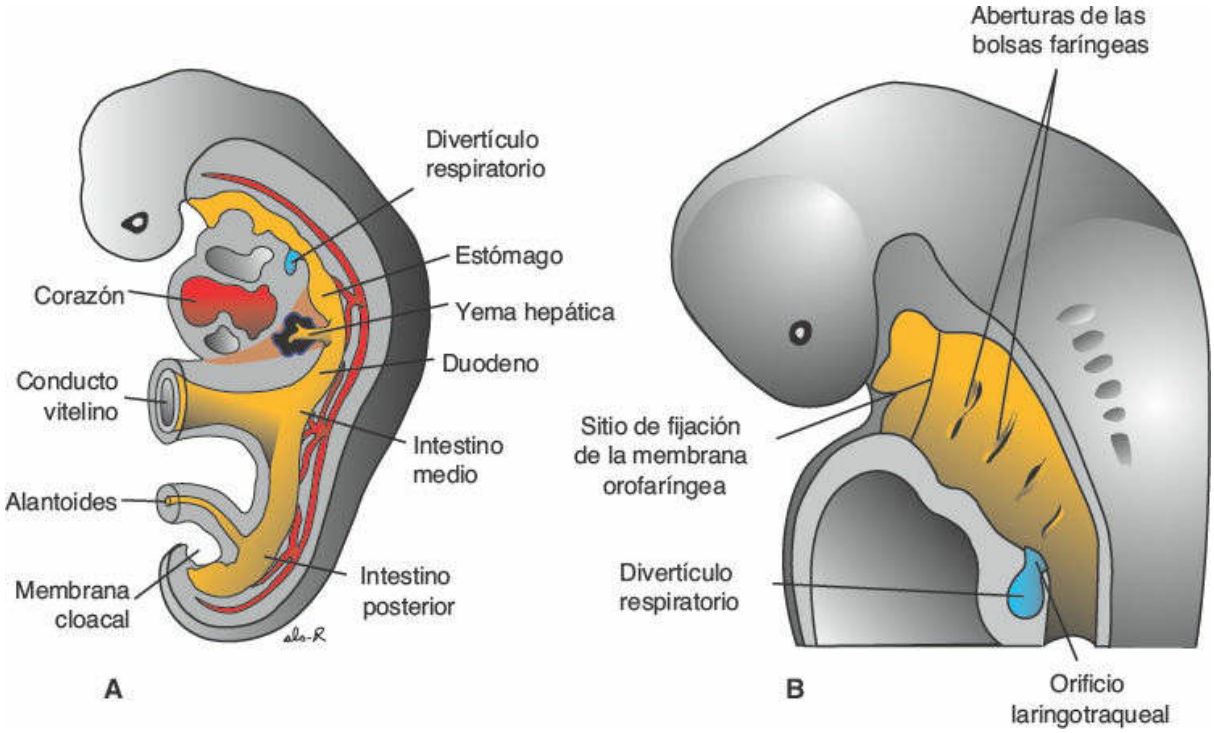

FIGURA 14-1 **A.** Embrión de alrededor de 25 días de gestación, en que se aprecia la relación del divertículo respiratorio con el corazón, el estómago y el hígado. **B.** Corte sagital del extremo cefálico de un embrión de 5 semanas, en que se aprecian los sitios de apertura de las bolsas faríngeas y el orificio laringotraqueal.

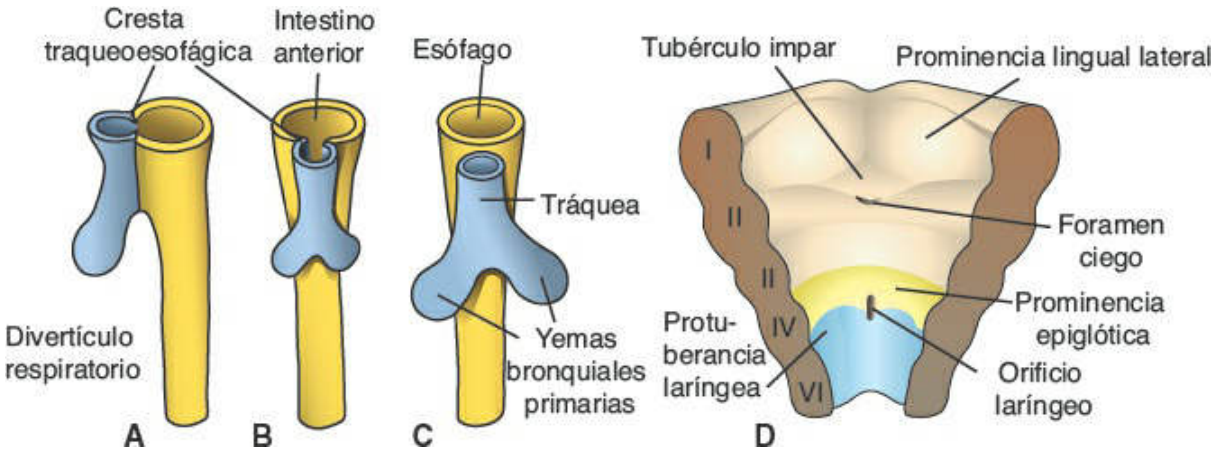

FIGURA 14-2 **A–C.** Fases sucesivas de desarrollo del divertículo respiratorio (yema pulmonar), en que se muestran las crestas traqueoesofágicas y la formación del tabique, que divide al intestino anterior en esófago y tráquea, junto con las yemas bronquiales. **D.** Porción ventral de la faringe, vista por su cara superior, en que se aprecia el orificio faríngeo y las protuberancias circundantes.

Correlaciones clínicas

La separación anómala del esófago y la tráquea por el tabique traqueoesofágico tiene como consecuencia la **atresia esofágica**, con o sin **fístulas traqueoesofágicas (FTE)**. Estos defectos se observan en cerca de 1/3 000 nacimientos, y en 90% de ellos la porción proximal del esófago termina

booksmedicos.org

booksmedicos.org

en un saco ciego, al tiempo que el segmento inferior forma una fístula con la tráquea (Fig. 14-3 A). Por otra parte, tanto la atresia esofágica aislada (Fig. 14-3 B) como la FTE tipo H sin atresia esofágica (Fig. 14-3 C) representan 4% del total de estos defectos. Otras variantes (Fig. 14-3 D, E) corresponden a cerca de 1% del total de estas malformaciones. Estas anomalías se vinculan con otros defectos congénitos, entre ellos malformaciones cardiacas en 33% de los casos. En este sentido, las FTE son un componente de la asociación **VACTERL** (anomalías **v**ertebrales, atresia **a**nal, defectos **c**ardiacos, fístula **t**raqueoesofágica, atresia **e**sofágica, anomalías **r**enales y defectos en extremidades), un conjunto de anomalías de causa desconocida, pero que coincide con más frecuencia que lo que pudiera esperarse por el simple azar.

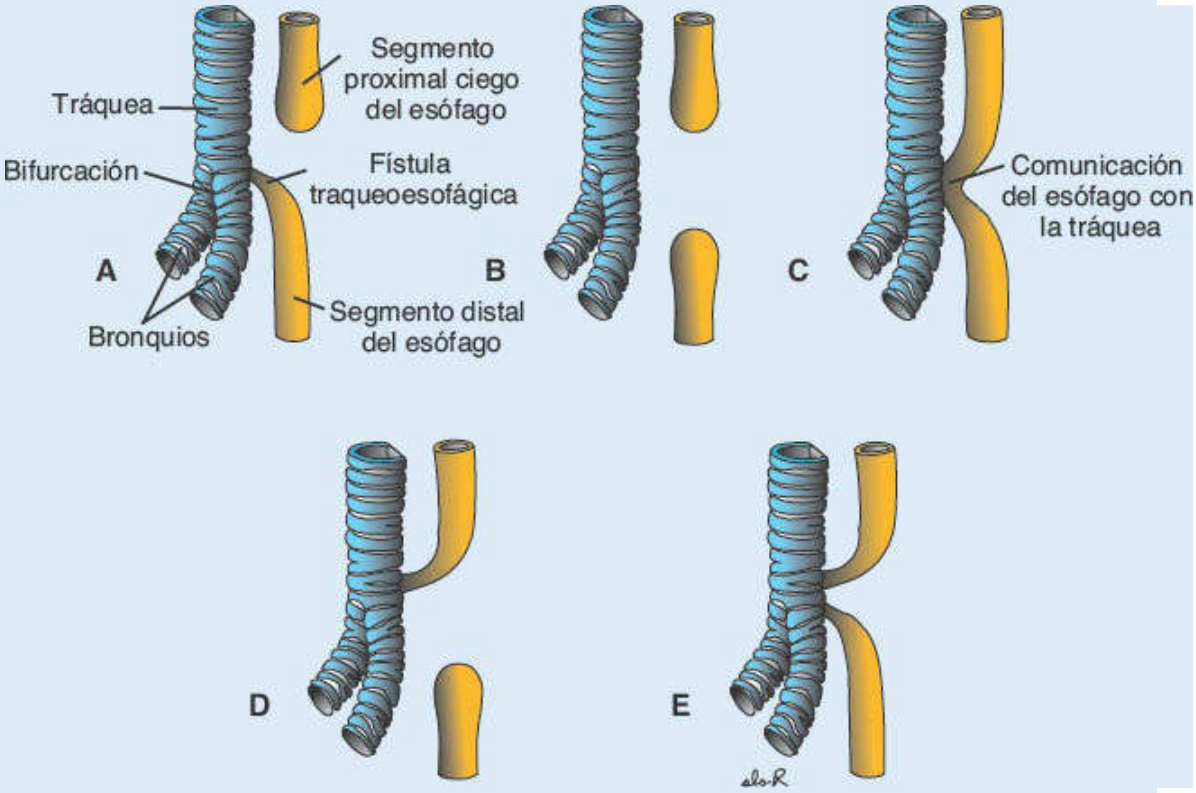

FIGURA 14-3 Distintos tipos de atresia esofágica con o sin FTE. **A.** La anomalía más frecuente (90% de los casos) se presenta cuando el segmento proximal del esófago termina en un saco ciego, en tanto el segmento distal forma una fístula con la tráquea. **B.** Atresia esofágica aislada (4% de los casos). **C.** FTE tipo H (4% de los casos). **D, E.** Otras variaciones (cada una, 1% de los casos).

Una complicación de algunas FTE es el polihidramnios, que deriva de que en algunos de estos defectos el líquido amniótico no puede pasar al estómago ni al intestino tras ser deglutido. De igual modo, en el momento del nacimiento el contenido gástrico o el líquido amniótico, o ambos, pueden ingresar a la tráquea por la fístula, lo que desencadena neumonitis y neumonía.

■ LARINGE

booksmedicos.org

booksmedicos.org

El revestimiento interno de la laringe se origina a partir del endodermo, no obstante los cartílagos y los músculos derivan del mesénquima del **cuarto** y el **sexto arcos faríngeos.** Como consecuencia de la proliferación rápida de este mesénquima, el orificio laríngeo cambia su aspecto, de ser una hendidura sagital a constituir una abertura en forma de T (Fig. 14-4 *A*). De manera subsecuente, cuando el mesénquima de los dos arcos se transforma en los **cartílagos tiroides**, **cricoides** y **aritenoides**, puede reconocerse la configuración característica del orificio laríngeo en el adulto (Fig. 14-4 *B*).

Aproximadamente en el momento en que los cartílagos se forman, el epitelio laríngeo también prolifera con rapidez, lo que origina la oclusión temporal de su luz. Más tarde la vacuolización y la recanalización dan origen a un par de huecos laterales, los **ventrículos laríngeos**. Estos huecos están limitados por pliegues tisulares que se convierten en las **cuerdas vocales falsas y verdaderas**.

Debido a que la musculatura de la laringe deriva del mesénquima del cuarto y sexto arcos faríngeos, todos los músculos de la laringe son inervados por ramas del décimo par craneal, el **nervio vago.** El **nervio laríngeo superior** inerva los derivados del cuarto arco faríngeo, en tanto que el **nervio laríngeo recurrente** lo hace con los derivados del sexto arco faríngeo (para más detalles sobre los cartílagos laríngeos consúltese el Cap. 17, p. 290).

■ TRQUEA, BRONQUIOS Y PULMONES

Al tiempo que se separa del intestino anterior, la **yema pulmonar** forma la tráquea y dos sáculos laterales: las **yemas bronquiales primarias** (Fig. 14-2 *B*, *C*). Al inicio de la quinta semana cada una de estas yemas se ensancha para constituir los bronquios primarios derecho e izquierdo. El derecho genera entonces tres bronquios secundarios, y el izquierdo dos (Fig. 14-5 *A*), lo que anuncia la formación de tres lóbulos en el pulmón del lado derecho y dos en el izquierdo (Fig. 14-5 *B, C*).

Con el crecimiento subsecuente en dirección caudal y lateral, los pulmones se expanden hacia el interior de la cavidad corporal (Fig. 14-6). **Los espacios disponibles para los pulmones, los canales pericardioperitoneales**, son estrechos. Estos se ubican uno a cada lado del intestino anterior y de manera gradual quedan ocupados por los pulmones en crecimiento. En última instancia, los pliegues pleuroperitoneales y los pleuropericárdicos separan los canales pericardioperitoneales de las cavidades peritoneal y pericárdica, respectivamente, y los espacios remanentes constituyen las **cavidades pleurales primitivas** (v. el Cap. 7). El mesodermo que cubre el exterior del pulmón se convierte en la **pleura visceral**. La capa de mesodermo somático, que cubre el interior de la pared corporal, se transforma en la **pleura parietal** (Fig. 14-6 *A*). El espacio remanente entre la pleura parietal y la visceral corresponde a la **cavidad pleural** (Fig. 14-7).

booksmedicos.org

booksmedicos.org

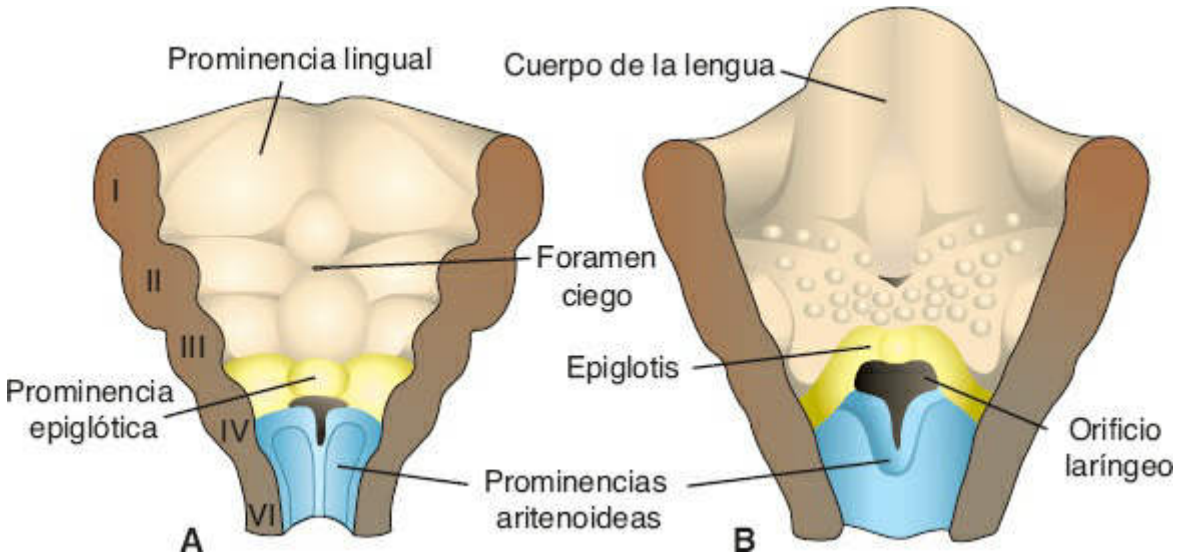

FIGURA 14-4 Orificio laríngeo y prominencias circundantes en fases sucesivas de desarrollo. **A.** 6 semanas. **B.** 12 semanas.

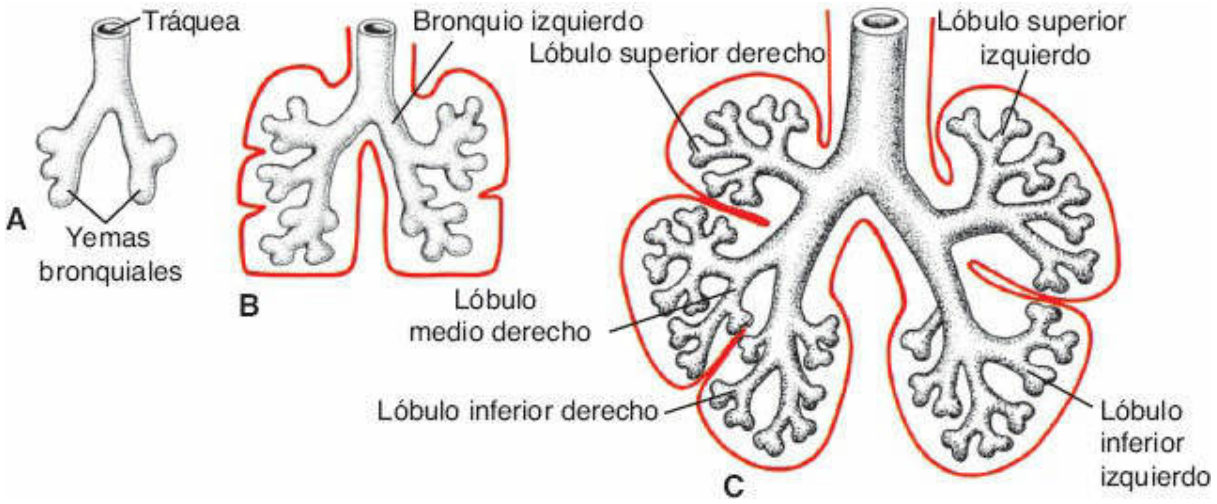

FIGURA 14-5 Etapas en el desarrollo de la tráquea y los pulmones. **A.** 5 semanas. **B.** 6 semanas. **C.** 8 semanas.

Al continuar el desarrollo los bronquios secundarios se dividen una y otra vez con un patrón dicotómico para dar origen a 10 **bronquios terciarios** (**segmentarios**) en el pulmón derecho y a ocho en el izquierdo, lo que crea los **segmentos broncopulmonares** del pulmón adulto. Al final del sexto mes existen alrededor de 17 generaciones de subdivisiones. A pesar de esto, para que el árbol bronquial adquiera su configuración definitiva deben ocurrir **seis divisiones adicionales durante la vida posnatal**. La ramificación está regulada por interacciones epitelio-mesénquima entre el endodermo de las yemas pulmonares y el mesodermo visceral que las circunda. Las señales para la ramificación, que emite el mesodermo, implican a miembros de la familia del factor de crecimiento de fibroblastos. Al tiempo que se generan todas estas subdivisiones nuevas y el árbol bronquial se desarrolla, los pulmones asumen una posición más caudal, de tal modo que al momento del nacimiento la bifurcación de la tráquea coincide con el nivel de la cuarta vértebra torácica.

booksmedicos.org

booksmedicos.org

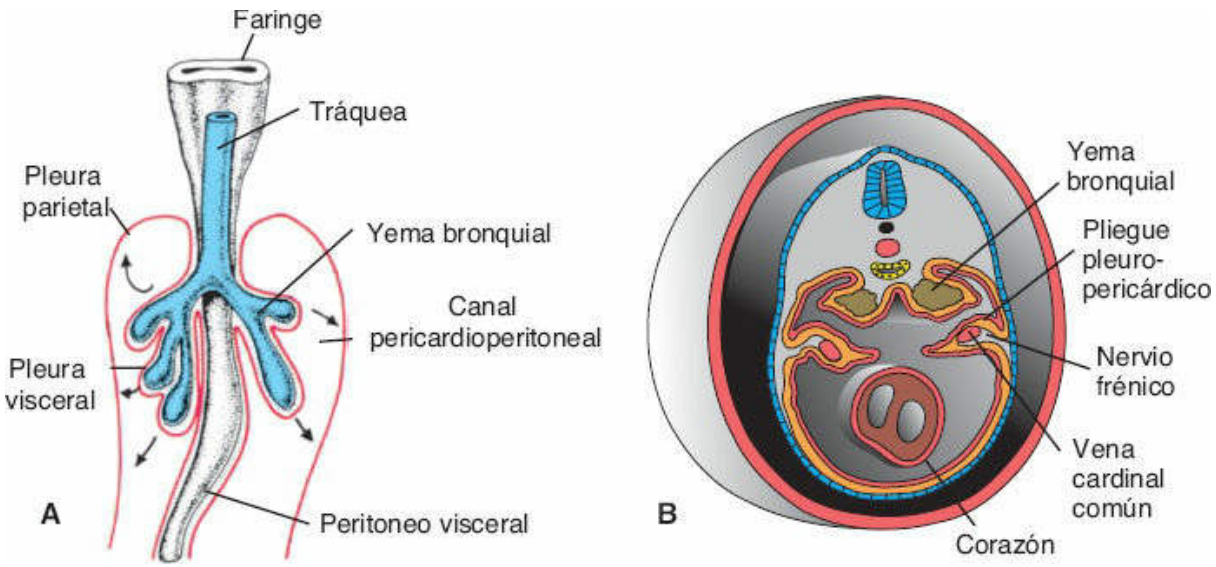

FIGURA 14-6 Expansión de las yemas bronquiales hacia los conductos pericardioperitoneales. En esta fase los conductos están comunicados con las cavidades peritoneal y pericárdica. **A.** Vista anterior de las yemas bronquiales, cubiertas por la pleura visceral. **B.** Corte transversal a la altura de las yemas bronquiales, en que se aprecian los pliegues pleuropericárdicos que separarán la región torácica de la cavidad corporal en las cavidades pleurales y pericárdica.

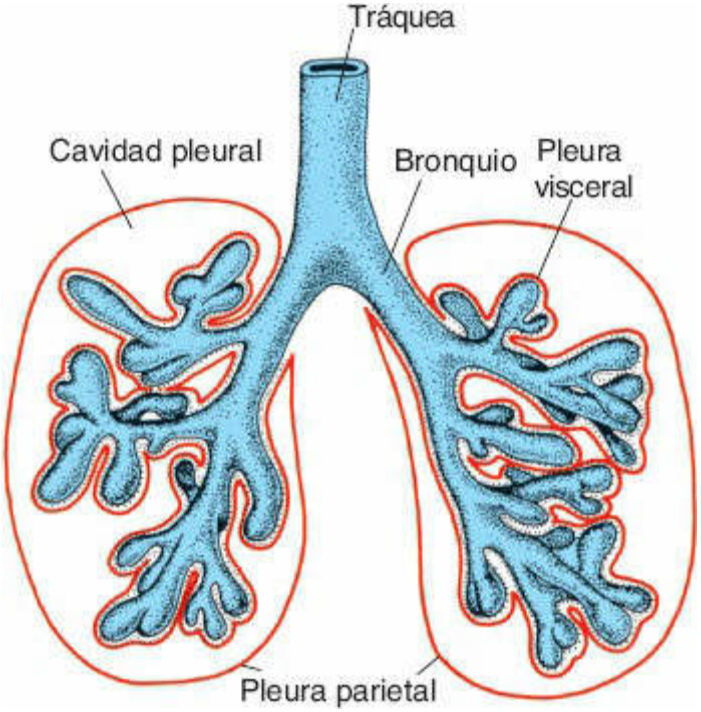

FIGURA 14-7 Los pulmones se expanden dentro de las cavidades pleurales una vez que los canales pericardioperitoneales se han separado de las cavidades pericárdica y peritoneal, respectivamente. Obsérvense la pleura parietal y la visceral, así como la cavidad pleural definitiva. La pleura visceral se extiende entre los lóbulos pulmonares.

■ MADURACIÓN DE LOS PULMONES

Hasta el séptimo mes de la gestación los bronquiolos experimentan división continua para dar origen a conductos cada vez más pequeños (fase canalicular) y

booksmedicos.org

booksmedicos.org

la irrigación vascular se incrementa en forma constante (Fig. 14-8 *A*). Los **bronquiolos terminales** se dividen para constituir **bronquiolos respiratorios**, y cada uno de estos se divide en tres a seis conductos alveolares (Fig. 14-8 *B*). Los conductos terminan en los **sacos terminales** (**alveolos primitivos**), que están rodeados por células alveolares planas en contacto estrecho con los capilares vecinos (Fig. 14-8 *B*). Al final del séptimo mes el número de sacos alveolares y capilares maduros es suficiente para garantizar un intercambio gaseoso adecuado, lo que permitiría la sobrevivencia en el neonato prematuro (Fig. 14-9) (Cuadro 14-1).

Durante los últimos 2 meses de la vida intrauterina y varios años tras el nacimiento, el número de sacos terminales muestra incremento constante. Por otra parte, las células que recubren los sacos, conocidas como **células epiteliales alveolares** (**neumocitos**) **tipo I**, se adelgazan cada vez más, de modo que los capilares circundantes protruyen hacia la luz de los sacos alveolares (Fig. 14-9). Este contacto íntimo entre las células epiteliales y las endoteliales constituye la **barrera alveolocapilar**. No existen **alveolos maduros** antes del nacimiento. Además de las células endoteliales y las células epiteliales alveolares planas, se desarrolla otro tipo de células al final del sexto mes. Éstas, las **células epiteliales alveolares** (**neumocitos**) **tipo II**, sintetizan **surfactante**, un líquido con alto contenido en fosfolípidos capaz de disminuir la tensión superficial en la interfase alveolocapilar.

Antes del nacimiento los pulmones están llenos de un líquido con alto contenido en cloruro, proteínas escasas y cierta cantidad de moco proveniente de las glándulas bronquiales, así como el surfactante derivado de las células del epitelio alveolar (tipo II). La cantidad de surfactante en el fluido se incrementa, en particular durante las últimas 2 semanas previas al nacimiento.

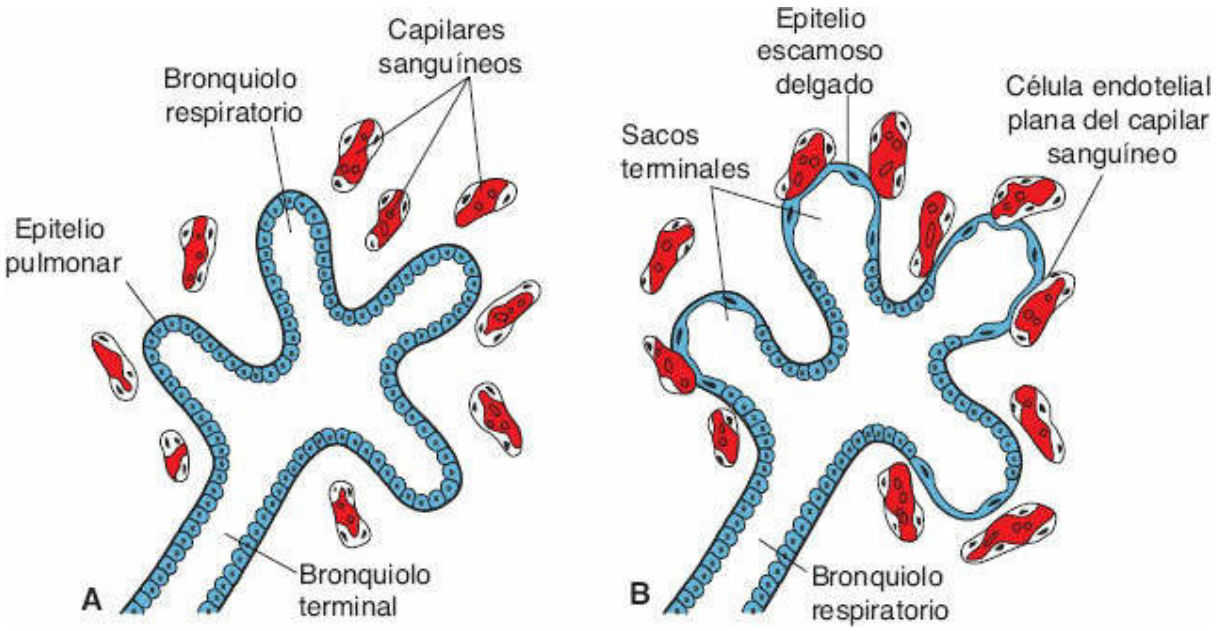

FIGURA 14-8 Desarrollo histológico y fisiológico del pulmón. **A.** El periodo canalicular se extiende desde la semana 16 hasta la 26. Obsérvense las células cuboides que cubren los bronquiolos respiratorios. **B.** Periodo de sacos terminales, que comienza al final del sexto y al inicio del séptimo

booksmedicos.org

booksmedicos.org

meses de gestación. Las células cuboides se adelgazan en gran medida y establecen una relación estrecha con el endotelio de los capilares hemáticos y linfáticos, y forman sacos terminales (alveolos primitivos).

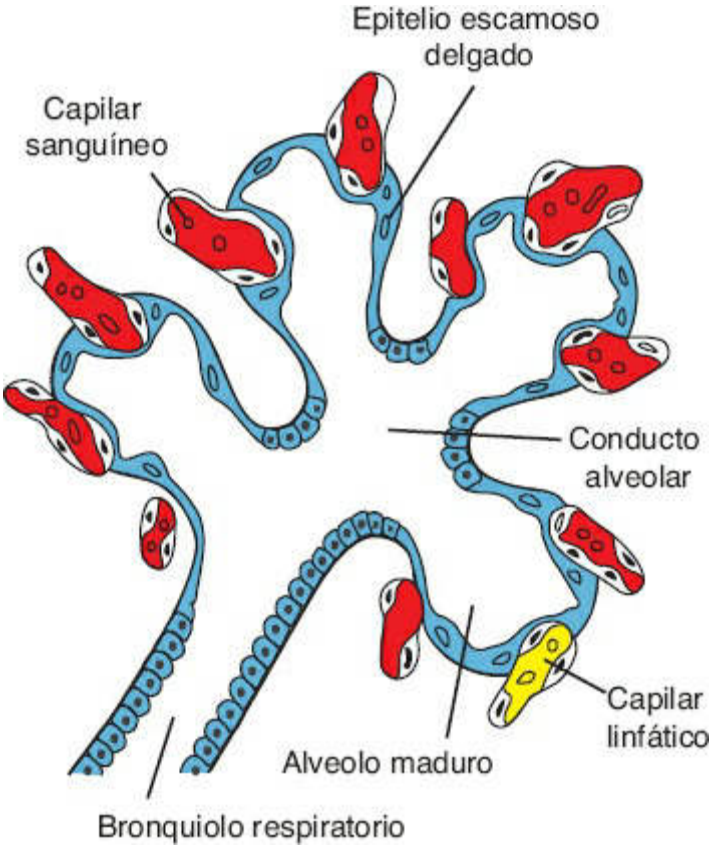

FIGURA 14-9 Tejido pulmonar de un neonato. Obsérvense las células epiteliales planas delgadas (también conocidas como **células epiteliales alveolares o neumocitos tipo I**) y los capilares circundantes que protruyen hacia el interior de los alveolos maduros.

Al tiempo que las concentraciones de surfactante aumentan durante la semana 34 de la gestación, cierta cantidad de este fosfolípido llega al líquido amniótico y actúa sobre los macrófagos de la cavidad amniótica. La evidencia sugiere que una vez "activados" estos macrófagos migran por el corion hacia el útero, donde comienzan a sintetizar proteínas del sistema inmunitario, entre ellas **interleucina 1 beta (IL-1β)**. La regulación positiva de estas proteínas da origen al incremento de la síntesis de prostaglandinas que desencadenan las contracciones uterinas. Así, pudieran existir señales provenientes del feto que participen en el inicio del trabajo de parto y del parto.

Los **movimientos respiratorios** fetales inician antes del nacimiento y generan la aspiración del líquido amniótico. Estos movimientos son importantes para estimular el desarrollo pulmonar y acondicionar a los músculos respiratorios. Cuando la respiración inicia al momento del nacimiento la mayor parte de líquido pulmonar se absorbe con rapidez por medio de los capilares sanguíneos y linfáticos, y un volumen escaso quizá sea expulsado por la tráquea y los bronquios durante el parto. Una vez que el líquido se absorbe de los sacos alveolares, el surfactante se deposita y forma una capa delgada de fosfolípidos sobre las membranas celulares alveolares. Cuando el aire ingresa a los alveolos

booksmedicos.org

booksmedicos.org

en la primera respiración, la capa de surfactante evita el desarrollo de una interfase aire-agua (sangre) con una tensión superficial alta. Sin la capa de surfactante los alveolos colapsarían durante la espiración (atelectasia).

Los movimientos respiratorios tras el nacimiento conducen el aire hacia los pulmones, que se expanden y llenan la cavidad pleural. Si bien el tamaño de los alveolos se incrementa en cierto grado, el crecimiento de los pulmones tras el nacimiento depende ante todo del aumento del número de bronquiolos respiratorios y alveolos. Se calcula que una sexta parte del número de alveolos del adulto ya existe al nacer. El resto de los alveolos se forma durante los primeros 10 años de la vida posnatal mediante la generación continua de alveolos primarios nuevos.

RESUMEN

El **sistema respiratorio** deriva de una evaginación de la pared ventral del intestino anterior, y el epitelio de laringe, tráquea, bronquios y alveolos se origina a partir del endodermo. Sus componentes cartilaginosos, musculares y de tejido conectivo derivan del mesodermo. Durante la cuarta semana de desarrollo el **tabique traqueoesofágico** separa la tráquea del intestino anterior, lo que da origen al **divertículo respiratorio (yema pulmonar)** en la región anterior y al esófago en la región posterior. La comunicación entre estas dos estructuras se mantiene por medio de la **laringe**, a la que forman tejidos del **cuarto y del sexto arcos faríngeos**. La yema pulmonar se desarrolla para constituir dos bronquios principales. El derecho genera tres bronquios secundarios y tres lóbulos; el izquierdo da origen a dos bronquios secundarios y dos lóbulos. El resultado de una separación anómala del intestino anterior por el tabique traqueoesofágico son la **atresia esofágica** y las **fístulas traqueoesofágicas** (**FTE**; Fig. 14-3).

Cuadro 14-1	Maduración pulmonar	
Periodo seudoglandular	5-16 semanas	La ramificación continúa y se forman los bronquiolos terminales. No existen bronquiolos respiratorios o alveolos.
Periodo canalicular	16-26 semanas	Cada bronquiolo terminal se divide en dos o más bronquiolos respiratorios, que a su vez se dividen para formar entre tres y seis conductos alveolares.
Periodo de sacos terminales	26 semanas al nacimiento	Se forman los sacos terminales (alveolos primitivos), y los capilares establecen un contacto estrecho con ellos.
Periodo alveolar	8 meses de gestación hasta la	Los alveolos maduros tienen un contacto epitelioendotelial (capilar)

booksmedicos.org

booksmedicos.org

niñez	bien desarrollado.

Correlaciones clínicas

El **surfactante** es en particular importante para la sobrevivencia del **neonato prematuro**. Cuando el surfactante es insuficiente la tensión superficial de la membrana alveolocapilar se vuelve demasiado alta, y lo que determina un riesgo muy intenso de que los alveolos se colapsen durante la espiración. Como consecuencia se desarrolla el **síndrome de dificultad respiratoria (SDR)**, que se trata de una causa frecuente de muerte en neonatos prematuros. En estos casos los alveolos con colapso parcial contienen un líquido rico en proteínas, con muchas membranas hialinas y cuerpos laminares, que quizá deriven de la capa de surfactante. El SDR, que antes se denominaba **enfermedad por membrana hialina**, induce alrededor de 20% de las muertes en recién nacidos. El tratamiento de los neonatos prematuros con surfactante artificial y también el de las madres con trabajo de parto pretérmino utilizando glucocorticoides para estimular la síntesis de surfactante han reducido la mortalidad vinculada con el SDR.

Si bien se han descrito muchas anomalías de los pulmones y del árbol bronquial (p. ej., tráquea con terminación en saco ciego con agenesia pulmonar, y agenesia de un solo pulmón), casi todas estas anomalías macroscópicas son raras. La división anómala del árbol bronquial es más común; en ocasiones da origen a lóbulos supernumerarios. Estas variaciones en el árbol bronquial tienen poca relevancia funcional, pero pueden inducir dificultades inesperadas durante la broncoscopia.

Más interesante resulta la existencia de **lóbulos pulmonares ectópicos**, que derivan de la tráquea o del esófago. Se piensa que estos lóbulos se forman a partir de yemas respiratorias adicionales en el intestino anterior, que se desarrollan de manera independiente al sistema respiratorio principal.

De mayor relevancia clínica son los **quistes pulmonares congénitos**, que se forman por la dilatación de bronquios terminales o más grandes. Estos quistes pueden ser pequeños y múltiples y conferir al pulmón un aspecto radiológico en panal, o bien pueden limitarse a una o más lesiones grandes. Las estructuras quísticas del pulmón suelen drenar en forma deficiente y con frecuencia desencadenan infecciones crónicas.

Tras una fase seudoglandular (5 a 16 semanas) y una canalicular (16 a 26 semanas), las células cuboides que recubren los bronquiolos respiratorios se modifican para dar origen a células planas, las **células epiteliales alveolares (neumocitos) tipo I**, que están en relación íntima con los capilares hemáticos y linfáticos. En el séptimo mes es posible el intercambio de gases entre la sangre y el aire en los **alveolos primitivos**. Antes del nacimiento los pulmones están

booksmedicos.org

booksmedicos.org

ocupados por un fluido con proteínas escasas, cierta cantidad de moco y **surfactante**, que es sintetizado por las **células epiteliales alveolares** (**neumocitos**) **tipo II**, y que constituye una capa de fosfolípidos que cubre las membranas alveolares. Al iniciar la respiración, el líquido pulmonar se absorbe, no así la capa de surfactante, que impide el colapso de los alveolos durante la espiración al disminuir la tensión superficial en la interfase aire-sangre capilar. La ausencia de surfactante o su volumen escaso en el neonato prematuro desencadenan **síndrome de dificultad respiratoria (SDR)** debido al colapso de los alveolos primitivos (**enfermedad de la membrana hialina**).

El crecimiento de los pulmones tras el nacimiento se debe principalmente al aumento del **número** de bronquiolos respiratorios y alveolos, y no al incremento del **tamaño** de los alveolos. Se forman alveolos nuevos durante los primeros 10 años de la vida posnatal.

Problemas a resolver

1. Un ultrasonido prenatal revela polihidramnios y, al nacimiento, el neonato tiene una cantidad excesiva de líquido en la boca. ¿Qué tipo de defecto congénito pudiera existir y cuál es su origen embrionario? ¿Exploraría usted al neonato en forma cuidadosa para descartar otros defectos congénitos? ¿Por qué?
2. Un recién nacido con 6 meses de gestación tiene dificultad para respirar. ¿A qué se debe esto?

booksmedicos.org

booksmedicos.org

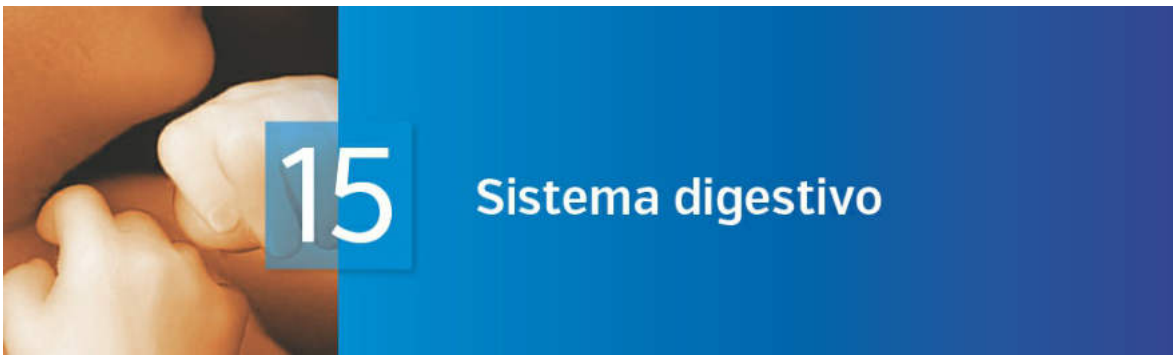

SEGMENTOS DEL INTESTINO PRIMITIVO

Como consecuencia del plegamiento cefalocaudal y lateral del embrión, una porción del endodermo derivado de la gastrulación se incorpora al embrión para formar el **intestino primitivo**. El **saco vitelino** y el **alantoides** permanecen fuera del embrión (Fig. 15-1 *A-D*).

El **intestino anterior** y el **intestino posterior** corresponden a sacos ciegos formados por el intestino primitivo en las regiones cefálica y caudal respectivamente. En la región central el **intestino medio** mantiene de manera temporal su comunicación con el saco vitelino por medio del **conducto vitelino** o **pedículo vitelino** (Fig. 15-1 *D*).

El desarrollo del intestino primitivo y sus derivados generalmente se analiza en cuatro secciones: (1) el **intestino faríngeo**, o **faringe**, que se extiende desde la membrana orofaríngea hasta el divertículo respiratorio, y forma parte del intestino anterior; esta sección es en particular importante para el desarrollo de la cabeza y el cuello, y se discute en el capítulo 17. (2) El resto del **intestino anterior** se ubica en una posición caudal al tubo faríngeo y se extiende hasta la evaginación hepática. (3) El **intestino medio** inicia en un punto caudal a la yema hepática y se extiende hasta el sitio de unión de los dos tercios derechos y del tercio izquierdo del colon transverso en el adulto. (4) El **intestino posterior** se extiende desde el tercio izquierdo del colon transverso hasta la membrana cloacal (Fig. 15-1). El **endodermo** forma el revestimiento epitelial del tubo digestivo y da origen a células específicas (el **parénquima**) de glándulas, como los hepatocitos y las células exocrinas y endocrinas del páncreas. El **mesodermo visceral** da origen al **estroma** (tejdo conectivo) de las glándulas y al múscu lo, tejido conectivo y componentes péritoneales de la pared del testino.

booksmedicos.org

booksmedicos.org

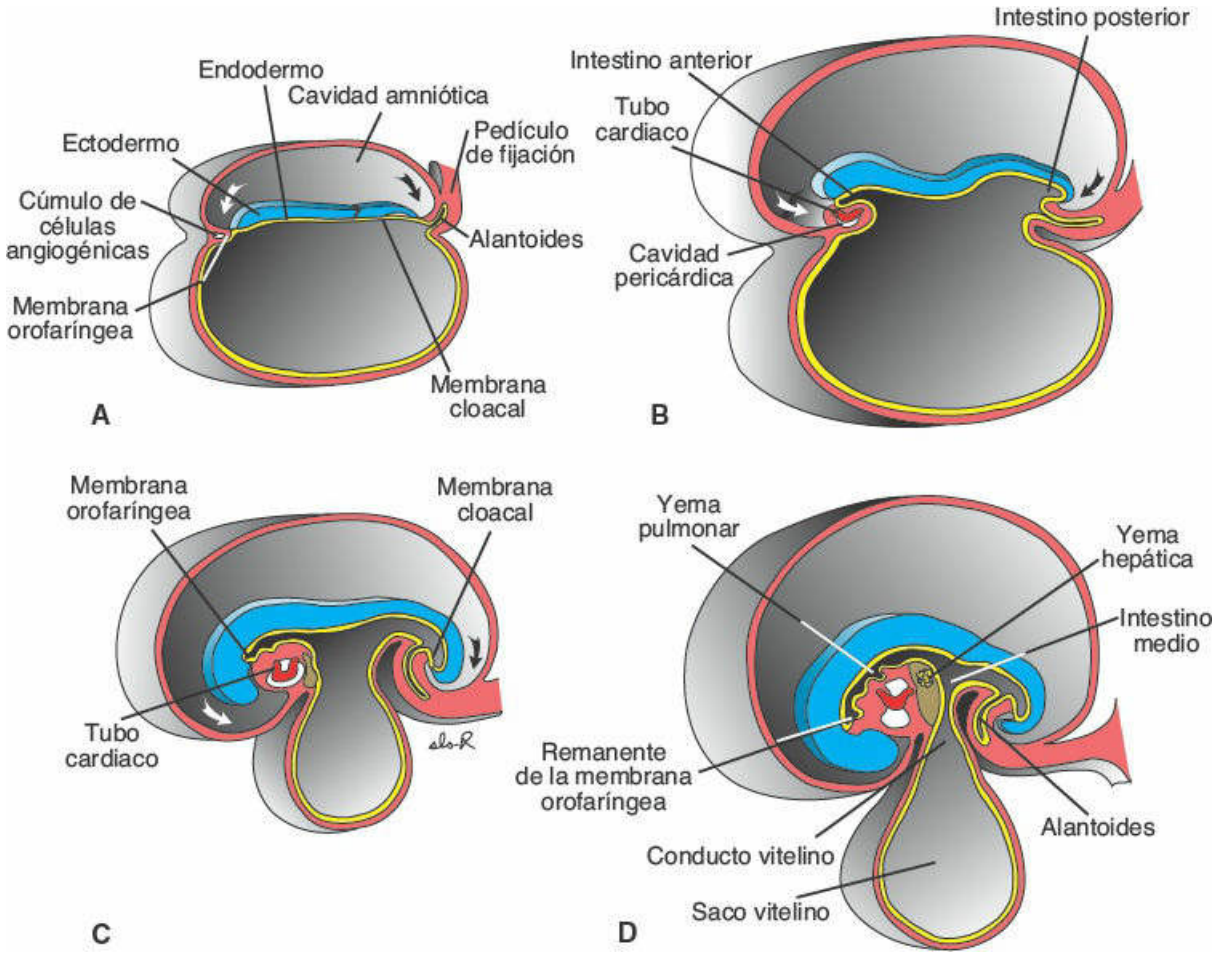

FIGURA 15-1 Cortes sagitales de embriones en distintas fases del desarrollo, en que se aprecia el efecto del plegamiento cefalocaudal y lateral sobre la posición de la cavidad cubierta por endodermo. Obsérvese la formación del intestino anterior, el intestino medio y el intestino posterior. **A.** Embrión presomítico. **B.** Embrión de siete somitas. **C.** Embrión de 14 somitas. **D.** Al final del primer mes.

REGULACIÓN MOLECULAR DEL DESARROLLO DEL INTESTINO

La especificación regional del tubo digestivo en distintos componentes ocurre durante el periodo en que los pliegues corporales laterales se aproximan entre sí a cada lado del tubo (Figs. 15-2 y 15-3). La especifiación se desencadena por un gradiente de concentración de ácido retinoico (AR) que va desde la faringe, expuesta a concentraciones bajas o nulas de AR, y hasta el colon, expuesto a la mayor concentración de AR. Este gradiente de AR provoca la expresión de factores de transcripción en distintas regiones del tubo intestinal. Así, ***SOX2*** "especifica" al esófago y el estómago; ***PDX1*** al duodeno; ***CDXC*** al intestino delgado, y ***CDXA*** al in testino grueso y al recto (Fig. 15-2 *A*). Esta determinación inicial de patrones se establece mediante interacciones recíprocas entre el endodermo y el mesodermo visceral adyacente al tubo intestinal (Fig. 15-2 *B-D*). Esta **interacción epitelio-mesénquima** es desencadenada por la expresión del gen ***SONIC HEDGEHOG*** (***SHH***) en todo el tubo intestinal. La

booksmedicos.org

booksmedicos.org

expresión del *SHH* genera una regulación positiva de factores en el mesodermo, que a su vez determinan el tipo de estructura que forma el tubo digestivo, como estómago, duodeno, intestino delgado, etc. Por ejemplo, en la región del límite caudal del intestino medio y en todo el intestino posterior la expresión del *SHH* determina una expresión acotada de los **genes *HOX*** en el mesodermo (Fig. 15-2 *D*). Una vez que el mesodermo queda especificado por medio de este código, instruye al endodermo para formar los distintos componentes de las regiones del intestino medio y posterior, entre ellos parte del intestino delgado, el ciego, el colon y la cloaca (Fig. 15-2).

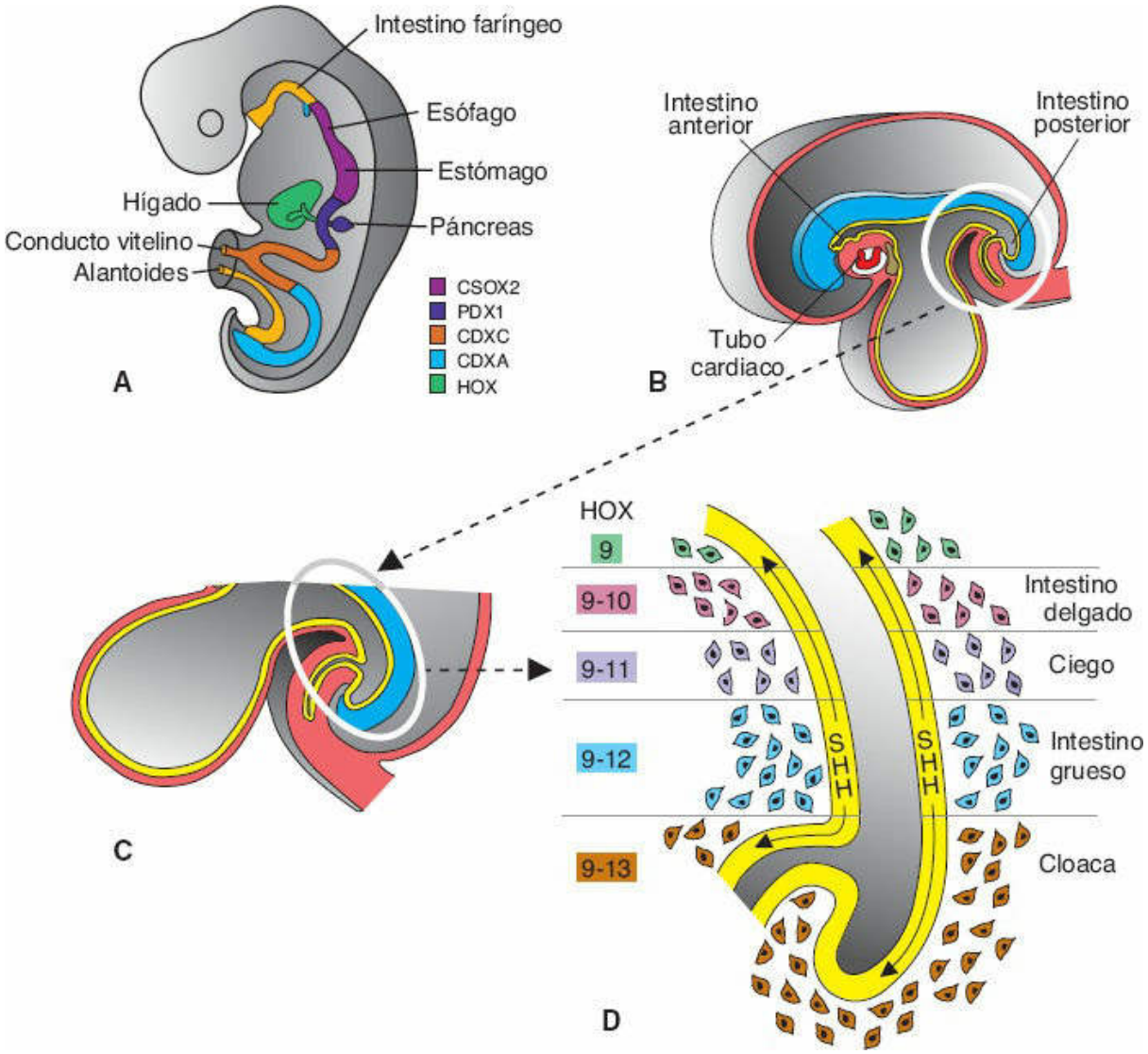

FIGURA 15-2 Diagramas que muestran la regulación molecular del desarrollo del intestino. **A.** Diagrama con códigos de color que indica los genes responsables de iniciar la especificación regional del intestino para constituir el esófago, el estómago, el duodeno y el resto de sus segmentos. **B-D.** Esquemas que muestran un ejemplo de las regiones del intestino medio y el intestino posterior e indica cómo se estabiliza la primera especificación intestinal. La estabilización depende de las interacciones epitelio-mesénquima entre el endodermo intestinal y el mesodermo visceral (esplácnico) circundante. Las células del endodermo inician el proceso de estabilización por medio de la secreción de *Sonic hedgehog* (SHH), que determina una expresión contenida de genes *HOX* en el mesodermo. Esta interacción da origen a una cascada genética que regula la especificación de cada región intestinal, como se muestra para las áreas del intestino delgado y del intestino grueso en estos diagramas.

booksmedicos.org

booksmedicos.org

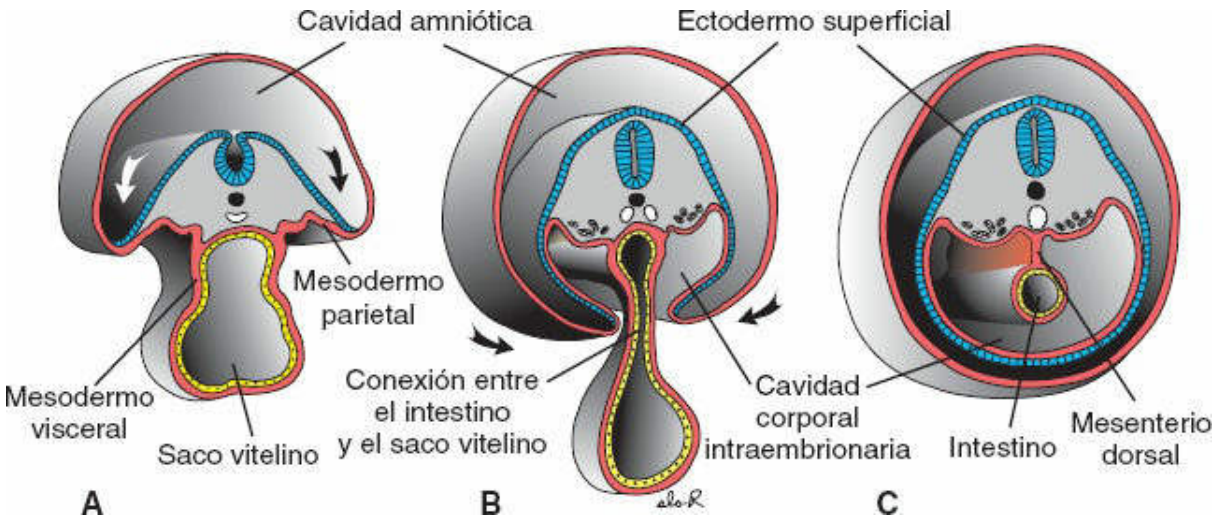

FIGURA 15-3 Cortes transversales de embriones en distintas fases de desarrollo. **A.** Cavidad intraembrionaria limitada por las capas visceral y parietal del mesodermo de la placa lateral, que mantiene una comunicación amplia con la cavidad extraembrionaria. **B.** La cavidad intraembrionaria está perdiendo su conexión amplia con la cavidad extraembrionaria. **C.** Al final de la cuarta semana las capas de mesodermo visceral se fusionan en la línea media y constituyen una membrana de dos hojas (mesenterio dorsal) entre la mitad derecha y la izquierda de la cavidad corporal. Sólo existe mesenterio ventral en la región del tabique transverso (no se muestra).

MESENTERIO

En el pasado se definía al mesenterio como una capa doble de peritoneo que encerraba a un órgano y lo suspendía de la pared abdominal posterior. Estos órganos "suspendidos" se denominaban **intraperitoneales**, en tanto los órganos ubicados por detrás de la cubierta peritoneal de la pared corporal, como los riñones, se denominaban retroperitoneales. Por último, los órganos como el páncreas y las regiones ascendentes y descendentes del colon, que en su origen eran intraperitoneales pero después quedaban adheridos a la pared corporal posterior, se consideraban retroperitoneales secundarios. Evidencia reciente demuestra que estos conceptos y definiciones no son correctos. En consecuencia, se requiere una comprensión nueva de la embriología del mesenterio y el peritoneo, y su relación con los órganos abdominales.

Al inicio el intestino anterior, el intestino medio y el intestino posterior tienen un contacto amplio con el mesénquima de la pared abdominal posterior (Fig. 15-3). Sin embargo, para la quinta semana este puente de tejido conector se estrecha y la región caudal del intestino anterior, intestino medio y la mayor parte del intestino posterior quedan suspendidas de la pared abdominal por medio del **mesenterio dorsal** (Figs. 15-3 *C* y 15-4). Este **mesenterio** es una colección de tejido conectivo que mantiene al tubo intestinal y sus derivados en sus posiciones anatómicas normales. En el abdomen, el **mesenterio dorsal** se extiende desde la región inferior del esófago hasta el recto, a manera de una **lámina continua** de tejido unida a la pared corporal posterior, que constituye una vía para el paso de vasos sanguíneos, linfáticos y nervios hacia el tubo intestinal y sus derivados. Sus diferentes regiones se nombran con base en las

booksmedicos.org

booksmedicos.org

porciones del tubo digestivo a las cuales se fija (Fig. 15-4). Estas regiones incluyen: mesogastrio dorsal, omento mayor, mesoduodeno, mesenterio del intestino delgado, mesocolon, mesoapéndice, mesosigmoides y mesorrecto. En algunas regiones este mesenterio se extiende a cierta distancia de la pared posterior hasta alguna región del intestino, como en el caso del mesenterio para el intestino delgado o aquél para el colon transverso. En otros casos, cuando un órgano o algún segmento de un órgano, como las regiones ascendentes y descendentes del colon, quedan adosados a la pared posterior del cuerpo, el mesenterio es corto. Cuando estos puntos de fijación del mesenterio a la pared posterior se forman, se integra una capa de fascia (**fascia de Toldt**) entre el peritoneo visceral que cubre al órgano y el peritoneo parietal que reviste la pared corporal posterior.

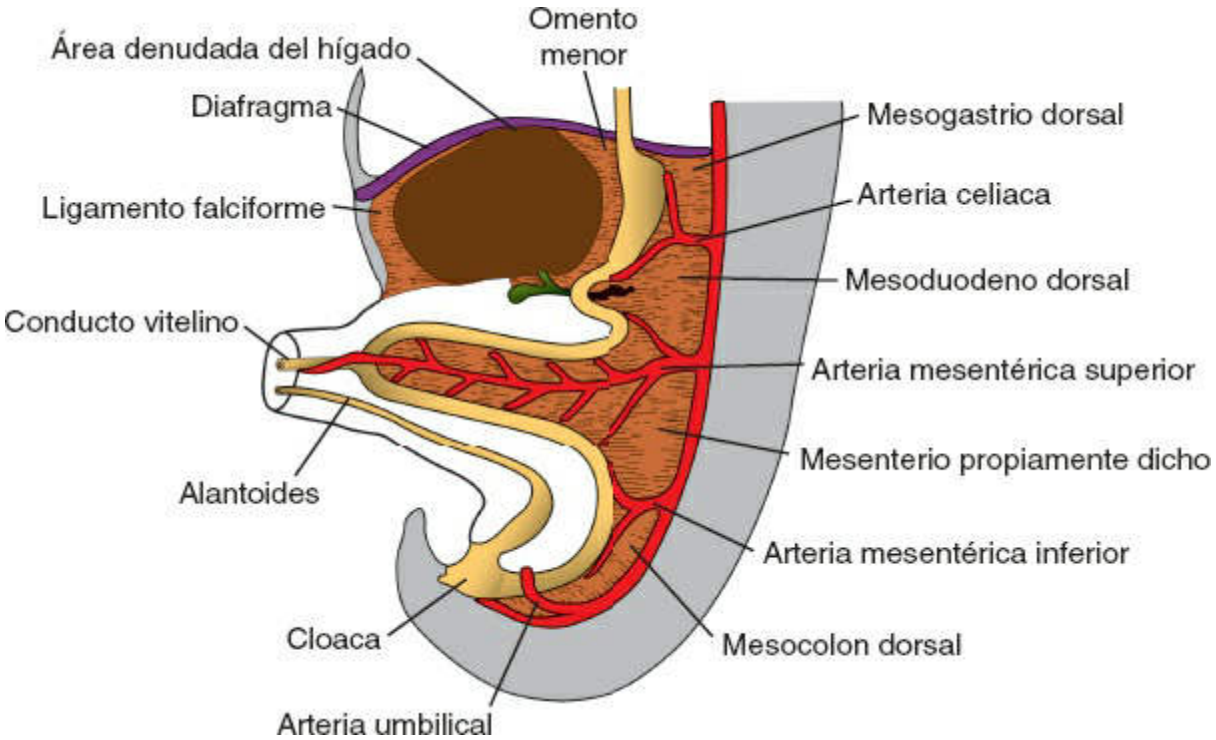

FIGURA 15-4 Mesenterios dorsal y ventral primitivos. El hígado está conectado a la pared abdominal ventral y al estómago por el ligamento falciforme y el omento menor, respectivamente. La arteria mesentérica superior pasa a través del mesenterio propiamente dicho y se extiende hacia el saco vitelino como arteria vitelina.

El **mesenterio ventral** deriva del mesénquima del **tabique transverso**. El crecimiento del hígado hacia el interior del tabique divide al mesenterio ventral en (1) **mesogastrio ventral (omento menor),** que se extiende desde el estómago y el segmento más proximal del duodeno hasta el hígado, y (2) **ligamento falciforme**, que se extiende desde el hígado hasta la pared ventral del cuerpo (Fig. 15-4). El mesenterio ventral tiene **continuidad** con el mesenterio dorsal. El hecho de que el mesenterio dorsal sea una estructura continua y también tenga continuidad con el mesenterio ventral tiene relevancia clínica cuando los cirujanos resecan tumores u órganos en la cavidad abdominal. De manera similar, el hecho de que exista una fascia (fascia de Toldt) entre el peritoneo

booksmedicos.org

booksmedicos.org

visceral y parietal para los órganos que se unen a la pared corporal posterior es importante para la cirugía que implica a estos órganos y para comprender las vías de diseminación de las infecciones.

El **peritoneo** es una membrana serosa continua que cubre la superficie interna de la cavidad abdominal, a partir de la cual se repliega sobre las vísceras. La hoja que está unida a las vísceras constituye el **peritoneo visceral**, en tanto la unida a la pared abdominal forma el **peritoneo parietal**. Los **repliegues peritoneales** (antes denominados ligamentos) se identifican en el sitio en que el peritoneo forma puentes sobre el espacio que existe entre un órgano y la superficie interna de la pared abdominal posterior. Por ejemplo, los repliegues coronario y triangular sobre la superficie del hígado, o el repliegue esplenorrenal, entre el bazo y el riñón izquierdo. El conocimiento sobre estos repliegues es importante durante la cirugía, al definir planos de corte para eliminar órganos o acceder a los espacios y las cavidades relacionados con distintas vísceras.

INTESTINO ANTERIOR

Esófago

Cuando el embrión tiene alrededor de 4 semanas el **divertículo respiratorio (yema pulmonar)** aparece en la pared ventral del intestino anterior, en el límite con el intestino faríngeo (Fig. 15-5). El **tabique traqueoesofágico** separa en forma gradual este **divertículo** de la porción dorsal del intestino anterior (Fig. 15-6). De este modo, el intestino anterior se divide en una porción ventral, el **primordio respiratorio** (v. el Cap. 14), y una dorsal, el **esófago**.

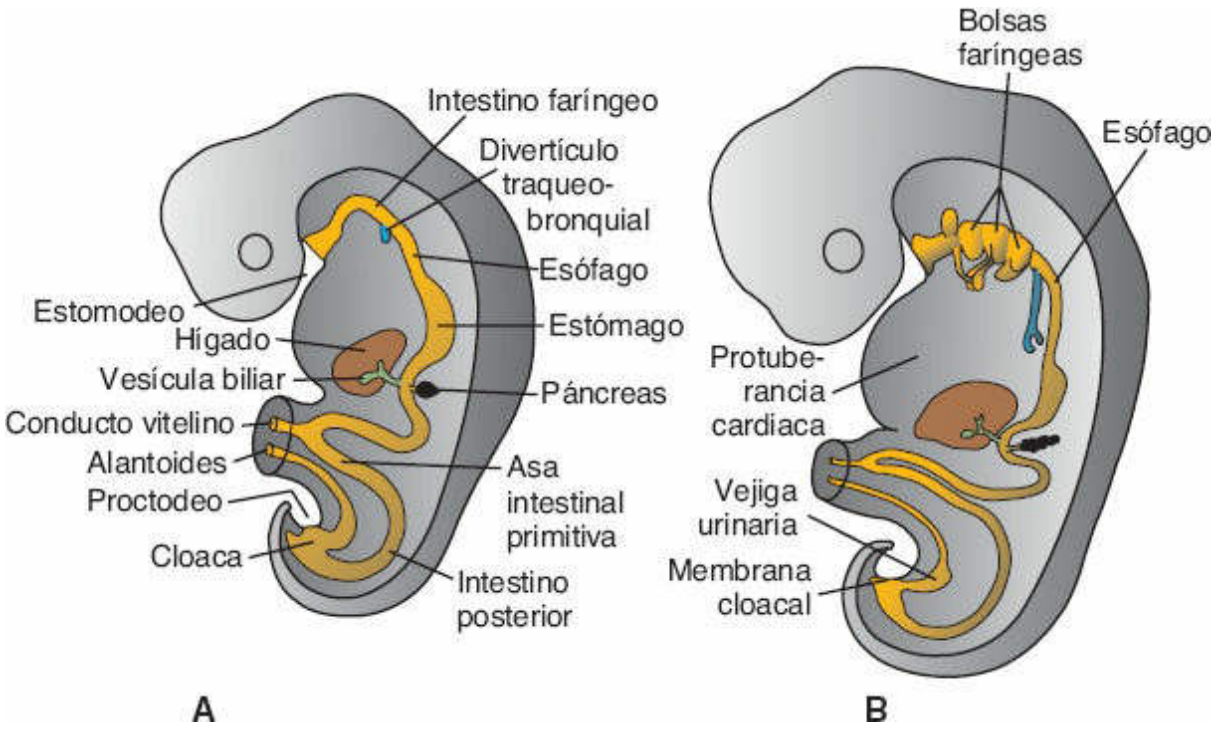

booksmedicos.org

booksmedicos.org

FIGURA 15-5 Embriones durante la cuarta **(A)** y la quinta **(B)** semanas del desarrollo, en que se muestra la formación del aparato gastrointestinal y los distintos derivados que se originan a partir de la capa germinal endodérmica.

Al inicio el esófago es corto (Fig. 15-5 *A*), pero con el descenso del corazón y los pulmones se elonga con rapidez durante el segundo mes (Fig. 15-5 *B*). La capa muscular, que se forma a partir del mesénquima visceral circundante, es de tipo estriado en los dos tercios superiores y está inervada por el nervio vago; la capa muscular es de tipo liso en el tercio inferior y está inervada por el plexo esplácnico.

Estómago

El estómago inicia su desarrollo a partir del intestino anterior en la cuarta semana, a manera de una dilatación fusiforme con gran cercanía al divertículo respiratorio en la región torácica primitiva. El crecimiento longitudinal de la región esofágica resulta esencial para que el estómago ocupe su posición en la cavidad abdominal, por debajo del diafragma. Si este crecimiento no se presenta la consecuencia es una hernia diafragmática, en que el estómago permanece en la cavidad torácica y comprime los pulmones (v. el Cap. 7; p. 103; Fig. 15-5 *A*).

En las semanas siguientes, tras la elongación de la región esofágica del intestino anterior, el aspecto y la posición del estómago se modifican en gran medida como consecuencia de las diferentes velocidades de crecimiento de las distintas regiones de su pared y los cambios de la posición de los órganos circundantes. Los cambios de posición del estómago pueden explicarse con más facilidad si se asume que rota en torno a un eje longitudinal y uno anteroposterior (Fig. 15-8).

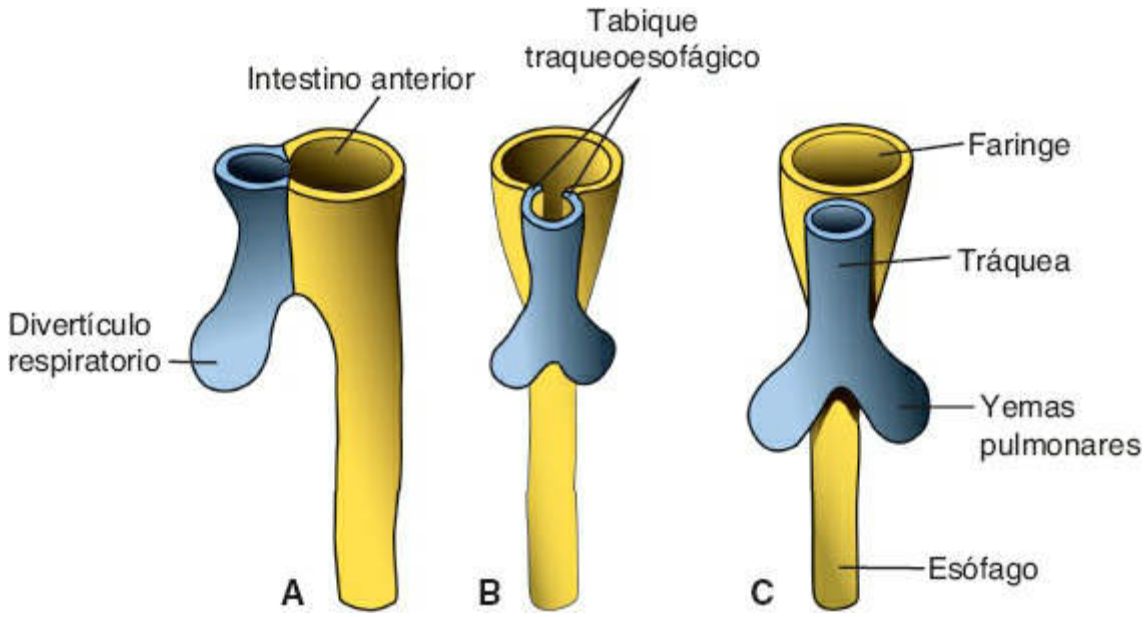

FIGURA 15-6 Etapas sucesivas de desarrollo del divertículo respiratorio y del esófago por efecto de la división del intestino anterior. **A.** Al final de la tercera semana (vista lateral). **B, C.** Durante la cuarta semana (vista ventral).

booksmedicos.org

booksmedicos.org

Correlaciones clínicas

Anomalías esofágicas

La **atresia esofágica**, con o sin **fístula traqueoesofágica**, se debe a la desviación posterior y espontánea del **tabique traqueoesofágico** o al efecto de algún factor mecánico que impulsa la pared dorsal del intestino en sentido anterior. En su variedad más frecuente la región proximal del esófago termina en un saco ciego, y la porción distal se conecta con la tráquea por medio de un conducto estrecho justo por encima de la bifurcación (Fig. 15-7 *A*). Otros tipos de defectos de esta región son mucho menos frecuentes (Fig. 15-7 *B-E*; v. el Cap. 14).

La atresia del esófago impide el paso normal del líquido amniótico hacia el tracto intestinal, lo que determina la acumulación de una cantidad excesiva de líquido en el saco amniótico (**polihidramnios**). Además de la atresia, el lumen del esófago puede estrecharse, lo que origina **estenosis esofágica**, casi siempre en su tercio distal. La estenosis puede deberse a una recanalización incompleta, anomalías vasculares o accidentes que comprometen el flujo sanguíneo. En ocasiones el esófago no se elonga en grado suficiente y el estómago es atraído hacia el hiato esofágico del diafragma. La consecuencia es una **hernia hiatal congénita**.

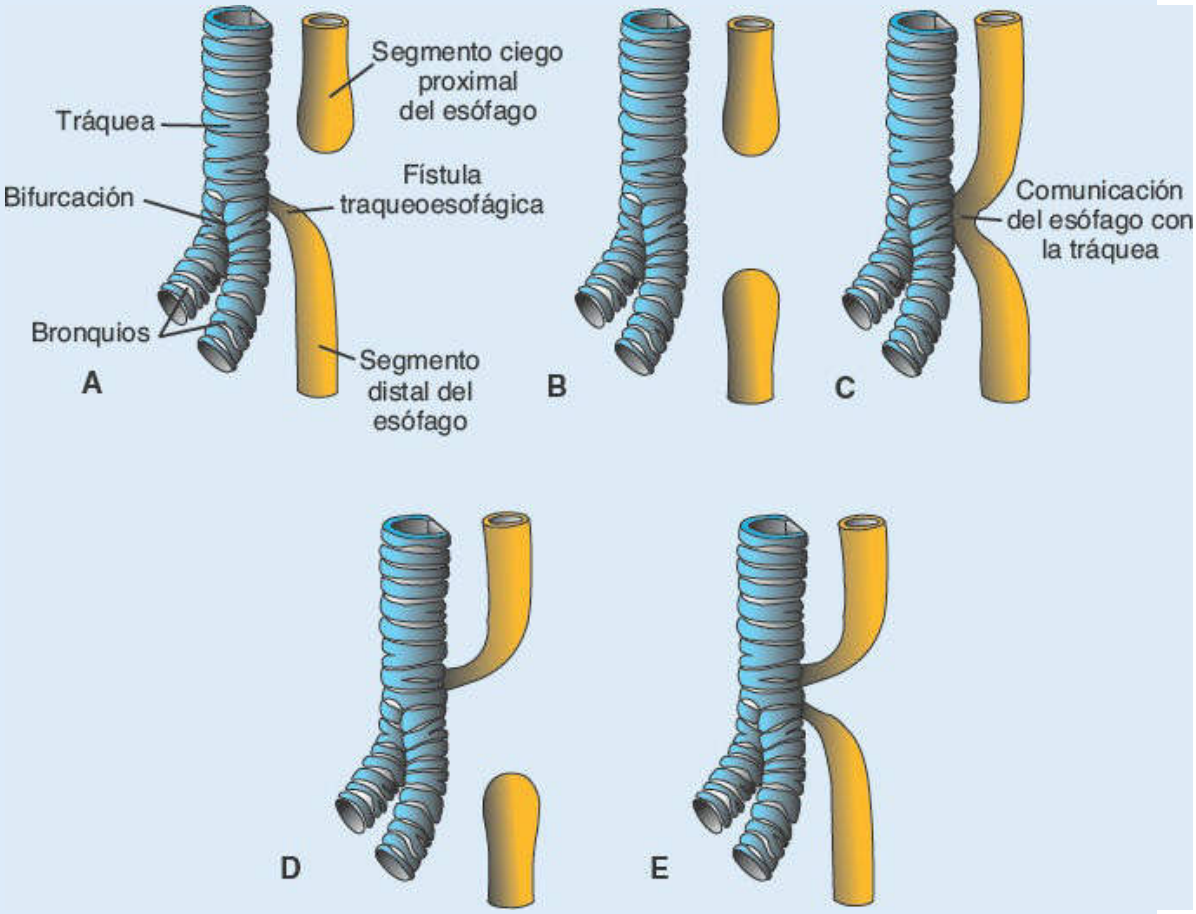

FIGURA 15-7 Variaciones de la atresia esofágica, con o sin fístula traqueoesofágica, en orden de frecuencia: **(A)** 90%, **(B)** 4%, **(C)** 4%, **(D)** 1% y **(E)** 1%.

El estómago rota 90° en el sentido de las manecillas del reloj en torno a su eje longitudinal, lo que hace que su lado izquierdo se oriente hacia el frente y su

booksmedicos.org

booksmedicos.org

lado derecho lo haga hacia la parte posterior (Fig. 15-8 *A-C*). De ahí que el nervio vago izquierdo, que al inicio inerva el lado izquierdo del estómago, inerve ahora la pared anterior; de manera similar, el vago derecho inerva la pared posterior. Durante esta rotación la pared posterior original del estómago crece con mayor rapidez que la anterior, para formar las **curvaturas mayor y menor** (Fig. 15-8 *C*).

Los extremos cefálico y caudal del estómago se ubican inicialmente en la línea media; pero, al avanzar el desarrollo, el estómago rota en torno a un eje anteroposterior de modo tal que la **región pilorica** (caudal) se desplaza hacia la derecha y arriba, y la **porción cardiaca** (cefálica) lo hace a la izquierda y ligeramente hacia abajo (Fig. 15-8 *D*, *E*). El estómago asume así su posición final, con su eje orientado desde arriba a la izquierda hacia abajo a la derecha.

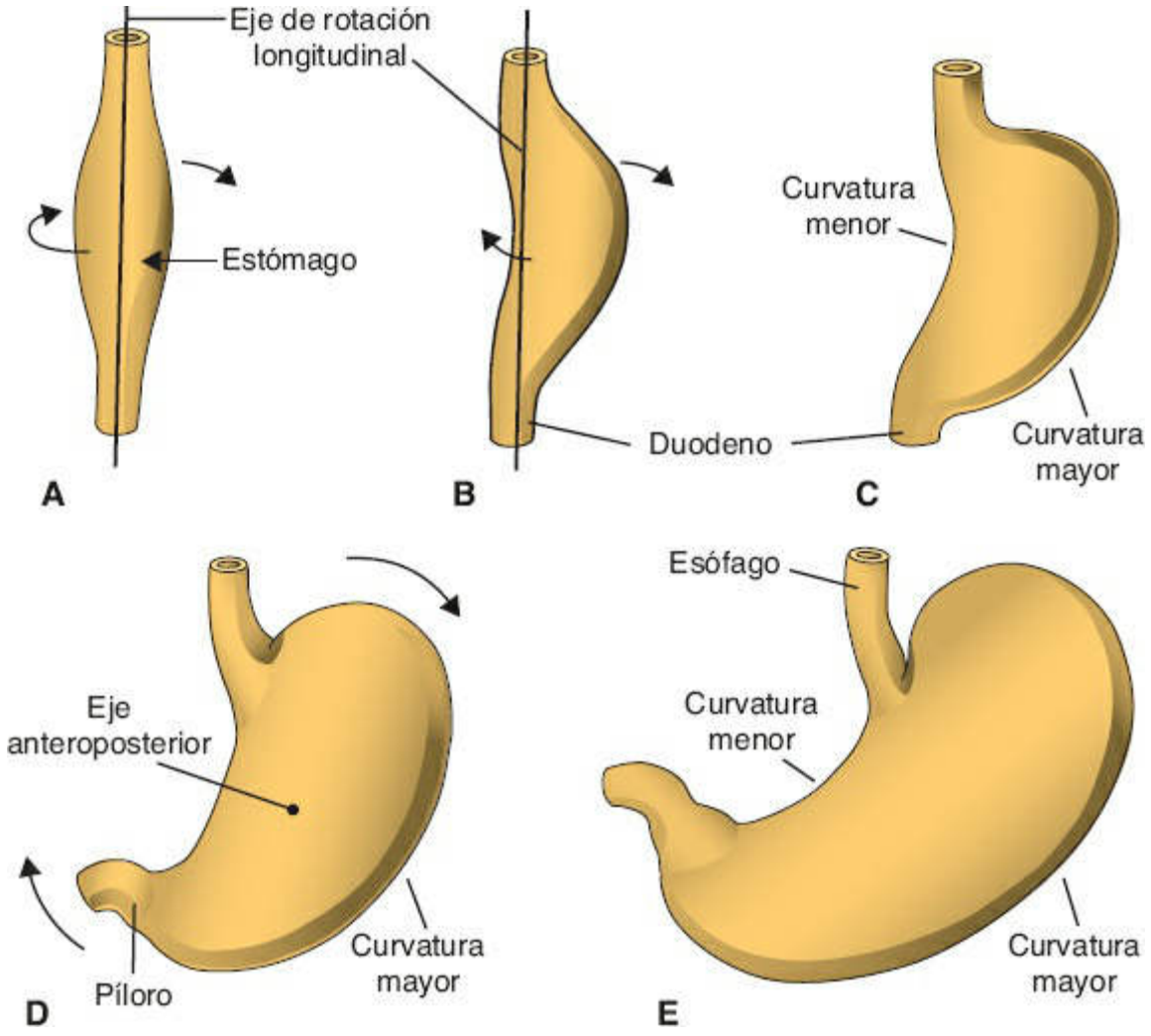

FIGURA 15-8 A-C. Rotación del estómago siguiendo su eje longitudinal, vista desde la región anterior. **D, E.** Rotación del estómago en torno a su eje anteroposterior. Obsérvese el cambio de posición del píloro y el cardias.

El estómago está unido a la pared corporal posterior por medio del **mesogastrio dorsal**, y a la pared corporal anterior por medio del **mesogastrio ventral**, que forma parte del tabique transverso. Al tiempo que el hígado crece

booksmedicos.org

booksmedicos.org

hacia esta región, el mesodermo que forma el mesogastrio ventral se adelgaza y constituye las dos porciones del **mesenterio ventral**: (1) el **omento menor**, que conecta al estómago con el hígado, y (2) el **ligamento falciforme**, que conecta al hígado con la pared ventral del cuerpo (Figs. 15-4 y 15-9 *A*). Por efecto de la rotación del estómago y su crecimiento asimétrico, la posición de los puntos de fijación de los mesenterios dorsal y ventral se modifica. La rotación en torno al eje longitudinal atrae al mesogastrio dorsal hacia la izquierda, lo que origina un espacio detrás del estómago denominado **bolsa omental (saco peritoneal menor**; Figs. 15-9 y 15-10). Esta rotación también tira del omento menor hacia la derecha. Al tiempo que este proceso avanza durante la quinta semana del desarrollo, el primordio del bazo aparece a manera de proliferación mesodérmica entre las dos hojas del mesogastrio dorsal (Figs. 15-10 y 15-11). Al progresar la rotación del estómago, el mesogastrio dorsal se elonga y la porción ubicada entre el bazo y la línea media dorsal se desplaza hacia la izquierda y queda adherida al peritoneo de la pared abdominal posterior por medio de una capa de fascia (fascia de Toldt; Figs. 15-10 y 15-11). El bazo queda conectado con la pared corporal posterior en la región del riñón izquierdo por medio del **repliegue esplenorrenal** del peritoneo, y al estómago por medio del **repliegue gastroesplénico** (Figs. 15-10 y 15-11). La elongación y la fijación del mesogastrio dorsal a la pared corporal posterior también determina la posición definitiva del páncreas. Al inicio, el órgano crece hacia el interior del mesodermo dorsal, pero eventualmente su cola se extiende hacia el interior del mesogastrio dorsal (Fig. 15-10 *A*). Debido a que esta porción del mesogastrio dorsal queda adherida a la pared corporal posterior, la cola del páncreas se adosa a esta región (Fig. 15-11).

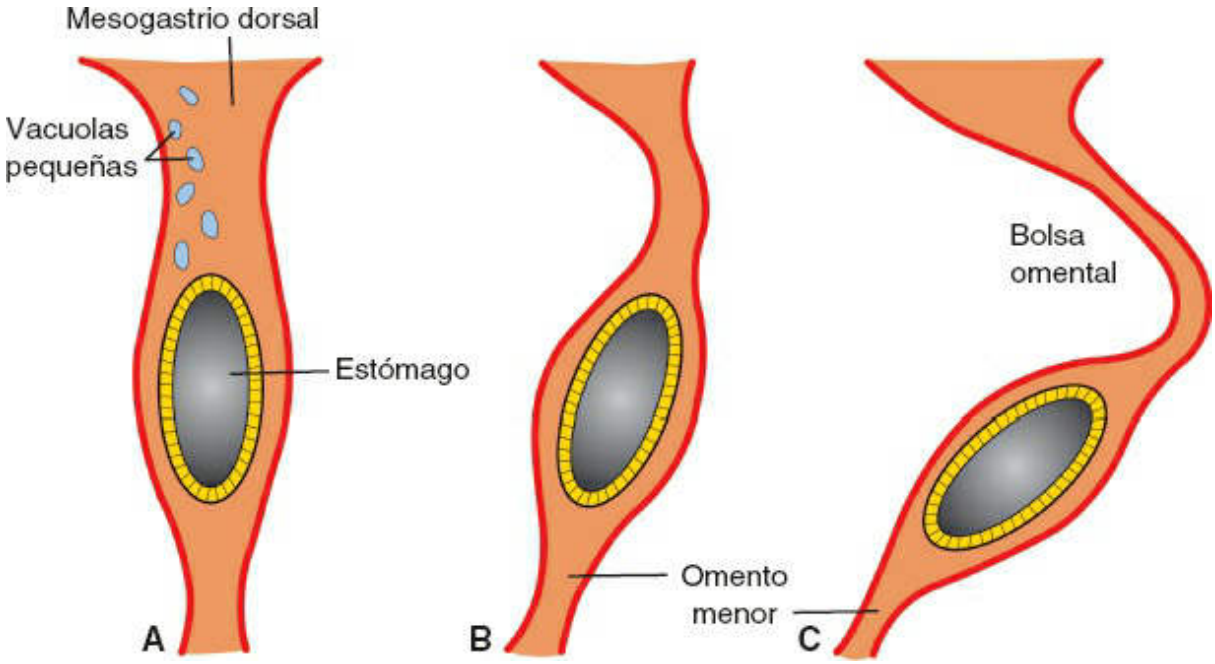

FIGURA 15-9 **A.** Corte transversal de un embrión de 4 semanas en el que se observan las hendiduras intercelulares que aparecen en el mesogastrio dorsal. **B, C.** Las hendiduras se fusionan y se forma la bolsa omental como extensión del lado derecho de la cavidad intraembrionaria, por detrás del estómago.

booksmedicos.org

booksmedicos.org

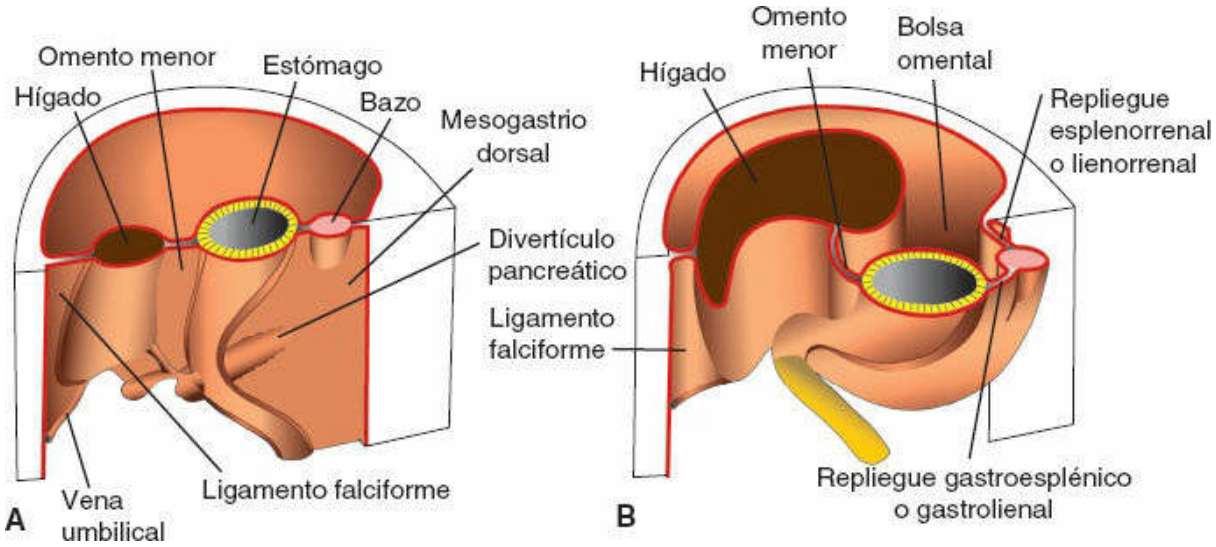

FIGURA 15-10 **A.** Posiciones del bazo, el estómago y el páncreas al final de la quinta semana. Obsérvese la posición del bazo y el páncreas en el mesogastrio dorsal. **B.** Posición del bazo y el estómago en la onceava semana. Obsérvese la formación de la bolsa omental (retrocavidad de los epiplones).

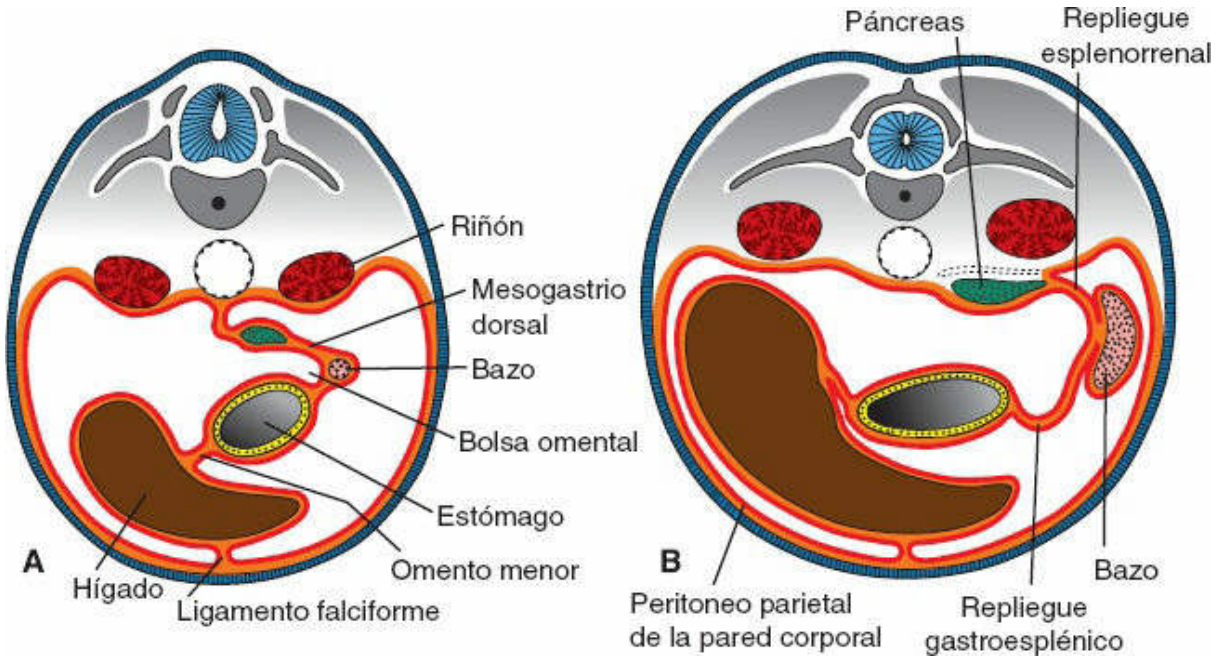

FIGURA 15-11 Cortes transversales por la región del estómago, el hígado y el bazo, en que se aprecia la formación de la bolsa omental (transcavidad de los epiplones), la rotación del estómago, así como la ubicación del bazo y la cola del páncreas entre las dos hojas del mesogastrio dorsal. Al avanzar el desarrollo el páncreas queda adosado a la pared corporal posterior.

booksmedicos.org

booksmedicos.org

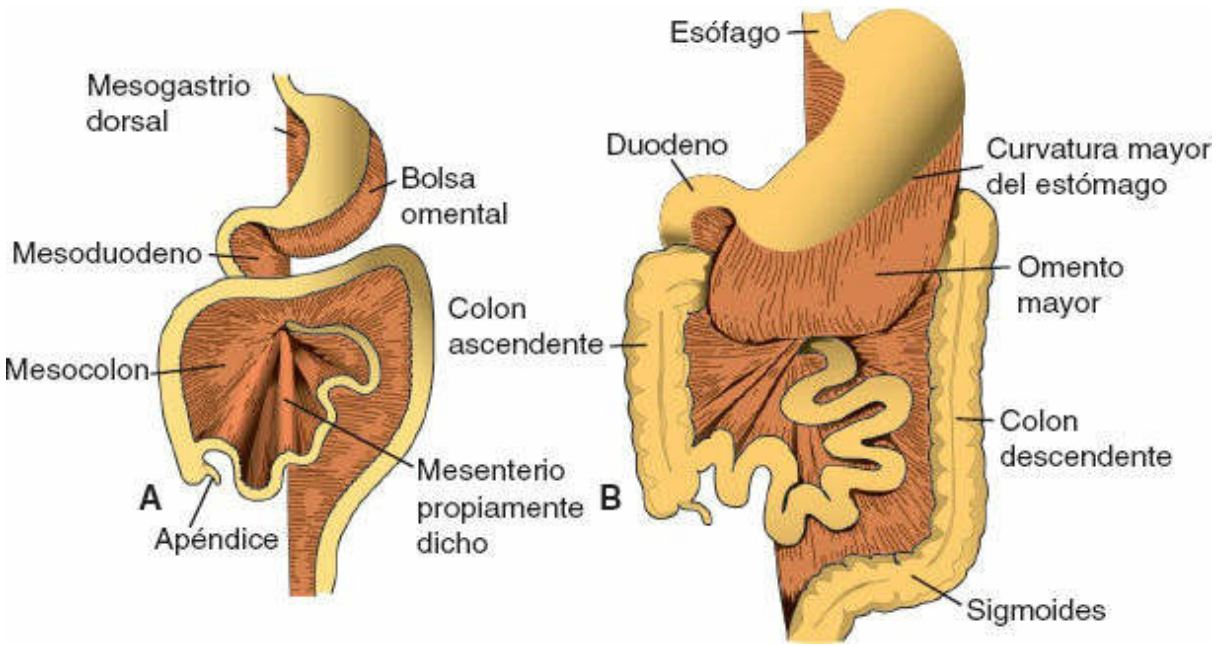

FIGURA 15-12 **A.** Derivados del mesenterio dorsal al final del tercer mes. El mesogastrio dorsal sobresale en el lado izquierdo del estómago, donde forma parte del borde de la bolsa omental. **B.** El omento mayor cuelga de la curvatura mayor del estómago, frente al colon transverso.

Como consecuencia de la rotación del estómago en torno a su eje anteroposterior, el mesogastrio dorsal se abomba en dirección caudal (Fig. 15-12). Sigue creciendo hacia abajo y forma una bolsa de doble hoja que se extiende sobre el colon transverso y las asas de intestino delgado a manera de delantal (Fig. 15-13 *A*). Este delantal de doble capa es el **omento mayor**; más adelante, sus capas se fusionan para constituir una sola hoja que está suspendida de la curvatura mayor del estómago (Fig. 15-13 *B*). La capa posterior del omento mayor también se fusiona con el mesenterio del colon transverso (Fig. 15-13 *B*).

El **mesenterio ventral**, que incluye al **omento menor** y al **ligamento falciforme**, se genera a partir del mesogastrio ventral, mismo que deriva del meso dermo del **tabique transverso**. Cuando los cordones hepáticos crecen hacia el interior del tabique, éste se adelgaza para integrar (1) el peritoneo del hígado; (2) el **ligamento falciforme**, que se extiende desde el hígado hasta la pared ventral anterior, y (3) el **omento menor**, que va desde el estómago y la región proximal del duodeno hasta el hígado (Figs. 15-14 y 15-15). El borde libre del ligamento falciforme aloja a la **vena umbilical** (Fig. 15-10 *A*), que se oblitera después del nacimiento para formar el **ligamento redondo del hígado** (***ligamentum teres hepatis***). El borde libre del omento menor, que conecta al duo deno y al hígado, se engrosa para integrar el **pe dículo portal**. Este pedículo contiene al colédoco, la vena porta y la arteria hepática (**tríada porta**) y también da origen al techo del **hiato epiploico (de Winslow)**, que es el orificio que conecta la **bolsa omental (saco menor)** con el resto de la cavidad peritoneal (**saco mayor**) (Fig. 15-16).

booksmedicos.org

booksmedicos.org

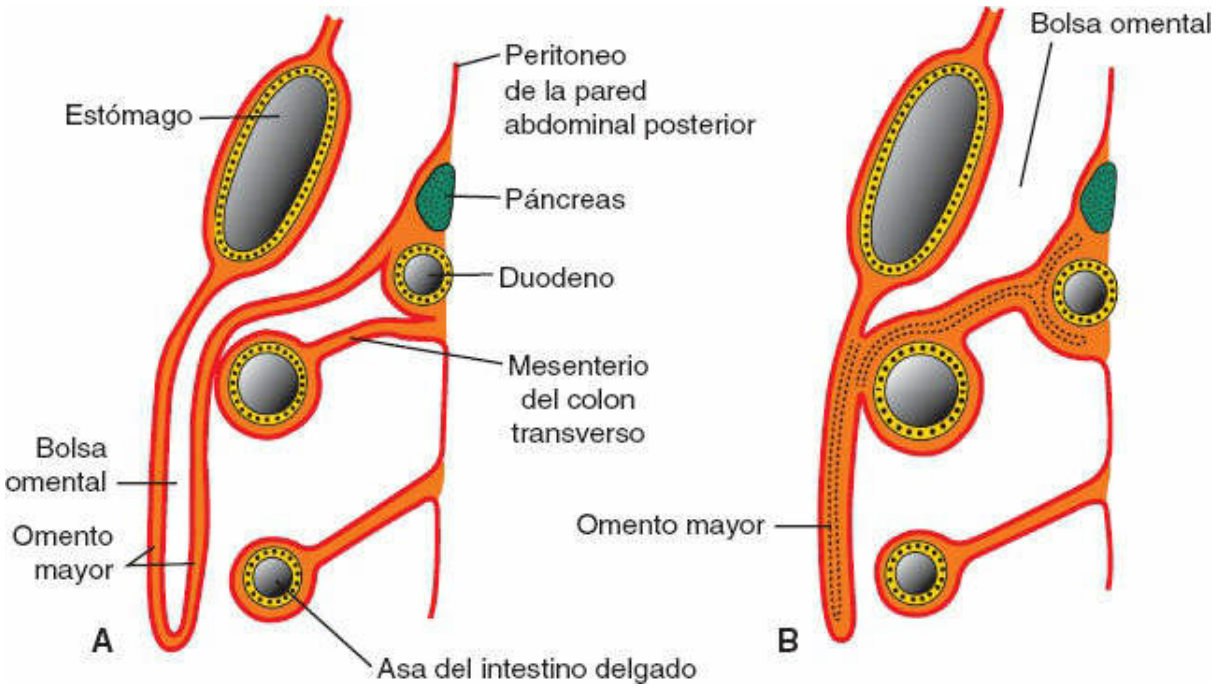

FIGURA 15-13 **A.** Corte sagital en que se muestra la relación del omento mayor, el estómago, el colon transverso y las asas de intestino delgado a los 4 meses de gestación. El páncreas y el duodeno ya se adosaron a la pared abdominal posterior. **B.** Corte similar al que se muestra en **(A)** en el neonato. Las hojas del omento mayor se fusionaron una con otra y con el mesocolon transverso. El mesocolon transverso cubre al duodeno, que se fija a la pared corporal posterior.

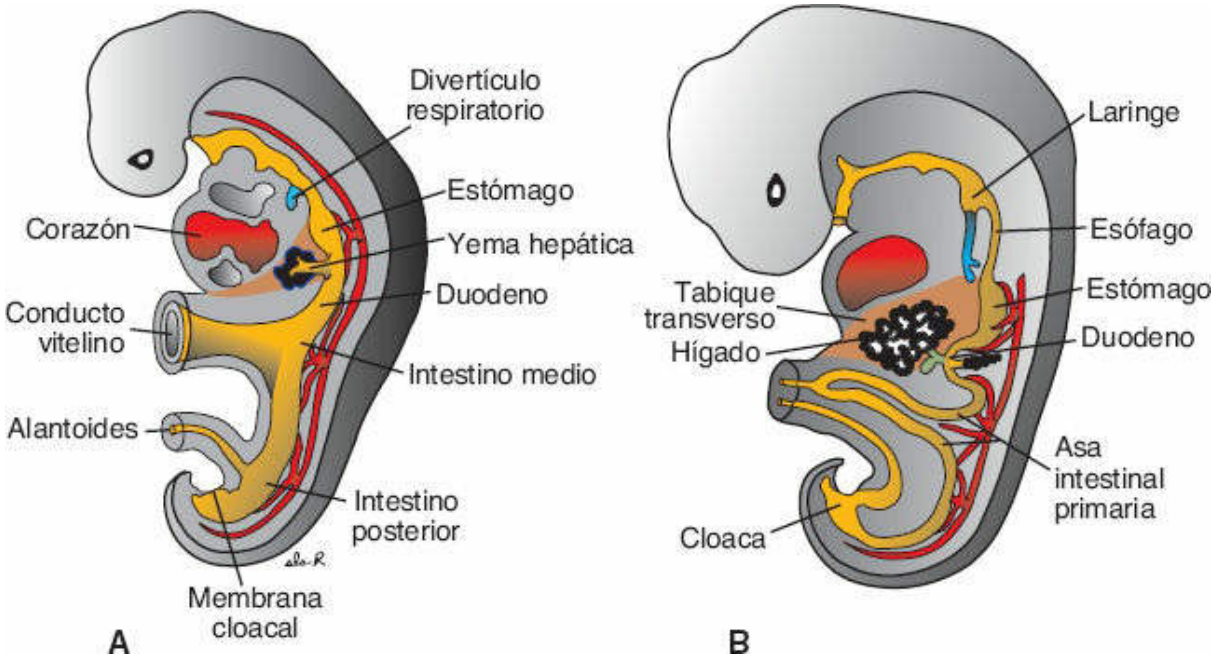

FIGURA 15-14 **A.** Embrión de 3 mm (alrededor de 25 días), en que se muestra el tracto gastrointestinal primitivo y la formación de la yema hepática. La yema se forma a partir del recubrimiento endodérmico del intestino anterior. **B.** Embrión de 5 mm (alrededor de 32 días). Los cordones hepáticos epiteliales penetran al mesénquima del tabique transverso.

booksmedicos.org

booksmedicos.org

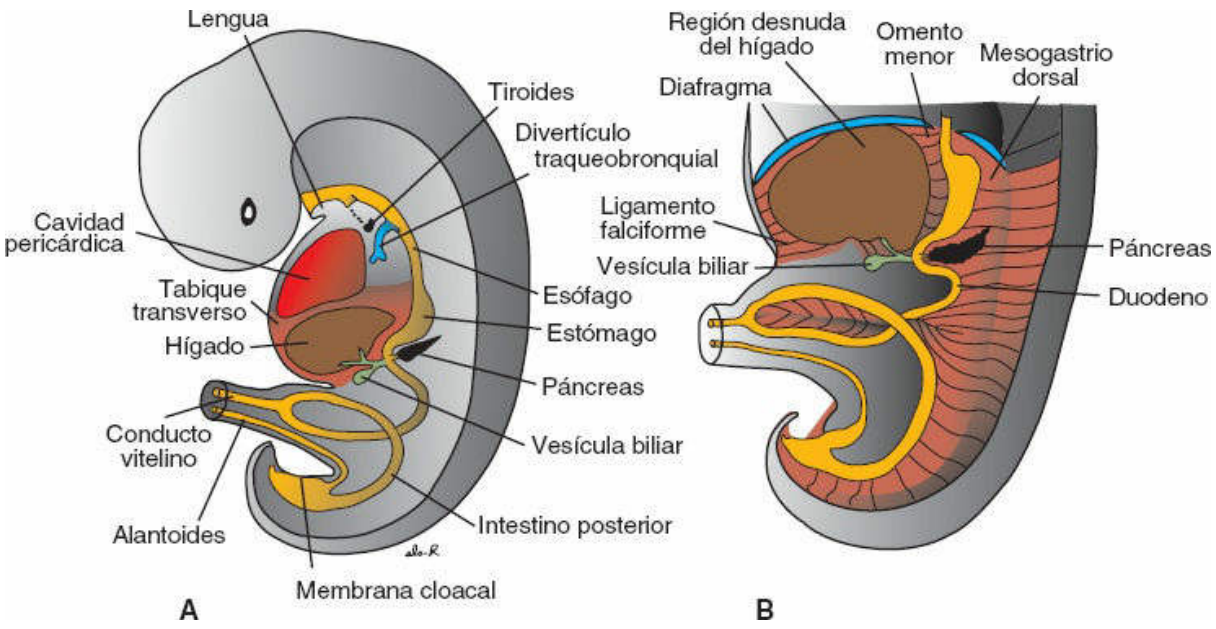

FIGURA 15-15 **A.** Embrión de 9 mm (alrededor de 36 días). El hígado se expande en dirección caudal hacia el interior de la cavidad abdominal. **B.** Embrión un poco mayor. Obsérvese el ligamento falciforme que se extiende entre el hígado y la pared anterior del abdomen, y el omento menor, que transcurre entre el hígado y el intestino anterior (estómago y duodeno). El hígado está rodeado por completo por peritoneo, excepto en la región en que establece contacto con el diafragma. Se trata de la región desnuda del hígado.

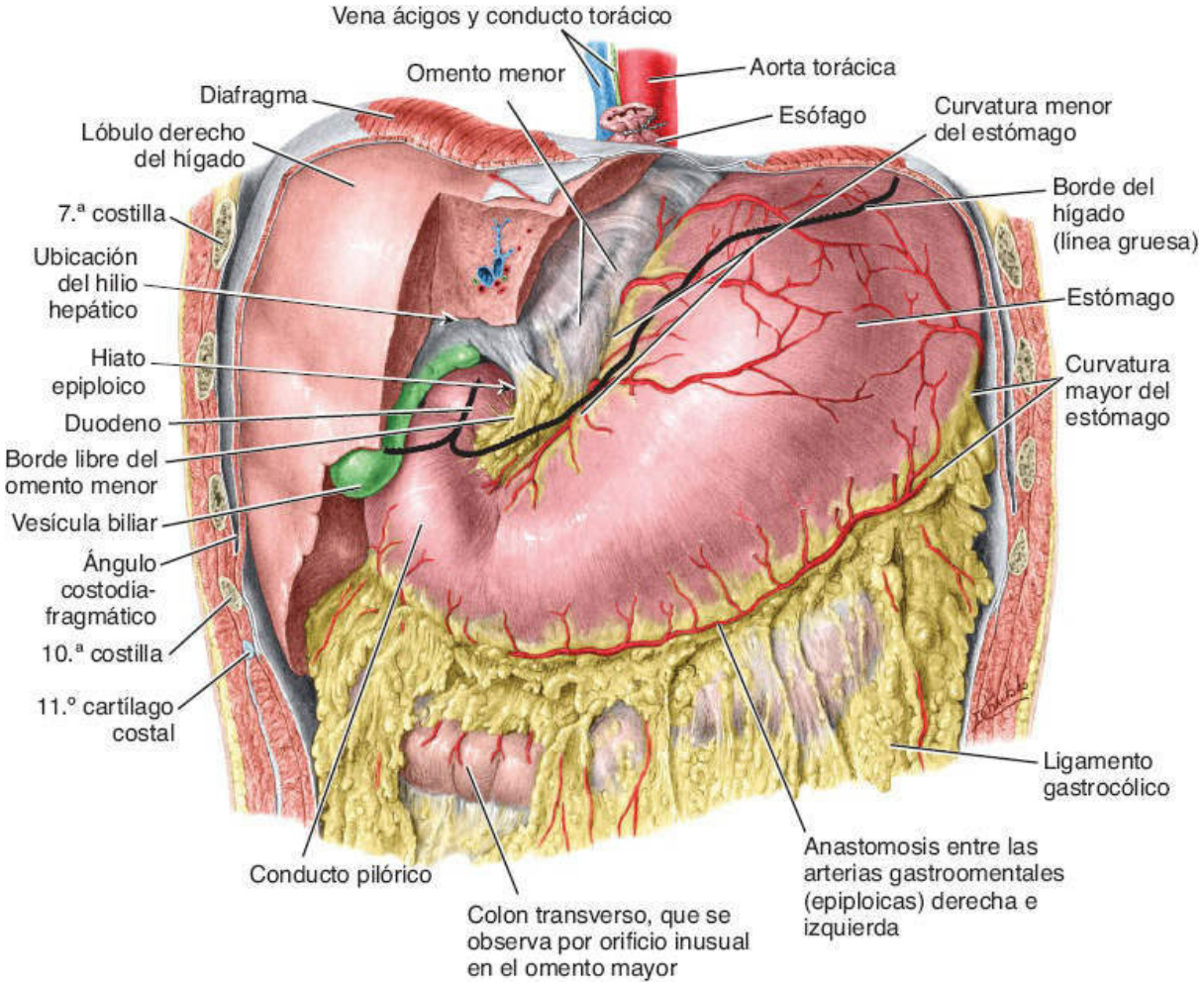

booksmedicos.org

booksmedicos.org

FIGURA 15-16 Omento menor, que se extiende desde el hígado hasta la curvatura menor del estómago y el duodeno, donde se engrosa para constituir el pedículo portal. El pedículo se ubica en posición anterior al hiato epiploico (hiato de Winslow), y aloja la arteria hepática, la vena porta y el colédoco (tríada porta).

Duodeno

El segmento terminal del intestino anterior y el proximal del intestino medio constituyen el duodeno. La unión de estas dos estructuras ocurre en un punto justo distal al sitio de origen de la yema hepática (Figs. 15-14 y 15-15). Al tiempo que el estómago rota, el duodeno adquiere una configuración de asa en forma de C y rota hacia la derecha. Este rotación, junto con el crecimiento rápido de la cabeza del páncreas, desplaza al duodeno de su posición inicial en la línea media hacia el lado derecho de la cavidad abdominal (Figs. 15-10 *A* y 15-17). El páncreas y la mayor parte del duodeno quedan adosados a la pared corporal posterior. Una porción pequeña de la región distal del duodeno (**bulbo duodenal**) conserva una extensión del mesenterio y permanece separada de la pared posterior del cuerpo.

Durante el segundo mes la luz del duodeno se oblitera por la proliferación de las células de sus paredes. Sin embargo, se recanaliza poco después (Fig. 15-18 *A, B*). Debido a que el **intestino anterior** es irrigado por la **arteria celiaca**, en tanto el intestino medio recibe sangre por la **arteria mesentérica superior**, el duodeno está irrigado por ramas de ambas arterias (Fig. 15-14).

Hígado y vesícula biliar

El primordio hepático aparece a la mitad de la tercera semana, como una evaginación del epitelio endodérmico en el extremo distal del intestino anterior (Figs. 15-14 y 15-15). Esta evaginación, el **divertículo hepático** o **yema hepática**, está integrada por células en proliferación rápida que penetran al **tabique transverso**, esto es, la placa de mesodermo ubicada entre la cavidad pericárdica y el pedículo del saco vitelino (Figs. 15-14 y 15-15). Mientras que las células hepáticas siguen penetrando el tabique, la conexión entre el divertículo hepático y el intestino anterior (duodeno) se estrecha para constituir el **colédoco**. Este último da origen a una evaginación ventral pequeña, brote que genera la **vesícula biliar** y el **conducto cístico** (Fig. 15-15). Al continuar el desarrollo, los cordones hepáticos epiteliales se entremezclan con las venas vitelinas y umbilicales, que constituyen los sinusoides hepáticos. Los cordones hepáticos se diferencian en el parénquima hepático (**células hepáticas** o **hepatocitos**) y dan origen al recubrimiento de los conductos biliares. **Las células hematopoyéticas**, **las células de Kupffer** y las **células del tejido conectivo** derivan del mesodermo del tabique transverso.

booksmedicos.org

booksmedicos.org

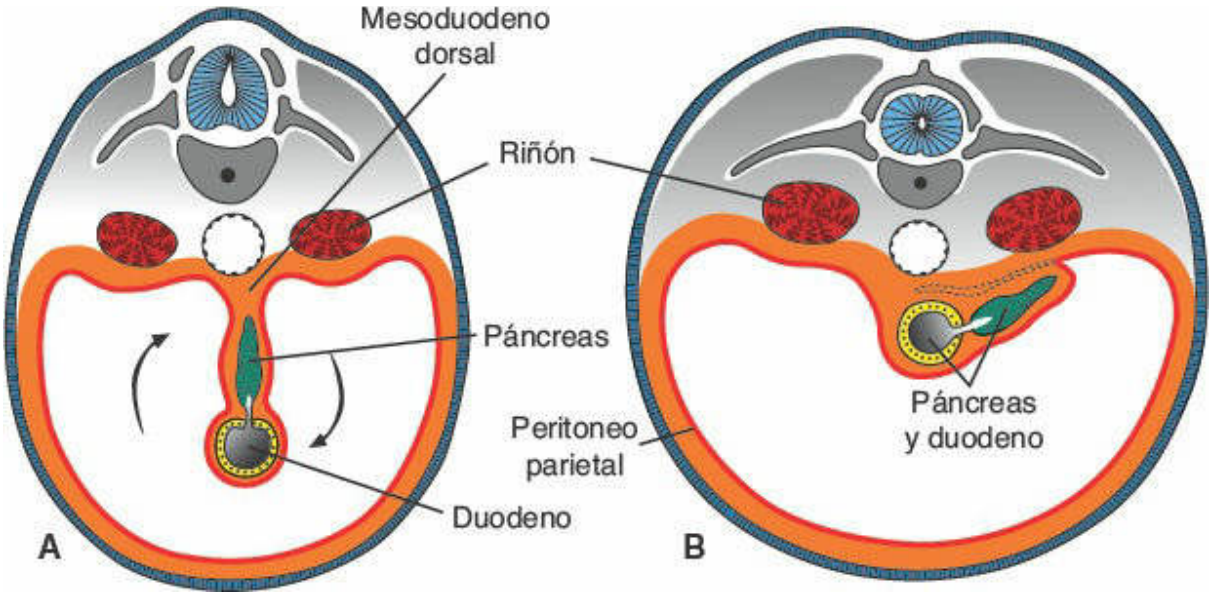

FIGURA 15-17 Cortes transversales por la región del duodeno en distintas fases del desarrollo. Al inicio el duodeno y la cabeza del páncreas se ubican en el plano medio **(A)**, pero más adelante se desplazan hacia la derecha y quedan adosados a la pared posterior del abdomen **(B)**.

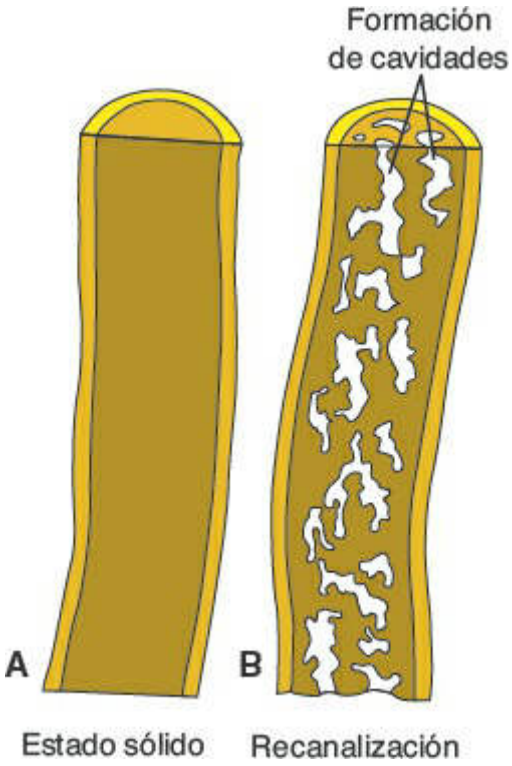

FIGURA 15-18 Segmento superior del duodeno en que se aprecia su estado sólido **(A)** y la formación de cavidades **(B)** inducida por la recanalización.

Cuando las células del hígado han invadido todo el tabique transverso, de modo tal que el órgano sobresale en dirección caudal hacia la cavidad abdominal, el mesodermo del tabique transverso que se ubica entre el hígado y el intestino anterior forma el **omento menor** y el que se ubica entre el hígado y la pared abdominal forma el **ligamento falciforme**. Juntos son conocidos como **mesenterio ventral** y tienen continuidad con el mesenterio dorsal (Fig. 15-15).

booksmedicos.org

booksmedicos.org

Correlaciones clínicas

Anomalías gástricas

La **estenosis pilórica** se presenta cuando las musculaturas circular y, en menor medida, longitudinal del estómago se hipertrofian. Es una de las anomalías más frecuentes en niños y a pesar de que la mayoría de los casos se presenta de 3 a 5 días después del nacimiento, previamente se consideraba que su desarrollo se daba únicamente durante la vida fetal. Sin embargo, datos recientes revelan que la exposición posnatal (p. ej., tratamiento con eritromicina en el periodo neonatal) incrementa en grado sustancial el riesgo de estenosis pilórica, lo que sugiere que en ciertos casos el defecto pudiera desarrollarse más tarde. La estenosis pilórica se caracteriza por un estrechamiento casi completo de la luz del píloro que obstruye el paso de los alimentos y da origen a vómito en proyectil intenso. En pocos casos el píloro presenta atresia. Otras malformaciones del estómago, como las duplicaciones y la tabicación prepilórica, son raras.

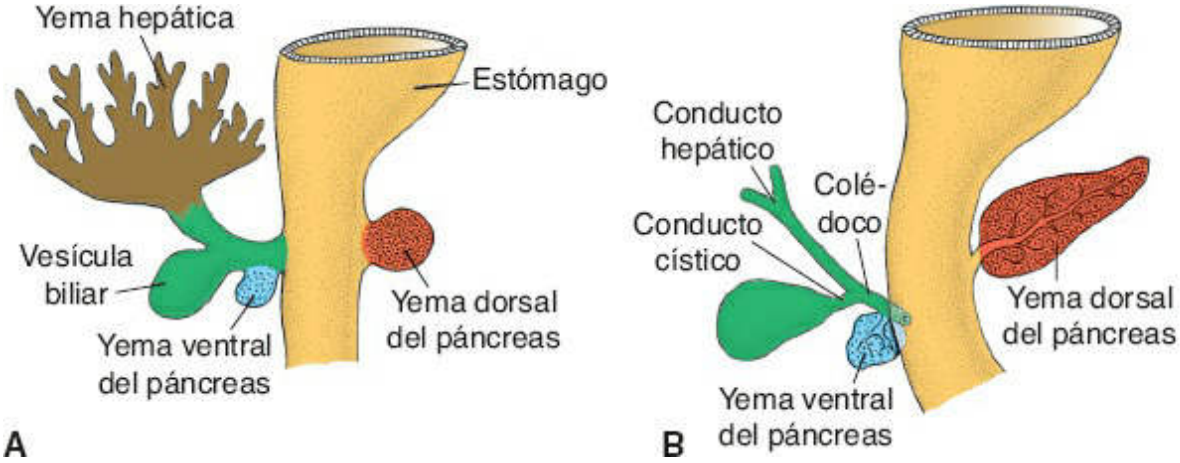

FIGURA 15-19 Etapas del desarrollo del páncreas. **A.** 30 días (alrededor de 5 mm). **B.** 35 días (alrededor de 7 mm). Al inicio la yema pancreática ventral se ubica en cercanía a la yema hepática, pero más tarde se desplaza en sentido posterior en torno al duodeno, en dirección a la yema hepática dorsal.

El mesodermo que cubre la superficie del hígado se diferencia en peritoneo visceral, excepto en su cara craneal (Fig. 15-15 *B*). En esta región el hígado entra en contacto con el tendón central del diafragma, de tal modo que esta zona nunca es cubierta por peritoneo, y corresponde al área **desnuda del hígado**. Los repliegues del peritoneo provenientes del diafragma en dirección al hígado constituyen los **repliegues coronario anterior y posterior,** que a su vez se ubican a los lados derecho e izquierdo de la región desnuda del hígado para dar origen a los **repliegues triangulares** (Fig. 15-15). En la décima semana del desarrollo el peso del hígado se aproxima a 10% del peso corporal total. Si bien esto pudiera atribuirse en parte al gran número de sinusoides, otro factor importante es su **función hematopoyética**. Grandes grupos de células en proliferación, que producen eritrocitos y leucocitos, se alojan entre las células hepáticas y las paredes de los vasos sanguíneos. Esta actividad disminuye de manera gradual durante los últimos 2 meses de vida intrauterina y sólo se conservan islotes hematopoyéticos pequeños al momento de nacer. El peso del hígado corresponde entonces sólo a 5% del peso corporal total.

booksmedicos.org

booksmedicos.org

Otra función importante del hígado inicia aproximadamente en la semana 12 de gestación, cuando las células hepáticas comienzan a formar bilis. Al mismo tiempo, puesto que ya se desarrollaron la **vesícula biliar** y el **conducto cístico**, y este último se unió al conducto hepático para integrar el **colédoco** (Fig. 15-15), la bilis puede ingresar al tubo digestivo. Como consecuencia, su contenido adquiere una coloración verde oscuro. Debido a los cambios de posición del duodeno, el sitio de drenaje del conducto biliar se desplaza de manera gradual desde su posición ventral inicial a otra dorsal y, en consecuencia, el colédoco pasa por detrás del duodeno (Figs. 15-19 y 15-20).

REGULACIÓN MOLECULAR DE LA INDUCCIÓN HEPÁTICA

Todo el endodermo del intestino anterior tiene potencial para expresar genes específicos del hígado y diferenciarse en tejido hepático. Sin embargo, esta expresión se ve bloqueada por factores producidos por los tejidos circundantes, entre ellos ectodermo, mesodermo no cardiaco y, en particular, la notocorda (Fig. 15-21). La acción de estos inhibidores es bloqueada en la región hepática potencial por el **factor de crecimiento de fibroblastos 2 (FGF2),** que secretan el mesodermo cardiaco y células endoteliales formadoras de vasos sanguíneos adyacentes al tubo intestinal en el sitio de evaginación de la yema hepática. De este modo, el mesodermo cardiaco, junto con las células endoteliales vasculares vecinas, "instruye" al endodermo intestinal para expresar genes específicos del hígado al bloquear a un factor que los inhibe. Otros factores que participan en esta "instrucción" son las **proteínas morfogenéticas óseas (BMP)** que secreta el tabique transverso. Las BMP parecen potenciar la capacidad del endodermo hepático para responder a FGF2. Una vez recibida esta "instrucción", las células en el campo hepático se diferencian tanto en hepatocitos como en líneas celulares biliares, proceso que es regulado, por lo menos en parte, por los ***FACTORES DE TRANSCRIPCIÓN NUCLEAR DE LOS HEPATOCITOS*** (**HNF**) de los tipos 3 y 4 (***HNF3*** y ***HNF4***).

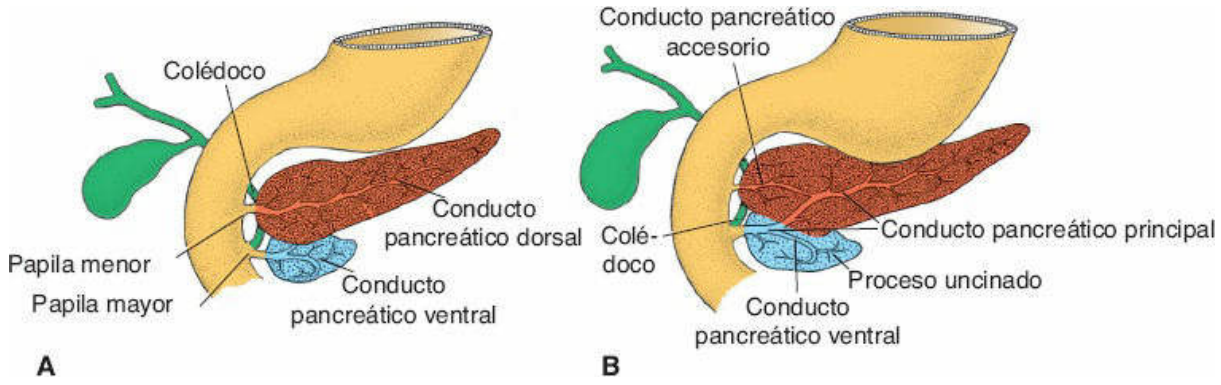

FIGURA 15-20 **A.** Páncreas durante la sexta semana de desarrollo. La yema pancreática ventral se mantiene en contacto estrecho con la yema pancreática dorsal. **B.** Fusión de los conductos pancreáticos. El conducto pancreático principal ingresa al duodeno unido al colédoco en la papila mayor. El conducto

booksmedicos.org

booksmedicos.org

pancreático accesorio (si existe) ingresa al duodeno en la papila menor.

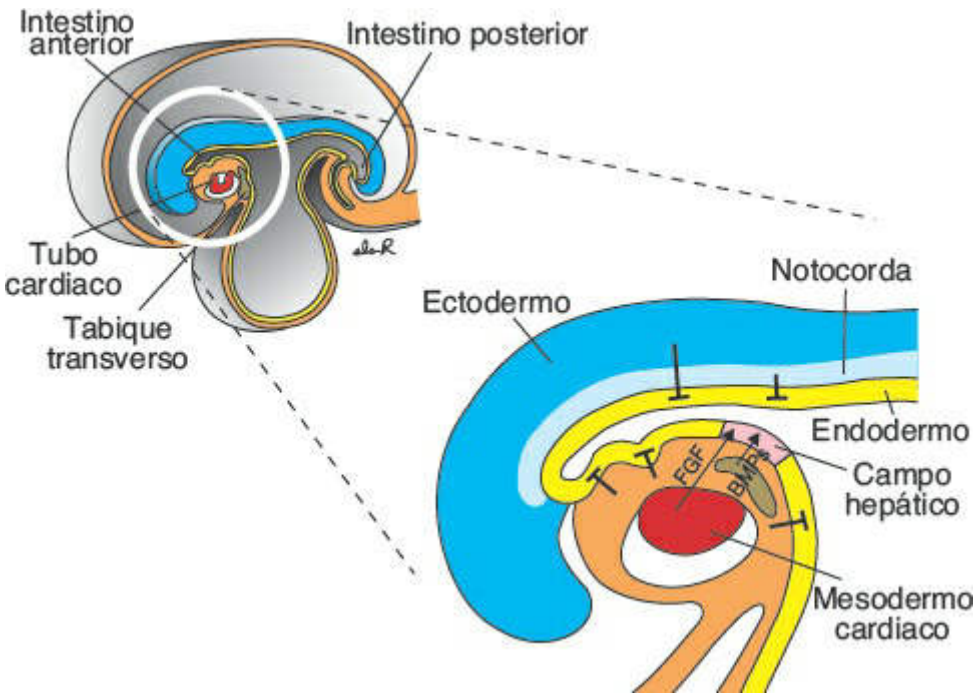

FIGURA 15-21 Diagrama de las regiones formadoras del corazón y el hígado, que ilustra la inducción del desarrollo hepático. Todo el endodermo intestinal tiene potencial para formar tejido hepático, pero esta capacidad es reprimida por inhibidores que secretan el mesodermo, el ectodermo y la notocorda adyacentes. La estimulación del desarrollo hepático se logra por medio de la secreción de proteínas morfogenéticas óseas (BMP) a partir del tabique transverso, y del factor de crecimiento de fibroblastos 2 (*FGF2*) por el mesodermo cardiaco. Las BMP aumentan la sensibilidad del endodermo hepático para responder al FGF2. A continuación, éste bloquea la actividad de los inhibidores, con lo que determina el campo hepático y desencadena el desarrollo del hígado. Esta interacción demuestra que no todos los procesos de inducción son consecuencia de la señalización directa producida por una molécula inductora, sino que pueden depender de la eliminación de una señal represora.

Correlaciones clínicas

Anomalías del hígado y la vesícula biliar

Las variaciones de los lóbulos hepáticos son comunes, pero carecen de relevancia clínica. También son comunes los **conductos hepáticos accesorios** y la **duplicación de la vesícula biliar** (Fig. 15-22), y suelen ser asintomáticos. Sin embargo, adquieren relevancia clínica en condiciones patológicas. En ciertos casos estos conductos, que pasan por una fase sólida durante su desarrollo, no se recanalizan (Fig. 15-22). Este defecto, la **atresia biliar extrahepática**, ocurre en 1/15 000 nacidos vivos. Entre los pacientes con atresia biliar extrahepática, 15 a 20% tiene conductos proximales permeables y un defecto que puede corregirse, no obstante el resto suele morir, a menos que se le someta a trasplante hepático. Otro problema en cuanto a la formación de los conductos ocurre en hígado, la **atresia** o la **hipoplasia de los conductos biliares intrahepáticos**. Se trata de una anomalía poco frecuente (1/100 000 nacidos vivos) que pudiera derivar de infecciones fetales. Puede ser letal, pero por lo general sigue un curso benigno.

booksmedicos.org

booksmedicos.org

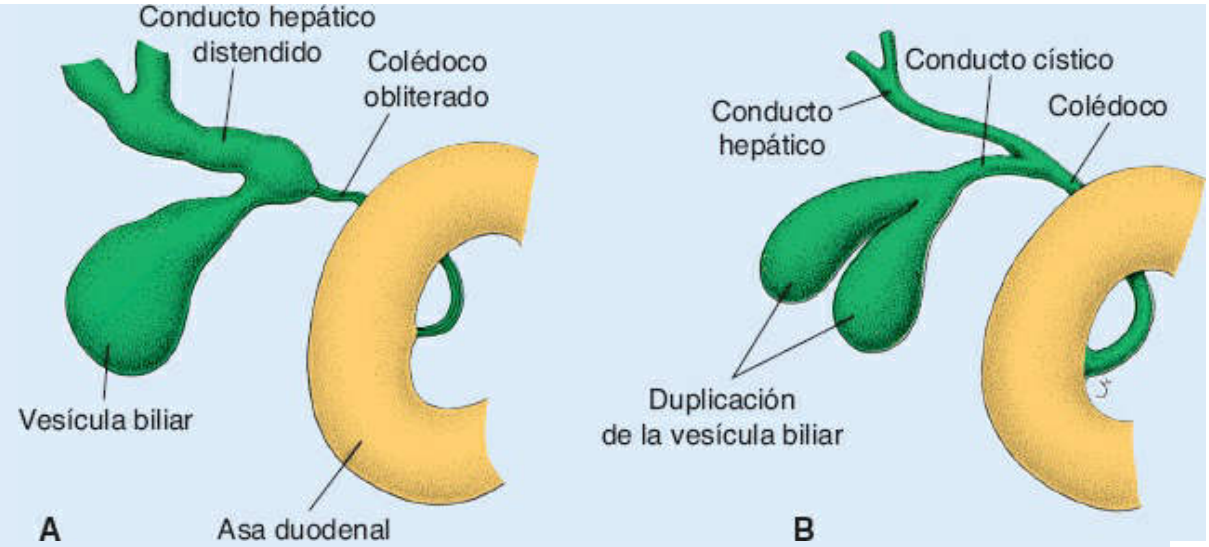

FIGURA 15-22 **A.** Obliteración del conducto biliar (colédoco) que da origen a la distensión de la vesícula biliar y los conductos hepáticos proximales a la obliteración. **B.** Duplicación de la vesícula biliar.

PÁNCREAS

El páncreas se forma a partir de dos yemas, una dorsal y una ventral, que se originan del revestimiento endodérmico del duodeno (Fig. 15-19). En tanto la **yema pancreática dorsal** se aloja en el mesenterio dorsal, la **yema pancreática ventral** se ubica en cercanía al colédoco (Fig. 15-19). Cuando el duodeno rota hacia la derecha y adquiere una forma parecida a la letra C, la yema pancreática ventral se des-plaza hacia atrás, de manera similar a lo que ocurre con el desplazamiento del sitio de entrada del colédoco (Fig. 15-19). Por último, la yema ventral queda ubicada justo por debajo y detrás de la yema dorsal (Fig. 15-20). Más tarde, el parénquima y los sistemas de conductos de las yemas pancreáticas dorsal y ventral se fusionan (Fig. 15-20 *B*). La yema ventral forma el **proceso uncinado** y la región inferior de la cabeza del páncreas. El resto de la glándula deriva de la yema dorsal. El **conducto pancreático principal (de Wirsung)** se forma a partir del segmento distal del conducto pancreático dorsal y todo el conducto pancreático ventral (Fig. 15-20 *B*). El segmento proximal del conducto pancreático dorsal puede obliterarse o persistir como un conducto pequeño, el **conducto pancreático accesorio (de Santorini)**. El conducto pancreático principal, junto con el biliar (colédoco), drena en el duodeno en la **papila mayor**; el sitio de entrada del conducto accesorio (cuando existe) corresponde a la **papila menor**. En cerca de 10% de los casos el sistema de conductos no se fusiona y persiste el sistema original doble.

En el tercer mes de la vida intrauterina los **islotes pancreáticos** (de **Langerhans**) se desarrollan a partir del parénquima hepático y se distribuyen por el páncreas. La **secreción de insulina** comienza alrededor del quinto mes. Las células secretoras de glucagón y somatostatina también se desarrollan a

booksmedicos.org

booksmedicos.org

partir de células del parénquima. El mesodermo visceral, que circunda a las yemas pancreáticas, constituye el tejido conectivo pancreático.

Regulación molecular del desarrollo del páncreas

El **FGF2** y la **ACTIVINA** (un miembro de la familia del TGF-β), que se sintetizan en la notocorda y en el endotelio de la aorta dorsal, reprimen la expresión del gen ***SHH*** en el endodermo intestinal destinado a formar la yema pancreática dorsal. La yema ventral es inducida por el mesodermo visceral. Como consecuencia, la expresión del gen ***PANCREÁTICO*** y ***DUODENAL HOMEÓTICO 1*** (***pancreatic and duodenal homeobox 1***, ***PDX-1***) experimenta regulación positiva. Si bien no se ha identificado a todos los efectores distales para el desarrollo del páncreas, al parecer la expresión de los genes de homeosecuencia ***PAX4*** y ***PAX6*** especifican el linaje de las células endocrinas, de tal modo que las que expresan los dos genes se convierten en **células** β (**insulina**), δ (**somatostatina**) y γ (**polipéptido pancreático**), en tanto las que expresan solo el *PAX6* se convierten en **células** α (**glucagón**).

INTESTINO MEDIO

En el embrión de 5 semanas el intestino medio está suspendido de la pared abdominal dorsal por un mesenterio corto y se comunica con el saco vitelino por medio del **conducto vitelino** o **pedículo vitelino** (Figs. 15-1 y 15-24). En el adulto el intestino medio comienza justo en un sitio distal al punto de ingreso del colédoco en el duodeno (Fig. 15-15) y termina en la región en que se unen los dos tercios proximales del colon transverso con su tercio distal. En toda su extensión el intestino medio recibe irrigación de la **arteria mesentérica superior** (Fig. 15-24).

Correlaciones clínicas

Anomalías pancreáticas

La yema pancreática ventral tiene dos componentes que por lo común se fusionan y rotan en torno al duodeno, de tal modo que se ubican por debajo de la yema pancreática dorsal. Sin embargo, en ocasiones la porción derecha de la yema ventral migra siguiendo su ruta normal, pero la izquierda migra en dirección opuesta. De este modo, el duodeno queda rodeado por tejido pancreático y se forma un **páncreas anular** (Fig. 15-23). La malformación en ocasiones estrangula al duodeno y genera una obstrucción completa.

Es posible identificar **tejido pancreático accesorio** en cualquier sitio desde el extremo distal del esófago hasta la punta del asa intestinal primaria. Casi siempre se ubica en la mucosa del estómago y en el divertículo de Meckel, donde puede mostrar todas las características histológicas del páncreas.

booksmedicos.org

booksmedicos.org

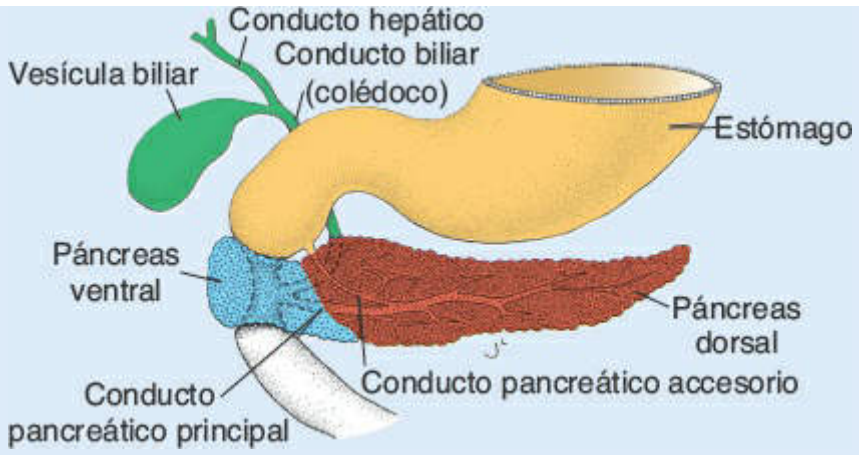

FIGURA 15-23 Páncreas anular. La yema ventral del páncreas se divide y constituye un anillo en torno al duodeno, lo que en ocasiones provoca estenosis duodenal.

El desarrollo del intestino medio se caracteriza por la elongación rápida de este órgano y de su mesenterio, lo que deriva en la formación del **asa intestinal primaria** (Figs. 15-24 y 15-25). En su ápice el asa conserva una conexión estrecha con el saco vitelino por medio del **conducto vitelino** (Fig. 15-24). La rama cefálica del asa se desarrolla para formar la porción distal del duodeno, el yeyuno y parte del íleon. La rama caudal se convierte en la región inferior del íleon, el ciego, el apéndice, el colon ascendente y los dos tercios proximales del colon transverso.

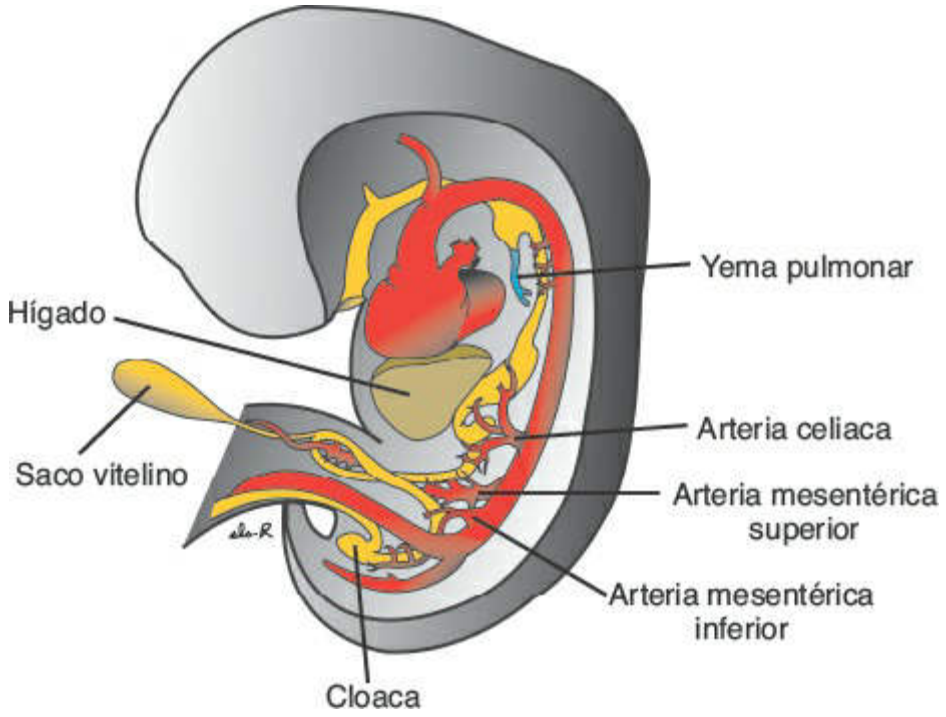

FIGURA 15-24 Embrión durante la sexta semana de desarrollo, en que se aprecia la irrigación sanguínea hacia los segmentos intestinales, así como la formación y la rotación del asa intestinal primaria. La arteria mesentérica superior constituye el eje de esta rotación e irriga al intestino medio. Las arterias celiaca y mesentérica inferior irrigan al intestino anterior y al posterior, respectivamente.

booksmedicos.org

booksmedicos.org

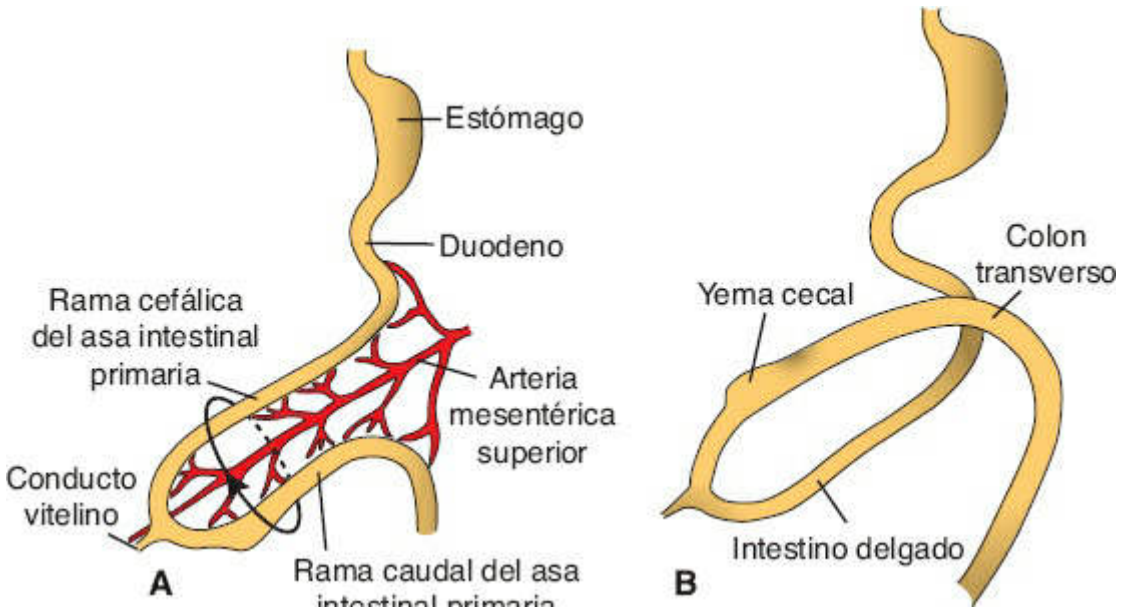

FIGURA 15-25 **A.** Asa intestinal primaria antes de su rotación (vista lateral). La arteria mesentérica superior forma el eje del asa. *Flecha*, rotación en sentido contrario a las manecillas del reloj. **B.** Vista similar a la representada en **(A)**, en que se aprecia el asa intestinal primaria después de rotar 90° en sentido contrario a las manecillas del reloj. El colon transverso pasa por delante del duodeno.

Hernia fisiológica

El desarrollo del asa intestinal primaria se caracteriza por su elongación rápida, en particular de su rama cefálica. Como consecuencia del crecimiento rápido y la expansión del hígado, la cavidad abdominal se vuelve durante algún periodo demasiado pequeña para contener todas las asas intestinales, por lo que durante la sexta semana del desarrollo se desplazan a la cavidad extraembrionaria contenidas dentro del cordón umbilical (**hernia umbilical fisiológica**; Fig. 15-26).

booksmedicos.org

booksmedicos.org

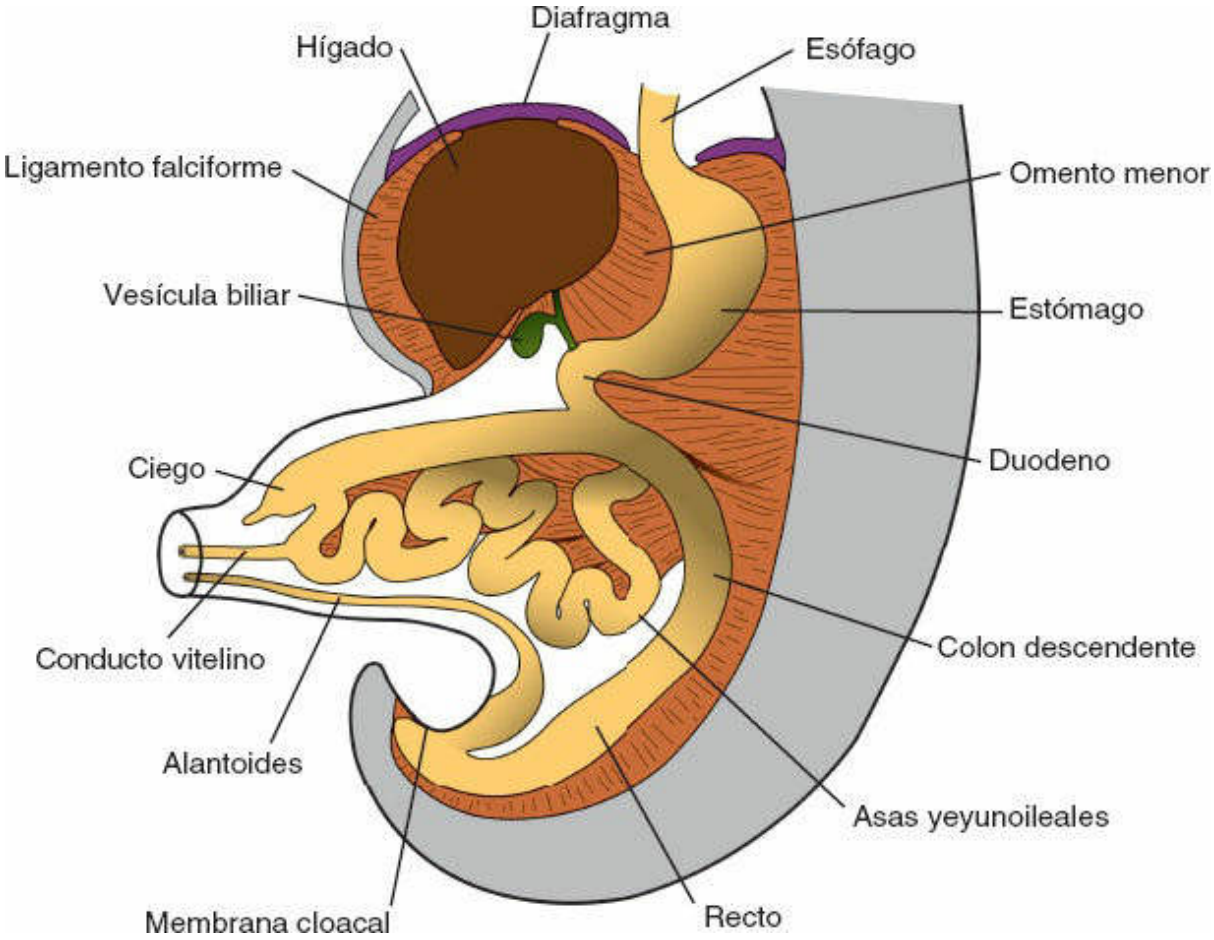

FIGURA 15-26 Hernia umbilical de las asas intestinales en un embrión de cerca de 8 semanas (longitud cefalocaudal, 35 mm). Durante el proceso de herniación ocurren el plegamiento de las asas de intestino delgado y la formación del ciego. La primera rotación de 90° se verifica durante la herniación; la rotación remanente de 180° ocurre durante el retorno del intestino hacia la cavidad abdominal durante el tercer mes.

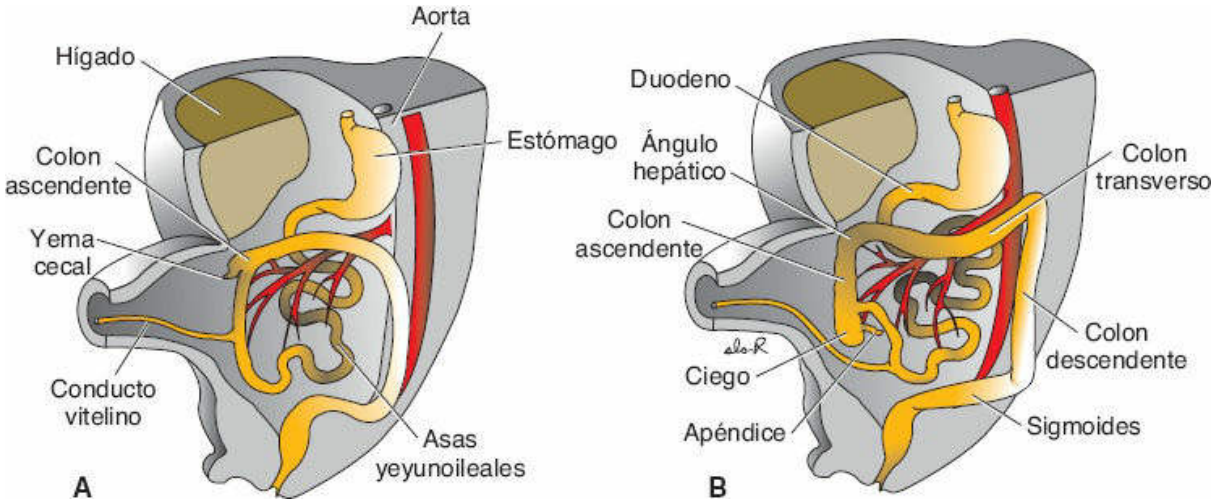

FIGURA 15-27 **A.** Vista anterior de las asas intestinales después de su rotación de 270° en sentido contrario a las manecillas del reloj. Obsérvese el plegamiento de las asas del intestino delgado y la posición de la yema cecal en el cuadrante superior derecho del abdomen. **B.** Vista similar a la de **(A)** con las asas intestinales en su posición definitiva. El desplazamiento del ciego y del apéndice en dirección caudal los coloca en el cuadrante inferior derecho del abdomen.

booksmedicos.org

booksmedicos.org

Rotación del intestino medio

A la par de su incremento de longitud, el asa intestinal primaria rota en torno a un eje formado por la **arteria mesentérica superior** (Fig. 15-25). Si se mira de frente, esta rotación ocurre en sentido contrario a las manecillas del reloj, y alcanza alrededor de 270° una vez que se completa (Figs. 15-25 y 15-27). Incluso durante la rotación continua, la elongación del asa de intestino delgado, y el yeyuno y el íleon forman una serie de asas plegadas (Fig. 15-26). De igual modo, el intestino grueso se elonga en grado considerable, pero no participa en el fenómeno de plegamiento. La rotación ocurre durante la herniación (alrededor de 90°) y también durante el retorno de las asas intestinales a la cavidad abdominal (180° restantes) (Fig. 15-27).

Retracción de las asas herniadas

Durante la décima semana las asas intestinales herniadas comienzan a regresar a la cavidad abdominal. Si bien no se conocen con precisión los factores responsables de esta reducción, se piensa que la regresión del riñón mesonéfrico, la disminución del crecimiento del hígado y la expansión de la cavidad abdominal juegan papeles importantes.

El segmento proximal del yeyuno, el primero en retornar a la cavidad abdominal, queda ubicado en el lado izquierdo (Fig. 15-27 *A*). Las asas que reingresan a continuación se establecen en forma gradual en una posición cada vez más a la derecha. La **yema cecal**, que aparece alrededor de la sexta semana a manera de una pequeña dilatación cónica en la rama caudal del asa intestinal primaria, es la última estructura del intestino que reingresa a la cavidad abdominal. De manera temporal permanece en el cuadrante superior derecho, justo por debajo del lóbulo derecho del hígado (Fig. 15-27 *A*). A partir de ahí desciende hasta la fosa iliaca derecha, lo que coloca al **colon ascendente y al ángulo hepático** en el lado derecho de la cavidad abdominal (Fig. 15-27 *B*). Durante este proceso el extremo distal de la yema cecal da origen a un divertículo estrecho, el **apéndice** (Fig. 15-28).

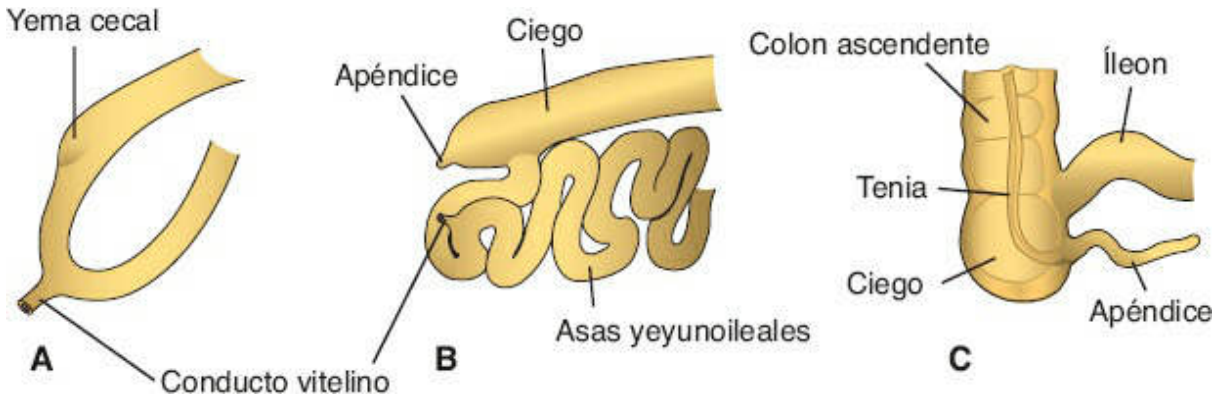

FIGURA 15-28 Etapas sucesivas del desarrollo del ciego y el apéndice. **A.** 7 semanas. **B.** 8 semanas. **C.** Neonato.

booksmedicos.org

booksmedicos.org

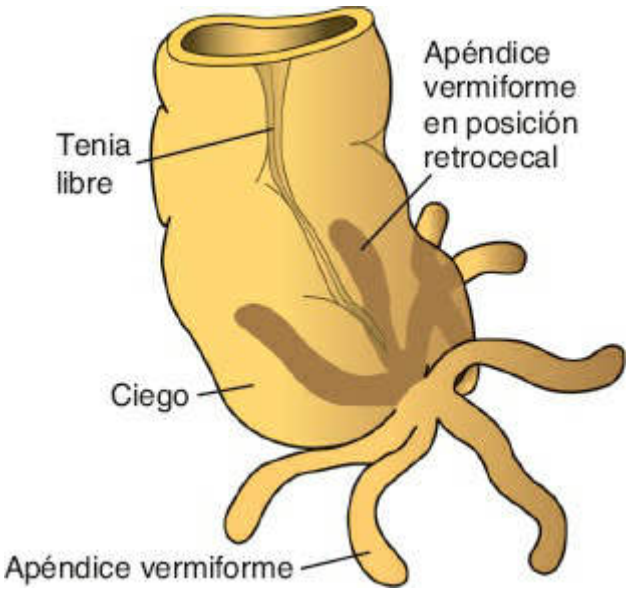

FIGURA 15-29 Distintas posiciones del apéndice. En cerca de 50% de los casos el apéndice es retrocecal o retrocólico.

Ya que el apéndice se desarrolla durante el descenso del colon, su posición final a menudo es posterior al ciego o al colon. El apéndice en esta posición se denomina **retrocecal** o **retrocólico**, respectivamente (Fig. 15-29).

Mesenterios de las asas intestinales

El mesenterio del asa intestinal primaria, o **mesenterio propiamente dicho**, experimenta cambios profundos con la rotación y el plegamiento del intestino. Cuando el segmento caudal del asa se desplaza hacia la derecha de la cavidad abdominal, el mesenterio dorsal gira en torno al origen de la **arteria mesentérica superior** (Fig. 15-24). A pesar de estos cambios de posición, el mesenterio para el intestino medio y el intestino posterior **sigue siendo una sola entidad**, desde el ángulo duodenoyeyunal hasta el nivel del mesorrecto. En algunas regiones se conserva como mesenterio libre. Éstas incluyen el mesenterio propiamente dicho del yeyuno y del íleon, el mesocolon transverso, el mesoapéndice, el mesosigmoides y el mesorrecto (Fig. 15-30). En otras regiones, como en los segmentos ascendente y descendente del colon, el mesenterio queda adherido al peritoneo de la pared posterior de la cavidad corporal por una capa de fascia (**fascia de Toldt**), ubicada entre las dos hojas de peritoneo (Fig. 15-30). El hecho de que todo el mesenterio sea continuo tiene relevancia para los procedimientos quirúrgicos que implican a este tejido, al igual que el plano que crea la fascia de Toldt.

■ INTESTINO POSTERIOR

El intestino posterior da origen al tercio distal del colon transverso, el colon descendente, el sigmoides, el recto y el componente superior del conducto anal.

booksmedicos.org

booksmedicos.org

El endodermo del intestino posterior también forma el recubrimiento interno de la vejiga y la uretra (v. el Cap. 16).

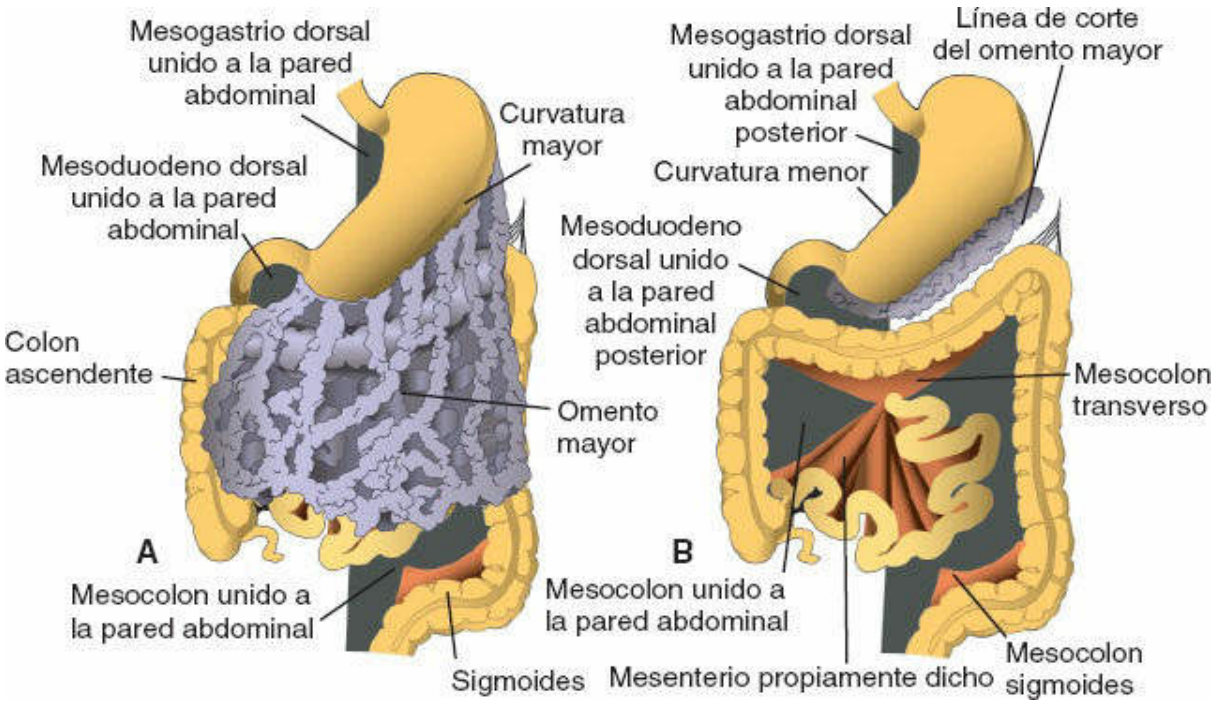

FIGURA 15-30 Vista frontal de las asas intestinales **(A)** con el omento mayor y **(B)** después de retirarlo. Las *zonas grises* muestran las regiones del mesenterio dorsal que quedan adheridas a la pared abdominal posterior, entre ellas los segmentos ascendente y descendente del colon. Las *áreas de tono pardo* señalan parte del mesenterio que permanece libre y que no queda adherido a la pared posterior de la cavidad corporal, que incluye al mesocolon transverso, el mesenterio en sí y el mesocolon sigmoides (el mesenterio libre que se dirige hacia el recto no se muestra). A pesar de contar con segmentos fijos y libres, debe señalarse que el mesenterio es una sola estructura continua desde el extremo caudal del esófago hasta el mesorrecto.

Correlaciones clínicas

Anomalías de los mesenterios

Por lo normal, el colon ascendente, excepto por su extremo distal (alrededor de 2.5 cm), se adhiere a la pared abdominal posterior. Si la porción ascendente del colon no se fija a la pared abdominal posterior, la consecuencia es su posible desplazamiento, que puede permitirle girar sobre sí mismo y producir un **vólvulo** del ciego y del colon. De manera similar, la fijación incompleta de esta región del colon a la pared corporal posterior puede originar la formación de **sacos** o **bolsas retrocólicas** en la región del colon ascendente. Cuando algunas porciones del intestino delgado quedan atrapadas por detrás del colon ascendente se forma una **hernia retrocólica**.

Defectos de la pared corporal

El **onfalocele** (Fig. 15-31 *A*, *B*) implica la herniación de las vísceras abdominales por un anillo umbilical agrandado. Las vísceras, entre las que pueden estar el hígado, los intestinos delgado y grueso, el estómago, el bazo o la vesícula biliar, se mantienen cubiertas por el amnios. El origen de este defecto es la incapacidad del intestino para regresar a la cavidad abdominal tras su herniación fisiológica entre la sexta y la décima semanas. Puede diagnosticarse in utero en una fase posterior de la gestación mediante ultrasonido (Fig. 15-31 *D*). El onfalocele se identifica en 2.5/10 000 nacimientos y se relaciona con una tasa elevada de mortalidad (25%) y malformaciones graves,

booksmedicos.org

booksmedicos.org

como anomalías cardiacas (50%) y defectos del tubo neural (40%). Alrededor de 15% de los recién nacidos vivos que cursan con onfalocele tiene anomalías cromosómicas.

La **gastrosquisis** (Fig. 15-31 *C*) hace referencia a la protrusión directa del contenido abdominal a la cavidad amniótica por un defecto de la pared corporal. Se desarrolla a un lado del ombligo, por lo general del derecho, y es más probable que el defecto se deba al cierre anormal de la pared del cuerpo alrededor del pedículo de fijación (v. el Cap. 7). Las vísceras no están cubiertas por el peritoneo o el amnios, y el intestino puede dañarse por exposición al líquido amniótico. Al igual que el onfalocele, puede diagnosticarse en una fase tardía del embarazo mediante ultrasonido (Fig. 15-31 E). La gastrosquisis ocurre en 1/10 000 nacimientos, pero su frecuencia va en aumento, en particular en mujeres jóvenes (< 20 años de edad). La razón de este incremento y el por qué el defecto tiene mayor prevalencia en hijos de mujeres más jóvenes se desconoce. A diferencia del onfalocele, la gastrosquisis no se relaciona con anomalías cromosómicas u otros defectos graves, de tal modo que la tasa de sobrevivencia es excelente. A pesar de esto, el vólvulo (rotación del intestino), que induce compromiso de la irrigación sanguínea, puede necrosar regiones extensas de intestino y causar la muerte fetal.

Anomalías del conducto vitelino

En 2 a 4% de las personas persiste un segmento pequeño del **conducto vitelino** que da origen a un saco ubicado en el íleon, el **divertículo de Meckel o divertículo ileal** (Fig. 15-32 *A*). En el adulto este divertículo, ubicado a entre 40 y 60 cm de la válvula ileocecal sobre el borde antimesentérico del íleon, no suele generar síntomas. Sin embargo, cuando contiene tejido pancreático heterotópico o mucosa gástrica puede causar ulceración, hemorragia o incluso perforación. En ocasiones los dos extremos del conducto vitelino se transforman en cordones fibrosos y la porción intermedia da origen a un quiste grande, un **enterocistoma** o **quiste vitelino** (Fig. 15-32 *B*). Puesto que los cordones fibrosos atraviesan la cavidad peritoneal, las asas intestinales pueden enredarse en estas bandas fibrosas y obstruirse, al estrangularse o formar un vólvulo. En otra variante todo el conducto vitelino se mantiene permeable y establece una comunicación directa entre el ombligo y el tracto intestinal. Esta anomalía se conoce como **fístula umbilical** o **vitelina** (Fig. 15-32 *C*). Esto puede permitir la descarga de materia fecal por el ombligo.

Defectos de la rotación intestinal

La malrotación del asa intestinal puede inducir el torcimiento del intestino (**vólvulo**) y el compromiso de su irrigación sanguínea. Por lo regular, el asa intestinal primaria rota 270° en sentido contrario a las manecillas del reloj. A pesar de esto, en ocasiones la rotación es sólo de 90°. Cuando esto ocurre el colon y el ciego son las primeras porciones del intestino que regresan del cordón umbilical y se establecen en el lado izquierdo de la cavidad abdominal (Fig. 15-33 *A*). Las asas que retornan en forma posterior se desplazan cada vez más a la derecha, lo que da origen al **colon izquierdo**.

La **rotación inversa del asa intestinal** se presenta cuando ésta rota 90° en el sentido de las manecillas del reloj. En esta anomalía el colon transverso pasa por detrás del duodeno (Fig. 15-33 *B*) y se establece por detrás de la arteria mesentérica superior.

Pueden ocurrir **duplicación de asas intestinales y formación de quistes** en cualquier punto a lo largo del tubo intestinal. Se identifican con más frecuencia en la región del íleon, pudiendo afectar un segmento extenso o sólo corresponder a un divertículo pequeño. Sus síntomas suelen presentarse en una fase temprana de la vida, y 33% se relaciona con otros defectos, como atresia intestinal, ano imperforado, gastrosquisis y onfalocele. Su origen se desconoce, no obstante pudieran derivar de proliferaciones anómalas del parénquima intestinal.

booksmedicos.org

booksmedicos.org

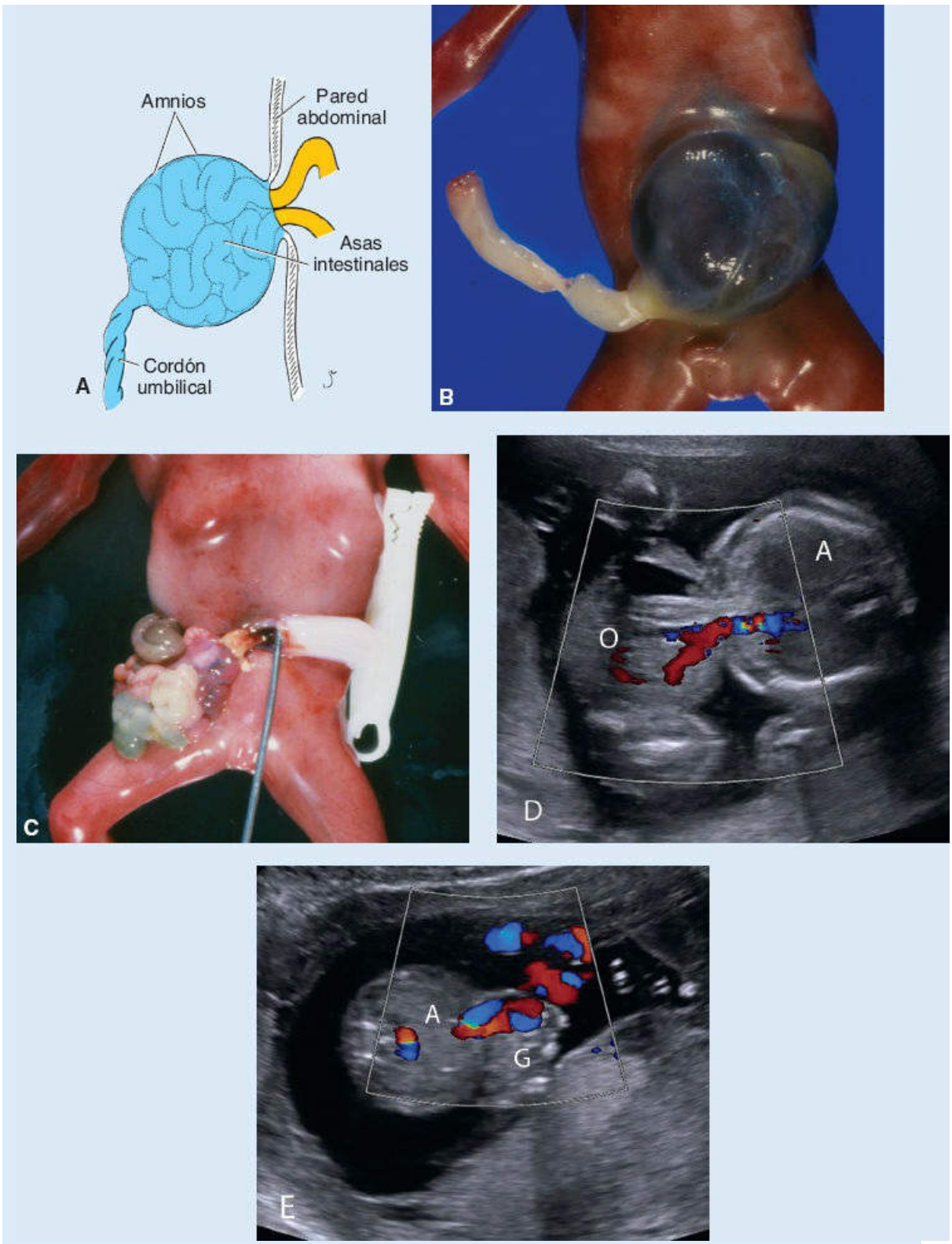

FIGURA 15-31 **A.** Onfalocele en que se aprecia la falta de reducción de las asas intestinales al interior de la cavidad corporal tras su herniación fisiológica. Las asas herniadas están cubiertas por el amnios. **B.** Onfalocele en un neonato. **C.** Neonato con gastrosquisis. Las asas de intestino se extienden por un defecto de cierre en la pared corporal ventral y no están cubiertas por el amnios (v. el Cap. 7). **D.** Ultrasonido a las 22 semanas en que se aprecia un feto con onfalocele (*O*), que sobresale de la pared abdominal (*A*). La naturaleza esférica del defecto deriva del hecho de que hay una cubierta de amnios que sostiene las asas intestinales. **E.** Ultrasonido de un feto de 16 semanas con gastrosquisis (*G*). La asas de intestino sobresalen a través de la pared abdominal (*A*) y no están cubiertas por el amnios, de modo que tienen una apariencia más irregular. Tanto en **(D)** como en **(E)**

booksmedicos.org

booksmedicos.org

los colores *rojo* y *azul* corresponden al flujo sanguíneo umbilical.

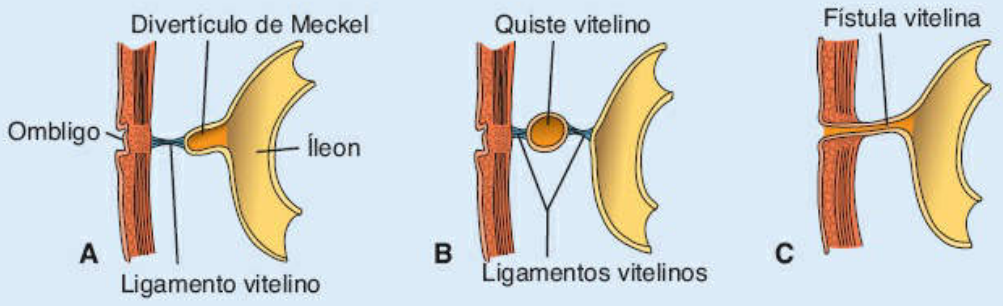

FIGURA 15-32 Remanentes del conducto vitelino **A.** Divertículo de Meckel o ileal, combinado con un cordón fibroso (ligamento vitelino). **B.** Quiste vitelino unido al ombligo y a la pared del íleon mediante ligamentos vitelinos. **C.** Fístula vitelina que conecta el lumen del íleon con el ombligo.

Atresia y estenosis intestinales

La atresia y la estenosis pueden desarrollarse en cualquier punto a lo largo del intestino. En la mayoría de los casos se presenta en el duodeno, el número más bajo se identifica en el colon, y en yeyuno e íleon se observan cifras iguales (1/1 500 nacimientos). La atresia de la porción proximal del duodeno, probablemente se debe a la falta de recanalización (Fig. 15-18). Contrario a esto, se piensa que la estenosis y la atresia distal del duodeno derivan de **"accidentes" vasculares** que comprometen el flujo sanguíneo e inducen necrosis tisular de un segmento intestinal. Se sugirió que estos accidentes podrían ser causados por malrotación, vólvulo, gastrosquisis, onfalocele y otros factores. Sin embargo, evidencia reciente sugiere que los problemas de la diferenciación intestinal también pueden inducir estos defectos. Así, la expresión inapropiada de algunos genes HOX, y de genes y receptores de la familia FGF dan origen a atresia intestinal. En 50% de los casos se pierde una región del intestino y en 20% se conserva un cordón fibroso (Fig. 15-34 *A*, *B*). En otro 20% se aprecia un estrechamiento, con un diafragma delgado que separa los segmentos de mayor y menor diámetro (Fig. 15-34 *C*). La estenosis y la atresia múltiples generan el 10% restante de estos defectos, con una frecuencia de 5% cada una (Fig. 15-34 *D*). La variante **en cáscara de manzana** se observa en 10% de los casos de atresia. Este tipo de atresia ocurre en el segmento proximal del yeyuno y el intestino es corto, con el segmento distal de la lesión enredada en torno a un remanente mesentérico (Fig. 15-35). Los efectos de la atresia en el neonato dependen de la extensión de intestino dañada y su ubicación. Algunos neonatos con afectación intestinal amplia tienen peso bajo al nacer y otras anomalías.

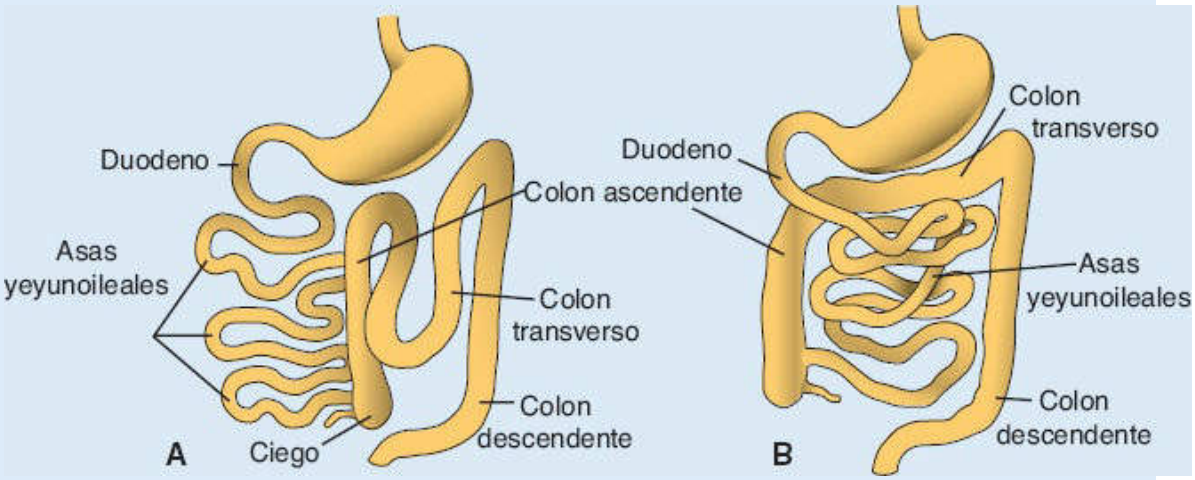

FIGURA 15-33 **A.** Rotación anómala del asa intestinal primaria. El colon se ubica en el lado izquierdo del abdomen y las asas de intestino delgado se alojan a la derecha. El íleon se conecta al ciego por el lado derecho. **B.** El asa intestinal primaria rotó 90° en el sentido de las manecillas del

booksmedicos.org

booksmedicos.org

reloj (rotación inversa). El colon transverso pasa por detrás del duodeno.

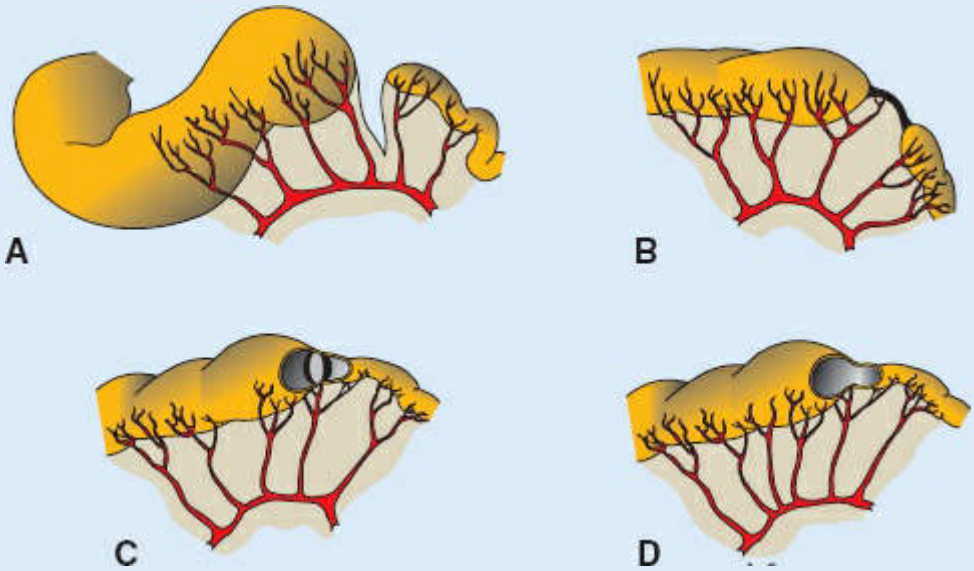

FIGURA 15-34 Tipos de atresia y estenosis más comunes. El defecto más común **(A)** se identifica en 50% de los casos; **(B)** y **(C)** generan 20% de los casos cada uno, y **(D)** ocurre en 5% de los casos. Pueden derivar de problemas de la expresión de los genes *HOX* y *FGF*, así como de ciertos receptores de FGF durante la diferenciación del intestino, o por accidentes vasculares; los que se identifican en el segmento superior del duodeno pueden derivar de la falta de recanalización. En 95% de los casos se presenta atresia **(A-C)**, y estenosis **(D)** en sólo 5%.

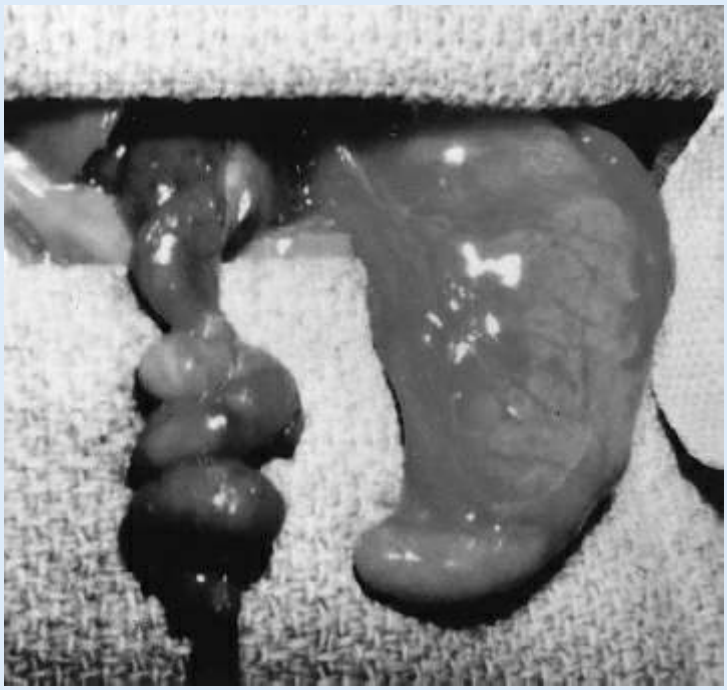

FIGURA 15-35 Atresia en cáscara de manzana, que afecta al yeyuno, y corresponde a 10% de los casos de atresia intestinal. La porción afectada del intestino se enrolla en torno a un remanente de mesenterio.

La porción terminal del intestino posterior ingresa a la región posterior de la

booksmedicos.org

booksmedicos.org

cloaca denominada **conducto anorrectal** primitivo; el alantoides ingresa a la región anterior denominada **seno urogenital** primitivo (Fig. 15-36 *A*). La cloaca es una cavidad cubierta por endodermo, que en su límite ventral está cubierta por ectodermo superficial. Este límite entre el endodermo y el ectodermo constituye la **membrana cloacal** (Fig. 15-36). Una capa de mesodermo, el **tabique urorrectal**, separa la región entre el alantoides y el intestino posterior. Este tabique deriva de una capa de mesodermo existente entre estas dos estructuras (Fig. 15-36). Al tiempo que el embrión crece y continúa el pliegue caudal, la punta del tabique urorrectal queda ubicado en un sitio cercano a la membrana cloacal (Fig. 15-36 *B, C*). Al final de la séptima semana la membrana cloacal se rompe y genera la abertura anal para el intestino posterior, y una abertura ventral para el seno urogenital. En un sitio intermedio el tabique urorrectal forma el cuerpo del periné (Fig. 15-36 *C*). El segmento superior (dos tercios) del conducto anal deriva del endodermo del intestino posterior; el segmento inferior (un tercio) deriva del ectodermo que circunda al **proctodeo** (Fig. 15-36 *B, C*). El ectodermo de la región del proctodeo que cubre parte de la superficie de la cloaca prolifera y se invagina, para dar origen a la **foseta anal** (Fig. 15-37 *D*). De manera subsecuente, la degeneración de la **membrana cloacal** (ahora denominada **membrana anal**) permite que se establezca la continuidad entre los segmentos superior e inferior del conducto anal. Debido a que el segmento caudal del conducto anal se origina a partir del ectodermo recibe irrigación de las **arterias rectales inferiores**, ramas de las **arterias pudendas internas**. Sin embargo, el segmento cefálico del conducto anal se origina a partir del endodermo y por ello es irrigado por la **arteria rectal superior**, una rama de la **arteria mesentérica inferior**, la arteria del intestino posterior. La unión entre las regiones del endodermo y del ectodermo del conducto anal está marcada por la **línea pectínea**, justo bajo las columnas anales. En esta línea se observa una transición de epitelio cilíndrico a epitelio plano estratificado.

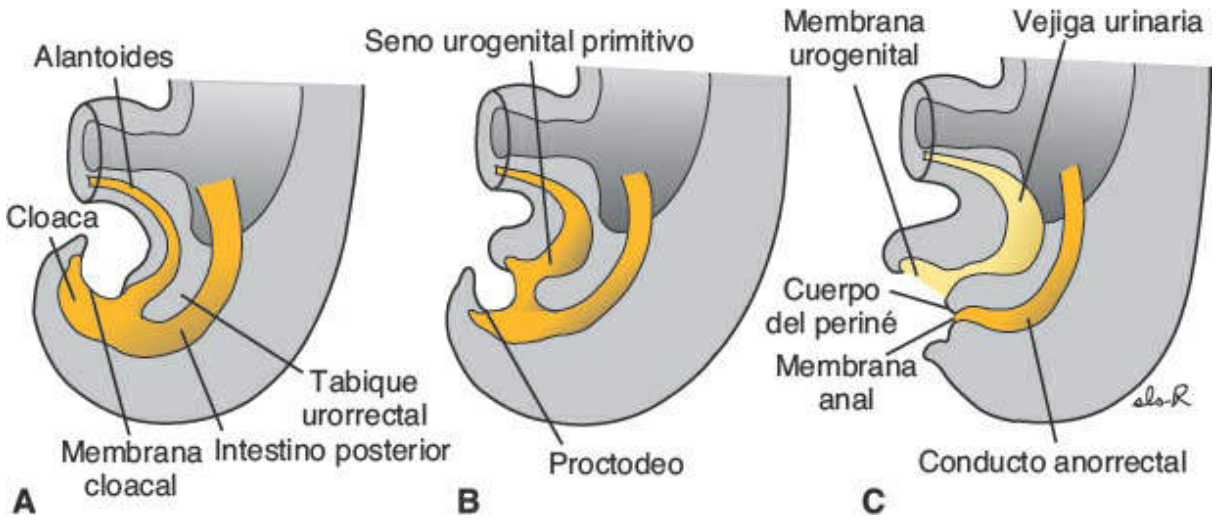

FIGURA 15-36 Región cloacal de embriones en fases sucesivas de desarrollo. **A.** El intestino posterior ingresa a la región posterior de la cloaca, el conducto anorrectal futuro; el alantoides ingresa a la región anterior, el seno urogenital futuro. El tabique urorrectal se forma a partir de una cuña de mesodermo ubicada entre el alantoides y el intestino posterior. La membrana cloacal, que forma el límite ventral de

booksmedicos.org

booksmedicos.org

la cloaca, está compuesta por ectodermo y endodermo. **B.** Al tiempo que continúa el plegamiento caudal del embrión, el tabique urorrectal se desplaza hasta quedar en mayor cercanía a la membrana cloacal. **C.** La elongación del tubérculo genital atrae a la porción urogenital de la cloaca en dirección anterior; la rotura de la membrana cloacal genera una abertura para el intestino posterior y otra para el seno urogenital. La punta del tabique urorrectal constituye el cuerpo del periné.

Correlaciones clínicas

Anomalías del intestino posterior

Las **fístulas** rectouretrales y **rectovaginales**, que se identifican en 1/5 000 nacidos vivos, pueden deberse a anomalías de la formación de la cloaca, del tabique urorrectal o de ambos. Por ejemplo, si la cloaca es demasiado pequeña o el tabique urorrectal no se extiende a una distancia suficiente en sentido caudal, la abertura del intestino posterior se desplaza hacia adelante y permite que el intestino posterior se abra en la uretra o la vagina (Fig. 15-37 *A, B*). **Las fístulas y las atresias rectoanales** varían en gravedad y pueden corresponder a un tubo estrecho o un remanente fibroso conectado con la superficie del periné (Fig. 15-37 *C*). Estos defectos quizá se deban a la expresión inapropiada de genes durante la señalización epitelio-mesénquima. El **ano imperforado** ocurre cuando la membrana anal no se rompe (Fig. 15-37 *D*).

El **megacolon congénito** es producto de la ausencia de ganglios parasimpáticos en la pared intestinal (**megacolon aganglionar o enfermedad de Hirschsprung**). Estos ganglios son integrados por células de la cresta neural que migran desde los pliegues neurales hasta la pared del intestino. Las mutaciones del gen RET, implicado en la migración de las células de la cresta (v. el Cap. 18) pueden dar origen al megacolon congénito. En casi todos los casos el recto está afectado, y en 80% el defecto se extiende hasta el punto medio del colon sigmoides. Sólo de 10 a 20% se afectan los segmentos transverso y ascendente del colon, y en 3% se afecta todo el colon.

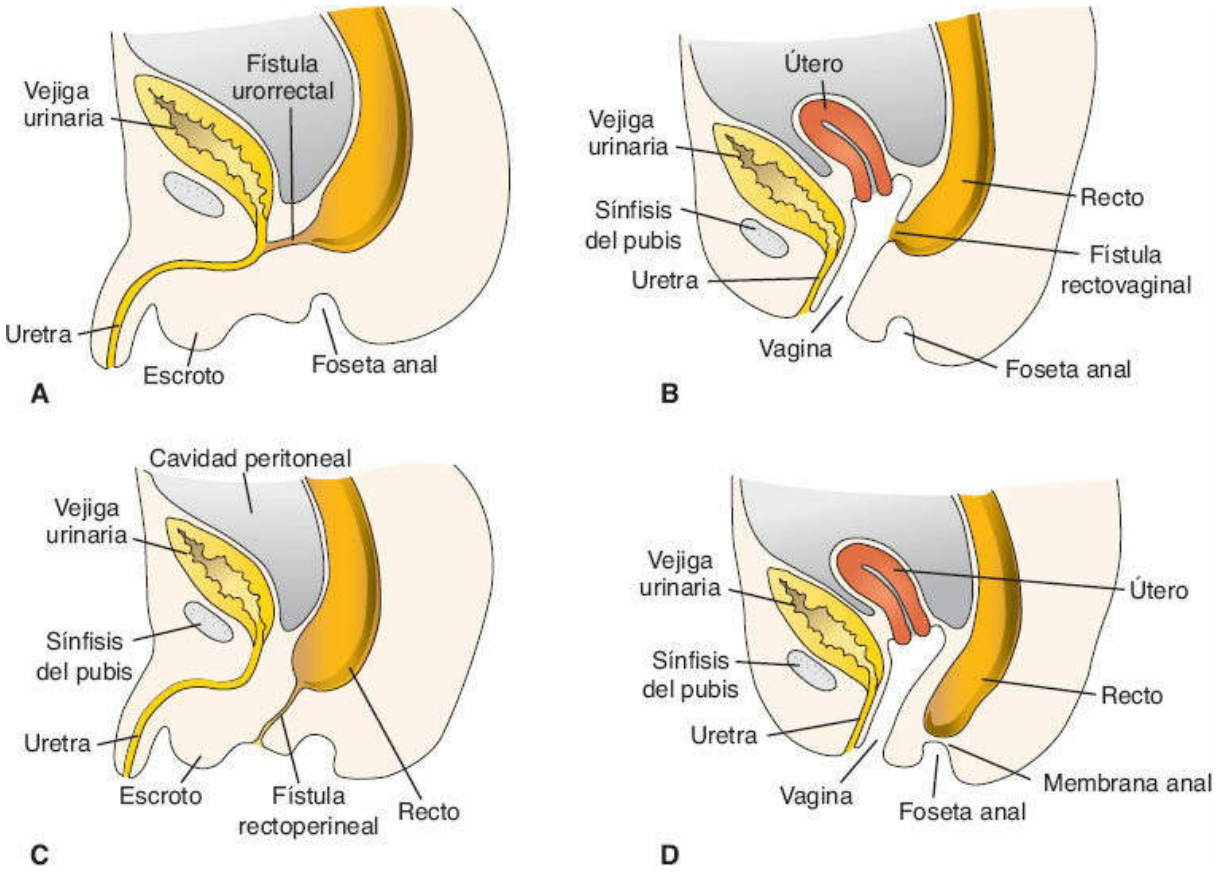

booksmedicos.org

booksmedicos.org

FIGURA 15-37 Fístulas urorrectal **(A)** y rectovaginal **(B)** que se generan por una separación incompleta del intestino posterior del seno urogenital tras la interposición del tabique urorrectal. Estos defectos también pueden producirse si la cloaca es demasiado pequeña, lo que hace que la abertura del intestino posterior se desplace hacia adelante. **C.** Fístula rectoperineal. Estos defectos quizá deriven de la expresión inapropiada de genes durante la señalización epitelio-mesénquima en esta región. **D.** El ano imperforado es consecuencia de la falta de rotura de la membrana anal.

RESUMEN

El epitelio del sistema digestivo y el **parénquima** de sus derivados se originan a partir del endodermo; tejido conectivo, componentes musculares y componentes peritoneales se originan del mesodermo. Las distintas regiones del tubo intestinal, como esófago, estómago, duodeno y otras, están determinadas por el gradiente de AR que induce la expresión de factores de transcripción específicos para cada región (Fig. 15-2 *A*). Más adelante, la diferenciación del intestino y sus derivados depende de interacciones recíprocas entre el endodermo intestinal (epitelio) y su mesodermo circundante (una interacción epitelio-mesénquima). Los genes *HOX* del mesodermo son inducidos por la SHH secretada por el endodermo intestinal, y regulan la organización cráneo-caudal del intestino y sus derivados. El sistema intestinal se extiende desde la membrana orofaríngea hasta la membrana cloacal (Fig. 15-5) y se divide en intestino faríngeo, intestino anterior, intestino medio e intestino posterior. El intestino faríngeo da origen a la faringe y a las glándulas relacionadas (v. el Cap. 17).

El **intestino anterior** integra el esófago, la tráquea y las yemas pulmonares, el estómago y el segmento del duodeno proximal al sitio de entrada del colédoco. Además, hígado, páncreas y árbol biliar se desarrollan como evaginaciones del epitelio endodérmico de la porción superior del duodeno (Fig. 15-15). Debido a que la porción superior del intestino anterior es dividida por un tabique (el **tabique traqueoesofágico**) en esófago, en la región posterior, y tráquea y yemas pulmonares, en la región anterior, la desviación del tabique puede tener como consecuencia comunicaciones anómalas entre la tráquea y el esófago. Los cordones hepáticos epiteliales y el sistema biliar que crecen hacia el interior del tabique transverso (Fig. 15-15) se diferencian en el parénquima. Las **células hematopoyéticas** (presentes en el hígado en mayor cantidad antes del nacimiento que después del mismo), las células de Kupffer y las células de tejido conectivo se originan del mesodermo. El **páncreas** se desarrolla a partir de una **yema ventral** y una **yema dorsal** que más tarde se fusionan para constituir el páncreas definitivo (Figs. 15-19 y 15-20). En ocasiones las dos porciones rodean al duodeno (páncreas anular), lo que genera constricción intestinal (Fig. 15-23).

El **intestino medio** forma el **asa intestinal primaria** (Fig. 15-24), que da origen al duodeno distal, a la entrada del colédoco, y se extiende hasta la unión de los dos tercios proximales del colon transverso con su tercio distal. En su ápice el asa primaria conserva en forma temporal una comunicación con el saco vitelino por medio del **conducto vitelino**. Durante la sexta semana el asa crece tan rápido que protruye hacia el cordón umbilical (**herniación fisiológica**; Fig. 15-26). Durante la semana 10 retorna a la cavidad abdominal. Al tiempo que

booksmedicos.org

booksmedicos.org

ocurren estos procesos, el asa del intestino medio rota 270° en sentido contrario a las manecillas del reloj (Fig. 15-27). Anomalías comunes son remanentes del conducto vitelino, incapacidad del intestino medio para regresar a la cavidad abdominal, malrotación, estenosis y duplicación de segmentos intestinales.

El **intestino posterior** da origen a la región que corresponde al tercio distal del colon transverso y se extiende hasta la porción superior del **conducto anal**; el extremo distal del conducto anal se origina a partir del ectodermo. El intestino posterior ingresa a la región dorsal de la **cloaca** (futuro conducto anorrectal) y el **alantoides** ingresa a su región anterior (futuro **seno urogenital**). El **tabique urorrectal** dividirá las dos regiones (Fig. 15-36) y la degradación de la membrana cloacal que cubre esta zona permitirá la comunicación hacia el exterior del ano y el seno urogenital. Las anomalías del tamaño de la región posterior de la cloaca desplazan el sitio de entrada del ano en dirección anterior, lo que genera fístulas rectovaginales y rectouretrales, así como atresias (Fig. 15-37).

El **mesenterio dorsal** que corresponde al intestino es una estructura continua que se extiende desde el segmento caudal del esófago hasta el mesorrecto. El **mesenterio ventral** se forma a partir del mesogastrio ventral, una porción del tabique transverso, y tiene dos partes: (1) el **omento menor**, que se extiende desde el hígado hasta el estómago y la región proximal del duodeno, y (2) el **ligamento falciforme**, que se extiende desde el hígado hasta la pared ventral del cuerpo. El mesenterio dorsal tiene continuidad con el mesenterio ventral y juntos sostienen las vísceras abdominales en posiciones anatómicas apropiadas y permiten el paso de los vasos sanguíneos, linfáticos y nervios hasta las vísceras. El peritoneo se forma a partir de las membranas serosas que circundan las vísceras (peritoneo visceral) y que se repliegan sobre la pared posterior del cuerpo para constituir el peritoneo parietal. El conducto anal mismo deriva del endodermo (segmento craneal) y el ectodermo (segmento caudal). El segmento caudal está formado por una invaginación de ectodermo en torno al **proctodeo**. La irriga- ción del conducto anal revela su origen dual. Así, el segmento craneal es irrigado por la **arteria rectal superior**, derivada de la arteria mesentérica inferior, la arteria del intestino posterior, en tanto del segmento caudal se encarga la **arteria rectal inferior**, una rama de la arteria pudenda interna.

Problemas a resolver

1. Un ultrasonido prenatal revela la presencia de polihidramnios a las 36 semanas y, al nacer, el neonato tiene fluido excesivo en la boca y dificultad para respirar. ¿Qué defecto congénito pudiera causar estas alteraciones?
2. Un ultrasonido prenatal a las 20 semanas revela una masa en la línea media que, al parecer, contiene al instestino y está limitada por una membrana. ¿Qué diagnóstico establecería usted y cuál sería el pronóstico para el neonato?
3. Al nacer se observa meconio en la vagina de una recién nacida que carece

booksmedicos.org

booksmedicos.org

de orificio anal. ¿Qué tipo de defecto congénito tiene y cuál es su origen embrionario?

booksmedicos.org

booksmedicos.org

Desde la perspectiva funcional, el sistema urogenital puede dividirse en dos componentes del todo distintos: el **sistema urinario** y el **sistema genital**. No obstante, desde el punto de vista embrionario y anatómico guardan relación íntima. Ambos se desarrollan a partir de una cresta mesodérmica común (**mesodermo intermedio**), ubicada a lo largo de la pared posterior de la cavidad abdominal y, al inicio de su desarrollo, los conductos excretores de los dos sistemas desembocan en una misma cavidad, la cloaca.

SISTEMA URINARIO

Sistemas renales

En secuencia cráneo-caudal, durante la vida intrauterina del humano se forman tres sistemas renales que muestran sobreposición discreta: **pronefros**, **mesonefros** y **metanefros**. El primero de estos sistemas es rudimentario y carece de función; el segundo puede funcionar por poco tiempo durante el periodo fetal temprano; el tercero da origen al riñón definitivo.

Pronefros

Al inicio de la cuarta semana el pronefros está representado por 7 a 10 grupos celulares sólidos en la región cervical (Figs. 16-1 y 16-2). Estos grupos forman unidades excretoras vestigiales, los nefrotomas, que involucionan antes de que se formen otros en posición más caudal. Al final de la cuarta semana todo rastro del sistema pronéfrico ha desaparecido.

Mesonefros

El mesonefros y los conductos mesonéfricos derivan del mesodermo intermedio, desde los segmentos torácicos superiores hasta los lumbares superiores (L3) (Fig. 16-2). En una fase temprana de la cuarta semana del desarrollo, durante la regresión del sistema pronéfrico, aparecen los primeros túbulos excretores del mesonefros. Se elongan con rapidez, constituyen un asa en forma de S y adquieren un ovillo capilar que dará origen al **glomérulo** en su extremo medial

booksmedicos.org

booksmedicos.org

(Fig. 16-3 *A*). Alrededor del glomérulo los túbulos forman la **cápsula de Bowman**, y estas estructuras constituyen en conjunto un **corpúsculo renal**. En la región lateral el túbulo ingresa al conducto colector longitudinal conocido como **conducto mesonéfrico** o **de Wolff**(Figs. 16-2 y 16-3).

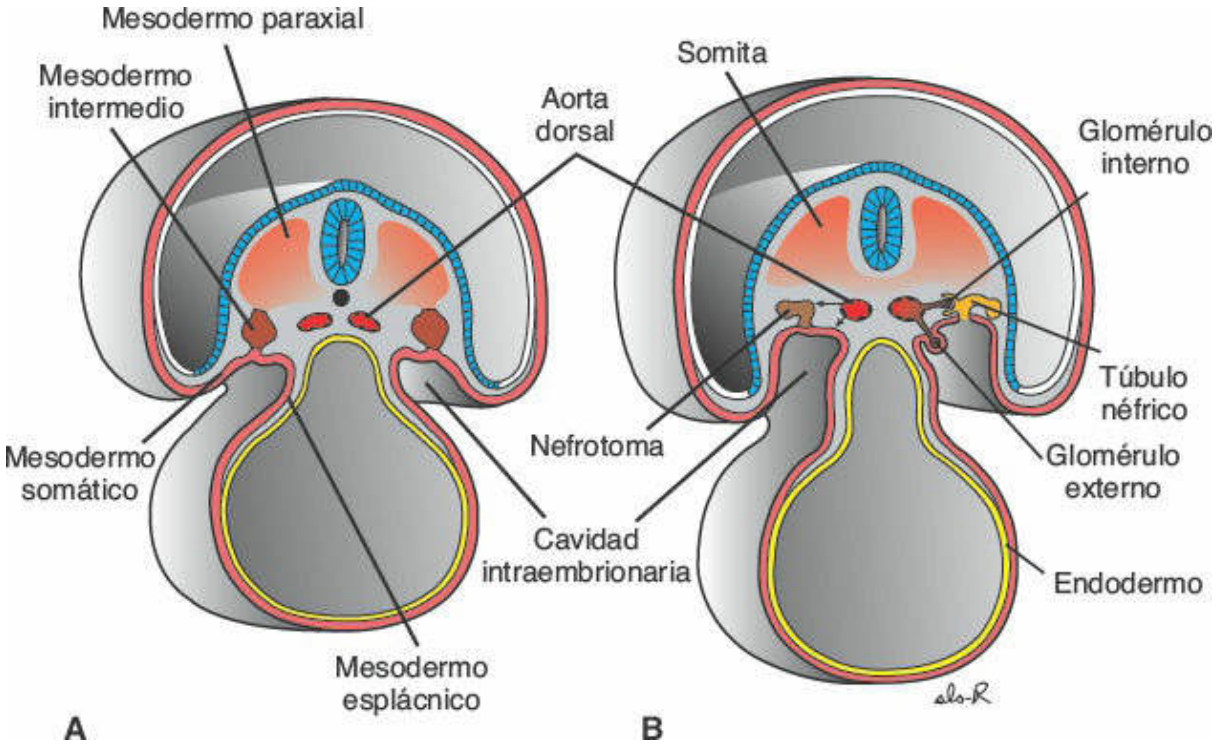

FIGURA 16-1 Cortes transversales de embriones en varias fases del desarrollo, en que se aprecia la formación de los túbulos néfricos. **A.** 21 días. **B.** 25 días. Obsérvese la formación de los glomérulos externo e interno, y la conexión amplia entre la cavidad intraembrionaria y el túbulo néfrico.

booksmedicos.org

booksmedicos.org

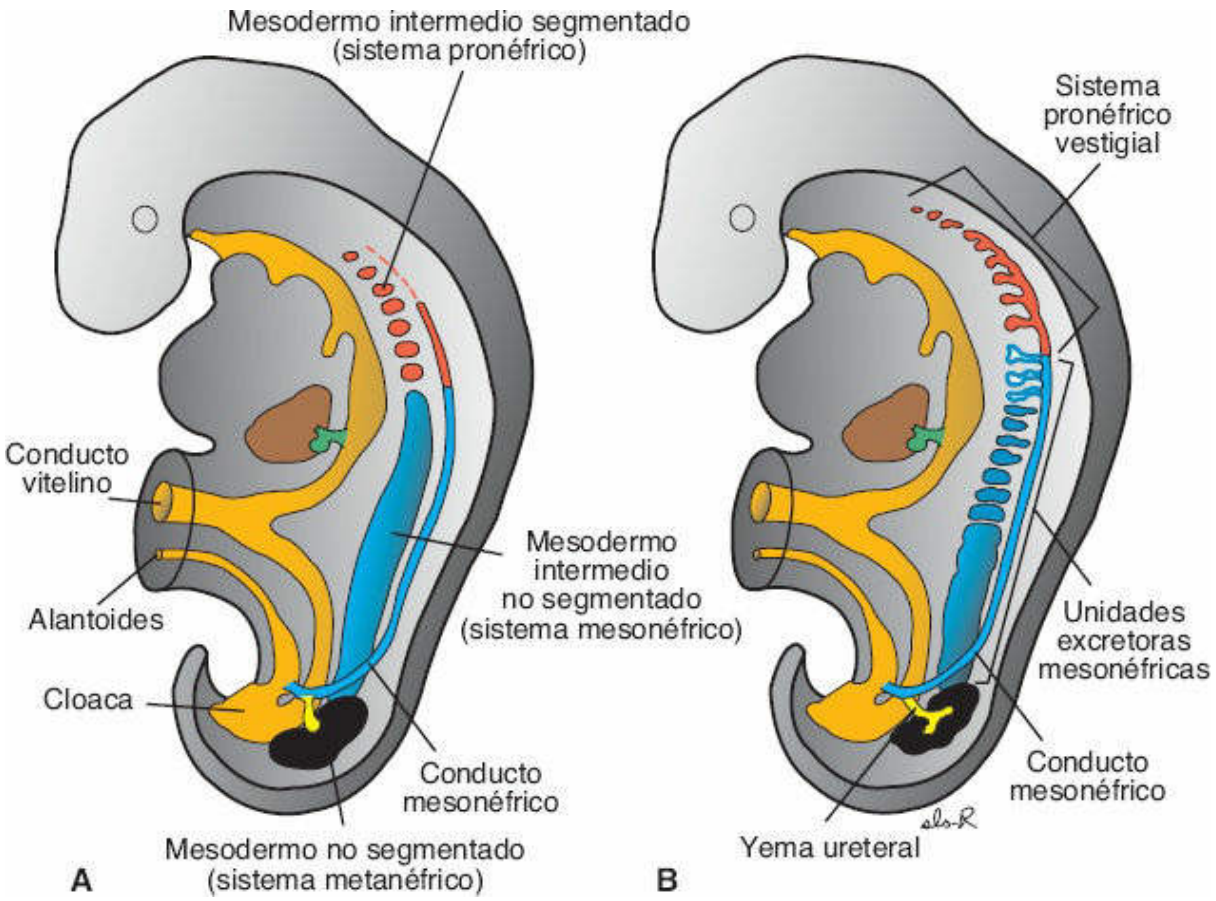

FIGURA 16-2 **A.** Relación del mesodermo intermedio de los sistemas pronéfrico, mesonéfrico y metanéfrico. En las regiones cervical y torácica superior, el mesodermo intermedio está segmentado; en las regiones torácica inferior, lumbar y sacra constituye una masa tisular sólida sin segmentación, el cordón nefrogénico. Obsérvese el conducto colector longitudinal, formado al inicio por el pronefros, pero más tarde por el mesonefros (conducto mesonéfrico). **B.** Túbulos excretores de los sistemas pronéfrico y mesonéfrico en un embrión de 5 semanas.

A la mitad del segundo mes el mesonefros da origen a un órgano grande de forma ovoide a cada lado de la línea media (Fig. 16-3). Debido a que la gónada en desarrollo está en su región medial, la elevación que crean los dos órganos se conoce como **cresta urogenital** (Fig. 16-3). Mientras los túbulos caudales se siguen diferenciando, los túbulos craneales y los glomérulos muestran cambios degenerativos, y al final del segundo mes la mayor parte de ellos ha desaparecido. En el varón algunos túbulos caudales y el conducto mesonéfrico persisten y participan en la formación del sistema genital, pero en la mujer desaparecen.

Metanefros: el riñón definitivo

El tercer órgano urinario, el **metanefros** o **riñón definitivo**, aparece en la quinta semana. Sus unidades excretoras se desarrollan a partir del **mesodermo metanéfrico** (Fig. 16-4), de igual modo que en el sistema mesonéfrico. El desarrollo del sistema de conductos difiere del de los otros sistemas renales.

booksmedicos.org

booksmedicos.org

Sistema colector

Los conductos colectores del riñón definitivo se desarrollan a partir de la **yema ureteral**, una evaginación del conducto mesonéfrico cercana a su sitio de entrada a la cloaca (Fig. 16-4). La yema penetra al tejido metanéfrico, que se moldea sobre su extremo distal como un capuchón (Fig. 16-4). De manera subsecuente, la yema se dilata para formar la **pelvis renal** primitiva, y se divide en porciones craneal y caudal, que formarán los futuros **cálices mayores** (Fig. 16-5 *A, B*).

Cada cáliz forma dos yemas nuevas al tiempo que penetra al tejido metanéfrico. Estas yemas continúan subdividiéndose hasta que existen 12 o más generaciones de túbulos (Fig. 16-5). Entre tanto, en la periferia, se forman más túbulos hasta el final del quinto mes. Los túbulos de segundo orden crecen y absorben a aquéllos de la tercera y cuarta generaciones, para dar origen a los **cálices menores** de la pelvis renal. En una fase posterior los túbulos colectores de la quinta generación y las sucesivas se elongan en grado considerable y convergen en el cáliz menor, para constituir la **pirámide renal** (Fig. 16-5 *D*). **La yema ureteral da origen al uréter, la pelvis renal, los cálices mayores y menores, y a entre 1 y 3 millones de túbulos colectores.**

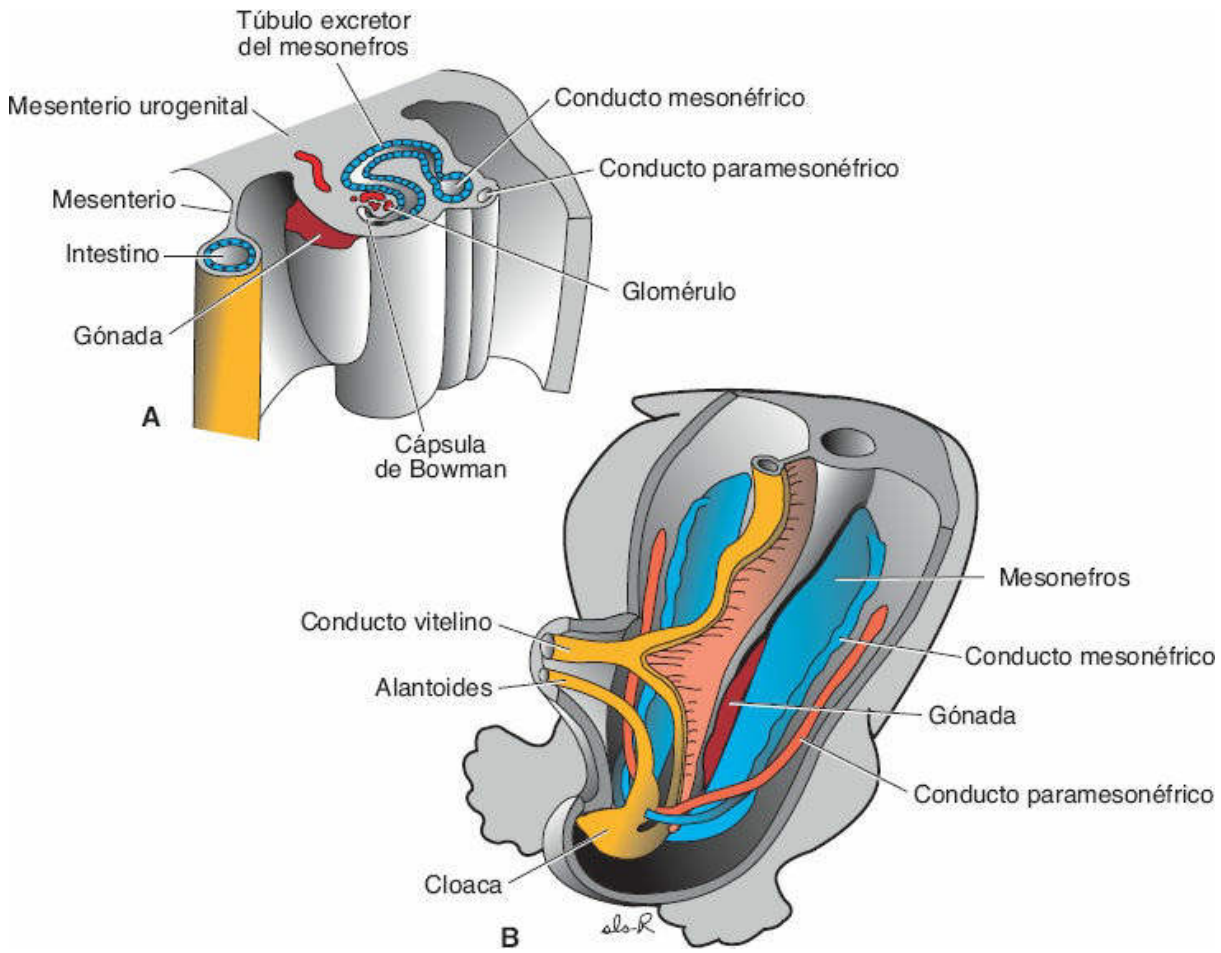

FIGURA 16-3 A. Corte transversal a través de la cresta urogenital en la región torácica inferior de un embrión de 5 semanas, en que se aprecia la formación de un túbulo excretor del sistema mesonéfrico. Obsérvese la aparición de la cápsula de Bowman y la cresta gonadal. El mesonefros y la gónada están

booksmedicos.org

booksmedicos.org

adosados a la pared abdominal posterior por un mesenterio urogenital ancho. **B.** Relación de la gónada y el mesonefros. Obsérvese el tamaño del mesonefros. El conducto mesonéfrico (de Wolff) transcurre por la cara lateral del mesonefros.

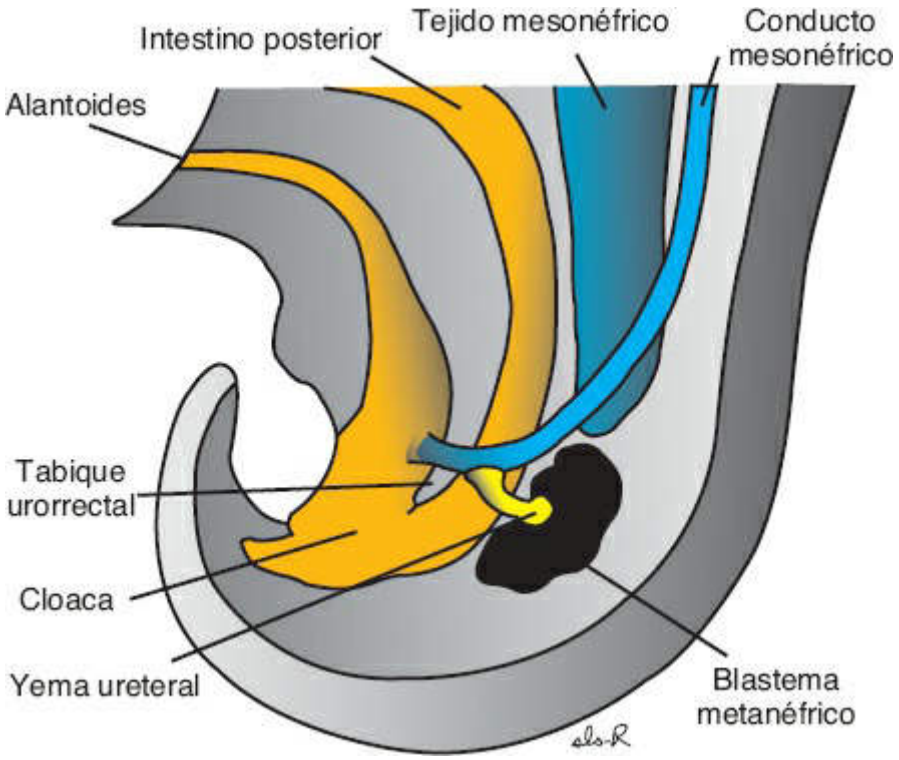

FIGURA 16-4 Relación del intestino posterior y la cloaca al final de la quinta semana. La yema ureteral penetra al mesodermo (blastema) metanéfrico.

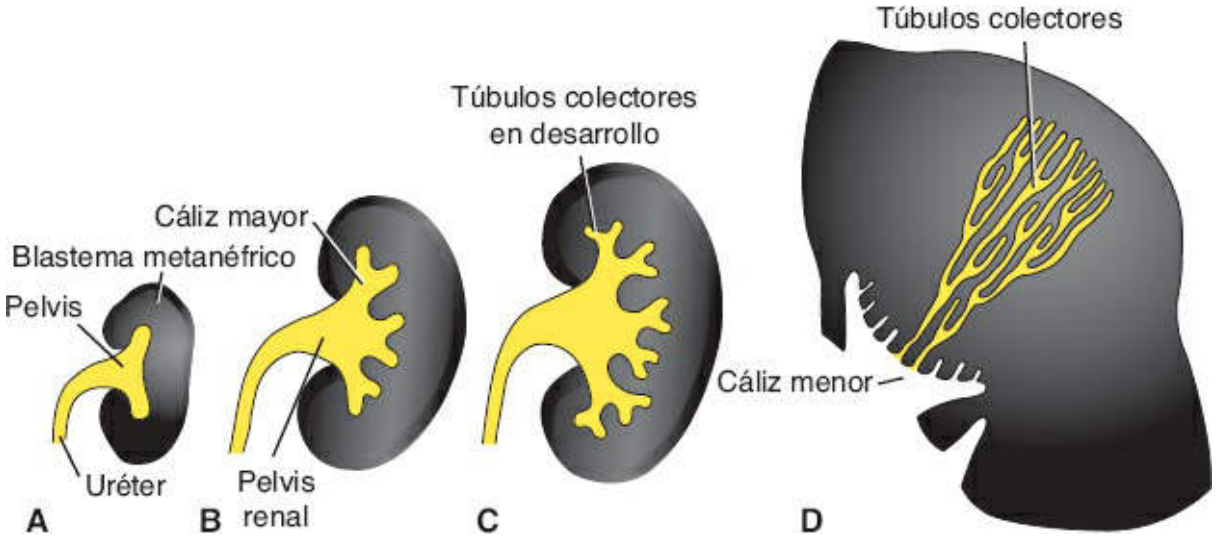

FIGURA 16-5 Desarrollo de la pelvis renal, los cálices y los conductos colectores del metanefros. **A.** 6 semanas. **B.** Al final de la sexta semana. **C.** 7 semanas. **D.** Neonato. Obsérvese la distribución piramidal de los conductos colectores que ingresan al cáliz menor.

Sistema excretor

El extremo distal de cada túbulo colector recién formado queda cubierto por un **capuchón de tejido metanéfrico** (Fig. 16-6 *A*). Bajo la influencia inductora del

booksmedicos.org

booksmedicos.org

túbulo las células del capuchón tisular dan origen a vesículas pequeñas, las **vesículas renales**, que a su vez derivan en túbulos pequeños con forma de letra S (Fig. 16-6 *B, C*). Los capilares crecen hacia el interior de la dilatación en un extremo de la S y se diferencian en **glomérulos**. Estos túbulos, junto con sus glomérulos, dan origen a las **nefronas** o **unidades excretoras**. El extremo proximal de cada nefrona genera la **cápsula de Bowman**, que muestra una concavidad profunda producida por el glomérulo (Fig. 16-6 *C, D*). El extremo distal da origen a una conexión abierta con uno de los túbulos colectores, con lo que se establece la vía de paso desde la cápsula de Bowman hasta la unidad colectora. La elongación continua del túbulo excretor determina la formación del **túbulo contornea do proximal, el asa de Henle y el túbulo contorneado distal** (Fig. 16-6 *E, F*). De ahí que el riñón se desarrolle a partir de dos fuentes: (1) el mesodermo metanéfrico, que provee las unidades excretoras, y (2) la yema ureteral, que da origen al sistema colector.

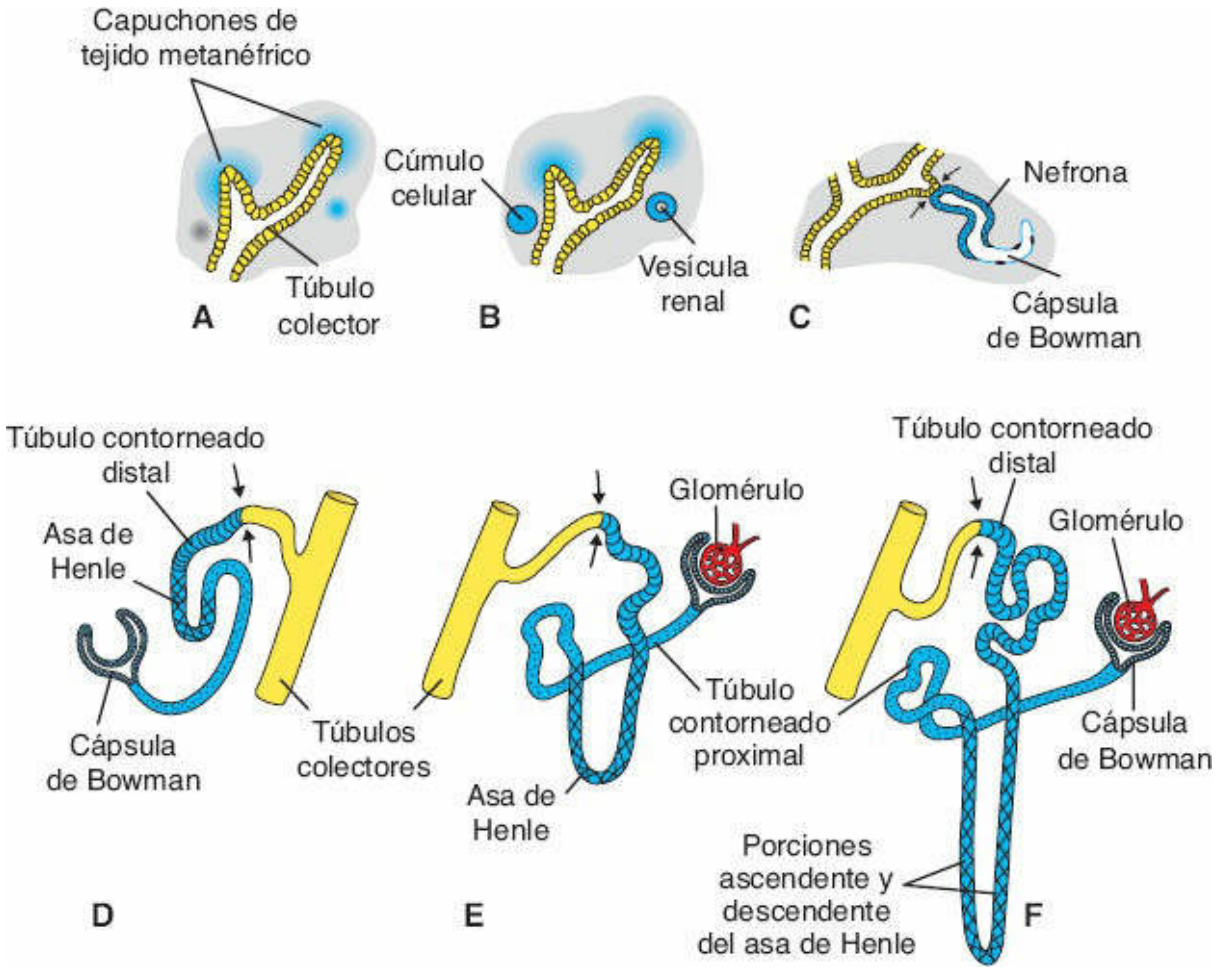

FIGURA 16-6 A-F. Desarrollo de una unidad excretora metanéfrica. Flechas, sitio en que la unidad excretora (azul) establece comunicación abierta con el sistema colector (amarillo), lo que permite que la orina fluya desde el glomérulo hasta los conductos colectores.

Las nefronas se siguen formando hasta el nacimiento, momento en que existen alrededor de 1 millón en cada riñón. La producción de orina inicia a la semana 12, seguida por la diferenciación de los capilares glomerulares, que

booksmedicos.org

booksmedicos.org

comienzan a formarse a partir de la semana 10. Al momento del nacimiento los riñones tienen un aspecto lobulado, pero ese aspecto desaparece durante la niñez como consecuencia del crecimiento adicional de las nefronas; no obstante, su número no se incrementa.

Regulación molecular del desarrollo del riñón

Al igual que para la mayor parte de los órganos, la diferenciación del riñón implica interacciones epitelio-mesénquima. En este ejemplo el epitelio de la yema ureteral derivada del mesonefros interactúa con el mesénquima del blastema metanéfrico (Fig. 16-7). El mesénquima expresa ***WT1***, un factor de transcripción que permite que este tejido sea competente para responder a la inducción provocada por la yema ureteral. El *WT1* también regula la síntesis del **factor de crecimiento neurotrópico derivado de la glía (*glial-derived neurotrophic growth factor*, GDNF)** y el **factor de crecimiento de hepatocitos (*hepatocyte growth factor*, HGF**; también llamado **factor de dispersión**) en el mesénquima, y estas proteínas estimulan la ramificación y el crecimiento de las yemas ureterales (Fig. 16-7 *A*). Los **receptores de cinasa de tirosina, RET** para el GDNF y **MET** para el HGF, se sintetizan en el epitelio de las yemas ureterales, con lo que se establecen vías de señalización entre los dos tejidos. A su vez, las yemas inducen al mesénquima por medio del factor de crecimiento de fibroblastos 2 (FGF2) y la proteína morfogénica ósea 7 (BMP7) (Fig. 16-7 *A*). Estos dos factores de crecimiento bloquean la apoptosis y estimulan la proliferación del mesénquima metanéfrico, al tiempo que mantienen la síntesis de *WT1*. La conversión del mesénquima en un epitelio para la formación de nefronas también está mediada por las yemas ureterales mediante la expresión de ***WNT9B*** y ***WNT6***, que inducen una regulación positiva de los genes ***PAX2*** y ***WNT4*** en el mesénquima metanéfrico. El factor *PAX2* promueve la condensación del mesénquima para prepararse para la formación de los túbulos, en tanto *WNT4* hace que el mesénquima condensado experimente epitelización y constituya los túbulos (Fig. 16-7 *B*). Por efecto de estas interacciones la matriz extracelular también experimenta modificaciones. De este modo, **fibronectina, colágena I y colágena III** son sustituidas por **laminina y colágena tipo IV**, características de las láminas basales epiteliales (Fig. 16-7 *B*). Además, se sintetizan las moléculas de adhesión celular **sindecán** y **cadherina E**, esenciales para la condensación del mesénquima en epitelio.

booksmedicos.org

booksmedicos.org

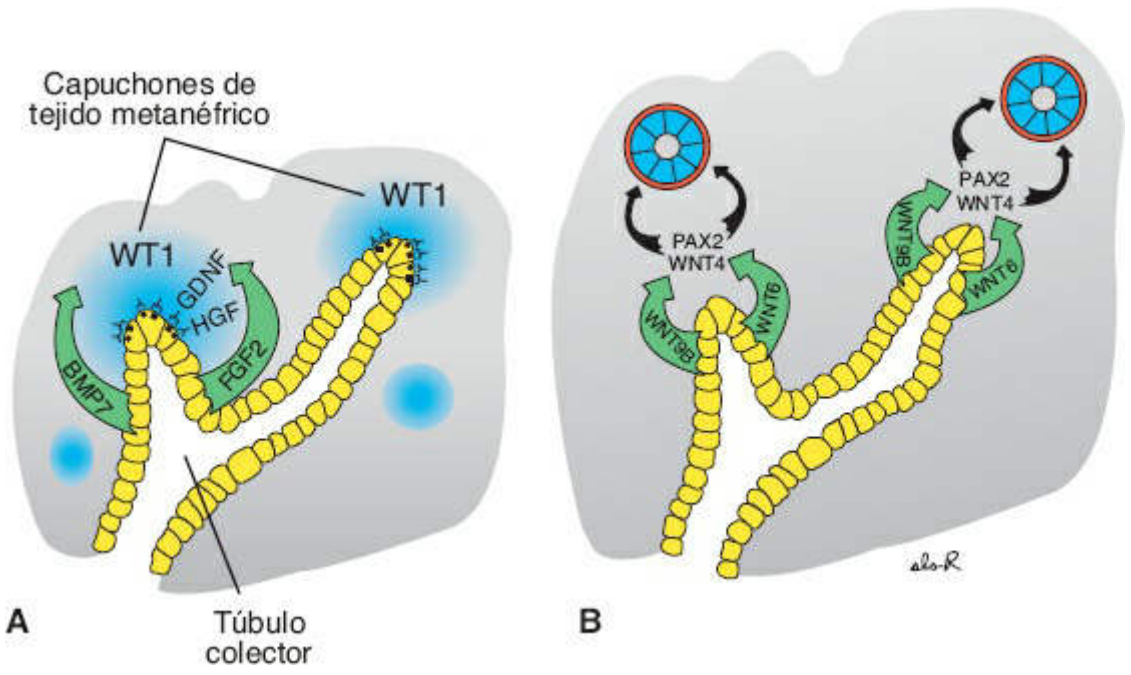

FIGURA 16-7 Genes implicados en la diferenciación del riñón. **A.** El WT1, que se expresa en el mesénquima, permite que el tejido responda a la inducción provocada por la yema ureteral. El factor neurotrópico derivado de la glía (GDNF) y el factor de crecimiento de hepatocitos (HGF), también sintetizados por el mesénquima, interactúan por medio de sus receptores RET y MET, respectivamente, con el epitelio de la yema ureteral, para estimular el crecimiento de esta última y mantener las interacciones. El factor de crecimiento de fibroblastos 2 [FGF2] y la proteína morfogénica ósea 7 (*BMP7*) estimulan la proliferación del mesénquima y mantienen la expresión del gen WT1. **B.** La WNT9B y la WNT6, secretadas por las ramas del epitelio de la yema ureteral, inducen una regulación positiva de la expresión de PAX2 y WNT4 en el mesénquima circundante. A su vez, los productos de estos genes hacen que el mesénquima experimente epitelización (PAX2) y luego forme túbulos (WNT4). También se observan cambios en la matriz extracelular, de modo que la laminina y la colágena tipo IV integran una membrana basal (naranja) para las células epiteliales.

Correlaciones clínicas

Tumores y defectos renales

El **tumor de Wilms** es un tipo de cáncer renal que suele afectar a los niños antes de los 5 años de edad, pero también puede presentarse en el feto. El tumor de Wilms deriva de mutaciones del gen WT1 en la región 11p13 y puede relacionarse con otras anomalías y síndromes. Por ejemplo, el **síndrome WAGR** que se caracteriza por la presencia del tumor de **W**ilms, **a**niridia, **g**onadoblastomas (tumores de las gónadas) y discapacidad intelectual (antes denominada **r**etraso mental). La constelación de defectos deriva de una microdeleción en el cromosoma 11 que afecta tanto al gen PAX 6 (aniridia) como a WT1, que se localiza a solo 700 kb de distancia. De manera similar, el **síndrome de Denys-Drash** se caracteriza por insuficiencia renal, genitales ambiguos y tumor de Wilms.

Las displasias y la agenesia renales son un espectro de malformaciones graves que representan trastornos primarios para los que se requieren diálisis y trasplante durante los primeros años de la vida. El **riñón displásico multiquístico** es un ejemplo de este grupo de anomalías en que conductos numerosos están circundados por células indiferenciadas. Las nefronas no se desarrollan y la yema ureteral no se ramifica, de modo tal que los túbulos colectores nunca se forman. En algunos casos estos defectos inducen la involución de los riñones y derivan en **agenesia renal**. Esta última también puede producirse si la interacción del mesodermo metanéfrico y la yema ureteral no se presenta. En condiciones normales, durante interacción, el **GDNF** sintetizado por el mesodermo metanéfrico

booksmedicos.org

booksmedicos.org

induce la ramificación y el crecimiento de la yema ureteral. Así, las mutaciones de los genes que regulan la expresión de GDNF o su señalización pueden desencadenar agenesia renal. Algunos ejemplos son el gen SALL1, responsable del síndrome de Townes-Brock; PAX2, que desencadena el síndrome renal-coloboma, y el EYA1, que da origen al síndrome braquiootorrenal. La agenesia renal bilateral, que ocurre en 1/10 000 nacimientos, provoca insuficiencia renal. El producto presenta **secuencia Potter**, que se caracteriza por anuria, oligohidramnios (disminución del volumen de líquido amniótico) e hipoplasia pulmonar secundaria al oligohidramnios. En 85% de los casos esta condición se acompaña de otros defectos graves, entre ellos ausencia o anomalías vaginales y uterinas, de los vasos deferentes y de las vesículas seminales. Algunos defectos frecuentes relacionados, en otros sistemas, son las anomalías cardiacas, atresias traqueales y duodenales, labio y paladar hendido, así como anomalías cerebrales. Por efecto del oligohidramnios la compresión dentro de la cavidad uterina da origen al aspecto característico del feto, lo que incluye aplanamiento facial (facies de Potter) y pie equino varo aducto.

En la **enfermedad renal poliquística congénita** (Fig. 16-8) se forman quistes numerosos. Puede heredarse con un patrón autosómico recesivo o autosómico dominante, o puede ser consecuencia de otros factores. La **enfermedad renal poliquística autosómica recesiva (ERPAR)**, que se observa en 1/5 000 nacimientos, es un trastorno progresivo en que se forman quistes a partir de los túbulos colectores. Los riñones se vuelven muy grandes y se desarrolla insuficiencia renal durante la lactancia o la niñez. En la **enfermedad renal poliquística autosómica dominante (ERPAD)** se forman quistes a partir de todos los segmentos de la nefrona y no suele existir insuficiencia renal sino hasta la edad adulta. La enfermedad autosómica dominante es más frecuente (1/500 a 1/1 000 nacimientos) pero avanza con más lentitud que la enfermedad autosómica recesiva. Los dos trastornos se vinculan con mutaciones de los genes que codifican proteínas ubicadas en los cilios y que son relevantes para la función de estas estructuras. Estas anomalías pertenecen a un grupo creciente de trastornos denominados **ciliopatías**, causados por mutaciones de las proteínas relacionadas con los cilios. Entre ellas están el **síndrome de Bardet-Biedl**, que se caracteriza por quistes renales, obesidad, discapacidad intelectual y defectos de extremidades, y el **síndrome de Meckel-Gruber**, caracterizado por la presencia quistes renales, hidrocefalia, microoftalmia, paladar hendido, ausencia del tracto olfatorio y polidactilia. Debido a que existen cilios en casi todos los tipos de células y en la mayor parte de los tejidos, muchos sistemas de órganos pueden verse afectados por las anomalías de la estructura y la función ciliares.

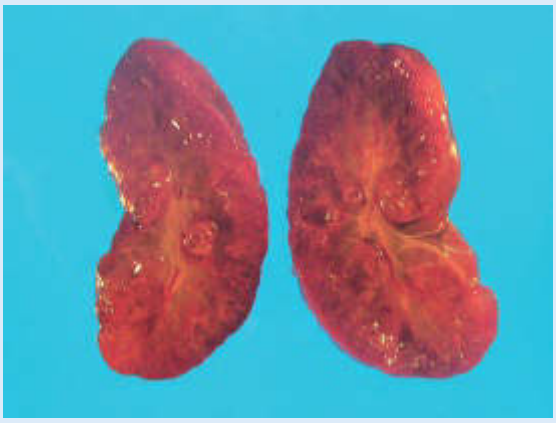

FIGURA 16-8 Aspecto superficial de un riñón fetal con quistes numerosos, característicos de la enfermedad renal poliquística.

La duplicación del uréter se debe a una división temprana de la yema ureteral (Fig. 16-9). Esta división puede ser parcial o completa y el tejido metanéfrico puede separarse en dos porciones, cada una con su propia pelvis renal y uréter. A pesar de esto es más frecuente que las dos partes tengan varios lóbulos en común como consecuencia de la mezcla de los túbulos colectores. En casos raros un uréter drena en la vejiga en tanto el otro es ectópico, y lo hace en vagina, uretra o vestíbulo (Fig. 16-9 C). Esta anomalía es consecuencia del desarrollo de dos yemas ureterales. Una de las yemas suele tener posición normal, en tanto la anormal se desplaza hacia abajo junto con el conducto mesonéfrico. Así, tiene un sitio de drenaje anómalo bajo, ya sea en vejiga, uretra, vagina o en la región del epidídimo.

booksmedicos.org

booksmedicos.org

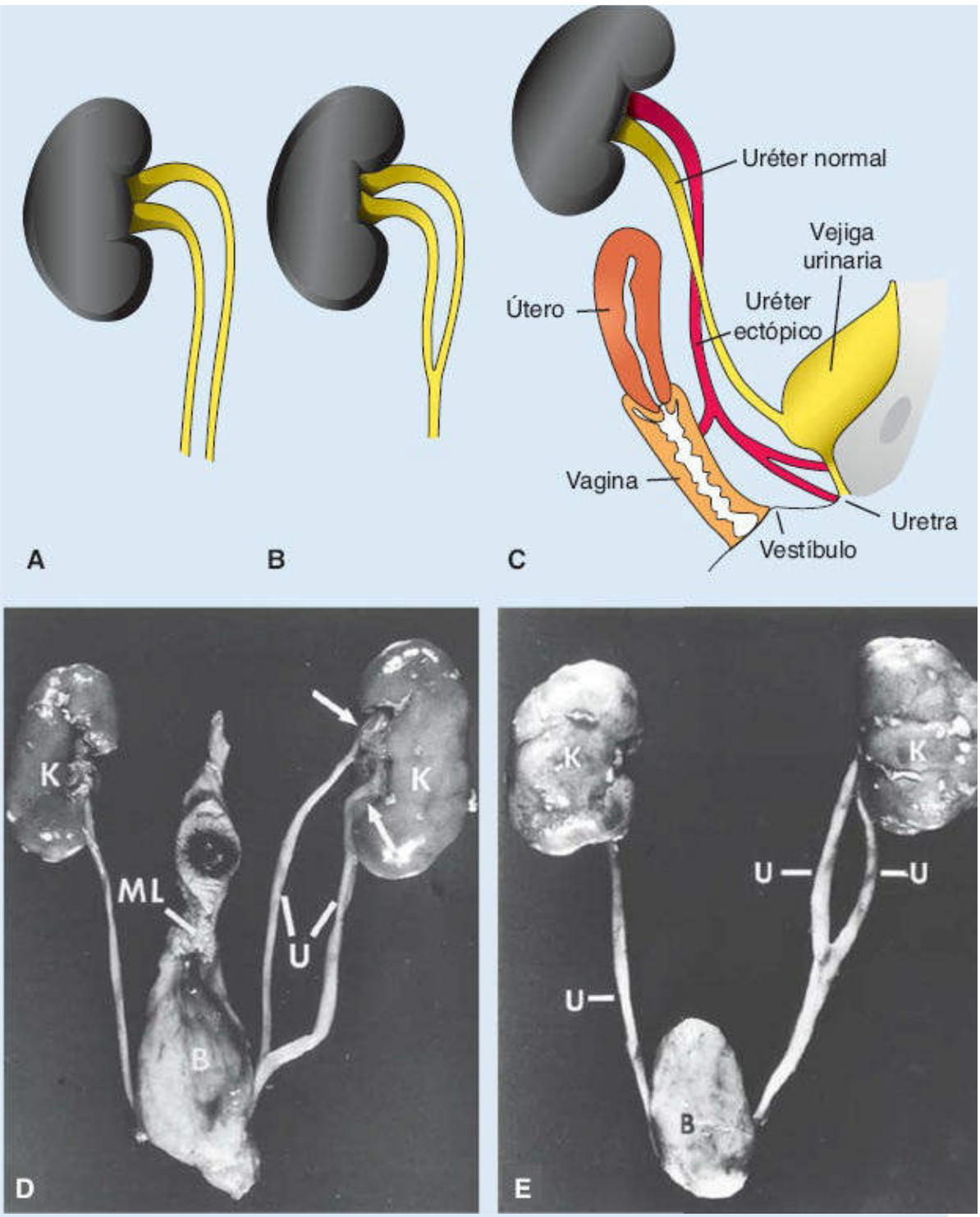

FIGURA 16-9 **A, B.** Duplicaciones completa y parcial del uréter (*U*). **C.** Sitios potenciales de drenaje ureteral ectópico: vagina, uretra y vestíbulo. **D, E.** Microfotografías de una duplicación completa y una parcial del uréter (U). Flechas, hilio duplicado; B, vejiga; K, riñones; *ML*, ligamento umbilical medio.

booksmedicos.org

booksmedicos.org

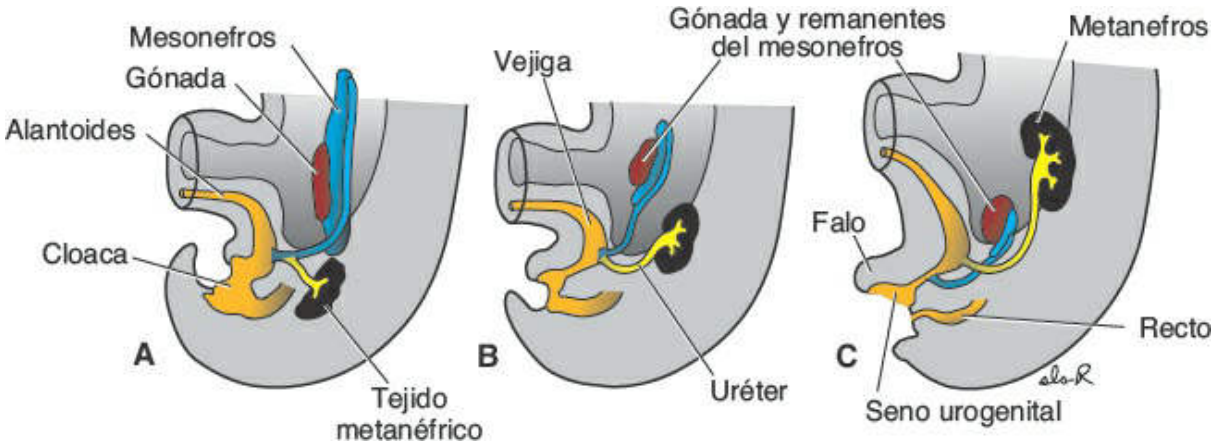

FIGURA 16-10 A-C. Ascenso de los riñones. Obsérvese el cambio de posición entre el sistema mesonéfrico y el metanéfrico. El sistema mesonéfrico degenera casi en su totalidad, y solo persisten algunos remanentes en contacto estrecho con la gónada. Tanto en embriones masculinos como femeninos, las gónadas descienden desde su nivel original hasta una posición mucho más baja.

Posición del riñón

El riñón, al inicio situado en la región pélvica, se desplaza más tarde a una posición más alta en el abdomen. Este **ascenso renal** deriva de la disminución de la curvatura corporal y del crecimiento de las regiones lumbar y sacra (Fig. 16-10). En la pelvis el metanefros recibe su irrigación arterial de una rama pélvica de la aorta. Durante su ascenso hasta el nivel abdominal es vascularizado por las arterias que se originan de la aorta en niveles cada vez más altos. Los vasos inferiores suelen degenerar, pero algunos pueden conservarse.

Función renal

El riñón definitivo que se forma a partir del metanefros entra en función cerca de la semana 12. La orina se expulsa a la cavidad amniótica y se mezcla con el líquido amniótico. El líquido es deglutido por el feto y se recicla por los riñones. Durante la vida fetal los riñones no son responsables de la excreción de los productos de desecho, toda vez que la placenta cumple esta función.

Vejiga y uretra

Durante la cuarta a la séptima semanas del desarrollo la **cloaca** se divide en **seno urogenital**, en la región anterior, y **conducto anal**, en la región posterior (Fig. 16-12; v. el Cap. 15, p. 253). El **tabique urorrectal** es una capa de mesodermo ubicada entre el conducto anal primitivo y el seno urogenital. La punta del tabique dará origen al **cuerpo del periné, un sitio de inserción de varios músculos perineales** (Fig. 16-12 *C*). Pueden distinguirse tres porciones en el seno urogenital; la porción superior y más grande corresponde a la **vejiga urinaria** (Fig. 16-13 *A*). Al inicio la vejiga está comunicada con el alantoides, pero cuando el lumen de éste se oblitera el remanente constituye un cordón fibroso grueso, el **uraco** (Fig. 16-13 *B*), que persiste y conecta el ápice de la

booksmedicos.org

booksmedicos.org

vejiga con el cordón umbilical (Fig. 16-13 *B*). En el adulto corresponde al **ligamento umbilical medio**. La porción siguiente es un conducto más bien estrecho, la **porción pélvica del seno urogenital**, que en el varón da origen a los segmentos **prostáticos** y **membranosos de la uretra**. La última parte es el **segmento fálico** del seno urogenital. Dicha porción muestra aplanamiento lateral y, al tiempo que el tubérculo genital crece, esa parte del seno experimenta tracción ventral (Fig. 16-13 *A*; el desarrollo del segmento fálico del seno urogenital difiere en gran medida entre los dos sexos).

Correlaciones clínicas

Localización anómala de los riñones

Durante su ascenso, los riñones pasan por la bifurcación formada por las arterias umbilicales, si bien en ocasiones uno no lo logra. Por su permanencia en la pelvis, en cercanía a la arteria iliaca común, se le conoce como **riñón pélvico** (Fig. 16-11 A). En otros casos los riñones son presionados y quedan en una cercanía tal durante su paso por la bifurcación arterial, que sus polos inferiores se fusionan y se forma un **riñón en herradura** (Fig. 16-11 B, C). El riñón en herradura suele ubicarse al nivel de las vértebras lumbares inferiores, debido a que la raíz de la arteria mesentérica inferior impide su ascenso (Fig. 16-11 B). Los uréteres derivan de la superficie anterior del riñón y pasan por delante de su istmo, en dirección caudal. El riñón en herradura se detecta en 1/600 personas.

Las **arterias renales accesorias** son comunes; derivan de la persistencia de vasos embrionarios que se forman durante el ascenso de los riñones. Estas arterias suelen derivar de la aorta, e ingresan por los polos superior o inferior de los riñones.

booksmedicos.org

booksmedicos.org

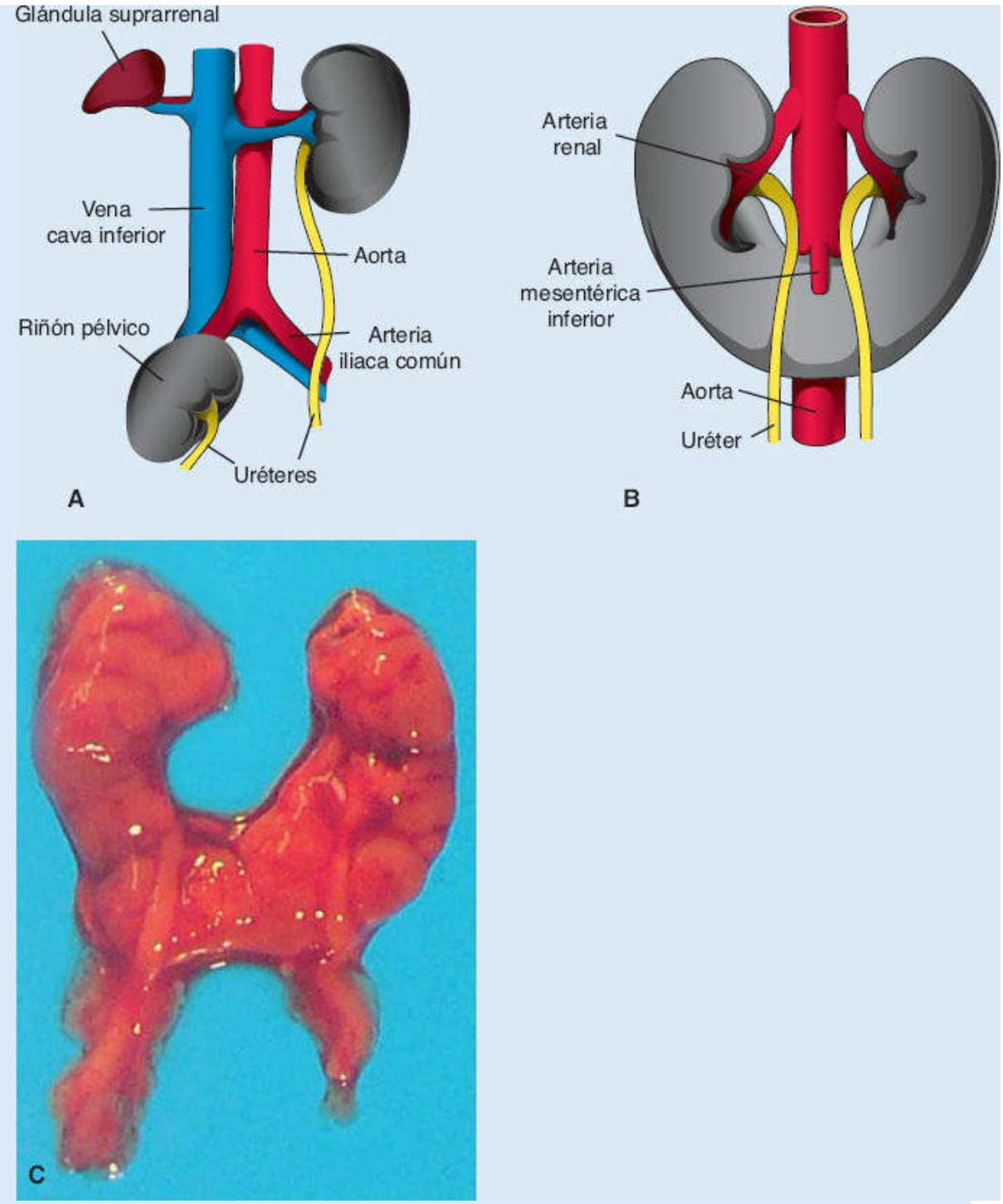

FIGURA 16-11 **A.** Riñón pélvico unilateral en que se aprecia la posición de la glándula suprarrenal en el lado afectado. **B, C.** Esquema y fotografía de un riñón en herradura, en que se muestra la posición de la arteria mesentérica inferior.

Durante el proceso de diferenciación de la cloaca las porciones caudales de los conductos mesonéfricos quedan incluidos en la pared de la vejiga urinaria (Fig. 16-14). En consecuencia, los uréteres, al inicio evaginaciones de los conductos mesonéfricos, ingresan a la vejiga en forma independiente (Fig. 16-14 *B*). Como resultado del ascenso de los riñones, los orificios de los uréteres se

booksmedicos.org

booksmedicos.org

desplazan en dirección cefálica; los de los conductos mesonéfricos se acercan entre sí para ingresar a la uretra prostática, y en el varón se convierten en los **conductos eyaculadores** (Fig. 16-14 *C, D*). Debido a que tanto los conductos mesonéfricos como los uréteres se originan a partir del mesodermo, la mucosa de la vejiga que se forma por la incorporación de los conductos (el **trígono** vesical) es también de origen mesodérmico. Al pasar el tiempo, el recubrimiento mesodérmico del trígono es sustituido por epitelio endodérmico, de tal modo que el interior de la vejiga queda por último cubierto en su totalidad por epitelio endodérmico.

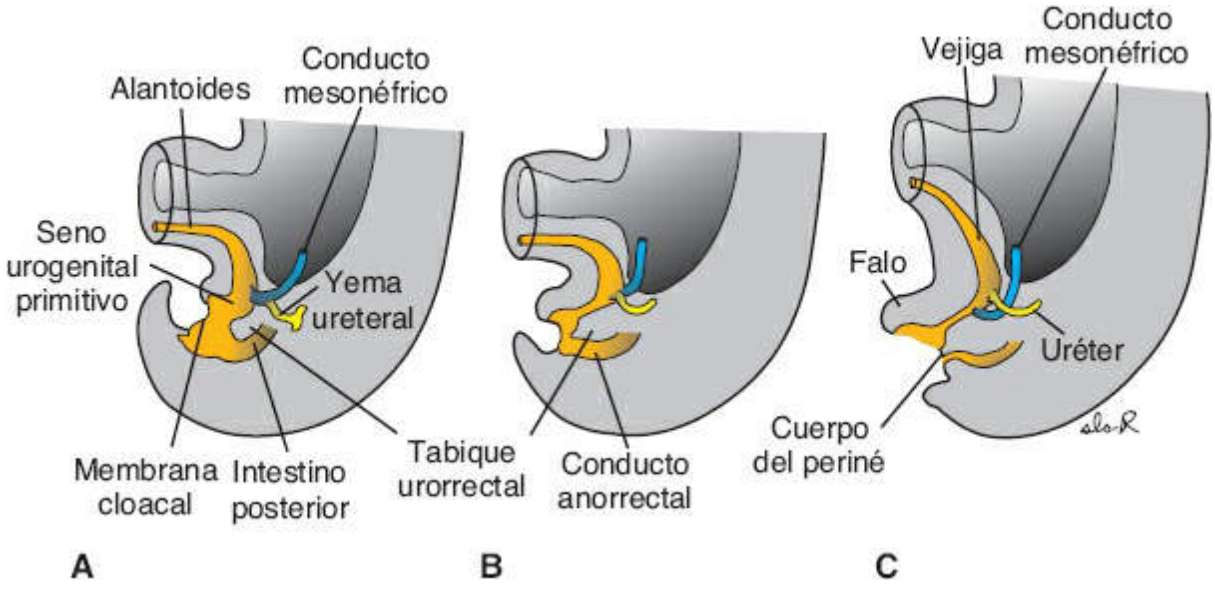

FIGURA 16-12 Divisiones de la cloaca en el seno urogenital y en el conducto anorrectal. El conducto mesonéfrico queda incluido de manera gradual en la pared del seno urogenital, y los uréteres ingresan en sitios independientes. **A.** Al final de la quinta semana. **B.** 7 semanas. **C.** 8 semanas.

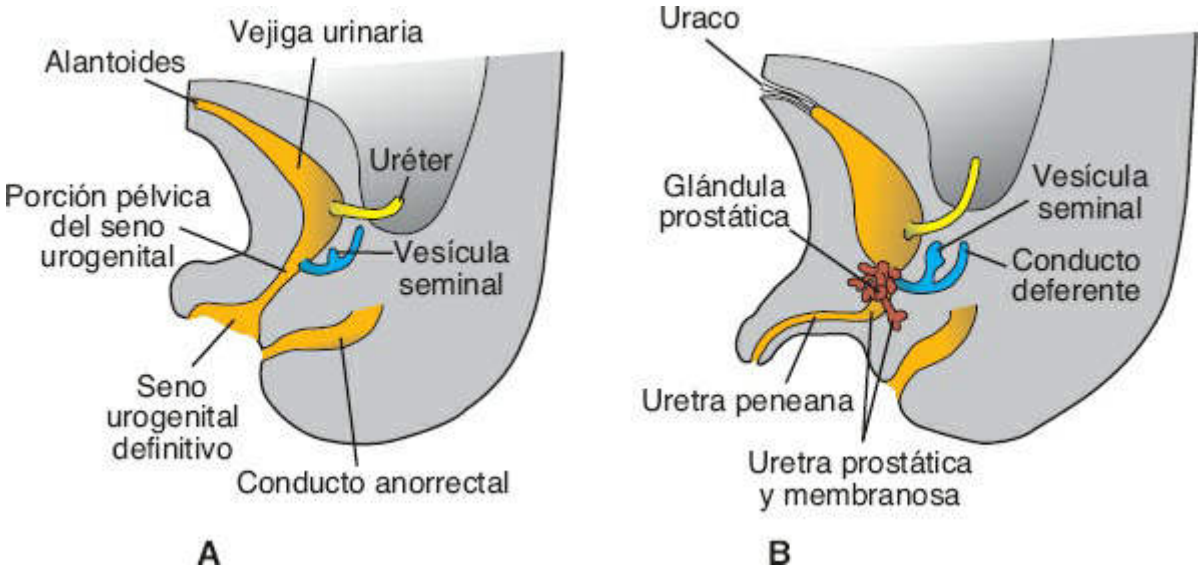

FIGURA 16-13 **A.** Desarrollo del seno urogenital para formar la vejiga urinaria y el seno urogenital definitivo. **B.** En el varón el seno urogenital definitivo se desarrolla para formar la uretra peneana. La glándula prostática se forma a partir de yemas derivadas de la uretra, en tanto las vesículas seminales se forman por gemación, a partir de los conductos deferentes.

booksmedicos.org

booksmedicos.org

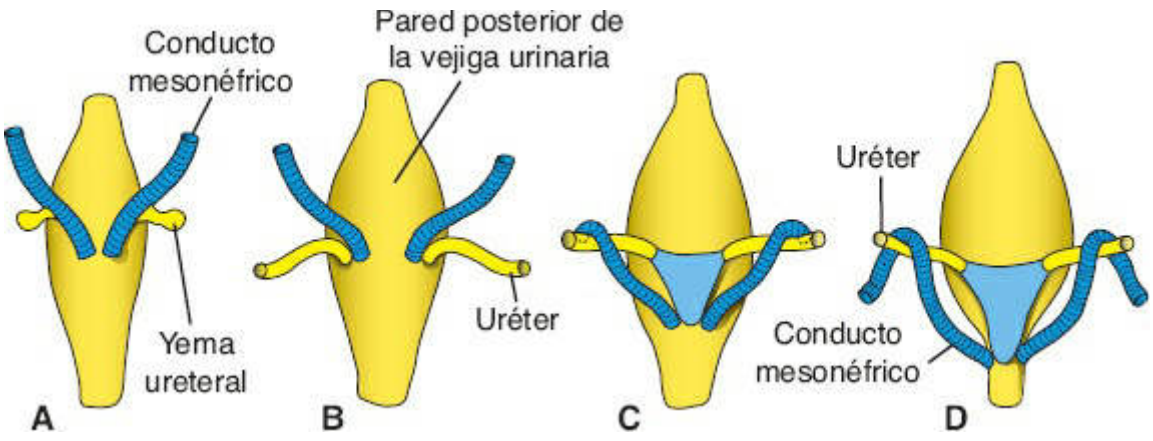

FIGURA 16-14 Vistas dorsales de la vejiga, en que se aprecia la relación de los uréteres y los conductos mesonéfricos durante el desarrollo. Al inicio los uréteres se forman a partir de una evaginación del conducto mesonéfrico **(A)**, pero al pasar el tiempo desarrollan sitios de entrada independientes en la vejiga urinaria **(B-D)**. Obsérvese que el trígono vesical se forma a partir de la incorporación de los conductos mesonéfricos **(C, D)**.

El epitelio de la uretra en ambos sexos se origina a partir del endodermo; el tejido conectivo y el tejido de músculo liso circundantes derivan del mesodermo visceral. Al final del tercer mes el epitelio de la uretra prostática comienza a proliferar y da origen a varias evaginaciones que penetran al mesénquima circundante. En el varón estas yemas constituyen la **glándula prostática** (Fig. 16-13 *B*). En la mujer la porción craneal de la uretra da origen a las **glándulas uretrales y parauretrales**.

Correlaciones clínicas

Defectos vesicales

Cuando el lumen de la porción intraembrionaria del alantoides persiste se forma una **fístula del uraco**, que puede permitir el drenaje de orina por el ombligo (Fig. 16-15 A). Si solo persiste una región limitada del alantoides, la actividad secretora de su revestimiento da origen a una dilatación quística, un **quiste del uraco** (Fig. 16-15 B). El **seno del uraco** se forma cuando persiste el lumen de la porción cefálica del conducto. Este seno suele tener continuidad con la vejiga urinaria (Fig. 16-15 C).

La **extrofia vesical** (Fig. 16-16 A) es un defecto de la pared corporal anterior en que la mucosa vesical queda expuesta. La epispadia es una característica constante (Fig. 16-16 A) y el tracto urinario abierto se extiende por la cara dorsal del pene, la vejiga y hasta el ombligo. La extrofia vesical quizá sea producto de la incapacidad de los pliegues laterales de la pared corporal para fusionarse en la línea media en la región de la pelvis (v. el Cap. 7, p. 98). Esta anomalía es rara; ocurre en 2/10 000 nacidos vivos).

La **extrofia cloacal** (Fig. 16-16 B) es un defecto más grave de la pared ventral del cuerpo, en que se interrumpe el avance y el cierre de los pliegues laterales de la pared corporal en mayor grado que lo observado en la extrofia vesical (v. el Cap. 7, p. 98). Además del defecto de cierre se compromete el desarrollo normal del tabique urorrectal, de modo que también existen malformaciones del conducto anal y ano imperforado (v. el Cap. 15, p. 253). Por otra parte, puesto que los pliegues corporales no se fusionan, las protuberancias genitales se mantienen separadas y determinan defectos genitales externos (Fig. 16-16 B). La incidencia de este defecto es baja (1/30 000).

booksmedicos.org

booksmedicos.org

FIGURA 16-15 **A.** Fístula del uraco. **B.** Quiste del uraco. **C.** Seno del uraco. El seno puede o no tener comunicación con la vejiga urinaria.

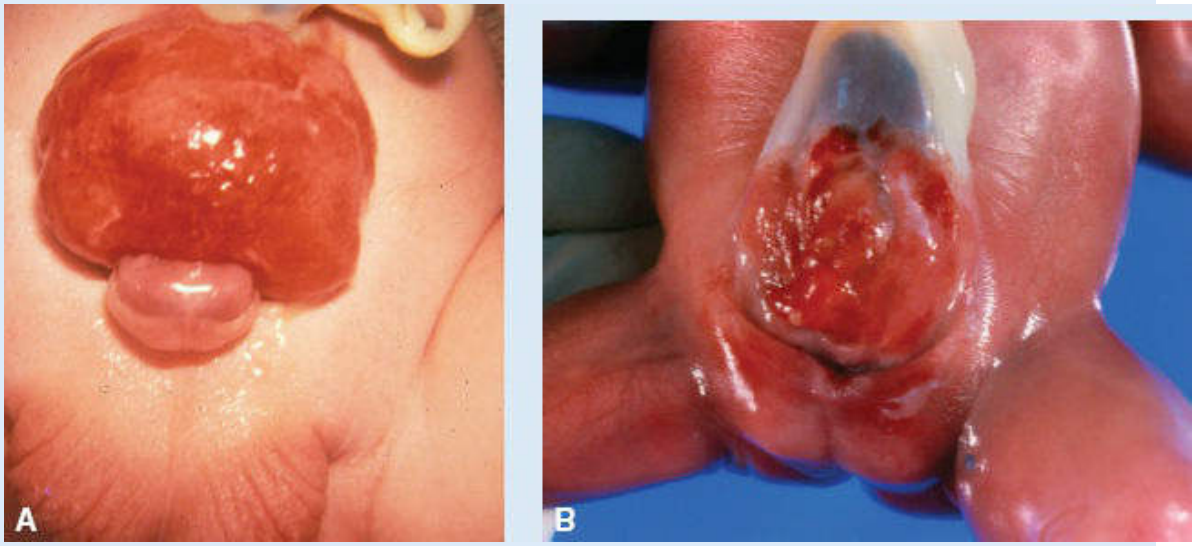

FIGURA 16-16 **A.** Extrofia vesical. **B.** Extrofia cloacal en un neonato.

SISTEMA GENITAL

La diferenciación sexual es un proceso complejo que implica a muchos genes, algunos de los cuales son autosómicos. La clave para el dimorfismo sexual es el cromosoma Y, que contiene un **gen** de determinación testicular denominado ***sex-determining region on Y* (*SRY*)** en su brazo corto (Yp11). El producto proteico de este gen es un factor de transcripción que inicia una cascada que activa a genes distales que determinan el destino de los órganos sexuales rudimentarios. La proteína SRY es el **factor de determinación testicular**; bajo su influen cia

booksmedicos.org

booksmedicos.org

se presenta el desarrollo masculino; en su ausencia se establece el desarrollo femenino.

Gónadas

Si bien el sexo del embrión queda determinado genéticamente al momento de la fecundación, las gónadas no adquieren características morfológicas masculinas o femeninas sino hasta la séptima semana del desarrollo.

Las gónadas aparecen al inicio como un par de rebordes longitudinales, las **crestas genitales o gonadales** (Fig. 16-17). Se forman a partir de la proliferación del epitelio y una condensación del mesénquima subyacente. Las **células germinales** no aparecen en las crestas genitales sino hasta la sexta semana del desarrollo.

Las **células germinales primordiales** surgen del epiblasto, migran por la línea primitiva y a la tercera semana ya residen entre células del endodermo de la pared del saco vitelino en proximidad al alantoides (Fig. 16-18 *A*). Durante la cuarta semana migran con movimientos ameboides por el mesenterio dorsal del intestino posterior (Fig. 16-18 *A, B*), y alcanzan las gónadas primitivas al inicio de la quinta semana, para invadir las crestas genitales en la sexta semana. Si no alcanzan las crestas, las gónadas no se desarrollan o son rudimentarias. Así, las células germinales primordiales tienen un efecto inductor sobre el desarrollo de la gónada en ovario o testículo.

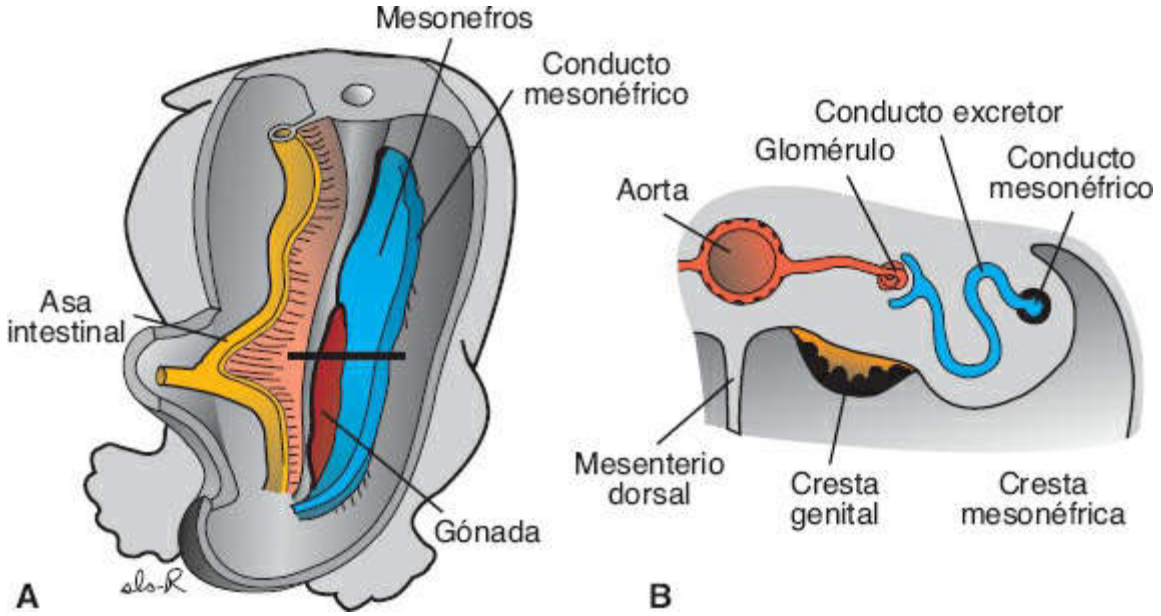

FIGURA 16-17 **A.** Relación de la cresta genital y el mesonefros, en que se aprecia la ubicación del conducto mesonéfrico. **B.** Corte transversal a la altura del mesonefros y la cresta genital al nivel que se indica en **(A)**.

booksmedicos.org

booksmedicos.org

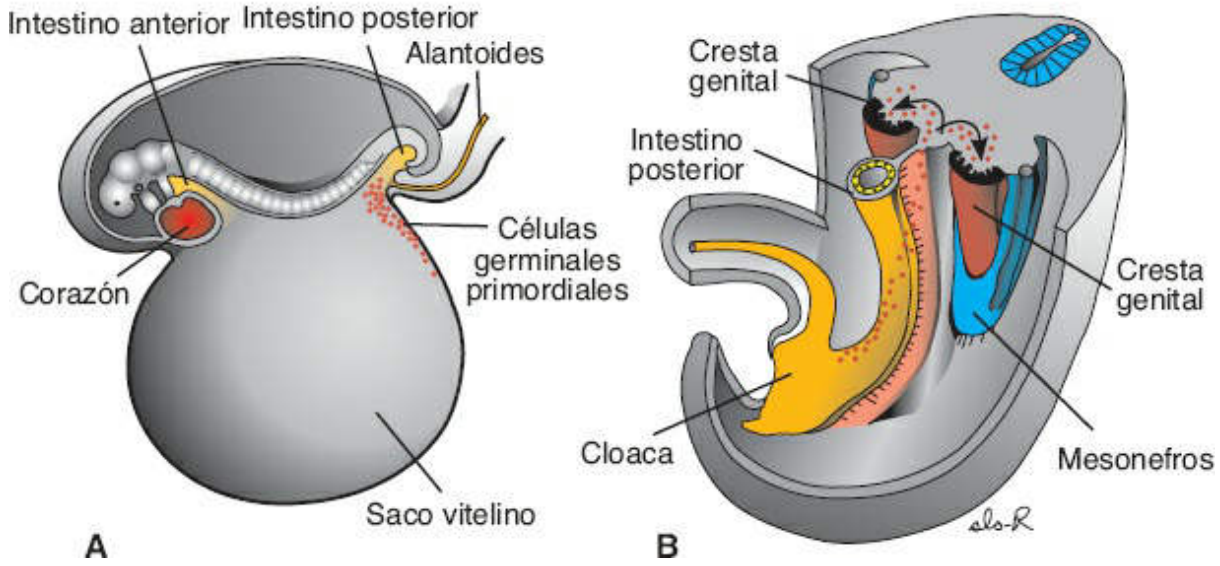

FIGURA 16-18 **A.** Embrión de 3 semanas en que se aprecia a las células germinales primordiales en la pared del saco vitelino, en cercanía al sitio de unión del alantoides. **B.** Vía de migración de las células germinales primordiales por la pared del intestino posterior y el mesenterio dorsal hasta la cresta genital.

Poco antes y durante la llegada de las células germinales primordiales el epitelio de la cresta genital prolifera y las células epiteliales penetran al mesénquima subyacente. Allí constituyen varios cordones de configuración irregular, los **cordones sexuales primitivos** (Fig. 16-19). Tanto en embriones masculinos como femeninos, estos cordones están conectados con el epitelio superficial y es imposible distinguir a la gónada masculina de la femenina. Así, la gónada se conoce como **gónada indiferenciada**.

Testículos

Si el embrión tiene genética masculina, las células germinales primordiales cuentan con un complemento cromosómico sexual XY. Bajo la influencia del gen *SRY* en el cromosoma Y, que codifica al factor de determinación testicular, los cordones sexuales primitivos siguen proliferando y penetran a profundidad en la médula para constituir los **cordones testiculares** o **medulares** (Fig. 16-20 *A* y 16-21). Hacia el hilio de la glándula los cordones se desintegran para formar una red de tiras celulares diminutas que más tarde dan origen a los túbulos de la ***rete testis*** (Fig. 16-20 *A, B*). Al continuar el desarrollo una capa densa de tejido conectivo fibroso, la **túnica albugínea**, separa los cordones testiculares del epitelio superficial (Fig. 16-20).

Durante el cuarto mes los cordones testiculares adquieren configuración en herradura y sus extremos quedan en continuidad con los de la *rete testis* (Fig. 16-20 *B*). Los cordones testiculares están compuestos ahora por células germinales primitivas y **células de Sertoli**, derivadas del epitelio superficial de la glándula.

Las **células de Leydig**, que derivan del mesénquima original de la cresta

booksmedicos.org

booksmedicos.org

gonadal, se ubican entre los cordones testiculares. Comienzan su desarrollo poco después del inicio de la diferenciación de estos cordones. A la octava semana de gestación las células de Leydig comienzan a producir **testosterona**, y el testículo puede influir sobre la diferenciación sexual de los conductos genitales y los genitales externos.

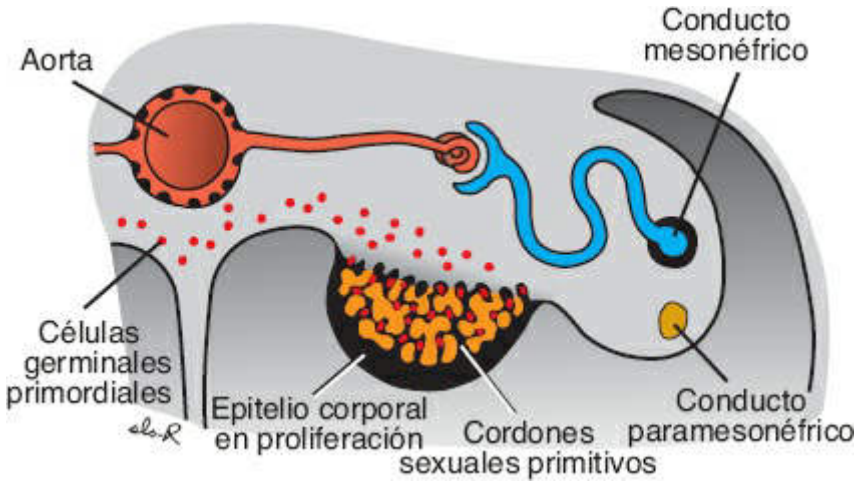

FIGURA 16-19 Corte transversal a través de la región lumbar de un embrión de 6 semanas, en que se aprecia a la gónada indiferenciada con los cordones sexuales primitivos. Algunas células germinales primordiales están circundadas por células de los cordones sexuales primitivos.

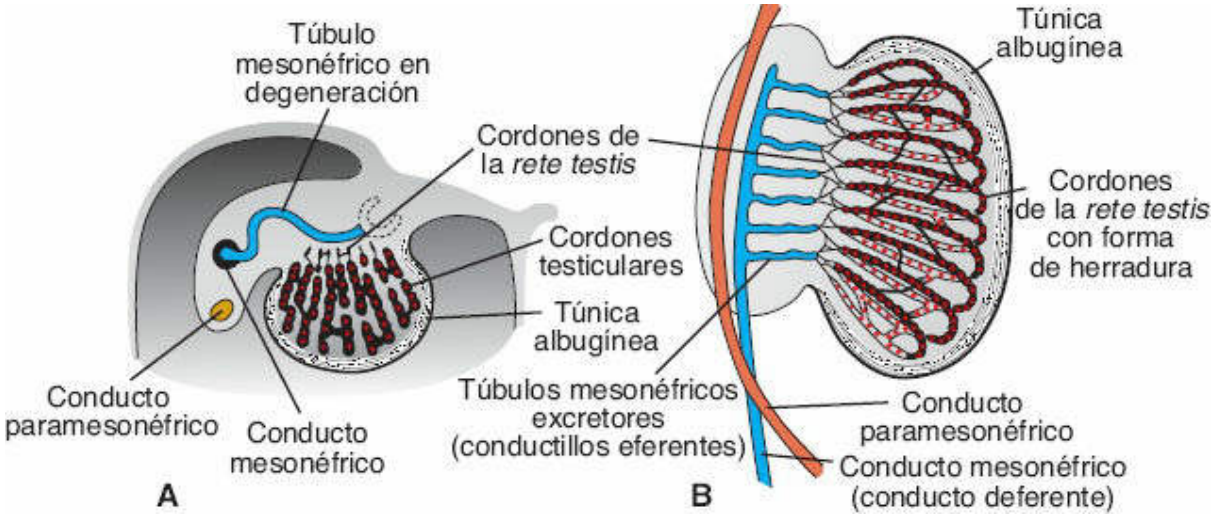

FIGURA 16-20 **A.** Corte transversal a través del testículo a la octava semana, en que se aprecian la túnica albugínea, los cordones testiculares, la rete testis y las células germinales primordiales. El glomérulo y la cápsula de Bowman del túbulo excretor mesonéfrico están degenerando. **B.** Testículos y conducto genital en el cuarto mes. Los cordones testiculares con forma de herradura tienen continuidad con los cordones de la rete testis. Obsérvense los conductillos eferentes (túbulos mesonéfricos excretores), que ingresan al conducto mesonéfrico.

Los cordones testiculares se conservan como un tejido sólido hasta la pubertad, en que adquieren un lumen, para constituir los **túbulos seminíferos**. Una vez que los túbulos seminíferos se canalizan, se unen a los túbulos de la *rete testis*, que a su vez penetran a los **conductillos eferentes**. Estos conductillos eferentes son las porciones remanentes de los túbulos excretores del sistema

booksmedicos.org

booksmedicos.org

mesonéfrico. Enlazan a la *rete testis* con el conducto mesonéfrico o de Wolff, que se convierte en el **conducto deferente** (Fig. 16-20 *B*).

Ovario

En los embriones femeninos con complemento cromosómico sexual XX y sin cromosoma Y, los cordones sexuales primitivos se disocian para formar cúmulos celulares irregulares (Figs. 16-21 y 16-22 *A*). Estos cúmulos, que contienen grupos de células germinales primitivas, ocupan la porción medular del ovario. Más tarde desaparecen y son sustituidos por estroma vascular, que constituye la **médula ovárica** (Fig. 16-22).

El epitelio de superficie de la gónada femenina, a diferencia del de la masculina, sigue proliferando. En la séptima semana da origen a una segunda generación de cordones, los **cordones corticales**, que penetran al mesénquima subyacente, pero permanecen cerca de la superficie (Fig. 16-22 *A)*. En el tercer mes estos cordones se dividen en cúmulos celulares aislados. Las células de estos cúmulos siguen proliferando y comienzan a rodear a cada ovogonia con una capa de células epiteliales denominadas **células foliculares**. Juntas, las ovogonias y las células foliculares constituyen un **folículo primordial** (Fig. 16-22 *B*; v. el Cap. 2, p. 26).

Así, puede afirmarse que el sexo genético de un embrión se define en el momento de la fecundación con base en si el espermatozoide porta un cromosoma X o uno Y. En embriones con una configuración cromosómica sexual XX los cordones medulares de las gónadas involucionan y se desarrolla una generación secundaria de cordones corticales (Figs. 16-21 y 16-22). En embriones con complemento sexual XY los cordones medulares se transforman en cordones testiculares y no se desarrollan cordones corticales secundarios (Figs. 16-20 y 16-21).

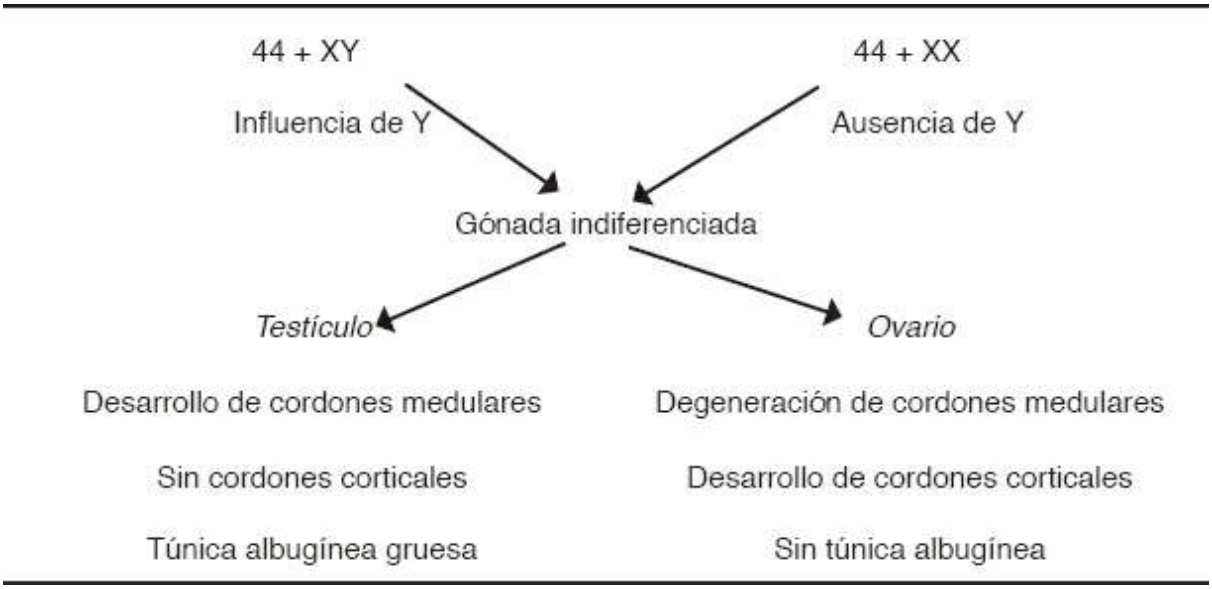

FIGURA 16-21 Influencia de las células germinales primordiales sobre la gónada indiferenciada.

booksmedicos.org

booksmedicos.org

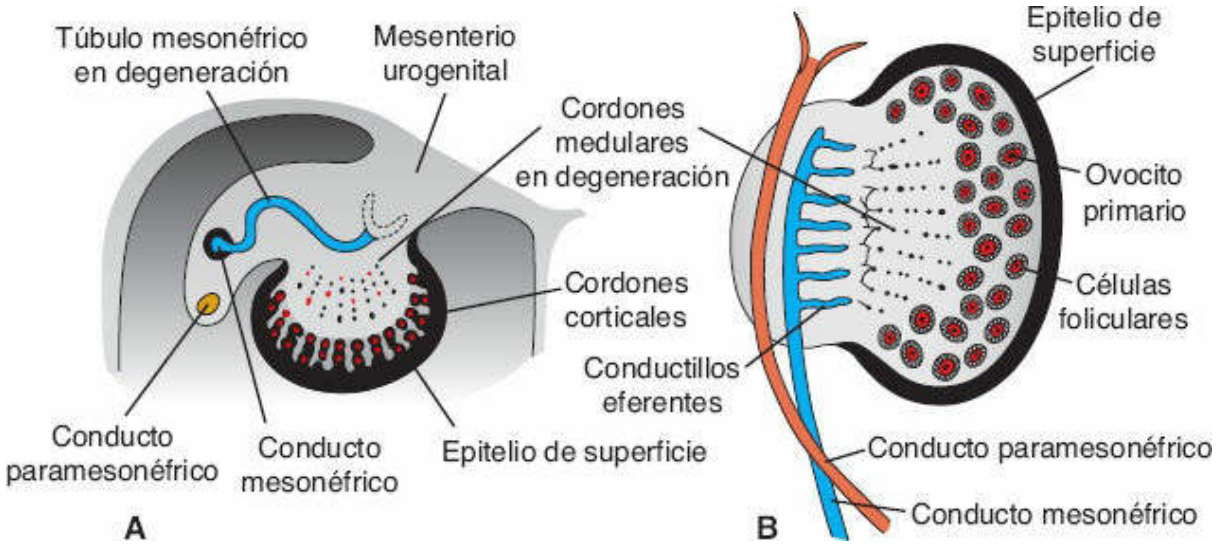

FIGURA 16-22 **A.** Corte transversal del ovario a la séptima semana, en que se aprecia la degeneración de los cordones sexuales (medulares) primitivos y la formación de los cordones corticales. **B.** Ovario y conductos genitales en el quinto mes. Obsérvese la degeneración de los cordones medulares. Los túbulos mesonéfricos excretores (conductillos eferentes) no establecen comunicación con la *rete*. La zona cortical del ovario contiene grupos de ovogonias circundadas por células foliculares.

Conductos genitales

Etapa indiferenciada

Al inicio el embrión masculino y el femenino tienen dos pares de conductos genitales: los **conductos mesonéfricos (de Wolff)** y los **conductos paramesonéfricos (de Müller)**. El conducto paramesonéfrico deriva de una invaginación longitudinal del epitelio en la superficie anterolateral de la cresta urogenital (Fig. 16-23). En la región craneal el conducto se abre hacia la cavidad abdominal a través de una estructura similar a un embudo. En la región caudal discurre en posición lateral al conducto mesonéfrico, y luego lo cruza por delante para elongarse en dirección caudomedial (Fig. 16-23). En la línea media entra en contacto estrecho con el conducto paramesonéfrico del lado opuesto. El extremo caudal fusionado de ambos conductos se proyecta hacia el interior de la pared posterior del **seno urogenital**, donde da origen a una pequeña protuberancia, el **tubérculo paramesonéfrico** (Fig. 16-24 *A*). Los conductos mesonéfricos drenan en el seno urogenital a ambos lados del tubérculo paramesonéfrico.

Conductos genitales masculinos

Los conductos genitales en el varón son estimulados por la testosterona para desarrollarse y derivan de regiones del sistema renal mesonéfrico (Fig. 16-25). Algunos de los túbulos excretores originales, los **túbulos epigenitales**, establecen contacto con los cordones de la *rete testis* y constituyen los **conductillos eferentes** del testículo (Fig. 16-26). Los túbulos excretores a lo largo del polo caudal del testículo, los **túbulos paragenitales**, no se unen a los cordones de la *rete testis* (Fig. 16-26). Sus vestigios se conocen en conjunto

booksmedicos.org

booksmedicos.org

como **paradídimo**.

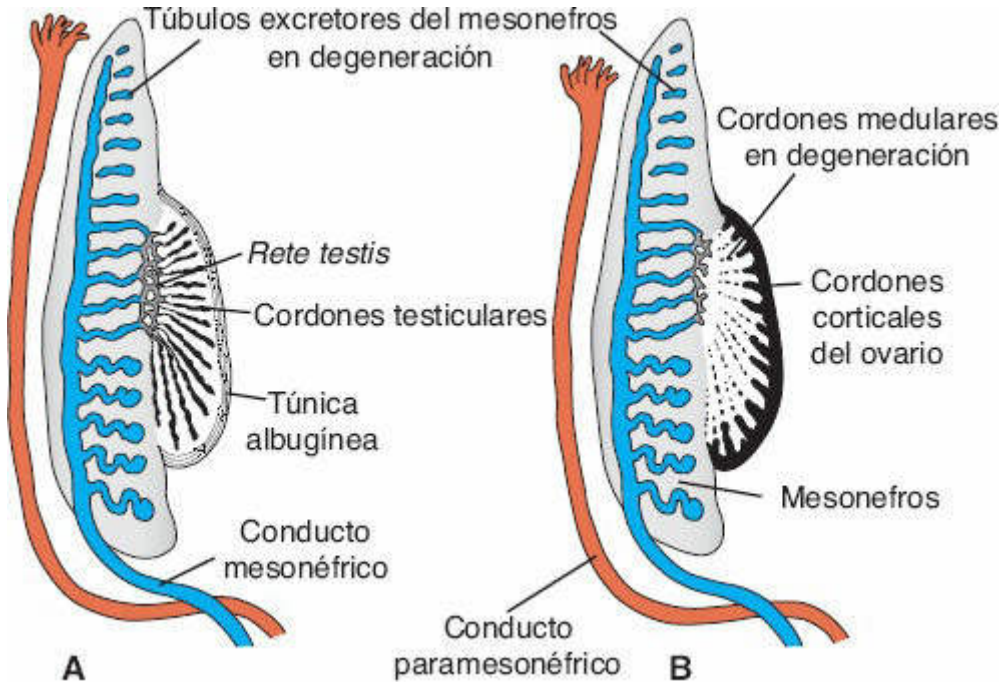

FIGURA 16-23 Conductos genitales en la sexta semana en un embrión masculino **(A)** y en uno femenino **(B)**. Los conductos mesonéfricos y paramesonéfricos pueden identificarse en ambos. Obsérvense los túbulos excretores del mesonefros y su relación con la gónada en desarrollo en ambos sexos.

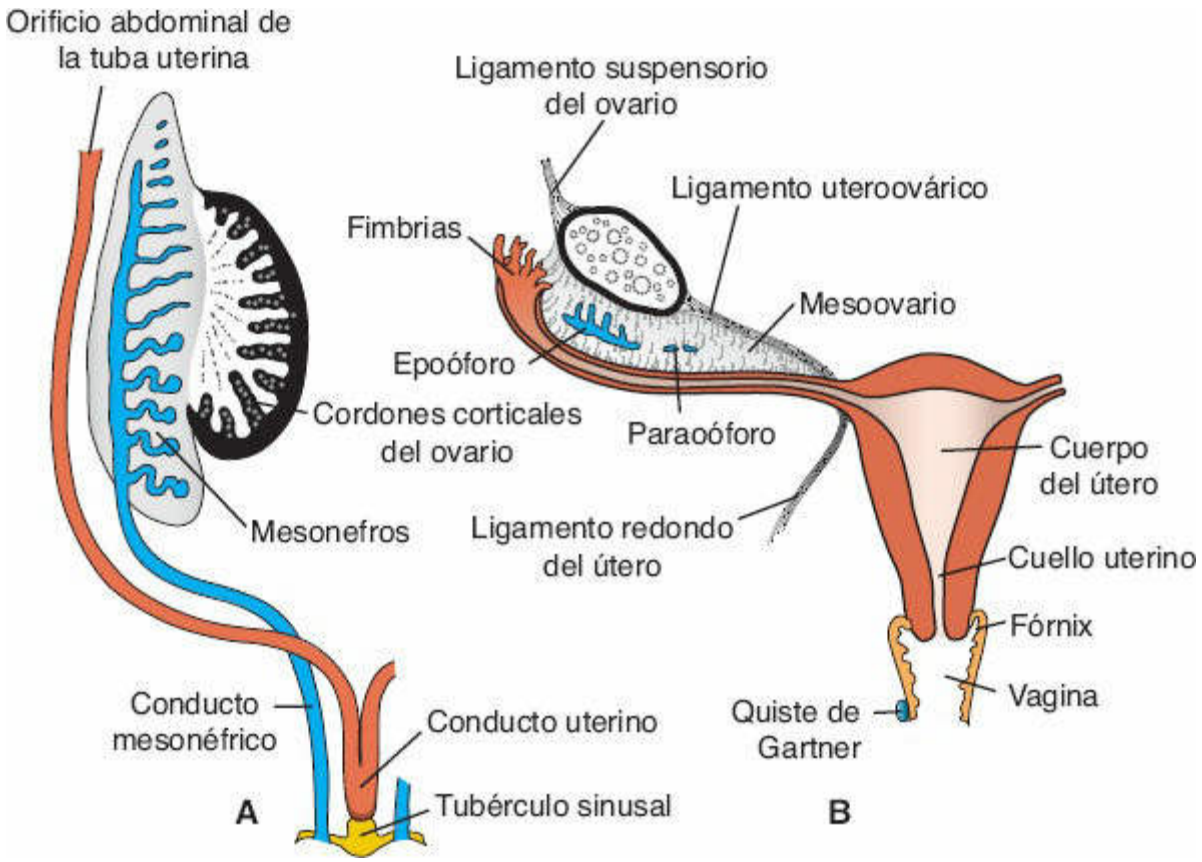

FIGURA 16-24 **A.** Conductos genitales en el feto femenino al final del segundo mes. Obsérvese el

booksmedicos.org

booksmedicos.org

tubérculo paramesonéfrico (mülleriano) y la formación del conducto uterino. **B.** Conductos genitales tras el descenso del ovario. Las únicas porciones remanentes del sistema mesonéfrico son el epoóforo, el paraoóforo y el quiste de Gartner. Obsérvense el ligamento suspensorio del ovario, el ligamento uteroovárico (ligamento del ovario propiamente dicho) y el ligamento redondo del útero.

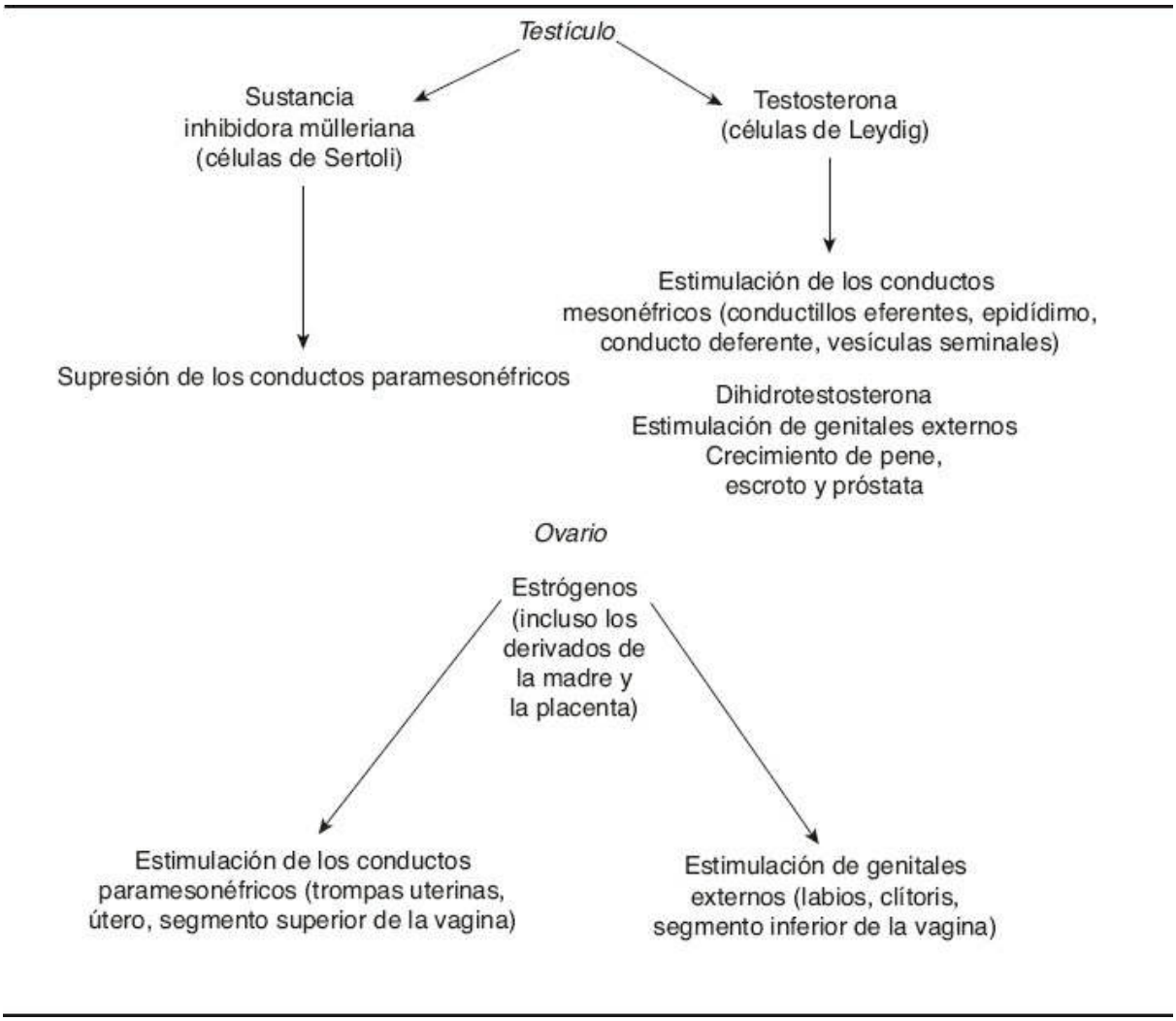

FIGURA 16-25 Influencia de las glándulas sexuales sobre el proceso de diferenciación sexual.

booksmedicos.org

booksmedicos.org

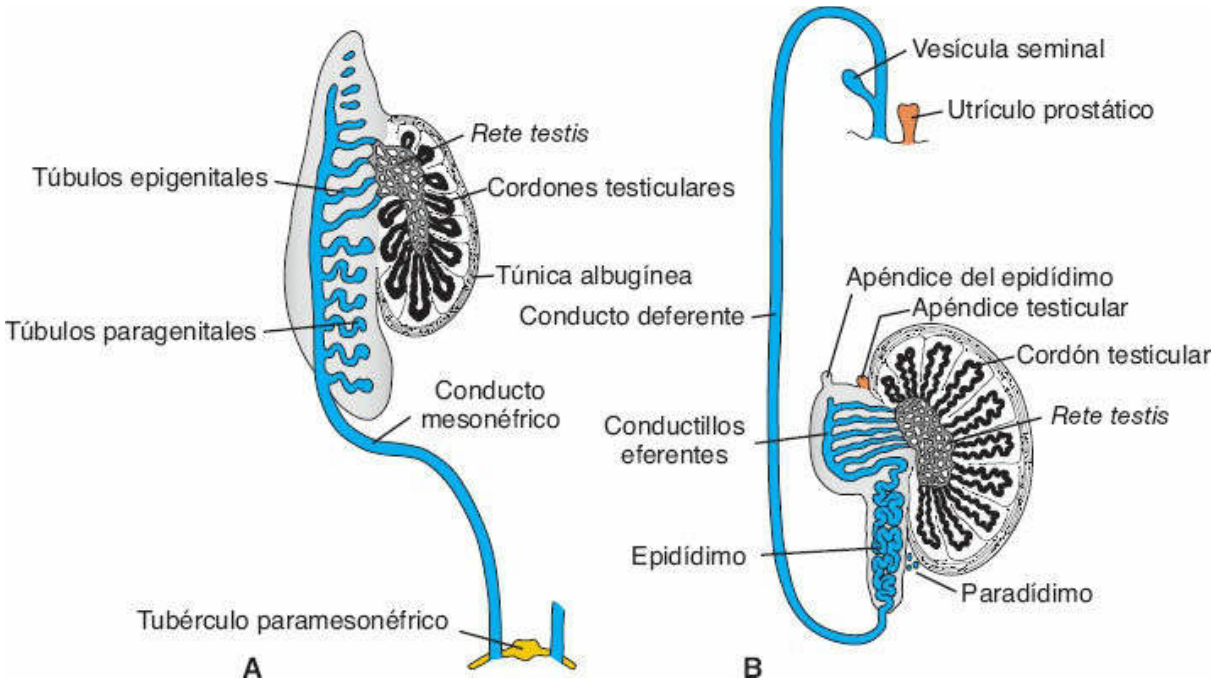

FIGURA 16-26 **A.** Conductos genitales en el embrión masculino en el cuarto mes. Los segmentos craneales y caudales (túbulo paragenital) del sistema mesonéfrico sufren involución. **B.** Conductos genitales tras el descenso del testículo. Obsérvense los cordones circulares con configuración en herradura, la *rete testis* y los conductillos eferentes, que ingresan al conducto deferente. El paradídimo se forma a partir de los remanentes de los túbulos mesonéfricos paragenitales. El conducto paramesonéfrico ha degenerado, excepto por el apéndice testicular. El utrículo prostático es una evaginación de la uretra.

Excepto por su extremo craneal, el **apéndice del epidídimo**, los conductos mesonéfricos persisten y dan origen a los **conductos genitales** principales (Fig. 16-26). Justo por debajo del sitio de entrada de los conductillos eferentes, los conductos mesonéfricos se elongan y desarrollan circunvoluciones, para constituir el (**conducto**) **epidídimo**. Desde la cola del epidídimo hasta la región en que emerge la **vesícula seminal**, el conducto mesonéfrico desarrolla una capa muscular gruesa y da origen al **conducto deferente**. La región del conducto que se extiende más allá de las vesículas seminales constituye el **conducto eyaculador**. Bajo la influencia de la hormona antimülleriana (**AMH**; también denominada **sustancia inhibidora de Müller [***müllerian inhibiting substance*, **MIS])**, que sintetizan las **células de Sertoli**, los conductos paramesonéfricos en el varón degeneran, excepto por una porción pequeña en sus extremos craneales, el **apéndice testicular** (Figs. 16-25 y 16-26 *B*).

Conductos genitales femeninos

En presencia de **estrógenos** y en ausencia de testosterona y AMH (MIS), los **conductos paramesonéfricos** se convierten en los conductos genitales principales en el embrión femenino (Fig. 16-25). Al inicio, pueden reconocerse tres partes en cada conducto: (1) un segmento vertical craneal que se abre a la cavidad abdominal, (2) una región horizontal que cruza el conducto mesonéfrico y (3) un segmento vertical caudal que se fusiona con su par del lado opuesto

booksmedicos.org

booksmedicos.org

(Fig. 16-24 *A*). Con el descenso del ovario, las primeras dos partes se convierten en la **tuba uterina** (Fig. 16-24 *B*), y las porciones caudales se fusionan para constituir el **conducto uterino**. Cuando la segunda parte de los conductos paramesonéfricos se desplaza en dirección mediocaudal, las crestas urogenitales se reorientan de manera gradual en un plano transversal (Fig. 16-27 *A, B*). Una vez que los conductos se fusionan en la línea media, se establece un pliegue pélvico transversal amplio (Fig. 16-27 *C*). Este pliegue, que se extiende desde las caras laterales de los conductos paramesonéfricos fusionados y se dirige hacia la pared de la pelvis, es el **ligamento ancho del útero**. La tuba uterina se ubica sobre su borde superior, en tanto el ovario lo hace sobre su superficie posterior (Fig. 16-27 *C*). El útero y el ligamento ancho dividen la cavidad pélvica en **fondo del saco rectouterino** y en el **saco vesicouterino**. Los conductos paramesonéfricos fusionados dan origen al **cuerpo** y al **cérvix**, así como al segmento superior de la **vagina**. El útero está rodeado por una capa de mesénquima que forma tanto su cubierta muscular, el **miometrio**, como la peritoneal, el **perimetrio**. En ausencia de testosterona, los conductos mesonéfricos en la mujer degeneran.

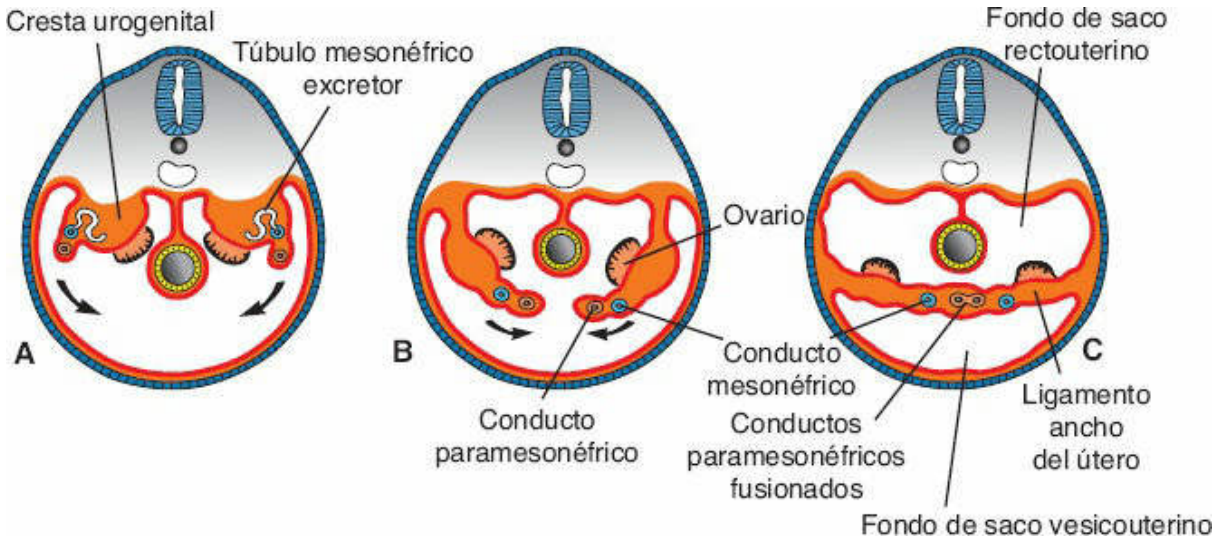

FIGURA 16-27 Cortes transversales a la altura de la cresta urogenital, a niveles cada vez más bajos. **A, B.** Los conductos paramesonéfricos se aproximan uno a otro y se fusionan en la línea media. **C.** Como consecuencia de la fusión se forma en la pelvis un pliegue transverso, el ligamento ancho del útero. Las gónadas quedan alojadas en la cara posterior del pliegue transverso.

Regulación molecular del desarrollo de los conductos genitales

El gen ***SRY*** codifica un factor de transcripción y es el gen maestro para el desarrollo de los testículos. Parece actuar junto con el **gen autosómico *SOX9***, que codifica un regulador de la transcripción, que también puede inducir la diferenciación testicular (v. Fig. 16-28 en relación con una vía potencial para la acción de estos factores). Se sabe que el SOX9 une a la región promotora del gen del AMH (MIS) y quizá regule su expresión. Al inicio, el factor *SRY* o el *SOX9*, o ambos, inducen a los testículos para secretar **FGF9**, que actúa como factor quimiotáctico que induce a los túbulos del conducto mesonéfrico a

booksmedicos.org

booksmedicos.org

penetrar la cresta gonadal. Si estos túbulos no la penetran, la diferenciación de los testículos no continúa. Más adelante el *SRY*, ya sea de manera directa o indirecta (por mediación de SOX9), induce una regulación positiva sobre la síntesis del **FACTOR ESTEROIDOGÉNICO 1**, que estimula la diferenciación de las células de Sertoli y de Leydig. Junto con *SOX9*, SF1 y eleva la concentración de **AMH**, y con esto produce la **involución de los conductos paramesonéfricos (de Müller)**. En las células de Leydig, SF1 regula positivamente a los genes de las enzimas que sintetizan la **testosterona**. La testosterona ingresa a las células de los tejidos blanco, donde permanece sin cambios o es convertida en **dihidrotestosterona** por la **enzima reductasa 5α**. La testosterona y la dihidrotestosterona se unen a un receptor intracelular específico de gran afinidad, y este **complejo hormonareceptor** se transporta al núcleo, donde se une al ADN para regular la transcripción de genes específicos del tejido y obtener sus productos proteicos. **Los complejos testosterona-receptor median la diferenciación de los conductos mesonéfricos** para dar origen al conducto deferente, las vesículas seminales, los conductillos eferentes y el epidídimo. **Los complejos dihidrotestosteronareceptor modulan la diferenciación de los genitales externos masculinos** (Fig. 16-25).

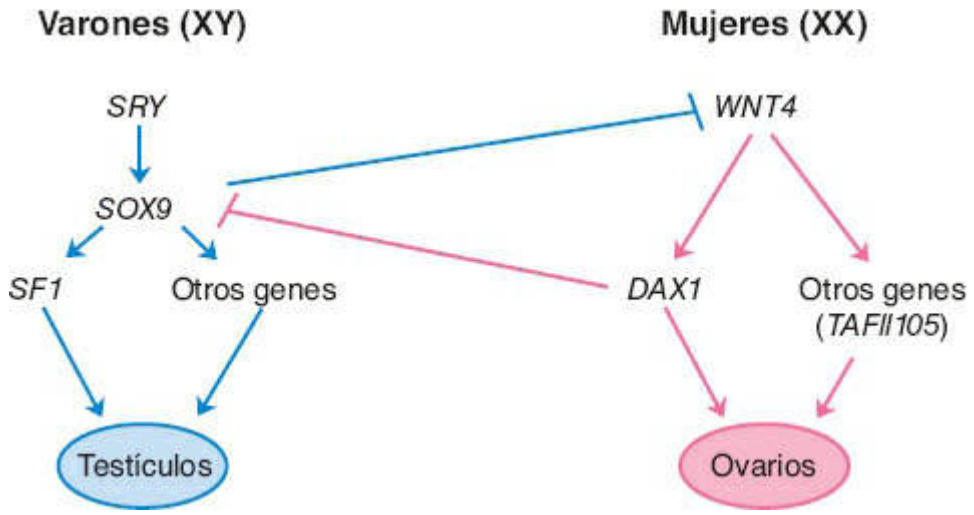

FIGURA 16-28 Esquema que muestra los genes responsables de la diferenciación de los testículos y los ovarios. Tanto en fetos masculinos como en femeninos, SOX9 y WNT4 se expresan en las crestas gonadales. En los varones, la expresión de SRY permite la regulación positiva de SOX9, que a su vez permite que se active la expresión de SF1 y otros genes responsables de la diferenciación testicular, al tiempo que inhibe la expresión del WNT4. En los fetos femeninos la expresión libre de WNT4 permite la regulación positiva del gen DAX1, lo que a su vez inhibe la expresión de SOX9. Luego, bajo la influencia persistente de WNT4, otros genes blanco distales (quizá TAFII105) inducen la diferenciación ovárica.

booksmedicos.org

booksmedicos.org

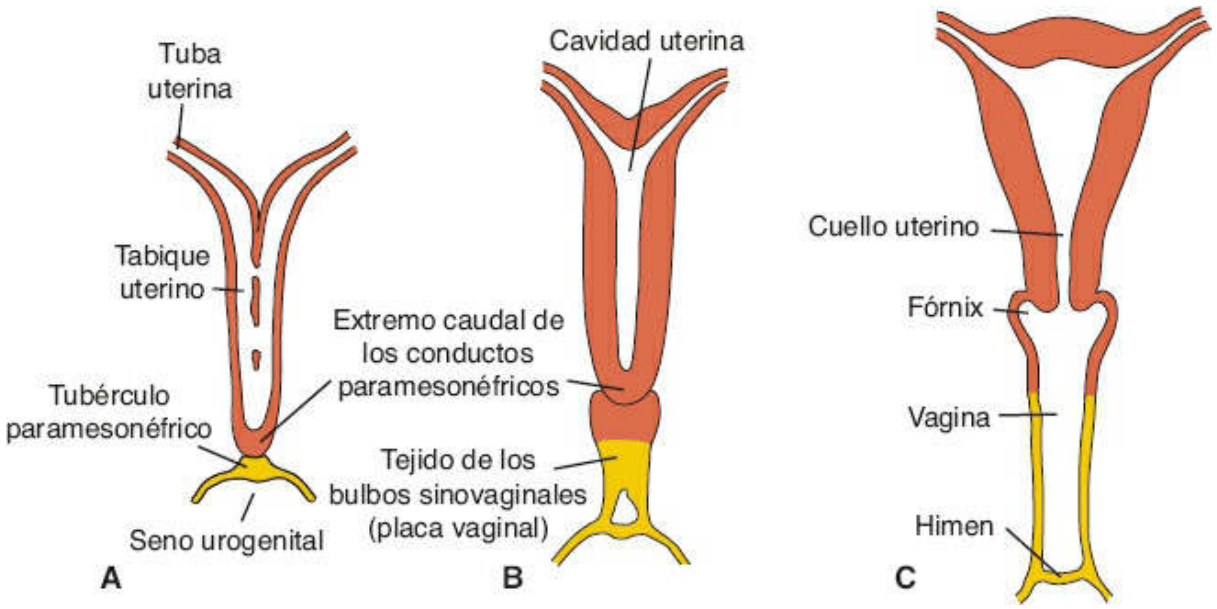

FIGURA 16-29 Formación del útero y la vagina. **A.** 9 semanas. Obsérvese la desaparición del tabique uterino. **B.** Final del tercer mes. Obsérvese el tejido de los bulbos sinovaginales. **C.** Recién nacida. Los fórnix y el segmento superior de la vagina se forman a partir de la vacuolización del tejido paramesonéfrico, en tanto el segmento distal de esta última se desarrolla por la vacuolización de los bulbos sinovaginales.

El ***WNT4*** es el gen de determinación ovárica. El producto de este gen estimula la transcripción del gen ***DAX1***, un miembro de la **familia de los receptores nucleares de hormonas**, que inhiben la función de *SOX9*. Además, *WNT4* regula la expresión de otros genes responsables de la diferenciación ovárica, pero estos genes blanco no se han identificado. Un blanco pudiera ser el gen *TAFII105*, cuyo producto proteico es una subunidad de la proteína de unión a TATA para la ARN polimerasa en las células del folículo ovárico. Los ratones hembra que no sintetizan esta subunidad carecen de ovarios.

Los **estrógenos** también están implicados en la diferenciación sexual y, bajo su influencia, los **conductos paramesonéfricos (de Müller)** son estimulados para constituir las tubas uterinas, el útero, el cuello uterino y el segmento superior de la vagina. Además, los estrógenos actúan sobre los genitales externos en la fase indiferenciada, para dar origen a labios mayores, labios menores, clítoris y segmento inferior de la vagina (Fig. 16-25).

Vagina

Poco después de que el extremo sólido de los conductos paramesonéfricos entra en contacto con el seno urogenital (Figs. 16-29 *A* y 16-30 *A*), surgen dos evaginaciones sólidas a partir de la porción pélvica del seno (Figs. 16-29 *B* y 16-30 *B*). Estas evaginaciones, los **bulbos senovaginales**, proliferan y dan origen a una **placa vaginal** sólida. La proliferación continúa en el extremo craneal de la placa, lo que incrementa la distancia entre el útero y el seno urogenital. Para el final del quinto mes la evaginación vaginal está del todo canalizada. Las extensiones vaginales que se asemejan a alas y rodean el extremo inferior del útero, los **fórnix (fondos de saco) vaginales**, son de origen paramesonéfrico

booksmedicos.org

booksmedicos.org

(Fig. 16-30 *C*). Así, la vagina tiene un origen dual, con su porción superior derivada del conducto uterino y la inferior del seno urogenital.

La cavidad de la vagina permanece separada de la del seno urogenital por una delgada placa de tejido, el **himen** (Figs. 16-29 *C* y 16-30 *C*), este último está conformado por el recubrimiento epitelial del seno urogenital y una delgada capa de células vaginales. En él normalmente se desarrolla una pequeña abertura durante la vida perinatal.

En la mujer pueden conservarse algunos remanentes de los túbulos excretores craneales y caudales en el mesoovario, donde constituyen el **epoóforo** y el **paraoóforo**, respectivamente (Fig. 16-24 *B*). El conducto mesonéfrico desaparece, excepto por una porción craneal pequeña que se identifica en el epoóforo y en ocasiones una región caudal pequeña que puede identificarse en la pared del útero o la vagina. En una fase posterior de la vida puede formar el **quiste de Gartner** (Fig. 16-24 *B*).

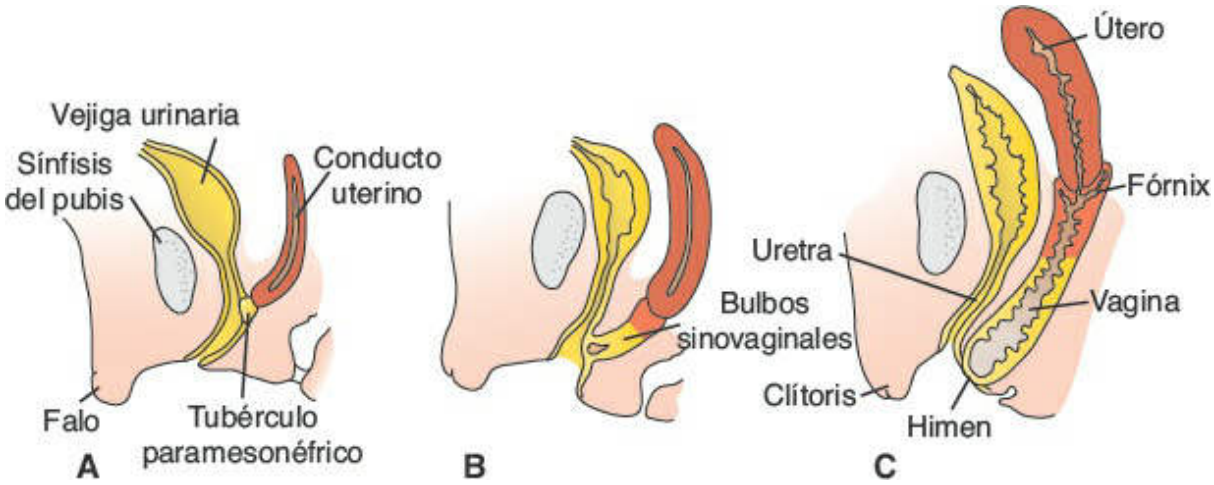

FIGURA 16-30 Cortes sagitales en que se muestra la formación del útero y la vagina en distintas fases del desarrollo. **A.** 9 semanas. **B.** Final del tercer mes. **C.** Recién nacida.

Correlaciones clínicas

Defectos uterinos y vaginales

La **duplicación uterina** deriva de la falta de fusión de los conductos paramesonéfricos en alguna región localizada a lo largo de su línea de fusión normal. En su forma extrema, el útero se duplica por completo (**útero didelfo**; Fig. 16-31 A); en la forma menos grave se trata tan solo de una indentación en la línea media (**útero arqueado**; Fig. 16-31 B). Una de las anomalías de relativa frecuencia es el **útero bicorne**, en que el útero tiene dos cuernos que ingresan a una vagina común (Fig. 16-31 C). Esta condición es normal en muchos mamíferos inferiores a los primates.

En pacientes con atresia completa o parcial de uno de los conductos paramesonéfricos, la porción rudimentaria se conserva como un apéndi ce del lado bien desarrollado. Debido a que su cavidad no suele comunicarse con la vagina son comunes las complicaciones (útero bicorne unicervical con un cuerno rudimentario; Fig. 16-31 D). Si la atresia afecta a ambos lados puede existir atresia cervical (Fig. 16-31 E). Si los bulbos sinovaginales no se fusionan o no se desarrollan, las consecuencias son la duplicación vaginal o su atresia, respectivamente (Fig. 16-31 A, F). En este último caso, una bolsa vaginal pequeña que se origina a partir de los conductos paramesonéfricos suele rodear el cuello

booksmedicos.org

booksmedicos.org

uterino.

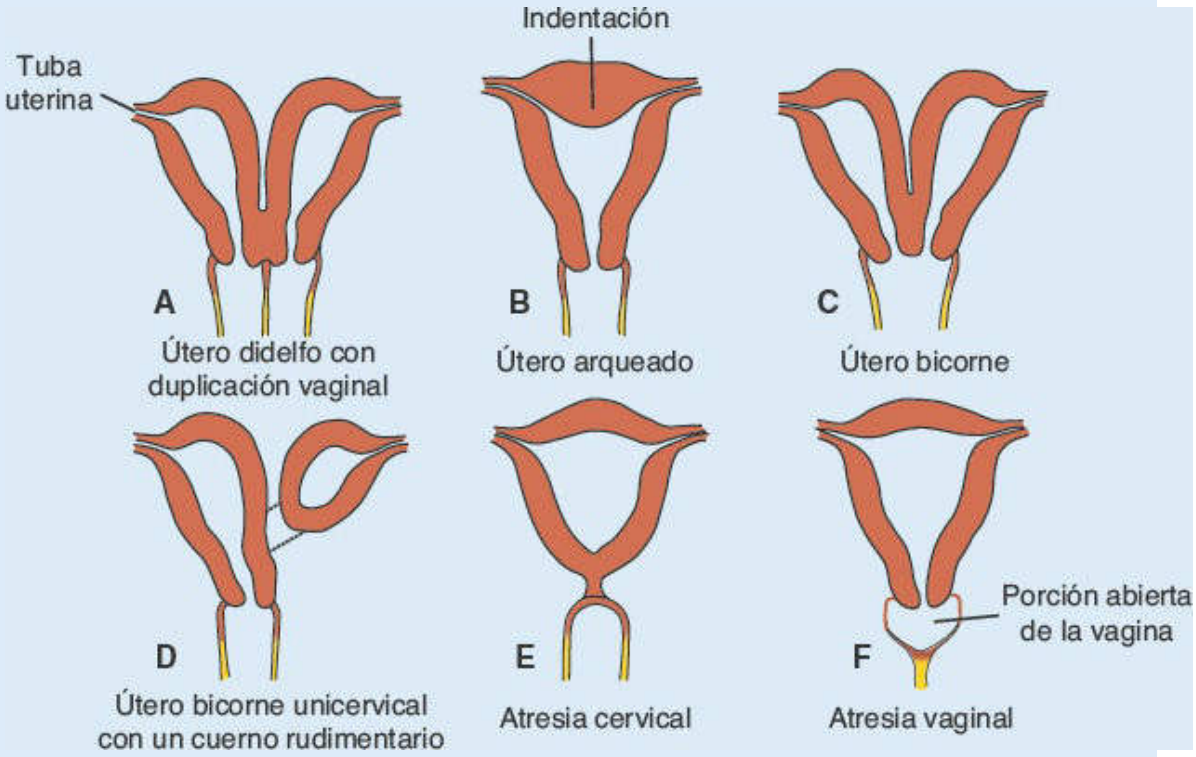

FIGURA 16-31 Anomalías principales del útero y la vagina, que derivan de la persistencia del tabique uterino o la obliteración de la cavidad del conducto uterino.

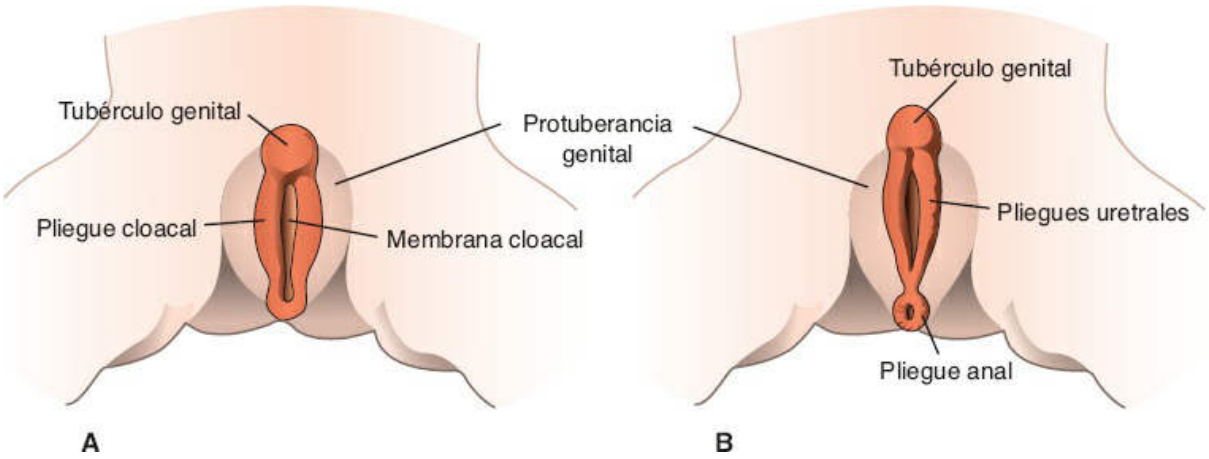

FIGURA 16-32 Etapas indiferenciadas de los genitales externos. **A.** Alrededor de 4 semanas. **B.** Alrededor de 6 semanas.

Genitales externos

Etapa indiferenciada

Durante la tercera semana de desarrollo las células del mesénquima que se originan en la región de la línea primitiva migran en torno a la membrana cloacal para constituir un par de **pliegues cloacales** un tanto elevados (Fig. 16-32 *A*). En

booksmedicos.org

booksmedicos.org

posición craneal a la membrana cloacal, los pliegues se unen para constituir el **tubérculo genital**. En la región caudal los pliegues se subdividen en **pliegues uretrales**, en la región anterior, y **pliegues anales**, en la posterior (Fig. 16-32 *B*).

Entre tanto, otro par de elevaciones, las **protuberancias genitales**, se hacen visibles a cada lado de los pliegues uretrales. Estas prominencias constituyen las **protuberancias escrotales** en el embrión masculino (Fig. 16-33 *A*) y los **labios mayores** en el femenino. Al final de la sexta semana, no obstante, es imposible distinguir el sexo a que pertenecen.

Genitales externos masculinos

El desarrollo de los genitales externos en el feto masculino está determinado por los andrógenos que secretan los testículos, y se caracteriza por una elongación rápida del tubérculo genital, que se denomina ahora **falo** (Fig. 16-33 *A*). Durante esta elongación el falo tira de los pliegues uretrales hacia adelante, de tal manera que se convierten en las paredes laterales del **surco uretral**. Éste se extiende a lo largo de la cara ventral del falo elongado, pero alcanza su región distal, el glande. La cubierta epitelial del surco, que se origina en el endodermo, constituye la **placa uretral** (Fig. 16-33 *B*).

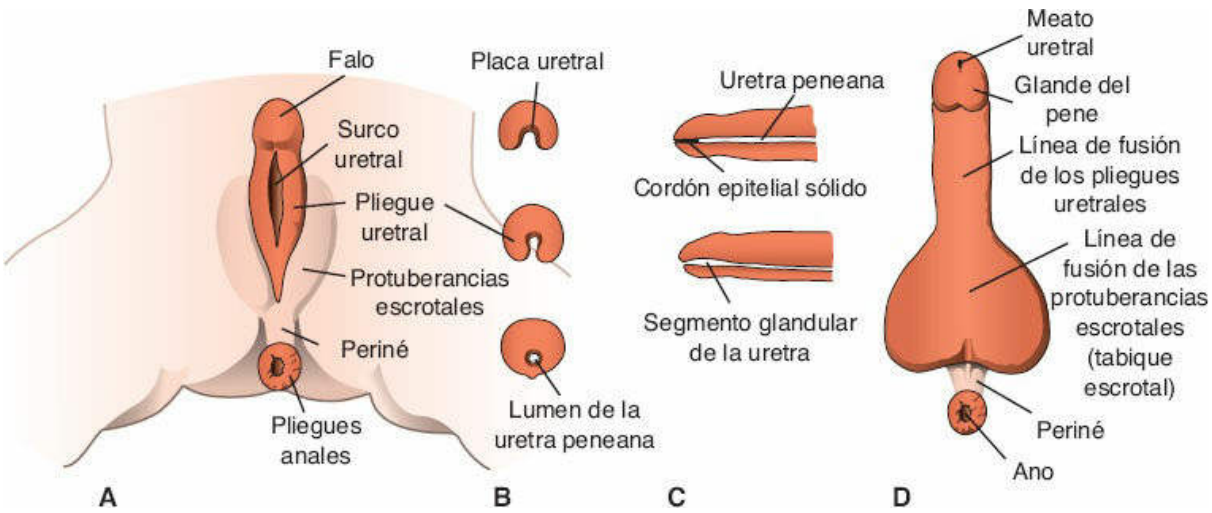

FIGURA 16-33 **A.** Desarrollo de los genitales externos en el embrión masculino a las 10 semanas. Obsérvese el surco uretral profundo flanqueado por los pliegues uretrales. **B.** Cortes transversales del falo durante la formación de la uretra peneana. Los pliegues uretrales forman un puente sobre el surco urogenital. **C.** Desarrollo de la porción glandular de la uretra peneana. **D.** Neonato.

Al final del tercer mes los dos pliegues uretrales se cierran sobre la placa uretral y forman la **uretra peneana** (Fig. 16-33 *B*). Este conducto no se extiende hasta el extremo del falo. La uretra en este extremo se forma durante el cuarto mes, cuando células ectodérmicas provenientes de la punta del glande se invaginan y constituyen un cordón epitelial corto. Este cordón desarrolla más adelante un lumen, con lo que se forma el **meato uretral externo** (Fig. 16-33 *C*).

booksmedicos.org

booksmedicos.org

Correlaciones clínicas

Defectos de los genitales masculinos

En la **hipospadia**, la fusión de los pliegues uretrales es incompleta y se aprecian orificios uretrales anormales a lo largo de la superficie ventral del pene, por lo general cerca del glande, a lo largo del cuerpo o cerca de la base del pene (Fig. 16-34). En casos poco frecuentes el meato uretral se extiende a lo largo del rafé escrotal. Cuando la fusión de los pliegues uretrales falla en su totalidad, se identifica una hendidura sagital amplia a todo lo largo del pene y el escroto. En este caso las prominencias escrotales se asemejan en gran medida a los labios mayores. La incidencia del hipospadias es de 3 a 5/1 000 nacimientos, y esta frecuencia representa una duplicación de la identificada en los últimos 15 a 20 años. Las causas de este incremento se desconocen, pero una hipótesis sugiere que pudiera derivar de un incremento de los estrógenos ambientales (disruptores endocrinos, Cap. 9).

booksmedicos.org

booksmedicos.org

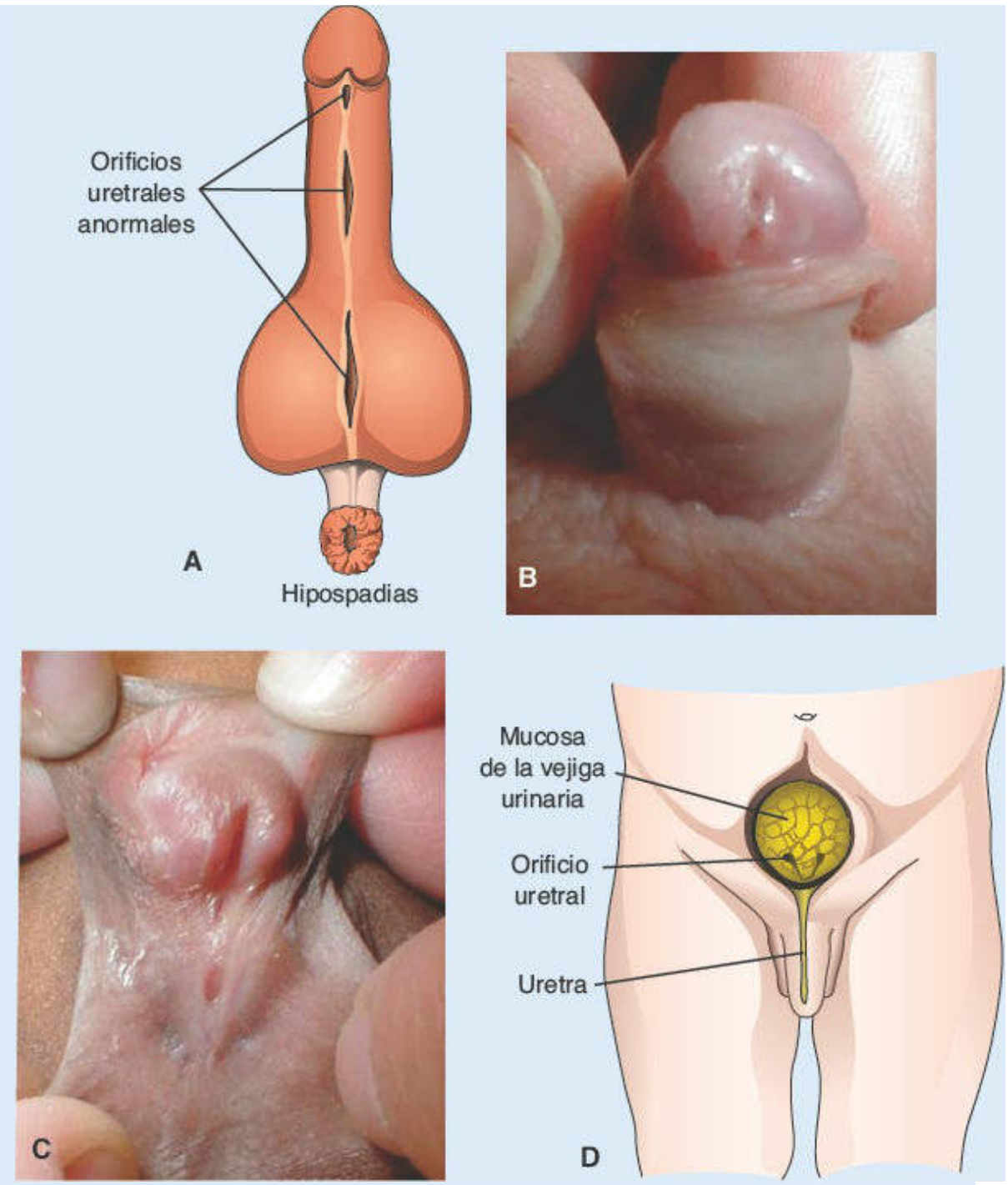

FIGURA 16-34 **A.** Hipospadias, con orificios uretrales anómalos en distintas ubicaciones. **B.** Paciente con hipospadias glandular. La uretra está abierta en la superficie ventral del glande del pene. **C.** Paciente con hipospadias que afecta el glande y el cuerpo del pene. **D.** Epispadias combinado con extrofia vesical. La mucosa vesical está expuesta.

El **epispadias** es una anomalía rara (1/30 000 nacimientos) en que el meato uretral se identifica en el dorso del pene (Fig. 16-34 *D*). Si bien el epispadias puede ser un defecto aislado, las más de las veces se relaciona con la extrofia vesical y el cierre anómalo de la pared corporal ventral (Fig. 16-16).

El **micropene** se desarrolla cuando existe una estimulación androgénica insuficiente para el crecimiento de los genitales externos. El micropene suele derivar del hipogonadismo primario o hipotalámico, o de la disfunción hipofisiaria. Por definición, el pene es 2.5 desviaciones estándar más pequeño que la longitud promedio, que se cuantifica a lo largo de la superficie dorsal, desde el pubis hasta el extremo del pene elongado contra resistencia. El **pene bífido** o la **duplicación**

booksmedicos.org

booksmedicos.org

peneana pueden ocurrir si el tu bérculo genital se divide.

Las protuberancias genitales, conocidas en el varón como **protuberancias escrotales**, se forman en la región inguinal. Al avanzar el desarrollo se desplazan en dirección caudal y entonces cada una constituye la mitad del escroto. Están separadas entre sí por el **tabique escrotal** (Fig. 16-33 *D*).

Genitales externos femeninos

Los estrógenos estimulan el desarrollo de los geni-tales externos en el embrión femenino. El tubérculo genital solo sufre elongación discreta y constituye el **clítoris** (Fig. 16-35 *A*); los pliegues uretrales no se fusionan como en el varón, sino que se transforman en los **labios menores**. Las protuberancias genitales crecen y dan lugar a los **labios mayores**. El surco urogenital se mantiene abierto y constituye el **vestíbulo** (Fig. 16-35 *B*). Si bien el tubérculo genital no se elonga en gran medida en la mujer, es mayor que en el varón durante las fases tempranas del desarrollo. De hecho, el uso de la longitud del tubérculo como criterio (en la medición mediante ultrasonido) ha generado errores de la identificación del sexo durante el tercer y cuarto meses de la gestación.

Descenso testicular

Los testículos se desarrollan en el retroperitoneo de la región abdominal y deben desplazarse en dirección caudal y pasar por la pared abdominal para llegar al escroto. El paso por la pared del abdomen ocurre por el **conducto inguinal**, que tiene alrededor de 4 cm de longitud y se ubica justo por encima de la mitad medial del ligamento inguinal. El ingreso al conducto ocurre por el anillo inguinal profundo (interno) y la salida por el anillo superficial (externo) cercano al tubérculo del pubis.

Hacia el final del segundo mes el **mesenterio urogenital** se fija al testículo y el mesonefros a la pared abdominal posterior (Fig. 16-3 *A*). Con la degeneración del mesonefros, la fijación funge como mesenterio para la gónada (Fig. 16-27 *B*). En dirección caudal adquiere características ligamentosas y se conoce como **ligamento genital caudal**. A partir del polo caudal del testículo también se extiende una condensación mesenquimatosa rica en matriz extracelular, el **gubernáculo** (Fig. 16-37). Antes del descenso del testículo, esta banda de mesénquima termina en la región inguinal, entre los músculos oblicuo abdominal interno y externo, que están en diferenciación. Más tarde, al tiempo que el testículo comienza a descender hacia el anillo inguinal interno se forma y crece un segmento extraabdominal del gubernáculo, desde la región inguinal hasta las protuberancias escrotales. Cuando el testículo pasa por el conducto inguinal este segmento extraabdominal entra en contacto con el piso del escroto (el gubernáculo se forma también en el embrión femenino, pero en condiciones normales se conserva como una estructura rudimentaria).

booksmedicos.org

booksmedicos.org

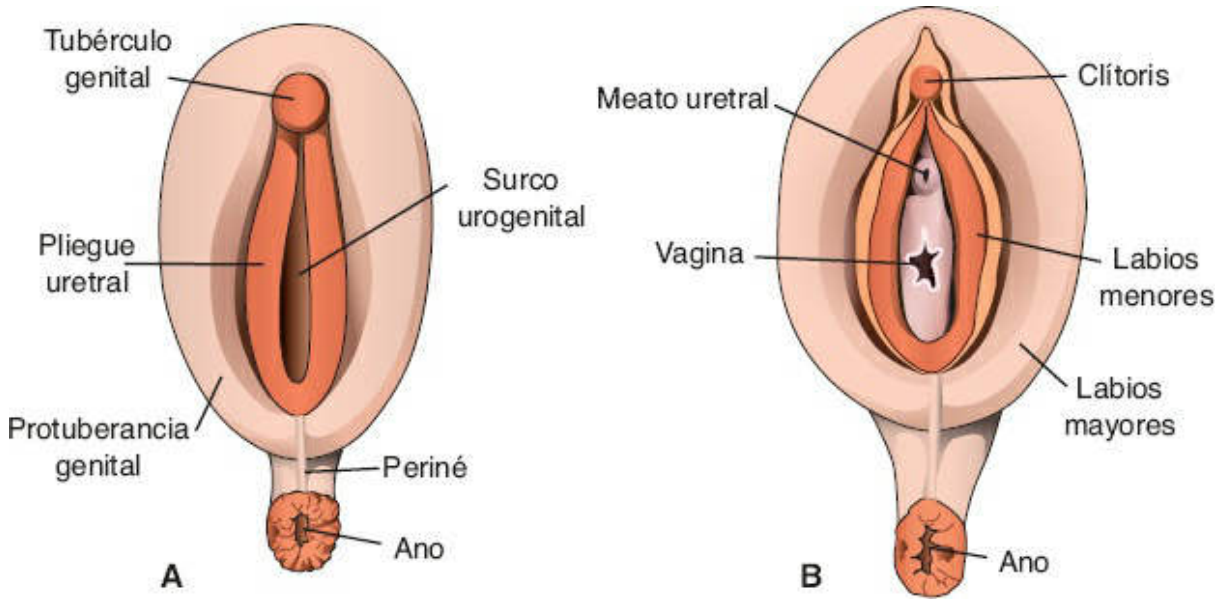

FIGURA 16-35 Desarrollo de los genitales externos en un feto femenino de 5 meses **(A)** y en una recién nacida **(B)**.

Correlaciones clínicas

Trastornos del desarrollo sexual

Debido a que el desarrollo sexual en varones y mujeres inicia de manera idéntica, no resulta sorprendente que ocurran anomalías de la diferenciación y la determinación sexuales. Los **genitales ambiguos** (Fig. 16-36) pueden tener el aspecto de un clítoris grande o un pene pequeño. Así, un neonato puede tener un aspecto femenino característico, pero con un clítoris grande (hipertrofia del clítoris) o tener características masculinas y un pene pequeño abierto por su superficie ventral (hipospadias). En algunos casos estas anomalías se presentan en individuos con características de ambos sexos. Los avances en la genética molecular han permitido diagnósticos rápidos y precisos de las distintas condiciones que derivan de los **trastornos del desarrollo sexual (TDS)**; no obstante, la asignación del género es una cuestión más controversial.

En los casos en que existen **trastornos ovotesticulares del desarrollo sexual** (lo que antes se denominaba hermafroditismo verdadero), existe tejido tanto ovárico como testicular. Así, el tejido gonadal puede consistir en cualquier combinación de ovario, testículo u ovotestis, que se identifica en dos terceras partes de los casos. Los genitales siempre son ambiguos, pero existe una tendencia a la masculinización. En 70% de los casos el cariotipo es 46XX.

Trastornos 46,XX del desarrollo sexual

Los **individuos con TDS 46,XX** son productos femeninos que se han expuesto a cantidades excesivas de compuestos androgénicos que masculinizan los genitales externos y les determinan un aspecto ambiguo. La **hiperplasia suprarrenal congénita (HSC)** es la causa más frecuente de genitales ambiguos y corresponde a cerca de 60% de los TDS. Estas personas tienen genética femenina (46,XX), pero la androstenediona en exceso producida por las glándulas suprarrenales genera masculinización de los genitales externos. Se identifica un espectro de defectos, que incluyen agrandamiento del falo, distintos grados de fusión de los pliegues uretrales, y

booksmedicos.org

booksmedicos.org

también del tamaño y la abertura de la vagina. En 90% de las pacientes existe una deficiencia de la enzima 21-hidroxilasa, que se hereda como rasgo autosómico recesivo y da origen a una deficiencia de mineralocorticoides, con incremento de los compuestos androgénicos. Una forma menos frecuente de HSC se debe a una deficiencia de la 11-β-hidroxilasa, que genera efectos bioquímicos similares y, por ende, cambios similares en los genitales externos. Otra variedad más de HSC se debe a la deficiencia de 17-α-hidroxilasa, que causa disminución de los esteroides sexuales antes del nacimiento y durante la pubertad. Estas pacientes tienen una anatomía interna y externa normal, pero durante la pubertad ni las glándulas suprarrenales ni los ovarios sintetizan esteroides. En consecuencia, no existe desarrollo mamario o crecimiento del vello púbico. Una deficiencia similar en el varón induce una reducción moderada o intensa de la síntesis de testosterona. La consecuencia es que los genitales externos pueden tener un aspecto femenino normal, ser ambiguos o mostrar un subdesarrollo leve.

FIGURA 16-36 Neonato de sexo masculino (46,XY) con genitales ambiguos. Obsérvese la fusión parcial de las protuberancias escrotales y el pene pequeño con hipospadias.

Trastornos del desarrollo sexual 46,XY

La deficiencia aislada de **sustancia inhibidora de Müller (MIS; también denominada hormona antimülleriana [AMH])** es un trastorno infrecuente en que no existe síntesis de MIS. La consecuencia es que los genitales son normales para un varón, pero existen grados diversos de remanentes del sistema mülleriano, incluso útero y tubas uterinas.

Otra causa de la ambigüedad sexual en el varón es el **síndrome de insensibilidad a andrógenos**. En estos individuos existe carencia de receptores de andrógenos o incapacidad de los tejidos para responder a los complejos receptor-dihidrotestosterona. En consecuencia, los andrógenos que se sintetizan en el testículo no pueden inducir la diferenciación de los genitales masculinos. Puesto que estos pacientes tienen testículos y existe MIS, se suprime el sistema paramesonéfrico y no se detectan tuba uterina o útero. En los pacientes con **síndrome de insensibilidad total a andrógenos** existe una vagina pero suele ser corta o hipoplásica. A menudo los testículos se identifican en el conducto inguinal o en la región de los labios, pero no se presenta espermatogénesis. Por otra parte, existe aumento del riesgo de tumores testiculares, y 33% de estos individuos desarrolla neoplasias antes de los 50 años de edad. Otros pacientes padecen **síndrome de insensibilidad leve a andrógenos** o **síndrome de insensibilidad parcial a andrógenos**, ambas variantes del trastorno. En la forma leve existe virilización de grado diverso, pero en la parcial pueden notarse genitales

booksmedicos.org

booksmedicos.org

ambiguos, con clitoromegalia o un pene pequeño con hipospadias. Los testículos no suelen descender en estos casos.

La **deficiencia de 5-α-reductasa (5-ARD)** es otro trastorno que genera ambigüedad genital en varones y se debe a la incapacidad para convertir la testosterona en dihidrotestosterona por la carencia de la enzima. Sin la dihidrotestosterona, los genitales externos no se desarrollan con normalidad y pueden tener aspecto masculino pero con subdesarrollo e hipospadias, o bien pueden tener aspecto femenino y clitoromegalia.

Existen otros trastornos que pueden relacionarse con una diferenciación sexual anómala. Por ejemplo, el **síndrome de Klinefelter**, con un cariotipo 47,XXY (o bien otras variantes, como XXXY), el trastorno de los cromosomas sexuales más común, se identifica con una frecuencia de 1 por 1 000 varones. Los pacientes pueden tener disminución de la fertilidad, testículos pequeños y concentraciones de testosterona bajas. Existe ginecomastia (crecimiento mamario) en cerca de 33% de los individuos afectados. La no disyunción de los cromosomas XX homólogos es la etiología más frecuente.

En la **disgenesia gonadal** no existen ovocitos y los ovarios corresponden a estrías gonadales. Estas personas tienen fenotipo femenino pero pueden tener complementos cromosómicos diversos, entre ellos XY. La **disgenesia gonadal femenina XY (síndrome de Swyer)** deriva de mutaciones puntuales o deleciones en el gen SRY. Estos pacientes tienen un aspecto femenino normal pero no menstrúan y no desarrollan características sexuales secundarias durante la pubertad. Las pacientes con **síndrome de Turner** también presentan disgenesia gonadal. Tienen un cariotipo 45,X y talla baja, paladar ojival, cuello alado, tórax en escudo, anomalías cardiacas y renales, y pezones invertidos (v. el Cap. 2, p. 21).

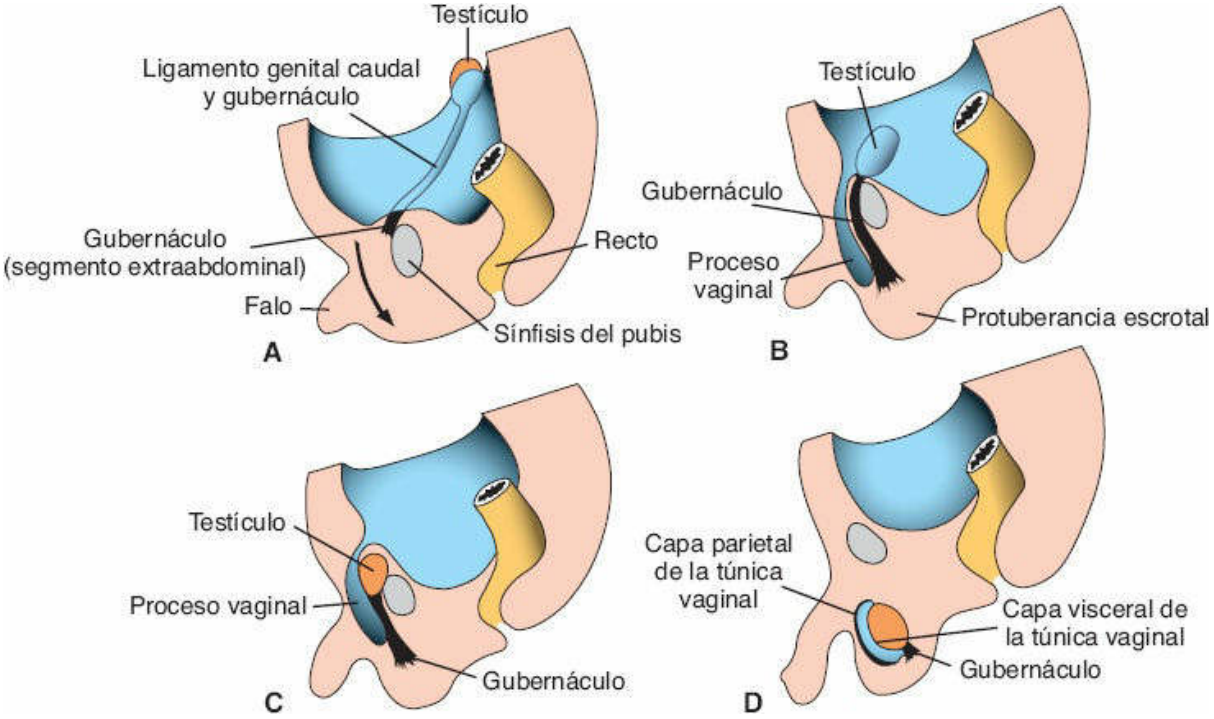

FIGURA 16-37 Descenso del testículo. **A.** Durante el segundo mes. **B.** A la mitad del tercer mes. El peritoneo que reviste la cavidad corporal se invagina hacia la prominencia escrotal, donde constituye el proceso vaginal (túnica vaginal). **C.** Durante el séptimo mes. **D.** Poco después del nacimiento.

booksmedicos.org

booksmedicos.org

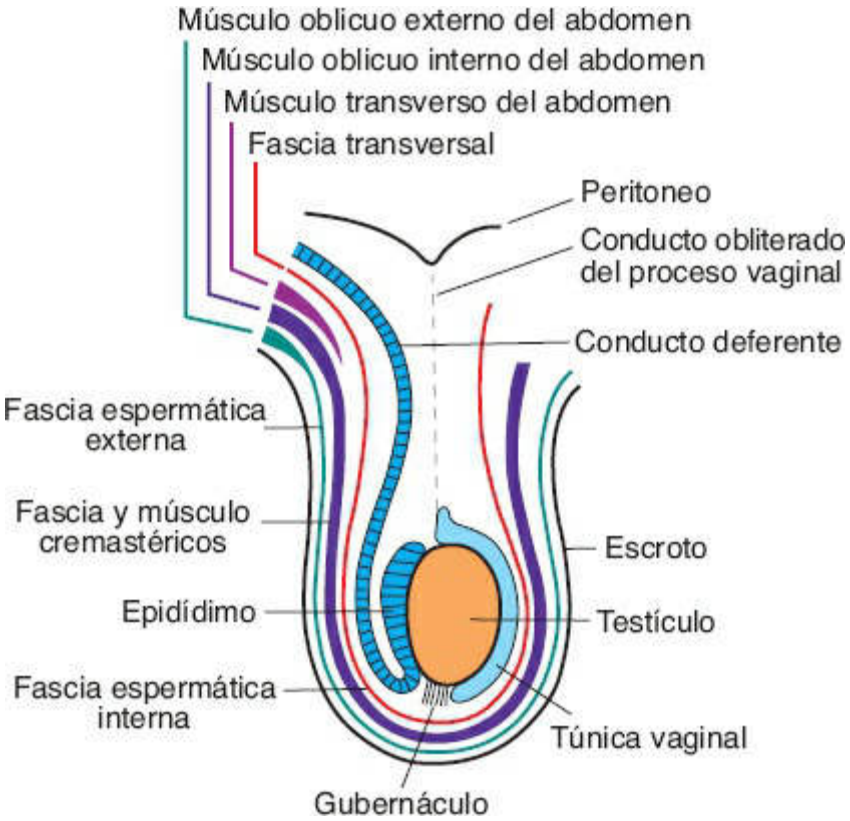

FIGURA 16-38 Esquema que muestra las capas que cubren al testículo y derivan de los constituyentes de la pared abdominal. Estas cubiertas se forman al tiempo que el testículo migra por la pared en su trayecto desde el retroperitoneo en la cavidad abdominal hasta el escroto.

Los factores que controlan el descenso de los testículos no se conocen del todo. Sin embargo, al parecer el crecimiento del segmento extraabdominal del gubernáculo da origen a la migración intraabdominal, además el incremento de la presión intraabdominal por el crecimiento los órganos induce su paso por el conducto inguinal, y que la regresión de la porción extraabdominal del gubernáculo permite que se complete el desplazamiento del testículo hasta el escroto. Por lo normal, los testículos llegan a la región inguinal alrededor de las 12 semanas de gestación, han migrado por el conducto inguinal a las 28 semanas y han llegado al escroto a las 33 semanas (Fig. 16-37). El proceso recibe influencia de hormonas, entre ellas andrógenos y MIS. Durante su descenso la irrigación del testículo derivada de la aorta se conserva, y los vasos testiculares se extienden desde su punto de origen en la región lumbar hasta el testículo en el escroto.

De manera independiente al descenso del testículo, el peritoneo de la cavidad abdominal forma una evaginación a cada lado de la línea media, que penetra la pared abdominal ventral. Esta evaginación, el **proceso vaginal**, sigue el curso del gubernáculo testicular hasta las protuberancias escrotales (Fig. 16-37 *B*). Así, el proceso vaginal, acompañado por las capas musculares y de la fascia de la pared corporal, se evagina hacia la protuberancia escrotal para dar origen al **conducto inguinal** (Fig. 16-38).

El testículo desciende por el anillo inguinal y sobre el borde del hueso púbico, y está alojado en el escroto al momento del nacimiento. El testículo es

booksmedicos.org

booksmedicos.org

entonces cubierto por un pliegue del proceso vaginal (Fig. 16-37 *D*). La capa peritoneal que cubre al testículo constituye la **capa visceral de la túnica vaginal**; el resto del saco peritoneal da origen a la **capa parietal de la túnica vaginal** (Fig. 16-37 *B*). El conducto estrecho que conecta el lumen del proceso vaginal con la cavidad peritoneal experimenta obliteración antes del nacimiento o poco después.

Además de estar cubierto por capas de peritoneo derivadas del proceso vaginal, el testículo queda rodeado por las capas que derivan de la pared abdominal anterior a través de la cual pasa. Así, la **fascia transversal** constituye la **fascia espermática interna**, el **músculo oblicuo del abdomen** da origen a la **fascia** y el **músculo cremastéricos**, y el **músculo oblicuo externo del abdomen** constituye la **fascia espermática externa** (Fig. 16-38). El múscu lo transverso del abdomen no forma alguna capa debido a que forma un arco sobre esta región y no está en el trayecto de la migración.

Descenso de los ovarios

El descenso de las gónadas es considerablemente menor en el feto femenino que en el masculino, y los ovarios por último se establecen justo por debajo del borde de la pelvis verdadera. El ligamento genital craneal constituye el **ligamento suspensorio** del ovario, en tanto el ligamento genital caudal da origen al **ligamento uteroovárico** (**ligamento del ovario propiamente dicho**) y al **ligamento redondo del útero** (Fig. 16-24). Este último se extiende hacia los labios mayores.

Correlaciones clínicas

Hernias y criptorquidia

Es normal que la comunicación entre la cavidad abdominal y el proceso vaginal, a través del conducto inguinal y hasta el saco escrotal, se cierre durante el primer año posterior al nacimiento [Fig. 16-37 D]. Si este conducto permanece abierto las asas intestinales pueden descender hacia el escroto y producir una **hernia inguinal indirecta congénita** (Fig. 16-39 A). En ocasiones la obliteración de este conducto es irregular y da origen a pequeños quistes en su trayecto. Más tarde, estos quistes pueden secretar fluido y generar un **hidrocele testicular, del cordón espermático o ambos** (Fig. 16-39 B).

En 97% de los varones recién nacidos los testículos están en el escroto, donde se alojan desde antes del nacimiento. En la mayor parte del porcentaje restante el descenso se completa durante los primeros 3 meses tras el nacimiento. Sin embargo, en menos de 1% de los lactantes uno o ambos testículos no descienden. Esta condición se denomina **criptorquidia** y puede derivar de la disminución de la síntesis de andrógenos (testosterona). El testículo no descendido no puede producir espermatozoides maduros y el trastorno se relaciona con una incidencia de 3 a 5% de anomalías renales.

booksmedicos.org

booksmedicos.org

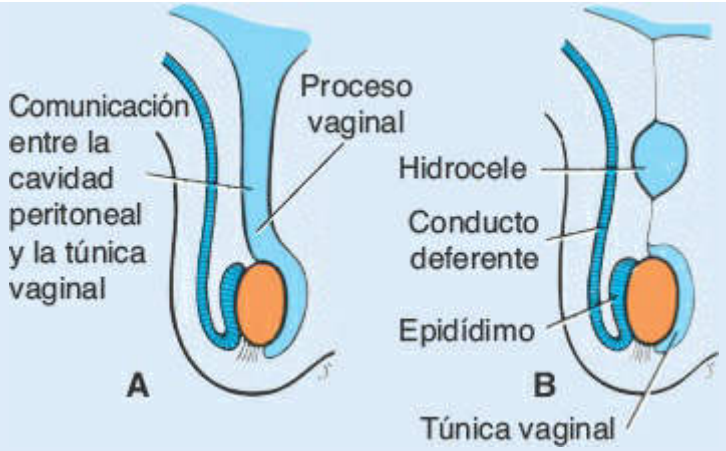

FIGURA 16-39 **A.** Hernia inguinal. El proceso vaginal conserva una comunicación con la cavidad peritoneal. En este caso, a menudo porciones de asas intestinales descienden hacia el escroto e incluso lo alcanzan, lo que genera una hernia inguinal. **B.** Hidrocele.

RESUMEN

Los sistemas urinario y genital se desarrollan a partir del tejido mesodérmico. Tres sistemas urinarios se desarrollan en secuencia temporal desde los segmentos craneales hasta los caudales:

El **pronefros**, que se forma en la región cervical y es vestigial.

El **mesonefros**, que se forma en las regiones torácica y lumbar, es grande y se caracteriza por la presencia de **unidades excretoras** (**nefronas**) y por contar con su propio conducto colector, el **conducto mesonéfrico o de Wolff**. En el humano puede tener función por un periodo breve, pero la mayor parte de este sistema desaparece. Los conductos y los túbulos derivados del mesonefros forman un conducto para la emisión de espermatozoides, desde los testículos hasta la uretra. En la mujer estos conductos involucionan.

El **metanefros**, o riñón definitivo, se desarrolla a partir de dos fuentes. Forma sus propios túbulos excretores o nefronas igual que el mesonefros, pero su sistema colector se origina a partir de la **yema ureteral**, una evaginación del conducto mesonéfrico. Esta yema da origen al **uréter**, la **pelvis renal** y los **cálices**, así como a todo el **sistema colector** (Fig. 16-5). La conexión entre el conducto colector y los sistemas tubulares de excreción resulta esencial para un desarrollo normal (Fig. 16-6). El ***WT1***, que se expresa en el mesénquima, permite que este tejido sea competente para responder a la inducción provocada por la yema ureteral. Las interacciones entre la yema y el mesénquima se desarrollan por medio de la síntesis de GDNF y HGF en este último, y sus receptores de cinasa de tirosina RET y MET, respectivamente, que se producen en el epitelio ureteral. PAX2 y WNT4, que se sintetizan en el mesénquima metanéfrico, inducen la epitelización y la diferenciación de los túbulos excretores (Fig. 16-7). La división temprana de la yema ureteral puede generar riñones bífidos o supernumerarios con **uréteres ectópicos** (Fig. 16-9). Debido a que los riñones se desarrollan en la región de la pelvis y luego

booksmedicos.org

booksmedicos.org

"ascienden" hasta su ubicación en la región lumbar, pueden observarse riñones en posiciones anómalas, como el **pélvico** y el **riñón en herradura** (Fig. 16-11).

La **vejiga** se forma durante la cuarta a la séptima semanas al tiempo que la **cloaca**, el sitio de drenaje común para los riñones primitivos y el sistema intestinal, se subdivide, por efecto del **tabique urorrectal**, en **seno urogenital** (región anterior) y **conducto anal** (región posterior) (Fig. 16-12). La porción anterior de este seno se diferencia entonces para formar la vejiga. La porción remanente del seno se diferencia en los **segmentos prostático** y **membranoso** de la **uretra** en el varón, y en la uretra en la mujer (Fig. 16-13).

El **sistema genital** está constituido por (1) gónadas o glándulas sexuales primitivas, (2) conductos genitales y (3) genitales externos. Los tres componentes pasan por una **fase indiferenciada** en que pueden desarrollarse como estructuras masculinas o femeninas. El **gen *SRY*** en el cromosoma Y codifica el **factor de determinación testicular** y regula el desarrollo sexual masculino. Los genes distales al *SRY* son ***SOX9*** y ***SF1***, que estimulan la diferenciación de las **células de Sertoli** y **de Leydig** en los testículos. La expresión del *SRY* causa (1) el desarrollo de los **cordones medulares (testículos)**, (2) la formación de la **túnica albugínea** y (3) **evita el desarrollo de los cordones corticales (ováricos)**.

El desarrollo ovárico ocurre en ausencia del gen *SRY* y en presencia de ***WNT4***, el gen maestro para este proceso de diferenciación. ***WNT4*** genera regulación positiva de ***DAX1***, cuyo producto inhibe la expresión de *SOX9*, y a continuación *WNT4*, junto con otros genes distales, permite la **formación de los ovarios** con (1) **cordones corticales típicos**, (2) **desaparición de los cordones medulares (testículos)** y (3) **inhibición del desarrollo de la túnica albugínea** (Fig. 16-21). El desarrollo tanto de los testículos como de los ovarios depende de la inducción de las **células germinales primordiales**, que migran a partir del saco vitelino hasta las crestas genitales durante **la cuarta a la sexta semanas**. Si estas células no llegan a la gónada indiferenciada, la gónada permanece en estado rudimentario o no se forma.

El sistema indiferenciado de conductos y los genitales externos se desarrollan bajo la influencia de las hormonas. Durante la **fase indiferenciada** existen dos sistemas ductales: el **conducto mesonéfrico** y el **conducto paramesonéfrico**. La **testosterona**, sintetizada por las **células de Leydig** en los testículos, estimula el desarrollo de los conductos mesonéfricos para dar origen a los conductillos eferentes, el epidídimo, el **conducto deferente** y el **conducto eyaculador**. La **sustancia inhibidora de Müller (MIS; también denominada hormona antimülleriana [AMH]**, por sus siglás en inglés**)** es sintetizada por las **células de Sertoli** en los testículos e induce la regresión de los conductos paramesonéfricos. La **dihidrotestosterona** estimula el desarrollo de los genitales externos, entre ellos el pene y el escroto (Fig. 16-25). Los **estrógenos** (combinados con la ausencia de testosterona) regulan el desarrollo de los conductos paramesonéfricos, que forman las **tubas uterinas, el útero, el cuello uterino y el segmento superior de la vagina**. Debido a que no hay síntesis de

booksmedicos.org

booksmedicos.org

testosterona para estimular el desarrollo de los conductos mesonéfricos, estas estructuras involucionan. Los estrógenos también estimulan la diferenciación de los genitales externos, entre ellos **clítoris, labios y segmento inferior de la vagina** (Fig. 16-25). Errores de la síntesis o de la sensibilidad a las hormonas en los testículos determinan un predominio de las características femeninas bajo la influencia de los es trógenos maternos y placentarios.

Los genitales también comienzan a formarse en una fase indiferenciada. En el exterior del piso de la pelvis, incialmente se forman un **tubérculo genital**, dos **protuberancias genitales** y dos **pliegues cloacales**. Cuando el tabique urorrectal alcanza el interior de este piso para separar el conducto anal del seno urogenital primitivo (que pronto formará la vejiga), los pliegues cloacales comienzan a denominarse **pliegues uretrales** (Fig. 16-32). En el varón el tubérculo genital crece y se denomina **falo**. Al tiempo que se elonga tira de los pliegues uretrales para unirlos, y éstos se fusionan para formar el cuerpo del pene. Entre tanto, las prominencias genitales crecen para constituir las **protuberancias escrotales**, que también se unen y fusionan en la línea media. En la mujer el tubérculo genital da origen al **clítoris**, los pliegues uretrales a los **labios menores**, y las protuberancias genitales a los **labios mayores**. Obsérvese que en la mujer no existe fusión de las estructuras primordiales. De igual modo, nótense las **estructuras análogas** en los dos sexos: pene/clítoris y escroto/labios mayores.

Problemas a resolver

1. Durante el desarrollo del sistema urinario se forman tres sistemas. ¿Cuáles son estos y qué porciones, si es que existe alguna, de cada uno de esos sistemas, se conservan en el recién nacido?
2. Al nacer, un neonato que parece ser varón carece de testículos en las bolsas escrotales. Más tarde, se determina que ambos están dentro de la cavidad abdominal. ¿Qué término describe esta condición? Explique el origen embrionario de este defecto.
3. Se dice que los genitales externos del varón y de la mujer tienen homologías. ¿Cuáles son estos y cuál es su origen embriológico?
4. Después de varios años de intentar el embarazo, una mujer joven solicita valoración médica. La exploración revela que su útero es bicorne. ¿Cómo pudo haberse generado esta anomalía?

booksmedicos.org

booksmedicos.org

El mesénquima para la formación de la región de la cabeza deriva del **mesodermo paraxial** y de la **placa lateral**, la **cresta neural** y regiones engrosadas de ectodermo conocidas como **placodas ectodérmicas**. El mesodermo paraxial (**somitas** y **somitómeros**) forma gran parte de los componentes membranosos y cartilaginosos del neurocráneo (cráneo) (Fig. 17-1; v. también el Cap. 10 y Fig. 10-6), todos los músculos voluntarios de la región craneofacial (v. Cuadro 17-1, p. 285), la dermis y los tejidos conectivos de la región dorsal de la cabeza, así como las meninges caudales al prosencéfalo. El mesodermo de la placa lateral constituye algunos cartílagos laríngeos (aritenoides y cricoides) y el tejido conectivo en esta región. Las células de la cresta neural se originan del neuroectodermo de la región del prosencéfalo, del mesencéfalo y del rombencéfalo, y migran en dirección ventral hacia el interior de los arcos faríngeos, y rostral en torno al prosencéfalo y la copa óptica para ingresar a la región facial (Fig. 17-2). En estos sitios constituyen todo el viscerocráneo (cara) y partes de las regiones membranosas y cartilaginosas del neurocráneo (cráneo) (Fig. 17-1; v. también el Cap. 10 y Fig. 10-6). También constituyen el resto de los tejidos de estas regiones, entre ellos cartílago, hueso, dentina, tendones, dermis, piamadre y aracnoides, neuronas sensitivas y tejido conectivo glandular. Las células de las **placodas ectodérmicas (placodas epifaríngeas)**, junto con la cresta neural, forman las neuronas de los ganglios craneales sensitivos V, VII, IX y X (Fig. 17-2).

booksmedicos.org

booksmedicos.org

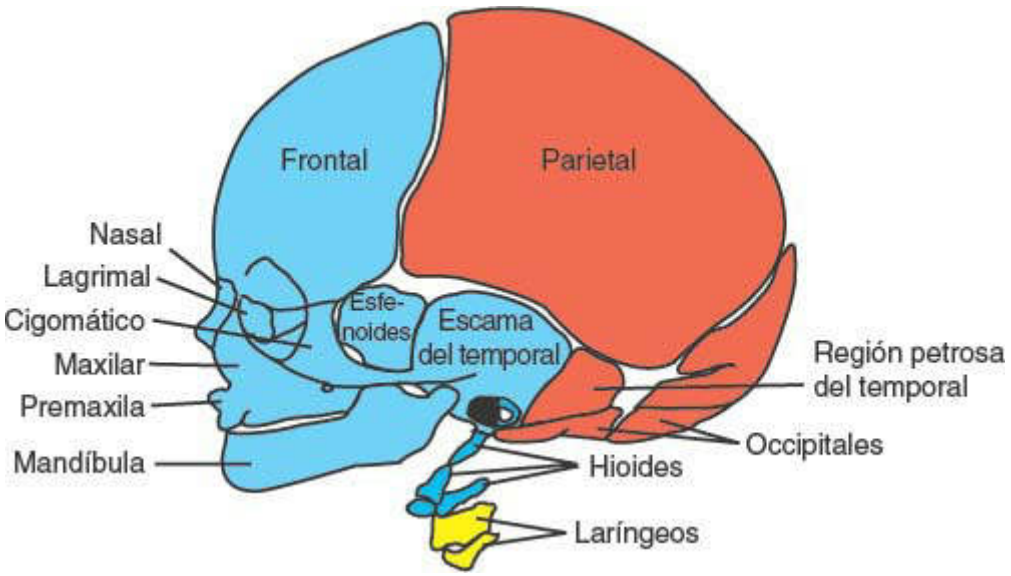

FIGURA 17-1 Estructuras esqueléticas de la cabeza y la cara. El mesénquima de estas estructuras deriva de la cresta neural (*azul*), del mesodermo de la placa lateral (*amarillo*) y del mesodermo paraxial (somitas y somitómeros) (*rojo*).

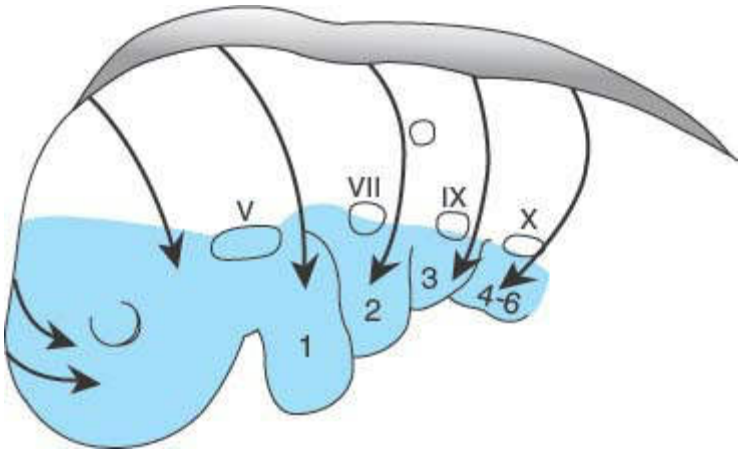

FIGURA 17-2 Vías de migración de las células de la cresta neural desde las regiones del prosencéfalo, el mesencéfalo y el rombencéfalo hacia su ubicación final (*áreas azules*) en los arcos faríngeos y la cara. Las regiones con engrosamiento ectodérmico (placodas epifaríngeas), que ayudarán a las células de las crestas a formar el quinto (*V*), séptimo (*VII*), noveno (*IX*) y décimo (*X*) ganglios sensitivos craneales, también se ilustran.

booksmedicos.org

booksmedicos.org

Cuadro 17-1 Derivados de los arcos faríngeos y su inervación

Arco faríngeo	Nervio	Músculos	Esqueleto
1. Mandibular (prominencias maxilar y mandibular)	V. Trigémino: ramas maxilar y mandibular	Masticación (temporal, masetero, pterigoideos medial y lateral); milohioideo, vientre anterior del digástrico, tensor del paladar, tensor del tímpano	Premaxilar, maxilar, hueso cigomático, parte del hueso temporal, cartílago de Meckel, mandíbula, martillo, yunque, ligamento anterior del martillo, ligamento esfenomandibular
2. Hioides	VII. Facial	Expresión facial (buccinador, auricular, frontal, platisma, orbicular de los labios, orbicular de los párpados), vientre posterior del digástrico, estilohioideo, músculo del estribo	Estribo, apófisis estiloides, ligamento estilohioideo, asta menor y porción superior del cuerpo del hueso hioides
3.	IX. Glosofaríngeo	Estilofaríngeo	Asta mayor y porción inferior del cuerpo del hueso hioides
4–6	X. Vago ■ Rama laríngea superior (nervio para el cuarto arco) ■ Rama laríngea recurrente (nervio para el sexto arco)	Cricotiroideo, elevador del velo del paladar, constrictores de la faringe Músculos intrínsecos de la laringe	Cartílagos laríngeos (tiroides, cricoides, aritenoides, corniculado, cuneiforme)

La característica más peculiar del desarrollo de la cabeza y el cuello es la presencia de los **arcos faríngeos** (el concepto anterior que se utilizaba para denominar estas estructuras era **arcos branquiales**, ya que de algún modo se asemejan a las branquias de un pez). Estos arcos aparecen durante la cuarta y la quinta semanas del desarrollo y contribuyen al aspecto externo característico del embrión (Cuadro 17-1 y Fig. 17-3). Al inicio están constituidos por acúmulos o segmentos de tejido mesenquimatoso separados por fisuras profundas conocidas como **hendiduras faríngeas** (Fig. 17-3 *C*) (v. también Fig. 17-6). De manera simultánea, con el desarrollo de los arcos y las hendiduras, aparecen las **bolsas faríngeas** a lo largo de las paredes laterales de la faringe, la porción más craneal del intestino anterior (Fig. 17-4) (v. también la Fig. 17-6). Las bolsas penetran al mesénquima circundante pero no se abren hacia las hendiduras externas (Fig. 17-3 *C*). De este modo, si bien el desarrollo de los arcos, las hendiduras y las bolsas faríngeas guarda similitud con la formación de las branquias de los peces y los anfibios, en el embrión humano nunca se forman branquias verdaderas. Así, para el embrión humano se ha adoptado el calificativo **faríngeos** (arcos, hendiduras y bolsas).

booksmedicos.org

booksmedicos.org

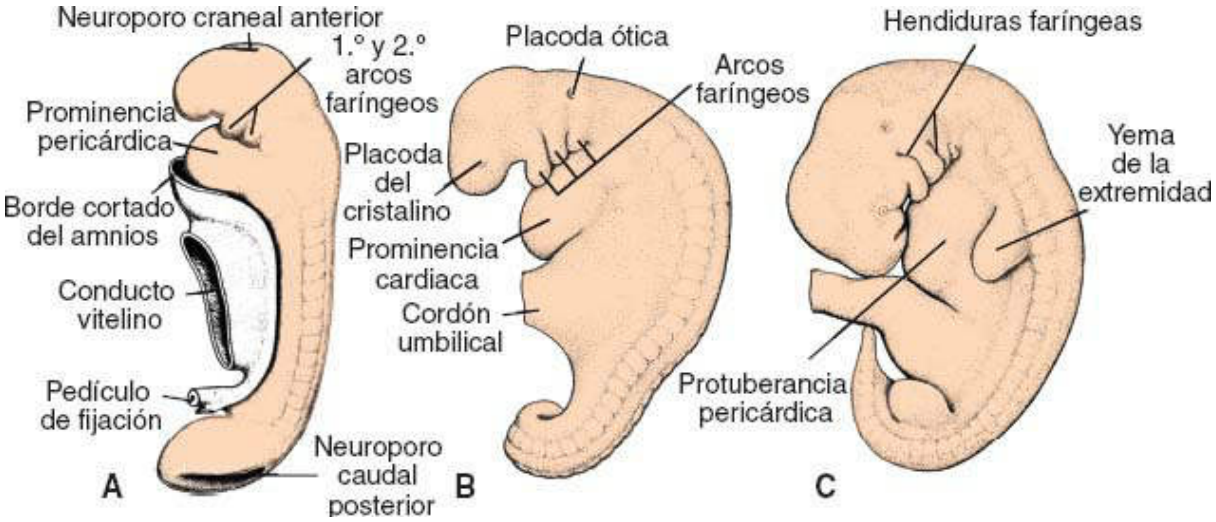

FIGURA 17-3 Desarrollo de los arcos faríngeos. **A.** 25 días. **B.** 28 días. **C.** 5 semanas.

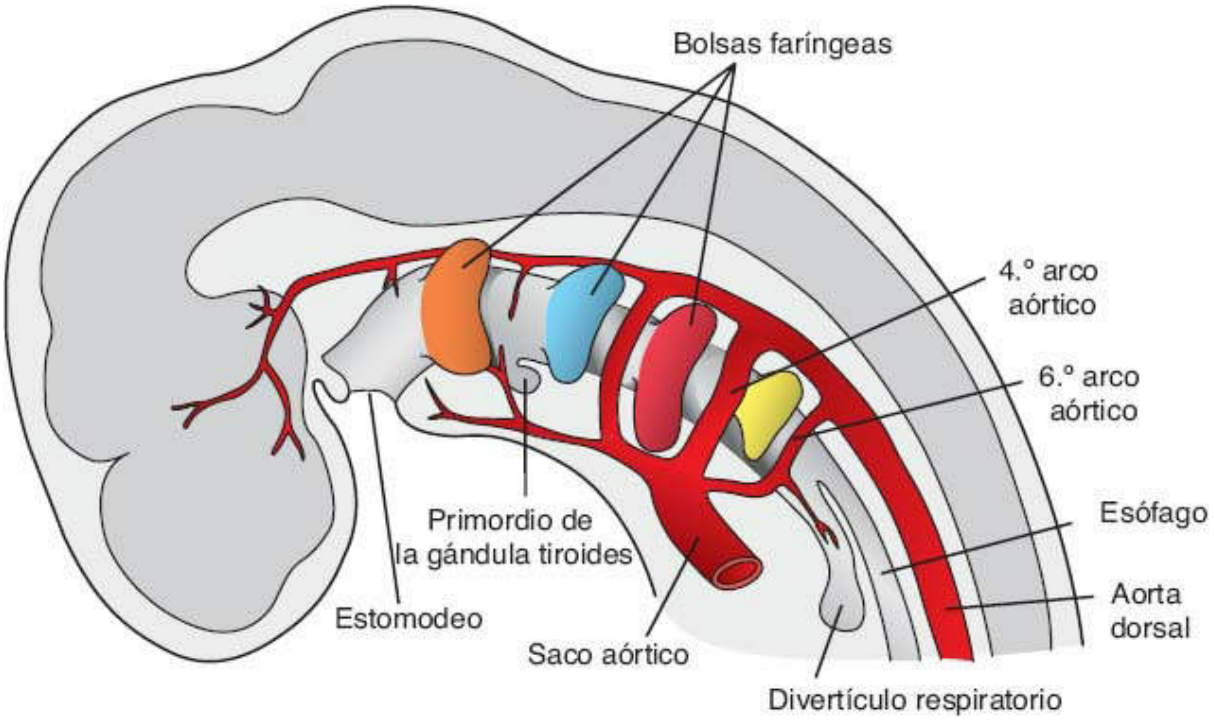

FIGURA 17-4 Bolsas faríngeas como evaginaciones del intestino anterior, primordios de la glándula tiroides y arcos aórticos.

Los arcos faríngeos no solo contribuyen a la formación del cuello, sino desempeñan también un papel importante en la formación de la cara. Al final de la cuarta semana, el centro de la cara está formado por el estomodeo y rodeado por el primer par de arcos faríngeos. Cuando el embrión tiene 42 días de vida pueden reconocerse cinco procesos o prominencias mesenquimatosas: dos **prominencias mandibulares** (a partir del primer arco faríngeo) en posición caudal al estomodeo; dos **prominencias maxilares** (porción dorsal del primer arco faríngeo) en posición lateral al estomodeo y una **prominencia frontonasal** que corresponde a una elevación redondeada en posición craneal al estomodeo. El desarrollo de la cara se ve complementado más tarde por la formación de las

booksmedicos.org

booksmedicos.org

prominencias nasales (Fig. 17-5). En todos los casos la diferenciación de las estructuras que derivan de los arcos, las bolsas, las hendiduras y las prominencias depende de la inducción instructiva de las interacciones epitelio-mesénquima.

ARCOS FARÍNGEOS

Cada arco faríngeo está constituido por un núcleo de tejido mesenquimatoso, cuyo exterior está cubierto por ectodermo superficial, y el interior por epitelio de origen endodérmico (Fig. 17-6). Además del mesénquima que deriva del mesodermo paraxial y de la placa lateral, el núcleo de cada arco recibe un número sustancial de **células de la cresta neural**, que migran hacia el interior de los arcos para contribuir a los **componentes esqueléticos** de la cara. El mesodermo original de los arcos da origen a la musculatura de la cara y el cuello. Así, cada arco faríngeo se caracteriza por sus propios **componentes musculares**. Los componentes musculares de cada arco cuentan con su propio nervio craneal y a cualquier sitio que migren las células musculares llevan consigo su **componente nervioso** (Figs. 17-6 y 17-7). Además, cada arco cuenta con su propio **componente arterial** (Figs. 17-4 y 17-6) (los derivados de los arcos faríngeos y su inervación se resumen en el Cuadro 17-1).

Primer arco faríngeo

El **primer arco faríngeo** está constituido por una porción dorsal, la **prominencia maxilar**, que se extiende hacia adelante por debajo de la región del ojo, y una porción ventral, la **prominencia mandibular**, que contiene al **cartílago de Meckel** (Figs. 17-5 y 17-8 *A*). En el proceso del desarrollo el cartílago de Meckel desaparece, excepto por dos regiones pequeñas en su extremo dorsal, que persisten y constituyen el **yunque** y el **martillo** (Figs. 17-8 *B* y 17-9). El mesénquima de la prominencia maxilar da origen a la **premaxila**, al **maxilar**, al **hueso cigomático** y parte del **hueso temporal** por medio de osificación intramembranosa (Fig. 17-8 *B*). La **mandíbula** también se forma mediante la osificación intramembranosa del tejido mesenquimatoso que circunda al cartílago de Meckel. Además, el primer arco contribuye a la formación de los huesos del oído medio, parte del oído externo y el meato auditivo externo (v. el Cap. 19, p. 356).

booksmedicos.org

booksmedicos.org

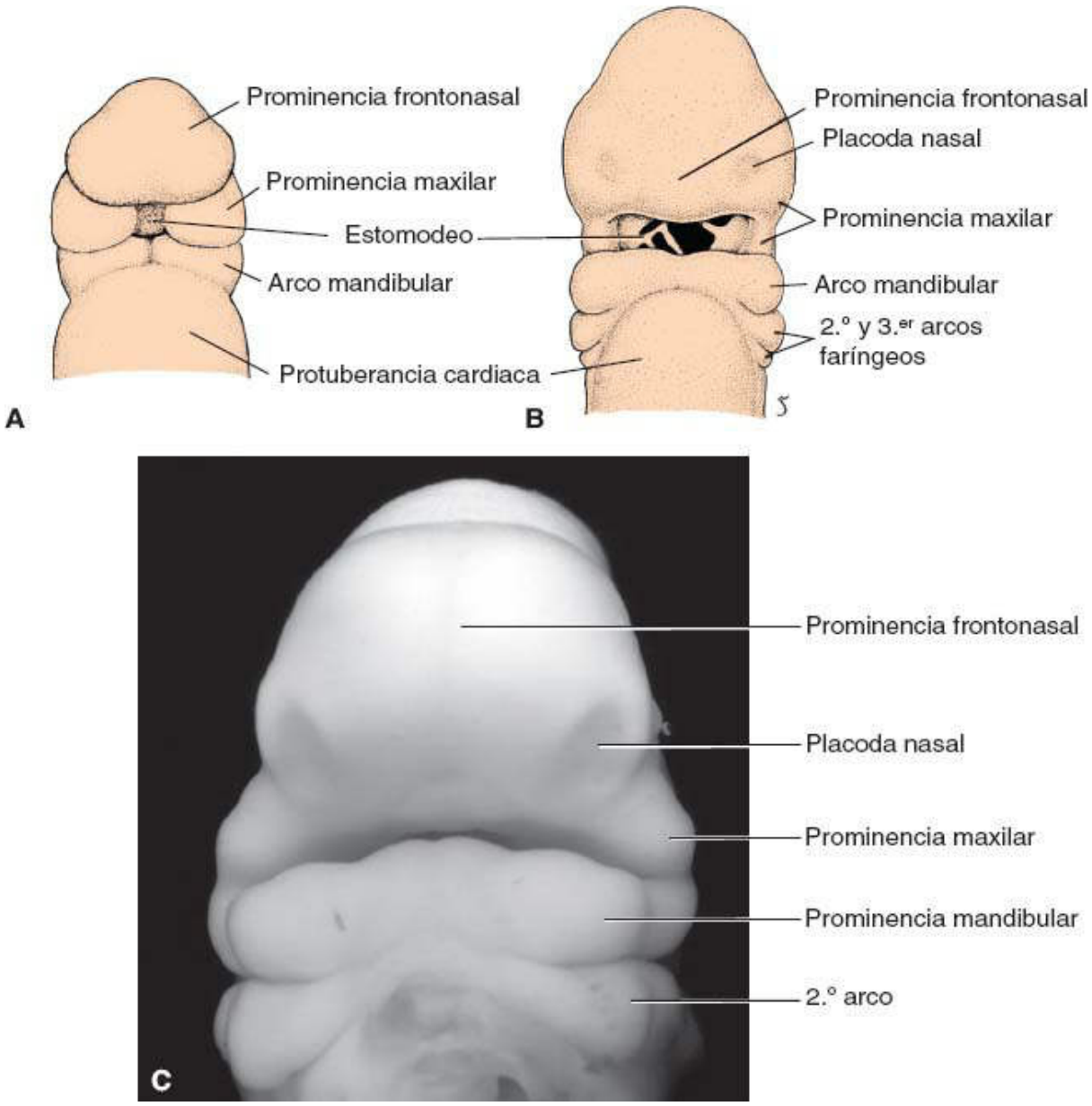

FIGURA 17-5 **A.** Vista frontal de un embrión de alrededor de 24 días. El estomodeo, ocluido de manera temporal por la membrana orofaríngea, está circundado por cinco prominencias mesenquimatosas. **B.** Vista frontal de un embrión de alrededor de 30 días en que se aprecia la rotura de la membrana orofaríngea y la formación de las placodas nasales en la prominencia frontonasal. **C.** Fotografía de un embrión humano en una fase (28 días) similar a la mostrada en **(B)**.

La musculatura del primer arco faríngeo incluye a los **músculos de la masticación** (temporal, masetero y pterigoideos), el **vientre anterior del digástrico, milohioideo, tensor del tímpano** y **tensor del paladar**. La **inervación** de los músculos del primer arco deriva de la **rama mandibular del nervio trigémino** (Fig. 17-7). Puesto que el mesénquima del primer arco también contribuye a la dermis de la cara, la inervación sensitiva de la piel de la cara depende de las **ramas oftálmica, maxilar y mandibular del nervio trigémino**.

Los músculos de los arcos no siempre se insertan en los componentes óseos o cartilaginosos de su propio arco, sino en ocasiones migran hacia regiones vecinas. Sin embargo, el origen de estos músculos siempre puede determinarse

booksmedicos.org

booksmedicos.org

debido a que su inervación deriva del arco del que se originan.

Segundo arco faríngeo

El cartílago del **segundo arco** o **arco hioideo** (**cartílago de Reichert**) (Fig. 17-8 *B*) da origen al **estribo**, la **apófisis estiloides del hueso temporal**, el **ligamento estilohioideo** y, en la región ventral, al **asta menor** y la **porción superior del cuerpo del hueso hioides** (Fig. 17-9). El mesénquima del arco también forma la mayor parte del oído externo (v. el Cap. 19, p. 356). Los músculos del arco hioideo son el **músculo** del **estribo**, del **estilohioideo**, del **vientre posterior del digástrico**, del **auricular** y **los músculos de la expresión facial**. El **nervio facial**, estructura nerviosa del segundo arco, inerva todos estos músculos.

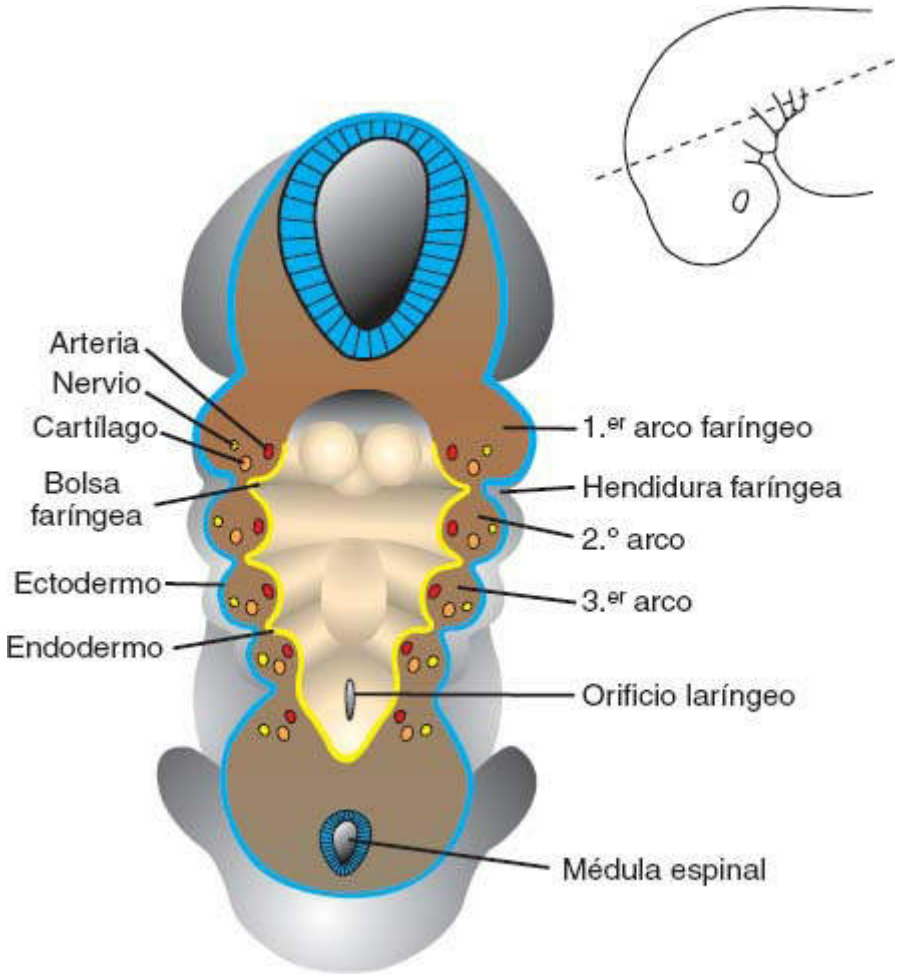

FIGURA 17-6 Dibujo en que se muestra un corte transversal de los arcos faríngeos. Cada arco está constituido por un núcleo de mesénquima derivado del mesodermo y células de la cresta neural, con un revestimiento interno de endodermo y uno externo de ectodermo. Cada arco contiene también una arteria (uno de los arcos aórticos) y un nervio craneal. A su vez, cada arco contribuirá al desarrollo de componentes esqueléticos y musculares específicos de la cabeza y el cuello. Entre los arcos se identifican bolsas, en la superficie interior, y hendiduras, en la exterior.

booksmedicos.org

booksmedicos.org

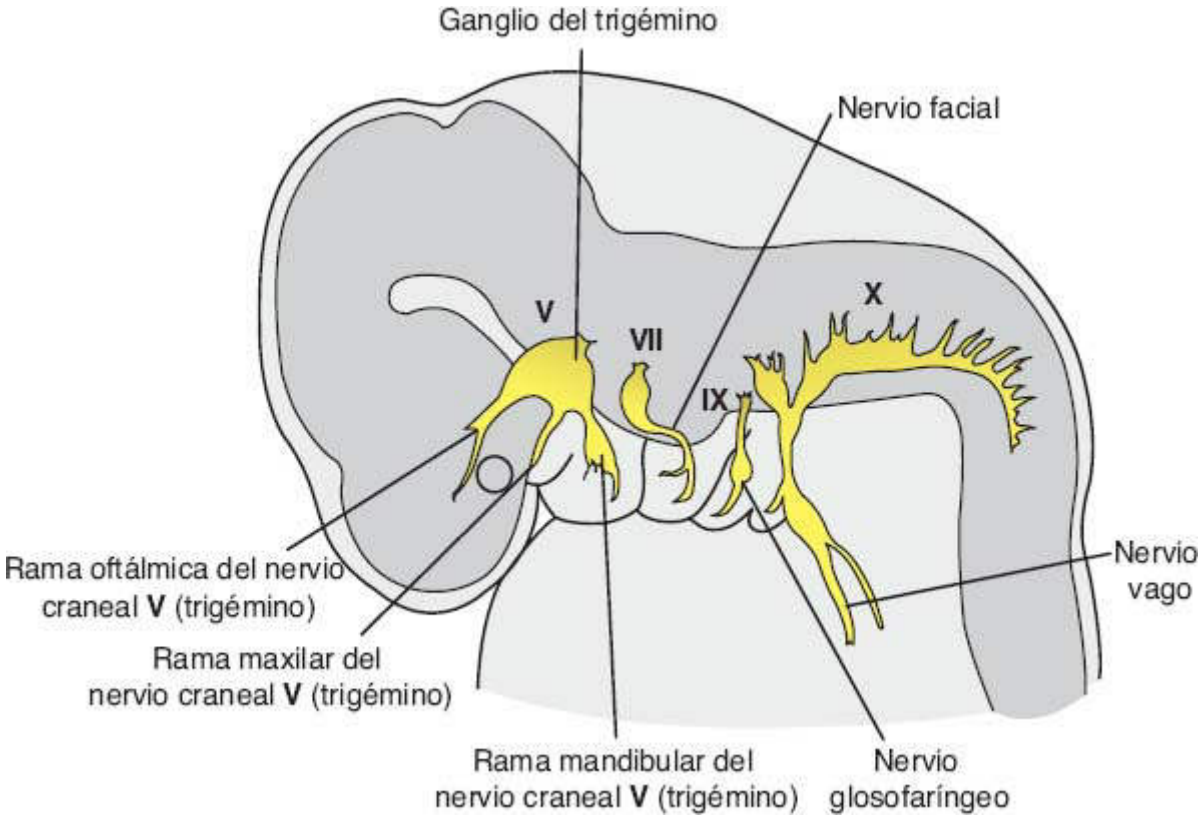

FIGURA 17-7 Cada arco faríngeo es inervado por su propio nervio craneal. El nervio trigémino inerva el primer arco faríngeo y cuenta con tres ramas: oftálmica, maxilar y mandibular. El nervio del segundo arco es el facial; el del tercer arco es el glosofaríngeo. La musculatura del cuarto arco es inervada por la rama laríngea superior del nervio vago, y la del sexto arco, por la rama recurrente del nervio vago.

booksmedicos.org

booksmedicos.org

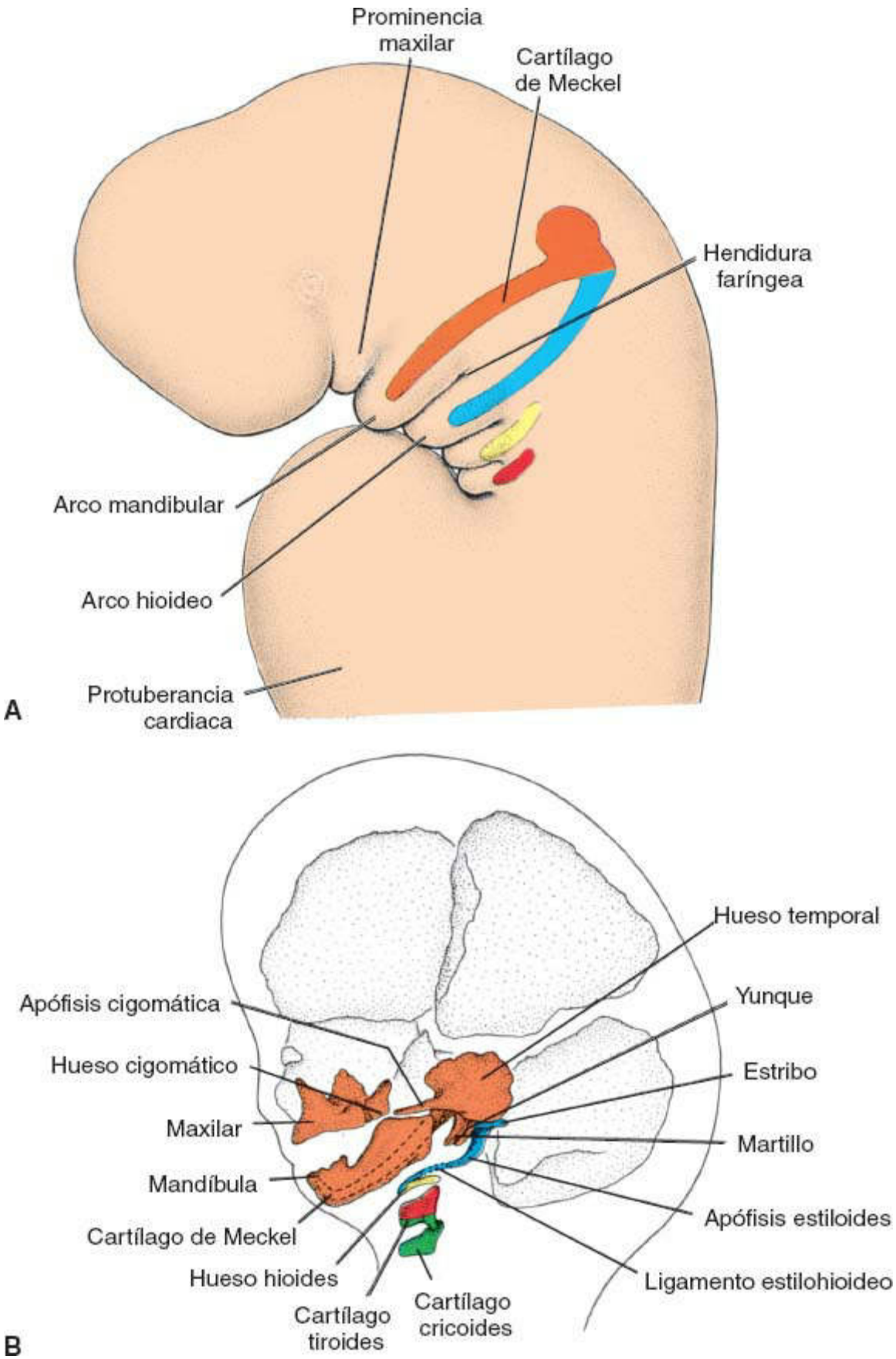

FIGURA 17-8 **A.** Vista lateral de la cabeza y la región del cuello, en que se muestran los cartílagos de los arcos faríngeos, que participan en la formación de los huesos de la cara y el cuello. **B.** Distintos componentes de los arcos faríngeos en fases posteriores del desarrollo. Algunos de los componentes se osifican; otros desaparecen o se vuelven ligamentosos. La prominencia maxilar y el cartílago de Meckel

booksmedicos.org

booksmedicos.org

son sustituidos por los huesos maxilar y mandibular, respectivamente, que se desarrollan mediante osificación intramembranosa.

Tercer arco faríngeo

El **cartílago** del tercer arco faríngeo da origen a la **porción inferior del cuerpo** y al **asta mayor del hueso hioides** (Fig. 17-9). La **musculatura** está limitada a los **músculos estilofaríngeos**. Estos músculos están inervados por el **nervio glosofaríngeo**, el nervio del tercer arco (Fig. 17-7).

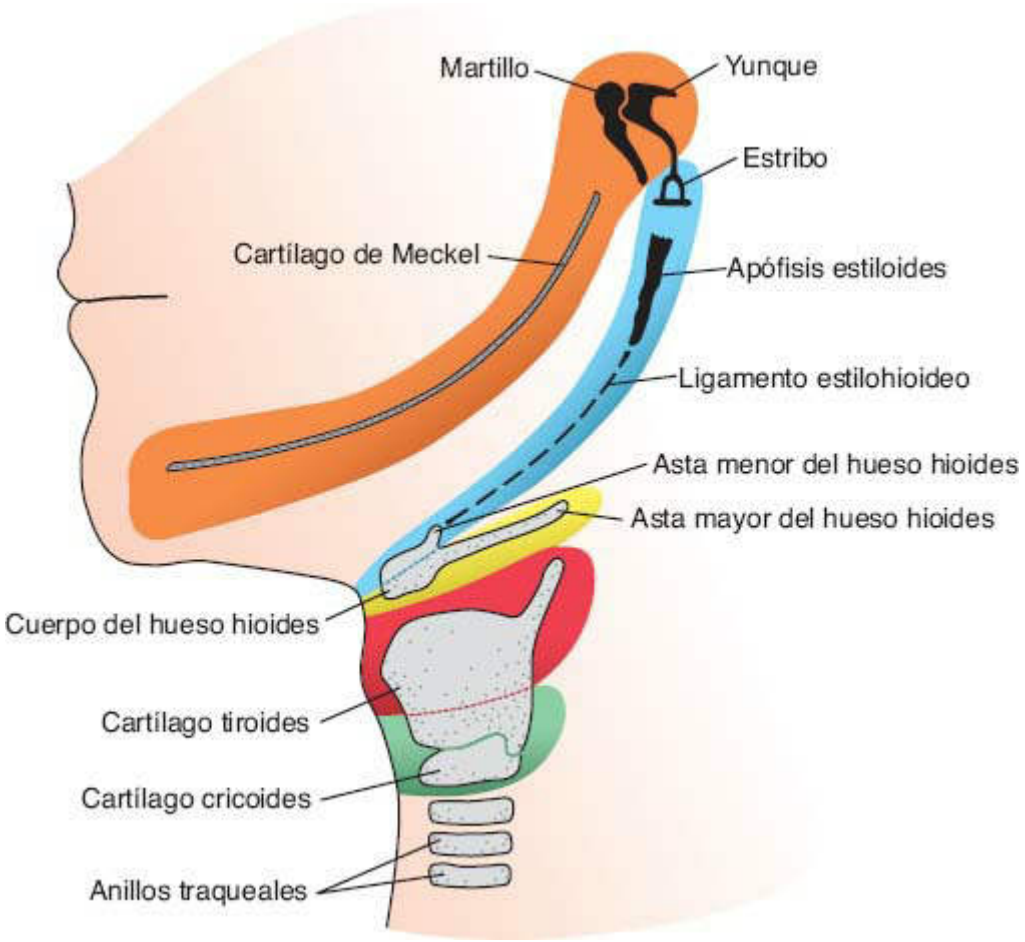

FIGURA 17-9 Estructuras definitivas formadas por los componentes cartilaginosos de los distintos arcos faríngeos.

Cuarto y sexto arcos faríngeos

Los **componentes cartilaginosos** del cuarto y el sexto arcos faríngeos se fusionan para formar los cartílagos **tiroides**, cricoides, aritenoides, corniculado y cuneiforme de la **laringe** (Fig. 17-9). Los **músculos** del cuarto arco (**cricotiroideo, elevador del velo del paladar** y **constrictores de la faringe**) están inervados por la **rama laríngea superior del vago**, el nervio del cuarto arco. Los músculos intrínsecos de la laringe reciben inervación de la **rama laríngea recurrente del vago**, el nervio del sexto arco.

booksmedicos.org

booksmedicos.org

BOLSAS FARÍNGEAS

El embrión humano tiene cuatro pares de bolsas faríngeas; la quinta es rudimentaria (Figs. 17-6 y 17-10). Debido a que el **recubrimiento endodérmico epitelial** de las bolsas da origen a distintos órganos importantes, el destino de cada bolsa se analiza por separado. Los derivados de las bolsas faríngeas se resumen en el Cuadro 17-2, p. 291.

Primera bolsa faríngea

La primera bolsa faríngea forma un divertículo similar a un tallo, el **receso tubotimpánico**, que entra en contacto con el revestimiento epitelial de la primera hendidura faríngea (Fig. 17-10). La porción distal del divertículo se ensancha para originar una estructura similar a un saco, la **cavidad timpánica primitiva** o **del oído medio**, en tanto su segmento proximal permanece estrecho y constituye la **trompa faringotimpánica** (**de Eustaquio**). El recubrimiento a la cavidad timpánica participa más adelante en la formación de la **membrana timpánica** o **tímpano** (v. el Cap. 19, p. 356).

Segunda bolsa faríngea

La cubierta epitelial de la segunda bolsa faríngea prolifera y forma yemas que penetran al mesénquima circundante. Esta yemas sufren una invasión secundaria por el tejido mesodérmico, para constituir el primordio de las **amígdalas palatinas** (Fig. 17-10). Entre el tercer y el quinto meses las amígdalas son infiltradas por tejido linfático. Parte de la bolsa persiste y corresponde en el adulto a la **fosa amigdalina**.

Tercera bolsa faríngea

La tercera y la cuarta bolsas se caracterizan en su extremo distal por un ala dorsal y una ventral (Fig. 17-10). En la quinta semana el epitelio de la región dorsal de la tercera bolsa se diferencia en la **glándula paratiroides inferior**, en tanto la región ventral forma el **timo** (Fig. 17-10). Los dos primordios glandulares pierden su conexión con la pared faríngea, y el timo migra entonces en dirección caudal y medial, llevando consigo a la **paratiroides inferior** (Fig. 17-11). Si bien la porción principal del timo se desplaza con rapidez hasta su posición final en la región anterior del tórax, donde se fusiona con su contraparte proveniente del lado opuesto, la porción de su cola en ocasiones persiste ya sea incluida en la glándula tiroides o formando nidos tímicos aislados.

booksmedicos.org

booksmedicos.org

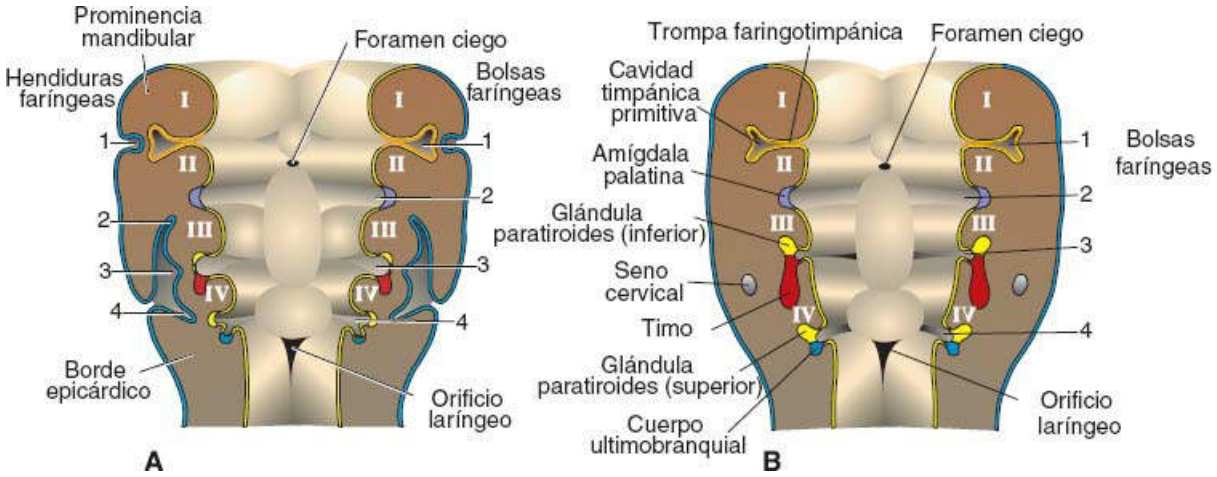

FIGURA 17-10 **A.** Desarrollo de las hendiduras y las bolsas faríngeas. El segundo arco crece en gran medida para ocluir todas las hendiduras faríngeas. La primera hendidura se ocluye cuando el segundo arco forma la mayor parte del oído externo. El sobrecrecimiento del segundo arco en dirección caudal cubre al tercer y el cuarto arcos, con lo que cubre la segunda, tercera y cuarta hendiduras faríngeas. **B.** Los remanentes de la segunda, tercera y cuarta hendiduras faríngeas forman el seno cervical, que de ordinario se oblitera. Obsérvense las estructuras generadas por las distintas bolsas faríngeas.

El crecimiento y el desarrollo del timo continúan hasta la pubertad. En el niño pequeño el timo ocupa un espacio considerable dentro del tórax, por detrás del esternón y delante del pericardio y los grandes vasos. En personas de mayor edad es difícil reconocerlo, debido a que se atrofia y es sustituido por tejido adiposo.

Cuadro 17-2 Derivados de las bolsas faríngeas

Bolsa faríngea	Derivados
1	Cavidad timpánica (oído medio) Tuba faringotimpánica (de Eustaquio)
2	Amígdalas palatinas Fosa amigdalina
3	Glándula paratiroides inferior Timo
4	Glándula paratiroides superior Cuerpo ultimobranquial (células parafoliculares (C) de la glándula tiroides)

El tejido paratiroideo de la tercera bolsa alcanza por último la superficie dorsal de la glándula tiroides y forma la **glándula paratiroides inferior** (Fig. 17-11).

Cuarta bolsa faríngea

El epitelio de la región dorsal de la cuarta bolsa faríngea forma las **glándulas paratiroides superiores**. Cuando la glándula paratiroides pierde contacto con la pared de la faringe se adosa a la superficie dorsal de la glándula tiroides que está en migración caudal, para constituir las **glándulas paratiroides superiores** (Fig.

booksmedicos.org

booksmedicos.org

17-11). La región ventral de la cuarta bolsa da origen al **cuerpo ultimobranquial**, que más tarde se incorpora a la glándula tiroides. Las células del cuerpo ultimobranquial generan las **células parafoliculares** o **células C** de la glándula tiroides. Estas células secretan **calcitonina**, una hormona que participa en la regulación de la concentración del calcio en la sangre (Cuadro 17-2).

HENDIDURAS FARÍNGEAS

El embrión de 5 semanas se caracteriza por la presencia de cuatro hendiduras faríngeas (Fig. 17-6). Se pensaba que el conducto auditivo externo (CAE) se formaba a partir de la primera hendidura faríngea, pero esto se ha descartado y ahora se sabe que el CAE se desarrolla a partir de la invaginación de ectodermo superficial del primer arco faríngeo. El sobrecrecimiento del segundo arco, al tiempo que forma la mayor parte del oído externo, hace que la primera hendidura desaparezca (Fig. 17-10; v. el Cap. 19, p. 357).

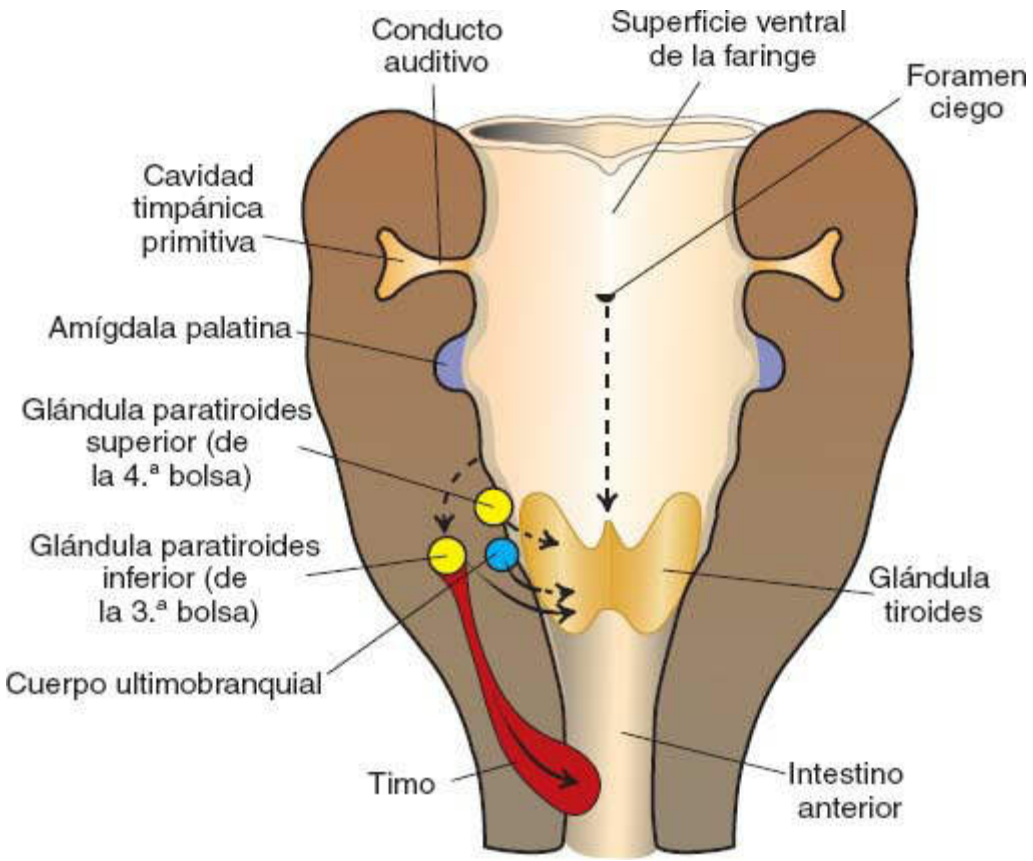

FIGURA 17-11 Migración del timo, las glándulas paratiroides y el cuerpo ultimobranquial. La glándula tiroides se origina en la línea media a la altura del foramen ciego, y desciende hasta el nivel de los primeros anillos traqueales.

La proliferación activa del tejido mesenquimatoso del segundo arco lo lleva a superponerse al tercero y al cuarto. Por último, se fusiona con el **borde epicárdico** en la región inferior del cuello (Fig. 17-10), y la segunda, tercera y

booksmedicos.org

booksmedicos.org

cuarta hendiduras pierden contacto con el exterior (Fig. 17-10 *B*). Las hendiduras forman una cavidad cubierta por epitelio ectodérmico, el **seno cervical**, pero desaparece en una fase posterior del desarrollo.

REGULACIÓN MOLECULAR DEL DESARROLLO DE LA CARA

Las células de la cresta neural surgen de las células neuroepiteliales adyacentes al ectodermo superficial a lo largo de los límites de los pliegues neurales. La señalización mediada por la proteína morfogenética óseas (BMP) es muy importante para establecer esta región limítrofe y luego regula la expresión del *WNT1*, para inducir a las futuras células de la cresta a sufrir una transición epitelio-mesénquima y comenzar su migración hacia el mesénquima circundante (v. el Cap. 6, p. 76). En el rombencéfalo, las células de la cresta se originan en un patrón específico a partir de segmentos denominados **rombómeras** (Fig. 17-12). Existen ocho de estos segmentos en el rombencéfalo (R1 a R8), y las células de la cresta neural de segmentos específicos migran para poblar arcos faríngeos específicos. Estas células de las crestas migran por tres corrientes: las provenientes de R1 y R2 se dirigen hacia el primer arco junto con células de la cresta de la región caudal del mesencéfalo, las células de la cresta del segmento R4 se dirigen al segundo arco, y aquellas de R6 y R7 migran hacia los arcos 4 a 6 (Fig. 17-12). La segregación en estas tres corrientes se facilita porque se forman muy pocas células de la cresta en los segmentos R3 y R5, y aquéllas que lo hacen se unen a las rutas celulares adyacentes para migrar. Las tres corrientes independientes son relevantes, puesto que generan indicios para la orientación de los axones de las neuronas de los ganglios que se forman en la región de la cabeza y el cuello, entre ellos los ganglios del trigémino, geniculado, vestibuloacústico, petroso y nodoso. Estos ganglios son producto de una combinación de células de la cresta y células de las placodas en esta región (v. el Cap. 18). Los axones del ganglio trigémino ingresan al mesencéfalo en el segmento R2; los del ganglio geniculado y del vestíbulo acústico, en el R4, y los de los ganglios petroso y nodoso, en R6 y R7, lo que corresponde a las tres rutas de las células de la cresta. No existe proyección de axones hacia R3 o R5.

Las células de la cresta neural que arriban a los arcos faríngeos forman los componentes esqueléticos característicos de cada arco. Con anterioridad se pensaba que las células de la cresta neural regulaban la definición de patrones de estos elementos esqueléticos, pero en la actualidad está claro que el endodermo de las bolsas faríngeas controla este proceso. La formación de las bolsas faríngeas ocurre antes de la migración a partir de la cresta neural, e incluso en ausencia de células de la cresta.

booksmedicos.org

booksmedicos.org

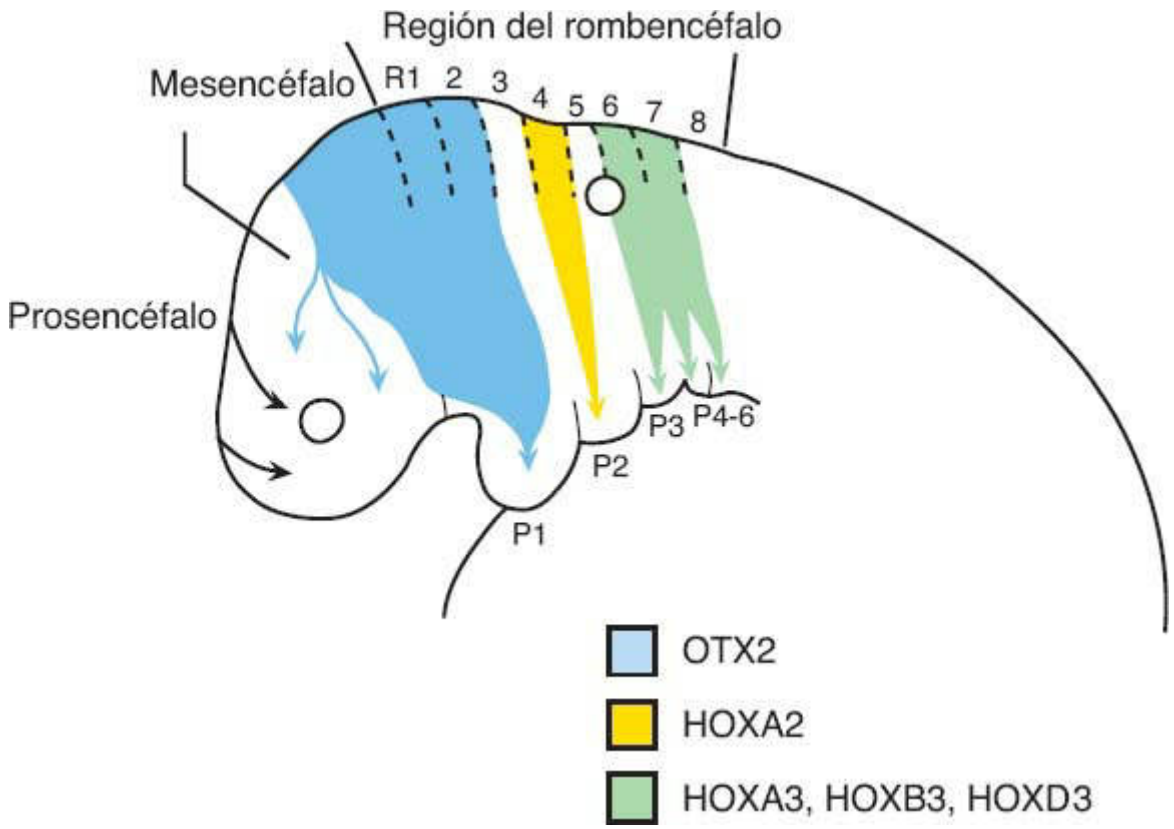

FIGURA 17-12 Dibujo que muestra las rutas de migración de las células de la cresta neural desde los pliegues neurales craneales hasta la cara y los arcos faríngeos. Desde la región del rombencéfalo, las células de la cresta migran a partir de segmentos denominados rombómeras. Las rombómeras expresan un patrón específico de genes *HOX* (el mesencéfalo y las rombómeras 1 y 2 expresan el factor de transcripción con homeodominio *OTX2*; v. también Fig. 18-31), y las células de la cresta neural llevan estos patrones de expresión hasta los arcos faríngeos. Obsérvese, de igual modo, que existen tres corrientes de células de la cresta neural, y que las rombómeras 3 y 5 no contribuyen con muchas células (si acaso lo hacen) a cada una de esas corrientes. Las tres corrientes son importantes debido a que proveen indicios para la orientación de los nervios craneales que crecen desde sus ganglios para establecer conexiones en el rombencéfalo (v. también Fig. 18-40).

Las bolsas se forman gracias a la migración lateral de células del endodermo, y este desplazamiento es estimulado por los factores de crecimiento de fibroblastos (FGF). Al tiempo que las bolsas se forman, expresan un patrón de genes muy característico (Fig. 17-13). El *BMP7* se expresa en el endodermo posterior de cada bolsa, *FGF8* se detecta en el endodermo anterior, y la expresión de *PAX1* se limita a la región dorsal extrema del endodermo de cada bolsa. Además, *SONIC HEDGEHOG* (*SHH*) se expresa en el endodermo posterior de la segunda y la tercera bolsas. Estos patrones de expresión regulan luego la diferenciación y la definición de patrones del mesénquima del arco faríngeo para dar origen a estructuras esqueléticas específicas. Sin embargo, el proceso también depende del mesénquima y representa otro ejemplo de interacción epitelio-mesénquima. En este caso, la respuesta del mesénquima a las señales del endodermo depende de factores de transcripción que se expresan en el propio mesénquima. Estos factores de transcripción incluyen los codificados en los genes *HOX* y otros que son llevados por las células de la cresta neural hasta los arcos. Las células de la cresta adquieren sus patrones de expresión génica específicos a partir de sus rombómeras de origen (Fig. 17-12).

booksmedicos.org

booksmedicos.org

El propio patrón de las rombómeras es establecido por un código circunscrito de expresión de genes *HOX* en el rombencéfalo (v. el Cap. 18), que las células de la cresta llevan consigo cuando migran. El primer arco, no expresa *HOX*, pero sí *OTX2*, un gen que codifica un factor de transcripción que contiene un homeodominio y se expresa en el mesencéfalo; el segundo arco expresa *HOXA2*; los arcos 3 a 6 expresan miembros del tercer grupo parálogo de los genes *HOX, HOXA3, HOXB3 y HOXD3* (Fig. 17-3 *B*). Los distintos patrones de expresión de los genes que codifican los factores de transcripción permiten que cada arco responda de manera distinta a las señales que emanan del endodermo de la bolsa, de tal modo que el primer arco forma el maxilar y la mandíbula; el segundo arco, el hueso hioides, y así sucesivamente.

El resto del esqueleto de la cara, las regiones media y superior, también derivan de las células de la cresta neural que migran hacia la prominencia frontonasal (Fig. 17-12). En esta región las señales que emanan del ectodermo superficial y las áreas subyacentes del neuroepitelio determinan el destino del mesénquima. De nuevo, al parecer *SHH* y *FGF8* desempeñan papeles importantes en la definición de patrones en esta región, pero se desconocen las interacciones genéticas específicas.

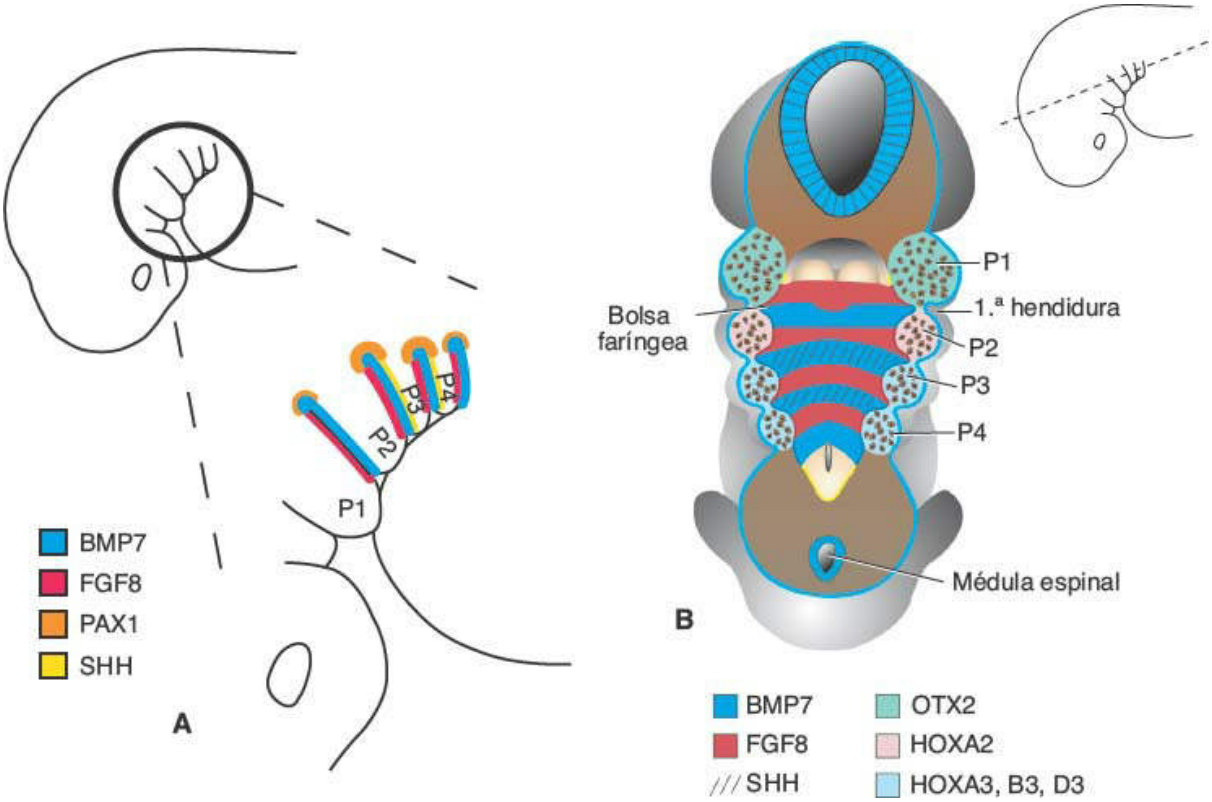

FIGURA 17-13 A,B. Imágenes que muestran los patrones de expresión génica en el endodermo y mesénquima de los arcos faríngeos. El endodermo es responsable de la definición de patrones de los derivados esqueléticos de los arcos, pero la respuesta del mesénquima a estas señales está determinada por los genes que expresa. La expresión génica en el endodermo de las bolsas muestra un patrón específico. El factor de crecimiento de fibroblastos 8 (*FGF8*) se expresa en la región anterior de cada bolsa, en tanto la proteína morfogenética ósea 7 (*BMP7*) se expresa en la región posterior; Sonic hedgehog (*SHH*) se expresa en la región posterior de las bolsas 2 y 3, en tanto *PAX1* se expresa en la región dorsal más extrema de cada bolsa **(A, B)**. Los patrones de expresión del mesénquima son

booksmedicos.org

booksmedicos.org

establecidos por las células de la cresta neural que migran hacia el interior de los arcos y llevan consigo la información genética desde sus rombómeros de origen (o también desde el mesencéfalo en el caso del primer arco) a los arcos (**B**; v. también Figs. 17-12 y 18-31).

Correlaciones clínicas

Defectos congénitos relacionados con la región faríngea

Tejido tímico y paratiroideo ectópico

Debido a la migración del tejido glandular que deriva de las bolsas, no es inusual que persistan glándulas accesorias o remanentes tisulares a lo largo de su trayecto. Esto es particularmente válido para el tejido del timo, que puede permanecer en el cuello, y para las glándulas paratiroides. Las paratiroides inferiores tienen una posición más variable que las superiores, y en ocasiones se identifican en la bifurcación de la arteria carótida común.

Fístulas branquiales

Las **fístulas branquiales** se forman cuando el segundo arco faríngeo no crece en dirección caudal sobre los arcos tercero y cuarto, lo que deja remanentes de la segunda, tercera y cuarta hendiduras en contacto con la superficie a través de un conducto estrecho (Fig. 17-14 *A*). Una fístula de este tipo, que se identifica en la cara lateral del cuello justo por **delante** del **músculo esternocleidomastoideo**, suele permitir el drenaje de un **quiste cervical lateral** (Fig. 17-14 *B*). Estos quistes, remanentes del seno cervical, se ubican las más de las veces justo por debajo del ángulo de la mandíbula (Fig. 17-15); no obstante, pueden identificarse en cualquier punto a lo largo del borde anterior del músculo esternocleidomastoideo. A menudo un quiste cervical lateral no se visualiza al momento del nacimiento, pero se hace evidente al tiempo que se dilata durante la niñez o edad adulta, cuando puede infectarse y requerir cirugía.

Las **fístulas branquiales internas** son raras; ocurren cuando el seno cervical se conecta con el lumen de la faringe por medio de un conducto pequeño, que suele abrirse en la región amigdalina (Fig. 17-14 *C*). Una fístula de este tipo deriva de la rotura de la membrana ubicada entre la segunda hendidura faríngea y la bolsa en algún momento del desarrollo.

booksmedicos.org

booksmedicos.org

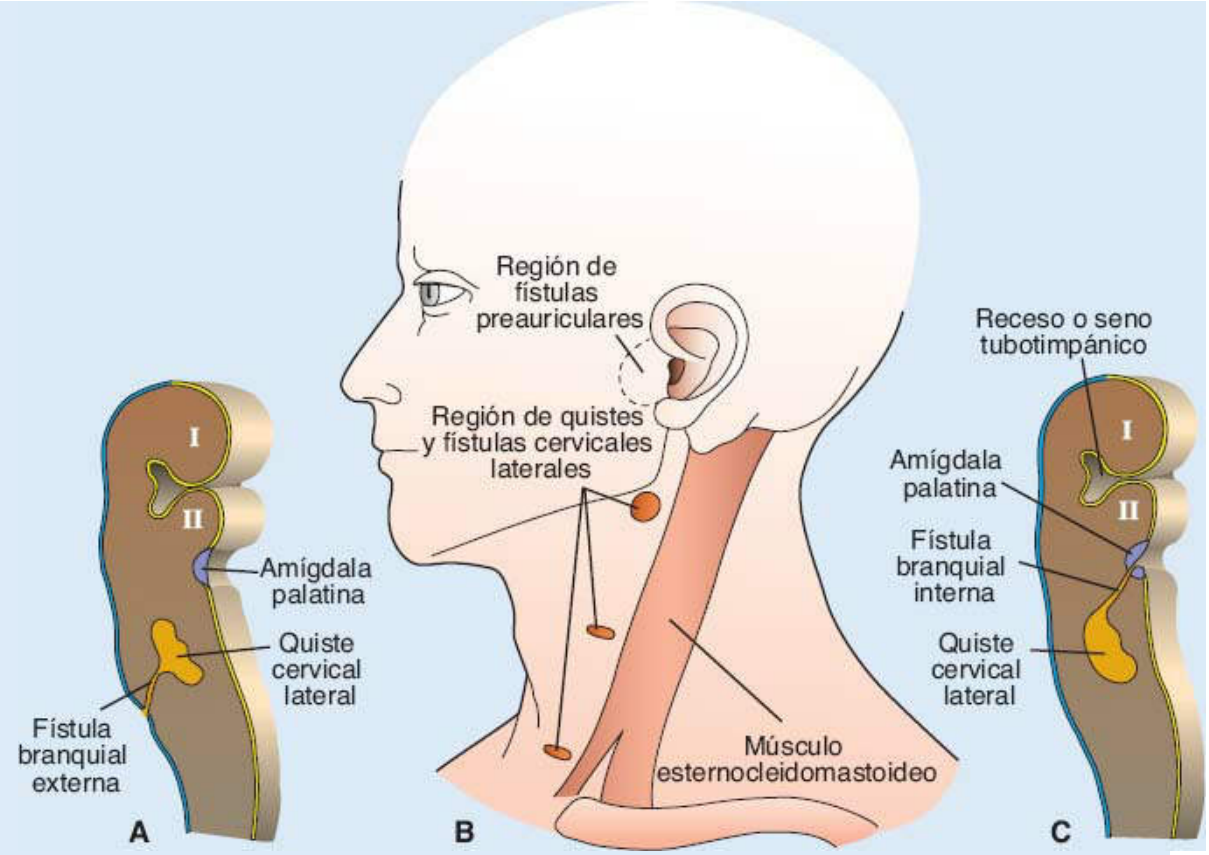

FIGURA 17-4 **A.** Quiste cervical lateral que se abre en uno de los lados del cuello por medio de una fístula. **B.** Quistes y fístulas cervicales laterales en posición anterior al músculo esternocleidomastoideo. Obsérvese también la región de las fístulas preauriculares. **C.** Quiste cervical lateral que se abre hacia la faringe a la altura de la amígdala palatina.

FIGURA 17-15 Paciente con un quiste cervical lateral. Estos quistes siempre se ubican en la cara lateral del cuello, por delante del músculo esternocleidomastoideo. Es común que se ubiquen bajo el

booksmedicos.org

booksmedicos.org

ángulo de la mandíbula y no se dilaten sino hasta una etapa posterior de la vida.

Células de la cresta neural y defectos craneofaciales

Las **células de la cresta neural** (Fig. 17-2) son esenciales para la formación de gran parte de la región craneofacial. En consecuencia, la alteración del desarrollo de células de la cresta determina malformaciones craneofaciales. Toda vez que las células de la cresta neural también contribuyen a la formación de las **almohadillas endocárdicas**, que forman el tabique del tracto de salida del corazón para establecer los conductos pulmonar y aórtico, muchos neonatos con defectos craneofaciales también tienen anomalías cardiacas, entre ellas persistencia del tronco arterioso, tetralogía de Fallot y transposición de los grandes vasos. Desafortunadamente las células de la cresta neural parecen ser una población celular en particular vulnerable, y que es destruida con facilidad por compuestos como el alcohol y el ácido retinoico. A continuación se mencionan algunos ejemplos de defectos craneofaciales en que están implicadas las células de la cresta.

El **síndrome de Treacher Collins (disostosis mandibulofacial)** es un trastorno autosómico dominante raro que se observa en 1/50 000 nacidos vivos, entre los que 60% de los casos deriva de mutaciones nuevas. El síndrome se caracteriza por hipoplasia maxilar, mandibular y de los arcos cigomáticos, que pueden estar ausentes. El paladar hendido es común, al igual que los defectos auriculares externos, acompañados por atresia de los conductos auditivos y anomalías de los huesecillos del oído medio, de tal modo que a menudo existe hipoacusia conductiva bilateral. Los ojos suelen estar afectados, con hendiduras palpebrales con inclinación hacia abajo y colobomas del párpado inferior. Las mutaciones del gen TCOF1 (5q32) son responsables de la mayor parte de los casos. El producto de este gen es una proteína del nucléolo denominada ***treacle***, que parece ser necesaria para evitar la apoptosis y mantener la proliferación en las células de la cresta neural, mas no para regular su migración, que ocurre con normalidad. Si bien casi todos los casos del síndrome derivan de mutaciones genéticas, pueden producirse fenocopias en animales de laboratorio tras la exposición a dosis teratogénicas de ácido retinoico, lo que sugiere que algunos casos en humanos pudieran ser causados por teratógenos.

La **secuencia de Pierre Robin** puede ocurrir de manera independiente o relacionada con otros síndromes y malformaciones. Al igual que el síndrome de Treacher Collins, la secuencia de Pierre Robin altera las estructuras del primer arco, con afectación más intensa al desarrollo de la mandíbula. Los neonatos suelen mostrar una tríada de micrognatia, paladar hendido y glosoptosis (lengua de inserción posterior; Fig. 17-16 *A*). La secuencia de Pierre Robin puede derivar de factores genéticos o ambientales; y también de una deformación, como cuando el mentón se comprime contra el tórax al haber oligohidramnios. El defecto principal incluye un crecimiento deficiente de la mandíbula y, como consecuencia, la inserción posterior de la lengua, que permanece entre las dos crestas palatinas, lo que impide su fusión. La secuencia de Pierre Robin ocurre en cerca de 1/8 500 nacimientos.

El **síndrome por deleción 22q11.2** es el síndrome por deleción más frecuente en el humano y tiene varias presentaciones, entre ellas el síndrome de DiGeorge (Fig. 17-16 *B*), la anomalía de DiGeorge, el síndrome velocardiofacial (Fig. 17-16 *C*), el síndrome de Shprintzen, el síndrome de anomalías troncoconal-faciales, y la aplasia e hipoplasia congénitas del timo. Los defectos derivan de una deleción del brazo largo del cromosoma 22 y ocurre en cerca de 1 por 4 000 nacimientos. Evidencia reciente demuestra que las mutaciones en uno de los genes en el segmento que sufre deleción, TBX1 (factor de transcripción 1 de unión a caja-T en el ADN) da origen al mismo síndrome sin que exista deleción. Por otra parte, la variabilidad en la regulación del gen TBX1 puede explicar la gran diversidad de fenotipos observados. El síndrome se caracteriza por distintas malformaciones y grados de intensidad, pero los neonatos desarrollan con más frecuencia cardiopatía congénita y defectos del cayado aórtico, dismorfia facial leve, discapacidad para el aprendizaje e infecciones frecuentes por hipoplasia o aplasia del timo, que compromete la respuesta del sistema inmunitario mediada por células T. Muchos de los neonatos también tienen crisis convulsivas por hipocalciemia secundaria al desarrollo anómalo de las glándulas paratiroides. En una fase posterior de la vida, estos individuos tienen más probabilidad de sufrir enfermedades mentales, entre ellas esquizofrenia y depresión. En parte, estos efectos se deben a una alteración de las células de la cresta neural, que contribuyen a la formación de muchas de las estructuras afectadas. Incluso los defectos del timo y las paratiroides se relacionan con las células de la cresta neural debido a que éstas contribuyen al mesénquima al cual migra el endodermo proveniente de las bolsas faríngeas. Las células del endodermo de las bolsas constituyen el timo y las células paratiroideas (Fig. 17-10), en tanto el mesénquima derivado de las células de la cresta neural

booksmedicos.org

booksmedicos.org

constituye el tejido conectivo. Sin este mesénquima no ocurre la interacción entre el epitelio (endodermo) y el mesénquima, esencial para la diferenciación de las glándulas.

La **microsomía hemifacial (espectro oculoauriculovertebral o síndrome de Goldenhar)** incluye distintas anomalías craneofaciales que suelen afectar a los huesos maxilar, temporal y cigomático, que son pequeños y aplanados. Es común observar defectos de oído (anotia, microtia), ojo (tumores y dermatoides del globo ocular) y vértebras (fusión, hemivértebras y espina bífida) en estos pacientes (Fig. 17-16 *D*). En 65% de los casos existe asimetría, y ocurre en 1/5 600 nacimientos. Otras malformaciones, que se observan en 50% los casos, incluyen anomalías cardiacas, como tetralogía de Fallot y defectos del tabique ventricular. Se desconocen las causas de la microsomía hemifacial.

FIGURA 17-16 Pacientes con defectos craneofaciales que, se piensa, derivan de daños a las células de la cresta neural. **A.** Secuencia de Pierre Robin. Obsérvese la mandíbula muy pequeña (micrognatia) que evita que la lengua se "caiga" y se aleje de las crestas palatinas, lo cual da como resultado fisura palatina o paladar hendido. **B, C.** Ejemplos de síndrome por deleción 22q11.2: síndrome de DiGeorge. **B.** Obsérvese la boca pequeña, el filtrum casi liso, la micrognatia, el puente nasal prominente y los pabellones auriculares con rotación posterior que corresponden al síndrome velocardiofacial. **C.** Esta paciente muestra dismorfia facial leve que incluye hipoplasia malar leve,

booksmedicos.org

booksmedicos.org

micrognatia, labio superior prominente y pabellones auriculares grandes. **D.** Microsomía hemifacial (espectro oculoaurículovertebral o síndrome de Goldenhar). Obsérvese el pabellón auricular anómalo con apéndices preauriculares y mentón pequeño.

LENGUA

La lengua aparece en los embriones alrededor de la semana 4, a manera de dos **protuberancias linguales laterales** y una **protuberancia medial**, el **tubérculo impar** (Fig. 17-17 *A*). Estas tres protuberancias se originan a partir del primer arco faríngeo. Una segunda protuberancia medial, la **cúpula** o **eminencia hipobranquial**, es formada por mesodermo del segundo, tercer y parte del cuarto arcos. Por último, una tercera protuberancia medial, formada por la porción posterior del cuarto arco, marca el desarrollo de la epiglotis. Justo por detrás de esta protuberancia se ubica el **orificio laríngeo**, flanqueado por las **protuberancias aritenoides** (Fig. 17-17).

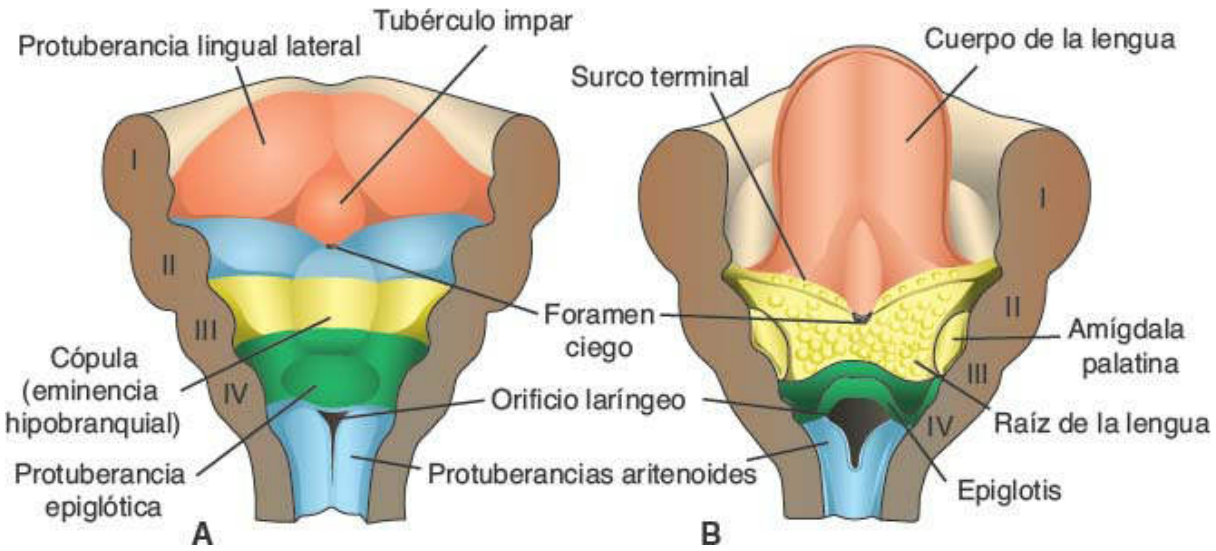

FIGURA 17-17 Porción ventral de los arcos faríngeos, desde una vista superior, que muestra el desarrollo de la lengua. I a IV, arcos faríngeos seccionados. **A.** 5 semanas (~6 mm). **B.** 5 meses. Obsérvese el foramen ciego, sitio de origen del primordio tiroideo.

Al crecer las protuberancias linguales laterales, rebasan al tubérculo impar y se fusionan, para dar origen a los dos tercios anteriores, o cuerpo, de la lengua (Fig. 17-17). Debido a que la mucosa que cubre el cuerpo de la lengua se origina a partir del primer arco faríngeo, la **inervación sensitiva** para esta región proviene de la **rama mandibular del nervio trigémino**. El cuerpo de la lengua está separado del tercio posterior por un surco en forma de V denominado **surco terminal** (Fig. 17-17 *B*).

La porción posterior, o raíz, de la lengua se origina a partir del segundo, tercero y ciertas porciones del cuarto arco faríngeo. El hecho de que la **inervación sensitiva** hacia esta región de la lengua provenga del **nervio**

booksmedicos.org

booksmedicos.org

glosofaríngeo, indica que el tercer arco tiene mayor contribución al desarrollo de la raíz de la lengua.

La epiglotis y el extremo posterior de la lengua están inervados por el **nervio laríngeo superior**, lo que revela su desarrollo a partir del cuarto arco. Algunos de los músculos de la lengua quizá se diferencien *in situ*, pero en su mayoría derivan de los mioblastos que se originan en los **somitas occipitales**. Así, la musculatura de la lengua está inervada por el **nervio hipogloso**.

La inervación sensitiva general de la lengua es fácil de comprender. El cuerpo de ésta está inervado por el nervio trigémino, el nervio del primer arco; la región de la raíz está inervada por los nervios glosofaríngeo y vago, las estructuras nerviosas del tercer y del cuarto arcos, respectivamente. La **inervación sensorial especial** (**gustativa**) para los dos tercios anteriores de la lengua es provista por la **rama de la cuerda del tímpano del nervio facial**, en tanto la del tercio posterior depende del nervio glosofaríngeo.

GLÁNDULA TIROIDES

La glándula tiroides aparece a manera de proliferación epitelial en el piso de la faringe, entre el tubérculo impar y la cúpula, en un sitio más tarde indicado por el **foramen ciego** (Figs. 17-17 y 17-18 *A*). De manera subsecuente, la tiroides desciende por delante del intestino faríngeo como un divertículo bilobulado (Fig. 17-18). Durante esta migración la tiroides permanece conectada con la lengua por medio de un conducto estrecho, el **conducto tirogloso**, que desaparece posteriormente.

Al avanzar el desarrollo, la glándula tiroides desciende por delante del hueso hioides y los cartílagos laríngeos. Alcanza su posición final frente a la tráquea en la séptima semana (Fig. 17-18 *B*). Para ese momento, ha desarrollado un pequeño istmo en la línea media y dos lóbulos laterales. La tiroides comienza a funcionar casi al final del tercer mes, momento en el cual se visualizan los primeros folículos que contienen coloide. Las **células foliculares** producen el coloide que sirve como fuente de **tiroxina y triyodotironina**. Las **células parafoliculares**, o **células C**, que derivan del **cuerpo ultimobranquial** (Fig. 17-10), son la fuente de la calcitonina.

Correlaciones clínicas

Anquiloglosia

En la **anquiloglosia (frenillo corto)** la lengua no se separa del piso de la boca. Normalmente, se presenta en el sitio una degeneración celular extensa y el frenillo es el único tejido que ancla a la lengua al piso de la boca. En la variante más frecuente de la anquiloglosia el frenillo se extiende hasta la punta de la lengua.

booksmedicos.org

booksmedicos.org

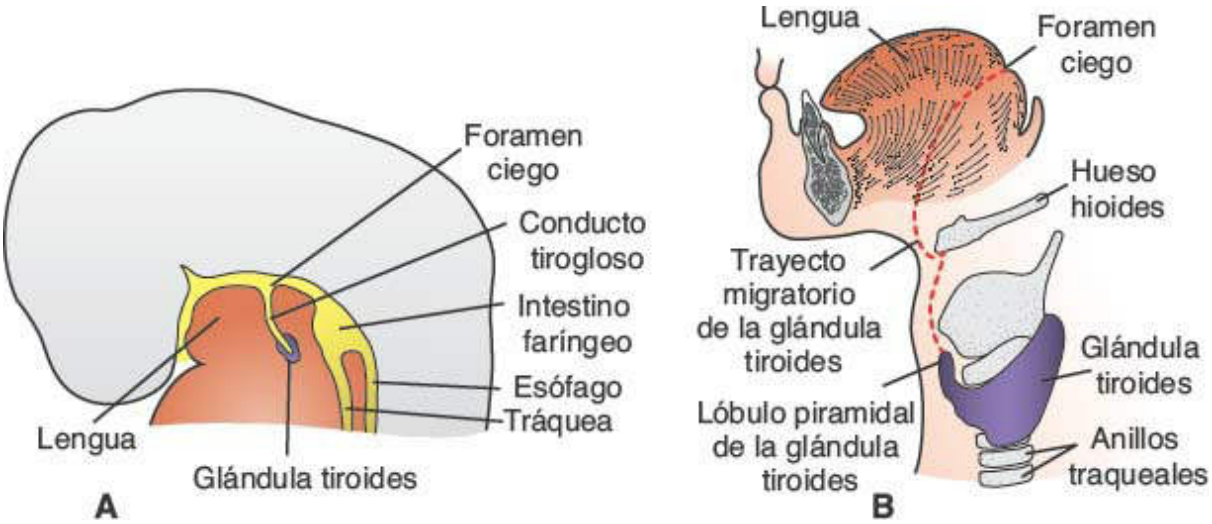

FIGURA 17-18 **A.** El primordio tiroideo surge como un divertículo epitelial en la línea media de la faringe, justo por debajo del tubérculo impar. **B.** Posición de la glándula tiroides en el adulto. Línea discontinua, trayecto migratorio.

Correlaciones clínicas

Conducto tirogloso y anomalías tiroideas

Un **quiste tirogloso** puede identificarse en cualquier punto a lo largo del trayecto de migración de la glándula tiroides, pero casi siempre se ubica cerca o sobre la **línea media** del cuello. Como su nombre lo indica, se trata de un remanente quístico del conducto tirogloso. Si bien alrededor de 50% de estos quistes está cerca o justo por debajo del cuerpo del hueso hioides (Figs. 17-19 y 17-20), también pueden identificarse en la base de la lengua o cerca del cartílago tiroides. En ocasiones un quiste tirogloso se conecta hacia el exterior por medio de un conducto fistuloso, una **fístula tiroglosa**. Una fístula de este tipo suele formarse como consecuencia de la rotura de un quiste, pero puede existir al momento del nacimiento.

booksmedicos.org

booksmedicos.org

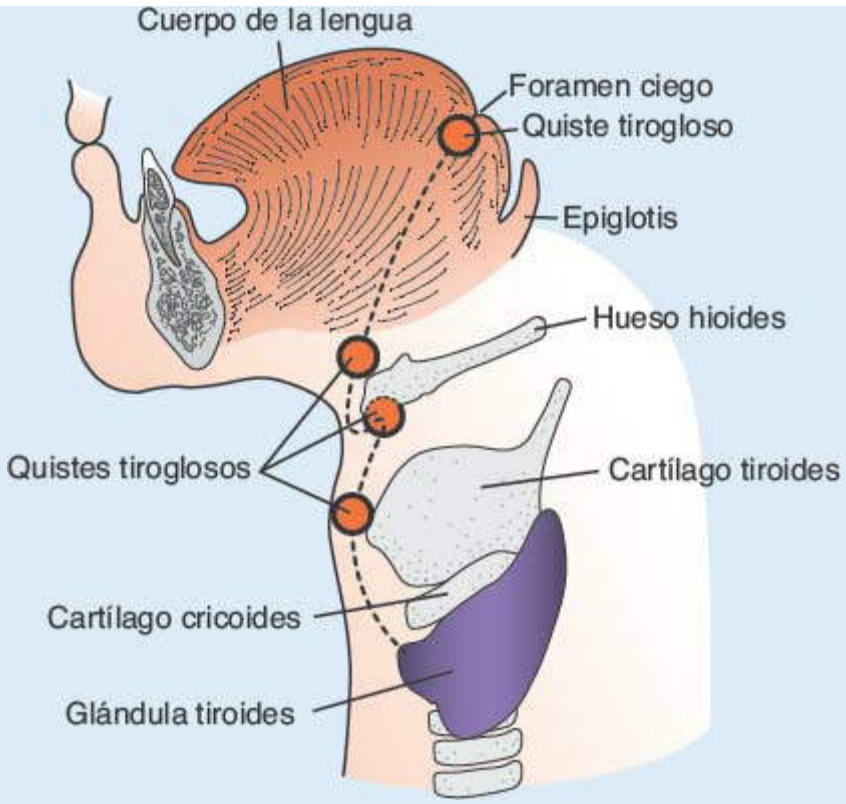

FIGURA 17-19 Quistes tiroglosos. Estos quistes se localizan con mayor frecuencia en la región del hioides y siempre cerca de la línea media.

FIGURA 17-20 Quiste tirogloso. Estos quistes, remanentes del conducto tirogloso, pueden ubicarse en cualquier punto de la vía de migración de la glándula tiroides. A menudo se les detecta detrás del arco del hueso hioides. Una característica diagnóstica importante es su ubicación en la línea media.

Puede identificarse **tejido tiroideo aberrante (ectópico)** en cualquier punto del trayecto de descenso de la glándula tiroides. A menudo se identifica en la base de la lengua, justo por detrás del foramen ciego, y puede experimentar los mismos trastornos que la glándula tiroides.

booksmedicos.org

booksmedicos.org

CARA

Al final de la cuarta semana aparecen las **procesos** o **prominencias faciales**, constituidas principalmente por mesénquima derivado de la cresta neural y formadas de manera primordial por el primer par de arcos faríngeos. Las **prominencias maxilares** pueden identificarse en posición lateral al estomodeo, en tanto las **prominencias mandibulares** se observan en posición caudal a esta estructura (Fig. 17-21). La **prominencia frontonasal**, integrada a partir de la proliferación del mesénquima ventral a las vesículas cerebrales, constituye el borde superior del estomodeo. A ambos lados de la prominencia frontonasal se originan engrosamientos localizados de ectodermo superficial, las **placodas nasales** (**olfatorias**), bajo la influencia inductiva de la porción ventral del prosencéfalo (Fig. 17-21).

Durante la quinta semana las placodas nasales se invaginan para dar origen a las **fosas nasales**. Al hacerlo forman una cresta tisular alrededor de cada fosa y forma las **prominencias nasales**. Las elevaciones en el borde externo son las **prominencias nasales laterales**; las ubicadas en el borde interno son las **prominencias nasales mediales** (Fig. 17-22).

Durante las 2 semanas siguientes las prominencias maxilares siguen creciendo, en dirección medial de manera simultánea, de modo que comprimen las prominencias nasales mediales hacia la línea media. En forma subsecuente, la hendidura ubicada entre la prominencia nasal medial y la prominencia maxilar se pierde, y los dos se fusionan (Fig. 17-23). Así, se forma el labio superior a partir de las dos prominencias nasales mediales y las dos prominencias maxilares. Las prominencias nasales laterales no participan en la formación del labio superior. El labio inferior y la mandíbula se integran a partir de las prominencias mandibulares, que se fusionan en la línea media.

Al inicio las prominencias maxilares y las prominencias nasales laterales están separadas por un surco profundo, el **surco nasolagrimal** (Figs. 17-22 y 17-23). El ectodermo del piso de este surco forma un cordón epitelial sólido que se desprende del ectodermo suprayacente. Después de canalizarse, el cordón da origen al **conducto nasolagrimal**; su extremo superior se ensancha y genera el **saco lagrimal**. Tras el desprendimiento del cordón, las prominencias maxilares y las prominencias nasales laterales se fusionan uno con otro. El conducto nasolagrimal se dirige así desde el ángulo medial del ojo hasta el meato inferior de la cavidad nasal, y las prominencias maxilares crecen para constituir las **mejillas** y los **maxilares**.

La **nariz** se forma a partir de cinco prominencias o procesos faciales (Fig. 17-23): la prominencia frontonasal da origen al puente, las prominencias nasales mediales fusionadas forman el dorso y la punta, y las prominencias nasales laterales forman sus lados (alas) (Cuadro 17-3).

booksmedicos.org

booksmedicos.org

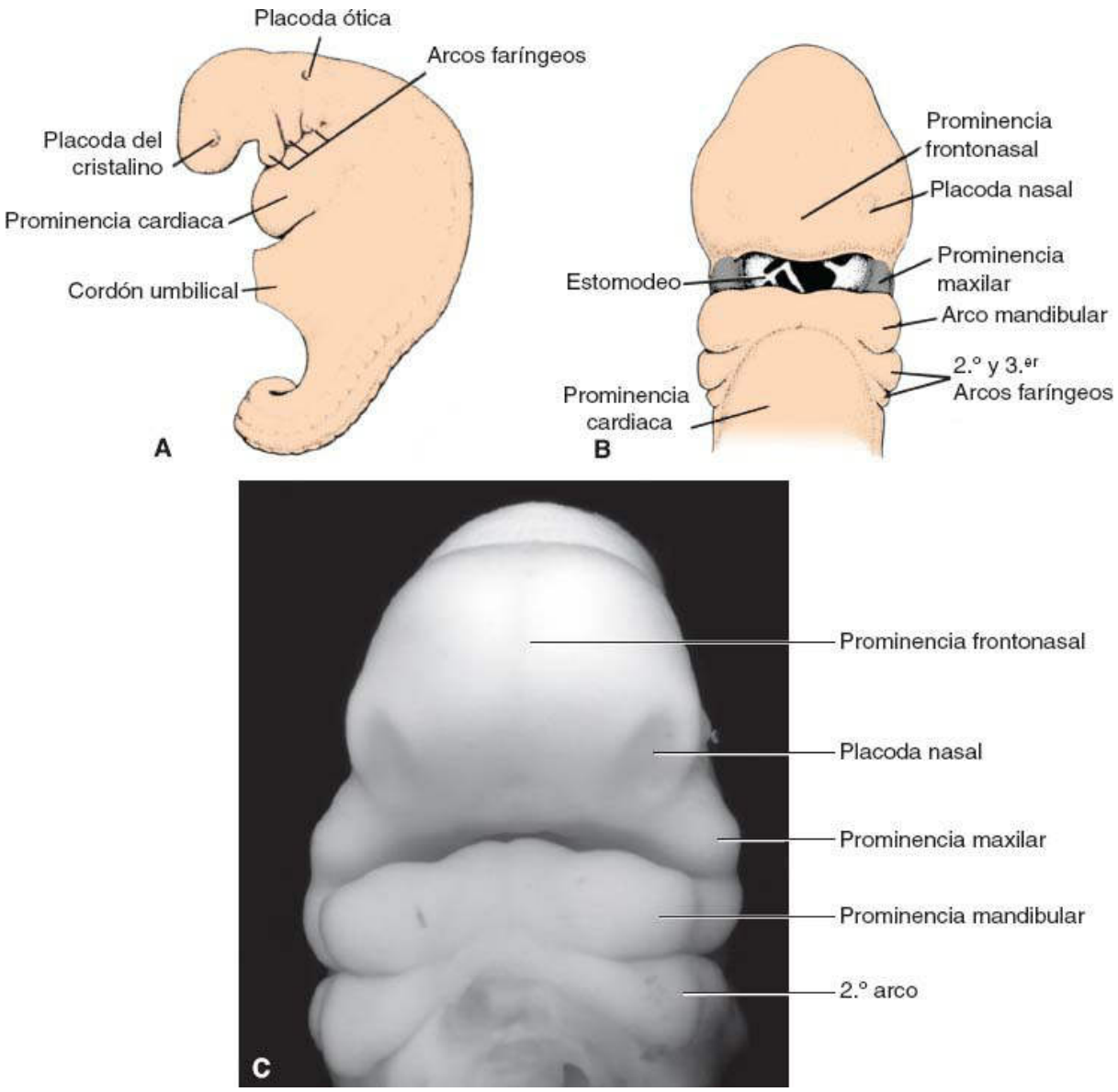

FIGURA 17-21 **A.** Vista lateral de un embrión al final de la cuarta semana, en que se observa la posición de los arcos faríngeos. **B.** Vista frontal de un embrión de 4.5 semanas en que se señalan las prominencias mandibulares y maxilares. Las placodas nasales pueden verse a cada lado de la prominencia frontonasal. **C.** Fotografía de un embrión humano en una fase (4.5 semanas) similar a la de la imagen **(B)**.

SEGMENTO INTERMAXILAR (PREMAXILA)

Como consecuencia del crecimiento medial de las prominencias maxilares, las dos prominencias nasales mediales se fusionan no solo en la superficie, sino también a un nivel más profundo. La estructura formada por esta fusión es el **segmento intermaxilar**. Está compuesto por (1) un **componente labial**, que forma el *filtrum* del labio superior; (2) un **componente maxilar superior**, que contiene los cuatro dientes incisivos; y (3) un **componente palatino**, que forma el paladar primario triangular (Fig. 17-24). El segmento intermaxilar guarda continuidad con la porción rostral del **tabique nasal**, que se forma a partir de la prominencia frontal.

booksmedicos.org

booksmedicos.org

PALADAR SECUNDARIO

Si bien el paladar primario deriva del segmento intermaxilar (Fig. 17-24), el segmento principal del paladar definitivo se integra a partir de dos evaginaciones similares a repisas de las prominencias maxilares. Estas evaginaciones, las **crestas palatinas**, aparecen en la sexta semana del desarrollo, y crecen oblicuas y hacia abajo a cada lado de la lengua (Fig. 17-25). No obstante, durante la séptima semana las crestas palatinas ascienden para adoptar una posición horizontal por encima de la lengua y fusionarse, con lo que se forma el **paladar secundario** (Figs. 17-26 y 17-27).

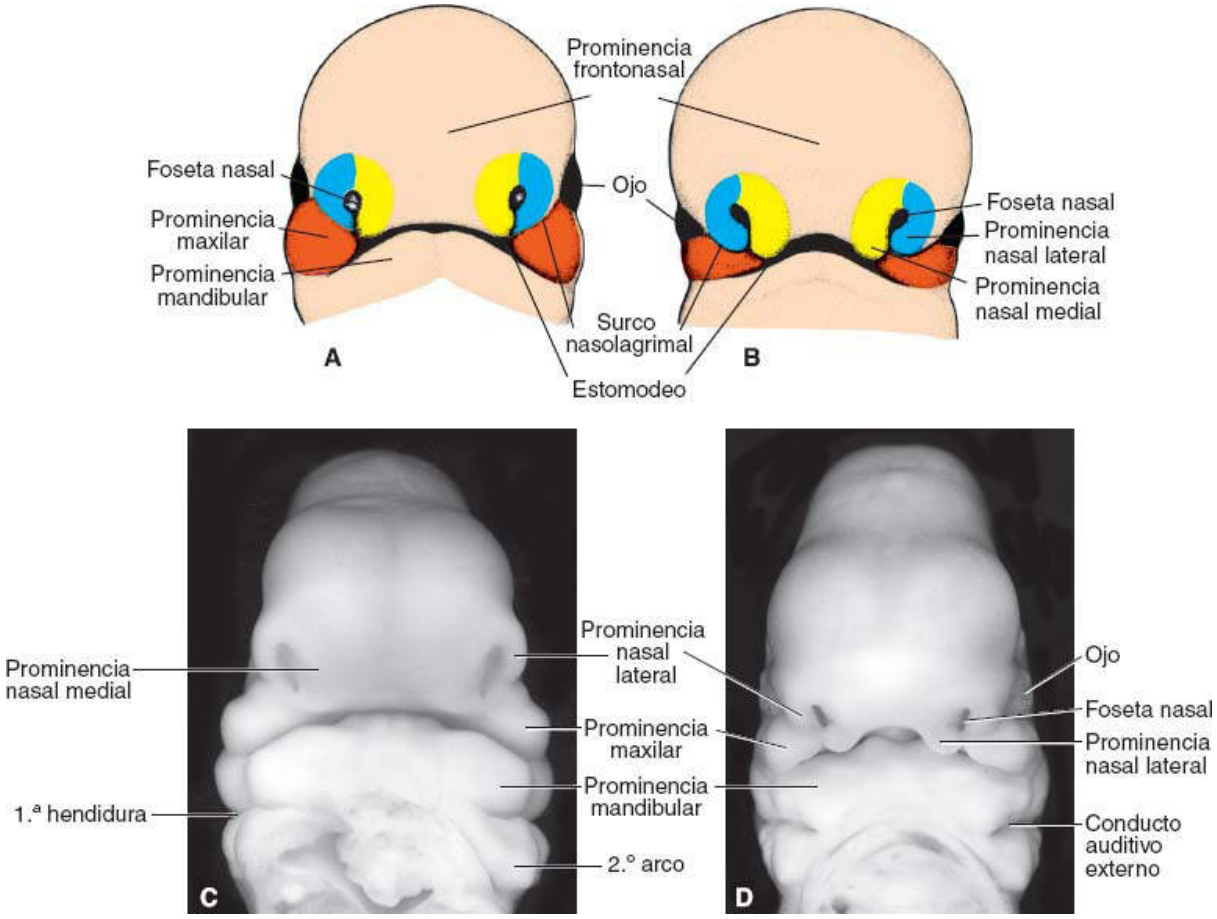

FIGURA 17-22 Aspecto frontal de la cara. **A.** Embrión de 5 semanas. **B.** Embrión de 6 semanas. Las prominencias nasales se separan en forma gradual de la prominencia maxilar, por la aparición de surcos profundos. **C, D.** Fotografías de embriones humanos en etapas similares a las representadas en **(A)** y **(B)**, respectivamente.

En la región anterior las crestas se fusionan con el paladar primario triangular, y el **foramen incisivo** es el punto de referencia entre el paladar primario y el secundario en la línea media (Fig. 17-27 *B*). Al mismo tiempo que se fusionan las crestas palatinas, el tabique nasal crece hacia abajo y se une a la cara cefálica del paladar recién formado (Fig. 17-27).

booksmedicos.org

booksmedicos.org

FOSAS NASALES

Durante la sexta semana las fosetas nasales se profundizan en grado considerable, en parte por efecto del crecimiento de las prominencias nasales circundantes, y también por su penetración hacia al mesénquima subyacente (Fig. 17-31 *A*). Al inicio la **membrana oronasal** separa las fosetas de la cavidad oral primitiva por medio de los orificios recién formados, las **coanas primitivas** (Fig. 17-31 *C*).

Estas coanas se ubican una a cada lado de la línea media y justo por detrás del paladar primario. Más adelante, con la formación del paladar secundario y el desarrollo adicional de las fosas nasales primitivas (Fig. 17-31 *D*), las **coanas definitivas** se ubican en la unión de la cavidad nasal y la faringe. Los **senos paranasales** se desarrollan como divertículos de la pared nasal lateral y se extienden hacia el interior de los huesos maxilar, etmoides, frontal y esfenoides. Alcanzan su dimensión máxima durante la pubertad y contribuyen a la configuración definitiva de la cara.

DIENTES

La forma de la cara depende no solo de la expansión de los senos paranasales, sino también del crecimiento de la mandíbula y el maxilar para alojar las piezas dentales. Los dientes mismos se originan de una interacción epitelio-mesénquima entre el epitelio oral suprayacente y el mesénquima subyacente derivado de las células de la cresta neural. Alrededor de la sexta semana del desarrollo, la capa basal de la cubierta epitelial de la cavidad oral forma una estructura con forma de letra C, la **lámina dental**, a todo lo largo del maxilar y de la mandíbula. Esta lámina, de manera subsecuente, da origen a varias **yemas dentales** (Fig. 17-32 *A*), 10 en el maxilar y 10 en la mandíbula, que forman los esbozos de los componentes ectodérmicos de las piezas dentales. Poco después la cara profunda de las yemas se invagina, lo que da paso a la **etapa de casquete del desarrollo de los dientes** (Fig. 17-32 *B*). Este casquete está constituido por una capa externa, el **epitelio dental externo**; una capa interna, el **epitelio dental interno**, y un núcleo central de tejido laxo, el **retículo estrellado**. El **mesénquima** dentro de la indentación de la yema, que se origina **en la cresta neural**, forma la **papila dental** (Fig. 17-32 *B*).

booksmedicos.org

booksmedicos.org

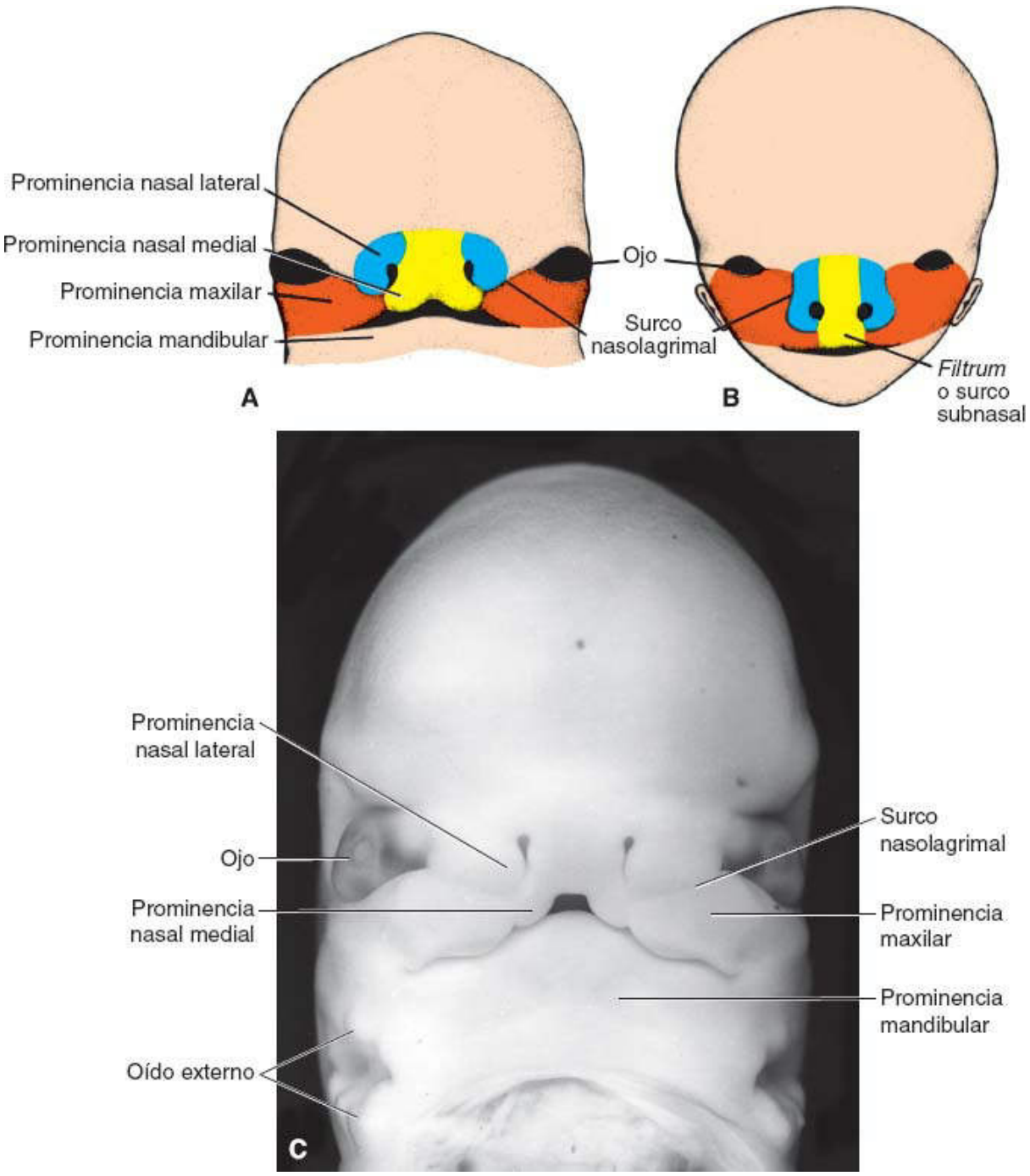

FIGURA 17-23 Aspecto frontal de la cara. **A.** Embrión de 7 semanas. Las prominencias maxilares se han fusionado con las prominencias nasales mediales. **B.** Embrión de 10 semanas. **C.** Fotografía de un embrión humano en una etapa similar a la presentada en (**A**).

Cuadro 17-3	Estructuras que contribuyen a la formación de la cara
Proceso o prominencia	**Estructuras formadas**
Frontonasal[a]	Frente, puente nasal, prominencias nasales mediales y laterales
Maxilar	Mejillas, porción lateral del labio superior
Nasal medial	*Filtrum* del labio superior, cresta y punta de la nariz

booksmedicos.org

booksmedicos.org

Nasal lateral	Alas de la nariz
Mandibular	Labio inferior

[a]La prominencia frontonasal es una estructura impar; el resto de las prominencias son pares.

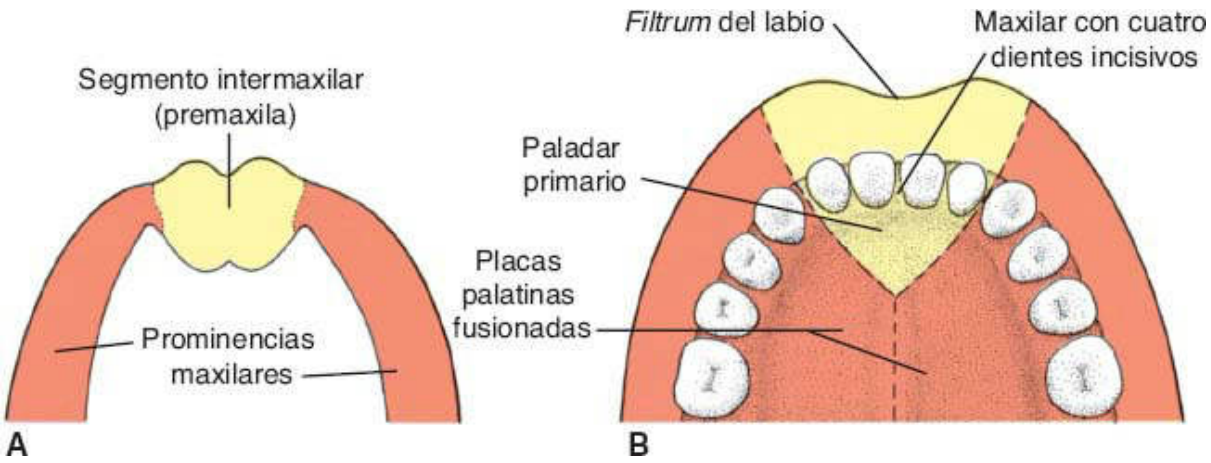

FIGURA 17-24 **A.** Segmento intermaxilar y prominencias maxilares. **B.** El segmento intermaxilar da origen al *filtrum* del labio superior, la porción medial del hueso maxilar con sus cuatro dientes incisivos, y el paladar primario triangular.

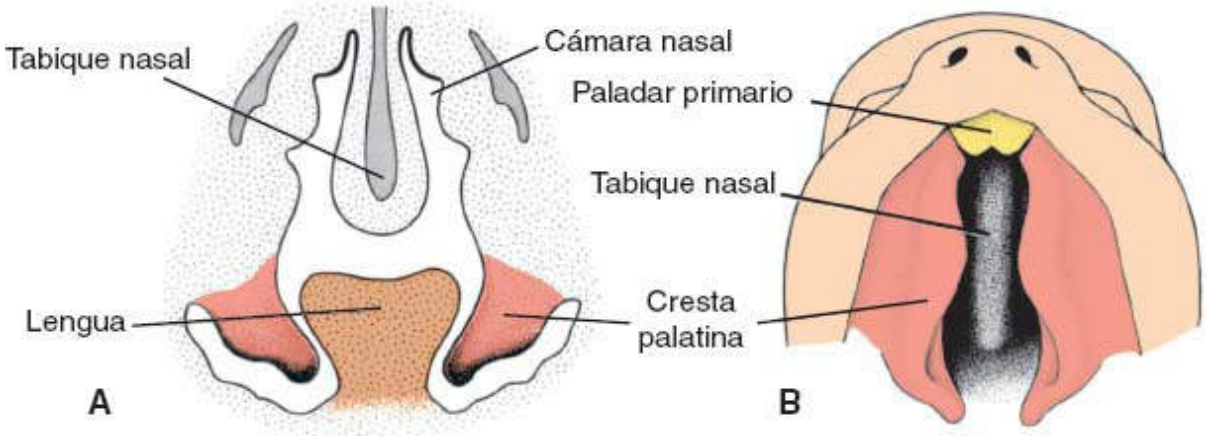

FIGURA 17-25 **A.** Corte coronal por la cabeza de un embrión de 6.5 semanas. Las crestas palatinas se orientan en posición vertical, una a cada lado de la lengua. **B.** Vista ventral de las crestas palatinas tras la eliminación de la mandíbula y la lengua. Obsérvense las hendiduras entre el paladar triangular primario y las crestas palatinas, que conservan su orientación vertical.

booksmedicos.org

booksmedicos.org

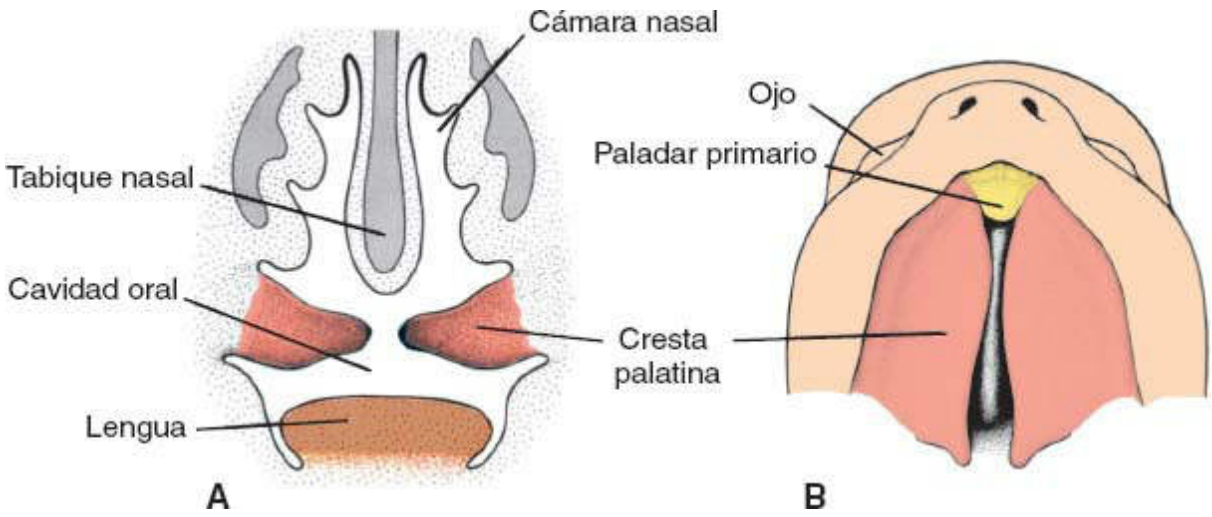

FIGURA 17-26 **A.** Corte frontal de la cabeza de un embrión de 7.5 semanas. La lengua se desplazó hacia abajo y las crestas palatinas han adquirido una posición horizontal. **B.** Vista ventral de las crestas palatinas tras retirar la mandíbula y la lengua. Las crestas tienen posición horizontal. Obsérvese el tabique nasal.

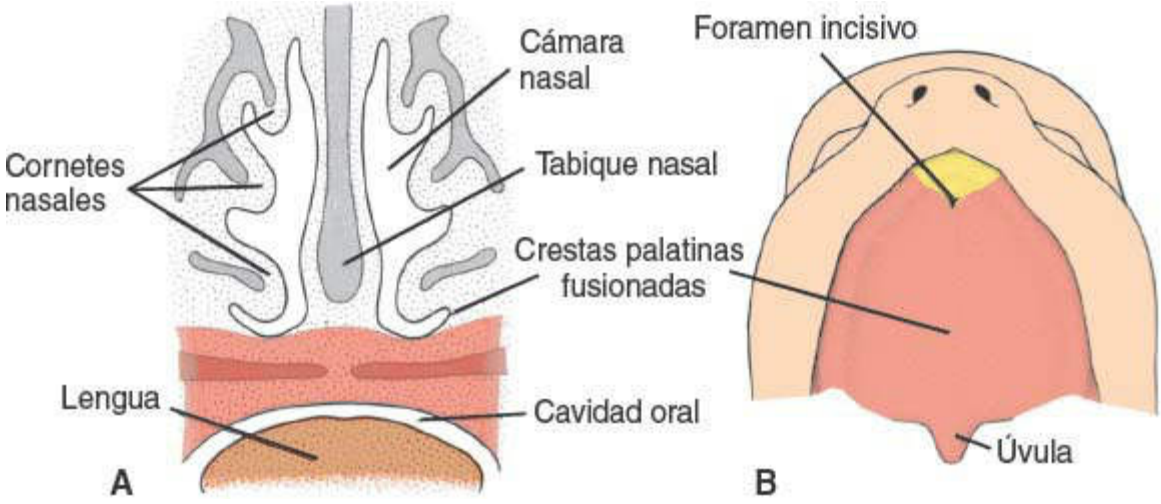

FIGURA 17-27 **A.** Corte frontal de la cabeza de un embrión de 10 semanas. Las dos crestas palatinas se fusionaron entre sí y con el tabique nasal. **B.** Vista ventral del paladar. El foramen incisivo constituye en la línea media el punto de referencia entre el paladar primario y el paladar secundario.

Correlaciones clínicas

Fisuras faciales

El labio hendido y la fisura palatina son defectos comunes que causan un aspecto facial anómalo y dificultades al hablar. El **foramen incisivo** se considera el punto de referencia para clasificar las deformidades palatinas como **anteriores** o **posteriores**. Entre las que se presentan por delante del foramen incisivo están la **fisura labial lateral**, el **maxilar hendido**, y las **fisuras** entre los **paladares primario y secundario** (Figs. 17-28 *B-D* y 17-29 *A*). Este tipo de defectos se deben a una falla parcial o completa de la fusión de la prominencia maxilar y la prominencia nasal medial en uno o ambos lados. Los defectos que ocurren en posición posterior al foramen incisivo incluyen al **paladar (secundario) hendido** y la **úvula hendida** (Figs. 17-28 *E* y 17-29 *B*). El paladar hendido deriva de la falta de fusión de las crestas palatinas, lo que puede deberse a que sean cortas, no se

booksmedicos.org

booksmedicos.org

horizontalicen, se inhiba el proceso de fusión mismo o la lengua permanezca interpuesta por la presencia de micrognatia. La tercera categoría la constituye una combinación de fisuras ubicadas tanto en la región anterior como en la posterior respecto al foramen incisivo (Fig. 17-28 *F*). Las hendiduras anteriores tienen gravedad variable, desde ser apenas visibles en el borde bermellón del labio hasta extenderse a la nariz. En los casos graves, la fisura se extiende hasta un nivel más profundo y forma una hendidura en el maxilar, por lo que éste se divide entre el incisivo lateral y el canino (Fig. 17-29 *A*). Es frecuente que una fisura de este tipo se extienda hasta el foramen incisivo (Fig. 17-28 *C, F*). De igual modo, las hendiduras posteriores tienen gravedad variable, desde la separación completa del paladar secundario (Fig. 17-28 *E* y 17-29 *B*) hasta la fisura aislada de la úvula.

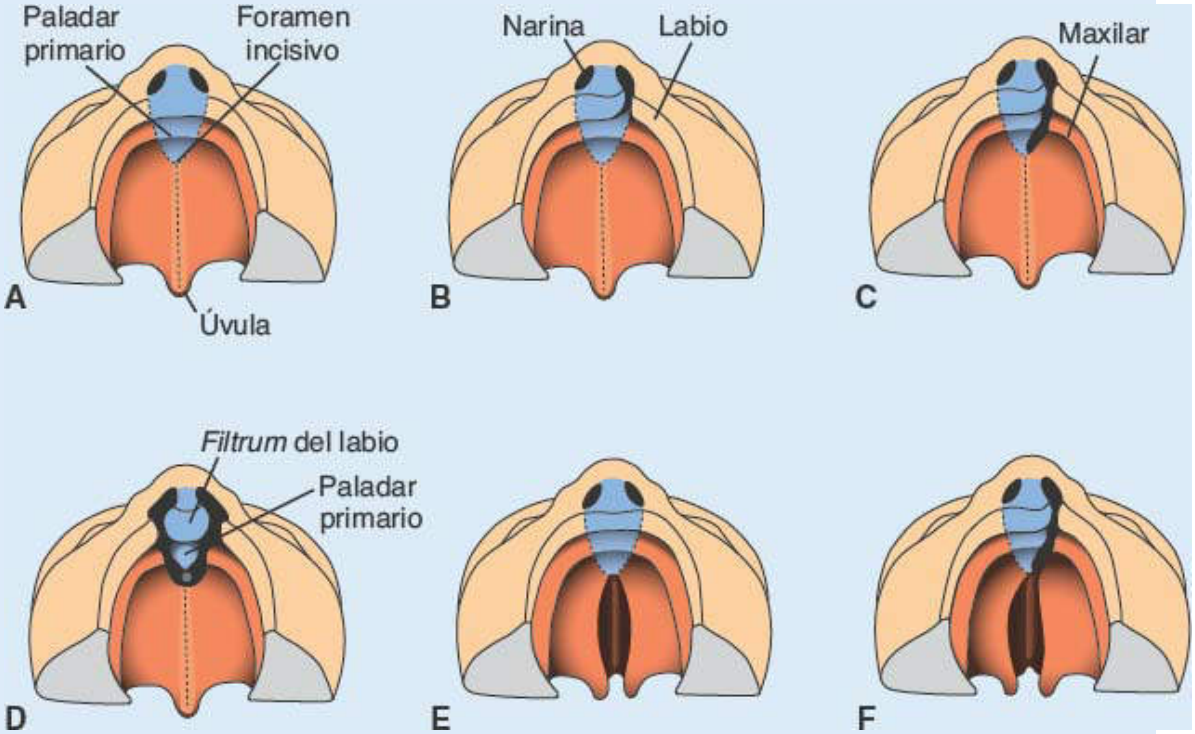

FIGURA 17-28 Vista ventral del paladar, la encía, el labio y la nariz. **A.** Normal. **B.** Labio hendido unilateral que se extiende hasta la nariz. **C.** Fisura unilateral que afecta el labio y el maxilar, y se extiende hasta el foramen incisivo. **D.** Fisura bilateral que afecta el labio y el maxilar. **E.** Paladar hendido aislado. **F.** Paladar hendido combinado con labio hendido anterior unilateral.

booksmedicos.org

booksmedicos.org

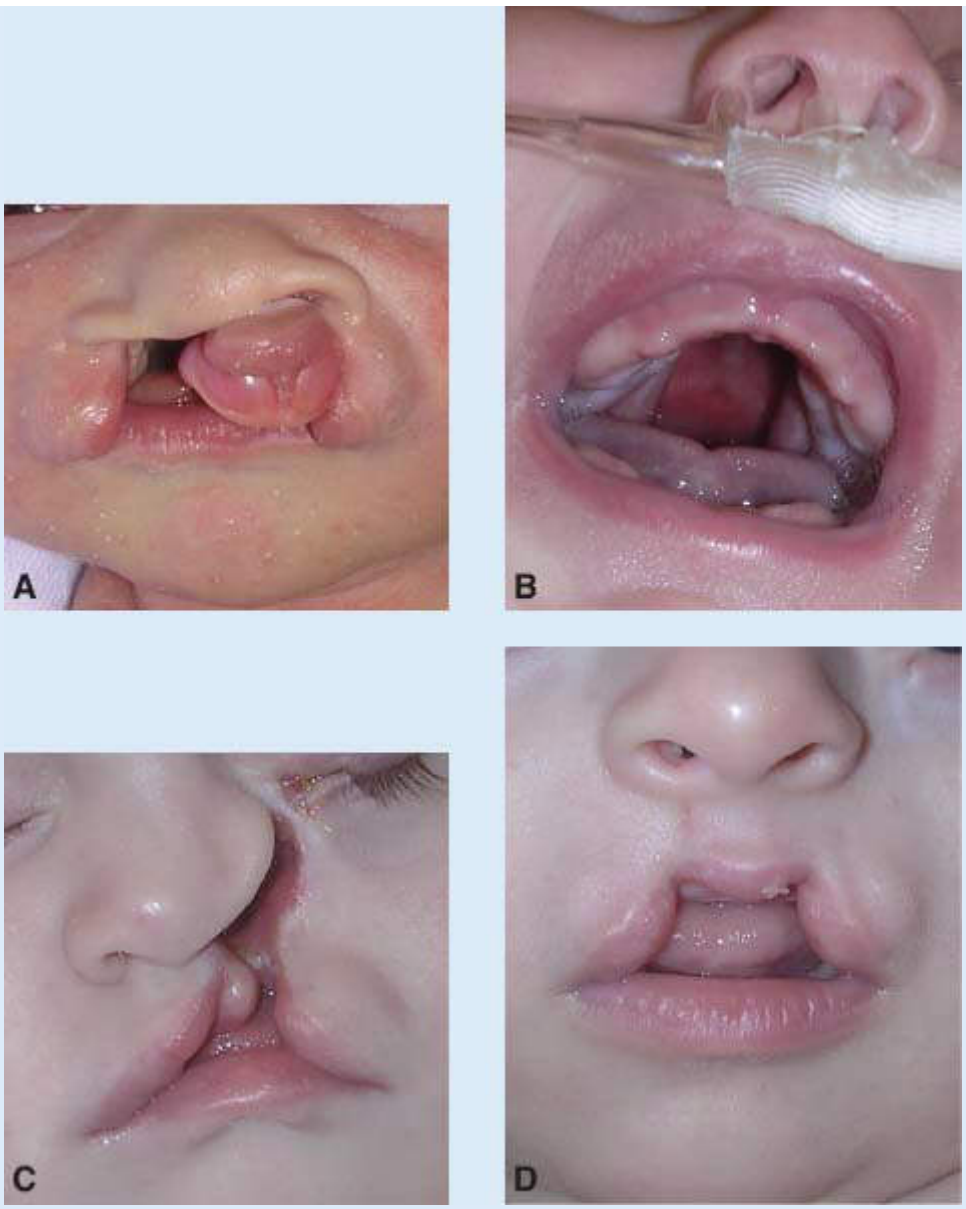

FIGURA 17-4 **A.** Labio hendido bilateral (compárese con la Fig. 17-28 *D*). **B.** Paladar hendido (compárese con la Fig. 17-28 *E*). **C.** Fisura facial oblicua (v. el surco nasolagrimal, Fig. 17-23 *A, C*). **D.** Labio hendido medial.

El **síndrome de Van der Woude** es el más frecuente en relación con la fisura labial, con o sin paladar hendido. El síndrome se hereda con un patrón autosómico dominante y se debe a mutaciones en el gen del FACTOR 6 DE REGULACIÓN DEL INTERFERÓN (interferon regulatory factor 6, IRF6; 1p32-41), que se expresa en el borde medial (de fusión) de las crestas palatinas. Es interesante que 88% de los recién nacidos afectados presente hundimientos en el labio inferior, y que en 64% de estos individuos se trate de la única anomalía.

Las **fisuras faciales oblicuas** se deben a la inca-pacidad de la prominencia maxilar para fusionarse con la prominencia nasal lateral correspondiente a lo largo del surco nasolagrimal (Fig. 17-23 *A, C*). Cuando esto ocurre, el conducto nasolagrimal suele estar expuesto en la superficie (Fig. 17-29 *C*).

La **fisura labial medial** (**en línea media**), una anomalía poco frecuente, es causada por la fusión incompleta de las dos prominencias nasales mediales en la línea media (Figs. 17-29 *D* y 17-30 *A, B*). Los neonatos con hendiduras en línea media a menudo muestran **disfunción cognitiva** y pueden tener malformaciones cerebrales, entre otros grados diversos de pérdida de estructuras de la línea media. La pérdida de tejido de la línea media puede ser tan extenso que los ventrículos laterales se fusionan (**holoprosencefalia**; Fig. 17-30 *C*). Estos defectos son inducidos en una fase muy temprana del desarrollo, al inicio de la neurulación (días 19 a 21), cuando se está estableciendo la línea media

booksmedicos.org

booksmedicos.org

del prosencéfalo (v. el Cap. 18).

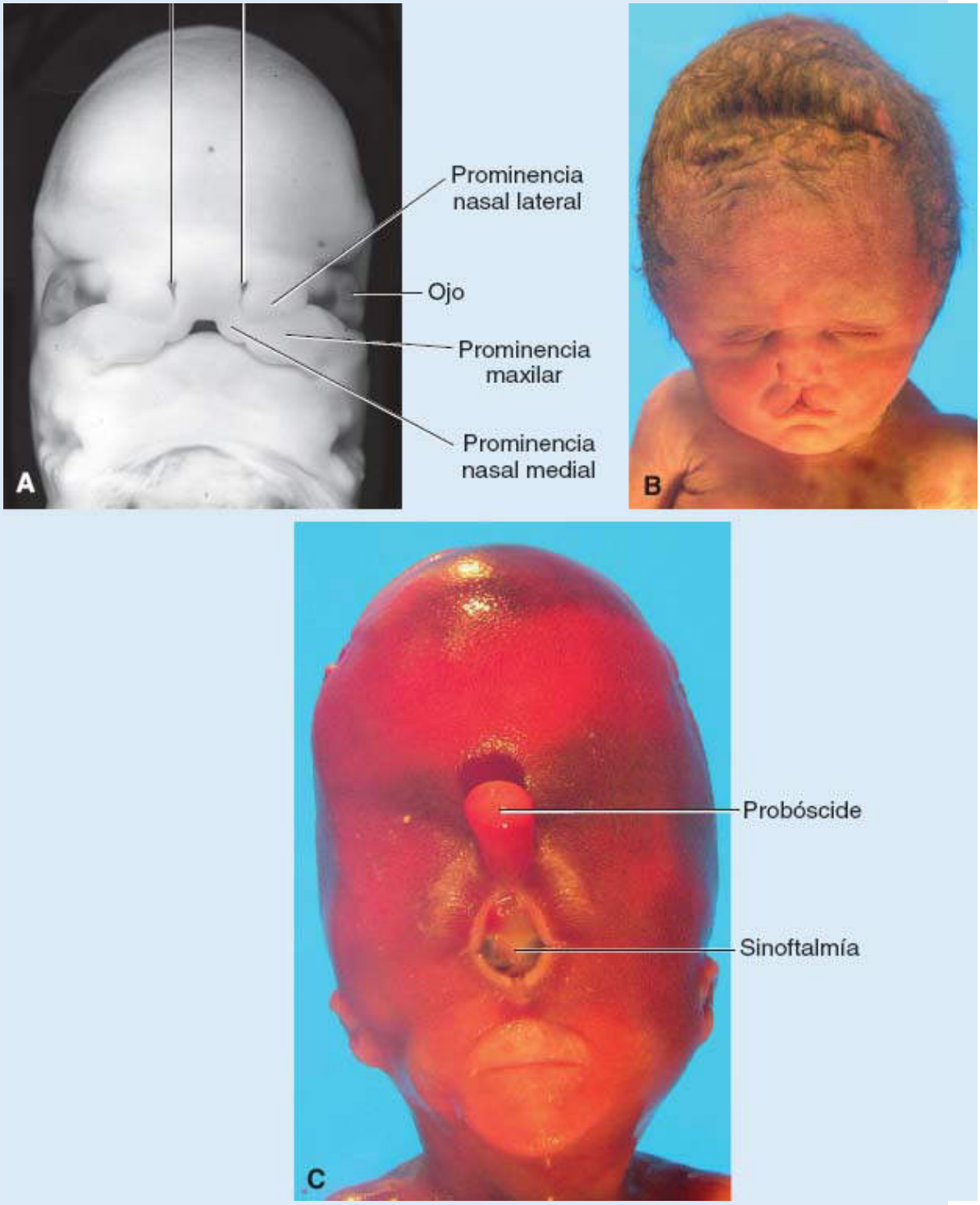

FIGURA 17-30 Fotografías en que se muestran el desarrollo normal y el anormal en relación con la línea media de la cara y el cerebro. **A.** Cara normal de un embrión al inicio de la séptima semana. Obsérvese la distancia entre las fosetas nasales (*líneas verticales*) y las prominencias nasales mediales. **B.** Cara de un recién nacido con fisura labial en línea media. En este caso existe tejido insuficiente en la línea media para llenar el espacio entre las prominencias nasales mediales. **C.** Cara de un neonato con holoprosencefalia, que se caracteriza por una deficiencia tan extensa de tejido en la línea media que los ojos se fusionan (sinoftalmía) y se forma una probóscide con una sola narina a partir de la fusión de las prominencias nasales laterales. El labio superior se forma por la fusión de las prominencias maxilares. La cabeza es estrecha y el cerebro tendría un solo ventrículo (holoprosencefalia), debido a que la pérdida de tejido de la línea media es tal que los dos ventrículos

booksmedicos.org

booksmedicos.org

laterales se fusionan. El trastorno puede deberse a mutaciones del gen SHH (que determina la línea media) por alteraciones de la biosíntesis del colesterol y por la exposición materna a teratógenos, como alcohol, en la tercera semana del desarrollo (v. también el Cap. 18).

La mayor parte de los casos de labio hendido con o sin paladar hendido son multifactoriales. Se piensa que estas condiciones, que suelen clasificarse como (1) fisura labial con o sin paladar hendido y (2) paladar hendido tienen etiología y patogenia distintas. La fisura labial con o sin paladar hendido (alrededor de 1/700 nacimientos) ocurre con más frecuencia en varones (65%) que en mujeres, y su incidencia varía en distintas poblaciones. Los asiáticos y los nativos americanos tienen algunas de las tasas más altas (3.5/1 000), en tanto los afroamericanos tienen las más bajas (1/1 000).

La frecuencia del **paladar hendido** aislado es más baja que la de la fisura labial (1/1 500 nacimientos) y ocurre con más frecuencia en mujeres (55%) que en varones. En los fetos femeninos las crestas palatinas se fusionan alrededor de 1 semana después que en los masculinos, lo que pudiera guardar relación con el hecho de que la incidencia de hendidura palatina aislada en mujeres sea mayor.

Las causas de la fisura labial, con o sin paladar hendido, no están bien definidas. Algunos casos son sindromáticos y otros se relacionan con ciertos genes. Otros no son sindromáticos, pero se relacionan con algunos de los mismos genes que inducen los síndromes, como *IRF6* (síndrome de Van der Woude) y *MSX1*. Además, otros casos son causados por la exposición a compuestos teratogénicos, como fármacos anticonvulsivos, en particular el ácido valproico. El tabaquismo durante el embarazo también incrementa el riesgo de que el neonato presente fisuras orofaciales.

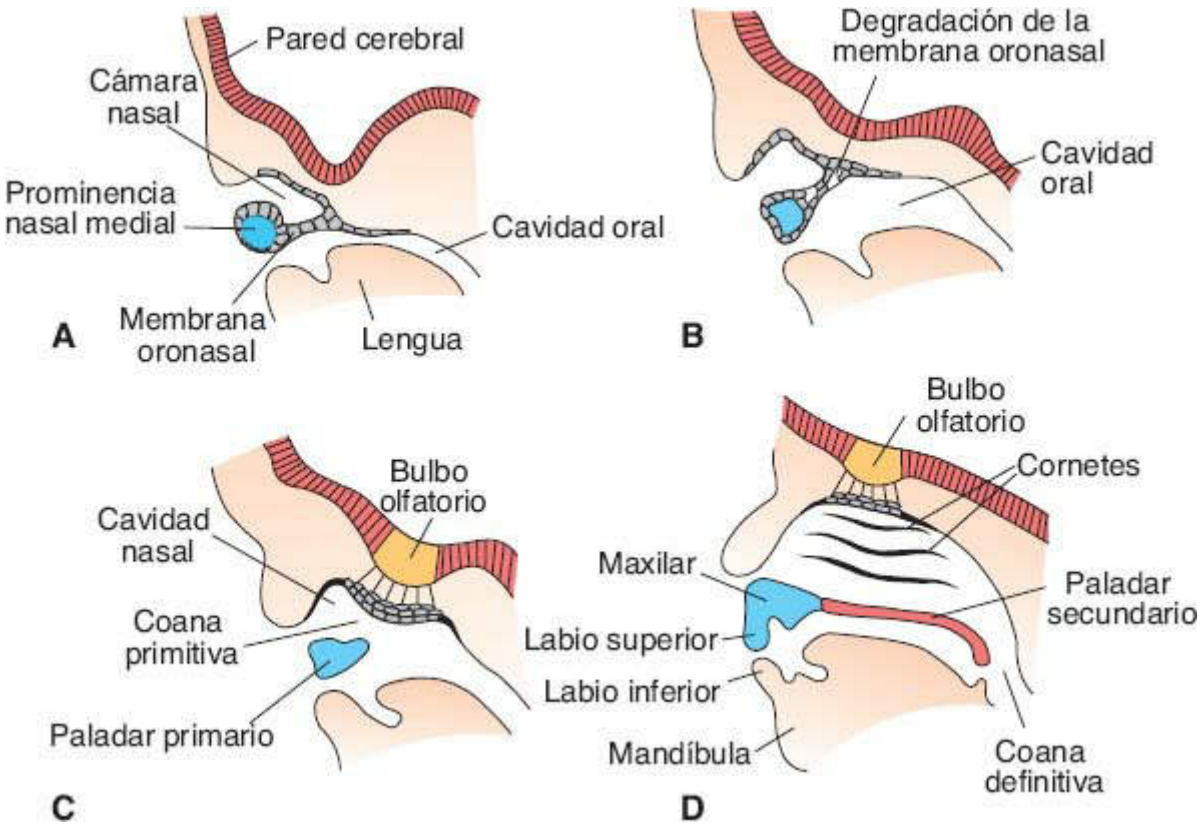

FIGURA 17-4 **A.** Corte sagital por la cámara nasal y el borde inferior de la prominencia nasal medial de un embrión de 6 semanas. La fosa nasal primitiva está separada de la cavidad oral por la membrana oronasal. **B.** Corte similar al mostrado en **(A)**, en que se muestra la degradación de la membrana oronasal. **C.** Embrión de 7 semanas en el que la fosa nasal primitiva está comunicada con la cavidad oral. **D.** Corte sagital por la cara de un embrión de 9 semanas, en que se muestra la separación de las cavidades nasal y oral definitivas por el paladar primario y el secundario. Las coanas definitivas se ubican en el sitio de unión de la cavidad oral y la faringe.

booksmedicos.org

booksmedicos.org

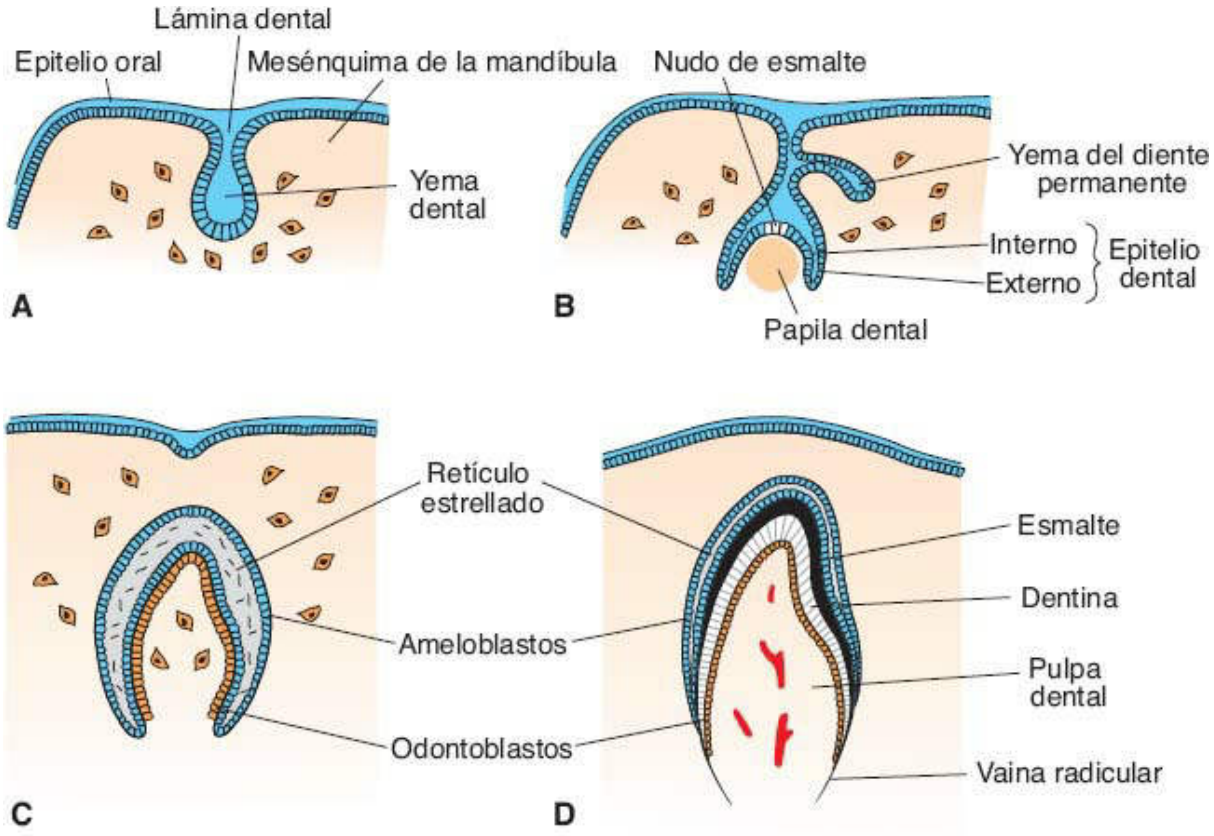

FIGURA 17-32 Formación del diente en etapas sucesivas de desarrollo. **A.** Etapa de yema (8 semanas). **B.** Etapa de casquete (10 semanas). **C.** Etapa de campana (3 meses). **D.** 6 meses.

Al tiempo que el casquete dental crece y su indentación se profundiza, el diente adquiere un aspecto de campana (**etapa de campana**) (Fig. 17-32 *C*). Las células del mesénquima de la papila adyacentes a la capa dental interna se diferencian en **odontoblastos**, que producen más tarde **dentina**. Con el engrosamiento de la capa de dentina, los odontoblastos se retraen hacia el interior de la papila dental, dejando en la dentina un proceso citoplásmico delgado (**apófisis dental**; Fig. 17-32 *D*). La capa de odontoblastos persiste durante toda la vida del diente y aporta predentina en forma continua. El resto de las células de la papila dental constituyen la **pulpa** del diente (Fig. 17-32 *D*).

Entretanto, las células epiteliales del epitelio dental interno se diferencian en **ameloblastos** (**células formadoras de esmalte**). Estas células producen prismas elongados de esmalte que se depositan sobre la dentina (Fig. 17-32 *D*). Por otra parte, un grupo de estas células en el epitelio dental interno integra el **nudo de esmalte**, que regula el desarrollo temprano de los dientes (Fig. 17-32 *B*).

El esmalte se deposita en primer lugar en el ápice del diente y a partir de ahí se extiende hacia la región del cuello. Cuando el esmalte se engrosa, los ameloblastos se retraen hacia el retículo estrellado. Ahí involucionan, lo que de manera temporal deja una membrana delgada (**cutícula dental**) en la superficie del esmalte. Tras la erupción de la pieza dental, esta membrana se desprende de manera gradual.

La formación de la raíz del diente comienza cuando las capas del epitelio dental penetran al mesénquima subyacente y forman la **vaina radicular epitelial**

booksmedicos.org

booksmedicos.org

(Fig. 17-32 *D*). Las células de la papila dental depositan una capa de dentina que se continúa con la de la corona (Fig. 17-33). Al tiempo que se deposita más dentina, la cámara de la pulpa se estrecha y por último constituye un conducto que contiene los vasos sanguíneos y los nervios del diente.

Las células mesenquimatosas en el exterior del diente que se encuentran en contacto con la dentina de la raíz se diferencian en **cementoblastos** (Fig. 17-33 *A*). Estas células producen una capa delgada de hueso especializado, el **cemento**. Fuera de la capa de cemento el mesénquima da origen al **ligamento periodontal** (Fig. 17-33), que sostiene con firmeza al diente en posición y actúa como amortiguador.

Ante la elongación adicional de la raíz, la corona es impulsada de manera gradual a través de las capas tisulares suprayacentes, hasta emerger a la cavidad oral (Fig. 17-33 *B*). La erupción de los **dientes deciduales** o **de leche** ocurre entre 6 y 24 meses tras el nacimiento.

Las **yemas** de los **dientes permanentes**, que se ubican en la cara lingual de los dientes deciduales, se forman durante el tercer mes del desarrollo. Estas yemas permanecen inactivas durante cerca de 6 años en la vida posnatal (Fig. 17-34). Entonces comienzan a crecer y ejercen presión contra la región inferior de la pieza decidual, lo que facilita su desprendimiento. Al tiempo que el diente permanente crece, los osteoclastos se encargan de la resorción de la raíz del diente decidual suprayacente.

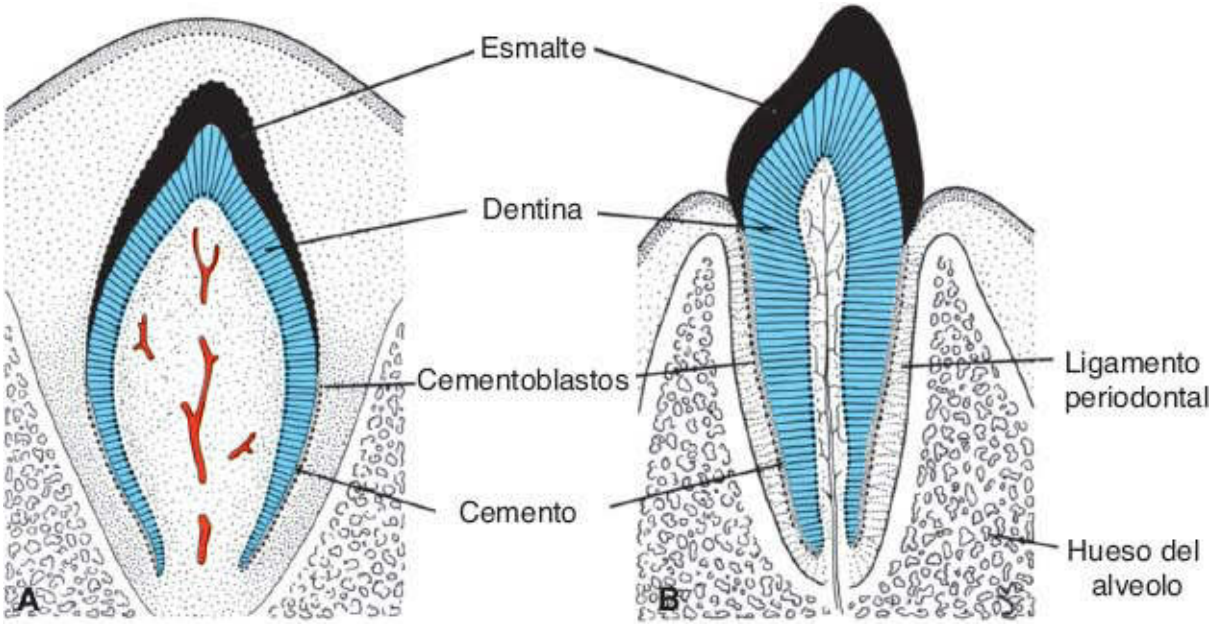

FIGURA 17-33 Pieza dental justo antes del nacimiento **(A)** y después de su erupción **(B)**.

REGULACIÓN MOLECULAR DEL DESARROLLO DE LOS DIENTES

Los dientes solo existen en los vertebrados y su aparición evolutiva ocurre en

booksmedicos.org

booksmedicos.org

paralelo con la cresta neural. El desarrollo de las piezas dentales representa un ejemplo clásico de interacción epitelio-mesénquima, en este caso, entre el epitelio suprayacente y el mesénquima subyacente derivado de la cresta neural. La regulación de la definición de patrones desde los incisivos hasta los molares depende de la expresión combinada de genes ***HOX*** que se expresan en el mesénquima. Respecto del desarrollo de cada uno de los dientes, el epitelio gobierna la diferenciación a la fase de yema, momento en el cual esta función reguladora se transfiere al mesénquima. Las señales para el desarrollo implican factores de crecimiento, entre ellos **WNT, BMP y FGF**, el factor secretado **SHH**, y factores de transcripción como **MSX1** y **MSX2**, que interactúan con una vía compleja para producir la diferenciación celular y definir patrones para cada pieza dental. Los dientes también parecen tener un centro de señalización que representa al "organizador" para el desarrollo dental, en gran medida como la actividad del nodo durante la gastrulación (v. el Cap. 5). Esta región organizadora se denomina **nudo de esmalte**, y aparece en un área circunscrita del epitelio dental en la punta de las yemas dentales. Crece entonces durante la fase de casquete para constituir un grupo de células en aposición estrecha, pero sufre apoptosis (muerte celular programada) y desaparece al final de esta fase (Fig. 17-32 *B*). Mientras persiste expresa *FGF4, SHH*, y *BMP2* y *4*. El FGF4 pudiera regular el crecimiento de las cúspides en la medida en que participa en la evaginación de las extremidades a partir de la cresta ectodérmica apical, en tanto la BMP4 pudiera regular el momento en que ocurre la apoptosis de las células del nudo de esmalte.

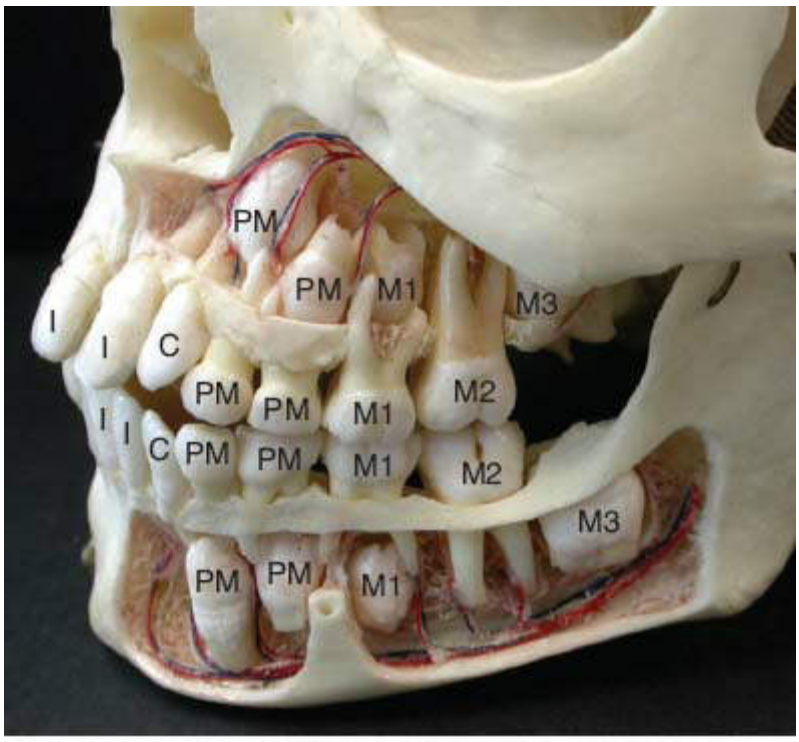

FIGURA 17-34 Sustitución de los dientes deciduales por los permanentes en un niño. *I*, incisivo; *C*, canino; *PM*, premolar; *M1*, *M2* y *M3*, primero, segundo y tercer molares.

booksmedicos.org

booksmedicos.org

Correlaciones clínicas

Anomalías dentales

Los **dientes natales** son los que ya han hecho erupción al momento del nacimiento. Por lo general, se trata de los incisivos inferiores, que pueden estar malformados y contar con esmalte escaso.

Los dientes pueden tener anomalías de número, forma y tamaño. Pueden mostrar cambios de coloración generados por sustancias extrañas, como **tetraciclinas**, o tener deficiencias del esmalte, un trastorno que a menudo deriva de la **deficiencia de vitamina D** (**raquitismo**). Muchos factores afectan el desarrollo de los dientes, como los de tipo genético y ambiental.

RESUMEN

Los **arcos faríngeos (branquiales)**, formados por acúmulos o segmentos de tejido mesenquimatoso separado por bolsas y hendiduras faríngeas, confieren a la cabeza y el cuello su aspecto típico durante la cuarta semana (Fig. 17-3). Cada arco contiene su propia arteria (Fig. 17-4), nervio craneal (Fig. 17-7), elemento muscular, barra cartilaginosa o elemento esquelético (Figs. 17-8 y 17-9) (Cuadro 17-1, p. 285). El endodermo de las **bolsas faríngeas** da origen a varias glándulas endocrinas y a una porción del oído medio. De manera subsecuente, las bolsas contribuyen a la formación de (1) la **cavidad del oído medio y la trompa de Eustaquio** (bolsa 1), (2) el estroma de la **amígdala palatina** (bolsa 2), (3) las **glándulas paratiroides inferiores** y el **timo** (bolsa 3), y (4) las **glándulas paratiroides superiores** y el **cuerpo ultimobranquial** (bolsas 4 y 5) (Fig. 17-10).

Las **hendiduras faríngeas** son estructuras transitorias que desaparecen. La primera hendidura se oblitera por el crecimiento excesivo del segundo arco faríngeo una vez que constituye la mayor parte del oído externo. La segunda, tercera y cuarta hendiduras quedan ocluidas por el crecimiento del segundo arco en dirección caudal, que se superpone al tercer y cuarto arcos, y se fusiona con el borde epicárdico en la región inferior del cuello. En algunos casos los remanentes de las hendiduras constituyen quistes, fístula cervicales o ambos.

La definición de patrones de los elementos esqueléticos de los arcos faríngeos está regulada por la expresión de genes en el endodermo de las bolsas faríngeas. El proceso implica una señalización epitelio-mesénquima en que el endodermo de las bolsas envía señales al tejido que responde, el mesénquima. La expresión de genes en el mesénquima es al inicio determinada por factores de transcripción que contienen homeosecuencias (codificados por los genes *OTX2* y *HOX*), llevados a los arcos faríngeos por las células de la cresta neural que migran. Las células de la cresta se originan a partir de la región caudal del mesencéfalo y segmentos del rombencéfalo denominados **rombómeras**. Estos genes responden a señales del endodermo y determinan el tipo de elementos esqueléticos que constituyen.

La **glándula tiroides** se origina a partir de una proliferación epitelial en el piso de la lengua y desciende hasta su nivel frente a los anillos traqueales

booksmedicos.org

booksmedicos.org

durante el proceso de desarrollo.

Las **prominencias maxilares** y **mandibulares**, que se presentan en pares, y la **prominencia frontonasal**, son las primeras en aparecer en la región de la cara. Más adelante se forman prominencias nasales mediales y laterales en torno a las placodas nasales, a partir de la prominencia frontonasal. Todas estas estructuras son importantes debido a que determinan, por medio de la fusión y el crecimiento especializado, la dimensión y la integridad de la mandíbula, el labio superior, el paladar y la nariz (Cuadro 17-3, p. 303). La formación de labio superior ocurre por la fusión de las dos prominencias maxilares con las dos prominencias nasales mediales (Figs. 17-22 y 17-23). El segmento intermaxilar se forma por la fusión de las dos prominencias nasales mediales en la línea media. Este segmento está compuesto por (1) el ***filtrum***; (2) el **componente maxilar**, que incluye a los cuatro dientes incisivos, y (3) el **componente palatino**, que forma el paladar primario triangular. La nariz deriva de (1) la **prominencia frontonasal**, que forma el **puente**; (2) las **prominencias nasales mediales**, que constituyen **el dorso y la punta**; y (3) las **prominencias nasales laterales**, que forman las **alas** (Fig. 17-23). La fusión de las **crestas palatinas**, que se forman a partir de las **prominencias maxilares**, crea el **paladar duro (secundario) y el blando**. Se puede generar una serie de deformidades por hendiduras como consecuencia de la fusión parcial o incompleta de estos tejidos mesenquimatosos, que pueden tener como causa factores hereditarios o fármacos (difenilhidantoína).

El aspecto adulto de la cara recibe influencia del desarrollo de los **senos paranasales**, los **cornetes** y los **dientes**. Las piezas dentales se desarrollan a partir de interacciones epitelio-mesénquima entre el epitelio oral y el mesénquima derivado de la cresta neural. El **esmalte** es producido por los **ameloblastos** (Figs. 17-32 y 17-33). Se ubica sobre una capa gruesa de **dentina**, sintetizada por los **odontoblastos**, derivados de la cresta neural. El **cemento** es formado por los **cementoblastos**, otro derivado mesenquimatoso que se ubica en la raíz de los dientes. Los primeros dientes (**dientes deciduales** o **de leche**) brotan entre 6 y 24 meses después del nacimiento, en tanto los **dientes permanentes o definitivos**, que sustituyen a los de leche, se forman durante el tercer mes del desarrollo (Fig. 17-34).

Problemas a resolver

1. ¿Por qué se considera a las células de la cresta neural una población celular tan importante para el desarrollo craneofacial?
2. Se pretende valorar a un niño con una mandíbula muy pequeña y pabellones auriculares representados por pequeñas protuberancias bilaterales. El lactante ha desarrollado episodios numerosos de neumonía y es pequeño para su edad. ¿Cuál pudiera ser el diagnóstico y qué es lo que podría haber causado estas anomalías?
3. Un niño nace con labio hendido medial. ¿Tendría usted que sospechar la

booksmedicos.org

booksmedicos.org

posible existencia de otras anomalías?

4. Se presenta a un niño con una tumoración en línea media por debajo del arco del hueso hioides. ¿De qué tipo de alteración pudiera tratarse y cuál es la explicación desde el punto de vista embriológico?

booksmedicos.org

booksmedicos.org

El sistema nervioso central (SNC) aparece al inicio de la tercera semana como una placa de ecto dermo engrosado en forma de zapato, la **placa neural** (de hecho se trata de una **placoda** grande; v. definición p. xix) en la región dorsal media, frente al **nodo primitivo**. Sus bordes laterales pronto se elevan para constituir los **pliegues neurales** (Fig. 18-1).

Al avanzar el desarrollo, los pliegues neurales se siguen elevando, se aproximan uno a otro en la línea media y, por último, se fusionan para constituir el **tubo neural** (Figs. 18-2 y 18-3). La fusión inicia en la región cervical y continúa en sentido cefálico y caudal (Fig. 18-3 *A*). Una vez que inicia la fusión, los extremos abiertos del tubo neural constituyen el **neuroporo anterior** o **craneal** y el **posterior** o **caudal**, que se comunican con la cavidad amniótica circundante (Fig. 18-3 *B*). El cierre del neuroporo anterior sigue en dirección craneal, desde el punto de cierre inicial en la región cervical (Fig. 18-3 *A*) y desde un sitio en el prosencéfalo, que se forma más tarde. El cierre a partir de este último sitio avanza en dirección craneal para cerrar la región más rostral del tubo neural, y al mismo tiempo en dirección caudal para encontrarse con el punto de cierre proveniente del sitio cervical (Fig. 18-3 *B*). El cierre final del neuroporo anterior ocurre en la etapa de 18 a 20 somitas (día 25); el cierre del neuroporo posterior ocurre alrededor de 3 días después.

El extremo cefálico del tubo neural muestra tres dilataciones, las **vesículas cerebrales primarias**: (1) el **prosencéfalo** o **cerebro anterior**; (2) el **mesencéfalo** o **cerebro medio,** y (3) el **rombencéfalo** o **cerebro posterior** (Fig. 18-4). De manera simultánea forma dos plegamientos: (1) el **pliegue cervical**, en la unión del rombencéfalo y la médula espinal, así como (2) el **pliegue cefálico**, en la región del mesencéfalo (Fig. 18-4).

A las 5 semanas del desarrollo las vesículas cerebrales primarias se han diferenciado en cinco **vesículas secundarias**: el prosencéfalo forma el **telencéfalo** y el **diencéfalo**, el **mesencéfalo** se conserva sin cambios, y el rombencéfalo da origen al **metencéfalo** y al **mielencéfalo** (Fig. 18-5). Un surco profundo, el **istmo rombencefálico**, separa al mesencéfalo del metencéfalo, en tanto el **pliegue pontino** marca el límite entre el metencéfalo y el mielencéfalo (Fig. 18-5). Cada una de las vesículas secundarias contribuirá a la formación de una parte distinta del cerebro. Los derivados principales de estas vesículas se indican en la figura 18-5 e incluyen a los **hemisferios cerebrales** del

booksmedicos.org

booksmedicos.org

telencéfalo; la **vesícula óptica**, el **tálamo**, el **hipotálamo** y la **hipófisis** del diencéfalo; los **colículos anteriores** (**visuales**) y **posteriores** (**auditivos**) del mesencéfalo; el **cerebelo** y el **puente** del metencéfalo, y el **bulbo raquídeo** del mielencéfalo.

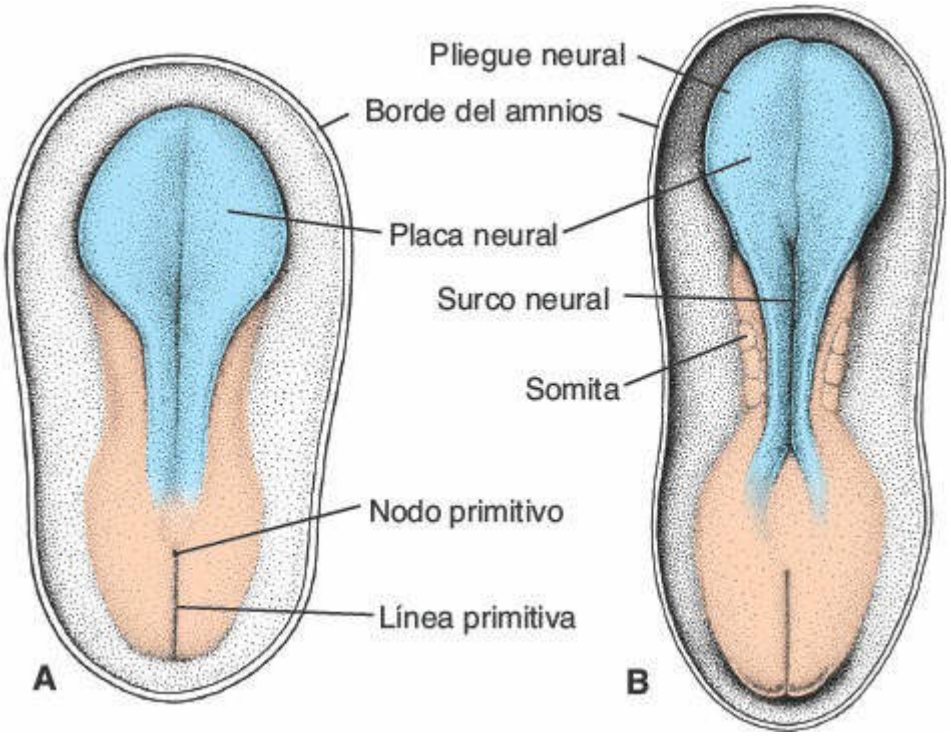

FIGURA 18-1 **A.** Vista dorsal de un embrión presomítico tardío, alrededor de los 18 días. El amnios se retiró y la placa neural puede verse con claridad. **B.** Vista dorsal alrededor de los 20 días. Obsérvense los somitas, el surco neural y los pliegues neurales.

booksmedicos.org

booksmedicos.org

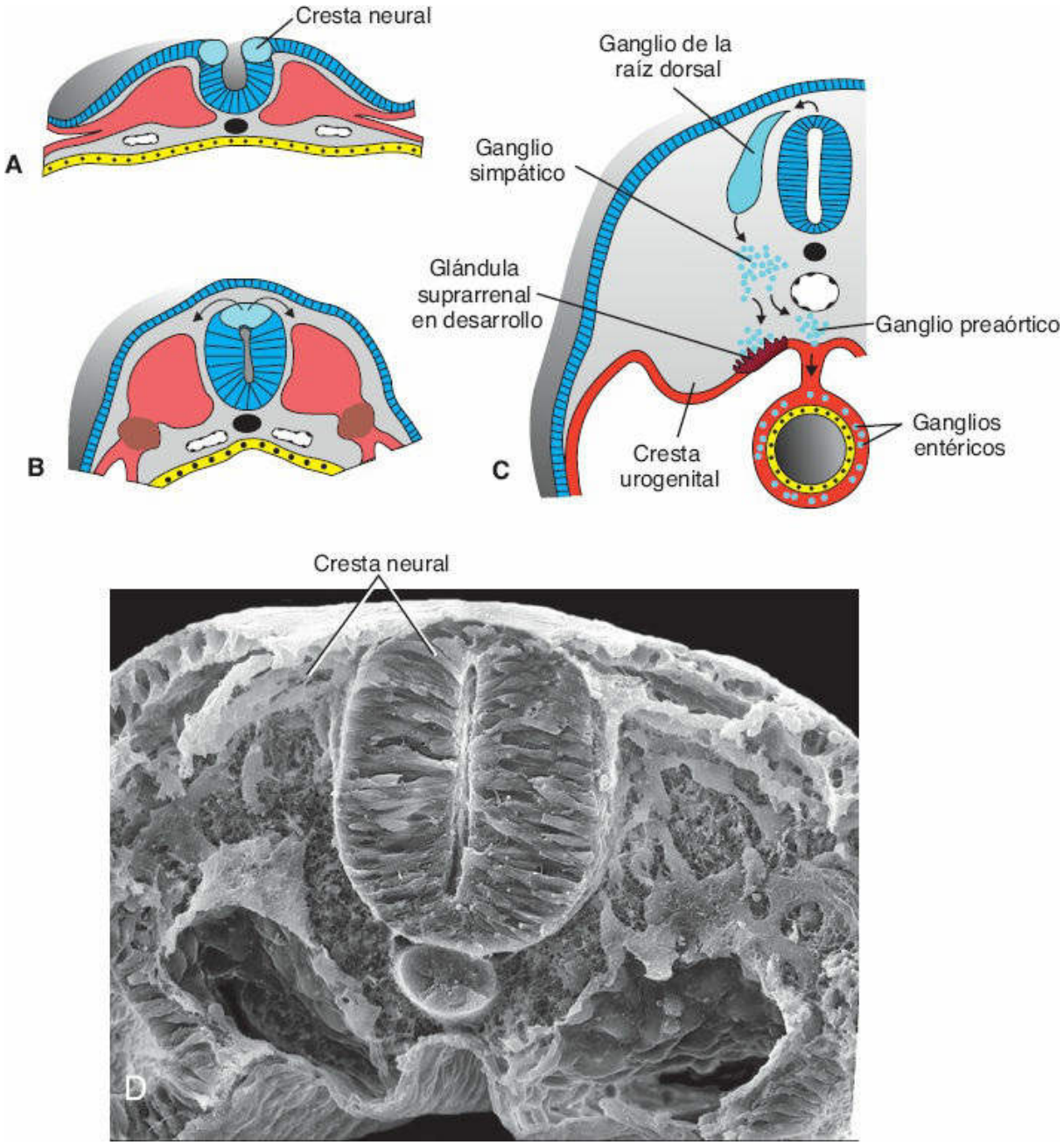

FIGURA 18-2 **A–C.** Cortes transversales de embriones de edad progresiva, en que se muestra la formación del surco neural, el tubo neural y la cresta neural. Las células de la cresta neural migran desde los bordes de los pliegues neurales y se transforman en los ganglios sensitivos espinales y craneales. **D.** Microfotografía electrónica de barrido de un embrión de pollo en que se muestran el tubo neural y las células de la cresta neural que migran desde la región dorsal del tubo [comparar con **(B)** y **(C)**].

El lumen de la médula espinal, el **canal central**, tiene continuidad con el de las vesículas cerebrales. La cavidad del rombencéfalo corresponde al **cuarto ventrículo**, la del diencéfalo al **tercer ventrículo**, y las de los hemisferios cerebrales a los **ventrículos laterales** (Fig. 18-5). El lumen del mesencéfalo conecta al tercer y al cuarto ventrículos. Este lumen se estrecha en gran medida y se conoce entonces como **acueducto de Silvio**. Cada ventrículo lateral se comunica con el tercer ventrículo por medio del **foramen interventricular de Monro** (Fig. 18-5).

booksmedicos.org

booksmedicos.org

MÉDULA ESPINAL

Capas neuroepitelial, del manto y marginal

La pared del tubo neural recién cerrado está constituida por **células neuroepiteliales**. Estas células se distribuyen en todo el espesor de la pared y forman un epitelio seudoestratificado grueso (Fig. 18-6). Se conectan por medio de complejos de unión en el lumen. Durante la etapa de surco neural y de inmediato tras el cierre del tubo se dividen con rapidez y producen cada vez más células neuroepiteliales. De manera colectiva constituyen la **capa neuroepitelial o neuroepitelio**.

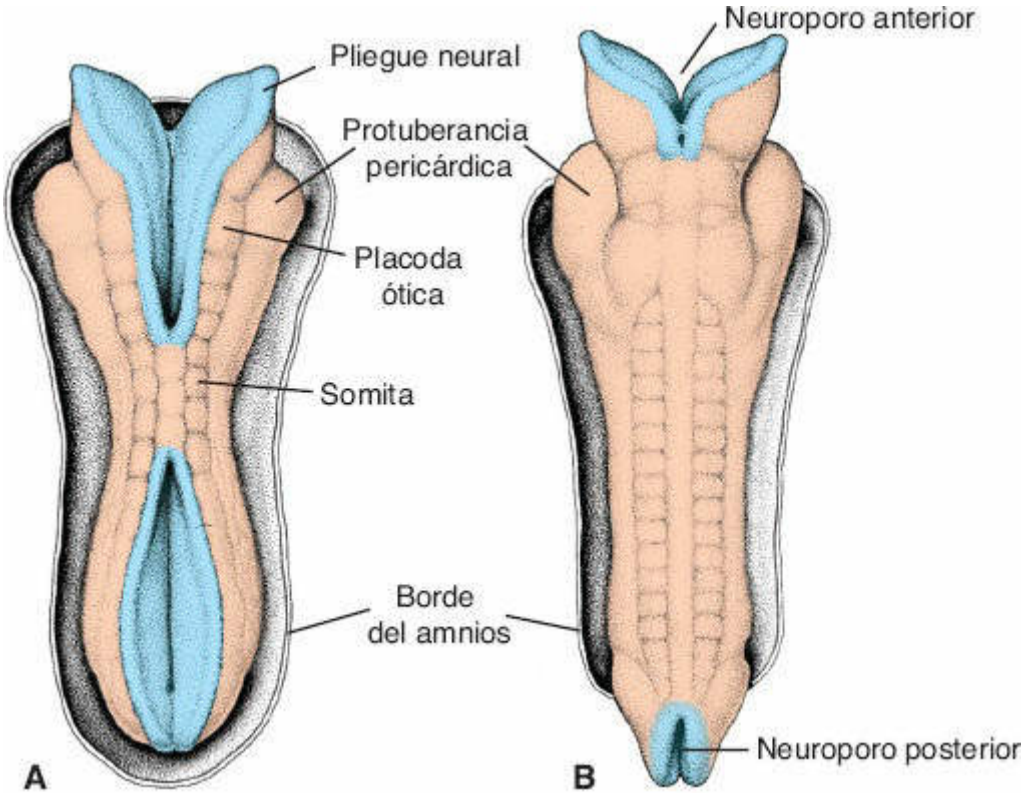

FIGURA 18-3 **A.** Vista dorsal de un embrión humano, alrededor del día 22. Son visibles siete somitas bien definidos a cada lado del tubo neural. **B.** Vista dorsal de un embrión humano alrededor del día 23. El sistema nervioso central está comunicado con la cavidad amniótica por medio de los neuroporos anterior y posterior.

Una vez que el tubo neural se cierra las células neuroepiteliales comienzan a transformarse en otro tipo de células que se caracteriza por su núcleo redondo grande con nucleoplasma pálido y un nucleolo con tinción oscura. Se trata de las células nerviosas primitivas o **neuroblastos** (Fig. 18-7). Forman la **capa del manto**, una zona en torno a la capa neuroepitelial (Fig. 18-8). La capa del manto forma más tarde la **sustancia gris de la médula espinal**.

La capa más externa de la médula espinal, la **capa marginal**, contiene fibras nerviosas que emergen de los neuroblastos de la capa del manto. Como consecuencia de la mielinización de las fibras nerviosas, esta capa adquiere una

booksmedicos.org

booksmedicos.org

tonalidad blanca y por ende se denomina **sustancia blanca de la médula espinal** (Fig. 18-8).

Placas basal, alar, del techo y del piso

Como consecuencia de la adición continua de neuroblastos a la capa del manto, cada uno de los lados del tubo neural muestra un engrosamiento ventral y uno dorsal. Los engrosamientos ventrales, las **placas basales**, que contienen a las células motoras del asta anterior, constituyen las áreas motoras de la médula espinal; los engrosamientos dorsales, las **placas alares**, forman las **áreas sensitivas** (Fig. 18-8 *A*). Una hendidura longitudinal, el **surco limitante**, marca el límite entre ambas. Las porciones dorsal y ventral de la línea media del tubo neural, conocidas como **placas del techo** y del **piso**, respectivamente, carecen de neuroblastos; fungen ante todo como las vías para el cruce de las fibras nerviosas de un lado a otro.

Además del asta anterior motora y del asta posterior sensitiva, un grupo de neuronas se acumula entre las dos áreas y da origen a un **asta intermedia** pequeña (Fig. 18-8 *B*). Esta asta, que contiene neuronas de la división simpática del sistema nervioso autónomo (SNA), solo se identifica en los niveles torácico (T1 a T12) y lumbar superior (L2 a L3) de la médula espinal.

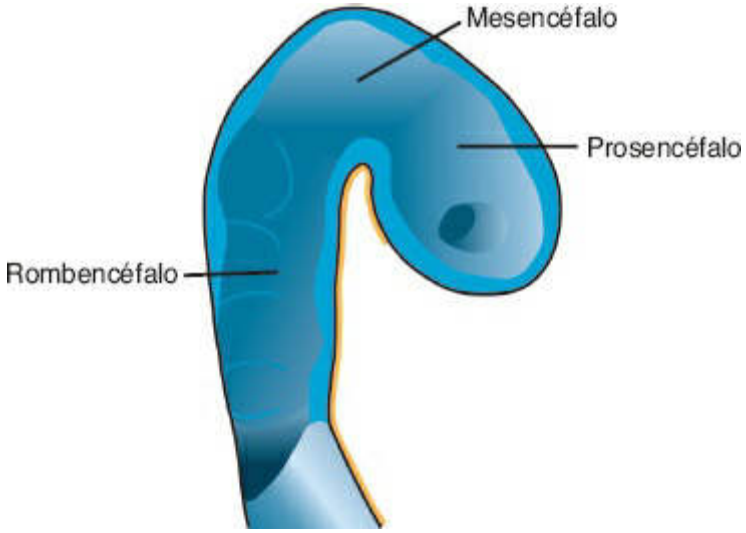

FIGURA 18-4 Dibujo de un corte sagital del cerebro, cerca de los 28 días del desarrollo humano. Tres vesículas cerebrales representan el prosencéfalo, el mesencéfalo y el rombencéfalo.

booksmedicos.org

booksmedicos.org

FIGURA 18-5 Dibujo de un corte sagital del cerebro alrededor de los 32 días del desarrollo humano. Las tres vesícu las cerebrales originales se separaron para constituir el telencéfalo, el diencéfalo, el mesencéfalo, el metencéfalo y el mielencéfalo. Los derivados principales de cada una de estas divisiones también se indican.

Diferenciación histológica

Células neurales

Los **neuroblastos**, o células nerviosas primitivas, se forman de manera exclusiva por la división de las células neuroepiteliales. Al inicio tienen un proceso central que se extiende hacia el lumen (**dendrita transitoria**), pero cuando migran hacia la capa del manto, este proceso desaparece y los neuroblastos durante algún periodo son redondos y **apolares** (Fig. 18-9 *A*). Al avanzar la diferenciación, aparecen dos procesos citoplásmicos nuevos a lados opuestos del cuerpo celular y se forma un **neuroblasto bipolar** (Fig. 18-9 *B*). El proceso en uno de los extremos de las células se elonga con rapidez para constituir el **axón primitivo**, en tanto el del otro extremo desarrolla una serie de arborizaciones citoplásmicas, las **dendritas primitivas** (Fig. 18-9 *C*). Esta célula entonces se conoce como **neuroblasto multipolar** y durante el desarrollo posterior se convierte en una célula nerviosa adulta o **neurona**. Una vez que se forman, los neuroblastos pierden su capacidad para dividirse. Los axones de las neuronas de la placa basal atraviesan la zona marginal y pueden observarse en el aspecto ventral de la médula espinal. Conocidos de manera conjunta como **raíz ventral motora del nervio espinal**, conducen impulsos motores desde la médula espinal hasta los músculos (Fig. 18-10).

booksmedicos.org

booksmedicos.org

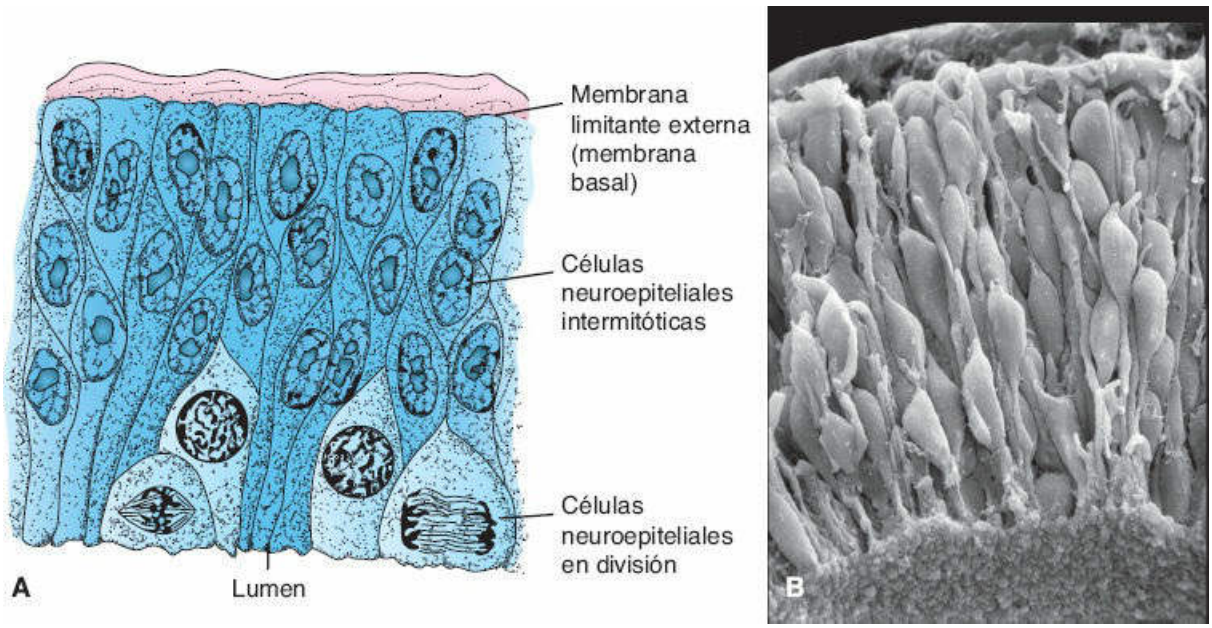

FIGURA 18-6 **A.** Corte de la pared de un tubo neural con cierre reciente, en que se aprecian células neuroepiteliales, que forman un epitelio seudoestratificado que abarca todo el grosor de la pared. Obsérvense las células en división en el lumen del tubo. **B.** Microfotografía electrónica de barrido de un corte de tubo neural de un embrión de pollo similar al que se muestra en **(A)**.

booksmedicos.org

booksmedicos.org

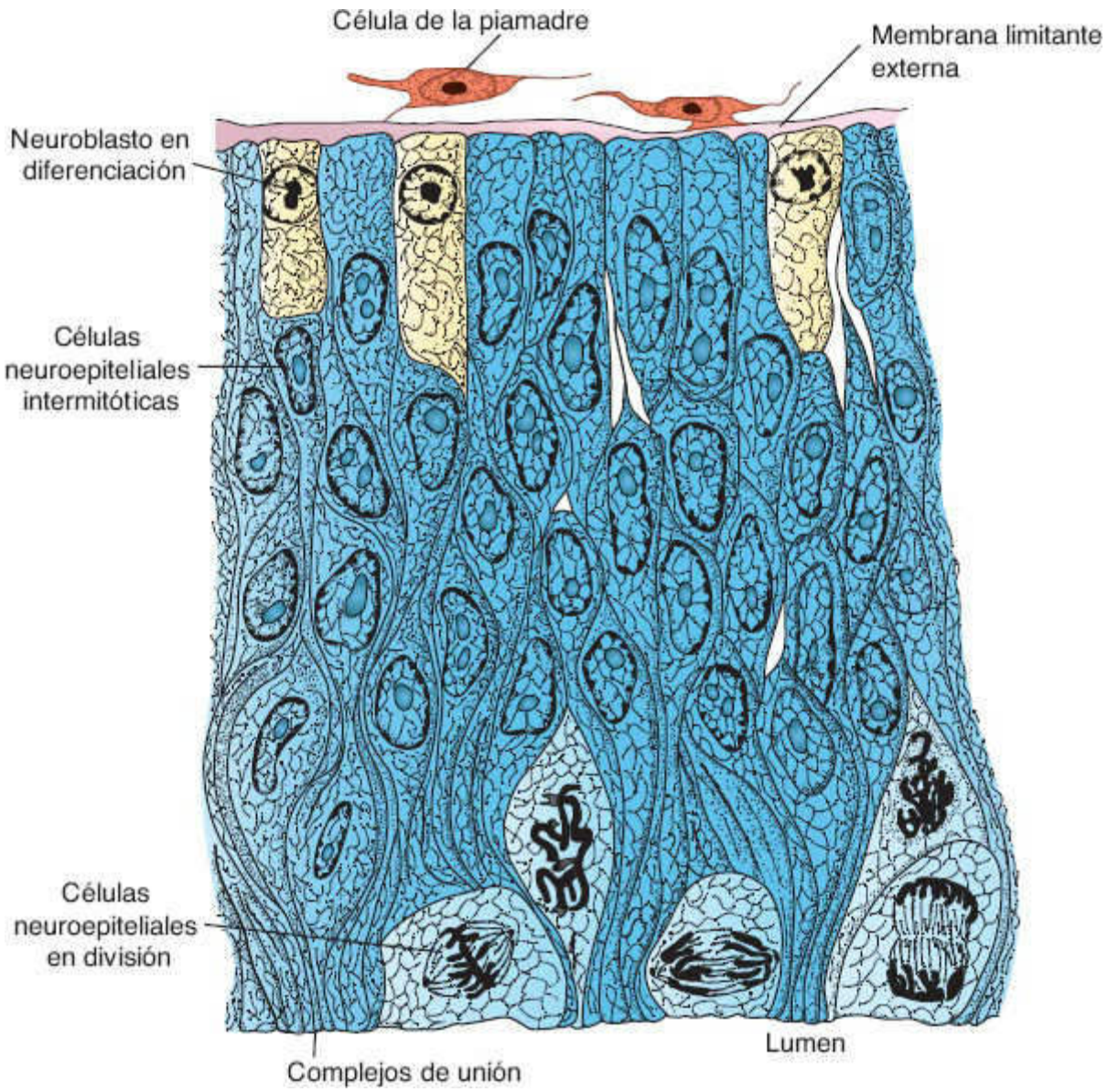

FIGURA 18-7 Corte del tubo neural en una fase un poco más avanzada que la que se muestra en la figura 18-6. La mayor parte de la pared está integrada por células neuroepiteliales. En la periferia, de inmediato en adyacencia a la membrana limitante externa, se forman los neuroblastos [células amarillas]. Estas células, que son producidas por células neuroepiteliales en números siempre crecientes, migrarán abandonando la población de células en división para constituir la capa del manto.

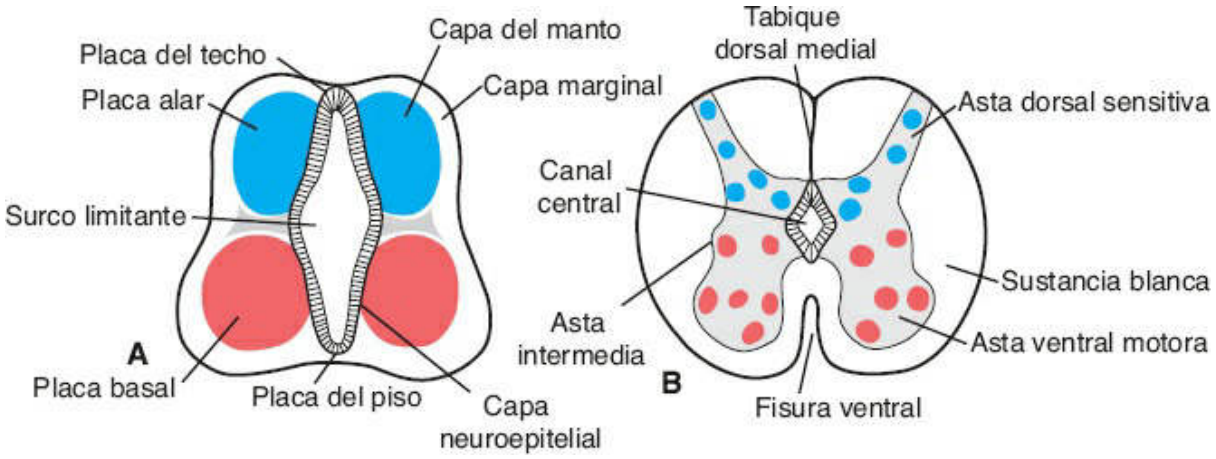

booksmedicos.org

booksmedicos.org

FIGURA 18-8 **A,B.** Dos etapas sucesivas del desarrollo de la médula espinal. Obsérvese la formación de las astas ventral motora y dorsal sensitiva, así como la **columna intermedia**.

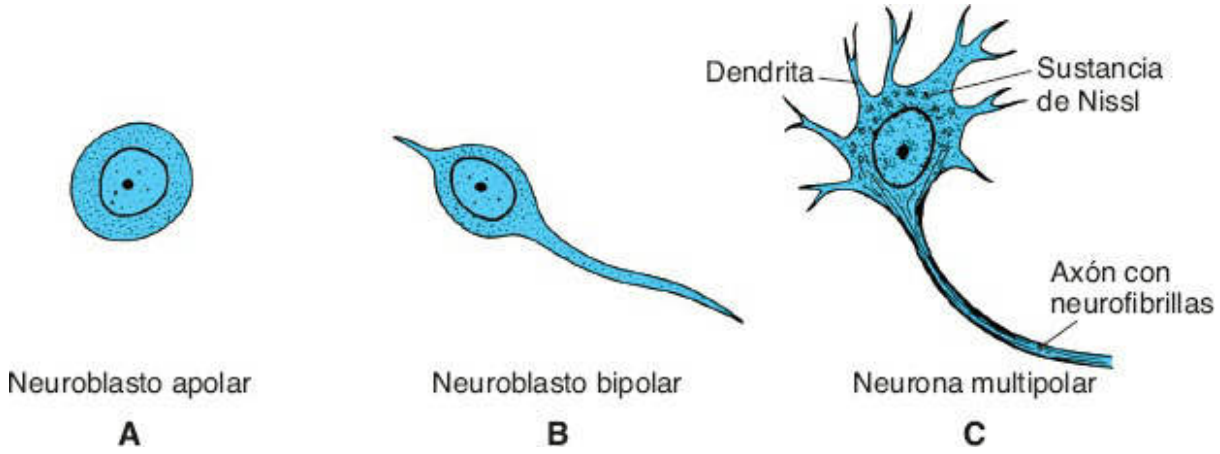

FIGURA 18-9 Varias fases del desarrollo de un neuroblasto. Una neurona es una unidad estructural y funcional constituida por un cuerpo celular y todos sus procesos.

Los axones de las neuronas del asta dorsal sensitiva (placa alar) se comportan de manera distinta a los del asta ventral. Penetran a la capa marginal de la médula, por la que se dirigen ya sea hacia niveles más altos o más bajos, para convertirse en **neuronas de asociación**.

Células de la glía

La mayor parte de las células de sostén primitivas, los **glioblastos**, se forman a partir de células neuroepiteliales una vez que cesa la producción de neuroblastos. Los glioblastos migran desde la capa neuroepitelial hasta las capas del manto y la marginal. En la capa del manto se diferencian en **astrocitos protoplásmicos** y **astrocitos fibrilares** (Fig. 18-11). Estas células se alojan entre los vasos sanguíneos y las neuronas, donde dan soporte y desempeñan funciones metabólicas.

Otro tipo de célula de sostén que quizá derive de los glioblastos es el **oligodendrocito**. Esta célula, que se identifica ante todo en la capa marginal, forma vainas de mielina en torno a los axones ascendentes y descendentes de la capa marginal.

Durante la segunda mitad del proceso de desarrollo aparece en el SNC un tercer tipo de célula de sostén, la **célula de la microglía**. Este tipo de célula con gran capacidad fagocítica se forma a partir del mesénquima vascular cuando los vasos sanguíneos crecen hacia el interior del sistema nervioso (Fig. 18-11). Una vez que las células neuroepiteliales dejan de producir neuroblastos y glioblastos se diferencian en células ependimarias que revisten el canal central de la médula espinal.

Células de la cresta neural

Durante la elevación de la placa neural aparece un grupo de células a lo largo de

booksmedicos.org

booksmedicos.org

cada borde (cresta) de los pliegues neurales (Fig. 18-2). Estas **células de la cresta neural** son de origen ectodérmico y se distribuyen a todo lo largo del tubo neural. Las células de la cresta migran en dirección lateral y dan origen a los **ganglios sensitivos** (**ganglios de la raíz dorsal**) de los nervios espinales y a otros tipos de células (Fig. 18-2).

En una fase posterior del desarrollo los neuroblastos de los ganglios sensitivos forman dos procesos (Fig. 18-10 *A*). Los procesos de crecimiento central penetran por la región dorsal del tubo neural. En la médula espinal pueden terminar en el asta dorsal o ascender por la capa marginal hasta alguno de los centros cerebrales superiores. Estos procesos se conocen de manera colectiva como **raíz dorsal sensitiva del nervio espinal** (Fig. 18-10 *B*). Los procesos que crecen hacia la periferia se unen a fibras de las raíces ventrales motoras y participan así en la formación del tronco del nervio espinal. De manera eventual, estos procesos terminan en los órganos receptores sensitivos. Así, los neuroblastos de los ganglios sensitivos que derivan de las células de la cresta neural dan origen a las **neuronas de la raíz dorsal**.

Además de formar ganglios sensitivos, las células de la cresta neural se diferencian en neuroblastos autónomos, células de Schwann, células pigmentadas, odontoblastos, meninges y mesénquima de los arcos faríngeos (v. Cuadro 6-1, p. 78).

Nervios espinales

Las fibras nerviosas motoras comienzan a aparecer durante la cuarta semana, **generándose a partir de los cuerpos de las células nerviosas en las placas basales** (**astas ventrales**) **de la médula espinal**. Estas fibras se unen en haces conocidos como **raíces nerviosas ventrales** (Fig. 18-10). Las **raíces nerviosas dorsales** que contienen fibras **sensitivas** se originan a partir de los cuerpos de las células nerviosas ubicadas **fuera de la médula espinal**, en los **ganglios de la raíz dorsal** (**ganglios espinales**), **formados por las células de la cresta neural.** Los procesos derivados de estos ganglios integran haces que crecen hacia las astas dorsales de la médula espinal. Los procesos distales se unen a las raíces nerviosas ventrales para formar un **nervio espinal** (Fig. 18-10). De este modo, las fibras de la raíz dorsal proveen inervación sensitiva, en tanto las fibras de la raíz ventral aportan la inervación motora y, por ende, los nervios espinales contienen tanto fibras sensitivas como motoras. Casi de inmediato los nervios espinales se dividen en **ramas primarias dorsal** y **ventral, que contienen fibras tanto motoras como sensitivas**. Las ramas primarias dorsales inervan la musculatura axial dorsal, las articulaciones vertebrales y la piel de la espalda. Las ramas primarias ventrales inervan las extremidades y la pared anterior del cuerpo, y forman los **plexos nerviosos principales (plexo braquial y plexo lumbosacro)**.

booksmedicos.org

booksmedicos.org

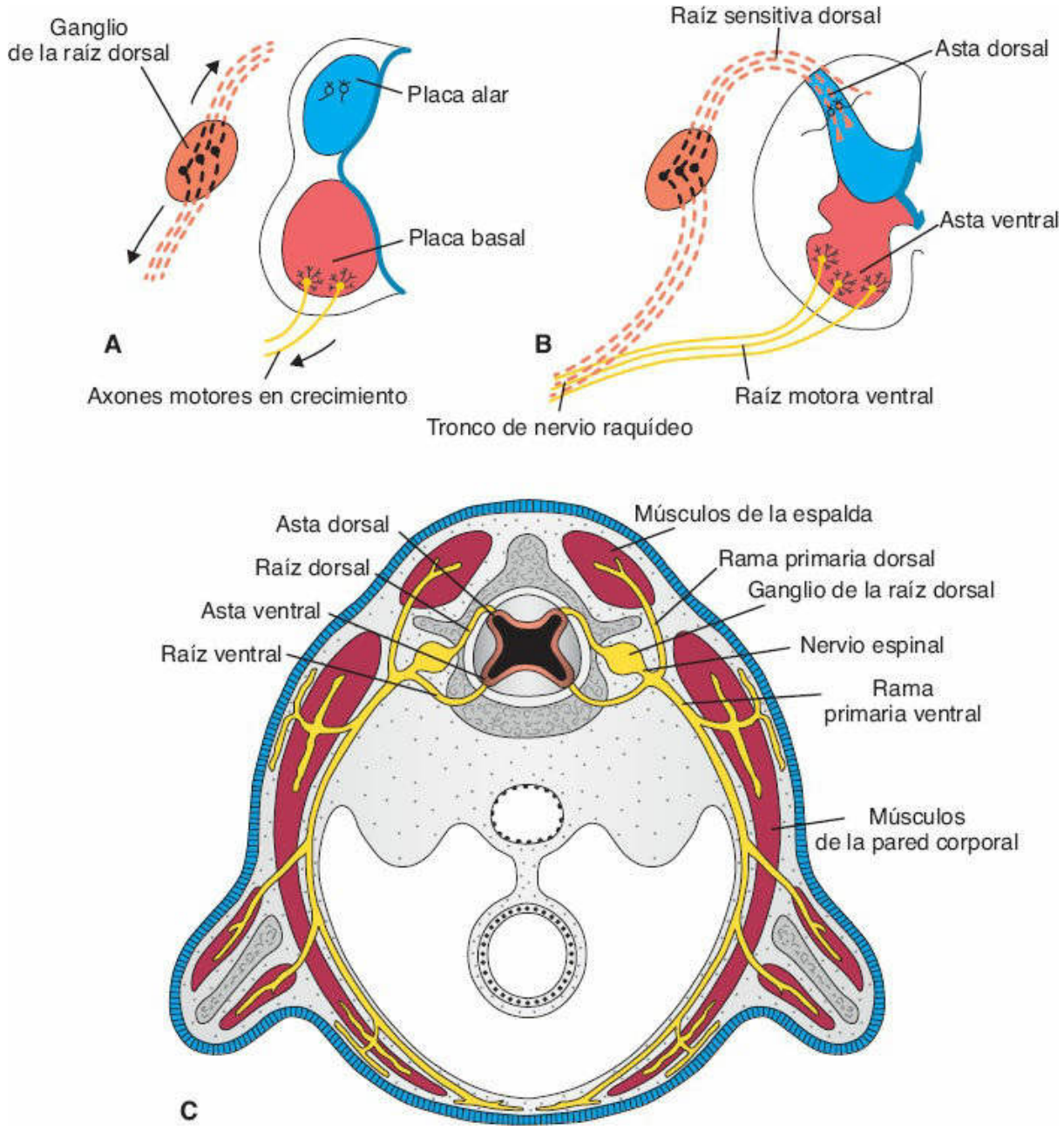

FIGURA 18-10 **A.** Los axones motores crecen a partir de las neuronas en la placa basal, en tanto las neuronas del ganglio de la raíz dorsal, ubicadas fuera de la médula espinal, desarrollan procesos que se extienden hacia el asta dorsal de la médula espinal y la periferia. **B.** Las fibras nerviosas de las raíces ventrales motoras y las raíces dorsales sensitivas se unen para formar un nervio espinal. **C.** Corte transversal de un embrión en que se aprecian las raíces dorsal y ventral que se unen para formar un nervio espinal. Casi de inmediato los nervios espinales se dividen en ramas primarias dorsal y ventral. Las ramas primarias dorsales inervan los músculos de la espalda (epaxiales) y proporcionan la inervación sensitiva de la columna vertebral y la piel de la espalda. Las ramas primarias ventrales inervan los músculos de la pared del tronco y las extremidades (músculos hipaxiales) y también llevan fibras sensitivas a la piel y otras estructuras. Así, las raíces dorsales contienen fibras sensitivas, las raíces ventrales contienen fibras motoras, y los nervios espinales y las ramas primarias dorsales y ventrales llevan fibras tanto motoras como sensitivas.

booksmedicos.org

booksmedicos.org

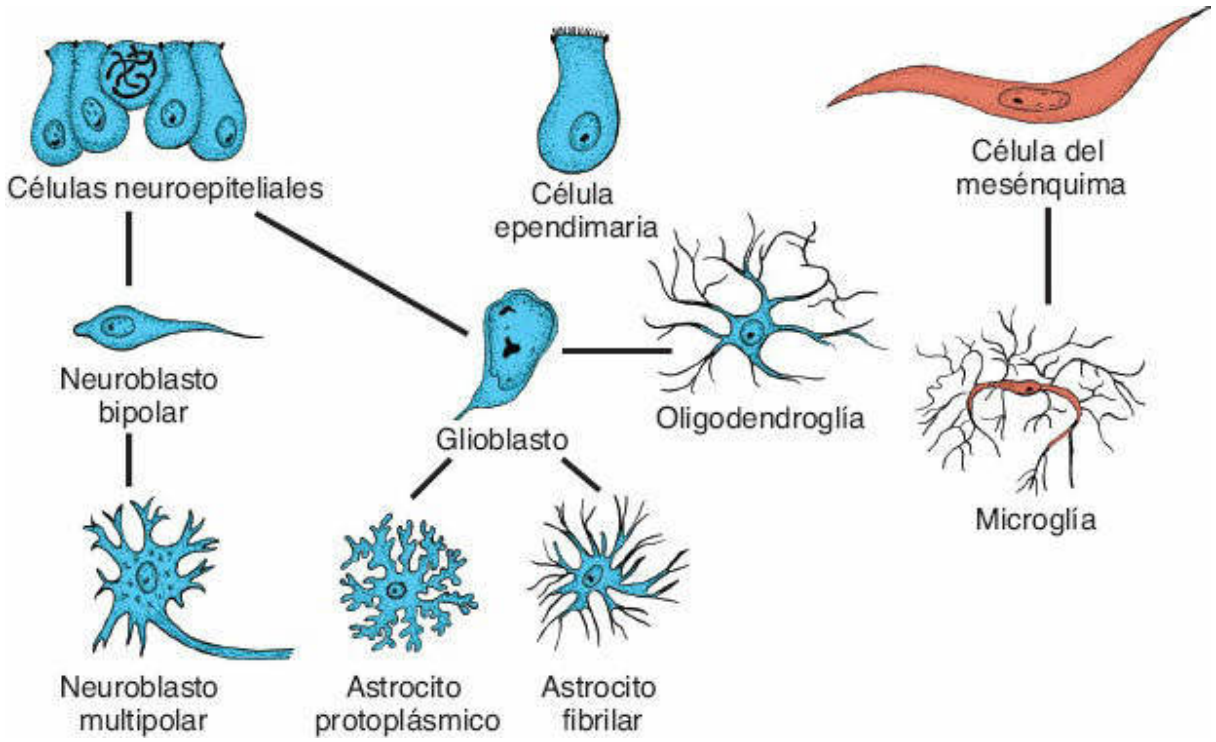

FIGURA 18-11 Origen de la célula nerviosa y los distintos tipos de células de la glía. Neuroblastos, astrocitos fibrilares y protoplásmicos, y células ependimarias se originan a partir de las células neuroepiteliales. La microglía se desarrolla a partir de células del mesénquima de los vasos sanguíneos, al tiempo que el SNC se vasculariza.

Mielinización

Las **células de Schwann** mielinizan los nervios periféricos, y cada una de ellas se encarga del proceso en un solo axón. Estas células se originan a partir de la cresta neural, migran hacia la periferia y se enrollan en torno a los axones para formar la **vaina del neurilema** (Fig. 18-12). Al inicio del cuarto mes de vida fetal muchas fibras nerviosas adquieren un aspecto blanquecino como consecuencia del depósito de **mielina**, formada por los giros numerosos de la membrana de la célula de Schwann en torno a sus axones (Fig. 18-12 *C*).

La vaina de mielina que circunda a las fibras nerviosas en la médula espinal tiene un origen del todo distinto, las **células de la oligodendroglía** (Fig. 18-12 *B, C*). A diferencia de las células de Schwann, un solo oligodendrocito puede mielinizar hasta 50 axones. Si bien la mielinización de las fibras nerviosas en la médula espinal inicia alrededor del cuarto mes de la vida intrauterina, algunas de las fibras motoras que descienden desde los centros cerebrales superiores hasta la médula espinal no desarrollan mielinización sino hasta el primer año de la vida posnatal. Los tractos del sistema nervioso desarrollan mielinización casi al mismo tiempo que comienzan a funcionar.

Cambios de posición de la médula espinal

En el tercer mes del desarrollo la médula espinal se extiende a todo lo largo del embrión, y los nervios espinales pasan por los forámenes intervertebrales en su

booksmedicos.org

booksmedicos.org

nivel de origen (Fig. 18-13 *A*). A pesar de esto, con el paso del tiempo la columna vertebral y la dura madre se elongan con más rapidez que el tubo neural, y el extremo terminal de la médula espinal de manera gradual se desplaza hacia un nivel más alto. Al nacer, este extremo se ubica en el nivel de la tercera vértebra lumbar (Fig. 18-13 *C*). Como consecuencia de este crecimiento desproporcional, las **raíces dorsales** y **ventrales de los nervios espinales** tienen orientación oblicua desde su segmento de origen en la médula espinal hasta el nivel correspondiente de la columna vertebral, en que las raíces correspondientes se unen para constituir los nervios espinales. La duramadre permanece insertada en la columna vertebral a nivel coccígeo.

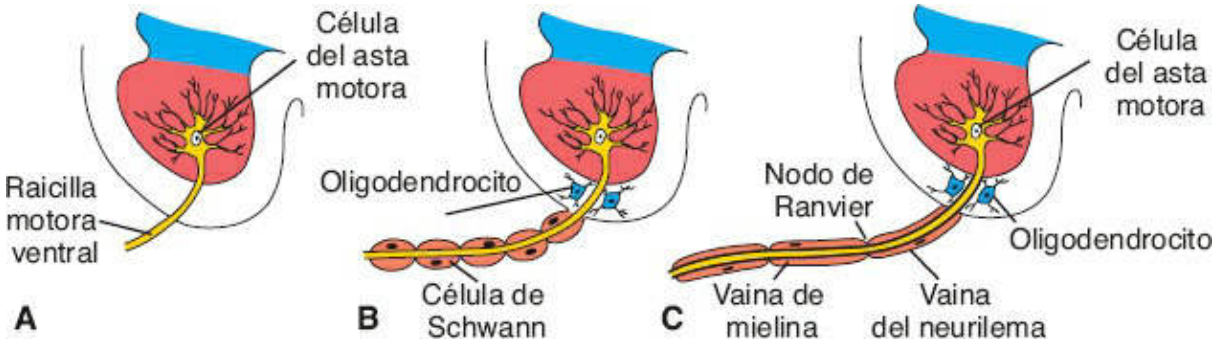

FIGURA 18-12 **A.** Células del asta motora con una raicilla descubierta. **B.** En la médula espinal las células de la oligodendroglía circundan la raicilla ventral; fuera de la médula espinal las células de Schwann comienzan a circundar la raicilla. **C.** En la médula espinal la vaina de mielina es constituida por los oligodendrocitos; fuera de la médula espinal la vaina es formada por las células de Schwann.

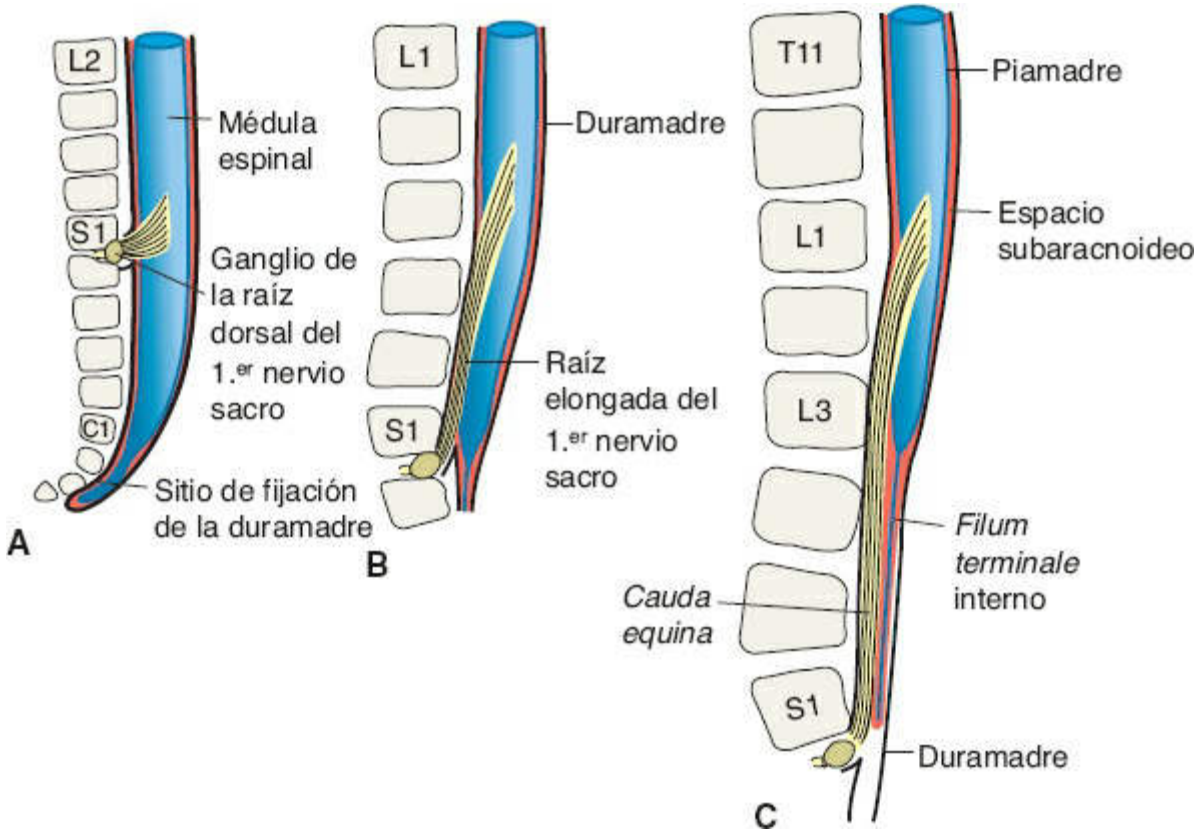

FIGURA 18-13 Extremo terminal de la médula espinal en relación con el propio de la columna

booksmedicos.org

booksmedicos.org

vertebral en distintas etapas del desarrollo. **A.** Alrededor del tercer mes. **B.** Final del quinto mes. **C.** Recién nacido.

En el adulto la médula espinal termina entre el nivel de L2 y L3, en tanto el saco dural y el espacio subaracnoideo se extienden hasta S2. En el extremo inferior de la médula espinal, una extensión formada por piamadre y similar a un hilo se extiende en dirección caudal, pasa por la duramadre, que le da una cubierta en S2 y se extiende hasta la primera vértebra coccígea. Esta estructura se denomina ***filum terminale***, y señala el trayecto de regresión de la médula espinal, al tiempo que da sostén a esa estructura (la porción cubierta por la duramadre y que se extiende desde S2 hasta el cóccix, también se denomina **ligamento coccígeo**). Las raíces dorsal y ventral de los nervios espinales por debajo del extremo terminal de la médula en L2-L3 constituyen en conjunto la ***cauda equina*** (**cola de caballo**). Cuando se hace una extracción de líquido cefalorraquídeo mediante una **punción lumbar**, la aguja se inserta en la región lumbar inferior (L4-L5) para evitar el extremo inferior de la médula espinal.

Regulación molecular de la diferenciación de la médula espinal

Las regiones dorsal (sensitiva) y ventral (motora) de la médula espinal en desarrollo dependen de gradientes de concentración entre factores de crecimiento miembros de la familia del factor de crecimiento transformante β (TGF-β), que secreta la región dorsal del tubo neural, así como de Sonic hedgehog (SHH), secretada por la notocorda y la placa del piso (Fig. 18-14 *A*). Al inicio, las proteínas morfogenéticas óseas (BMP) de los tipos 4 y 7 son secretadas por el ectodermo suprayacente al tubo neural, y la presencia de estas proteínas establece un segundo centro de señalización en la placa del techo. A continuación la BMP4 en la placa del techo desencadena una cascada de proteínas de la familia del TGF-β, entre ellas BMP5, BMP7, activina y dorsalina en la placa del techo y la región circundante. Esta cascada está organizada de tal modo en tiempo y espacio que establece un gradiente de concentración de estos factores. Como resultado, las células cercanas a la placa del techo se exponen a las concentraciones más altas, en tanto aquéllas en posición más ventral reciben una cantidad cada vez menor de estos factores.

Eventos similares ocurren en la región ventral del tubo neural, excepto porque la molécula de señalización es SHH. Este factor se expresa en primer lugar en la notocorda, y le sigue el establecimiento de un segundo centro de señalización en la placa del piso (Fig. 18-14 *A*). El resultado es una concentración decreciente de SHH entre la región ventral y la dorsal del tubo neural.

booksmedicos.org

booksmedicos.org

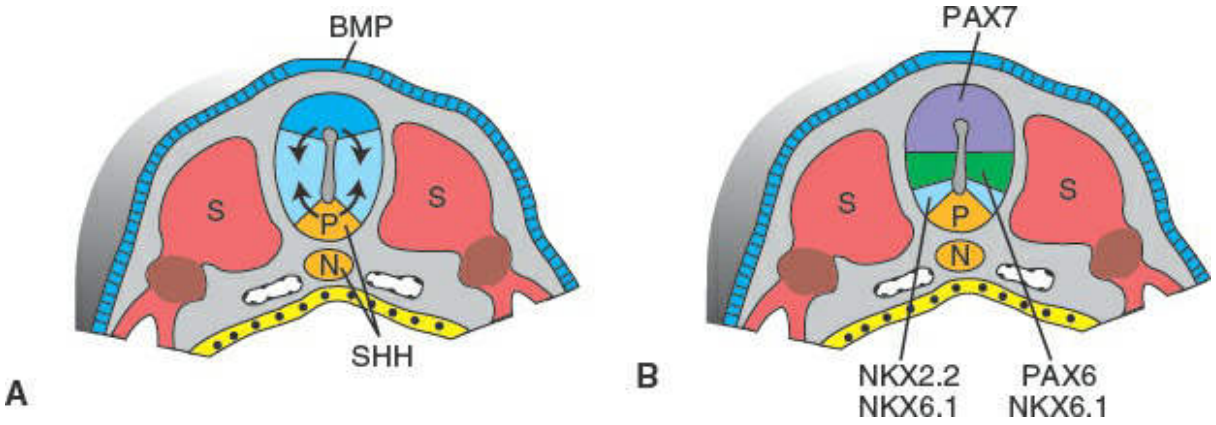

FIGURA 18-14 **A,B.** Esquemas que ilustran la regulación molecular de la diferenciación de las neuronas en la médula espinal. **A.** Al inicio, las proteínas morfogenéticas óseas de los tipos 4 y 7 (BMP4 y BMP7), que secreta el ectodermo suprayacente al tubo neural, establecen un centro de señalización en la placa del techo. Luego, la BMP4 en la placa del techo genera una regulación positiva de una cascada de proteínas TGF-β, entre ellas BMP5 y BMP7, activina y dorsalina en esta región. De manera similar, la proteína Sonic hedgehog (SHH) secretada por la notocorda activa una vía de señalización adicional en la placa del piso. De este modo, se establece un gradiente sobrepuesto, que incluye a factores tanto dorsales como ventrales en el tubo neural. **B.** El gradiente establecido por las proteínas TGF-β y SHH activa a factores de transcripción que regulan la diferenciación neuronal. Por ejemplo, las concentraciones altas de TGF-β en la región dorsal del tubo neural activan a los genes PAX3 y PAX7, que controlan la diferenciación de las neuronas sensitivas. Las concentraciones altas de SHH y muy bajas de TGF-β cerca de la placa del piso activan a los genes NKX2.2 y NKX6.1, así como la formación de neuronas ventrales. Concentraciones un poco mayores de TGF-β y un tanto menores de SHH activan a NKX6.1 y PAX6, y la diferenciación de las neuronas ventrales, y así, sucesivamente. S, somita; N, notocorda; P, placa del piso.

De este modo, se superponen dos gradientes de concentración de miembros de la familia del TGF-β y SHH. Estos gradientes activan a continuación a factores de transcripción que regulan la diferenciación de las neuronas sensitivas y motoras. Por ejemplo, una concentración alta de factores TGF-β y niveles muy bajos de SHH en el tubo dorsal neural activan a *PAX3* y *PAX7*, que controlan la diferenciación de las neuronas sensitivas (Fig. 18-14 *B*). De igual modo, concentraciones altas de SHH y muy bajas de moléculas TGF-β en la región ventral extrema dan origen a la activación de *NKX2.2* y *NKX6.1*, y la formación de neuronas ventrales. Justo por detrás de esta región, donde existen concentraciones un poco más bajas de SHH y más altas de moléculas de TGF-β, se induce la expresión de *NKX6.1* y *PAX6*, y estos factores de transcripción desencadenan la diferenciación de las células del asta ventral motora. Estas interacciones siguen produciendo todos los distintos tipos de neuronas de la médula espinal.

Correlaciones clínicas

Defectos del cierre del tubo neural

La mayor parte de los defectos de la médula espinal derivan del cierre anómalo de los pliegues neurales en la tercera y la cuarta semanas del

booksmedicos.org

booksmedicos.org

desarrollo. Las anomalías que resultan, los **defectos del tubo neural [DTN]**, pueden afectar meninges, vértebras, músculos y piel. La prevalencia de DTN al nacer, con inclusión de la espina bífida y la anencefalia, varía en distintas poblaciones, y puede ser alta, incluso de 1/200 nacimientos en algunas regiones, como el norte de China. La prevalencia al nacer de DTN en Estados Unidos ha disminuido cerca de 25%, hasta 1/1 500 nacimientos, por efecto de la fortificación de la harina con ácido fólico, instituida en 1998.

Espina bífida es un concepto general que se utiliza para hacer referencia a los DTN que afectan la región espinal. Consiste en la separación de los arcos vertebrales, y puede o no afectar al tejido neural subyacente. La **espina bífida oculta** es un defecto de los arcos vertebrales que se encuentra cubierto por piel y que en condiciones normales no afecta al tejido neural subyacente (Fig. 18-15 A). La mayor parte de las veces este defecto ocurre en la región sacra (S1-S2), y en ocasiones está señalado por un mechón de pelo en la región afectada. El defecto, que deriva de la falta de fusión de los arcos vertebrales, se observa en cerca de 10% de personas normales en otros sentidos. La malformación no suele detectarse al momento del nacimiento y no induce discapacidad. A menudo, el defecto se identifica por vez primera de manera incidental cuando se toma una radiografía de la columna vertebral.

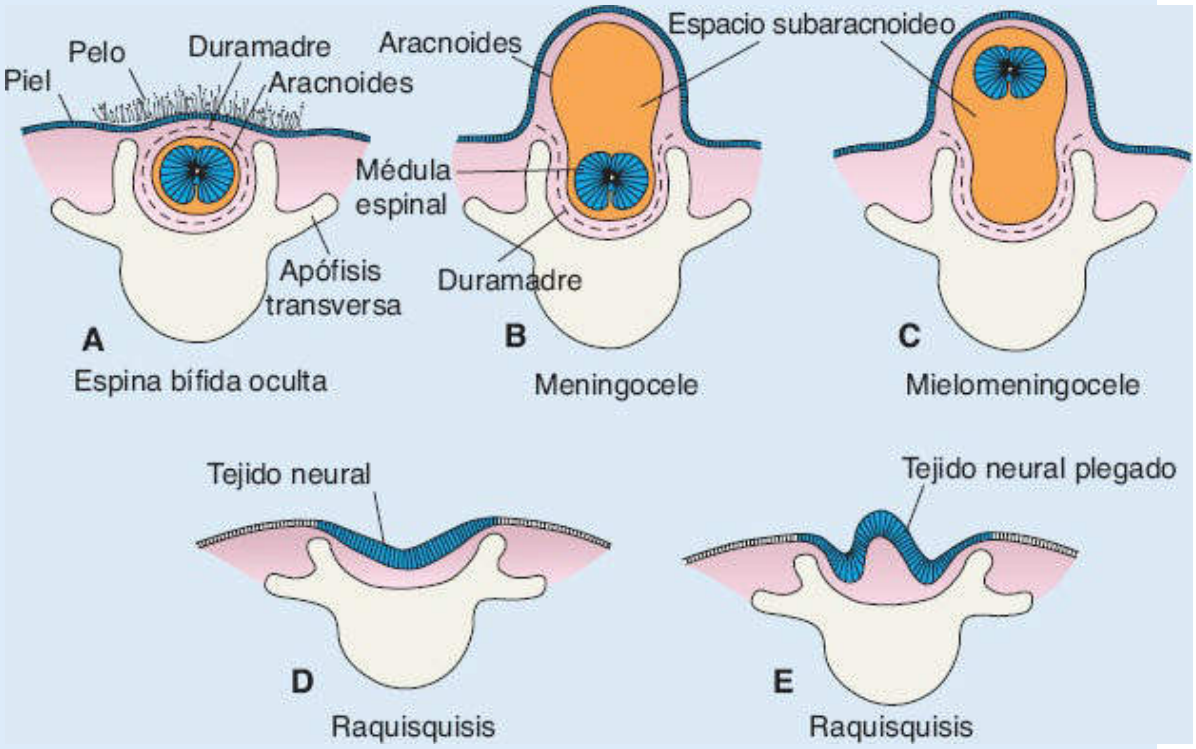

FIGURA 18-15 A–E. Dibujos que ilustran diversos DTN que afectan a la médula espinal. El concepto espina bífida aplica a todos los defectos debido a que el arco óseo de una o más vértebras no se fusiona por detrás de la médula espinal. En algunos casos el defecto óseo está cubierto por piel [espina bífida oculta **(A)**], pero la médula espinal está intacta. Con frecuencia este defecto puede identificarse por la presencia de un mechón de pelo oscuro que crece en la zona. En los casos de meningocele **(B)** solo existe protrusión de un saco meníngeo lleno de líquido por el defecto, en tanto en el mielomeningocele existe tejido neural dentro del saco **(C)**. La *raquisquisis* hace referencia a los DTN en los que el tubo neural no cierra, lo que genera espina bífida y exposición del tejido neural, que a menudo desarrolla necrosis **(D, E)**. La raquisquisis puede ocurrir en las regiones

booksmedicos.org

booksmedicos.org

medulares o cerebrales del tubo neural, y representa la anomalía más grave de este tipo. La mayor parte de los defectos medulares ocurre en la región lumbosacra, y entre 50 y 70% de todos los DTN puede prevenirse mediante el consumo materno de ácido fólico (400 mg/día) antes de la concepción y durante el embarazo.

Otros tipos de espina bífida son el meningocele y el mielomeningocele. Se trata de DTN graves en los que el tejido neural, las meninges o ambos sobresalen a través de un defecto de los arcos vertebrales y la piel, para constituir un saco similar a un quiste (Fig. 18-15). La mayor parte de estos defectos se ubica en la región lumbosacra y determina deficiencias neurológicas, si bien no suele vincularse con discapacidad intelectual. En algunos casos solo sobresalen meninges que contienen líquido a través del defecto [**meningocele**; Fig. 18-15 *B*]; en otros el saco contiene tejido neural [**mielomeningocele**; Fig. 18-15 *C*]. En ocasiones los pliegues neurales no se elevan, sino se conservan como una masa aplanada de tejido neural (espina bífida con mielosquisis o **raquisquisis**; Figs. 18-15 *D*, *E* y 18-16). En 80 a 90% de los niños que nacen con DTN graves se desarrolla **hidrocefalia** que requiere intervención y a menudo se relaciona con la presencia de una **malformación de Arnold-Chiari** (herniación de parte del cerebelo por el foramen magno), que obstruye el flujo de líquido cefalorraquídeo y de sencadena la hidrocefalia. La herniación del cerebelo ocurre debido a que la médula espinal está fija dentro de la columna vertebral como consecuencia de su desarrollo anómalo. Al tiempo que la columna vertebral se elonga, la fijación de la médula espinal tira del cerebelo para pasar por el foramen magno, lo que obstruye el flujo del líquido cefalorraquídeo. La hidrocefalia puede tratarse mediante la colocación de una derivación ventriculoperitoneal, que permite el drenaje del líquido cefalorraquídeo, de uno de los ventrículos cerebrales hacia la cavidad peritoneal.

La espina bífida puede diagnosticarse antes del nacimiento mediante ultrasonido, y por la cuantificación de las concentraciones de α fetoproteína en el suero materno y el líquido amniótico. Las vértebras pueden visualizarse a las 12 semanas de gestación, y pueden detectarse los defectos del cierre de los arcos vertebrales. El tratamiento experimental para este defecto es la cirugía in utero desde las 22 semanas de la gestación. El feto se expone mediante una incisión en el útero, el defecto se repara y el feto es devuelto al útero.

Hipertermia, ácido valproico e hipervitaminosis A causan DTN, al igual que muchos otros teratógenos. El origen de la mayor parte de los DTN es multi-factorial y la probabilidad de tener un producto con un defecto de este tipo se incrementa en grado significativo una vez que **nace** un hijo afectado. La prevención de muchos DTN es posible si las mujeres toman **ácido fólico (400 µg/día)** desde por lo menos 1 mes antes de la concepción y luego durante todo el embarazo. Un protocolo de este tipo reduce la incidencia de DTN, incluso entre 50 y 70%. El ácido fólico también puede disminuir la incidencia de los **trastornos del espectro de autismo**. Puesto que alrededor de 50% de todos los embarazos no es planeado, se recomienda que todas las

booksmedicos.org

booksmedicos.org

mujeres en edad reproductiva tomen un multivitamínico que contenga 400 µg de ácido fólico a diario. Por otra parte, las mujeres que han tenido un hijo con DTN o tienen antecedentes familiares de este tipo de defectos, deben tomar 400 mg de ácido fólico por día y luego 4 000 µg (4 mg) de ácido fólico por día desde por lo menos 1 mes antes de la concepción y durante los primeros 3 meses del embarazo.

FIGURA 18-16 Feto con espina bífida grave, que afecta varias vértebras en la región lumbosacra.

CEREBRO

En ocasiones se divide al cerebro en **tallo cerebral** (integrado por el mielencéfalo, el puente del metencéfalo y el mesencéfalo) y **centros superiores** (cerebelo y hemisferios cerebrales). El tallo cerebral es una continuación directa de la médula espinal y tiene una organización similar. Así, a cada lado de la

booksmedicos.org

booksmedicos.org

línea media se ubican las **placas basal** y **alar** bien diferenciadas, que representan las áreas motoras y sensitivas, respectivamente. Sin embargo, los centros superiores en general no conservan este patrón básico y, en vez de ello, muestran acentuación de las placas alares y regresión de las placas basales.

Rombencéfalo: cerebro posterior

El rombencéfalo se divide en **mielencéfalo**, la más caudal de las vesículas cerebrales, y **metencéfalo**, que se extiende desde el pliegue pontino hasta el istmo rombencefálico (Figs. 18-5 y 18-17).

Mielencéfalo

El mielencéfalo da origen al **bulbo raquídeo (médula oblonga)**, una zona de transición entre el cerebro y la médula espinal. Difiere de la médula espinal en el sentido de que sus paredes laterales están evertidas (Fig. 18-18). Las placas alar y basal, separadas por el surco limitante, pueden identificarse con claridad. La placa basal, similar a la de la médula espinal, contiene los núcleos motores. Estos núcleos se dividen en tres grupos: (1) un grupo **eferente somático** medial, (2) un grupo **eferente visceral especial** intermedio, y (3) un grupo **eferente visceral general** lateral (Fig. 18-18 *C*; Cuadro 18-1, p. 326).

El grupo eferente somático contiene neuronas motoras, que son la **prolongación cefálica de las células del asta anterior**. Debido a que este grupo se extiende en dirección rostral hacia el interior del mesencéfalo, se le denomina **columna eferente motora somática**. En el mielencéfalo incluye a neuronas del **nervio hipogloso** (**XII**) que inervan la musculatura de la lengua. En el metencéfalo y el mesencéfalo la columna contiene neuronas de los **nervios abducens** (**VI**; Fig. 18-19), **troclear** (**IV**) y **oculomotor** (**III**; Fig. 18-23), respectivamente. Estos nervios inervan la musculatura del ojo.

booksmedicos.org

booksmedicos.org

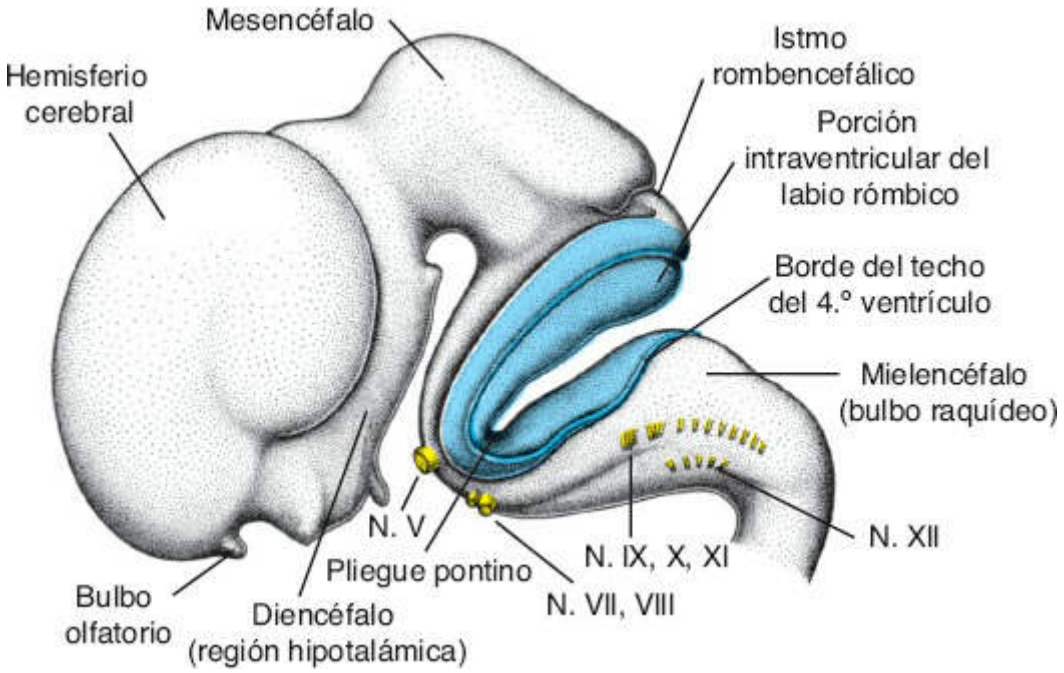

FIGURA 18-17 Vista lateral de las vesículas cerebrales en un embrión de 8 semanas (longitud cráneo-caudal, ~27 mm). La placa del techo del rombencéfalo se retiró para mostrar la porción intraventricular del labio rómbico. Obsérvese el origen de los nervios craneales (N).

El grupo **eferente visceral especial** se extiende al interior del metencéfalo y forma la **columna eferente motora visceral especial**. Sus neuronas motoras se distribuyen en los **músculos estriados** de los arcos faríngeos. En el mielencéfalo la columna está representada por neuronas de los nervios **accesorio** (**XI**), **vago** (**X**) y **glosofaríngeo** (**IX**).

El grupo **eferente visceral general** contiene neuronas motoras que se distribuyen en la **musculatura involuntaria** de las vías respiratorias, el tubo digestivo y el corazón.

booksmedicos.org

booksmedicos.org

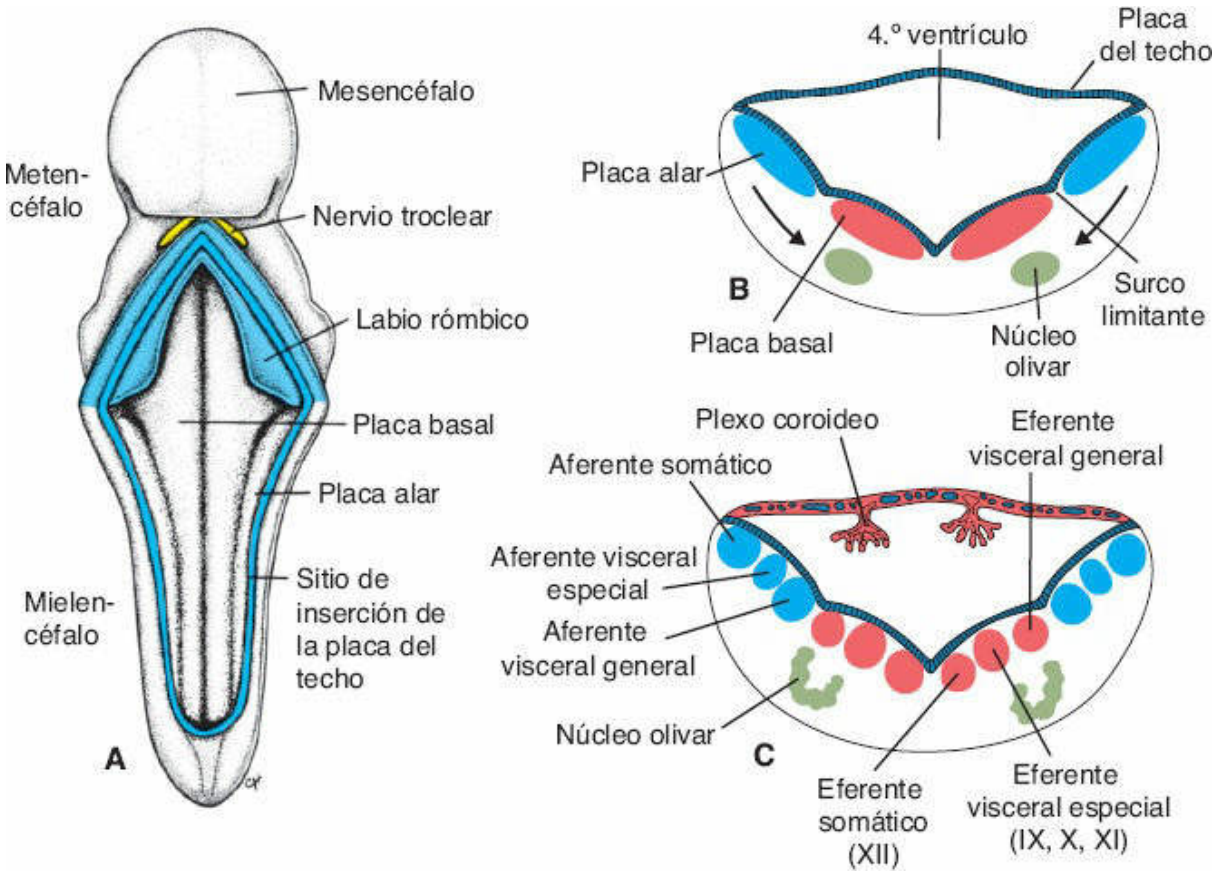

FIGURA 18-18 **A.** Vista dorsal del piso del cuarto ventrículo en un embrión de 6 semanas tras la eliminación de la placa del techo. Obsérvense las placas alares y basal en el mielencéfalo. El labio rómbico puede observarse en el metencéfalo. **B, C.** Posición y diferenciación de las placas basal y alar del mielencéfalo en distintas fases del desarrollo. Obsérvese la formación de los grupos nucleares en las placas basal y alar. Flechas, trayecto seguido por las células de la placa alar hacia el complejo del núcleo olivar. El plexo coroideo produce líquido cefalorraquídeo.

booksmedicos.org

booksmedicos.org

Cuadro 18-1 Organización de las neuronas de las placas alar y basal en el tallo cerebral

Tipo	Tipo de inervación	Estructuras inervadas	Nervios craneales	Localización
Eferente somática general	Músculo estriado somático	Músculos extrínsecos de ojo y lengua	III, IV[a], VI XII	Metencéfalo Mielencéfalo
Eferente visceral especial (branquial)[b]	Músculos estriados de la faringe (v. Cuadro 17-1, p. 285)	Músculos derivados de los arcos faríngeos	V, VII IX, X	Metencéfalo Mielencéfalo
Eferente visceral general	Vías parasimpáticas al ojo	Esfínter de la pupila	III	Mesencéfalo
	Músculos lisos	Vías aéreas, vísceras, corazón, glándulas salivales	IX, X	Mielencéfalo
Aferente visceral general	Vísceras	Interoceptivas del tubo digestivo	X	Mielencéfalo
Aferente especial	Gusto	Gusto de lengua, paladar y epiglotis	VII, IX	Metencéfalo Mielencéfalo
	Audición y equilibrio	Cóclea y conductos semicirculares	VIII	Mielencéfalo
Aferente somática general	Sensibilidad general de cabeza y cuello	Tacto, temperatura, dolor de cabeza y cuello; mucosa de cavidades oral y nasal, y faringe	V, VII, IX	Metencéfalo Mielencéfalo

[a]El nervio IV se origina a partir del metencéfalo, pero se desplaza hacia el mesencéfalo.
[b]*Branquial* es un término antes utilizado, que hacía referencia a las branquias. Si bien los arcos faríngeos se asemejan a branquias en ciertos sentidos, no lo son. Así, un término más preciso para el humano es *faríngeo*.

La placa alar contiene tres grupos de **núcleos sensitivos de relevo** (Fig. 18-18 *C*; Cuadro 18-1). El ubicado en posición más lateral, el grupo **aferente somático** (sensitivo general), recibe la sensibilidad de dolor, temperatura y tacto a partir de la faringe por medio del **nervio glosofaríngeo** (**IX**). El grupo intermedio, o **aferente especial**, recibe impulsos de las papilas gustativas de la lengua, el paladar, la orofaringe y la epiglotis, y del **nervio vestibulococlear** (**VIII**) para la audición y el equilibrio. El grupo medial, o **aferente visceral general**, recibe información interoceptiva del tubo digestivo y del corazón.

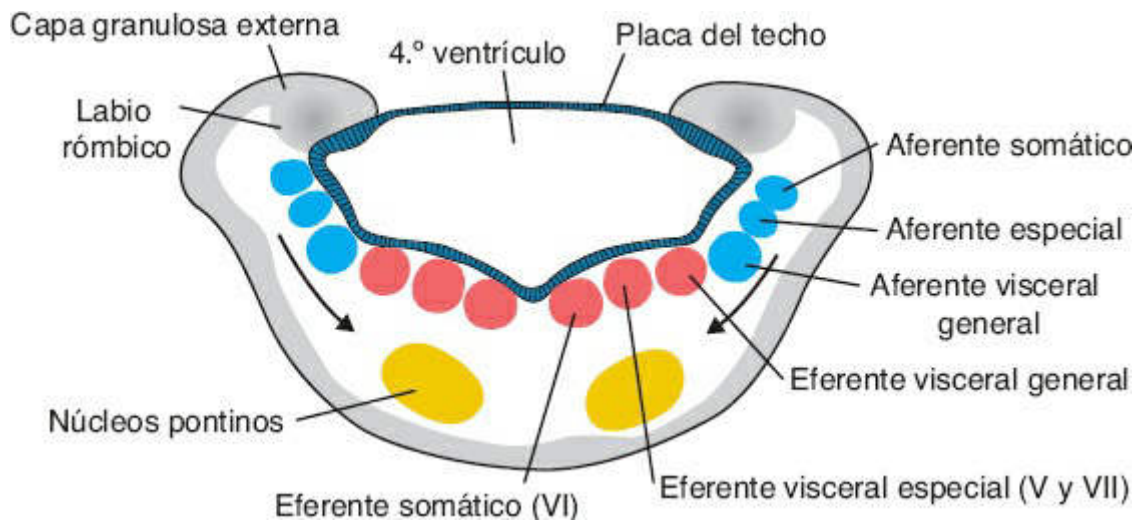

booksmedicos.org

booksmedicos.org

FIGURA 18-19 Corte transversal de la región caudal del metencéfalo. Obsérvese la diferenciación de distintas áreas nucleares motoras y sensitivas en las placas basal y alar, respectivamente, y la posición de los labios rómbicos, que se proyectan en parte hacia el lumen del cuarto ventrículo y en parte por arriba del sitio de unión de la placa del techo. Flechas, dirección de la migración de los núcleos pontinos.

La placa del techo del mielencéfalo consiste en una sola capa de células ependimarias cubiertas por mesénquima vascular, la **piamadre** (Fig. 18-18 *C*). Las dos combinadas se conocen como **tela coroidea**. Por efecto de la proliferación activa del mesénquima de los vasos, varias invaginaciones saculares se proyectan hacia el interior de la cavidad ventricular subyacente (Fig. 18-18 *C*). Estas invaginaciones similares a penachos integran el plexo coroideo, que produce líquido cefalorraquídeo.

Metencéfalo

El metencéfalo, similar al mielencéfalo, se caracteriza por las placas basal y alar (Fig. 18-19). A partir de estas regiones se forman dos componentes nuevos: (1) el **cerebelo**, que deriva de las placas alares y funge como un centro de coordinación para la postura y el movimiento (Fig. 18-20) y (2) el **puente**, derivado de las placas basales y que funge como vía de paso para las fibras nerviosas, entre la médula espinal y las cortezas cerebral y cerebelosa.

Cada placa basal del metencéfalo (Fig. 18-19; Cuadro 18-1) contiene tres grupos de neuronas motoras: (1) grupo **eferente somático** medial, que da origen al núcleo del **nervio abducens**; (2) grupo **eferente visceral especial**, que contiene los núcleos de los **nervios trigémino** y **facial**, que inervan la musculatura del primero y del segundo arcos faríngeos, y (3) el grupo **eferente visceral general**, con axones que se dirigen a las glándulas submandibulares y sublinguales.

El borde marginal de las placas basales del metencéfalo se expande al tiempo que forma un puente para las fibras nerviosas que conectan la corteza cerebral y la corteza cerebelosa con la médula espinal. De este modo, esta porción del metencéfalo se conoce como **puente**. Además de las fibras nerviosas, el puente contiene los **núcleos pontinos**, que se originan en las placas alares del metencéfalo y el mielencéfalo (Fig. 18-19, *flechas*).

Las placas alares del metencéfalo contienen tres grupos de núcleos sensitivos: (1) un grupo **aferente somático** lateral, que contiene neuronas del **nervio trigémino**; (2) un grupo **aferente especial**, y (3) el grupo **aferente visceral general** (Fig. 18-19; Cuadro 18-1).

Cerebelo

Las regiones dorsolaterales de las placas alares se flexionan en la dirección medial y forman los **labios rómbicos** (Fig. 18-18). En la porción caudal del metencéfalo los labios rómbicos están muy separados, pero justo por debajo del mesencéfalo se aproximan uno a otro hacia la línea media (Fig. 18-20). Como

booksmedicos.org

booksmedicos.org

consecuencia de una profundización adicional del pliegue pontino, los labios rómbicos se comprimen en dirección cefalocaudal y constituyen la **placa cerebelosa** (Fig. 18-20). En el embrión de 12 semanas esta placa muestra una región pequeña en la línea media, el **vermis**, y dos regiones laterales, los **hemisferios**. Una fisura transversal pronto separa al **nódulo** del vermis y al **flóculo** lateral de los hemisferios (Fig. 18-20 *B*). Este **lóbulo floculonodular** es, desde la perspectiva filogenética, la parte más primitiva del cerebelo.

Al inicio la **placa cerebelosa** está constituida por las capas neuroepitelial, del manto y marginal (Fig. 18-21 *A*). En el desarrollo posterior cierto número de células formadas por la capa neuroepitelial migra hacia la superficie del cerebelo para constituir la **capa granulosa externa**. Las células de esta capa conservan su capacidad para dividirse y formar una zona proliferativa en la superficie del cerebelo (Fig. 18-21 *B, C*).

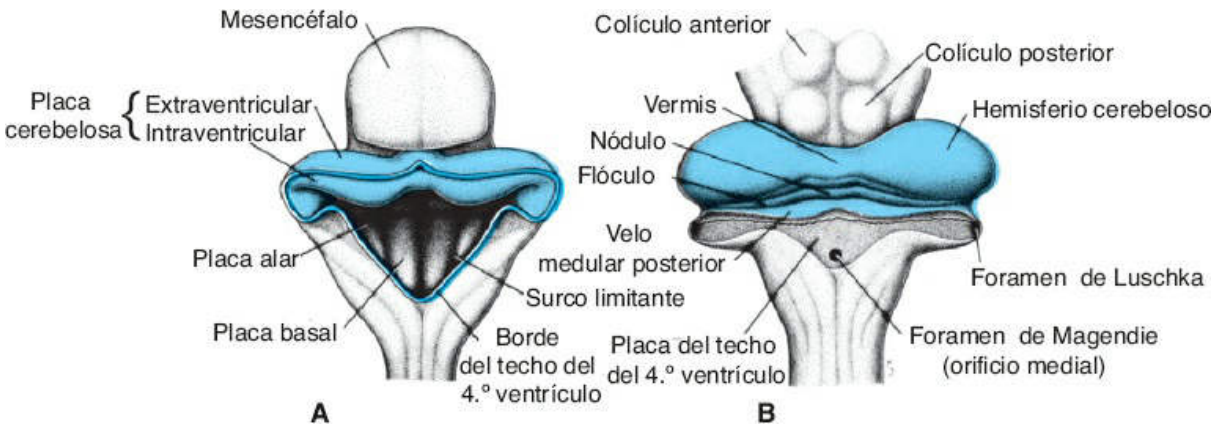

FIGURA 18-20 **A.** Vista dorsal del mesencéfalo y el rombencéfalo en un embrión de 8 semanas. El techo del cuarto ventrículo se retiró, lo que permite observar el piso. **B.** Vista similar en un embrión de 4 meses. Obsérvese la fisura coroidea, así como los orificios laterales y medial en el techo del cuarto ventrículo.

booksmedicos.org

booksmedicos.org

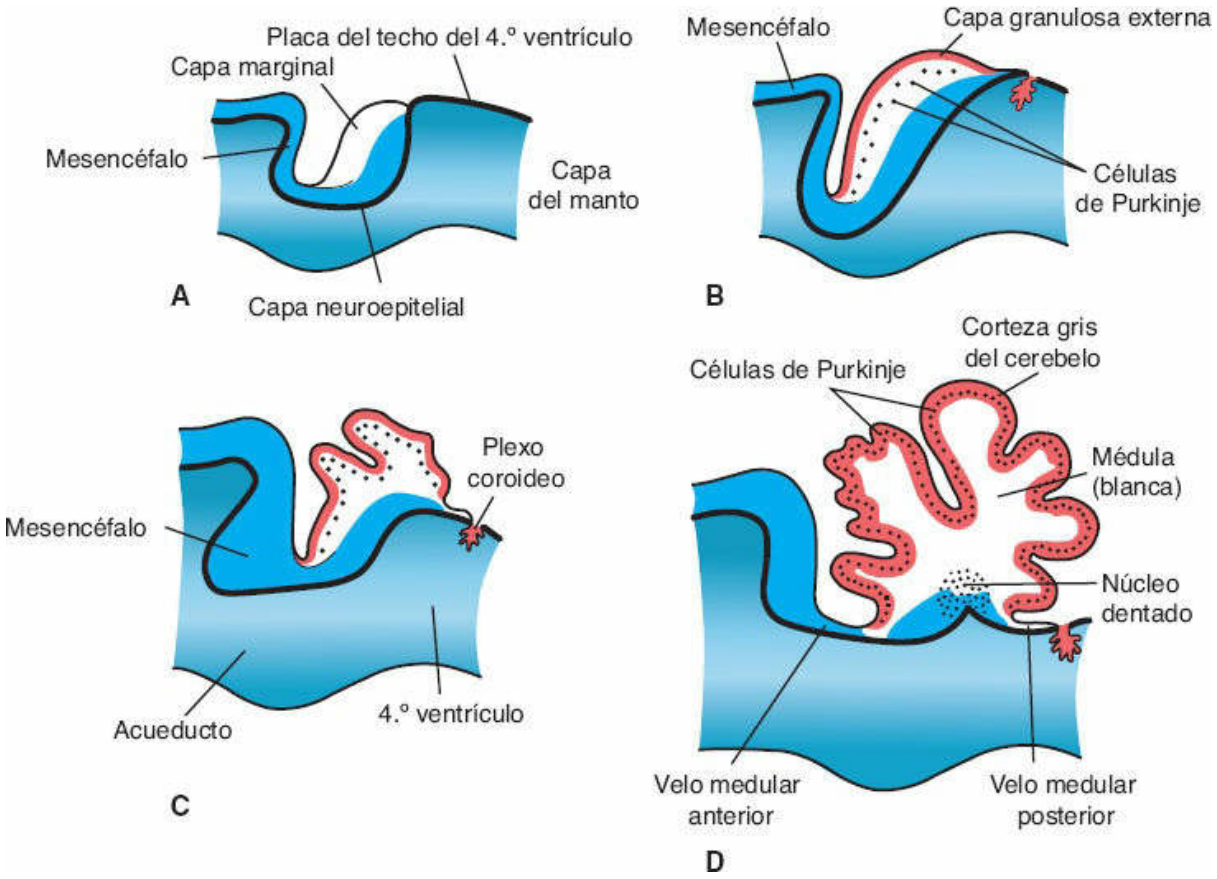

FIGURA 18-21 Cortes sagitales del techo del metencéfalo, en que se muestra el desarrollo del cerebelo. **A.** 8 semanas (~30 mm). **B.** 12 semanas (70 mm). **C.** 13 semanas. **D.** 15 semanas. Obsérvese la formación de la capa granulosa externa en la superficie de la placa cerebelosa **(B, C).** Durante etapas posteriores las células de la capa granulosa externa migran hacia el interior para mezclarse con las células de Purkinje y formar la corteza definitiva del cerebelo. El núcleo dentado es uno de los núcleos cerebelosos profundos. Obsérvese el velo anterior y el posterior.

En el sexto mes del desarrollo la capa granulosa externa da origen a varios tipos de células. Algunas de estas células migran hacia las células de Purkinje en diferenciación, que están migrando a su vez en dirección opuesta al tiempo que se dirigen hacia la superficie (Fig. 18-22), y dan origen a la **capa interna de células granulosas**, denominada después **capa de células granulosas** en el cerebelo bien diferenciado. Las **células en canasta** y las **células estrelladas** son producidas por células en proliferación en la sustancia blanca del cerebelo. La corteza del cerebelo, constituida por células de Purkinje, neuronas de Golgi tipo II y neuronas producidas por la capa granulosa externa, alcanza su tamaño definitivo tras el nacimiento (Fig. 18-22 *B*). Los núcleos cerebelosos profundos, como el **núcleo dentado**, alcanzan su posición final antes del nacimiento (Fig. 18-21 *D*).

booksmedicos.org

booksmedicos.org

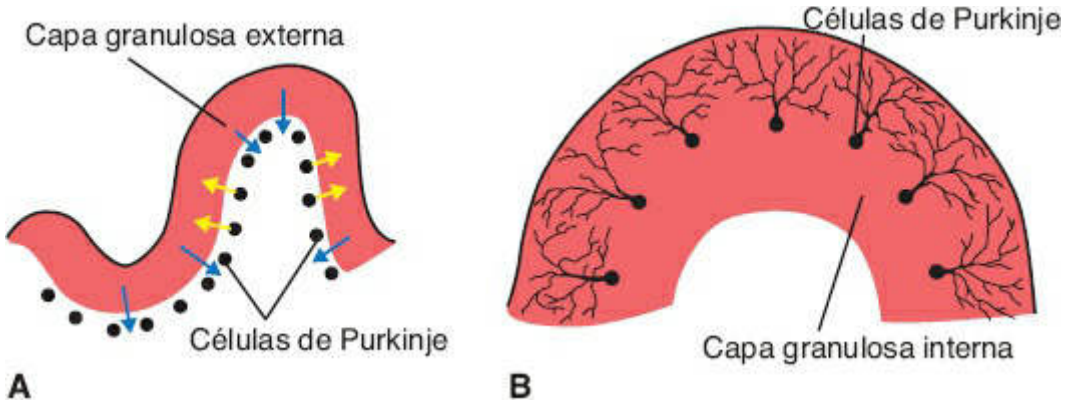

FIGURA 18-22 Fases del desarrollo de la corteza cerebelosa. **A.** La capa granulosa externa en la superficie del cerebelo forma una capa proliferativa a partir de la cual algunas células migran hacia el interior (flechas) para constituir una capa interna de células granulosas que se denomina después capa de células granulosas en el cerebelo bien diferenciado. Las células en canasta y las estrelladas derivan de células en proliferación en la sustancia blanca del cerebelo. **B.** Corteza cerebelosa tras el nacimiento, en que se aprecian las células de Purkinje diferenciadas, la capa molecular en la superficie y la capa granulosa interna bajo las células de Purkinje.

Mesencéfalo: cerebro medio

En el mesencéfalo (Fig. 18-23), cada placa basal contiene dos grupos de núcleos motores: (1) un grupo **eferente somático** medial, representado por los **nervios oculomotor** y **troclear**, que inervan la musculatura del ojo, y (2) un grupo **eferente visceral general** pequeño, representado por el **núcleo de Edinger-Westphal**, que inerva al **esfínter de la pupila** (Fig. 18-23 *B*). La capa marginal de cada placa basal crece y forma los **pedúnculos cerebrales**. Su porción anterior, o pie peduncular, sirve como vía para las fibras nerviosas que descienden desde la corteza cerebral hasta los centros inferiores en el puente y la médula espinal. Al inicio las placas alares del mesencéfalo se aprecian como dos elevaciones longitudinales separadas por una depresión superficial en la línea media (Fig. 18-23). Al avanzar al desarrollo, un surco transversal divide cada elevación en un **colículo anterior** (superior) y otro **posterior** (inferior) (Fig. 18-23 *B*). Los colículos posteriores fungen como estaciones de relevo sináptico para los reflejos auditivos; los colículos anteriores actúan como centros de correlación y reflejos para los impulsos visuales. Los colículos están integrados por olas de neuroblastos que migran hacia el interior de la zona marginal suprayacente. En ese sitio se disponen en capas (Fig. 18-23 *B*).

Prosencéfalo: cerebro anterior

El **prosencéfalo** se divide en **telencéfalo**, que forma los hemisferios cerebrales y **diencéfalo**, que forma la copa y el tallo ópticos, la hipófisis, el tálamo, el hipotálamo y la epífisis.

Diencéfalo

booksmedicos.org

booksmedicos.org

PLACA DEL TECHO Y EPÍFISIS

Se piensa que el diencéfalo, que se desarrolla a partir de la porción media del prosencéfalo (Figs. 18-5 y 18-17), está constituido por una placa del techo y dos placas alares, pero que carece de placas del piso y basales (resulta interesante que el *SHH*, un marcador de la línea media ventral, se expresa en el piso del diencéfalo, lo que sugiere que sí existe una placa del piso). La placa del techo del diencéfalo está integrada por una sola capa de células ependimarias cubiertas por mesénquima vascularizado. En conjunto, estas capas dan origen al **plexo coroideo** del tercer ventrículo (Fig. 18-30). La región más caudal de la placa del techo se desarrolla para conformar el **cuerpo pineal o epífisis**. Este cuerpo aparece al inicio a manera de engrosamiento epitelial en la línea media, pero para la séptima semana comienza a evaginarse (Figs. 18-24 y 18-25). De manera eventual se convierte en un órgano sólido en el techo del mesencéfalo (Fig. 18-30) que funge como un conducto por el cual la luz y la oscuridad afectan los ritmos endocrinos y conductuales. En el adulto a menudo se deposita calcio en la epífisis, que se usa entonces como punto de referencia en las radiografías de cráneo.

PLACA ALAR, TÁLAMO E HIPOTÁLAMO

Las placas alares forman las paredes laterales del diencéfalo. Una hendidura, el **surco hipotalámico**, divide la placa en regiones dorsal y ventral, el **tálamo** y el **hipotálamo**, respectivamente (Figs. 18-24 y 18-25).

Como consecuencia de la actividad de proliferación, el tálamo de manera gradual se proyecta hacia el lumen del diencéfalo. Con frecuencia esta expansión es tan intensa que las regiones talámicas de los lados derecho e izquierdo se fusionan en la línea media para constituir la **masa intermedia** o **adherencia intertalámica**.

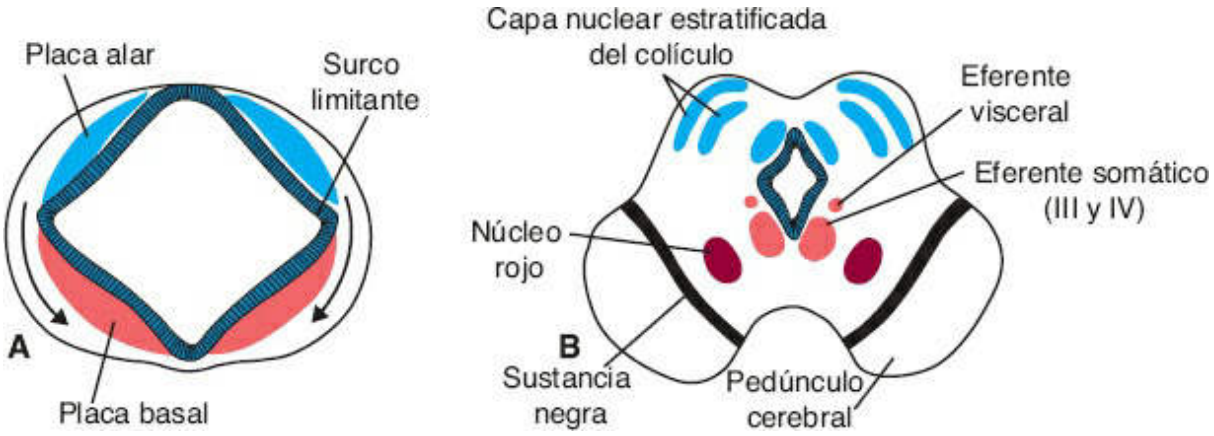

FIGURA 18-23 **A,B.** Posición y diferenciación de las placas basal y alar en el mesencéfalo en distintas fases del desarrollo. Las flechas en **(A)** señalan la vía seguida por las células de la placa alar para constituir el núcleo rojo y la sustancia negra. Obsérvense los distintos núcleos motores en la placa basal.

booksmedicos.org

booksmedicos.org

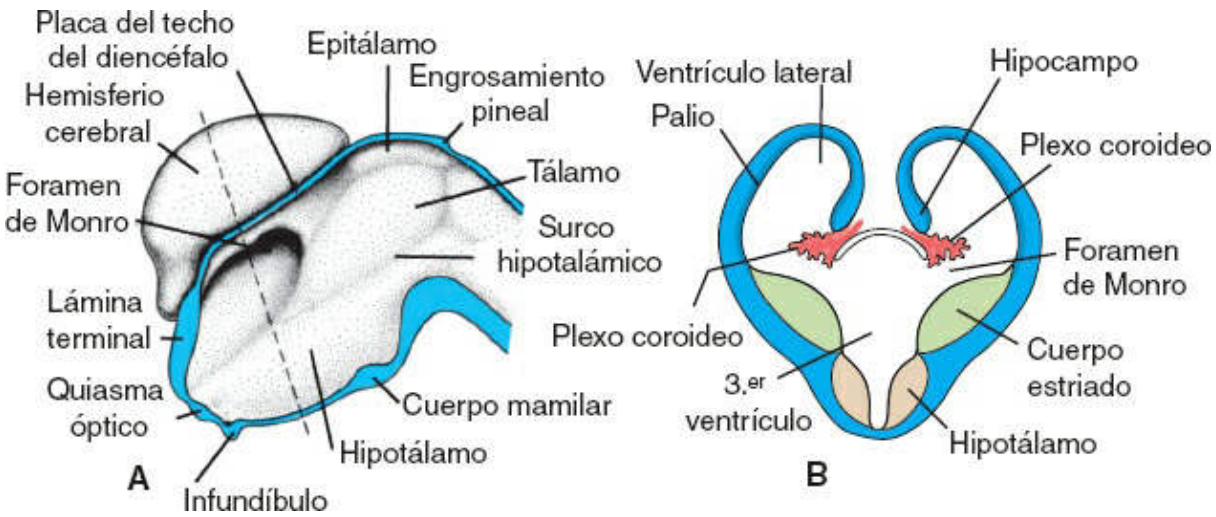

FIGURA 18-24 **A.** Superficie medial de la mitad derecha del prosencéfalo en un embrión de 7 semanas. **B.** Corte transversal del prosencéfalo al nivel de la línea punteada mostrada en **(A)**. El cuerpo estriado sobresale del piso del ventrículo lateral y del foramen de Monro.

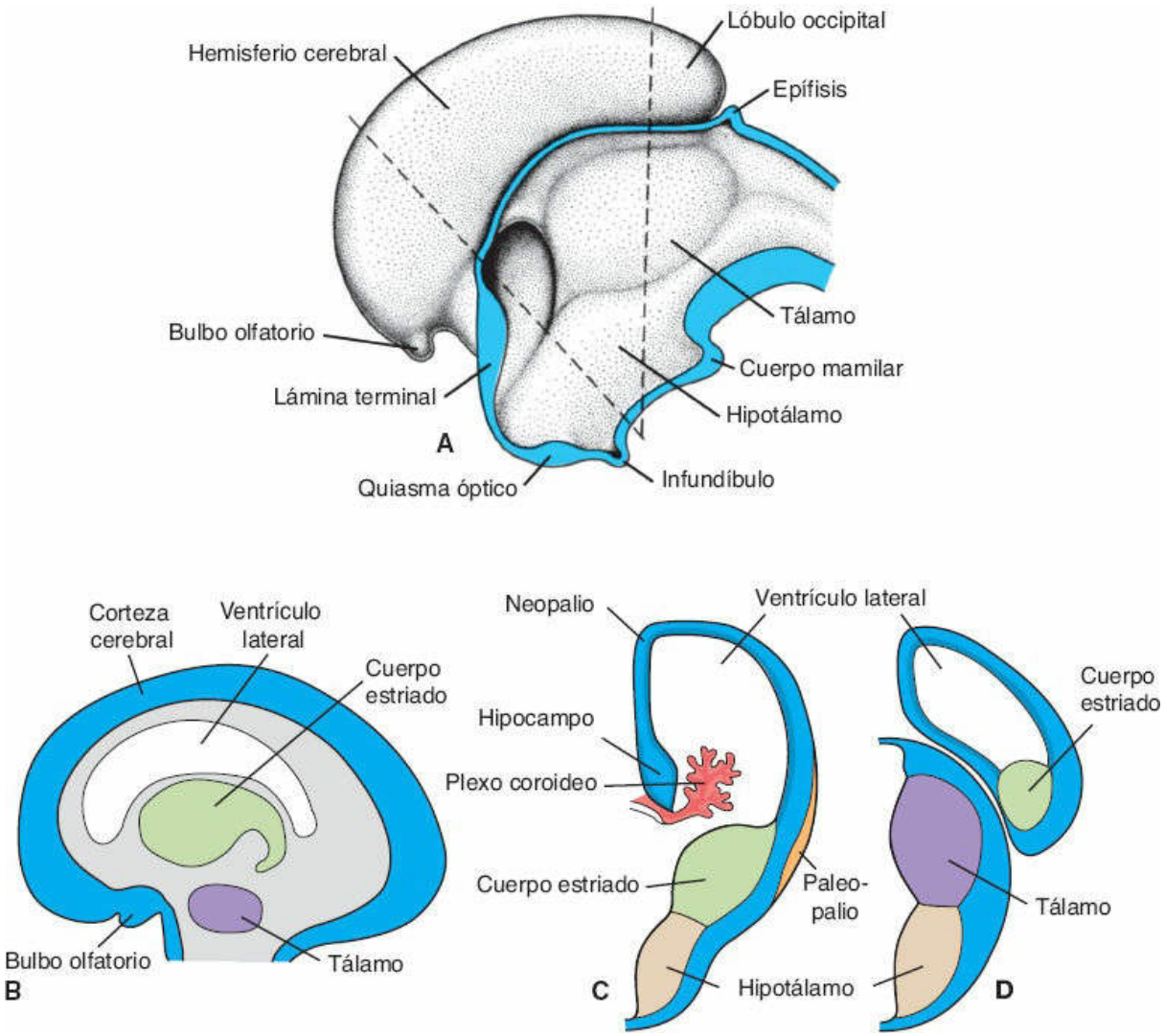

FIGURA 18-25 **A.** Superficie medial de la mitad derecha del telencéfalo y del diencéfalo en un embrión de 8 semanas. **B.** Esquema en que se muestran las relaciones entre el ventrículo lateral, el cuerpo estriado y el tálamo. **C, D.** Cortes transversales de la mitad derecha del telencéfalo y del diencéfalo al nivel de las líneas punteadas mostradas en **(A)**.

booksmedicos.org

booksmedicos.org

El hipotálamo, que forma la porción inferior de la placa alar, se diferencia en varias regiones nucleares que regulan las funciones viscerales, entre ellas el sueño, la digestión, la temperatura corporal y la conducta emocional. Uno de estos grupos, el **cuerpo mamilar**, constituye una protuberancia bien definida en la superficie ventral del hipotálamo, a cada lado de la línea media (Figs. 18-24 *A* y 18-25 *A*).

Glándula hipófisis o pituitaria

La glándula hipófisis o pituitaria se desarrolla a partir de dos estructuras completamente distintas: (1) una evaginación ectodérmica del **estomodeo** (cavidad oral primitiva) justo a la altura de la membrana orofaríngea, conocida como **bolsa de Rathke**, y (2) una extensión en dirección caudal del diencéfalo, el **infundíbulo** (Fig. 18-26).

Cuando el embrión tiene alrededor de 3 semanas de edad la bolsa de Rathke aparece a manera de evaginación de la cavidad oral y de forma subsecuente crece en dirección dorsal hacia el infundíbulo. Al final del segundo mes pierde su conexión con la cavidad oral y luego se ubica en contacto estrecho con el infundíbulo.

En una fase posterior del desarrollo las células de la pared anterior de la bolsa de Rathke aumentan en número con gran rapidez y constituyen el **lóbulo anterior de la hipófisis** o **adenohipófisis** (Fig. 18-26 *B*). Una extensión pequeña de este lóbulo, la ***pars tuberalis***, crece a lo largo del tallo del infundíbulo y de manera eventual lo rodea (Fig. 18-26 *C*). La pared posterior de la bolsa de Rathke se desarrolla para convertirse en la ***pars intermedia***, que en el humano parece tener poca relevancia.

El infundíbulo da origen al **tallo** y la ***pars nervosa*** o **lóbulo posterior de la hipófisis** (neurohipófisis) (Fig. 18-26 *C*). Está compuesto por células por la neuroglía. Además, contiene fibras nerviosas de la región hipotalámica.

Telencéfalo

El telencéfalo, la más rostral de las vesículas cerebrales, está constituido por dos evaginaciones laterales, los **hemisferios cerebrales**, y una porción medial, la **lámina terminal** (Figs. 18-5, 18-24 y 18-25). Las cavidades de los hemisferios, los **ventrículos laterales**, se comunican con el lumen del diencéfalo por medio del **foramen interventricular de Monro** (Fig. 18-24).

Hemisferios cerebrales

Los hemisferios cerebrales surgen al inicio de la quinta semana del desarrollo como evaginaciones de las dos paredes laterales del prosencéfalo (Fig. 18-24). Para la mitad del segundo mes la porción basal de los hemisferios (esto es, la parte que al inicio formaba la extensión anterior del tálamo; Fig. 18-24 *A*) comienza a crecer y a sobresalir en el lumen del ventrículo lateral y hacia el piso del foramen de Monro (Figs. 18-24 *B* y 18-25 *A, B*). En los cortes transversales

booksmedicos.org

booksmedicos.org

esta región de crecimiento rápido tiene un aspecto estriado, por lo que se conoce como **cuerpo estriado** (Fig. 18-25 *B*).

Correlaciones clínicas

Defectos hipofisiarios

En ocasiones una porción pequeña de la bolsa de Rathke persiste en el techo de la faringe, a manera de **hipófisis faríngea**. Los **craneofaringiomas** derivan de los remanentes de la bolsa de Rathke. Pueden formarse dentro de la silla turca o a lo largo del tallo de la hipófisis, pero suelen ubicarse por arriba de la silla. Pueden inducir hidrocefalia y disfunción hipofisiaria (p. ej., diabetes insípida, detención del crecimiento).

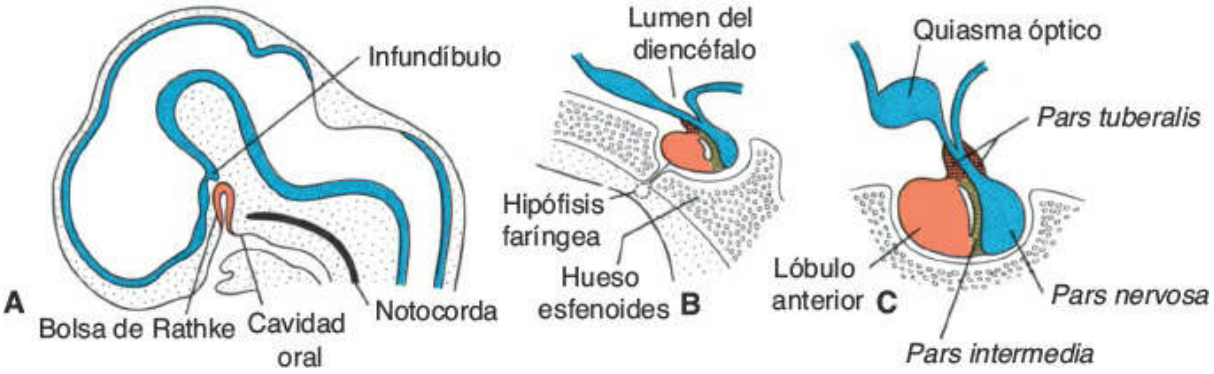

FIGURA 18-26 **A.** Corte sagital de la región cefálica de un embrión de 6 semanas en que se muestra la bolsa de Rathke como una evaginación dorsal de la cavidad oral, y el infundíbulo como un engrosamiento del piso del diencéfalo. **B, C**. Cortes sagitales de la hipófisis en las semanas 11 y 16 del desarrollo, respectivamente. Obsérvese la formación de la pars tuberalis, que circunda el tallo de la pars nervosa.

En la región en que se une al techo del diencéfalo, la pared de los hemisferios no desarrolla neuroblastos y se conserva muy delgada (Fig. 18-24 *B*). En ese sitio la pared del hemisferio está constituida por una sola capa de células ependimarias cubiertas por mesénquima vascularizado y, juntas, constituyen los **plexos coroideos de cada uno de los ventrículos laterales**. Los plexos coroideos deben haberse formado en el techo de cada uno de los hemisferios, pero como consecuencia del crecimiento desproporcionado de las distintas partes de estas estructuras, cada plexo sobresale hacia el interior del ventrículo lateral siguiendo la **fisura coroidea** (Figs. 18-25 y 18-27). De inmediato, por encima de la fisura coroidea, la pared del hemisferio se engrosa para formar el **hipocampo** (Figs. 18-24 *B* y 18-25 *B*). La función principal de esta estructura es el olfato, y penetra al interior del ventrículo lateral.

Al expandirse de manera adicional, los hemisferios cubren la región lateral del diencéfalo, el mesencéfalo y la porción cefálica del metencéfalo (Figs. 18-27 y 18-28). El cuerpo estriado (Fig. 18-24 *B*), como parte de la pared del hemisferio, se expande de igual modo en dirección posterior y se divide en dos partes: (1) una porción dorsomedial, el **núcleo caudado**, y (2) una porción

booksmedicos.org

booksmedicos.org

ventrolateral, el **núcleo lentiforme**, integrado por el **putamen** y el **globo pálido** (Fig. 18-27 *B*). Esta división es definida por los axones que pasan desde y hacia la corteza del hemisferio y que atraviesan la masa nuclear del cuerpo estriado. El haz de fibras que se forma de este modo se conoce como **cápsula interna** (Fig. 18-27 *B*). Los núcleos caudado y lentiforme (putamen y globo pálido) forman parte de un grupo de núcleos denominado **ganglios basales.** Estos ganglios tienen conexiones numerosas con la corteza cerebral, el tálamo y el tallo cerebral, y desempeñan un papel importante en el control del movimiento voluntario, la conducta rutinaria, la cognición, las emociones, el aprendizaje procedimental y el movimiento de los ojos.

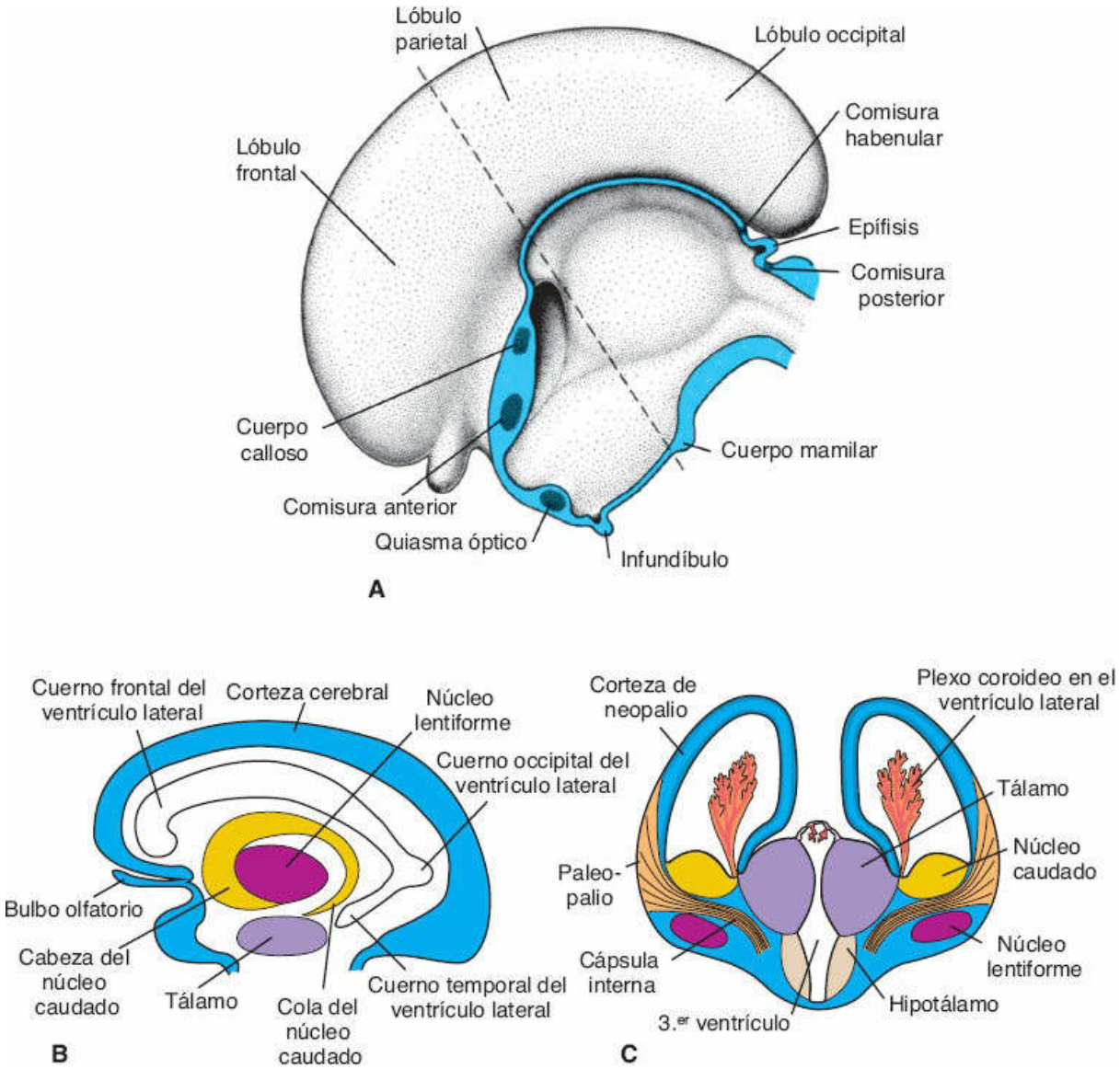

FIGURA 18-27 **A.** Superficie medial de la mitad derecha del telencéfalo y el diencéfalo en un embrión de 10 semanas. **B.** Esquema que indica la relación entre los cuernos del ventrículo lateral, los núcleos caudado y el lentiforme, y el tálamo. **C.** Corte transversal del hemisferio y el diencéfalo al nivel de la línea punteada que se muestra en **(A)**.

booksmedicos.org

booksmedicos.org

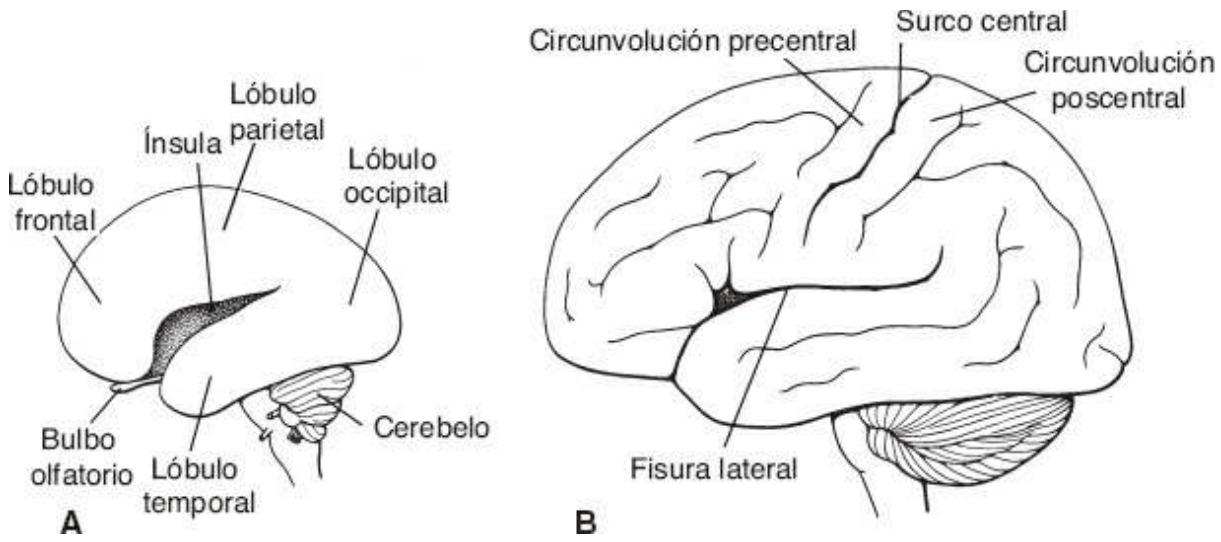

FIGURA 18-28 Desarrollo de circunvoluciones y surcos en la superficie lateral del hemisferio cerebral. **A.** 7 meses. **B.** 9 meses.

El crecimiento continuo de los hemisferios cerebrales en direcciones anterior, dorsal e inferior determina la formación de los lóbulos frontal, temporal y occipital, respectivamente. Sin embargo, al tiempo que el crecimiento de la región sobrepuesta al cuerpo estriado pierde velocidad, el área ubicada entre los lóbulos frontal y temporal se deprime, y se le conoce como **ínsula** (Fig. 18-28 *A*). Esta región queda oculta luego por el sobrecrecimiento de los lóbulos adyacentes, y al momento del nacimiento está casi del todo cubierta. Durante la última parte de la vida fetal la superficie de los hemisferios cerebrales crece con tanta rapidez que en ella aparece un gran número de circunvoluciones (**giros**), separados por fisuras y surcos (Fig. 18-28 *B*).

DESARROLLO DE LA CORTEZA

La corteza cerebral se desarrolla a partir del palio (Fig. 18-24 *B*), que tiene tres regiones: (1) la paleocorteza (**paleopalio**), (2) la arqueocorteza (**arqueopalio**) y (3) la neocorteza (**neopalio**) (Figs. 18-25 *C* y 18-27 *C*). Desde la perspectiva filogenética, el arqueopalio se relaciona con la corteza olfatoria y forma el hipocampo y el paleopalio, que son las porciones más antiguas de la corteza. En este mismo sentido el neopalio es la porción más reciente de la corteza, y comprende 90% de la estructura cortical.

En el neopalio, olas de neuroblastos migran hasta alcanzar una posición subpial y luego se diferencian en neuronas maduras. Cuando llega la siguiente ola de neuroblastos, estos migran por las capas celulares formadas antes, hasta alcanzar la posición subpial. Así, los neuroblastos formados en forma temprana quedan en una posición profunda en la corteza, en tanto los que se forman de manera posterior se mantienen en una ubicación más superficial.

Al nacer, la corteza tiene un aspecto estratificado, que deriva de la diferenciación de las células en capas. La corteza motora contiene un gran número de **células piramidales**, y las áreas sensitivas se caracterizan por las **células granulosas**.

booksmedicos.org

booksmedicos.org

La diferenciación del sistema olfatorio depende de interacciones epitelio-mesénquima. Éstas tienen lugar entre las células de la cresta neural y del ectodermo de la prominencia frontonasal, para constituir las **placodas olfatorias** (v. el Cap. 17, p. 300) y entre las mismas células de la cresta neural y la región paleopálica del telencéfalo, para constituir los bulbos olfatorios (Fig. 18-29). Las células de las placodas nasales se diferencian en neuronas sensitivas primarias del epitelio nasal, que cuenta con axones que crecen y establecen contacto con neuronas secundarias en los bulbos olfatorios en desarrollo (Fig. 18-29). Para la séptima semana estas sinapsis están bien establecidas. Al tiempo que continúa el crecimiento del cerebro, los bulbos olfatorios y los tractos olfatorios de las neuronas secundarias se elongan, y juntos constituyen el nervio olfatorio (Fig. 18-30).

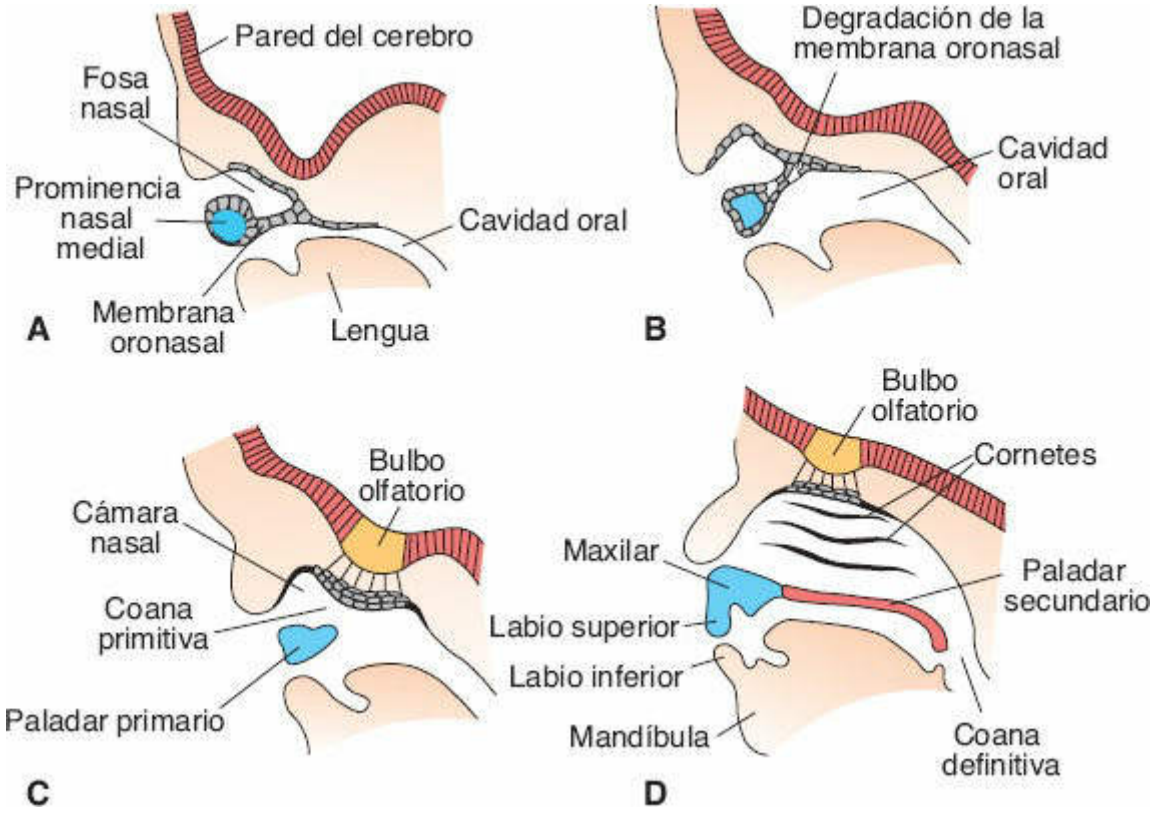

FIGURA 18-29 **A.** Corte sagital por la fosa nasal y el borde inferior de la prominencia nasal medial de un embrión de 6 semanas. La cavidad nasal primitiva está separada de la cavidad oral por la membrana oronasal. **B.** Corte similar al que se muestra en **(A)**, hacia el final de la sexta semana, en que se aprecia la degradación de la membrana oronasal. **C.** A las 7 semanas las neuronas del epitelio nasal han generado procesos que entran en contacto con el piso del telencéfalo en la región de los bulbos olfatorios en desarrollo. **D.** Para las 9 semanas se han formado las estructuras oronasales definitivas, las neuronas en el epitelio nasal están bien diferenciadas y las neuronas secundarias de los bulbos olfatorios que se dirigen al cerebro comienzan a elongarse. Juntos, los bulbos y los tractos olfatorios de las neuronas secundarias constituyen el nervio olfatorio (Fig. 18-30).

COMISURAS

Al inicio cada hemisferio cerebral crece como una estructura independiente. Sin embargo, al final del tercer mes, grupos de fibras nerviosas crecen hacia uno y otro lados, con lo que conectan un hemisferio con el otro. Estas fibras se forman

booksmedicos.org

booksmedicos.org

en haces, denominados **comisuras**, y muchas aprovechan la **lámina terminal** que se forma en la región craneal del prosencéfalo (Figs. 18-24 *A* y 18-25 *A*). La lámina terminal se extiende desde la placa del techo del diencéfalo hasta el quiasma óptico, y proporciona una conexión inicial entre los hemisferios. El primero de los haces cruzados que aparecen en la lámina terminal corresponde a la **comisura anterior**. Está constituida por fibras que conectan el bulbo olfatorio y las áreas cerebrales relacionadas de un hemisferio con las del lado opuesto (Figs. 18-27 *A* y 18-30).

La segunda comisura en aparecer es la **comisura del hipocampo** (**fórnix**). Sus fibras derivan del hipocampo y convergen en la lámina terminal, cerca de la placa del techo del diencéfalo. A partir de ahí las fibras continúan para formar un sistema que se arquea justo por fuera de la fisura coroidea, hacia el cuerpo mamilar y el hipotálamo.

Otra comisura importante es el **cuerpo calloso**. Aparece a la décima semana del desarrollo y conecta las áreas no olfatorias de las cortezas cerebrales derecha e izquierda. Al inicio forma un haz pequeño en la lámina terminal (Fig. 18-27 *A*). Como consecuencia de la expansión continua del neopalio, sin embargo, se extiende primero en dirección anterior y luego posterior, formando un arco sobre el techo delgado del diencéfalo (Fig. 18-30).

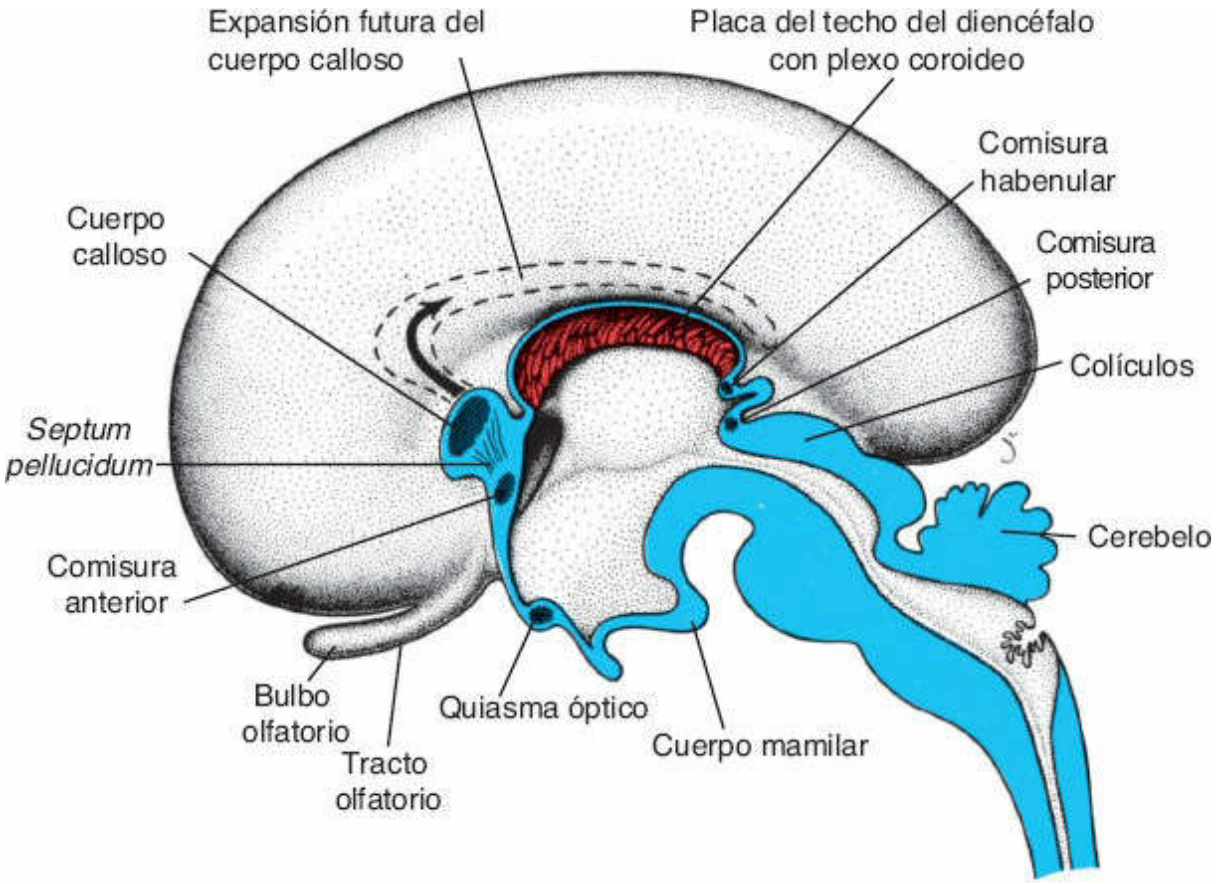

FIGURA 18-30 Superficie medial de la mitad derecha del cerebro en un embrión de 4 meses, en que se muestran las distintas comisuras. Línea punteada, ubicación futura del cuerpo calloso. La comisura del hipocampo no se señala.

booksmedicos.org

booksmedicos.org

Además de las tres comisuras en desarrollo en la lámina terminal, aparecen otras tres fuera de esta región. Dos de ellas, las **comisuras posterior** y **habenular**, se ubican justo por debajo y en dirección rostral al tallo de la glándula pineal. La tercera, el **quiasma óptico**, que aparece en la pared rostral del diencéfalo, contiene fibras de las mitades mediales de la retina (Fig. 18-30).

MENINGES

Las **meninges** son las tres capas membranosas que cubren al cerebro y la médula espinal. Estas membranas derivan de una combinación de mesodermo y células de la cresta neural, y comienzan a formarse entre la cuarta y la quinta semanas. Durante el periodo fetal temprano la capa externa se engrosa para dar origen a la resistente **duramadre**, en tanto la capa interna constituye la **piaaracnoides**. La piamadre y la aracnoides integran las **leptomeninges**. De manera eventual, la piamadre se adhiere con firmeza a la superficie del cerebro y la médula espinal, y cuando se separa de la aracnoides se forma un espacio, el **espacio subaracnoideo**. El líquido cefalorraquídeo circula en este espacio ubicado entre la piamadre y la aracnoides. El espacio mismo se encuentra atravesado por trabéculas aracnoideas.

La duramadre es un saco fibroso resistente que encierra a la aracnoides. En el cerebro, la duramadre delimita los **senos venosos**. Las **granulaciones aracnoideas**, que permiten que el líquido cefalorraquídeo se absorba hacia el sistema venoso, se proyectan dentro de estos senos. La duramadre también sostiene al cerebro por medio de la formación de varios **tabiques**. Uno de ellos es la **hoz del cerebro**, que separa los dos hemisferios cerebrales. Otro tabique, la **tienda del cerebelo**, forma un techo sobre esta estructura, en tanto la **hoz del cerebelo** se extiende en dirección ventral desde la tienda del cerebelo, entre los dos hemisferios cerebelosos.

LÍQUIDO CEFALORRAQUÍDEO

El **líquido cefalorraquídeo (LCR)** es secretado por los plexos coroideos dentro de los ventrículos cerebrales. Estos plexos son modificaciones de la capa ependimaria y producen alrededor de 400 a 500 mL de LCR por día. El líquido circula por los ventrículos cerebrales tras salir de los ventrículos laterales, por ejemplo, por los forámenes interventriculares ingresa al tercer ventrículo y luego pasa por el **acueducto cerebral** hacia el cuarto ventrículo (Fig. 18-30). Cierta cantidad de LCR ingresa al canal espinal, en tanto otra porción sale del cuarto ventrículo por sus orificios medial y laterales para alcanzar el espacio subaracnoideo, que circunda al SNC. En el espacio subaracnoideo, el LCR es absorbido hacia el sistema venoso por las granulaciones aracnoideas, en particular las que se proyectan al interior del seno sagital superior. El LCR "mantienen en suspensión" al cerebro y, de este modo, genera un acojinamiento para el cerebro y le confiere flotabilidad, de tal modo que no comprime con su peso los nervios craneales (NC) contra el interior del cráneo.

booksmedicos.org

booksmedicos.org

REGULACIÓN MOLECULAR DEL DESARROLLO CEREBRAL

La definición anteroposterior (cráneo-caudal) de patrones en el SNC inicia en una fase temprana del desarrollo, durante la gastrulación y la inducción neural (v. los Caps. 5 y 6). Una vez que la placa neural se establece, las señales para la segregación del cerebro en prosencéfalo, mesencéfalo y las regiones del rombencéfalo derivan de los genes de **homeosecuencia** que se expresan en la notocorda, la placa precordal y la placa neural. El rombencéfalo tiene ocho segmentos, las **rombómeras**, que muestran patrones de expresión variables de los genes de homeosecuencia de la clase *Antennapedia*, los genes ***HOX*** (v. el Cap. 6, p. 89). Estos genes se expresan con patrones superpuestos (internos), en los que los genes en el extremo 3穴 de un cúmulo tienen límites más anteriores y los genes parálogos tienen dominios de expresión idénticos (Fig. 18-31). Los genes en el extremo 3' también se expresan en forma más temprana que aquéllos en el extremo 5', de tal modo que se establece una relación temporal con el patrón de expresión. Estos genes confieren así un valor de posición a lo largo del eje anteroposterior del rombencéfalo, determinan la identidad de las rombómeras y especifican sus derivados. El modo en que esta regulación ocurre no está bien definido, si bien los **retinoides** (**ácido retinoico**) desempeñan un papel relevante en la regulación de la expresión de los genes *HOX*. Por ejemplo, un exceso de ácido retinoico desplaza en dirección anterior la expresión de los genes *HOX* y hace que las rombómeras en posición más craneal se diferencien en otras de tipo más caudal. La deficiencia de ácido retinoico determina la formación de un rombencéfalo pequeño. Existe también una respuesta diferencial al ácido retinoico por parte de los genes *HOX*; aquéllos en el extremo 3' del cúmulo son más sensibles que los del extremo 5'.

La especificación de las áreas del prosencéfalo y el mesencéfalo también está regulada por genes que contienen homeodominio. Sin embargo, estos genes no son de la clase *Antennapedia*, cuyo límite anterior de expresión se detiene en la rombómera 3. Así, para estas regiones del cerebro, nuevos genes asumen el papel de definición de patrones, que de manera evolutiva constituye la "nueva cabeza". En la etapa de placa neural, ***LIM1***, que se expresa en la placa precordal, y ***OTX2***, que se expresa en la placa neural, son importantes para la designación de las áreas del prosencéfalo y el mesencéfalo. *LIM1* favorece la expresión de *OTX2* y ambos genes se expresan también en las etapas tempranas de la gastrulación y asisten en la definición de toda la región craneal del epiblasto. Una vez que los pliegues neurales y los arcos faríngeos aparecen, **genes de homeosecuencia** adicionales, entre ellos *OTX1, EMX1* y*EMX2*, se expresan en patrones específicos y superpuestos (internos) en las regiones del mesencéfalo y el prosencéfalo, y especifican la identidad de estas áreas. Una vez que estos límites se establecen, aparecen dos centros organizativos adicionales: la **cresta neural anterior (CNA)** en la unión del borde craneal de la placa neural y el ectodermo no neural (Fig. 18-32) y el **istmo** (Fig. 18-33) ubicado entre el rombencéfalo y el mesencéfalo. En estos dos sitios la molécula de señalización

booksmedicos.org

booksmedicos.org

clave es el **factor de crecimiento de fibroblastos 8 (FGF8)**, que induce la expresión genética subsecuente que regula la diferenciación. En la CNA, en la etapa de cuatro somitas, el FGF8 induce la expresión de ***FOXG1***, un factor de transcripción (Fig. 18-32). *FOXG1* regula entonces el desarrollo del telencéfalo (hemisferios cerebrales) y la determinación regional en el prosencéfalo, lo que incluye a la región basal del telencéfalo y a la retina. En el istmo, en el punto de unión de los territorios del mesencéfalo y el rombencéfalo, el *FGF8* se expresa en un anillo alrededor de la periferia de esta región (Fig. 18-33). El FGF8 induce la expresión de ***ENGRAILED 1*** y ***2*** (***EN1*** y ***EN2)***, dos genes que contienen homeosecuencia, que se expresan en gradientes que irradian en dirección anterior y posterior a partir del istmo. *EN1* regula el desarrollo en todo su dominio de expresión, que incluye la región dorsal del mesencéfalo (techo) y la anterior del rombencéfalo (cerebelo), en tanto *EN2* participa solo en el desarrollo cerebeloso. El FGF8 también induce la expresión del ***WNT1*** en una banda circunferencial anterior a la región a la del *FGF8* (Fig. 18-33). *WNT1* interactúa con el *EN1* y el *EN2* para regular el desarrollo de esta región, lo que incluye al cerebelo. De hecho, el *WNT1* pudiera facilitar la especificación temprana del área del mesencéfalo, puesto que se expresa en esta región en la etapa de la placa neural. El *FGF8* también se expresa en este periodo temprano en el mesodermo subyacente a la unión mesencéfalo-rombencéfalo, y por ende pudiera regular la expresión del *WNT1* y la definición inicial de patrones en esta región. La constricción del istmo se presenta en una región un tanto posterior a la unión real del mesencéfalo con el rombencéfalo, que se localiza en el límite caudal de la expresión del *OTX2*.

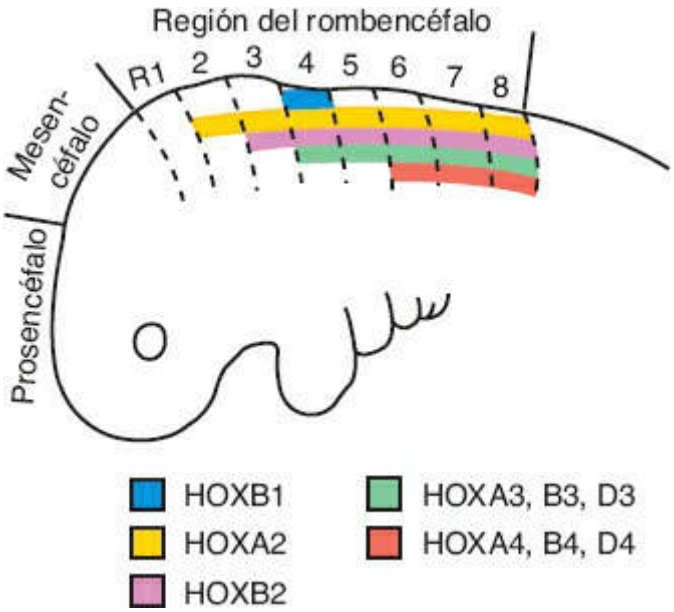

FIGURA 18-31 Patrones de expresión de los genes HOX en el rombencéfalo. Los genes HOX se expresan en patrones superpuestos que terminan en límites romboméricos específicos. Los genes en el extremo 3' de un cúmulo se ubican en los límites más anteriores, y los genes parálogos tienen dominios de expresión idénticos. Estos genes confieren un valor de posición a lo largo del eje anteroposterior del rombencéfalo, determinan la identidad de las rombómeras y especifican sus derivados.

booksmedicos.org

booksmedicos.org

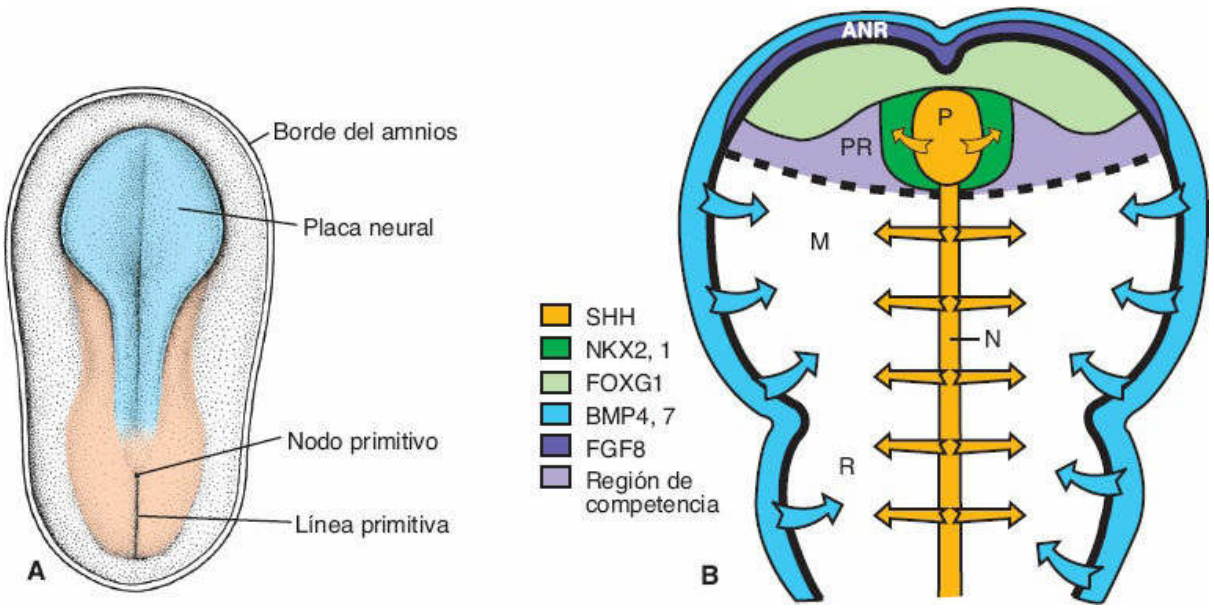

FIGURA 18-32 **A.** Vista dorsal de un embrión presomítico tardío alrededor de los 18 días, en que se muestra el desarrollo de la placa neural en la región craneal (área azul). **B.** Diagrama de la región de la placa neural craneal que se muestra en **(A)** (área azul), que ilustra el centro organizador conocido como *cresta neural anterior (CNA)*. Esta área se ubica en la región más anterior de la placa neural y secreta factor de crecimiento de fibroblastos 8 (FGF8), que induce la expresión de FOXG1 en el neuroectodermo adyacente. FOXG1 regula el desarrollo del telencéfalo (hemisferios cerebrales) y la determinación regional en el prosencéfalo (PR). Sonic hedgehog (*SHH*), secretada por la placa precordal (*P*) y la notocorda (*N*), ventraliza el cerebro e induce la expresión de NKX2.1, que regula el desarrollo del hipotálamo. Las proteínas morfogenéticas óseas 4 y 7 (BMP4 y BMP7), secretadas por el ectodermo no neural adyacente, controlan la determinación de patrones dorsales en el cerebro. *M*, mesencéfalo; *R*, rombencéfalo.

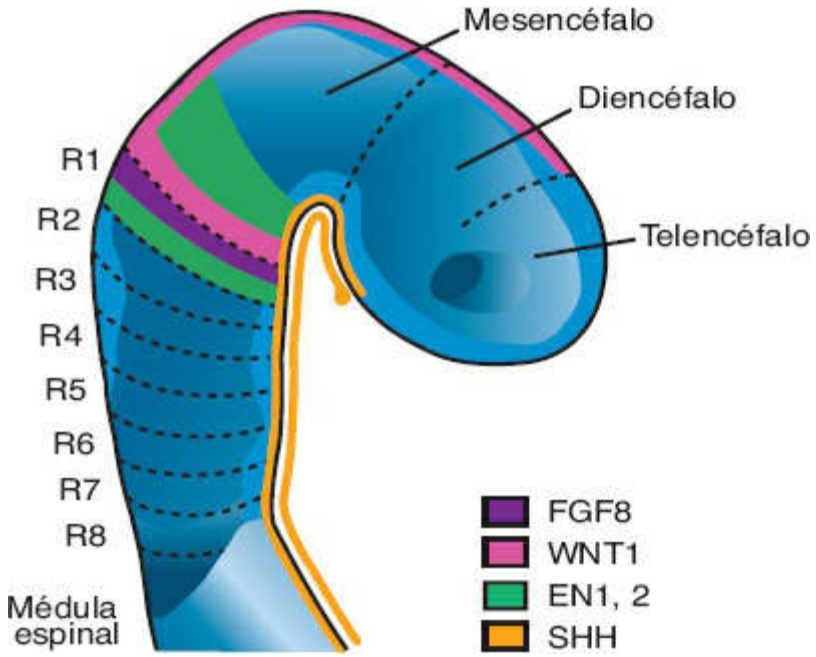

FIGURA 18-33 Centro organizador en el istmo rombencefálico en los límites entre el mesencéfalo y el rombencéfalo. Esta región secreta factor tipo 8 de crecimiento de fibroblastos (FGF8) en un anillo circunferencial que induce la expresión de ENGRAILED 1 y 2 (EN1 y EN2) en gradientes, en las regiones anterior y posterior a esta área. EN1 regula el desarrollo de la región dorsal del mesencéfalo, y los dos genes participan en la formación del cerebelo. WNT1, otro gen inducido por FGF, también participa en el desarrollo del cerebelo.

booksmedicos.org

booksmedicos.org

En las regiones del prosencéfalo y el mesencéfalo también se presenta una definición dorsoventral (medio lateral) de patrones. La definición ventral de patrones está controlada por **SHH**, al igual que en todo el resto del SNC. La SHH, secretada por la placa precordal, induce la expresión de ***NKX2.1***, un gen que contiene un homeodominio, que regula el desarrollo del hipotálamo. Es importante que para la señalización mediada por SHH se requiere la escisión de la proteína, y es el segmento carboxilo terminal el que ejecuta el proceso. Tras la escisión de la proteína SHH, el colesterol forma un enlace covalente con el extremo carboxilo terminal del producto aminoterminal. La porción aminoterminal retiene todas las propiedades de señalización de la SHH, y su enlace con el colesterol facilita su distribución.

La definición dorsal (lateral) de patrones del tubo neural está controlada por **BMP4 y BMP7**, que se expresan en el ectodermo no neural adyacente a la placa neural. Estas proteínas inducen la expresión del *MSX1* en la línea media y reprimen la expresión del *FOXG1* (Fig. 18-32). Una vez que el tubo neural se cierra, se expresan BMP2 y BMP4 en la placa del techo, y estas proteínas regulan la expresión del factor de transcripción *LHX2* en la corteza. Esta expresión inicia entonces una cascada de genes que definen los patrones de esta región.

La expresión de patrones genéticos para la regulación de la definición anteroposterior (cráneo-caudal) y dorsoventral (medio lateral) del cerebro se super-pone e interactúa en los límites de estas regiones. Por otra parte, distintas regiones cerebrales tienen competencia para responder a señales específicas y no a otras. Por ejemplo, solo la región craneal de la placa neural expresa *NKX2.1* en respuesta a SHH. De igual modo, solo la región anterior de la placa neural expresa *FOXG1* en respuesta a FGF8; el mesencéfalo expresa *EN2* en respuesta a la misma señal de FGF8. Así, la **competencia para responder** también facilita la determinación de diferencias regionales.

NERVIOS CRANEALES

Para la cuarta semana del desarrollo ya están presentes todos los núcleos de los 12 NC. Todos, excepto los nervios olfatorio (I) y óptico (II) derivan del tallo cerebral, y solo el oculomotor (III) se forma fuera de la región del rombencéfalo. En este último, los centros de proliferación en el neuroepitelio establecen ocho segmentos diferenciados, las rombómeras. Estas rombómeras dan origen a los núcleos motores de los NC IV, V, VI, VII, IX, X, XI y XII (Figs. 18-17 y 18-40). El establecimiento de este patrón segmentario parece estar dirigido por el mesodermo agrupado en somitas, bajo el neuroepitelio suprayacente.

Correlaciones clínicas

booksmedicos.org

booksmedicos.org

Defectos craneales

Holoprosencefalia (HPE) hace referencia a un espectro de anomalías en el que una pérdida de estructuras de la línea media da origen a malformaciones del cerebro y la cara. En los casos graves los ventrículos laterales se fusionan en una sola **vesícula telencefálica (HPE alobar)**, los ojos se fusionan y existe una sola cavidad nasal, a la vez que otros defectos faciales de la línea media (Fig. 18-34). En los casos menos graves ocurre cierto grado de división del prosencéfalo en dos hemisferios cerebrales, pero hay un desarrollo incompleto de las estructuras de la línea media. Por lo general, se identifica hipoplasia o agenesia de los bulbos y los tractos olfatorios, así como del cuerpo calloso. En casos muy leves el único indicio de que hubiera algún grado de HPE es en ocasiones la presencia de un solo incisivo central. La HPE ocurre en 1/15 000 nacidos vivos, pero se observa en 1/250 embarazos que terminan en aborto temprano. Las mutaciones en ***SHH***, el gen que regula el establecimiento de la línea media ventral en el SNC, generan ciertas formas de HPE. Otra causa corresponde a la los defectos de la **biosíntesis de colesterol**, que determina el **síndrome de Smith-Lemli-Opitz**. Estos niños tienen defectos craneofaciales y de extremidades, y 5% de ellos cursa con HPE. El síndrome de Smith-Lemli-Opitz es un trastorno autosómico recesivo que deriva de anomalías de la **7-dehidrocolesterol reductasa**, que metaboliza al 7-dehidrocolesterol para obtener colesterol. Muchos de estos defectos, entre ellos los de las extremidades y del cerebro, pudieran derivar de una señalización anómala de SHH, ya que se requiere colesterol para que esta proteína ejerza sus efectos. Otras causas genéticas son las mutaciones de los genes que codifican los factores de transcripción ***SINE OCULIS HOMEOBOX 3 (SIX3), TG-INTERACTING FACTOR (TGIF)*** y ***ZINC FINGER PROTEIN 2 (ZIC2)***.

La **esquizencefalia** es un trastorno raro en que se desarrollan hendiduras grandes en los hemisferios cerebrales, que en ocasiones generan pérdida de tejido cerebral. Las mutaciones del gen de homeosecuencia EMX2 parecen explicar algunos de estos casos.

Los defectos de la osificación de los huesos del cráneo pueden inducir **meningocele, meningoencefalocele y meningohidroencefalocele**. El hueso que se afecta con más frecuencia es el occipital, en su porción escamosa, que puede mostrar un defecto parcial o total. Si el orificio en el hueso occipital es pequeño, solo las meninges sobresalen por él (**meningocele**), pero si el defecto es grande, parte del cerebro, e incluso del ventrículo, puede penetrar por la abertura hacia el saco meníngeo (Figs. 18-35 y 18-36). Estas últimas dos malformaciones se conocen como **meningoencefalocele** y **meningohidroencefalocele**, respectivamente. Se observan en 1/12 000 nacimientos.

booksmedicos.org

booksmedicos.org

FIGURA 18-34 Producto con HPE. Obsérvese la pérdida de tejido de la línea media que generó paladar hendido medial, ausencia de tejido nasal e hipotelorismo (separación ocular escasa). En el cerebro, la pérdida del tejido de la línea media hace que los ventrículos laterales se fusionen para formar una sola cavidad. Las mutaciones del gen SHH, que especifica la línea media en el SNC en la etapa de la placa neural, son una causa de este espectro de anomalías.

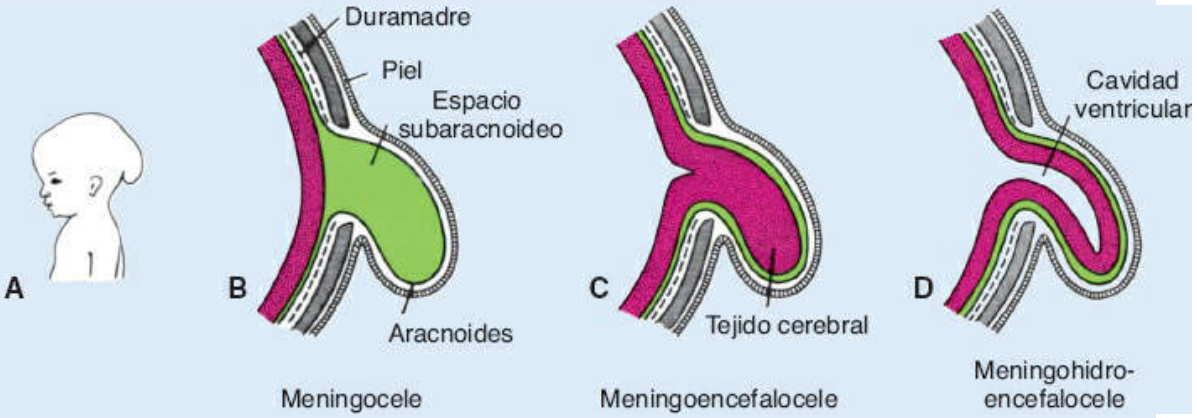

FIGURA 18-35 **A.** Perfil de un niño con un defecto craneal en la región occipital, por el que sobresalen las meninges, tejido neural o ambos. **B-D.** Dibujos que ilustran los distintos tipos de defectos en los que sobresalen por un defecto óseo las meninges [meningocele **(B)**] o meninges con tejido neural [meningoencefalocele **(C)** y meningohidroencefalocele **(D)**]. Los defectos suelen ocurrir en la región occipital, pero pueden afectar otras regiones del cráneo, como la región frontonasal. En la mayor parte de los casos el origen de estos defectos es un cierre anómalo del tubo neural, y muchos pueden prevenirse con el consumo materno de ácido fólico (400 µg/día) antes de la concepción y durante el embarazo.

booksmedicos.org

booksmedicos.org

FIGURA 18-36 Feto con un meningoencefalocele occipital grande. Algunos recién nacidos con defectos más pequeños pueden sobrevivir con cirugía, y el grado de deficiencias neurológicas depende de la cantidad de tejido neural que presenta anomalía o que se pierde.

La **exencefalia** se caracteriza por la falta de cierre de la porción cefálica del tubo neural. Como consecuencia, la bóveda craneal no se forma y deja expuesto al cerebro malformado. Más tarde, este tejido se degenera y da origen a una masa de tejido necrótico. Este defecto se denomina **anencefalia**, no obstante el tallo cerebral se conserva (Fig. 18-37 *A*). En algunos casos el defecto de cierre de tubo neural se extiende en dirección caudal hasta la médula espinal, y la anomalía se denomina **craneorraquisquisis** (Fig. 18-37 *B*). De nuevo, existe anencefalia, pero va acompañada de un defecto amplio que afecta la columna vertebral. Puesto que los fetos con anencefalia carecen de reflejo de deglución, los últimos 2 meses del embarazo se caracterizan por **polihidramnios**. La anomalía puede reconocerse en el ultrasonido, puesto que hay ausencia de la bóveda craneal. La anencefalia se identifica en 1 de 5 000 nacimientos, y es más frecuente en fetos femeninos que masculinos. Al igual que la espina bífida, muchos de estos casos pueden prevenirse si la mujer consume 400 mg/día de ácido fólico antes de la concepción y en la fase temprana de la gestación.

booksmedicos.org

booksmedicos.org

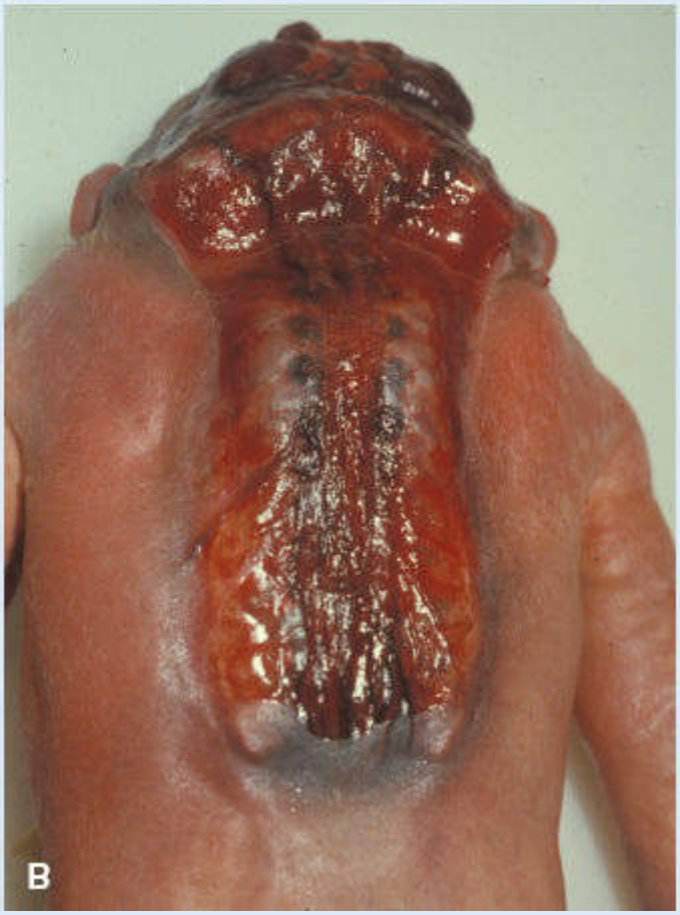

FIGURA 18-37 **A.** Feto con anencefalia (ausencia de cerebro) por la falta de cierre de los pliegues neurales craneales. Una vez que falla el cierre de los pliegues, el tejido neural se desorganiza y queda expuesto al líquido amniótico, lo que provoca necrosis y pérdida tisular. Este defecto siempre es letal, y la mayor parte de los embarazos con estas anomalías se interrumpe. **B.** Feto con anencefalia y craneosquisis. El tubo neural no cerró en la región craneal y las regiones superiores de la médula espinal, lo que causó necrosis masiva del tejido neural. Los defectos que se ilustran en las fotografías **(A)** y **(B)** pueden prevenirse mediante el consumo materno de ácido fólico (400 µg/día) antes de la concepción y durante el embarazo.

booksmedicos.org

booksmedicos.org

La **hidrocefalia** se caracteriza por la acumulación anómala de **LCR** en el sistema ventricular. En la mayor parte de los casos la hidrocefalia en el neonato deriva de una obstrucción del **acueducto de Silvio (estenosis acueductal)**. Esto impide que el LCR de los ventrículos laterales y el tercer ventrículo pase hacia el cuarto ventrículo, y de ahí al espacio subaracnoideo, donde se reabsorbería. Como consecuencia, el líquido se acumula en los ventrículos laterales y ejerce presión sobre el cerebro y los huesos del cráneo. Puesto que las suturas del cráneo no se han fusionado aún, los espacios entre ellas se ensanchan al tiempo que la cabeza se expande. En casos extremos el tejido cerebral y los huesos se adelgazan y el cráneo puede alcanzar grandes dimensiones (Fig. 18-38).

La **microcefalia** hace referencia a una bóveda craneal de menor tamaño que el normal (Fig. 18-39). Debido a que el tamaño del cráneo depende del crecimiento del cerebro, el defecto subyacente se relaciona con el desarrollo cerebral. Las causas de la anomalía son diversas; puede ser de origen genético (autosómica recesiva) o derivar de factores lesivos prenatales, como infección o exposición a drogas u otros teratógenos. Existe discapacidad intelectual en más de la mitad de los casos.

La infección fetal por toxoplasma puede generar calcificaciones cerebrales, discapacidad intelectual, hidrocefalia o microcefalia. De igual modo, la exposición a la radiación durante las fases tempranas del desarrollo puede inducir microcefalia. La hipertermia (fiebre) derivada de la infección materna, o por baños en sauna o en tinas con agua caliente, puede inducir espina bífida y anencefalia.

Las anomalías antes mencionadas son las más graves, y pueden ser incompatibles con la vida. Pueden desarrollarse muchos defectos distintos más en el SNC, que no traen consigo manifestaciones externas relevantes. Por ejemplo, el **cuerpo calloso** puede demostrar agenesia parcial o completa, sin que existan trastornos funcionales intensos. De igual modo, la ausencia parcial o completa del cerebelo puede provocar tan solo una anomalía discreta de la coordinación. Por otra parte, algunos casos de **discapacidad intelectual** grave pudieran no relacionarse con anomalías cerebrales morfológicas identificables. La discapacidad intelectual puede derivar de anomalías genéticas (p. ej., síndrome de Down) o de la exposición a teratógenos, entre ellos agentes infecciosos (rubeola, citomegalovirus, toxoplasma). A pesar de esto, la causa principal de discapacidad intelectual es el **consumo materno excesivo de alcohol**.

booksmedicos.org

booksmedicos.org

FIGURA 18-38 Lactante con hidrocefalia grave. Debido a que las suturas craneales no se cierran, la presión que genera el LCR acumulado hizo crecer la cabeza, con el adelgazamiento de los huesos del cráneo y la corteza cerebral.

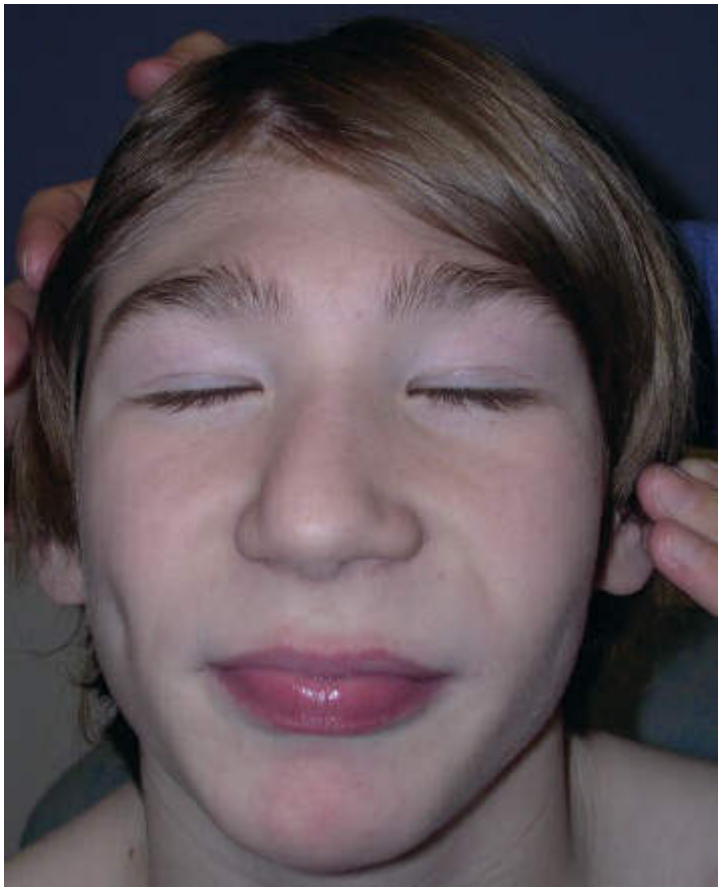

FIGURA 18-39 Niño con microcefalia. Esta anomalía, que deriva del crecimiento deficiente del cerebro, se asocia a menudo con discapacidad intelectual.

booksmedicos.org

booksmedicos.org

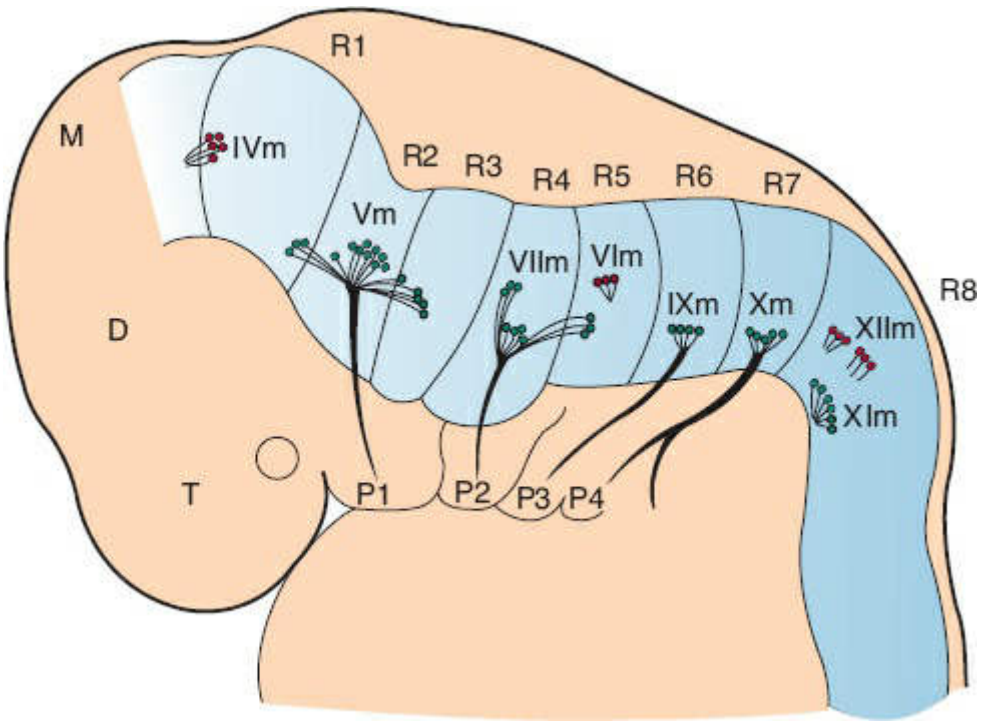

FIGURA 18-40 Patrones de segmentación en el cerebro y el mesodermo, que aparecen para el *día 25 del desarrollo*. El *rombencéfalo* se divide en ocho rombómeras (*R1 a R8*), y estas estructuras dan origen a los nervios motores craneales (*m*). *P1 a P4*, arcos faríngeos (branquiales); *T*, telencéfalo; *D*, diencéfalo; *M*, mesencéfalo.

Las neuronas motoras de los núcleos craneales se ubican en el tallo cerebral, en tanto los ganglios sensitivos están fuera del cerebro. Así, la organización de los NC es homóloga a la de los nervios espinales, no obstante, no todos los NC contienen fibras tanto motoras como sensitivas (Cuadro 18-2).

Los ganglios sensitivos de los NC se originan a partir de una serie de **placodas ectodérmicas** y **células de la cresta neural**. Las placodas ectodérmicas incluyen a las **placodas nasal, ótica** y cuatro **epifaríngeas**, representadas por engrosamientos ectodérmicos dorsales a los arcos faríngeos (branquiales) (Cuadro 18-3; v. también Fig. 17-2). Las placodas epifaríngeas contribuyen a los ganglios de los nervios de los arcos faríngeos (V, VII, IX y X). Los ganglios parasimpáticos (eferentes viscerales) derivan de las células de la cresta neural, y sus fibras se distribuyen en los NC III, VII, IX y X (Cuadro 18-2).

SISTEMA NERVIOSO AUTÓNOMO

El SNA está integrado por fibras motoras (eferentes) que inervan al músculo liso y el cardiaco, así como las glándulas secretorias, por lo que en ocasiones se le denomina sistema motor visceral. El sistema se divide en dos partes: una división **simpática** y una división **parasimpática**, y ambas dependen de dos neuronas para lograr la inervación, una **neurona preganglionar** y una **pos ganglionar**. Los cuerpos de las neuronas preganglionares se ubican en la

booksmedicos.org

booksmedicos.org

sustancia gris del SNC; los cuerpos celulares de las neuronas posganglionares se ubican fuera del SNC, en los **ganglios autonómicos**, y sus fibras terminan en los órganos blanco. En general, la **noradrenalina** es el neurotransmisor utilizado por el sistema nervioso simpático, en tanto la **acetilcolina** es a la que recurre el sistema parasimpático.

Sistema nervioso simpático

Los cuerpos celulares de las neuronas preganglionares del sistema nervioso simpático se ubican en las **columnas de células (astas) intermediolaterales de la médula espinal en los niveles T1 a L2** (Fig. 18-42). Los cuerpos celulares de las neuronas posganglionares se ubican en los **ganglios paravertebrales** a cada lado de la columna vertebral, y en los **ganglios prevertebrales (preaórticos)** ubicados en torno a vasos sanguíneos grandes que derivan de la aorta (tronco celiaco, arteria mesentérica superior y arteria mesentérica inferior; Fig. 18-42). Los ganglios paravertebrales están conectados por fibras y constituyen los **troncos simpáticos (cadenas ganglionares)** derecho e izquierdo. Todos estos ganglios se originan a partir de células de la cresta neural de la región torácica, que migran durante la quinta semana del desarrollo (Fig. 18-41). Las cél-las de la cresta que forman los ganglios del tronco simpático también migran en dirección craneal y caudal para extender estos troncos hasta las regiones cervical y pélvica. La migración y la ubicación de estas células de la cresta se encuentran reguladas por BMP secretadas por la aorta dorsal, que actúan como quimioatrayentes para las células que migran.

booksmedicos.org

booksmedicos.org

Cuadro 18-2 Origen y composición de los nervios craneales

Nervio craneal	Región cerebral	Tipo	Inervación
Olfatorio (I)	Telencéfalo	AE	Epitelio nasal (olfato)
Óptico (II)	Diencéfalo	AE	Retina (visión)
Oculomotor (III)	Mesencéfalo	ES	M. recto sup., inf. y medio, oblicuo inf., elevador del párpado sup.
		EVG (ganglio ciliar)	Esfínter de la pupila, m. ciliar
Troclear (IV)	Metencéfalo	ESG	M. oblicuo sup.
Trigémino (V)	Metencéfalo	ASG (ganglio del trigémino)	Piel, boca, ms. faciales, dientes, dos tercios ants. de la lengua
		EVE (branquiomotor)	Propiocepción: piel, ms., articulaciones Ms. de la masticación, milohioideo, vientre ant. del digástrico, tensor del velo del paladar, tensor del tímpano
Abducens (VI)	Metencéfalo	ES	M. recto lateral
Facial (VII)	Metencéfalo	AE (ganglio geniculado)	Dos tercios ants. de la lengua (gusto)
		ASG (ganglio geniculado)	Piel del conducto auditivo ext., dos tercios ants. de la lengua
		EVE (branquiomotor)	Ms. de la mímica facial, estapedio, estilohioideo, vientre post. del digástrico
		EVG	Glándulas submandibulares, sublinguales y lagrimales
Vestibulococlear (VIII)	Metencéfalo	AE (ganglios vestibular y espiral)	Conductos semicirculares, utrículo, sáculo (equilibrio), órgano espiral de Corti (audición)
Glosofaríngeo (IX)	Mielencéfalo	AE (ganglio inferior)	Tercio post. de la lengua (gusto)
		AVG (ganglio superior)	Glándula parótida, cuerpo y seno carotídeos, oído medio
		ASG (ganglio inferior)	Oído ext.
		EVE (branquiomotor)	Estilofaríngeo
		EVG (ganglio ótico)	Glándula parótida
Vago (X)	Mielencéfalo	AE (ganglio inferior)	Paladar y epiglotis (gusto)
		AVG (ganglio superior)	Faringe, laringe, tráquea, corazón, esófago, estómago, intestino
		ASG (ganglio superior)	Base de la lengua, conducto auditivo ext.
		EVE (branquiomotor)	Ms. constrictores de la faringe, ms. intrínsecos de la laringe, dos tercios proximales del esófago
		EVG (ganglios en o cerca de las vísceras)	Tráquea, bronquios, tubo digestivo, corazón
Espinal accesorio (XI)	Mielencéfalo	EVE (branquiomotor)	Ms. esternocleidomastoideo, trapecio
		ES	Paladar blando, faringe (con X)
Hipogloso (XII)	Mielencéfalo	ES	Ms. de la lengua (excepto palatogloso)

ant./ants., anterior(es); AE, aferente especial; ES, eferente somático general; ext., externo; ASG, aferente somático general; ESG, eferente somático general; AVG, aferente visceral general; EVG, eferente visceral general; inf, inferior; m./ms., músculo(s); post., posterior; sup., superior; EVE, eferente visceral especial (inervación de músculos estriados derivados de los arcos faríngeos [branquiales]).

booksmedicos.org

booksmedicos.org

Cuadro 18-3 Contribución de las células de la cresta neural y las placodas a los ganglios de los nervios craneales

Nervio	Ganglio	Origen
Oculomotor (III)	Ciliar (eferente visceral)	Cresta neural en la unión prosencéfalo-mesencéfalo
Trigémino (V)	Trigémino (aferente general)	Cresta neural en la unión prosencéfalo-mesencéfalo, placoda del trigémino
Facial (VII)	Superior (aferente general y especial)	Cresta neural del rombencéfalo, primera placoda epibranquial
	Inferior (geniculado; aferente general y especial)	Primera placoda epibranquial
	Esfenopalatino (eferente visceral)	Cresta neural del rombencéfalo
	Submandibular (eferente visceral)	Cresta neural del rombencéfalo
Vestibulococlear (VIII)	Acústico (coclear; aferente especial)	Placoda ótica
	Vestibular (aferente especial)	Placoda ótica, cresta neural del rombencéfalo
Glosofaríngeo (IX)	Superior (aferente general y especial)	Cresta neural del rombencéfalo
	Inferior (petroso; aferente general y especial)	Segunda placoda epibranquial
	Ótico (eferente visceral)	
Vago (X)	Superior (aferente general)	Cresta neural del rombencéfalo
	Inferior (nodoso; aferente general y especial)	Cresta neural del rombencéfalo
	Vagal parasimpático (eferente visceral)	Cresta neural del rombencéfalo; tercera y cuarta placodas epibranquiales
		Cresta neural del rombencéfalo

Las fibras simpáticas preganglionares que se originan a partir de los cuerpos celulares en la médula espinal de T1 a L2 se salen por las raíces ventrales (puesto que son fibras motoras), que ingresan a un nervio espinal, luego a una rama primaria ventral, y luego, casi de inmediato, ingresan al ramo comunicante

booksmedicos.org

booksmedicos.org

blanco para llegar al tronco simpático (Fig. 18-42). Una vez en el tronco pueden establecer sinapsis en el segmento en el que ingresan, ascender o descender para hacer sinapsis en neuronas craneales o caudales, o pasar por los troncos sin establecer sinapsis y dirigirse a los ganglios prevertebrales para hacerlo. Las fibras preganglionares que viajan hacia los ganglios prevertebrales se reúnen en grupos que se denominan nervios esplácnicos abdominopélvicos: incluyen a los nervios esplácnicos mayor (T5 a T9), menor (T10 a T11), mínimo (T12) y lumbar (Fig. 18-42). Las fibras posganglionares de los ganglios del tronco simpático hacia los vasos sanguíneos, los músculos erectores del pelo (piloerección), y las glándulas sudoríparas de la cabeza y el cuello, la pared del tronco y las extremidades viajan desde el tronco simpático por los **ramos comunicantes grises** hasta las ramas ventrales de los 31 nervios espinales, y discurren sobre los vasos sanguíneos hasta llegar a su destino (Fig. 18-42). Las fibras posganglionares derivadas de los ganglios cervical inferior y del tronco torácico superior dejan los troncos como grupos de fibras denominadas nervios esplácnicos cardiopulmonares en su trayecto para inervar el corazón y los pulmones (Fig. 18-42). Las fibras posganglionares de los ganglios prevertebrales (preaórticos) se distribuyen con los vasos sanguíneos para inervar los órganos abdominales y los genitales. Obsérvese que debido a que los cuerpos celulares de las neuronas preganglionares se ubican en los segmentos T1 a L2 de la médula espinal, estos segmentos son los únicos que cuentan con **ramos comunicantes blancos**. Sin embargo, debido a que cada nervio espinal recibe fibras de neuronas posganglionares, cada rama ventral primaria de cada nervio espinal se conecta con un ramo comunicante gris.

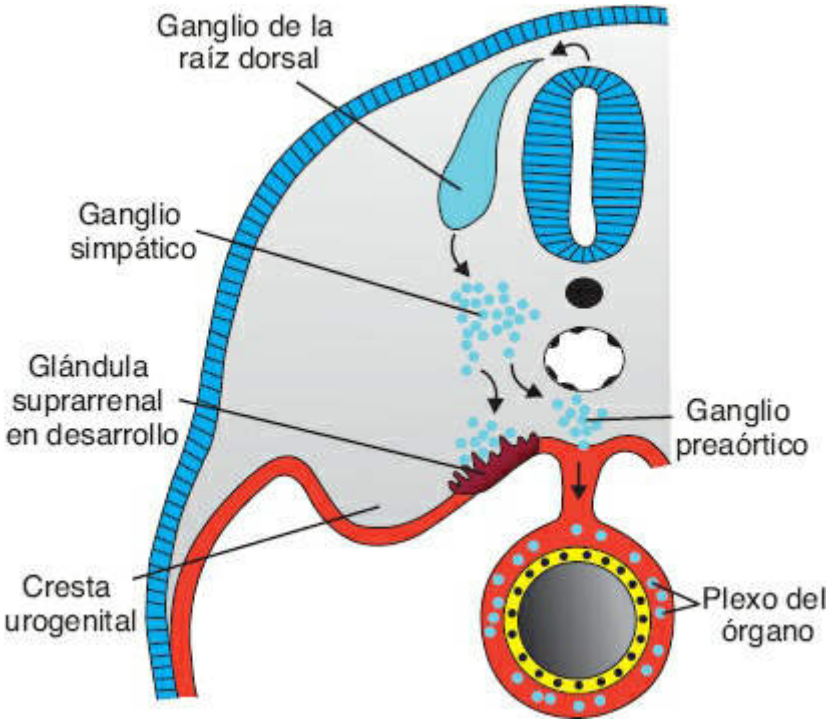

FIGURA 18-41 Formación de los ganglios simpáticos. Las células de la cresta neural (azul claro) migran desde el tubo neural y forman los ganglios de la raíz dorsal, todos los ganglios simpáticos y la médula suprarrenal.

booksmedicos.org

booksmedicos.org

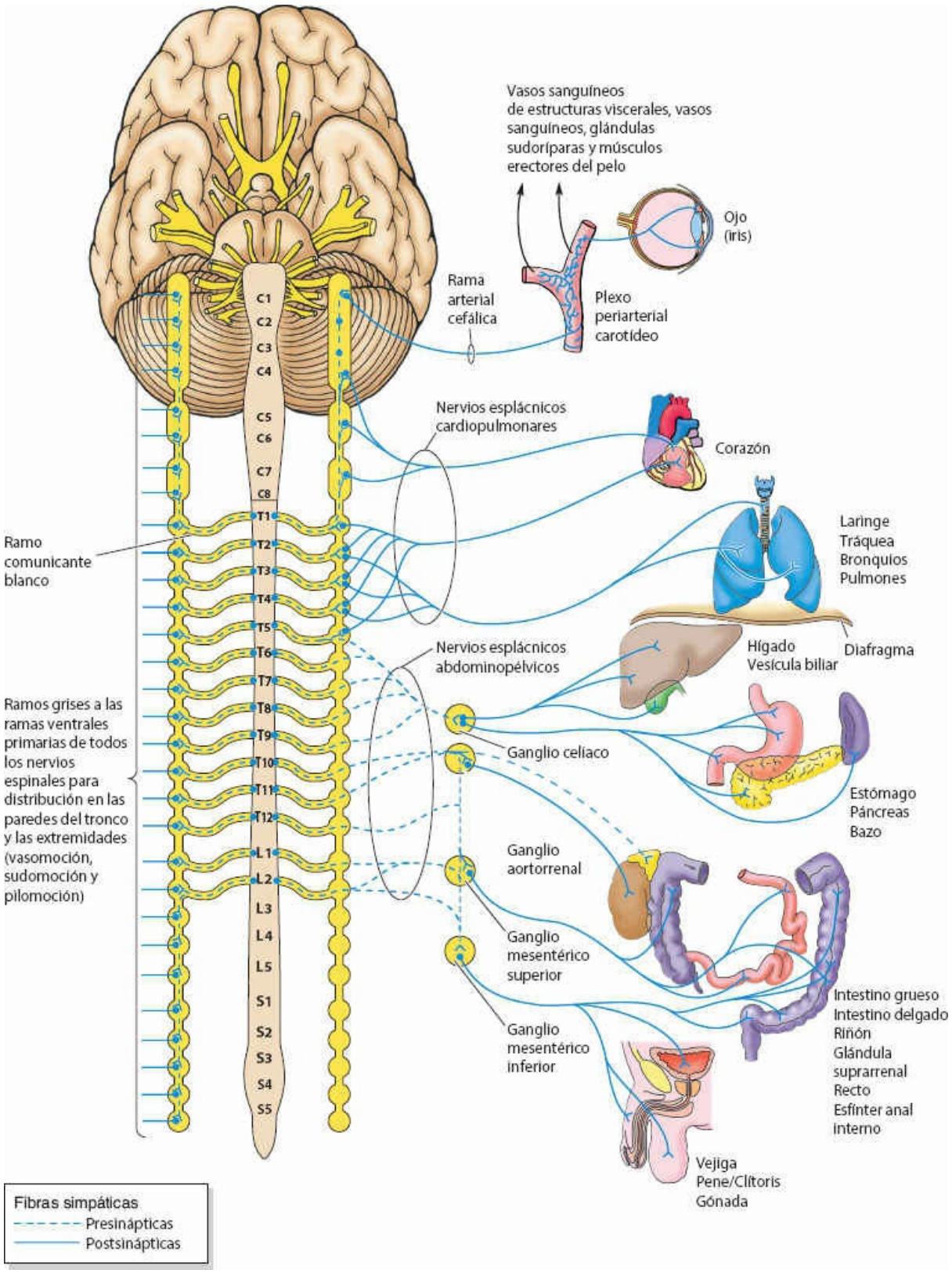

FIGURA 18-42 Diagrama de la división simpática del sistema nervioso autónomo. El sistema se origina en las columnas de células (astas) intermediolaterales de la médula espinal, de los segmentos T1 a L2, que albergan los cuerpos de las neuronas preganglionares. Las fibras de estas células ingresan a las raíces ventrales de los nervios espinales, a la rama ventral primaria y luego al ramo comunicante blanco para llegar a los troncos simpáticos. Una vez en los troncos pueden establecer sinapsis en el segmento en que ingresan, ascender o descender para hacer sinapsis a otros niveles, o pasar sin establecer sinapsis y dirigirse a los ganglios prevertebrales a manera de nervios esplácnicos abdominopélvicos.

booksmedicos.org

booksmedicos.org

Sistema nervioso parasimpático

Los cuerpos de las neuronas parasimpáticas preganglionares se ubican en el tallo cerebral y la región sacra (S2 a S4) de la médula espinal y, en consecuencia, en ocasiones se les denomina porción craneosacra del SNA (Fig. 18-43). Las **fibras parasimpáticas preganglionares** de los núcleos del tallo cerebral viajan por los **nervios oculomotor (III), facial (VII), glosofaríngeo (IX) y vago (X)** hasta estructuras de la cabeza y el cuello. El nervio vago también proporciona la inervación parasimpática para la mayor parte de los órganos viscerales hasta la región del tercio proximal del colon transverso (Fig. 18-43). Las fibras preganglionares del componente sacro del sistema dejan la médula espinal en las raíces ventrales de los nervios espinales de S2 a S4, y luego salen de las ramas ventrales primarias de estos nervios como nervios esplácnicos pélvicos para dar inervación a la porción restante del tubo digestivo, desde los dos tercios distales del colon transverso hasta el recto (Fig. 18-43). Algunas de estas fibras se dirigen también a la vejiga y al tejido eréctil de los genitales. Los cuerpos de las neuronas parasimpáticas posganglionares en la región craneal residen en cuatro ganglios: **ciliar (NC III), pterigopalatino y submandibular (NC VII) y ótico (NC IX**; Fig. 18-43). Las neuronas posganglionares del tórax y el abdomen que se asocian con el **nervio vago (X)** suelen ubicarse dentro o sobre el órgano inervado. Esta disposición también es válida para los cuerpos de las neuronas posganglionares de los nervios esplácnicos pélvicos en la región de la pelvis, que se distribuyen de manera independiente o forman ganglios más pequeños en las paredes de los órganos blanco, como los ganglios entéricos del intestino. Al igual que en el sistema simpático, las neuronas posganglionares de todo el sistema parasimpático derivan de las células de la cresta neural.

Glándula suprarrenal (adrenal)

La glándula suprarrenal se desarrolla a partir de dos componentes: (1) una porción de mesodermo, que constituye la **corteza**, y (2) una porción de ectodermo que forma la **médula**. Durante la quinta semana del desarrollo las células mesoteliales entre la raíz del mesenterio y la gónada en desarrollo comienzan a proliferar y penetrar al mesénquima subyacente (Fig. 18-41). En ese sitio se diferencian en células acidófilas grandes, que dan origen a la **corteza fetal**, o **corteza primitiva**, de la glándula suprarrenal (Fig. 18-44 *A*). Poco después, una segunda ola de células del mesotelio penetra al mesénquima y circunda a la masa original de células acidófilas. Estas células, menores que las de la primera ola, forman después la **corteza definitiva** de la glándula (Fig. 18-44). Se trata de células productoras de esteroides, y durante el segundo trimestre comienzan a secretar dehidroepiandrosterona (DHEA), que participa en la síntesis de andrógenos y estrógenos. Parte de este compuesto se convierte en estrógenos en la placenta, lo que resulta importante para el mantenimiento de la placenta y la gestación. Poco después del nacimiento la corteza fetal involuciona con rapidez, en tanto las células remanentes se diferencian en las tres capas definitivas de la corteza: la zona glomerulosa, la zona fasciculada y la zona

booksmedicos.org

booksmedicos.org

reticular (Fig. 18-44 *B*). La corteza secreta principalmente cortisol, aldosterona y andrógenos.

booksmedicos.org

booksmedicos.org

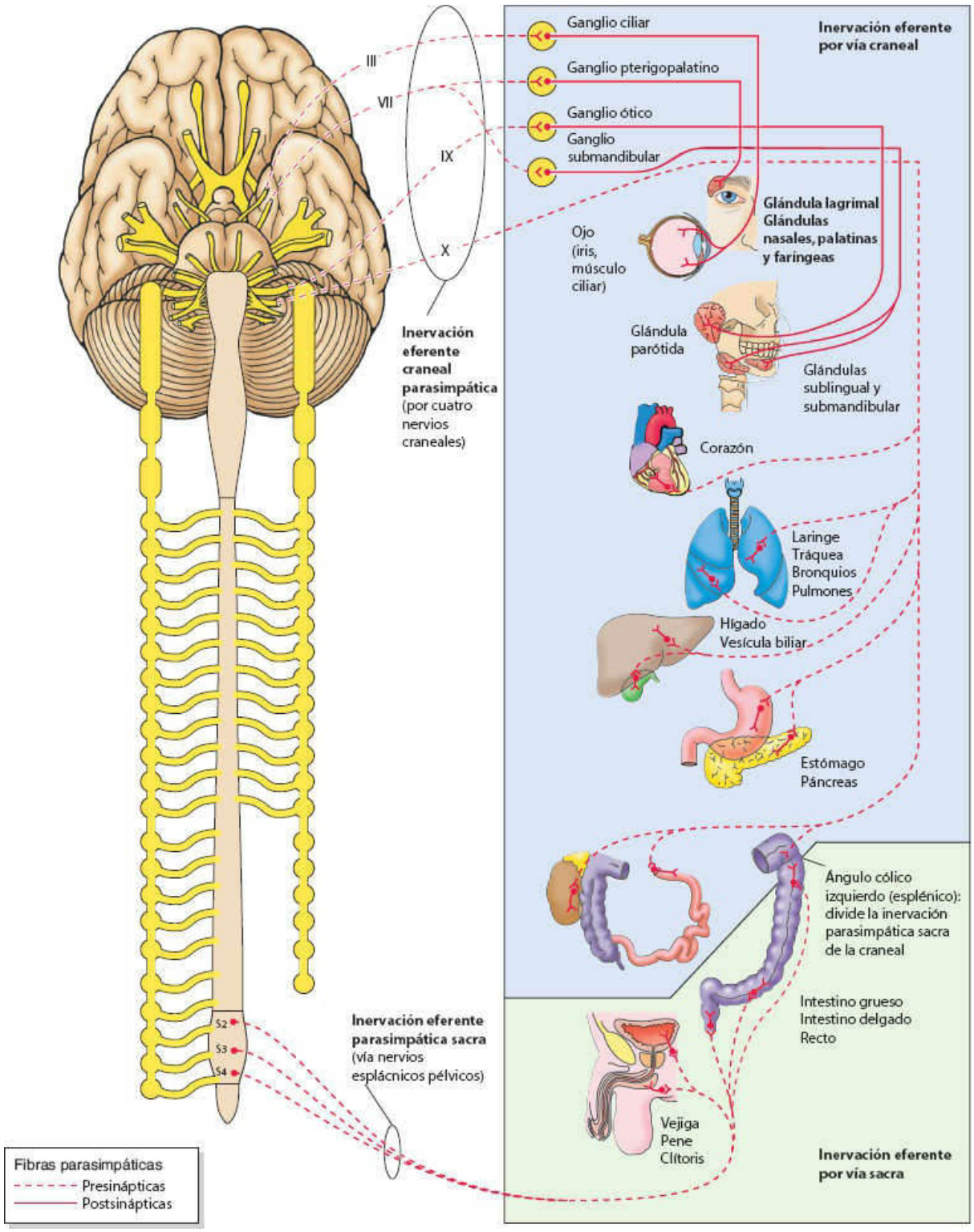

FIGURA 18-43 Diagrama de la división parasimpática del sistema nervioso autónomo. El sistema tiene origen craneosacro, y los cuerpos de las neuronas preganglionares se originan a partir del tallo cerebral y de la médula espinal, en los segmentos S2 a S4. Las fibras preganglionares del tallo cerebral viajan por los NC III, VII, IX y X, y establecen sinapsis con las neuronas posganglionares en los ganglios ciliar (NC III), pterigopalatino (NC VII) y ótico (NC IX). Las neuronas posganglionares asociadas con el nervio vago (NC X) suelen ubicarse en el órgano inervado. Las fibras preganglionares de los segmentos sacros salen de los ramos primarios ventrales de los nervios espinales S2 a S4 como nervios esplácnicos pélvicos e inervan al tubo digestivo, desde los dos tercios distales del colon transverso hasta el recto.

booksmedicos.org

booksmedicos.org

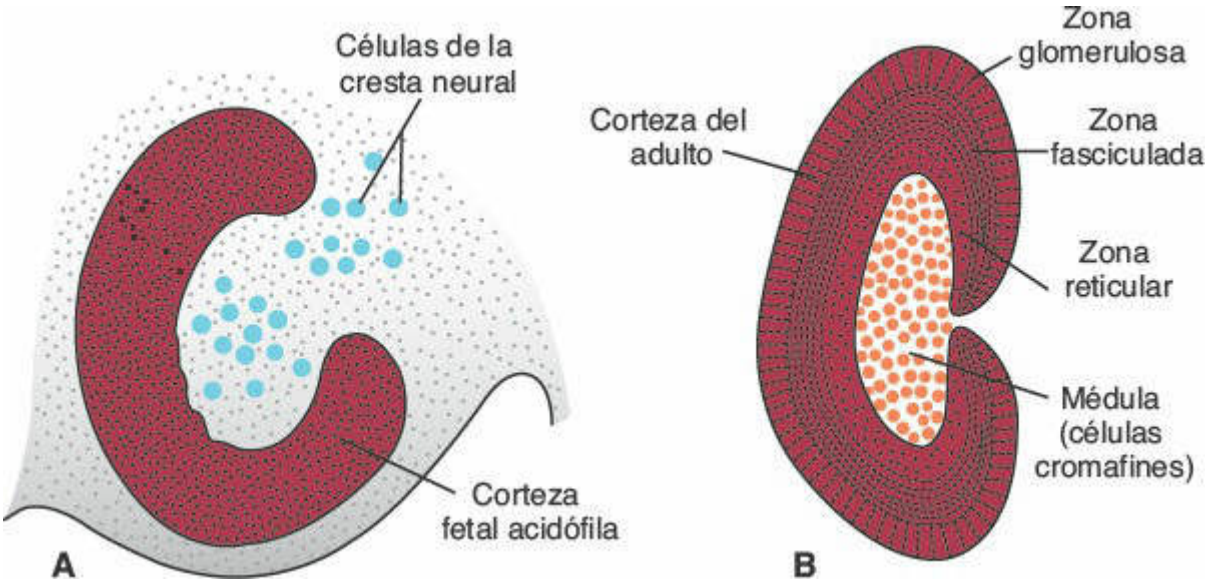

FIGURA 18-44 **A.** Células de la cresta neural al penetrar la corteza fetal de la glándula suprarrenal. **B.** Las células de la cresta neural forman la médula de la glándula suprarrenal y se diferencian en células cromafines. En una fase posterior del desarrollo la corteza definitiva rodea casi por completo la médula.

Mientras se forma la corteza fetal, las **células de la cresta neural** invaden su región medial, donde se disponen en cordones y cúmulos para constituir la médula de la glándula (Figs. 18-41 y 18-44 *A*). Las señales que regulan la migración de estas células y su determinación para la médula suprarrenal emanan de la aorta dorsal, e incluyen a las BMP. Al diferenciarse, estas células se tiñen con un tono amarillo-pardo al utilizar sales de cromo, por lo que se les denomina **células cromafines** (Fig. 18-44 *B*). Estas células representan neuronas simpáticas posganglionares modificadas que están inervadas por fibras simpáticas preganglionares, y cuando se les estimula sintetizan epinefrina (adrenalina) y norepinefrina (noradrenalina), que liberan directamente a la sangre. Durante la vida embrionaria las células cromafines tienen distribución amplia en el embrión, pero en el adulto el único grupo que persiste se ubica en la médula de las glándulas suprarrenales.

Correlaciones clínicas

Feocromocitomas

Los **feocromocitomas** son tumores poco frecuentes que afectan a las células cromafines, y generan una producción y una liberación excesivas de adrenalina y noradrenalina, lo que desencadena episodios paroxísticos de hipertensión, aumento de la frecuencia cardiaca, cefalea y otros síntomas asociados. La mayor parte de ellos se desarrolla en la médula suprarrenal, pero cerca de 10% lo hace en otros sitios, por lo general el abdomen. De todos los casos, 25% es de tipo familiar y se ha relacionado con mutaciones del gen RET, que participa en la migración de las células de la cresta neural.

booksmedicos.org

booksmedicos.org

Megacolon congénito (enfermedad de Hirschsprung)

El **megacolon congénito (enfermedad de Hirschsprung)** deriva de la falta de formación de ganglios parasimpáticos en la pared de un segmento o de todo el colon y del recto, debido a que las células de la cresta neural no migran. La mayor parte de los casos familiares de enfermedad de Hirschsprung se debe a mutaciones del **gen *RET***, que codifica un **receptor de cinasa de tirosina** de la membrana celular. Este gen, ubicado en la región cromosómica 10q11, resulta esencial para la migración de las células de la cresta neural. El ligando de este receptor es el **FACTOR DE CRECIMIENTO NEUROTRÓPICO DERIVADO DE LAS CÉLULAS DE LA GLÍA**, que secretan las células del mesénquima entre las cuales migran las células de la cresta. Las interacciones entre el receptor y su ligando regulan así la migración de las células de la cresta. En consecuencia, si existen anomalías del receptor la migración se inhibe y no se forman ganglios parasimpáticos en las zonas afectadas. El recto muestra compromiso en casi todos los casos, en tanto que en 80% de los recién nacidos afectados con el trastorno están implicados el recto y el sigmoides. Los segmentos transverso y ascendente del colon solo se afectan en 10 a 20%. El colon desarrolla dilatación en la región proximal a la afectada, cuyo diámetro es escaso por la contracción tónica de la musculatura carente de inervación.

RESUMEN

El sistema nervioso central (SNC) **se origina en el ectodermo** y corresponde a la **placa neural** que aparece a la mitad de la tercera semana (Fig. 18-1). Una vez que los bordes de la placa se pliegan, los **pliegues neurales** se aproximan uno a otro en la línea media para fusionarse y constituir el **tubo neural** (Figs. 18-2 y 18-3). El extremo anterior se cierra alrededor del día 25, y el posterior el día 28. El SNC da origen entonces a una estructura tubular con una región cefálica ensanchada, el **cerebro**, y a una región caudal elongada, la **médula espinal**. La falta de cierre del tubo neural da origen a defectos como la **espina bífida** (Figs. 18-15 y 18-16) y **anencefalia** (Fig. 18-37), mismos que pueden prevenirse con **ácido fólico**.

La **médula espinal**, que corresponde al extremo caudal del SNC, se caracteriza por una **placa basal**, que contiene **neuronas motoras**, y una **placa alar**, con **neuronas sensitivas**, al igual que una **placa del piso** y una **placa del techo** a manera de vías de conexión entre ambos lados (Fig. 18-8). Se forman **nervios espinales** a partir de cada segmento de la médula espinal. Estos nervios tienen sus núcleos motores en la placa basal (dentro de la médula) y sus cuerpos celulares sensitivos se ubican en los ganglios espinales, derivados de las células de la cresta neural (fuera de la médula). La **SHH** ventraliza al tubo neural en la región de la médula espinal e induce las placas del piso y la basal. **BMP4 y BMP7**, que se expresan en el ectodermo no neural, mantienen y generan regulación positiva de la expresión de *PAX3* y *PAX7* en las placas alar y del techo.

booksmedicos.org

booksmedicos.org

El **cerebro** puede dividirse en **tallo cerebral**, que es una continuación de la médula espinal y se asemeja a esa estructura en lo relacionado con la organización de las placas basal y alar, y los **centros superiores**, el cerebelo y los hemisferios cerebrales, en que se acentúan las placas alares. Tras el cierre del tubo neural, el cerebro está constituido por tres vesículas: el **rombencéfalo** (**cerebro posterior**), el **mesencéfalo** (**cerebro medio)** y el **prosencéfalo** (**cerebro anterior**). Más tarde, estas vesículas primarias se subdividen en cinco regiones distintas (Fig. 18-5). El **rombencéfalo** se divide en (1) **mielencéfalo**, que forma el **bulbo raquídeo** (esta región tiene una placa basal para las neuronas eferentes somáticas y viscerales, y una placa alar para las neuronas aferentes somáticas y viscerales) (Fig. 18-18), y (2) el **metencéfalo**, con sus placas basal (eferente) y alar (aferente) típicas (Fig. 18-19). Esta vesícula cerebral también se caracteriza por la formación del **cerebelo** (Fig. 18-20), un centro coordinador de la postura y el movimiento, y el **puente**, la vía para el paso de las fibras nerviosas entre la médula espinal y las cortezas cerebral y cerebelosa (Fig. 18-19).

El **mesencéfalo**, o **cerebro medio**, no se subdivide y se asemeja a la médula espinal con sus placas eferente basal y aferente alar. Las placas alares del mesencéfalo forman los colículos anterior y posterior, como estaciones de relevo para los centros reflejos visuales y auditivos, respectivamente (Fig. 18-23).

El prosencéfalo también se subdivide en diencé falo, en la parte posterior, y telencéfalo, en la anterior. El diencéfalo está constituido por una placa del techo delgada y una placa alar gruesa, en la que se desarrollan el **tálamo** y el **hipotálamo** (Figs. 18-24 y 18-25). Participa en la formación de la glándula hipófisis, que también se desarrolla a partir de la bolsa de Rathke (Fig. 18-26). La bolsa de Rathke forma la **adenohipófisis**, el **lóbulo intermedio** y la ***pars tuberalis***, en tanto el diencéfalo forma el **lóbulo posterior**, la **neurohipófisis**, que contiene neuroglia y recibe fibras nerviosas del hipotálamo.

El telencéfalo está constituido por dos evaginaciones laterales, los **hemisferios cerebrales**, y una porción media, la **lámina terminal** (Fig. 18-27). La lámina terminal es utilizada por las comisuras como vía de conexión para los haces de fibras entre los hemisferios derecho e izquierdo (Fig. 18-30). Los hemisferios cerebrales, al inicio dos evaginaciones pequeñas (Figs. 18-24 y 18-25), se expanden y cubren la región lateral del diencéfalo, el mesencéfalo y el metencéfalo (Figs. 18-26 a 18-28). Eventualmente, las regiones nucleares del telencéfalo quedan en contacto estrecho con las del diencéfalo (Fig. 18-27).

El **sistema ventricular**, que contiene **líquido cefalorraquídeo (LCR)**, se extiende desde el lumen de la médula espinal hasta el cuarto ventrículo en el rombencéfalo, pasa por el acueducto estrecho del mesencéfalo (**acueducto de Silvio**) e ingresa al tercer ventrículo en el diencéfalo. Por el **foramen de Monro**, el sistema ventricular se extiende desde el tercer ventrículo hasta los ventrículos laterales de los hemisferios cerebrales. El LCR se produce en los **plexos coroideos** del tercer y cuarto ventrículos, y los ventrículos laterales. El bloqueo del LCR en el sistema ventricular o el espacio subaracnoideo induce **hidrocefalia**.

booksmedicos.org

booksmedicos.org

En el cerebro se definen patrones a lo largo de los ejes anteroposterior (cráneo-caudal) y dorsoventral (medio lateral). Los **genes *HOX*** determinan los patrones en el eje anteroposterior del rombencéfalo y especifican la identidad de las rombómeras. Otros factores de transcripción que contienen homeodominios definen los patrones del eje anteroposterior en las regiones del prosencéfalo y el mesencéfalo, entre otros ***LIM1*** y ***OTX2***. Otros dos centros organizadores, la **cresta neural anterior (CNA)** y el **istmo rombencefálico**, secretan **FGF8**, que funge como señal de inducción para estas áreas. En respuesta a este factor de crecimiento, el extremo craneal del prosencéfalo expresa ***FOXG1***, que regula el desarrollo del telencéfalo, en tanto el istmo expresa **genes *ENGRAILED***, que regulan la diferenciación del cerebelo y el techo del mesencéfalo. Al igual que en el resto del SNC, la **SHH**, secretada por la placa precordal y la notocorda, ventraliza las áreas del prosencéfalo y el mesencéfalo. **BMP4 y BMP7**, a las que secreta el ectodermo no neural, inducen y mantienen la expresión de los genes de dorsalización.

Existen **12 nervios craneales**, y la mayor parte de ellos se origina a partir del rombencéfalo. Las neuronas motoras de cada uno de los nervios se ubican dentro del cerebro, en tanto sus neuronas sensitivas se originan fuera del mismo, de las placodas ectodérmicas y las células de la cresta neural (Cuadros 18-2 y 18-3). En este sentido, la organización de los cuerpos celulares sensitivos y motores de estos nervios es similar a la de los nervios espinales.

El **sistema nervioso autónomo (SNA)** está constituido por las divisiones **simpática** y **parasimpática**. Se trata de un sistema de dos neuronas, con fibras **preganglionares** y **posganglionares**. Las neuronas preganglionares del sistema simpático se ubican en las astas intermedias (laterales) de la médula espinal, desde T1 hasta L2; sus neuronas posganglionares se alojan en los **troncos simpáticos y los ganglios paravertebrales (preaórticos)**, a lo largo de la aorta. Las neuronas preganglionares parasimpáticas tienen sus núcleos en el tallo cerebral (asociados con los **NC III, VII, IX** y **X**) y en la **región sacra** de la médula espinal (S2 a S4); los núcleos posganglionares residen en los ganglios que suelen ubicarse en cercanía a los órganos que inervan. Las células de la cresta neural forman todos los ganglios del SNA.

La **glándula suprarrenal (adrenal)** deriva de dos fuentes: (1) el mesodermo de la pared posterior del cuerpo, que prolifera para constituir la **corteza fetal**, que es sustituida por una segunda proliferación de estas células que conforman la **corteza definitiva**. Esta parte de la glándula produce esteroides y participa en el mantenimiento del embarazo mediante la secreción de DHEA, que se convierte en estrógenos en la placenta; (2) las **células de la cresta neural** que migran de los pliegues neurales y forman la **médula** de la glándula. Estas células se diferencian en **células cromafines** y corresponden a neuronas simpáticas posganglionares modificadas. Cuando reciben estímulos de las neuronas preganglionares secretan **epinefrina** (**adrenalina**) y **norepinefrina** (**noradrenalina)** directamente al torrente sanguíneo.

booksmedicos.org

booksmedicos.org

Problemas a resolver

1. ¿En qué sentido son similares los nervios craneales y los espinales? ¿En qué sentido difieren?
2. ¿Qué componentes se unen para formar un nervio espinal? ¿Cuál es la diferencia entre una raíz dorsal, una raíz ventral, la rama primaria dorsal y la rama primaria ventral? ¿Qué tipos de fibras (sensitivas o motoras) contiene cada una de estas estructuras?
3. ¿En qué nivel se realiza una punción lumbar? Desde el punto de vista embrionario, ¿por qué es esto posible?
4. ¿Cuál es la base embrionaria para el desarrollo de la mayor parte de los defectos del tubo neural? ¿Pueden diagnosticarse antes del nacimiento? ¿Existe algún medio para su prevención?
5. Un ultrasonido prenatal revela que un feto tiene cabeza grande y dilatación de los dos ventrículos laterales. ¿Cómo se denomina este trastorno y qué es lo que pudiera haberlo generado?
6. ¿Cuáles son las dos divisiones del sistema nervioso autónomo? ¿Dónde se localizan las neuronas preganglionares respectivas? ¿Qué células dan origen en el embrión a sus neuronas posganglionares?

booksmedicos.org

booksmedicos.org

En el adulto el oído forma una unidad anatómica que sirve tanto para la audición como para el equilibrio. Sin embargo, durante el desarrollo embrionario el oído surge a partir de tres regiones diferentes bien definidas: (1) el **oído externo**, el órgano que capta el sonido; (2) el **oído medio**, un conductor para el sonid o desde el oído externo hasta el interno, y (3) el **oído interno**, que transforma las ondas de sonido en impulsos nerviosos y registra los cambios del equilibrio.

OÍDO INTERNO

El primer indicio del desarrollo del oído puede identificarse en embriones de cerca de 22 días a manera de engrosamientos de células del ectodermo superficial a cada lado del rombencéfalo (figura 19-1). Estos engrosamientos reciben el nombre de **placodas óticas**, su interacción con el mesénquima adyacente favorece su invaginación y formación subsecuente de la **vesícula ótica** o **auditiva** (**otocistos**; Fig. 19-2). La formación del otocisto, como estructura, es el resultado de la migración de células del ectodermo superficial, de neuroblastos y de células de la cresta neural craneal. Las células del otocisto se diferencian y forman células ganglionares para los ganglios estatoacústicos (vestibulococleares; Fig. 19-2 *C*). De esta forma, en el proceso de desarrollo posterior de la vesícula, el otocísto se divide en (1) un componente ventral que da origen al **sáculo** y al **conducto coclear**, y (2) un componente dorsal que genera **el utrículo, los conductos semicirculares y el conducto endolinfático** (Figs. 19-3 a 19-6). Juntas, estas estructuras epiteliales constituyen el **laberinto membranoso**.

Sáculo, cóclea y órgano de Corti

En la sexta semana del desarrollo el sáculo genera una evaginación tubular en su polo inferior (Fig. 19-3 *C-E*). Esta evaginación, el **conducto coclear**, penetra al mesénquima circundante siguiendo un trayecto espiral hasta el final de la octava semana, en que ha completado 2.5 giros (Fig. 19-3 *D, E*). En la séptima semana las células del conducto coclear se diferencian en el **órgano espiral de Corti**, que transduce las vibraciones del sonido en señales eléctricas para la audición. Se mantiene una conexión entre el conducto coclear y el resto del sáculo, pero se

booksmedicos.org

booksmedicos.org

limita a una vía estrecha, el ***ductus reuniens*** (Fig. 19-3 *E*; v. también Fig. 19-8).

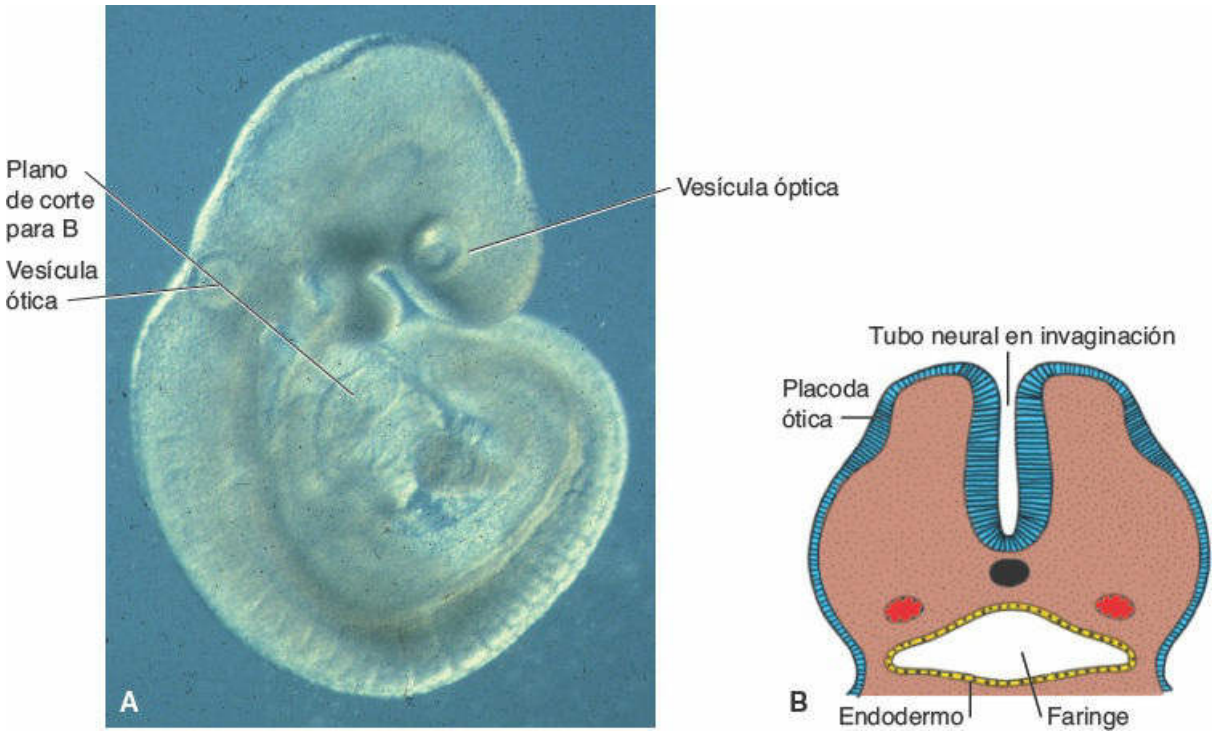

FIGURA 19-1 **A.** Embrión al final de la cuarta semana de desarrollo, en el que se aprecian las vesículas ótica y óptica. **B.** Región del rombencéfalo, en la que se observan las placodas óticas en un embrión de 22 días.

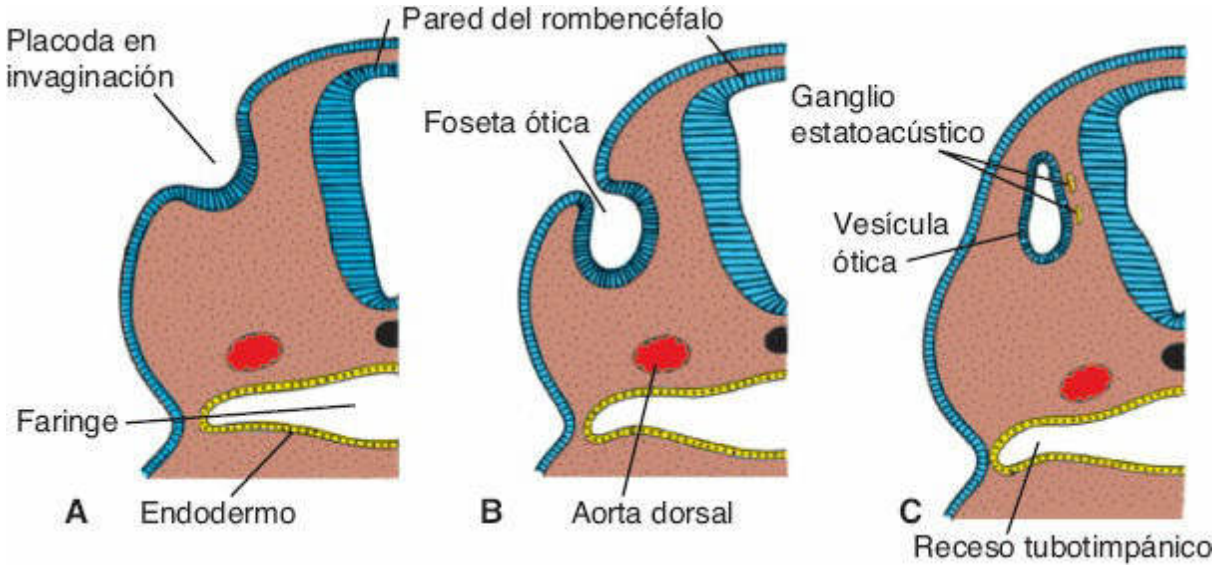

FIGURA 19-2 Cortes transversales por la región del rombencéfalo en las que se muestra la formación de las vesícu las óticas. **A.** 24 días. **B.** 27 días. **C.** 4.5 semanas. Las neuronas derivadas de la vesícula ótica (otocisto) forman el ganglio estatoacústico (vestibulococlear).

El mesénquima que circunda al conducto co-clear se diferencia pronto en cartílago (Fig. 19-4 *A*). En la décima semana esta cubierta cartilaginosa experimenta vacuolización y se crean dos espacios perilinfáticos, la **rampa vestibular** y la **rampa timpánica** (Fig. 19-4 *B, C*). El conducto coclear queda,

booksmedicos.org

booksmedicos.org

entonces, separado de la rampa vestibular por la **membrana vestibular** y de la rampa timpánica por la **membrana basilar** (Fig. 19-4 *C*). La pared lateral del conducto coclear permanece unida al cartílago circundante por medio del **ligamento espiral**, en tanto su ángulo medial se conecta y, en parte, está sostenido por un proceso cartilaginoso elongado, el **modiolo**, futuro eje de la cóclea ósea (Fig. 19-4 *B*).

Al inicio las células epiteliales del conducto co-clear son similares entre sí (Fig. 19-4 *A*). No obstante, al continuar el desarrollo conforman dos elevaciones: la **cresta interna**, el futuro **limbo espiral**, y la **cresta externa** (Fig. 19-4 *B*). La cresta externa forma una fila interna y tres o cuatro filas externas de **células ciliadas**, las células sensoriales del sistema auditivo (Fig. 19-5). Están cubiertas por la **membrana tectoria**, una sustancia gelatinosa fibrilar unida al limbo espiral y cuya punta reposa sobre las células ciliadas (Fig. 19-5). Las células sensoriales y la membrana tectoria constituyen, en conjunto, el **órgano de Corti**. Los impulsos que recibe este órgano son transmitidos hacia el ganglio espiral y luego al sistema nervioso por medio de las **fibras auditivas del nervio craneal VIII** (Figs. 19-4 y 19-5).

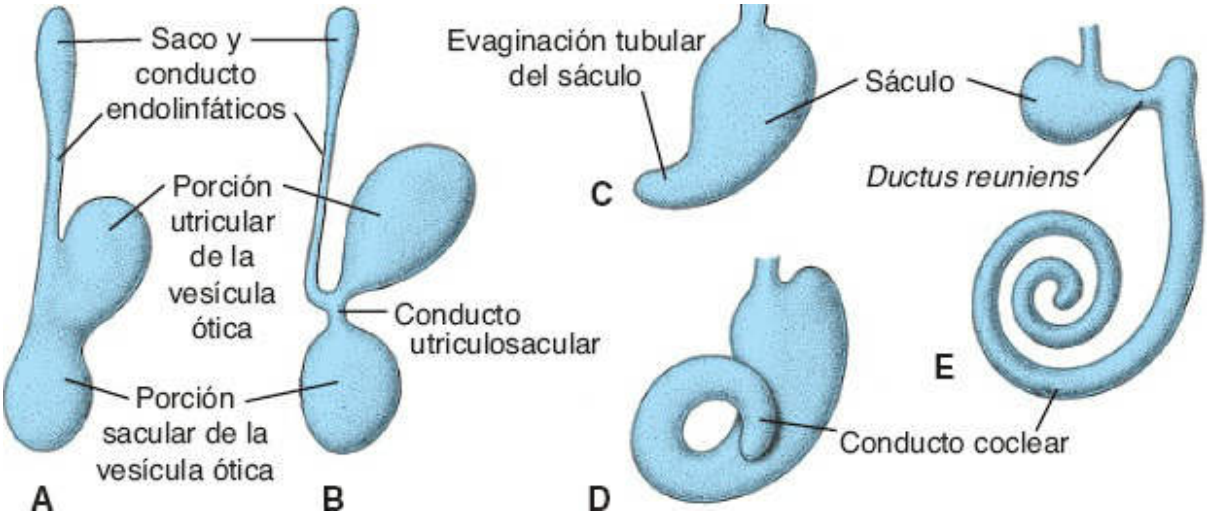

FIGURA 19-3 **A, B.** Desarrollo del otocisto, en el que se aprecia la porción utricular dorsal con el conducto endolinfático y la porción sacular ventral. **C-E.** Conducto coclear a la 6.ª, 7.ª y 8.ª semanas, respectivamente. Obsérvese la formación del *ductus reuniens* y el conducto utriculosacular.

booksmedicos.org

booksmedicos.org

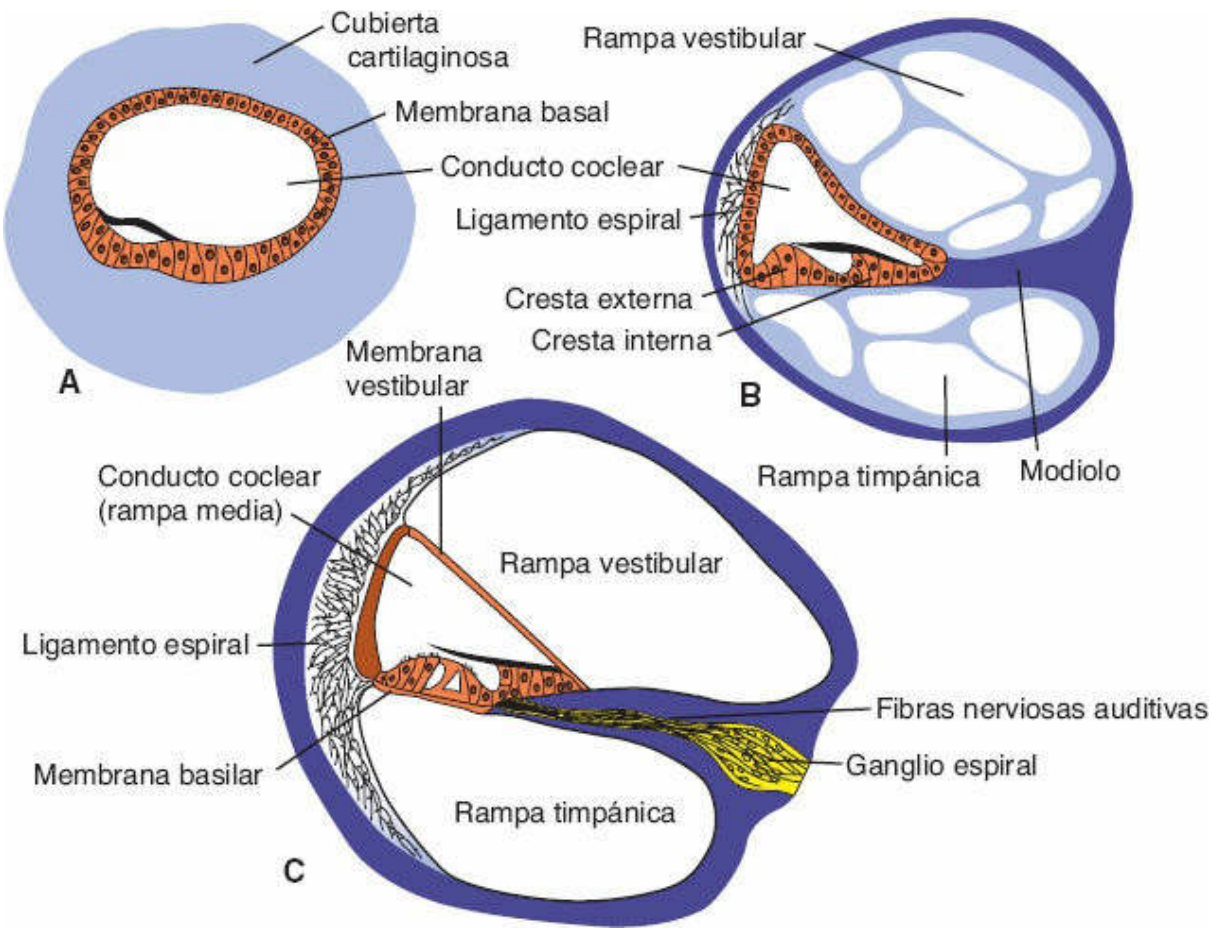

FIGURA 19-4 Desarrollo de la rampa timpánica y la rampa vestibular. **A.** El conducto coclear está circundado por una cubierta cartilaginosa. **B.** Durante la décima semana aparecen vacuolas grandes en la cubierta cartilaginosa. **C.** El conducto coclear (rampa media) se separa de la rampa timpánica y la rampa vestibular por medio de las membranas basilar y vestibular, respectivamente. Las células ganglionares del nervio vestibulococlear (nervio craneal VIII) forman el ganglio espiral y envían procesos para inervar a las células ciliadas.

booksmedicos.org

booksmedicos.org

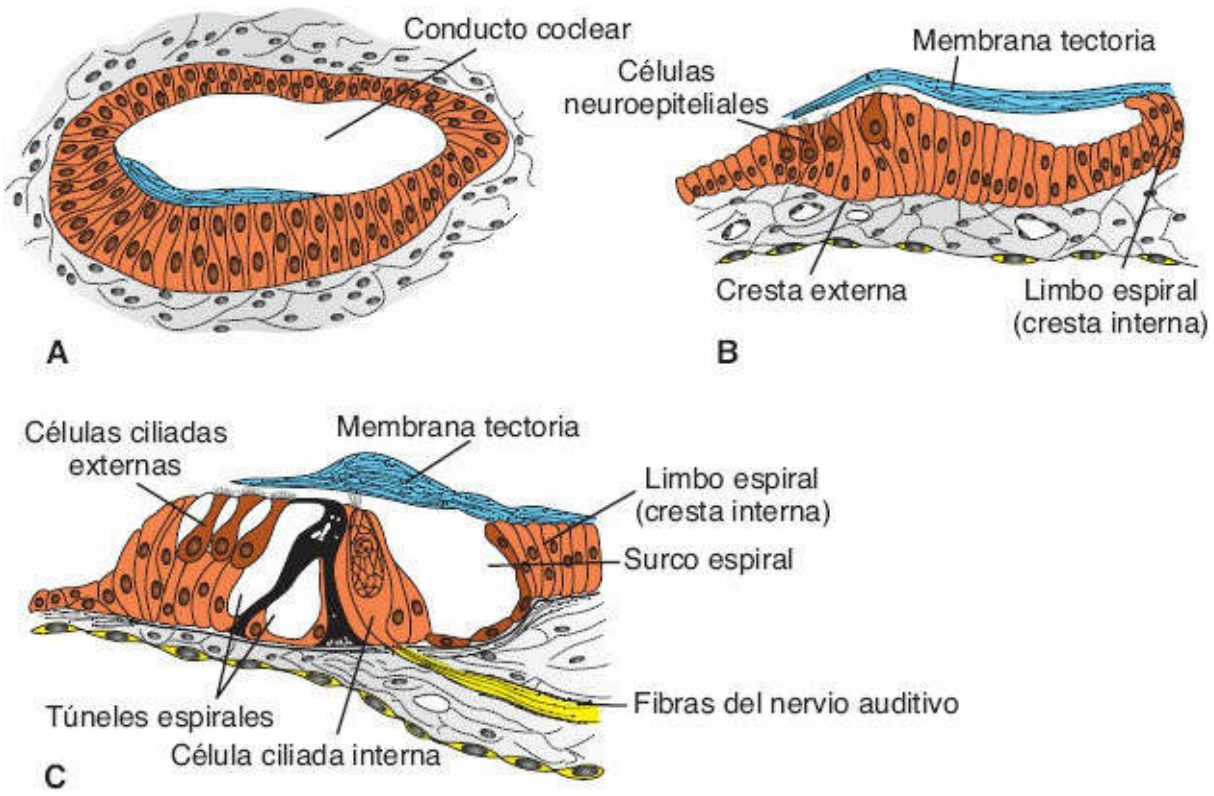

FIGURA 19-5 Desarrollo del órgano de Corti. **A.** 10 semanas. **B.** Alrededor de 5 meses. **C.** Neonato de término.

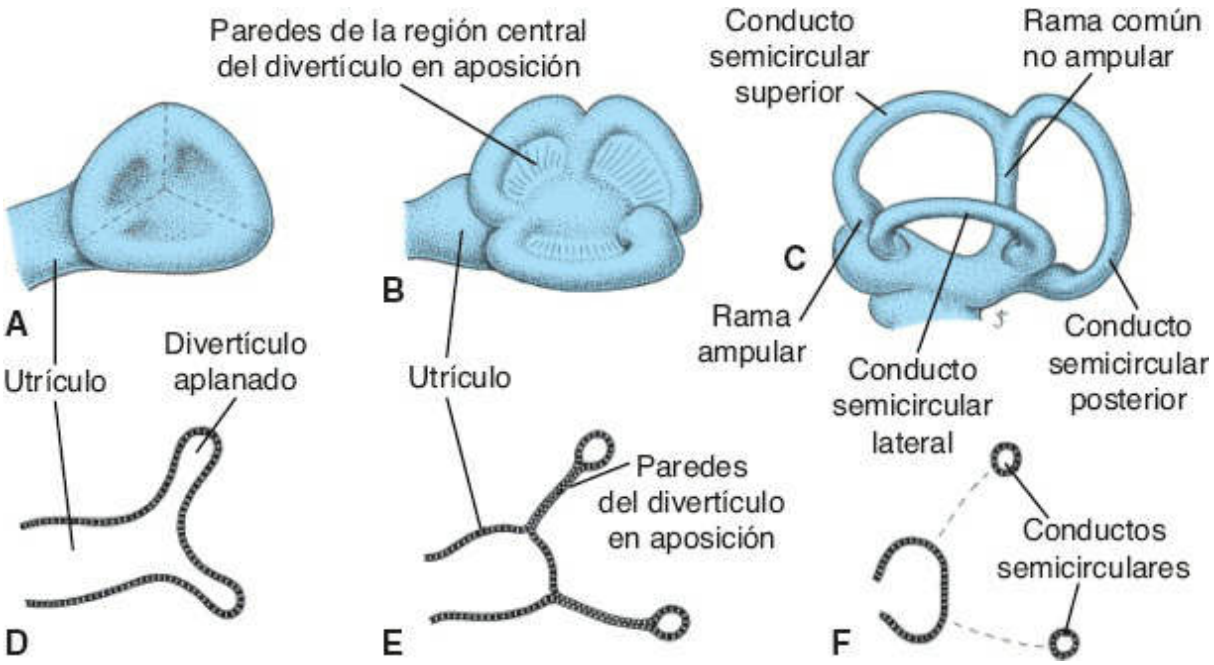

FIGURA 19-6 Desarrollo de los conductos semicirculares. **A.** 5 semanas. **B.** 6 semanas. **C.** 8 semanas. **D-F.** Aposición, fusión y eliminación apoptósica, respectivamente, de las porciones centrales de las paredes de los conductos semicirculares. Las ámpulas de los conductos semicirculares contienen células sensoriales dispuestas en una prominencia, la cresta ampular, para el mantenimiento del equilibrio.

Utrículo y conductos semicirculares

Durante la sexta semana del desarrollo aparecen los **conductos semicirculares**,

booksmedicos.org

booksmedicos.org

a manera de divertículos aplanados de la porción utricular de la vesícula ótica (Fig. 19-6 *A, B*). Las porciones ventrales de las paredes de estos divertículos de manera eventual quedan en aposición (Fig. 19-6 *B, C*) y se eliminan por apoptosis, lo que da origen a tres conductos semicirculares (Fig. 19-6; v. también Fig. 19-8). Mientras, uno de los extremos de cada canal se dilata para formar la **rama ampular** y el otro, que no se ensancha, la **rama no ampular** (Fig. 19-6). A pesar de esto, debido a que dos de estas últimas se fusionan, solo ingresan al utrículo cinco ramas, tres con un ámpula y dos sin ella.

Las células en el ámpula forman una prominencia, la **cresta ampular**, que contiene células sensoriales para el mantenimiento del equilibrio. Áreas sensoriales similares, las **máculas acústicas**, se desarrollan en las paredes del utrículo y el sáculo. Los impulsos generados por las células sensoriales de la cresta y la mácula como consecuencia del cambio de posición del cuerpo son transmitidos al cerebro por las **fibras vestibulares del nervio craneal VIII**.

Durante la formación de la vesícula ótica un grupo pequeño de células se desprende de su pared y constituye el **ganglio estatoacústico** (Fig. 19-2 *C*). Otras células de este ganglio derivan de la cresta neural. El ganglio de manera subsecuente se divide en porciones **coclear** y **vestibular**, que aportan las células sensoriales al órgano de Corti, y las correspondientes para el sáculo, el utrículo y los conductos semicirculares, respectivamente.

OÍDO MEDIO

Caja timpánica y trompa auditiva

La **caja timpánica**, que se origina en el endodermo, se deriva del endodermo que recubre la primera bolsa faríngea (Figs. 19-2 y 19-7). Este saco se expande en sentido lateral, y su extremo distal, el **receso tubotimpánico**, se ensancha y da origen a una cavidad, la caja timpánica primitiva. La región proximal se conserva estrecha y constituye la **trompa faringotimpánica** (**de Eustaquio**; Figs. 19-7 *B* y 19-8), por la cual la caja timpánica se comunica con la nasofaringe.

Huesecillos

El **martillo** y el **yunque** derivan del cartílago del primer arco faríngeo, en tanto el **estribo** lo hace del segundo arco (Fig. 19-9 *A*). Si bien los huesecillos aparecen durante la primera mitad de la vida fetal, permanecen incluidos en el mesénquima hasta el octavo mes (Fig. 19-9 *B*), cuando el tejido circundante se elimina por apoptosis (Figs. 19-7, 19-8 y 19-9 *B*). La cubierta epitelial endodérmica de la caja timpánica primitiva se extiende entonces a lo largo de la pared del nuevo espacio en desarrollo. La caja timpánica tiene, en ese momento, por lo menos dos veces su longitud original. Cuando los huesecillos quedan del todo liberados del mesénquima circundante, el epitelio endodérmico los conecta a la pared de la caja de un modo similar a un mesenterio (Fig. 19-9 *B*). Los

booksmedicos.org

booksmedicos.org

ligamentos de sostén de los huesecillos se desarrollan más adelante dentro de estas estructuras de fijación.

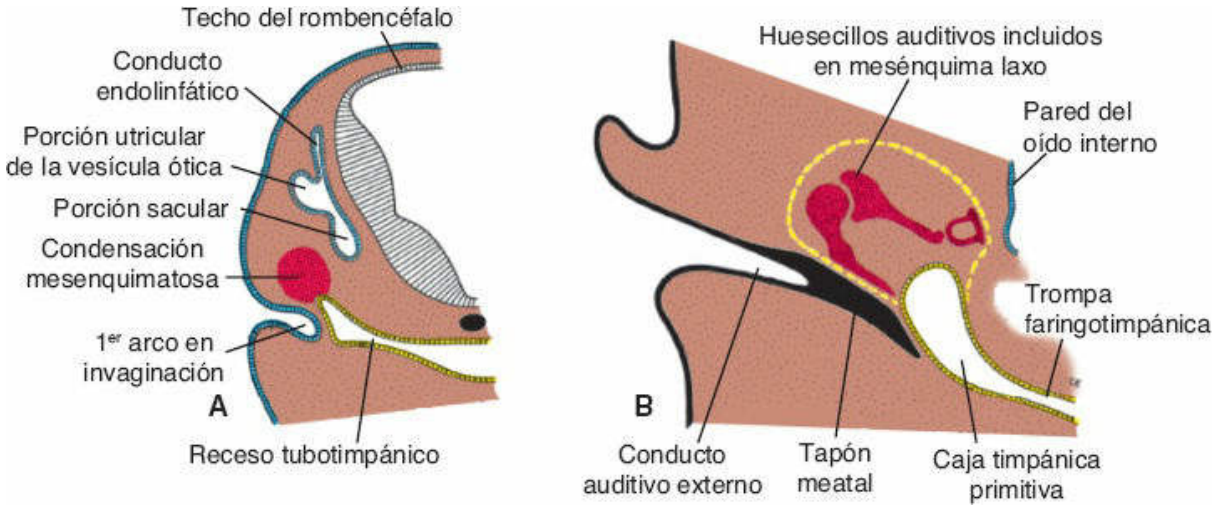

FIGURA 19-7 **A.** Corte transversal de la región del rombencéfalo de un embrión de 7 semanas, en el que se muestran el receso tubotimpánico, el primer arco en invaginación y la condensación mesenquimatosa que anuncia el desarrollo de la cadena osicular. **B.** Oído medio, en el que se representan los precursores de los huesecillos auditivos. La *línea amarilla delgada* en el mesénquima señala el límite de expansión a futuro de la caja timpánica primitiva.

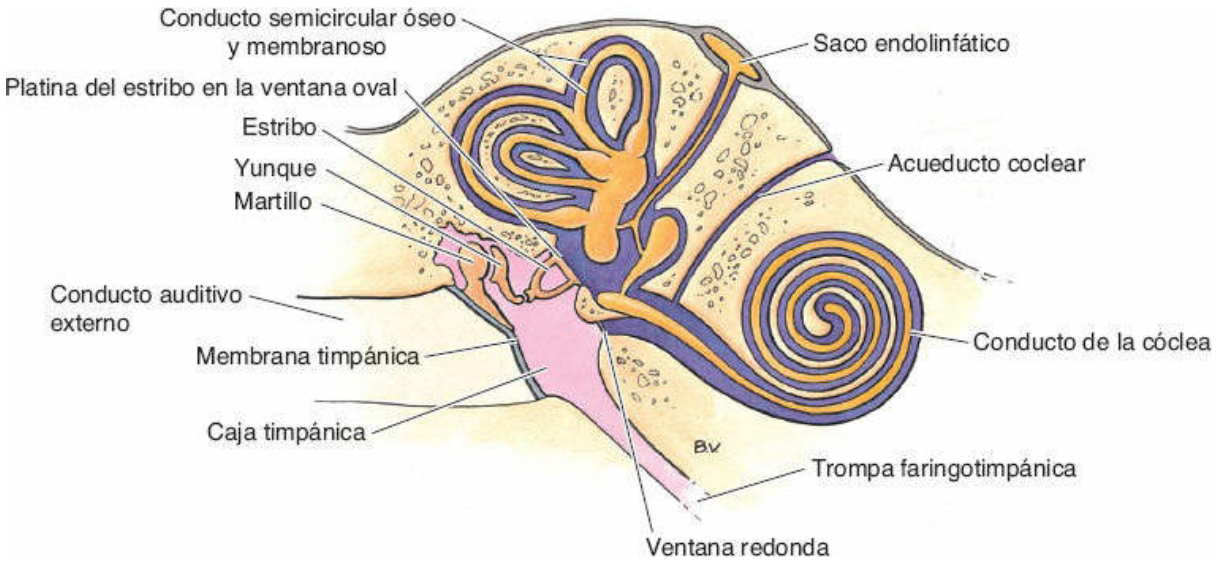

FIGURA 19-8 Esquema del oído, en el que se muestran el conducto auditivo externo, el oído medio con la cadena osicular y el oído interno.

booksmedicos.org

booksmedicos.org

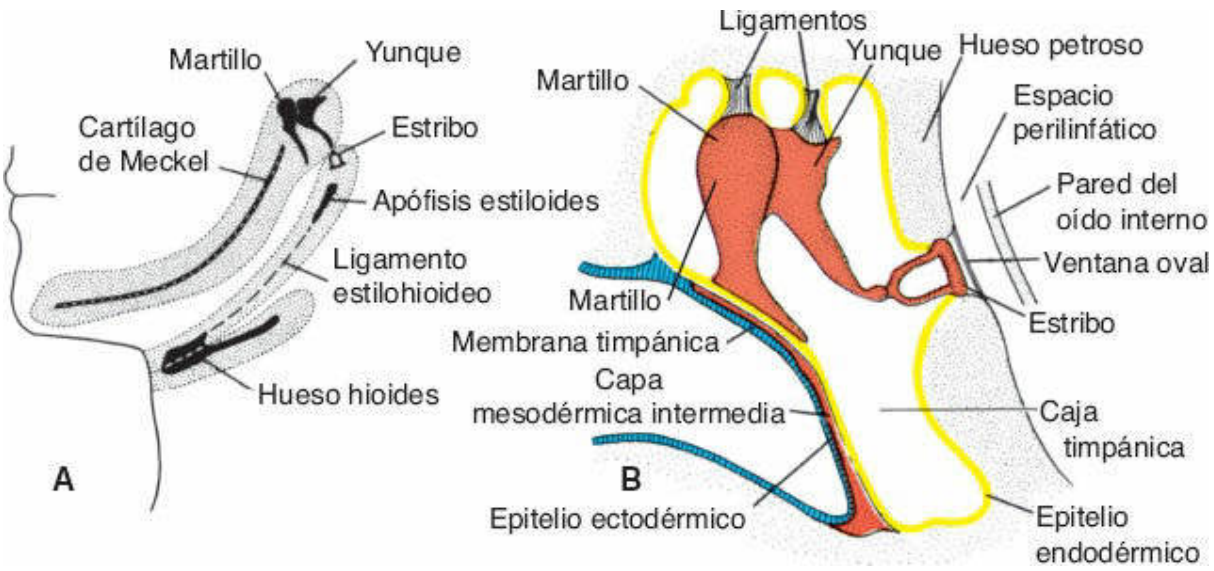

FIGURA 19-9 **A.** Derivados de los primeros tres arcos faríngeos. El martillo y el yunque se forman en el extremo dorsal del primer arco, en tanto el estribo lo hace en el del segundo arco. **B.** Oído medio, en el que se muestra el mango del martillo en contacto con la membrana timpánica. El estribo entra en contacto con la membrana de la ventana oval. La pared de la caja timpánica está revestida por el epitelio endodérmico.

Debido a que el martillo deriva del primer arco faríngeo, su músculo, el **tensor del tímpano**, está inervado por la **rama mandibular del nervio trigémino**. El **músculo estapedio (o del estribo)**, que se inserta en ese huesecillo, está inervado por el **nervio facial**, el nervio del segundo arco faríngeo.

Durante la vida fetal posterior la caja timpánica se expande en dirección dorsal por efecto de la vacuolización del tejido circundante, para constituir el **antro timpánico**. Después del nacimiento el epitelio de la caja timpánica invade el hueso de la **apófisis mastoides** en desarrollo y se forman espacios aéreos (**neumatización**) cubiertos por epitelio. Más tarde, la mayor parte de los espacios aéreos se conecta con el antro y la caja timpánica. La extensión de la inflamación del oído medio al antro y las celdillas mastoideas es una complicación común de las infecciones del oído medio.

■ OÍDO EXTERNO

Conducto auditivo externo

El **conducto auditivo externo** se desarrolla a manera de invaginación del tejido del primer arco, y no a partir de la primera hendidura faríngea, como se creía antes (Fig. 19-7 *A*). Al inicio del tercer mes las células del ectodermo superficial en el piso del conducto proliferan, con lo que constituyen una placa epitelial sólida, el tapón meatal (Fig. 19-7 *B*). En el séptimo mes este tapón se elimina por apoptosis y el revestimiento epitelial del piso del conducto participa en la formación de la membrana timpánica definitiva. En ocasiones el tapón meatal persiste hasta el nacimiento, lo que genera hipoacusia conductiva congénita.

booksmedicos.org

booksmedicos.org

Tímpano o membrana timpánica

El tímpano está formado por (1) una cubierta epitelial ectodérmica en el fondo del meato auditivo externo; (2) el revestimiento epitelial endodérmico de la caja timpánica, y (3) una capa intermedia de tejido mesenquimatoso (Fig. 19-9 *B*), que forma el estrato fibroso. La mayor parte del tímpano se inserta con firmeza en el mango del martillo (Figs. 19-8 y 19-9 *B*), y la porción restante forma la división entre el conducto auditivo externo y la caja timpánica.

Pabellón auricular

El **pabellón auricular**, u oreja, se desarrolla a partir de formaciones embrionarias que resultan de la proliferación tejidos que derivan de la cresta neural craneal de los extremos dorsales del **primer y segundo arcos faríngeos**, a ambos lados de la primera hendidura faríngea (Fig. 19-10). La proliferación del tejido del segundo arco forma casi todo el pabellón auricular, en tanto que el primer arco da origen al trago y al conducto auditivo externo (Fig. 19-10). El proceso implica vías moleculares que regulan la expresión del gen *HOXA2*: los tejidos del primer arco no lo expresan ($HOXA2^{-}$), en tanto los del segundo arco sí lo hacen ($HOXA^{+}$). Las mutaciones de los genes implicados en estas vías causan muchas malformaciones del oído externo, entre ellas duplicaciones, apéndices y senos preauriculares (véase Correlaciones clínicas, p. 358). Estas malformaciones son comunes como consecuencia de la complejidad de la morfología del oído externo. Por otra parte, puesto que las células de la cresta neural dan origen al oído externo, así como a otros órganos y tejidos, los defectos auriculares externos (microtia) a menudo coexisten con anomalías de otras estructuras, como cara, cráneo, riñón y corazón. Al inicio el oído externo se ubica en la región inferior del cuello (Fig. 19-10 *A, B*), pero el crecimiento del cuerpo y la rama de la mandíbula en dirección posterior y craneal desplaza al oído externo hasta los lados de la cabeza, al nivel de los ojos.

■ AUDICIÓN

La audición depende de ondas de sonido que generan vibraciones en la membrana timpánica, la cual se mantiene en tensión, al igual que la superficie de un tambor, por la acción del músculo tensor del tímpano. Si se presenta un sonido demasiado intenso que pudiera generar vibraciones dañinas, el tensor del tímpano, junto con el músculo estapedio, estira la membrana para provocar aún mayor tensión y evitar que vibre con demasiada fuerza. Una vez que la membrana timpánica vibra, genera el movimiento de la cadena osicular, el martillo, el yunque y el estribo, que sirven para amplificar la fuerza de la onda de sonido y transmitir la presión de la onda a la cóclea a través de la membrana o ventana oval (Fig. 19-8). La amplificación se produce por dos factores: (1) la gran diferencia de tamaño entre la membrana timpánica (55 mm²) y la ventana oval (3.2 mm²), sitio en el que se inserta el estribo, lo que hace que una mayor

booksmedicos.org

booksmedicos.org

cantidad de energía producida por la membrana sea transmitida y amplificada en la ventana oval; (2) debido a su configuración, el martillo actúa a manera de palanca, para incrementar la fuerza que recibe el estribo (Figs. 19-8 y 19-9 *B*). La presión producida por el movimiento del estribo en la ventana oval genera una onda en el líquido contenido en la cóclea, que se equilibra con el movimiento de la ventana redonda (Fig. 19-8). La onda de líquido moviliza regiones pequeñas de la membrana basilar (Fig. 19-4), y la ubicación de esas regiones depende en parte de la amplitud (intensidad) y la frecuencia (tono) de la onda. Cerca de la ventana oval, la membrana basilar está fijada a la pared lateral de la cóclea por fibras más cortas y rígidas; en las regiones más profundas de este órgano las fibras son más largas y flexibles. La onda avanza hasta llegar a un sitio en el que entra en resonancia con las fibras, lo que depende de las características de éstas y la frecuencia de la onda, y mueve la membrana basilar. Ese movimiento es detectado por las células ciliadas adyacentes, que envían impulsos por las fibras nerviosas del segmento acústico del nervio estatoacústico (Figs. 19-4 *C* y 19-5 *C*). Las altas frecuencias (tonos agudos) se perciben cerca de la ventana oval, donde las fibras que fijan la membrana basilar son más cortas y rígidas; las frecuencias más bajas se detectan en una región más profunda de la cóclea, en la que las fibras son más largas y flexibles.

booksmedicos.org

booksmedicos.org

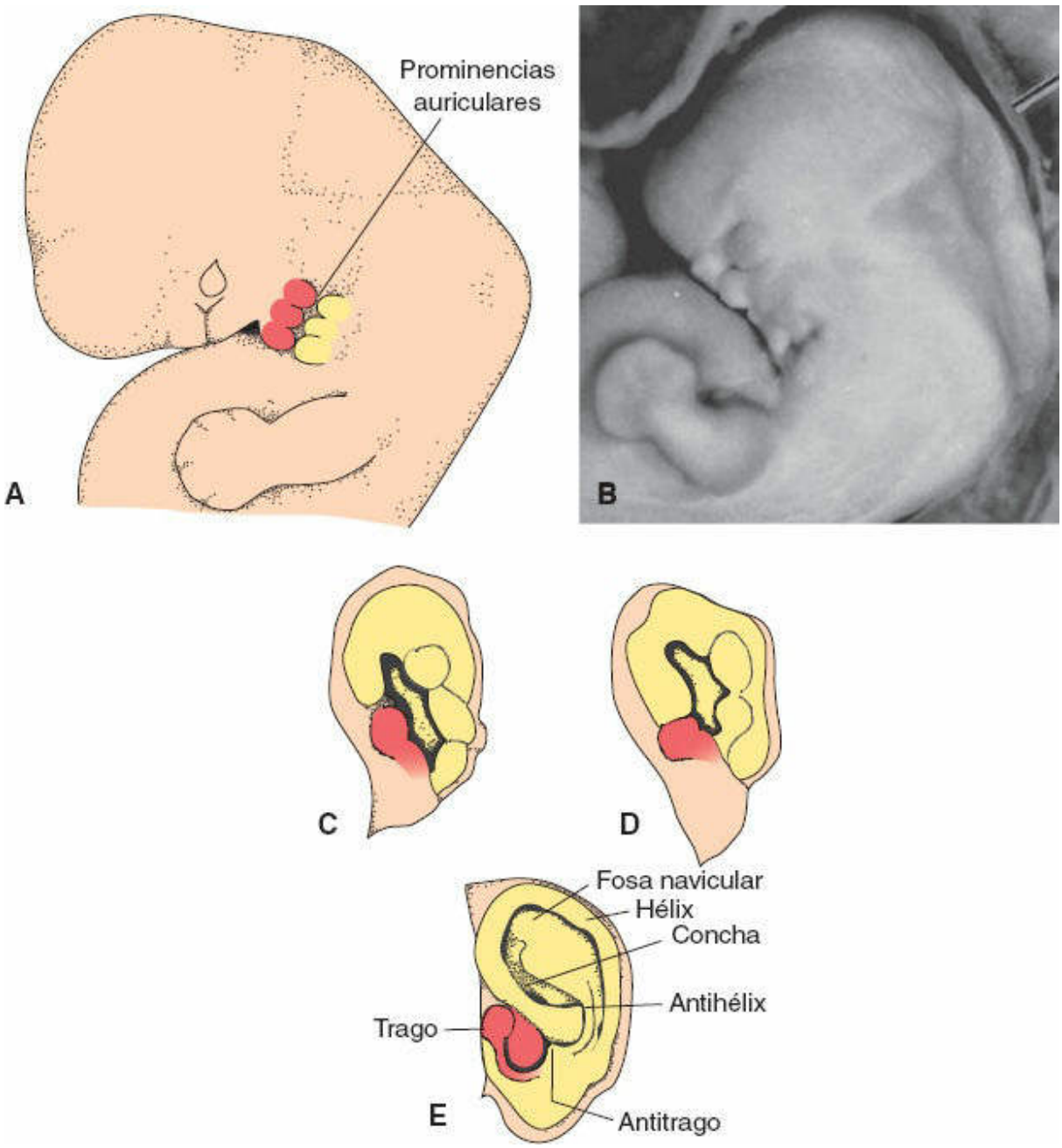

FIGURA 19-10 **A.** Dibujo de un embrión de 6 semanas, en el que se muestra el aspecto lateral de la cabeza y seis prominencias auriculares que circundan el extremo dorsal de la primera hendidura faríngea. **B.** Embrión humano de 6 semanas, en el que se aprecia una etapa del desarrollo del oído externo similar a la que se ilustra en **(A)**. **C-E.** El crecimiento de los tejidos del segundo arco (*amarillo*) forma la mayor parte del oído externo. El tejido del primer arco (*rojo*) forma el trago, y se invagina para constituir el conducto auditivo externo. La primera hendidura faríngea es obliterada por el sobrecrecimiento del tejido del segundo arco. Obsérvese que el oído es parte de la porción mandibular del primer arco faríngeo y se orienta en posición horizontal en uno de los lados del cuello. En esta fase la mandíbula es pequeña. Al tiempo que la mandíbula crece en dirección anterior y posterior, los oídos, que se ubican justo por detrás de esta estructura, cambian de posición hasta alcanzar su ubicación característica a los lados de la cabeza.

Correlaciones clínicas

booksmedicos.org

booksmedicos.org

Hipoacusia y anomalías del oído externo

La **hipoacusia congénita** puede derivar de anomalías de las células ciliadas o del ganglio del nervio auditivo (**hipoacusia neurosensorial**), o bien de defectos estructurales del conducto auditivo externo, el tímpano o la cadena osicular (**hipoacusia conductiva**). De todos los casos, 50% es de origen genético y puede implicar a genes con patrones de herencia autosómica dominante, recesivo o ligado al X. En el síndrome de Treacher Collins pueden estar implicadas malformaciones del oído externo y el conducto auditivo, así como de la cadena osicular, que genera distintos grados de hipoacusia conductiva. En el síndrome de Down la hipoacusia puede derivar de anomalías neurosensoriales, conductivas o de ambos tipos. La mayor parte de los casos inducidos por otros factores se caracteriza por defectos neurosensoriales. Entre estos factores están las **infecciones prenatales** (rubéola, citomegalovirus, herpes simple), **prematuridad y diabetes materna**. La **isotretinoína (retinoides)** puede inducir los dos tipos de hipoacusia.

El huesecillo que se afecta con más frecuencia en la hipoacusia conductiva es el **estribo**, y este hecho pudiera explicarse por su origen único, ya que la platina, la base del estribo que se relaciona directamente con el oído interno, deriva de las células de la cresta neural y del mesodermo paraxial. Las células de la cresta neural dirigen la formación de la platina y de la ventana oval. Sin las señales inductivas de la cresta neural, la platina y la ventana oval no se desarrollan en forma apropiada. La inmovilidad del estribo (anquilosis) es la anomalía más común y suele afectar a ambos oídos.

Los **defectos del oído externo** son comunes; incluyen anomalías menores y mayores (Fig. 19-11). Son relevantes ante el trauma psicológico y emocional que pueden causar, y por el hecho de que a menudo se relacionan con otras malformaciones. Esta asociación se debe en parte del hecho de que el oído externo deriva de las células de la cresta neural y que éste tipo de célula contribuye al desarrollo de muchas otras estructuras, como la cara, el cráneo y el corazón. Así, los defectos del oído externo sirven como indicios para explorar en forma cuidadosa a los neonatos e identificar otras anomalías. **Todos los síndromes cromosómicos frecuentes y la mayor parte de los menos comunes tienen anomalías óticas como una de sus características.**

booksmedicos.org

booksmedicos.org

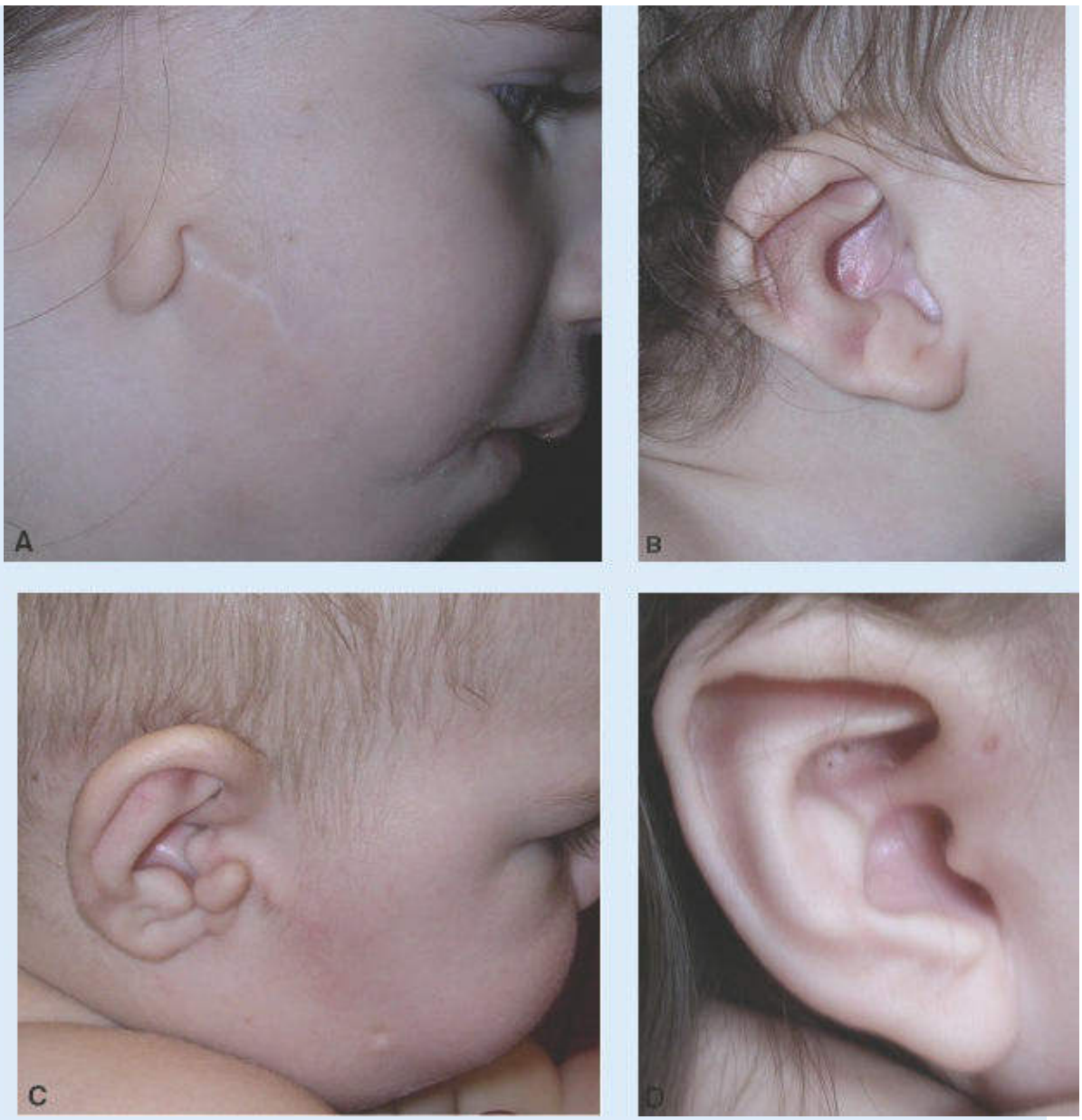

FIGURA 19-11 Defectos del oído externo. **A.** Ausencia casi completa del oído externo (microtia). **B.** Pabellón auricular pequeño (microtia) con características anormales. **C.** Pabellón auricular anómalo con apéndices preauriculares. Obsérvese también la pequeña depresión y la elevación discreta a lo largo de la línea de la mandíbula. Se trata de remanentes del desarrollo auricular que señalan el trayecto que sigue el oído al tiempo que se desplaza hasta su ubicación normal por efecto del crecimiento de la mandíbula. **D.** Seno (coloboma) preauricular.

Los **apéndices y los senos (colobomas) preauriculares** (Fig. 19-11 C, D) son lesiones por redundancia cutánea y depresiones superficiales, respectivamente, que se ubican por delante del pabellón auricular. Los senos preauriculares se forman cuando la invaginación de los tejidos del primer arco, para formar el conducto auditivo externo, no ocurre en forma apropiada. Los apéndices preauriculares pueden presentarse cuando la expresión inapropiada de los genes que regulan el desarrollo del oído externo da origen a duplicaciones del crecimiento tisular y su diferenciación. Al igual que otros defectos del oído externo, con frecuencia ambos se relacionan con otras malformaciones.

RESUMEN

booksmedicos.org

booksmedicos.org

El oído está constituido por tres partes, que tienen orígenes distintos pero que funcionan como una unidad. El **oído interno** se origina a partir de la **vesícula ótica**, que durante la cuarta semana de desarrollo se desprende del ectodermo superficial. Esta vesícula forma el otocisto que se divide en un componente ventral, que da origen al **sáculo** y al **conducto coclear**, y un componente dorsal, que genera **el utrículo, los conductos semicirculares membranosos y el conducto endolinfático** (Figs. 19-3, 19-6 y 19-8). Las estructuras epiteliales que se forman de este modo se conocen de manera colectiva como **laberinto membranoso**. Excepto por el **conducto coclear**, que forma el **órgano de Corti**, todas las estructuras que derivan del laberinto membranoso están implicadas en el equilibrio.

El **oído medio**, que está integrado por la **caja timpánica** y la **trompa de Eustaquio**, está cubierto por el epitelio de origen endodérmico y deriva de la primera bolsa faríngea. La trompa de Eustaquio se extiende entre la caja timpánica y la nasofaringe. Los **huesecillos**, que transmiten el sonido desde la membrana timpánica hasta la ventana oval, derivan del primer arco (**martillo** y **yunque**) y del segundo arco (**estribo**) faríngeos (Fig. 19-9).

El **conducto auditivo externo** se desarrolla a partir del primer arco faríngeo a manera de invaginación del ectodermo y se separa de la cavidad timpánica por medio de la membrana timpánica (tímpano). El tímpano está constituido por (1) una cubierta de ectodermo superficial, (2) una capa intermedia de mesénquima y (3) un revestimiento endodérmico derivado de la primera bolsa faríngea.

El **pabellón auricular** se desarrolla a partir de seis protuberancias mesenquimatosas (Fig. 19-10), que surgen a lo largo del primer y el segundo arcos faríngeos. Los defectos del pabellón auricular a menudo se relacionan con otras malformaciones congénitas.

Problemas a resolver

1. La placoda ótica desempeña un papel importante en la formación del oído interno. ¿Qué es una placoda y en qué sitio se forma la placoda ótica? ¿A qué estructuras del oído interno da origen?
2. ¿Cuál es el origen embrionario de la caja timpánica (oído medio), la trompa de Eustaquio y la membrana timpánica (tímpano)?
3. Un neonato tiene microtia bilateral. ¿Debe inquietarle a usted la posibilidad de que existan otras malformaciones? ¿Qué población celular podría estar implicada en el desarrollo embrionario del defecto?

booksmedicos.org

booksmedicos.org

COPA ÓPTICA Y VESÍCULA DEL CRISTALINO

El ojo en desarrollo aparece en el embrión de 22 días como un par de surcos poco profundos a los lados del prosencéfalo (Fig. 20-1). Con el cierre del tubo neural estos surcos forman evaginaciones del prosencéfalo, las vesículas ópticas. Estas vesículas, de manera subsecuente, entran en contacto con el ectodermo superficial e inducen en esta capa los cambios necesarios para la formación del cristalino (Fig. 20-1). Poco después, la vesícula óptica comienza a invaginarse y forma la copa óptica de doble pared (Figs. 20-1 y 20-2 *A*). Las capas interna y externa de esta copa están, al inicio, separadas por un lumen, el espacio interretiniano (Fig. 20-2 *B*), pero poco después este lumen desaparece y las dos capas quedan adosadas, sin fusionarse (Fig. 20-2 *D, E*). La invaginación no solo está limitada a la porción central de la copa, sino también afecta parte de su cara inferior (Fig. 20-2 *A*), que forma la fisura coroidea. La formación de esta fisura permite a la arteria hialoidea llegar a la cámara interna del ojo (Fig. 20-3; v. también Fig. 20-7). Durante la séptima semana los labios de la fisura coroidea se fusionan, y la boca de la copa óptica se convierte en una abertura redonda, la futura pupila.

booksmedicos.org

booksmedicos.org

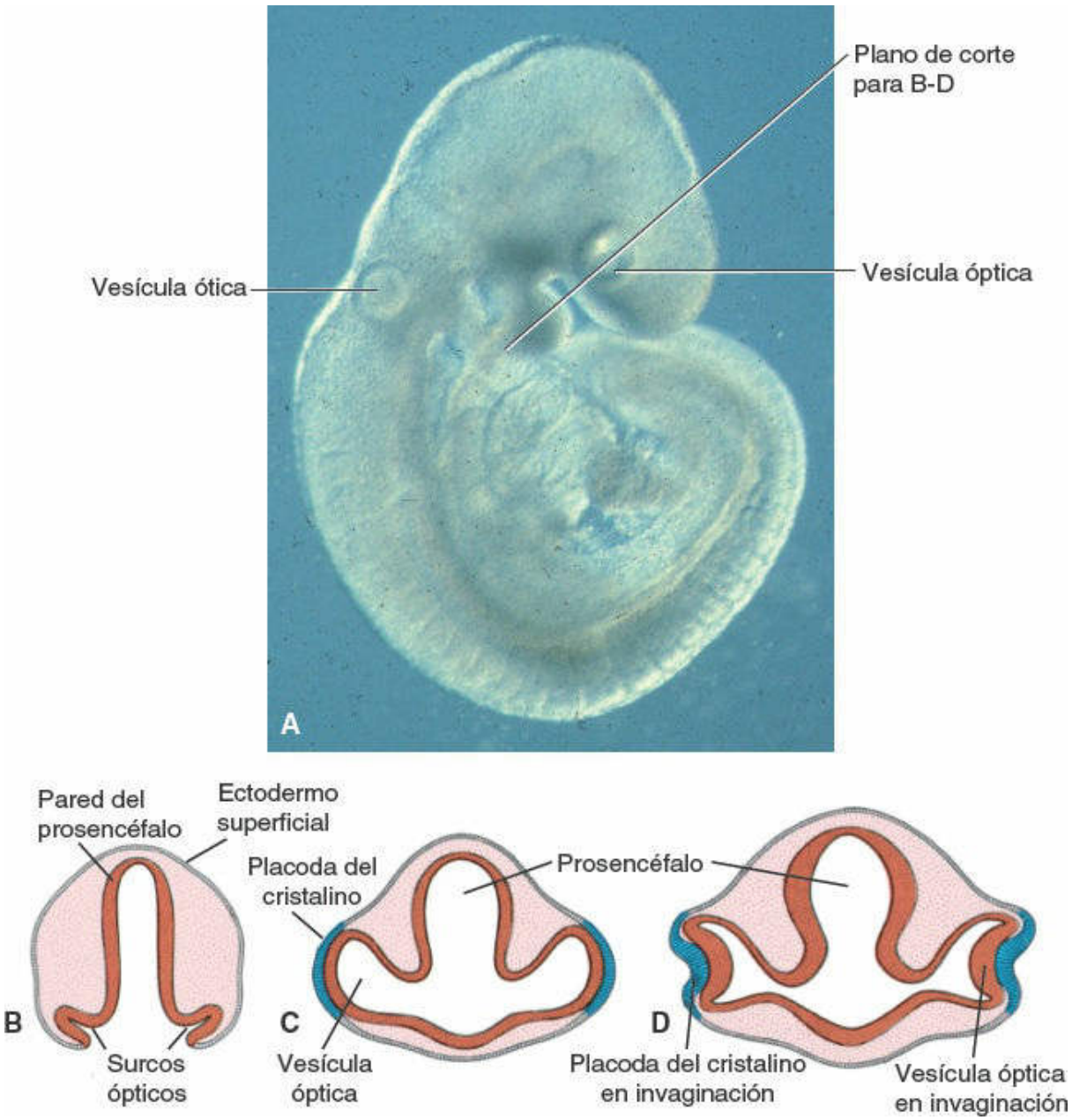

FIGURA 20-1 **A.** Embrión al final de las 4 semanas del desarrollo, en el que se aprecian las vesículas óticas y ópticas. **B.** Corte transversal por el prosencéfalo de un embrión de 22 días (~14 somitas), que muestra los surcos ópticos. **C.** Corte transversal por el prosencéfalo de un embrión de 4 semanas, en el que se aprecian las vesículas ópticas en contacto con el ectodermo superficial. Obsérvese el engrosamiento discreto del ectodermo (placoda del cristalino). **D.** Corte transversal por el prosencéfalo de un embrión de 5 mm, en el que se pueden ver la invaginación de la vesícula óptica y la placoda del cristalino.

booksmedicos.org

booksmedicos.org

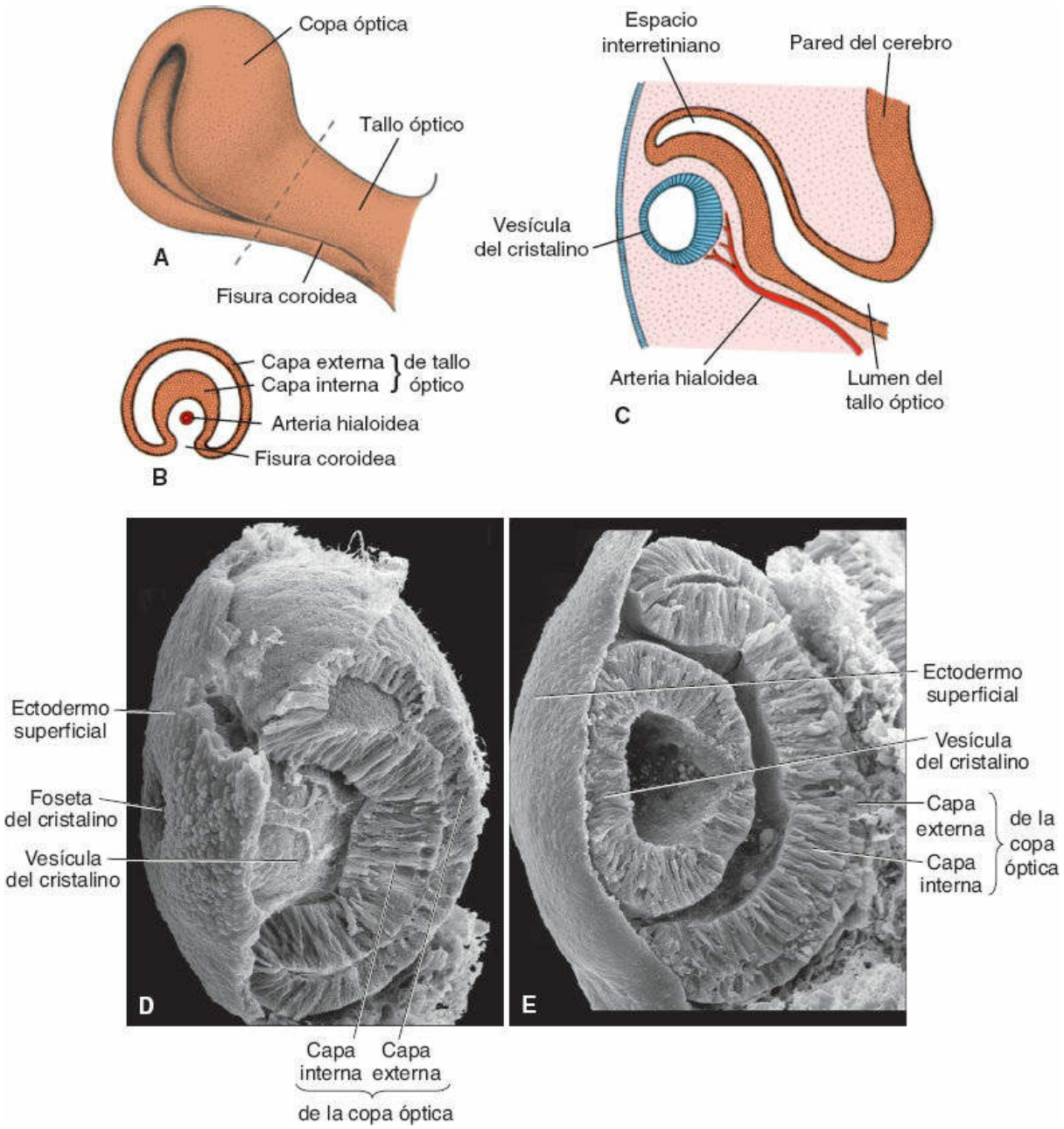

FIGURA 20-2 **A.** Vista ventrolateral de la copa óptica y el tallo óptico de un embrión de 6 semanas. La fisura coroidea en la cara inferior del tallo óptico se estrecha progresivamente. **B.** Corte transversal por el tallo óptico en el nivel que se indica en **(A)**, que muestra la arteria hialoidea dentro de la fisura coroidea. **C.** Corte por la vesícula del cristalino, la copa óptica y el tallo óptico en el plano de la fisura coroidea. **D.** Micrografía electrónica de barrido de un corte del ojo a las 6 semanas de desarrollo. La vesícula del cristalino no ha terminado de desprenderse del todo del ectodermo superficial y las dos capas de la copa óptica están formadas. **E.** Microfotografía electrónica de barrido de un corte del ojo a las 6.5 semanas de desarrollo. El cristalino está por completo separado del ectodermo superficial y pronto comenzará a formar sus fibras.

booksmedicos.org

booksmedicos.org

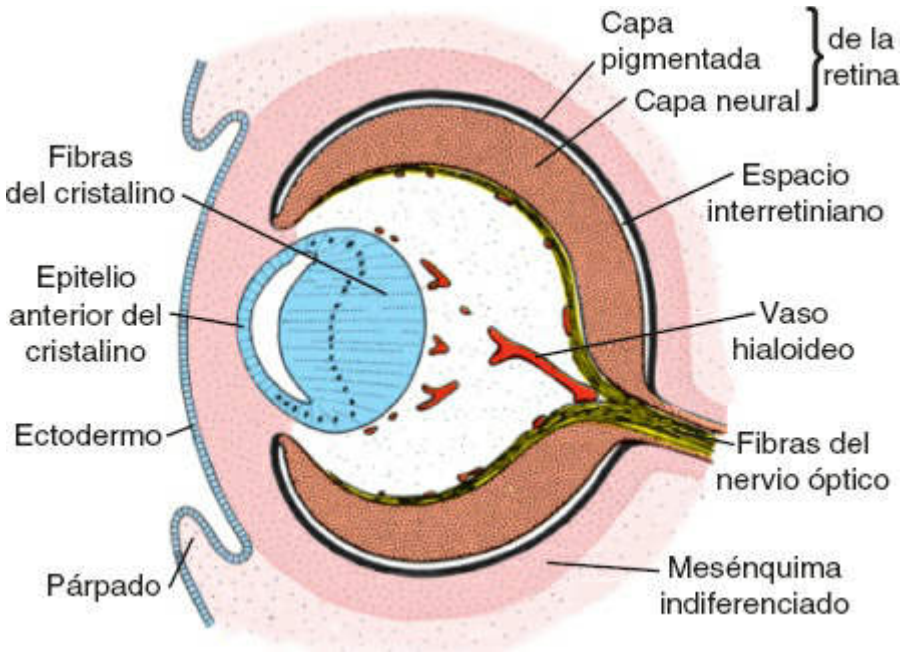

FIGURA 20-3 Corte del ojo de un embrión de 7 semanas. El primordio ocular está completamente incluido en el mesénquima. Las fibras de la retina neural convergen hacia el nervio óptico.

Mientras estos eventos ocurren, las células del ectodermo superficial, al inicio en contacto con la vesícula óptica, comienzan a elongarse y constituir la placoda del cristalino (Fig. 20-1). Esta placoda de manera subsecuente se invagina y se convierte en la vesícula del cristalino. Durante la quinta semana la vesícula del cristalino pierde contacto con el ectodermo superficial y se ubica en la porción interna de la copa óptica (Figs. 20-2 *C-E* y 20-3).

RETINA, IRIS Y CUERPO CILIAR

La capa externa de la copa óptica, que se caracteriza por gránulos pequeños de pigmento, se conoce como capa **pigmentada de la retina** (Fig. 20-2 *D, E*; v. también Fig. 20-6). El desarrollo de la **capa interna (neural)** de la copa óptica es más complejo. Los cuatro quintos posteriores, la **porción óptica** de la retina, contiene células que delimitan el espacio interretiniano (Fig. 20-3) y se diferencian en los **bastones** y **conos** fotorreceptores (Fig. 20-4). Los bastones son más numerosos (120 millones) y sensibles que los conos (6 a 7 millones), pero no detectan el color como los conos. En adyacencia a esta capa fotorreceptora se ubica la capa del manto, que al igual que en el cerebro da origen a las neuronas y a las células de sostén, integrada por la **capa nuclear externa**, la **capa nuclear interna** y la **capa de células ganglionares** (Fig. 20-4). En la superficie se localiza una capa fibrosa que contiene axones de las células nerviosas de las capas más profundas. Los axones neuronales de esta zona convergen hacia el tallo óptico, que se convierte en el nervio óptico (Fig. 20-3). De este modo los impulsos luminosos pasan por la mayor parte de las capas de la retina antes de alcanzar a los bastones y los conos.

El quinto anterior de la capa interna, la **porción ciega de la retina**, se

booksmedicos.org

booksmedicos.org

conserva como una sola capa. Más tarde se divide en la **porción irídea de la retina**, que forma la capa interna del iris, y la **porción ciliar de la retina**, que participa la formación del **cuerpo ciliar** (Figs. 20-5 y 20-6).

Entretanto, la región ubicada entre la copa óptica y el epitelio de superficie suprayacente queda ocupada por mesénquima laxo (Figs. 20-2 *C* y 20-6). En este tejido, con la contribución de células de la cresta neural, se forman los músculos **esfínter** y **dilatador de la pupila** (Fig. 20-5). Estos músculos se desarrollan a partir del ectodermo subyacente de la copa óptica. En el adulto el iris está integrado por una capa externa que contiene pigmento, la capa interna pigmentada de la copa óptica y una capa de tejido conectivo con vascularización abundante, que contiene los músculos de la pupila (Fig. 20-5).

La **porción ciliar de la retina** se reconoce con facilidad por su plegamiento marcado (Figs. 20-5 *B* y 20-6). En su parte externa está cubierta por una capa de mesénquima que forma el **músculo ciliar**; en el interior está conectada con el cristalino por una red de fibras elásticas, el **ligamento suspensorio o zónula** (Fig. 20-6). La contracción del músculo ciliar cambia la tensión del ligamento y controla la curvatura del cristalino.

CRISTALINO

Poco después de la formación de la vesícula del cristalino (Fig. 20-2 *C*), las células de la pared posterior comienzan a elongarse en sentido anterior y forman fibras largas que de manera gradual llenan la cavidad de la vesícula (Fig. 20-3). Al final de la séptima semana estas **fibras primarias del cristalino** alcanzan la pared anterior de la vesícula del cristalino. Sin embargo, el crecimiento del cristalino no termina en esta fase debido a que se agregan de manera constante fibras nuevas (secundarias) en su región central.

booksmedicos.org

booksmedicos.org

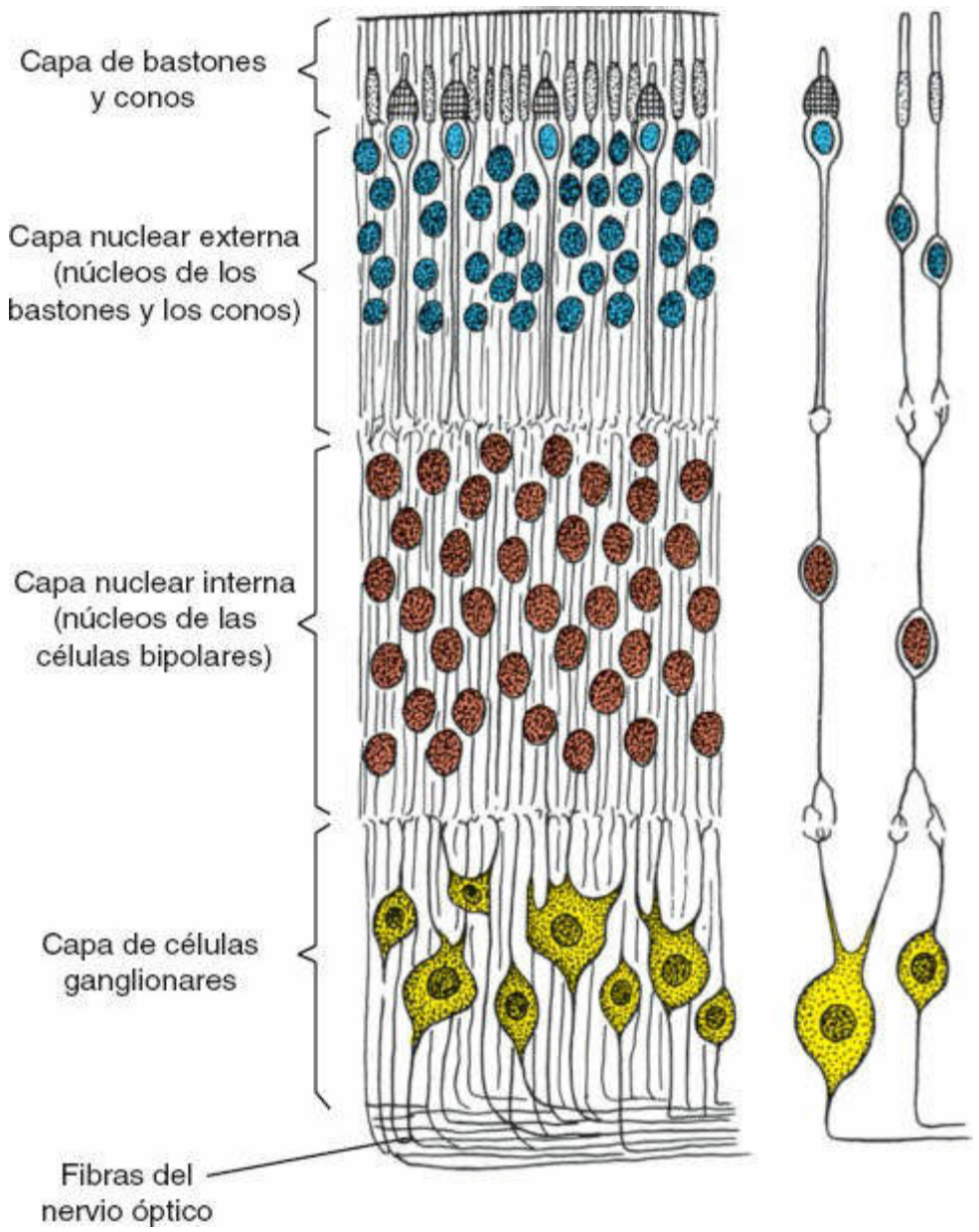

FIGURA 20-4 Capas de la porción óptica de la retina en un feto de alrededor de 25 semanas.

booksmedicos.org

booksmedicos.org

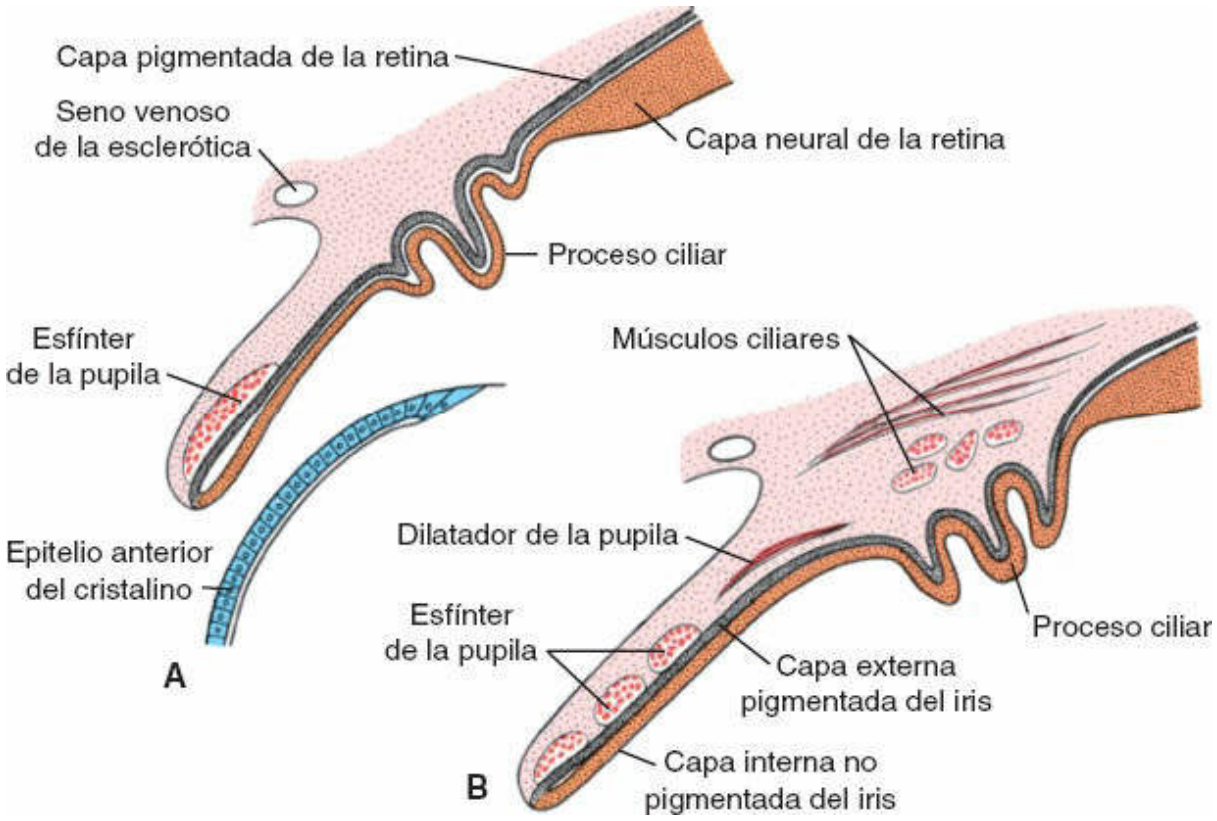

FIGURA 20-5 Desarrollo del iris y el cuerpo ciliar. El borde de la copa óptica está cubierto por mesénquima, en que se desarrollan el esfínter y el dilatador de la pupila a partir del ectodermo subyacente.

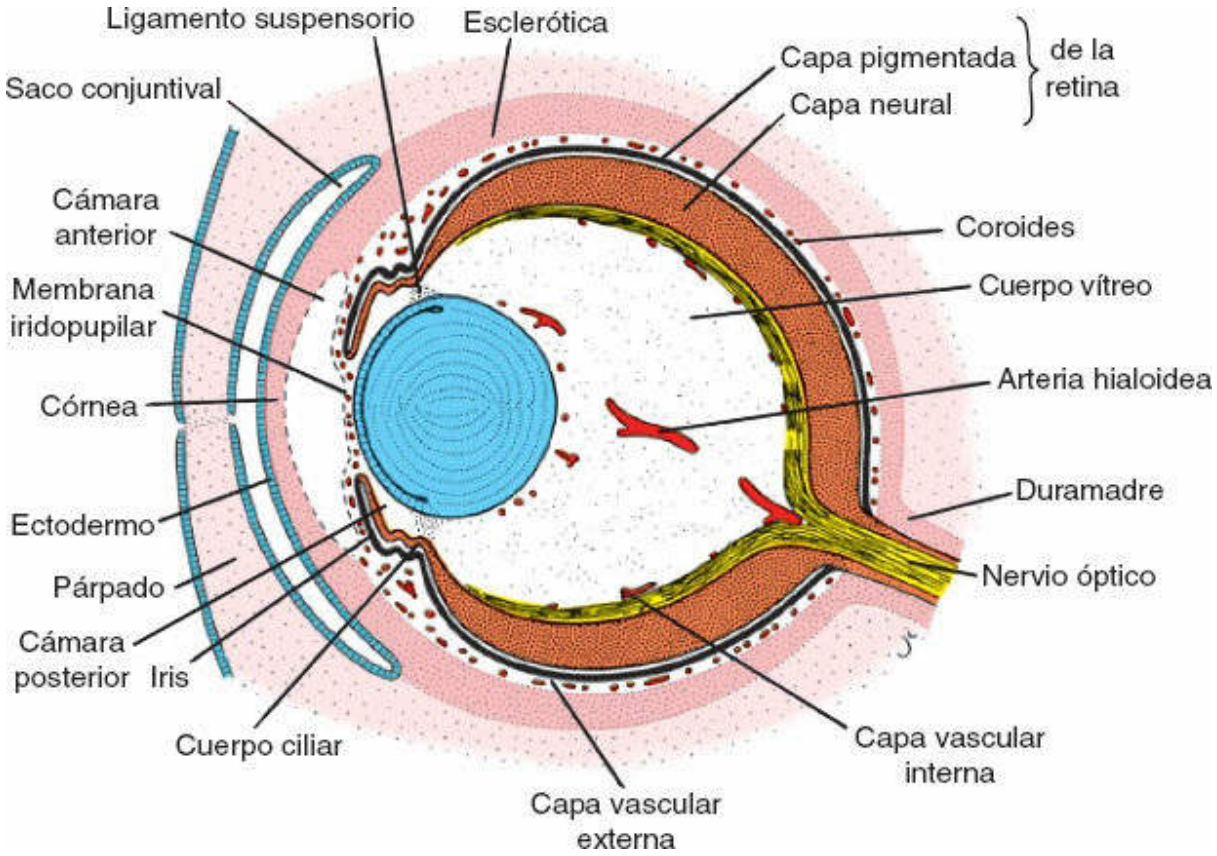

FIGURA 20-6 Corte del ojo de un feto de 15 semanas que muestra la cámara anterior, la membrana

booksmedicos.org

booksmedicos.org

iridopupilar, las capas vasculares interna y externa, la coroides y la esclerótica.

■ COROIDES, ESCLERÓTICA Y CÓRNEA

Al final de la quinta semana el primordio del ojo está del todo circundado por el mesénquima laxo (Fig. 20-3). Este tejido pronto se diferencia en una capa interna, comparable con la piamadre del cerebro, y una capa externa, equivalente a la duramadre. La capa interna forma más tarde una capa pigmentada con gran vascularización conocida como **coroides**; la capa externa se convierte en la esclerótica y está en continuidad con la duramadre en torno al nervio óptico (Fig. 20-6).

La diferenciación de las capas del mesénquima que cubren el aspecto anterior del ojo es distinta. La **cámara anterior** se forma por medio de vacuolización y divide al mesénquima en una capa interna ubicada frente al cristalino y el iris, la **membrana iridopupilar**, y una capa externa que tiene continuidad con la esclerótica, la **sustancia propia** de la **córnea** (Fig. 20-6). La cámara anterior misma está cubierta por células mesenquimatosas aplanadas. Así, la córnea está integrada por (1) una capa epitelial que deriva del ectodermo superficial; (2) la **sustancia propia o estroma**, que tiene continuidad con la esclerótica, y (3) una capa epitelial que limita la cámara anterior. La membrana iridopupilar ubicada frente al cristalino desaparece por completo. La **cámara posterior** es el espacio ubicado entre el iris y el cristalino, por delante, y el cuerpo ciliar, en la parte posterior. Las cámaras anterior y posterior se comunican por la pupila y están ocupadas por un fluido denominado **humor acuoso**, producido por el proceso del cuerpo ciliar. El humor acuoso transparente circula de la cámara posterior a la cámara anterior para aportar nutrientes a la córnea y el cristalino, ambos avasculares. Desde la cámara anterior el líquido pasa por el **seno venoso de la esclerótica** (conducto de Schlemm) en el ángulo iridocorneal, donde se reabsorbe para pasar al torrente sanguíneo. El bloqueo del flujo del líquido en el canal de Schlemm es una causa de **glaucoma**.

■ HUMOR VÍTREO

El mesénquima no solo circunda al primordio ocular en su región externa, sino también invade el interior de la copa óptica a través de la fisura coroidea. En ese sitio forma los vasos hialoideos, que durante la vida intrauterina irrigan al cristalino y forman la capa vascular en la superficie interna de la retina (Fig. 20-6). Además, forma una red delicada de fibras entre el cristalino y la retina. Los espacios intersticiales de esta red quedan ocupados, más tarde, por una sustancia gelatinosa transparente, con lo que se forma el **humor vítreo** (Fig. 20-6). Los vasos hialoideos en esta región se obliteran y desaparecen durante la vida fetal, no obstante el conducto hialoideo persiste.

booksmedicos.org

booksmedicos.org

NERVIO ÓPTICO

La copa óptica está conectada con el cerebro por medio del tallo óptico, que tiene un surco, la **fisura coroidea**, en su cara ventral (Figs. 20-2 y 20-3). En este surco se ubican los vasos hialoideos. Las fibras nerviosas de la retina, que regresan al cerebro, se distribuyen entre las células de la pared interna del tallo (Fig. 20-7). Durante la séptima semana la fisura coroidea se cierra y se forma un túnel dentro del tallo óptico (Fig. 20-7 *B*). Como consecuencia del número siempre creciente de fibras nerviosas, la pared interna del tallo crece y las paredes interna y externa de esta estructura se fusionan (Fig. 20-7 *C*). Las células de la capa interna proveen una red de neuroglía que sostiene a las fibras del nervio óptico.

El tallo óptico se transforma así en el **nervio óptico**. Su centro aloja un segmento de la arteria hialoidea, denominada después **arteria central de la retina**. En el exterior, una prolongación de la coroides y la esclerótica, las capas de **piamadre**, **aracnoides** y **duramadre**, respectivamente, envuelven al nervio óptico.

REGULACIÓN MOLECULAR DEL DESARROLLO DEL OJO

PAX6 es el gen regulador clave para el desarrollo del ojo. Es un miembro de la familia PAX (*paired box*) de factores de transcripción y contiene dos motivos de unión al ADN, que incluyen un dominio pareado y un homeodominio de tipo pareado. Al inicio, antes de que comience la neurulación, el factor de transcripción que codifica se expresa en la banda ubicada en la cresta neural anterior de la placa neural (Fig. 20-8 *A, B*; v. también Fig. 18-32). En esta fase existe un solo campo óptico, que más tarde se divide en los dos primordios ópticos (Fig. 20-8 *B*). La señal para la separación de este campo es **Sonic hedgehog (SHH)**, que se expresa en la placa precordal. La expresión del *SHH* induce una regulación positiva del ***PAX2*** en el centro del campo óptico, y también una regulación negativa de ***PAX6*** (Fig. 20-8 *C*). Más tarde este patrón se mantiene, de tal manera que *PAX2* se expresa en los tallos ópticos y *PAX6,* en la copa óptica y en el ectodermo superficial suprayacente que forma el cristalino. Al parecer, al avanzar el desarrollo *PAX6* no resulta esencial para la formación de la copa óptica. En vez de esto, el proceso es regulado por señales interactivas entre la vesícula óptica y el mesénquima circundante, así como el ectodermo superficial suprayacente en la región formadora del cristalino (Fig. 20-9). Así, los factores de crecimiento de fibroblastos (FGF) del ectodermo superficial promueven la diferenciación de la retina neural (capa interna), en tanto el factor de crecimiento transformante beta (TGF-β), que secreta el mesénquima circundante, dirige la formación de la capa retiniana pigmentada (externa). En un punto de la vía distal respecto de los productos de estos genes se expresan los factores de transcripción *MITF* y *CHX10* y dirigen la diferenciación de la capa

booksmedicos.org

booksmedicos.org

pigmentada y la neural, respectivamente (Fig. 20-9). Así, el ectodermo del cristalino resulta esencial para la formación apropiada de la copa óptica, de tal modo que sin la placoda del cristalino la invaginación de la copa no ocurre.

La diferenciación del cristalino depende de *PAX6*, no obstante el gen no es responsable de la actividad inductora de la vesícula óptica. En vez de esto, *PAX6* actúa en el ectodermo superficial para regular el desarrollo del cristalino (Fig. 20-9 *C*). Esta expresión genera regulación positiva del factor de transcripción *SOX2* y también mantienen la expresión del *PAX6* en el ectodermo del futuro cristalino. A su vez, la vesícula óptica secreta BMP4, que también experimenta regulación positiva y mantiene la expresión del *SOX2*, al igual que de *LMAF*, otro factor de transcripción (Fig. 20-9 *C*). A continuación, la expresión de dos genes con caja homeótica, *SIX3* y *PROX1*, es regulada por *PAX6*. La expresión combinada de *PAX 6*, *SOX2* y *LMAF* desencadena la expresión de los genes responsables de la formación del cristalino, entre ellos *PROX1*. El factor *SIX3* también actúa como regulador de la formación del cristalino al inhibir el gen de la cristalina. Por último, el *PAX6*, con la mediación del *FOX3*, regula la proliferación celular en el cristalino.

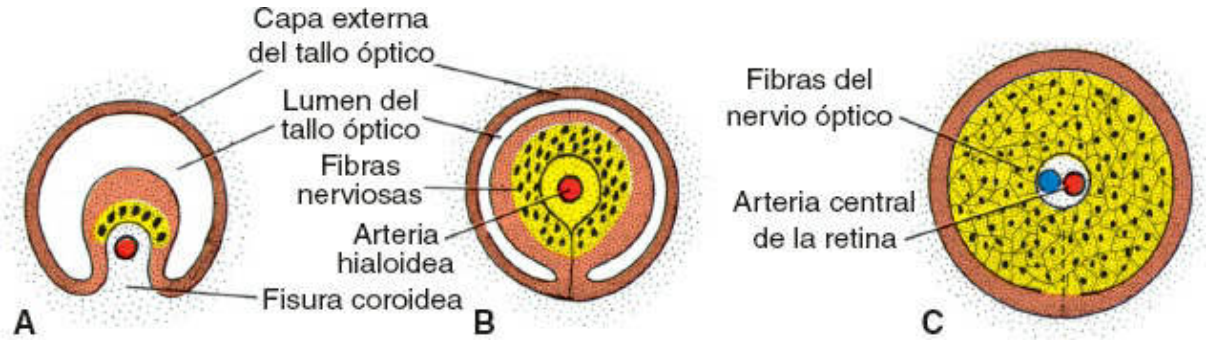

FIGURA 20-7 Transformación del tallo óptico en nervio óptico. **A.** Sexta semana (9 mm). **B.** Séptima semana (15 mm). **C.** Novena semana. Obsérvese la arteria central de la retina en el nervio óptico.

booksmedicos.org

booksmedicos.org

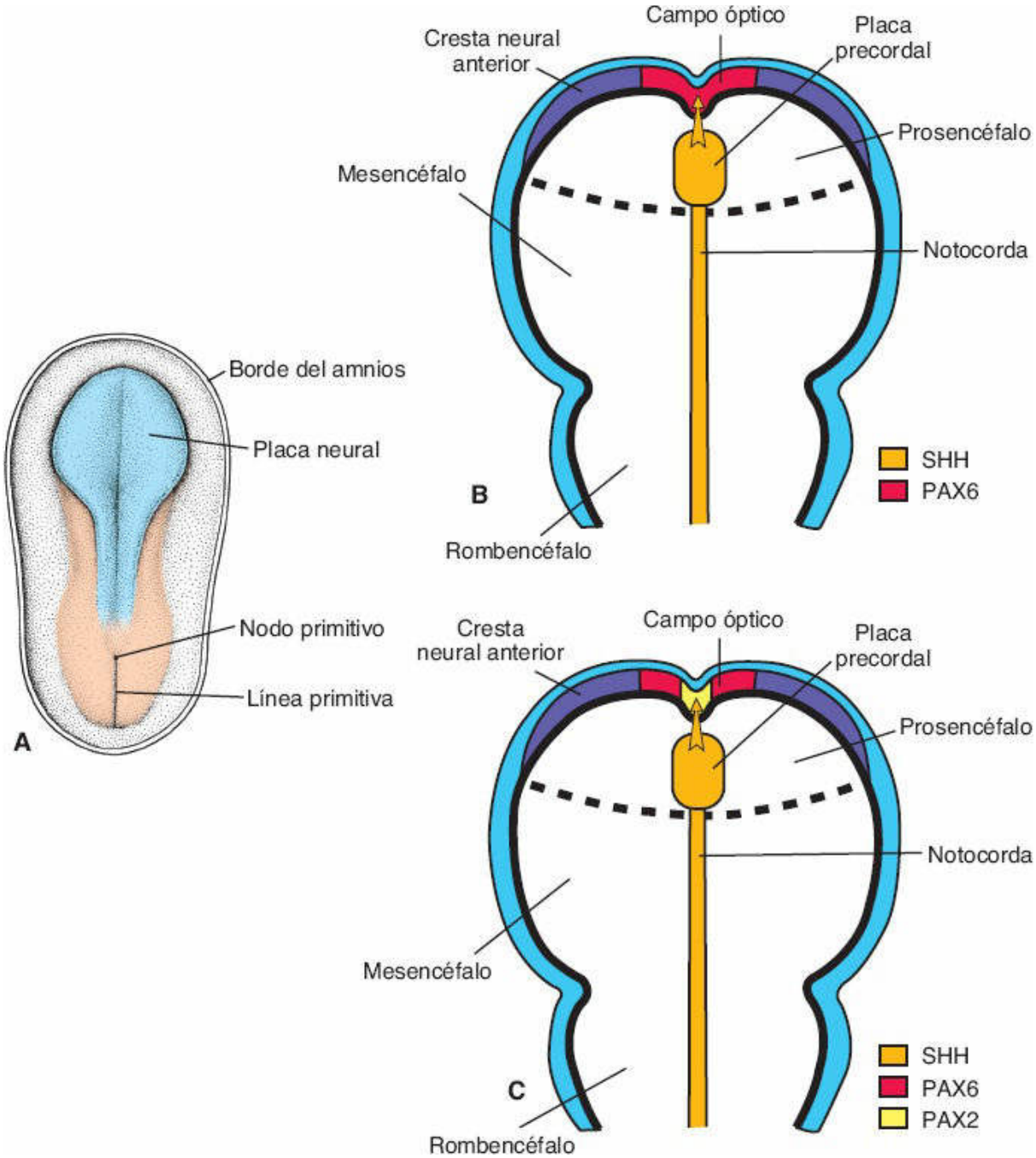

FIGURA 20-8 **A.** Vista dorsal de la región craneal de la placa neural (*área azul*) en un embrión presomítico de 3 semanas de gestación. **B, C.** Dibujos de la región craneal de la placa neural que se representa en **(A),** en que se muestran las fases iniciales del desarrollo del ojo. El *PAX6*, que codifica un factor de transcripción, es el gen maestro para el desarrollo del ojo, y al inicio se expresa en una banda ubicada en el centro de la cresta neural anterior **(B).** Sonic hedgehog (SHH), secretada por la placa precordal, inhibe la expresión del *PAX6* en la línea media y genera regulación positiva de la expresión del *PAX2* en esta misma zona **(C).** El *PAX2* regula entonces la diferenciación del tallo óptico, en tanto el *PAX6* continúa regulando la diferenciación de los ojos.

booksmedicos.org

booksmedicos.org

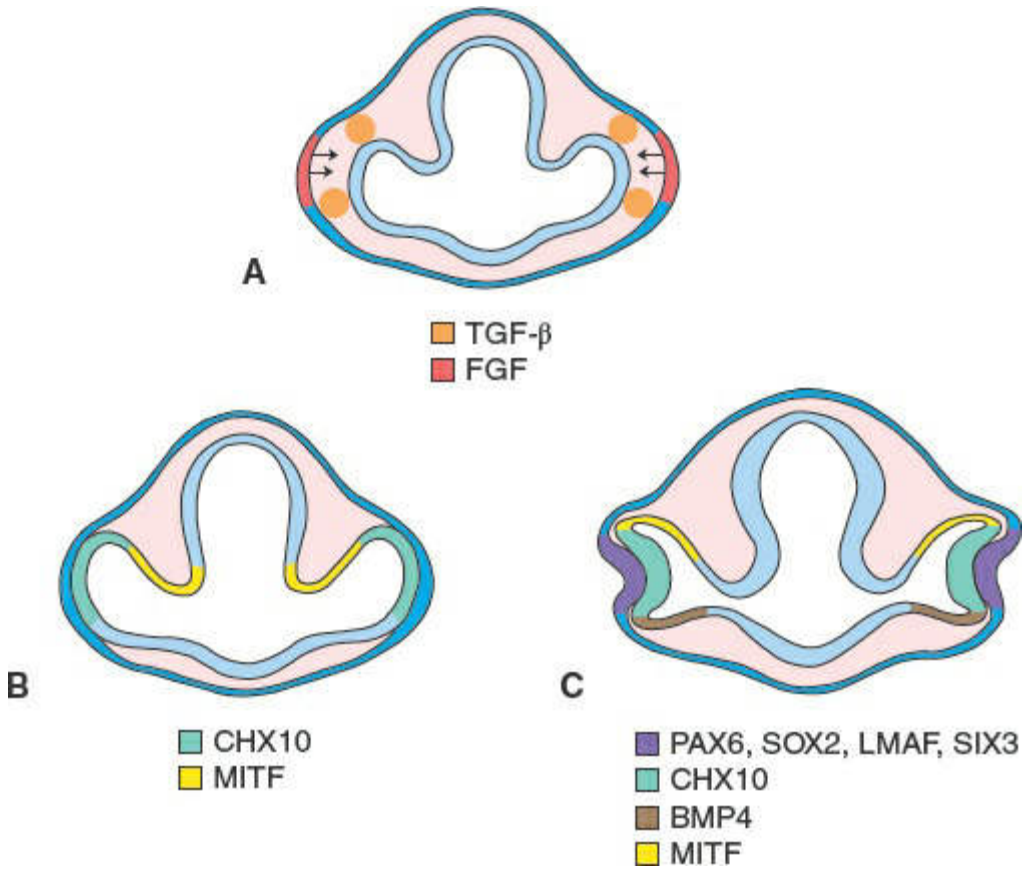

FIGURA 20-9 Dibujo que muestra la regulación molecular de las interacciones epitelio-mesénquima responsables de la definición de patrones para el desarrollo del ojo. **A.** Una vez que *PAX6* establece el campo óptico, los factores de crecimiento de fibroblastos (FGF) que secreta el ectodermo superficial que cubre la vesícula óptica en la región formadora del futuro cristalino promueven la diferenciación de la capa neural de la retina, en tanto miembros de la familia del factor de crecimiento transformante beta (TGF-β), secretados por el mesénquima circundante, promueven la diferenciación de la capa pigmentada de la retina. Estas señales externas inducen la regionalización de las capas interna y externa de la copa óptica y generan regulación positiva de genes distales, entre ellos *CHX10* y *MITF*, que regulan la diferenciación persistente de estas estructuras. **B, C.** Además de su papel en la determinación de los campos ópticos, el *PAX6* regula el desarrollo del cristalino. Así, *PAX6* induce regulación positiva de la expresión del *SOX2* en el futuro cristalino, en tanto la BMP4 secretada por la vesícula externa genera la regulación positiva del gen del factor de transcripción *LMAF*. Una vez que este gen se activa, el PAX6 induce la expresión de los genes de homeosecuencia *SIX3* y *PROX1*. La expresión combinada de *PAX6*, *SOX2*, *LMAF* y *PROX1* desencadena a la síntesis de cristalina. El *SIX3* participa en la regulación de este proceso al inhibir al gen de la cristalina.

Correlaciones clínicas

Anomalías del ojo

Puede desarrollarse un coloboma si la fisura coroidea no se cierra. En condiciones normales, esta fisura se oblitera durante la séptima semana del desarrollo (Fig. 20-7). Cuando no lo hace persiste una fisura. Si bien una fisura de este tipo suele afectar solo al iris –**coloboma del iris** (Fig. 20-10 A)–, este puede extenderse al cuerpo ciliar, la retina, la coroides y el nervio óptico. El coloboma es una anomalía ocular que se asocia con frecuencia con otros defectos oftálmicos. También pueden formarse colobomas (fisuras) en los párpados. Las mutaciones del gen ***PAX2*** se han vinculado con colobomas del nervio óptico y, de igual modo, pueden participar en otros distintos. Con las mutaciones de PAX2 son, de igual modo, posibles los defectos renales, como parte del **síndrome**

booksmedicos.org

booksmedicos.org

renal-coloboma (v. el Cap. 16).

La **membrana iridopupilar** (Fig. 20-10 *B*) puede persistir y no degradarse durante la formación de la cámara anterior.

Las **cataratas congénitas** hacen que el cristalino desarrolle opacidad durante la vida intrauterina. Si bien esta anomalía suele ser de origen genético, muchos recién nacidos de madres que padecen rubéola entre la cuarta y la séptima semanas del embarazo presentan cataratas. Si la madre se infecta antes de la séptima semana del embarazo el cristalino escapa al daño, pero el neonato puede tener hipoacusia secundaria como causa de anomalías cocleares. Gracias a la vacuna triple viral (sarampión, parotiditis y rubéola), el síndrome de rubéola congénita casi se ha erradicado en Estados Unidos.

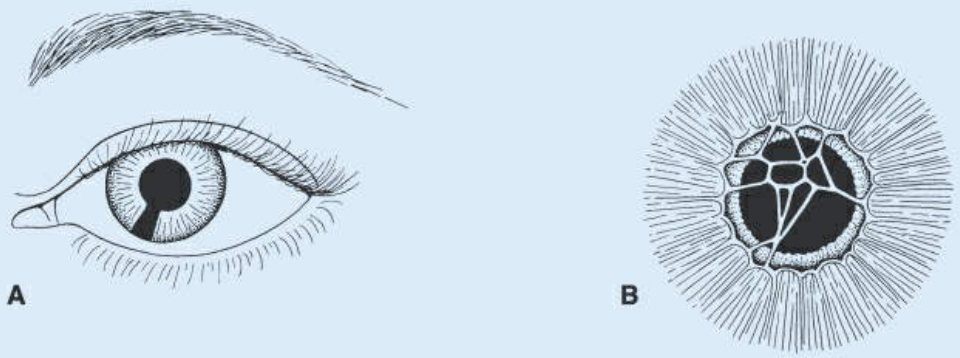

FIGURA 20-10 **A.** Coloboma del iris. **B.** Persistencia de la membrana iridopupilar.

La **arteria hialoidea** puede persistir y formar un cordón o un quiste. En condiciones normales, la porción distal de este vaso se degenera, en tanto su segmento proximal persiste y da origen a la arteria central de la retina.

En la **microftalmia** el ojo es muy pequeño; el globo ocular puede tener solo dos terceras partes de su volumen normal. Suele relacionarse con otras anomalías oculares, y derivar de infecciones intrauterinas, como las producidas por el citomegalovirus y el toxoplasma.

La **anoftalmia** consiste en la ausencia del ojo. En algunos casos el análisis histológico revela la presencia de cierta cantidad de tejido ocular. El efecto suele ir acompañado de anomalías craneales graves. La **afaquia congénita** (ausencia de cristalino) y la **aniridia** (ausencia de iris; Fig. 20-11) son anomalías raras que derivan de trastornos de la inducción y el desarrollo de los tejidos responsables de la formación de estas estructuras. Mutaciones del ***PAX6*** inducen aniridia y podrían también contribuir a la anoftalmia y la microftalmia.

La **ciclopía** (ojo único) y la **sinoftalmia** (fusión de los ojos) pertenecen a un espectro de defectos en los que los ojos muestran fusión parcial o total (Fig. 20-12). Los defectos se deben a la pérdida de tejido de la línea media, lo que puede ocurrir desde los días 19 a 21 de la gestación, o en fases posteriores, en que inicia el desarrollo facial. Esta pérdida da origen al subdesarrollo del prosencéfalo y el proceso frontonasal. Estos defectos de manera invariable se relacionan con una anomalía cerebral denominada **holoprosencefalia**, en la que los hemisferios cerebrales experimentan fusión parcial o completa para dar origen a una sola vesícula telencefálica. Entre los factores relacionados con la holoprosencefalia están el consumo de alcohol, la diabetes materna, las mutaciones del *SHH* y las anomalías del metabolismo del colesterol que podrían alterar la señalización mediada por el SHH (v. el Cap. 18).

FIGURA 20-11 Paciente con aniridia (ausencia de iris), que puede derivar de mutaciones del *PAX6*.

booksmedicos.org

booksmedicos.org

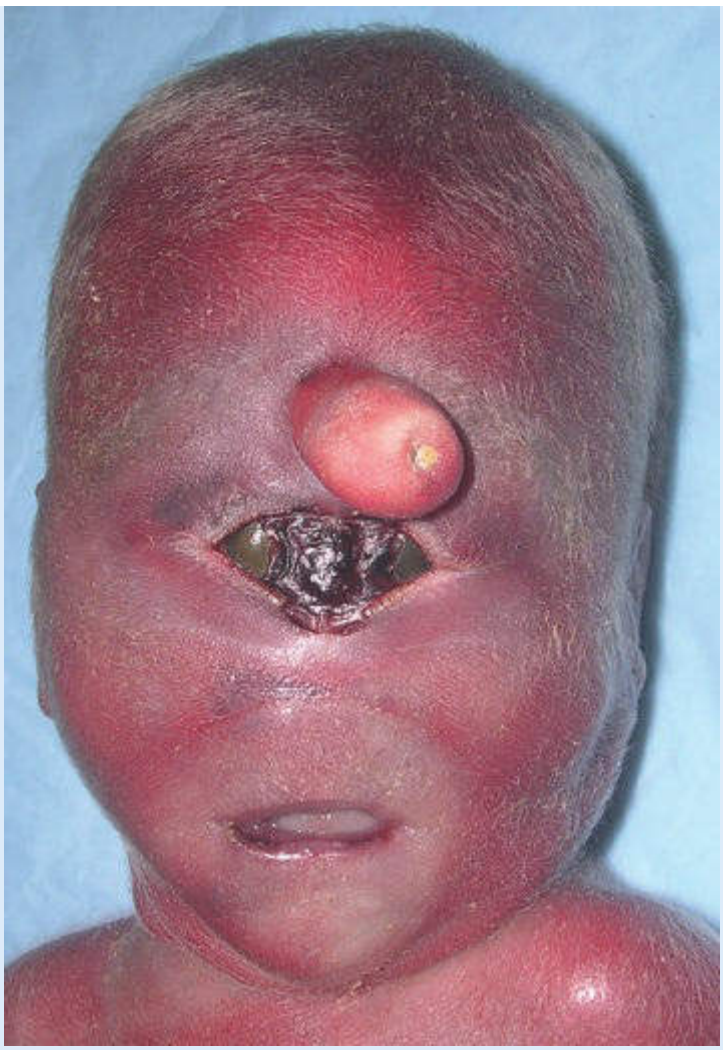

FIGURA 20-12 Sinoftalmía. Los ojos están fusionados debido a la pérdida de estructuras de la línea media, lo que impide que los campos ópticos se separen. Estos productos también muestran defectos craneales graves, entre ellos holoprosencefalia (v. el Cap. 18).

RESUMEN

Los ojos comienzan a desarrollarse como un par de evaginaciones a cada lado del prosencéfalo que se convertirán en las **vesículas ópticas**, al final de la cuarta semana de desarrollo (Fig. 20-1). Las vesículas ópticas entran en contacto con el ectodermo superficial e inducen la formación del **cristalino**. Cuando la vesícula óptica comienza a invaginarse para subir las capas pigmentada y neural de la retina, la placoda del cristalino se invagina para formar la vesícula del cristalino. Por un surco ubicado en la cara inferior de la vesícula óptica, la **fisura coroidea**, la **arteria hialoidea** (más tarde **arteria central de la retina**) ingresa al ojo (Fig. 20-3). Las fibras nerviosas del ojo también ocupan este surco en su trayecto hacia las áreas visuales del cerebro. La córnea se forma a partir de (1) una capa de ectodermo superficial; (2) el estroma, que guarda continuidad con la esclerótica, y (3) una capa epitelial, que limita la cámara anterior (Fig. 20-6).

El ***PAX6***, gen maestro para el desarrollo del ojo, se expresa en el campo

booksmedicos.org

booksmedicos.org

óptico común en la etapa de la placa neural. El campo óptico se divide en dos primordios ópticos por la acción del SHH, que genera regulación positiva de la expresión del ***PAX2*** en los tallos ópticos, al tiempo que regula en sentido negativo al *PAX6*, lo que limita la expresión del gen a la copa óptica y al cristalino. Las interacciones epitelio-mesénquima entre el ectodermo del futuro cristalino, la vesícula óptica y el mesénquima circundante regulan entonces la diferenciación del cristalino y de la copa óptica (Figs. 20-8 y 20-9).

Problemas a resolver

1. Un neonato presenta afaquia unilateral (ausencia de cristalino). ¿Cuál es el origen embrionario de este defecto?
2. Al integrar la historia clínica de una mujer joven en su décima semana de gestación, a usted le inquieta que ella pudiera haber padecido rubéola en algún momento entre la cuarta y la octava semanas del embarazo. ¿Qué tipos de defectos podrían haberse generado en el embrión?
3. La exploración física de un neonato revela fisuras bilaterales en la región inferior del iris. ¿Cuál es la base embrionaria de este defecto? ¿Qué otras estructuras podrían ser afectadas?

booksmedicos.org

booksmedicos.org

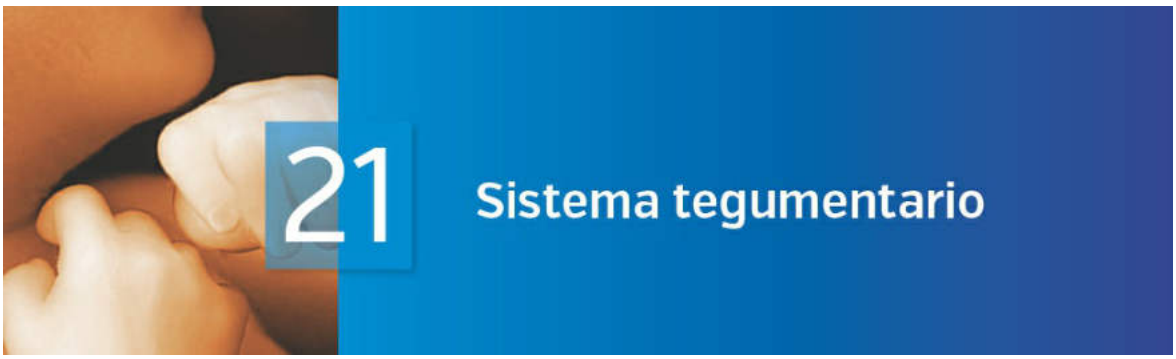

PIEL

La piel es el órgano más grande del organismo y tiene un origen dual: (1) una capa superficial, la **epidermis**, se desarrolla a partir del ectodermo superficial, y (2) una capa profunda, la **dermis**, que se desarrolla del dermatoma y mesoderno lateral somático para extremidades.

Epidermis

Al inicio el embrión está cubierto por una sola capa de células ectodérmicas (Fig. 21-1 *A*). Al comienzo del segundo mes, este epitelio se divide, y en su superficie se deposita una capa de células aplanadas, el **peridermo** o **epitriquio** que se extiende por la superficie del embrión (Fig. 21-1 *B*). Posteriormente las células de la capa basal proliferan formando una tercera zona en la parte intermedia (Fig. 21-1 *C*). Por último, al final del cuarto mes la epidermis adquiere su disposición definitiva, y pueden identificarse cuatro capas (Fig. 21-1 *D*):

La **capa basal**, o **capa germinativa**, es responsable de la producción de células nuevas. Esta capa forma más adelante crestas y surcos, que se aprecian en la superficie de la piel en la huella dactilar.

Una **capa espinosa** gruesa, constituida por células poliédricas grandes que contienen tonofibrillas delgadas.

Una **capa granulosa**, que contiene gránulos pequeños de queratohialina dentro de sus células.

Una **capa córnea**, que forma la superficie dura similar a escamas de la epidermis, integrada por células muertas en aposición estrecha, que contienen queratina.

Las células del peridermo suelen desprenderse durante el segundo trimestre de la vida intrauterina y pueden identificarse en el líquido amniótico. Durante los primeros 3 meses del desarrollo la epidermis es invadida por células originarias de las **crestas neurales**. Estas células sintetizan el pigmento melanina en melanosomas. Al tiempo que los melanosomas se acumulan, son transportados por los procesos dendríticos de los melanocitos y pasan por

booksmedicos.org

booksmedicos.org

transferencia intercelular a los queratinocitos de la piel y el bulbo piloso. De este modo, se adquiere la pigmentación de la piel y el cabello.

Dermis

La **dermis** deriva del mesénquima, que proviene de tres fuentes: (1) el mesodermo de la placa lateral proporciona proporciona células para la dermis de las extremidades y la pared del cuerpo; (2) el mesodermo paraxial aporta células para la dermis de la espalda; y (3) las células de la cresta neural contribuyen con células para la dermis de la cara y el cuello. Durante el tercer y el cuarto meses este tejido, la **dermis papilar** (Fig. 21-1 *D*), forma muchas estructuras papilares irregulares, las **papilas dérmicas**, que se proyectan para penetrar en la epidermis. La mayor parte de estas papilas cuenta con un capilar pequeño o un órgano terminal nervioso sensitivo. La capa más profunda de la dermis, la **dermis reticular**, contiene grandes cantidades de tejido adiposo.

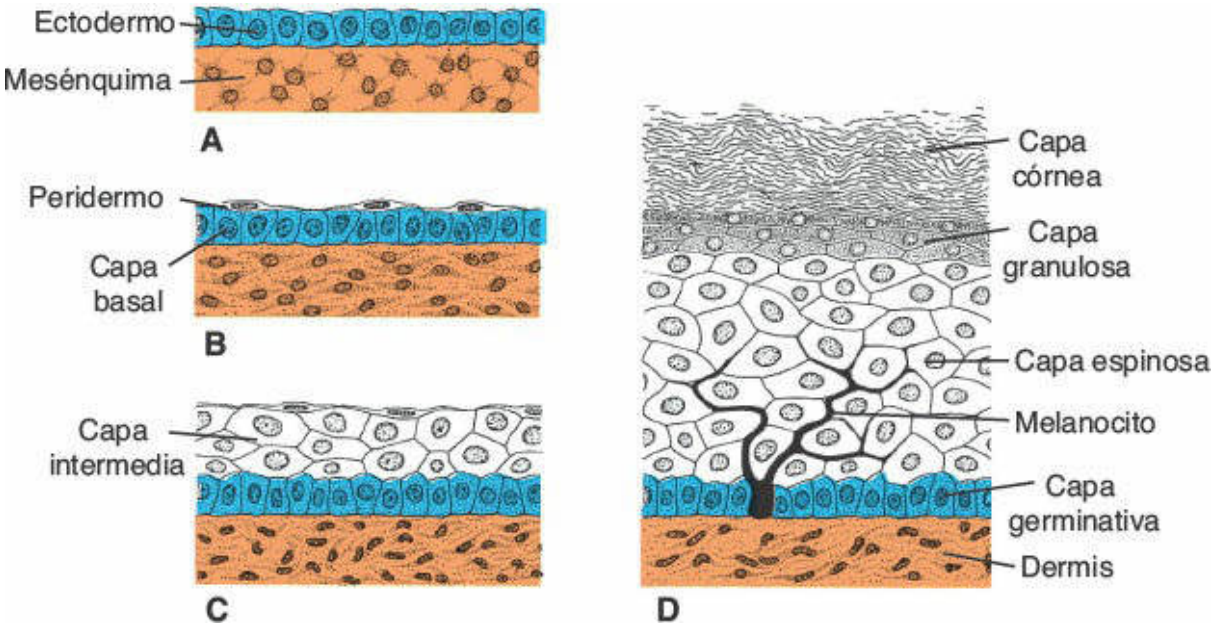

FIGURA 21-1 Formación de la piel en distintas fases del desarrollo. **A.** 5 semanas. **B.** 7 semanas. **C.** 4 meses. **D.** Nacimiento.

Correlaciones clínicas

Trastornos de la pigmentación

Existe un gran número de trastornos de la pigmentación, y pueden clasificarse como enfermedades del desarrollo, la función y la sobrevivencia de los melanocitos. Ejemplos de anomalías de la función de los melanocitos son el **piebaldismo** o **albinismo parcial** (ausencia de pigmentación en pelo y piel con distribución en parches) y el **síndrome de Waardenburg (SW)**, que se caracteriza por parches de piel y pelo blancos. Existen varios tipos de SW, pero comparten algunas características en común, entre ellas albinismo parcial en cuero cabelludo (mechón blanco, por lo regular, frontal), heterocromía del iris (ojos de diferente color), albinismo parcial en la piel y sordera. Estos defectos

booksmedicos.org

booksmedicos.org

se generan por una migración o proliferación anómala de las células de la cresta neural (la ausencia de melanocitos derivados de estas células en la estría vascular en la cóclea explica la sordera en estos trastornos). Algunos tipos de SW se deben a mutaciones del gen ***PAX3***, entre ellos WS1 y WS3.

Entre los trastornos de la función de los melanocitos están los distintos tipos de **albinismo generalizado**, que se caracterizan por una disminución o ausencia global de la pigmentación en la piel, el pelo y los ojos. Estos casos se clasifican como **albinismo oculocutáneo** de distintos tipos. La mayor parte de las veces, las anomalías de la síntesis o del procesamiento de la melanina producen las anomalías.

El **vitiligo** se debe a la pérdida de melanocitos por un trastorno autoinmunitario. Se trata de una pérdida en parches del pigmento en las áreas afectadas, que afecta a la piel y al pelo de la zona, así como a la mucosa oral. El vitiligo también se relaciona con otros trastornos autoinmunitarios, en particular de la tiroides.

Huellas dactilares

Las crestas epidérmicas que generan patrones típicos en la superficie de los pulpejos, en las palmas de las manos y las plantas de los pies están deter-minadas por la genética. Forman la base de muchos estudios de genética médica e investigaciones criminales (**dermatoglifia**). En niños con anomalías cromosómicas el patrón epidérmico de la palma y los dedos de la mano en ocasiones se utiliza como instrumento diagnóstico.

Correlaciones clínicas

Queratinización de la piel

La **ictiosis**, una queratinización excesiva de la piel, es característica de un grupo de trastornos hereditarios que suelen transmitirse como un patrón autosómico recesivo, pero también pueden estar ligados al cromosoma X. En los casos graves la ictiosis puede generar un aspecto grotesco, como en el caso de un **feto arlequín** (Fig. 21-2).

booksmedicos.org

booksmedicos.org

FIGURA 21-2 Ictiosis en un feto arlequín, con engrosamiento masivo de la capa de queratina, que se rompe y genera fisuras entre las placas engrosadas.

Al nacer, la piel está cubierta por una pasta blanquecina, la ***vernix caseosa***, formada por secreciones de las glándulas sebáceas, así como por células epidérmicas descamadas y pelo. Esto protege a la piel de la maceración que le induciría el líquido amniótico.

PELO

El pelo inicia su desarrollo como una proliferación epidérmica sólida que surge de la capa germinativa y penetra a la dermis subyacente (Fig. 21-3 *A*). En sus extremos terminales las yemas pilosas se invaginan. Estas invaginaciones, las **papilas pilosas**, son invadidas con rapidez por mesodermo, en el que se desarrollan vasos y terminales nerviosas (Fig. 21-3 *B, C*). En poco tiempo las células ubicadas en el centro de las yemas pilosas adquieren configuración en huso y se queratinizan, para formar el **tallo del pelo**, en tanto las células periféricas adquieren configuración cúbica y dan origen a la **vaina pilosa epitelial** (Fig. 21-3 *B, C*).

booksmedicos.org

booksmedicos.org

La **vaina radicular dérmica** es formada por el mesénquima circundante. Un músculo liso pequeño, que también deriva del mesénquima, suele estar insertado en la vaina dérmica de la raíz. Se trata del **músculo erector del pelo**. La proliferación persistente de las células epiteliales en la base del tallo impulsa al cabello hacia la superficie, y para el final del tercer mes aparecen los primeros pelos en la superficie, en la región de las cejas y del labio superior. El primer vello que aparece se denomina **lanugo**, que se pierde pocos días después del nacimiento y es sustituido por pelo más grueso proveniente de folículos pilosos nuevos.

En la pared epitelial del folículo piloso suele observarse una pequeña yema que penetra al mesodermo circundante (Fig. 21-3 *C*). Las células de estas yemas forman las **glándulas sebáceas**. Las células de la región central de la glándula degeneran y forman una sustancia similar a la grasa (**sebo**), que se secreta hacia el folículo piloso y, desde ahí, llega a la piel.

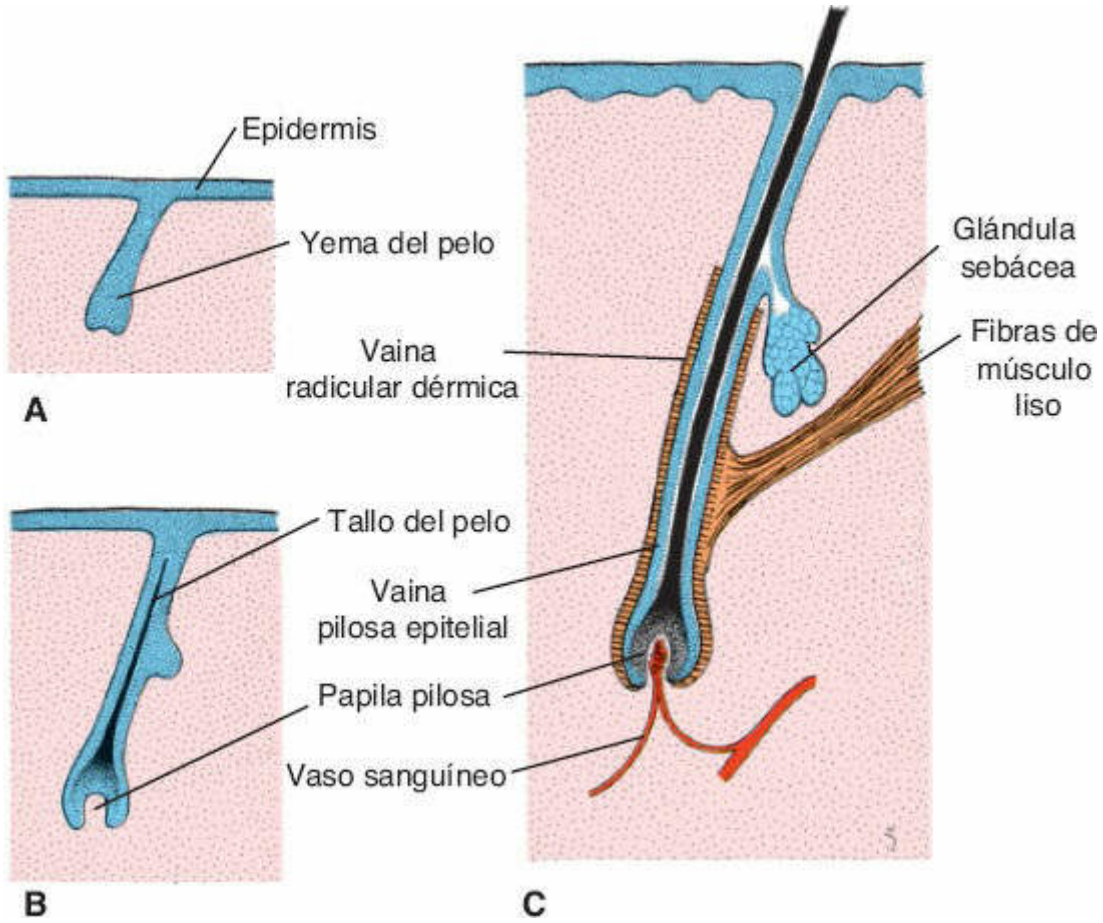

FIGURA 21-3 Desarrollo de un pelo y una glándula sebácea. **A.** 4 meses. **B.** 6 meses. **C.** Neonato.

Correlaciones clínicas

Anomalías de la distribución del pelo

La **hipertricosis** (pelo excesivo) se debe a una abundancia inusual de folículos pilosos. Puede limitarse a

booksmedicos.org

booksmedicos.org

ciertas regiones, en particular la región lumbar inferior, y cubrir un defecto de espina bífida oculta, o afectar todo el cuerpo (Fig. 21-4).

La **atriquia**, ausencia congénita del pelo, suele vincularse con anomalías de otros derivados ectodérmicos, como los dientes y las uñas.

FIGURA 21-4 Neonato con hipertricosis.

■ UÑAS DE LOS DEDOS DE MANOS Y PIES

Al final del tercer mes del desarrollo aparece en las puntas de los dedos engrosamientos de la epidermis, que constituirán los **campos ungueales**. A partir de este sitio los campos migran hacia la cara dorsal de cada dedo y crecen en dirección proximal, para integrar la **raíz ungueal**, en tanto la proliferación del tejido que circunda cada campo ungueal crea una depresión superficial para cada uña. A partir de la raíz ungueal, la epidermis se diferencia para formar uñas, que no alcanzan las

booksmedicos.org

booksmedicos.org

puntas de los dedos sino hasta el noveno mes del desarrollo.

GLÁNDULAS SUDORÍPARAS

Existen dos tipos de glándulas sudoríparas: **ecrinas** y **apocrinas**. Las ecrinas se forman en la piel de la mayor parte del cuerpo a partir de yemas derivadas de la capa germinativa de la epidermis. Estas yemas crecen hacia el interior de la dermis y su extremo terminal se enrolla para formar las porciones secretorias de las glándulas. Las células de músculo liso relacionadas con las glándulas también se desarrollan a partir de las yemas epidérmicas. El funcionamiento de estas glándulas depende de mecanismos merocrinos (exocitosis) y participan en el control de la temperatura.

Las glándulas apocrinas se desarrollan en cualquier sitio en que exista pelo corporal, lo que incluye cara, axilas y pubis. Comienzan a desarrollarse durante la pubertad y derivan de las mismas yemas epidérmicas que producen los folículos pilosos. Así, estas glándulas sudoríparas drenan hacia los folículos pilosos y no hacia la piel. El sudor que producen estas glándulas contiene lípidos, proteínas y feromonas, y el olor que se origina en este sudor se debe a que las bacterias degradan tales productos. Debe señalarse que estas glándulas se clasifican como apocrinas debido a que una parte de las células secretoras se desprende y se incorpora a la secreción.

GLÁNDULAS MAMARIAS

Las glándulas mamarias son glándulas sudoríparas modificadas y aparecen por vez primera a manera de bandas bilaterales de epidermis engrosada denominadas **líneas mamarias** o **crestas mamarias**. En el embrión de *7* semanas estas líneas se extienden a cada lado del cuerpo, desde la base de la extremidad superior hasta la región proximal de la extremidad inferior (Fig. 21-5 *C*). Si bien la mayor parte de cada línea mamaria desaparece poco después de formarse, una porción pequeña persiste en la región torácica y penetra al mesénquima subyacente (v. Fig. 21-5 *A*). Ahí forma 16 a 24 brotes, que a su vez dan origen a yemas pequeñas y sólidas. Al final de la vida prenatal las yemas epiteliales están canalizadas y constituyen los **conductos galactóforos**. Al inicio los **conductos galactóforos** drenan en una pequeña fosita epitelial (Fig. 21-5 *B*). Poco después del nacimiento esta fosita se transforma en el **pezón**, por la proliferación del mesénquima subyacente. Al nacer, los conductos galactóforos carecen de alveolos, de modo que no cuentan con aparato secretor. No obstante, durante la pubertad las concentraciones crecientes de estrógenos y progestágenos estimulan la ramificación de los conductos para formar alveolos y células secretoras.

booksmedicos.org

booksmedicos.org

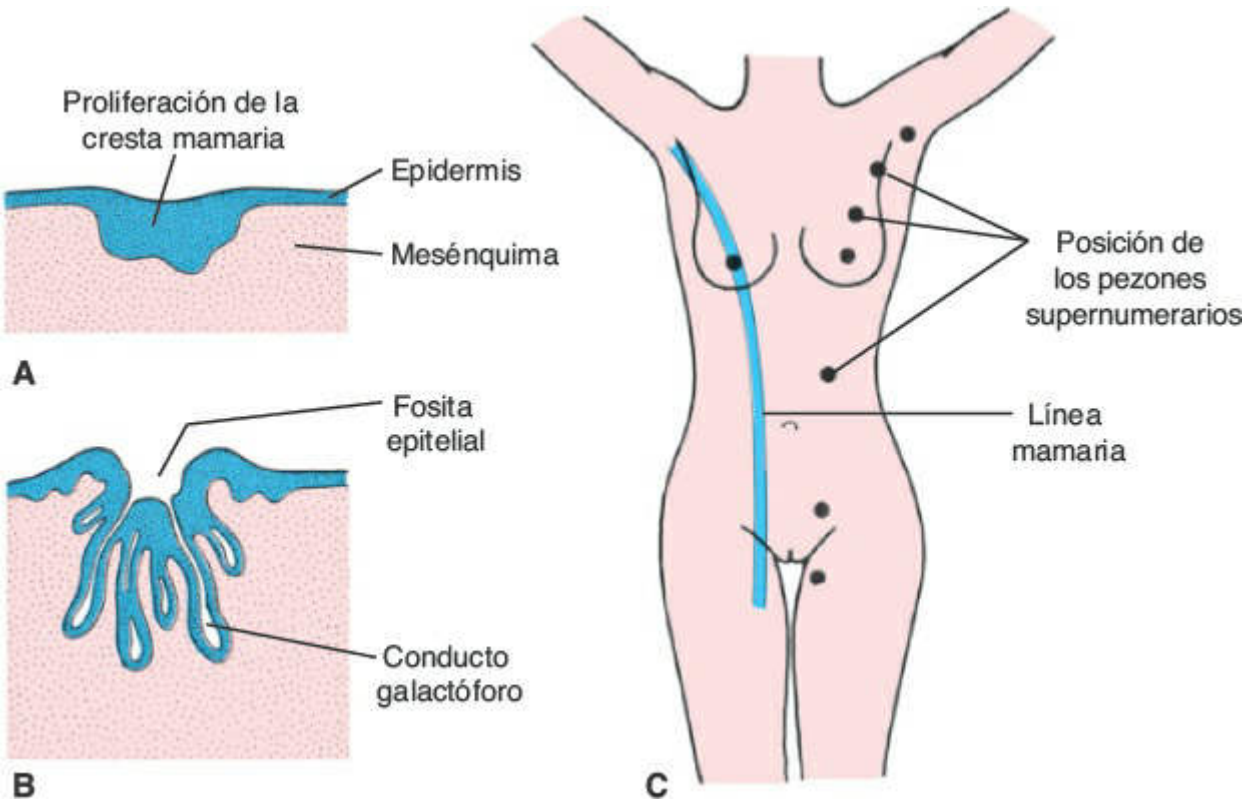

FIGURA 21-5 **A,B.** Cortes de la glándula mamaria en desarrollo al tercer y al octavo meses, respectivamente. **C.** Ubicación de pezones supernumerarios (*línea azul*, línea mamaria).

Correlaciones clínicas

Anomalías de la glándula mamaria

La **politelia** es una condición en la cual se forman pezones supernumerarios por la persistencia de fragmentos de la línea mamaria (Fig. 21-5 *C*). Los pezones supernumerarios pueden desarrollarse en cualquier punto a lo largo de la línea mamaria original (Fig. 21-6), pero suelen observarse en la región axilar.

La **polimastia** se presenta cuando un remanente de la línea mamaria se desarrolla para formar una mama completa.

El **pezón invertido** es un trastorno en el que los conductos galactóforos drenan en la fosita epitelial original, que no sufrió eversión.

booksmedicos.org

booksmedicos.org

FIGURA 21-6 Niña con politelia bilateral (pezones supernumerarios).

RESUMEN

La piel y sus anexos: pelo, uñas y glándulas provenen del ectodermo superficial. Los **melanocitos**, que confieren el color a la piel, derivan de las **células de la cresta neural**, que migran hacia el interior de la epidermis. La producción de células nuevas ocurre en la **capa germinativa**. Tras su desplazamiento hacia la superficie las células se desprenden a partir de la capa córnea (Fig. 21-1). La **dermis**, la capa más profunda de la piel, se origina del mesodermo de la placa lateral (extremidades y pared del cuerpo), de los dermatomas que se forman a partir de los somitas en el mesodermo paraxial (espalda) y de las células de la cresta neural (cara y cuello).

El **pelo** se desarrolla por el crecimiento a profundidad de las células epidérmicas, que ingresan a la dermis subyacente. Alrededor de las 20 semanas el feto está cubierto por un vello suave, el **lanugo**, que se pierde al nacer. Las **glándulas sebáceas,** las **sudoríparas** y las **mamarias** se desarrollan a partir de proliferaciones epidérmicas. Los pezones (**politelia**) y las mamas (**polimastia**) supernumerarios se observan con frecuencia relativa (Figs. 21-5 y 21-6).

Problemas a resolver

1. Una mujer parece tener pezones supernumerarios bilaterales en las axilas y el abdomen. ¿Cuál es la base embrionaria del desarrollo de esos pezones supernumerarios y por qué tienen esa ubicación?

booksmedicos.org

booksmedicos.org

Parte 3



Apéndice

booksmedicos.org

booksmedicos.org

Capítulo 1

1. Durante el proceso de inducción un grupo de células o tejidos (el inductor) hace que otro grupo (el efector) cambie su destino. Las células que responden deben tener competencia para hacerlo, misma que les confiere un factor de competencia. La mayor parte de los procesos de inducción durante el desarrollo embrionario implican interacciones epitelio-mesénquima, entre otras las que ocurren en riñones, derivados del intestino, extremidades y muchos otros órganos.
2. La señalización mediada por factores de crecimiento de fibroblastos (FGF), que forman parte de la familia de los factores de crecimiento y diferenciación, ocurre mediante mecanismos paracrinos y puede alterarse en muchos niveles. Por ejemplo, incluso alteraciones sutiles del ligando, su receptor, o ambos, pueden comprometer la señalización por el alto grado de especificidad entre estas proteínas. Este tipo de alteraciones puede ser causado por mutaciones genéticas como, de hecho, ha ocurrido con los receptores de los FGF, lo que da origen a defectos del cráneo (v. el Cap. 10). De igual modo, si se altera cualquiera de las proteínas con actividad distal, respecto de la activación del receptor en la cascada de señalización, la señalización normal puede interrumpirse. De manera similar, modificaciones de los factores de transcripción o de sus sitios de unión al ADN pueden alterar la calidad o cantidad de los productos proteicos. Por fortuna existe redundancia integrada en el sistema, que permite hacer frente a las alteraciones de estas vías. El ejemplo más simple es el hecho de que, en ciertos casos, una proteína FGF puede sustituir a otra.

Capítulo 2

1. La causa más común de anomalías del número de cromosomas es la no disyunción durante la meiosis o la mitosis. Por causas desconocidas los cromosomas no se separan durante la división celular. La no disyunción durante la primera o segunda divisiones meióticas hace que la mitad de los gametos carezcan de copia y la otra mitad tenga dos copias de un cromosoma. Si ocurre fertilización entre un gameto que carece de un cromosoma y otro normal, se genera una monosomía; si ocurre entre un gameto con dos copias y uno normal el resultado es una trisomía. La trisomía 21 (síndrome de Down),

booksmedicos.org

booksmedicos.org

la anomalía numérica más común que origina defectos congénitos (discapacidad intelectual, facies anormal, malformaciones cardiacas), suele derivar de la no disyunción en la madre y ocurre con más frecuencia en neonatos de mujeres mayores de 35 años de edad, lo que refleja el hecho de que el riesgo de no disyunción meiótica se incrementa junto con la edad materna. Otras trisomías que derivan en síndromes de desarrollo anómalo implican a los cromosomas 8, 9, 13 y 18. Las monosomías que afectan a los cromosomas autosómicos son letales, pero la monosomía del cromosoma X (síndrome de Turner) es compatible con la vida. Este trastorno suele (80%) derivar de la no disyunción durante la meiosis de los cromosomas paternos, y se caracteriza por infertilidad, talla baja, cuello alado y otros defectos. La cariotipificación de las células embrionarias obtenidas mediante amniocentesis o por biopsia de vellosidades coriónicas (v. "Diagnóstico prenatal" en el Cap. 9, p. 139) permite detectar las anomalías cromosómicas antes del nacimiento.
2. Los cromosomas en ocasiones se rompen y las partes pueden generar una monosomía o trisomía parciales, o quedar enlazadas a otros cromosomas (translocación). La translocación de parte del cromosoma 21 al cromosoma 14, por ejemplo, genera alrededor de 4% de los casos de síndrome de Down. Los cromosomas también pueden alterarse por la mutación de un solo gen. El riesgo de anomalías cromosómicas se incrementa con la edad materna y paterna después de los 35 años.
3. El mosaicismo ocurre cuando un individuo tiene dos o más líneas celulares que derivan de un solo cigoto pero tienen características genéticas distintas. Las distintas líneas celulares pueden generarse por la mutación o la no disyunción mitótica durante la segmentación, como en algunos casos de síndrome de Down.

Capítulo 3

1. El papel del cuerpo lúteo es producir las hormonas esenciales para preparar al útero para el embarazo, y luego mantener esa gestación hasta que la placenta adquiere funciones completas (alrededor del inicio del cuarto mes). Al inicio la progesterona es la hormona principal sintetizada, y hace que el útero ingrese en la fase progestacional (secretoria). Más tarde se producen tanto estrógeno como progesterona para mantener el embarazo. El cuerpo lúteo se forma a partir de la teca interna (que deriva de las células del estroma ovárico) y de las células de la granulosa, que permanecen en el ovario tras la ovulación.
2. Las tres fases de la fertilización son (1) la penetración de la corona radiada, (2) la penetración de la zona pelúcida y (3) la fusión de las membranas celulares del ovocito y el espermatozoide. Una vez que ocurre la fusión, en el óvulo se presentan las reacciones corticales y de zona para evitar la polispermia. Los gránulos corticales cercanos a la membrana plasmática del ovocito liberan enzimas lisosómicas que alteran la membrana celular y la zona pelúcida, de tal modo que más espermatozoides no puedan pe netrar al óvulo.
3. En cerca de 20% de las parejas casadas se presenta infertilidad. Una causa

booksmedicos.org

booksmedicos.org

importante de infertilidad en la mujer es el bloqueo de las tubas uterinas (de Falopio) por efecto de la cicatrización secundaria a la enfermedad pélvica inflamatoria repetida; en varones la causa principal es un conteo espermático bajo. Las técnicas de fertilización *in vitro* pueden ser una solución a estos problemas, no obstante su tasa de éxito es baja (alre dedor de 20%).

4. Las enfermedades pélvicas inflamatorias, como las relacionadas con la gonorrea, son una de las causas principales de oclusión de los oviductos (tubas uterinas). Si bien la paciente se puede curar, la cicatrización ocluye el lumen de las trompas e impide el paso de los espermatozoides hasta el ovocito, y del ovocito hacia la cavidad uterina. La fertilización *in vitro* puede ser una solución a este problema, al fertilizar los ovocitos de la mujer en cultivo y transferirlos a su útero para la implantación.

Capítulo 4

1. La segunda semana se conoce como la *semana de los "2"*, debido a que el trofoblasto se diferencia en dos capas, el sincitiotrofoblasto y el citotrofoblasto; el embrioblasto se diferencia en dos capas, el epiblasto y el hipoblasto; el mesodermo extraembrionario se divide en dos capas, la capa esplácnica (visceral) y la somática (parietal), y se forman dos cavidades, la del saco amniótico y la del vitelino.
2. No está definida la razón por la cual el sistema materno no rechaza al producto. Evidencia reciente sugiere que la secreción de moléculas inmunosupresoras, como citocinas y proteínas, y la expresión de antígenos no reconocibles del complejo mayor de histocompatibilidad protegen al producto del rechazo. En algunas ocasiones las respuestas inmunitarias maternas afectan en forma adversa la gestación, como en ciertos casos de enfermedad autoinmunitaria. Así, las pacientes con lupus eritematoso sistémico pueden tener una evolución reproductiva deficiente y antecedentes de abortos espontáneos múltiples. No se ha demostrado de manera concluyente que los anticuerpos maternos puedan inducir defectos congénitos.
3. En algunos casos el tejido trofoblástico es el único en el útero, y las células que derivan del embrión no se identifican o solo existen en números bajos. Esta condición se denomina *mola hidatiforme*, que por su origen trofoblástico secreta gonadotropina coriónica humana y simula las fases tempranas del embarazo. La mayor parte de las molas se aborta en forma temprana, pero las que contienen remanentes embrionarios pueden conservarse hasta el segundo trimestre. Si tras el aborto espontáneo o el legrado de la mola persisten segmentos de trofoblasto en el útero, las células pueden seguir proliferando y formar tumores conocidos como *molas invasivas* o *coriocarcinoma.* Debido a que el desarrollo temprano del trofoblasto es controlado por los genes paternos, se piensa que el origen de las molas puede ser la fertilización de un óvulo sin un núcleo.
4. El diagnóstico más probable es el de embarazo ectópico tubario, que puede confirmarse mediante ultrasonido. La implantación en una tuba uterina se debe

booksmedicos.org

booksmedicos.org

a un transporte deficiente del cigoto, y puede ser consecuencia de la cicatrización. Al igual que en el síndrome de Down, la frecuencia de embarazo ectópico se incrementa con la edad materna superior a 35 años.

Capítulo 5

1. Por desgracia el consumo de grandes volúmenes de alcohol en cualquier fase del embarazo puede afectar en forma adversa el desarrollo embrionario. En este caso, la mujer expuso al embrión durante la tercera semana de gestación (si se asume que la fertilización ocurrió a la mitad del ciclo menstrual), durante el periodo de gastrulación. Esta fase es en particular vulnerable al daño por el alcohol, y puede tener como consecuencia el síndrome alcohólico fetal (discapacidad intelectual, facies anormal; v. el Cap. 9). Si bien el síndrome alcohólico fetal es más frecuente en hijos de muje res alcohólicas, no se han definido niveles *seguros* de alcohol en sangre durante la embriogénesis. Así, puesto que el alcohol genera defectos congénitos y es la causa principal de discapacidad intelectual, se recomienda que las mujeres que planean la concepción, o que ya están embarazadas, eviten consumir alcohol.
2. Es probable que una tumoración de este tipo sea un teratoma sacrococcígeo. Estos tumores derivan de remanentes de la línea primitiva, por lo general en la región sacra. El término *teratoma* hace referencia al hecho de que el tumor contiene diferentes tipos de tejidos. Debido a que deriva de la línea primitiva, que contiene células de las tres capas germinales, pudiera contener tejidos de origen ectodérmico, mesodérmico o endodérmico. Estos tumores son tres veces más frecuentes en fetos femeninos que en los masculinos.
3. El bebé tiene una variedad grave de disgenesia caudal denominada *sirenomelia*. La sirenomelia, que tiene grados diversos, quizá se debe a anomalías de la gastrulación de los segmentos caudales. Antes se le denominaba *regresión caudal*, pero resulta claro que las estructuras no involucionan; tan solo no se forman. También se le conoce como *agenesia caudal* y *agenesia sacra*, y se caracteriza por grados diversos de flexión, inversión, rotación lateral y, en ocasiones, fusión de las extremidades inferiores; defectos en las vértebras lumbares y sacras; *agenesia* renal; ano imperforado; y agenesia de las estructuras genitales internas, excepto los testículos y los ovarios. Su causa se desconoce. Ocurre de manera esporádica, pero se identifica con más frecuencia en neonatos de mujeres diabéticas.
4. Este paciente presenta una secuencia de lateralidad izquierda, y debe ser valorado para descartar malformaciones adicionales. La lateralidad se establece al momento de la formación de la línea primitiva (gastrulación) y está regulada por genes como *NODAL* y *PITX2*, cuya expresión queda restringida. La inversión parcial de la asimetría izquierda-derecha se relaciona con más frecuencia con otros defectos que la asimetría completa (*situs inversus*).
5. Al tiempo que usted escucha la solicitud de la paciente en torno a utilizar fármacos inhibidores selectivos de la recaptura de serotonina (ISRS), recuerda

booksmedicos.org

booksmedicos.org

la tragedia de la talidomida y su lección respecto de que las mujeres que planean concebir o ya están embarazadas deben evitar tomar alguna sustancia que pudiera dañar al producto. De igual modo, usted está consciente de que existen estudios científicos que demuestran que la serotonina es una molécula de señalización importante durante el desarrollo embrionario, en particular para el establecimiento del eje izquierda-derecha (lateralidad), y ha leído publicaciones epidemiológicas que confirman una relación entre los ISRS y ciertos defectos congénitos. Así, usted recomienda a la paciente que se integre a un programa de ejercicio y a otras actividades sociales, que tienen una eficacia similar a la de los ISRS para prevenir casi todos los niveles de depresión. Solo en casos de ansiedad y depresión graves pudiera ser recomendable una estrategia alternativa, lo que incluye el uso medicamentos.

Capítulo 6

1. Las células que permanecen en el epiblasto forman la capa germinal ectodérmica. La región central de esta capa, a lo largo del eje embrionario, se diferencia en la placa neural, y en la tercera y la cuarta semanas de gestación los bordes de esta placa comienzan a elevarse para formar los pliegues neurales. Los pliegues neurales se enrollan hacia arriba para constituir un tubo al fusionarse a la altura de la línea media en la región dorsal. El cierre de los pliegues comienza en la región cervical y se extiende desde este punto en dirección craneal y caudal. La terminación del proceso de cierre ocurre al final de la cuarta semana de gestación (día 28). Todo el proceso de plegamiento, formación, elevación y cierre se denomina *neurulación*. Los defectos del tubo neural se presentan cuando el proceso de cierre falla en una o más regiones. Si falla en la región craneal el resultado es la anencefalia; en la región caudal el defecto se denomina *espina bífida*. De estos defectos, 70% puede prevenirse si la mujer consume 400 µg de ácido fólico al día, desde por lo menos 3 meses antes de la concepción y durante todo el embarazo. Debido a que 50% de los embarazos no es planeado, se recomienda que todas las mujeres en edad reproductiva ingieran cada día un multivitamínico que contenga 400 µg de ácido fólico.
2. Las células de la cresta neural son de origen ectodérmico, y derivan de los bordes (crestas) de los pliegues neurales. En las regiones craneales migran a partir de estos pliegues antes del cierre del tubo neural; por otra parte, en las regiones caudales (médula espinal) migran tras el cierre. Las BMP son las proteínas clave para el establecimiento del borde del pliegue neural, mediante la regulación positiva de *PAX3*. *PAX3* y otros factores de transcripción activan entonces una cascada genética que determina a las células de la cresta neural. Los componentes importantes de la cascada son los factores de transcripción *FOXD3*, que especifican las células de la cresta, y *SLUG*, que promueve la migración de las células de la cresta. Las células de la cresta constituyen muchas estructuras, entre ellas huesos, tejido conectivo y dermis de la cara, ganglios de los nervios craneales, ganglios simpáticos y parasimpáticos,

booksmedicos.org

booksmedicos.org

melanocitos y el tabique troncoconal del corazón (v. el Cuadro 6-1, p. 78).

3. Los somitas se forman a partir de la región paraxial de la capa germinal mesodérmica. Al inicio aparecen como bloques segmentarios de mesodermo con organización laxa (somitómeros), a lo largo del eje del embrión. Estas células se someten entonces a un proceso de epitelización para dar origen a los somitas, constituidas por una porción ventral, el esclerotoma, y una porción dorsal que cuenta con dos tipos de células: el dermatoma (región central) y el miotoma (regiones medial y lateral). Las células de las regiones del miotoma proliferan y migran por debajo del dermatoma para formar el dermomiotoma. De manera eventual, todas las células del somita pierden sus características epiteliales y se vuelven mesenquimatosas una vez más. Las células del esclerotoma migran para formar vértebras y costillas, los miotomas forman el músculo esquelético, y los dermatomas constituyen la dermis de la espalda.
4. Los vasos sanguíneos se forman mediante vasculogénesis, en que las células de los islotes sanguíneos coalescen para constituir tubos endoteliales, así como mediante angiogénesis, en que los vasos sanguíneos se forman por gemación a partir de otros ya existentes. El factor de crecimiento endotelial vascular (VEGF) estimula el desarrollo de los dos tipos de vasos. En algunos casos la proliferación excesiva de capilares origina tumores denominados *hemangiomas*, pero no queda claro si la sobreexpresión de VEGF está o no implicada en su formación.
5. El tubo intestinal tiene tres divisiones: el intestino anterior, el intestino medio y el intestino posterior. El intestino medio mantiene su comunicación con el saco vitelino por medio del conducto (del saco) vitelino, y esta estructura no se cierra por completo sino hasta una fase posterior del desarrollo. La abertura del intestino faríngeo se encuentra cerrada por la membrana orofaríngea, que degenera en la cuarta semana; la abertura del intestino posterior está ocluida por la membrana cloacal, que se degrada durante la séptima semana.
6. El desarrollo durante la tercera a la octava semanas es crítico debido a que es el periodo en que las poblaciones celulares responsables de la formación de los órganos se establecen, y es el momento en que se forman los primordios de los órganos. En una fase temprana de la tercera semana la gastrulación comienza a proveer las células que constituyen las tres capas germinales responsables de la organogénesis. En una fase posterior de la tercera semana la diferenciación del sistema nervioso central inicia, y en las cinco semanas siguientes se establecen todos los esbozos de los sistemas orgánicos principales. En ese periodo las células proliferan con rapidez y existe una señalización intracelular crítica. Estos fenómenos son en particular sensibles a los efectos negativos de factores externos, como riesgos ambientales, agentes farmacéuticos y consumo excesivo de drogas. Así, la exposición este tipo de factores puede causar anomalías conocidas como defectos congénitos o malformaciones congénitas.

Capítulo 7

1. Existen dos mecanismos que explican el origen de este tipo de hernia

booksmedicos.org

booksmedicos.org

diafragmática. En primer lugar, la región esofágica del intestino anterior pudiera no haberse elongado. Este crecimiento es necesario para permitir que el estómago se ubique dentro del abdomen. De lo contrario, el estómago no se desplaza hacia el interior de la cavidad abdominal y permanece dentro de la torácica. En segundo lugar, las células musculares pudieran no migrar hacia la región de la membrana pleuroperitoneal izquierda, lo que genera un debilitamiento de la zona y la herniación subsecuente del estómago para reingresar a la cavidad pleural. Este segundo mecanismo es más frecuente que la falta de crecimiento del esófago. El grado de hipoplasia pulmonar que se genera por la compresión de las vísceras abdominales determina el destino del neonato. El tratamiento requiere la reparación quirúrgica del defecto, y se han hecho intentos por corregir la malformación *in utero*.

2. El defecto se denomina gastrosquisis. Se produce por la presencia de una zona debilitada en la pared abdominal, que deriva del cierre anómalo de la pared ventral del cuerpo. Debido a que el intestino no está cubierto por amnios puede desarrollar necrosis tras su exposición al líquido amniótico. También es posible que las asas intestinales giren en torno a sí mismas (vólvulo), lo que impide su irrigación y les induce infarto. La gastrosquisis no se relaciona con anomalías genéticas y solo 15% de los afectados cursa con otras malformaciones. Así, si el daño al intestino no es demasiado extenso las tasas de sobrevivencia son buenas.
3. Durante la cuarta semana el tabique transverso, que forma el tendón central del diafragma, se ubica frente a los segmentos cervicales tres a cinco (C3 a C5). Al tiempo que el embrión crece y el pliegue de la cabeza se flexiona en dirección ventral, la posición del tabique transverso (diafragmas) se desplaza en dirección caudal hacia la cavidad torácica. Sin embargo, la musculatura del diafragma deriva de los segmentos cervicales correspondientes a su sitio de origen. Así, puesto que las células musculares siempre llevan consigo los nervios de su sitio de origen hasta cualquier punto al que migren, es el nervio frénico, de C3, C4 y C5, el que inerva al diafragma (C3, C4 y C5 mantienen vivo al diafragma).

Capítulo 8

1. El exceso de líquido amniótico se denomina *hidramnios* o *polihidramnios*, y en muchas ocasiones (35%) su causa se desconoce (idiopático). Un porcentaje elevado (25%) también se relaciona con la diabetes materna, así como con defectos congénitos que interfieren con la deglución fetal, como la atresia esofágica y la anencefalia.
2. No. Ella no está en lo correcto. La placenta no actúa como una barrera absoluta, y muchos compuestos la atraviesan con libertad, en particular las sustancias lipofílicas, como el tolueno y el alcohol. Por otra parte, en una fase temprana del embarazo la placenta no está del todo desarrollada y el embrión es en particular vulnerable. Estas semanas iniciales también son muy sensibles al daño generado por compuestos como el tolueno, que induce embriopatía por

booksmedicos.org

booksmedicos.org

tolueno.

Capítulo 9

1. Los defectos del tubo neural, como la espina bífida y la anencefalia, generan elevación de las concentraciones de alfa-fetoproteína (AFP), al igual que los defectos abdominales, como la gastrosquisis y el onfalocele. Las concentraciones de AFP en el suero materno también se elevan, de tal modo que pueden usarse como prueba para detección mediante amniocentesis. Se recurre al ultrasonido para confirmar el diagnóstico.
2. Debido a que el síndrome de Down es una anomalía cromosómica que se debe la mayor parte de las veces a la trisomía 21 (v. el Cap. 2), pueden colectarse células o ADN fetal para realizar un análisis genético. Entre los procedimientos para detección prenatal no invasivos están la recolección de células y de ADN libre (sin células) en la sangre materna. Un resultado positivo se confirma después mediante procedimientos invasivos, como amniocentesis o biopsia de vellosidades coriónicas. El muestreo de vellosidades coriónicas (MVC) tiene la ventaja de que pueden obtenerse células suficientes para realizar el análisis de inmediato, en tanto las células que se obtienen mediante amniocentesis, que no suele realizarse antes de las 14 semanas de la gestación, deben ser cultivadas durante alrededor de 2 semanas para obtener un número suficiente. El riesgo de pérdida fetal tras el MVC es de 1%, cerca del doble que el que genera la amniocentesis.
3. La condición del feto resulta crítica para el manejo del embarazo, el parto y la atención posnatal. Peso, edad y posición son importantes para determinar el momento y la modalidad para el nacimiento. El conocimiento en torno a la presencia de defec tos congénitos es un factor importante para planear la atención posnatal. Las pruebas para determinar la condición fetal se realizan con base en los antecedentes maternos y los factores que incrementan el riesgo, como exposición a teratógenos, anomalías cromosómicas en cualquiera de los progenitores, edad materna avanzada o producto previo con un defecto congénito.
4. Entre los factores que influyen sobre la actividad de un teratógeno están (1) genotipo de la madre y del producto, (2) dosis y duración de la exposición al agente, y (3) etapa de la embriogénesis en que ocurre la exposición. La mayor parte de las malformaciones mayores se produce durante el periodo embrionario (periodo teratogénico), de la tercera a la octava semanas de la gestación. En etapas previas, no obstante, entre ellas el periodo de preimplantación y tras las 8 semanas (periodo fetal), persiste la susceptibilidad. El cerebro, por ejemplo, sigue siendo sensible al daño durante todo el periodo fetal. No existe alguna fase del embarazo en que no exista riesgo de daño por teratógenos.
5. La mujer está en lo correcto en relación con que los fármacos pueden ser teratogénicos. A pesar de esto, se sabe que la hipertermia intensa, como la que padece, induce defectos del tubo neural (espina bífida y anencefalia) en esta

booksmedicos.org

booksmedicos.org

fase de la gestación. Así, debe ponderarse el riesgo de teratogenicidad por el uso de un agente antipirético con un potencial teratogénico bajo, como ácido acetilsalicílico en dosis bajas, contra el riesgo impuesto por la hipertermia. Resulta interesante que se han relacionado malformaciones con la hipertermia inducida por el baño en sauna. No se dispone de información relativa a la hipertermia inducida por el ejercicio y los defectos congénitos; no obstante, la actividad física extenuante (correr maratones) eleva la temperatura corporal en grado significativo y quizá deba evitarse durante el embarazo.

6. Puesto que más de 50% de los embarazos no es planeado, todas las mujeres en edad reproductiva deben consumir 400 µg/día de ácido fólico como complemento para prevenir los defectos del tubo neural. Si una mujer no ha tomado folato y planea la concepción, debe comenzar a tomar complementos 3 meses antes de aquélla y continuarlos durante toda la gestación. El ácido fólico no es tóxico, incluso a dosis altas, puede prevenir hasta 70% de los defectos del tubo neural, y pudiera prevenir los defectos cardiacos troncoconales y las hendiduras faciales.
7. Las inquietudes de la mujer son válidas, ya que los neonatos de mujeres con diabetes insulinodependiente tienen una mayor incidencia de defectos congénitos, entre ellos un espectro amplio de anomalías menores y mayores. Mantener a la madre bajo un control metabólico estricto con inyecciones múltiples de insulina antes de la concepción y durante el embarazo reduce en grado significativo la incidencia de anomalías y genera la mayor oportunidad para lograr un embarazo normal. Una situación similar se identifica en las mujeres con fenilcetonuria. El manejo estricto de la enfermedad de estas pacientes antes de la concepción y durante el embarazo casi elimina del todo el riesgo de defectos congénitos en los productos. Ambas situaciones hacen énfasis en la necesidad de planear el embarazo y evitar la exposición a teratógenos potenciales, en particular durante las primeras 8 semanas de la gestación, en que se produce la mayor parte de los defectos.

Capítulo 10

1. Las suturas craneales son regiones fibrosas ubicadas entre los huesos planos del cráneo. Las regiones membranosas donde se encuentran dos o más huesos se conocen como *fontanelas*, siendo la más grande de éstas la fontanela anterior. Estas suturas y fontanelas permiten (1) el moldeamiento de la cabeza al tiempo que pasa por el canal del parto y (2) el crecimiento del cerebro. El crecimiento del cráneo, que continúa después del nacimiento al tiempo que el cerebro crece, alcanza un nivel máximo durante los primeros 2 años de la vida. El cierre prematuro de una o más suturas (craneosinostosis) determina deformidades de la cabeza, que varían según las suturas implicadas. La craneosinostosis a menudo se relaciona con otros defectos esqueléticos, y hay evidencia que sugiere que los factores genéticos son importantes en su generación (v. el Cuadro 10-1, p. 153). Los defectos de los huesos largos y los dedos a menudo se vinculan con otras malformaciones y deben inducir a una

booksmedicos.org

booksmedicos.org

exploración detallada de todos los sistemas. La presencia simultánea de varios defectos con una causa común se denomina *síndrome*, y las anomalías de las extremidades, en particular del radio y los dedos, son componentes comunes de este tipo de presentaciones. El diagnóstico de los síndromes es importante para determinar el riesgo de recurrencia y así asesorar a los padres en torno a gestaciones posteriores.

2. La formación de las vértebras es un proceso complejo que implica el crecimiento y la función de la porción caudal de un esclerotoma con la porción craneal del adyacente. No resulta sorprendente que ocurran errores, y su consecuencia son fusiones y aumentos y decrementos del número de vértebras (secuencia de Klippel-Feil). En algunos casos solo se forma la mitad de una vértebra (hemivértebra), lo que genera asimetría y una curvatura lateral de la columna vertebral (escoliosis). Los genes *HOX* (de homosecuencia) que determinan los patrones vertebrales pueden tener mutaciones que impiden la formación apropiada de una región. La escoliosis también puede derivar de la debilidad de los músculos de la espalda.

Capítulo 11

1. Los músculos derivan de los labios (bordes) ventrolateral (LVL) y dorsomedial de los somitas. Las células de ambas regiones contribuyen a la formación del dermomiotoma y, además, algunas células de los labios LVL migran más allá de la frontera somítica lateral hasta la capa parietal del mesodermo de la placa lateral. Juntos, estas células y el mesodermo de la placa lateral constituyen el dominio del mesodermo abaxial, en tanto el mesodermo paraxial en torno al tubo neural integra el dominio del mesodermo primaxial. Entre los músculos que derivan del dominio primaxial están aquellos de la espalda, algunos del cuello y la cintura escapular, y los músculos intercostales. El dominio abaxial forma el resto de los músculos axiales y de las extremidades (v. el Cuadro 11-1, p. 162).
2. Hay una ausencia total del músculo pectoral menor y parcial o completa del músculo pectoral mayor. El defecto conocido como *anomalía de Poland* es el diagnóstico más probable. La anomalía de Poland a menudo se relaciona con acortamiento de los dedos medios (braquidactilia) y fusión digital (sindactilia). La pérdida del músculo pectoral mayor genera una pérdida de función escasa o nula, debido a la compensación por otros músculos. Las características de desfiguración generadas por el defecto pueden ser inquietantes, sin embargo, en particular en mujeres.
3. La definición de patrones para los músculos depende del tejido conectivo que se forma a partir de los fibroblastos. En la cabeza, con el patrón complejo de los músculos de la expresión facial, las células de la cresta neural dirigen la definición de patrones; en las regiones cervical y occipital el tejido conectivo de los somitas se encarga de ello; en la pared del tronco y las extremidades el proceso es dirigido por el mesodermo somático.
4. La inervación de los músculos deriva del nivel vertebral, a partir del cual se

booksmedicos.org

booksmedicos.org

originan sus células, y esta relación se mantiene de manera independiente al sitio al cual migran las células musculares. Así, los mioblastos que forman el diafragma originados a partir de los segmentos cervicales 3, 4 y 5 migran hacia la región torácica y llevan con ellos sus nervios.

Capítulo 12

1. Los defectos de los huesos largos y los dedos se asocian a menudo con otras malformaciones y deben inducir a una valoración detallada de todos los sistemas. Los grupos de defectos que ocurren de manera simultánea con una causa común se denominan *síndromes*, y las anomalías de las extremidades, en particular del radio y los dedos, son componentes comunes de este tipo de malformaciones en grupo. El diagnóstico de los síndromes es importante para determinar el riesgo de recurrencia y así asesorar a los padres en torno a gestaciones posteriores.

Capítulo 13

1. En los estudios de ultrasonido del corazón se busca una proyección de cuatro cavidades. Las cavidades están divididas en la parte superior por el tabique auricular, el tabique ventricular en la inferior, y en las regiones laterales por las almohadillas endocárdicas que circundan a los conductos auriculoventriculares. Juntas, estas estructuras constituyen una cruz, cuya integridad puede identificarse con facilidad mediante ultrasonido. En este caso, sin embargo, es probable que el feto tenga un defecto de la porción membranosa del tabique ventricular, la malformación cardiaca más frecuente. La integridad de los grandes vasos también debe verificarse en forma cuidadosa, debido a que el tabique troncoconal que separa los conductos aórtico y pulmonar debe entrar en contacto con la porción membranosa del tabique interventricular para que esta estructura se desarrolle con normalidad.
2. Debido a que las células de la cresta neural contribuyen a gran parte del desarrollo de la cara y el tabique troncoconal, estas células pudieran haber sufrido daño. Las células de la cresta pudieran no haber migrado hacia estas regiones o proliferado, o haber sido eliminadas. El ácido retinoico (vitamina A) es un teratógeno potente que tiene como blanco a las células de la cresta neural, entre otras poblaciones celulares. Puesto que los retinoides son eficaces para el tratamiento del acné, que es común en mujeres jóvenes en edad reproductiva, debe tenerse gran cuidado antes de prescribir el fármaco en esta cohorte.
3. El tejido de las almohadillas endocárdicas resulta esencial para el desarrollo apropiado de estas estructuras. En el conducto auriculoventricular común las almohadillas endocárdicas superior, inferior y los dos laterales dividen el orificio y contribuyen a la formación de las válvulas mitral y tricúspide en los conductos auriculoventriculares izquierdo y derecho. Además, las almohadillas superior e inferior son esenciales para la tabicación completa de las aurículas

booksmedicos.org

booksmedicos.org

mediante su fusión con el *septum primum*, así como de los ventrículos, por medio de la formación de la porción membranosa del tabique interventricular. El tejido de las almohadillas en el cono y el tronco forma el tabique troncoconal, que crece en dirección caudal con orientación espiralada para separar los conductos de la aorta y la pulmonar, y fusionarse con la almohadilla endocárdica inferior para completar el tabique interventricular. Así, cualquier anomalía del tejido de las almohadillas puede causar distintos defectos cardiacos, entre ellos defectos del tabique auricular y ventricular, transposición de los grandes vasos y otras anomalías del tracto de salida.

4. En el proceso de desarrollo del sistema vascular de la cabeza y el cuello se forma una serie de arcos arteriales en torno a la faringe. La mayor parte de estos arcos sufre modificaciones, entre ellas involución, al tiempo que cambian los patrones originales. Dos alteraciones de este tipo que determinan dificultad para deglutir son (1) duplicación del cayado aórtico, en que una porción de la aorta dorsal derecha (que por lo general involuciona) persiste entre la séptima arteria intersegmentaria y su sitio de unión con la aorta dorsal izquierda, lo que genera un anillo vascular en torno al esófago, y (2) cayado aórtico derecho, en que la aorta ascendente y el cayado se forman en el lado derecho. Si en estos casos el ligamento arterial se ubica en el lado izquierdo, pasa por detrás del esófago y puede constreñirlo.

Capítulo 14

1. Lo más probable es que este neonato tenga algún tipo de atresia esofágica con o sin fístula traqueoesofágica. El feto no puede deglutir, y esta condición induce polihidramnios. El defecto se debe a una división anómala de la tráquea y el esófago por el tabique traqueoesofágico. Estos defectos a menudo se vinculan con otras malformaciones, entre ellas una constelación de anomalías vertebrales, atresia anal, defectos cardiacos, anomalías renales y defectos en extremidades, conocida como *asociación VACTERL*.
2. Los neonatos que nacen antes de los 7 meses de ges tación no producen cantidades suficientes de surfactante para disminuir la tensión superficial dentro de los alveolos y permitir la función pulmonar normal. En consecuencia, los alveolos se colapsan y desencadenan síndrome de dificultad respiratoria. La administración de esteroides durante el embarazo y el uso de surfactantes artificiales han mejorado el pronóstico de estos recién nacidos.

Capítulo 15

1. Lo más probable es que el neonato curse con algún tipo de atresia esofágica, fístula traqueoesofágica o ambas. En 90% de los casos el segmento proximal del esófago termina en un saco ciego, y una fístula conecta el segmento distal con la tráquea. El polihidramnios se forma porque el feto no puede deglutir el líquido amniótico. La broncoaspiración de líquidos tras el nacimiento puede inducir neumonía. El defecto deriva de una separación anómala del divertículo

booksmedicos.org

booksmedicos.org

respiratorio del intestino anterior por el tabique traqueoesofágico.

2. El diagnóstico más probable es un onfalocele, producto de la falta del retorno fisiológico del intestino a la cavidad abdominal entre las 10 y 12 semanas de gestación. Debido a que el intestino en condiciones normales se hernia hacia el cordón umbilical, está cubierto por amnios. Esta situación contrasta con la gastrosquisis, en que las asas de intestino se hernian por un defecto de la pared abdominal y no están cubiertas por amnios. El pronóstico no es bueno, ya que 25% de los bebés con onfalocele muere antes del nacimiento, de 40 a 88% tiene anomalías relacionadas, y cerca de 15% muestra anomalías cromosómicas. Si no existen otros defectos que compliquen el cuadro es posible su reparación quirúrgica y, en manos experimentadas, la sobrevivencia es de 100%.
3. Esta recién nacida presenta con ano imperforado y fístula rectovaginal, parte de un complejo de atresia anorrectal. Al parecer tiene una atresia anorrectal alta, debido a que la fístula conecta el recto con la vagina, lo que explica la presencia de meconio (contenido intestinal) en esta estructura. El defecto quizá se generó por una cloaca demasiado pequeña, de tal modo que la membrana cloacal mostraba acortamiento posterior. Este trastorno hace que el orificio del intestino posterior se desplace hacia adelante. Mientras más pequeña sea la cloaca en su región posterior, mayor es el desplazamiento ventral del orificio del intestino posterior, lo que determina un defecto más alto.

Capítulo 16

1. Los tres sistemas que se forman son el pronefros, el mesonefros y el metanefros—todos derivados del mesodermo intermedio. Se forman en sucesión, en secuencia cráneo-caudal. Así, el pronefros se forma en los segmentos cervicales al final de la tercera semana, pero es rudimentario e involuciona con rapidez. El mesonefros, cuya formación inicia en una fase temprana de la cuarta semana, se extiende desde la región torácica hasta la lumbar superior. Muestra segmentación solo en su región craneal y contiene túbulos excretores que se conectan con el conducto mesonéfrico (de Wolff). Este riñón también involuciona, pero puede funcionar durante un periodo breve. Es más importante debido a que los túbulos y los conductos colectores contribuyen a la formación de los conductos genitales en el varón. Los conductos colectores cercanos a los testículos constituyen los conductillos eferentes, en tanto el conducto mesonéfrico integra el epidídimo, el conducto deferente y el conducto eyaculador. En el embrión femenino estos túbulos y conductos se degeneran debido a que su mantenimiento depende de la producción de testosterona. El metanefros se ubica en la región pélvica, siendo una masa de mesodermo no segmentado (blastema metanéfrico), que constituye los riñones definitivos. Las yemas ureterales crecen a partir de los conductos mesonéfricos y, al entrar en contacto con el blastema metanéfrico, inducen su diferenciación. Las yemas ureterales forman los conductos colectores y los ureteros, en tanto el blastema metanéfrico genera las nefronas

booksmedicos.org

booksmedicos.org

(unidades excretoras), cada una de las cuales está constituida por un glomérulo (capilares) y túbulos renales.

2. Tanto los ovarios como los testículos se desarrollan en la cavidad abdominal a partir del mesodermo intermedio y a lo largo de la cresta urogenital. Los dos descienden también por un mecanismo similar a partir de su posición original, pero el útero impide la migración del ovario fuera de la cavidad abdominal. En el feto masculino, sin embargo, una condensación mesenquimatosa, el gubernáculo (que también se forma en el embrión femenino pero se fija al útero), se une al polo caudal del testículo, primero a la región inguinal y luego a los pliegues escrotales. El crecimiento y la retracción del gubernáculo, junto con el incremento de la presión intraabdominal, induce el descenso de los testículos. La falla de estos procesos determina la falta de descenso testicular, que se conoce como *criptorquidia*. Alrededor de 2 a 3% de los neonatos de término tiene un testículo no descendido, y en 25% de ellos la condición es bilateral. En muchos casos los testículos no descendidos han completado su descenso al año de edad. Si esto no ocurre pudiera ser necesaria la administración de testosterona (debido a que se piensa que esta hormona participa en el descenso) o la cirugía. La fecundidad puede comprometerse si el trastorno es bilateral.
3. Los genitales externos masculinos y femeninos pasan por una fase indiferenciada durante la cual no es posible identificar el sexo. Bajo la influencia de la testosterona estas estructuras asumen un aspecto masculino, pero los derivados son homólogos en hombres y mujeres. Estas homologías incluyen (1) el clítoris y el pene, que derivan del tubérculo genital; (2) los labios mayores y el escroto, que derivan de las protuberancias genitales, que se fusionan en el varón, y (3) los labios menores y la uretra peneana, que derivan de los pliegues uretrales, que se fusionan en el varón. Durante las fases tempranas el tubérculo genital es mayor en el embrión femenino que en el masculino, y esto ha conducido a la identificación errónea del sexo mediante ultrasonido.
4. El útero se forma a partir de la fusión de las porciones inferiores de los conductos paramesonéfricos (de Müller). Se han descrito anomalías numerosas; la más común consiste en la presencia de dos cuernos uterinos (útero bicorne). Entre las complicaciones que genera este defecto están las dificultades para la concepción, la incidencia elevada de aborto espontáneo y las presentaciones fetales anómalas. En algunos casos una parte del útero tiene un extremo ciego (cuerno rudimentario), que produce problemas durante la menstruación, así como dolor abdominal.

Capítulo 17

1. Las células de la cresta neural son importantes para el desarrollo craneofacial debido a que contribuyen a la formación de muchas estructuras de esta región. Forman todos los huesos de la cara y la porción anterior de la bóveda craneal, así como el tejido conectivo que determina los patrones de los músculos

booksmedicos.org

booksmedicos.org

faciales. También contribuyen a los ganglios de los nervios craneales, las meninges, la dermis, los odontoblastos y el estroma glandular, que derivan de las bolsas faríngeas. Además, las células de la cresta que derivan de los pliegues neurales de la región del rombencéfalo migran en dirección ventral para participar en la tabicación de la región troncoconal del corazón, para separar la aorta y la arteria pulmonar. Desafortunadamente, las células de la cresta parecen ser vulnerables a distintos compuestos, entre ellos alcohol y retinoides, quizá debido a que carecen de las enzimas catalasa y superóxido dimutasa, que capturan los radicales libres tóxicos. Muchos defectos craneofaciales derivan del daño a las células de la cresta neural y pueden relacionarse con anomalías cardiacas por efecto de la contribución de estas células a la morfogénesis del corazón.

2. El lactante puede cursar con anomalía de Di-George, que se caracteriza por estos tipos de defectos craneofaciales y una ausencia parcial o completa de tejido del timo. La pérdida de tejido del timo compromete al sistema inmunitario, lo que permite infecciones numerosas. El daño a las células de la cresta neural es la causa más probable de la secuencia debido a que estas células contribuyen al desarrollo de todas las estructuras mencionadas, entre ellas el estroma del timo. Se ha demostrado que los teratógenos, como el alcohol, desencadenan estos defectos en el medio experimental.
3. Los niños con fisuras labiales en la línea media a menudo cursan con discapacidad intelectual. Las fisuras en la línea media se vinculan con la pérdida de otras estructuras de la línea media, entre otras las del cerebro. En su forma extrema se pierde toda la línea media craneal y los ventrículos laterales de los hemisferios cerebrales se fusionan para constituir un solo ventrículo, condición que se denomina *holoprosencefalia*. Las fisuras en la línea media, inducidas al tiempo que los pliegues neurales craneales comienzan a formarse (alrededor de los días 19 a 21), derivan de la pérdida del tejido de la línea media en la región de la placa precordal.
4. Lo más probable es que el paciente presente un quiste tirogloso, que deriva de la involución incompleta del conducto del mismo nombre. Estos quistes pueden formarse en cualquier punto a lo largo del trayecto de descenso de la glándula tiroides, al tiempo que migra desde la región del foramen ciego de la lengua hasta su posición en el cuello. Un quiste debe diferenciarse del tejido glandular ectópico, que también puede conservarse a lo largo de este trayecto.

Capítulo 18

1. Los nervios craneales y espinales son homólogos, pero difieren en el sentido de que los nervios craneales son mucho menos constantes en su composición. Las neuronas motoras de ambos se ubican en las placas basales del sistema nervioso central, en tanto los ganglios sensitivos, derivados de la cresta neural, se ubican fuera del sistema nervioso central. Las fibras de las neuronas sensitivas establecen sinapsis con neuronas ubicadas en las placas alares de la médula espinal y el cerebro. Tres nervios craneales (I, II y VIII) son por

booksmedicos.org

booksmedicos.org

completo sensoriales; cuatro (IV, VI, XI y XII) son exclusivamente motores; tres (VII, IX y X) cuentan con fibras motoras, sensitivas y parasimpáticas, y uno (III) solo tiene componentes motores y parasimpáticos. En contraste, todos los nervios espinales contienen fibras motoras y sensitivas.

2. Los componentes que se unen para constituir un nervio espinal son las raíces dorsal y ventral, que contienen fibras sensitivas (aferentes) y motoras (eferentes), respectivamente. Los cuerpos celulares de las neuronas motoras se ubican en las astas ventrales de la médula espinal, en tanto aquellos de las neuronas sensitivas residen fuera de la médula espinal, en los ganglios de la raíz dorsal, y son derivados de las células de la cresta neural. Así, los nervios espinales contienen fibras tanto motoras como sensitivas. Cada nervio espinal es muy corto y se divide casi de inmediato en cada foramen intervertebral para constituir una rama primaria dorsal (hacia los músculos de la espalda) y una rama primaria ventral (hacia las extremidades y los músculos del tronco). Cada una de estas ramas es un nervio mixto, que contiene fibras tanto motoras como sensitivas.
3. La punción lumbar se realiza entre las vértebras L4 y L5, debido a que la médula espinal termina en el nivel L2-L3. Así, es posible extraer líquido cefalorraquídeo en este nivel sin dañar la médula espinal. Este espacio se genera debido a que después del tercer mes la médula espinal, que al inicio se extiende a todo lo largo de la columna vertebral, no crece con la misma rapidez que la duramadre y la columna, de tal modo que en el adulto la médula espinal termina en el nivel L2-L3.
4. La base embrionaria de la mayor parte de los defectos del tubo neural es la inhibición del cierre de los pliegues neurales en los neuroporos superior e inferior. A su vez, estos defectos afectan las estructuras circundantes, lo que origina anencefalia, ciertos tipos de encefaloceles y espina bífida quística. Varios defectos neurológicos acompañan a las malformaciones en estas regiones. Los defectos del tubo neural, que ocurren en cerca de uno de cada 1 500 nacimientos, pueden diagnosticarse antes del nacimiento mediante ultrasonido, así como por la detección de concentraciones altas de alfa fetoproteína en el suero materno y el líquido amniótico. Existe evidencia reciente en torno a que el consumo diario de complementos con 400 µg de ácido fólico desde 3 meses antes de la concepción previene hasta 70% de estos defectos.
5. Este trastorno, la hidrocefalia, deriva del bloqueo del flujo del líquido cefalorraquídeo desde los ventrículos laterales por el foramen de Monro y el acueducto cerebral hacia el cuarto ventrículo, y de ahí al espacio subaracnoideo, donde se reabsorbe. En la mayor parte de los casos el bloqueo ocurre en el acueducto cerebral, en el mesencéfalo. Puede derivar de causas genéticas (recesiva ligada al X) o de una infección (toxoplasma, citomegalovirus).
6. El sistema nervioso autónomo está constituido por las divisiones simpática y parasimpática. La división simpática tiene sus neuronas preganglionares ubicadas en el asta intermedia de la médula espinal, entre T1 y L2. La división

booksmedicos.org

booksmedicos.org

parasimpática es de origen craneosacro, y sus neuronas preganglionares se ubican en el cerebro y la médula espinal (S2 a S4). El flujo eferente craneal es conducido por los nervios craneales III, VII, IX y X. Los cuerpos celulares posganglionares de los dos sistemas derivan de las células de la cresta neural.

Capítulo 19

1. Una placoda es una región de ectodermo cúbico que se engrosa al adquirir configuración cilíndrica. Las placodas óticas se forman a ambos lados del rombencéfalo y luego se invaginan para constituir las vesículas óticas. Las placodas dan origen a órganos sensitivos, y las placodas óticas no son una excepción. Así, a partir de la vesícula ótica se forman evaginaciones tubulares y se diferencian en el sáculo, el utrículo, los conductos semicirculares, y los conductos endolinfático y coclear. Juntas, estas estructuras constituyen el laberinto membranoso del oído interno.
2. La caja timpánica (oído medio) deriva del primer arco faríngeo, por lo que está cubierta por endodermo. La bolsa se expande en dirección lateral para incorporar a los huesecillos del oído y formar la cavidad del oído medio, en tanto la porción medial se elonga para constituir la trompa de Eustaquio, que comunica con la faringe. La membrana timpánica (tímpano) se forma cuando las células del ectodermo superficial del primer arco faríngeo se invaginan para constituir el meato y el conducto auditivo externo. Al tiempo que el ectodermo se invagina hacia la cavidad del oído medio, el mesénquima ubicado entre las células en invaginación y el revestimiento endodérmico de la cavidad se vuelve muy delgado. Así, se forma a la membrana timpánica entre el conducto auditivo externo y la cavidad del oído interno subyacente, y está constituida por tres capas: (1) ectodermo y (2) mesénquima del primer arco faríngeo, y (3) endodermo de la primera bolsa faríngea, que llega ahí cuando esta estructura forma la cavidad del oído medio.
3. La microtia implica defectos del oído externo, que varían desde un pabellón auricular pequeño pero bien formado, hasta su ausencia (anotia). Entre 20 y 40% de los niños con microtia o anotia se presentan con otros defectos, entre ellos los del espectro oculoauriculovertebral (microsomía hemifacial), en cuyo caso los defectos craneofaciales pueden ser asimétricos. Debido a que el oído externo deriva de las prominencias ubicadas en los primeros dos arcos faríngeos, que están formadas en gran medida por células de la cresta neural, esta población celular participa en casi todas las malformaciones del oído externo.

Capítulo 20

1. El cristalino se forma a partir del engrosamiento del ectodermo (placoda del cristalino) adyacente a la copa óptica. La inducción del cristalino puede iniciar en forma muy temprana, pero el contacto con la copa óptica también participa en este proceso, al igual que en el mantenimiento y la diferenciación del

booksmedicos.org

booksmedicos.org

cristalino. Así, si la copa óptica no entra en contacto con el ectodermo o si las señales moleculares y celulares esenciales para el desarrollo del cristalino se trastocan, no se forma el cristalino.

2. Se sabe que la rubeola causa cataratas, microoftalmía, anacusia congénita y malformaciones cardiacas. La exposición durante las semanas 4 a 8 coloca al producto en riesgo de desarrollar uno o más de estos defectos congénitos.
3. Al tiempo que la copa óptica alcanza el ectodermo superficial, se invagina, y a lo largo de su superficie ventral se forma una fisura que se extiende por todo el tallo óptico. Se piensa que es por esta fisura que la arteria hialoidea llega la cámara interna del ojo. En condiciones normales la porción distal de la arteria hialoidea se degenera y la fisura coroidea se cierra por la fusión de sus bordes. Si esta fusión no ocurre se desarrollan colobomas. Estos defectos (hendiduras) pueden desarrollarse en cualquier punto a lo largo de la fisura. Si ocurren en un sitio distal forman colobomas del iris; si se forman en un sitio más proximal forman colobomas de la retina, la coroides y el nervio óptico, lo que depende de su extensión. Las mutaciones de *PAX2* pueden dar origen a colobomas del nervio óptico y pudieran ser responsables también de otras variantes. De igual modo, las mutaciones de este gen se han vinculado con defectos renales y con el síndrome renal-coloboma.

Capítulo 21

1. La formación de la glándula mamaria comienza con la formación de una yema de epidermis, que penetra al mesénquima subyacente. Estas yemas normalmente se forman en la región pectoral a lo largo de un borde engrosado de ectodermo, la línea o cresta mamaria. Esta línea o cresta se extiende desde la axila hasta el muslo, a ambos lados del cuerpo. En ocasiones se presenta crecimiento epidérmico en otros sitios, de tal modo que aparecen pezones (politelia) y mamas (polimastia) supernumerarios. Estas estructuras accesorias siempre se desarrollan a lo largo de la línea mamaria y suelen observarse en la región axilar. En varones se observan condiciones similares.

booksmedicos.org

booksmedicos.org

Créditos de las figuras

FIGURA 2-2. Cortesía del Dr. Roger Stevenson, Greenwood Genetic Center, Greenwood, SC.

FIGURA 2-7 A, B. Reimpresa con autorización de Gelehrter TD, Collins FS, Ginsburg D. *Principles of Medical Genetics*. 2nd ed. Baltimore, MD: Williams & Wilkins; 1998: 166.

FIGURA 2-8. Cortesía de la Dra. Barbara DuPont, Greenwood Genetic Center, Greenwood, SC.

FIGURA 2-9 A, B. Cortesía del Dr. Roger Stevenson, Greenwood Genetic Center, Greenwood, SC.

FIGURA 2-10. Cortesía del Dr. Roger Stevenson, Greenwood Genetic Center, Greenwood, SC.

FIGURA 2-11. Cortesía del Dr. Roger Stevenson, Greenwood Genetic Center, Greenwood, SC.

FIGURA 2-12 A-D. Cortesía del Dr. David Weaver, Department of Medical and Molecular Genetics, Indiana University School of Medicine.

FIGURA 2-13. Cortesía del Dr. David Weaver, Department of Medical and Molecular Genetics, Indiana University School of Medicine.

FIGURA 2-14. Cortesía del Dr. R. J. Gorlin, Department of Oral Pathology and Genetics, University of Minnesota.

FIGURA 2-15 A, B. Cortesía de la Dra. Barbara DuPont, Greenwood Genetic Center, Greenwood, SC.

FIGURA 3-5 A. Cortesía del Dr. P. Motta, Department of Anatomy, University of Rome.

FIGURA 3-7 A, B. Cortesía de The Carnegie Collection, National Museum of Health and Medicine, Washington, DC.

FIGURA 3-9 A, B. Cortesía de la Dra. Caroline Ziomeck, Genzyme Transgenics Corporation, Framingham, MA.

FIGURA 3-10 A. Cortesía de The Carnegie Collection, National Museum of Health and Medicine, Washington, DC.

FIGURA 4-2. Cortesía de The Virtual Human Embryo Project (http://virtualhumanembryo.lsuhsc.edu). Proporcionada por John Cork.

FIGURA 4-5. Cortesía de The Virtual Human Embryo Project (http://virtualhumanembryo.lsuhsc.edu). Proporcionada por John Cork.

FIGURA 4-7. Cortesía de The Virtual Human Embryo Project (http://virtualhumanembryo.lsuhsc.edu). Proporcionada por John Cork.

FIGURA 4-8. Modificada de Hamilton WJ, Mossman HW. *Human Embryology*. Baltimore, MD: Lippincott Williams & Wilkins; 1972.

FIGURA 5-2 C. Cortesía de la Dra. K. W. Tosney, Molecular, Cellular, and Developmental Biology Department, University of Michigan.

FIGURA 5-5. Cortesía del Dr. Roger Stevenson, Greenwood Genetic Center, Greenwood, SC.

booksmedicos.org

booksmedicos.org

FIGURA 5-8 A, B. Cortesía del Dr. Roger Stevenson, Greenwood Genetic Center, Greenwood, SC.

FIGURA 5-9. Cortesía del Dr. David D. Weaver, Department of Medical and Molecular Genetics, Indiana University School of Medicine.

FIGURA 6-1 C. Cortesía de The Carnegie Collection, National Museum of Health and Medicine, Washington, DC.

FIGURA 6-2 B, D. Cortesía del Dr. Kohei Shiota, Department of Anatomy and Developmental Biology, Kyoto, Japan.

FIGURA 6-3 B, D. Cortesía del Dr. Kohei Shiota, Department of Anatomy and Developmental Biology, Kyoto, Japan.

FIGURA 6-5 D. Cortesía de la Dra. K. W. Tosney, Molecular, Cellular, and Developmental Biology Department, University of Michigan.

FIGURA 6-7 A, C. Cortesía del Dr. Roger Stevenson, Greenwood Genetic Center, Greenwood, SC.

FIGURA 6-7 B. Cortesía del Dr. David D. Weaver, Department of Medical and Molecular Genetics, Indiana University School of Medicine.

FIGURA 6-9. Cortesía de la Dra. K. W. Tosney, Molecular, Cellular, and Developmental Biology Department, University of Michigan.

FIGURA 6-10. Cortesía de la Dra. K. W. Tosney, Molecular, Cellular, and Developmental Biology Department, University of Michigan.

FIGURA 6-16 A, B. Cortesía del Dr. Roger Stevenson, Greenwood Genetic Center, Greenwood, SC.

FIGURA 6-20. Reimpresa con autorización de Coletta PL, Shimeld SM, Sharpe PT. The molecular anatomy of Hox gene expression. *J Anat* 1994; 184: 15 – 22.

FIGURA 6-21 A, B. Cortesía de The Carnegie Collection, National Museum of Health and Medicine, Washington, DC.

FIGURA 6-22. Cortesía del Dr. E. Blechschmidt, Department of Anatomy, University of Gottingen.

FIGURA 6-23. Cortesía del Dr. E. Blechschmidt, Department of Anatomy, University of Gottingen.

FIGURA 6-24. Reimpresa con autorización de Hamilton WJ, Mossman HW. *Human Embryology*. Baltimore, MD: Lippincott Williams & Wilkins; 1972.

FIGURA 7-3 A–C. Cortesía del Dr. Roger Stevenson, Greenwood Genetic Center, Greenwood, SC.

FIGURA 7-3 D. Cortesía del Dr. David D. Weaver, Department of Medical and Molecular Genetics, Indiana University School of Medicine.

FIGURA 7-4 B. Cortesía del Dr. Roger Stevenson, Greenwood Genetic Center, Greenwood, SC.

FIGURA 7-8 C. Cortesía del Dr. Don Nakayama, Department of Surgery, University of North Carolina.

FIGURA 8-4. Cortesía del Dr. E. Blechschmidt, Department of Anatomy, University of Gottingen.

FIGURA 8-15. Cortesía del Dr. Roger Stevenson, Greenwood Genetic Center, Greenwood, SC.

FIGURA 8-17 A, B. Cortesía del Dr. Roger Stevenson, Greenwood Genetic Center, Greenwood, SC.

FIGURA 8-20. Cortesía del Dr. Roger Stevenson, Greenwood Genetic Center, Greenwood, SC.

FIGURA 8-21. Cortesía del Dr. Roger Stevenson, Greenwood Genetic Center, Greenwood, SC.

FIGURA 8-23 A, B. Cortesía del Dr. Roger Stevenson, Greenwood Genetic Center, Greenwood, SC.

booksmedicos.org

booksmedicos.org

FIGURA 9-3. Cortesía del Dr. Roger Stevenson, Greenwood Genetic Center, Greenwood, SC.

FIGURA 9-4. Cortesía del Dr. David D. Weaver, Department of Medical and Molecular Genetics, Indiana University School of Medicine.

FIGURA 9-5 A, B. Cortesía del Dr. Roger Stevenson, Greenwood Genetic Center, Greenwood, SC.

FIGURA 9-6. Cortesía del Dr. Andre Luiz Santos Pessoa, Professor of Medicine, State University of Ceara-UECE, Brazil.

FIGURA 9-7. Cortesía del Dr. Roger Stevenson, Greenwood Genetic Center, Greenwood, SC.

FIGURA 9-8 A–D. Cortesía del Dr. Hytham Imseis, Department of Obstetrics and Gynecology, Mountain Area Health Education Center, Asheville, NC.

FIGURA 9-9 A, B. Cortesía del Dr. Hytham Imseis, Department of Obstetrics and Gynecology, Mountain Area Health Education Center, Asheville, NC.

FIGURA 9-10 A–D. Cortesía de la Dra. Jan Byrne, Department of Obstetrics and Gynecology, University of Utah Health Sciences Center.

FIGURA 9-11. Reimpresa con autorización del Dr. Hanmin Lee, MD, UCSF Benioff Children's Hospital and University of California, San Francisco, School of Medicine, publicada por Medscape Drugs and Diseases (http://emedicine.medscape.com) 2011, disponible en: http://reference.medscape.com/features/slideshow/fetal-surg.

FIGURA 10-3. Modificada de Gilbert SF. *Developmental Biology*. 9th ed. Sunderland, MA: Sinauer Associates, Inc.; 2010.

FIGURA 10-8 A, B. Cortesía del Dr. Roger Stevenson, Greenwood Genetic Center, Greenwood, SC.

FIGURA 10-9 A. Cortesía del Dr. Roger Stevenson, Greenwood Genetic Center, Greenwood, SC.

FIGURA 10-9 B, C. Cortesía del Dr. Michael L. Cunningham, Division of Craniofacial Medicine, Children's Craniofacial Center, University of Washington.

FIGURA 10-10 A. Cortesía del Dr. Roger Stevenson, Greenwood Genetic Center, Greenwood, SC.

FIGURA 10-10 B. Cortesía del Dr. J. Jane, Department of Neurosurgery, University of Virginia.

FIGURA 10-10 C. Cortesía del Dr. Michael L. Cunningham, Division of Craniofacial Medicine, Children's Craniofacial Center, University of Washington.

FIGURA 10-11 A, B. Cortesía del Dr. David D. Weaver, Department of Medical and Molecular Genetics, Indiana University School of Medicine.

FIGURA 10-12. Cortesía del Dr. Roger Stevenson, Greenwood Genetic Center, Greenwood, SC.

FIGURA 10-13. Cortesía del Dr. David D. Weaver, Department of Medical and Molecular Genetics, Indiana University School of Medicine.

FIGURA 10-14. Cortesía del Dr. David D. Weaver, Department of Medical and Molecular Genetics, Indiana University School of Medicine.

FIGURA 10-15 B. Reimpresa con autorización de Moore KL, Dalley AF. *Clinically Oriented Anatomy*. 5th ed. Philadelphia, PA: Lippincott Williams & Wilkins; 2006.

FIGURA 10-17 A, B. Cortesía de la Dra. Jan Byrne, Department of Obstetrics and Gynecology, University of Utah Health Sciences Center.

FIGURA 11-5. Cortesía del Dr. Roger Stevenson, Greenwood Genetic Center, Greenwood, SC.

FIGURA 11-6. Cortesía del Dr. Roger Stevenson, Greenwood Genetic Center, Greenwood, SC.

booksmedicos.org

booksmedicos.org

FIGURA 12-2 A, B. Cortesía de la Dra. K. W. Tosney, Molecular, Cellular, and Developmental Biology Department, University of Michigan.

FIGURA 12-5. Modificada de Gilbert SF. *Developmental Biology*. 9th ed. Sunderland, MA: Sinauer Associates, Inc.; 2010.

FIGURA 12-8. Reimpresa con autorización de Moore KL, Dalley AF. *Clinically Oriented Anatomy*. 5th ed. Philadelphia, PA: Lippincott Williams & Wilkins; 2006.

FIGURA 12-11. Cortesía del Dr. Roger Stevenson, Greenwood Genetic Center, Greenwood, SC.

FIGURA 12-12 A. Cortesía del Dr. David D. Weaver, Department of Medical and Molecular Genetics, Indiana University School of Medicine.

FIGURA 12-12 B. Cortesía del Dr. Roger Stevenson, Greenwood Genetic Center, Greenwood, SC.

FIGURA 12-13 A–D. Cortesía del Dr. Roger Stevenson, Greenwood Genetic Center, Greenwood, SC.

FIGURA 12-14. Cortesía del Dr. David D. Weaver, Department of Medical and Molecular Genetics, Indiana University School of Medicine.

FIGURA 12-15. Cortesía del Dr. David D. Weaver, Department of Medical and Molecular Genetics, Indiana University School of Medicine.

FIGURA 12-16. Cortesía del Dr. David D. Weaver, Department of Medical and Molecular Genetics, Indiana University School of Medicine.

FIGURA 12-17. Cortesía del Dr. Roger Stevenson, Greenwood Genetic Center, Greenwood, SC.

FIGURA 15-16. Reimpresa con autorización de Agur AMR, Dalley AF. *Grant's Atlas of Anatomy*. 14th ed. Philadelphia, PA: Wolters Kluwer; 2017.

FIGURA 15-21. Modificada de Gilbert SF. *Developmental Biology*. 8th ed. Sunderland, MA: Sinauer Associates, Inc.; 2006.

FIGURA 15-31 B, C. Cortesía del Dr. Roger Stevenson, Greenwood Genetic Center, Greenwood, SC.

FIGURA 15-31 D, E. Cortesía de la Dra. Jan Byrne, Department of Obstetrics and Gynecology, University of Utah Health Sciences Center.

FIGURA 15-35. Cortesía del Dr. D. Nakayama, Department of Surgery, University of North Carolina.

FIGURA 16-8. Cortesía del Dr. Roger Stevenson, Greenwood Genetic Center, Greenwood, SC.

FIGURA 16-9 D, E. Reimpresa con autorización de Stevenson RE, Hall JG, Goodman RM, eds. *Human Malformations and Related Anomalies*. New York, NY: Oxford University Press; 1993.

FIGURA 16-11 A–C. Cortesía del Dr. Roger Stevenson, Greenwood Genetic Center, Greenwood, SC.

FIGURA 16-16 A. Cortesía del Dr. Roger Stevenson, Greenwood Genetic Center, Greenwood, SC.

FIGURA 16-16 B. Cortesía del Dr. David D. Weaver, Department of Medical and Molecular Genetics, Indiana University School of Medicine.

FIGURA 16-34 B, C. Cortesía del Dr. Roger Stevenson, Greenwood Genetic Center, Greenwood, SC.

FIGURA 16-36. Cortesía del Dr. David D. Weaver, Department of Medical and Molecular Genetics, Indiana University School of Medicine.

FIGURA 17-5 C. Cortesía del Prof. Shigehito Yamada, MD, PhD, Congenital Anomaly Research Center, Kyoto University Graduate School of Medicine, Japan.

FIGURA 17-15. Cortesía del Dr. A. Shaw, Department of Surgery, University of Virginia.

booksmedicos.org

booksmedicos.org

FIGURA 17-16 A–D. Cortesía del Dr. David D. Weaver, Department of Medical and Molecular Genetics, Indiana University School of Medicine.

FIGURA 17-20. Cortesía del Dr. A. Shaw, Department of Surgery, University of Virginia.

FIGURA 17-21 C. Cortesía del Prof. Shigehito Yamada, MD, PhD, Congenital Anomaly Research Center, Kyoto University Graduate School of Medicine, Japan.

FIGURA 17-22 C, D. Cortesía del Prof. Shigehito Yamada, MD, PhD, Congenital Anomaly Research Center, Kyoto University Graduate School of Medicine, Japan.

FIGURA 17-23 C. Cortesía del Prof. Shigehito Yamada, MD, PhD, Congenital Anomaly Research Center, Kyoto University Graduate School of Medicine, Japan.

FIGURA 17-29 A, D. Cortesía del Dr. David D. Weaver, Department of Medical and Molecular Genetics, Indiana University School of Medicine.

FIGURA 17-30 A. Cortesía del Prof. Shigehito Yamada, MD, PhD, Congenital Anomaly Research Center, Kyoto University Graduate School of Medicine, Japan.

FIGURA 17-30 B, C. Cortesía del Dr. Roger Stevenson, Greenwood Genetic Center, Greenwood, SC.

FIGURA 17-34. Reimpresa con autorización de Moore KL, Dalley AF. *Clinically Oriented Anatomy*. 5th ed. Philadelphia, PA: Lippincott Williams & Wilkins; 2006.

FIGURA 18-2 D. Cortesía de la Dra. K. W. Tosney, Molecular, Cellular, and Developmental Biology Department, University of Michigan.

FIGURA 18-6 B. Cortesía de la Dra. K. W. Tosney, Molecular, Cellular, and Developmental Biology Department, University of Michigan.

FIGURA 18-16. Cortesía del Dr. Roger Stevenson, Greenwood Genetic Center, Greenwood, SC.

FIGURA 18-32 A, B. Rediseñada a partir de Rubenstein JLR, Beachy PA. Patterning of the embryonic forebrain. *Curr Opin Neurobiol* 1998; 8: 18 – 26.

FIGURA 18-34. Cortesía del Dr. Roger Stevenson, Greenwood Genetic Center, Greenwood, SC.

FIGURA 18-36. Cortesía del Dr. Roger Stevenson, Greenwood Genetic Center, Greenwood, SC.

FIGURA 18-37 A, B. Cortesía del Dr. Roger Stevenson, Greenwood Genetic Center, Greenwood, SC.

FIGURA 18-38. Cortesía del Dr. J. Warkany. Reimpresa con autorización de Warkany J. *Congenital Malformations: Notes and Comments*. Chicago, IL: Year Book Medical Publishers; 1971.

FIGURA 18-39. Cortesía del Dr. David D. Weaver, Department of Medical and Molecular Genetics, Indiana University School of Medicine.

FIGURA 18-42. Reimpresa con autorización de Moore KL, Dalley AF. *Clinically Oriented Anatomy*. 5th ed. Philadelphia, PA: Lippincott Williams & Wilkins; 2006.

FIGURA 19-8. Reimpresa con autorización de Moore KL, Dalley AF. *Clinically Oriented Anatomy*. 5th ed. Philadelphia, PA: Lippincott Williams & Wilkins; 2006.

FIGURA 19-11A–D. Cortesía del Dr. David D. Weaver, Department of Medical and Molecular Genetics, Indiana University School of Medicine.

FIGURA 20-2 D, E. Cortesía de la Dra. K. W. Tosney, Molecular, Cellular, and Developmental Biology Department, University of Michigan.

FIGURA 20-11. Cortesía del Dr. David D. Weaver, Department of Medical and Molecular Genetics, Indiana University School of Medicine.

booksmedicos.org

booksmedicos.org

FIGURA 20-12. Cortesía del Dr. David D. Weaver, Department of Medical and Molecular Genetics, Indiana University School of Medicine.

FIGURA 21-2. Cortesía del Dr. Roger Stevenson, Greenwood Genetic Center, Greenwood, SC.

FIGURA 21-4. Cortesía del Dr. Roger Stevenson, Greenwood Genetic Center, Greenwood, SC.

FIGURA 21-6. Cortesía del Dr. Roger Stevenson, Greenwood Genetic Center, Greenwood, SC.

booksmedicos.org

booksmedicos.org

Glosario de términos clave

A

Ácido fólico Un tipo de vitamina B que puede prevenir alrededor de 70% de los defectos del tubo neural si es ingerido por las mujeres en dosis de 400 µg como complemento, desde 2 o 3 meses antes de la concepción y durante todo el embarazo.

Acueducto cerebral (de Silvio) Lumen del mesencéfalo, que conecta al tercer ventrículo con el cuarto. A menudo en este sitio ocurren anomalías que impiden el flujo del líquido cefalorraquídeo y desencadenan hidrocefalia.

Adenohipófisis Porción anterior de la hipófisis, que deriva de la bolsa de Rathke.

Alantoides Estructura vestigial que funge como órgano respiratorio y para almacenamiento de desechos en los embriones de ave. Se extiende desde la región ventral del seno urogenital hasta el ombligo. Más tarde, su porción distal, denominada *uraco*, se convierte en un cordón fibroso y forma el ligamento umbilical medial. Si permanece permeable, puede formar una fístula o un quiste del uraco en esta región.

Almohadillas endocárdicas Estructuras constituidas por tejido conectivo cubierto por endotelio, responsables de la mayor parte de los procesos de tabicación del corazón.

Amelia Ausencia completa de una extremidad.

Amniocentesis Procedimiento que se utiliza para extraer líquido amniótico para el análisis de factores, como alfa fetoproteína (AFP) y células (cromosomas), que aportan información en torno a la condición fetal.

Amnios Membrana que deriva del epiblasto y circunda la cavidad amniótica ocupada por líquido que rodea al embrión y el feto. El líquido amortigua al feto y constituye una cuña hidrostática para facilitar la dilatación del cuello uterino durante el trabajo de parto. El líquido mismo puede utilizarse para realizar análisis y determinar el bienestar fetal.

Anencefalia Defecto del cierre del tubo neural en el cual los pliegues neurales craneales no se cierran, lo que determina la degeneración del tejido expuesto y la formación escasa o nula de centros cerebrales superiores, corteza cerebral, etcétera. La anomalía es letal, pero 70% de estos defectos puede prevenirse mediante el consumo materno diario de 400 µg de ácido fólico desde 2 o 3 meses antes de la concepción, y durante todo el embarazo.

Angiogénesis Formación de vasos sanguíneos mediante gemación a partir de vasos existentes.

Anillo fibroso Anillo externo de tejido fibroso en un disco intervertebral.

Apoptosis Muerte celular programada, como por ejemplo entre los dedos.

Aracnoides La capa media de las meninges que cubren el cerebro y la médula espinal. Se fija a la duramadre y el líquido cefalorraquídeo fluye en el espacio subaracnoideo, ubicado entre la aracnoides y la piamadre.

Arco aórtico Rama del saco aórtico que se dirige hacia la aorta dorsal y transcurre por el centro de cada arco faríngeo. Al inicio existen cinco pares, pero sufren remodelamiento considerable para constituir los patrones vasculares definitivos de la cabeza y el cuello, la aorta y la circulación pulmonar.

Arcos faríngeos Procesos integrados por mesénquima, que derivan del mesodermo y de las células de la cresta neural, que forman cinco pares en torno a la faringe, un tanto similares a las branquias (agallas)

booksmedicos.org

booksmedicos.org

de un pez. Están cubiertos por ectodermo en la región superficial, y por endodermo en la región interna. Entre cada par de arcos existe en la superficie de una hendidura, en tanto en la región interna se forma una bolsa. Sin embargo, no existe comunicación entre las hendiduras y las bolsas.

Artrogriposis Contracturas articulares graves en las extremidades. Puede ser por causa de defectos neurológicos, anomalías musculares o malformaciones articulares.

Asa intestinal primaria Formada en torno a la arteria mesentérica superior por el intestino medio. Rota y se elonga al tiempo que se hernia hacia el cordón umbilical durante la sexta semana. Continúa su crecimiento y rotación al tiempo que reingresa a la cavidad abdominal a partir de la décima semana.

Asta lateral Sitio de origen de las neuronas (columna intermedia) del sistema nervioso simpático, que se ubica en la región lateral de la médula espinal desde T1 hasta L1-L2.

Atresia Ausencia congénita de un orificio o un lumen, como por ejemplo la atresia intestinal.

B

Blastocisto Etapa de la embriogénesis en el momento de la implantación, en que las células del trofoblasto externo forman una esfera ocupada por líquido, con un grupo pequeño de células del embrioblasto, la masa celular interna, en uno de los polos.

Bolsa de Rathke Evaginación del ectodermo a partir del techo de la cavidad oral, que constituye la porción anterior de la glándula pituitaria (adenohipófisis).

Bolsa faríngea Indentación cubierta por endodermo, ubicada entre dos arcos faríngeos, en su superficie interna.

Bolsa omental (saco peritoneal menor) Espacio que se forma por detrás del estómago por la rotación del intestino. Este espacio se conecta con el resto de la cavidad peritoneal (cavidad peritoneal mayor) por el hiato epiploico (de Winslow).

Braquicefalia Tipo de craneosinostosis en la que la sutura coronal se cierra de manera prematura, lo que da origen a una cabeza ahusada.

Braquidactilia Dedos cortos.

Bridas amnióticas Trozos de amnios que se rompen y desprenden, y pueden enredarse en torno a los dedos y las extremidades, para generar constricciones y amputaciones, o que pueden ser deglutidas por el feto y generar alteraciones del desarrollo facial. El origen de las bandas se desconoce.

C

Campo cardiaco primario (CCP) Células progenitoras cardiacas que emigraron por la línea primitiva y se ubicaron en la capa esplácnica (visceral) del mesodermo de la placa lateral, en forma de herradura, en un sitio craneal a la región de la placa neural. Estas células coalescen para constituir el tubo cardiaco y contribuyen a la formación de las aurículas, el ventrículo izquierdo y el ventrículo derecho.

Campo cardiaco secundario (CCS) Grupo de células de la capa visceral (esplácnica) del mesodermo de la placa lateral que se ubica por debajo del piso de la región posterior de la faringe. Reguladas por células de la cresta neural que migran hacia la región, las células del CCS contribuyen a la formación del ventrículo derecho y el tracto de salida (cono arterial y tronco arterial) del corazón.

Capa del manto Capa interna del tubo neural, que contiene neuronas (sustancia gris).

Capa marginal Capa periférica del tubo neural, que contiene fibras nerviosas (sustancia blanca).

Capa visceral (esplácnica) Parte del mesodermo de la placa lateral que se relaciona con el endodermo y forma la pleura visceral, el peritoneo visceral, etcétera.

Capacitación Periodo de acondicionamiento del espermatozoide dentro del aparato reproductor femenino, que dura alrededor de 7 h, y es necesario para que el espermatozoide sea capaz de fertilizar al óvulo.

Capas germinales Las tres capas celulares básicas, ectodermo, mesodermo y endodermo, que derivan

booksmedicos.org

booksmedicos.org

del proceso de gastrulación. Estas capas forman todas las estructuras del embrión.

Cápsula de Bowman Estructura en forma de copa ubicada en el extremo de cada túbulo contorneado proximal, que circunda en forma parcial al glomérulo.

Cariotipo Constitución cromosómica de un individuo.

Cavidad coriónica Espacio formado entre el mesodermo extraembrionario que cubre al citotrofoblasto (capa somática del mesodermo extraembrionario) y el que circunda el saco vitelino y el embrión (capa esplácnica del mesodermo extraembrionario). La cavidad coriónica de manera eventual se oblitera por la expansión de la cavidad amniótica y la fusión del amnios con el corion.

Cavidad corporal primitiva Se forma por el cierre ventral de la pared corporal, y se extiende desde la región cervical hasta la pelvis. Será dividida por el diafragma en cavidades torácica y peritoneal, y por los pliegues pleuropericárdicos en cavidades pleural y pericárdica.

Células de la cresta neural Células del neuroepitelio que se forman en los extremos ("crestas") de los pliegues neurales y luego migran hacia otras regiones para constituir muchas estructuras, entre ellas ganglios espinales, huesos y tejido conectivo de la cara, tabiques del tracto de salida del corazón, algunos ganglios de los nervios craneales, ganglios del tubo intestinal (ganglios entéricos), melanocitos, etcétera. Estas células son vulnerables al daño generado por teratógenos, lo que explica el hecho de que muchos niños con paladar hendido también presenten defectos cardiacos.

Células germinales primordiales Células que se diferencian en óvulos y espermatozoides. Migran desde la pared del saco vitelino hasta las crestas genitales.

Citotrofoblasto Capa interna proliferativa del trofoblasto.

Cloaca Cavidad común para el intestino posterior y el sistema urinario. Su porción anterior da origen al seno urogenital, en tanto la posterior forma el ano.

Coloboma Defecto que se desarrolla en el ojo por el cierre incompleto de la fisura óptica. Por lo general, estos defectos se limitan al iris.

Columna (asta) intermedia Sitio de origen de los cuerpos celulares simpáticos (células del asta lateral) en la médula espinal, entre T1 y L2.

Compactación Proceso por el cual las células de la mórula establecen uniones estrechas para formar un sello entre sí, en preparación para la generación y la acumulación de líquido en la cavidad del blastocisto.

Condrocráneo Porción del neurocráneo que constituye la base del cráneo y se integra gracias a la formación previa de moldes cartilaginosos de los huesos (osificación endocondral).

Conductillos eferentes Túbulos que conectan la *rete testis* con el conducto mesonéfrico para permitir el paso de los espermatozoides desde los túbulos seminíferos hasta el epidídimo. Estas estructuras derivan de los túbulos néfricos del riñón mesonéfrico.

Conducto inguinal Conducto oblicuo que se extiende desde la región inferior del abdomen hasta el escroto, y permite el paso de los testículos. Se forma también en el feto femenino.

Conducto tirogloso Conducto que se forma a lo largo del trayecto de migración de la glándula tiroides en la línea media, desde el foramen ciego en la base de la lengua hasta el cuello.

Conducto vitelino Conexión entre el saco vitelino y el asa intestinal primaria del intestino medio, por medio del pedículo de fijación. La falta de involución de este conducto da origen a fístulas y divertículos (divertículo de Meckel), entre el intestino delgado y el ombligo.

Conductos mesonéfricos (de Wolff) Conductos colectores del riñón mesonéfrico, que involucionan en el feto femenino, pero en el masculino dan origen al epidídimo, al conducto deferente, a las vesículas seminales y a los conductos eyaculadores.

Conductos paramesonéfricos (de Müller) Conductos que se forman en paralelo al conducto mesonéfrico y se extienden desde la cavidad abdominal hasta la pared posterior del seno urogenital. Involucionan en el feto masculino, pero constituyen el útero, las tubas uterinas (de Falopio) y la porción superior de la vagina en los fetos femeninos.

booksmedicos.org

booksmedicos.org

Conductos pericardioperitoneales Orificios que conectan el abdomen con la región del tórax posterior al tabique transverso, que son cerrados por las membranas pleuroperitoneales durante la formación del diafragma.

Cono cardiaco Otro concepto con el que se nombra al cono arterial, y se refiere a la porción proximal del tracto de salida del corazón.

Corion Estructura formada por varias capas, integrada por la capa somática del mesodermo extraembrionario, citotrofoblasto y sincitiotrofoblasto. Contribuye a la porción fetal de la placenta e incluye vellosidades y lagunas vellosas.

Corion frondoso (corion arbóreo) Cara embrionaria del corion, en que se forman vellosidades.

Corion leve (corion liso) Región anembrionaria del corion, en que las vellosidades involucionan y dejan tras de sí una superficie lisa.

Corpúsculo renal Estructura integrada por la cápsula de Bowman y un glomérulo.

Cotiledones Compartimientos (15 a 20) placentarios, que se forman cuando los tabiques deciduales crecen hacia el interior de los espacios intervellosos. Estos tabiques nunca alcanzan la placa coriónica, de tal modo que existe comunicación entre los cotiledones.

Craneosinostosis Cierre prematuro de una o más de las suturas craneales, que determina una configuración anómala del cráneo. Una causa importante del defecto son las mutaciones de los receptores del factor de crecimiento de fibroblastos (FGFR).

Cresta ectodérmica apical (CEA) Capa de ectodermo engrosado en el extremo distal de la extremidad, que controla el crecimiento de ésta al mantener una población de células mesodérmicas adyacentes en proliferación rápida, en la zona denominada de progresión.

Cresta terminal Reborde tisular ubicado en la aurícula derecha, entre la porción trabeculada original de esa cavidad y la porción de pared lisa que deriva del seno venoso.

Cresta urogenital Elevación bilateral cubierta por epitelio, formada por mesodermo intermedio, que se ubica en las regiones torácica inferior y lumbar, y constituye los riñones mesonéfricos y las gónadas.

Criptorquidia Falta de descenso hasta el escroto de uno o ambos testículos.

D

Deformidades Alteración del desarrollo de las estructuras derivada de fuerzas mecánicas, como por ejemplo el pie equino varo aducto, que deriva de un espacio limitado dentro de la cavidad amniótica.

Dermatoma Región dorsal de cada somita, que forma la dermis de la piel de la espalda. Los dermatomas están segmentados y reciben inervación de los nervios espinales de los segmentos a partir de los cuales se originan. Este patrón segmentario se conserva al tiempo que migran por el organismo. Así, cada región que ocupan en la piel también se denomina dermatoma y está inervada por el mismo nervio espinal que se distribuía de origen en la región del dermatoma del somita.

Diáfisis Cuerpo de los huesos largos.

Diencéfalo Deriva de la porción caudal del prosencéfalo (cerebro anterior), y constituye el tálamo, el hipotálamo, el lóbulo posterior de la hipófisis, los tallos ópticos (nervios) y otras estructuras.

Dihidrotestosterona Se obtiene a partir de la testosterona y es responsable de la diferenciación del conducto mesonéfrico y los genitales externos.

Diploide El complemento cromosómico normal presente en las células somáticas. En estas células los cromosomas se aprecian como 23 pares homólogos, para integrar el número diploide de 46.

Disco intervertebral Disco amortiguador que se forma entre cada vértebra y está constituido por una porción gelatinosa central, el núcleo pulposo y un anillo externo de tejido fibroso denominado anillo fibroso.

Disgenesia caudal También denominada sirenomelia, se debe a una producción insuficiente de mesodermo en la línea primitiva. En consecuencia, no existen células suficientes para constituir la

booksmedicos.org

booksmedicos.org

porción inferior del cuerpo, de tal modo que las piernas se fusionan. La agenesia renal suele ser la causa de la muerte. Los defectos se identifican con más frecuencia en hijos de mujeres diabéticas insulinodependientes.

Dismorfología Estudio de las causas, el pronóstico, el tratamiento y la prevención de los defectos congénitos. Por lo general, el dismorfólogo es un genetista clínico que trabaja en un departamento de genética.

Disrupciones Término utilizado para describir los defectos congénitos que derivan de procesos destructivos que comprometen una estructura una vez que se formó con normalidad, como por ejemplo los accidentes vasculares que inducen atresia intestinal y las bridas amnióticas que generan amputaciones de extremidades o dedos.

Dominio abaxial Dominio mesodérmico compuesto por la capa parietal del mesodermo de la placa lateral y células de los somitas de las regiones del miotoma y del esclerotoma, que migran más allá de la frontera somítica lateral.

Dominio primaxial Región del mesodermo ubicada en torno al tubo neural, que contiene solo células derivadas de los somitas (mesodermo paraxial).

Duramadre Cubierta resistente externa de las meninges, que recubre el cerebro y la médula espinal. En el cerebro forma tabiques para soporte, y senos de duramadre, para el retorno de la sangre venosa y del líquido cefalorraquídeo hacia la circulación.

E

Ectodermo Una de las tres capas germinales básicas, que forma la piel, el sistema nervioso central, el pelo y muchas otras estructuras.

Ectopia cardiaca Malformación en que el corazón permanece fuera del tórax como consecuencia de un defecto de la pared ventral del tronco, que deriva de la falta de cierre de los pliegues de la pared lateral en la región torácica.

Ectópica Que no se ubica en su posición normal, como por ejemplo, el sitio de implantación de un embrión.

Ectrodactilia Ausencia de dedos.

Embriogénesis Otro término con el que se hace referencia a la organogénesis, que se refiere al periodo de formación de órganos, desde alrededor de la tercera hasta la octava semanas tras la fertilización.

Endodermo Una de las tres capas germinales básicas, que da origen al intestino y sus derivados.

Endodermo visceral anterior (EVA) Colección de células endodérmicas en el extremo craneal del disco bilaminar, responsables de inducir la región de la cabeza por medio de la secreción de factores de transcripción, entre ellos *OTX2*, *LIM1* y *HESX1*.

Epiblasto Capa dorsal (superior) de células en el disco germinal bilaminar durante la segunda semana del desarrollo. El hipoblasto forma la capa ventral. Todos los tejidos del embrión derivan del epiblasto.

Epidídimo Conducto con gran cantidad de circunvoluciones, que deriva del conducto mesonéfrico y sirve para el almacenamiento de espermatozoides.

Epífisis Extremos de los huesos largos.

Escafocefalia Variedad de craneosinostosis en que la sutura sagital se cierra de manera prematura, lo que genera una configuración craneal elongada y estrecha.

Escisión alternativa Proceso de eliminación ("corte") de intrones para generar proteínas distintas a partir de un mismo gen.

Esclerotoma Región ventromedial de cada somita, que constituye las vértebras.

Espina bífida Defecto del cierre del tubo neural que implica el desarrollo incompleto de los arcos vertebrales con o sin defectos del tejido neural subyacente. Si solo se ven afectadas las vértebras, el defecto se denomina espina bífida oculta, debido a que suele estar cubierto por piel y no es visible en la

booksmedicos.org

booksmedicos.org

superficie. Si existe afectación del tejido neural subyacente, entonces el defecto se denomina espina bífida quística. De estos defectos, 70% puede prevenirse mediante el consumo materno diario de 400 µg de ácido fólico, desde 2 a 3 meses antes de la concepción y durante todo el embarazo.

Esplacnopleura Combinación de la capa visceral (esplácnica) del mesodermo de la placa lateral con la capa adyacente de endodermo.

Estenosis Estrechamiento de un conducto u orificio.

Estomodeo Cavidad oral primitiva revestida por ectodermo, y separada de la faringe por la membrana orofaríngea, que más tarde se degrada.

Estroma Tejido conectivo de las glándulas.

Exón Región de un gen que puede transcribirse para obtener una proteína.

Extrofia vesical Protrusión de la vejiga por un defecto en la pared ventral del tronco, que deriva de la falta de cierre de los pliegues laterales de la pared corporal en la región pélvica.

F

Factores de crecimiento Proteínas que actúan como moléculas de señalización, que suelen secretarse y cuyas señales son transmitidas por los receptores en las células blanco.

Factores de crecimiento de fibroblastos (FGF) Proteínas de señalización de una familia grande que tiene más de 15 miembros. Participan en distintos eventos embrionarios, entre ellos la formación de suturas y huesos del cráneo. Las mutaciones de sus receptores desencadenan distintas anomalías craneofaciales, entre ellas muchas variedades de craneosinostosis.

Factores de transcripción Proteínas que tienen sitios de unión al ADN y regulan la expresión de genes distales.

Fenotipo Características físicas de un individuo.

Filtrum Depresión ubicada en la línea media del labio superior, que se forma a partir de las prominencias nasales mediales.

Fístula Una conexión anómala.

Fisuras (hendiduras) palpebrales Aberturas ubicadas entre los párpados.

Focomelia Ausencia parcial de una extremidad (un tipo de meromelia), en que los huesos largos están ausentes o son muy cortos, lo que genera que la mano o el pie se inserten directamente en el tronco.

Fondo de saco rectouterino (bolsa de Douglas) Depresión ubicada entre la vagina y el recto. Es el sitio en que con más frecuencia se desarrolla un embarazo ectópico dentro de la cavidad peritoneal (la ubicación más frecuente corresponde a la región ampular de la tuba uterina).

Fondo de saco vesicouterino Depresión ubicada entre la vagina y la vejiga.

Fontanela Espacios amplios ubicados en el cráneo y que se forman en el sitio en que se encuentran más de dos huesos. La fontanela más grande es la anterior, ubicada en el sitio en que se unen los dos huesos parietales y el hueso frontal.

Foramen ciego Foseta en el sitio de unión de los dos tercios anteriores y el tercio posterior de la lengua, que representa el sitio de origen de la glándula tiroides.

Foramen oval Orificio en el tabique interauricular que permite el paso de la sangre del lado derecho al izquierdo durante el desarrollo fetal.

Fosa oval Depresión en el lado derecho del tabique interauricular, que se forma cuando el *septum primum* y el *septum secundum* quedan comprimidos uno contra otro y cierran el foramen oval al momento del nacimiento.

Foseta primitiva Depresión en el nodo primitivo.

Frontera somítica lateral Límite entre cada somita y la capa parietal del mesodermo de la placa

booksmedicos.org

booksmedicos.org

lateral. Algunas células del miotoma y del esclerotoma de cada somita migran más allá de esta frontera para ingresar al mesodermo de la placa lateral, y con ello se forma el dominio abaxial.

G

Ganglio espinal (ganglio de la raíz dorsal) Ganglio que deriva de las células de la cresta neural que se ubican fuera de la médula espinal, y alberga los cuerpos celulares sensitivos de un nervio espinal.

Gastrosquisis Protrusión del intestino y, en ocasiones, otros órganos por un defecto en la pared corporal ventral que deriva de la falta de cierre de los pliegues laterales de la pared corporal en la región abdominal.

Gastrulación Proceso de formación de las tres capas germinales primarias a partir del epiblasto, que implica el desplazamiento de las células por la línea primitiva para constituir el endodermo y el mesodermo.

Gemelos dicigóticos Gemelos que se forman a partir de dos óvulos, el proceso más común por el que ocurre un embarazo gemelar (66%).

Gemelos monocigóticos Gemelos que se forman a partir de un solo ovocito. Su separación puede ocurrir en la fase de dos células o tras la formación del disco germinal, pero suele tener lugar en el momento de la formación de la masa celular interna.

Genes de homeosecuencia o genes homeóticos Genes que codifican factores de transcripción y contienen una caja homeótica, un motivo (secuencia) específico de unión al ADN dentro de una región denominada homeodominio. Estos genes son importantes para la definición de patrones del eje embrionario, y establecen regiones distintas en el cerebro, determinan el origen y el tipo de derivados del intestino, definen los patrones de las extremidades y se encargan de otros fenómenos similares.

Glomérulo Penacho de capilares que se forma dentro de la cápsula de Bowman en el extremo de cada túbulo contorneado proximal.

Gubernáculo Condensación de mesénquima que se extiende desde el testículo hasta el piso del escroto y facilita el descenso de los testículos, desde la pared abdominal posterior hasta esa estructura.

H

Haploide Término que se utiliza para hacer referencia al número de cromosomas en los gametos (23), que es la mitad del existente en las células somáticas (diploides).

Hendidura faríngea Indentación cubierta por ectodermo ubicada entre dos arcos faríngeos, en su superficie externa.

Hiato epiploico (de Winslow) Abertura entre la el saco menor y el saco mayor en la cavidad abdominal, que se ubica por detrás del borde libre del omento menor, entre el duodeno y el hígado. En su borde ventral están el colédoco, la arteria hepática y la vena porta (tríada porta).

Hidrocefalia Incremento de la cantidad del líquido cefalorraquídeo en el cerebro, lo que genera aumento de la presión intracraneal; por lo general se debe al bloqueo del patrón circulatorio del líquido, que ocurre con más frecuencia en el acueducto cerebral de Silvio en el mesencéfalo. Si las estructuras craneales no se han fusionado y la presión no se libera, la cabeza del niño se dilata, en ocasiones hasta alcanzar grandes proporciones.

Hiperplasia Incremento del número de células.

Hipertrofia Incremento del tamaño de una parte u órgano.

Hipoblasto Capa ventral del disco germinal bilaminar. Contribuye a la formación del saco vitelino y del mesodermo extraembrionario, pero no de los tejidos del embrión.

Hipospadias Abertura de la uretra a lo largo de la cara ventral del pene o del escroto.

Holoprosencefalia Defecto en el que existe una pérdida tan extensa de tejido de línea media en cara y cerebro que los dos ventrículos laterales se fusionan y se aprecian como una sola cavidad.

booksmedicos.org

booksmedicos.org

Hormona antimülleriana (AMH) Otro término para hacer referencia a la sustancia inhibidora de Müller producida por las células de Sertoli, que induce la involución de los conductos müllerianos (paramesonéfricos) en el varón.

I

Inducción Proceso por el que una población de células o un tejido hace que otro grupo de células o tejidos cambien su destino. Así, un tipo de células es el inductor, en tanto el otro es el efector.

Interacciones epitelio-mesénquima Procesos por los cuales casi todo órgano se forma. Algunos ejemplos incluyen el ectodermo de las extremidades y el mesénquima subyacente, del endodermo intestinal y el mesénquima circundante, del epitelio del uréter y el mesénquima metanéfrico, etcétera. Se emiten señales que viajan en una y otra dirección entre estos tipos de células, para regular la diferenciación de los órganos.

Intestino anterior Parte del tubo intestinal que inicia en un sitio caudal a la faringe, justo proximal a la yema pulmonar, y que se extiende hasta un punto distal a la yema hepática. Forma el esófago, el estómago y parte del duodeno, además de los pulmones, el hígado, la vesícula biliar y el páncreas, todo los cuales se generan a partir de divertículos (yemas) que se evaginan del tubo intestinal.

Intestino medio Parte del tubo intestinal que se extiende desde un sitio inmediato distal a la yema hepática hasta los dos tercios proximales del colon transverso. Da origen a parte del duodeno, al yeyuno, al íleon, al ciego, al apéndice, al colon ascendente y a una parte del colon transverso. En una fase temprana del desarrollo forma el asa intestinal primaria, con la arteria mesentérica superior como su eje. Esta asa está implicada en la rotación intestinal y la herniación umbilical fisiológica, y se conecta con el saco vitelino por medio del conducto vitelino.

Intestino posterior Parte del tubo intestinal que se extiende desde el tercio distal del colon transverso hasta la porción proximal del conducto anal. Da origen a parte del colon transverso, el colon descendente, el colon sigmoides, el recto y la porción proximal del conducto anal.

Intrón Región de un gen que no puede transcribirse para generar una proteína.

L

Ligamento falciforme Porción del mesenterio ventral que une al hígado con la pared ventral del cuerpo.

Ligamento redondo del hígado (*ligamentum teres hepatis*) Formado por la vena umbilical obliterada, discurre por el borde libre del ligamento falciforme.

Ligamentos peritoneales Engrosamientos del peritoneo que mantiene unidos los órganos. Por ejemplo, el bazo y el riñón por medio del ligamento esplenorrenal, y el hígado con el duodeno por medio del ligamento hepatoduodenal.

Ligando Una molécula de señalización.

Línea primitiva Surco que se forma en el epiblasto en el extremo caudal del embrión en etapa de disco germinal bilateral, por la cual las células del epiblasto migran para constituir el endodermo y el mesodermo durante la gastrulación.

M

Malformación congénita Sinónimo del concepto *defecto congénito*, hace referencia a cualquier trastorno estructural, conductual, funcional o metabólico que exista al momento del nacimiento.

Malformación de Chiari Defecto congénito en el que el cerebelo se hernia por el foramen magno, como lo que ocurre con la fijación de la médula espinal en los casos de espina bífida. El defecto suele relacionarse con hidrocefalia debido a que la compresión compromete el flujo del líquido cefalorraquídeo.

Masa celular externa Células que rodean la cavidad del blastocisto y cubren la masa celular interna, y que forman el trofoblasto.

booksmedicos.org

booksmedicos.org

Masa celular interna Cúmulo de células que se segrega hacia uno de los polos del blastocisto y a partir del cual se desarrolla todo el embrión.

Meiosis Proceso de división celular que ocurre en las células germinales, para generar los gametos masculino y femenino. Para la meiosis se requieren dos divisiones celulares con el fin de reducir el número de cromosomas de 46 al número haploide de 23.

Membrana (placa) cloacal Membrana que se forma en el extremo caudal del embrión a partir de la unión de células del epiblasto y del hipoblasto. Más tarde, cubre la cloaca y de manera eventual se degrada para formar los orificios del seno urogenital y del ano.

Membrana amniocoriónica Membrana que se forma cuando la expansión de la cavidad amniótica oblitera la cavidad coriónica y hace que el amnios entre en contacto con el corion, tras lo cual se fusionan. La membrana amniocoriónica actúa como cuña hidrostática durante el inicio del trabajo de parto.

Membrana orofaríngea Membrana formada en el extremo craneal del disco germinal por la unión entre las células del epiblasto y del hipoblasto. Más tarde cubre la abertura de la cavidad oral y se degrada al tiempo que se desarrolla la faringe (el concepto antiguo era *membrana bucofaríngea*).

Meninges Las tres capas membranosas (piamadre, aracnoides y duramadre) que cubren el cerebro y la médula espinal.

Meningocele Defecto del cierre del tubo neural en el que un saco de meninges ocupado por líquido sobresale por una abertura en el cráneo o las vértebras.

Meningoencefalocele Hernia de meninges y tejido cerebral por un defecto en el cráneo, por lo general en la región occipital.

Meromelia Ausencia parcial de una extremidad.

Mesencéfalo Una de las tres vesículas cerebrales primarias, que no se subdivide.

Mesénquima Cualquier tejido de organización laxa compuesto por células similares a fibroblastos y matriz extracelular, de manera independiente al origen de sus células.

Mesenterio Una colección de tejido conectivo que mantiene al tubo intestinal y sus derivados en su posición anatómica normal. En el abdomen, el mesenterio dorsal se extiende desde la porción inferior del esófago hasta el recto como una hoja continua de tejido adherida a la pared corporal posterior y que permite el paso de los vasos sanguíneos, los linfáticos y los nervios hasta el tubo intestinal y sus derivados. El mesenterio dorsal tiene continuidad con el mesenterio ventral, y forma el omento menor y el ligamento falciforme.

Mesenterio dorsal Capa doble de peritoneo que fija el tubo intestinal a la pared dorsal del cuerpo, desde el extremo distal del esófago hasta el recto. Más tarde, al tiempo que el intestino crece y rota, algunas partes del mesenterio dorsal se pierden, al tiempo que regiones específicas de intestino se fusionan a la pared corporal posterior, como segmentos del duodeno y del colon.

Mesenterio ventral Capa doble del peritoneo que deriva del tabique transverso y se extiende desde el hígado hasta la pared corporal ventral (el ligamento falciforme), y del hígado hacia el estómago y el duodeno (omento menor).

Mesodermo Una de las tres capas germinales básicas, que da origen a vasos sanguíneos, hueso, tejido conectivo y otras estructuras.

Mesodermo de la placa lateral Tejido derivado del mesodermo que se divide en dos capas, la esplacnopleura (visceral) y la somatopleura (parietal), y circunda los órganos y la cavidad corporal.

Mesodermo intermedio Capa derivada del mesodermo, que se localiza entre la capa paraxial y la placa lateral, y es responsable de formar gran parte del sistema urogenital.

Mesodermo paraxial Tejido derivado del mesodermo ubicado a lo largo del embrión y responsable de la formación de los somitas y los somitómeros.

Mesodermo somático (parietal) Capa del mesodermo de la placa lateral que se asocia con el ectodermo. Forma la pleura parietal, el peritoneo parietal, etcétera.

booksmedicos.org

booksmedicos.org

Mesonefros Riñón primitivo que forma túbulos y conductos en las regiones torácica y lumbar. La mayor parte de estas estructuras involuciona, pero el conducto principal (conducto mesonéfrico) y algunos túbulos contribuyen al sistema reproductor masculino.

Metanefros Riñón definitivo, que se forma a partir del mesodermo metanéfrico (blastema metanéfrico) en la región pélvica.

Metencéfalo Deriva de la porción craneal del rombencéfalo (cerebro posterior) y forma el cerebelo y el puente.

Microoftalmía Ojo de dimensión inferior a la ordinaria, por lo general relacionado con otras anomalías oculares. Puede ser producto de infecciones intrauterinas, como la producida por citomegalovirus.

Mielencéfalo Deriva de la porción caudal del rombencéfalo (cerebro posterior) y constituye el bulbo raquídeo (médula oblonga).

Mielomeningocele Protrusión de meninges y tejido de la médula espinal por un defecto en el arco vertebral denominado espina bífida.

Miotoma Región formadora de músculo de una somita, integrada por miocitos que derivan de las regiones ventrolateral y dorsomedial que coalescen bajo el dermatoma. Estas células permanecen en el dominio primaxial y forman los músculos intrínsecos de la espalda, los músculos intercostales y cervicales, y algunos músculos de la cintura escapular.

Mitosis Proceso por el cual una célula se divide y da origen a dos células hijas, cada una con 46 cromosomas.

Mola hidatiforme El trofoblasto constituye el tejido placentario, pero en ausencia de un embrión. Las molas expresan solo genes paternos y quizá deriven de la fertilización de un óvulo sin núcleo, tras la duplicación de los cromosomas paternos para restablecer el número diploide. Las molas se-cretan grandes concentraciones de gonadotropina coriónica humana y pueden volverse invasivas (malignas).

Morfógeno Molécula que se secreta a distancia y puede inducir diferenciación en las células. Un mismo morfógeno puede inducir más de un tipo celular mediante el establecimiento de un gradiente de concentración.

Mosaicismo La presencia de dos o más líneas celulares con características genéticas distintas en un mismo individuo. El mosaicismo puede observarse en línea germinal, en cuyo caso el individuo no muestra rasgos de la anomalía genética, pero puede heredarla a sus hijos; puede ocurrir también en las células somáticas, en cuyo caso la persona puede mostrar distintas características de la anomalía genética, como en el síndrome de Down.

N

Nefrona Unidad funcional del riñón, constituida por túbulos contorneados proximal y distal, asa de Henle, cápsula de Bowman y glomérulo.

Nervio espinal Estructura que se forma a partir de la unión de las raíces dorsal y ventral en cada foramen intervertebral.

Nervios craneales (NC) 12 pares de nervios relacionados con el cerebro, de los que todos, excepto dos (olfatorio y oftálmico) se originan a partir del tallo cerebral.

Nervios esplácnicos Fibras simpáticas y parasimpáticas preganglionares ubicadas en el tórax (nervios esplácnicos mayor [T5 a T9], menor [T10 y T11] y mínimo [T12]; simpáticos), la región lumbar (nervios esplácnicos lumbares [L1 y L2]; simpáticos), y la región pélvica (nervios esplácnicos pélvicos [S2 a S4]; parasimpáticos).

Neumocitos Células que cubren los alveolos. Los neumocitos tipo I participan en el intercambio de gases. Los neumocitos tipo II sintetizan surfactante.

Neurocráneo Parte del cráneo que forma una cubierta protectora en torno al cerebro (la otra parte del cráneo es el viscerocráneo o cara). Está constituido por dos partes, el neurocráneo membranoso o huesos planos de la bóveda craneal, y el neurocráneo cartilaginoso, o condrocráneo, que forma la base del cráneo.

booksmedicos.org

booksmedicos.org

Neurómeros Segmentos cerebrales relacionados con los somitómeros. Tienen en particular prominencia en el rombencéfalo, donde se les denomina rombómeros.

Neuroporos Orificios craneal y caudal del tubo neural, que se forman a partir del momento en que inicia el cierre de los pliegues neurales y hasta que se completa, esto es, las porciones abiertas del tubo neural en proceso de cierre.

Neurulación Proceso de transformación de la placa neural en tubo neural. La neurulación inicia en la tercera semana y termina a los 28 días. La incapacidad de los pliegues neurales para cerrar el tubo da origen a defectos del tubo neural, entre ellos anencefalia y espina bífida.

Nodo primitivo Región elevada en torno al extremo craneal de la línea primitiva, que se conoce como "organizador" debido a que regula procesos importantes, como la lateralidad y la formación de la notocorda.

Notocorda Columna extensa de células en la línea media, que se ubica justo por delante de la placa del piso del sistema nervioso central, y se extiende desde la hipófisis hasta el extremo caudal de la médula espinal. Es importante para inducir la placa neural, la región ventral (motora) del cerebro y la médula espinal, y la región del esclerotoma de los somitas, para formar las vértebras. La molécula de señalización principal para estos fenómenos es Sonic hedgehog (SHH).

Núcleo pulposo Porción gelatinosa central del disco intervertebral, que deriva de la proliferación de las células de la notocorda.

Nucleosoma Unidad básica de la estructura de la cromatina, que contiene un complejo de proteínas histonas y alrededor de 140 pares de bases de ADN.

O

Omento Pliegue de mesenterio que pasa del estómago al hígado (omento menor) o del estómago al colon transverso, y lo rebasa (omento mayor).

Omento mayor Capa doble de peritoneo que se forma a partir del mesenterio dorsal y se extiende hacia abajo sobre el intestino, desde la curvatura mayor del estómago. Funge como sitio de almacenamiento de grasa y puede delimitar regiones infectadas (el oficial de policía del abdomen).

Omento menor Capa doble de mesenterio ventral que se extiende desde el hígado hasta el segmento proximal del duodeno y la curvatura menor del estómago.

Onfalocele Defecto en la pared ventral del abdomen, que es causado por la falla de la hernia fisiológica de las asas intestinales para regresar a la cavidad corporal durante la décima semana.

Organogénesis Periodo de desarrollo en que se generan los esbozos de los órganos, y suele considerarse desde el inicio de la tercera semana hasta el final de la octava semana de la gestación. Es el periodo en que los órganos son más sensibles al daño, y en que se induce la mayor parte de los defectos congénitos.

Osificación endocondral Mecanismo para la formación de hueso en el que se establece primero un molde cartilaginoso, que sufre osificación. Este tipo de formación ósea es característica de los huesos de las extremidades y de la base del cráneo.

Osificación intramembranosa Proceso de formación directa de hueso a partir del mesénquima. Este proceso es característico de los huesos planos de la bóveda craneal.

P

Paladar primario Se forma a partir de las prominencias nasales mediales, como parte del segmento intermaxilar. Se fusiona con el paladar secundario.

Paladar secundario Deriva de los procesos maxilares del primer arco, e incluye el paladar blando y el duro. Se fusiona con el paladar primario en la región anterior.

Parénquima Células específicas de una glándula u órgano que se mantienen unidas entre sí por medio de un tejido conectivo denominado estroma.

booksmedicos.org

booksmedicos.org

Parietal Relativo a la pared de cualquier cavidad.

Parto Nacimiento por vía vaginal.

Pedículo de fijación Conexión mesodérmica entre el embrión y la placenta. Contiene al alantoides y a los vasos umbilicales, y en una fase posterior se incorpora al cordón umbilical con el pedículo (conducto) del saco vitelino.

Piamadre Capa membranosa interna delgada de las meninges, que se adhiere a la superficie del cerebro y la médula espinal.

Placa epifisaria Región cartilaginosa ubicada entre la diáfisis y la epífisis de los huesos largos, que sigue generando el crecimiento óseo mediante osificación endocondral hasta que los huesos alcanzan su longitud final. Entonces, estas placas desaparecen (se cierran).

Placa precordal Colección de células mesodérmicas que se aloja entre la membrana orofaríngea y el extremo craneal de la notocorda. Estas células corresponden a algunas de las primeras en pasar por la línea primitiva y son importantes para la inducción del prosencéfalo por medio de la molécula de señalización *Sonic hedgehog*.

Placas alares Área sensitiva de la región dorsal de la médula espinal y del cerebro.

Placas basales Área motora en la porción ventral de la médula espinal y del cerebro.

Placoda Región engrosada de ectodermo que forma los órganos sensoriales y los ganglios. Ejemplos son las placodas nasal, la ótica, la del cristalino y las epibranquiales.

Placodas epibranquiales Cuatro regiones de ectodermo engrosadas ubicadas en un sitio dorsal a los arcos faríngeos, que constituyen los ganglios sensitivos de los nervios craneales V, VII, IX y X.

Plegamiento cardiaco (formación del asa cardiaca) Flexión del tubo cardiaco que coloca al corazón en la región torácica izquierda y genera una configuración cardiaca "típica", con las aurículas por detrás de los ventrículos.

Plexos coroideos Estructuras vascularizadas que se forman en los ventrículos lateral, tercero y cuarto, y producen líquido cefalorraquídeo.

Pliegues pleuropericárdicos Extensiones de mesodermo derivados de la pared corporal lateral que se unen en la línea media para dividir la cavidad pleural y la pericárdica. Los pliegues llevan dentro de ellos al nervio frénico, contribuyen al pericardio parietal y forman el pericardio fibroso.

Pliegues pleuroperitoneales Extensiones de mesodermo que se extienden desde la pared corporal para unirse con el tabique transverso y el mesenterio del esófago, con lo que cierran los conductos pericardioperitoneales durante la formación del diafragma.

Polidactilia Dedos adicionales.

Potenciadores Elementos reguladores del ADN, que activan el uso de los promotores, controlan la eficiencia de estos y regulan la tasa de transcripción.

Proceso vaginal Evaginación del peritoneo que precede al testículo por el conducto inguinal. Una vez que alcanza el escroto, se separa de la cavidad abdominal y forma la túnica vaginal del testículo. Si no se ocluye puede fungir como trayecto para la herniación del intestino por el conducto inguinal hasta el escroto, con lo que se forma una hernia inguinal (indirecta).

Proctodeo Foseta con cubierta ectodérmica que se invagina para constituir el tercio inferior del conducto anal. Al inicio esta región está separada del resto del conducto anal por la membrana anal (en algún momento la porción posterior de la membrana cloacal), que se degrada para permitir que exista continuidad entre las dos porciones del conducto.

Pronefros Riñón primitivo que forma túbulos vestigiales no funcionales escasos en la región cervical.

Prosencéfalo Una de las tres vesículas cerebrales primarias que se divide en telencéfalo y diencéfalo.

Proteínas morfogenéticas óseas (BMP) Miembros de la familia del factor de crecimiento transformante beta, que actúan como moléculas de señalización para distintos eventos morfogenéticos, entre ellos la dorsalización del sistema nervioso central, la formación del hueso, etcétera.

booksmedicos.org

booksmedicos.org

R

Raíz dorsal Fibras sensitivas que pasan de un ganglio de la raíz dorsal a la médula espinal.

Raíz ventral Fibras motoras que pasan de las células del asta anterior en la médula espinal hacia un nervio espinal.

Rama primaria dorsal Rama de un nervio espinal que inerva a los músculos intrínsecos de la espalda, que derivan de las células musculares primaxiales, así como la piel de la espalda.

Rama primaria ventral Rama ventral de un nervio espinal, que inerva los músculos de la extremidad y del tronco, excepto los músculos intrínsecos ("verdaderos") de la espalda, que son inervados por el ramo primario dorsal.

Ramo comunicante blanco Conexiones que conducen las fibras simpáticas preganglionares desde los nervios espinales hasta los troncos simpáticos. Solo existen ramos comunicantes blancos en los niveles de T1 a L2.

Ramo comunicante gris Conexión que lleva fibras simpáticas posganglionares desde los ganglios de los troncos simpáticos hasta los nervios espinales. Existen ramos grises en todos los niveles de la médula espinal.

Reacción acrosómica Liberación de enzimas a partir del acrosoma de la cabeza del espermatozoide, que facilita su penetración por la zona pelúcida. Las proteínas de la zona inducen la reacción tras la unión del espermatozoide.

Región promotora Sitio en que la polimerasa del ARN se une a un gen típico para iniciar la transcripción.

Retroperitoneal Que se ubica por detrás del peritoneo parietal, que cubre la pared corporal.

Rombencéfalo Una de las tres vesículas cerebrales primarias, que se divide en metencéfalo y mielencéfalo.

Rombómero Uno de los ocho segmentos que se forma en el rombencéfalo y contribuye al desarrollo de los núcleos de los nervios craneales y da origen a células de la cresta neural que migran hacia los arcos faríngeos.

S

Saco mayor La mayor parte de la cavidad abdominal, excepto por el saco menor, que se ubica por detrás del omento menor. Los dos sacos se conectan por el hiato epiploico (de Winslow).

Saco menor (cavidad epiploica, cavidad retroepiploica o retrocavidad de los epiplones) Espacio ubicado por detrás del omento menor, que se comunica con el resto de la cavidad abdominal (saco mayor) por medio del hiato epiploico (de Winslow).

Saco vitelino Estructura ubicada en posición ventral al disco germinal bilaminar, que deriva del hipoblasto. Es el sitio de origen de las primeras células hemáticas y permanece unido al intestino medio por medio del conducto (del saco) vitelino, hasta una fase avanzada del desarrollo.

Secuencias de lateralidad (heterotaxia) Los lados derecho e izquierdo se establecen durante la gastrulación, en la tercera semana del desarrollo. Los pacientes con defectos de la lateralidad, que de manera primordial tienen estructuras derechas o izquierdas bilaterales, padecen secuencias de lateralidad.

Segmento intermaxilar (premaxila) Se forma a partir de las prominencias nasales mediales; incluye al *filtrum* de la región del labio superior, el componente maxilar que alberga los cuatro incisivos superiores, y el paladar primario.

Señalización paracrina Tipo de señalización de una célula a otra, en que las proteínas que sintetiza una célula se difunden a corta distancia para interactuar con otras células.

Señalización yuxtacrina Tipo de señalización intracelular que no recurre a proteínas difusibles. Existen tres tipos: (1) una proteína (ligando) en una superficie celular reacciona con su receptor en la superficie de otra célula; (2) los ligandos en la matriz extracelular, secretados por una célula,

booksmedicos.org

booksmedicos.org

interactúan con otra, y (3) transmisión directa de señales por medio de uniones gap.

Septum primum Primer tabique en crecer a partir del techo de la aurícula común, que contribuye al tabique interauricular. Antes de entrar en contacto con las almohadillas endocárdicas auriculoventriculares, la apoptosis genera una nueva abertura de este tabique, lo que permite mantener la comunicación entre las cavidades auriculares. Este tabique formará la válvula del foramen oval.

Septum secundum Este tabique crece hacia abajo desde el techo de la aurícula común en dirección a las almohadillas endocárdicas auriculoventriculares. Nunca establece contacto con estos, de tal modo que se crea una abertura oblicua, el foramen oval, entre el *septum secundum* y el *septum primum*, que permite la derivación de la sangre de la aurícula derecha a la izquierda, durante el desarrollo fetal. Al momento del nacimiento esta abertura queda ocluida cuando el *septum primum* es comprimido contra el *septum secundum*, y se establece el patrón circulatorio del adulto.

Sincitiotrofoblasto Capa exterior multinucleada del trofoblasto, que sirve para invadir la capa endometrial del útero.

Sindactilia Fusión de uno o más dedos.

Síndrome Serie de anomalías que se presenta en forma conjunta y tiene una causa conocida, por ejemplo, el síndrome de Down y el síndrome alcohólico fetal.

Sistema nervioso autónomo (SNA) Integrado por las divisiones simpática y parasimpática, que controlan el músculo liso y las glándulas.

Situs inversus Inversión completa de la lateralidad izquierda-derecha de los órganos en el tórax y el abdomen.

Somatopleura Combinación de la capa parietal (somática) del mesodermo de la placa lateral y la capa adyacente de ectodermo.

Somitas Esferas de células epiteliales que se forman en pares segmentarios a lo largo del tubo neural, a partir del mesodermo paraxial. Los somitas se diferencian en vértebras, músculos de la espalda y la pared corporal, así como de la dermis.

Somitómeros Colecciones segmentadas de mesodermo paraxial con organización laxa en la región craneal. Los somitómeros forman los músculos y huesos de la cara y el cráneo.

Sonic hedgehog Proteína secretada que actúa como morfógeno en varios sitios del embrión, entre ellos las extremidades, los somitas, el intestino, y establece la línea media en el sistema nervioso central.

Surfactante Fosfolípido sintetizado por los neumocitos tipo II, que reduce la tensión superficial en los alveolos y resulta esencial para la respiración. Su síntesis no inicia sino hasta el final del sexto mes, lo que dificulta la sobrevivencia de los neonatos que nacen de manera prematura antes de este periodo.

Sustancia inhibidora de Müller (MIS o AMH) Otro término para hacer referencia a la hormona antimülleriana. La sintetizan las células de Sertoli e induce la involución de los conductos müllerianos (paramesonéfricos) en los fetos masculinos.

Sutura Uniones angostas de tejido conectivo que separa los huesos planos del cráneo y permiten el moldeamiento de esta estructura al pasar por el conducto del parto, así como su crecimiento y expansión al tiempo que crece el cerebro.

T

Tabique transverso Tejido mesodérmico que se ubica al inicio en la región craneal al corazón, pero se reubica entre éste y el pedículo de fijación por el plegamiento craneal del embrión. Da origen al tendón central del diafragma, al tejido conectivo hepático y al mesenterio ventral.

Tabique traqueoesofágico Tabique que separa la tráquea del tubo intestinal.

Tabique urorrectal Cuña de mesodermo que crece en dirección caudal entre el intestino posterior y el seno urogenital primitivo, y separa en forma parcial estas dos estructuras. El extremo caudal del tabique da origen al cuerpo del periné.

Telencéfalo Deriva de la porción más craneal del prosencéfalo (cerebro anterior) y constituye los

booksmedicos.org

booksmedicos.org

hemisferios cerebrales.

Teratógeno Un factor que causa un defecto congénito, como una droga o un tóxico ambiental.

Teratología Ciencia que estudia el origen, las causas y la prevención de los defectos congénitos.

Teratoma Tumor que contiene derivados de las tres capas germinales. Puede formarse a partir de remanentes de la línea primitiva o de células germinales que no migran en forma apropiada hasta las crestas gonadales. Los más comunes son los teratomas caudales, que se forman en la región de los glúteos.

Trofoblasto Capa celular externa que circunda al blastocisto, a partir de la cual derivan los tejidos placentarios.

Tronco arterial Porción distal del tracto de salida del tubo cardiaco primitivo, que se conecta con el saco aórtico y desarrolla tabicación, para dar origen a la aorta ascendente y a la arteria pulmonar.

Tronco del encéfalo Centros cerebrales "inferiores", que incluyen al mielencéfalo, el puente del metencéfalo y el mesencéfalo.

Troncos simpáticos (cadena ganglionar) Colecciones pareadas de ganglios simpáticos ubicadas sobre la pared corporal posterior a los lados de los cuerpos vertebrales. En ocasiones se les denomina ganglios de la cadena simpática.

U

Uraco Remanente vestigial del alantoides, que se extiende desde la superficie ventral del seno urogenital hasta el ombligo y que en condiciones normales involuciona para constituir un cordón fibroso, que corresponde al ligamento umbilical medial. En ocasiones puede conservarse permeable y formar una fístula o quiste del uraco.

V

Vasculogénesis Formación de vasos sanguíneos a partir de islotes hemáticos *in situ*.

Venas cardinales Sistema formado por las venas cardinales anterior, posterior y común, que drena la cabeza y el cuerpo del embrión al final de la semana 3 y al inicio de la semana 4.

Vesículas cerebrales Una vez que el tubo neural se cierra, los espacios dilatados del cerebro se llenan de líquido para constituir las vesículas cerebrales primarias: el prosencéfalo (cerebro anterior), el mesencéfalo (cerebro medio) y el rombencéfalo (cerebro posterior). Estas tres vesículas primarias constituyen cinco vesículas definitivas: el prosencéfalo se divide en telencéfalo y diencéfalo, el mesencéfalo no se divide, en tanto que el rombencéfalo se divide en metencéfalo y mielencéfalo.

Visceral Que guarda relación con los órganos del cuerpo.

Viscerocráneo Parte del cráneo que incluye los huesos de la cara (la otra porción del cráneo es el neurocráneo).

Z

Zona de actividad polarizante (ZAP) Población de células del mesodermo ubicada en el borde posterior de la extremidad, al lado de la cresta ectodérmica apical, que regula la definición de patrones anteroposteriores de la extremidad.

Zona de progresión Población de células de mesénquima en proliferación, de inmediato bajo la cresta ectodérmica apical (CEA). Mediante señalización por FGF, la CEA mantiene la zona de progresión y promueve el crecimiento de la extremidad en sentido proximal a distal.

booksmedicos.org

booksmedicos.org

Índice alfabético de materias

Los números de página seguidos por la letra *f* denotan figuras; aquéllos seguidos por *r* señalan recuadros; los seguidos por *c* indican cuadros.

A

Abdomen en ciruela pasa, síndrome de, 164*r*, 165*f*
Abducens (VI), nervio, 325
Aborto espontáneo, 17-25*r*, 46*r*
Accesorio (XI), nervio, 325
Accidentes vasculares, 251*r*
Acetilcolina, 342
Ácido fólico, 79*r*, 324*r*
Ácido gamma aminobutírico (GABA), 8
Ácido retinoico, 72, 186, 195*r*, 336
  desarrollo intestinal y, 231-232
  formación de la yema pulmonar y, 223
Ácido ribonucleico nuclear. *Véase* ARN nuclear (ARNn)
Ácido valproico, 132*c*, 135
Acondroplasia, 152*c*, 155*f*
Acromegalia, 156*r*
Acrosoma, 31
Actina, microfilamentos, 7
Activación metabólica del óvulo, 40
Activina, proteínas de la familia de la, 8, 244
Acueducto de Silvio (estenosis acueductal), 314, 316*f*, 341*r*
Adenohipófisis, 331, 331*f*
Adherencia intertalámica, 329
ADN, 3
  de enlace, 3
  metilación, 5
Adrenalina, 8
Afaquia congénita, 368*r*
Agenesia renal, 261*r*
Alagille, síndrome de, 10, 202*r*
Alantoides, 60, 62*f*, 230, 230*f*
Alcohol, 132*c*, 136, 136*f*
  malformaciones cardiacas y, 195*r*
Alcohol, síndrome fetal por. *Véase* Síndrome alcohólico fetal
Alcohol, trastorno del neurodesarrollo por. *Véase* Trastorno del neurodesarrollo relacionado con el alcohol
Alfa fetoproteína (AFP), 142
Almohadillas auriculoventriculares laterales, 193, 194*f*
Almohadillas endocárdicas auriculoventriculares, 193-194, 194*f*
Almohadillas endocárdicas troncoconales, 295*r*
Almohadillas troncales, 194*f*, 199

booksmedicos.org

booksmedicos.org

Alveolocapilar, barrera (aire-sangre), 227
Alveolos maduros, 227
Alveolos primitivos, 227
Ambiguos, genitales, 279*r*, 279*f*
Amelia, 134, 174*r*, 175*f*
Ameloblastos (células formadoras de esmalte), 309, 309*f*
Amígdalas palatinas, 290, 291*f*
Aminopterina, 132*c*
Amnioblastos, 50, 50*f*, 61*f*
Amniocentesis, 141-142
Amniocoriónica, membrana, 113, 114*f*
Amnios, 62*f*, 118-119
Anafase, 15*f*, 16*f*
Análisis citogenético, 24*r*
Androgénicos, fármacos, 132*c*, 137
Anencefalia, 78*r*, 79*f*, 340*r*, 340*f*
Aneuploidía, 17*r*
Anfetaminas, 132*c*
Angelman, síndrome de, 23*r*, 23*f*, 32
Angioblastos, 86, 206
Angiogénesis, 85, 206
Ángulo hepático, 247, 247*f*
Anillo fibroso, 157, 157*f*
Anillo umbilical primitivo, 118
Anillo vascular, 210*r*, 211*f*
Aniridia, 368*r*, 368*f*
Ano imperforado, 253*r*, 254*f*
Anoftalmia, 368*r*
Anomalías congénitas, 128-139
Anomalías cromosómicas
  estructurales, 22-23*r*, 32
  numéricas o estructurales, 17*r*
Anomalías de la distribución del pelo, 373*r*
Anomalías de la posición renal, 263-264*r*
Anomalías del retorno venoso pulmonar. *Véase* Retorno venoso pulmonar anómalo total
Anomalías esofágicas, 235*r*
Anomalías genéticas, técnicas diagnósticas, 24-25*r*
Anquiloglosia (frenillo corto), 298*r*
Ansiolíticos, fármacos, 135
Antennapedia, 89, 90*f*
Anticoncepción de emergencia. *Véase* Píldoras anticonceptivas de emergencia
Anticonceptivos hormonales, métodos, 41*r*
Anticonceptivos orales, 137
Anticonvulsivos, 134-135
Anticuerpos maternos, transferencia placentaria, 117
Antidepresivos, fármacos, 135
Antihipertensivos, fármacos, 135
Antipsicóticos, fármacos, 135
Antro, 27, 28*f*, 37*f*
Antro folicular, 28*f*
Antro timpánico, 356
Aorta ventral, 206
Aorta-gónada-mesonefros, región. *Véase* Región aortogonadomesonéfrica
Apéndice, 247, 247*f*
Apéndice auricular trabeculado, 192*f*, 193

booksmedicos.org

booksmedicos.org

Apéndice auricular trabeculado derecho, 192*f*, 193
Apéndice del epidídimo, 272, 272*f*
Apéndice retrocecal, 248, 248*f*
Apéndice retrocólico, 248, 248*f*
Apéndice testicular, 272, 272*f*
Apéndices preauriculares, 358*f*, 359*r*
Apical, cresta ectodérmica. *Véase* Cresta ectodérmica apical
Aplasia o hipoplasia congénita del radio, 177*r*
Apófisis dental, 309, 309*f*
Apófisis transversas, 156-157, 156*f*
Apoptosis
  aurícula común, 191
  cresta ectodérmica apical, 167, 168*f*
Arco pulmonar, 207*f*, 208
Arco vertebral, 156-157, 156-157*f*
Arcos aórticos, 206, 206-207*f*
  arco aórtico, interrupción, 211*r*, 212*f*
  cuarto, 207*f*, 208, 212*f*
  derecho, 211*r*, 211*f*
  derivados de, 207*f*, 208, 208*c*
  doble, 210*r*, 211*f*
  primero, 207*f*, 208
  quinto, 207*f*, 208
  segundo, 207*f*, 208
  sexto, 207*f*, 208
  tercero, 207*f*, 208
Arcos branquiales, 285
Arcos faríngeos, 225, 225*f*, 286-290, 288-289*f*
  componente arterial, 286, 286*f*
  componente nervioso, 286, 287*f*
  componentes musculares, 286, 287*f*
  cuarto y quinto, 290
  derivados de, 285*c*
  músculos estriados de, 325
  patrones de expresión genética, 294*f*
  primer, 286-287, 356
  segundo, 287-289, 289*f*, 356
  tercero, 289-290, 290*f*
5-ARD. *Véase* 5-α-reductasa, síndrome por
Áreas sensitivas, 315, 317*f*
Aritenoides, cartílago, 225, 225*f*
ARNn, 5
ARN nuclear (ARNn), 5
ARN nuclear pequeño (ARNnp), 5
ARN premensajero, 5
Arnold-Chiari, malformación de, 323*r*
ARNsn, 5
Arqueopalio, 330*f*, 333
Arteria carótida
  común, 208
  externa, 208
  interna, 208
Arteria celiaca, 209, 239*f*, 240
Arteria central de la retina, 365
Arteria estapedial, 208

booksmedicos.org

booksmedicos.org

Arteria hialoidea, 368*r*
Arteria mesentérica inferior, 209, 253
Arteria mesentérica superior, 209, 245, 245*f*, 247-248
Arteria pulmonar
  estenosis valvular, 204*r*, 204*f*
  primitiva, 207*f*, 208
Arteria rectal superior, 253
Arteria subclavia derecha, origen abdominal, 210*r*, 211*f*
Arteria umbilical única, 120*r*
Arterias basales, 47*f*, 48
Arterias coronarias, 209
Arterias pudendas internas, 253
Arterias rectales inferiores, 253
Arterias renales accesorias, 263*r*
Arterias vesicales superiores, 218*f*, 219
Articulaciones fibrosas, 169
Articulaciones sinoviales, 169
Artrogriposis (contracturas articulares congénitas), 176*r*, 177*f*
Asa cardiaca
  anomalías, 185*r*
  formación, 183-185, 184*f*
Asa intestinal primaria, 245, 245-247*f*
  duplicación de, 249*r*, 251*f*
  mesenterio del, 248
  rotación inversa del, 249*r*, 251*f*
Ascenso renal, 263, 263*f*
Asta anterior, células del, 324-325
Asta anterior, prolongación cefálica de las células del, 324
Asta del seno izquierdo, 187, 187*f*
Asta intermedia, 315, 317*f*
Asta menor del hioides, 289, 290*f*
Astrocitos fibrilares, 318, 320*f*
Astrocitos protoplásmicos, 318, 320*f*
Atresia biliar extrahepática, 243-244*r*
Atresia en cáscara de manzana, 251*r*, 252*f*
Atresia esofágica, 224*r*, 224*f*, 235*r*, 235*f*
Atresia tricuspídea, 198*r*, 198*f*
Atresia valvular aórtica, 204*r*, 204*f*
Atresia y estenosis intestinal, 251*r*, 252*f*
Atriquia, 373*r*
Audición, 356-357
  hipoacusia, 358-359*r*
Aurícula común, formación del tabique en la, 188-190*f*, 191-193, 196*f*
Aurícula izquierda, formación, 191-193
Autismo, trastornos del espectro del. *Véase* Trastornos del espectro del autismo
Autópodo, 167
Autosomas, 15
Axón primitivo, 316
Azoospermia, 42

B

Bajo peso al nacer, 110*r*
Bandeo de alta resolución en metafase, 24*r*, 33
Bardet-Biedl, síndrome de, 262*r*
Barker, hipótesis de, 110*r*

booksmedicos.org

booksmedicos.org

Barr, cuerpo de, 21*r*
Barrera (membrana) placentaria, 116, 118*r*
Barrera, métodos anticonceptivos de, 41*r*
Bastones y conos, 362, 363*f*
Becker, distrofia muscular de, 165*r*
Biparietal, diámetro. *Véase* Diámetro biparietal
Bithorax, 89, 90*f*
Blastocele, 43
Blastocisto
  7.5 días, 50-51*f*
  9 días, 51*f*
  11 y 12 días, 52-53, 52-53*f*
  13 días, 53, 54*f*
  formación, 43, 45*f*
Blastómeros, 42-43, 43*f*
BMP. *Véase* Proteínas morfogenéticas óseas
Bolsa omental, 236-237*f*, 237
Bolsa omental menor, 240
Bolsas faríngeas, 285, 286*f*, 290-291
  cuarta, 291
  derivados de, 291*c*
  primera, 290
  segunda, 290
  tercera, 290-291, 291*f*
Borde bulboventricular (conal), 193, 194*f*
Borde epicárdico, 291*f*, 292
Borramiento, 121
Boston, craneosinostosis tipo, 152*r*
Bowman, cápsula de, 257, 259*f*, 260
BRACHYURY (T) (homólogo del *TBXT* humano), gen, 63, 66*c*
Braquicefalia, 152*r*, 154*f*
Braquidactilia, 175*r*, 176*f*
Bridas amnióticas, 120*r*, 120*f*, 130, 130*f*, 177*r*, 178*f*
Bronquiolos respiratorios, 227, 227*f*
Bronquiolos terminales, 227, 227*f*
Bronquios, 225-227, 226*f*
Bulbo cardiaco, 183
Bulbo duodenal, 239*f*, 240
Bulbo raquídeo, 316, 316*f*, 324
Bulbos olfatorios, 333, 334*f*
Bulbos sinovaginales, 274

C

Cabeza y cuello, 284-312
  musculatura, 162*f*, 163
Cabeza, estructuras esqueléticas de la, 284, 284*f*
Cadena ganglionar, 342
Cadherina E, 261
Caja del oído medio, 290
Caja timpánica, 352*f*, 354, 355*f*
Calcitonina, 291
Cálices mayores, 257, 259*f*
Cálices menores, 259, 259*f*
Cámara anterior del ojo, 364, 364*f*
Cámara posterior del ojo, 364, 364*f*

booksmedicos.org

booksmedicos.org

Campana, etapa de, 309, 309*f*
Campo cardiaco primario, configuración en herradura, 179, 179*f*
Campo cardiaco secundario, 179, 180*f*
Canal central, 314
Canasta, células en, 328, 328*f*
Cantrell, pentalogía de, 98*r*
Capa basal de la piel, 370, 370*f*
Capa córnea, piel, 370, 370*f*
Capa de células granulosas, 328, 328*f*
Capa de mesodermo esplácnico (visceral), 80, 80*f*, 84, 84*f*, 160
Capa de mesodermo somático (parietal), 80, 80*f*, 84, 84*f*
Capa epiblástica, 50, 50-51*f*, 53*f*
Capa espinosa, piel, 370, 370*f*
Capa germinal ectodérmica, 72, 73*f*
Capa germinal endodérmica, derivados de, 87-89, 88-89*f*
Capa germinal mesodérmica
  derivados de la, 80-86, 80*f*
  sangre y vasos sanguíneos, 85-86, 86*f*
Capa germinativa cutánea, 370, 370*f*
Capa granulosa de la piel, 370, 370*f*
Capa granulosa externa, 327, 328*f*
Capa hipoblástica, 50, 51*f*, 53*f*
Capa neuroepitelial, 314-315, 316*f*
Capa vascular del nervio óptico, 365
Capa visceral (esplácnica), 96*f*, 97
Capa visceral de la túnica vaginal, 280*f*, 281
Capacitación, 39
Cápsula articular, 169
Cara, 300-301
  estructuras esqueléticas, 284, 284*f*, 285
  formación de la, 303*c*
  regulación molecular del desarrollo, 292-294
Cardiaco, músculo, 160, 164
Cardinal común, vena, 102, 187
Carótida común, arteria, 208
Carótida externa, arteria, 208
Carótida interna, arteria, 208
Cartílago articular, 169
Cartílago hialino, moldes de, 168, 169-170*f*
Casquete, etapa del desarrollo de los dientes, 308, 309*f*
Cataratas congénitas, 367*r*
Cauda equina (cola de caballo), 321
Cavidad amniótica, 50, 50-51*f*, 60*f*
Cavidad coriónica, 52, 52*f*, 53, 54*f*
Cavidad corporal, formación de la, 96*f*, 97
Cavidad corporal primitiva, 96*f*, 97
Cavidad exocelómica (saco vitelino primitivo), 51*f*, 52, 53*f*
Cavidad extraembrionaria, 52, 52*f*
Cavidad intraembrionaria, 80, 80*f*
Cavidad pericárdica, 97, 102, 179*f*, 180
Cavidad peritoneal, 97
Cavidad pleural, 97, 102, 102*f*, 226, 227*f*
Cavidad timpánica primitiva, 290
Cavidad torácica, 101-102, 101*f*
Cavidades intraembrionaria y extraembrionaria, comunicación, 118, 119*f*

booksmedicos.org

booksmedicos.org

Cavidades pleurales primitivas, 226
Cayado aórtico interrumpido, 211*r*, 212*f*
CDE (Rhesus), grupo sanguíneo, 117*r*
CDXA, 231*f*, 232
Cefalorraquídeo, líquido. *Véase* Líquido cefalorraquídeo
CELSR, 10, 11*f*, 13
Células C (células parafoliculares), 291, 299
Células de la cresta neural del corazón, 194*f*, 199-200, 199*f*
Células de la cresta neural, 76-78, 77*f*, 151*r*, 318, 342. *Véase también* tipo específico
  cabeza, 284*f*
  cara, 293*f*
  cardiacas, 194*f*, 199-200, 199*f*, 201*f*, 206
  derivados, 78*c*
  ganglios de los nervios craneales, 344*f*, 344*c*
  malformaciones craneofaciales y, 295-296*r*
  piel, 370, 370*f*
  regulación molecular de la inducción, 76-77
Células de la granulosa, 27, 28*f*, 37*f*
Células de Sertoli, 268
Células deciduales, 113
Células del hipoblasto, 44, 45*f*
Células del tejido conectivo, 241
Células estrelladas, 328, 328*f*
Células foliculares, 33, 269-270, 270*f*, 299
Células germinales primordiales, 14, 14*r*, 14*f*, 32, 66*r*, 267-268, 268-269*f*
Células granulosas, 333
Células hijas, 15*f*
Células luteínicas, 36, 37*f*
Células mesodérmicas, 61*f*
Células neuroepiteliales, 314-315, 316*f*
Células parafoliculares (células C), 291, 299
Células piramidales, 333
Células progenitoras cardiacas, 179
Células troncales embrionarias, 45*r*
Células troncales hematopoyéticas, 85-86
Células troncales multipotenciales, 45*r*
Células troncales pluripotenciales, 45*r*
Cementoblastos, 309, 310*f*
Centriolo, 15*f*
Centrómero, 15
Centros de osificación hipoplásicos, 158*r*
Centros de osificación, 169
Centros primarios de osificación, 106
Centros superiores cerebrales, 324
Centrosoma, 39*f*
Cerberus, 62
Cerebelo, 316*f*, 327-329, 327*f*
Cerebro, 324-336
  regulación molecular del desarrollo, 336-338, 336*f*
Cerebro anterior. *Véase* Prosencéfalo
Cerebro medio. *Véase* Mesencéfalo
Cerebro posterior. *Véase* Rombencéfalo
CGG, tripletes de repetición, 23*r*
Ciclo ovárico, 34-37
Ciclopía, 368*r*, 368*f*

booksmedicos.org

booksmedicos.org

Ciclos sexuales, 34
Cigomático, hueso, 150-151, 150*f*, 286
Cigotos, 14
  anormales, 46*r*
  desarrollo de, 43*f*
Ciliopatías, 262*r*
Cinasa, 6, 13
Cintura escapular, 160, 161*f*
Circulación fetal, 216, 217*f*
  cambios al nacer, 218-219, 218*f*
Circulación uteroplacentaria, 52
Cisterna del quilo, 219
Citalopram, 67*r*
Citodiferenciación, 14, 32
Citoesqueleto, maquinaria del, 7
Citogenética, 33
Citomegalovirus, 131, 132*c*
Citotrofoblasto, 50, 51*f*, 52, 52-53*f*, 60*f*
Cloaca, 89, 89*f*
Cloaca, extrofia de la, 266*r*, 267*f*
Clomifeno, citrato de, 42*r*
Clonación reproductiva, 45*r*
Clonación terapéutica, 45*r*
Coágulo de fibrina, 51*f*
Coanas definitivas, 302, 308*f*
Coanas primitivas, 302, 308*f*
Coartación aórtica, 210*r*, 210*f*
Cocaína, 136
Codeína, 135
Codón de terminación de la traducción, 4, 4*f*, 12
COL1A1, 176*r*
COL1A2, 176*r*
Colágena, 7
  tipo 1, 176*r*
Colágena, III y IV, 261
Colédoco, 239*f*, 241-242
Colesterol, biosíntesis, 339*r*
Colículos, anterior y posterior, 329, 329*f*
Coloboma del iris, 367*r*, 368*f*
Colon ascendente, 247, 247*f*
Colon izquierdo, 249*r*
Columna motora eferente somática, 324
Columnas de células intermediolaterales, 342
Comisura hipocampal (fórnix), 334
Comisura posterior, 335
Comisuras, 334, 335*f*
Compactación, 42
Competencia, 6, 12
Complejo testosterona-receptor, 271*f*, 274
Componente cartilaginoso, tráquea y pulmones, 223
Componente maxilar, 301
Componente muscular, tráquea y pulmones, 223
Componente palatino, 301
Condrocráneo, 149-150, 150*f*
  cordal, 150

booksmedicos.org

booksmedicos.org

precordal, 150
Condroitín sulfato, 7
Conductillos eferentes, 269
Conducto anal, 263, 265*f*
Conducto anorrectal, 252, 253*f*
Conducto aórtico, 189, 194*f*, 199
Conducto arterioso, 208*c*, 209, 210*r*, 217
cierre del, 219
Conducto arterioso permeable. *Véase* Persistencia del conducto arterioso (PCA)
Conducto auditivo externo, 355*f*, 356
Conducto carotídeo, 208, 209*f*
Conducto cístico, 241-242, 241*f*, 244*f*
Conducto coclear, 351, 352, 352*f*, 353*f*
Conducto deferente, 269, 269*f*, 272, 272*f*
Conducto endolinfático, 351, 352-354*f*
Conducto inguinal, 278
Conducto linfático derecho, 219
Conducto neuroentérico, 60, 62*f*
Conducto pancreático accesorio (de Santorini), 244
Conducto pancreático principal (de Wirsung), 244
Conducto pulmonar, 189, 194*f*, 199
Conducto tirogloso, 298
Conducto torácico, 219
Conducto uterino, 272
Conducto venoso, 213, 214*f*
cierre de, 219
mecanismo de esfínter del, 216, 217*f*
Conducto venoso, mecanismo de esfínter, 216, 217*f*
Conducto vitelino, 97, 98*f*, 118, 230, 230*f*, 244-245, 245*f*
Conductos auriculoventriculares, 183, 185*f*
formación del tabique en, 193-194, 194*f*
persistencia, 197-198*r*
Conductos biliares intrahepáticos, atresia e hipoplasia, 243*r*
Conductos eyaculadores, 265*f*, 266, 272, 272*f*
Conductos galactóforos, 374, 374*f*
Conductos genitales
embrión femenino, 272
embrión masculino, 270-271, 271-272*f*
fase indiferenciada, 270, 270*f*
regulación molecular del desarrollo, 273-274, 273*f*
Conductos hepáticos accesorios, 243-244*r*
Conductos mesonéfricos (de Wolff), 270
Conductos paramesonéfricos (de Müller), 270, 272, 273
Conductos pericardioperitoneales, 101*f*, 102, 225, 227*f*
Conductos semicirculares, 351, 352*f*, 354, 354*f*
Conexinas, proteínas, 7
Congénita, rubeola. *Véase* Rubeola
Cono arterial, 183
formación del tabique en, 199-201, 200*f*
Constricciones en anillo, 120*r*
Constrictores de la faringe, 290, 290*f*
Consumo excesivo de alcohol en la madre, 341*r*
Control natal. *Véanse* Métodos anticonceptivos, y el método específico
Copa óptica, 284, 360-361*f*, 360-362, 362*f*
Cor triloculare biventriculare, 196*f*, 197*r*

booksmedicos.org

booksmedicos.org

Corazón, campo primario del. *Véase* Campo cardiaco primario
Corazón, campo secundario. *Véase* Campo cardiaco secundario
Corazón derecho hipoplásico, síndrome de, 195*r*, 196*f*
Corazón izquierdo hipoplásico, síndrome de, 195*r*, 196*f*
Corazón-mano, síndromes, 195*r*
Cordina, 63, 63*f*, 72
Cordón nefrogénico, 84
Cordón umbilical, 53, 118-119
  anomalías, 120-121*r*, 120*f*
Cordón umbilical primitivo, 118, 119*f*
Cordones medulares, 268-269, 269-270*f*. *Véase también* Testículos
Cordones sexuales primitivos, 268, 268*f*
Coriocarcinoma, 57*r*
Corion frondoso, 111*f*, 113
Corion leve, 113, 113-114*f*
Córnea, 364, 364*f*
Córnea, sustancia propia de la, 364, 364*f*
Coroides, 364, 364*f*
Corona radiada, 36, 36*f*, 39, 39*f*
Corpus albicans (cuerpo blanco), 36-37
Corpus atreticum (folículo atrésico), 34, 35*f*
Corpus luteum (cuerpo amarillo), 36, 36*f*, 37*f*
  del embarazo (*gravidatatis*), 37
Corteza cerebral, 333-334
Corteza suprarrenal fetal (corteza primitiva), 346, 348*f*
Corti, órgano espiral de, 352
Cortisona, 137
Costillas, 158
  malformaciones, 158*r*
Costillas cervicales, defectos, 158*r*
Cotiledones, 113-114, 115*f*
Cráneo, 147-156
  en el neonato, 149-150, 149*f*
Cráneo-caudal, longitud. *Véase* Longitud cefalocaudal
Craneofrontonasal, síndrome, 152*r*
Craneópagos, gemelos, 125*f*
Craneoraquisquisis, 340*r*, 340*f*
Craneosinostosis, 151-152*r*, 154*f*
Craneosinostosis-aplasia radial, síndrome de, 177*r*
Craneosquisis, 151*r*
Crecimiento endotelial vascular, factor de. *Véase* Factor de crecimiento endotelial vascular (VEGF)
Crecimiento intrauterino, restricción del. *Véase* Restricción del crecimiento intrauterino
Crecimiento neurotrófico, factor derivado de la glía, 348*r*
Crecimiento y diferenciación, factores. *Véase* Factores de crecimiento y diferenciación
Cremastéricos, fascia y músculo, 281, 281*f*
Cresta ampular, 354
Cresta divisoria, 217
Cresta ectodérmica apical, 167, 168*f*
Cresta externa del conducto coclear, 352, 353*f*
Cresta neural, 147, 284, 284*f*
Cresta neural anterior, 336, 337*f*
Cresta terminal, 188, 188*f*
Cresta urogenital, 257-258, 258*f*
Crestas genitales, 267-268, 267*f*
Crestas palatinas, 301, 304*f*

booksmedicos.org

booksmedicos.org

Crestas traqueoesofágicas, 223, 224*f*
Cri du Chat, síndrome de, 23*r*, 32
Cricoides, cartílago, 225, 225*f*
Cricotiroideo, músculo, 290, 290*f*
Criptorquidia, 282*r*
Cristalino, 361*f*, 362-364
Cromafines, células, 348, 348*f*
Cromátidas, 15
  intercambio de segmentos (entrecruzamiento), 16-17
Cromatina, 3*f*, 10
Cromatina sexual (cuerpo de Barr), 21*r*
Cromosoma X, inactivación, 5, 12
Cromosomas
  autosomas, 15
  deleción, 23*r*, 32
  estructura doble, 15*f*, 16*f*
  homólogos, 16
  microdeleciones, 23*r*, 32
  número diploide, 15, 41
  número haploide, 15
  pares homólogos, 15
  sexuales, 15
  sitios frágiles, 23*r*
Cromosomas homólogos, 16
Cromosomas sexuales, 15
Cuarta capa germinal, 76
Cubierta citotrofoblástica externa, 69, 69*f*
Cubital, nervio, 171
Cuello. *Véase* Cabeza y cuello
Cuerda del tímpano, rama del nervio facial, 298
Cuerdas tendinosas, 194, 194*f*
Cuerdas vocales, verdaderas y falsas, 225
Cuerpo calloso, 334, 335*f*, 341*r*
Cuerpo ciliar, 362, 362-363*f*
Cuerpo del periné, 263, 265*f*
Cuerpo estriado, 330*f*, 332-333
Cuerpo mamilar, 330*f*, 331
Cuerpo pineal, 329
Cuerpos polares, 17, 39*f*
  primer, 29
  segundo, 40
Cúmulo oóforo, 28, 28*f*
Curvatura cervical, 157
Curvatura lumbar, 157
Curvatura sacra, 157
Curvatura torácica, 157
Curvaturas mayor y menor, 235*r*, 236*f*
Cutícula dental, 309

D

DAX1, 274
Decidua basal, 69, 69*f*, 113
Decidua capsular, 113, 114*f*
Decidua parietal, 113
Defectos congénitos, 17-25*r*, 93*r*, 128-139, 128*f*. *Véase también* el defecto específico

booksmedicos.org

booksmedicos.org

desarrollo cardiaco, 205*c*
factores ambientales, 130-138
malformaciones menores, 128-129
prevención, 139*r*
relacionados con la lateralidad, 66-67*r*
riesgo de inducción, 129, 129*f*
tipos de anomalías, 129-130
Defectos craneales, 338-341*r*
Defectos de la pared ventral del cuerpo, 87, 98-100*r*, 99*f*
Defectos del sistema arterial, 210-212*r*
Defectos del tubo neural, 10, 78-79*r*, 322-323*r*, 323*f*
Defectos transversos en extremidades, 177*r*, 178*f*
Definición de patrones en las extremidades, 173*f*
Deformidades, 130, 130*f*
Deleción, síndrome por, 22q11.2, 296*r*, 297*f*
Dendrita transitoria, 316
Dendritas primitivas, 316, 318*f*
Dentina, 309, 309*f*
Denys-Drash, síndrome de, 261*r*
Dermatomas, 82, 160, 161*f*
inervación sensitiva, 171, 171*f*
Dermis, 371-373, 372*f*
Dermomiotoma, 147, 160, 161*f*
DES. *Véase* Dietilestilbestrol
Desarrollo fetal
cambios mensuales, 106-107, 107*f*
etapas, 112*f*
eventos de la vida fetal, 109*c*
semana 1, 34-39
semana 2, 50-58
semana 3, 59-71, 60*f*, 61*f*
semana 6, 113*f*
semana 9 (periodo fetal), 106-127, 107*f*
semana 11 (periodo fetal), 108*f*
semana 12 (periodo fetal), 108*f*
semana 18 (periodo fetal), 108*f*
semana 19, 114*f*
semanas 3 a 8, 72-95
Desarrollo muscular, regulación molecular, 163
Desert hedgehog, 8
Desorganización miocárdica, 195*r*
Detección en el suero materno, 142
Detección prenatal no invasiva, 142-143
Dextrocardia, 185*r*
Diabetes
malformaciones cardiacas y, 195*r*
materna, 132*c*, 137-138, 358*r*
Diáfisis, 169, 170*f*
Diafragma, 101-102, 101*f*
formación del, 102-103
hernia congénita, 103-104*r*
pilares, 102, 103*f*
tendón central del, 102, 102*f*
Diagnóstico prenatal, 139-143
Diámetro biparietal, 109, 141, 141*f*

booksmedicos.org

booksmedicos.org

Dicigóticos, gemelos, 121, 122*f*
Diencéfalo, 313, 316*f*, 329, 331, 331*f*, 332*f*
Dientes, 302-310
  regulación molecular del desarrollo, 310-311
Dientes de leche, 309, 310*f*
Dientes deciduales, 309, 310*f*
Dientes natales, 311*r*
Dietilamida del ácido lisérgico (LSD), 136
Dietilestilbestrol, 118*r*, 132*c*, 137
Difenilhidantoína (fenitoína), 132*c*, 134-135
Digástrico, vientre anterior, 287
Digástrico, vientre posterior, 289
DiGeorge, secuencia de, 203-204*r*
Dihidrotestosterona, 271*f*, 273-274
Diploteno, fase de, 27
Discapacidad intelectual, 341*r*
Disco embrionario, crecimiento del, 65
Disco germinal trilaminar. *Véase* Gastrulación
Disco intervertebral, 157, 157*f*
Discos intercalares, 164
Disgenesia caudal (sirenomelia), 66*r*
Disgenesia gonadal, 280*r*
Dismorfología, 128
Disostosis cleidocraneal, 152*r*, 155*f*
Disostosis mandibulofacial (síndrome de Treacher Collins), 296*r*
Displasia del desarrollo de la cadera, 178*r*
Displasia renal, 261*r*
Displasias esqueléticas, 151-156*r*, 152*r*, 153*c*
Dispositivo intrauterino, 41*r*
Disrupciones, 130, 130*f*
Disruptores endocrinos, 137
Distrofia muscular, 165*r*
Distrofia muscular de Becker. *Véase* Becker, distrofia muscular de
Distrofia muscular de Duchenne. *Véase* Duchenne, distrofia muscular de
Distrofia muscular de Duchenne, recesiva ligada al X, 165*r*
Distrofina, 165*r*
Divertículo, 233, 234*f*
Divertículo alantoentérico, 60, 62*f*
Divertículo de Meckel, 249*r*, 250*f*
Divertículo hepático, 239*f*, 240-242
Divertículo ileal, 249*r*, 251*f*
Dominio abaxial, 160, 162*c*
Dominio citoplásmico, 6
Dominio de transactivación, 4, 4*f*
Dominio de unión al ADN, 4, 4*f*
Dominio extracelular, 6
Dominio primaxial, 160, 162*c*
Dominio transmembrana, 6
Dorsal, protuberancia mesenquimatosa. *Véase* Protuberancia mesenquimatosa dorsal
Dorsoventral (D-V), eje, 60
Douglas, fondo de saco de, 55-56*r*, 56*f*
Down, síndrome de, 18-21*r*, 20
Drogas (ilícitas), 136
Drosophila, 89, 90*f*
DSL (*delta*/*serrate*/*LAG-2*), 10

booksmedicos.org

booksmedicos.org

Duchenne, distrofia muscular de, 165*r*
Ductus reuniens, 352, 352*f*
Duodeno, 239*f*, 240, 241*f*
Duplicación del pene, 278*r*
Duramadre, 335

E

Ebstein, anomalía de, 198*r*, 198*f*
Ectodermo, 59, 72
Ectopia cardiaca, 98*r*, 99*f*, 204*r*
Ectrodactilia, 175*r*, 176*f*
Edad gestacional, pequeño para. *Véase* Pequeño para la edad gestacional
Edad ósea, 174*r*
Edad paterna, avanzada, 139
Edinger-Westphal, núcleo de, 329, 329*f*
Efecto anabólico, 110*r*
Efecto mitogénico, 110*r*
Efector, 6, 13
Eferentes, conductillos, 270-272
Efrina B2, 86
Efrinas, receptores de, 86
Eje, formación del, 44, 72, 129
Eje anteroposterior (A-P, cráneo-caudal), 60
  definición de patrones, 89-90
Ejes corporales, 60-65
Elevador del paladar, músculo, 290, 290*f*
Embarazo
  cuarto y quinto meses, 106*c*, 108*f*
  duración del, 106
  ectópico (extrauterino), 55*r*, 56*f*
  noveno mes, 109
  ovárico primario, 56*r*
  preeclampsia, 112*r*
  séptimo mes, 109
  sexto mes, 107
  tercer mes, 106, 107*f*
Embarazo ectópico, 55*r*, 56*f*
Embarazo extrauterino, 55*r*, 56*f*
Embarazo ovárico primario, 56*r*
Embrioblasto, 43, 44*f*
Embriogénesis, 93*r*, 131
Embrión
  9.8 mm, quinta semana, 91*f*
  13 mm, sexta semana, 92*f*
  21 mm, séptima semana, 92*f*
  25 mm, séptima a octava semana, 93*f*
  28 somitas, 91*f*
Embrión presomítico, final de la tercera semana, 69, 69*f*
Embriopatía por isotretinoína, 134, 139*r*
Eminencia hipobranquial, 297
Endocárdicas, almohadillas, 189*f*, 197*r*
Endocardio, 183
Endocondral, formación de hueso, 148*f*
Endodermo, 59, 72, 231
Endodermo visceral anterior, 44

booksmedicos.org

booksmedicos.org

Endodermo visceral anterior, 62, 63*f*
Endometrio, 46, 46*f*, 48
Enfermedad hemolítica del feto y del recién nacido, 116*r*
Enfermedad poliquística renal autosómica dominante, 261*r*
Enfermedad poliquística renal autosómica recesiva, 261*r*
ENGRAILED 1 y *2*, 173, 337, 337*f*
Engrosamiento ectodérmico, 78
Enterocistoma, 249*r*, 251*f*
Enzima convertidora de angiotensina, inhibidores. *Véase también* Inhibidores de la enzima convertidora de angiotensina
Epaxiales, músculos, 163, 163*f*
EPHB4, 86
Epiblastos, 44, 45*f*, 60*f*, 61*f*
Epicardio, 183, 209
Epidermis, 76, 370, 370*f*
Epidermo o epitriquio, 370, 370*f*
Epífisis (glándula pineal), 329
Epispadias, 277*f*, 278*r*
Epitelio dental externo, 308, 309*f*
Epitelio dental interno, 308, 309*f*
Epitelio respiratorio, 223
Epitelización, 82, 83*f*, 160
Epoóforo, 271*f*, 274
Erector del pelo, músculo, 372
Eritroblastos, 116*r*
Eritroblastosis fetal, 116-117*r*
Errores innatos del metabolismo, 24*r*
Escafocefalia, 152*r*, 154*f*
Escisión
  alternativa, 5, 5*f*
  isoformas, 5, 5*f*, 12
Escisión alternativa, formas de, 5
Escitalopram, 67*r*
Esclerótica, 364, 364*f*
Esclerótica, seno venoso de la, 364
Esclerotoma, 82, 160, 161*f*
Escoliosis, 157*r*
Esfínter de la pupila, 329, 329*f*
Esófago, 223, 224*f*, 233-234, 234*f*
Espacio lacunar, 111
Espacio perivitelino, 39*f*
Espacio subaracnoideo, 335
Espacios intervellosos, 111
Espalda, músculos de la, 160, 163, 163*f*
Espermátides, 29, 29-30*f*
  transformación de, 31*f*
Espermatocito, 16
  primario, 29, 29-30*f*, 33
  secundario, 29, 29-30*f*
Espermatogénesis, 29-32
  meiosis durante, 31, 31*f*
Espermatogonias, 29, 33
  tipo A, 29, 30*f*
  tipo B, 29, 30*f*
Espermatozoide, inyección intracitoplásmica. *Véase* Inyección intracitoplásmica de espermatozoide

booksmedicos.org

booksmedicos.org

Espermatozoides, 14-15, 29, 29*f*
anormales, 32*r*
Espermiogénesis, 31
Espículas óseas, 149
Espina bífida, 78*r*, 79*f*, 158*r*, 158*f*, 322*r*, 324*f*
Espina bífida oculta, 322*r*
Esplancnopleura, 96*f*, 97
Esplenorrenal, reflexión, 237, 237*f*
Espliceosomas, 5, 5*f*, 12
Esqueleto axial, 147-159
Esqueleto craneofacial, 76, 78*c*
Estapedio, músculo, 289, 356
Estenosis esofágica, 235*r*
Estenosis valvular, 204*r*
arteria pulmonar, 204*r*
Estenosis valvular aórtica, 204*r*, 204*f*
Esterilización, 41*r*
Esternocleidomastoideo, músculo, 294*r*, 295*f*
Esternón, 158
malformaciones, 158*r*
Esternón hendido, 158*r*
Esteroidogénesis, factor tipo 1. *Véase* factor tipo 1 de la esteroidogénesis
Estilofaríngeo, músculo, 288*f*, 290
Estilohioideo, 289
Estiloides, apófisis, 287
Estilópodo, 167
Estómago, 234-240, 234*f*
Estomodeo, 331
Estribo, 150*f*, 151, 287, 354, 355*f*
Estriol, 118
Estrógenos, 272, 274
ambientales, 137
Etapa lacunar, 51, 51*f*
Eucromatina, 3, 12
Euploide, 17*r*
Eustaquio, trompa de, 290, 354
Exencefalia, 340*r*
Exoma, secuenciación, 25*r*, 33
Exones, 3, 5*f*, 12
Expresión facial, músculos de la, 289
Expresión genética, 3
reguladores, 5-6
Expulsión de la placenta y membranas fetales, 121
Expulsión del feto, 121
Extensión convergente, 10, 11*f*, 13
Externos, genitales. *Véase* Genitales
Extremidades
crecimiento y desarrollo, 167-170, 167*f*
malformaciones, 174*r*
regulación molecular del desarrollo, 172-174, 172*f*
Extrofia cloacal, 98-100*r*, 99*f*, 266*r*, 267*f*
Extrofia vesical, 266*r*, 267*f*

F

Facial (VII), nervio, 346, 356

booksmedicos.org

booksmedicos.org

Factor de crecimiento de fibroblastos 2 (FGF2), 86, 243-244
Factor de crecimiento de fibroblastos 4 (FGF4), 173
Factor de crecimiento de fibroblastos 8 (FGF8), 13, 59, 64, 64*f*, 72, 82, 152*r*, 173, 186, 336, 367*f*
Factor de crecimiento de fibroblastos 9 (FGF9), 273
Factor de crecimiento de hepatocitos, 260
Factor de crecimiento derivado de plaquetas, 86
Factor de crecimiento endotelial vascular (VEGF), 86, 206
Factor de crecimiento neurotrófico derivado de la glía, 260, 261*r*
Factor de crecimiento transformante beta (TGF-β), 8, 13, 72, 86
  ojo, 366, 367*f*
  superfamilia, 8
Factor de diseminación, 260
Factor de interacción TG, 339*r*
Factor de respuesta sérico, 164
Factor inhibidor de Müller (MIF), 8
Factor paracrino VEGFC, 219
Factor tipo 1 de crecimiento insulinoide, 110*r*
Factor tipo 1 de la esteroidogénesis, 273
Factores ambientales, defectos congénitos y, 130-138
Factores de crecimiento y diferenciación, 6-8
Factores de señalización paracrinos, 6-8, 13
Factores de transcripción, 4, 4*f*, 6, 12
Factores de transcripción nucleares de hepatocitos (HNF3 y HNF4), 243
Factores difusibles, 13
Falo, 276, 276*f*
Familia de receptores hormonales nucleares, 274
Faringe, 230-231
Fármacos, drogas, defectos congénitos y, 134-136
Fascia espermática externa, 281, 281*f*
Fascia espermática interna, 281, 281*f*
Fascia transversal, 281, 281*f*
Fase antral, 27, 28*f*
Fase folicular o proliferativa, 46, 47*f*
Fase progestacional (secretoria), 36, 36*f*
Fase vesicular, 27, 28*f*
Fecha de última regla, 106
Fecundación, 15, 38*f*, 39-41, 39*f*, 41-42*r*
Fecundación *in vitro*, 42*r*, 45*r*, 137
Fenciclidina, 136
Fenilcetonuria, 24*r*, 138
Fenotiazinas, 135
Feocromocitoma, 348*r*
Feto papiráceo, 124*f*
FGF. *Véase* Factor de crecimiento de fibroblastos
Fibras simpáticas preganglionares, 346
Fibrilina (*FBN1*), 176*r*
Fibronectina, 7, 261
Fijación, pedículo de, 69, 69*f*
Filum terminale, 321
Fimbrias, ovario y, 37*f*
FISH. *Véase* Hibridización con fluorescencia *in situ*
Fístula branquial, 294*r*
  interna, 294-295*r*
Fístula del uraco, 266*r*
Fístula tiroglosa, 300*r*

booksmedicos.org

booksmedicos.org

Fístulas rectovaginales, 253*r*, 254*f*
Fístulas traqueoesofágicas, 224*r*, 224*f*, 235*r*, 235*f*
Fístulas urorrectales, 253*r*, 254*f*
Fisura coroidea, 330*f*, 332, 332*f*, 361*f*, 365, 365*f*
Fisura facial oblicua, 306*r*
Fisura labial en línea media, 306-307*r*
Fisura labial lateral, 305*r*, 305*f*
Fisura labial medial (en línea media), 306-307*r*
Fisuras del paladar primario y secundario, 305*r*, 305*f*
Fisuras faciales, 305-308*r*
FLK1, 85*f*, 86
Flóculo, 327, 327*f*
Floculonodular, lóbulo, 327, 327*f*
Fluoxetina, 67*r*
FMRI, gen, 23*r*
Focomelia, 130, 131*f*, 174*r*
Folato, complementos de, 139*r*
Folículo antral, 28, 33
Folículo en crecimiento, 36*f*
Folículo primario, 27, 27*f*
Folículo primordial, 26-27, 27*f*, 33, 36*f*, 269-270, 270*f*
Folículo vesicular (de Graaf), 28, 36*f*, 37*f*
Folículos maduros, vesiculares, 27-28, 28*f*, 33
Folistatina, 63, 63*f*, 72
Fondo de saco de Douglas, 55-56*r*, 56*f*
Fondo de saco vesicouterino, 272
Fondos de saco (fórnices) vaginales, 274, 275*f*
Fontanelas, 149*f*, 149
Foramen (agujero), 156-157, 156*f*, 313-315f
Foramen ciego, 298, 298-299*f*
Foramen incisivo, 302, 305*r*, 305*f*
Foramen interventricular, 201
Foramen interventricular primario, 183, 185*f*
Foramen oval, 190*f*, 191
  cierre de, 219
  cierre prematuro, 197*r*
Foramen oval permeable, 191, 219
Fórnix, 334
Fosas nasales, 302, 308*f*
Foseta anal, 253, 254*f*
Foseta primitiva, 59, 60*f*, 62*f*
Fosetas nasales, 300
Fosforilación, 6
FOXG1, factor de transcripción, 337, 337*f*
Frenillo corto (anquiloglosia), 298*r*
Frizzled, proteínas de la familia de, 8, 10, 13
Frontera somítica lateral, 160, 161*f*
FSH. *Véase* Hormona estimulante del folículo (FSH)
Función hematopoyética, 242
Función renal, 263

G

GABA. *Véase* Ácido gamma aminobutírico (GABA)
Galactosemia, 24*r*
Gametogénesis, 14-33, 17*f*

booksmedicos.org

booksmedicos.org

Ganglio estatoacústico, 352*f*, 354
Ganglios autonómicos, 342
Ganglios de la base, 333
Ganglios de la raíz dorsal, 318, 320*f*
Ganglios espinales, 318
Ganglios prevertebrales (preaórticos), 342, 345*f*
Ganglios sensitivos, 76, 77*f*, 318, 320*f*
Gartner, quiste de, 271*f*, 274
Gastroesplénica, reflexión, 237, 237*f*
Gastrosquisis, 98-100*r*, 99*f*, 249*r*, 250*f*
Gastrulación, 59
  mapa del destino establecido durante la, 65, 65*f*
  teratogénesis relacionada con la, 66-67*r*, 66*f*
  tumores relacionados con la, 66*r*
Gemelo evanescente, 124*r*
Gemelos
  anomalías relacionadas con, 123-125*r*
  dicigóticos, 121, 122*f*
  membranas fetales en, 121
  monocigóticos, 121, 123*f*
  unidos, 124*r*, 125*f*
Gemelos unidos, 63*f*
Gen maestro, 13
Genes, 3
  contiguos, 23*r*, 32
  ligados, 15
Genes contiguos, síndrome por, 23*r*, 32
Genes de homeosecuencia (caja homeótica), 72, 89-90, 90*f*, 172, 336
Genitales ambiguos, 279*r*, 279*f*
Genitales externos, 276-278, 276*f*
  fase indiferenciada, 276
  femeninos, 278
  masculinos, 276-278, 276*f*, 277-278*r*
Genoma materno, 131
Genomas, 3, 10
Genotipo del producto, 131
GH. *Véase* Hormona del crecimiento (GH)
Giemsa, tinción, 24*r*
Giros, 333, 333*f*
Glándula hipófisis, 314, 316*f*, 331
  papel en el ciclo ovárico, 35*f*
Glándula paratiroides inferior, 291, 291-292*f*
Glándula paratiroides superior, 291, 292*f*
Glándula sudorípara apocrina, 373
Glándula sudorípara ecrina, 373
Glándula suprarrenal (adrenal), 346-348, 348*f*
Glándulas mamarias, 373-374, 374*f*
Glándulas sebáceas, 372, 372*f*
Glándulas sudoríparas, 373
Glaucoma, 364
Gli, familia, 13
Glía, células de, 76, 78*c*, 318, 320*f*
Glía, factor de crecimiento neurotrófico derivado de la. *Véase* Factor de crecimiento neurotrófico derivado de la glía
Globo pálido, 332*f*, 333

booksmedicos.org

booksmedicos.org

Glomérulos, 260
Glosofaríngeo (IX), nervio, 288*f*, 290, 298, 325, 326, 346
Glucagón, células productoras de, 244
Glucoproteínas, 7
GnRH. *Véase* Hormona liberadora de gonadotropinas (GnRH)
Goldenhar, síndrome de (espectro oculoauriculovertebral), 297*r*, 297*f*
Golgi tipo II, neuronas, 328, 328*f*
Gónada indiferenciada, 268, 268-269*f*
Gonadales, crestas, 267-268, 267*f*
Gónadas, 267-268, 267*f*
Gonadotropina coriónica humana (hCG), 37, 57*r*, 118
Gonadotropinas, 34, 35*f*
Goosecoid, 63, 63*f*
Graaf, folículos de, 27-28, 28*f*, 33
Grandes vasos, transposición de los, 191, 203*r*, 204*f*
Granulaciones aracnoideas, 335
Gránulos corticales, 40
Granulosa, células foliculares de la, 34
Grupo aferente somático, 326, 326*f*, 327
Grupo aferente visceral, 326, 326*f*, 327
Grupo eferente somático, 324, 325*f*, 326*c*, 327, 329
Grupo eferente visceral, 324, 325*f*, 326*c*, 327, 329
Gubernáculo, 280, 280-281*f*

H

Habenular, comisura, 335
HAND1 y *HAND2*, factores de transcripción, 186
hCG. *Véase* Gonadotropina coriónica humana (hCG)
Hedgehog, 8, 13. *Véase también Sonic hedgehog*
Hemangioblastos, 85
Hemangiomas capilares, 87*r*, 87*f*
Hematopoyéticas, células, 241
Hemisferios cerebrales, 316, 316*f*, 327, 330*f*, 331-332
Hendidura vertebral, 158*r*
Hendiduras faríngeas, 285, 285*f*, 288*f*, 291-292
Henle, asa de, 259*f*, 260
Hepatocitos, factor de crecimiento de. *Véase* Factor de crecimiento de hepatocitos
Hepatocitos, factores de transcripción nucleares. *Véase* Factores de transcripción nucleares de hepatocitos (HNF3 y HNF4)
Hermafroditismo verdadero. *Véase* Trastornos ovotesticulares del desarrollo sexual
Hernia diafragmática congénita, 103-104*r*
Hernia esofágica, 103*r*
Hernia hiatal congénita, 235*r*
Hernia inguinal congénita indirecta, 282*r*, 282*f*
Hernia retrocólica, 249*r*
Hernia umbilical fisiológica, 100*r*, 118, 246, 246*f*
Hernias, 282*r*
Heterocromatina, 3, 12
Heterotaxia, 67*r*
Heterotaxia ligada al X, 67*r*
Hialurónico, ácido 7
Hiato epiploico (de Winslow), 239
Hibridización con fluorescencia *in situ*, 23*r*, 24*r*, 33
Hidantoína, síndrome fetal por, 135
Hidramnios, 120*r*

booksmedicos.org

booksmedicos.org

Hidrocefalia, 323*r*, 341*r*, 341*f*
Hidrocele testicular y del cordón espermático, 282*r*, 282*f*
Hidrocodona, 135
Hidropesía fetal, 116-117*r*, 117*f*
Hígado, 239*f*, 240-242
  área desnuda del, 242
  regulación molecular de la inducción hepática, 242-243, 243*f*
Himen, 274, 274-275*f*
Hioideo, arco, 287, 289*f*
Hioides, porción superior del cuerpo del, 289, 290*f*
Hipaxiales, músculos, 163, 163*f*
Hiperplasia suprarrenal congénita, 279*r*
Hipertermia, 132*c*, 133
Hipertricosis, 373*r*, 373*f*
Hipoacusia conductiva, 358-359*r*
Hipoacusia congénita, 358-359*r*
Hipoacusia sensorineural, 358-359*r*
Hipoblasto, 60*f*, 61*f*
Hipocampo, 330*f*, 332
Hipocondroplasia, 152*r*
Hipogloso (XII), nervio, 298, 324
Hipospadias, 277-278*r*
Hipotálamo, 314, 316*f*, 329, 330*f*
  papel en el ciclo ovárico, 35*f*
Hipoxia, 138
Hirschsprung, enfermedad de (megacolon congénito), 253*r*, 254*f*, 348*r*
Histonas, proteínas, 3, 3*f*
Holoprosencefalia, 66*r*, 307*r*, 338*r*, 339*f*, 368*r*
Holt-Oram, síndrome de, 175*r*, 195*r*
Hom-C, 89
Homeobox pancreático y duodenal tipo 1 (Pancreatic and duodenal homeobox 1, PDX-1), gen, 244
Homeodominio, 89-90
Homocistinuria, 24*r*
Homólogos, pares de cromosomas, 15, 32
Hormona antimülleriana, 8
Hormona del crecimiento (GH), 110*r*
Hormona estimulante del folículo (FSH), 31, 34, 35*f*
Hormona liberadora de gonadotropinas (GnRH), 34
Hormona luteinizante (LH), 28, 33, 34, 35*f*
Hormonas, defectos congénitos y, 137
Hormonas estrogénicas, 118
Hormonas placentarias, síntesis, 117-118
HOX, 336, 336*f*. *Véase también* Genes de la homesecuencia
  desarrollo de los dientes, 231*f*, 232
  mesodermo, 172, 231*f*, 232
HOXA, 90
HOXA13, 175*r*
HOXB, 90
HOXB8, 172
HOXC, 90
HOXD, 90
HOXD13, 175*r*
Hoz del cerebelo, 335
Hoz del cerebro, 335
5-HT. *Véase* Serotonina

booksmedicos.org

booksmedicos.org

Huesecillos, 354-356
Hueso temporal, 150-151, 150*f*, 286, 287, 289*f*
Huesos planos del neurocráneo, 149
Humor acuoso, 364
Humor vítreo, 364-365, 364*f*
Huso, 39*f*
Huso mitótico, 15

I

Idénticos, gemelos, 121
IL-1β. *Véase* Interleucina-1β
Implantación anómala, 55-57*r*, 55*f*
  cuerpo extraño, 55*r*
Implantación anómala del blastocisto, 55-57*r*, 55*f*
Impronta genómica, 23*r*, 32, 57*r*
In vitro, fecundación. *Véase* Fecundación *in vitro*
Indian hedgehog, 8
Inducción, 6, 6*f*, 12
Inductor, 6
Inervación sensitiva, dermatomas, 171, 171*f*
Inervación sensitiva especial (gusto), 298
Infecciones prenatales, hipoacusia y, 358*r*
Infecciones virales, 133
Infertilidad, 41-42*r*
Infrahioideo, músculo, 160, 161*f*
Infundíbulo, 331, 331*f*
Infundíbulo pulmonar, estenosis, 202*r*, 203*f*
Inhibidor de la maduración del ovocito, 27
Inhibidores de la enzima convertidora de angiotensina, 132*c*, 135
Inhibidores selectivos de la recaptura de serotonina, 67*r*, 132*c*, 135. *Véase también* el fármaco específico
Inmunoglobulina G (IgG), materna, 117
Insensibilidad a andrógenos, síndrome de, 279*r*
Insensibilidad completa a andrógenos. *Véase* Síndrome de insensibilidad completa a andrógenos
Insensibilidad leve a andrógenos, síndrome de, 280*r*
Insensibilidad parcial a andrógenos, síndrome de, 280*r*
Ínsula, 333, 333*f*
Insulina, 244
Insulinoide, factor tipo 1 de crecimiento. *Véase* Factor tipo 1 de crecimiento insulinoide
Integrina, 7
Interacción epitelio-mesénquima, 6, 6*f*, 13, 232
Interacciones paracrinas, 6
Intercambio de gases, placentario, 117
Intercostales, músculos, 160, 162*c*
Interleucina-1β, 228
Interrupción del cayado aórtico. *Véase* Cayado aórtico interrumpido
Interzona, 169
Intestino anterior, 87, 88*f*, 209, 230, 230*f*, 233-242, 239*f*, 240
Intestino faríngeo, 230-231, 231*f*
Intestino medio, 87, 88*f*, 209, 230-231, 230*f*, 244-248
  herniación primaria, 246
  reducción de las asas herniadas, 247
  rotación de, 247
Intestino posterior, 87, 88*f*, 209, 230-231, 230*f*, 248-254

booksmedicos.org

booksmedicos.org

Intestino primitivo, 230, 230*f*
Intramembranosa, osificación, 147, 148*f*, 149
Intrauterino, dispositivo. *Véase* Dispositivo intrauterino
Introns, 3, 5*f*, 12
Invaginación, 59
Invasión endovascular, 111
Inyección intracitoplásmica de espermatozoide, 42*r*, 137
Iris, 362, 362-363*f*
Islotes pancreáticos (de Langerhans), 244
Isoinmunización, 116*r*
Isotretinoína (vitamina A), 132*c*, 134. *Véase también* Vitamina A, derivados
Istmo, 336, 337*f*
Istmo rombencefálico, 313
Izquierda-derecha, eje, 60, 64*f*

J

JAG1, mutación, 202*r*

K

Kartagener, síndrome de, 67*r*
Klinefelter, síndrome de, 21*r*, 280*r*
Klippel-Feil, secuencia de, 157*r*
Knock-out, experimentos de, 90
Kupffer, células de, 241

L

L-selectina, 43
Laberinto membranoso, 351
Labial, componente del proceso intermaxilar, 301
Labios mayores, 276, 278, 278*f*
Labios menores, 278, 278*f*
Labios rómbicos, 325*f*, 327
Lactógeno placentario, 118
Lámina dental, 308
Lamina terminal, 334
Lámina tisular continua, 232, 233*f*
Laminina, 7, 261
Lanugo, 372
Laringe, 225, 290, 290*f*
Laríngeo superior, nervio, 225, 298
Laron, enanismo tipo, 110*r*
Lateralidad, 181*r*
  defectos congénitos relacionados con, 66-67*r*
Lateralidad (lados izquierdo y derecho), 63
Lefty1, 62, 64*f*
Lengua, 297-298, 298*f*, 304*f*
Leptomeninges, 335
Levotransposición de los grandes vasos, 195*r*
Leydig, células de, 268
LH. *Véase* Hormona luteinizante (LH)
Ligados, genes, 15
Ligamento ancho del útero, 272
Ligamento arterioso, 207*f*, 209, 210*r*, 219

booksmedicos.org

booksmedicos.org

Ligamento coccígeo, 321
Ligamento esfenomandibular, 151
Ligamento estilohioideo, 289, 290*f*
Ligamento falciforme, 233, 233*f*, 236, 238-239, 241
Ligamento genital caudal, 278-280
Ligamento redondo del hígado, 239
Ligamento redondo del útero, 281
Ligamento suspensorio, 281
Ligamento umbilical medial, 264, 265*f*
Ligamento uteroovárico, 281
Ligamento venoso, 213, 219, 221
Ligando, región de unión al, 6
LIM1, 336
Limbo espiral, 352, 353*f*
Línea pectínea, 253
Línea primitiva, 59, 60*f*, 61*f*, 64*f*
Líneas (crestas) mamarias, 373-374, 374*f*
Líquido amniótico, 119
Líquido cefalorraquídeo, 335, 335*f*
  acumulación anómala, 341*r*
Litio, 132*c*, 135
Longitud cefalocaudal, 91, 91*c*, 106, 106*c*
Longitud del fémur, 109, 141, 141*f*
Longitud vértice-talón (LVT), 106, 106*c*
Luteólisis, 37

M

Mácula acústica, 354
Malformaciones, 129
  teratógenos relacionados con, 132*c*
Malformaciones cardiacas, 195-198*r*, 202-204*r*
  etiología multifactorial, 195*r*
  fases del desarrollo con susceptibilidad, 205*c*
  lateralidad y, 181*r*
Malformaciones congénitas, 128-139
Malformaciones congénitas por infecciones o fármacos, 131-133, 132*c*
Malformaciones craneofaciales, 151-156*r*
Malformaciones de la glándula mamaria, 374*r*
Malformaciones de la pared corporal, 249*r*, 250*f*
Malformaciones de la vesícula biliar, 243-244*r*
Malformaciones del conducto vitelino, 249*r*, 250-251*f*
Malformaciones del intestino posterior, 253*r*
Malformaciones del mesenterio, 249*r*
Malformaciones del sistema venoso, 215-216*r*
Malformaciones dentales, 311*r*
Malformaciones esqueléticas, genes relacionados con, 153*c*
Malformaciones gástricas
Malformaciones hepáticas, 243-244*r*
Malformaciones oculares, 367-368*r*
Malformaciones pancreáticas, 245*r*
Malformaciones tiroideas, 299*r*, 299*f*
Malformaciones uterinas, 275*r*
Malformaciones vaginales, 275*r*
Malformaciones vertebrales, 158-159*r*, 159*f*
Malformaciones vesicales, 266-267*r*

booksmedicos.org

booksmedicos.org

Mandíbula, 287
Mano y pie hendidos, 175*r*
Mano-piel-genital, síndrome, 175*r*
Marfan, síndrome de, 176*r*
Marihuana, 136-137
Martillo, 286, 289*f*, 290*f*
Masa celular externa, 42, 44*f*
Masa celular interna, 42, 44*f*
Masa intermedia, 329
Masticación, músculos de la, 287
Mastoides, apófisis, 356
Maxilar, 150-151, 150*f*, 286, 300
Maxilar hendido, 305*r*, 305*f*
Meato uretral externo, 277
Meckel, cartílago de, 151, 286, 287*f*, 289*f*
Meckel-Gruber, síndrome de, 262*r*
Mediano, nervio, 171
Médula espinal, 76, 314-322
  cambios de posición, 320-321, 321*f*
  capa del manto, 314-315
  capa marginal, 314-315
  capa neuroepitelial, 314-315, 316*f*
  células de la cresta neural, 77*f*
  diferenciación histológica, 316-318
  regulación molecular de la diferenciación, 321-322, 322*f*
Médula ovárica, 269-270, 270*f*
Médula suprarrenal, células de la, 76, 77*f*
Megacolon aganglionar, 253*r*
Megacolon congénito (enfermedad de Hirschsprung), 253*r*, 348*r*
Meiosis, 16-25, 16*f*, 18*r*, 18*f*, 32
  cuerpos polares, 17
  entrecruzamientos, 16-17
Mejillas, 300
Melanocitos, 76, 77*f*, 78*c*
Membrana cloacal, 60, 61-62*f*, 61*f*, 64*f*, 65, 65*f*, 87, 88*f*, 252, 253*f*
Membrana exocelómica (de Heuser), 51*f*, 52
Membrana iridopupilar, 364, 364*f*, 367*r*, 368*f*
Membrana tectoria, 352, 353*f*
Membrana timpánica (tímpano), 355*f*, 356
Membranas celulares del espermatozoide y el ovocito, fusión de, 40
Membranas fetales, rotura prematura de, 120*r*
Membranas mesoteliales, 84*f*, 85
Membranas pleuropericárdicas, 102, 102*f*
Membranas serosas, 84*f*, 85
  capa parietal, 97
  capa visceral, 97
Meninges, 335
Meningocele craneal, 151*r*, 151*f*
Meningoceles, 323*r*, 323*f*, 339-340*f*, 339*r*
Meningoencefaloceles, 151*r*, 151*f*, 339-340*r*, 339-340*f*
Meningohidroencefaloceles, 339-340*r*, 339-340*f*
Meniscos, 169
Menstruación, fecha de última. *Véase* Fecha de última regla
Menstrual, fase, 46, 47*f*, 48
Mercurio orgánico, 132*c*, 138-139

booksmedicos.org

booksmedicos.org

Meromelia, 134, 174*r*, 175*f*
Mesencéfalo (cerebro medio), 313, 313-315*f*, 316*f*, 327-328*f*, 329
Mesénquima, 76, 147, 147*f*, 308, 308*f*
Mesenterio dorsal, 96*f*, 97, 232, 232-233*f*, 238*f*
Mesenterio ventral, 97, 233, 233*f*, 236, 238, 239*f*, 242
Mesenterios, 232-233, 232*f*. *Véase también* Mesenterio dorsal; Mesenterio ventral
Mesocardio dorsal, 181, 182*f*
Mesodermo, 59, 72, 76
Mesodermo de la placa lateral, 65, 65*f*, 84, 96*f*, 97, 147, 284
Mesodermo esplácnico extraembrionario, 52, 53*f*
Mesodermo extraembrionario, 52, 52-53*f*, 60*f*, 62*f*, 65, 65*f*
Mesodermo intermedio, 65, 65*f*, 80, 80*f*, 84, 96*f*, 97
Mesodermo intraembrionario, 62*f*, 96*f*, 97
Mesodermo somático extraembrionario, 52, 52-53*f*
Mesodermo visceral (esplácnico), 223
Mesogastrio dorsal, 236, 236*f*, 238*f*
Mesogastrio ventral (omento menor), 233, 233*f*
Mesonefros, 256-257, 257*f*
Metafase, 15*f*
Metales pesados, 138-139
Metanefros, 257, 258*f*
Metencéfalo, 313, 316*f*, 326*f*, 327
Métodos anticonceptivos, 41. *Véase también* el método específico
Micofenolato de mofetilo. *Véase* Mofetilmicofenolato
Microarreglos, 24*r*, 33
Microcefalia, 133, 133*f*, 156*r*, 156*f*, 341*r*, 341*f*
Microdeleción, síndrome por, 23*r*
Microftalmía, 368*r*
Micromelia, 174*r*
Micropene, 278*r*
Mielencéfalo, 313, 316*f*, 324
Mielina, 320, 320*f*
Mielinización, 320
Mielomeningocele, 323*r*, 323*f*
Miller-Dieker, síndrome de, 23*r*
Milohioideo, 287
Mioblastos, 163
Miocardio, 164, 183
Miocardiopatía hipertrófica, 195*r*
Miometrio, 46, 46*f*, 272
MIS. *Véase* Sustancia inhibidora de Müller (MIS)
Mitosis, 15-16, 15*f*
Modificaciones postransduccionales, 5
Mofetilmicofenolato, 132*c*, 135
Mola hidatiforme, 57*r*
Mola invasiva, 57*r*
Molécula de señalización, 6
Monocigóticos, gemelos, 121, 123*f*
Monosomía, 18*r*, 32
Monro, foramen interventricular, 314, 316*f*
Morfógeno, 8, 13
Mórula, 42
Mosaicismo, 24*r*
Mosaicismo eritrocitario, 121
Movimientos respiratorios, 228

booksmedicos.org

booksmedicos.org

Muestreo de sangre umbilical, por cordocentesis o percutánea, 142
Muestreo de vellosidades coriónicas, 142
Musculatura de las extremidades, 160, 161*f*, 163-164, 170-171*f*, 170-174
Músculo esquelético, 160
  axial, 161-163
  estriado, 160-161
  tendones y, 163
Músculo liso, 160, 164
Músculos, definición de patrones, 163
Músculos craneofaciales, origen de, 164*c*
Músculos estriados de los arcos faríngeos, 325
Mutación de un solo gen, 24*r*
Mutaciones genéticas, 17-25*r*
  dominantes, 32
  errores innatos del metabolismo, 24*r*
  recesivas, 32
  secuenciación del exoma, 25*r*
  únicas, 24*r*, 32
MYF5, 83
MYOD, 83

N

Nacimiento. *Véase* Parto (por vía vaginal)
Nacimiento pretérmino, 110*r*, 125*r*
Nariz, 300-301, 303*f*
Nasales, placodas, 333
Nefronas, 260
Nefrotomas, 84
Neonatos prematuros, 125*r*
Neopalio, 330*f*, 333
Nervio facial, 289
  cuerda del tímpano, 298
Nervio óptico, 361*f*, 365, 365f
Nervios craneales, 325*f*, 338-344, 342*f*, 343*c*, 344*c*. *Véase también* el nervio específico
Nervios espinales, 318-320
  raíz motora ventral, 318, 321
  raíz sensitiva dorsal, 318, 319*f*, 321
Nervios frénicos, 102, 104
Nervios laríngeos recurrentes, 209, 225
Neumatización, 151, 356
Neumocitos, tipos 1 y 2, células alveolares epiteliales, 227, 228*f*
Neural, cresta anterior. *Véase* Cresta neural anterior
Neurilema, vaina del, 320, 320*f*
Neuroblasto apolar, 316, 318*f*
Neuroblasto multipolar, 318
Neuroblastos, 315-318, 317-318*f*
Neuroblastos bipolares, 316, 318*f*
Neurocráneo, 147-148
  membranoso, 149, 149*f*
Neuroectodermo, 72
Neurohipófisis, 331, 331*f*
Neurómeros, 80
Neurona, 318
Neurona preganglionar, 342
Neuronas de asociación, 318

booksmedicos.org

booksmedicos.org

Neuronas de los ganglios craneales, 76, 78*c*
Neuronas entéricas, 76, 77*f*
Neuronas posganglionares, 342
Neuronas simpáticas, 76, 77*f*
Neuroporo anterior (craneal), 75, 75*f*, 76*f*
Neuroporo posterior (caudal), 75*f*, 76, 76*f*, 313, 314-315*f*
Neurotransmisores, 8, 13
Neurotrofina-3, 83
Neurulación, 72-73, 96
NKX2.1, 338
NKX2.5, factor de transcripción, 186
No disyunción, 18*r*, 18*f*
NODAL, 63-64, 63-64*f*
Nodo auriculoventricular, 205
Nodo primitivo, 59, 60*f*, 61*f*, 313, 313*f*
Nodo sinoauricular, 205
Nódulo, 327, 327*f*
Noggina, 63, 63*f*, 72
NOGGINA, 72, 82
Noradrenalina, 8, 13, 342
NOTCH, 202*r*
Notch, vía de, 7, 10-12, 12*f*, 86
Notocorda, 65*f*
  formación de, 59-61, 64
Notocorda definitiva, 59, 62*f*
Núcleo caudado, 332*f*, 333
Núcleo de los nervios trigémino y facial, 327
Núcleo dentado, 328*f*, 329
Núcleo lentiforme, 332*f*, 333
Núcleo pulposo, 157, 157*f*
Núcleos pontinos, 326*f*, 327
Núcleos sensitivos de relevo, 325*f*, 326
Nucleosomas, 3, 3*f*
Nudo de esmalte, 309, 309*f*, 311
Nudos sincitiales, 111
Número diploide, 15, 17*r*
Número haploide de cromosomas, 15, 32
Nutrientes y electrolitos, intercambio placentario de, 117

O

Obesidad materna, 132*c*, 138
Oculoauriculovertebral, espectro (síndrome de Goldenhar), 296*r*, 297*f*
Oculomotor (III), nervio, 325, 329, 346
Odontoblastos, 309
Oído, 351-359
  externo, 356
  interno, 351-354
  medio, 354-356
Oído externo, 356
  defectos, 358-359*r*, 358*f*
Oído interno, 351-354, 351*f*
Oído medio, 354-356
Ojo, 360-369
  copa óptica y vesícula del cristalino, 360-361*f*, 360-362
  córnea, 364, 364*f*

booksmedicos.org

booksmedicos.org

coroides, 364, 364*f*
cristalino, 361*f*, 362-364
cuerpo ciliar, 362, 362*f*
esclerótica, 364, 364*f*
humor vítreo, 364-365, 364*f*
iris, 362, 362*f*
nervio óptico, 365
regulación molecular del desarrollo, 365-367, 366*f*
retina, 362, 362*f*
Oligodendrocitos, 320, 320*f*
Oligozoospermia, 42*r*
Omento mayor, 238, 238*f*
Omento menor, 236, 238-240, 241
Ondansetrón, 132*c*, 135
Onfalocele, 100*r*, 100*f*, 250*f*
Opioides, 132*c*, 135
Organizador, 63, 63*f*
Órgano proepicárdico, 183, 209
Organogénesis, 72, 93*r*. *Véase también* Periodo embrionario
Órganos, formación, 6
Orificio laríngeo, 223, 224*f*, 225*f*, 298, 298*f*
Orificio sinoauricular, 187
Origen endodérmico, 223
Orofaríngea, membrana, 59, 60*f*, 61*f*, 64*f*, 65*f*, 87, 88*f*
Oronasal, membrana, 302, 308*f*
Osificación. *Véase* el tipo específico
Osificación endocondral, 147, 148*f*, 169, 170*f*
Osteoblastos (células formadoras de hueso), 147
Osteogénesis imperfecta, 176*r*, 176*f*
Ostium primum, 190*f*, 191
defecto del tipo del, 197*f*, 198*r*
Ostium secundum, 190*f*, 191, 195*r*, 196*f*
Otocistos, 351, 352*f*
OTX2, 336
Ovario, 269-270, 270*f*
Ovarios, descenso de, 281
Ovocito, 14-15
definitivo, 40
fase de diploteno, 27
fusión de la membrana del espermatozoide, 40
maduración del, 25-27
no disyunción durante la formación, 19*r*
primario, 16, 26*f*, 27*f*, 32*r*
secundario, 29
segunda división meiótica, 40
transporte, 36, 36*f*, 37*f*
tras la ovulación, 39*f*
Ovocitos primarios, 16
Ovogénesis, 25-29, 33
Ovotesticulares, trastornos del desarrollo sexual, 279*r*
Ovulación, 34-36, 35-37*f*

P

Pabellón auricular, 356
Paladar secundario, 301-302, 304-305*f*

booksmedicos.org

booksmedicos.org

Paleopalio, 330*f*, 333
Palio, 330*f*, 333
Páncreas, 244
  desarrollo, 242*f*
  regulación molecular del desarrollo, 244
Páncreas, tejido accesorio, 245*r*
Páncreas anular, 245*r*
Papila dental, 308, 309*f*
Papila mayor, 244
Papila menor, 244
Papila pilosa, 372, 372*f*
Papilares, músculos, 194, 194*f*
Papilas dérmicas, 372
Paradídimo, 272
Paraesternal, región, 103*r*
Paratiroides, glándulas
  inferiores, 291, 291-292*f*
  migración, 292*f*
  superiores, 291, 292*f*
Parauretrales, glándulas, 266
Paravertebrales, ganglios, 342, 345*f*
Paraxial, mesodermo, 65, 65*f*, 80-81, 80-81*f*, 96*f*, 97, 147, 160, 284
Pared abdominal, músculo, 160, 161*f*
Pared ventral del cuerpo, 96*f*, 97
Parénquima (células hepáticas), 231, 241
Parietal (somática), capa, 96*f*, 97
Paroóforo, 271*f*, 274
Paroxetina, 67*r*
Pars intermedia, 331, 331*f*
Pars nervosa, 331, 331*f*
Parto (nacimiento), 121-126
Patched (Ptc), 9, 9*f*, 13
PAX1, 83
PAX2, 261, 365, 366*f*
PAX3, 83
PAX4 y *PAX6*, genes, 244, 365, 366-367*f*, 368*r*
PAX6, factor de transcripción, 4
PDX. Véase Homeobox pancreático y duodenal tipo 1 (Pancreatic and duodenal homeobox 1, *PDX-1*), gen
PDX-1, 231*f*, 232
Pectus carinatum, 159*r*
Pectus excavatum, 159*r*
Pedículo de fijación, 69, 69*f*, 118, 230, 230*f*, 244, 245*f*
Pedículo portal, 239
Pelo, 372-373, 372*f*
Pelvis renal, 257-259, 259*f*
Pene bífido, 278*r*
Pequeño para la edad gestacional, 110*r*
Pericardio visceral, 183
Peridermo o epitriquio, 370, 371*f*
Perimetrio, 46, 46*f*, 272
Perímetro abdominal, 141, 141*f*
Perímetros cefálico y abdominal, 109
Periodo embrionario, 72. *Véase también* Organogénesis
  eventos clave, 94*c*

booksmedicos.org

booksmedicos.org

Periodo fetal, 106-127
crecimiento longitudinal y ponderal, 106*c*
Periodontal, ligamento, 309, 310*f*
Peritoneal, reflexiones, 233
Peritoneo, 233
capas dobles de, 97
Peritoneo parietal, 233
Peritoneo visceral, 233
Persistencia del conducto arterioso (PCA), 210*r*
Persistencia del tronco arterial, 191, 202*r*, 203*f*
Peso al nacer, bajo. *Véase* Bajo peso al nacer
Pezón, 374, 374*f*
invertido, 374*r*
Pezón invertido, 374*r*
Piaaracnoides, 335
Piamadre, 325*f*, 327
Pie equino varo aducto, 177*r*
Pierre Robin, secuencia de, 296*r*, 297f
Pigópagos, gemelos, 125*f*
Píldora anticonceptiva masculina, 41*r*
Píldoras anticonceptivas, 137
Píldoras anticonceptivas de emergencia, 41*r*
Píloro, estenosis del, 241*r*
Pirámide renal, 259, 259*f*
Pituitaria. *Véase* Glándula hipófisis
PITX2, factor de transcripción, 186
Placa alar, 315, 317*f*, 324, 326*c*, 329, 330*f*
Placa basal, 315, 324, 326*c*
cuerpos neuronales en, 318
Placa cerebelosa, 326*f*, 327, 327-328*f*
Placa coriónica, 53, 69, 69*f*, 113, 115*f*
Placa de la mano, 167
Placa decidual, 113
Placa del pie, 167
Placa epifisaria, 169, 170*f*
Placa lateral, 80, 81*f*, 84
Placa neural, 72, 74*f*, 313, 313*f*
Placa precordal, 59, 62*f*
Placa uretral, 277
Placa vaginal, 274
Placas del piso, 315
Placas del techo, 315
Placenta, 42
cambios al final del embarazo, 119
cara fetal, 114
circulación, 114-116
de término, 114, 116*f*
estructura, 113-118
función, 117-118
hemocorial, 116
membranas fetales y, 110-112, 111-112*f*
segunda mitad del embarazo, 115*f*
Placenta hemocorial, 116
Placenta previa, 55*r*
Placoda, 313, 313*f*

booksmedicos.org

booksmedicos.org

Placoda del cristalino, 78
Placodas ectodérmicas, 284, 284*f*, 342
Placodas epifaríngeas, 284, 342
Placodas nasales (olfatorias), 300, 301*f*
Placodas óticas, 78, 351
Plagiocefalia, 152*r*, 154*f*
Plaquetas, factor de crecimiento derivado de. *Véase* Factor de crecimiento derivado de plaquetas
Pleura parietal, 226, 226*f*
Pleura visceral, 226
Plexo braquial, 320
Plexo coroideo, 329, 332, 335*f*
Plexos lumbosacros, 320
Plexos nerviosos, 320
Pliegue cefálico, 313, 315*f*
Pliegue cervical, 313-315*f*
Pliegue de la nuca, grosor del, 141
Pliegue pontino, 313
Pliegues cloacales, 276, 276*f*
Pliegues laterales de la pared corporal, 96*f*, 97
Pliegues neurales, 75, 313, 313*f*
Pliegues pleuropericárdicos, 102
Pliegues uretrales, 276, 276*f*
Ploidía, 33
Plomo, 132*c*, 139
Poland, secuencia de, 164*r*, 165*f*
Polaridad de los planos celulares, vía de, 10, 13
Polidactilia, 175*r*, 176*f*
Polihidramnios, 120*r*, 235*r*, 340*r*
Polimastia, 374*r*
Polimerasa del ARN, 3-4, 4*f*, 12
Polimorfismos, secuenciación del exoma, 25*r*
Polipéptido pancreático, células productoras de, 244
Poliquistosis renal. *Véase* Enfermedad poliquística renal autosómica dominante
Poliquistosis renal, autosómica recesiva. *Véase* Enfermedad poliquística renal autosómica recesiva
Poliquistosis renal congénita, 261*r*, 261*f*
Polispermia, 40
Politelia, 374*r*, 374*f*
Porción auricular del asa cardiaca, 183, 184*f*
Porción cardiaca, 235*r*, 236*f*
Porción cartilaginosa, neurocráneo, 149-150, 150*f*
Porción ciliar de la retina, 362, 363-364*f*
Porción irídea de la retina, 362, 363-364*f*
Porción materna, de la placenta, 113
Porción pilórica, 235, 236*f*
Porción trabeculada del ventrículo derecho, 183, 184-185*f*
Porta, tríada, 239
Posición fetal, 97, 98*f*
Potter, secuencia de, 261*r*
Prader-Willi, síndrome de, 23*r*, 24*f*, 32
Preeclampsia, 112*r*
Premaxila, 286
Prenotocordales, células, 59, 61*f*
Primordiales, células germinales. *Véase* Células germinales primordiales
Primordio respiratorio, 223-224, 234, 234*f*
Proceso vaginal, 281

booksmedicos.org

booksmedicos.org

Procesos faciales, 300
Proctodeo, 89, 252, 253*f*
Profase, 15, 15*f*
Progenitoras, células embrionarias. *Véase* Células troncales embrionarias
Prometafase, 15*f*
Prominencia frontonasal, 300
Prominencia mandibular, 150-151, 150*f*, 300, 301*f*
Prominencia maxilar, 286, 300
Prominencias nasales, 300
  lateral y medial, 300, 302*f*
Pronefros, 256, 256-257*f*
Pronúcleo femenino, 39*f*, 40, 40*f*
Pronúcleo masculino, 39*f*, 40, 40*f*
Prosencéfalo (cerebro anterior), 313-315*f*, 329-336
Próstata, glándula, 265*f*, 266
Proteínas, 5*f*
  modificaciones postransduccionales, 5
Proteínas morfogenéticas óseas 4 (BMP4), 62, 63*f*, 72, 83, 186
Proteínas morfogenéticas óseas 8 (BMP8), 186, 243, 338
Proteoglucanos, 7
Protuberancia lingual medial, 297-298, 298*f*
Protuberancia mesenquimatosa dorsal, 191, 192*f*
Protuberancias aritenoideas, 298, 298*f*
Protuberancias escrotales, 276, 276*f*, 278
Protuberancias genitales, 276, 276*f*
Protuberancias linguales laterales, 297-298, 298*f*
PROX1, 86, 219
Puente, 316, 316*f*, 327, 327*f*
Pulmonar primitiva, arteria, 207*f*, 208
Pulmones, 225-227, 226*f*
  maduración de, 227-228, 227*f*
Purkinje, células de, 328, 328*f*
Purkinje, fibras de, 164, 206
Putamen, 332*f*, 333

Quiasma, 16*f*
Quiasma óptico, 335
Quiste cervical lateral, 294*r*, 295*f*
Quiste del uraco, 266*r*
Quiste tirogloso, 299- 300*f*, 299*r*
Quiste vitelino, 249*r*, 250-251*f*

R

Radiación, 134
Radiación ionizante, 134
Radial, nervio, 171
Radical fringe, 173
Raíces nerviosas dorsales, 319, 319*f*
Raíces nerviosas ventrales, 319, 319*f*
Rama ampular, 354
Rama mandibular del nervio trigémino, 287, 288*f*, 298, 298*f*
Rama maxilar del nervio trigémino, 287, 288*f*
Rama no ampular, 354
Rama oftálmica del nervio trigémino, 287, 288*f*
Rama primaria dorsal, 163, 163*f*

booksmedicos.org

booksmedicos.org

Ramas primarias, dorsal y ventral, 318-319
Ramas primarias ventrales, 163, 163*f*
Ramo comunicante gris, 345*f*, 346
Rampa timpánica, 352, 353*f*
Rampa vestibular, 352, 353*f*
Raquisquisis, 323-324*f*, 323*r*
Rathke, bolsa, 331, 331*f*
Rayos X, 132*c*
Reacción acrosómica, 39, 48
Reacción decidual, 53
Reacción en cadena de la polimerasa, 46*r*
Recaptura de serotonina, inhibidores selectivos. *Véase* Inhibidores selectivos de la recaptura de serotonina
Receptores de carbohidratos, 43
Receptores de cinasa de tirosina, 260, 348*r*
Receptores de factores de crecimiento de fibroblastos (FGFR), 8, 152*r*
Receptores transmembrana de cinasa de tirosina, 152*r*
Receso tubotimpánico, 290, 291*f*, 354, 355*f*
Rectoanales, fístulas y atresias, 253*r*
Redondo, ligamento del hígado, 213, 219, 239
5-α-reductasa, deficiencia de, 280*r*
Reductasa del 7-dehidrocolesterol, 339*r*
Reflexiones coronarias, anterior y posterior, 242
Región aortogonadomesonéfrica, 85
Región auriculoventricular, 188, 188*f*
Región cardiogénica, 180
Región faríngea, defectos congénitos en, 294-297*r*
Región promotora, 3, 4*f*, 12
Región troncoconal, 188, 202*r*, 203*f*
Regulación y señalización moleculares, 3-13
Reichert, cartílago de, 287, 289*f*
Reloj de segmentación, 82
Reproducción asistida. *Véase* Tecnología de reproducción asistida
Resegmentación, 157, 157*f*
Respuesta, factor sérico de. *Véase* Factor de respuesta sérico
Restricción del crecimiento intrauterino, 110*r*
RET, gen, 348*r*
Retículo estrellado, 308, 308*f*
Retina, capa pigmentada, 362, 362*f*
Retina, porción óptica, 362, 362*f*
  capa de células ganglionares, 362, 363*f*
  capa nuclear externa, 362, 363*f*
  capa nuclear interna, 362, 363*f*
Retinoico, ácido. *Véase* Ácido retinoico
Retinoides, 139*r*, 358
Retorno venoso pulmonar anómalo total, 193*r*
Rh, antígeno, 117*r*
Riñón, posición del, 263
Riñón, regulación molecular del desarrollo, 260-261, 260*f*
Riñón, tumores y malformaciones, 261-262*r*
Riñón definitivo. *Véase* Metanefros
Riñón en herradura, 263*r*, 264*f*
Riñón multiquístico displásico, 261*r*
Riñón pélvico, 263*r*, 264*f*
Rombencéfalo, 313-315*f*, 327*f*

booksmedicos.org

booksmedicos.org

Rombómeras, 292, 293*f*, 336
Rotación intestinal, anomalías de la, 249*r*
Rotura prematura de membranas, 120*r*
Rubeola, 131, 132*c*

S

Saco aórtico, 206, 206*f*
Saco epiploico, 236-237*f*, 237, 240
Saco linfático retroperitoneal, 219
Saco mayor, 240
Saco vitelino, 230, 230*f*
Saco vitelino definitivo, 53, 54*f*, 60*f*
Saco vitelino primitivo, 52, 52f, 53*f*
Saco vitelino secundario, 53, 54*f*
Sacos retrocólicos, 249*r*
Sacos terminales, 227
Schwann, células de, 76, 77*f*, 320
Sebo, 372
Secretoria o progestacional, fase, 46, 47*f*, 48
Secuencias de lateralidad (heterotaxia), 185*r*
Segmentación, 42-43
Segmento intermaxilar (premaxila), 301, 304*f*
Segmentos cervicales C3-C5, 102-104
Segmentos esternales, fusión prematura de, 158*r*
Seno cervical, 292
Seno coronario, 187, 188*f*
Seno del uraco, 266*r*
Seno pericárdico transverso, 183
Seno urogenital, 252, 253*f*, 263, 265*f*
  porción fálica, 264, 265*f*
  porción pélvica, 264
Seno venoso, desarrollo del, 187-188, 187*f*
Senos paranasales, 302
Senos venosos, 335
Señalización celular, 6-8
Señalización por cinasas, 86
Señalización yuxtacrina, 7, 13
Septo espurio, 187, 188*f*
Septum secundum, 190*f*, 191, 196*f*
Serotonina, 8, 13, 64, 67*r*
Sertoli, células de, 29*f*
Sertralina, 67*r*
SHH. *Véase Sonic hedgehog*
Sífilis, 132*c*
Sincitiotrofoblasto, 50, 50-51*f*, 60*f*, 68*f*
Sindactilia, 175*r*, 176*f*
Sindecán, 261
Síndrome 22q11, 23*r*
Síndrome, definición de, 130
Síndrome alcohólico fetal, 132*c*, 136, 136*f*
Síndrome de corazón derecho hipoplásico. *Véase* Corazón derecho hipoplásico, síndrome de
Síndrome de corazón izquierdo hipoplásico. *Véase* Corazón izquierdo hipoplásico, síndrome de
Síndrome de insensibilidad a andrógenos. *Véase* Insensibilidad a andrógenos, síndrome de
Síndrome de insensibilidad completa a andrógenos, 279*r*
Síndrome de insensibilidad leve a andrógenos. *Véase* Insensibilidad leve a andrógenos, síndrome de

booksmedicos.org

booksmedicos.org

Síndrome de insensibilidad parcial a andrógenos. *Véase* Insensibilidad parcial a andrógenos, síndrome de
Síndrome por 5-ARD. *Véase* 5-α-reductasa, síndrome por
Síndrome por trimetadiona, 135
Síndromes cromosómicos, anomalías óticas y, 359*r*
Sine oculis homeobox 3 (*SIX3*), 339*r*
Sinoftalmía, 368*r*
Sinoviales, membranas, 169
Sinpolidactilia, 175*r*
Sinus venarum, 188, 188*f*, 192*f*, 193
Sinusoides, 52, 53*f*
Sinusoides hepáticos, 212, 213*f*
Sirenomelia (disgenesia caudal), 66*f*
Sistema cardiovascular
  campo cardiaco primario, 179-181
  circulación prenatal y posnatal, 216-219
  desarrollo de seno venoso, 187-188, 187*f*
  desarrollo vascular, 206-216
  formación de los tabiques cardiacos, 188-204, 189-190*f*
  formación del asa cardiaca, 183-185
  formación del sistema de conducción, 205-206
  regulación molecular del desarrollo cardiaco, 186-187, 186*f*
Sistema colector, 257-258, 258*f*
Sistema digestivo, 230-255
  desarrollo del tubo intestinal, 231-232
  divisiones del tubo intestinal, 230-231, 230*f*
  inducción hepática, 242-243
  intestino anterior, 233-242
  mesenterio, 232-233, 232*f*
Sistema excretor, 259-260, 259*f*
Sistema genital, 267-282
Sistema linfático, 219
Sistema muscular, 160-166
Sistema nervioso central, 313-350, 315*f*
  cerebro, 324-336
  médula espinal, 314-322
  nervios craneales, 338-344
Sistema nervioso parasimpático, 346, 347*f*
Sistema nervioso simpático, 342-346, 344*f*
Sistema respiratorio, 223-229
  formación de la yema pulmonar, 223-224
  laringe, 225
  maduración de los pulmones, 227-228, 227*f*, 228*f*
  tráquea, bronquios y pulmones, 225-227, 226*f*
Sistema tegumentario, 370-375
  glándulas mamarias, 373-374, 374*f*
  glándulas sudoríparas, 373
  pelo, 372-373, 373*f*
  piel, 370-372
  uñas, 373
Sistema urogenital, 256-283
  sistema genital, 267-282
  sistema urinario, 256-267, 256*f*
Sistema venoso, 212-215, 214*f*
Sistemas renales, 256-257

booksmedicos.org

booksmedicos.org

Sitio de inicio de la transcripción, 4, 4*f*, 12
Sitios frágiles, 23*r*
Situs ambiguus, 67*r*
Situs inversus, 66*r*, 185*r*
Situs solitus, 66*r*
Smith-Lemli-Opitz, síndrome de, 339*r*
Smoothened, 9, 9*f*, 13
SNAIL, 65
Solventes industriales, 132*c*
Somatomamotropina, 118
Somatopleura, 96*f*, 97
Somatostatina, 244
Somitas
  cráneo, 284
  desarrollo de, 147*f*
  diferenciación, 82, 83*f*
  edad del embrión y, 82*c*
  etapas del desarrollo, 83*f*
  occipitales, 298
  regulación molecular de la diferenciación, 82-83, 84*f*
  regulación molecular de la formación, 81*f*, 82
Somitómeros, 80, 81*f*, 147, 284
  musculatura de la cabeza, 160
Sonic hedgehog, 8, 9, 13, 82, 338. *Véase también Hedgehog*
  ojo, 365, 366*f*
  tubo intestinal, 232
  vías de señalización, 8-9, 9*f*
SOX2, 231*f*, 232
SOX9, gen autosómico, 273, 273*f*
SRY, factor de transcripción, 273
Suprarrenal, hiperplasia congénita. *Véase* Hiperplasia suprarrenal congénita
Surco bulboventricular, 183, 184*f*
Surco hipotalámico, 329, 330*f*
Surco limitante, 315, 317*f*
Surco nasolagrimal, 300, 302-303*f*
Surco neural, 74*f*, 75
Surco terminal, 298, 298*f*
Surco uretral, 276
Surcos, 333*f*
Surfactante, 227
Sustancia blanca, médula espinal, 315
Sustancia gris, médula espinal, 315
Sustancia inhibidora antimülleriana (AMH). *Véase* Sustancia inhibidora de Müller (MIS)
Sustancia inhibidora de Müller (MIS), 272-273, 279*r*
Sustancias químicas, fármacos, defectos congénitos y, 134
Sustentaculares, células, 29, 29*f*
Swyer, síndrome de, 280*r*

T

Tabaquismo, 137
Tabique aortopulmonar, 199
Tabique auricular, 188, 190*f*, 196*f*
Tabique del cono, 201
Tabique escrotal, 276*f*, 278
Tabique interventricular, defectos del, 202-203*f*

booksmedicos.org

booksmedicos.org

Tabique interventricular, porción muscular, 200*f*, 201
Tabique transverso, 97, 101, 233, 233*f*, 238-239, 240
Tabique traqueoesofágico, 223, 224*f*, 233, 234*f*, 235*r*
Tabique urorrectal, 252, 253*f*, 263
Tabique ventricular, 188
  malformaciones, 202*r*
Tabiques cardiacos, formación de, 188-204, 189-190*f*
Tálamo, 316, 316*f*, 329, 330*f*, 331-332
Talidomida, 130, 131*f*, 132*c*, 174*r*, 195*r*
  amelia y meromelia, 134
Tallo de la hipófisis, 331, 331*f*
Tallo piloso, 372, 372*f*
Tanatofórico, enanismo, 152*r*, 155*f*
TATA, caja, 4, 4*f*, 12
TBX4, 172
TBX4, factor de transcripción, 223
TBX5, 172, 175*r*, 195*r*
TBX5, factor de transcripción, 186
Teca externa, 27, 28*f*
Teca interna, 27, 28*f*
Técnicas moleculares, en las anomalías genéticas, 24*r*
Tecnología de reproducción asistida, 42*r*
Tejido conectivo, componente en tráquea y pulmones, 223
Tela coroidea, 325*f*, 327
Telencéfalo, 313, 316*f*, 329, 331, 332*f*
Telofase, 15*f*
Tendones, 163
Tensor del tímpano, 287, 355*f*, 356
Teoría cromosómica de la herencia, 15-25
  meiosis, 16-25, 16*f*
  mitosis, 15-16, 16*f*
Terapia fetal
  cirugía, 143, 143*f*
  terapia génica, 143
  transfusión, 143
  trasplante de células troncales, 143
  tratamiento médico, 143
Teratogénesis mediada por el varón, 139
Teratología, 128
  principios de, 130-131
Teratoma orofaríngeo, 14*f*
Teratomas, 14*r*, 14*f*
Teratomas sacrococcígeos, 66*r*, 67*f*
Terminales (libres), vellosidades, 69, 69*f*
Testículos, 268-269, 269*f*. *Véase también* Cordones medulares
  descenso, 278-281
Testosterona, 273
Tetraciclinas, 311*r*
Tetralogía de Fallot, 191, 202*r*, 203*f*
TGF-β. *Véase* Factor de crecimiento transformante beta (TGF-β)
Tienda del cerebelo, 335
Timo, 291, 291-292*f*
Timo y paratiroides, tejido ectópico, 294*r*
Tímpano (membrana timpánica), 355*f*, 356
Tinman, gen, 186

booksmedicos.org

booksmedicos.org

Tiroides, 298-299, 299*f*
cartílago, 225, 225*f*
tejido aberrante (ectópico), 300*r*
Tiroides, tejido ectópico, 300*r*
Tirosincinasa, receptores con actividad de, 8
Tiroxina, 299
Toldt, fascia de, 233, 237*f*, 248, 248*f*
Topiramato, 132*c*, 135
Toracópagos, gemelos, 125*f*
Toxoplasmosis, 132*c*, 134
Trabajo de parto, etapas, 121
Traducción, sitio de iniciación, 4, 4*f*, 12
Transcripción de genes, 3-5
cajón TATA, 4, 4*f*, 12
codón de terminación de la transcripción, 4, 4*f*, 12
factores, 4, 4*f*
potenciadores, 4, 4*f*
región promotora, 3, 4*f*
silenciadores, 5
sitio de inicio de la transcripción, 4, 4*f*, 12
Transferencia nuclear somática, 45*r*
Transfusión fetofetal, síndrome por, 124*r*, 124*f*
Transición epitelio-mesénquima, 76
Translocaciones cromosómicas, balanceadas o desbalanceadas, 18*r*
Tráquea, 223, 224*f*, 225-227, 226*f*
Traqueoesofágicas, fístulas. *Véase* Fístulas traqueoesofágicas
Trastorno del espectro alcohólico fetal, 136, 136*f*
Trastorno del neurodesarrollo relacionado con el alcohol, 136, 341*r*
Trastornos del desarrollo sexual, 279*r*
46,XX, 279*r*, 279*f*
46,XY, 279*r*, 279*f*
Trastornos del espectro del autismo, 324*r*
Treacher Collins (disostosis mandibulofacial), síndrome de, 296*r*
Treacle, 296*r*
Triangular, reflexiones, 239*f*, 242
Trigémino, nervio, 327
rama mandibular, 287, 288*f*, 298, 298*f*
rama maxilar, 287, 288*f*
rama oftálmica, 287, 288*f*
Trígono, 266
Trimetadiona, 132*c*, 135
Triple X, síndrome, 22-24*r*
anomalías estructurales, 22-23*r*
Triploidía, 17*r*
Trisomía, 17-18*r*, 32
Trisomía 13, 21*r*, 21*f*
Trisomía 18, 19-20*r*, 20- 21*f*
Trisomía 21 (síndrome de Down), 18-19*r*, 19*f*
Triyodotironina, 299
Troclear (IV), nervio, 325, 329
Trofoblasto, 42, 43, 44*f*
cambios, 110-112
desarrollo adicional del, 68, 68*f*
final de la tercera semana, 69, 69*f*
Trompa faringotimpánica (de Eustaquio), 290, 352*f*, 354, 355*f*

booksmedicos.org

booksmedicos.org

Tronco arterial, 183, 185*f*
formación del tabique, 199-201
Tronco pulmonar, 206
Tronco simpático (cadena ganglionar), 342, 344*f*
Tuba uterina (de Falopio), 272
región ampular, 37*f*, 38
Tubérculo genital, 276, 276*f*
Tubo cardiaco, formación y posición de, 181-183, 182-183*f*
Tubo intestinal, 96*f*
regulación molecular del desarrollo, 231-232, 231-232*f*
Tubo neural, 64*f*, 75, 313, 314*f*, 316-317*f*
Tubo neural, defectos. *Véase* Defectos del tubo neural
Túbulo contorneado distal, 259*f*, 260
Túbulo contorneado proximal, 259*f*, 260
Túbulos colectores, 259
Túbulos epigenitales, 270
Túbulos paragenitales, 272, 272*f*
Túbulos seminíferos, 29, 29*f*, 269
Túnica albugínea, 268-269, 269*f*
Túnica vaginal, 280*f*, 281
Túnica vaginal, capa parietal, 280*f*, 281
Turner, síndrome de, 17*r*, 21-22*r*, 22*f*, 280*r*

U

Ultimobranquial, cuerpo, 291, 292*f*, 299
Ultrasonido, 139-141, 140-141*f*
Umbilical, ligamento medial, 218*f*, 219
Umbilicales, arterias, 206*f*, 209
cierre de, 218-219, 218*f*
Unidad excretoras, 260
Unión amnioectodérmica, 118
Unión auriculoventricular, 183, 185*f*
Uniones gap (uniones en hendidura o uniones comunicantes), 7, 65
Uñas, 373
Uraco, 264, 265*f*
Uréter, 259
duplicación, 262*r*
Uretra, 263-266
segmentos prostático y membranoso, 264
Urinaria, vejiga. *Véase* Vejiga urinaria
Urogenital, mesenterio, 278
Útero
duplicación, 275*r*
implantación, 46, 46-47*f*
ligamento ancho, 272
Útero arqueado, 275*r*, 275*f*
Útero bicorne, 275*r*, 275*f*
Útero didelfo, 275*r*, 275*f*
Utrículo, 351, 352*f*, 354
Úvula hendida, 305*r*, 305*f*

V

VACTERL, asociación, 130, 225*r*
Vagina, 274-275, 274-275*f*

booksmedicos.org

booksmedicos.org

Vago (X), nervio, 225, 325, 346
rama laríngea recurrente, 290
rama laríngea superior, 290
Vaina dérmica de la raíz, 372
Vaina epitelial del pelo, 372, 372*f*
Vaina radicular epitelial, 309, 309*f*
Válvula del seno coronario, 188, 188*f*
Válvulas auriculoventriculares, 180, 190*f*, 193-194, 194*f*
Válvulas semilunares, 201, 201-202*f*
Válvulas venosas sinoauriculares, izquierda y derecha, 187, 188*f*
Van der Woude, síndrome de, 306*r*
VANGL, genes, 10, 11*f*, 78*r*
Variabilidad genética, 17
Variantes de escisión, 5, 5*f*, 12
Vasculogénesis, 85, 206
VEGFR3, 219
Vejiga urinaria, 263-266, 265*f*
extrofia, 98-100*r*, 99*f*, 266*r*, 267*f*
Vellosidad terciaria, 68, 68*f*, 70*f*
Vellosidades de anclaje, 69, 69*f*
Vellosidades libres, 111
Vellosidades placentarias definitivas, 68-69, 68*f*
Vellosidades primarias, 53, 54*f*, 68, 68*f*, 70*f*
Vellosidades secundarias, 68, 68*f*, 70*f*
Vena ácigos, 214, 215*f*
Vena braquiocefálica izquierda, 214, 215*f*
Vena cava inferior, 188, 188*f*
ausencia de, 215*r*, 216*f*
doble, 215*r*, 216*f*
segmento hepatocardiaco, 213, 214*f*
segmento renal, 214, 215*f*
Vena cava superior
duplicación, 215*r*, 216*f*
izquierda, 215*r*, 216*f*
Vena gonadal izquierda, 214, 215*f*
Vena hemiácigos, 214, 215*f*
Vena intercostal superior izquierda, 214, 215*f*
Vena oblicua de la aurícula izquierda, 187, 188*f*
Vena onfalomesentérica, 187
Vena pulmonar, formación, 191-193
Vena renal izquierda, 214, 215*f*
Vena umbilical, 212-213, 213-214*f*, 237*f*, 239
cierre, 219
Vena yugular interna, 214, 215*f*
Venas cardinales, 213-214
común, 214
posterior, 214
Venas iliacas, 219
izquierda común, 214, 215*f*
Venas sacrocardinales, 214
Venas subcardinales, 214
Venas supracardinales, 214
anastomosis, 214, 215*f*
Venas vitelinas, 212-213, 213-214*f*
Ventrículo derecho primitivo, 185, 185*f*

booksmedicos.org

booksmedicos.org

Ventrículos, formación del tabique, 194*f*, 200*f*, 201
Ventrículos laríngeos, 225
Ventrículos laterales, 314, 316*f*
Vermis, 327
Vernix caseosa, 109, 372
Vértebras y columna vertebral, 156-157, 156*f*
Vértice-talón, longitud. *Véase* Longitud vértex-talón
Vesícula biliar, 239*f*, 240-242
  duplicación de, 243-244*r*
Vesícula del cristalino, 360-361*f*, 360-362
Vesícula óptica, 314, 316*f*
Vesícula seminal, 272, 272*f*
Vesícula telencefálica (holoprosencefalia alobar), 338*r*
Vesículas cerebrales, 76
  células de la cresta neural, 77*f*
Vesículas cerebrales primarias, 313-315*f*
Vesículas cerebrales secundarias, 313
Vesículas óticas (auditivas; otocistos), 351, 352*f*
Vesículas renales, 259*f*, 260
Vestíbulo, 278, 278*f*
Vestibulococlear (VIII), nervio, 326
  fibras auditivas, 353-354*f*, 354
Vía no canónica de WNT, 13
Vías de transducción de señales, 6, 7*f*
  para el desarrollo, 8-10
Vida intrauterina, segunda mitad, 107
Virus de la rubeola, 195*r*
Virus de la varicela, 132*c*, 133
Virus de Zika, 133, 133*f*
Virus del herpes simple, 132*c*, 133
Viscerocráneo, 150-151
Vitamina A, derivados, 195*r*, 358*r*. *Véase también* Isotretinoína (vitamina A)
Vitamina D, deficiencia (raquitismo), 311*r*
Vitelinas, arterias, 206*f*, 209
Vitelinas, venas, 187
Vólvulo, 249*r*

W

WAGR, síndrome de, 261*r*
Warfarina, 132*c*, 135
Wharton, gelatina de, 119
Wilms, tumor de, 261*r*
WNT, proteínas, 8, 10, 13, 83, 186
WNT1, 338
WNT3a, 72, 82
WNT4, 261, 274
WNT6, 260-261
WNT9B, 260-261
Wolff, conducto de, 257, 257*f*, 270
WT1, factor de transcripción, 260

X

X frágil, síndrome de, 23*r*
XY, disgenesia gonadal femenina (síndrome de Swyer), 280*r*

booksmedicos.org

booksmedicos.org

Y

Yema hepática, 240
Yema pancreática dorsal, 244
Yema pancreática ventral, 244
Yema ureteral, 257-259, 258*f*
Yemas bronquiales primarias, 224*f*, 225
Yemas de los dientes permanentes, 309-310
Yemas dentales, 308, 309*f*
Yemas pulmonares, formación de, 223-224, 234, 234*f*
Yunque, 286, 289*f*
Yuxtacrinas, interacciones, 6

Z

Zeugópodo, 167
Zic3, gen, 67*r*
Zika, síndrome congénito por virus de, 133, 133*f*
Zinc finger protein 2 (*ZIC2*), 339*r*
Zona, reacción de, 40
Zona de actividad polarizante, 172*f*, 173, 174*f*
Zona de unión, 113
Zona indiferenciada, 167, 173
Zona pelúcida, 27, 28*f*, 39-40, 39*f*

booksmedicos.org

booksmedicos.org

Índice

Title Page 6
Copyright 7
Dedicatoria 9
Prefacio 10
Contenido 12
Introducción/Embriología: relevancia clínica y perspectiva histórica 20
Parte 1 • Embriología general 23
Capítulo 1 • Introducción a la regulación y la señalización moleculares 24
Transcripción genética 24
Otros reguladores de la expresión genética 27
Inducción y formación de los órganos 28
Señalización celular 29
Vías de señalización clave para el desarrollo 33
Resumen 37
Capítulo 2 • Gametogénesis: conversión de células germinales en gametos masculinos y femeninos 42
Células germinales primordiales 42
La teoría cromosómica de la herencia 43
Cambios morfológicos durante la maduración de los gametos 59
Resumen 69
Capítulo 3 • Primera semana de desarrollo: de la ovulación a la implantación 71
Ciclo ovárico 71
Fertilización 77
Segmentación 83
Formación del blastocisto 84
Epiblasto, hipoblasto y formación del eje 86
El útero en el momento de la implantación 89
Resumen 92
Capítulo 4 • Segunda semana del desarrollo: disco germinal bilaminar 94
Día 8 94
Día 9 95
Días 11 y 12 96
Día 13 99
Resumen 105

booksmedicos.org

booksmedicos.org

Capítulo 5 • Tercera semana del desarrollo: disco germinal trilaminar 107
Gastrulación: formación del ectodermo, el mesodermo y el endodermo embrionarios 107
Formación de la notocorda 108
Establecimiento de los ejes corporales 110
El mapa del destino se establece durante la gastrulación 116
Crecimiento del disco embrionario 117
Desarrollo posterior del trofoblasto 121
Resumen 124
Capítulo 6 • De la tercera a la octava semanas: el periodo embrionario 127
Derivados de la capa germinal ectodérmica 127
Derivados de la capa germinal mesodérmica 138
Derivados de la capa germinal endodérmica 149
Patrones de formación del eje anteroposterior: regulación por los genes de homeosecuencia 152
Aspecto externo durante el segundo mes 154
Resumen 160
Capítulo 7 • El tubo intestinal y las cavidades corporales 164
Un tubo sobre otro 164
Formación de la cavidad corporal 165
Membranas serosas 166
Diafragma y cavidad torácica 171
Formación del diafragma 173
Resumen 176
Capítulo 8 • Del tercer mes al nacimiento: el feto y la placenta 179
Desarrollo del feto 179
Membranas fetales y placenta 188
Corion frondoso y decidua basal 192
Estructura de la placenta 193
Amnios y cordón umbilical 201
Cambios placentarios al final del embarazo 203
Líquido amniótico 203
Membranas fetales en gemelos 205
Parto (nacimiento) 207
Resumen 214
Capítulo 9 • Defectos congénitos y diagnóstico prenatal 216
Malformaciones congénitas 216
Diagnóstico prenatal 235
Terapia fetal 241

booksmedicos.org

booksmedicos.org

Terapia fetal 241
Resumen 242
Parte 2 • Embriología orientada por sistemas 245
Capítulo 10 • Esqueleto axial 246
Cráneo 246
Vértebras y columna vertebral 260
Costillas y esternón 263
Resumen 264
Capítulo 11 • Sistema muscular 266
Musculatura esquelética estriada 266
Inervación de los músculos del esqueleto axial 269
Músculo esquelético y tendones 271
Regulación molecular del desarrollo muscular 271
Desarrollo de patrones musculares 272
Musculatura de la cabeza 272
Musculatura de las extremidades 272
Músculo cardiaco 273
Músculo liso 273
Resumen 275
Capítulo 12 • Extremidades 277
Crecimiento y desarrollo de las extremidades 277
Musculatura de las extremidades 282
Resumen 295
Capítulo 13 • Sistema cardiovascular 297
Establecimiento y definición de patrones del campo cardiaco primario 297
Formación y posición del tubo cardiaco 301
Formación del asa cardiaca 304
Regulación molecular del desarrollo cardiaco 308
Desarrollo del seno venoso 310
Formación de los tabiques cardiacos 312
Formación del sistema de conducción cardiaco 337
Desarrollo vascular 339
Circulación antes y después del nacimiento 355
Resumen 361
Capítulo 14 • Sistema respiratorio 366
Formación de las yemas pulmonares 366
Laringe 368
Tráquea, bronquios y pulmones 369

booksmedicos.org

booksmedicos.org

Maduración de los pulmones 371
Resumen 374
Capítulo 15 • Sistema digestivo 377
Segmentos del tubo intestinal 377
Regulación molecular del desarrollo del tubo intestinal 378
Mesenterio 380
Intestino anterior 382
Regulación molecular de la inducción hepática 394
Páncreas 396
Intestino medio 397
Intestino posterior 402
Resumen 410
Capítulo 16 • Sistema urogenital 413
Sistema urinario 413
Sistema genital 428
Resumen 451
Capítulo 17 • Cabeza y cuello 454
Arcos faríngeos 458
Bolsas faríngeas 464
Hendiduras faríngeas 466
Regulación molecular del desarrollo de la cara 467
Lengua 474
Glándula tiroides 475
Cara 478
Segmento intermaxilar (premaxila) 479
Paladar secundario 480
Fosas nasales 481
Dientes 481
Regulación molecular del desarrollo de los dientes 490
Resumen 492
Capítulo 18 • Sistema nervioso central 495
Médula espinal 498
Cerebro 512
Regulación molecular del desarrollo cerebral 530
Nervios craneales 533
Sistema nervioso autónomo 540
Resumen 550
Capítulo 19 • Oído 554

booksmedicos.org

booksmedicos.org

Oído interno 554
Oído medio 559
Oído externo 561
Audición 562
Resumen 566
Capítulo 20 • Ojo 568
Copa óptica y vesícula del cristalino 568
Retina, iris y cuerpo ciliar 571
Cristalino 572
Coroides, esclerótica y córnea 575
Humor vítreo 575
Nervio óptico 576
Regulación molecular del desarrollo del ojo 576
Resumen 581
Capítulo 21 • Sistema tegumentario 583
Piel 583
Pelo 586
Uñas de los dedos de manos y pies 588
Glándulas sudoríparas 589
Glándulas mamarias 589
Resumen 591
Parte 3 • Apéndice 592
Respuestas a los problemas 593
Créditos de las figuras 611
Glosario de términos clave 617
Índice alfabético de materias 632

booksmedicos.org