MASSON

ION LEARNING SYSTEMS

# ATLAS DE ANATOMÍA HUMANA

Segunda Edición

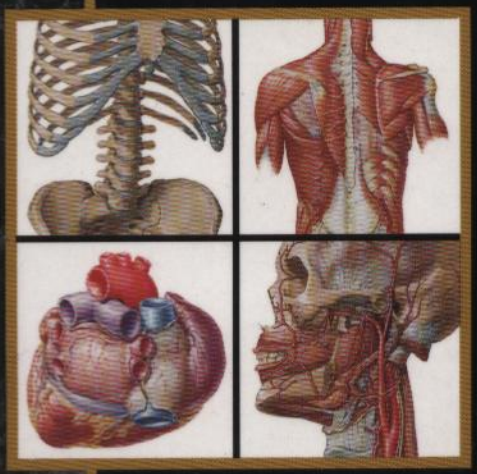

FRANK H. NETTER, M.D.

# ATLAS DE ANATOMÍA HUMANA

F. Netter M.D.

# ATLAS ANATOMÍA

MASSON, S.A.

Patricia Muñoz Ojeda
Enfermería
U.S.S.

# DE HUMANA

Segunda edición

FRANK H. NETTER, M.D.

Arthur F. Dalley II, Ph.D., *Consulting Editor*

ICON LEARNING SYSTEMS

*EAST HANOVER, NEW JERSEY*

Versión española a cargo de **Masson, S.A.** realizada por

Dr. Víctor Götzens García
Profesor Titular de Anatomía Humana,
Facultad de Medicina, Universidad de Barcelona, España

El material que contiene este libro no puede ser reproducido bajo ninguna forma sin previa autorización por escrito de ICON Learning Systems. Las solicitudes para obtener el permiso deben dirigirse a ICON Learning Systems, 295 North Street, Teterboro, New Jersey 07608.

Primera edición 1996
Reimpresiones 1997, 1999
Segunda edición 1999, 2000
Segunda impresion 2001

© Copyright 1999, ICON Learning Systems
Reservados todos los derechos
ISBN 0-914168-86-X Segunda edición española
Library of Congress Catalog No: 99-070013
Segunda edición española de la segunda edición de la obra original en lengua inglesa
*Atlas of Human Anatomy* de Frank H. Netter

© Copyright 1989, 1997, ICON Learning Systems
Reservados todos los derechos
ISBN 0-914168-81-9 Seguna edición original
Library of Congress Catalog No: 97-075710

Impresión en offset: Friesens
Encuadernación: Acme Bookbinding, Inc.
Separación de color: PAGE Imaging Inc.
Composición y montaje: Punt Groc, S.A.

Printed in Canada.

*A mi querida esposa, Vera*

Otros libros de FRANK H. NETTER, M.D.

*COLECCIÓN NETTER DE ILUSTRACIONES MÉDICAS*

Sistema nervioso: Anatomía y fisiología (tomo I, parte 1)

Sistema nervioso: Trastornos neurológicos y neuromusculares (tomo I, parte 2)

Sistema reproductor (tomo II)

Sistema digestivo: Conducto superior (tomo III, parte 1)

Sistema digestivo: Conducto inferior (tomo III, parte 2)

Sistema digestivo: Hígado, vías biliares y páncreas (tomo III, parte 3)

Sistema endocrino y enfermedades metabólicas (tomo IV)

Corazón (tomo V)

Riñones, uréteres y vejiga urinaria (tomo VI)

Sistema respiratorio (tomo VII)

Sistema musculosquelético: Anatomía, fisiología y enfermedades metabólicas (tomo VIII, parte 1)

Sistema musculosquelético: Trastornos del desarrollo, tumores, enfermedades reumáticas y reemplazamiento articular (tomo VIII, parte 2)

Sistema musculosquelético: Traumatología, evaluación y tratamiento (tomo VIII, parte 3)

# INTRODUCCIÓN

A menudo he dicho que mi carrera como artista de la medicina durante casi 50 años ha sido una forma de «cumplimiento de una orden», en el sentido de que se ha desarrollado en respuesta a los deseos y necesidades de la profesión médica. Durante todos estos años he realizado casi 4.000 ilustraciones, mayoritariamente para la *Colección CIBA* (ahora *Netter*) *de ilustraciones médicas,* pero también para *Clinical Symposia.* Estos dibujos están relacionados con la variedad de subdivisiones del conocimiento médico, como la anatomía macroscópica, histología, embriología, fisiología, patología, métodos diagnósticos, técnicas quirúrgicas y terapéuticas, y manifestaciones clínicas de una gran variedad de enfermedades. Sin embargo, con el paso de los años ha habido más y más peticiones de médicos y estudiantes para que realizase un atlas puramente de anatomía macroscópica. Así, se ha efectuado este atlas, no gracias a mi inspiración, sino, al igual que la mayoría de mis trabajos anteriores, para cumplir los deseos de la profesión médica.

Ello ha implicado volver atrás y repasar todas las ilustraciones que durante tantos años había realizado, seleccionar las referentes a anatomía macroscópica, clasificarlas y organizarlas por sistemas o regiones, adaptarlas al tamaño de las páginas y ordenarlas con una secuencia lógica. La anatomía, por supuesto, no cambia, pero nuestra comprensión de la anatomía y su significación clínica sí lo hacen, al igual que la terminología y la nomenclatura anatómicas. Todo ello requirió, por tanto, una gran adaptación de muchos de los dibujos más antiguos e incluso la revisión de gran número de éstos, a fin de hacerlos más adecuados a la visión actual siempre en expansión de la práctica médica y quirúrgica. Además, encontré que había vacíos en la representación gráfica del conocimiento médico, tal y como lo había dibujado en las ilustraciones anteriores, lo que precisó que realizase un número de dibujos nuevos que se incluyen en este volumen.

Al crear un atlas como éste, es importante conseguir una medida adecuada entre la complejidad y la simplificación. Si los dibujos son demasiado complejos, pueden resultar difíciles y confusos al leerlos; si se sobresimplifican, es posible que no resulten definidos adecuadamente o sean incluso engañosos. Por tanto, he apostado por un término medio de realismo sin la confusión de las minuciosidades. Espero que los estudiantes y miembros de las profesiones médicas y paramédicas encontrarán las ilustraciones fácilmente comprensibles, a la vez que instructivas y útiles.

En un momento determinado, el editor y yo pensamos que hubiese sido bonito incluir un prólogo de un anatomista realmente sobresaliente y de renombre, pero hay tantos en esta categoría, muchos de los cuales han colaborado conmigo en el pasado o se hallan nombrados en algún lugar de este volumen, que no pudimos llegar a elegir a uno. Pensamos en hombres como Vesalio, Leonardo da Vinci, William Hunter y Henry Gray, quienes por supuesto son desgraciadamente inaccesibles aunque realmente me pregunto cuáles hubieran sido sus comentarios sobre este ATLAS.

FRANK H. NETTER, M.D.
(1906-1991)

FOTOGRAFÍA DE JAMES L. CLAYTON


Frank H. Netter, M.D.

# PREFACIO A LA SEGUNDA EDICIÓN

La aparición en 1989 de la primera edición de la «personal Capilla Sixtina» del Dr. Frank Netter, el ATLAS DE ANATOMÍA HUMANA, fue un acontecimiento trascendental en la historia de la enseñanza y el aprendizaje de la anatomía. Casi instantáneamente, el ATLAS DE ANATOMÍA HUMANA se convirtió en el atlas de anatomía mejor vendido de todo el mundo y pasó claramente a ser el de mayor elección por los estudiantes en todo el mundo. Desde entonces ha mantenido esta posición. En el centro de este éxito, por supuesto, está el remarcable estilo y trabajo artístico del Dr. Netter, reflejando su contacto con muchos de los anatomistas más sobresalientes del siglo, hábilmente editado y publicado por el equipo de Novartis Medical Education, en colaboración con la Dra. Sharon Colacino (ahora Oberg) en la primera edición. La pertenencia al equipo Novartis para el desarrollo de los productos «hermanos» de Netter (los CD ROM *Interactive Atlas of Human Anatomy* e *Interactive Atlas of Clinical Anatomy)* y ahora la segunda edición del libro ATLAS DE ANATOMÍA HUMANA es para mí la consecución del sueño de casi toda mi vida. Estoy encantado de tener la oportunidad de continuar con esta tradición de calidad al mismo tiempo que nos esforzamos por mejorar la educación, enseñanza y conocimiento aplicado de los trabajadores de la salud para el nuevo siglo.

Es testimonio de la gran calidad de la primera edición el hecho de que una década después el récord de ventas y la recomendación de este texto continúe aumentando anualmente. En vista de este éxito, ¿por qué una nueva edición? ¡Queremos que este *best-seller* sea todavía mejor! Al hacerlo, sin embargo, conscientemente hemos hecho el esfuerzo de no aumentar significativamente el tamaño global del libro o el nivel de detalle, o alterar el estilo de su presentación ya que los estudiantes claramente nos habían indicado que eran algunas de las razones principales del éxito de la primera edición.

Los cambios más destacables son la introducción de ilustraciones adicionales de Netter (p. ej., v. láminas 288, 430, 432 y 511) y la adición de un trabajo artístico nuevo llevado a cabo con maestría en el estilo Netter por el artista de Novartis Carlos Machado, M.D. (v. la nueva sección sobre anatomía seccional, láminas 512 a 525). Estas nuevas láminas e ilustraciones aumentan en gran medida la utilidad de este ATLAS en el currículum y práctica actuales de la anatomía, añadiendo detalles significativos y ayudando al estudiante a aprender y entender la anatomía seccional, esencial en la interpretación de las nuevas técnicas médicas de diagnóstico por la imagen. Para acomodar, al menos en parte, las láminas adicionales, algunas láminas sobre variaciones de la vasculatura abdominal han sido condensadas. Las variaciones más frecuentes continúan manteniéndose; para el tratamiento de anomalías menos frecuentes se recomienda la *Colección Netter* (antes *CIBA*) *de ilustraciones médicas.*

El Dr. Machado ha realizado cambios en algunas láminas para corregir errores anatómicos y especialmente para poner al día el detalle anatómico de acuerdo con el conocimiento actual, lo que se ha conseguido ampliamente mediante el uso de técnicas de diagnóstico por la imagen en el estudio de la anatomía *in vivo.* En particular, la sección de la pelvis y el periné ha

sido revisada extensamente, reemplazando conceptos antiguos sobre el «diafragma urogenital» trilaminar o el «fondo de saco perineal profundo» y el plano del esfínter externo de la uretra, por conceptos más actuales.

La rotulación ha sido mejorada también al unificar la terminología a lo largo de todo el libro y poniéndola al día de acuerdo con la terminología anatómica estandarizada actual. Estoy muy agradecido por haber tenido la ayuda del Dr. Duane Haines (sistema nervioso central) y especialmente la del Dr. Robert Leonard (¡todo lo demás!) en esta tarea formidable. Internacionalmente, la forma latina de la terminología ha sido reemplazada por formas de uso más cotidianas castellanizadas, tanto en el uso común como en el mundo universitario. Mientras que la mayoría de anatomistas favorecen el uso de la terminología anatómica descriptiva, muchos clínicos son reticentes a seguir con la tradición del epónimo. Por ello, los epónimos más frecuentes también se han mantenido entre paréntesis. El índice que, como el Dr. Netter señaló en referencia a la primera edición, «es un libro por sí sólo», ha sido revisado y puesto al día extensamente para reflejar la correcta aplicación de la terminología revisada. La exactitud en la colocación de las líneas indicadoras se ha mejorado todavía más y se ha modificado cuando ha sido necesario señalar más claramente las estructuras rotuladas. Los esfuerzos de la correctora de pruebas Nicole Friedman, que trabajó conmigo hasta sacrificar nuestra vista verificando la exactitud de 32.000 líneas indicadoras a partir de los mismos rótulos, son también merecedores de un gran agradecimiento.

Gracias a los editores del proyecto, Gina Dingle y Thomas Moore, por su vigilancia (y perspicacia), y al «jefe», la directora del equipo Sandy Purrenhage, por hacer todo lo posible para realizar el trabajo de la forma prevista (¡qué razón tenía!). Un agradecimiento especial a mi mujer, Muriel Dalley (¡todavía Dalley!) por mantener encendido el hogar y por la paciencia que ella y nuestros chicos han tenido conmigo, mis proyectos y mis horas de trabajo.

ARTHUR F. DALLEY II, Ph. D.
Profesor de Anatomía

# CONTENIDO

## Sección I CABEZA Y CUELLO


| | | |
|---|---|---|
| HUESOS Y LIGAMENTOS | *Láminas* | *1 – 16* |
| CARA SUPERFICIAL | *Láminas* | *17 – 21* |
| CUELLO | *Láminas* | *22 – 30* |
| REGIÓN NASAL | *Láminas* | *31 – 44* |
| REGIÓN ORAL | *Láminas* | *45 – 56* |
| FARINGE | *Láminas* | *57 – 67* |
| GLÁNDULA TIROIDES Y LARINGE | *Láminas* | *68 – 75* |
| ÓRBITA Y CONTENIDO | *Láminas* | *76 – 86* |
| OÍDO | *Láminas* | *87 – 93* |
| MENINGES Y ENCÉFALO | *Láminas* | *94 – 109* |
| NERVIOS CRANEALES Y CERVICALES | *Láminas* | *110 – 129* |
| VASCULATURA CEREBRAL | *Láminas* | *130 – 141* |


## Sección II DORSO Y MÉDULA ESPINAL


| | | |
|---|---|---|
| HUESOS Y LIGAMENTOS | *Láminas* | *142 – 147* |
| MÉDULA ESPINAL | *Láminas* | *148 – 159* |
| MÚSCULOS Y NERVIOS | *Láminas* | *160 – 166* |


## Sección III TÓRAX


| | | |
|---|---|---|
| GLÁNDULA MAMARIA | *Láminas* | *167 – 169* |
| PARED CORPORAL | *Láminas* | *170 – 183* |
| PULMONES | *Láminas* | *184 – 199* |
| CORAZÓN | *Láminas* | *200 – 217* |
| MEDIASTINO | *Láminas* | *218 – 230* |


## Sección IV ABDOMEN


| | | |
|---|---|---|
| PARED CORPORAL | *Láminas* | *231 – 250* |
| CAVIDAD PERITONEAL | *Láminas* | *251 – 257* |
| VÍSCERAS (INTESTINO) | *Láminas* | *258 – 268* |
| VÍSCERAS (ÓRGANOS ACCESORIOS) | *Láminas* | *269 – 281* |
| VASCULATURA VISCERAL | *Láminas* | *282 – 299* |
| INERVACIÓN | *Láminas* | *300 – 310* |
| RIÑONES Y GLÁNDULAS SUPRARRENALES | *Láminas* | *311 – 329* |

## Sección V PELVIS Y PERINÉ


| | |
|---|---|
| HUESOS Y LIGAMENTOS | *Láminas 330 – 332* |
| SUELO DE LA PELVIS Y CONTENIDO | *Láminas 333 – 343* |
| ESTRUCTURAS FEMENINAS | *Láminas 344 – 353* |
| ESTRUCTURAS MASCULINAS | *Láminas 354 – 362* |
| RECTO | *Láminas 363 – 368* |
| VASCULATURA | *Láminas 369 – 379* |
| INERVACIÓN | *Láminas 380 – 390* |


## Sección VI MIEMBRO SUPERIOR


| | |
|---|---|
| HOMBRO Y AXILA | *Láminas 391 – 401* |
| BRAZO | *Láminas 402 – 406* |
| CODO Y ANTEBRAZO | *Láminas 407 – 421* |
| CARPO Y MANO | *Láminas 422 – 440* |
| INERVACIÓN Y VASCULATURA | *Láminas 441 – 452* |


## Sección VII MIEMBRO INFERIOR


| | |
|---|---|
| CADERA Y MUSLO | *Láminas 453 – 471* |
| RODILLA | *Láminas 472 – 477* |
| PIERNA | *Láminas 478 – 487* |
| TOBILLO Y PIE | *Láminas 488 – 501* |
| INERVACIÓN Y VASCULATURA | *Láminas 502 – 510* |


## Sección VIII ANATOMÍA SECCIONAL


| | |
|---|---|
| PIEL | *Lámina 511* |
| CONJUNTO DE SECCIONES TRANSVERSALES | *Lámina 512* |
| TÓRAX | *Láminas 513 – 516* |
| ABDOMEN | *Láminas 517 – 522* |
| PELVIS MASCULINA | *Lámina 523* |
| TÓRAX | *Láminas 524 – 525* |

**BIBLIOGRAFÍA**
**ÍNDICE**

Sección I

# CABEZA Y CUELLO


**HUESOS Y LIGAMENTOS**
***Láminas 1 – 16***

1. Cráneo: visión anterior
2. Cráneo: visión lateral
3. Cráneo: sección sagital media
4. Bóveda del cráneo
5. Base del cráneo: visión inferior
6. Huesos de la base del cráneo: visión superior
7. Agujeros de la base del cráneo: visión superior
8. Cráneo de recién nacido
9. Esqueleto óseo de cabeza y cuello
10. Mandíbula
11. Articulación temporomandibular
12. Vértebras cervicales: atlas y axis
13. Vértebras cervicales *(continuación)*
14. Ligamentos craneocervicales externos
15. Ligamentos craneocervicales internos
16. Articulación atlantooccipital

**CARA SUPERFICIAL**
***Láminas 17 – 21***

17. Arterias y venas superficiales de la cara y cuero cabelludo
18. Nervios cutáneos de la cabeza y cuello
19. Ramos del nervio facial y glándula parótida
20. Músculos de la expresión facial: visión anterior
21. Músculos de la expresión facial: visión lateral

**CUELLO**
***Láminas 22 – 30***

22. Músculos del cuello: visión lateral
23. Músculos del cuello: visión anterior
24. Músculos suprahioideos e infrahioideos
25. Músculos escalenos y prevertebrales
26. Venas superficiales y nervios cutáneos del cuello

27. Plexo cervical in situ
28. Arteria subclavia
29. Arterias carótidas
30. Fascias del cuello

**REGIÓN NASAL**
***Láminas 31 – 44***

31. Nariz
32. Pared lateral de la cavidad nasal
33. Pared lateral de la cavidad nasal *(continuación)*
34. Pared medial de la cavidad nasal (septo nasal)
35. Arteria maxilar
36. Arterias de la cavidad nasal
37. Nervios de la cavidad nasal
38. Nervios de la cavidad nasal *(continuación)*
39. Inervación autónoma de la cavidad nasal
40. Nervios oftálmico ($V_1$) y maxilar ($V_2$)
41. Nervio mandibular ($V_3$)
42. Senos paranasales
43. Senos paranasales *(continuación)*
44. Senos paranasales: cambios con la edad

**REGIÓN ORAL**
***Láminas 45 – 56***

45. Inspección de la cavidad oral
46. Techo de la boca
47. Suelo de la boca
48. Músculos implicados en la masticación
49. Músculos implicados en la masticación *(continuación)*
50. Dientes
51. Dientes *(continuación)*
52. Lengua
53. Lengua *(continuación)*
54. Lengua y glándulas salivales: secciones
55. Glándulas salivales
56. Inervación aferente de la boca y faringe

**FARINGE**
***Láminas 57 – 67***

57. Faringe: sección media (sagital)
58. Fauces
59. Músculos de la faringe: sección media (sagital)
60. Faringe: visión posterior abierta
61. Músculos de la faringe: visión posterior abierta parcialmente
62. Músculos de la faringe: visión lateral
63. Arterias de las regiones oral y faríngea
64. Venas de las regiones oral y faríngea
65. Nervios de las regiones oral y faríngea
66. Vasos y nódulos linfáticos de la cabeza y cuello
67. Vasos y nódulos linfáticos de la faringe y lengua

**GLÁNDULA TIROIDES Y LARINGE**
***Láminas 68 – 75***

68. Glándula tiroides: visión anterior
69. Glándula tiroides y faringe: visión posterior
70. Glándulas paratiroides
71. Cartílagos de la laringe
72. Músculos intrínsecos de la laringe
73. Acción de los músculos intrínsecos de la laringe
74. Nervios de laringe
75. Inspección de la laringe

**ÓRBITA Y CONTENIDO**
***Láminas 76 – 86***
76. Párpados
77. Aparato lagrimal
78. Fascias de la órbita y globo ocular
79. Músculos extrínsecos del ojo
80. Arterias y venas de la órbita y párpados
81. Nervios de la órbita
82. Globo ocular
83. Cámaras anterior y posterior del ojo
84. Ángulo iridocorneal de la cámara anterior del ojo
85. Lente y estructuras de soporte
86. Arterias y venas intrínsecas del ojo

**OÍDO**
***Láminas 87 – 93***
87. Vía de recepción del sonido
88. Oído externo y cavidad timpánica
89. Cavidad timpánica
90. Laberintos óseo y membranoso
91. Laberintos óseo y membranoso *(continuación)*
92. Orientación del laberinto en el cráneo
93. Trompa faringotimpánica (auditiva)

**MENINGES Y ENCÉFALO**
***Láminas 94 – 109***
94. Meninges y venas diploicas
95. Arterias meníngeas
96. Meninges y venas cerebrales superficiales
97. Senos venosos de la duramadre
98. Senos venosos de la duramadre *(continuación)*
99. Cerebro: visiones laterales
100. Cerebro: visiones mediales
101. Cerebro: visión inferior
102. Ventrículos del encéfalo
103. Circulación del líquido cerebroespinal (cefalorraquídeo)
104. Núcleos (ganglios) basales
105. Tálamo
106. Hipocampo y fórnix
107. Cerebelo
108. Tronco del encéfalo
109. Cuarto ventrículo y cerebelo

**NERVIOS CRANEALES Y CERVICALES**
***Láminas 110 – 129***
110. Núcleos de los nervios craneales en el tronco del encéfalo: esquema
111. Núcleos de los nervios craneales en el tronco del encéfalo: esquema *(continuación)*
112. Nervios craneales (distribución motora y sensitiva): esquema
113. Nervio olfatorio (I): esquema
114. Nervio óptico (II) (vía óptica): esquema
115. Nervios oculomotor (III), troclear (IV) y abducens (VI): esquema
116. Nervio trigémino (V): esquema
117. Nervio facial (VII): esquema
118. Nervio vestibulococlear (VIII): esquema
119. Nervio glosofaríngeo (IX): esquema
120. Nervio vago (X): esquema
121. Nervio accesorio (XI): esquema
122. Nervio hipogloso (XII): esquema
123. Plexo cervical: esquema
124. Nervios autónomos en el cuello
125. Nervios autónomos en la cabeza

126. Ganglio ciliar: esquema
127. Ganglios pterigopalatino y submandibular: esquema
128. Ganglio ótico: esquema
129. Vías gustativas: esquema

**VASCULATURA CEREBRAL**

***Láminas 130 – 141***

130. Arterias del encéfalo y meninges
131. Arterias de encéfalo: esquema
132. Arterias del encéfalo: visiones inferiores
133. Círculo arterial del cerebro (de Willis)
134. Arterias del encéfalo: visión y sección frontales
135. Arterias del encéfalo: visión lateral y medial
136. Arterias de la fosa craneal posterior
137. Venas de la fosa craneal posterior
138. Venas profundas del encéfalo
139. Venas subependimarias del encéfalo
140. Hipotálamo e hipófisis
141. Arterias y venas de hipotálamo e hipófisis

**Hueso frontal**
Glabela
Escotadura (agujero) supraorbitaria
Cara orbitaria
**Hueso nasal**
**Hueso lagrimal**
**Hueso cigomático**
Apófisis frontal
Cara orbitaria
Apófisis temporal
Agujero cigomaticofacial
**Maxilar**
Apófisis cigomática
Cara orbitaria
Agujero infraorbitario
Apófisis frontal
Apófisis alveolar
Espina nasal anterior

Sutura coronal
**Hueso parietal**
**Hueso esfenoides**
Ala menor
Ala mayor
**Hueso temporal**
**Hueso etmoides**
Lámina orbitaria
Lámina perpendicular
Concha nasal media
**Concha nasal inferior**
**Vómer**
**Mandíbula**
Rama
Cuerpo
Agujero mentoniano
Tubérculo mentoniano
Protuberancia mentoniana

F. Netter M.D.
©ICON

**Órbita derecha: visión frontal y ligeramente lateral**



Cara orbitaria del hueso frontal
Cara orbitaria del ala menor del hueso esfenoides
Fisura orbitaria superior
Conducto (agujero) óptico
Cara orbitaria del ala mayor del hueso esfenoides
Cara orbitaria del hueso cigomático
Fisura orbitaria inferior
Surco infraorbitario

Agujeros etmoidales posterior y anterior
Lámina orbitaria del hueso etmoides
Hueso lagrimal
Fosa del saco lagrimal
Apófisis orbitaria del hueso palatino
Cara orbitaria del maxilar

# Cráneo: visión lateral

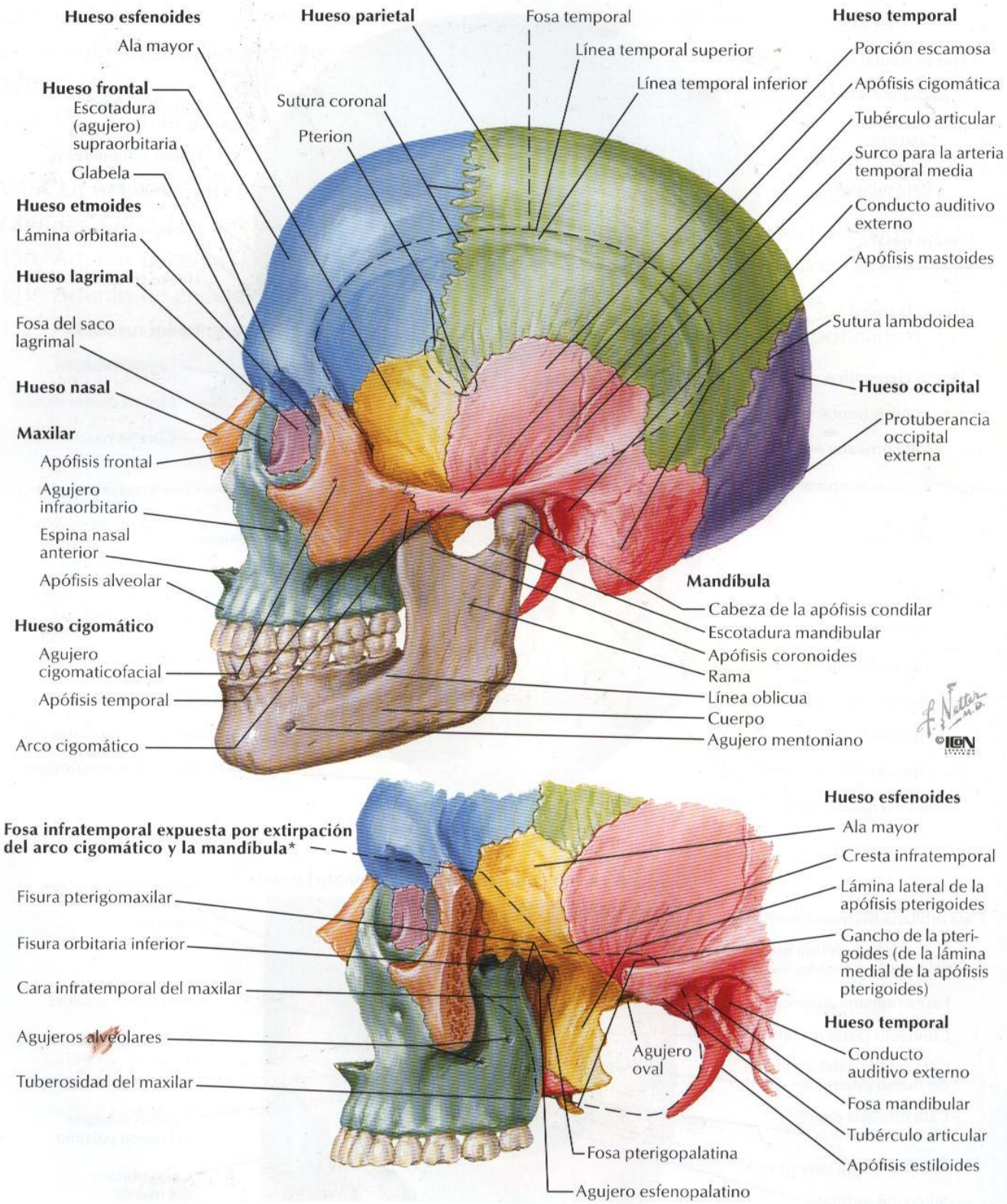


*Superficialmente, la apófisis mastoides forma el límite posterior

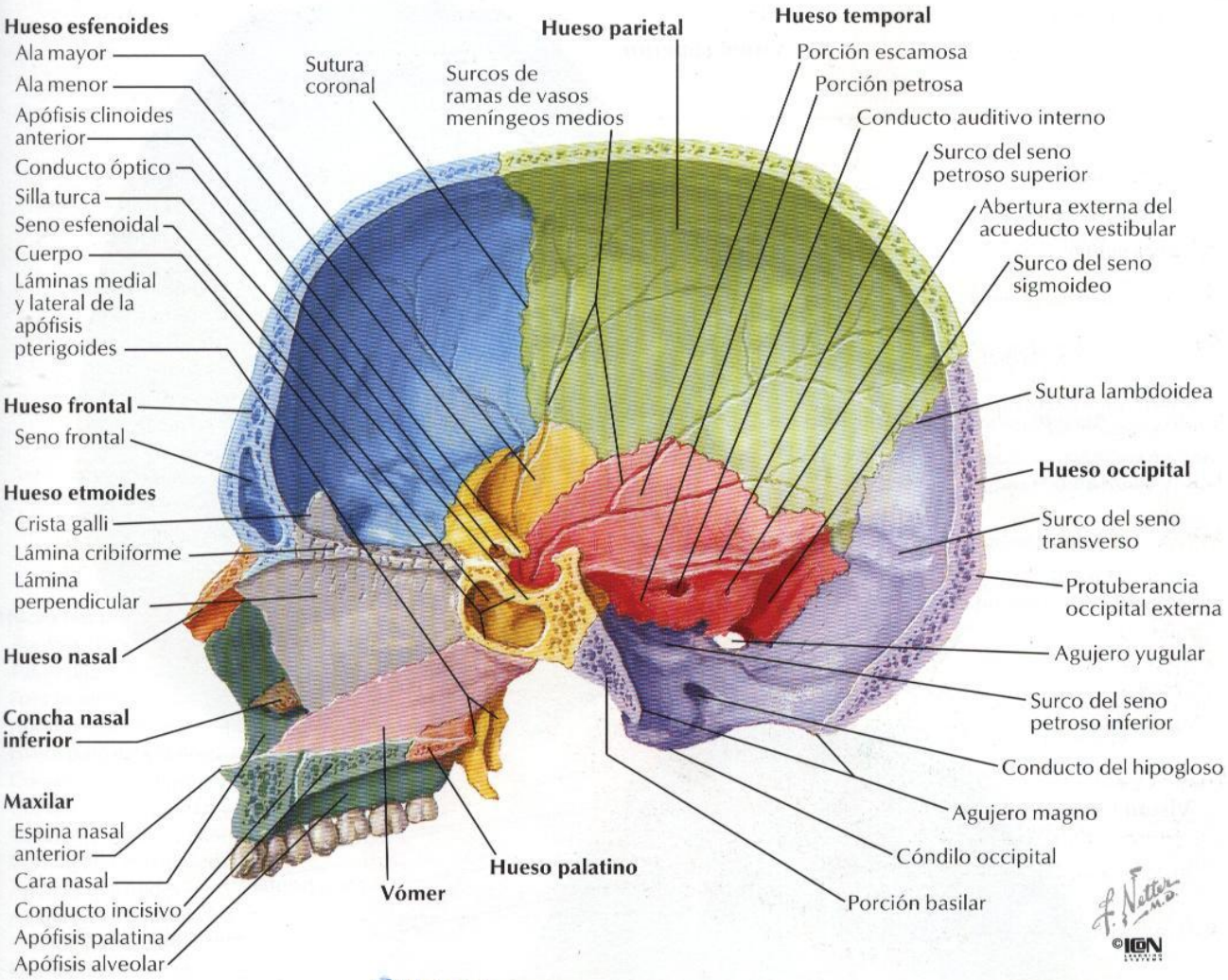
Hueso esfenoides
Ala mayor
Ala menor
Apófisis clinoides anterior
Conducto óptico
Silla turca
Seno esfenoidal
Cuerpo
Láminas medial y lateral de la apófisis pterigoides
Hueso frontal
Seno frontal
Hueso etmoides
Crista galli
Lámina cribiforme
Lámina perpendicular
Hueso nasal
Concha nasal inferior
Maxilar
Espina nasal anterior
Cara nasal
Conducto incisivo
Apófisis palatina
Apófisis alveolar
Sutura coronal
Surcos de ramas de vasos meníngeos medios
Hueso parietal
Hueso temporal
Porción escamosa
Porción petrosa
Conducto auditivo interno
Surco del seno petroso superior
Abertura externa del acueducto vestibular
Surco del seno sigmoideo
Sutura lambdoidea
Hueso occipital
Surco del seno transverso
Protuberancia occipital externa
Agujero yugular
Surco del seno petroso inferior
Conducto del hipogloso
Agujero magno
Cóndilo occipital
Porción basilar
Hueso palatino
Vómer
F. Netter M.D.
©IGN

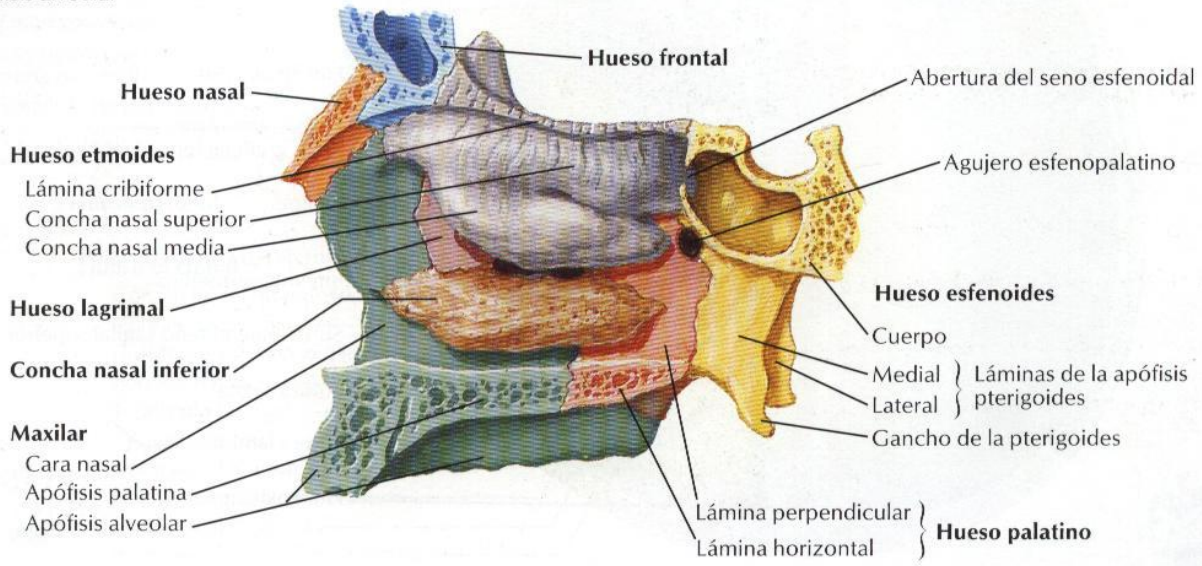
Hueso frontal
Hueso nasal
Hueso etmoides
Lámina cribiforme
Concha nasal superior
Concha nasal media
Hueso lagrimal
Concha nasal inferior
Maxilar
Cara nasal
Apófisis palatina
Apófisis alveolar
Abertura del seno esfenoidal
Agujero esfenopalatino
Hueso esfenoides
Cuerpo
Medial
Lateral
Láminas de la apófisis pterigoides
Gancho de la pterigoides
Lámina perpendicular
Lámina horizontal
Hueso palatino

# Bóveda del cráneo

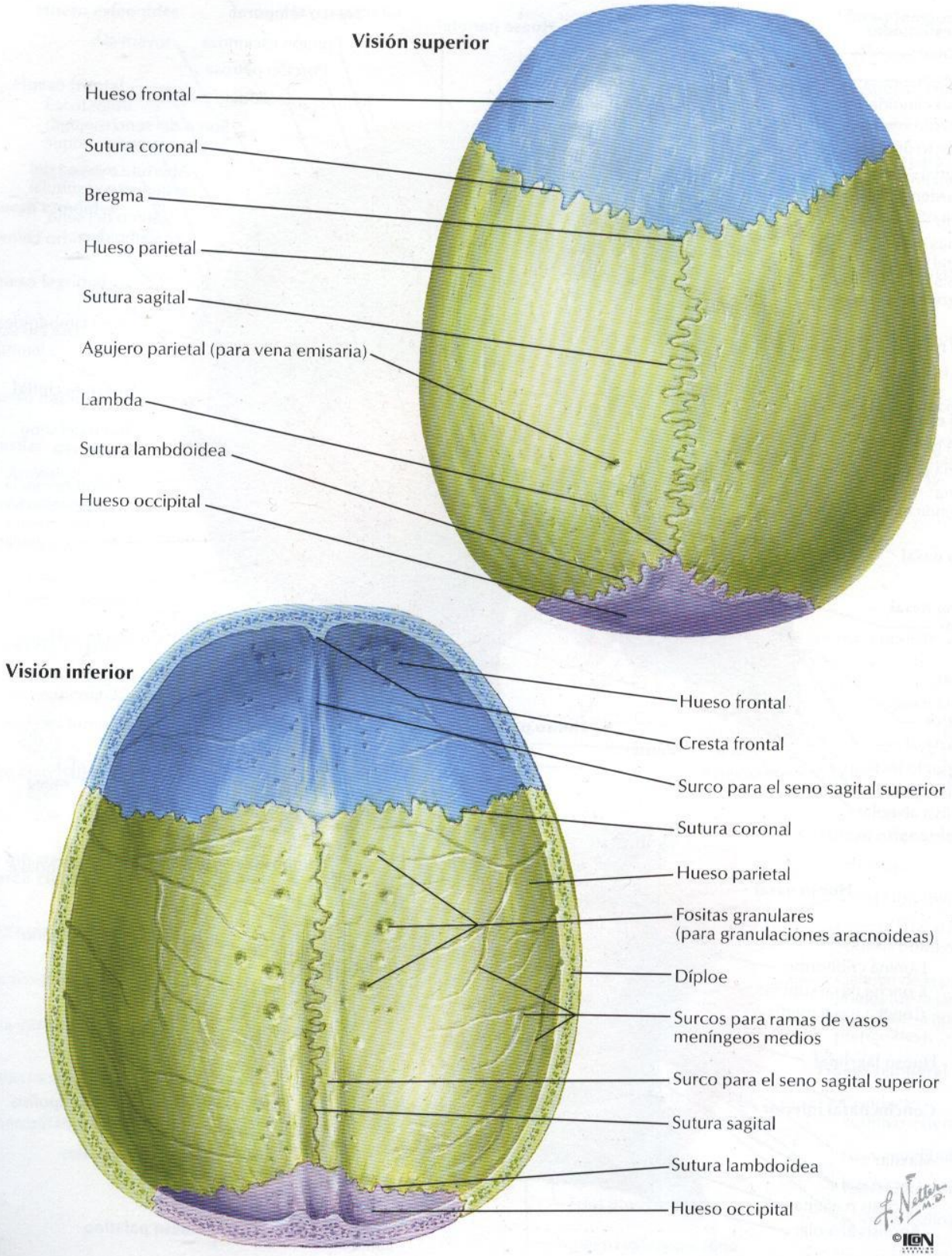

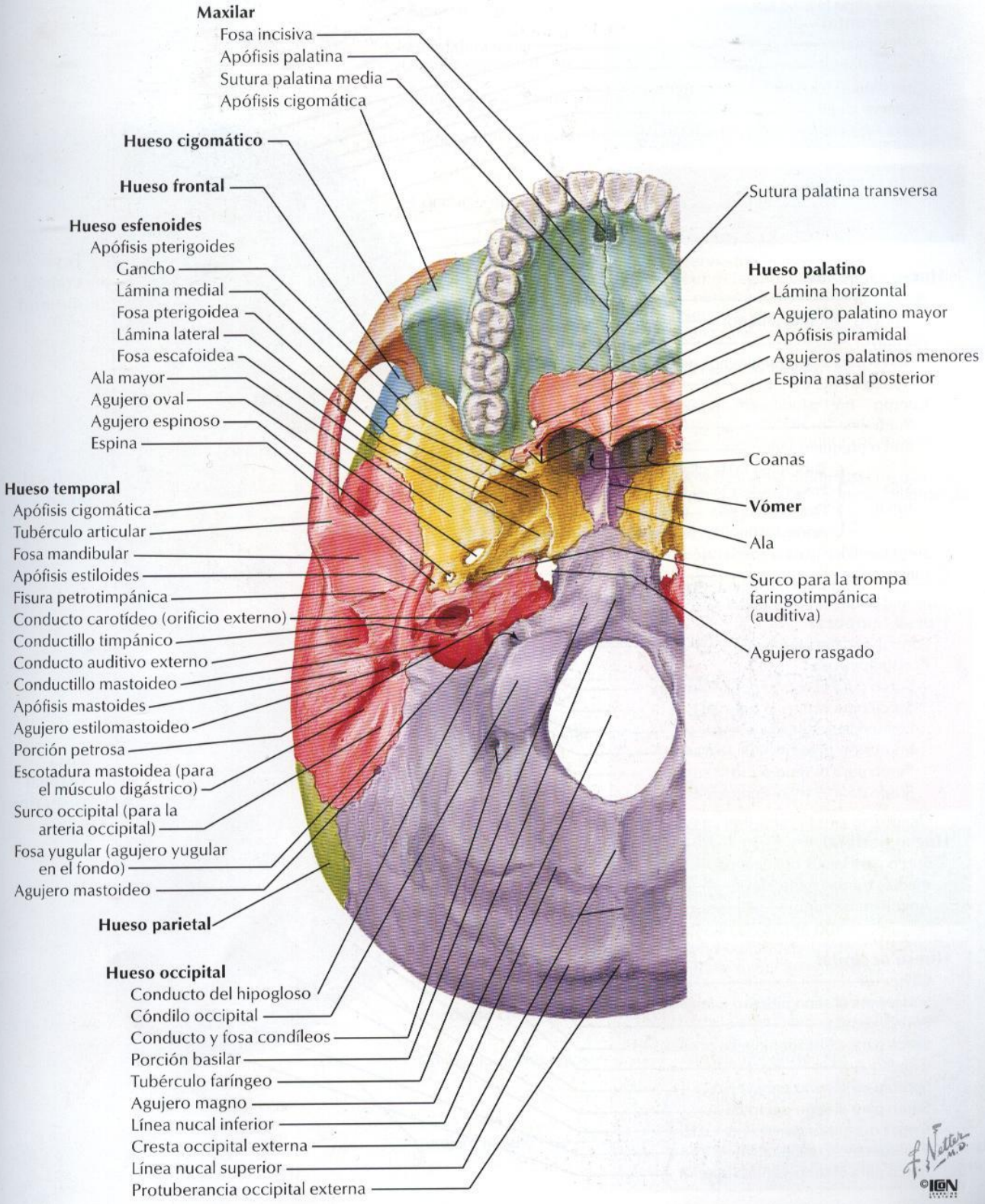
Maxilar
Fosa incisiva
Apófisis palatina
Sutura palatina media
Apófisis cigomática
Hueso cigomático
Hueso frontal
Hueso esfenoides
Apófisis pterigoides
Gancho
Lámina medial
Fosa pterigoidea
Lámina lateral
Fosa escafoidea
Ala mayor
Agujero oval
Agujero espinoso
Espina
Hueso temporal
Apófisis cigomática
Tubérculo articular
Fosa mandibular
Apófisis estiloides
Fisura petrotimpánica
Conducto carotídeo (orificio externo)
Conductillo timpánico
Conducto auditivo externo
Conductillo mastoideo
Apófisis mastoides
Agujero estilomastoideo
Porción petrosa
Escotadura mastoidea (para el músculo digástrico)
Surco occipital (para la arteria occipital)
Fosa yugular (agujero yugular en el fondo)
Agujero mastoideo
Hueso parietal
Hueso occipital
Conducto del hipogloso
Cóndilo occipital
Conducto y fosa condíleos
Porción basilar
Tubérculo faríngeo
Agujero magno
Línea nucal inferior
Cresta occipital externa
Línea nucal superior
Protuberancia occipital externa
Sutura palatina transversa
Hueso palatino
Lámina horizontal
Agujero palatino mayor
Apófisis piramidal
Agujeros palatinos menores
Espina nasal posterior
Coanas
Vómer
Ala
Surco para la trompa faringotimpánica (auditiva)
Agujero rasgado
F. Netter M.D.
©ICON

# Huesos de la base del cráneo: visión superior

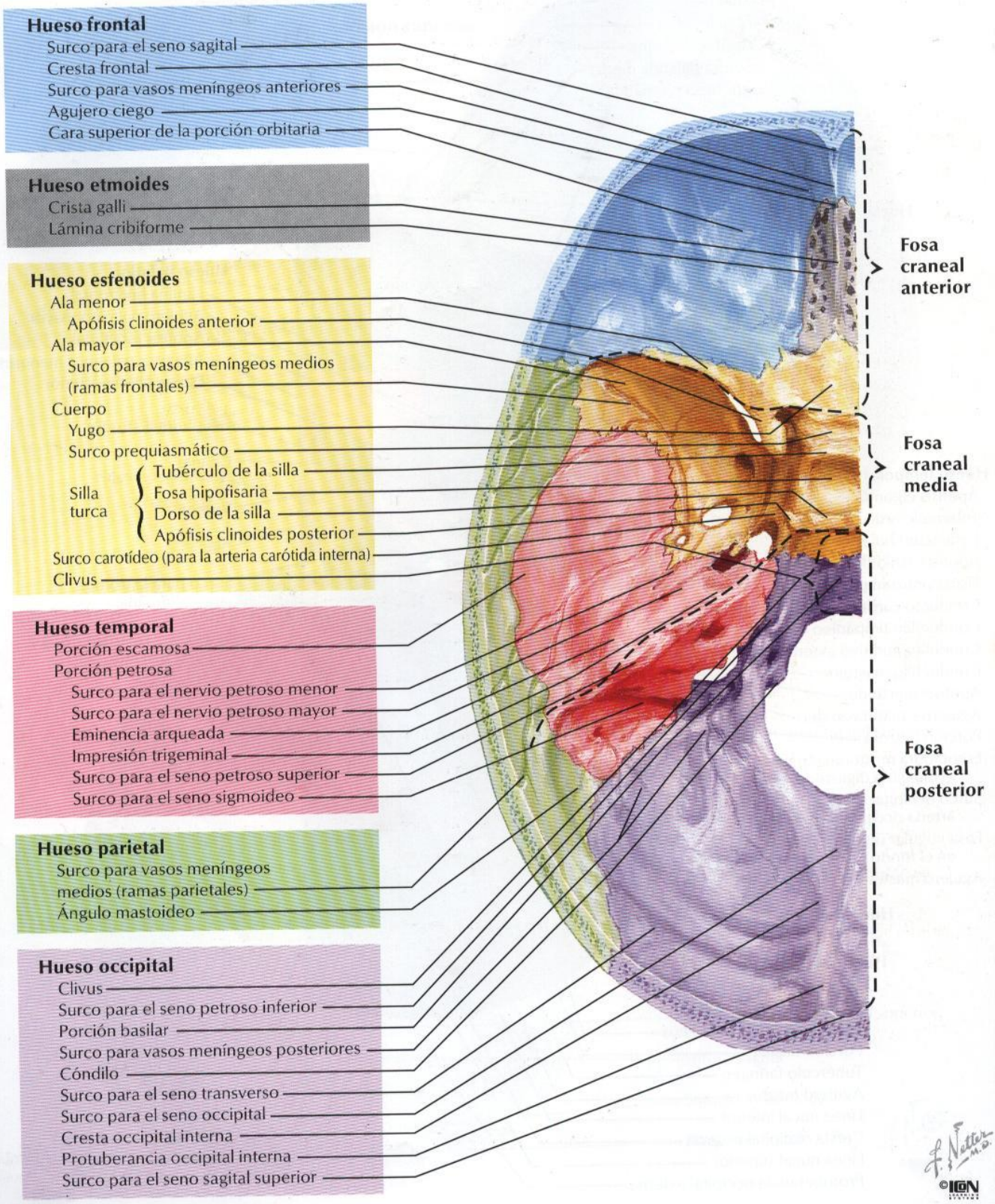

# Agujeros de la base del cráneo: visión superior

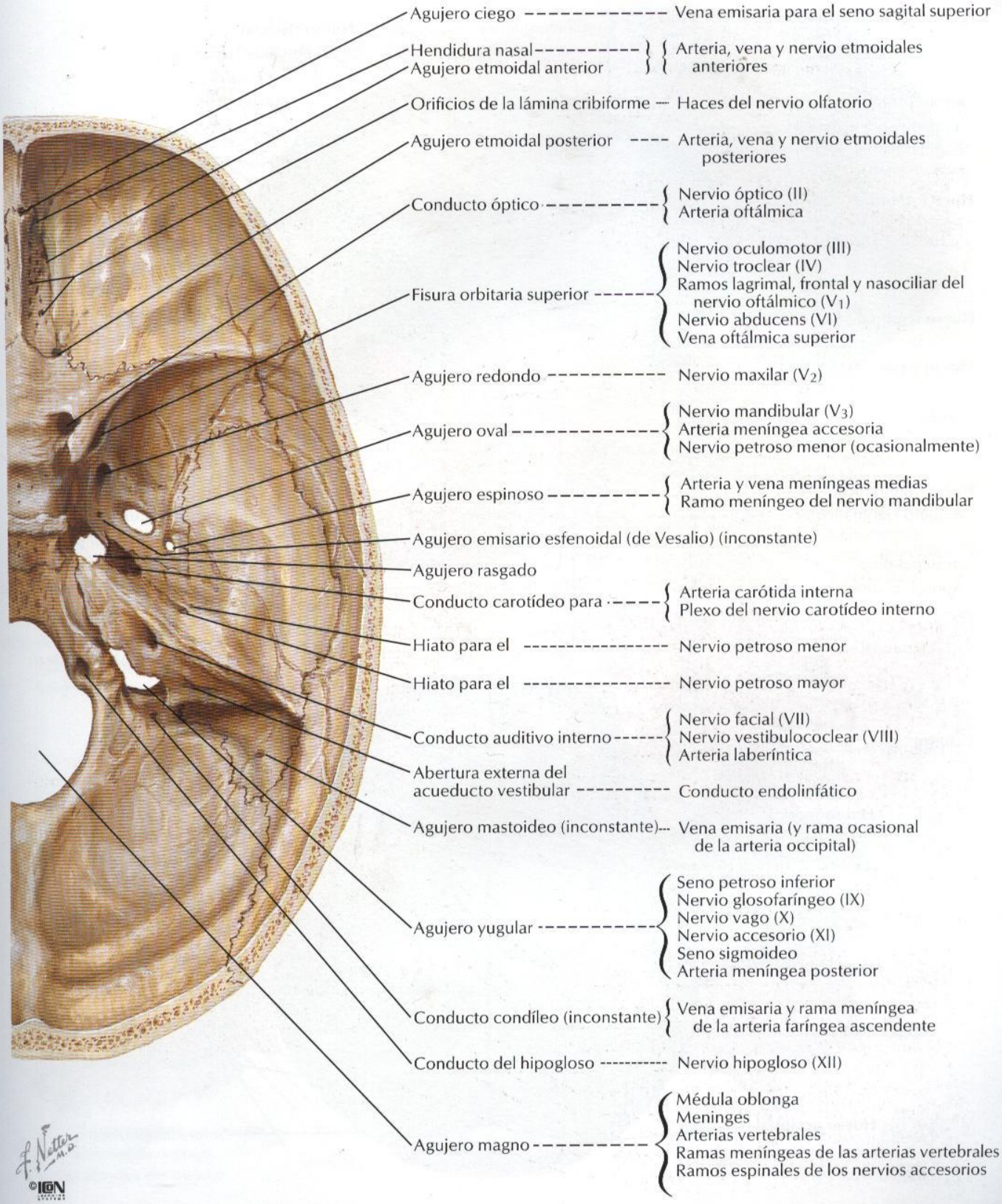

# Cráneo de recién nacido

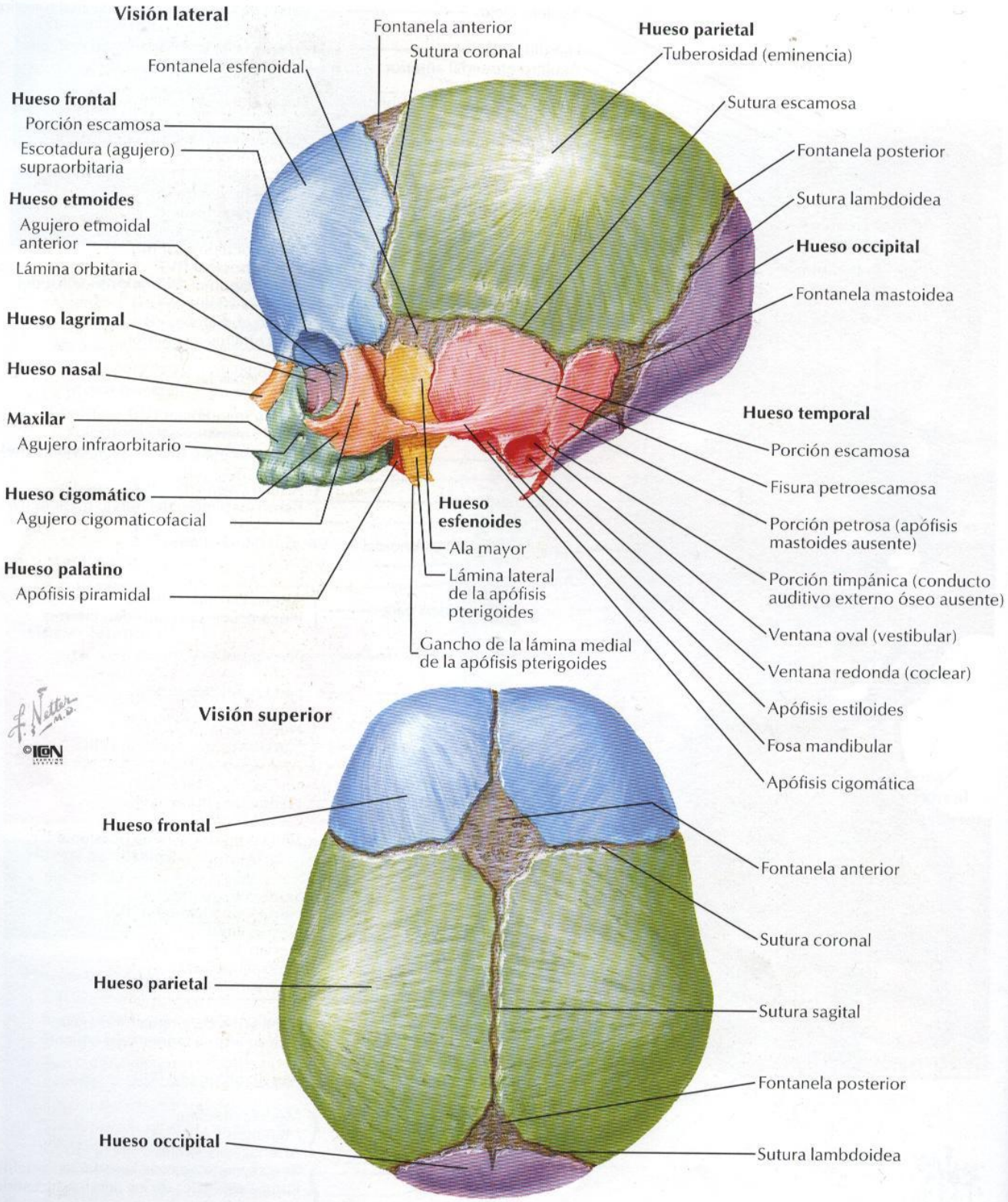

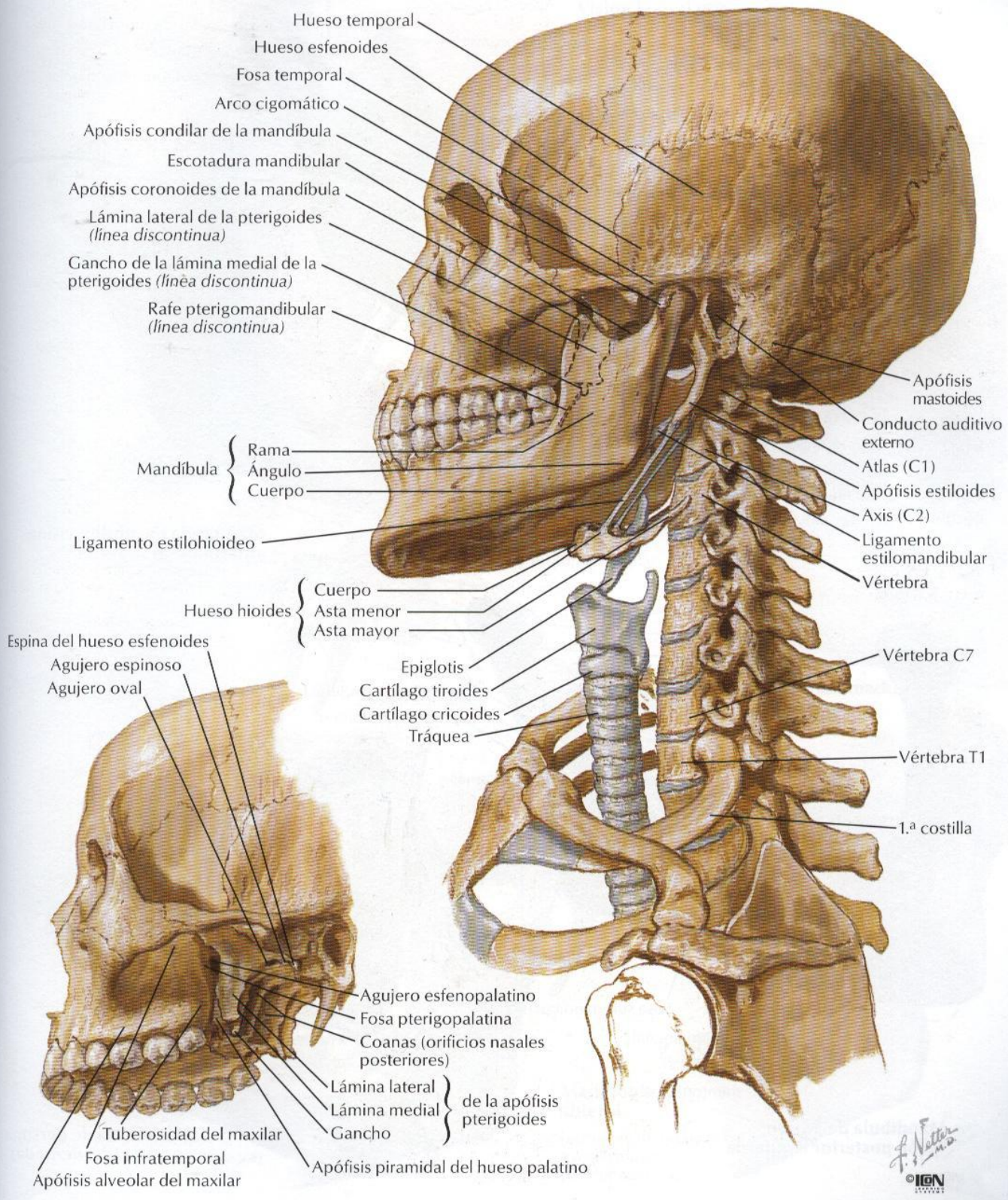
Hueso temporal
Hueso esfenoides
Fosa temporal
Arco cigomático
Apófisis condilar de la mandíbula
Escotadura mandibular
Apófisis coronoides de la mandíbula
Lámina lateral de la pterigoides (línea discontinua)
Gancho de la lámina medial de la pterigoides (línea discontinua)
Rafe pterigomandibular (línea discontinua)
Mandíbula
Rama
Ángulo
Cuerpo
Ligamento estilohioideo
Hueso hioides
Cuerpo
Asta menor
Asta mayor
Epiglotis
Cartílago tiroides
Cartílago cricoides
Tráquea
Apófisis mastoides
Conducto auditivo externo
Atlas (C1)
Apófisis estiloides
Axis (C2)
Ligamento estilomandibular
Vértebra
Vértebra C7
Vértebra T1
1.ª costilla
Espina del hueso esfenoides
Agujero espinoso
Agujero oval
Agujero esfenopalatino
Fosa pterigopalatina
Coanas (orificios nasales posteriores)
Lámina lateral
Lámina medial
Gancho
de la apófisis pterigoides
Tuberosidad del maxilar
Fosa infratemporal
Apófisis alveolar del maxilar
Apófisis piramidal del hueso palatino
F. Netter M.D.
©ICON

# Mandíbula

**Mandíbula de lactante**

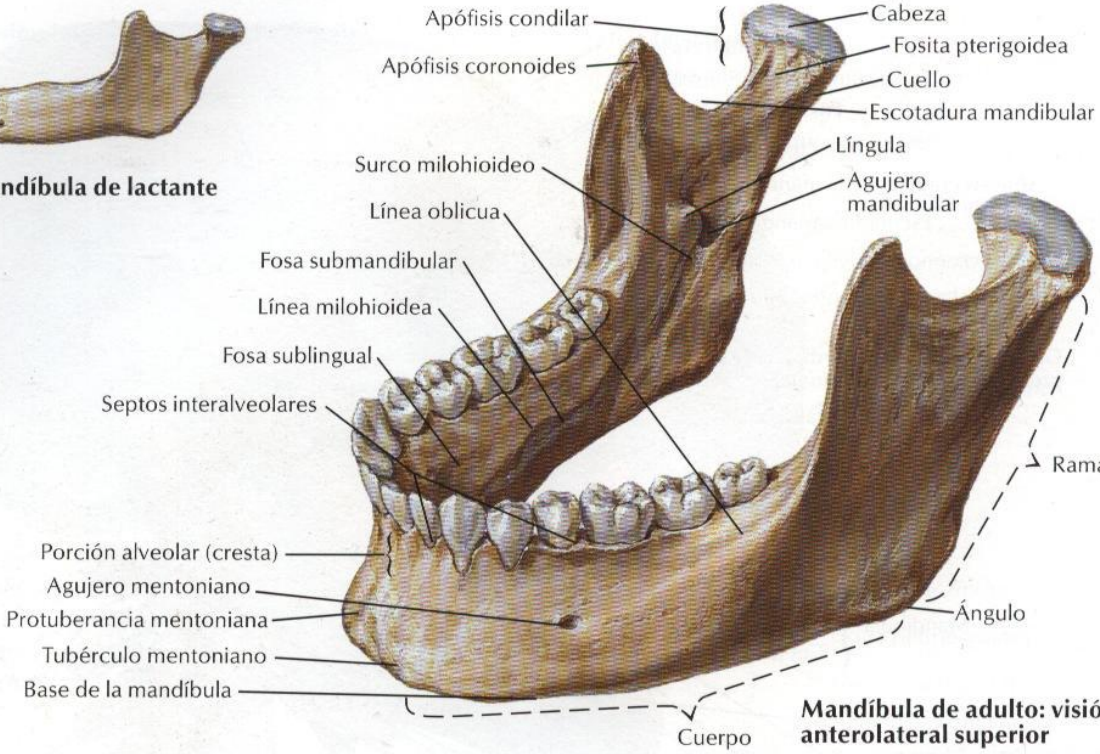


**Mandíbula de adulto: visión anterolateral superior**

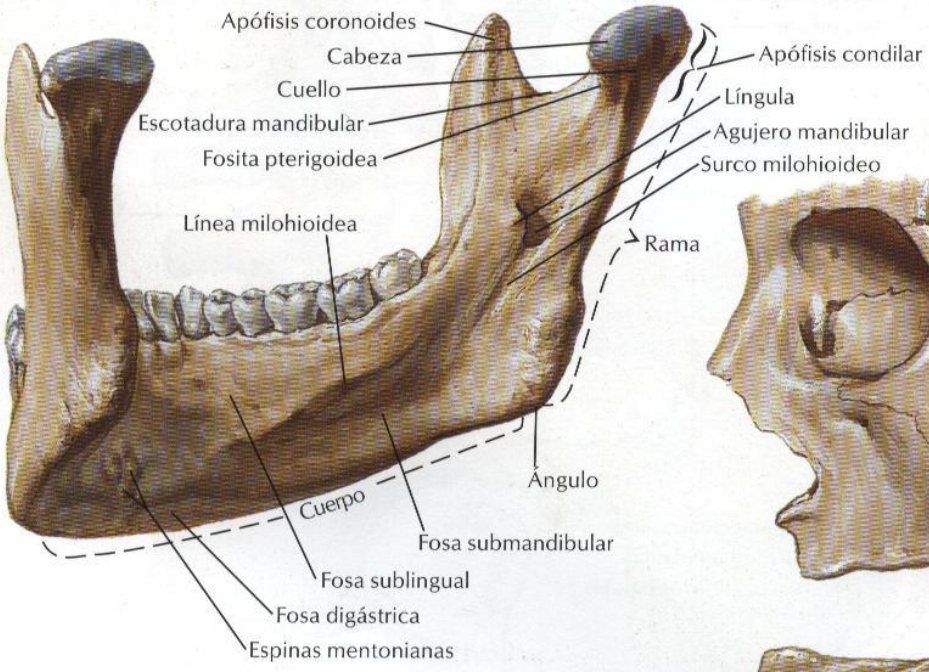


**Mandíbula de adulto: visión posterior izquierda**

**Mandíbula de persona anciana (desdentada)**

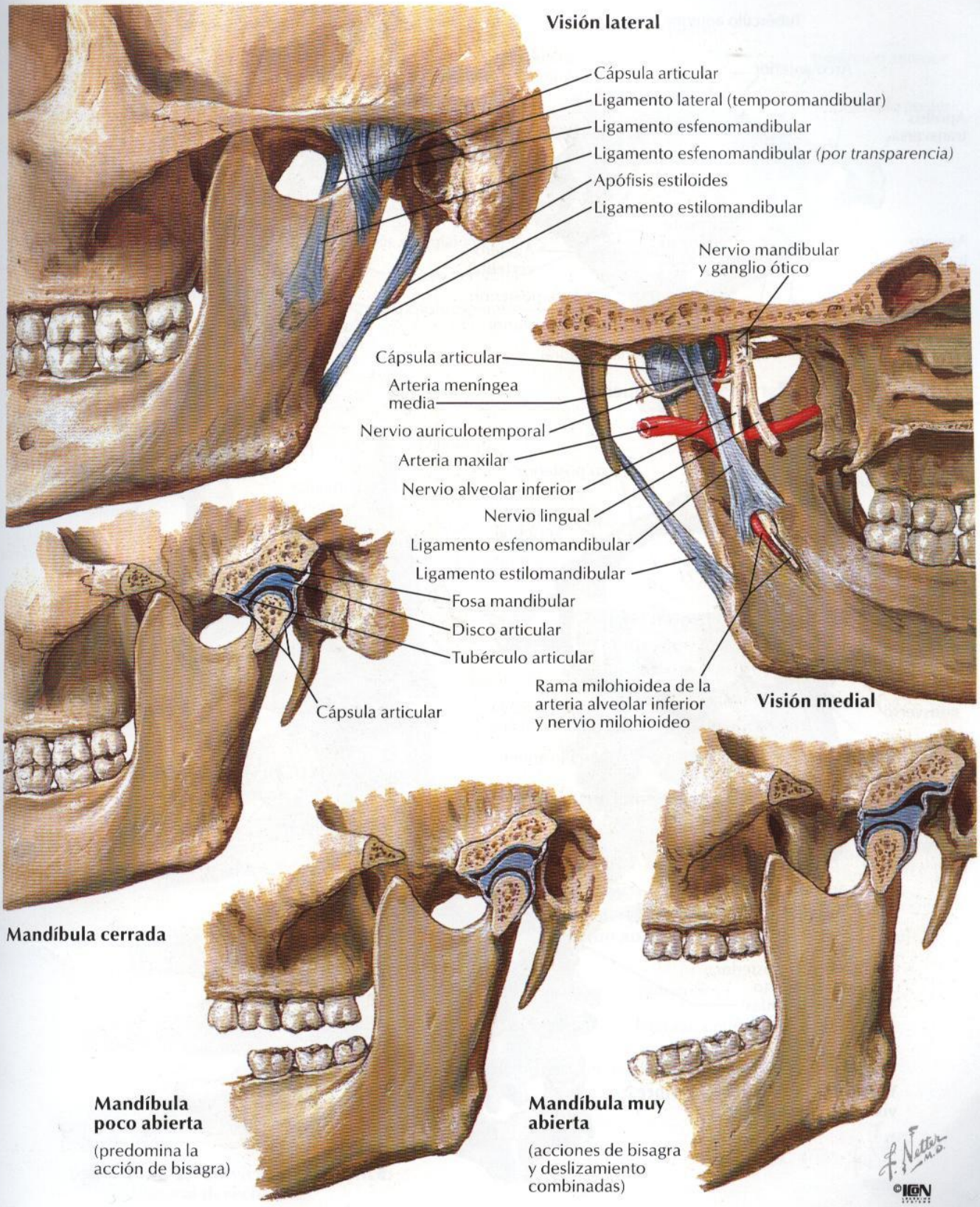
Visión lateral
Cápsula articular
Ligamento lateral (temporomandibular)
Ligamento esfenomandibular
Ligamento esfenomandibular (por transparencia)
Apófisis estiloides
Ligamento estilomandibular
Nervio mandibular y ganglio ótico
Cápsula articular
Arteria meníngea media
Nervio auriculotemporal
Arteria maxilar
Nervio alveolar inferior
Nervio lingual
Ligamento esfenomandibular
Ligamento estilomandibular
Fosa mandibular
Disco articular
Tubérculo articular
Cápsula articular
Rama milohioidea de la arteria alveolar inferior y nervio milohioideo
Visión medial
Mandíbula cerrada
Mandíbula poco abierta
(predomina la acción de bisagra)
Mandíbula muy abierta
(acciones de bisagra y deslizamiento combinadas)
F. Netter M.D.
©ICON

# Vértebras cervicales: atlas y axis

VÉANSE TAMBIÉN LÁMINAS 9, 142

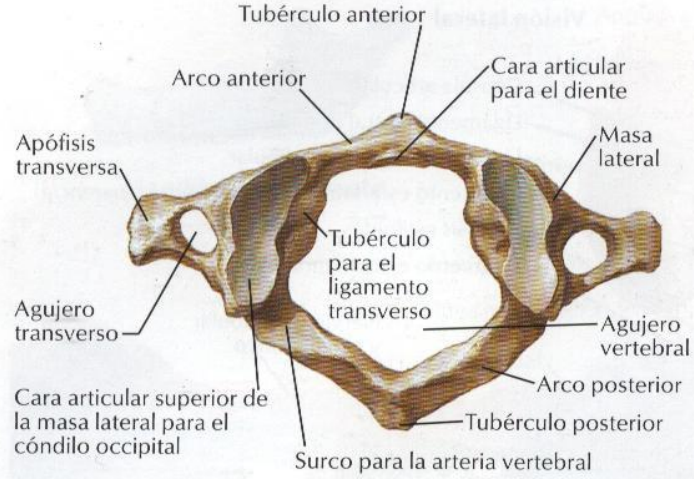


**Atlas (C1): visión superior**

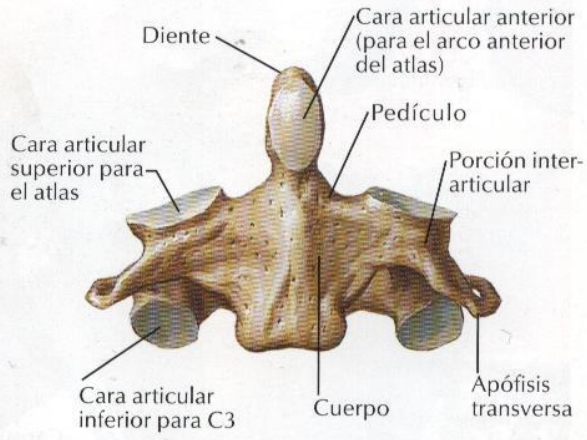


**Axis (C2): visión anterior**

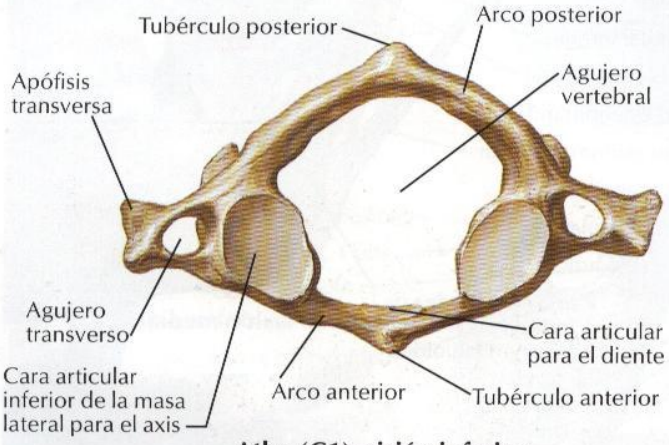


**Atlas (C1): visión inferior**

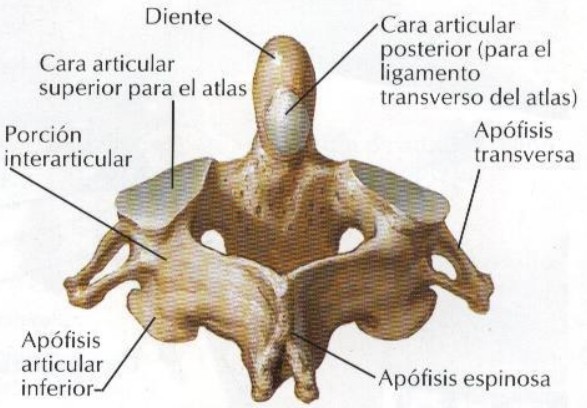


**Axis (C2): visión posterosuperior**

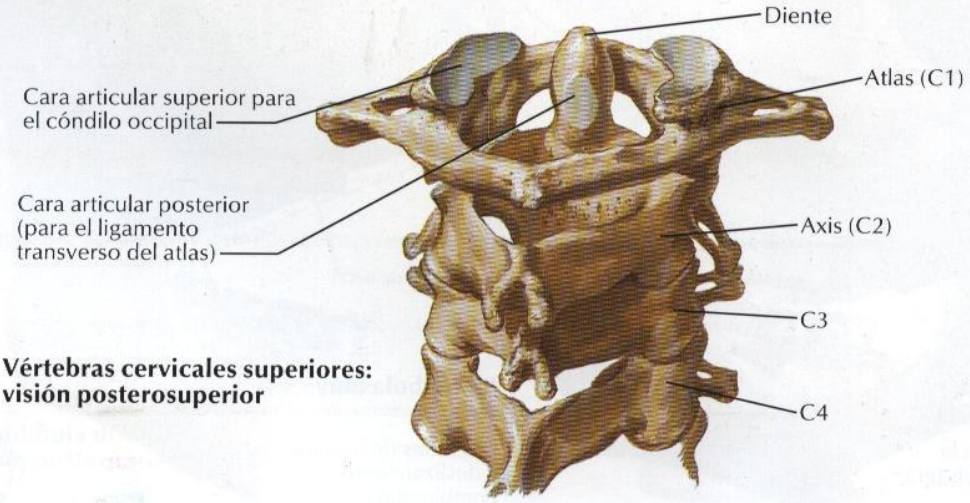


**Vértebras cervicales superiores: visión posterosuperior**

F. Netter M.D.
©ICON

VÉANSE TAMBIÉN LÁMINAS 9, 142

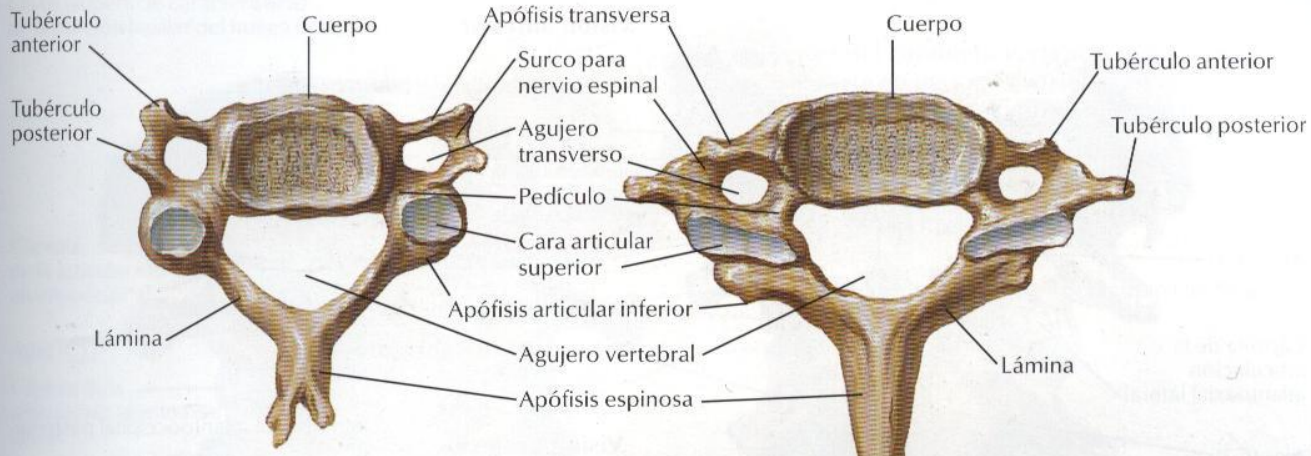


**4.ª vértebra cervical: visión superior**




**7.ª vértebra cervical: visión superior**

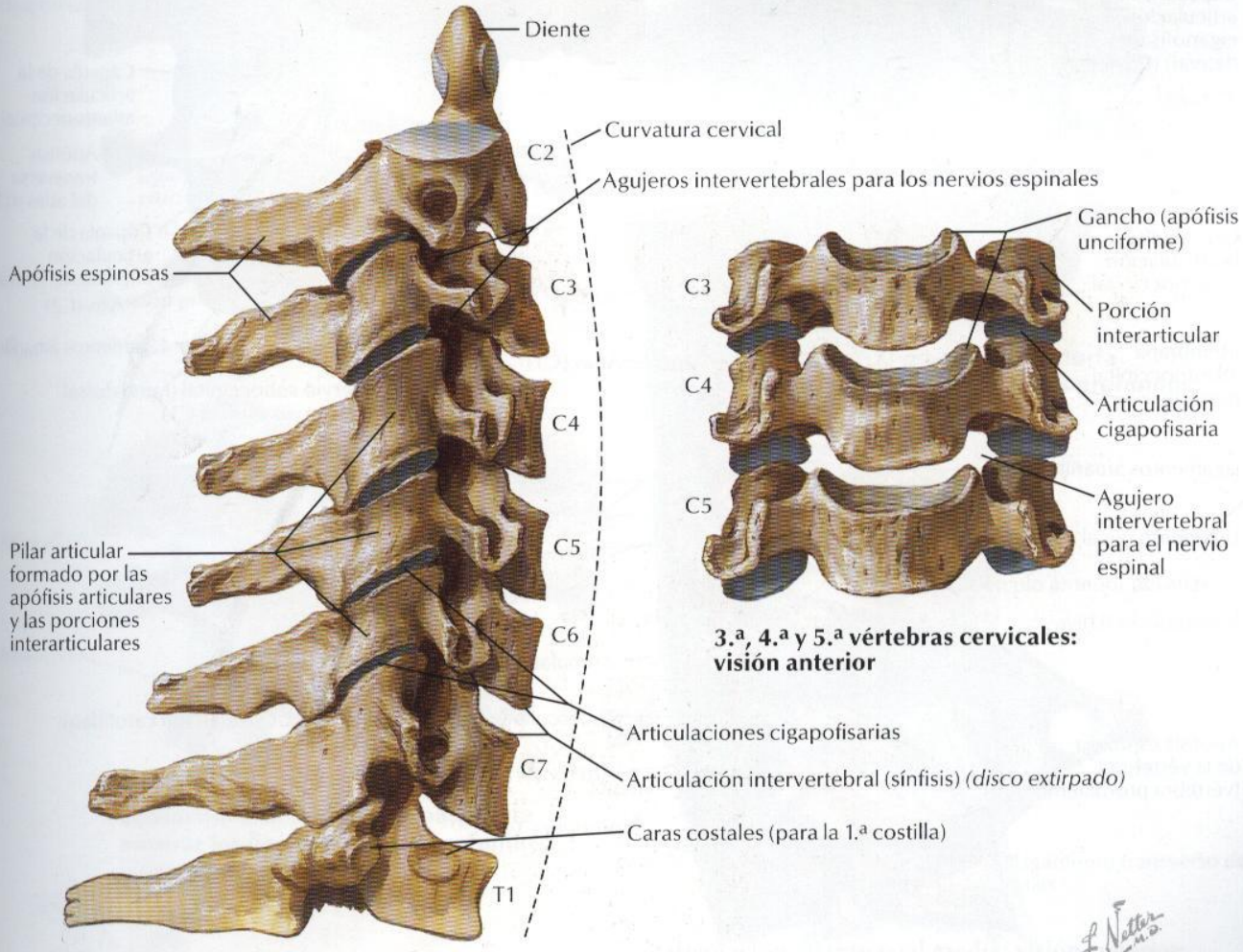


**3.ª, 4.ª y 5.ª vértebras cervicales: visión anterior**

**Vértebras 2.ª cervical a 1.ª torácica: visión lateral derecha**

F. Netter M.D.
©ION

# Ligamentos craneocervicales externos

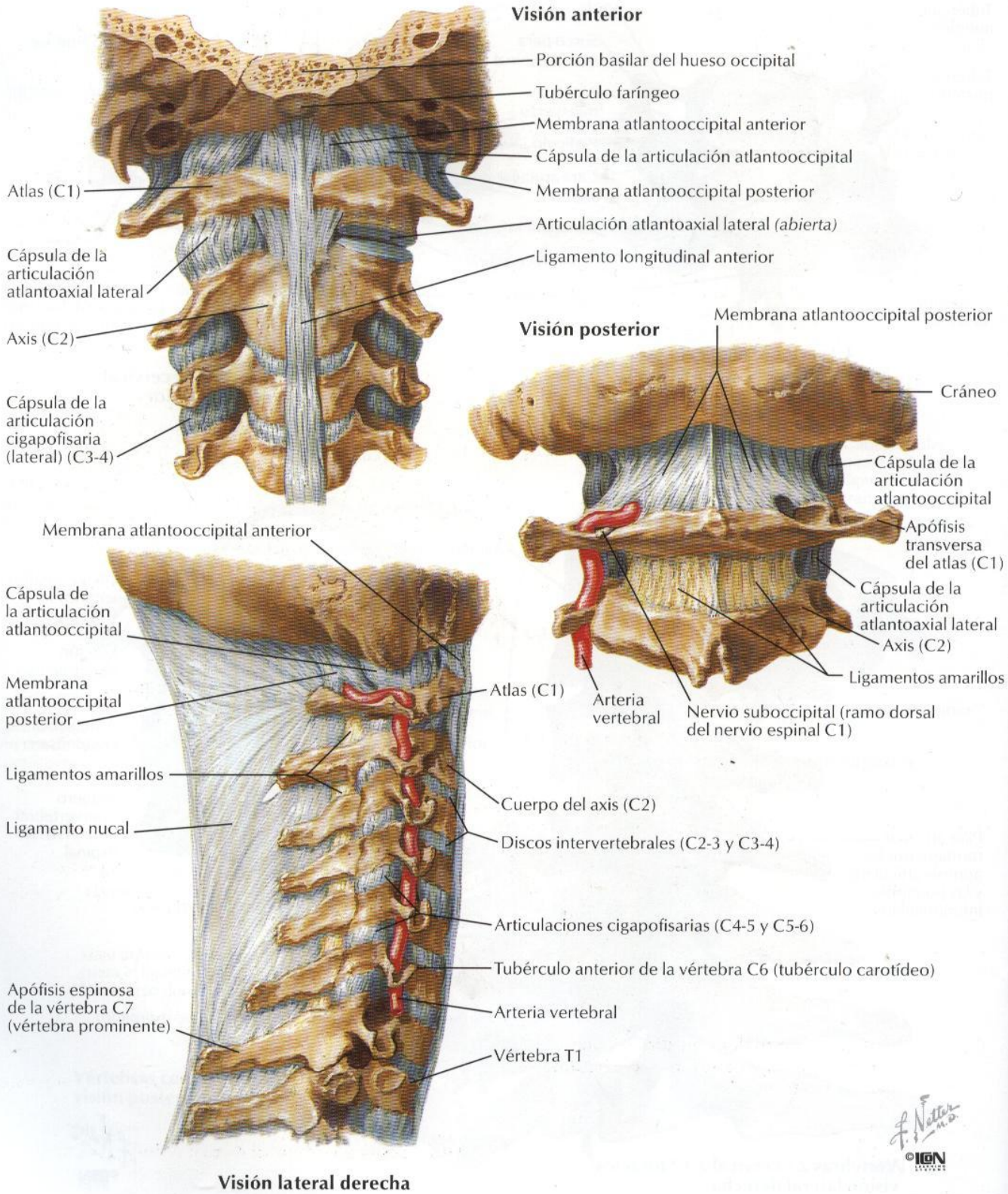

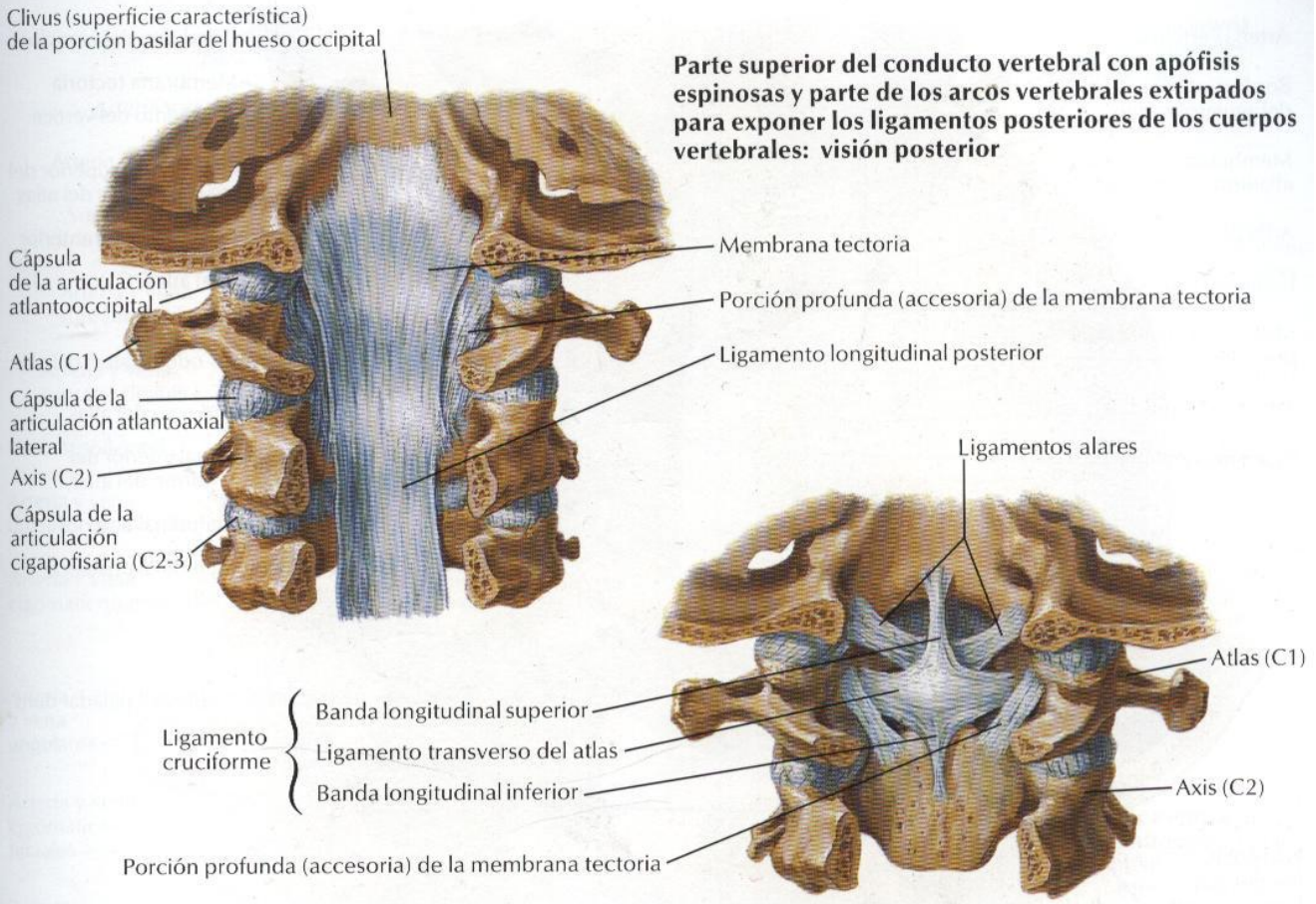


**Parte superior del conducto vertebral con apófisis espinosas y parte de los arcos vertebrales extirpados para exponer los ligamentos posteriores de los cuerpos vertebrales: visión posterior**

**Porción principal de la membrana tectoria extirpada para exponer los ligamentos profundos: visión posterior**

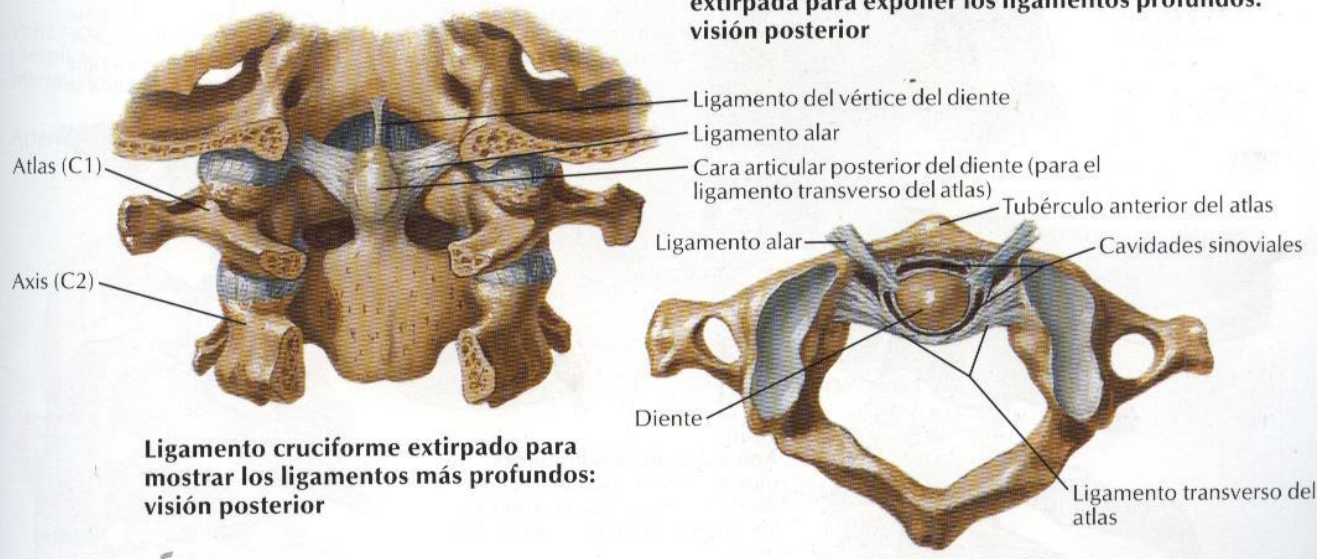


**Ligamento cruciforme extirpado para mostrar los ligamentos más profundos: visión posterior**

**Articulación atlantoaxial media: visión superior**

F. Netter M.D.
©ICON

# Articulación atlantooccipital

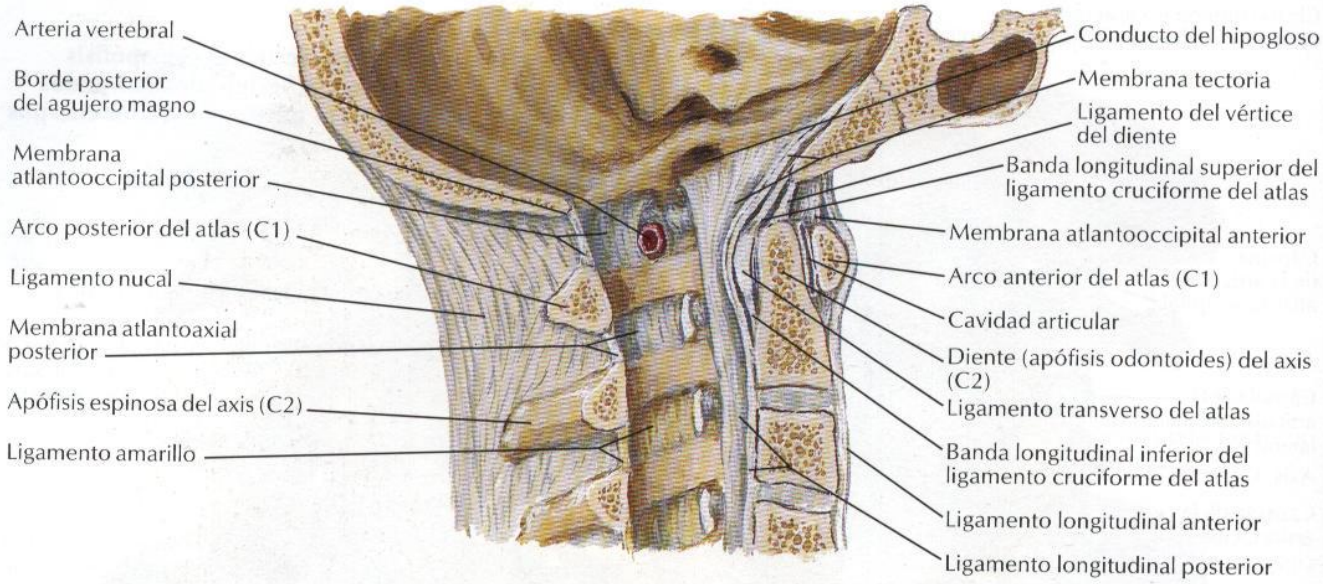


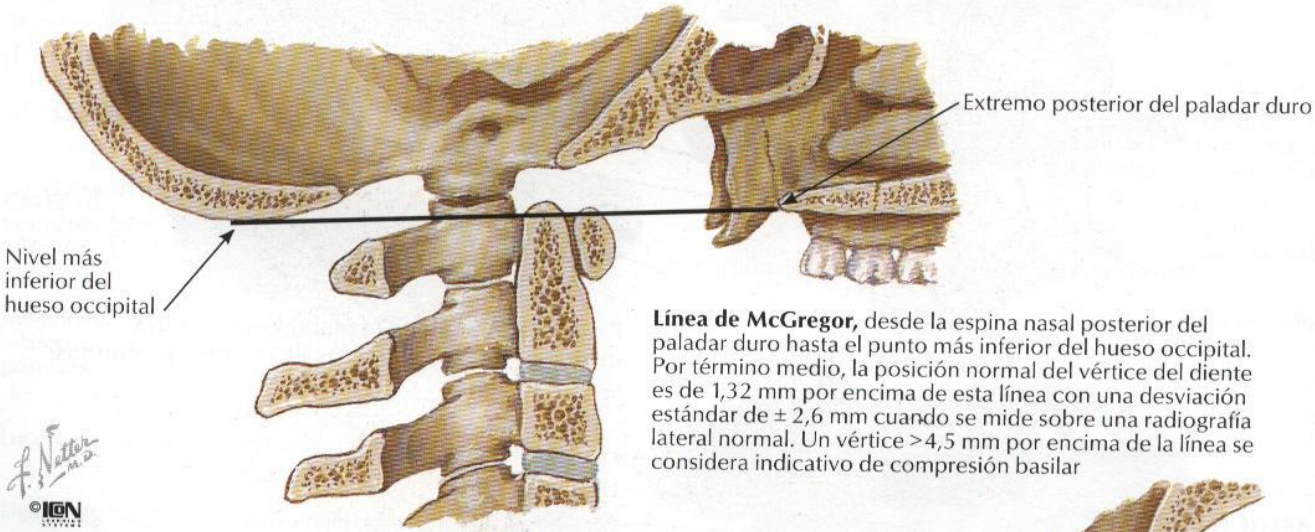


**Línea de McGregor,** desde la espina nasal posterior del paladar duro hasta el punto más inferior del hueso occipital. Por término medio, la posición normal del vértice del diente es de 1,32 mm por encima de esta línea con una desviación estándar de ± 2,6 mm cuando se mide sobre una radiografía lateral normal. Un vértice >4,5 mm por encima de la línea se considera indicativo de compresión basilar

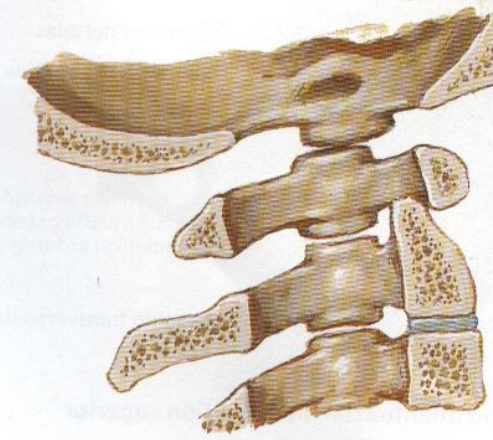

Diente (apófisis odontoides) hipoplásico

**Anomalías de la odontoides,** muy a menudo asociadas con displasias esqueléticas como en los síndromes de Klippel-Feil, Down o Morquio

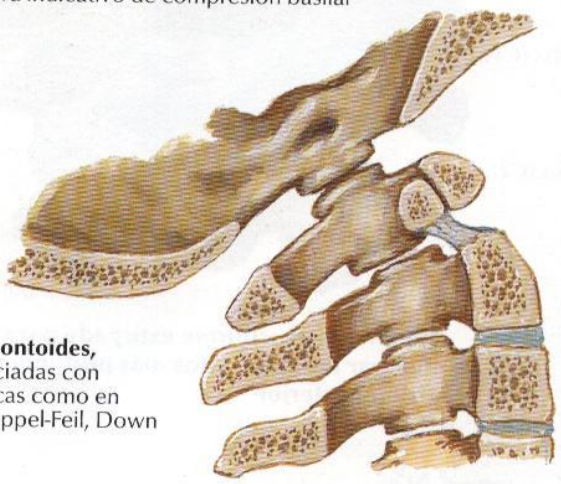

Hueso odontoideo con unión fibrosa y estrechamiento del conducto vertebral con la cabeza en extensión

# Arterias y venas superficiales de la cara y cuero cabelludo

VÉANSE TAMBIÉN LÁMINAS 29, 35, 63, 64, 80, 98

Aponeurosis epicraneal (*galea aponeurotica*) (*cortada para mostrar el cráneo*)
Vena emisaria parietal
Frontal
Parietal
Ramas de la arteria y vena temporales superficiales
Arteria y vena temporales medias
Arteria cigomaticoorbitaria
Arteria y vena transversas faciales
Arteria y vena supraorbitarias
Arteria y vena supratrocleares
Vena nasofrontal
Arteria y vena dorsales de la nariz
Arteria y vena cigomaticotemporales
Arteria y vena angulares
Arteria y vena cigomatico-faciales
Arteria y vena infraorbitarias
Vena facial profunda (del plexo pterigoideo)
Arteria y vena faciales
Arterias auriculares anteriores
Vena emisaria mastoidea y rama meníngea de la arteria occipital (arteria meníngea posterior)
Arteria y vena occipitales (*cortadas*)
Arteria y vena auriculares posteriores
Vena yugular externa (*cortada*)
Vena retromandibular
Vena yugular interna
Arteria carótida interna
Arteria carótida externa
Arteria carótida común
Arteria y vena linguales

**Vascularización arterial de la cara**

Negro: de la arteria carótida interna (vía arteria oftálmica)
Rojo: de la arteria carótida externa

F. Netter M.D.
©ICON

# Nervios cutáneos de la cabeza y cuello

VÉANSE TAMBIÉN LÁMINAS 27, 31, 40, 41, 116

**De la división oftálmica del nervio trigémino ($V_1$)**

- Nervio supraorbitario
- Nervio supratroclear
- Ramo palpebral del nervio lagrimal
- Nervio infratroclear
- Ramo nasal externo del nervio etmoidal anterior

**De la división maxilar del nervio trigémino ($V_2$)**

- Nervio infraorbitario
- Nervio cigomaticofacial
- Nervio cigomaticotemporal

**De la división mandibular del nervio trigémino ($V_3$)**

- Nervio mentoniano
- Nervio bucal
- Nervio auriculotemporal

Ramo auricular del nervio vago (X)

**Ramos mediales de ramos dorsales de nervios espinales cervicales**

- Nervio occipital mayor (C2)
- 3.er nervio occipital (C3)
- De los nervios 4.º, 5.º, 6.º y 7.º sucesivamente

**Ramos del plexo cervical**

- Nervio occipital menor (C2, 3)
- Nervio auricular mayor (C2, 3)
- Nervio transverso del cuello (C2, 3)
- Nervios supraclaviculares (C3, 4)

**Nervio trigémino (V)**

- **Nervio oftálmico ($V_1$)**
- **Nervio maxilar ($V_2$)**
- **Nervio mandibular ($V_3$)**

**Ramos dorsales de nervios espinales cervicales**

Nota: Ramo auricular del nervio vago para el conducto auditivo externo y una pequeña área en la cara posteromedial de la oreja

**Ramos del plexo cervical**

F. Netter M.D.

©ICON

# Ramos del nervio facial y glándula parótida

VÉASE TAMBIÉN LÁMINA 117

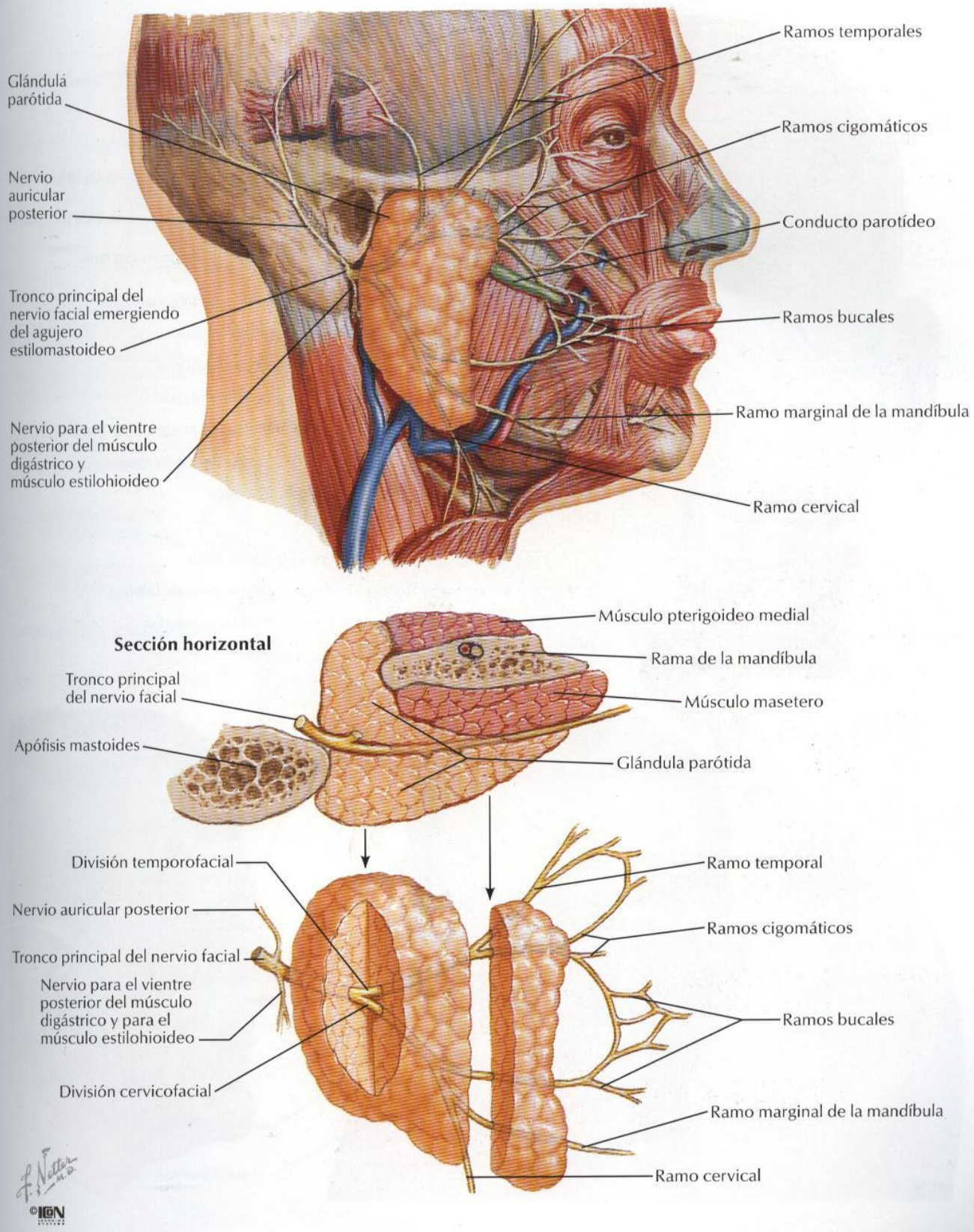

# Músculos de la expresión facial: visión anterior

VÉASE TAMBIÉN LÁMINA 48

Aponeurosis epicraneal (*galea aponeurotica*)
Vientre frontal del músculo epicráneo
Músculo prócer
Músculo corrugador de las cejas
Porción orbitaria } del músculo orbicular del ojo
Porción palpebral
Músculo elevador del labio superior y del ala de la nariz
Porción transversa } del músculo nasal
Porción alar
Músculo elevador del labio superior
Músculo auricular anterior
Músculo cigomático menor
Músculo cigomático mayor
Músculo elevador del ángulo de la boca
Músculo depresor del septo nasal
Músculo buccinador
Músculo risorio
Músculo orbicular de la boca
Músculo depresor del ángulo de la boca
Músculo depresor del labio inferior
Músculo mentoniano
Músculo platisma

El trayecto de las arrugas de la piel es transverso a la dirección de las fibras de los músculos faciales. Las incisiones elípticas para extirpación de tumores cutáneos se realizan de acuerdo con la dirección de las arrugas

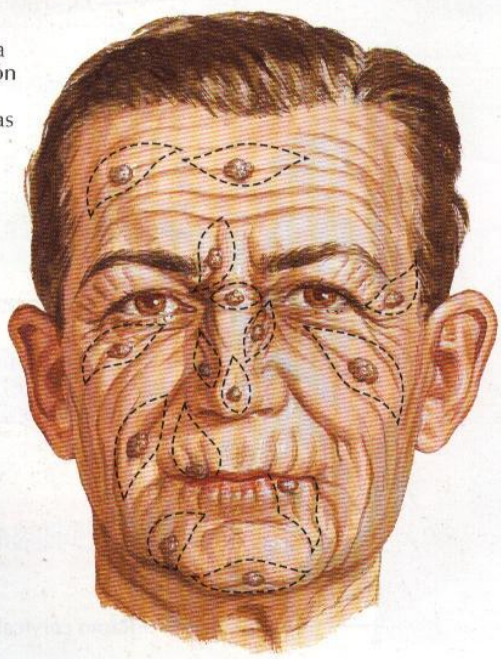

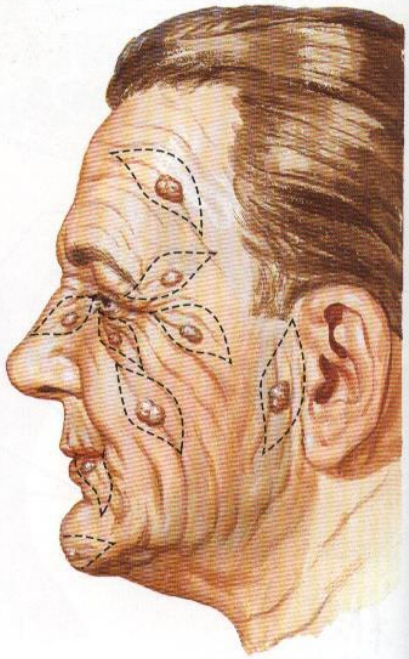

F. Netter M.D.
©ICON

# Músculos de la expresión facial: visión lateral

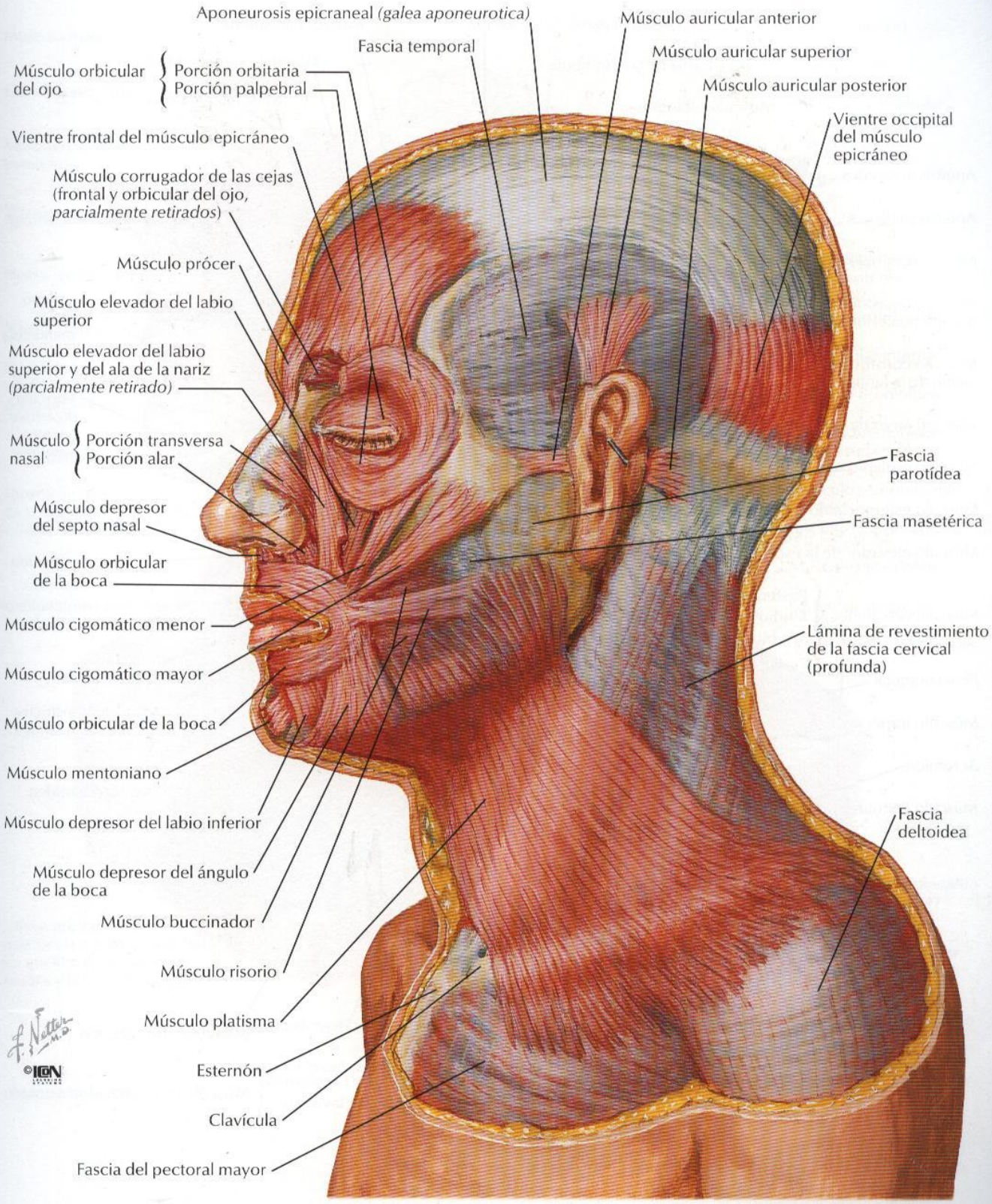

# Músculos del cuello: visión lateral

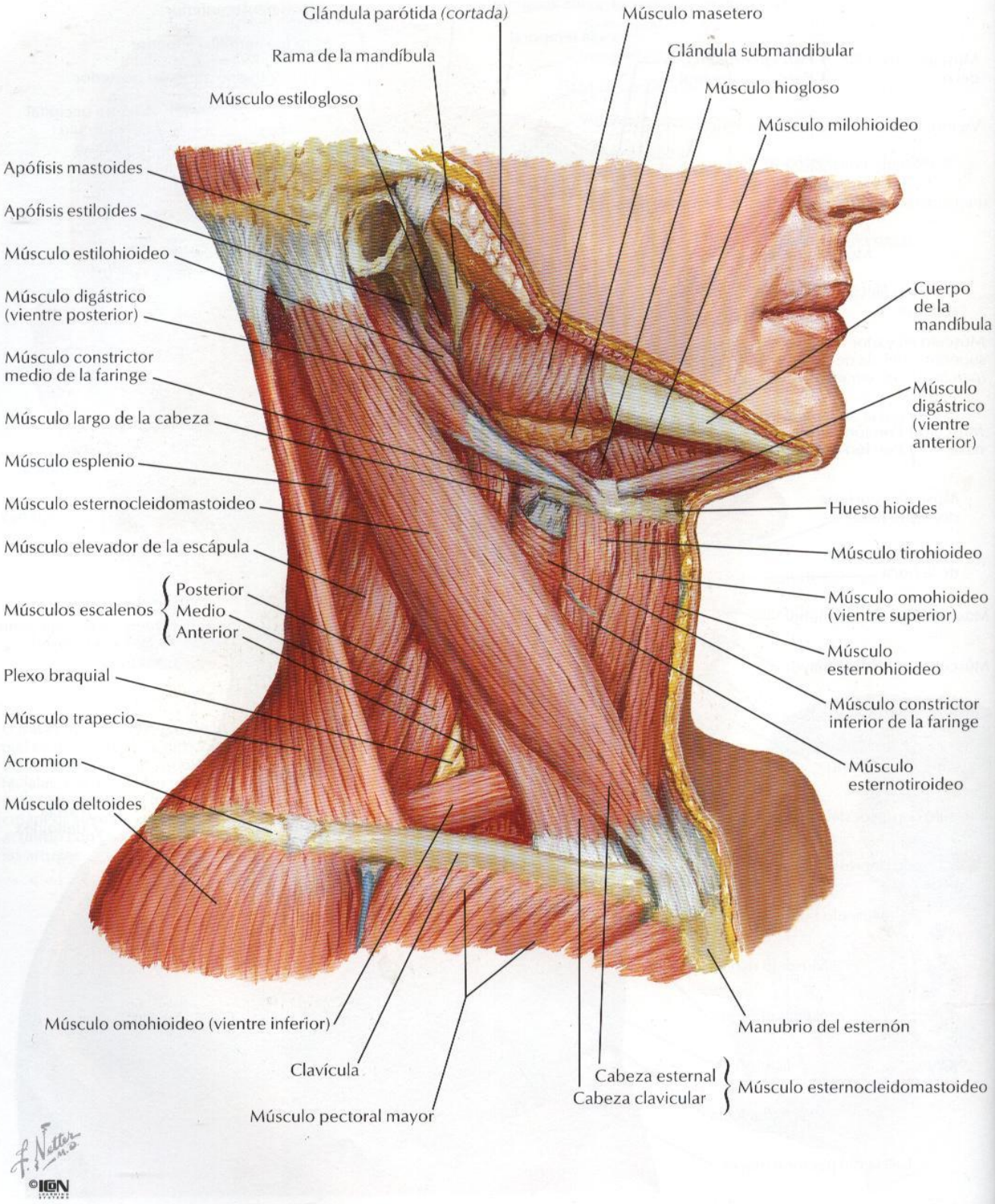

# Músculos del cuello: visión anterior

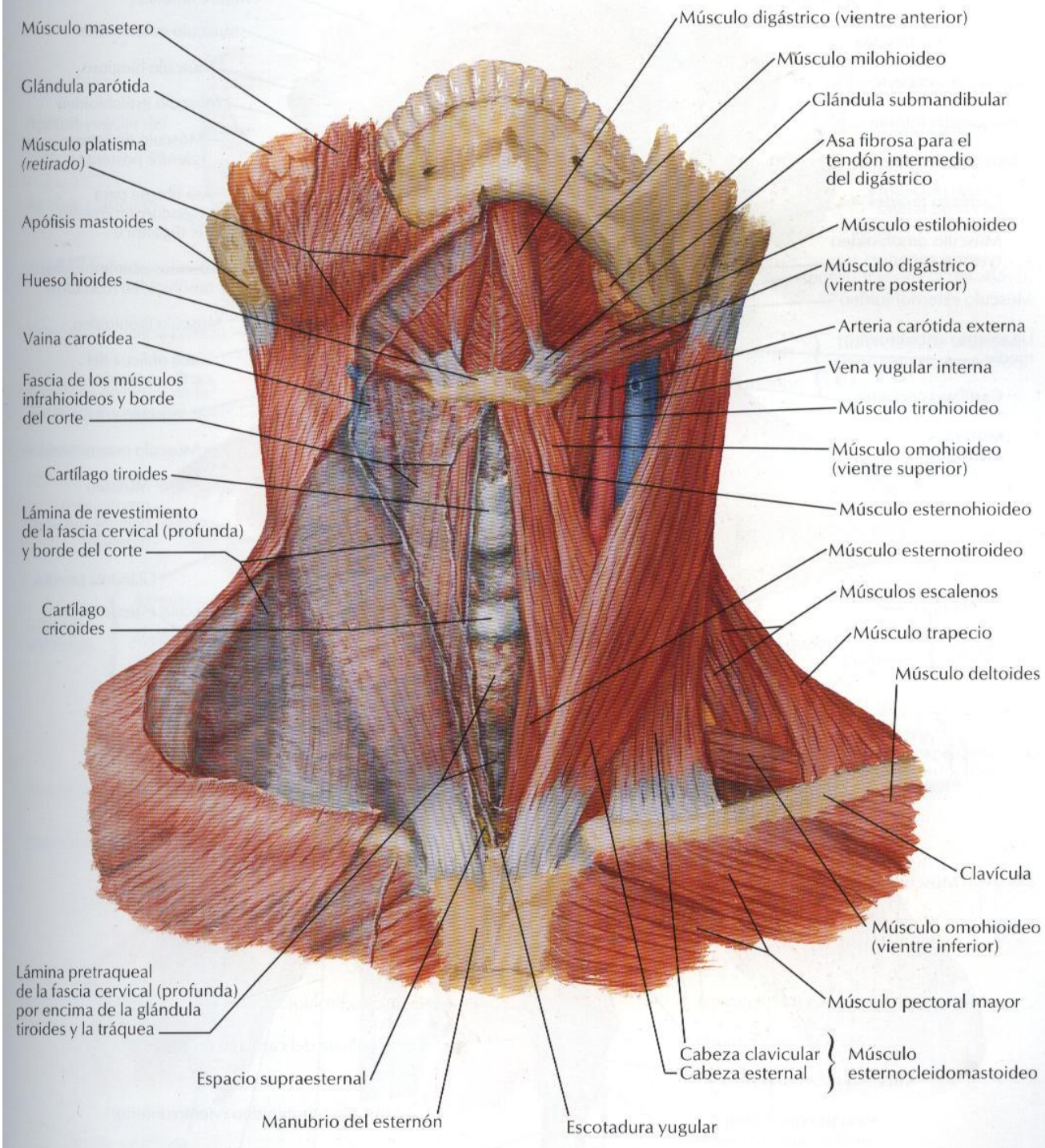

# Músculos suprahioideos e infrahioideos

VÉASE TAMBIÉN LÁMINA 47

Hueso hioides
Membrana tirohioidea
Arteria carótida externa
Vena yugular interna
Músculo tirohioideo
Cartílago tiroides
Músculo omohioideo (vientre superior)
Músculo esternohioideo
Ligamento cricotiroideo medio
Cartílago cricoides
Músculos escalenos
Músculo trapecio
Músculo omohioideo (vientre inferior)
Tráquea
Músculo digástrico (vientre anterior)
Músculo milohioideo
Músculo hiogloso
Músculo estilohioideo
Músculo digástrico (vientre posterior)
Asa fibrosa para el tendón intermedio del digástrico
Músculos esternohioideo y omohioideo *(cortados)*
Músculo tirohioideo
Línea oblicua del cartílago tiroides
Músculo cricotiroideo
Músculo esternotiroideo
Músculo omohioideo (vientre superior) *(cortado)*
Glándula tiroides
Músculo esternohioideo *(cortado)*
Clavícula

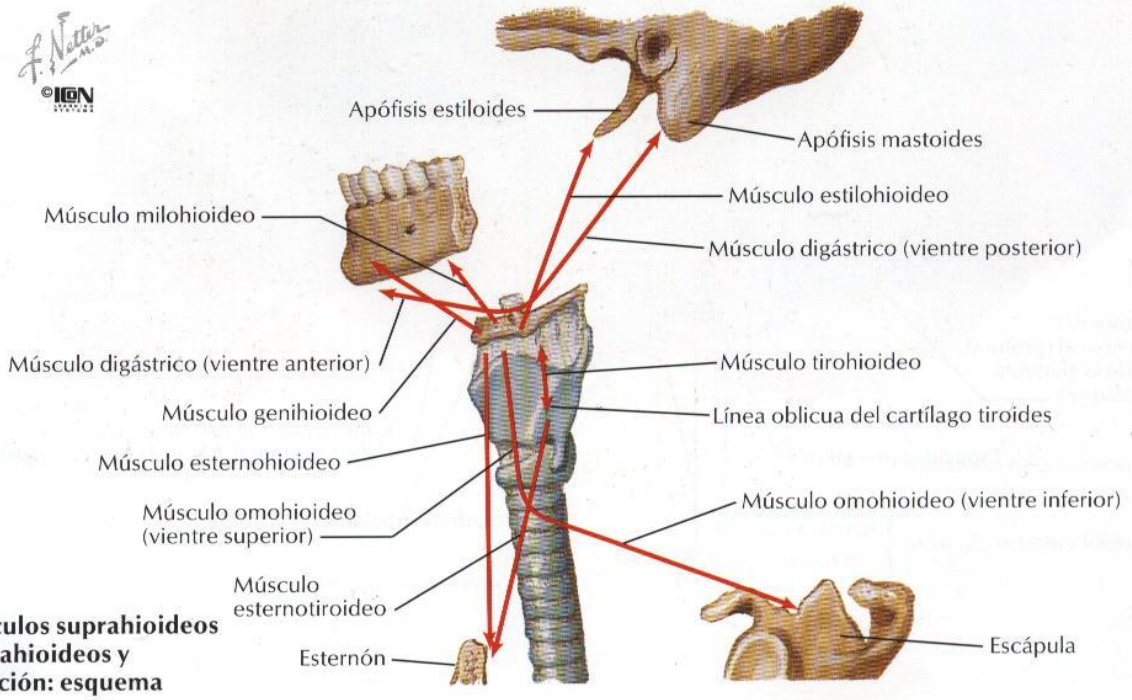


**Músculos suprahioideos e infrahioideos y su acción: esquema**

# Músculos escalenos y prevertebrales

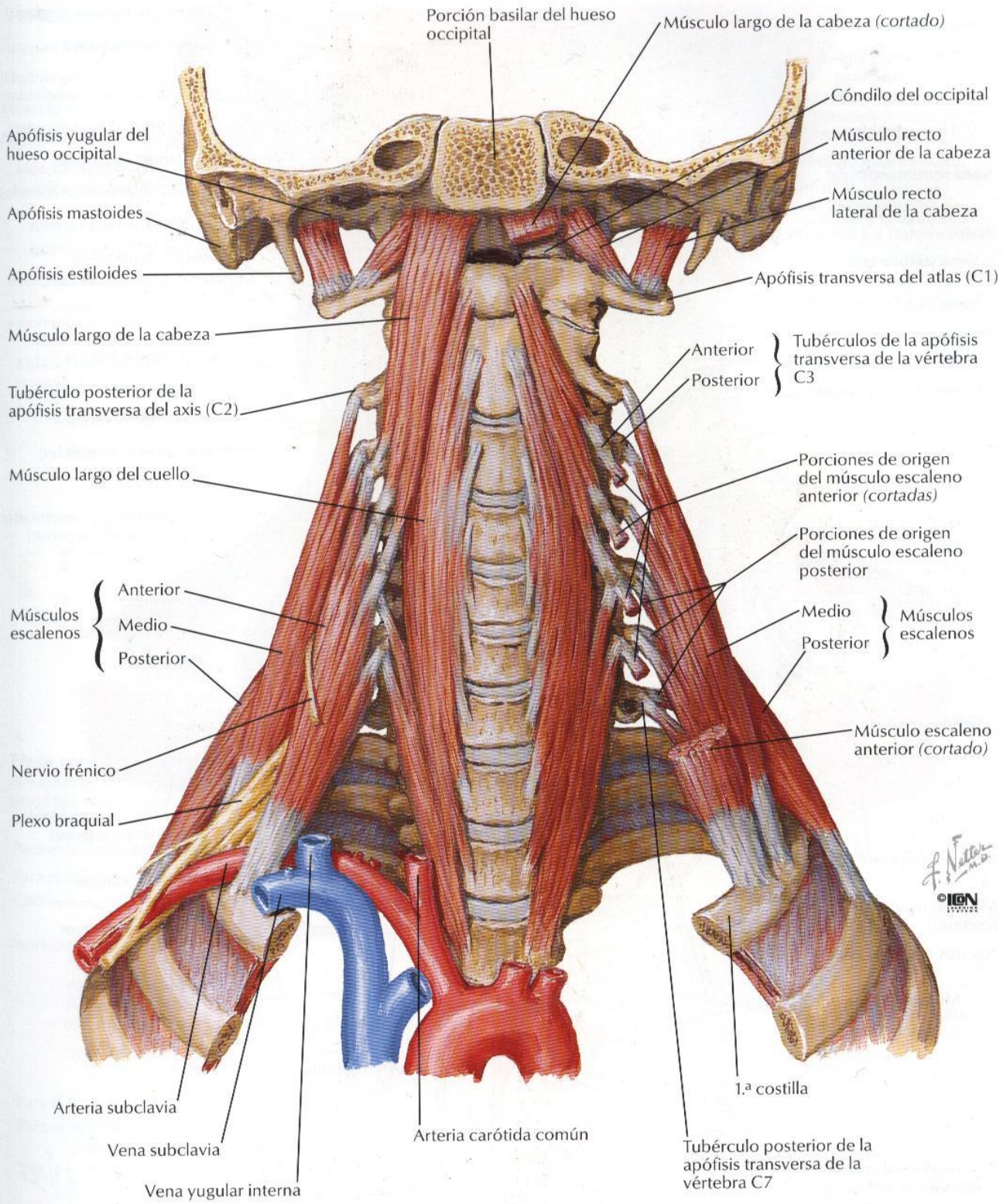

# Venas superficiales y nervios cutáneos del cuello

*PARA LAS VENAS PROFUNDAS DEL CUELLO VÉASE LÁMINA 64*

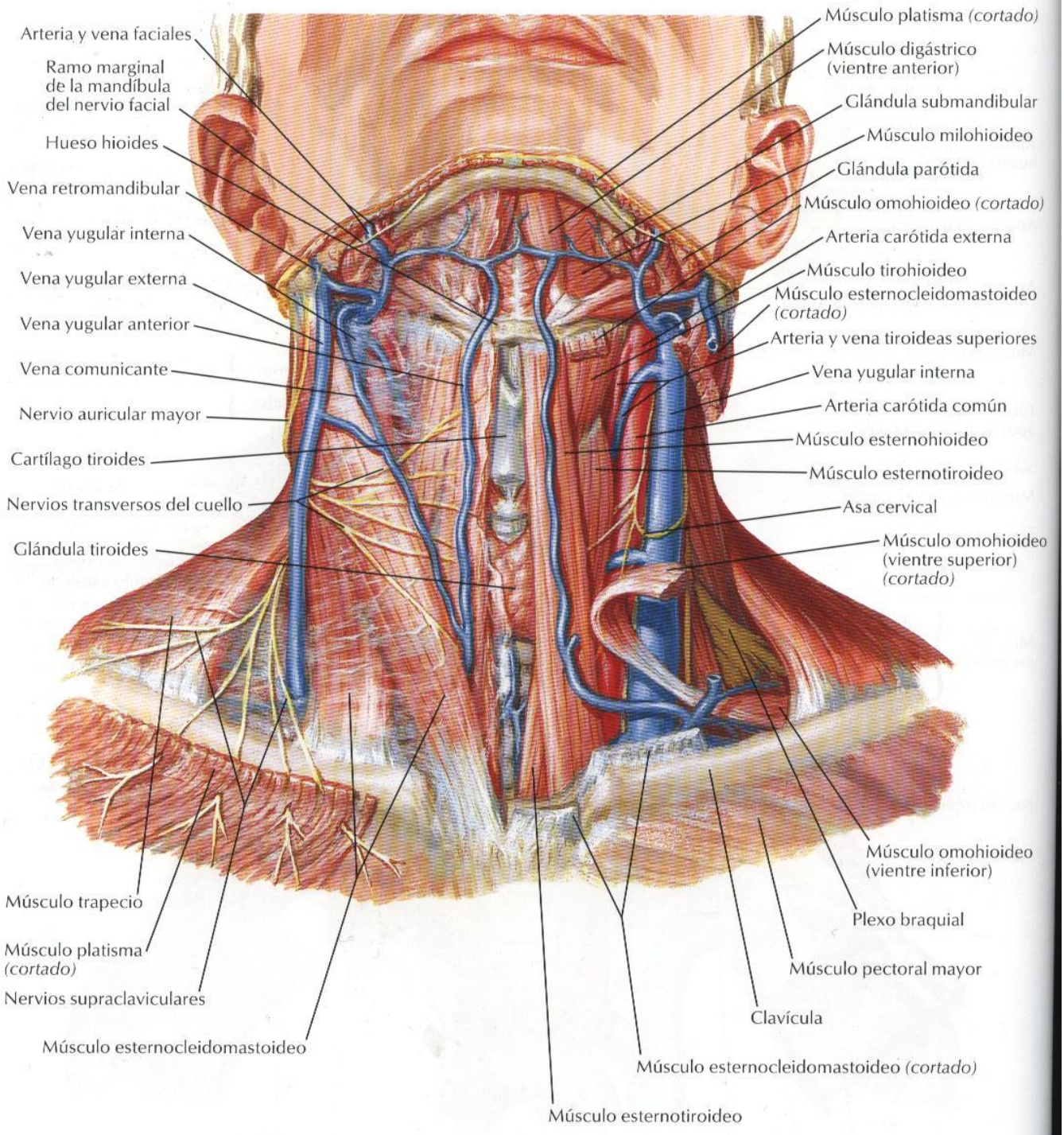


F. Netter M.D.
©ICON

# Plexo cervical in situ

VÉANSE TAMBIÉN LÁMINAS 121, 122, 123, 182

Glándula parótida
Arteria y vena faciales
Glándula submandibular
Músculo milohioideo
Nervio hipogloso (XII)
Músculo digástrico (vientre anterior)
Arteria lingual
Arteria carótida externa
Arteria carótida interna
Músculo tirohioideo
Arteria tiroidea superior
Músculo omohioideo (vientre superior) *(cortado)*
Asa cervical { Raíz superior / Raíz inferior
Músculo esternohioideo
Músculo esternotiroideo
Vena yugular interna
Arteria carótida común
Arteria tiroidea inferior
Nervio vago (X)
Arteria vertebral
Tronco tirocervical
Arteria y vena subclavias

Nervio auricular mayor
Nervio occipital menor
Músculo esternocleidomastoideo *(cortado y levantado)*
Músculo estilohioideo
Músculo digástrico (vientre posterior)
Nervio espinal C2 (ramo ventral)
Nervio accesorio (XI)
Nervio espinal C3 (ramo ventral)
Músculo elevador de la escápula
Músculo escaleno medio
Músculo escaleno anterior
Nervio espinal C5 (ramo ventral)
Arteria transversa del cuello
Nervio frénico
Músculo omohioideo (vientre inferior) *(cortado)*
Plexo braquial
Arteria dorsal de la escápula
Arteria supraescapular

F. Netter M.D.
©ICON

**Plexo cervical: esquema**
(S = ramo gris desde el ganglio simpático cervical superior)

Nervio hipogloso (XII)
Nervio accesorio (XI)
Nervio auricular mayor
Nervio occipital menor
Para los músculos recto lateral, largo y recto anterior de la cabeza
Para los músculos largo de la cabeza y largo del cuello
Para los músculos escalenos y elevador de la escápula
Nervio frénico
Para el músculo genihioideo
Para el músculo tirohioideo
Comunicación para el nervio vago
Nervios transversos del cuello
Para el músculo omohioideo (vientre superior)
Asa cervical { Raíz superior / Raíz inferior
Para el músculo esternotiroideo
Para el músculo esternohioideo
Para el músculo omohioideo (vientre inferior)
Nervios supraclaviculares

S C1 S C2 S C3 S C4

# Arteria subclavia

*VÉASE TAMBIÉN LÁMINA 398*

**Disección anterior derecha**

Vena yugular interna
Arteria carótida externa
Arteria cervical ascendente
Nervio frénico
Músculo escaleno anterior
Arteria tiroidea inferior
Arteria transversa del cuello
Arteria supraescapular
Arteria dorsal de la escápula
Tronco costocervical
Tronco tirocervical
Arteria y vena subclavias
Glándula tiroides *(reflejada)*
Ganglio simpático cervical medio
Nervio vago (X)
Arteria vertebral
Arteria carótida común
Nervio laríngeo recurrente
Tronco braquiocefálico
Vena yugular interna *(cortada)*

**Visión esquemática lateral derecha**

Arteria vertebral
Arteria cervical profunda (ascendiendo para anastomosarse con la rama descendente de la arteria occipital)
Tronco costocervical
Arteria intercostal suprema
1.ª arteria intercostal
2.ª arteria intercostal
Escápula
Arteria carótida externa
Arteria carótida interna
Arteria cervical ascendente
Arteria tiroidea inferior
Arteria transversa del cuello
Arteria carótida común
Tronco tirocervical
Arteria supraescapular
Arteria subclavia (1.ª porción medial, 2.ª porción posterior y 3.ª porción lateral al músculo escaleno anterior)
Arteria torácica interna

F. Netter M.D.
©ICON

VÉANSE TAMBIÉN LÁMINAS 130, 131

**Espacio (lecho) parotídeo: disección lateral derecha**

Apófisis mastoides
Apófisis estiloides
Nervio facial (VII) *(cortado)*
Músculo esternocleidomastoideo *(cortado)*
Músculo digástrico (vientre posterior) *(cortado)*
Arteria occipital y rama esternocleidomastoidea
Nervio accesorio (XI)
Asa cervical { Raíz superior / Raíz inferior
Nervio vago (X)
Arteria faríngea ascendente
Ramo carotídeo del nervio glosofaríngeo (IX) y cuerpo carotídeo
Arteria carótida interna
Vena yugular interna

Arteria temporal superficial
Arteria transversa facial
Arteria maxilar
Arteria carótida externa
Arteria auricular posterior
Nervio glosofaríngeo (IX)
Músculo estilohioideo
Nervio hipogloso (XII)
Arteria facial
Arteria lingual
Músculo milohioideo
Músculo hiogloso
Músculo digástrico (vientre anterior)
Hueso hioides
Rama para el músculo tirohioideo (del asa cervical)
Arteria laríngea superior
Arteria tiroidea superior
Arteria carótida externa
Arteria carótida común

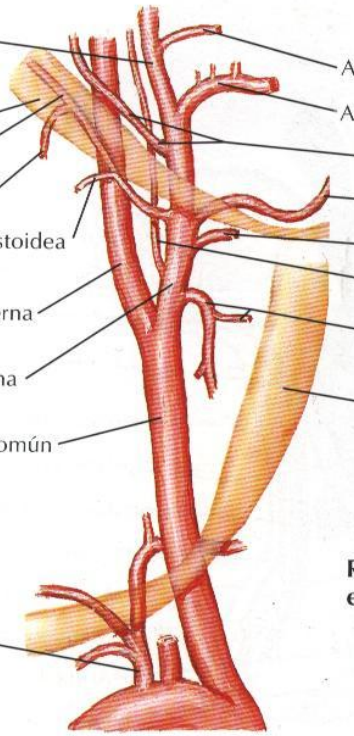

Arteria temporal superficial
Músculo digástrico *(por transparencia)*
Arteria occipital
Rama descendente
Rama esternocleidomastoidea
Arteria carótida interna
Arteria carótida externa
Arteria carótida común
Tronco tirocervical

Arteria transversa facial
Arteria maxilar
Arteria auricular posterior
Arteria facial
Arteria lingual
Arteria faríngea ascendente
Arteria tiroidea superior y rama laríngea superior
Músculo omohioideo *(por transparencia)*

**Ramas de la carótida externa: esquema**

©ICON

# Fascias del cuello

*PARA CONTENIDOS DE LA VAINA CAROTÍDEA VÉANSE LÁMINAS 63, 64, 65*

Lámina de revestimiento de la fascia cervical (profunda)
Porción muscular de la lámina pretraqueal de la fascia cervical (profunda) (de los músculos infrahioideos)
Porción visceral de la lámina pretraqueal de la fascia cervical (profunda)
Fascia bucofaríngea (visceral)
Vaina carotídea
Tejido subcutáneo
Lámina de revestimiento de la fascia cervical (profunda) cubriendo el triángulo posterior
Grasa en el triángulo posterior
Lámina prevertebral de la fascia cervical (profunda)
Fascia alar
Espacio retrofaríngeo
Tejido subcutáneo
Vértebra cervical (C7)
Músculos cervicales profundos
Músculo trapecio
Músculo elevador de la escápula
Músculo largo del cuello
Músculos escalenos medio y posterior
Nervio espinal
Tronco simpático
Músculo escaleno anterior
Nervio frénico
Nervio vago (X)
Vena yugular interna
Arteria carótida común
Nervio laríngeo recurrente
Músculo esternocleidomastoideo
Músculo omohioideo
Esófago
Glándula tiroides
Músculo esternotiroideo
Tráquea
Músculo esternohioideo
Músculo platisma

**Sección transversal**

**Sección sagital**

Faringe
Fascia bucofaríngea
Espacio retrofaríngeo
Fascia alar
Fascia prevertebral
Tráquea
Esófago
Mandíbula
Músculo genihioideo
Fascia genihioidea
Lámina de revestimiento de la fascia cervical (profunda)
Fascia de los músculos infrahioideos
Fascia pretraqueal
Glándula tiroides
Tejido subcutáneo
Espacio supraesternal
Manubrio del esternón
Aorta
Pericardio

F. Netter M.D.
©ICON

**Visión anterolateral**

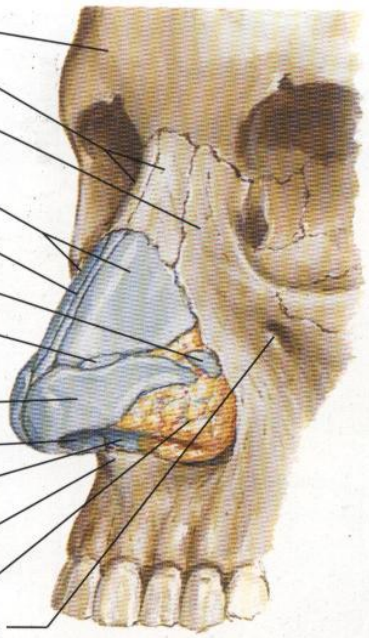


**Visión inferior**

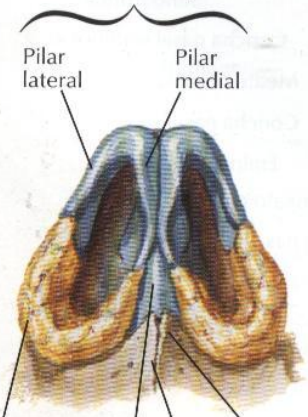


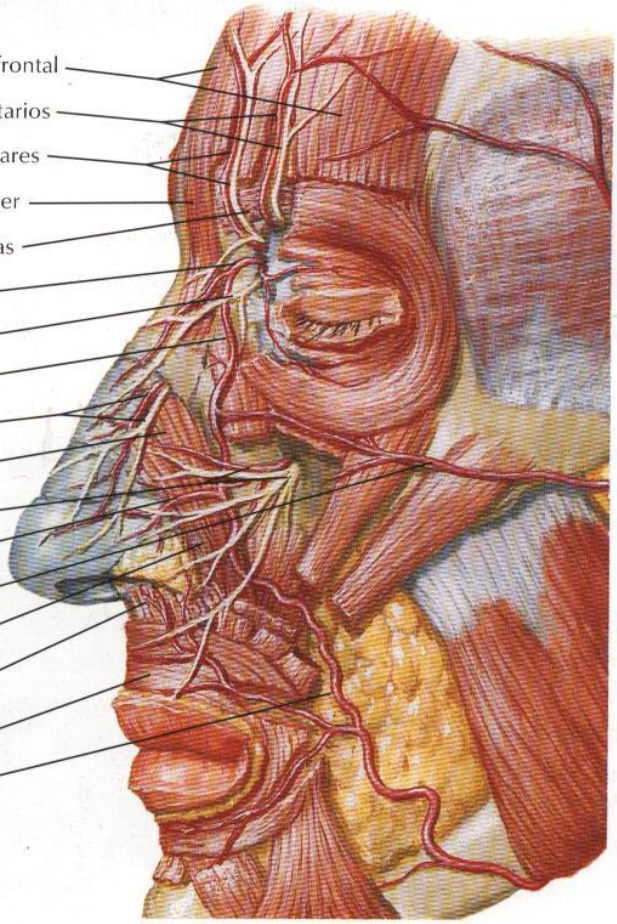


F. Netter M.D.
©ICON

# Pared lateral de la cavidad nasal

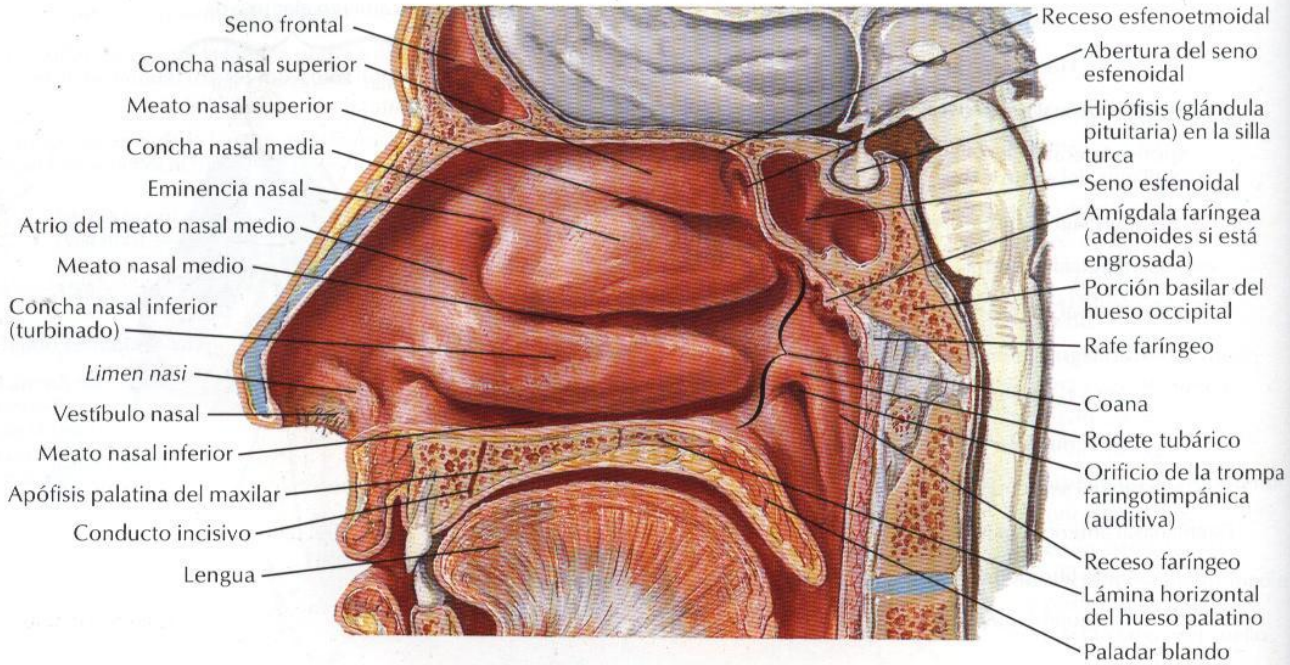


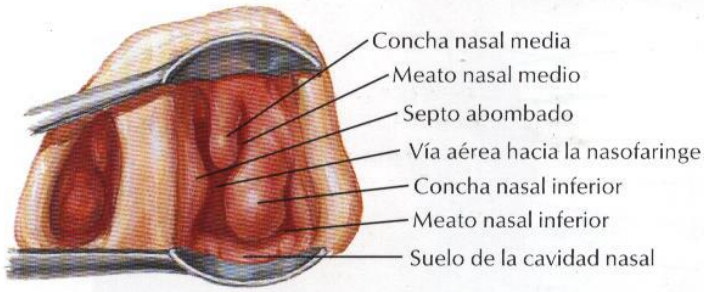


**Visión con espéculo**

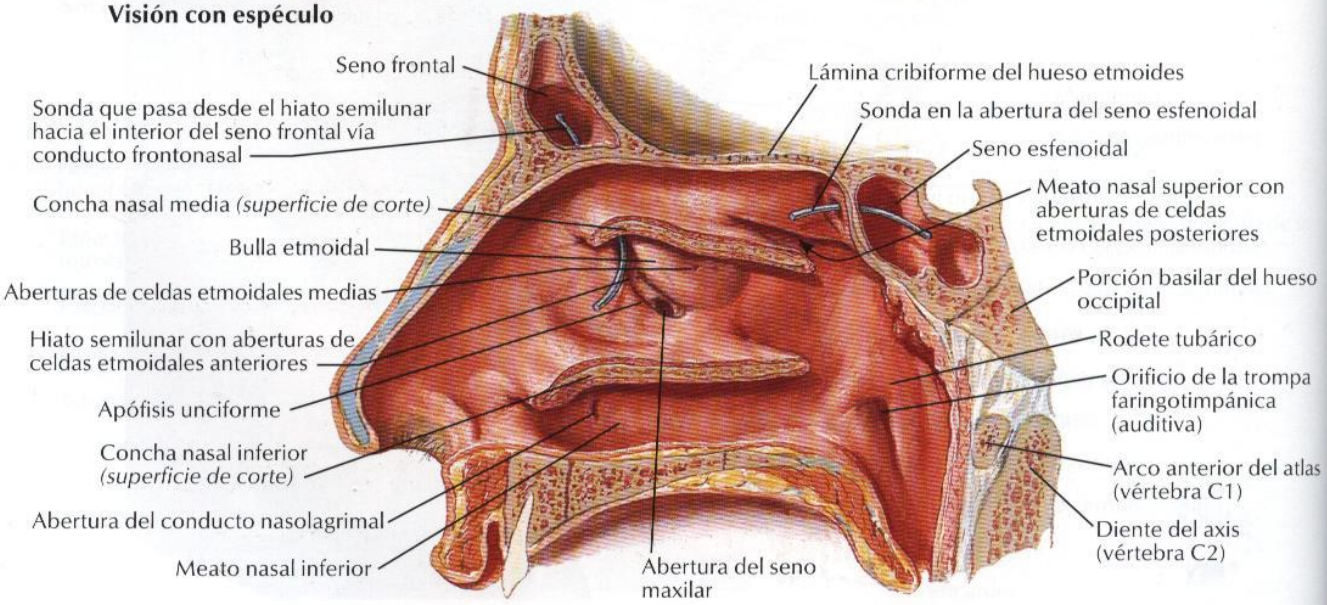

# Pared lateral de la cavidad nasal (continuación)

VÉASE TAMBIÉN LÁMINA 3

Hueso lagrimal
Concha nasal media
Apófisis unciforme
Lámina cribiforme
Concha nasal superior
Concha nasal suprema
Hueso etmoides
Hueso frontal
Porción escamosa
Seno
Espina nasal
Hueso nasal
Eminencia nasal
Apófisis lateral del cartílago del septo nasal
Cartílago alar mayor
Tejido fibroadiposo alar
Receso esfenoetmoidal
Agujero esfenopalatino
Porción basilar del hueso occipital
Seno esfenoidal
Medial y Lateral: láminas de la apófisis pterigoides
Gancho de la pterigoides
Hueso esfenoides
Maxilar
Apófisis frontal
Espina nasal anterior
Conducto incisivo
Apófisis palatina
Apófisis alveolar
Concha nasal inferior
Apófisis esfenoidal
Apófisis orbitaria
Espina nasal posterior
Lámina perpendicular
Lámina horizontal
Hueso palatino

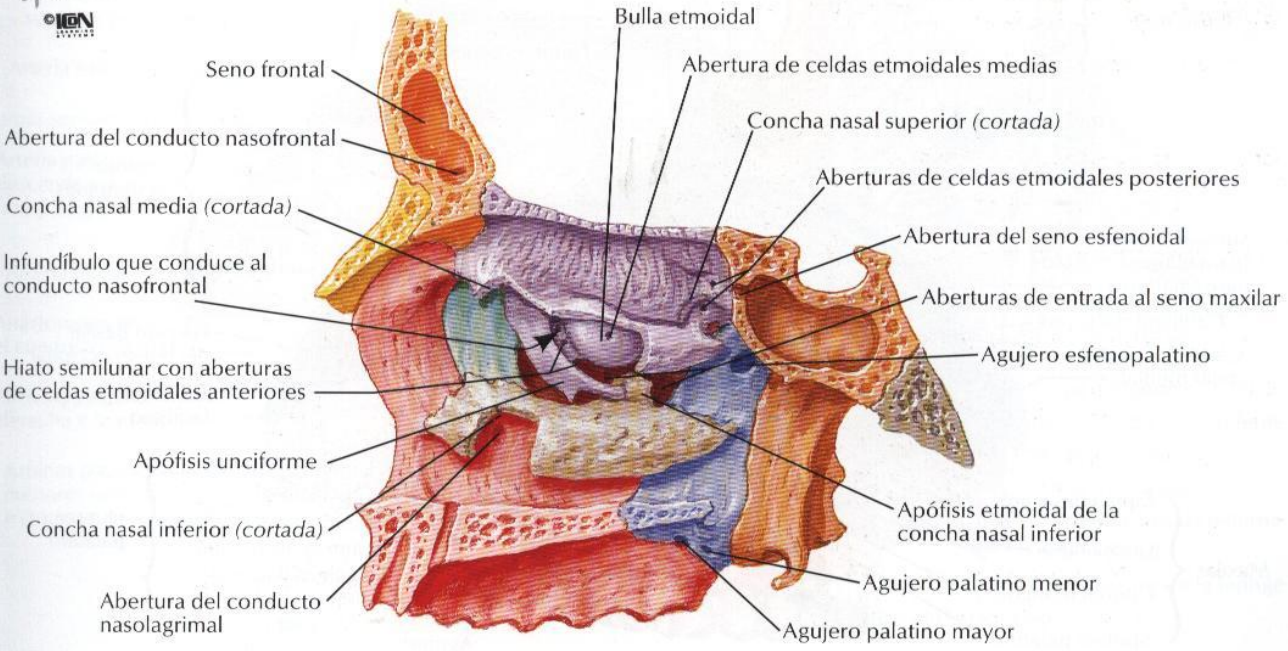

# Pared medial de la cavidad nasal (septo nasal)

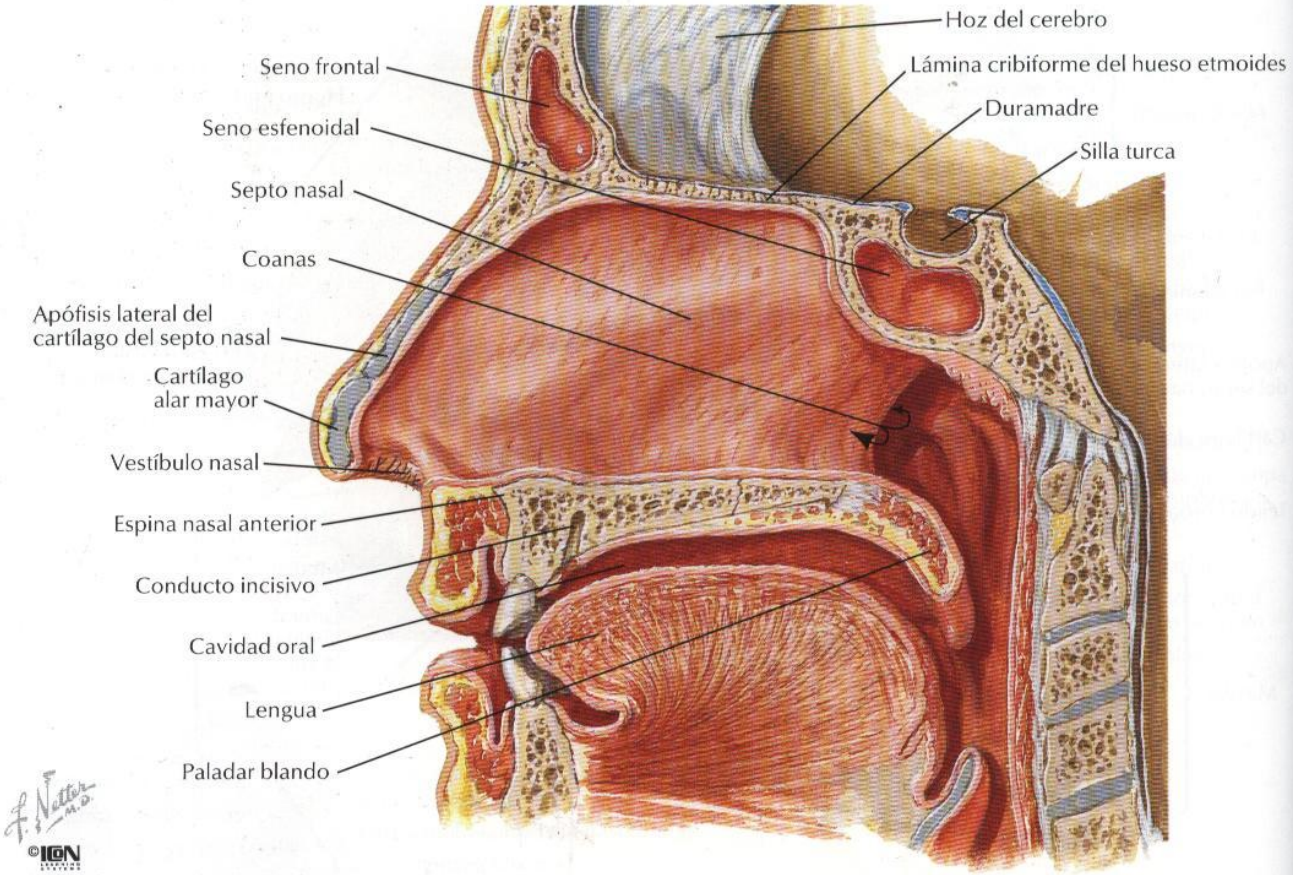


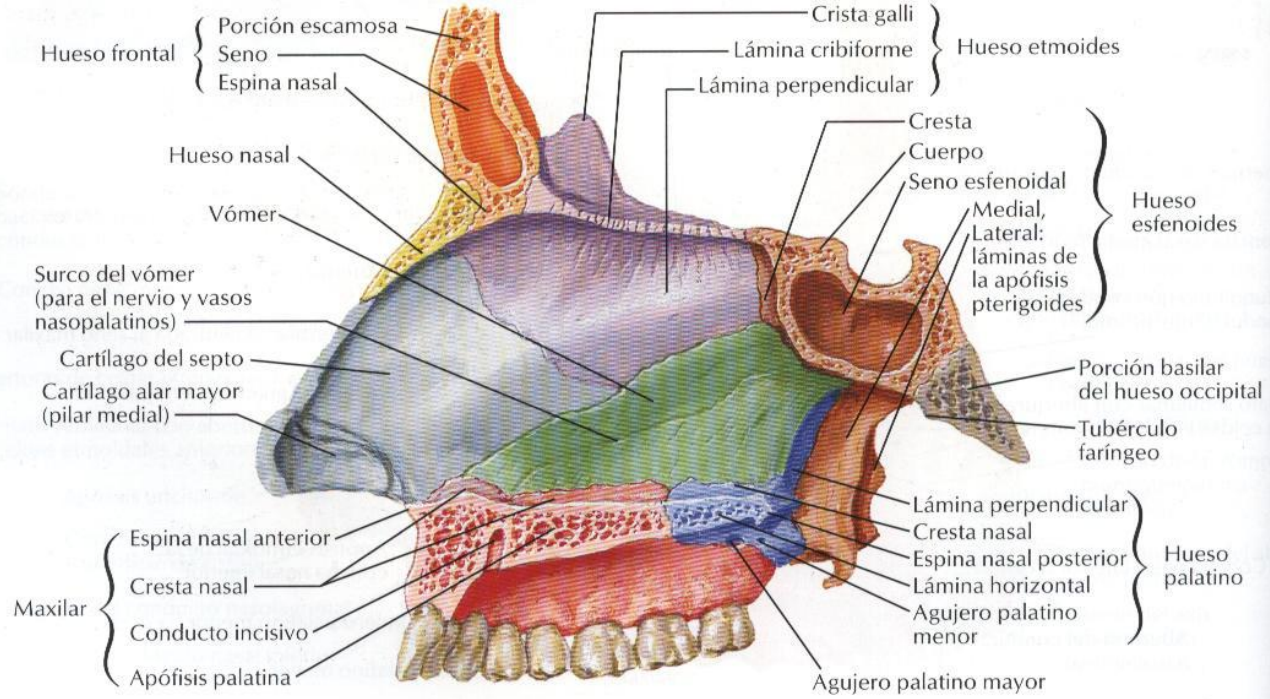

# Arteria maxilar

VÉASE TAMBIÉN LÁMINA 29

Arteria y músculo pterigoideos laterales
Arteria supraorbitaria
Arteria supratroclear
Arteria oftálmica
Arteria dorsal de la nariz
Arteria angular
Arteria infraorbitaria
Arterias alveolares superiores: Posterior, Media, Anterior
Arteria y nervio bucales
Arteria y músculo pterigoideos mediales
Rafe pterigomandibular
Nervio lingual
Arteria facial
Rama mentoniana de la arteria alveolar inferior
Arteria submentoniana
Anterior, Posterior: Arterias y nervios temporales profundos
Arteria y nervio masetéricos
Ligamento lateral de la articulación temporomandibular
Arteria meníngea media
Nervio auriculotemporal
Arteria maxilar
Arteria temporal superficial
Arteria auricular posterior
Nervio facial
Arteria y nervio alveolares inferiores
Ligamento esfenomandibular
Nervio milohioideo y rama de la arteria alveolar inferior
Músculo digástrico (vientre posterior)
Músculo estilohioideo
Arteria carótida externa
Arteria facial
Arteria lingual

Arteria esfenopalatina
Rama nasal posterior lateral
Arteria infraorbitaria
Arteria alveolar superior posterior
Arteria esfenopalatina
Ramas septales posteriores
Arteria palatina descendente en la fosa pterigopalatina
Arteria bucal
Anastomosis en el conducto incisivo
Arterias palatinas mayores derecha e izquierda
Arterias palatinas menores derecha e izquierda
Arteria del conducto pterigoideo
Arteria faríngea
Agujero esfenopalatino
Arterias pterigoideas
Arteria masetérica
Arteria alveolar inferior
Anterior, Posterior: Arterias y nervios temporales profundos
Arteria meníngea accesoria
Arteria meníngea media
Arteria timpánica anterior
Arteria auricular profunda
Nervio auriculo-temporal
Arteria temporal superficial
Arteria faríngea ascendente
Arteria palatina ascendente
Ramas tonsilares
Arteria tonsilar
Arteria carótida externa
Arteria facial
Músculo constrictor superior de la faringe
Músculo estilogloso

F. Netter M.D.
©ICON

# Arterias de la cavidad nasal

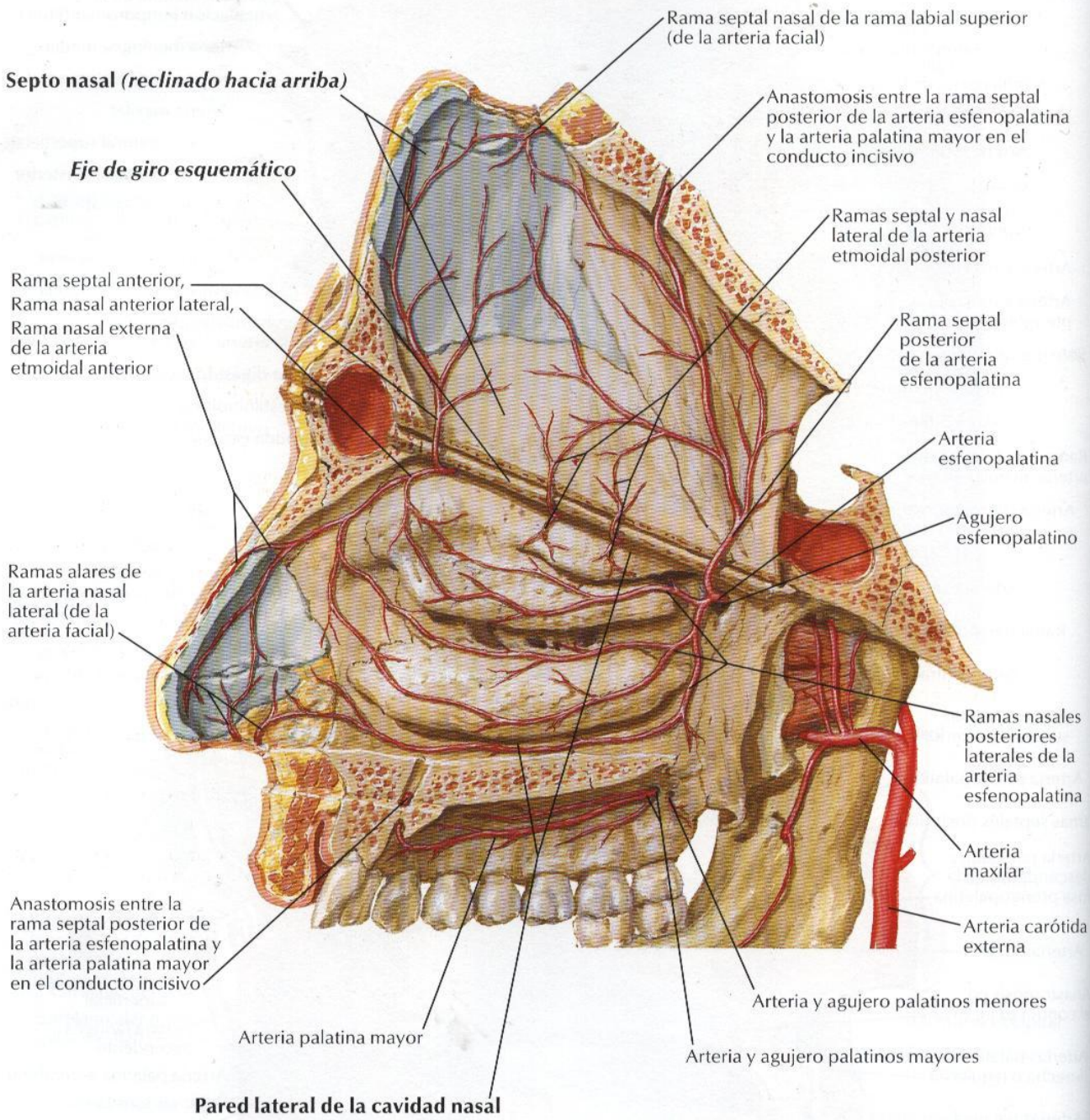


©ICON

# Nervios de la cavidad nasal

*VÉANSE TAMBIÉN LÁMINAS 39, 40, 113*

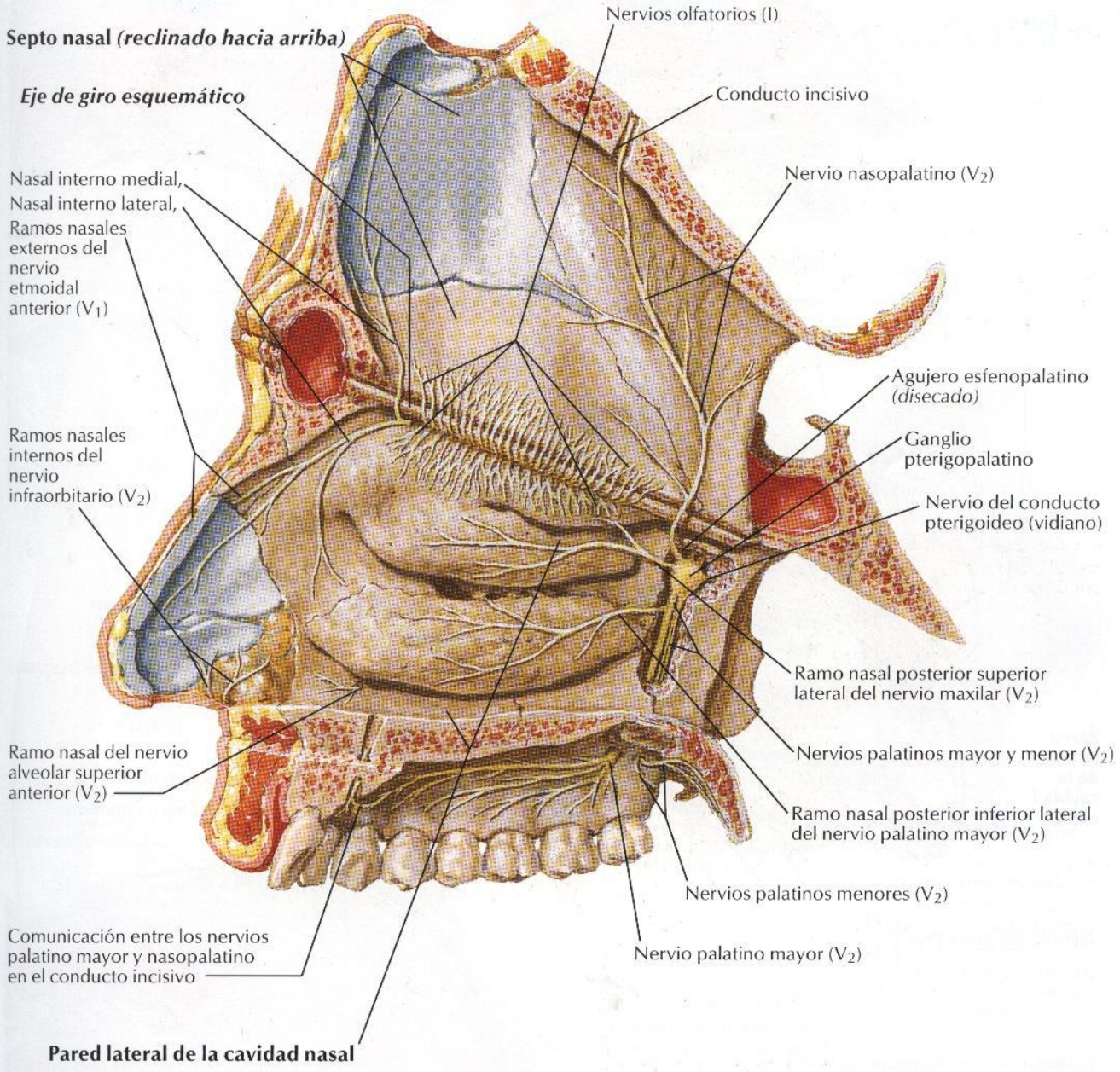


©ICON

# Nervios de la cavidad nasal (continuación)

VÉASE TAMBIÉN LÁMINA 113

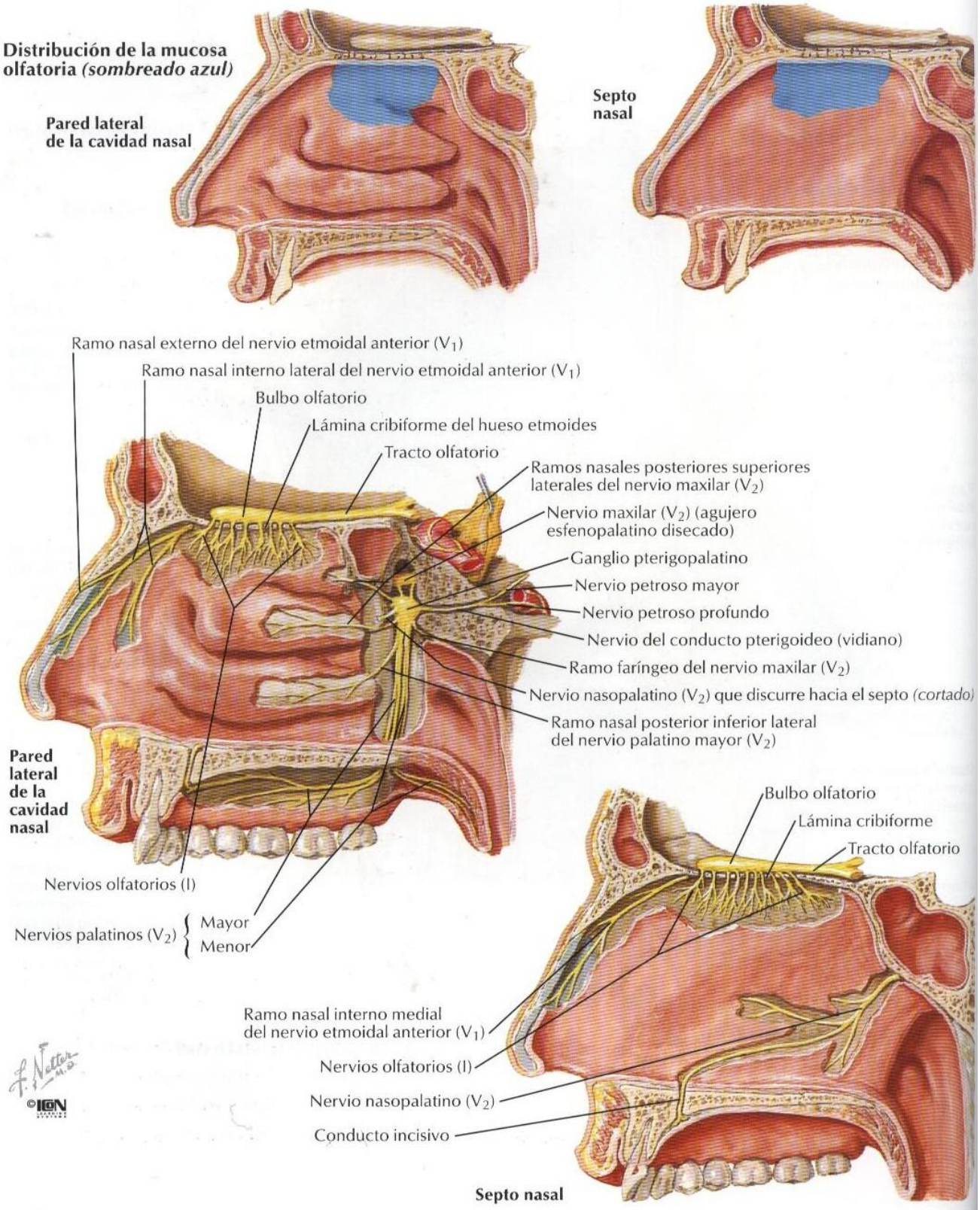

# Inervación autónoma de la cavidad nasal

VÉANSE TAMBIÉN LÁMINAS 116, 125, 127

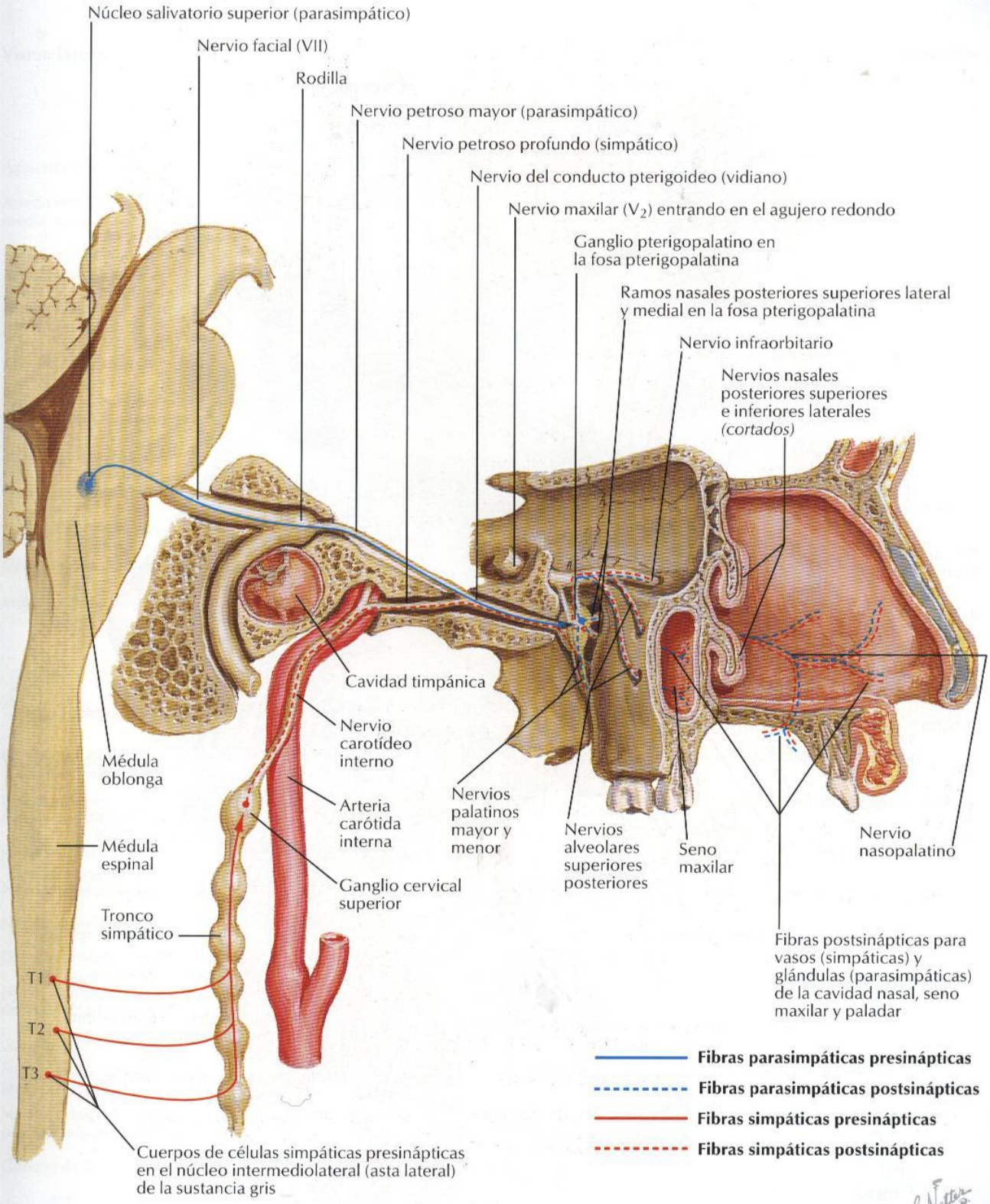

# Nervios oftálmico ($V_1$) y maxilar ($V_2$)

VÉASE TAMBIÉN LÁMINA 116

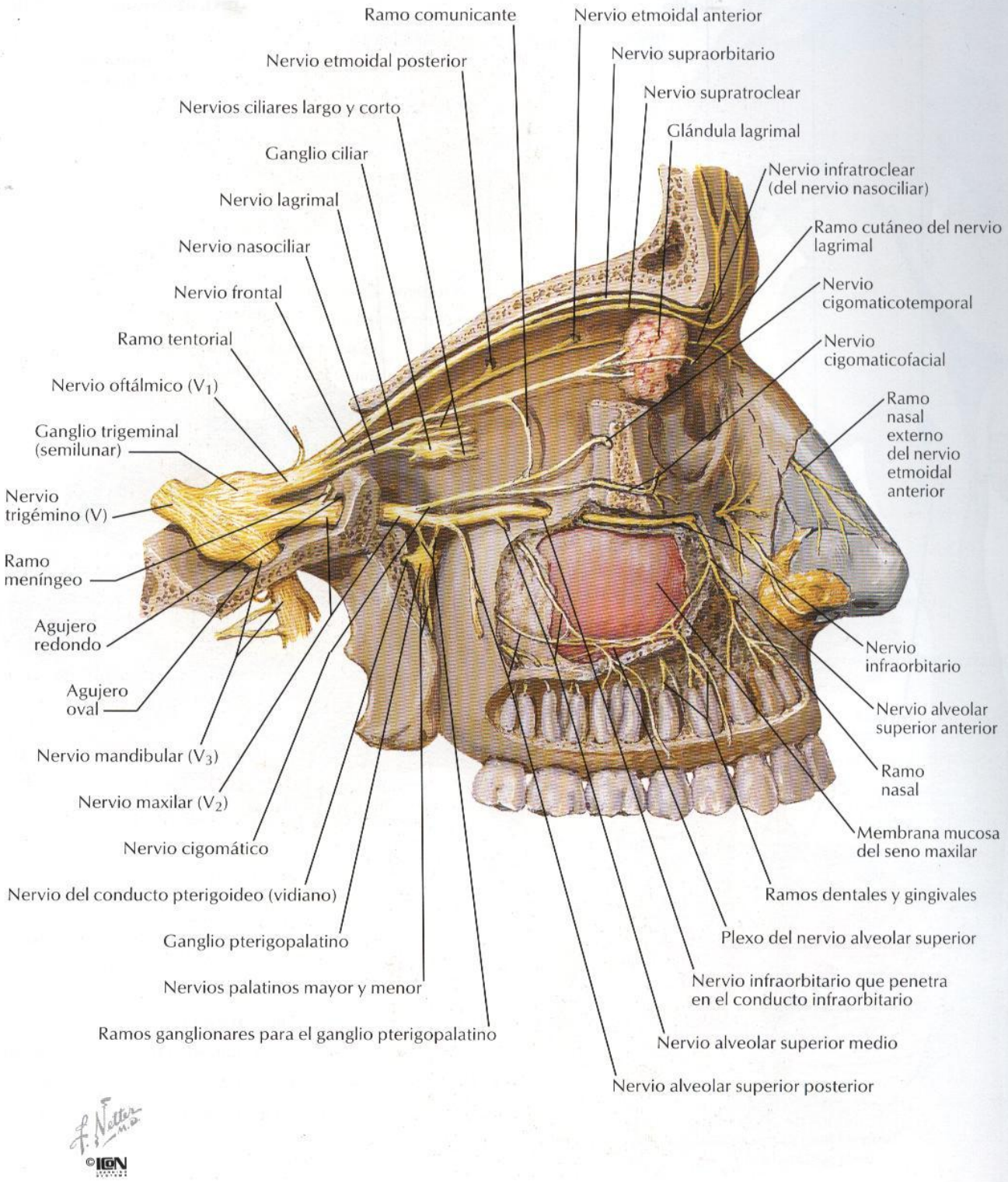

# Nervio mandibular ($V_3$)

*VÉANSE TAMBIÉN LÁMINAS 65, 116*

**Visión lateral**

División anterior
Fascia y músculo temporales
División posterior
Posterior
Anterior
Nervios temporales profundos
Agujero oval
Nervio masetérico
Ramo meníngeo
Nervio y músculo pterigoideos laterales
Agujero espinoso
Arteria meníngea media
Nervio auriculotemporal
Nervio auricular posterior
Nervio facial (VII)
Nervio de la cuerda del tímpano
Nervio bucal y músculo buccinador *(cortado)*
Nervio lingual
Nervio alveolar inferior *(cortado)*
Ganglio submandibular
Nervio para el milohioideo
Glándula sublingual
Músculo pterigoideo medial *(cortado)*
Músculo digástrico (vientre posterior)
Músculo milohioideo *(cortado)*
Músculo estilohioideo
Nervio mentoniano
Nervio hipogloso
Glándula submandibular
Nervio alveolar inferior *(cortado)*
Nervio sublingual
Músculo digástrico (vientre anterior)

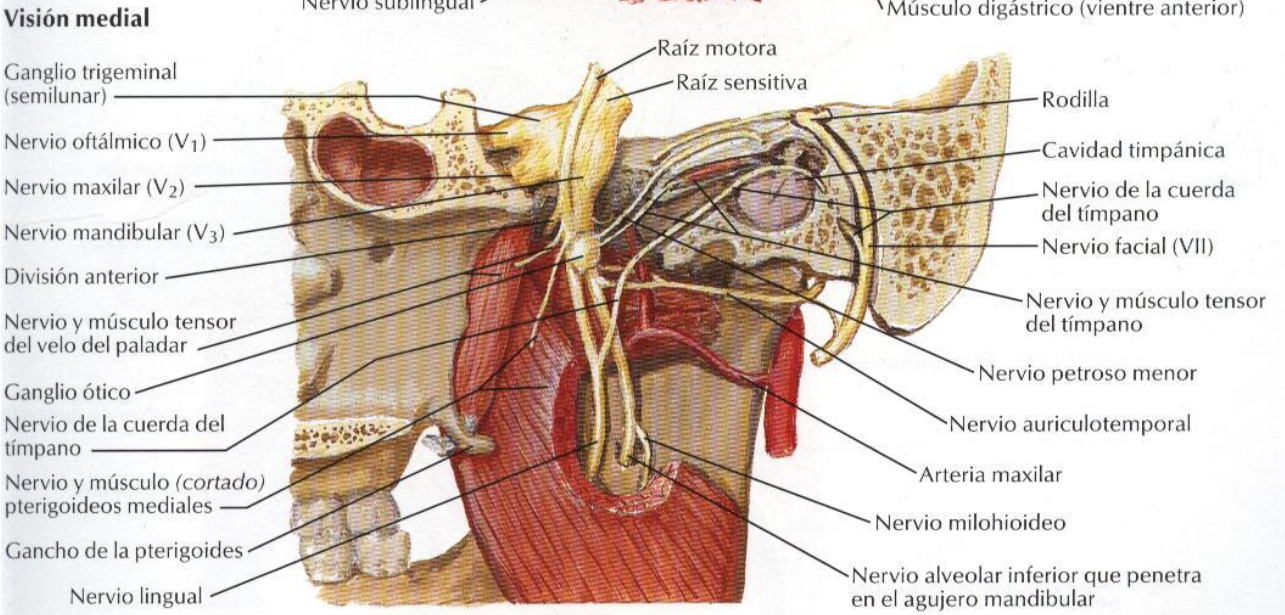

# Senos paranasales

**Sección coronal**

Hoz del cerebro
Cerebro
Cavidades nasales
Septo nasal
Concha nasal media
Meato nasal medio
Seno maxilar
Meato nasal inferior
Concha nasal inferior
Paladar duro
Cavidad oral
Bulbos olfatorios
Seno frontal
Grasa orbitaria
Celdas etmoidales
Abertura del seno maxilar
Infraorbitario
Cigomático
Alveolar
Recesos del seno maxilar
Músculo buccinador
Apófisis alveolar del maxilar
Cuerpo de la lengua
Glándula sublingual
Mandíbula (cuerpo)

Globo ocular
Celdas etmoidales
Grasa orbitaria y músculos
Senos esfenoidales
Quiasma óptico
Cavidades nasales
Septo nasal
Pared medial de la órbita
Nervio óptico (II)
Cerebro

**Sección horizontal**

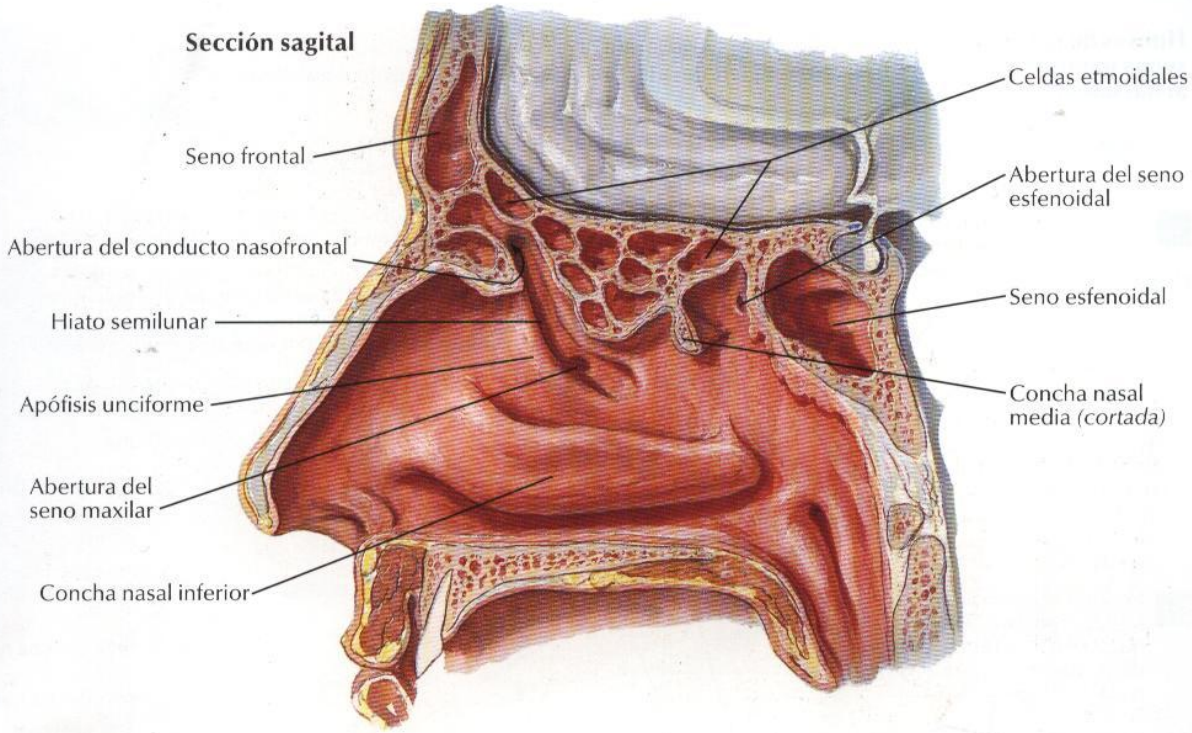
Sección sagital
Celdas etmoidales
Seno frontal
Abertura del seno esfenoidal
Abertura del conducto nasofrontal
Seno esfenoidal
Hiato semilunar
Concha nasal media (cortada)
Apófisis unciforme
Abertura del seno maxilar
Concha nasal inferior

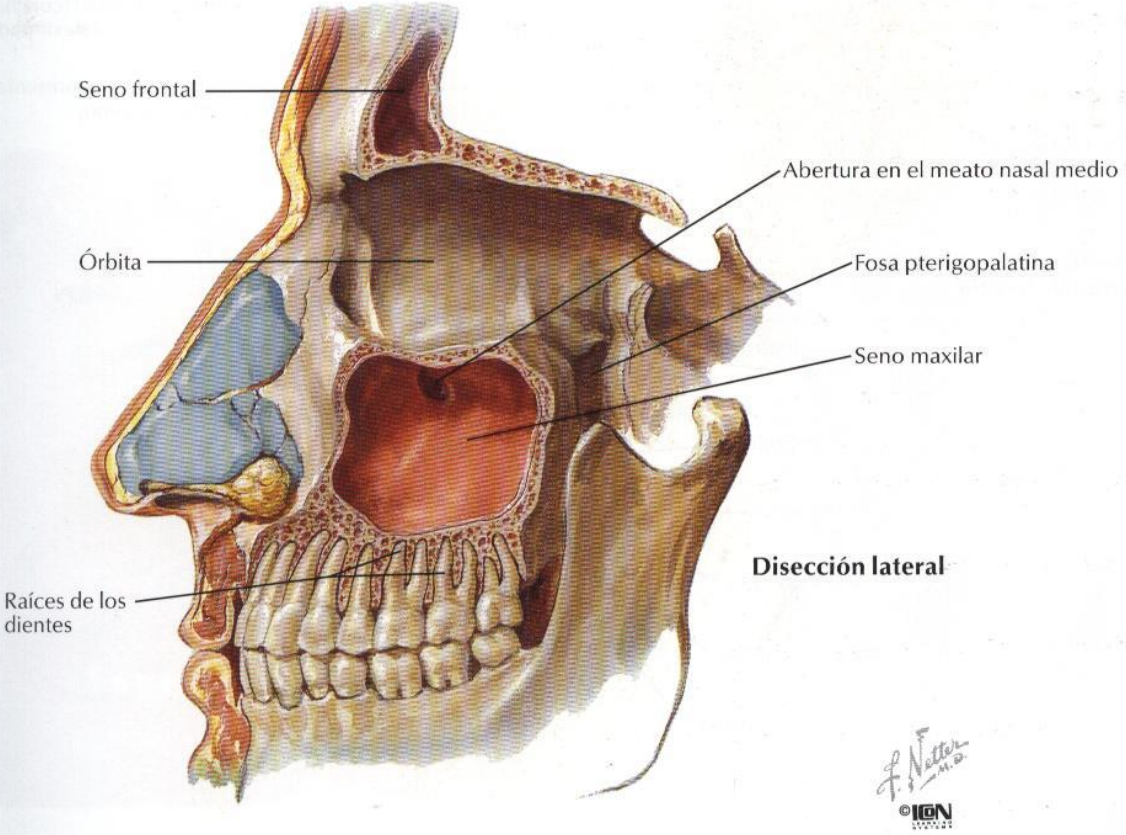
Seno frontal
Abertura en el meato nasal medio
Órbita
Fosa pterigopalatina
Seno maxilar
Disección lateral
Raíces de los dientes
F. Netter M.D.
©ICON

# Senos paranasales: cambios con la edad

**Huesos de la cavidad nasal y senos paranasales al nacimiento**

El seno representa la abertura de una o más celdas etmoidales anteriores en el hiato semilunar del meato nasal medio

El seno representa la abertura de una o más celdas etmoidales medias en el meato nasal medio

Porción del conducto nasolagrimal que formaba el fondo del surco nasoóptico

Los senos representan la abertura de una o más celdas etmoidales posteriores en el meato nasal superior

Seno esfenoidal en la concha ósea (concha esfenoidal) que se localiza anterior y lateral al cuerpo del hueso esfenoides (la línea discontinua indica el seno lateral al cuerpo esfenoidal)

Hueso nasal

Hueso lagrimal

Cuerpo del hueso esfenoides

Fosa hipofisaria

Agujero nasolagrimal (se convertirá en conducto óseo)

Vestigio de la bolsa de Rathke

Lámina pterigoidea medial del hueso esfenoides

Porción del conducto nasolagrimal en la cavidad nasal con abertura a modo de hendidura en el meato nasal inferior

Borde inferior de la concha nasal suprema

Borde inferior de la concha nasal superior

Maxilar

Hueso palatino

Meato nasal superior

Apófisis unciforme del hueso etmoides

Gancho de la pterigoides

Concha nasal media *(cortada)* (concha nasal inferior completamente extirpada)

Hiato semilunar

Seno maxilar con abertura en el hiato semilunar (el área rayada representa la membrana que forma la mayor parte de la pared medial del seno)

**Crecimiento de los senos frontal y maxilar a lo largo de la vida**

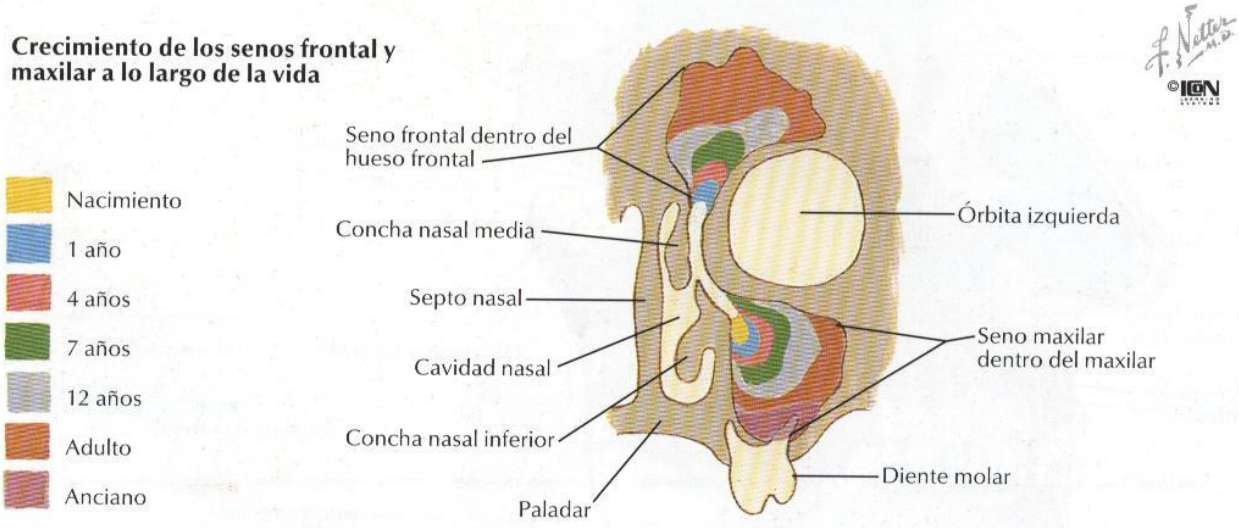

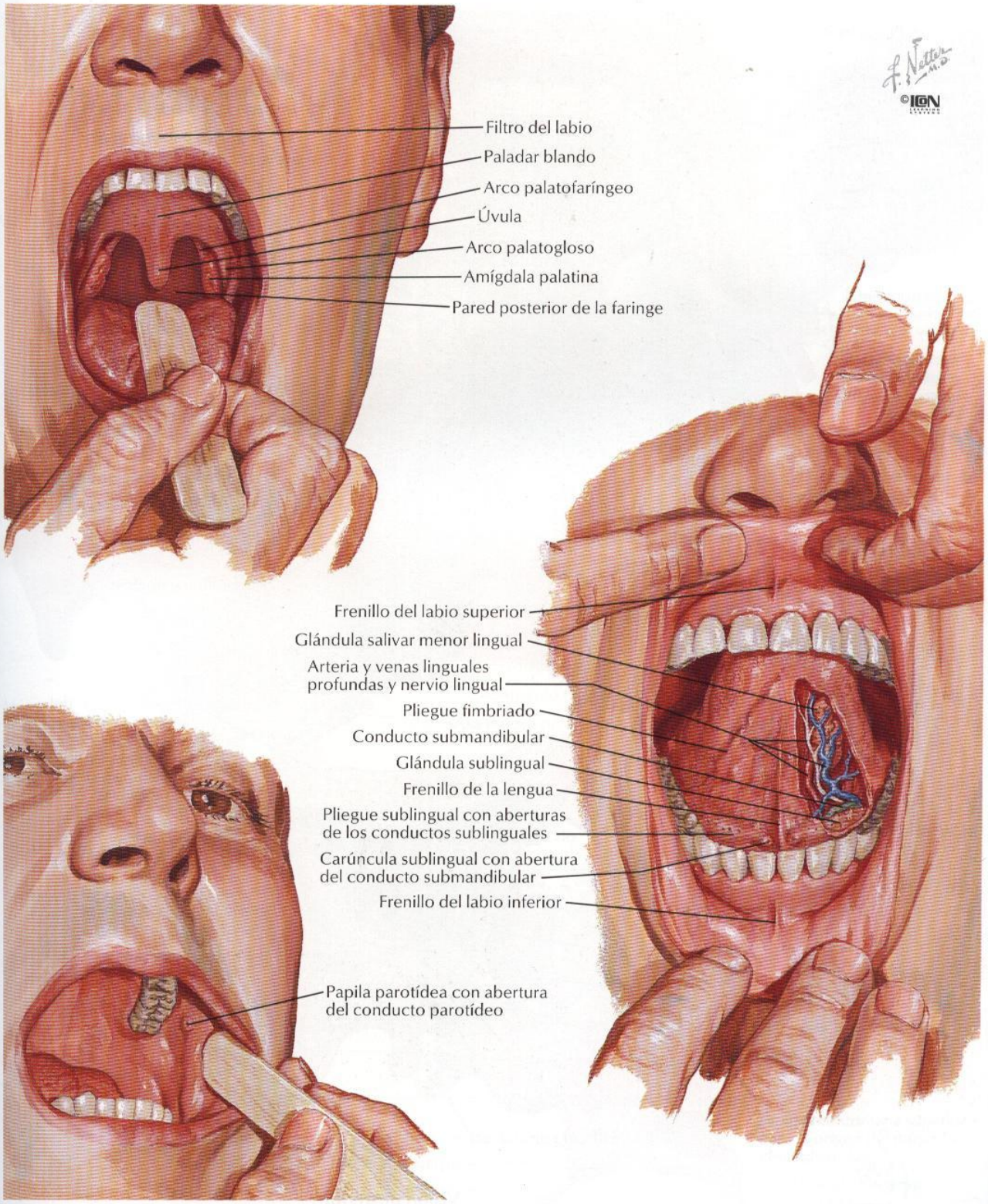
Filtro del labio
Paladar blando
Arco palatofaríngeo
Úvula
Arco palatogloso
Amígdala palatina
Pared posterior de la faringe
Frenillo del labio superior
Glándula salivar menor lingual
Arteria y venas linguales profundas y nervio lingual
Pliegue fimbriado
Conducto submandibular
Glándula sublingual
Frenillo de la lengua
Pliegue sublingual con aberturas de los conductos sublinguales
Carúncula sublingual con abertura del conducto submandibular
Frenillo del labio inferior
Papila parotídea con abertura del conducto parotídeo
©ICON

# Techo de la boca

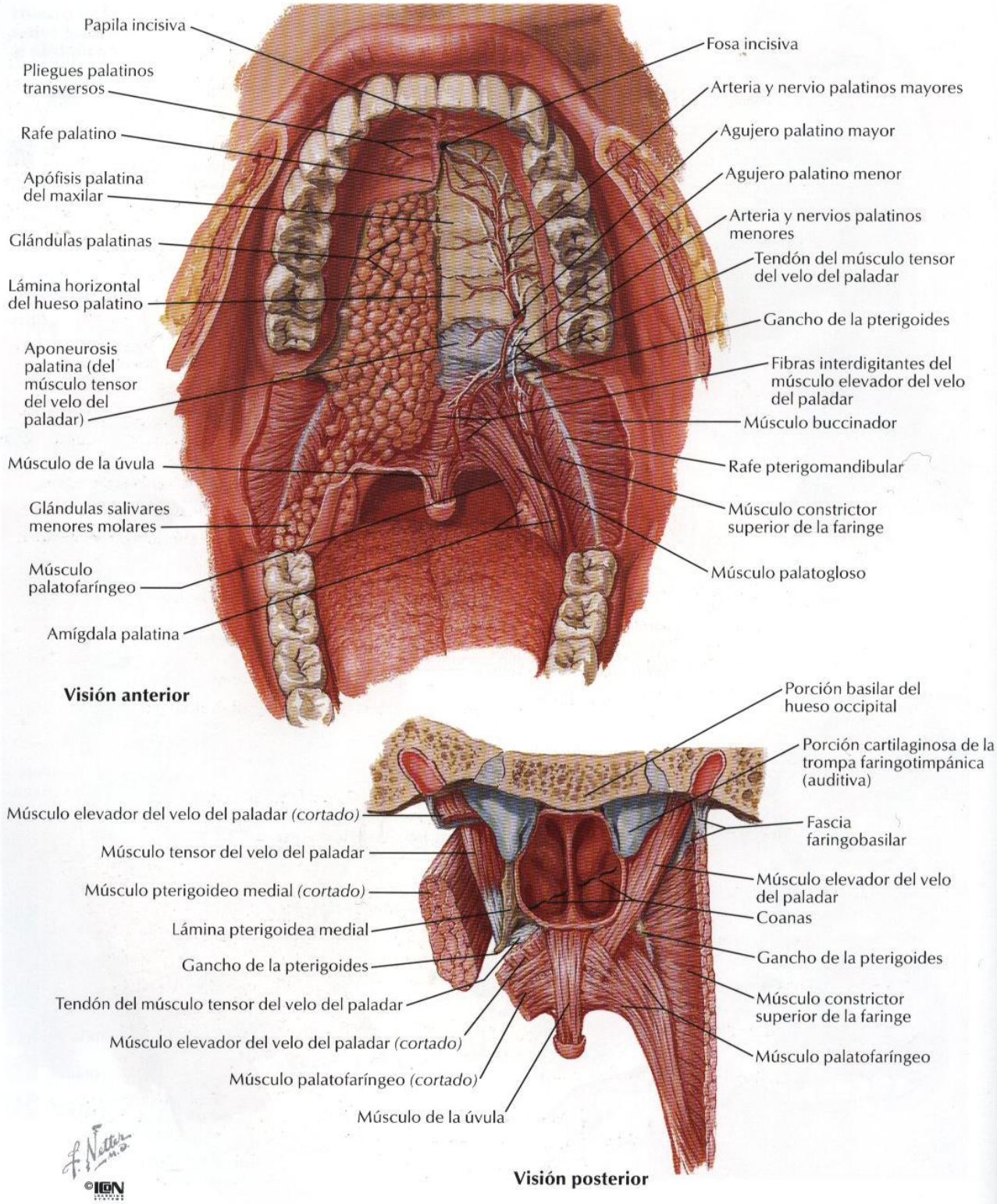

VÉASE TAMBIÉN LÁMINA 24

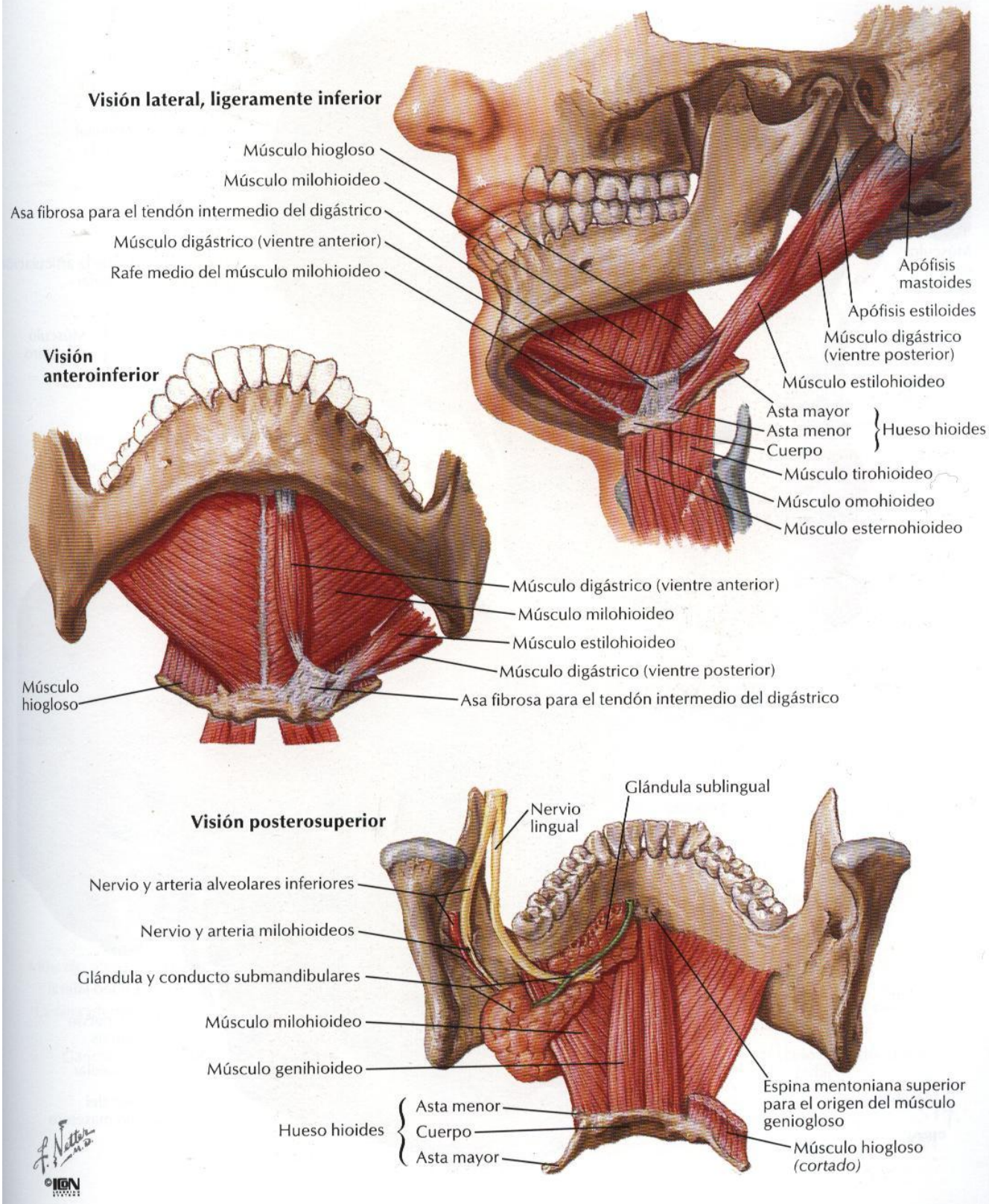

# Músculos implicados en la masticación

*PARA LOS MÚSCULOS FACIALES VÉANSE LÁMINAS 20, 21*

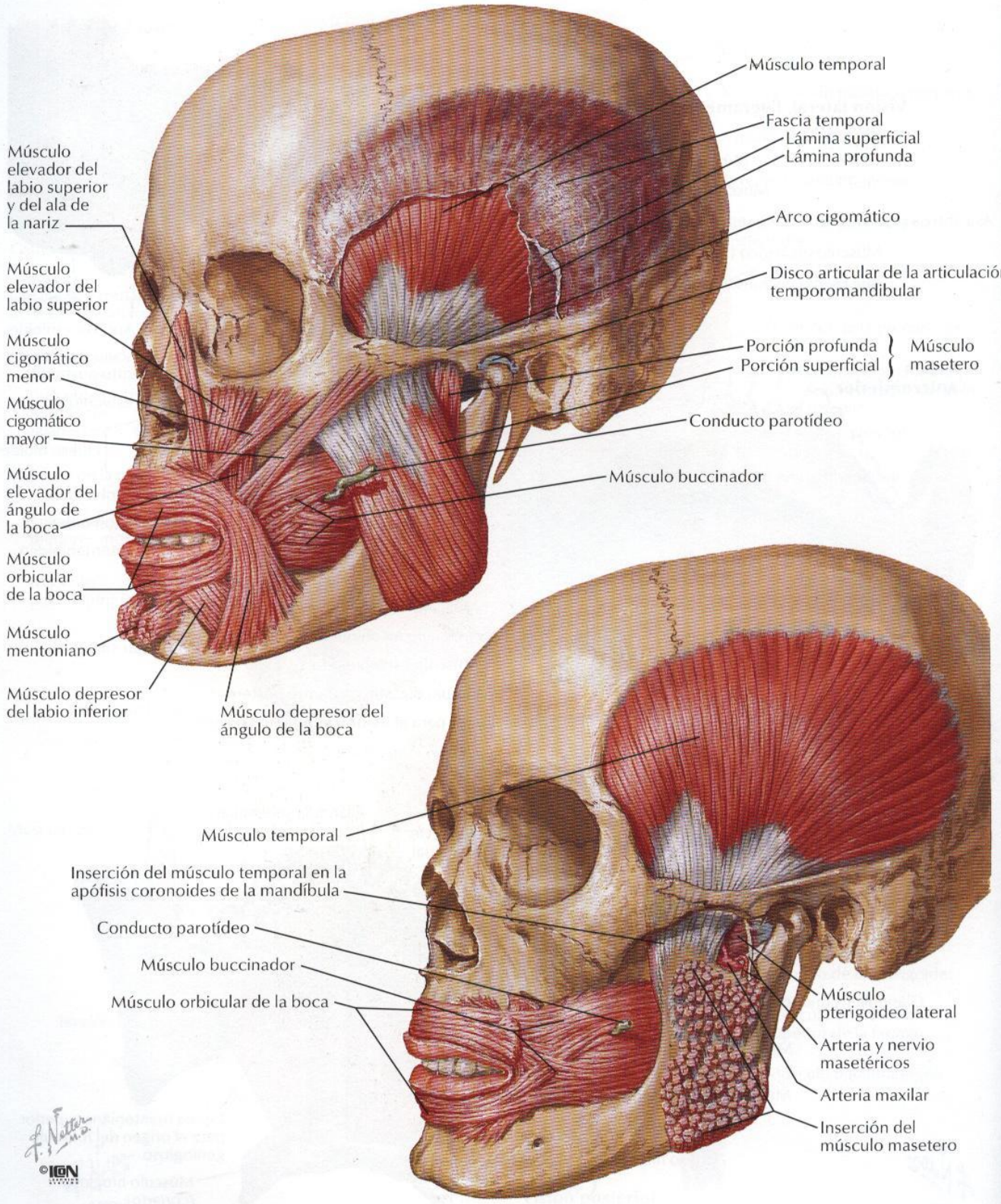

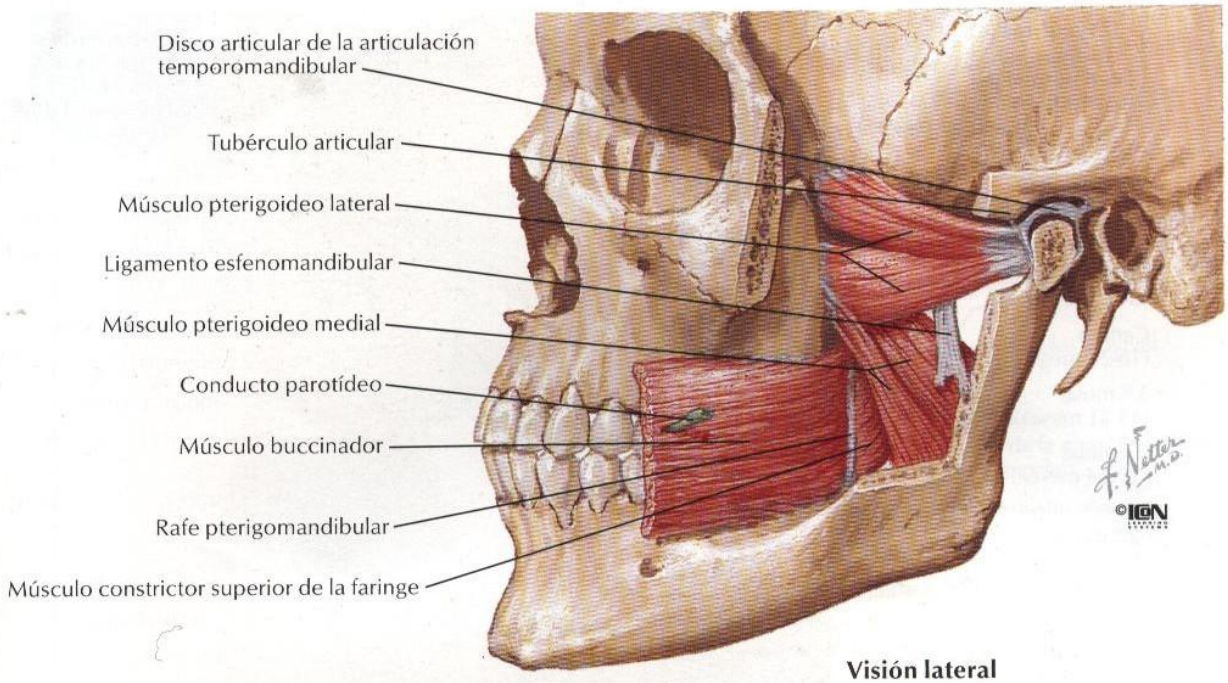


**Visión lateral**

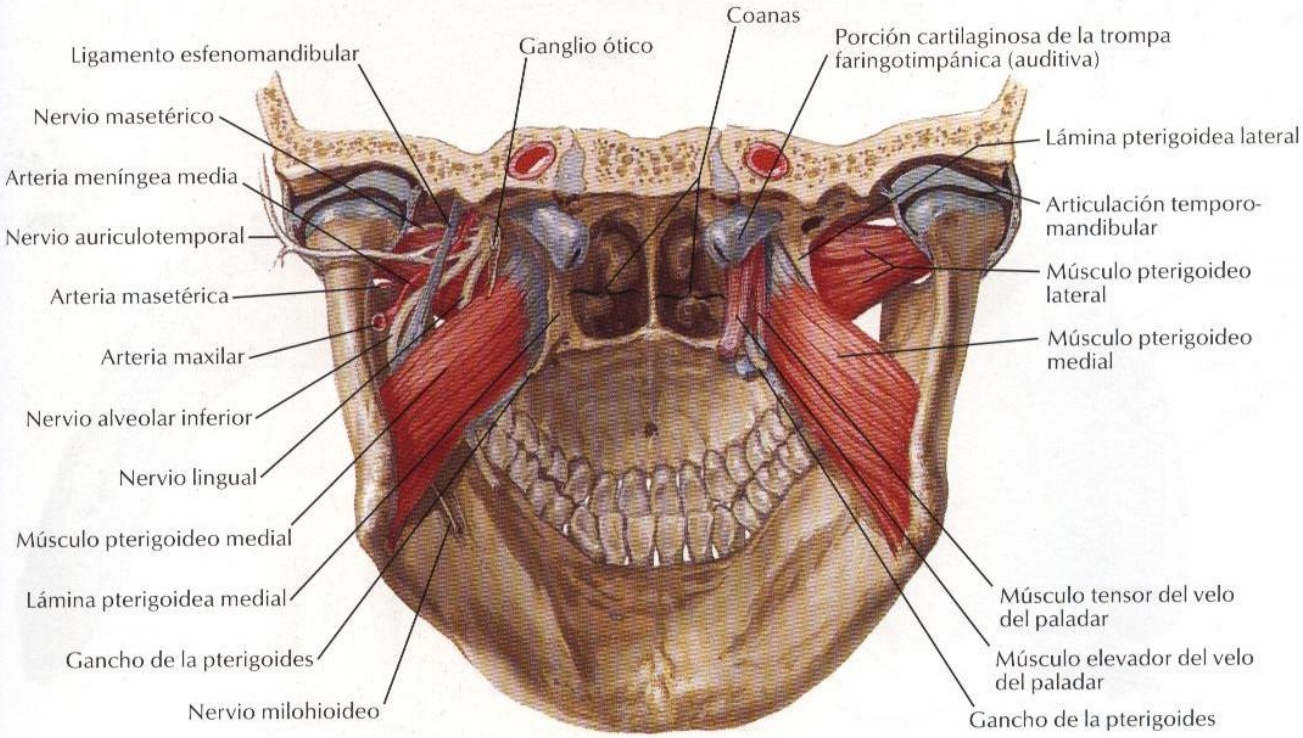


**Visión posterior**

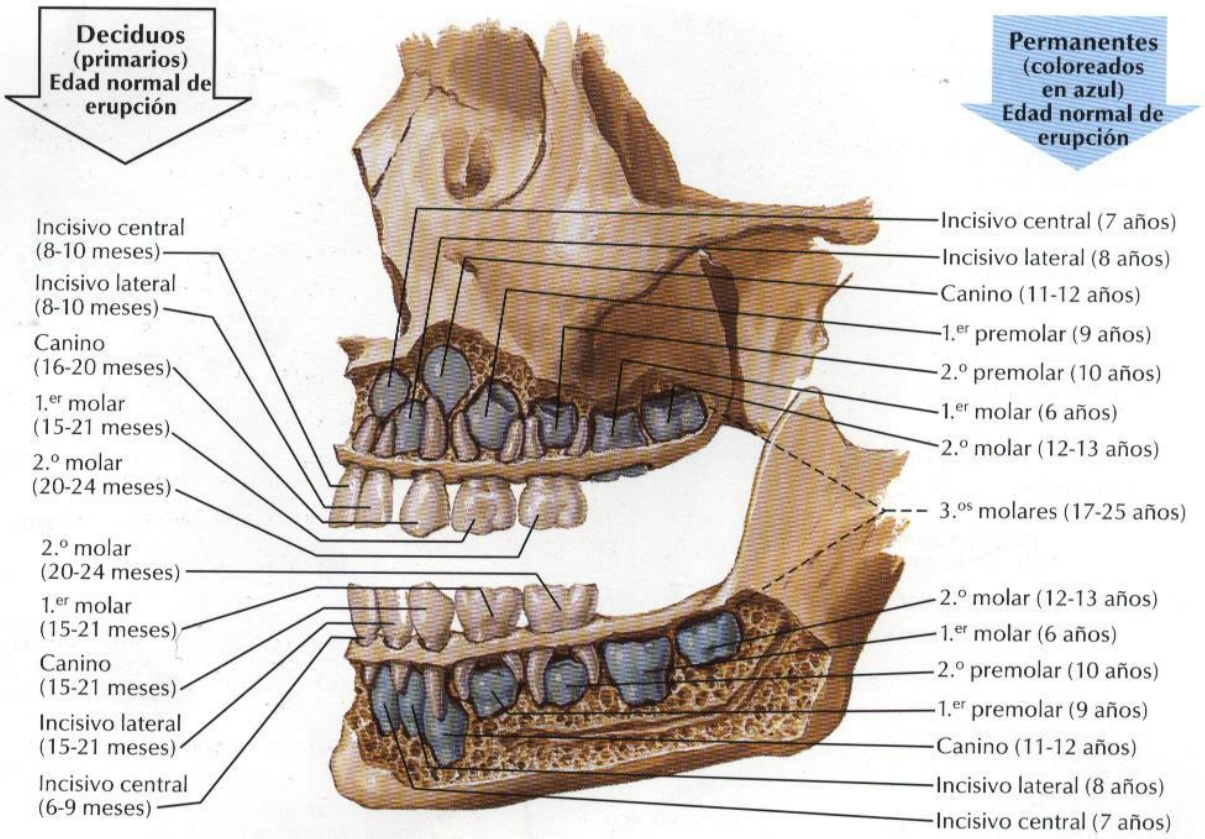


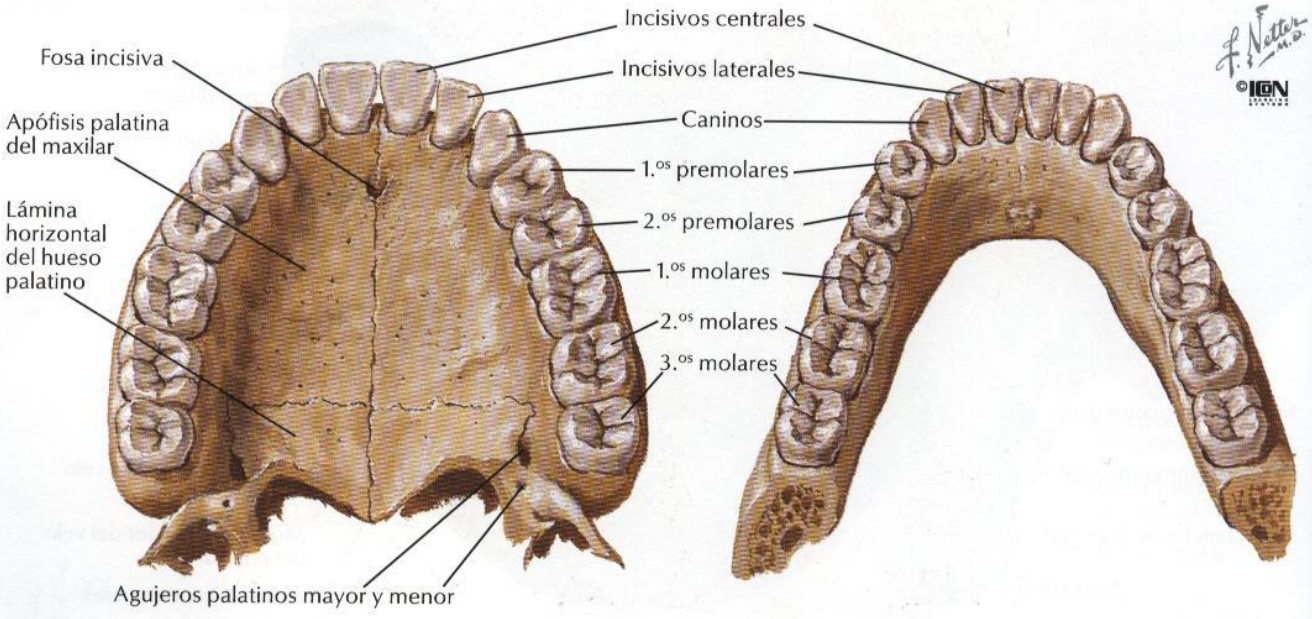


**Dientes permanentes superiores** **Dientes permanentes inferiores**

Corona

Cuello

Raíz

Esmalte (sustancia adamantina)

Dentina y túbulos dentinarios (sustancia ebúrnea)

Espacios interglobulares

Capa odontoblástica

Espacios interproximales

Pulpa conteniendo vasos y nervios

Epitelio (estratificado) gingival (de la encía)

Unión epitelial

Lámina propia de la encía (periostio mandibular o maxilar)

Periodonto (periostio alveolar)

Papila

Cemento

Conductos radiculares (centrales) conteniendo vasos y nervios

Hueso

Agujeros apicales

F. Netter M.D.

©IGN

Dientes permanentes superiores izquierdos: visión labiobucal

Dientes permanentes inferiores izquierdos: visión labiobucal

Central Lateral — Incisivos

Caninos

1 2 — Premolares

1 2 3 — Molares

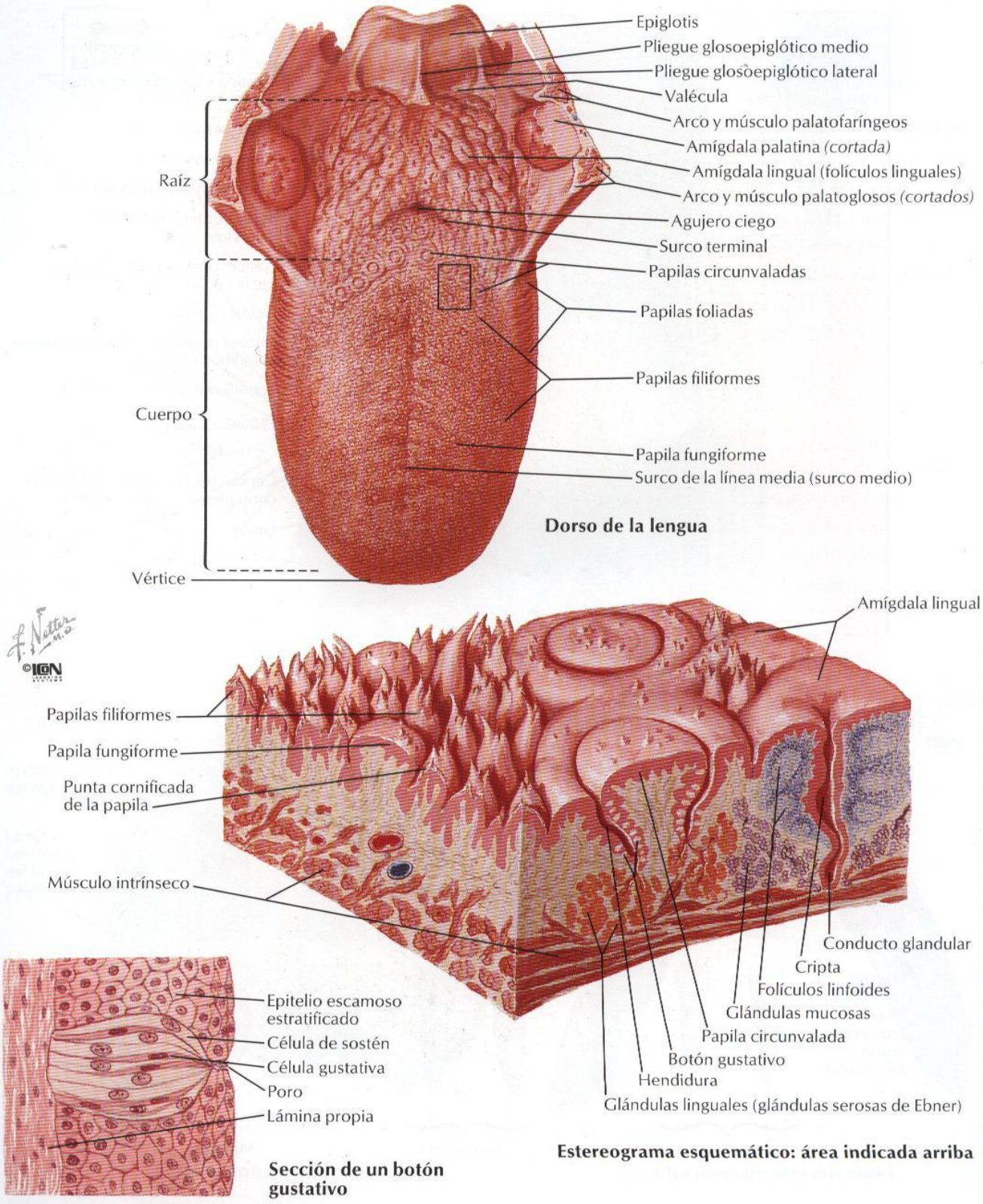
Epiglotis
Pliegue glosoepiglótico medio
Pliegue glosoepiglótico lateral
Valécula
Arco y músculo palatofaríngeos
Amígdala palatina *(cortada)*
Amígdala lingual (folículos linguales)
Arco y músculo palatoglosos *(cortados)*
Agujero ciego
Surco terminal
Papilas circunvaladas
Papilas foliadas
Papilas filiformes
Papila fungiforme
Surco de la línea media (surco medio)
Raíz
Cuerpo
Vértice
Dorso de la lengua
Amígdala lingual
Papilas filiformes
Papila fungiforme
Punta cornificada de la papila
Músculo intrínseco
Conducto glandular
Cripta
Folículos linfoides
Glándulas mucosas
Papila circunvalada
Botón gustativo
Hendidura
Glándulas linguales (glándulas serosas de Ebner)
Estereograma esquemático: área indicada arriba
Epitelio escamoso estratificado
Célula de sostén
Célula gustativa
Poro
Lámina propia
Sección de un botón gustativo

VÉANSE TAMBIÉN LÁMINAS 29, 41, 47, 122

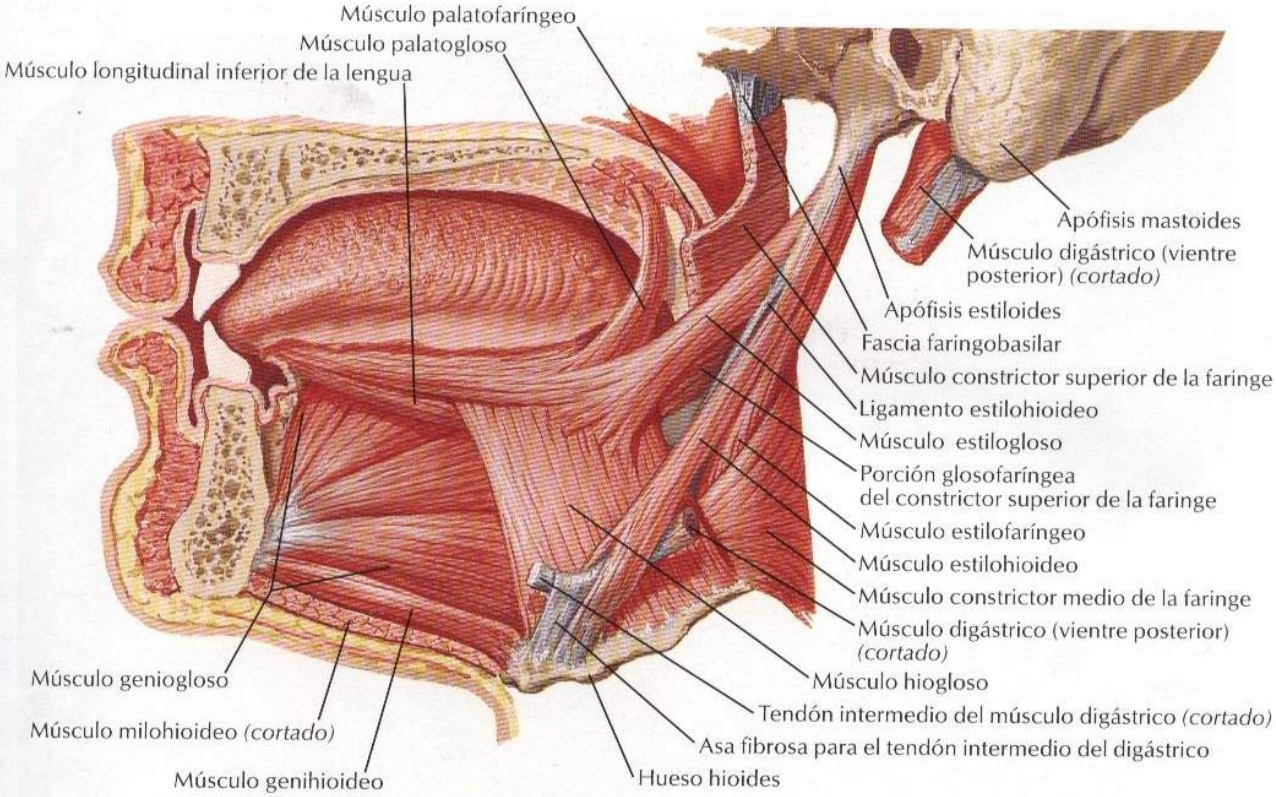


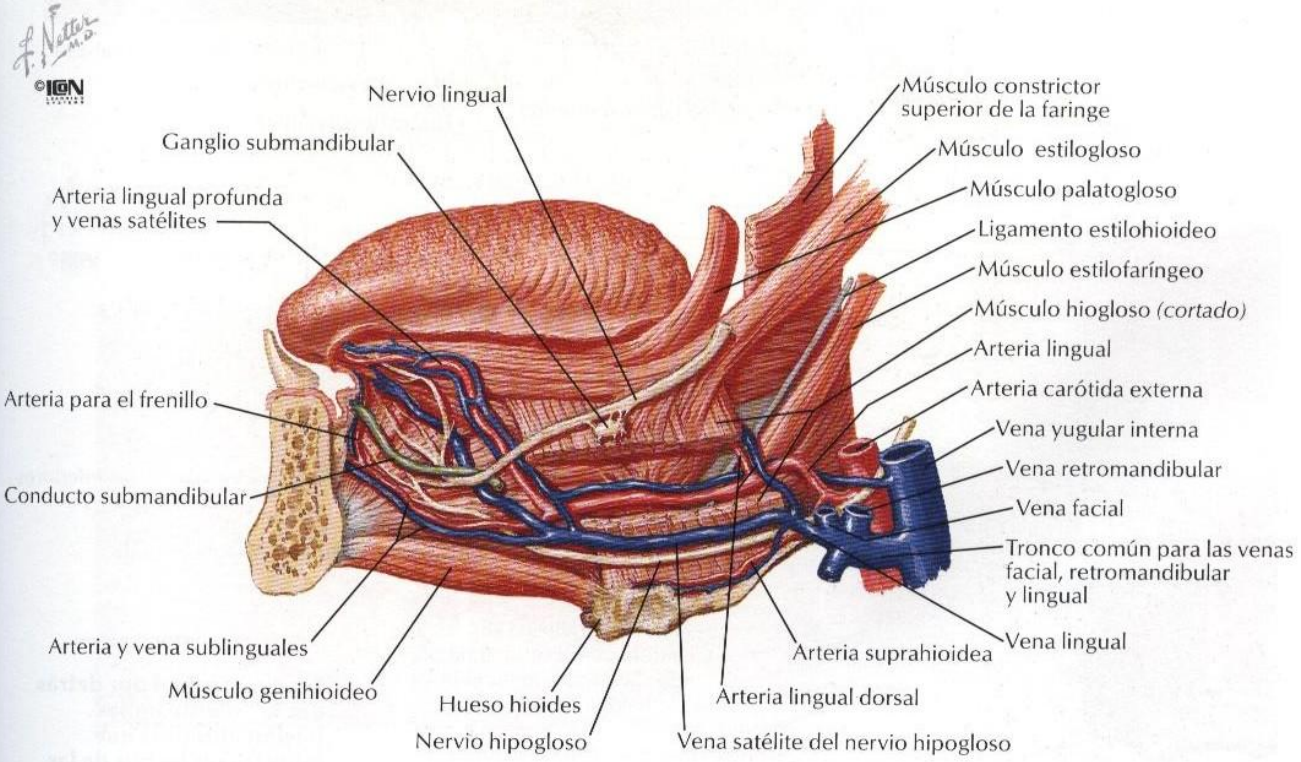

**Sección horizontal por debajo de la língula de la mandíbula (visión superior) que muestra el lecho de la glándula parótida**

Músculo orbicular de la boca
Músculo buccinador
Fascia bucofaríngea
Arteria y vena faciales
Rafe pterigomandibular
Nervio lingual y músculo constrictor superior de la faringe
Músculo masetero
Músculo palatogloso en el arco palatogloso
Amígdala palatina
Músculo palatofaríngeo en el arco palatofaríngeo
Rama de la mandíbula
Arteria, vena y nervio alveolares inferiores
Músculo pterigoideo medial
Músculo estilogloso
Nervio facial
Vena retromandibular
Arteria carótida externa
Glándula parótida
Músculo estilofaríngeo
Músculo estilohioideo
Músculo esternocleidomastoideo
Músculo digástrico (vientre posterior)
Axis (C2)
Vena yugular interna, arteria carótida interna y nervios IX, X y XII en la vaina carotídea
Ganglio simpático cervical superior
Músculo largo de la cabeza
Fascia prevertebral
Fascia bucofaríngea y espacio retrofaríngeo

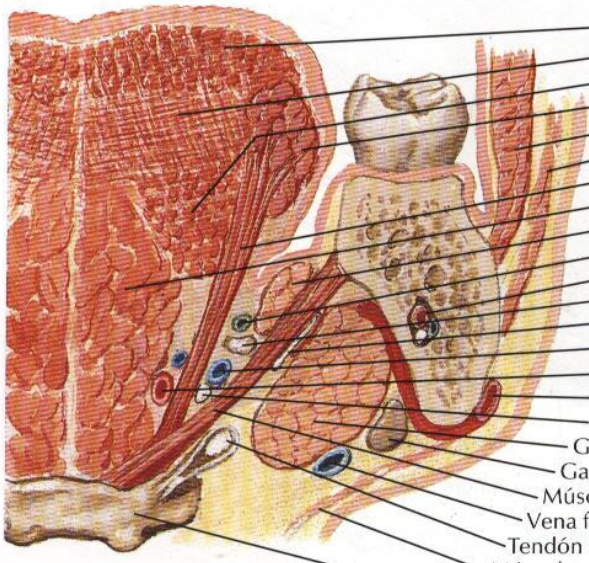

Músculo longitudinal superior
Músculos vertical y transverso
Músculo longitudinal inferior
} de la lengua
Músculo estilogloso
Músculo buccinador
Músculos de la expresión facial
Músculo hiogloso
Músculo geniogloso
Glándula salival sublingual
Conducto submandibular
Conducto mandibular, arteria, vena y nervio alveolares inferiores
Nervio lingual
Nervio para el milohioideo
Vena satélite del nervio hipogloso (hacia la vena lingual)
Arteria lingual
Arteria facial
Nervio hipogloso (XII)
Glándula salival submandibular
Ganglio linfático submandibular
Músculo milohioideo
Vena facial
Tendón intermedio del digástrico
Músculo platisma
Hueso hioides

**Sección frontal por detrás del 1.er diente molar (visión anterior) que muestra los lechos de las glándulas sublingual y submandibular**

VÉANSE TAMBIÉN LÁMINAS 19, 47, 127, 128, 153

Arteria y vena temporales superficiales y nervio auriculotemporal
Ramos del nervio facial
Arteria transversa facial
Glándula parótida accesoria
Conducto parotídeo
Músculo buccinador *(cortado)*
Músculo masetero
Nervio lingual
Ganglio submandibular
Lengua
Frenillo de la lengua
Pliegue sublingual con aberturas de los conductos sublinguales
Carúncula sublingual con abertura del conducto submandibular
Glándula sublingual
Conducto submandibular
Arteria y vena sublinguales
Músculo milohioideo *(cortado)*
Músculo digástrico (vientre anterior)
Glándula submandibular
Arteria y vena faciales
Hueso hioides
Glándula parótida
Vena retromandibular
Músculo digástrico (vientre posterior)
Músculo estilohioideo
Vena yugular externa
Músculo esternocleidomastoideo
Tronco común que recibe las venas facial, retromandibular y lingual
Vena yugular interna
Arteria carótida externa

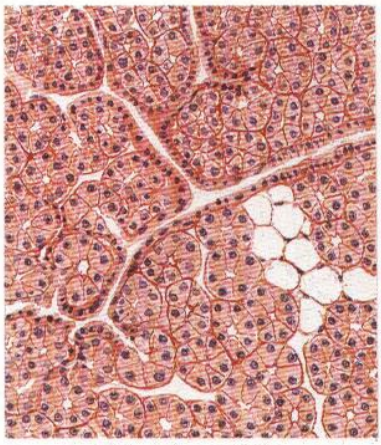

Glándula parótida: totalmente serosa

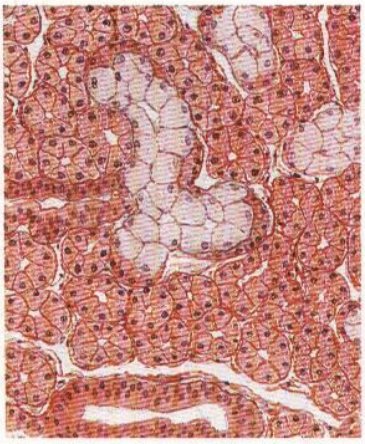

Glándula submandibular: principalmente serosa, parcialmente mucosa

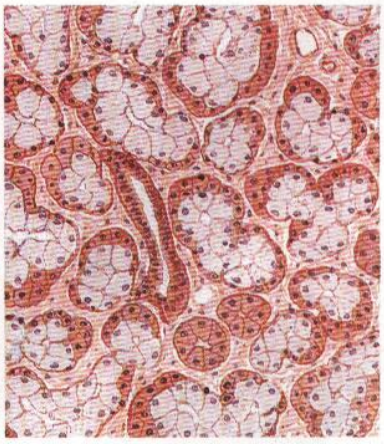

Glándula sublingual: casi completamente mucosa

# Inervación aferente de la boca y faringe

*VÉANSE TAMBIÉN LÁMINAS 41, 46, 53, 58, 116, 117, 119, 127, 129*

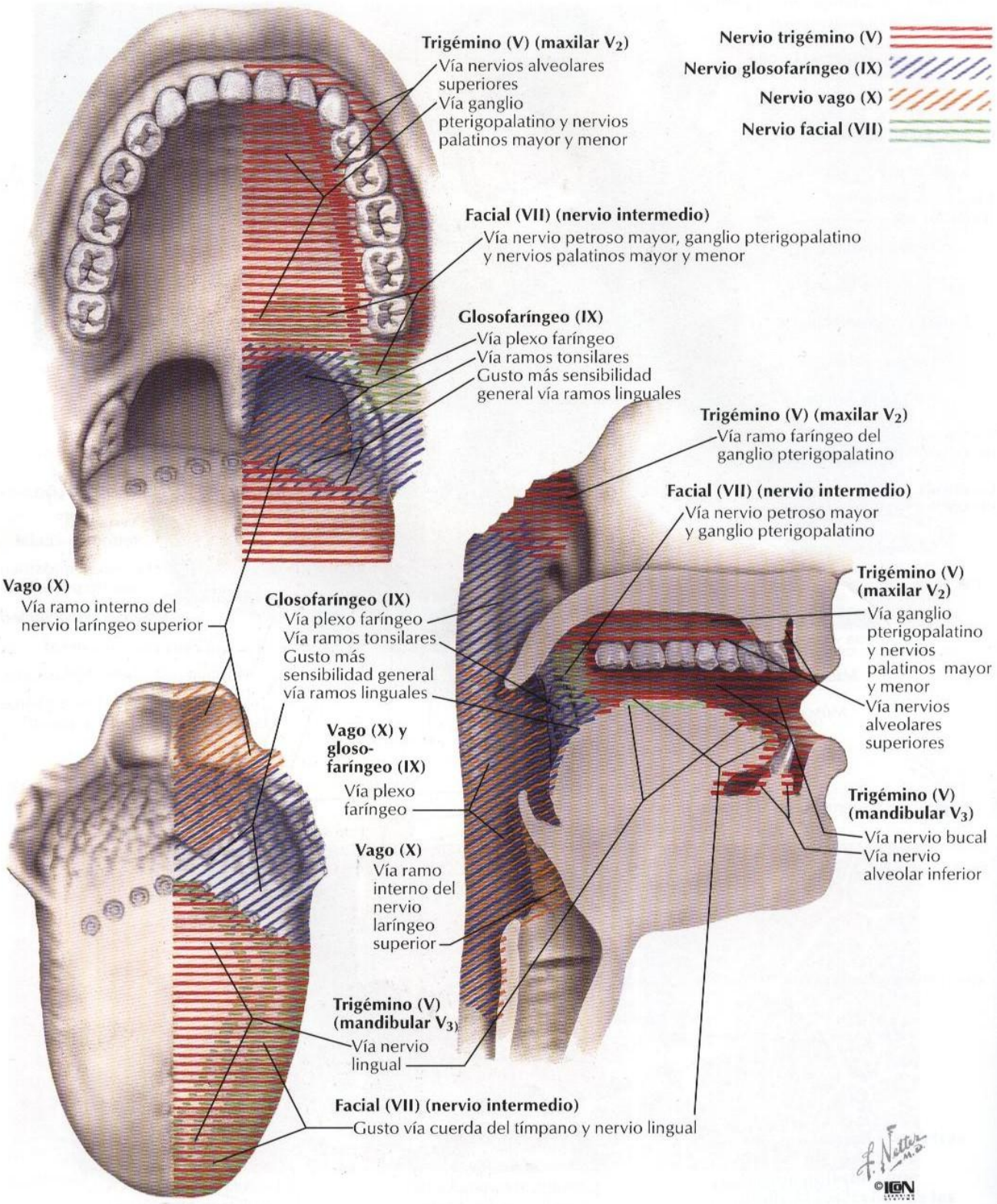

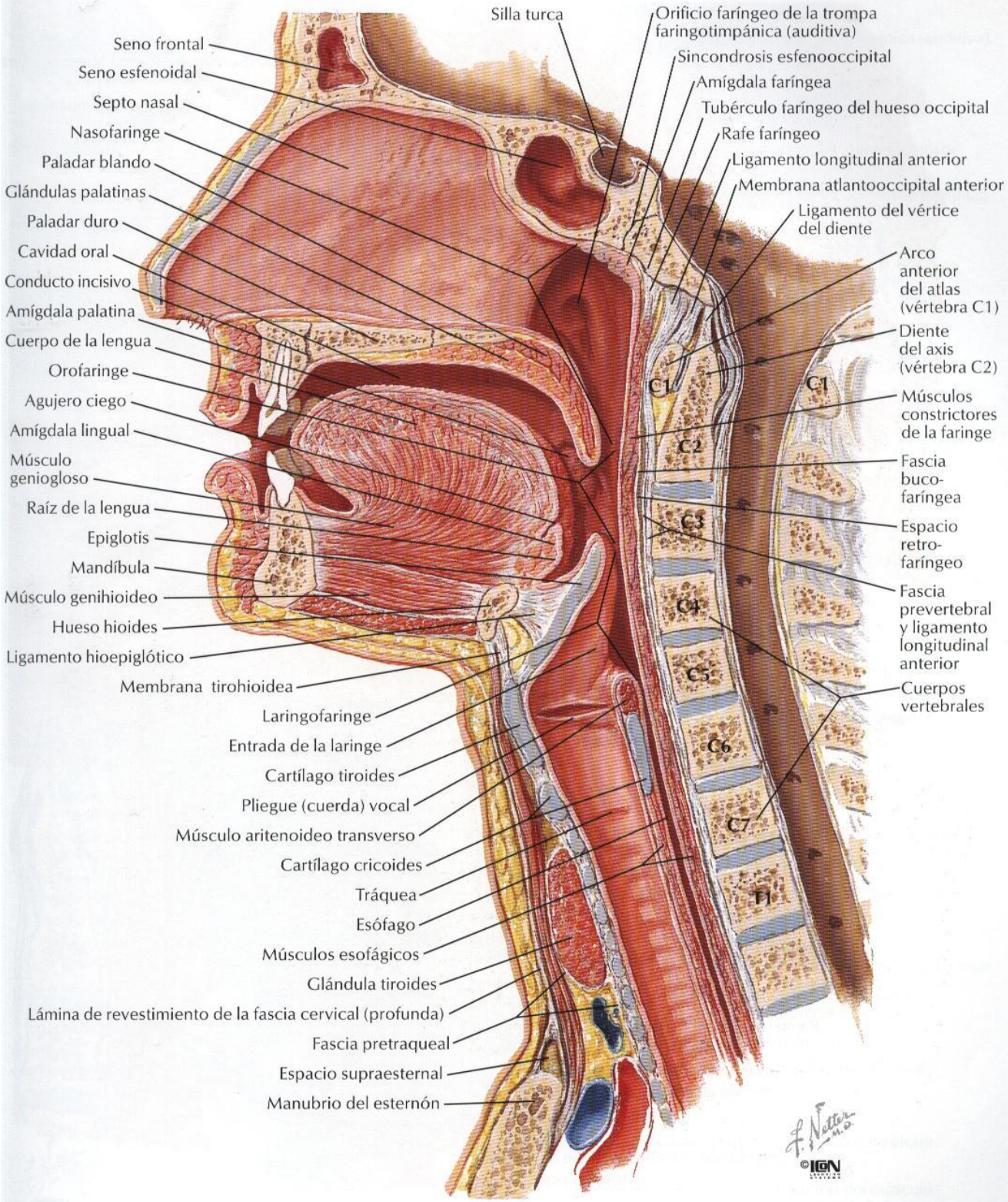
Seno frontal
Seno esfenoidal
Septo nasal
Nasofaringe
Paladar blando
Glándulas palatinas
Paladar duro
Cavidad oral
Conducto incisivo
Amígdala palatina
Cuerpo de la lengua
Orofaringe
Agujero ciego
Amígdala lingual
Músculo geniogloso
Raíz de la lengua
Epiglotis
Mandíbula
Músculo genihioideo
Hueso hioides
Ligamento hioepiglótico
Membrana tirohioidea
Laringofaringe
Entrada de la laringe
Cartílago tiroides
Pliegue (cuerda) vocal
Músculo aritenoideo transverso
Cartílago cricoides
Tráquea
Esófago
Músculos esofágicos
Glándula tiroides
Lámina de revestimiento de la fascia cervical (profunda)
Fascia pretraqueal
Espacio supraesternal
Manubrio del esternón
Silla turca
Orificio faríngeo de la trompa faringotimpánica (auditiva)
Sincondrosis esfenooccipital
Amígdala faríngea
Tubérculo faríngeo del hueso occipital
Rafe faríngeo
Ligamento longitudinal anterior
Membrana atlantooccipital anterior
Ligamento del vértice del diente
Arco anterior del atlas (vértebra C1)
Diente del axis (vértebra C2)
Músculos constrictores de la faringe
Fascia buco-faríngea
Espacio retro-faríngeo
Fascia prevertebral y ligamento longitudinal anterior
Cuerpos vertebrales
C1
C2
C3
C4
C5
C6
C7
T1
F. Netter M.D.
©IGN

**Visión medial**
**Sección media (sagital)**

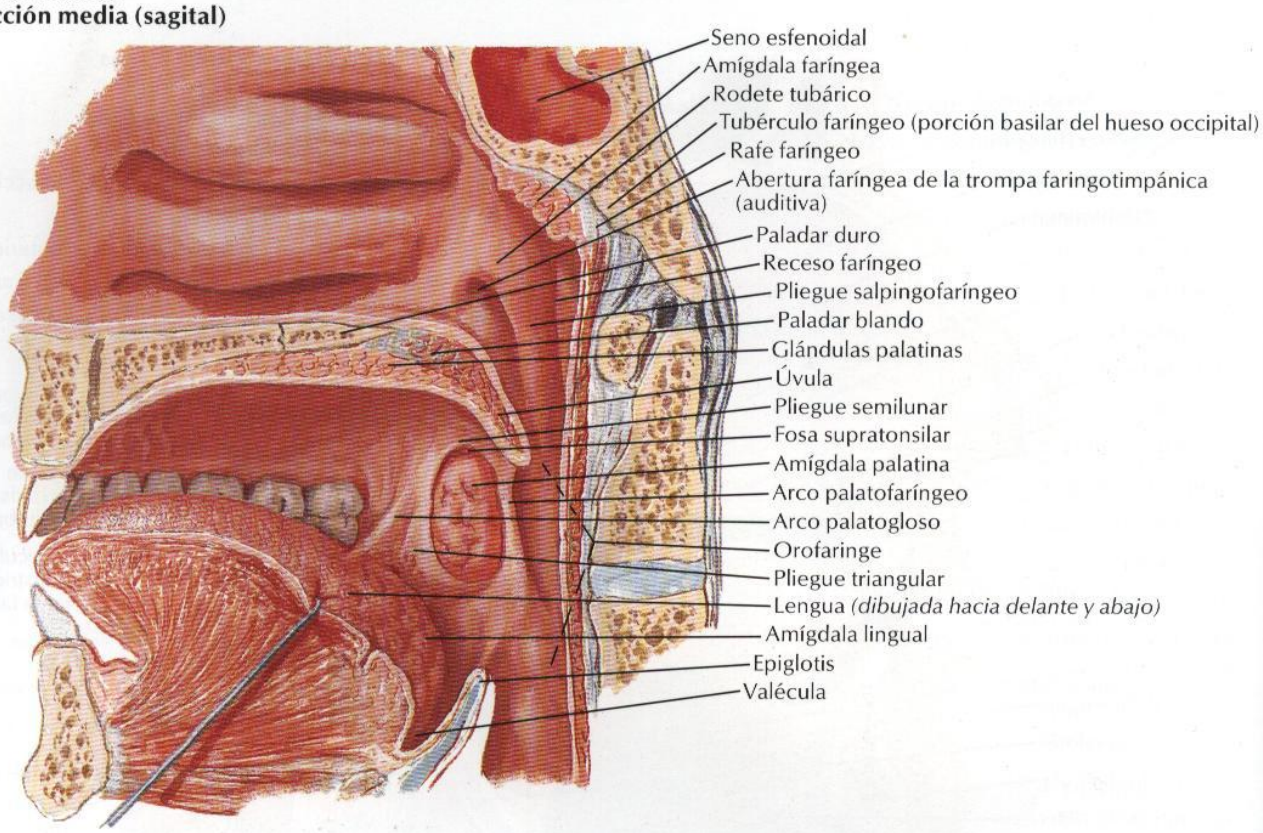


**Mucosa faríngea extirpada**

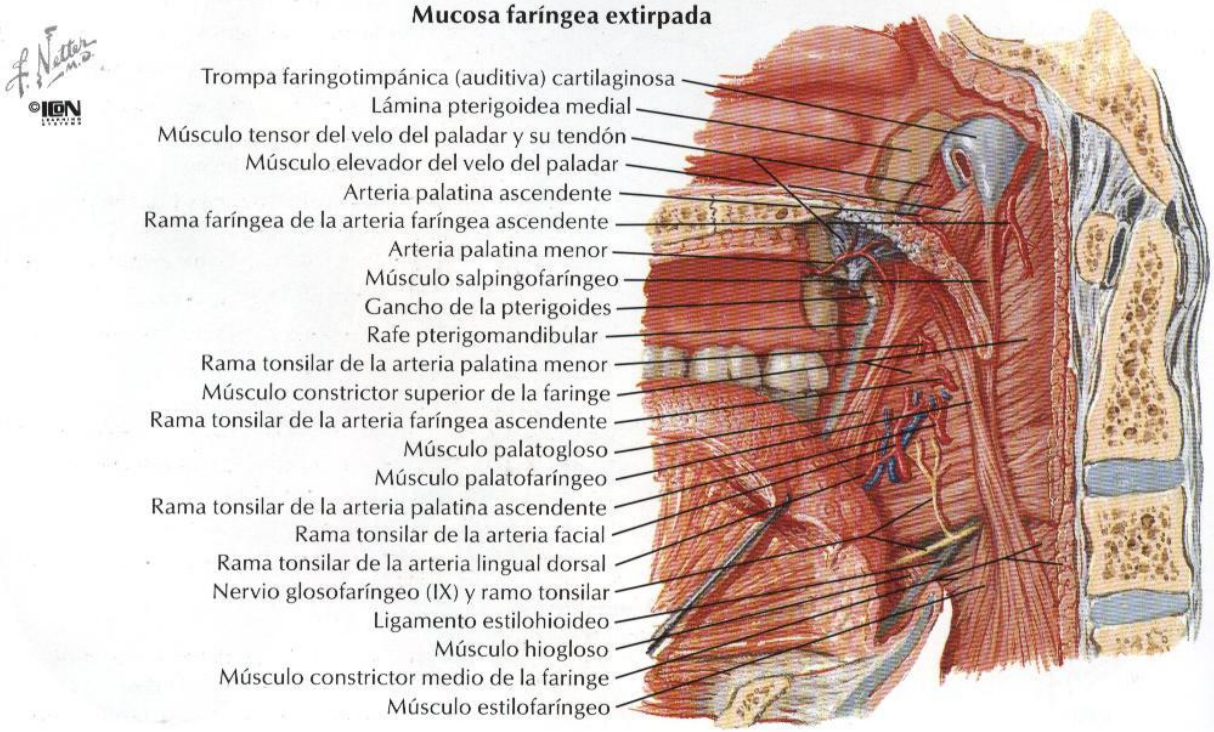

# Músculos de la faringe: sección media (sagital)

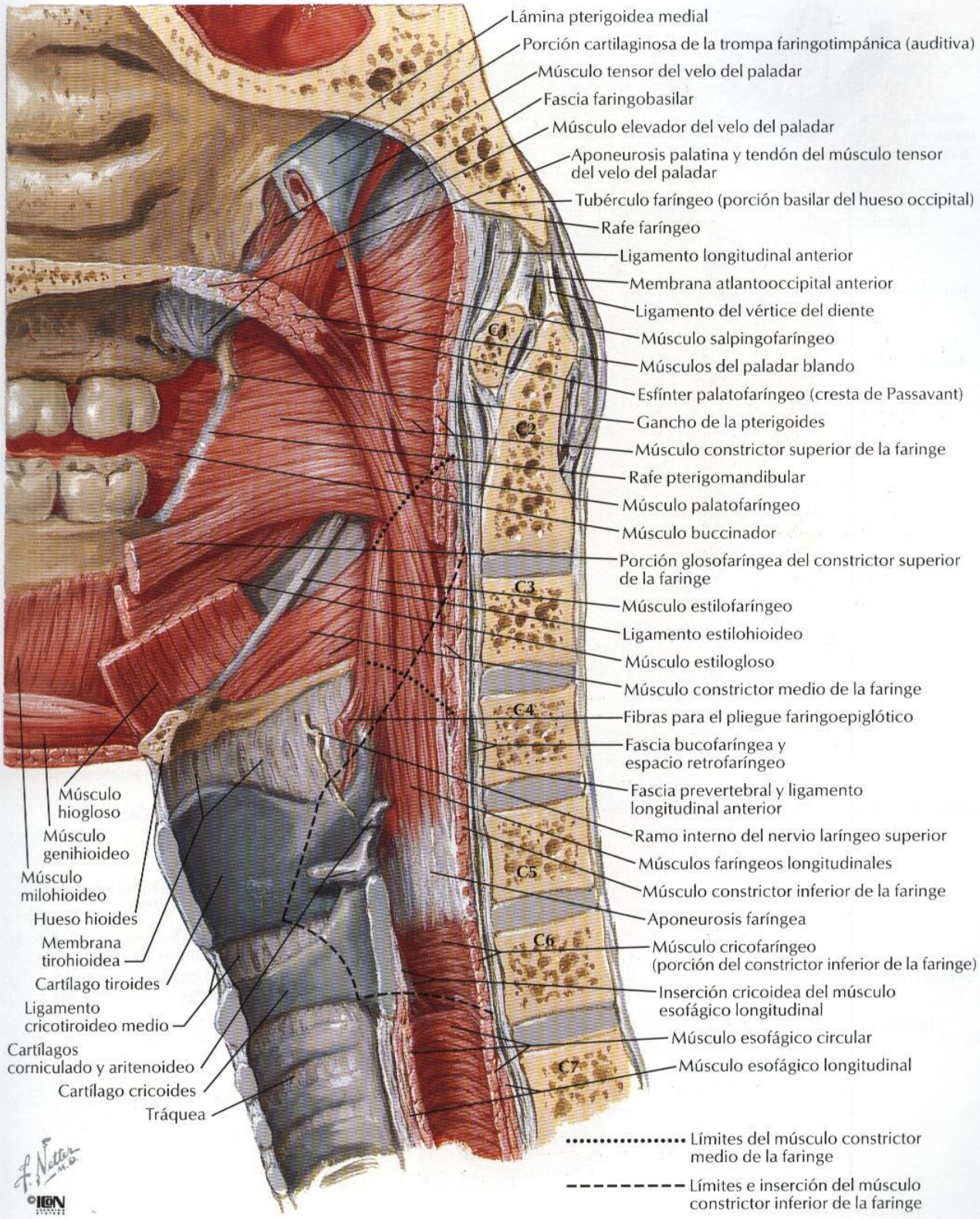

# Faringe: visión posterior abierta

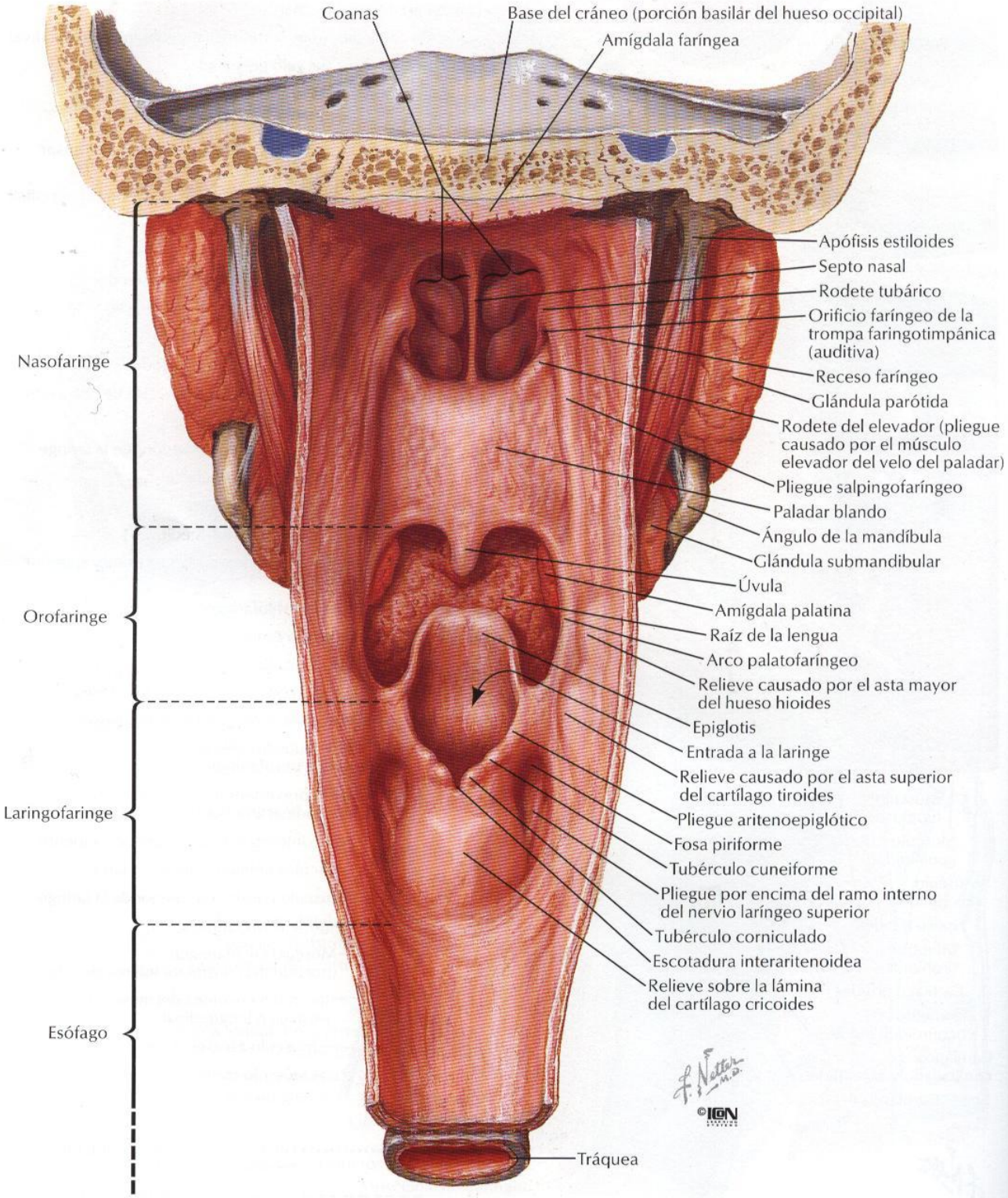

# Músculos de la faringe: visión posterior abierta parcialmente

VÉASE TAMBIÉN LÁMINA 223

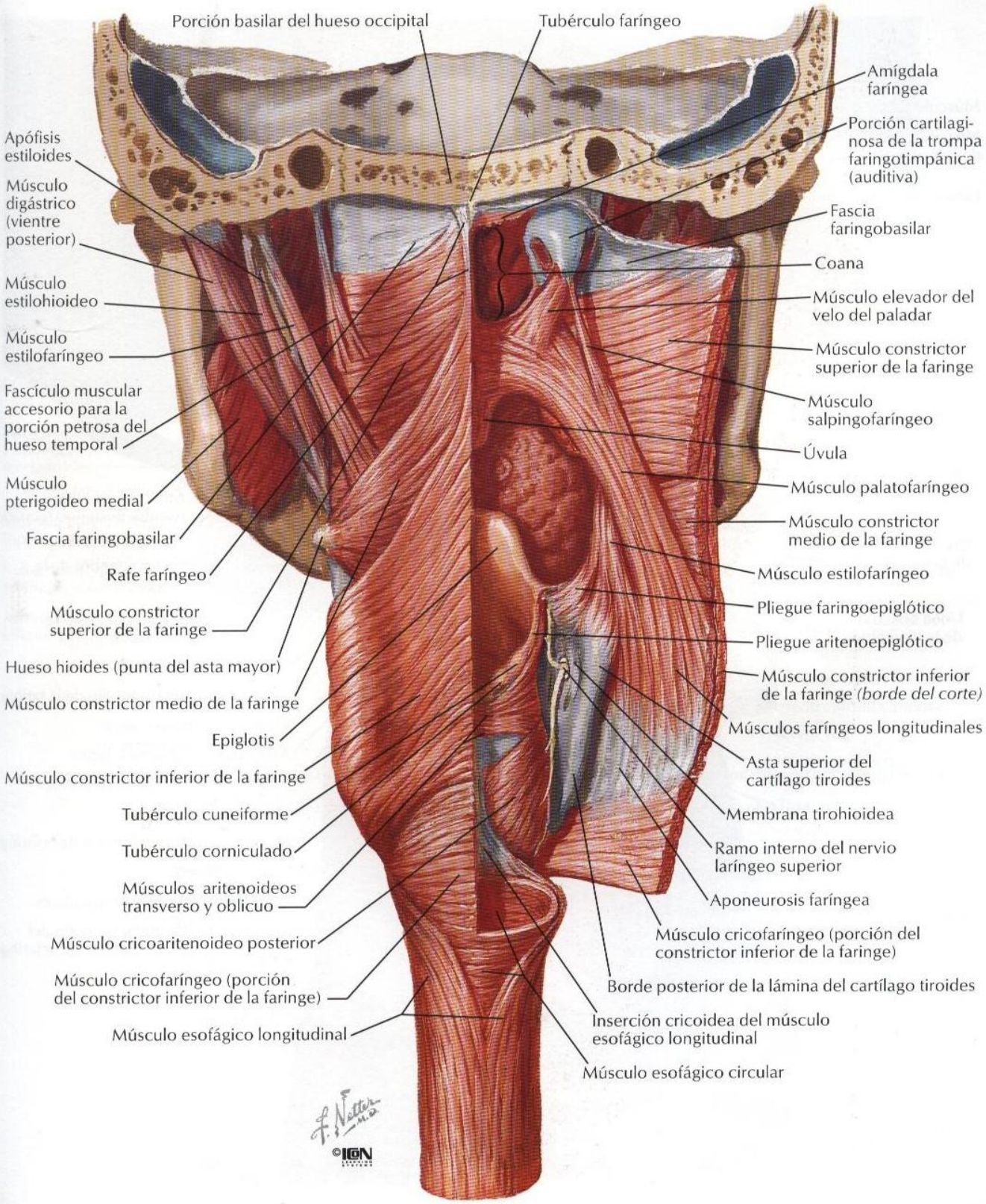

# Músculos de la faringe: visión lateral

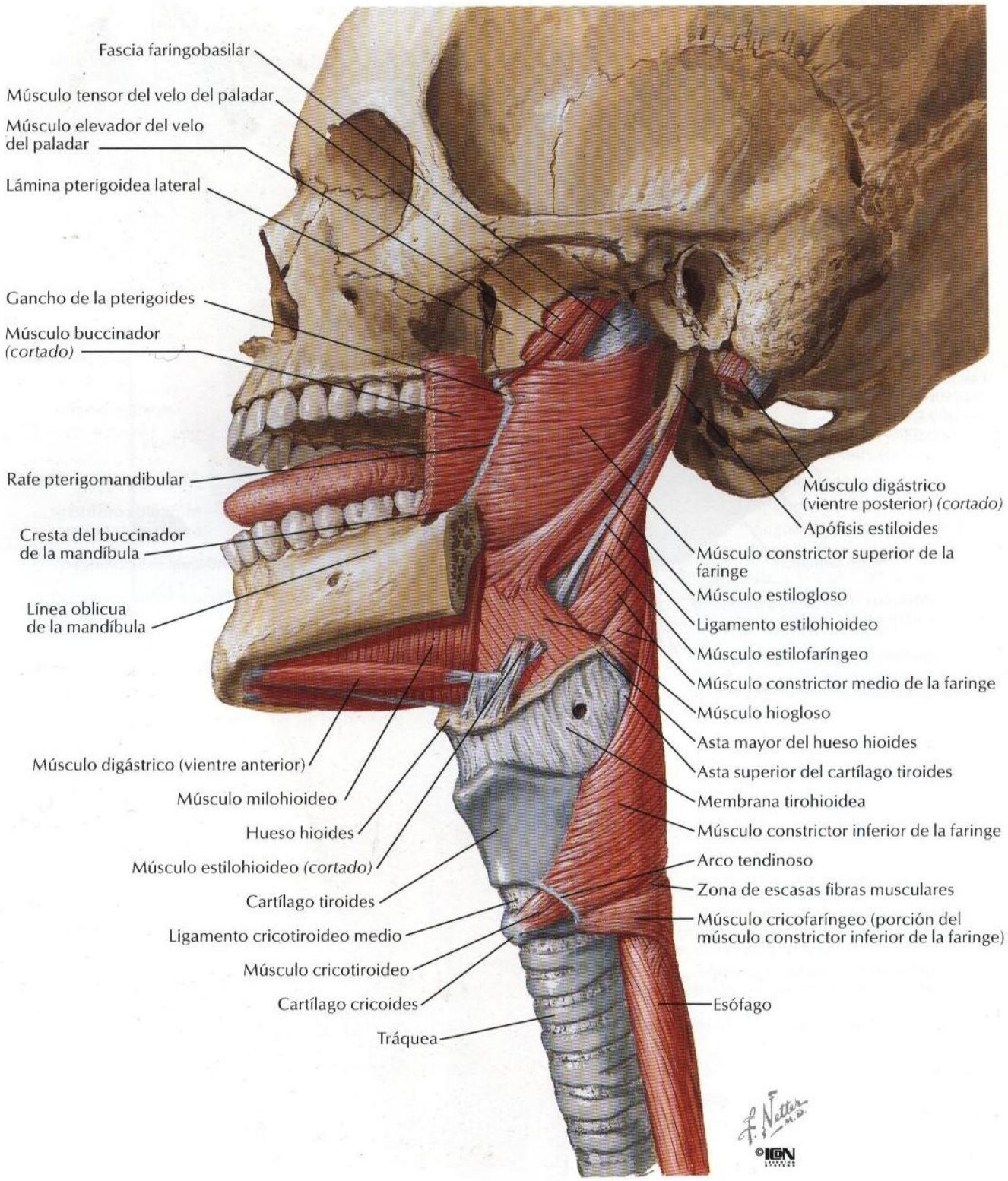

# Arterias de las regiones oral y faríngea

VEÁNSE TAMBIÉN LÁMINAS 29, 35

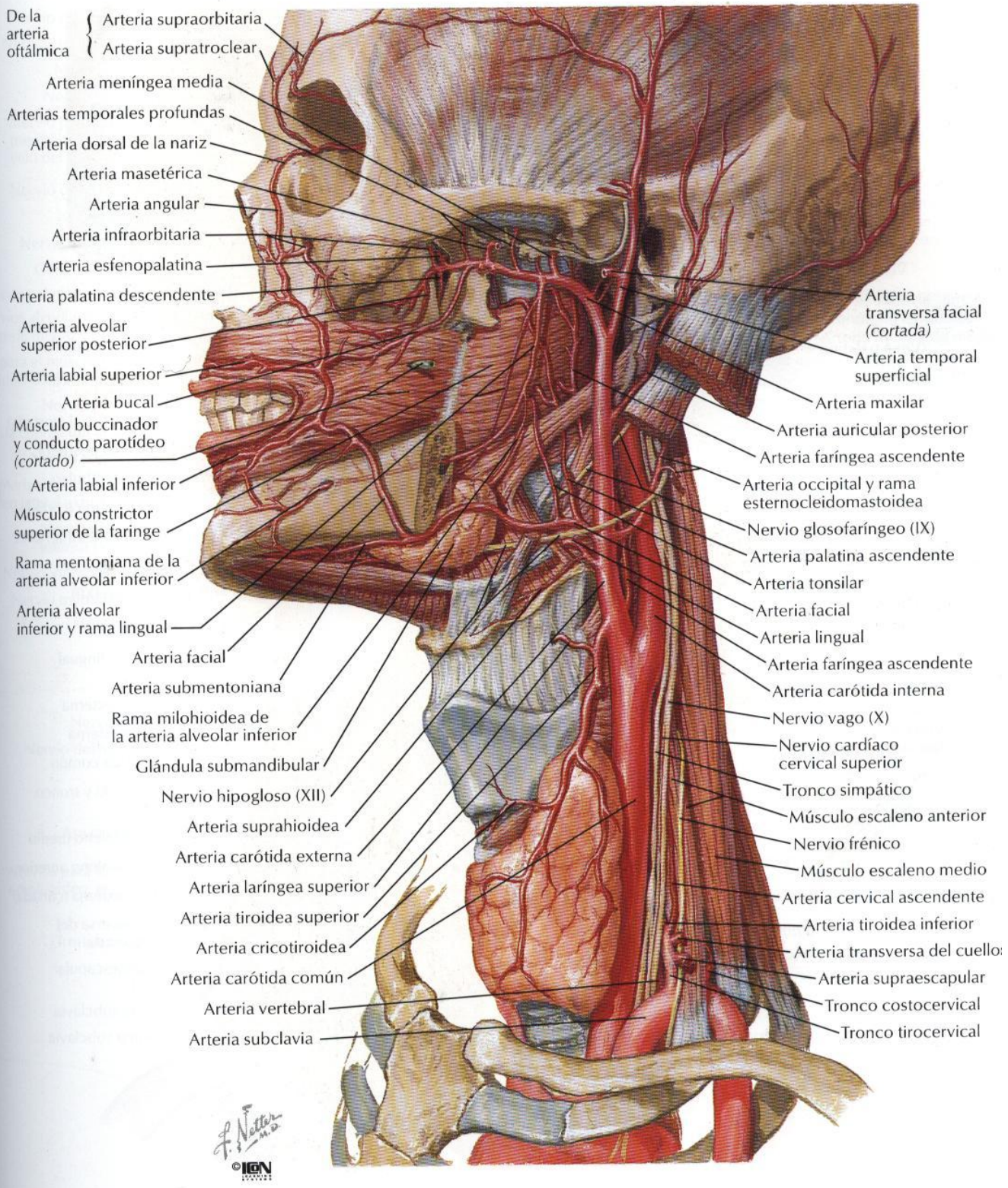

# Venas de las regiones oral y faríngea

*VEÁNSE TAMBIÉN LÁMINAS 17, 26, 98*

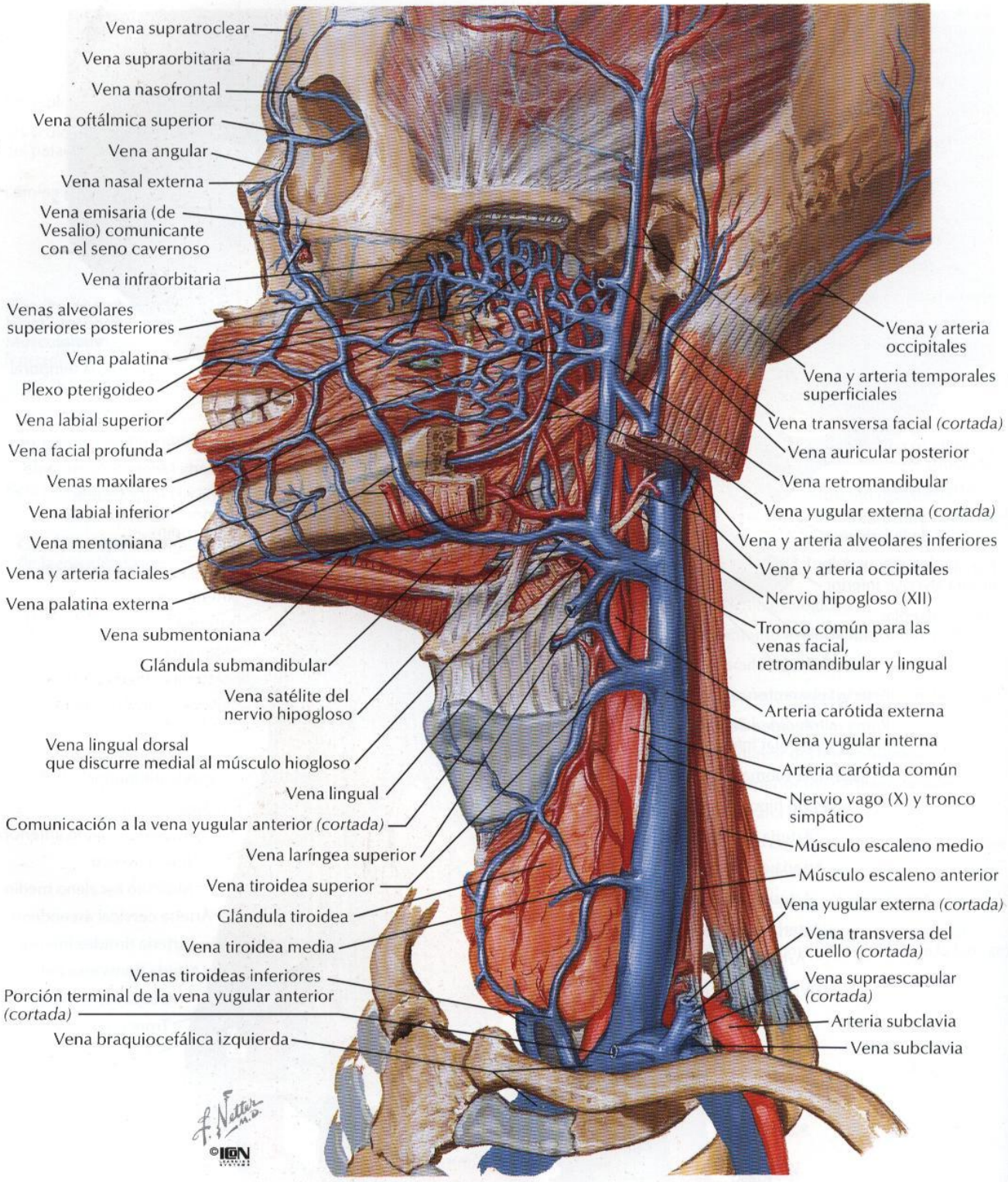

# Nervios de las regiones oral y faríngea

VÉANSE TAMBIÉN LÁMINAS 19, 40, 41, 116, 119, 120

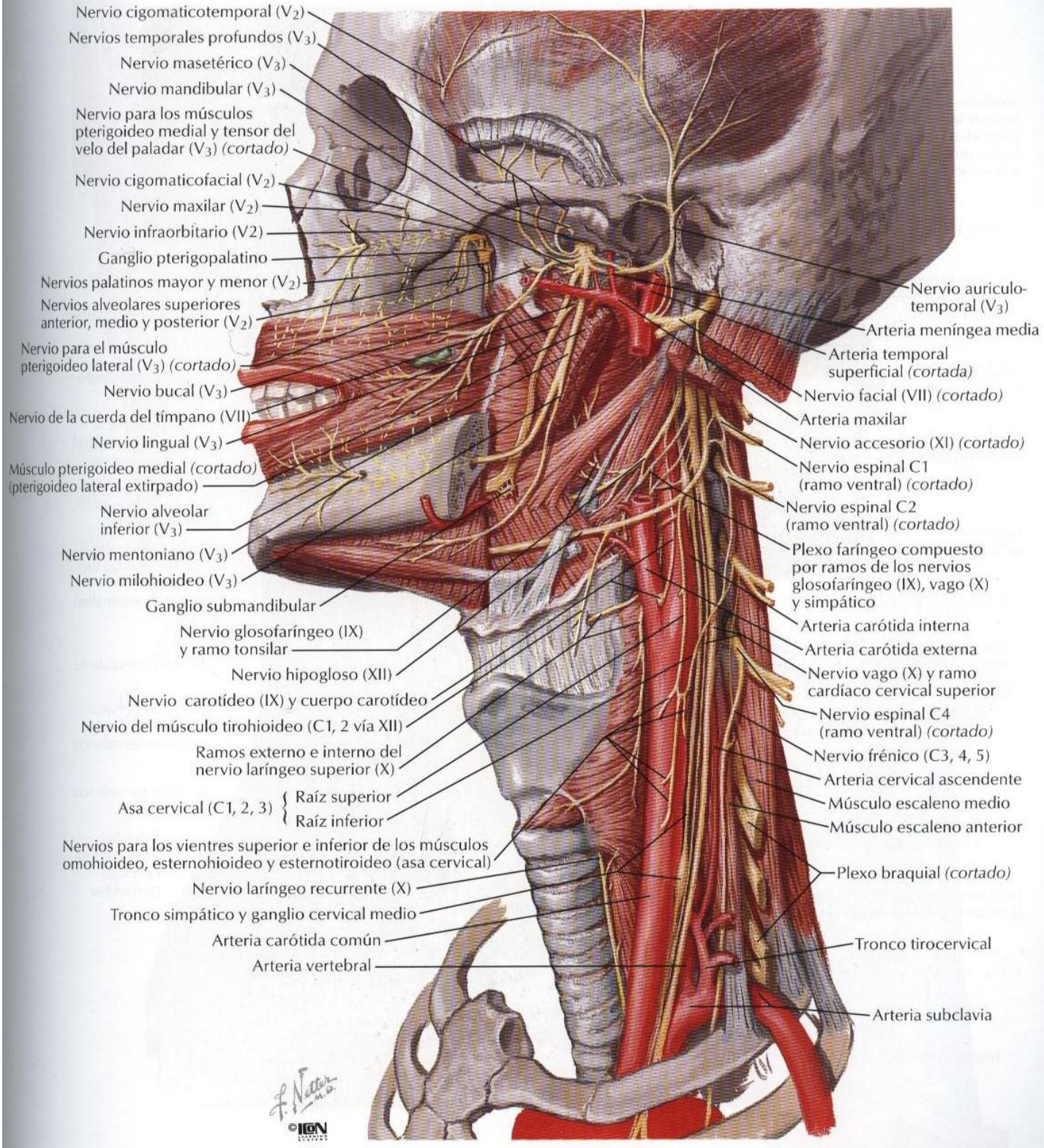

# Vasos y nódulos linfáticos de la cabeza y cuello

VÉASE TAMBIÉN LÁMINA 197

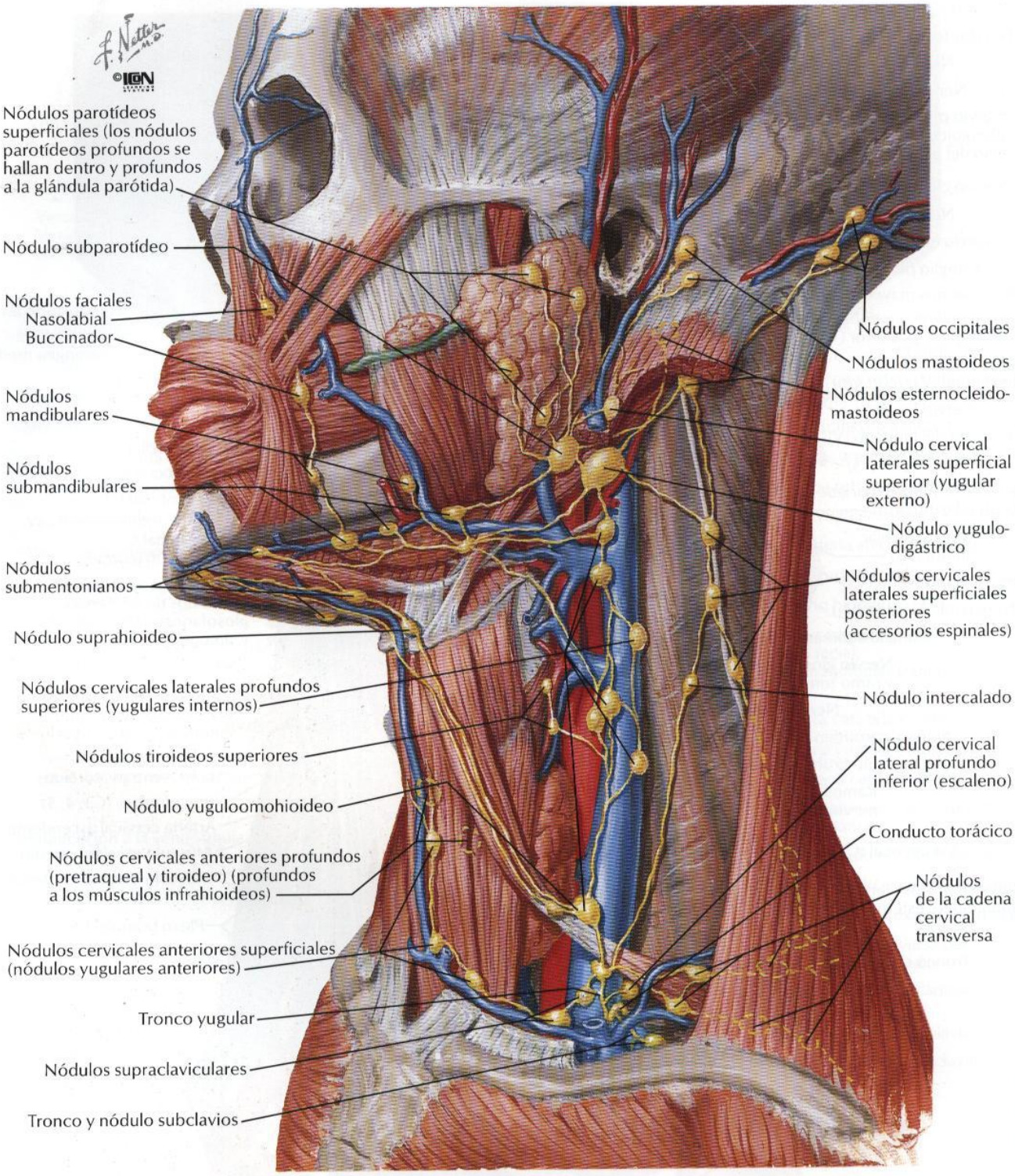

# Vasos y nódulos linfáticos de la faringe y lengua

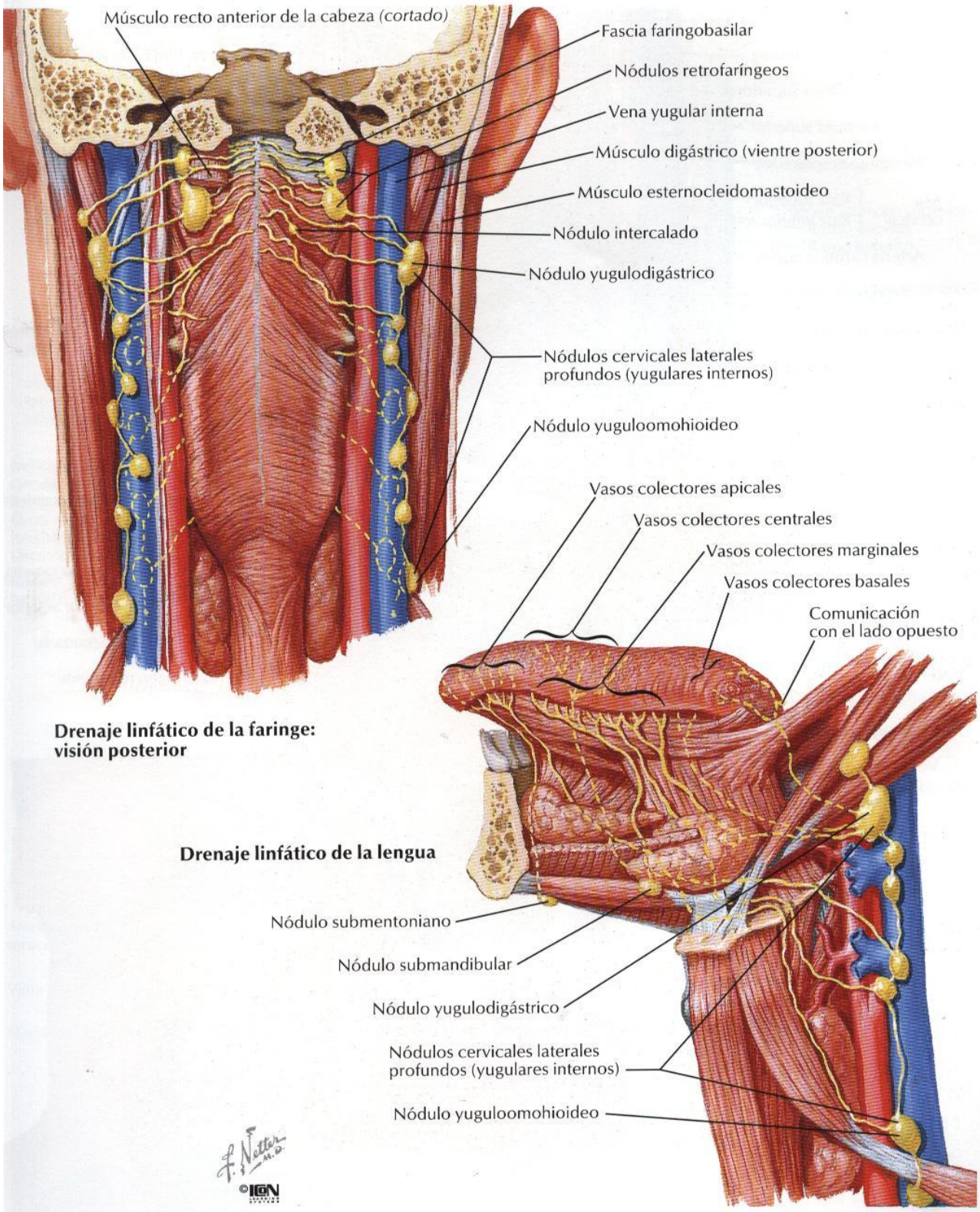


**Drenaje linfático de la faringe: visión posterior**

**Drenaje linfático de la lengua**

# Glándula tiroides: visión anterior

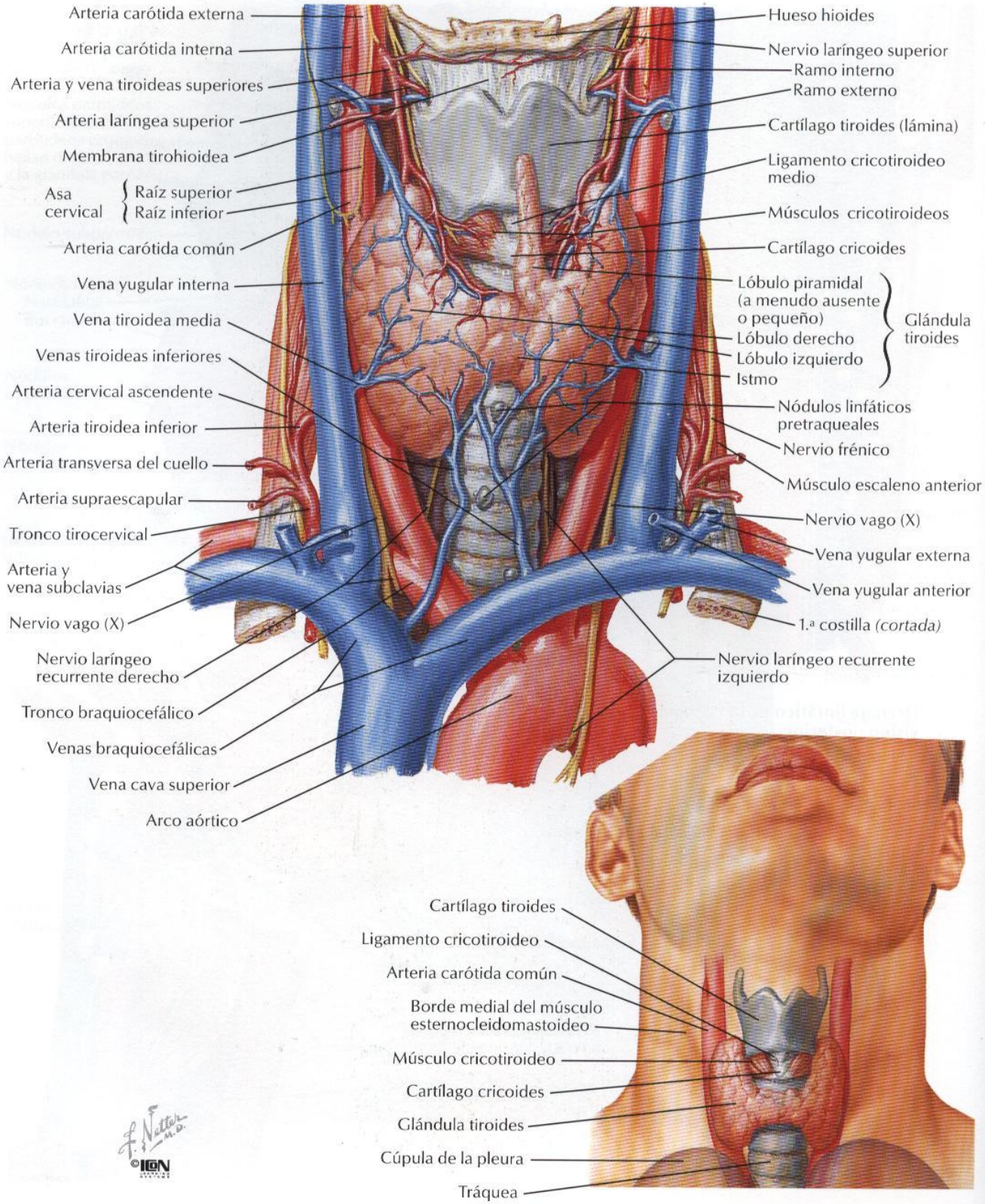

# Glándula tiroides y faringe: visión posterior

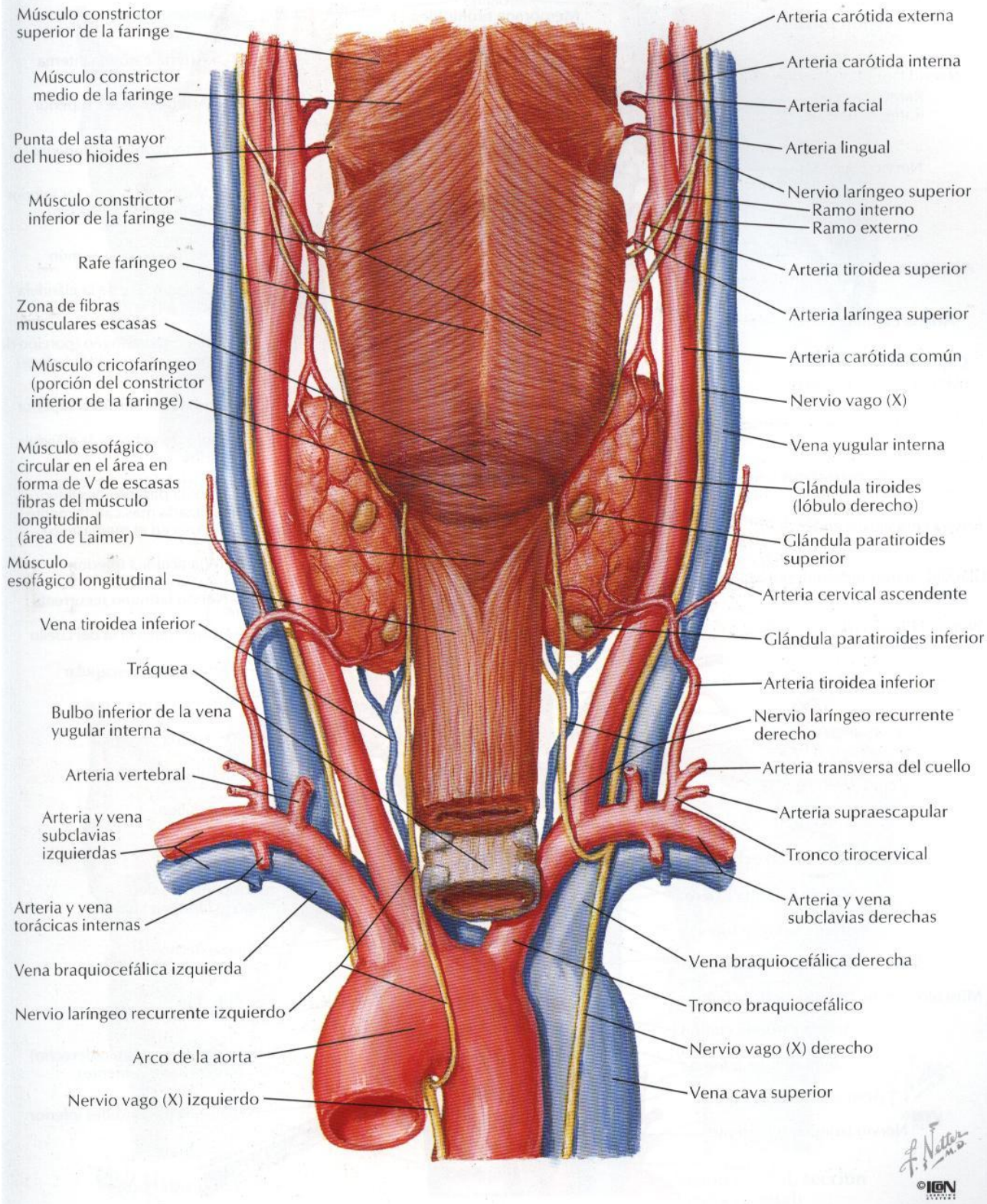

# Glándulas paratiroides

*VÉASE TAMBIÉN LÁMINA 74*

**Visión posterior**

Nervio laríngeo superior
Ramo interno
Ramo externo
Nervio vago (X)
Epiglotis
Arteria tiroidea superior
Arteria carótida común
Cápsula fibrosa de la glándula tiroides *(cortada)*
Glándula paratiroides superior
Lóbulo izquierdo de la glándula tiroides
Arteria cervical ascendente
Glándula paratiroides inferior
Nervio laríngeo recurrente
Esófago
Arteria subclavia
Tráquea

Membrana tirohioidea
Hueso hioides

Arteria carótida externa
Arteria carótida interna
Arteria tiroidea superior
Arteria laríngea superior
Músculo constrictor inferior de la faringe *(cortado)*
Arteria carótida común
Cápsula fibrosa de la glándula tiroides *(cortada)*
Músculo cricofaríngeo (porción del constrictor inferior de la faringe)
Glándula paratiroides superior
Lóbulo derecho de la glándula tiroides
Glándula paratiroides inferior (localizada más caudalmente, o incluso en el mediastino)
Arteria tiroidea inferior
Nervio laríngeo recurrente
Arteria transversa del cuello
Arteria supraescapular
Tronco tirocervical
Arteria vertebral
Arteria subclavia
Tronco braquiocefálico

**Visión lateral derecha**

Arteria carótida externa
Arteria laríngea superior
Arteria tiroidea superior *(cortada)*
Músculo constrictor inferior de la faringe
Arteria carótida común
Vena yugular interna
Arteria tiroidea inferior
Nervio laríngeo recurrente
Esófago

Ramo interno del nervio laríngeo superior
Ramo externo del nervio laríngeo superior
Glándula paratiroides superior
Glándula tiroides (lóbulo derecho) *(traccionada anteriormente)*
Glándula paratiroides inferior

F. Netter M.D.
© ICON

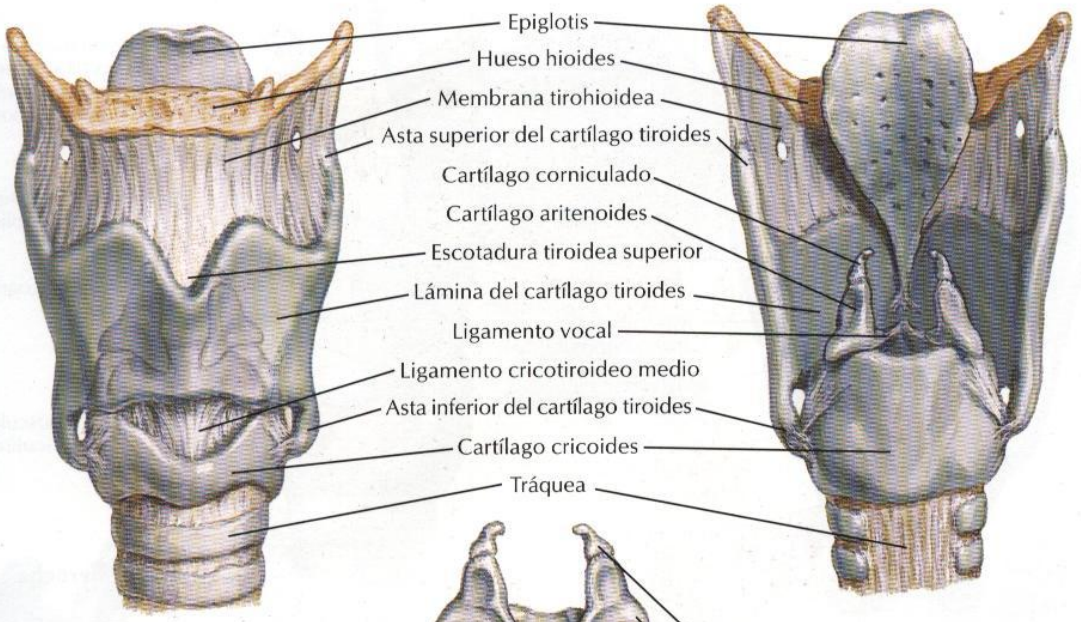


**Visión anterior**

**Visión posterior**

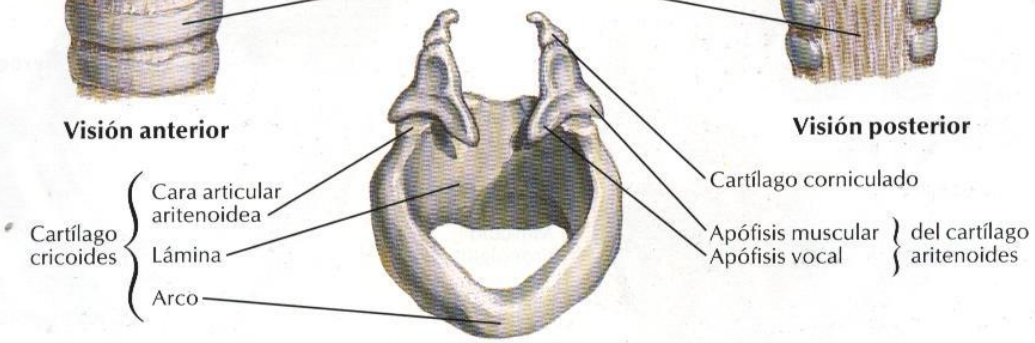


**Visión anterosuperior**

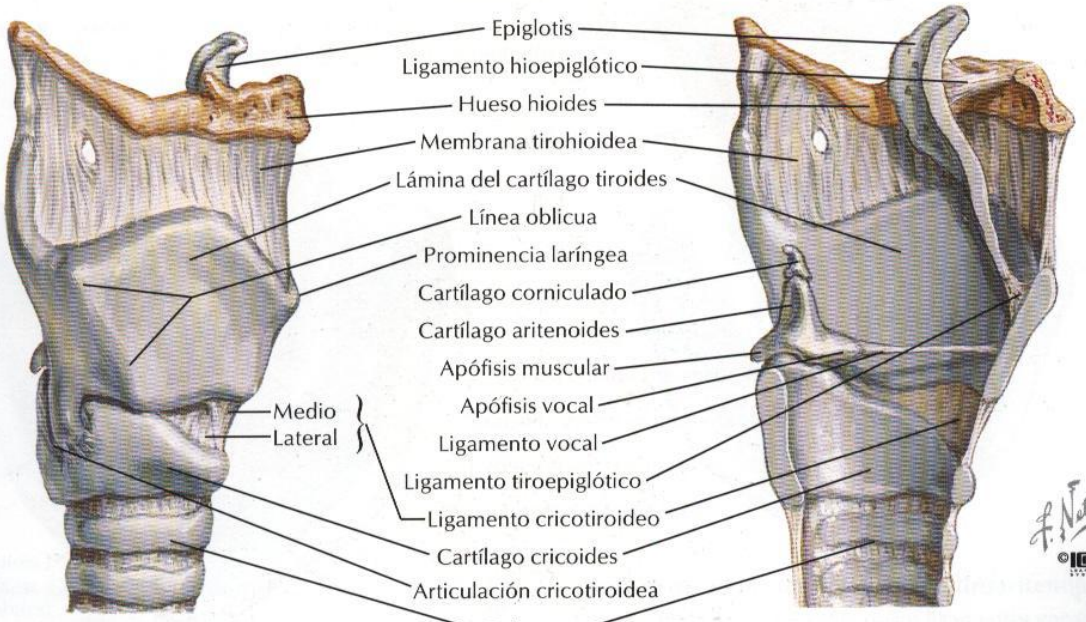


**Visión lateral derecha**

**Visión medial, sección media (sagital)**

# Músculos intrínsecos de la laringe

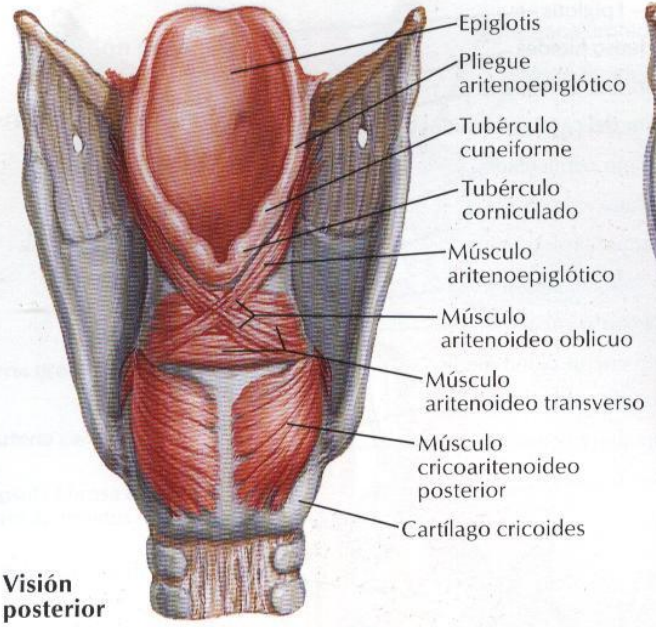


**Visión posterior**

**Visión lateral derecha**

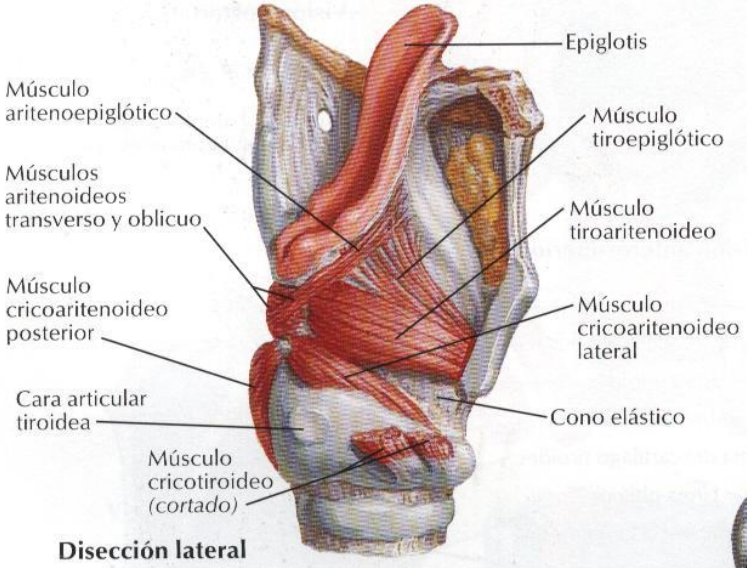


**Disección lateral**

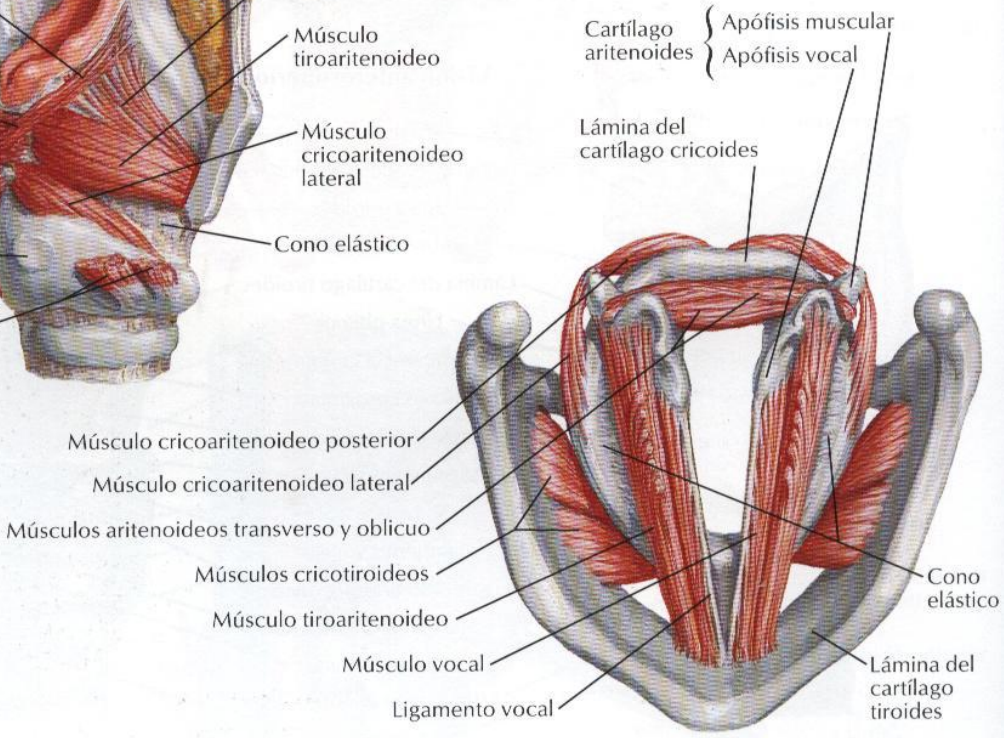


**Visión superior**

F. Netter M.D.
©IGN

# Acción de los músculos intrínsecos de la laringe

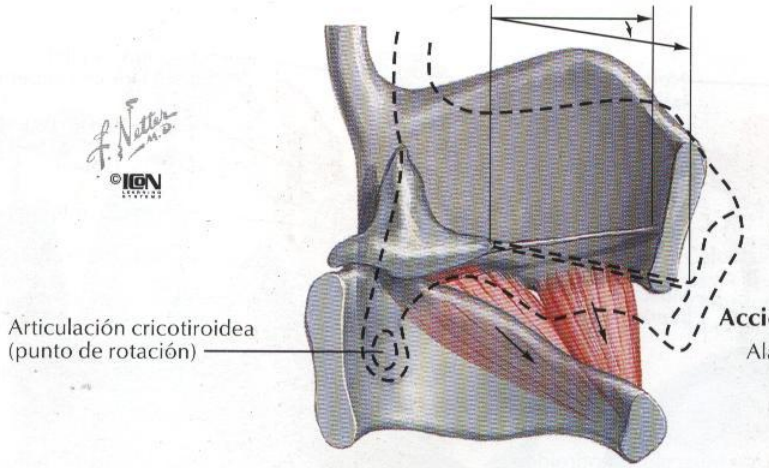


**Acción de los músculos cricotiroideos**
Alargamiento (aumento de la tensión) de los ligamentos vocales

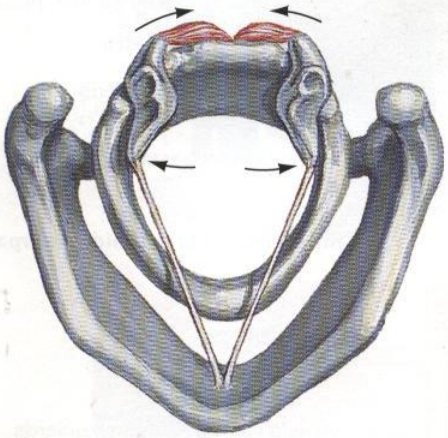

**Acción de los músculos cricoaritenoideos posteriores**
Abducción de los ligamentos vocales

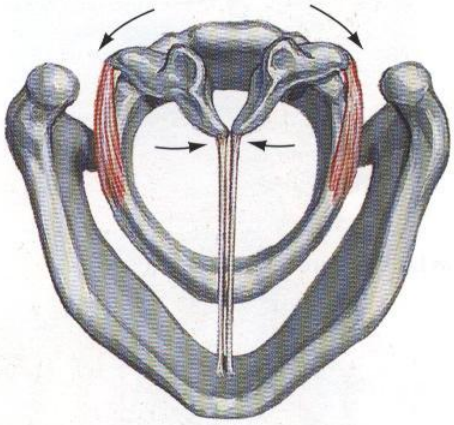

**Acción de los músculos cricoaritenoideos laterales**
Aducción de los ligamentos vocales

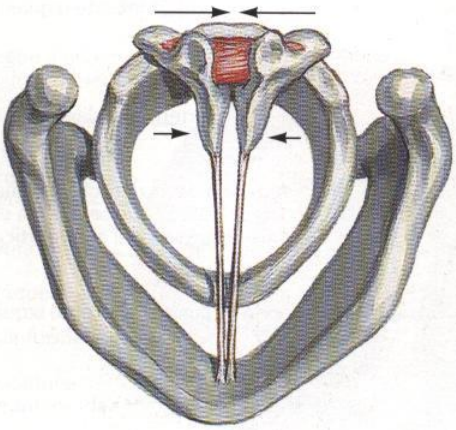

**Acción del músculo aritenoideo transverso**
Aducción de los ligamentos vocales

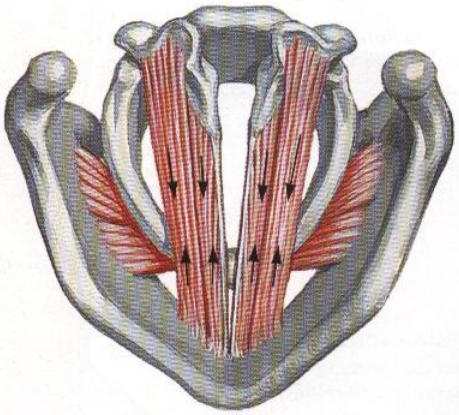

**Acción de los músculos vocales y tiroaritenoideos**
Acortamiento (relajación) de los ligamentos vocales

# Nervios de la laringe

VEÁNSE TAMBIÉN LÁMINAS 68, 69, 70, 223

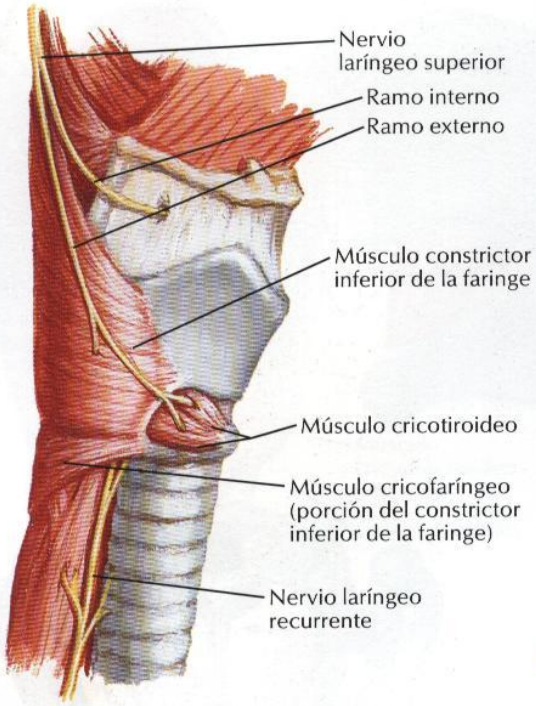


**Visión lateral derecha**

**Visión lateral derecha:**
**lámina del cartílago tiroides extirpada**

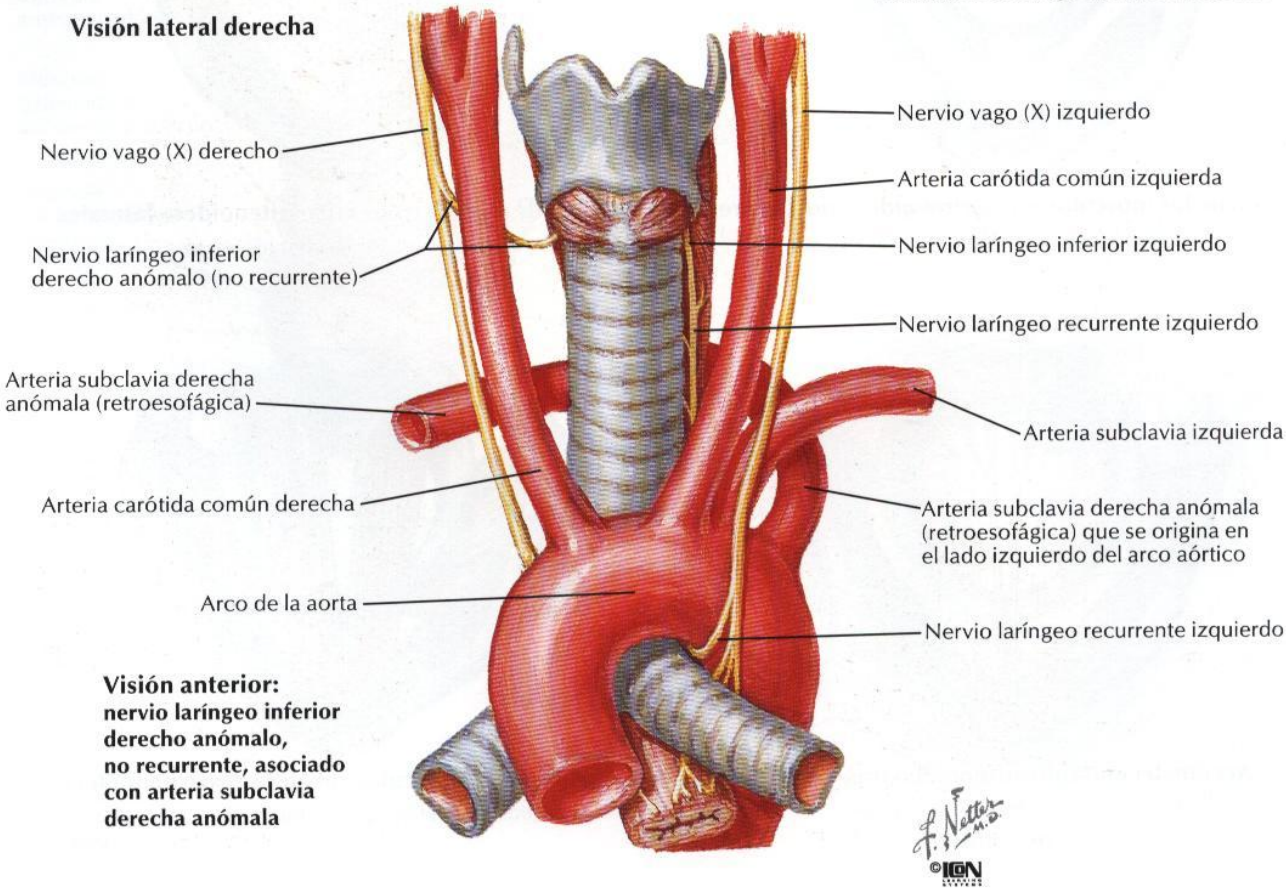


**Visión anterior:**
**nervio laríngeo inferior derecho anómalo, no recurrente, asociado con arteria subclavia derecha anómala**

Calentar el espejo sobre una llama de alcohol para prevenir entelamiento y comprobar luego la temperatura en el dorso de la mano del médico

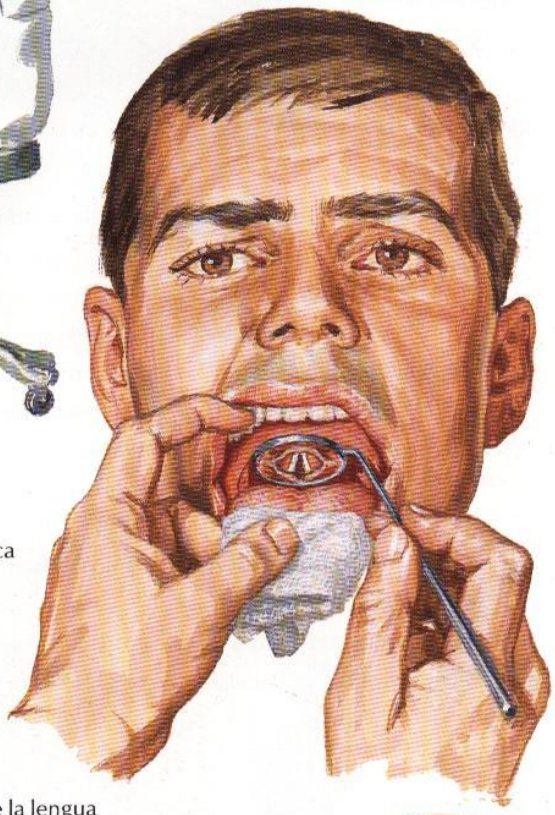

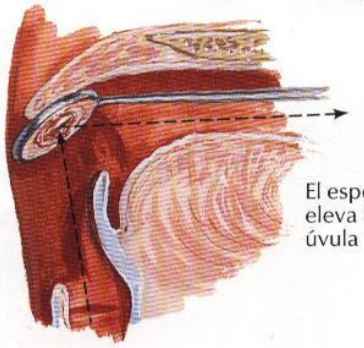


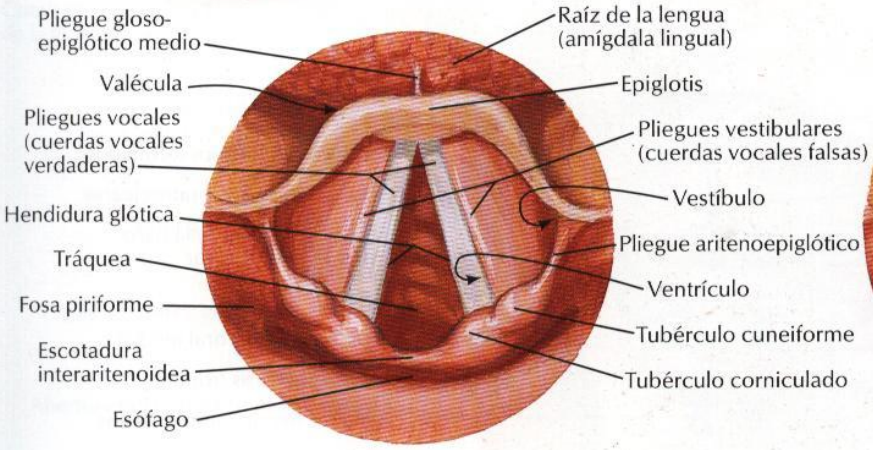


**Laringe normal: inspiración**

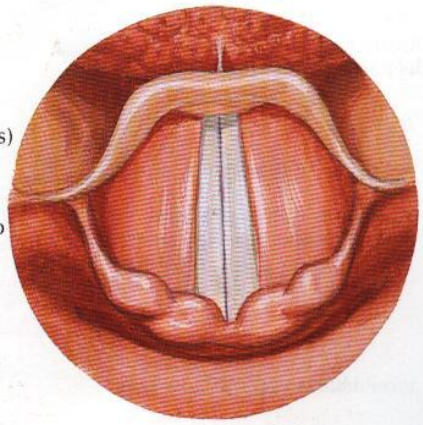

**Laringe normal: fonación**

# Párpados

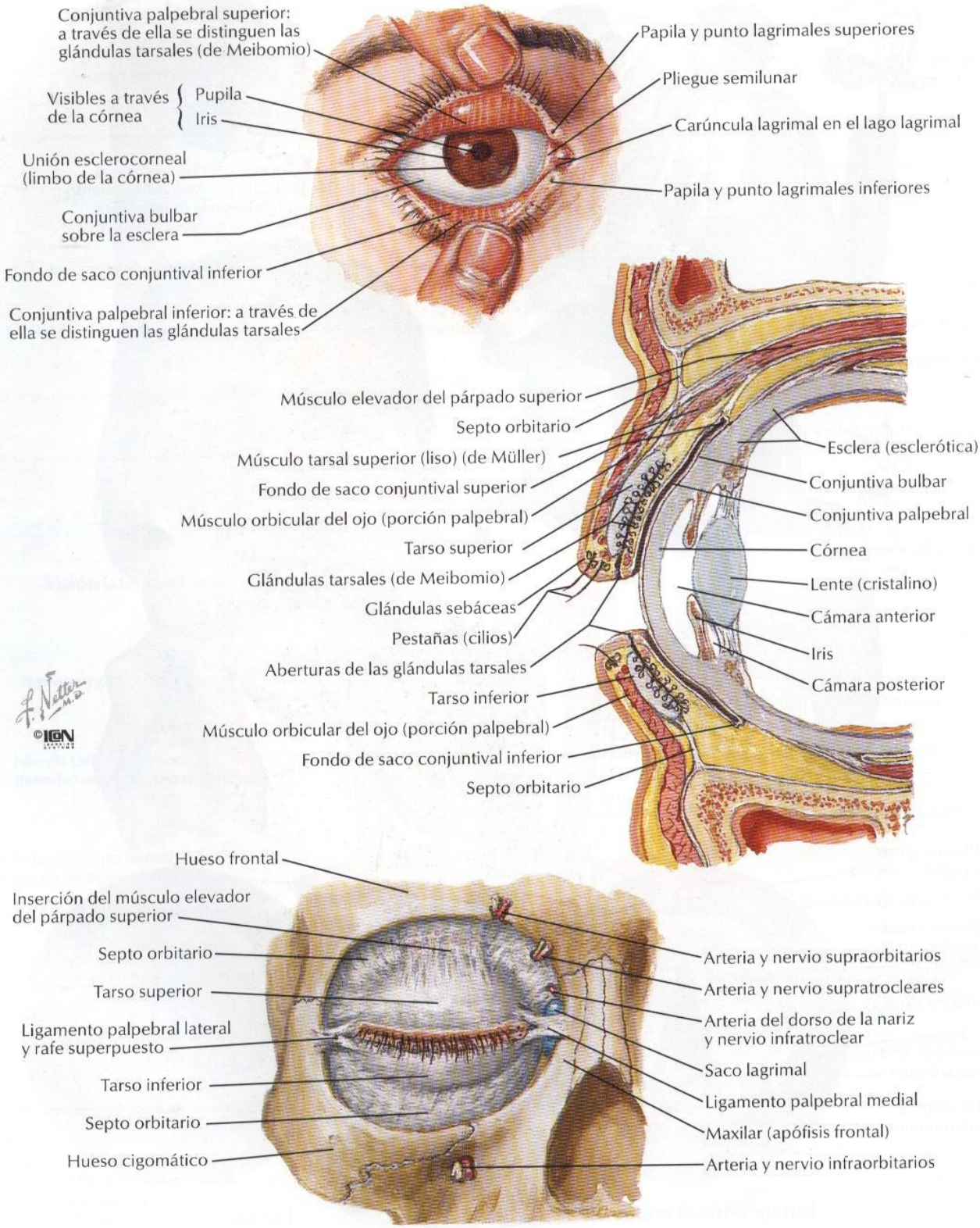
Conjuntiva palpebral superior: a través de ella se distinguen las glándulas tarsales (de Meibomio)
Visibles a través de la córnea
Pupila
Iris
Unión esclerocorneal (limbo de la córnea)
Conjuntiva bulbar sobre la esclera
Fondo de saco conjuntival inferior
Conjuntiva palpebral inferior: a través de ella se distinguen las glándulas tarsales
Papila y punto lagrimales superiores
Pliegue semilunar
Carúncula lagrimal en el lago lagrimal
Papila y punto lagrimales inferiores
Músculo elevador del párpado superior
Septo orbitario
Músculo tarsal superior (liso) (de Müller)
Fondo de saco conjuntival superior
Músculo orbicular del ojo (porción palpebral)
Tarso superior
Glándulas tarsales (de Meibomio)
Glándulas sebáceas
Pestañas (cilios)
Aberturas de las glándulas tarsales
Tarso inferior
Músculo orbicular del ojo (porción palpebral)
Fondo de saco conjuntival inferior
Septo orbitario
Esclera (esclerótica)
Conjuntiva bulbar
Conjuntiva palpebral
Córnea
Lente (cristalino)
Cámara anterior
Iris
Cámara posterior
F. Netter M.D.
©ICON
Hueso frontal
Inserción del músculo elevador del párpado superior
Septo orbitario
Tarso superior
Ligamento palpebral lateral y rafe superpuesto
Tarso inferior
Septo orbitario
Hueso cigomático
Arteria y nervio supraorbitarios
Arteria y nervio supratrocleares
Arteria del dorso de la nariz y nervio infratroclear
Saco lagrimal
Ligamento palpebral medial
Maxilar (apófisis frontal)
Arteria y nervio infraorbitarios

# Aparato lagrimal

VÉANSE TAMBIÉN LÁMINAS 40, 127

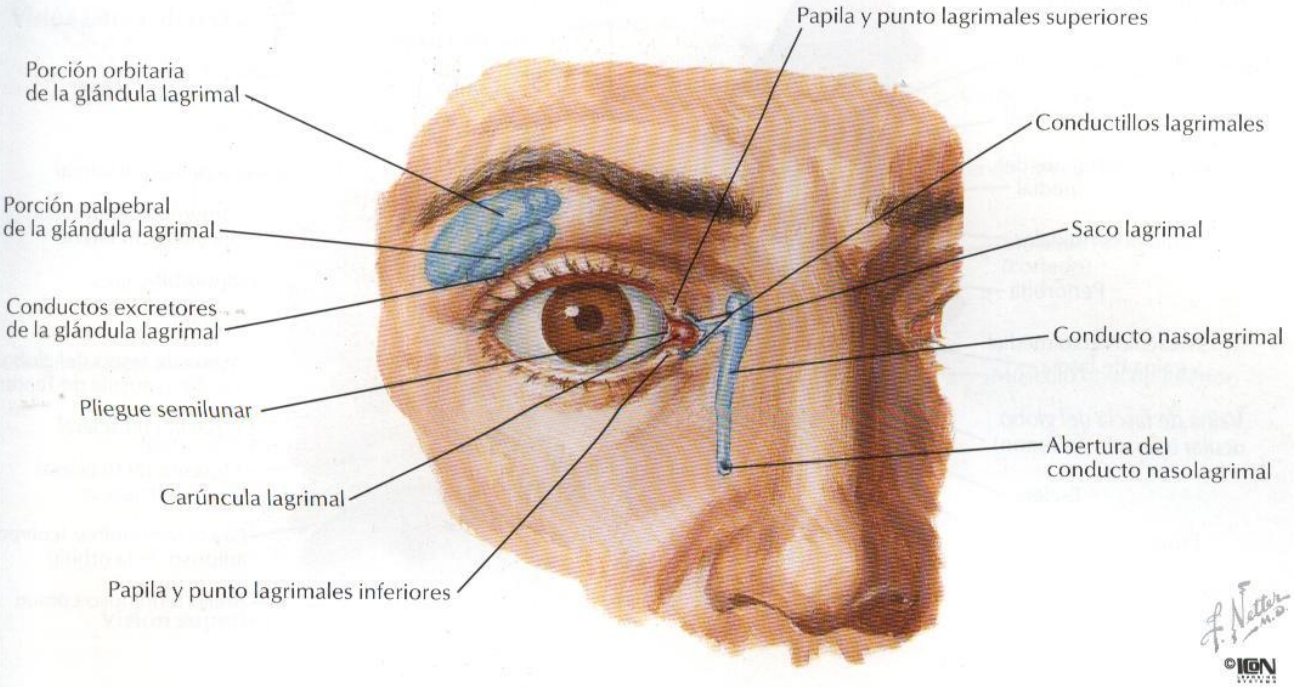


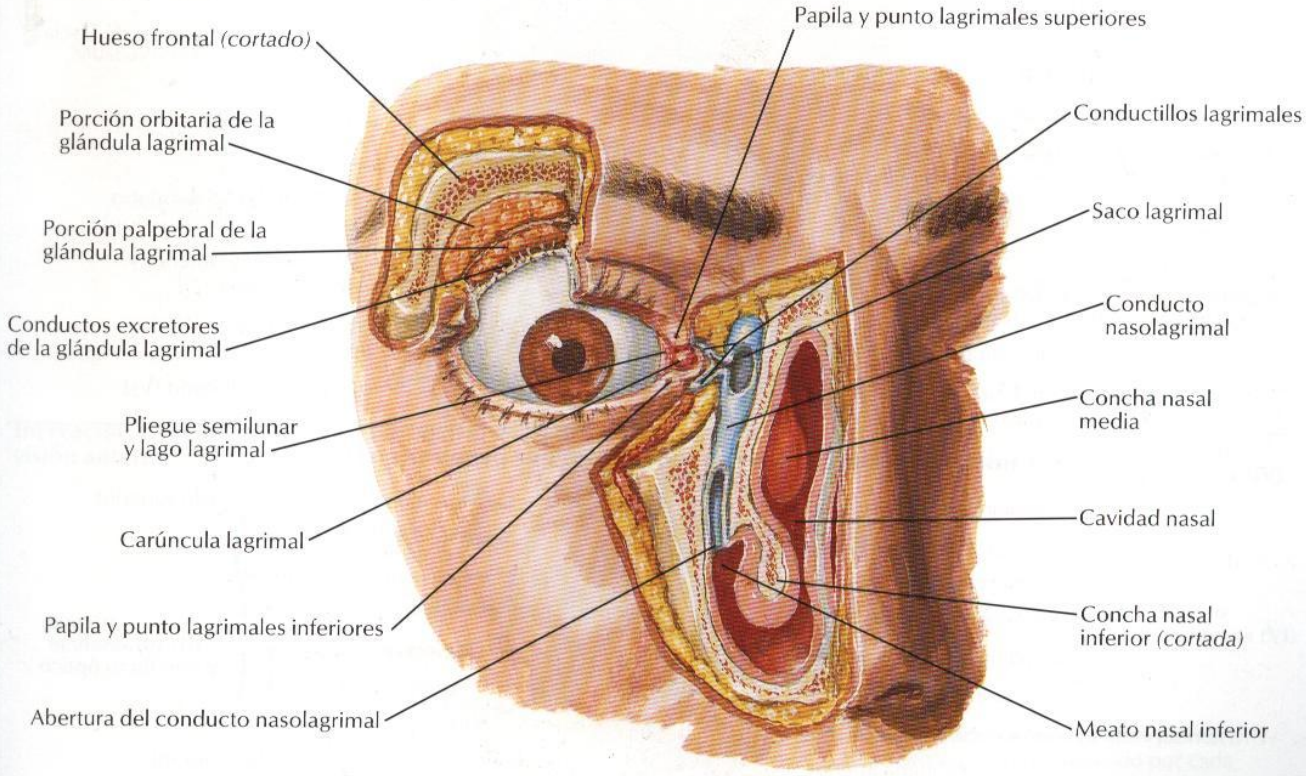

# Fascias de la órbita y globo ocular

**Sección horizontal**

Ligamento palpebral medial
Cavidad nasal
Ligamento limitante del músculo recto medial
Celdas etmoidales
Periórbita
Músculo recto medial y vaina de fascia
Vaina de fascia del globo ocular (cápsula de Tenon)
Esclera
Espacio epiescleral
Nervio óptico (II) y vaina externa
Seno esfenoidal
Tarso del párpado
Conjuntiva palpebral
Conjuntiva bulbar
Córnea
Ligamento palpebral lateral
Ligamento limitante del músculo recto lateral
Periórbita
Esclera
Vaina de fascia del globo ocular (cápsula de Tenon)
Espacio epiescleral
Músculo recto lateral y vaina de fascia
Grasa retrobulbar (cuerpo adiposo de la órbita)
Anillo tendinoso común

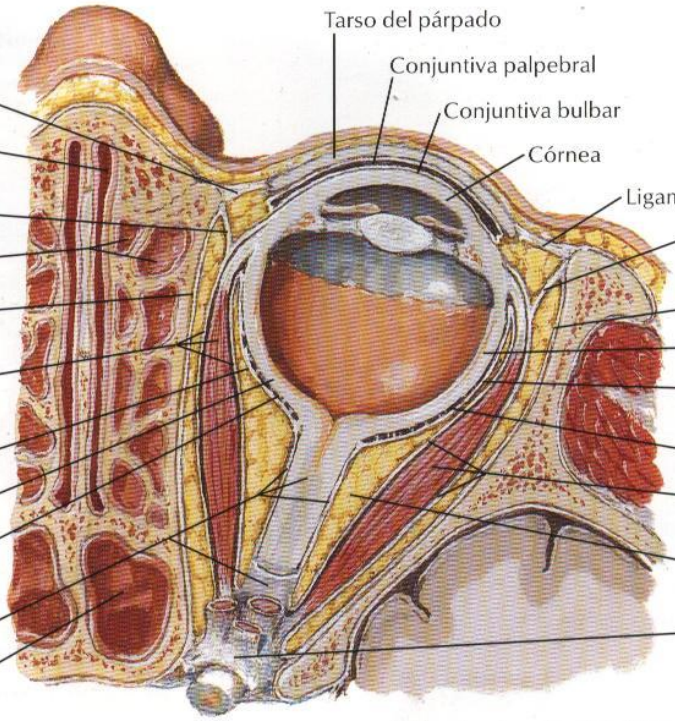

**Sección frontal**

Músculo recto superior y vaina de fascia
Glándula lagrimal
Músculo recto lateral y vaina de fascia
Periórbita
Esclera
Vaina de fascia del globo ocular (cápsula de Tenon)
Espacio epiescleral
Grasa retrobulbar (cuerpo adiposo de la órbita)
Músculo elevador del párpado superior y vaina de fascia
Músculo oblicuo superior y vaina de fascia
Músculo recto medial y vaina de fascia
Periórbita
Celda etmoidal
Esclera
Vaina de fascia del globo ocular (cápsula de Tenon)
Músculo recto inferior y vaina de fascia
Músculo oblicuo inferior y vaina de fascia
Nervio infraorbitario ($V_2$)

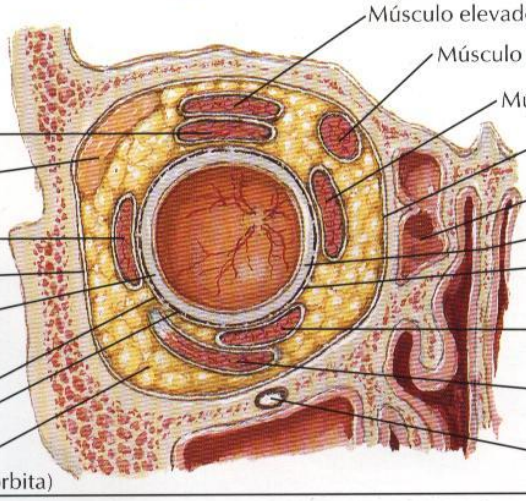

**Inserciones musculares y nervios y vasos que penetran en la órbita**

Fisura orbitaria superior
Nervio lagrimal ($V_1$)
Nervio frontal ($V_1$)
Nervio troclear (IV)
Vena oftálmica superior
Músculo recto lateral
División superior del nervio oculomotor (III)
Fisura orbitaria inferior
Nervio abducens (VI)
Nervio nasociliar ($V_1$)
Músculo elevador del párpado superior
Músculo oblicuo superior
Músculo recto superior
Músculo recto medial
Nervio óptico (II) } en el conducto óptico
Arteria oftálmica } en el conducto óptico
Músculo recto inferior
Ramo inferior del nervio oculomotor (III)

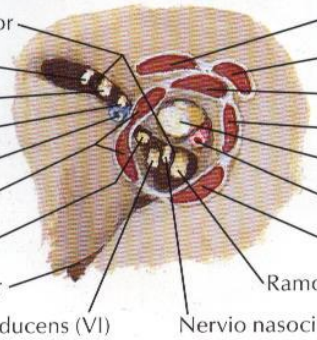

**Visión lateral derecha**

Músculo oblicuo superior
Músculo elevador del párpado superior
Músculo recto superior
Músculo recto medial
Anillo tendinoso común
Músculo recto lateral *(cortado)*
Músculo recto inferior
Tróclea (polea)
Nervio óptico (II)
Músculo recto lateral *(cortado)*
Músculo oblicuo inferior

**Visión superior**

Tarso superior
Músculo elevador del párpado superior *(cortado)*
Músculo oblicuo superior
Músculo recto superior *(cortado)*
Músculo recto medial
Músculo recto lateral
Músculo recto inferior
Nervio óptico (II)
Anillo tendinoso común
Músculo recto superior *(cortado)*
Músculo elevador del párpado superior *(cortado)*

F. Netter M.D.
©IGN

**Inervación y acción de los músculos extrínsecos del ojo: visión anterior**

Músculo oblicuo superior — **Nervio troclear (IV)**

**Nervio oculomotor (III)**:
- Músculo elevador del párpado superior
- Músculo recto superior
- Músculo recto medial
- Músculo recto inferior
- Músculo oblicuo inferior

Músculo recto lateral — **Nervio abducens (VI)**

Nota: las flechas indican la dirección del movimiento del ojo producido por cada músculo

# Arterias y venas de la órbita y párpados

*VEÁNSE TAMBIÉN LÁMINAS 17, 98*

**Visión superior**

Arteria supratroclear
Arteria dorsal de la nariz
Arteria meníngea anterior
Arteria etmoidal anterior
Arteria etmoidal posterior
Prolongación de la arteria oftálmica
Rama muscular
Arteria oftálmica
Arteria carótida interna
Arteria palpebral medial
Arteria palpebral lateral
Glándula lagrimal
Arteria supraorbitaria
Ramas cigomáticas
Arterias ciliares posteriores
Rama muscular
Arteria lagrimal
Arteria central de la retina

**Visión anterior**

Rama frontal de la arteria temporal superficial
Arteria palpebral lateral superior
Arteria palpebral lateral inferior
Arteria cigomaticofacial
Arteria transversa facial
Arteria infraorbitaria
Arteria supraorbitaria
Arteria supratroclear
Arteria dorsal de la nariz
Arteria palpebral medial superior
Arteria angular
Arteria palpebral medial inferior
Arcos arteriales palpebrales superior e inferior
Arteria facial

(X = anastomosis de vasos de las arterias carótidas interna y externa)

**Visión lateral**

Vena supratroclear
Vena supraorbitaria
Vena oftálmica superior
Seno cavernoso
Vena oftálmica inferior
Plexo pterigoideo
Vena maxilar
Vena retromandibular
Vena nasofrontal
Vena angular
Venas vorticosas
Vena facial
Vena facial profunda

F. Netter M.D.
©ICON

VEÁNSE TAMBIÉN LÁMINAS 40, 115, 126

**Visión superior**

Nervio supratroclear
Músculo recto medial
Músculo oblicuo superior
Nervio infratroclear
Nervio nasociliar
Nervio troclear (IV)
Anillo tendinoso común
Nervio oftálmico ($V_1$)
Nervio óptico (II)
Arteria carótida interna y plexo nervioso
Nervio oculomotor (III)
Nervio troclear (IV)
Nervio abducens (VI)
Tienda del cerebelo

Ramo medial
Ramo lateral
} Nervio supraorbitario
Músculo elevador del párpado superior
Músculo recto superior
Glándula lagrimal
Nervio lagrimal
Músculo recto lateral
Nervio frontal
Nervio maxilar ($V_2$)
Ramo meníngeo del nervio maxilar
Nervio mandibular ($V_3$)
Nervio petroso menor
Ramo meníngeo del nervio mandibular
Nervio petroso mayor
Ganglio trigeminal (semilunar)
Nervio tentorial (meníngeo) ramo del nervio oftálmico

**Visión superior: músculos elevador del párpado superior, recto superior y oblicuo superior parcialmente cortados**

Nervio supratroclear *(cortado)*
Ramos del nervio supraorbitario *(cortados)*
Nervio infratroclear
Nervio etmoidal anterior
Nervio óptico (II)
Nervio etmoidal posterior
Ramo superior del nervio oculomotor (III) *(cortado)*
Nervio nasociliar
Plexo carotídeo interno
Nervio troclear (IV) *(cortado)*
Nervio oculomotor (III)
Nervio abducens (VI)

Nervios ciliares largos
Nervios ciliares cortos
Nervio lagrimal
Ganglio ciliar
Raíz parasimpática del ganglio ciliar (del ramo inferior del nervio oculomotor)
Raíz simpática del ganglio ciliar (del plexo carotídeo interno)
Raíz sensitiva del ganglio ciliar (del nervio nasociliar)
Ramos para los músculos rectos inferior y medial
Nervio abducens (VI)
Ramo inferior del nervio oculomotor (III)
Nervio lagrimal
Nervio frontal *(cortado)*
Nervio oftálmico ($V_1$)

**Sección horizontal**

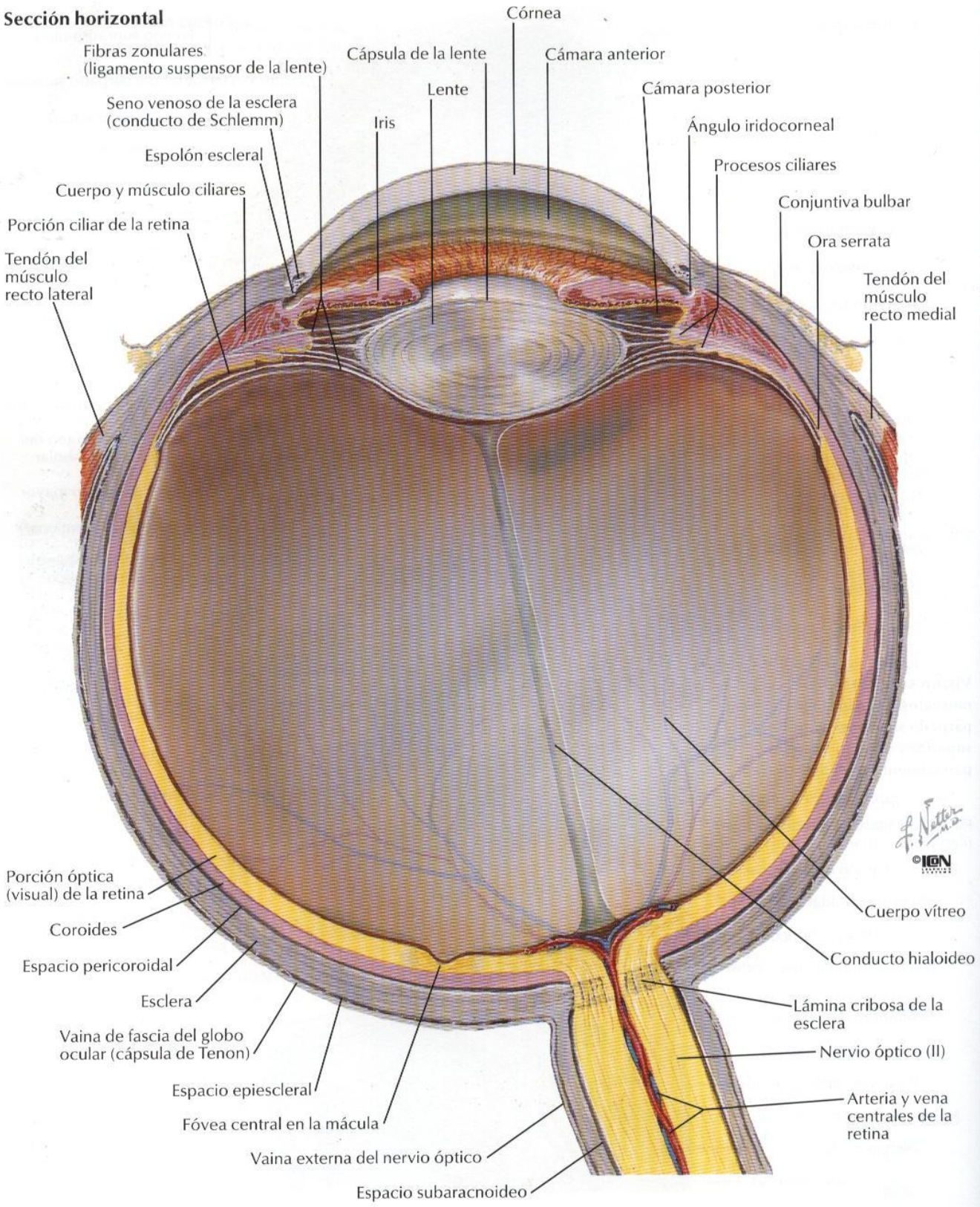

# Cámaras anterior y posterior del ojo

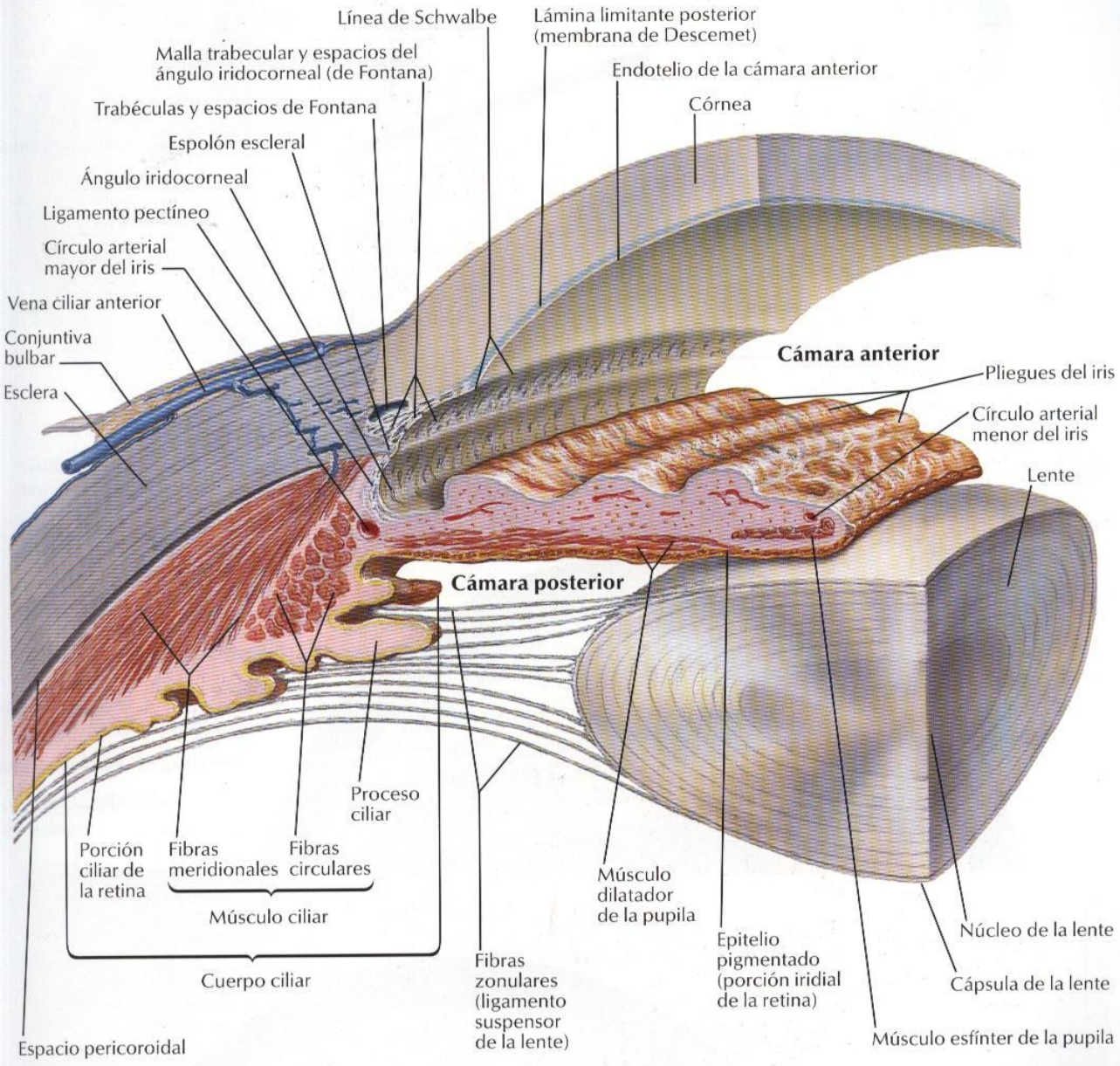


Nota: para mayor claridad sólo se muestra un plano de fibras zonulares; de hecho las fibras rodean por completo la circunferencia de la lente

# Ángulo iridocorneal de la cámara anterior del ojo

Espejo gonioscópico de Goldmann

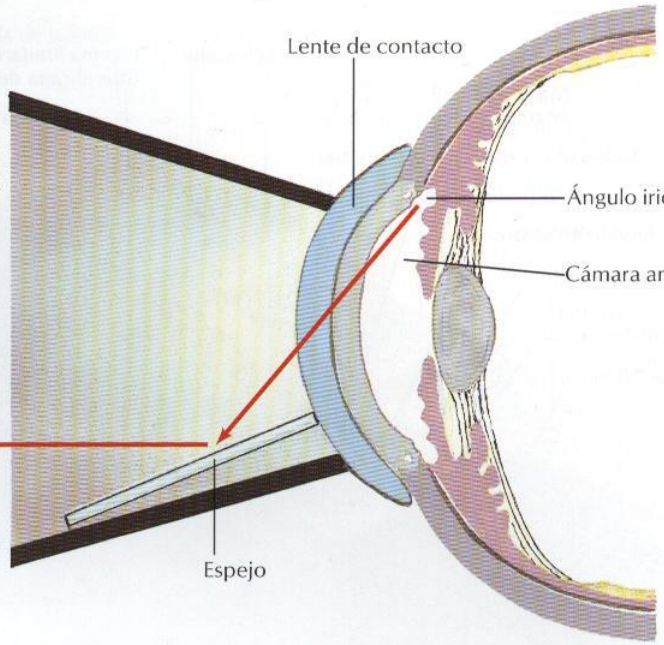

**Angulo iridocorneal abierto (normal): visión gonioscópica**




**Ángulo cerrado: visión gonioscópica**

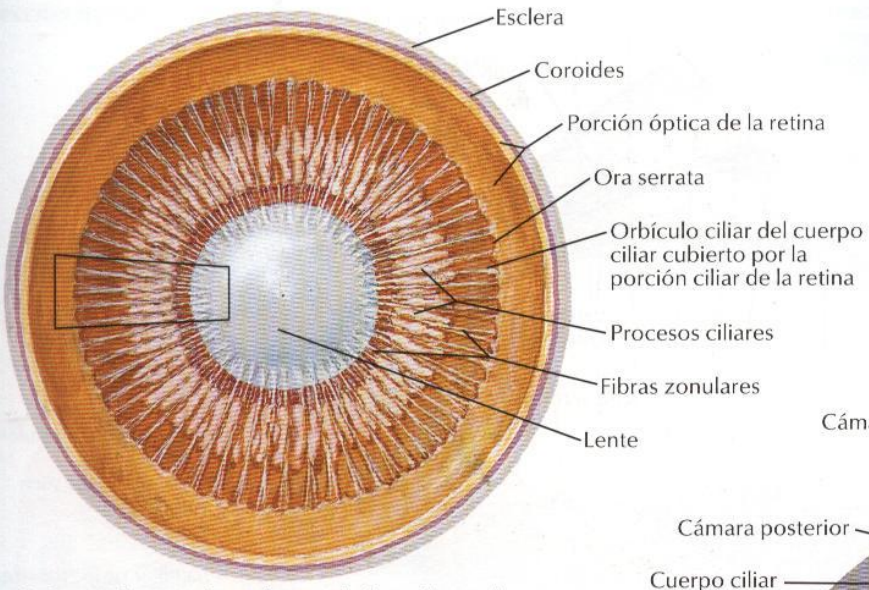


**Globo ocular seccionado en el plano frontal: segmento anterior visto por detrás**

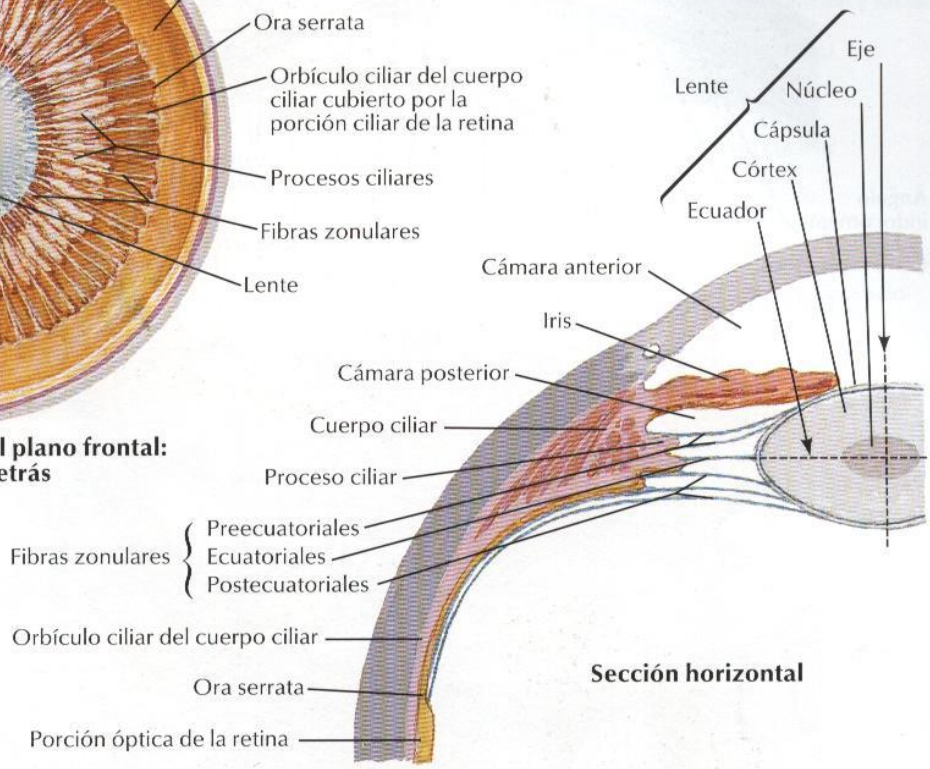


**Sección horizontal**

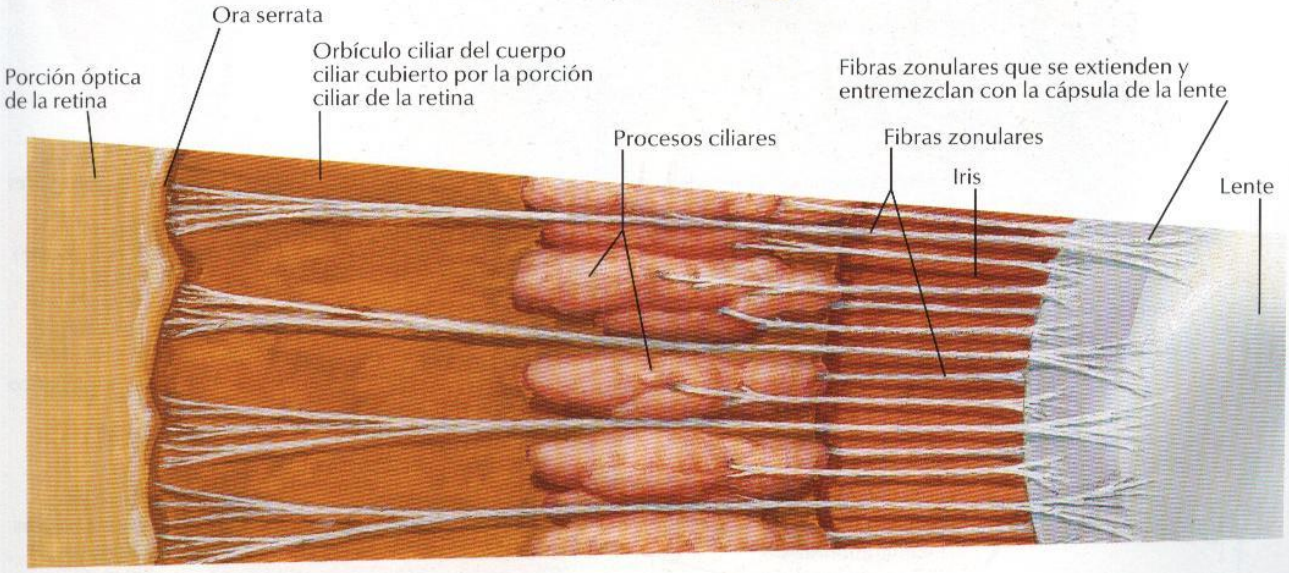


**Aumento del segmento encuadrado en la ilustración superior (semiesquemático)**

# Arterias y venas intrínsecas del ojo

VÉASE TAMBIÉN LÁMINA 80

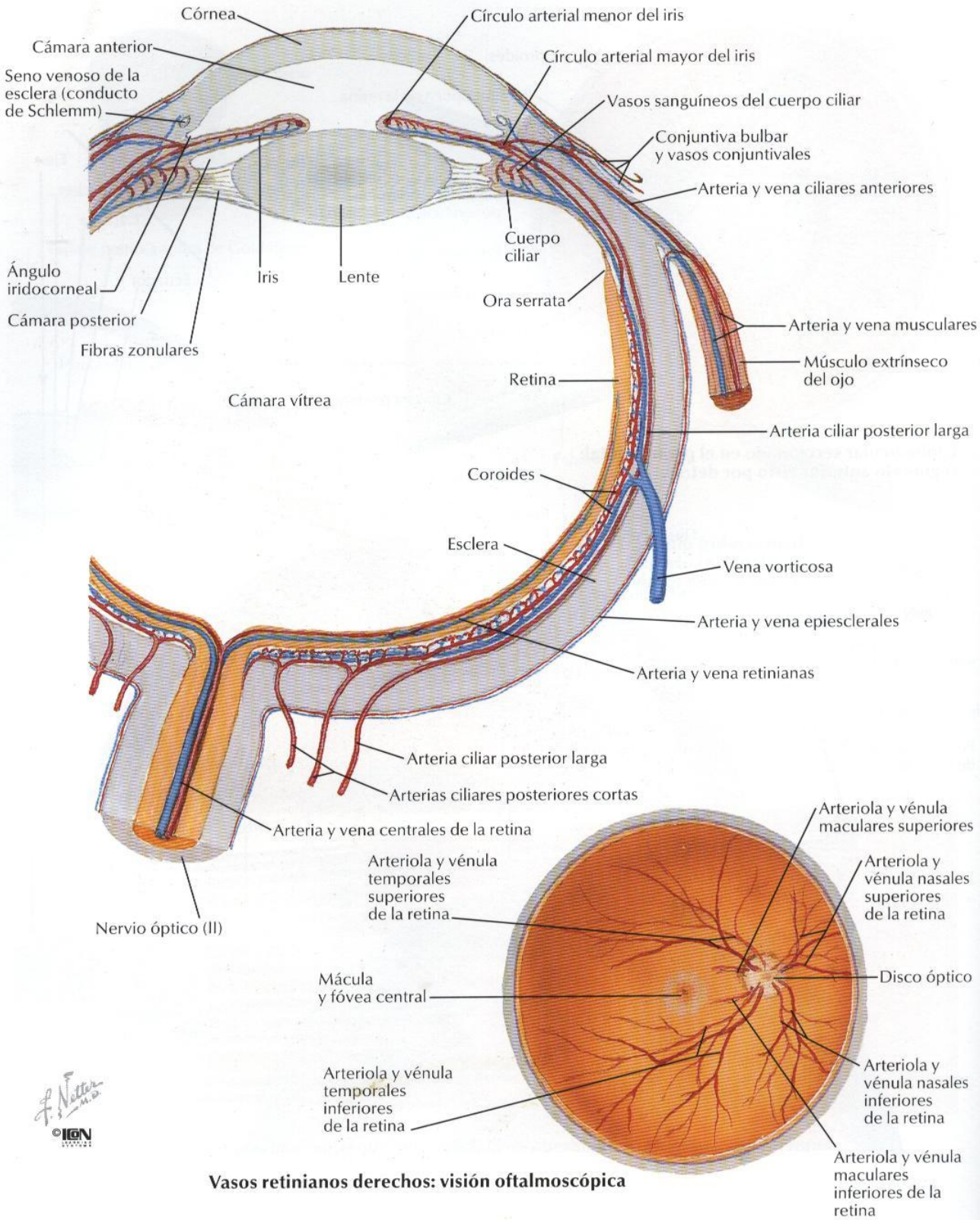


**Vasos retinianos derechos: visión oftalmoscópica**

**Sección frontal**

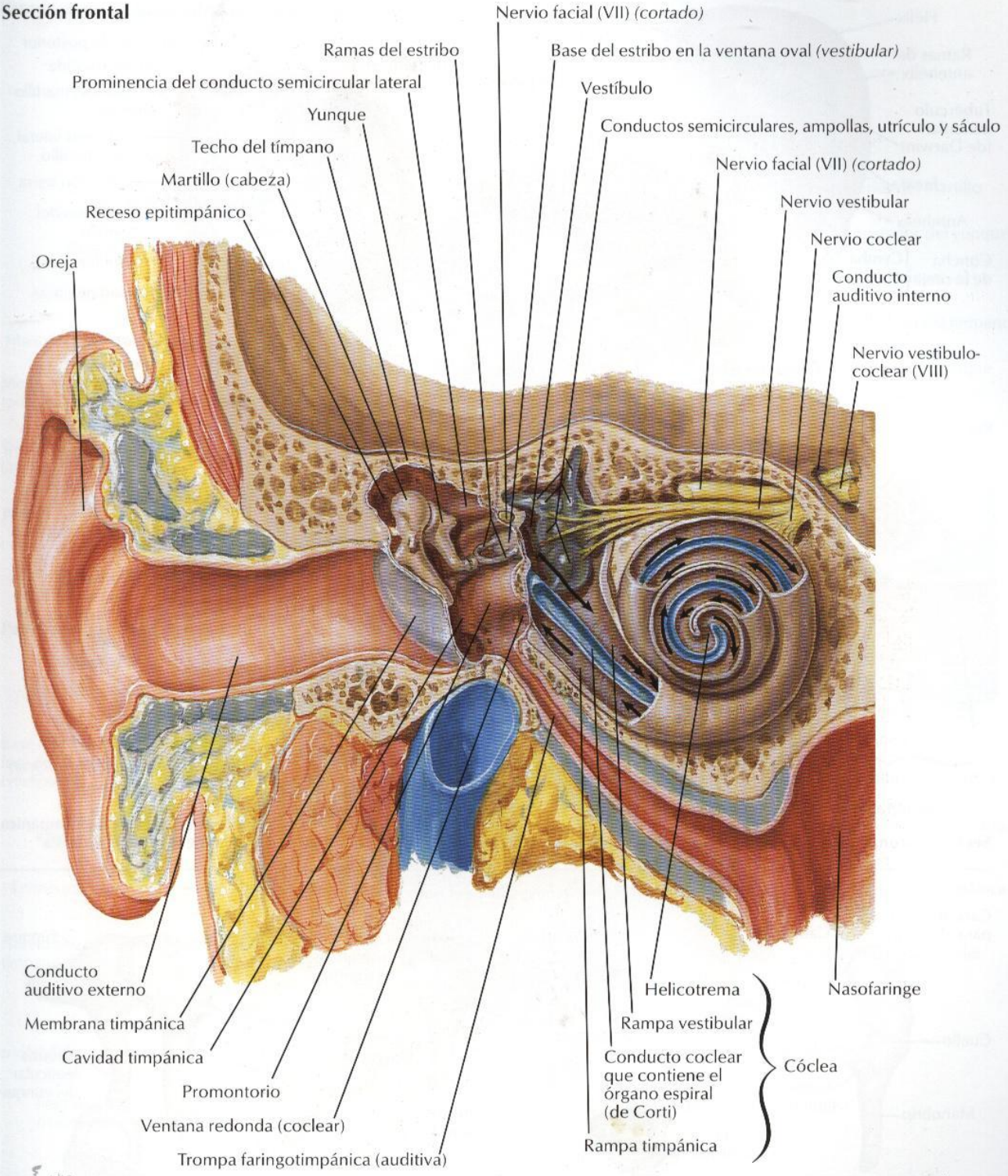


Nota: las flechas indican la trayectoria de las ondas sonoras

©IGN

# Oído externo y cavidad timpánica

**Oreja derecha**

**Membrana timpánica derecha (tímpano) vista a través de un espéculo**

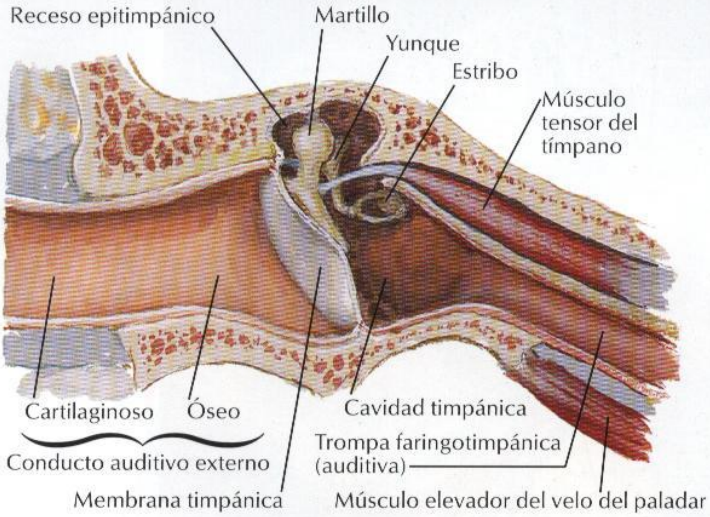


**Sección coronal oblicua del conducto auditivo externo y oído medio**

**Visión del interior de la cavidad timpánica tras extirpar la membrana timpánica**

**Huesecillos del oído**

**Martillo visión lateral**

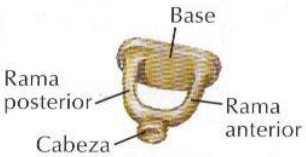


**Estribo: visión superolateral**

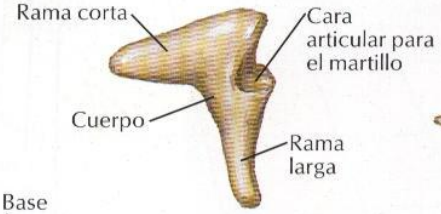


**Yunque: visión lateral**

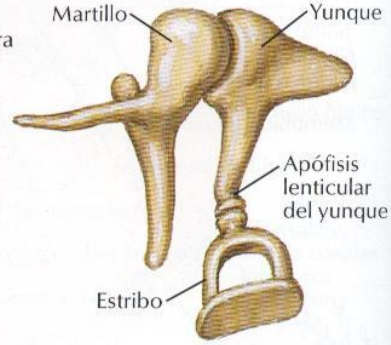


**Huesecillos articulados: visión medial**

F. Netter M.D.
©IGN

VEÁNSE TAMBIÉN LÁMINAS 41, 117, 118, 129

**Pared lateral de la cavidad timpánica: visión medial (interna)**

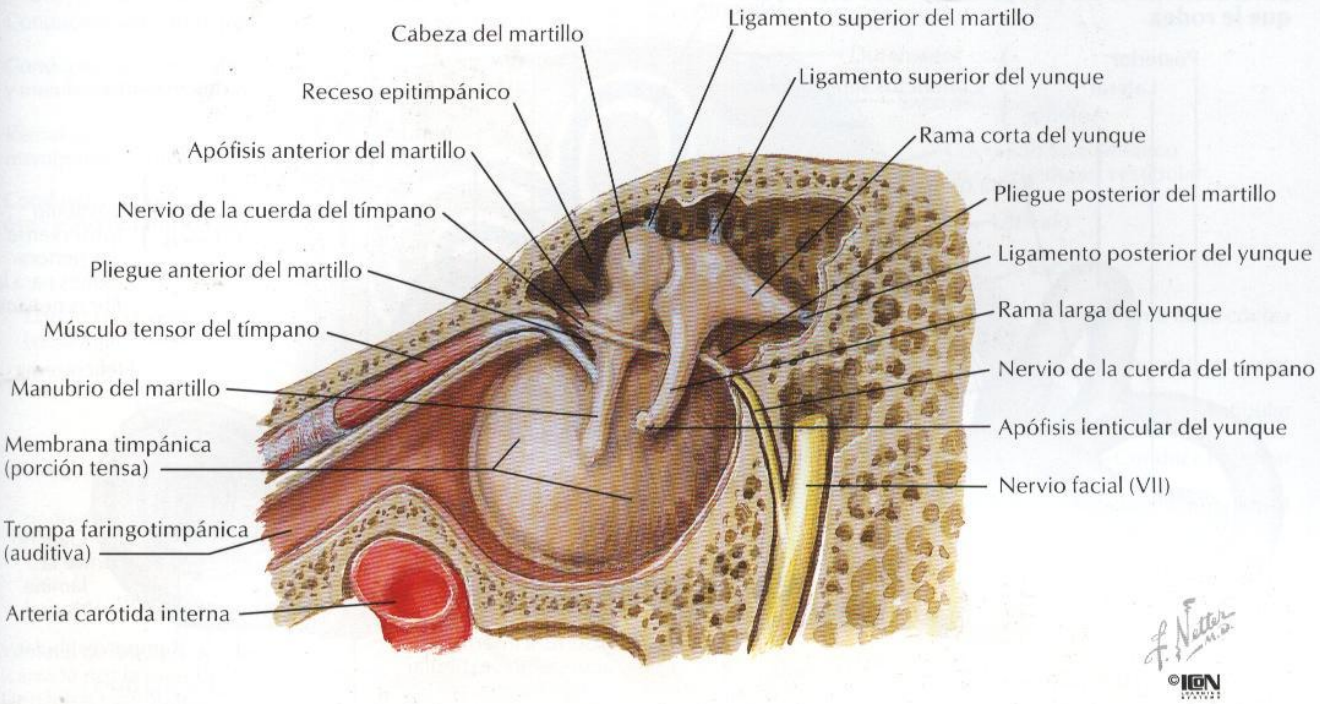


**Pared medial de la cavidad timpánica: visión lateral**

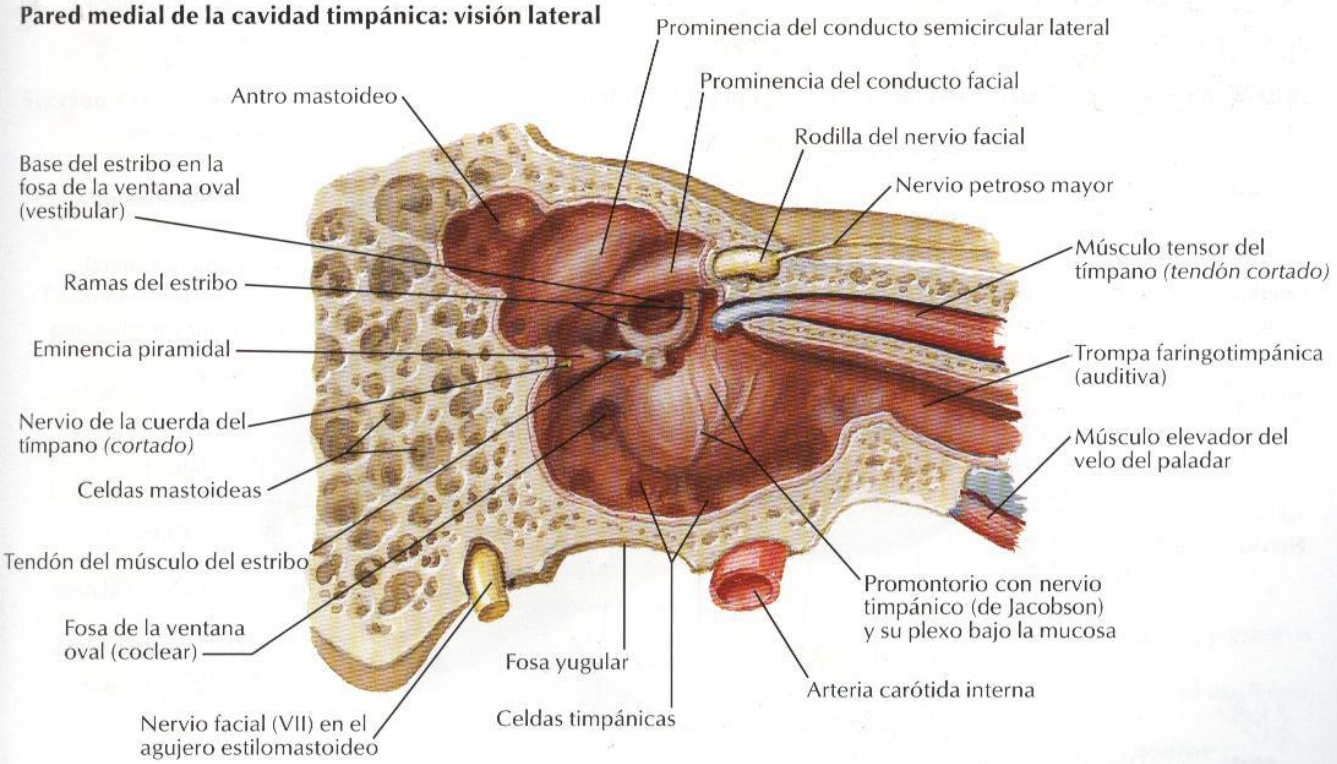

# Laberintos óseo y membranoso

VEÁSE TAMBIÉN LÁMINA 118

**Laberinto óseo derecho (cápsula ótica), visión anterolateral: se ha extirpado el hueso esponjoso que le rodea**

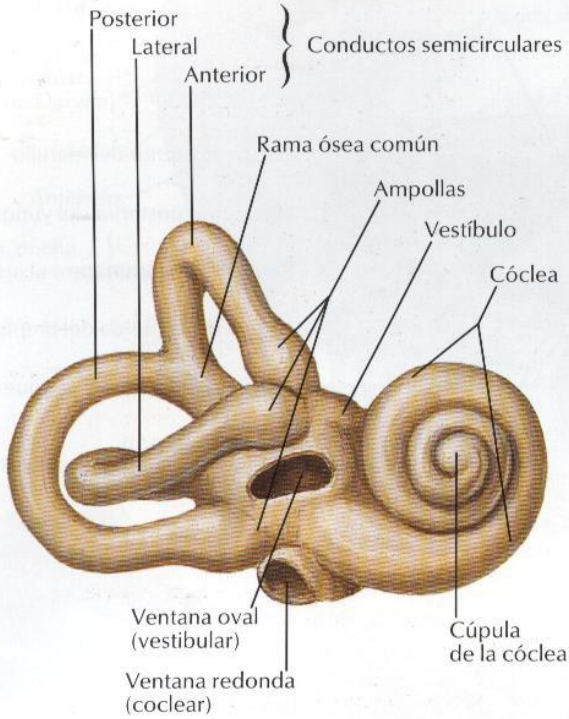


**Laberinto óseo derecho disecado (cápsula ótica): se ha extirpado el laberinto membranoso**

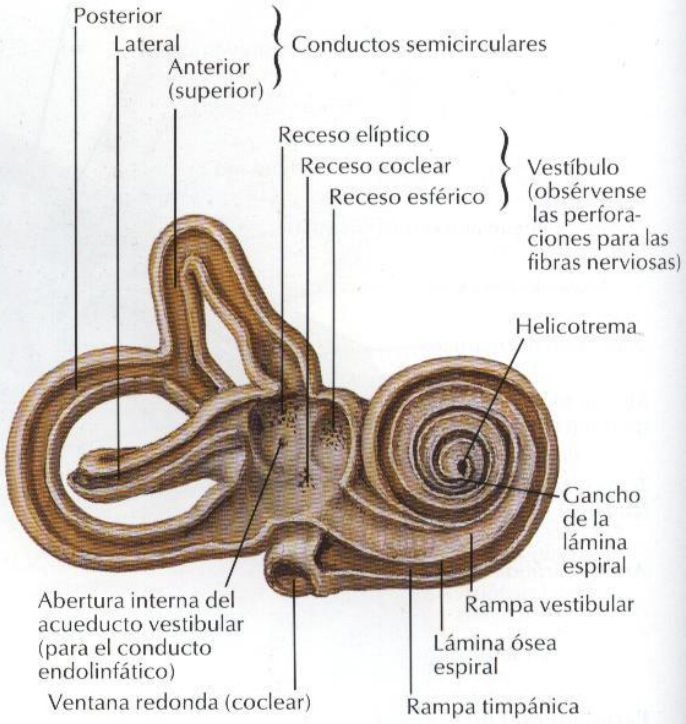


**Laberinto membranoso derecho con nervios: visión posteromedial**

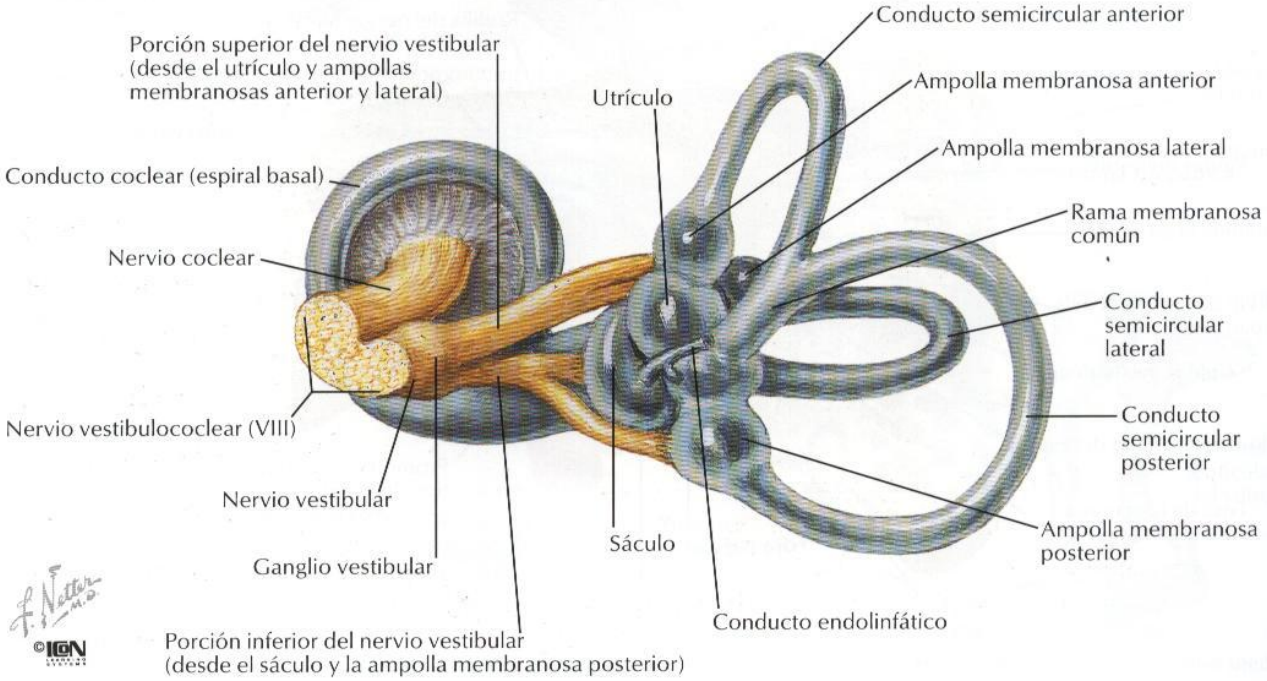

**Laberintos óseo y membranoso: esquema**

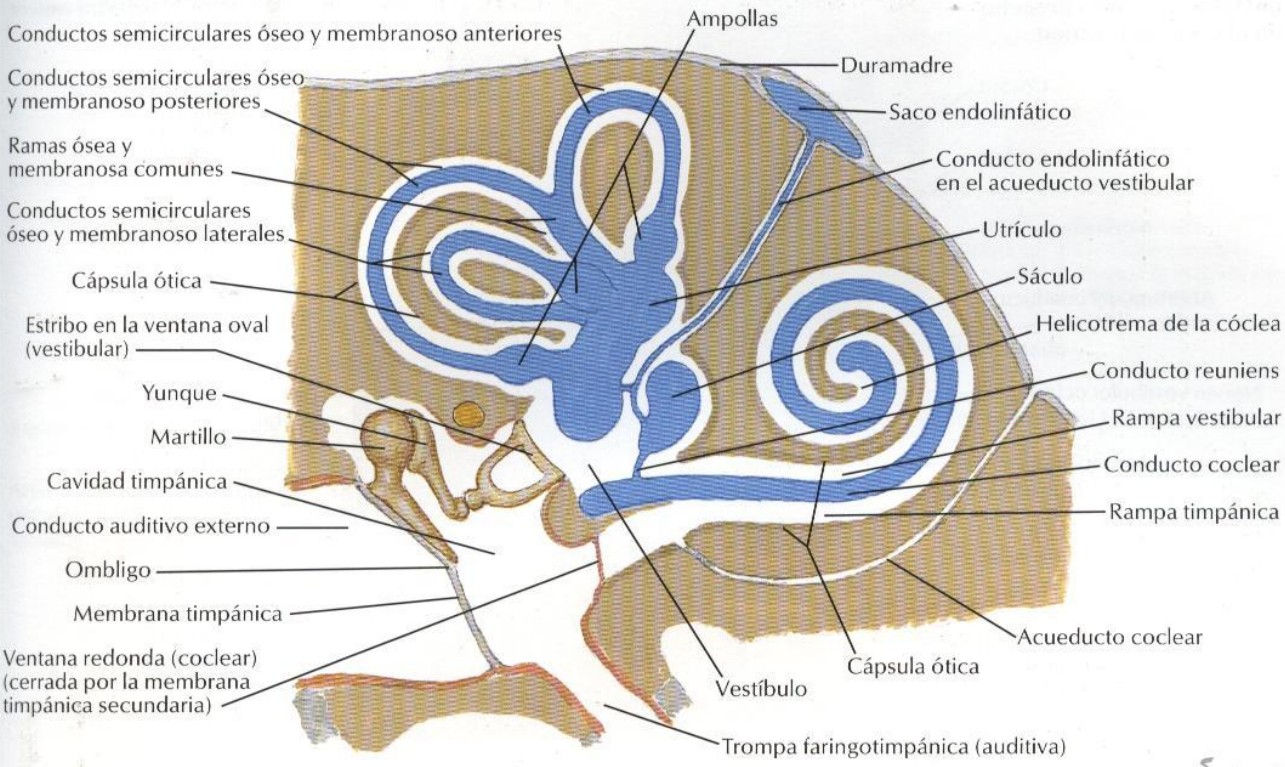


**Sección a través de una espiral de la cóclea**

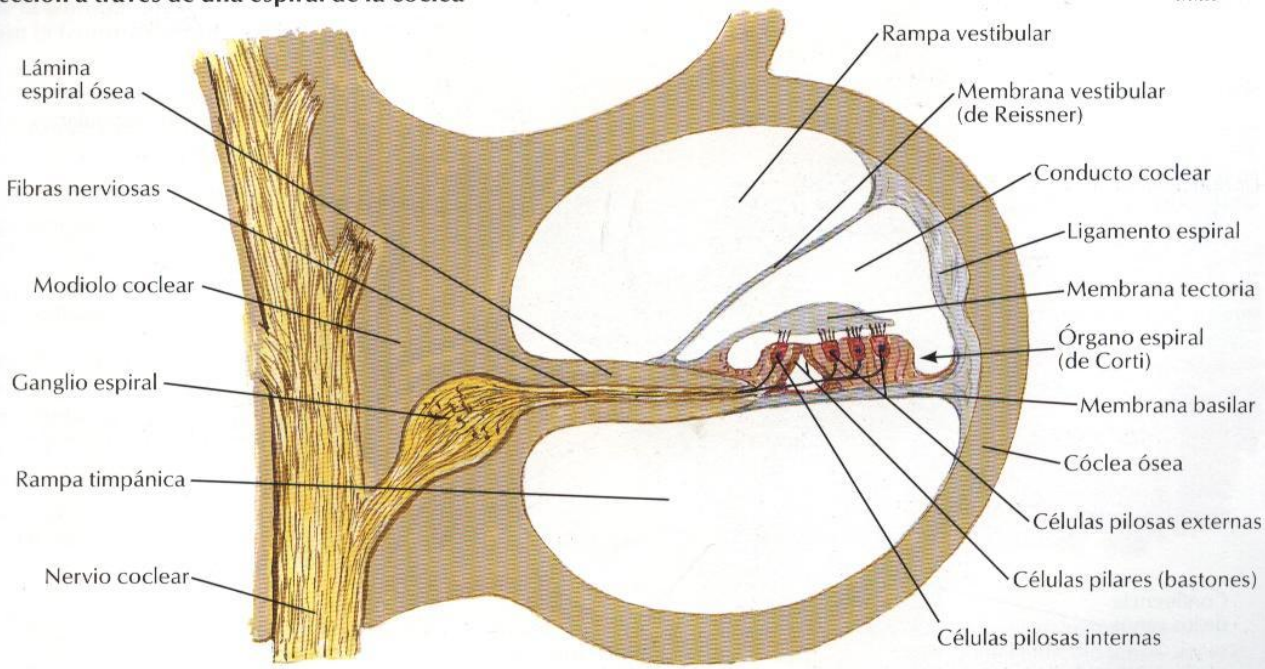

# Orientación del laberinto en el cráneo

**Proyección superior del laberinto óseo derecho en el suelo del cráneo**

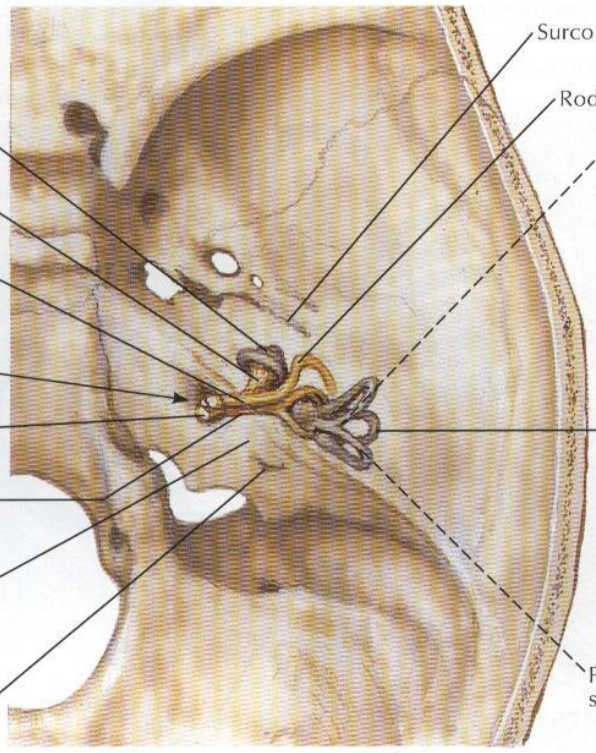


**Proyección lateral del laberinto membranoso derecho**

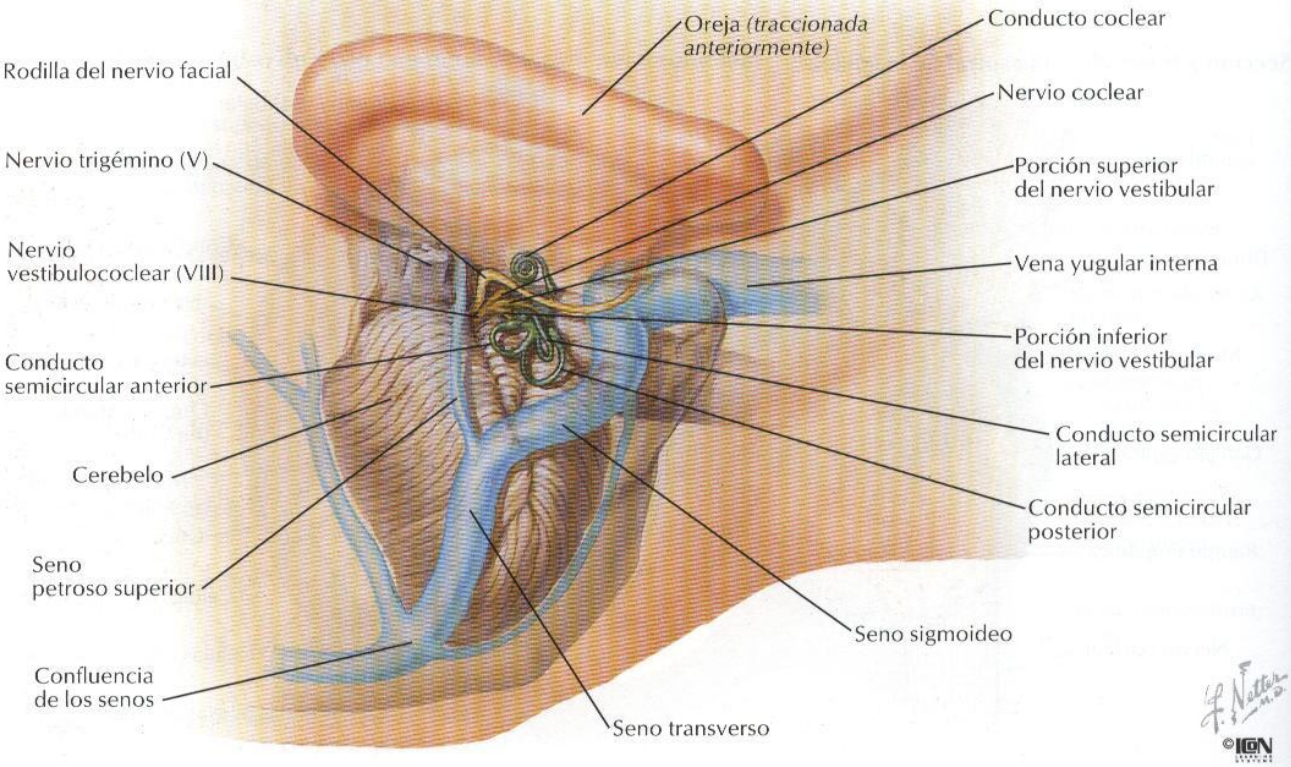

VEÁNSE TAMBIÉN LÁMINAS 46, 49, 59

**Porción cartilaginosa de la trompa faringotimpánica (auditiva) en la base del cráneo: visión inferior**

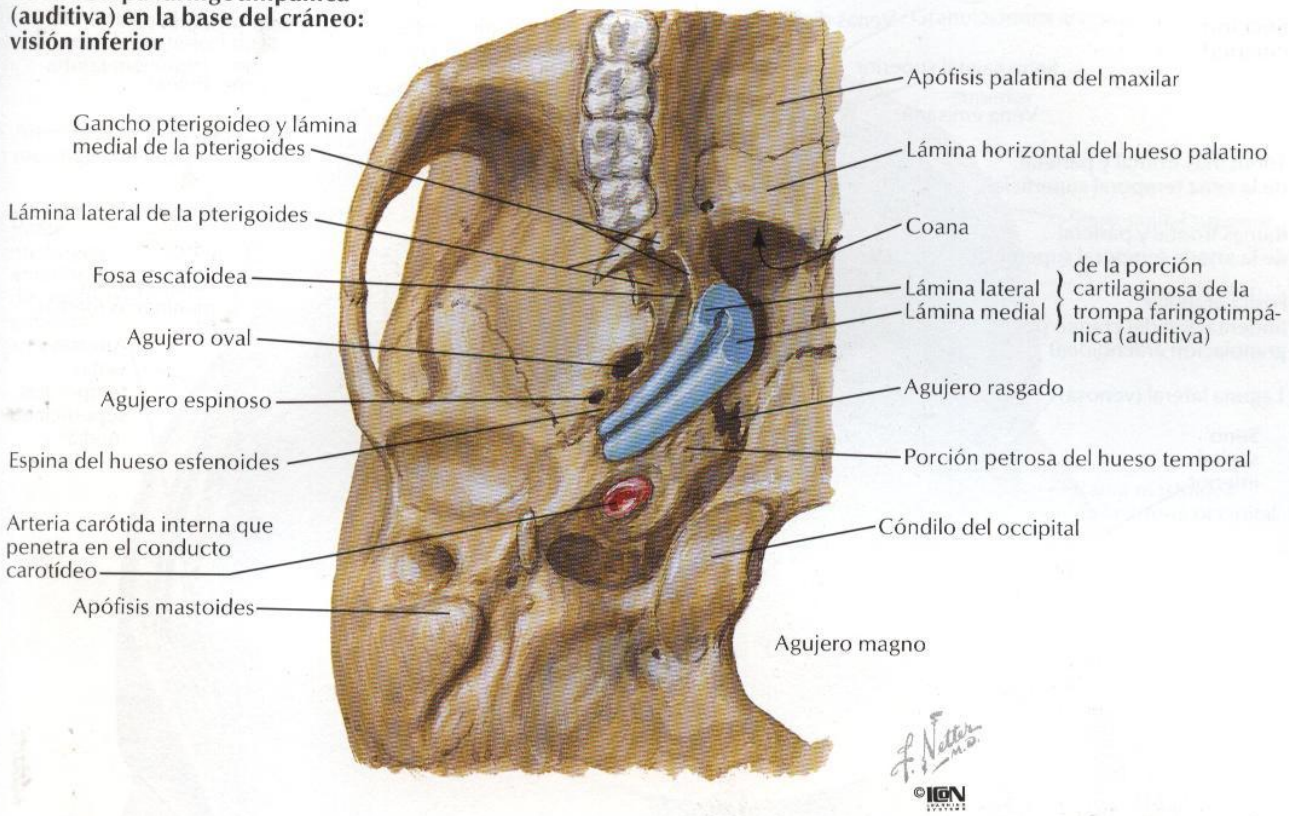


**Sección a través de la porción cartilaginosa de la trompa faringotimpánica (auditiva) con la trompa cerrada**

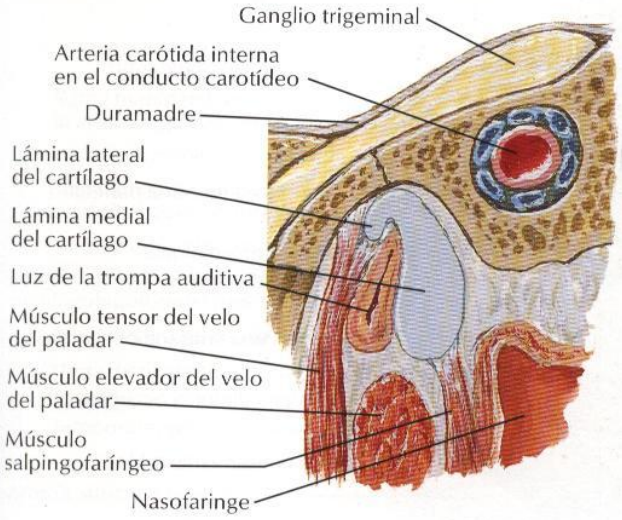


Trompa faringotimpánica (auditiva) cerrada por retroceso elástico del cartílago, turgencia tisular y tensión de los músculos salpingofaríngeos

**Sección a través de la porción cartilaginosa de la trompa faringotimpánica (auditiva) con la trompa abierta**

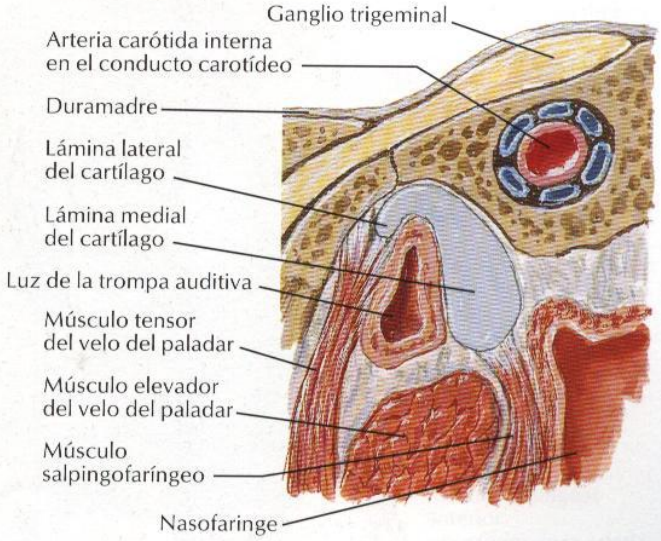


Luz abierta principalmente cuando la inserción del músculo tensor del velo del paladar tira de la pared del tubo lateralmente durante la deglución

# Meninges y venas diploicas

VÉASE TAMBIÉN LÁMINA 17

**Sección coronal**

Granulación aracnoidea
Venas diploicas
Vena cerebral que penetra en el espacio subdural para desembocar en el seno
Seno sagital superior
Duramadre (láminas perióstica y meníngea)
Vena emisaria
Interfase duramadre-cráneo (localización de hematoma epidural)
Tributarias frontal y parietal de la vena temporal superficial
Aracnoides
Espacio subaracnoideo
Ramas frontal y parietal de la arteria temporal superficial
Piamadre
Arteria y vena meníngeas medias
Fosita granular (indentación del cráneo por granulación aracnoidea)
Arterias y venas temporales superficiales, medias y profundas
Laguna lateral (venosa)
Seno sagital inferior
Venas talamoestriada y coroideas superiores, cerebrales internas y plexo coroideo del ventrículo lateral
Venas cerebrales medias superficial y profunda

**Venas diploicas y emisarias del cráneo**

Vena emisaria parietal
Vena diploica frontal
Vena diploica temporal posterior
Vena emisaria occipital
Vena diploica temporal anterior
Vena diploica occipital
Vena emisaria mastoidea

F. Netter M.D.
©ICON

# Arterias meníngeas

VÉANSE TAMBIÉN LÁMINAS 35, 130

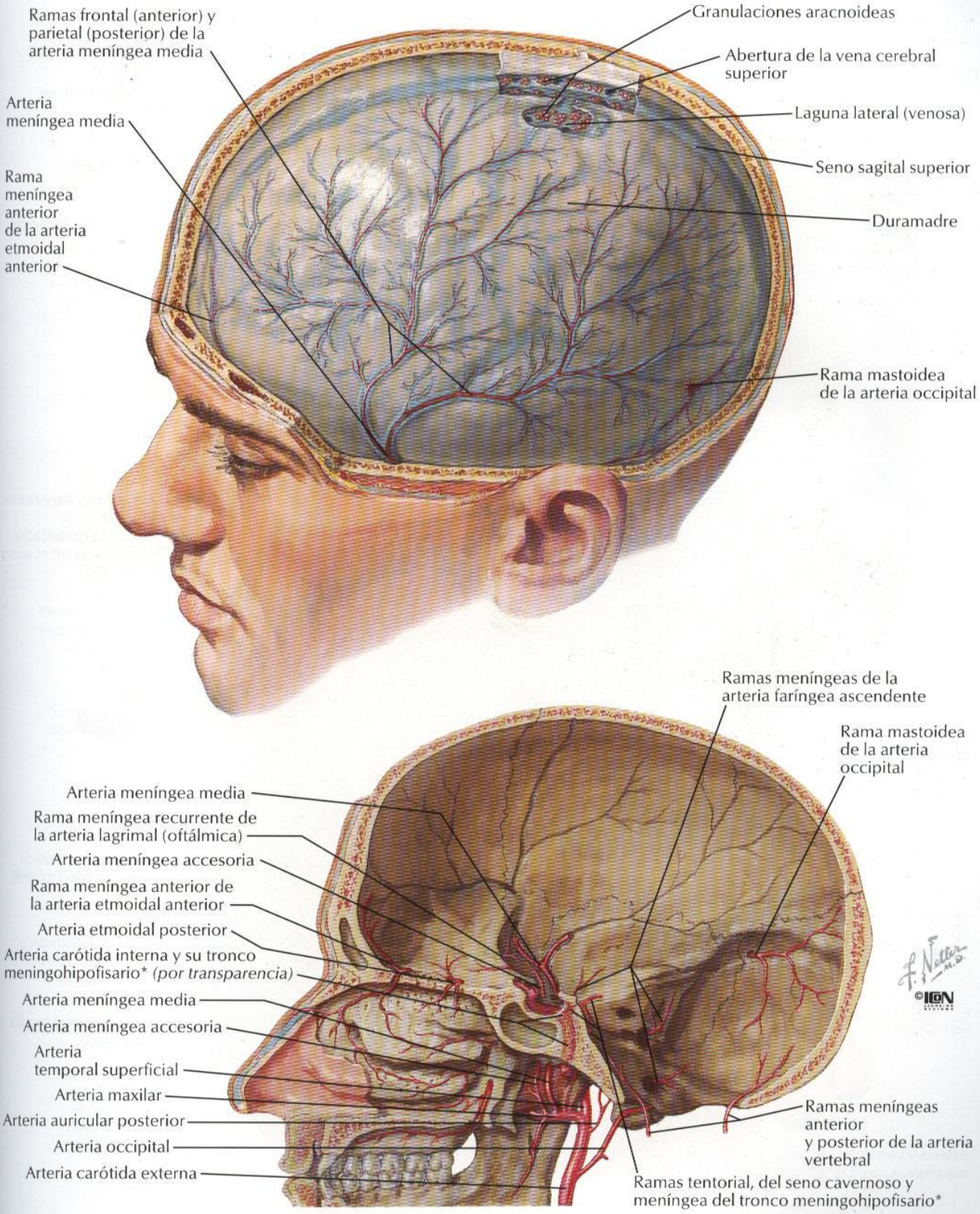


*Variables; frecuentemente estas ramas nacen directamente de la arteria carótida interna

# Meninges y venas cerebrales superficiales

*PARA LAS VENAS PROFUNDAS DEL CEREBRO VÉASE LÁMINA 138*

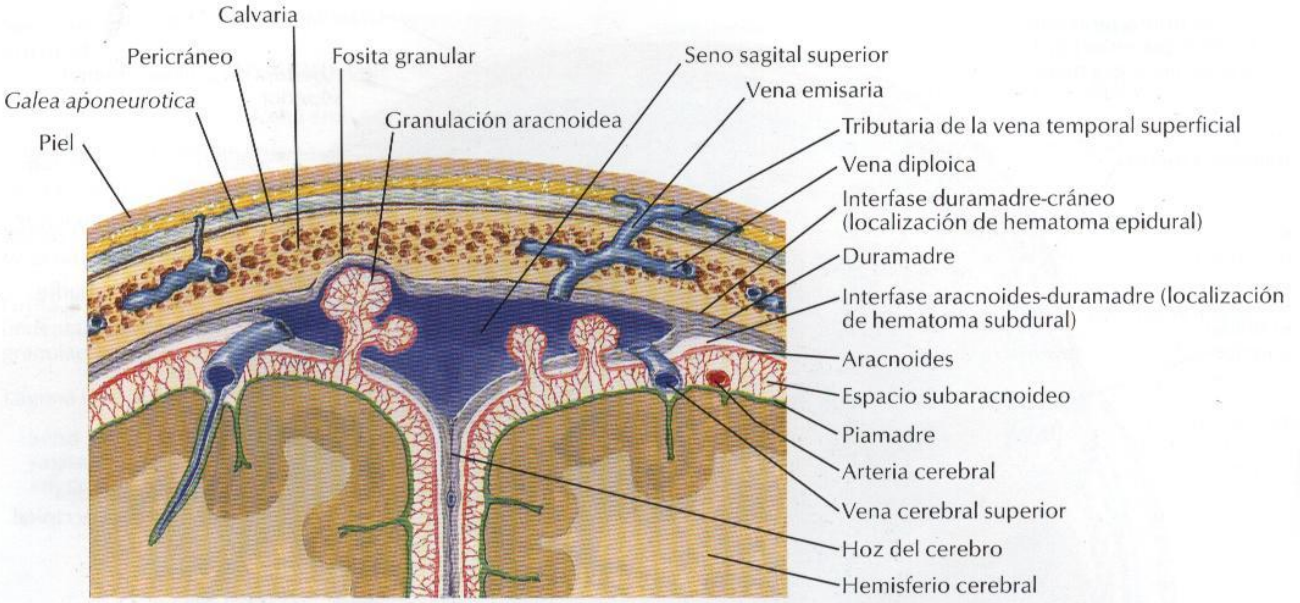


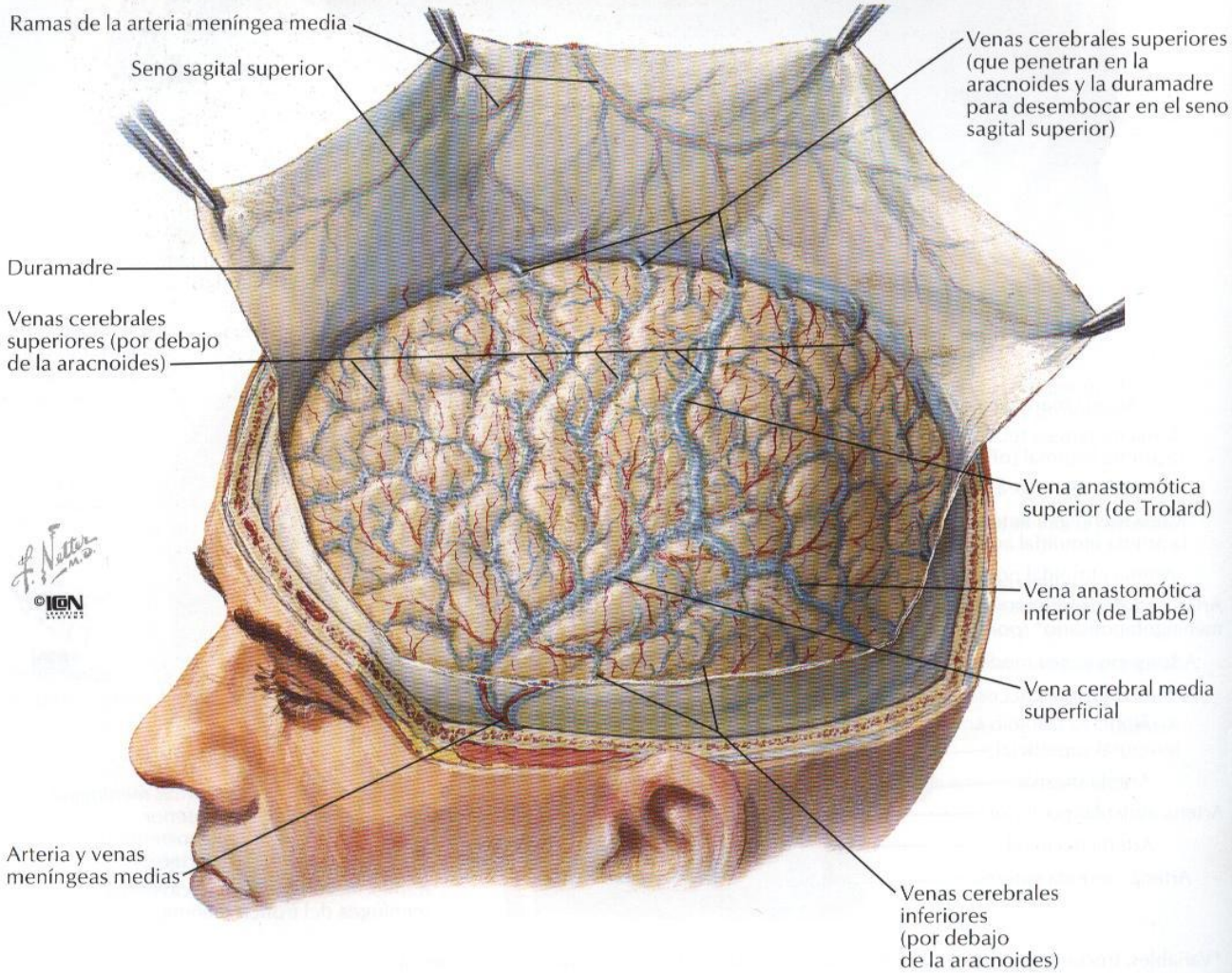

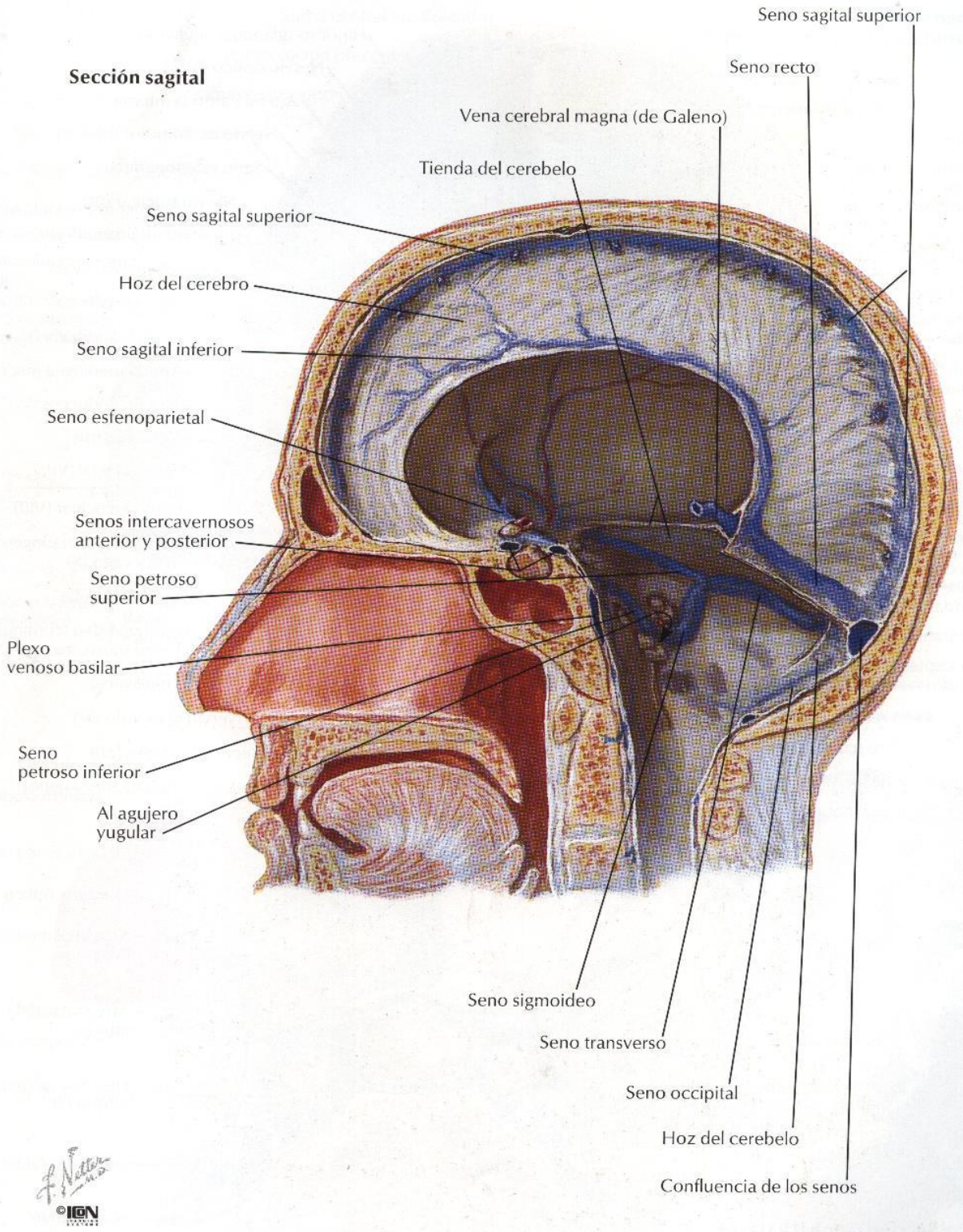
Sección sagital
Seno sagital superior
Seno recto
Vena cerebral magna (de Galeno)
Tienda del cerebelo
Seno sagital superior
Hoz del cerebro
Seno sagital inferior
Seno esfenoparietal
Senos intercavernosos anterior y posterior
Seno petroso superior
Plexo venoso basilar
Seno petroso inferior
Al agujero yugular
Seno sigmoideo
Seno transverso
Seno occipital
Hoz del cerebelo
Confluencia de los senos
©ICON

# Senos venosos de la duramadre (continuación)

*VÉASE TAMBIÉN LÁMINA 80*

**Cráneo seccionado horizontalmente: visión superior**

Seno sagital superior *(cortado)*
Hoz del cerebro *(cortada)*
Vena oftálmica superior
Senos intercavernosos anterior y posterior
Vena cerebral media superficial *(cortada)*
Seno cavernoso
Plexo venoso basilar
Seno petroso superior
Seno petroso inferior
Arteria tentorial
Tienda del cerebelo
Vena cerebral inferior *(cortada)*
Seno transverso
Seno sagital inferior *(cortado)*
Seno recto
Hoz del cerebro *(cortada)*
Confluencia de los senos
Seno sagital superior *(cortado)*

Hipófisis (glándula pituitaria)
Nervio óptico (II)
Arteria carótida interna
Nervio oculomotor (III)
Seno esfenoparietal
Nervio troclear (IV)
Nervio oftálmico ($V_1$)
Nervio maxilar ($V_2$)
Ganglio trigeminal
Nervio mandibular ($V_3$)
Arteria meníngea media
Nervio abducens (VI)
Vena petrosa
Nervios facial (VII), intermedio y vestibulococlear (VIII)
Nervios glosofaríngeo (IX) y vago (X)
Agujero yugular
Seno sigmoideo (continuación del seno transverso)
Seno transverso
Nervio accesorio (XI)
Nervio hipogloso (XII)
Vena cerebral magna (de Galeno)

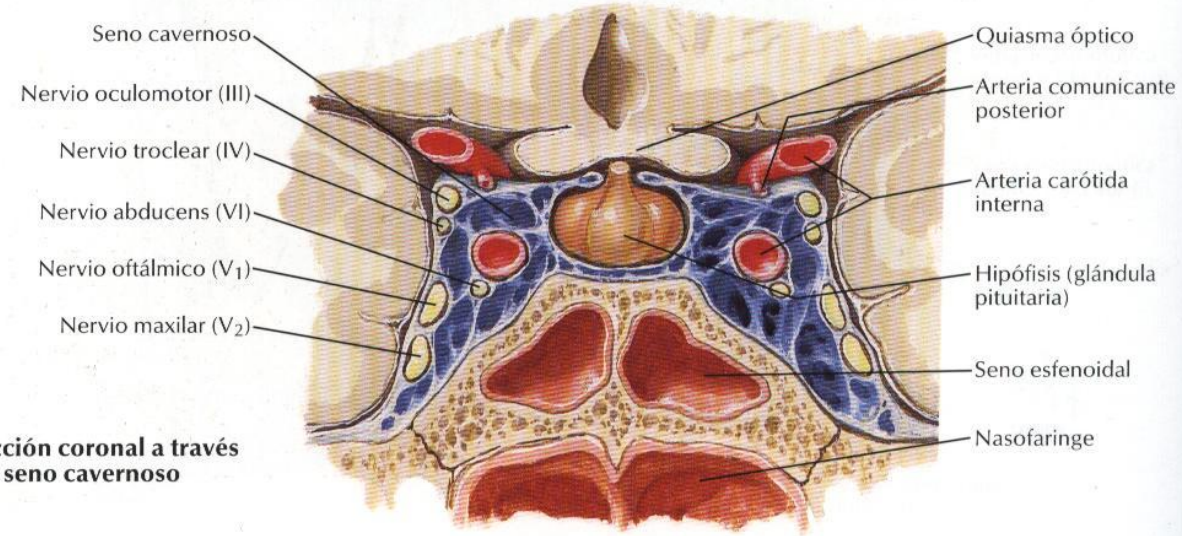


**Sección coronal a través del seno cavernoso**

Surco central (de Rolando)
Circunvolución poscentral
Circunvolución precentral
Surco poscentral
Surco precentral
Lobulillo parietal superior
Circunvolución frontal superior
Surco intraparietal
Surco frontal superior
Lobulillo parietal inferior
Circunvolución frontal media
Circunvolución supramarginal
Surco frontal inferior
Circunvolución angular
Circunvolución frontal inferior
Porción opercular
Porción triangular
Porción orbitaria
Surco parieto-occipital
Polo frontal
Polo occipital
Surco calcarino
Surco semilunar (inconstante)
Surco lateral (de Silvio)
Ramo anterior
Ramo ascendente
Ramo posterior
Surco occipital transverso
Polo temporal
Circunvolución temporal superior
Escotadura preoccipital
Surco temporal superior
Circunvolución temporal inferior
Circunvolución temporal media
Surco temporal inferior

Lóbulo frontal
Lóbulo parietal
Lóbulo temporal
Lóbulo occipital

Opérculo parietal
Opérculo frontal
Opérculo orbitario
Ínsula (de Reil)
Circunvoluciones cortas
Surco central
Limen
Circunvolución larga
Surco circular
Opérculo temporal

F. Netter M.D.
©ICON

# Cerebro: visiones mediales

*PARA LA HIPÓFISIS VEÁSE LÁMINA 140*

**Sección sagital del encéfalo *in situ***

Circunvolución del cíngulo
Surco del cíngulo
Circunvolución frontal media
Surco del cuerpo calloso
Fórnix
Septo pelúcido
Agujero interventricular (de Monro)
Adhesión intertalámica
Tálamo y 3.er ventrículo
Area subcallosa (paraolfatoria)
Comisura anterior
Circunvolución subcallosa
Surco hipotalámico
Lámina terminal
Receso supraóptico
Quiasma óptico
Tuber cinereum
Hipófisis (glándula pituitaria)
Cuerpo mamilar
Pedúnculo cerebral
Puente
Acueducto cerebral (de Silvio)
Surco precentral
Surco central (de Rolando)
Lobulillo paracentral
Surco marginal
Cuerpo calloso
Precuña
Seno sagital superior
Plexo coroideo del 3.er ventrículo
Estría medular del tálamo
Surco parietooccipital
Cuña
Comisura habenular
Cuerpo pineal
Comisura posterior
Surco calcarino
Seno recto en la tienda del cerebelo
Vena cerebral magna (de Galeno)
Colículo superior
Colículo inferior
Lámina tectal (cuadrigémina)
Cerebelo
Velo medular superior
4.° ventrículo y plexo coroideo
Velo medular inferior
Médula oblonga (bulbo)

©IGN

**Cara medial del hemisferio cerebral: tronco del encéfalo escindido**

Circunvolución del cíngulo
Fascículo mamilotalámico
Cuerpo mamilar
Uncus
Nervio óptico (II)
Tracto olfatorio
Surco colateral
Surco rinal
Circunvolución occipitotemporal medial
Surco occipitotemporal
Circunvolución occipitotemporal lateral
Rodilla
Rostro
Tronco
Esplenio
del cuerpo calloso
Istmo de la circunvolución del cíngulo
Surco parietooccipital
Cuña
Surco calcarino
Circunvolución lingual
Pilar
Cuerpo
Columna
del fórnix
Fimbria del hipocampo
Circunvolución dentada
Circunvolución parahipocampal

# Cerebro: visión inferior

PARA LA HIPÓFISIS VEÁSE LÁMINA 140

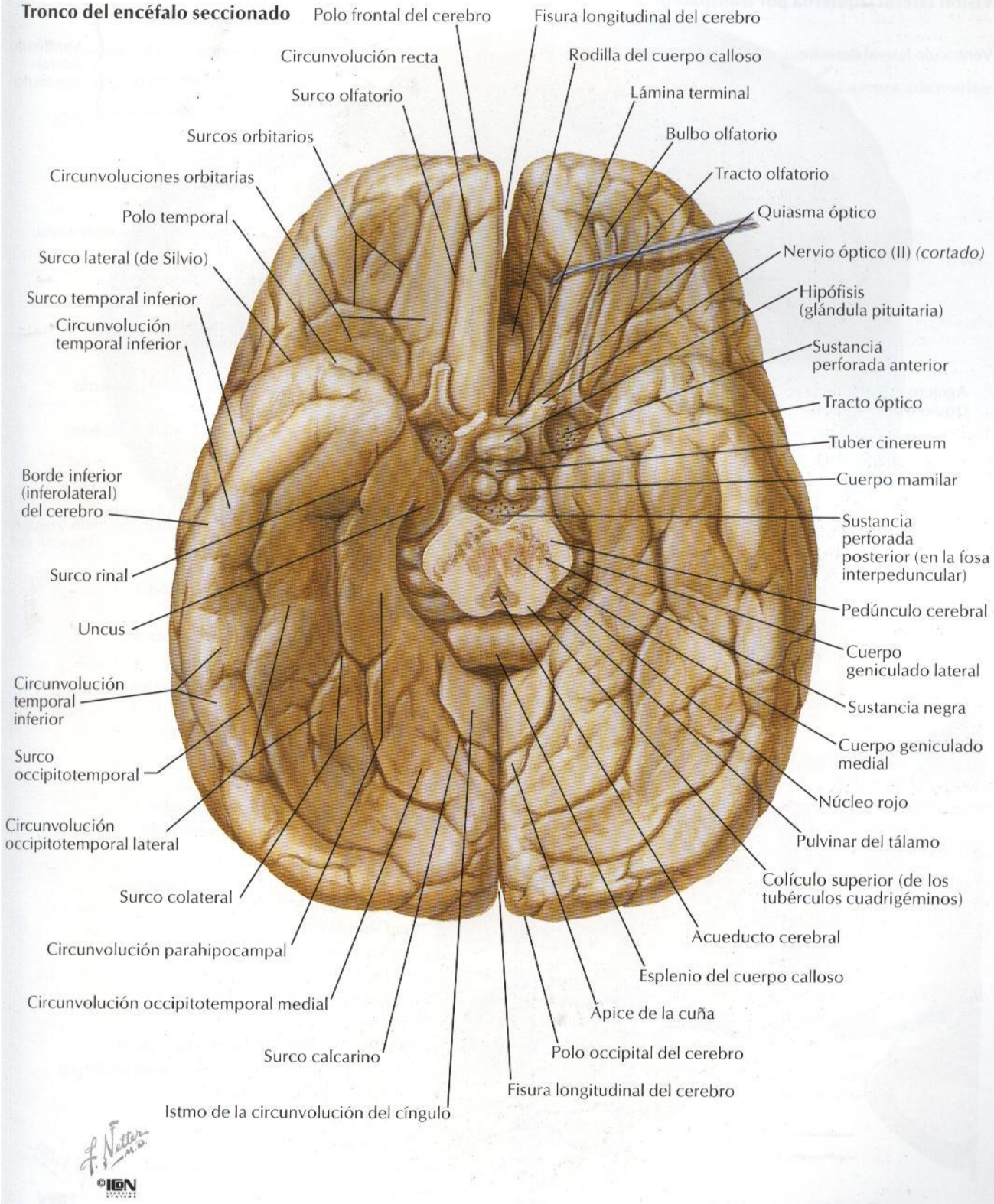

# Ventrículos del encéfalo

**Visión lateral izquierda por transparencia**

Ventrículo lateral derecho
Asta frontal (anterior)
Porción central
Asta temporal (inferior)
Asta occipital (posterior)
Ventrículo lateral izquierdo
Acueducto cerebral (de Silvio)
4.º ventrículo
Abertura lateral izquierda (agujero de Luschka)
Receso lateral izquierdo
Abertura media (agujero de Magendie)
Conducto central de la médula espinal
Agujero interventricular izquierdo (de Monro)
3.er ventrículo
Receso supraóptico
Adhesión intertalámica
Receso infundibular
Receso pineal
Receso suprapineal

Cuerpo calloso
Septo pelúcido
Ventrículo lateral
Cuerpo del núcleo caudado
Plexo coroideo del ventrículo lateral
Estría terminal
Vena talamoestriada superior
Cuerpo del fórnix
Vena cerebral interna
Tela coroidea del 3.er ventrículo
Plexo coroideo del 3.er ventrículo
Tálamo
Putamen
Globo pálido
Núcleo lentiforme
Cápsula interna
3.er ventrículo y adhesión intertalámica
Hipotálamo
Cola del núcleo caudado
Tracto óptico
Plexo coroideo del ventrículo lateral
Asta temporal (inferior) del ventrículo lateral
Fimbria del hipocampo
Hipocampo
Circunvolución dentada
Circunvolución parahipocampal
Flecha blanca en el agujero interventricular izquierdo (de Monro)
Epéndimo
Piamadre

**Sección coronal del cerebro: visión posterior**

F. Netter M.D.
©ICON

# Circulación del líquido cerebroespinal (cefalorraquídeo)

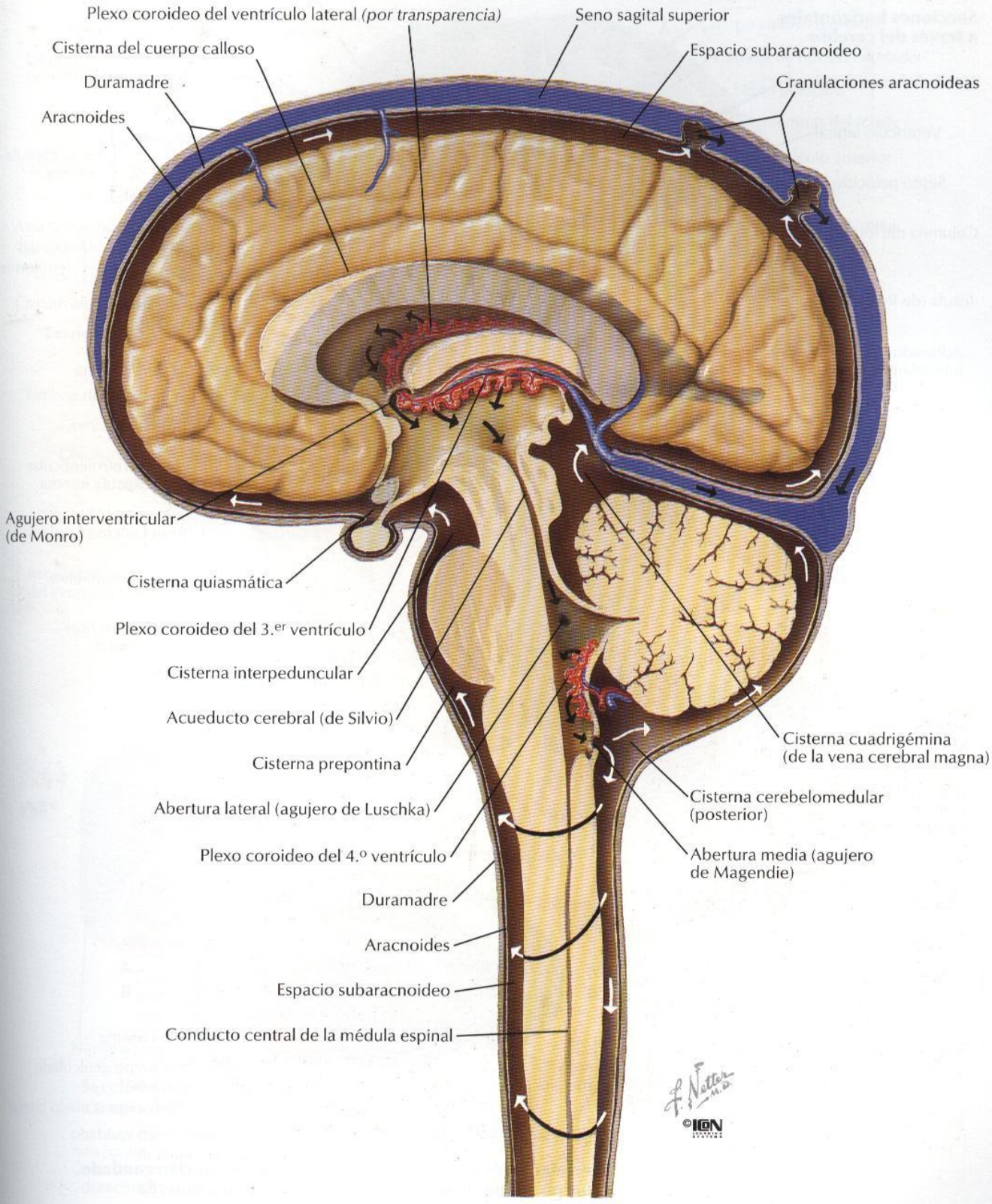

# Núcleos (ganglios) basales

**Secciones horizontales a través del cerebro**

A B

Rodilla del cuerpo calloso
Ventrículo lateral
Septo pelúcido
Columna del fórnix
Ínsula (de Reil)
Adhesión intertalámica
Tálamo
Pilar del fórnix
Plexo coroideo del ventrículo lateral
Esplenio del cuerpo calloso

Cabeza del núcleo caudado
Brazo anterior
Rodilla
Brazo posterior
de la cápsula interna
Putamen
Globo pálido
Núcleo lentiforme
3.er ventrículo
Cápsula externa
Claustro
Porción retrolenticular de la cápsula interna
Cola del núcleo caudado
Hipocampo y fimbria
Asta occipital (posterior) del ventrículo lateral
Habénula
Cuerpo pineal

A B

**Organización de los núcleos (ganglios) basales**

Núcleo caudado + Putamen → Estriado
Putamen + Globo pálido → Núcleo lentiforme
Estriado + Núcleo lentiforme → Cuerpo estriado
Cuerpo estriado → Núcleos (ganglios) basales

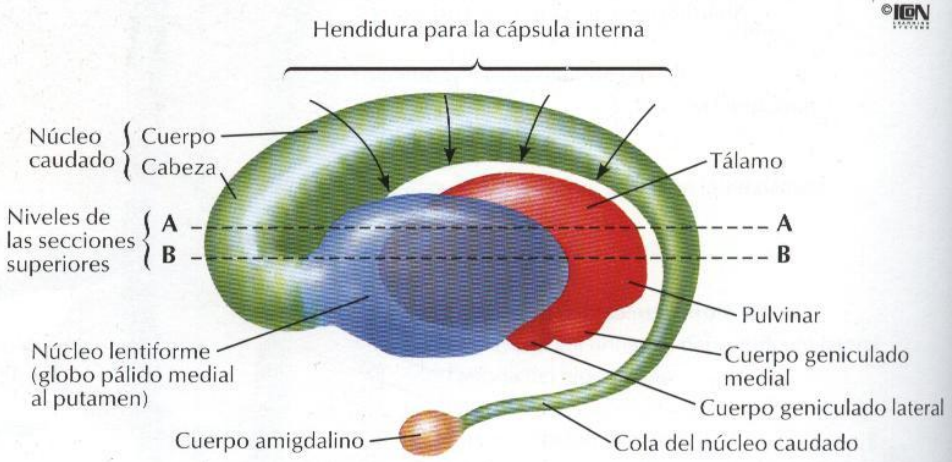


**Interrelaciones del tálamo, núcleo lentiforme, núcleo caudado y cuerpo amigdalino (esquema): visión lateral izquierda**

Agujero interventricular (de Monro)
Tela coroidea del 3.er ventrículo *(borde de corte)*
3.er ventrículo
Plexo coroideo
Vena talamoestriada superior
Pie del hipocampo
Asta temporal (inferior) del ventrículo lateral
Vena cerebral interna
Circunvolución dentada
Eminencia colateral
Hipocampo
Fimbria del hipocampo
Comisura posterior
Comisura habenular
Cuerpo pineal
Trígono colateral
Calcar avis
Asta occipital (posterior) del ventrículo lateral
Surco calcarino

Cuerpo calloso *(cortado)*
Cabeza de núcleo caudado
Septo pelúcido
Columnas del fórnix
Tubérculo anterior
Estría terminal
Adhesión intertalámica
Lámina affixa
Estría medular
Trígono habenular
Pulvinar *(levantado)*
Cuerpo geniculado lateral
Cuerpo geniculado medial
Brazo del colículo superior
Brazo del colículo inferior
Colículo superior
Colículo inferior
Cerebelo

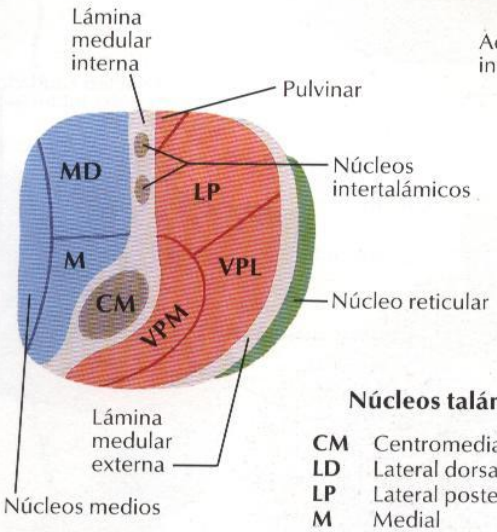


**Sección esquemática a través del tálamo**

(a nivel de la línea discontinua que se muestra en la figura de la derecha)

**Núcleos talámicos**

| | |
|---|---|
| **CM** | Centromediano |
| **LD** | Lateral dorsal |
| **LP** | Lateral posterior |
| **M** | Medial |
| **MD** | Medial dorsal |
| **VA** | Ventral anterior |
| **VI** | Ventral intermedio |
| **VL** | Ventral lateral |
| **VP** | Ventral posterior |
| **VPL** | Ventral posterolateral |
| **VPM** | Ventral posteromedial |

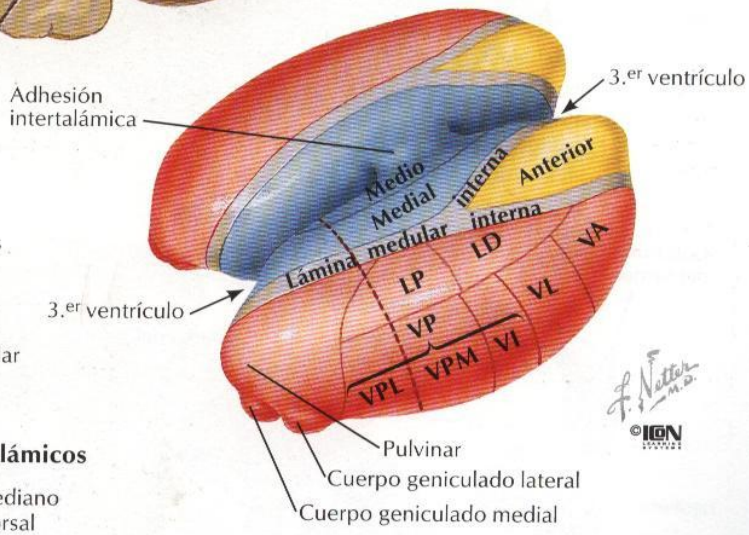


**Representación esquemática del tálamo**

(se han extirpado la lámina medular externa y los núcleos reticulares)

**Núcleos laterales**
**Núcleos mediales**
**Núcleos anteriores**

# Hipocampo y fórnix

**Disección superior**

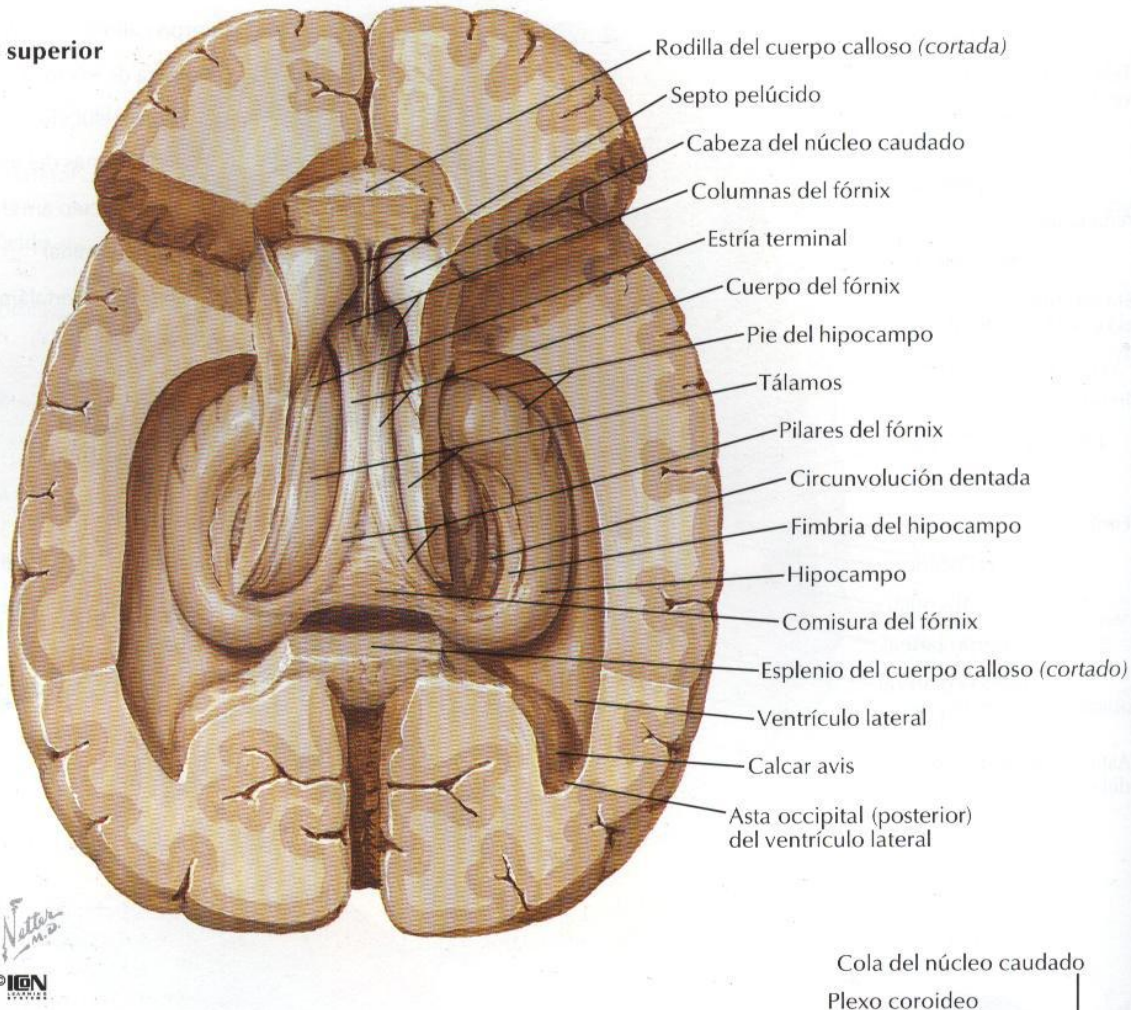


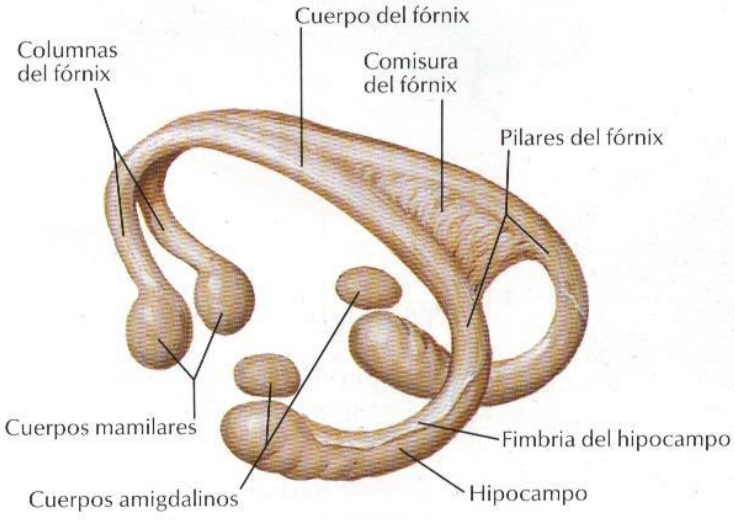


**Fórnix: esquema**

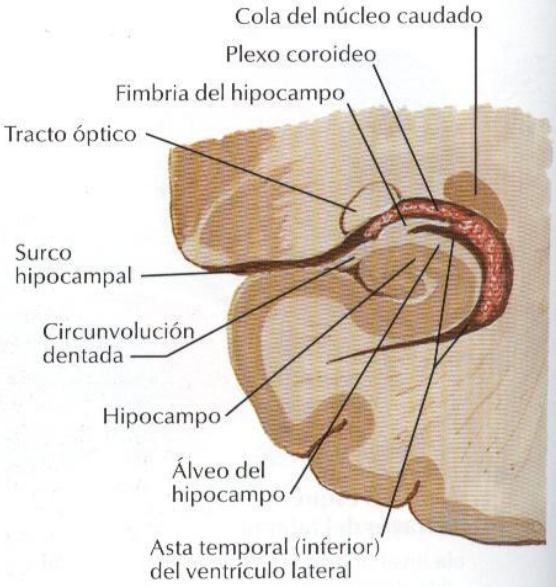


**Sección coronal: visión posterior**

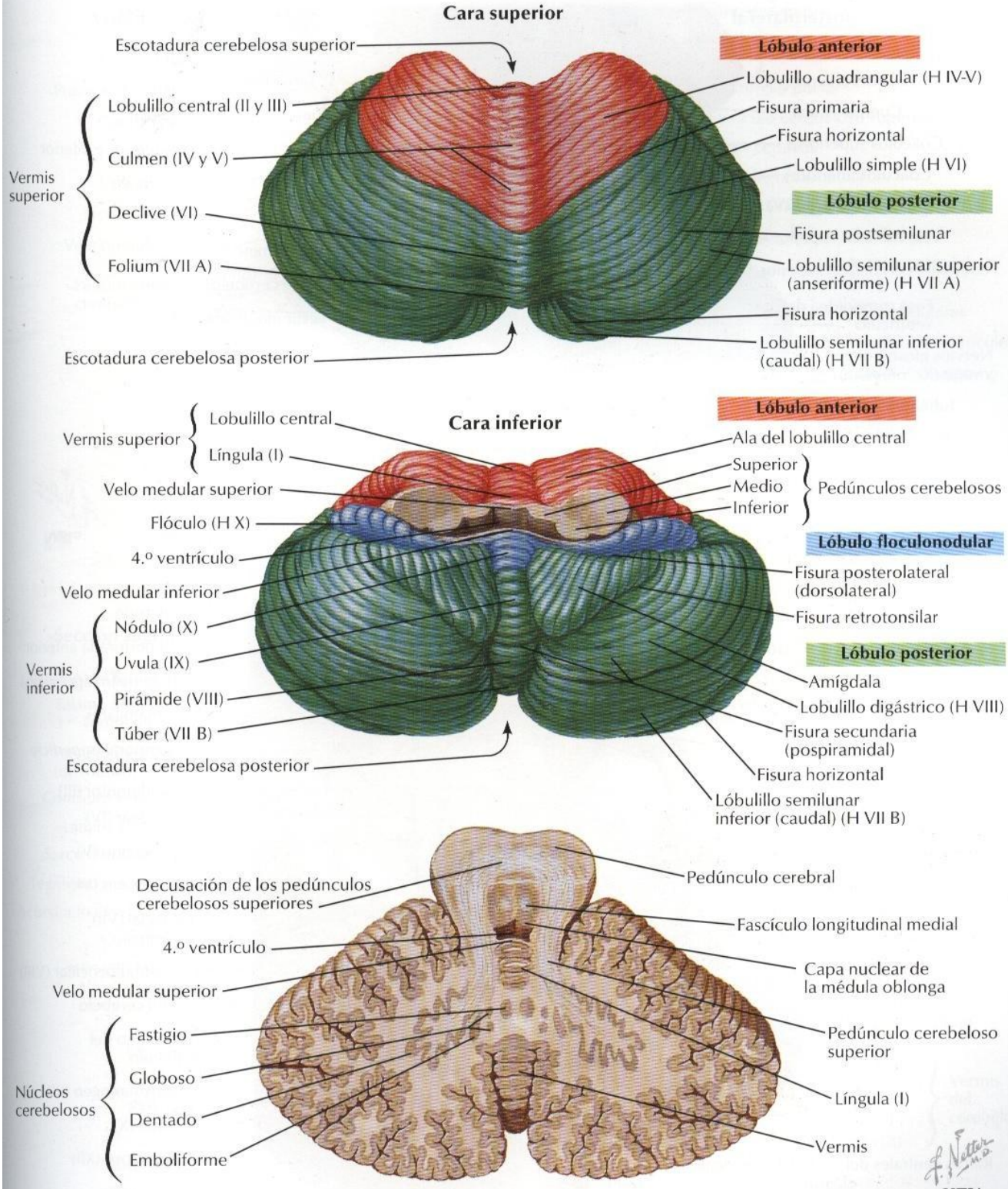


**Sección en el plano del pedúnculo cerebeloso superior**

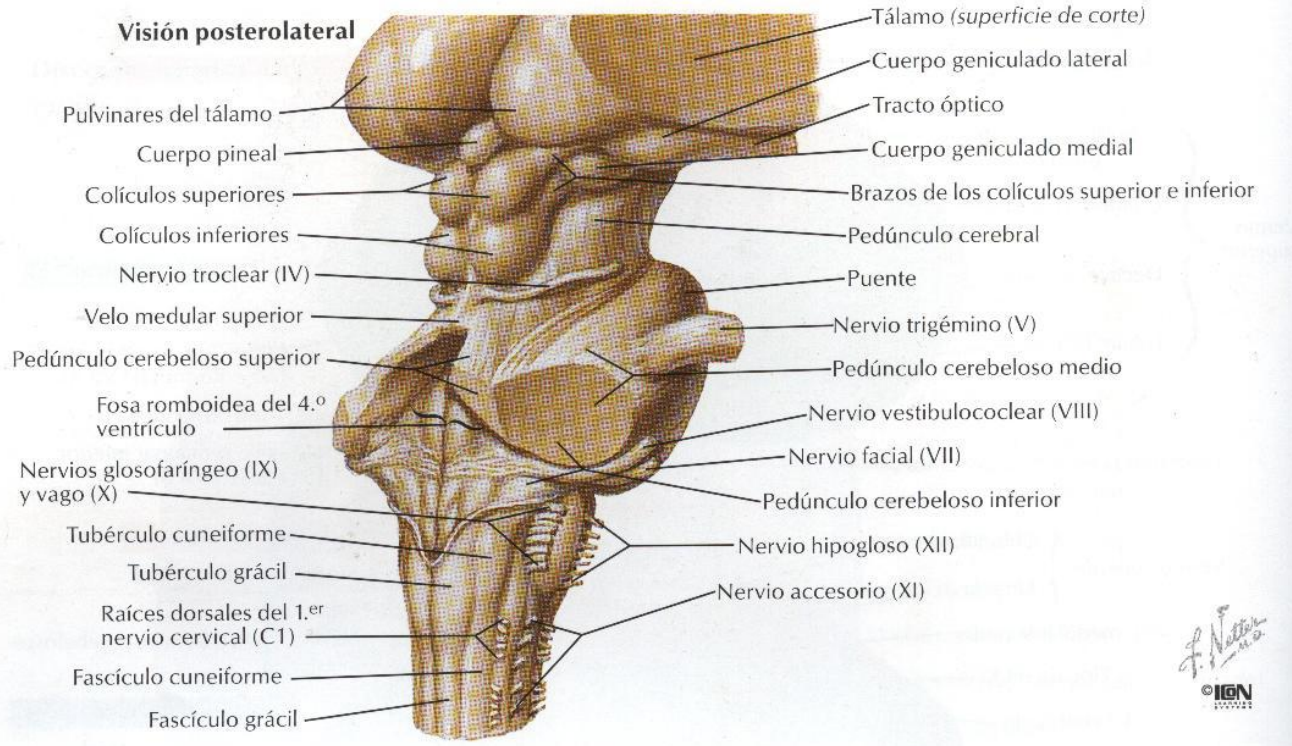
Visión posterolateral
Pulvinares del tálamo
Cuerpo pineal
Colículos superiores
Colículos inferiores
Nervio troclear (IV)
Velo medular superior
Pedúnculo cerebeloso superior
Fosa romboidea del 4.º ventrículo
Nervios glosofaríngeo (IX) y vago (X)
Tubérculo cuneiforme
Tubérculo grácil
Raíces dorsales del 1.er nervio cervical (C1)
Fascículo cuneiforme
Fascículo grácil
Tálamo (superficie de corte)
Cuerpo geniculado lateral
Tracto óptico
Cuerpo geniculado medial
Brazos de los colículos superior e inferior
Pedúnculo cerebral
Puente
Nervio trigémino (V)
Pedúnculo cerebeloso medio
Nervio vestibulococlear (VIII)
Nervio facial (VII)
Pedúnculo cerebeloso inferior
Nervio hipogloso (XII)
Nervio accesorio (XI)
©IGN

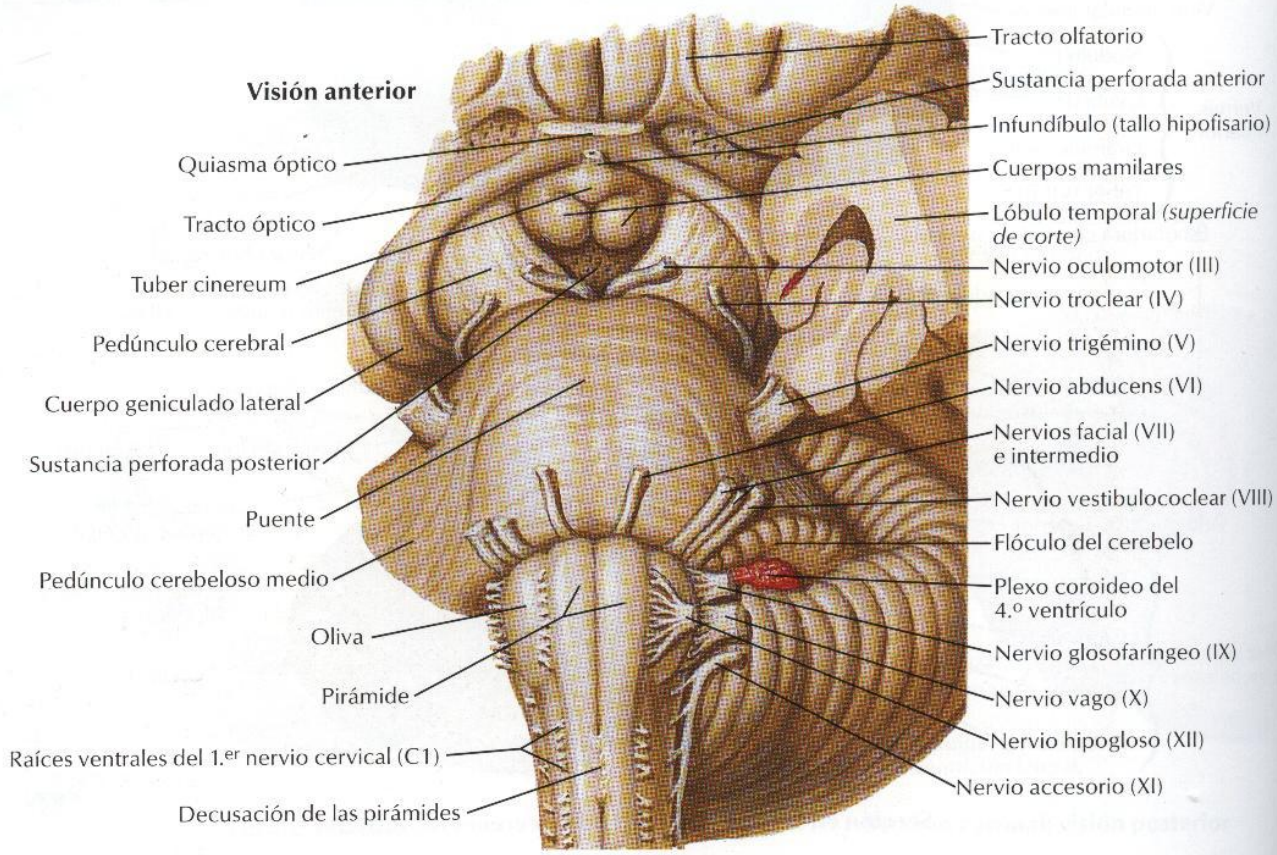
Visión anterior
Quiasma óptico
Tracto óptico
Tuber cinereum
Pedúnculo cerebral
Cuerpo geniculado lateral
Sustancia perforada posterior
Puente
Pedúnculo cerebeloso medio
Oliva
Pirámide
Raíces ventrales del 1.er nervio cervical (C1)
Decusación de las pirámides
Tracto olfatorio
Sustancia perforada anterior
Infundíbulo (tallo hipofisario)
Cuerpos mamilares
Lóbulo temporal (superficie de corte)
Nervio oculomotor (III)
Nervio troclear (IV)
Nervio trigémino (V)
Nervio abducens (VI)
Nervios facial (VII) e intermedio
Nervio vestibulococlear (VIII)
Flóculo del cerebelo
Plexo coroideo del 4.º ventrículo
Nervio glosofaríngeo (IX)
Nervio vago (X)
Nervio hipogloso (XII)
Nervio accesorio (XI)

**Visión posterior**

3.er ventrículo
Pulvinar del tálamo
Cuerpo pineal
Colículo superior
Colículo inferior
Nervio troclear (IV)
Velo medular superior
Pedúnculos cerebelosos: Superior, Medio, Inferior
Receso lateral
Fosa superior
Surco limitante
Fosa inferior
Tubérculo trigeminal
Trígono del hipogloso
Trígono del vago
Óbex
Trígono de la habénula
Cuerpos geniculados: Medial, Lateral
Surco medio dorsal
Pedúnculo cerebeloso superior
Locus ceruleus
Eminencia medial
Colículo facial
Área vestibular
Núcleo dentado del cerebelo
Estrías medulares
Tenia del 4.º ventrículo
Tubérculo cuneiforme
Tubérculo grácil
Surco medio dorsal
Cordón lateral
Fascículo cuneiforme
Fascículo grácil

**Sección sagital media**

Cuerpo del fórnix
Tálamo (en el 3.er ventrículo)
Agujero interventricular (de Monro)
Comisura anterior
Lámina terminal
Surco hipotalámico
Tegmento mesencefálico
Acueducto cerebral (de Silvio)
Colículo superior
Lámina tectal (cuadrigémina)
Colículo inferior
Puente
Fascículo longitudinal medial
4.º ventrículo
Plexo coroideo del 4.º ventrículo
Médula oblonga
Abertura media (agujero de Magendie)
Decusación de las pirámides
Conducto central de la médula espinal
Adhesión intertalámica
Comisura posterior
Comisura habenular
Cuerpo pineal
Esplenio del cuerpo calloso
Vena cerebral magna (de Galeno)
Vermis del cerebelo: Lígula (I), Lobulillo central (II-III), Culmen (IV-V), Declive (VI), Folium (VII A)
Velo medular superior
Velo medular inferior
Vermis del cerebelo: Túber (VII B), Pirámide (VIII), Úvula (IX), Nódulo (X)
Plexo coroideo del 4.º ventrículo
Amígdala del cerebelo

# Núcleos de los nervios craneales en el tronco del encéfalo: esquema

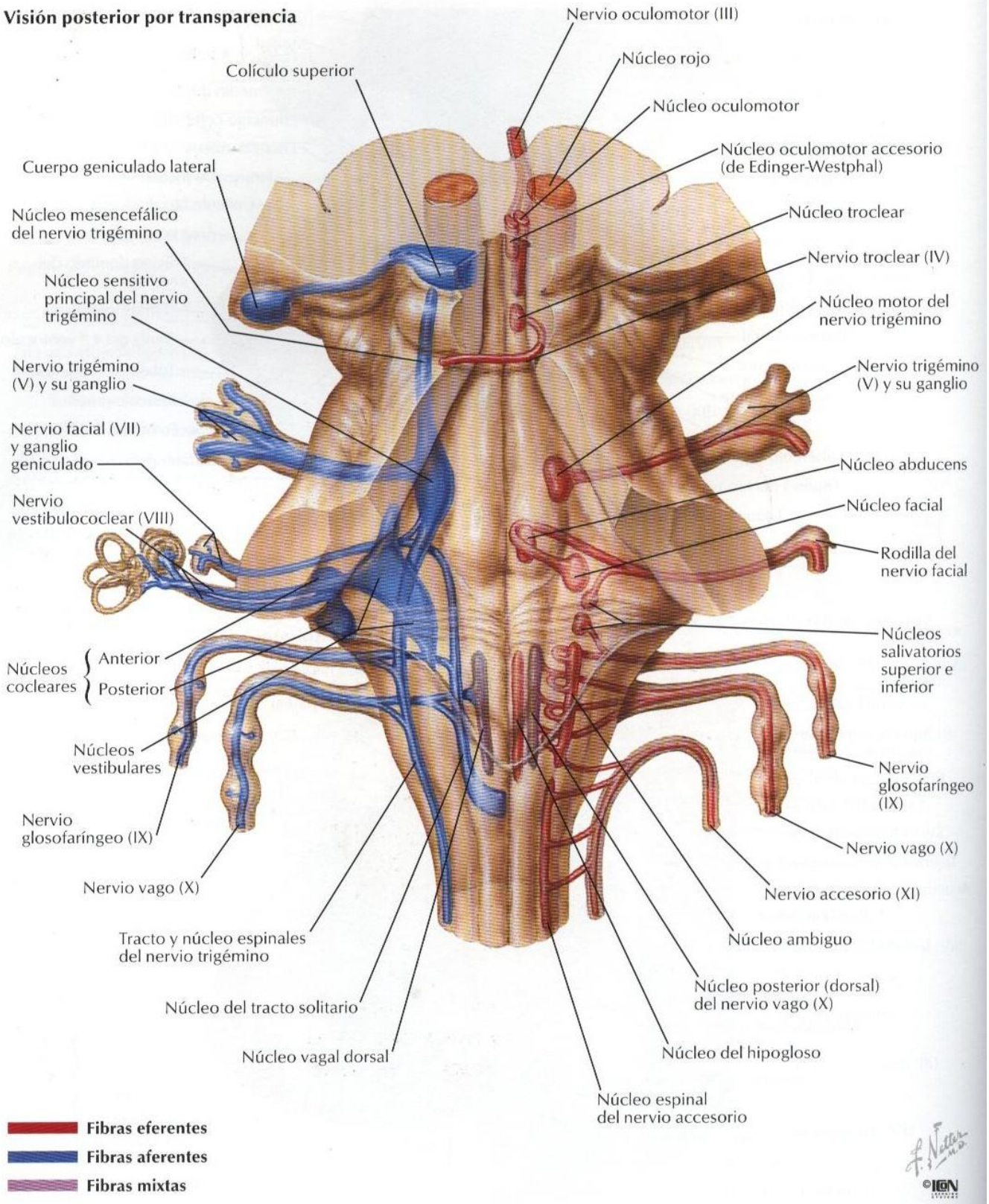

# Núcleos de los nervios craneales en el tronco del encéfalo: esquema (continuación)

**Disección medial**

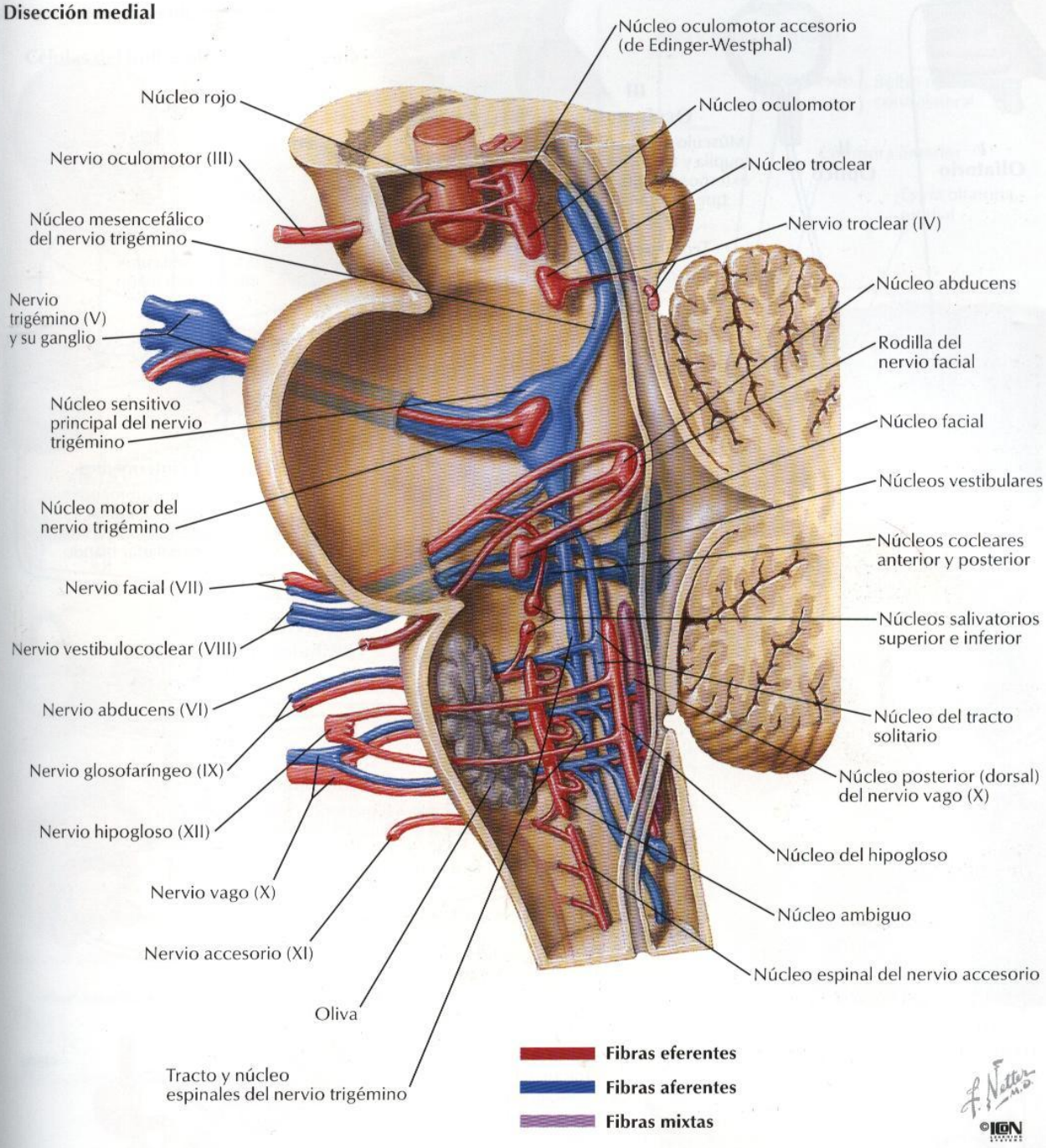

# Nervios craneales (distribución motora y sensitiva): esquema

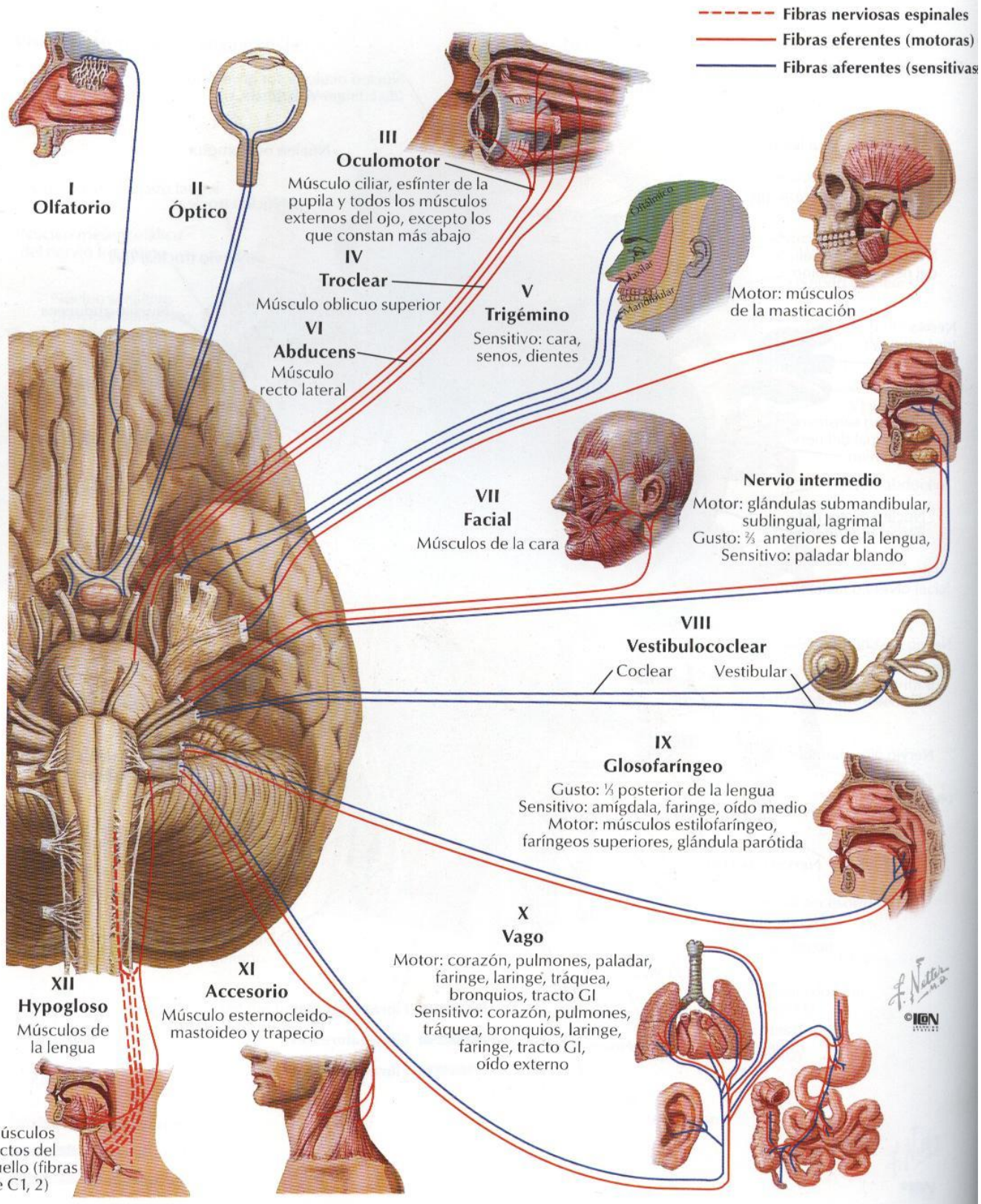

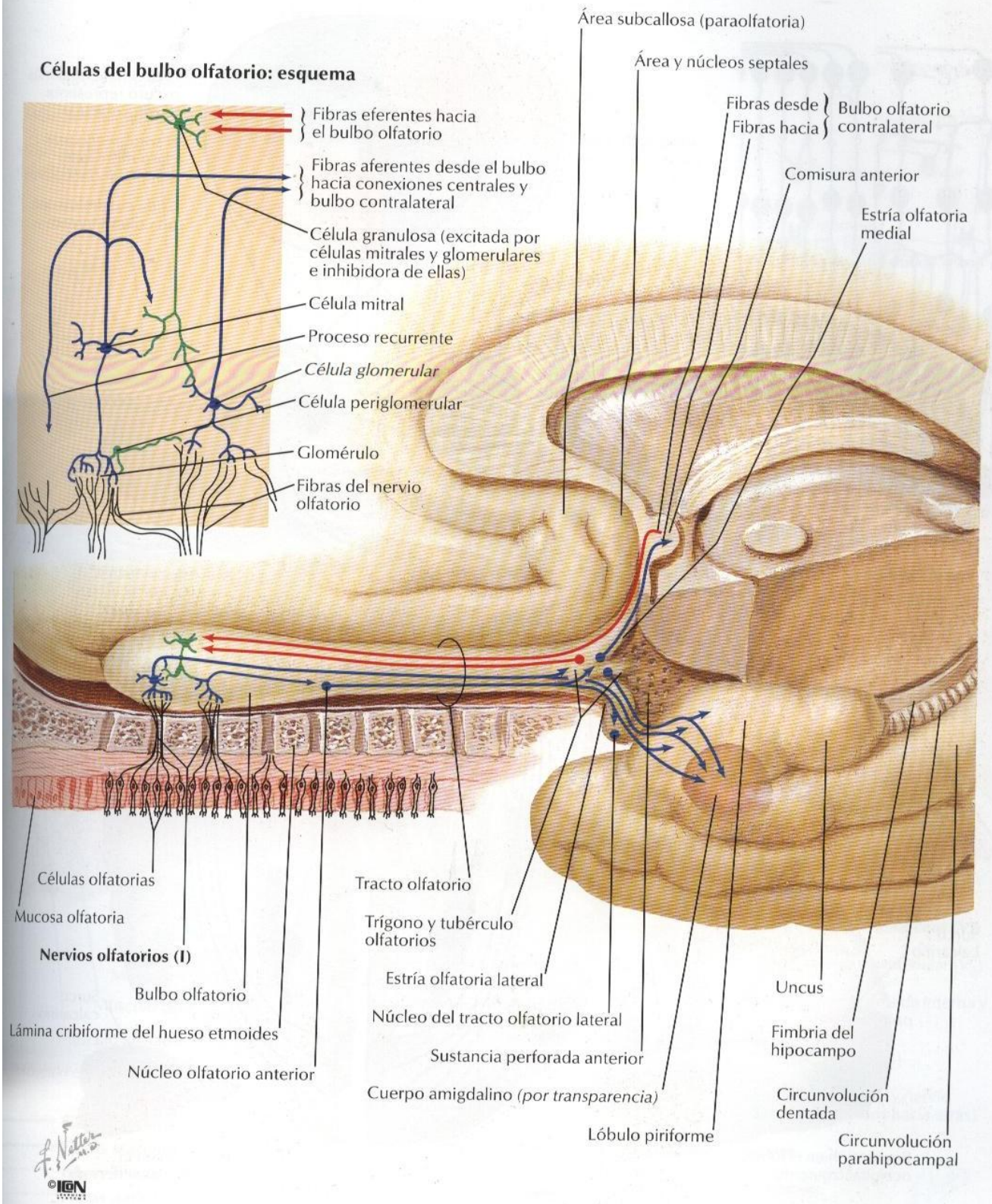
Células del bulbo olfatorio: esquema
Fibras eferentes hacia el bulbo olfatorio
Fibras aferentes desde el bulbo hacia conexiones centrales y bulbo contralateral
Célula granulosa (excitada por células mitrales y glomerulares e inhibidora de ellas)
Célula mitral
Proceso recurrente
Célula glomerular
Célula periglomerular
Glomérulo
Fibras del nervio olfatorio
Área subcallosa (paraolfatoria)
Área y núcleos septales
Fibras desde
Fibras hacia
Bulbo olfatorio contralateral
Comisura anterior
Estría olfatoria medial
Células olfatorias
Mucosa olfatoria
Nervios olfatorios (I)
Bulbo olfatorio
Lámina cribiforme del hueso etmoides
Núcleo olfatorio anterior
Tracto olfatorio
Trígono y tubérculo olfatorios
Estría olfatoria lateral
Núcleo del tracto olfatorio lateral
Sustancia perforada anterior
Cuerpo amigdalino (por transparencia)
Lóbulo piriforme
Uncus
Fimbria del hipocampo
Circunvolución dentada
Circunvolución parahipocampal
F. Netter M.D.
©ICON

# Nervio óptico (II) (vía óptica): esquema

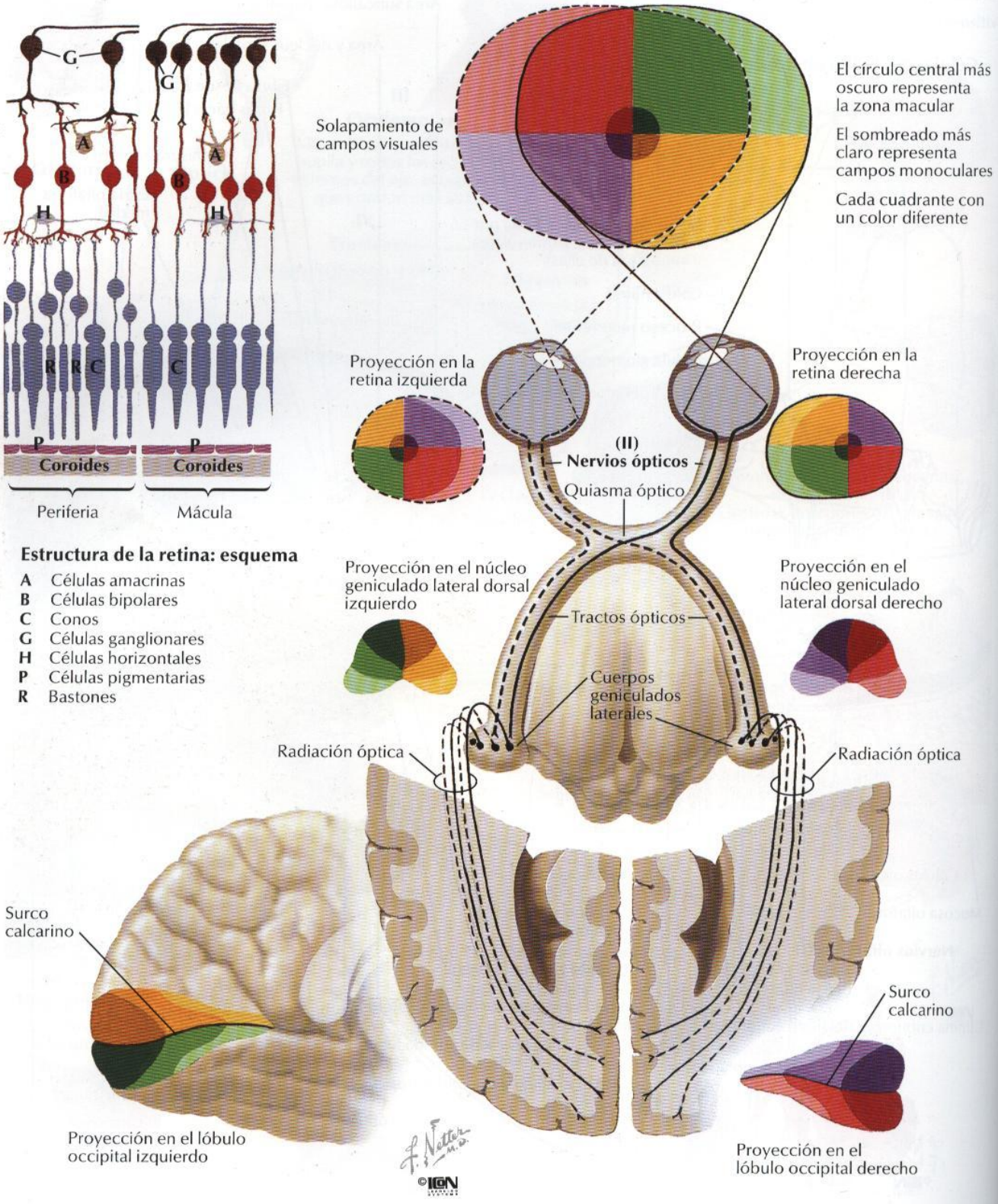


**Estructura de la retina: esquema**

- **A** Células amacrinas
- **B** Células bipolares
- **C** Conos
- **G** Células ganglionares
- **H** Células horizontales
- **P** Células pigmentarias
- **R** Bastones

# Nervios oculomotor (III), troclear (IV) y abducens (VI): esquema

*VEÁNSE TAMBIÉN LÁMINAS 81, 126, 153*

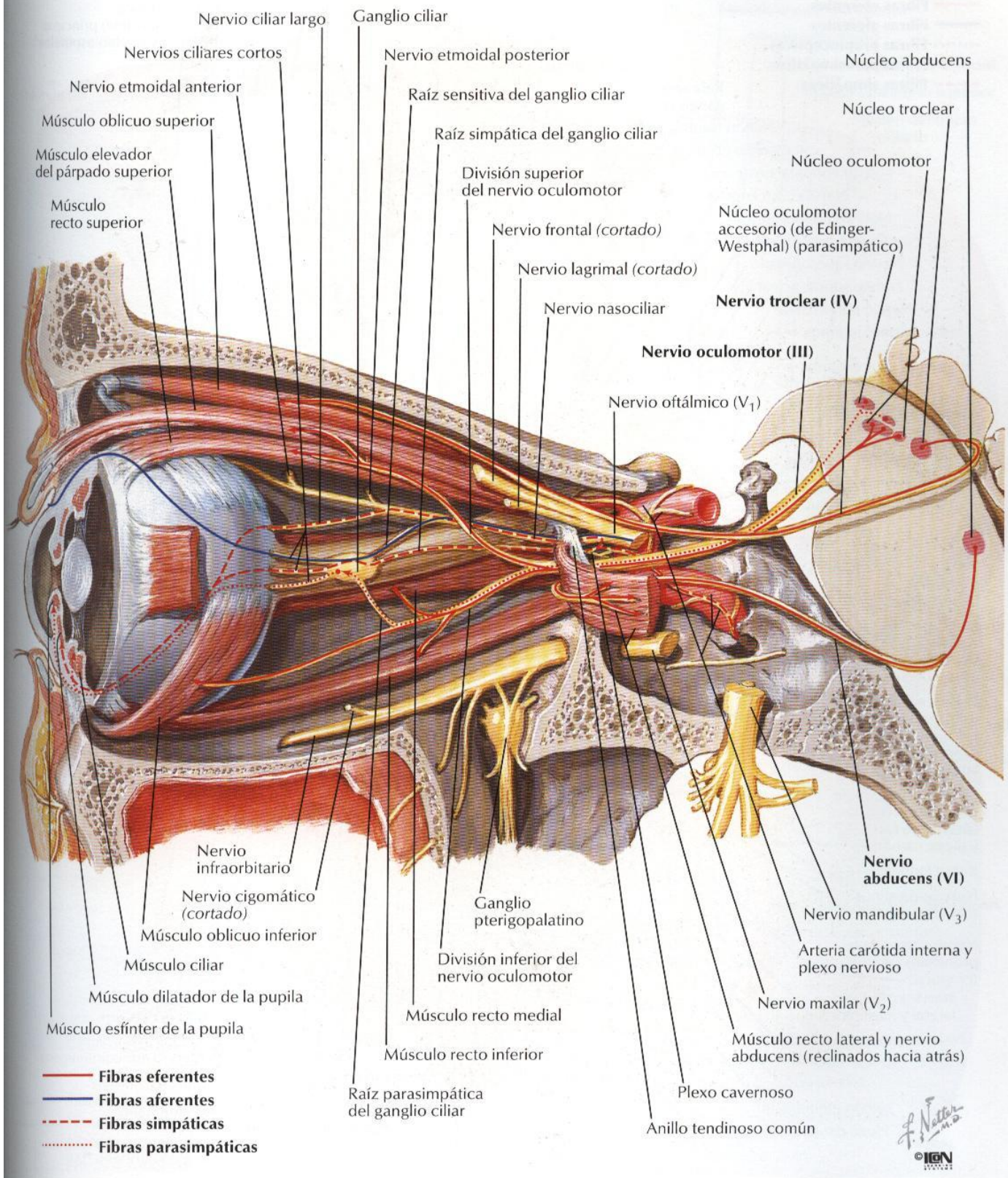

# Nervio trigémino (V): esquema

*VÉANSE TAMBIÉN LÁMINAS 18, 37, 38, 40, 41, 153*

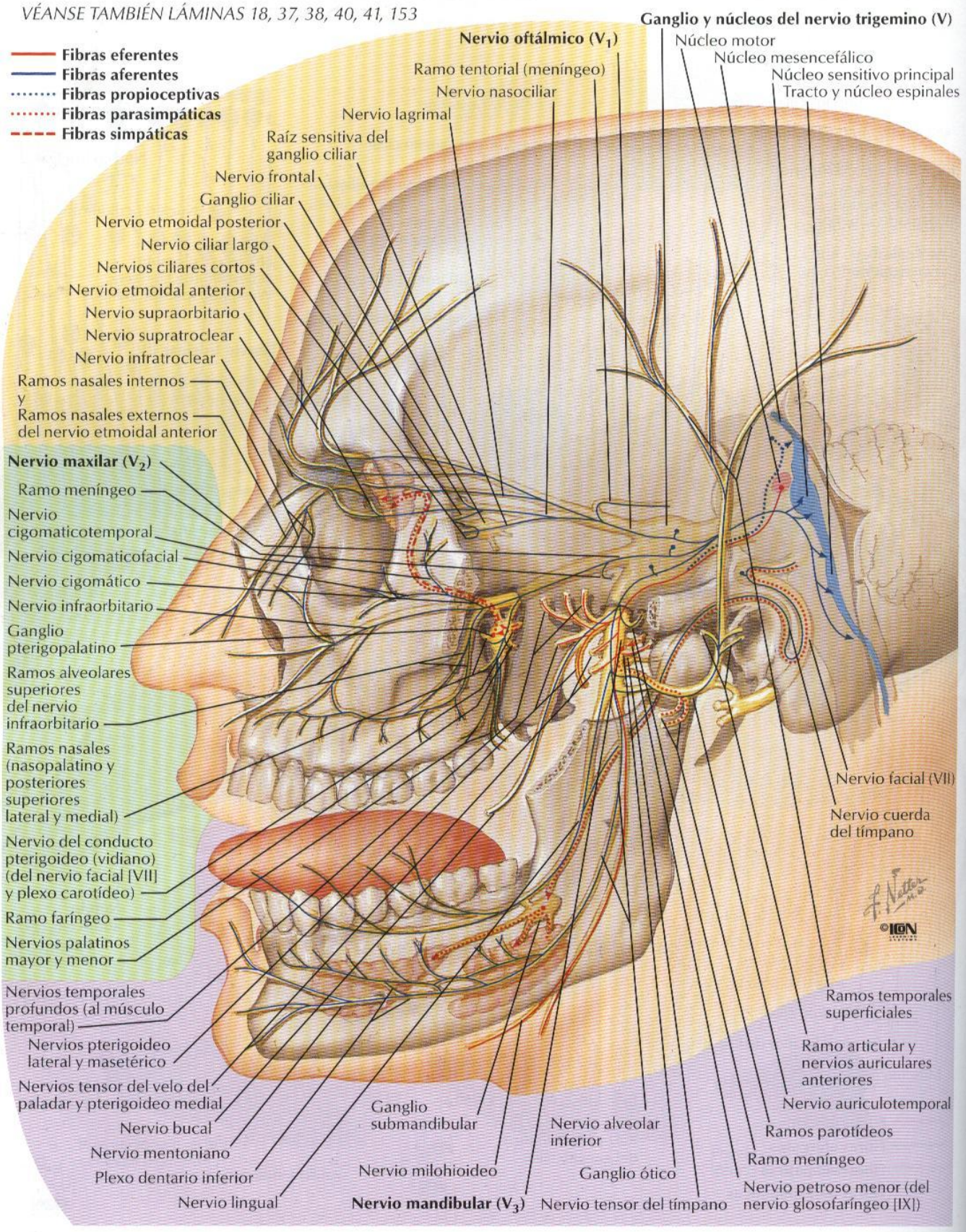

# Nervio facial (VII): esquema

VEÁNSE TAMBIÉN LÁMINAS 19, 153

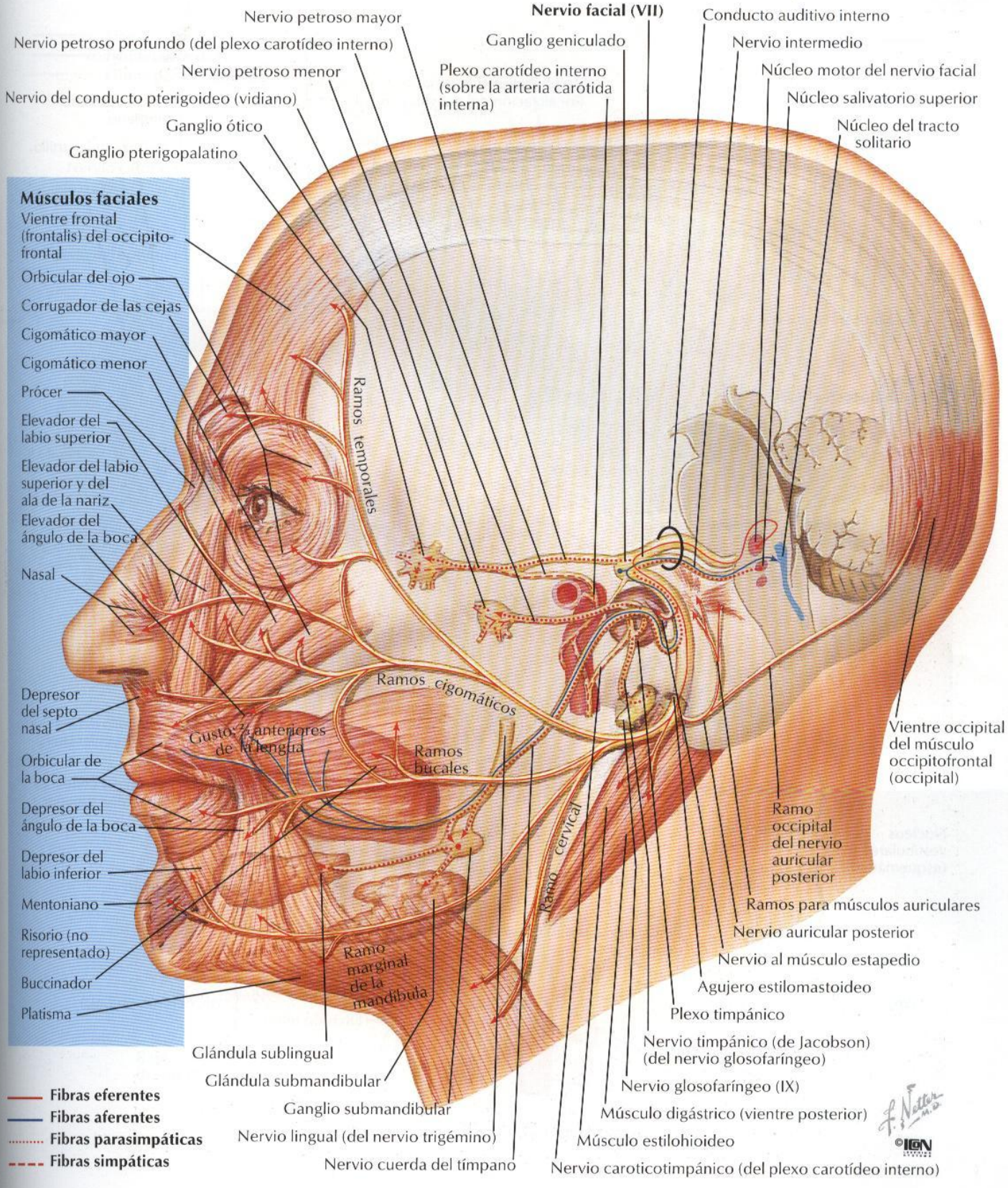

# Nervio vestibulococlear (VIII): esquema

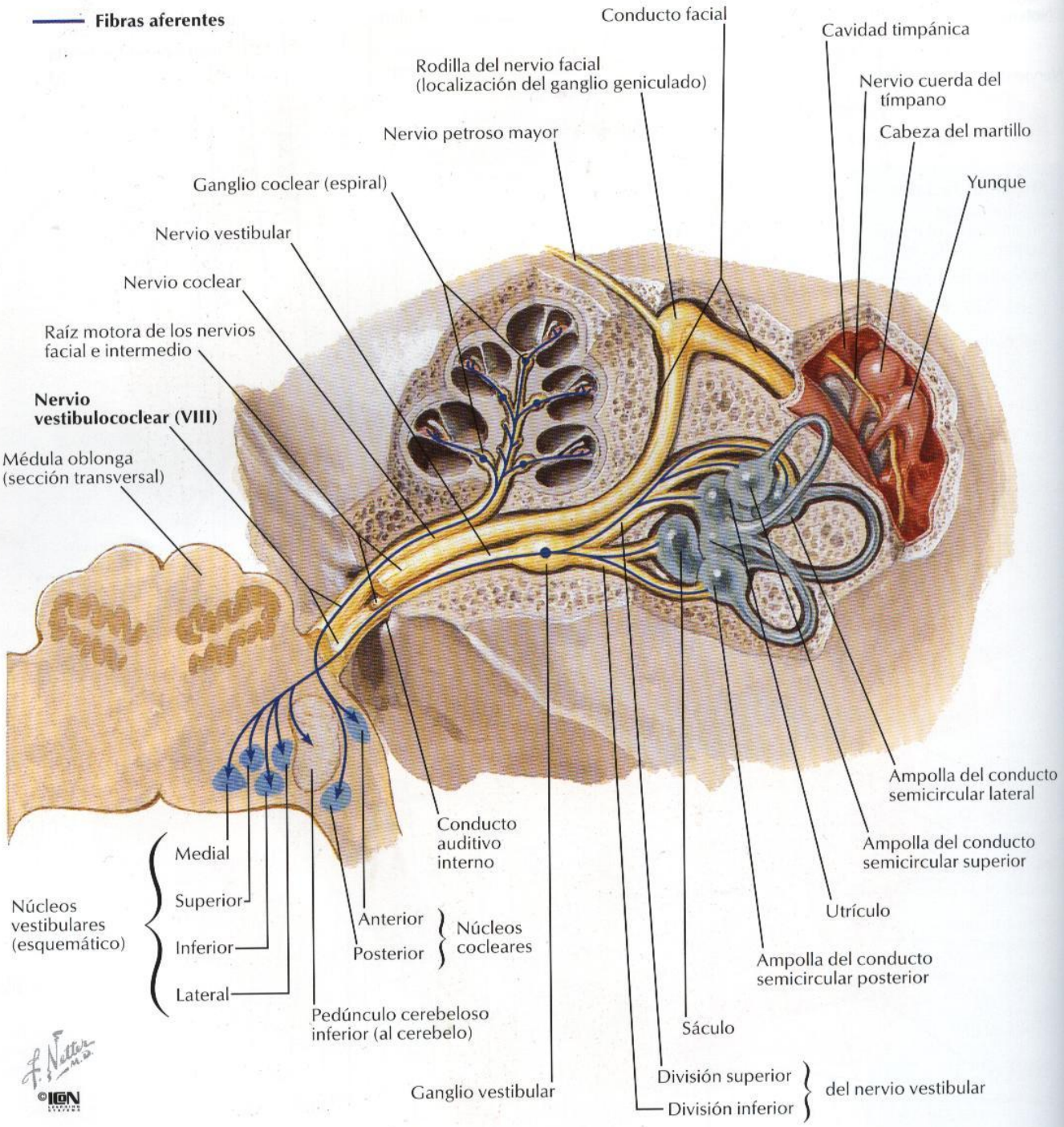

# Nervio glosofaríngeo (IX): esquema

VEÁSE TAMBIÉN LÁMINA 153

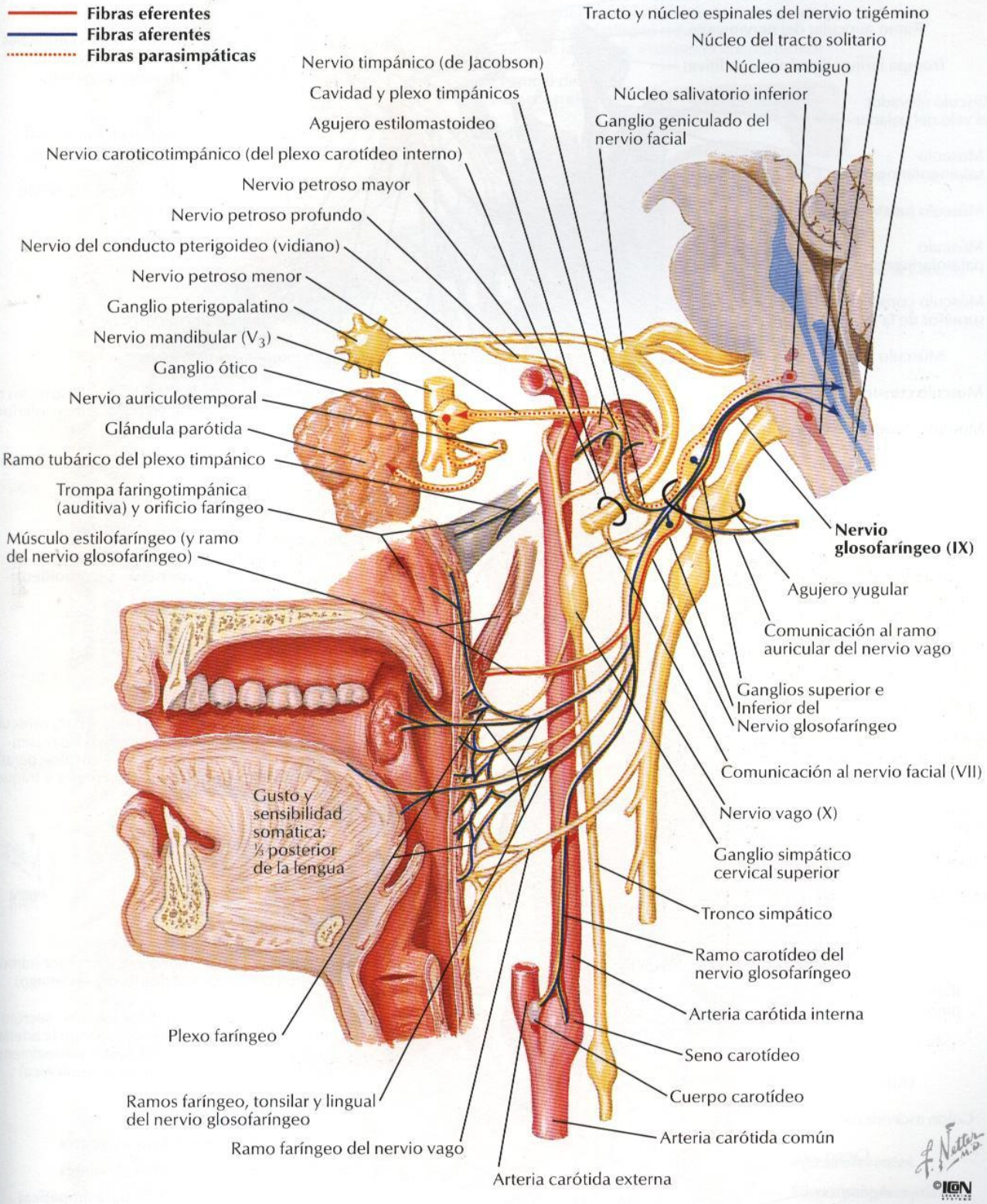

# Nervio vago (X): esquema

VÉASE TAMBIÉN LÁMINA 153

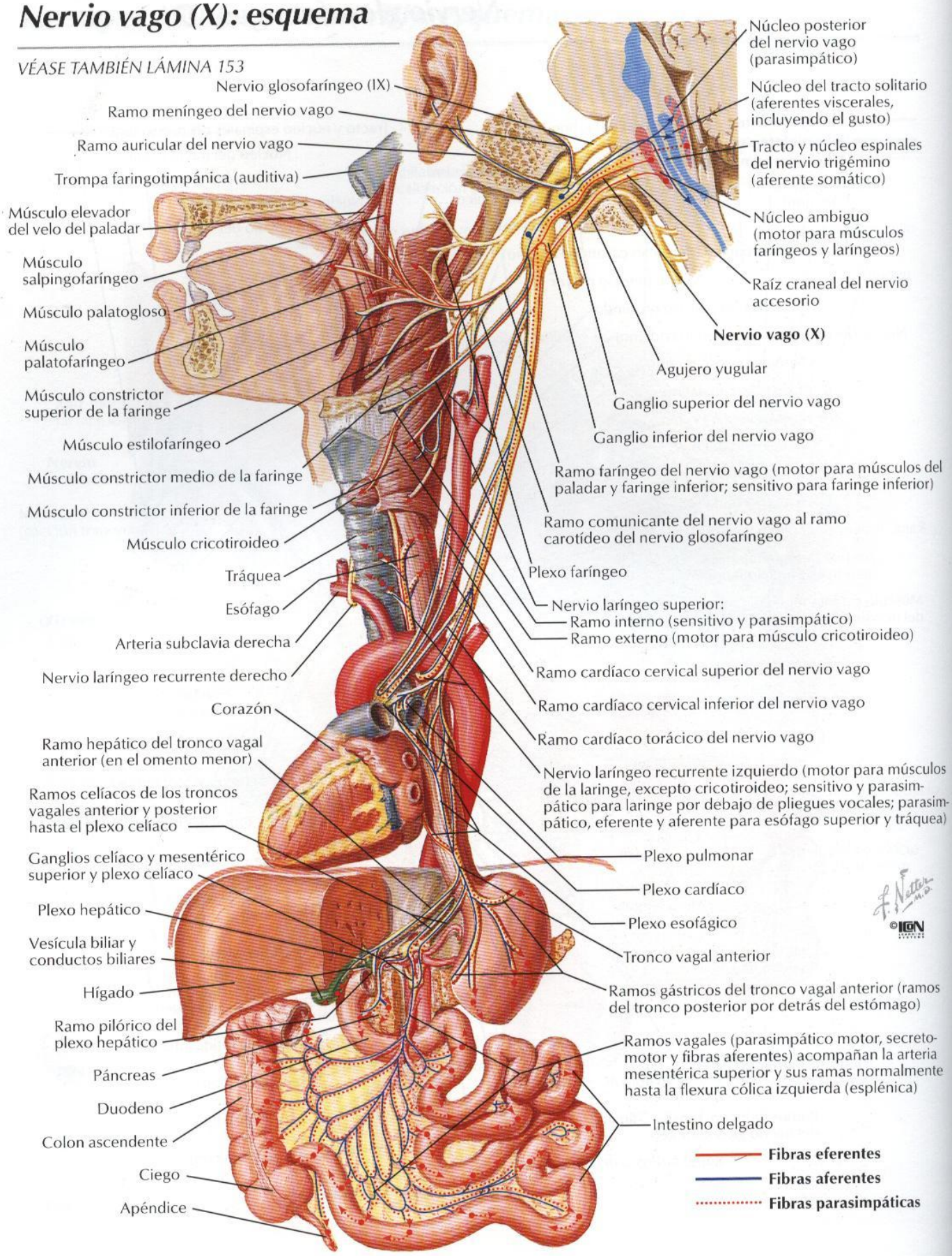

# Nervio accesorio (XI): esquema

VÉASE TAMBIÉN LÁMINA 27

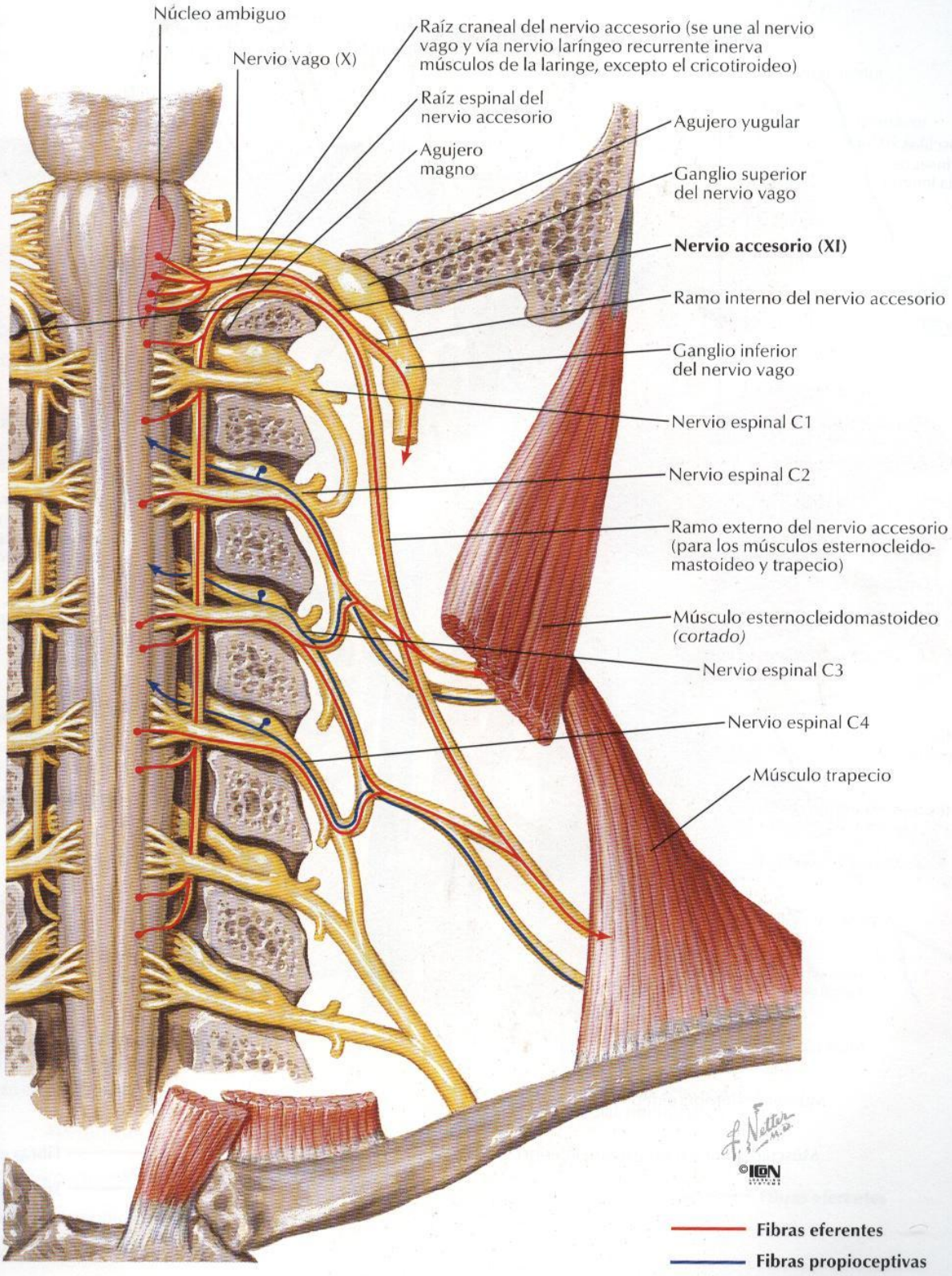

# Nervio hipogloso (XII): esquema

VÉASE TAMBIÉN LÁMINA 27

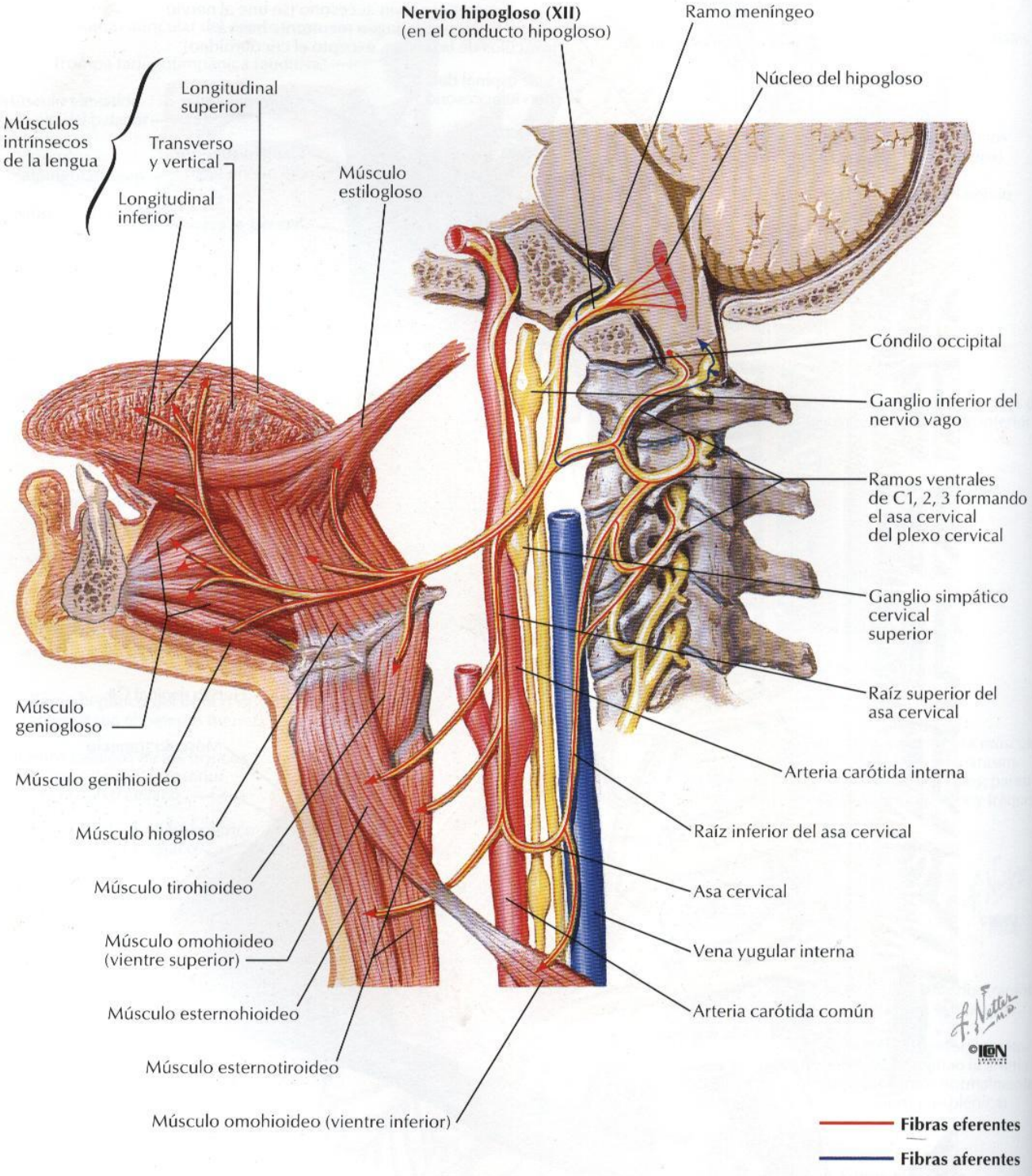

# Plexo cervical: esquema

VEÁSE TAMBIÉN LÁMINA 27

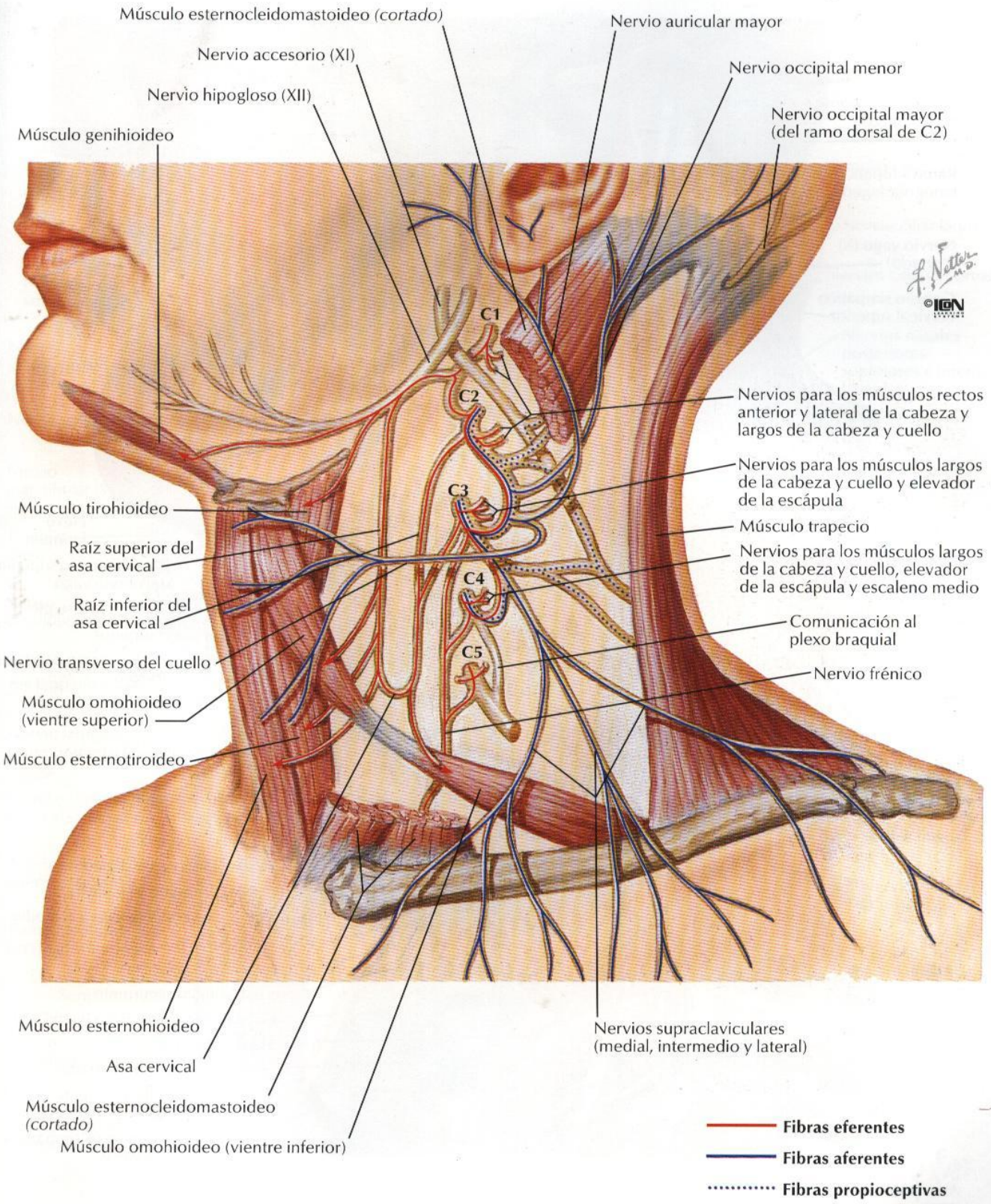

# Nervios autónomos en el cuello

*VEÁNSE TAMBIÉN LÁMINAS 65, 119, 120, 152, 198, 214, 228, 300*

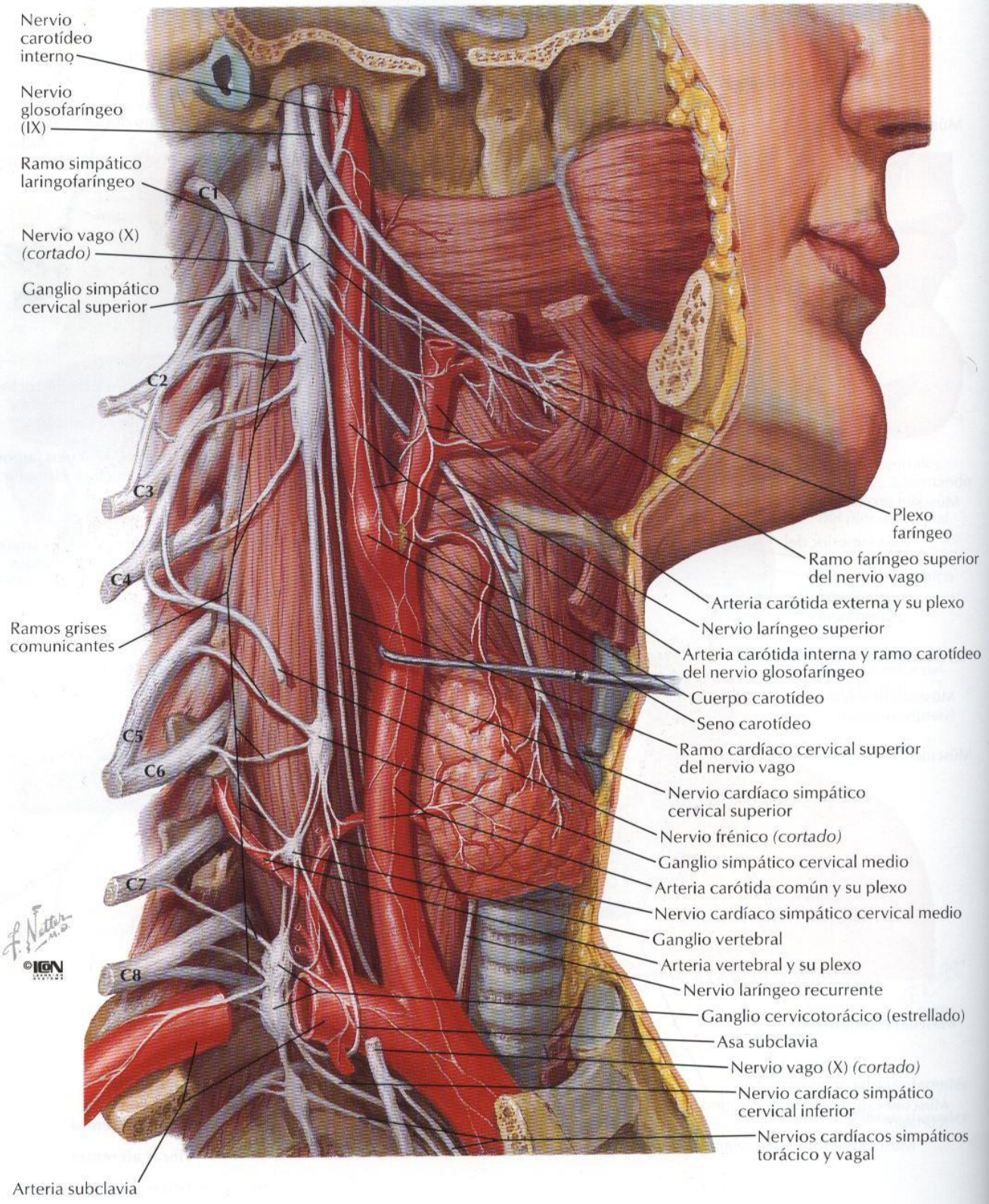

# Nervios autónomos en la cabeza

VÉANSE TAMBIÉN LÁMINAS 39, 40, 41, 81, 115, 126, 127, 128, 152

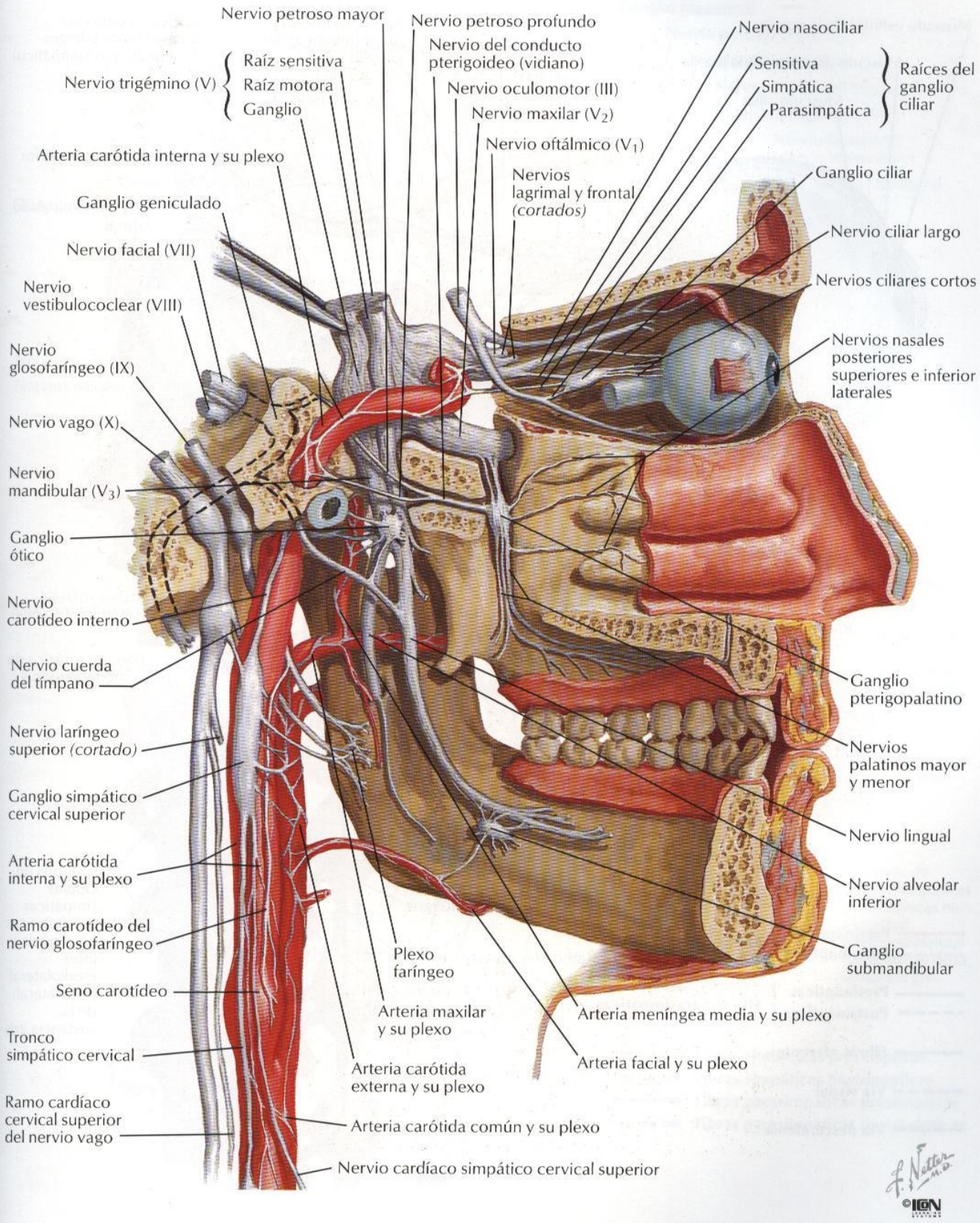

# Ganglio ciliar: esquema

*VÉASE TAMBIÉN LÁMINA 153*

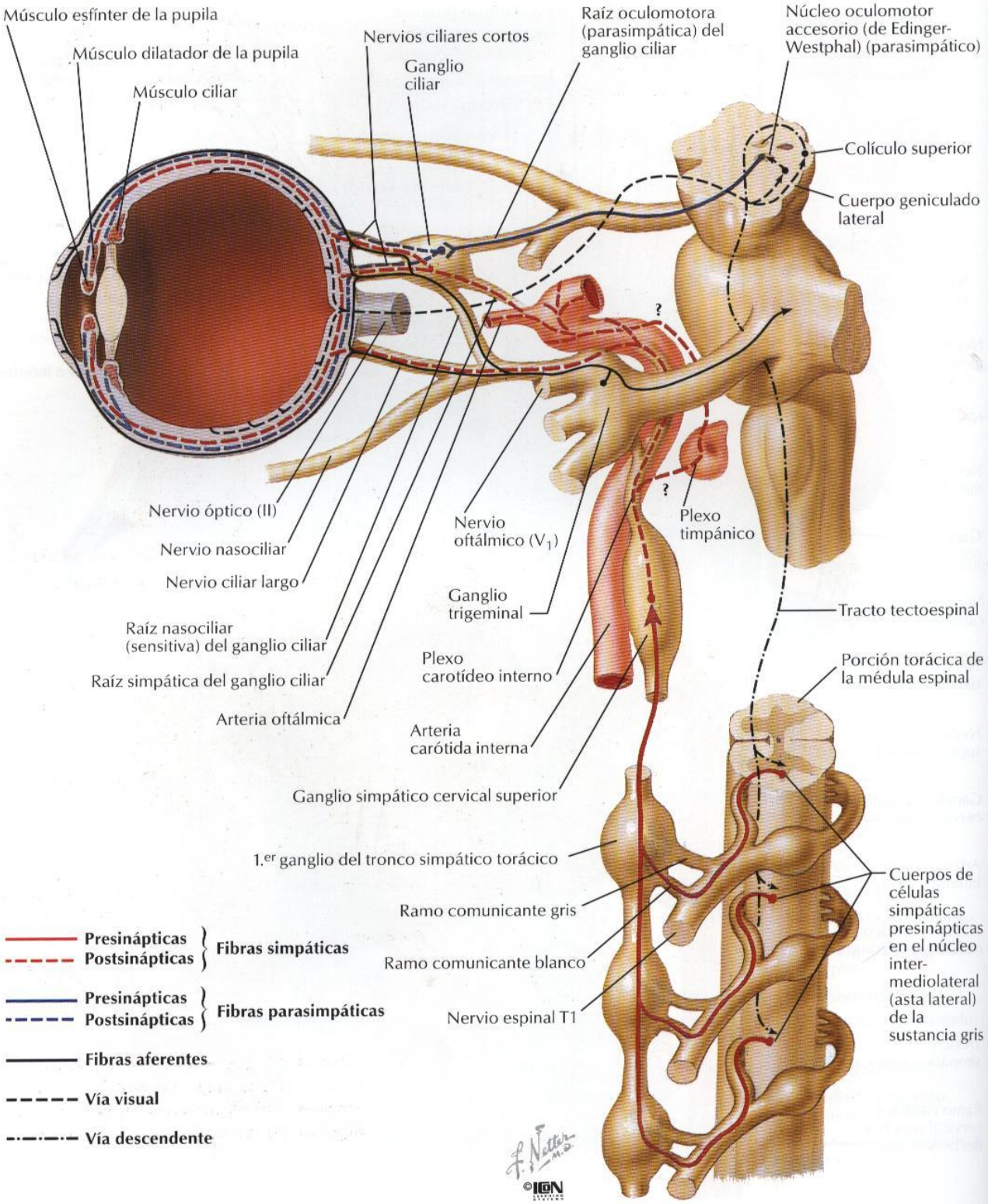

# Ganglios pterigopalatino y submandibular: esquema

VÉASE TAMBIÉN LÁMINA 153

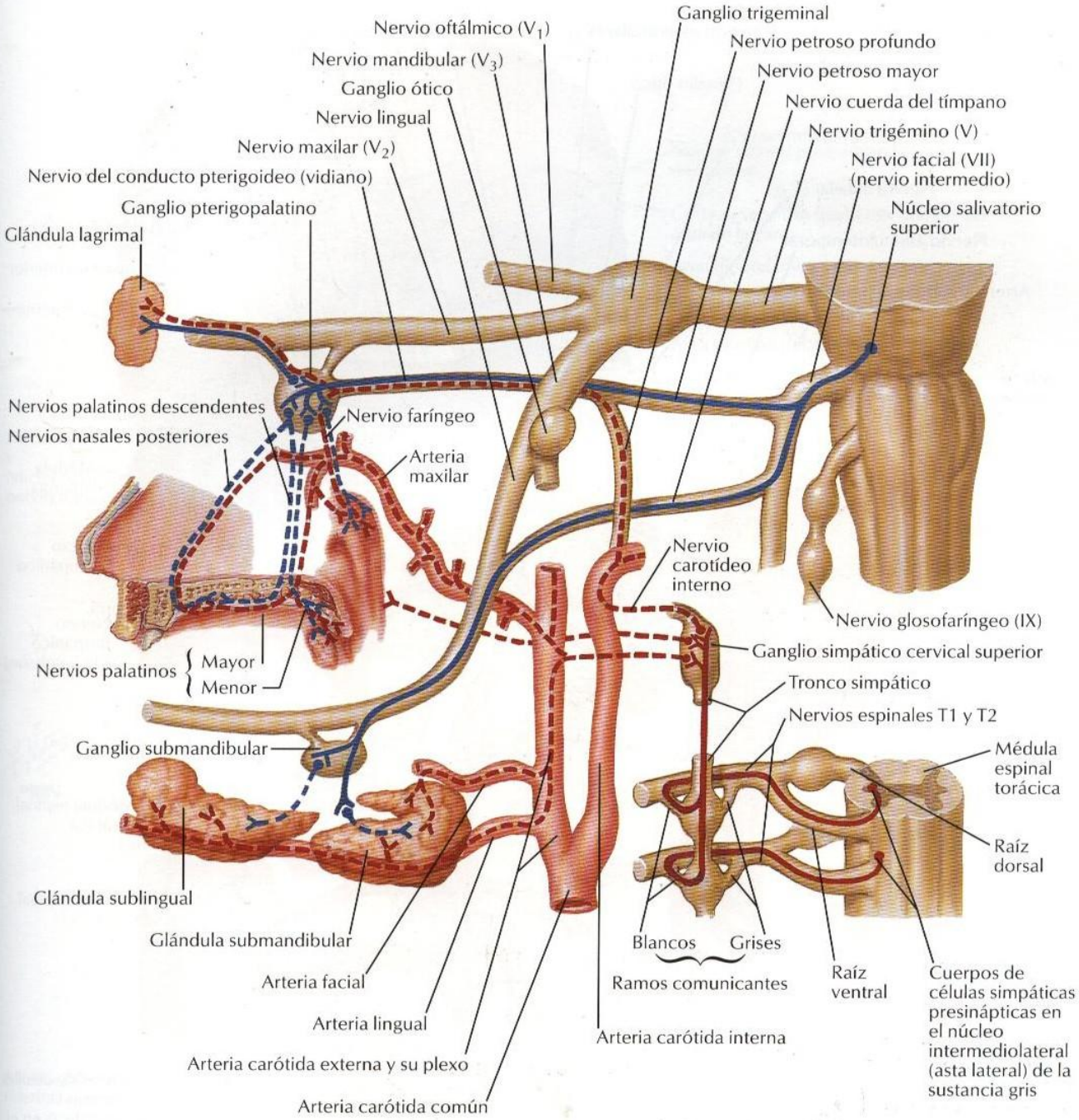

# Ganglio ótico: esquema

VÉASE TAMBIÉN LÁMINA 153

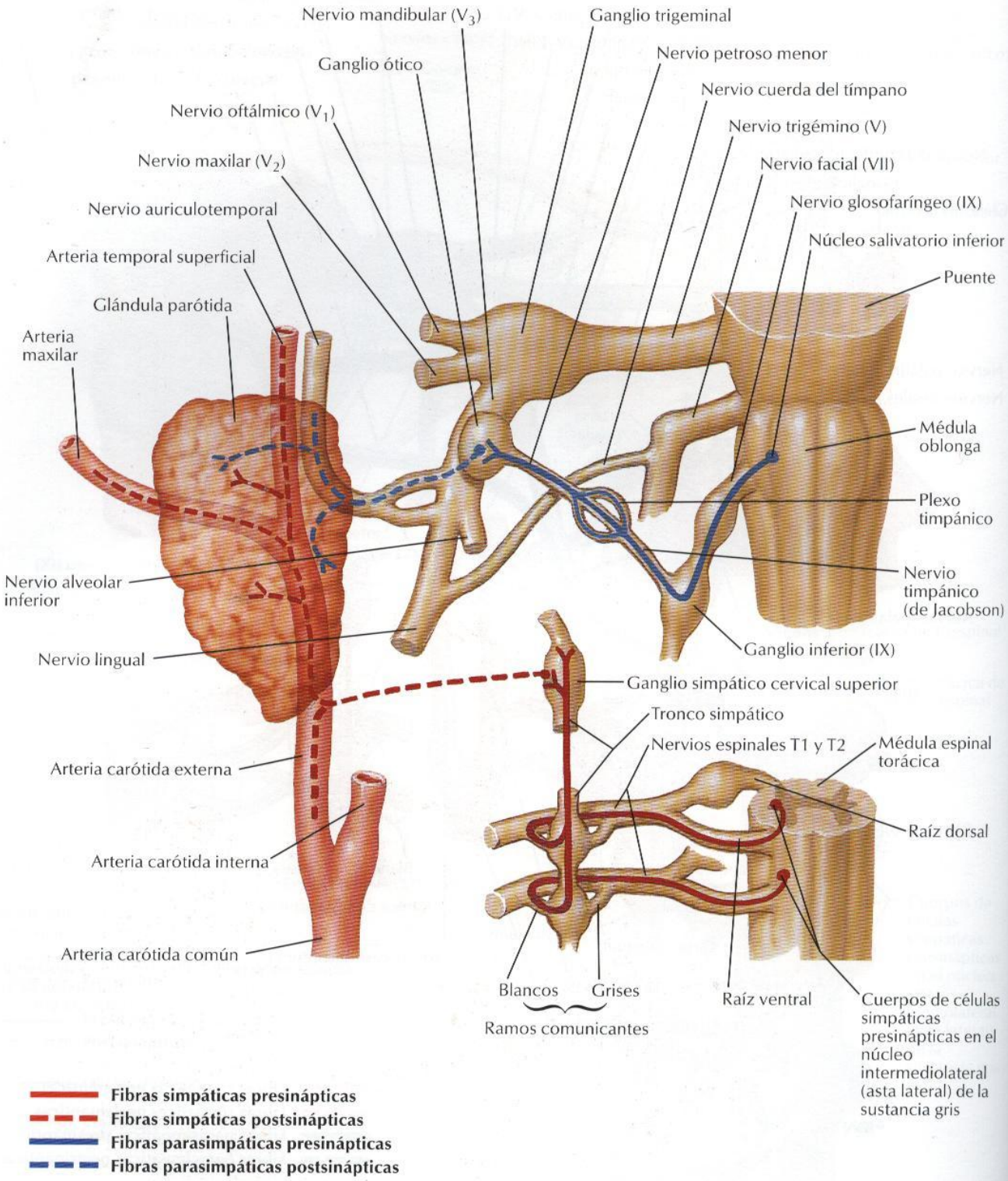

# Vías gustativas: esquema

VÉANSE TAMBIÉN LÁMINAS 41, 89, 117, 119, 120

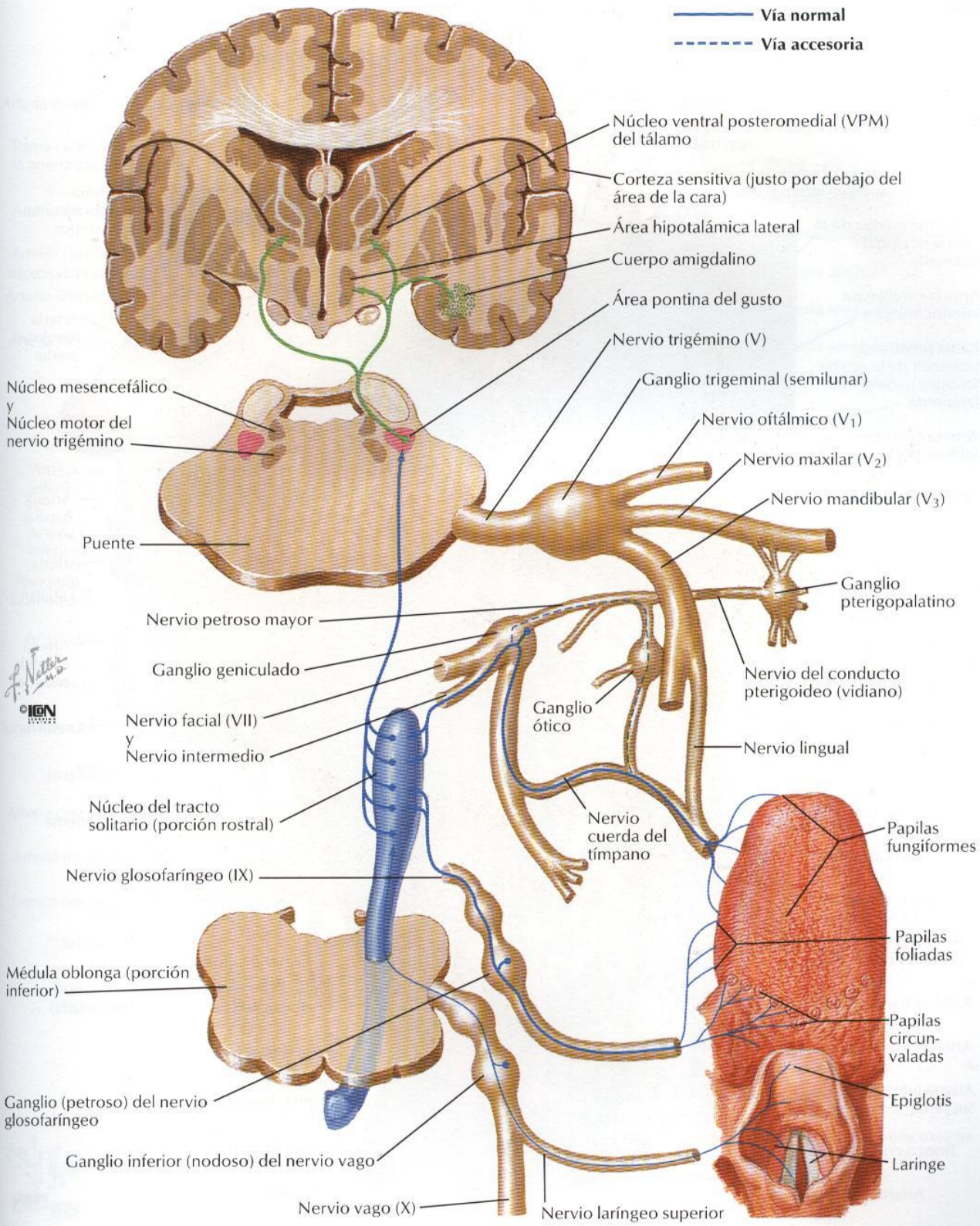

# Arterias del encéfalo y meninges

*VÉANSE TAMBIÉN LÁMINAS 28, 29*

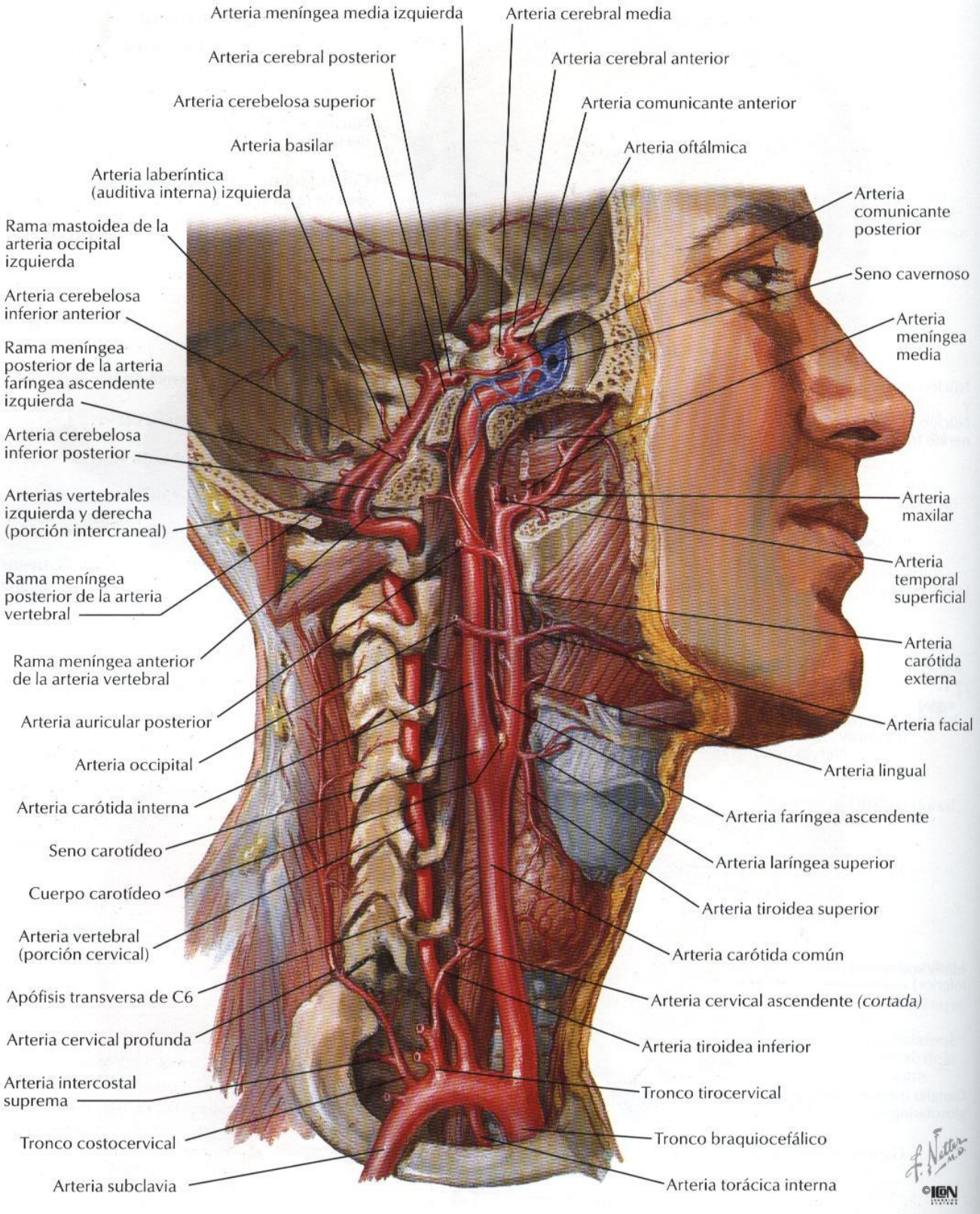

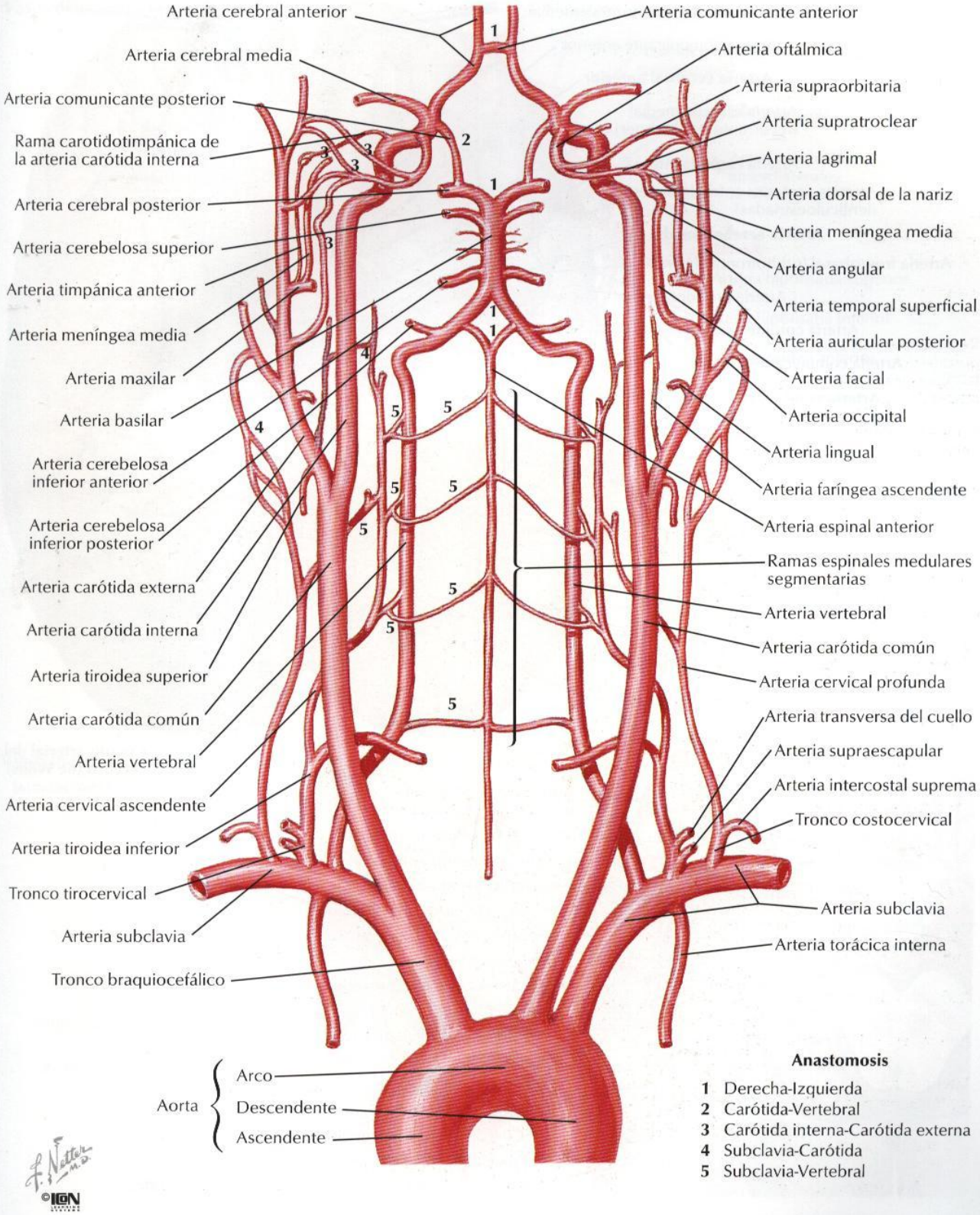
Arteria cerebral anterior
Arteria cerebral media
Arteria comunicante posterior
Rama carotidotimpánica de la arteria carótida interna
Arteria cerebral posterior
Arteria cerebelosa superior
Arteria timpánica anterior
Arteria meníngea media
Arteria maxilar
Arteria basilar
Arteria cerebelosa inferior anterior
Arteria cerebelosa inferior posterior
Arteria carótida externa
Arteria carótida interna
Arteria tiroidea superior
Arteria carótida común
Arteria vertebral
Arteria cervical ascendente
Arteria tiroidea inferior
Tronco tirocervical
Arteria subclavia
Tronco braquiocefálico
Arteria comunicante anterior
Arteria oftálmica
Arteria supraorbitaria
Arteria supratroclear
Arteria lagrimal
Arteria dorsal de la nariz
Arteria meníngea media
Arteria angular
Arteria temporal superficial
Arteria auricular posterior
Arteria facial
Arteria occipital
Arteria lingual
Arteria faríngea ascendente
Arteria espinal anterior
Ramas espinales medulares segmentarias
Arteria vertebral
Arteria carótida común
Arteria cervical profunda
Arteria transversa del cuello
Arteria supraescapular
Arteria intercostal suprema
Tronco costocervical
Arteria subclavia
Arteria torácica interna
Aorta
Arco
Descendente
Ascendente
Anastomosis
1 Derecha-Izquierda
2 Carótida-Vertebral
3 Carótida interna-Carótida externa
4 Subclavia-Carótida
5 Subclavia-Vertebral
F. Netter M.D.
©ICON

# Arterias del encéfalo: visiones inferiores

Arteria frontobasal (orbitofrontal) medial
Arteria comunicante anterior
**Arteria cerebral anterior**
Arteria estriada medial (recurrente de Heubner)
Arteria carótida interna
Arterias centrales anterolaterales (lenticuloestriadas)
**Arteria cerebral media**
Arteria frontobasal (orbitofrontal) lateral
Arteria prefrontal
Arteria coroidea anterior
Arteria comunicante posterior
**Arteria cerebral posterior**
Arteria cerebelosa superior
Arteria basilar
Arterias pontinas
Arteria laberíntica (auditiva interna)
Arteria cerebelosa inferior anterior
Arteria vertebral
Arteria espinal anterior
Arteria cerebelosa inferior posterior *(cortada)*
Arteria espinal posterior

**Círculo arterial del cerebro (de Willis)** *(línea discontinua)*

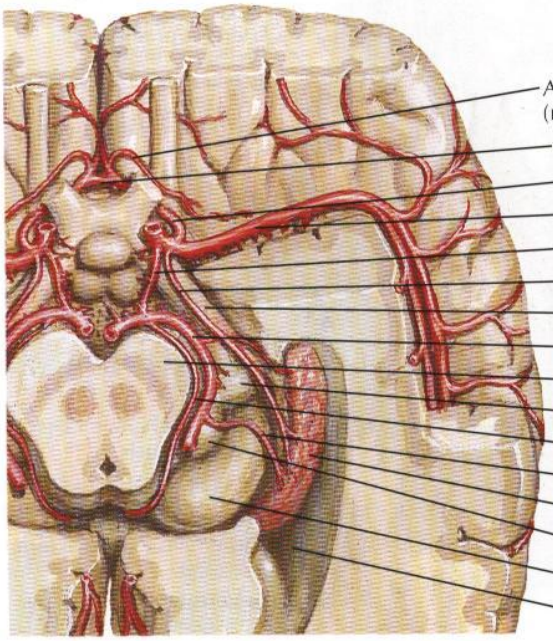

Arteria estriada medial (recurrente de Heubner)
Arteria comunicante anterior
**Arteria cerebral anterior**
**Arteria cerebral media**
Arteria comunicante posterior
Arteria coroidea anterior
Tracto óptico
**Arteria cerebral posterior**
Pedúnculo cerebral
Cuerpo geniculado lateral
Arteria coroidea posterior medial
Arteria coroidea posterior lateral
Plexo coroideo del ventrículo lateral
Cuerpo geniculado medial
Pulvinar del tálamo
Ventrículo lateral

F. Netter M.D.
©ICON

# Círculo arterial del cerebro (de Willis)

PARA LAS ARTERIAS HIPOFISARIAS VÉASE LÁMINA 141

**Vasos disecados: visión inferior**

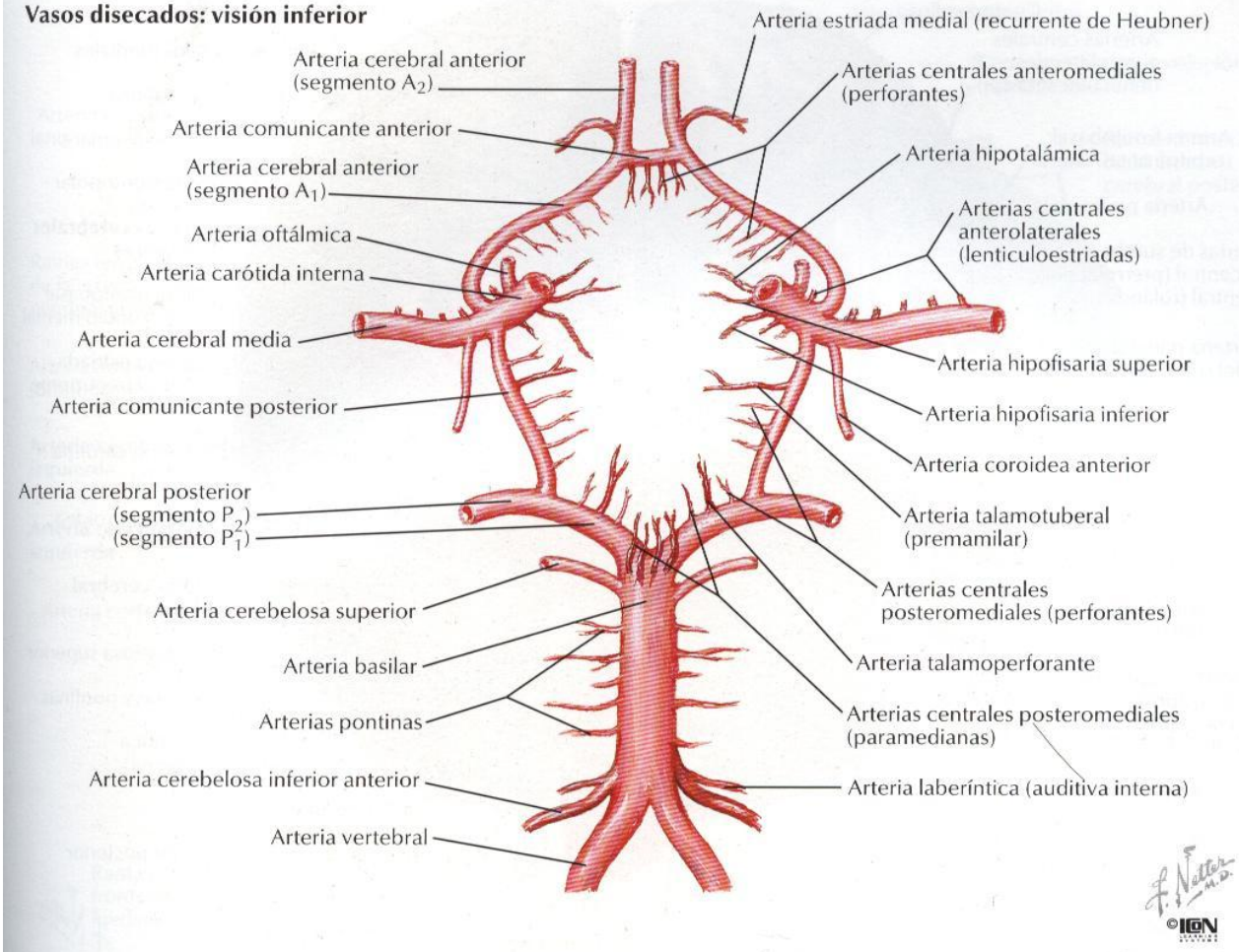


**Vasos in situ: visión inferior**

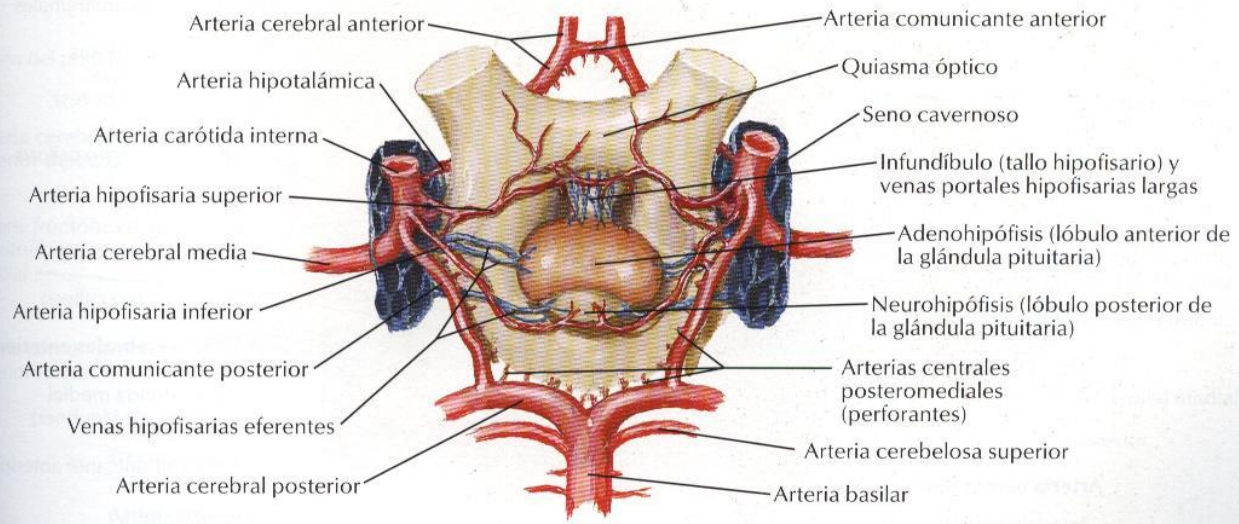

# Arterias del encéfalo: visión y sección frontales

Cuerpo calloso
Arterias centrales anterolaterales (lenticuloestriadas)
Arteria frontobasal (orbitofrontal) lateral
Arteria prefrontal
Arterias de surcos precentral (prerrolándica) y central (rolándica)
Arteria parietal anterior (del surco poscentral)
Arteria parietal posterior
Rama para la circunvolución angular
Ramas temporales (anterior, media y posterior)
**Arteria cerebral media** y ramas (profunda en el surco cerebral lateral [de Silvio])
Arteria comunicante anterior
Arteria comunicante posterior
Arteria cerebelosa inferior anterior
Arteria espinal posterior

Arteria paracentral
Ramas frontales mediales
Arteria pericallosa
Arteria callosomarginal
Arteria frontopolar
**Arterias cerebrales anteriores**
Arteria frontobasal (orbitofrontal) medial
Arteria estriada medial (recurrente de Heubner)
Arteria carótida interna
Arteria coroidea anterior
**Arteria cerebral posterior**
Arteria cerebelosa superior
Arterias basilar y pontinas
Arteria laberíntica (auditíva interna)
Arteria vertebral
Arteria cerebelosa inferior posterior
Arteria espinal anterior

©IGN

Hoz del cerebro
Cuerpo estriado (núcleos caudado y lentiforme)
Arterias centrales anterolaterales (lenticuloestriadas)
Ínsula (de Reil)
Limen de la ínsula
Arterias de los surcos precentral (prerrolándica) y central (rolándica) y parietal
Surco cerebral lateral (de Silvio)
Ramas temporales de la arteria cerebral media
Lóbulo temporal
**Arteria cerebral media**
Arteria carótida interna

Arterias callosomarginales y
Arterias pericallosas (ramas de arterias cerebrales anteriores)
Tronco del cuerpo calloso
Cápsula interna
Septo pelúcido
Pico del cuerpo calloso
**Arterias cerebrales anteriores**
Arteria estriada medial (recurrente de Heubner)
Arteria comunicante anterior
Quiasma óptico

# Arterias del encéfalo: visiones lateral y medial

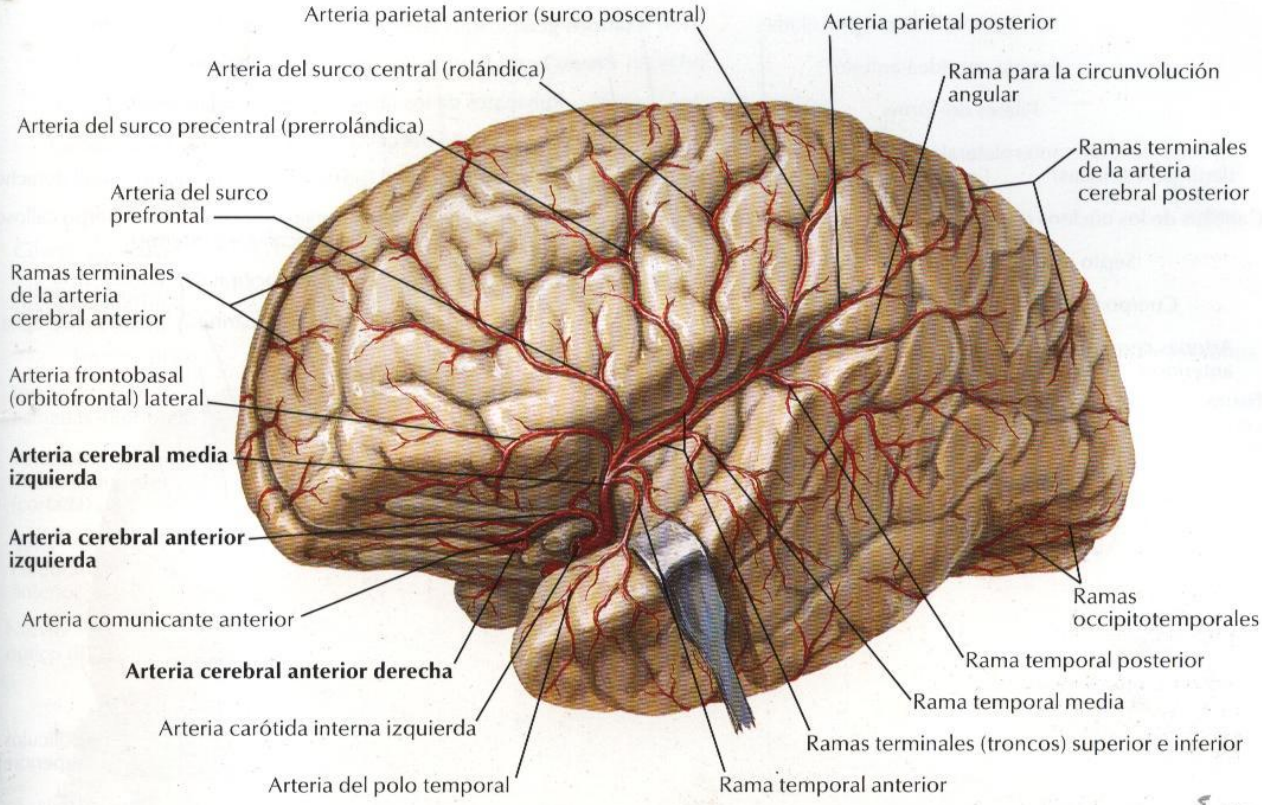


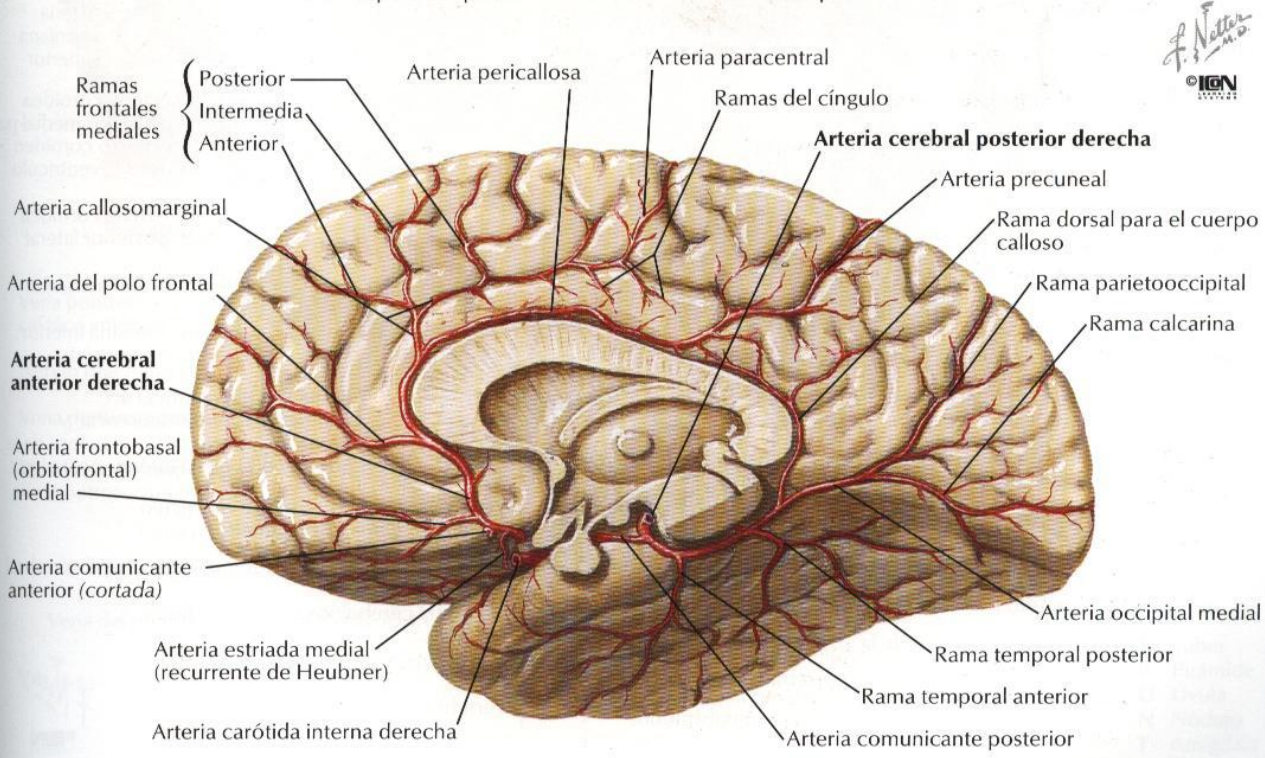


Nota: la arteria parietal anterior (o del surco poscentral) también se halla como arteria parietal anterior y arteria del surco poscentral por separado

# Arterias de la fosa craneal posterior

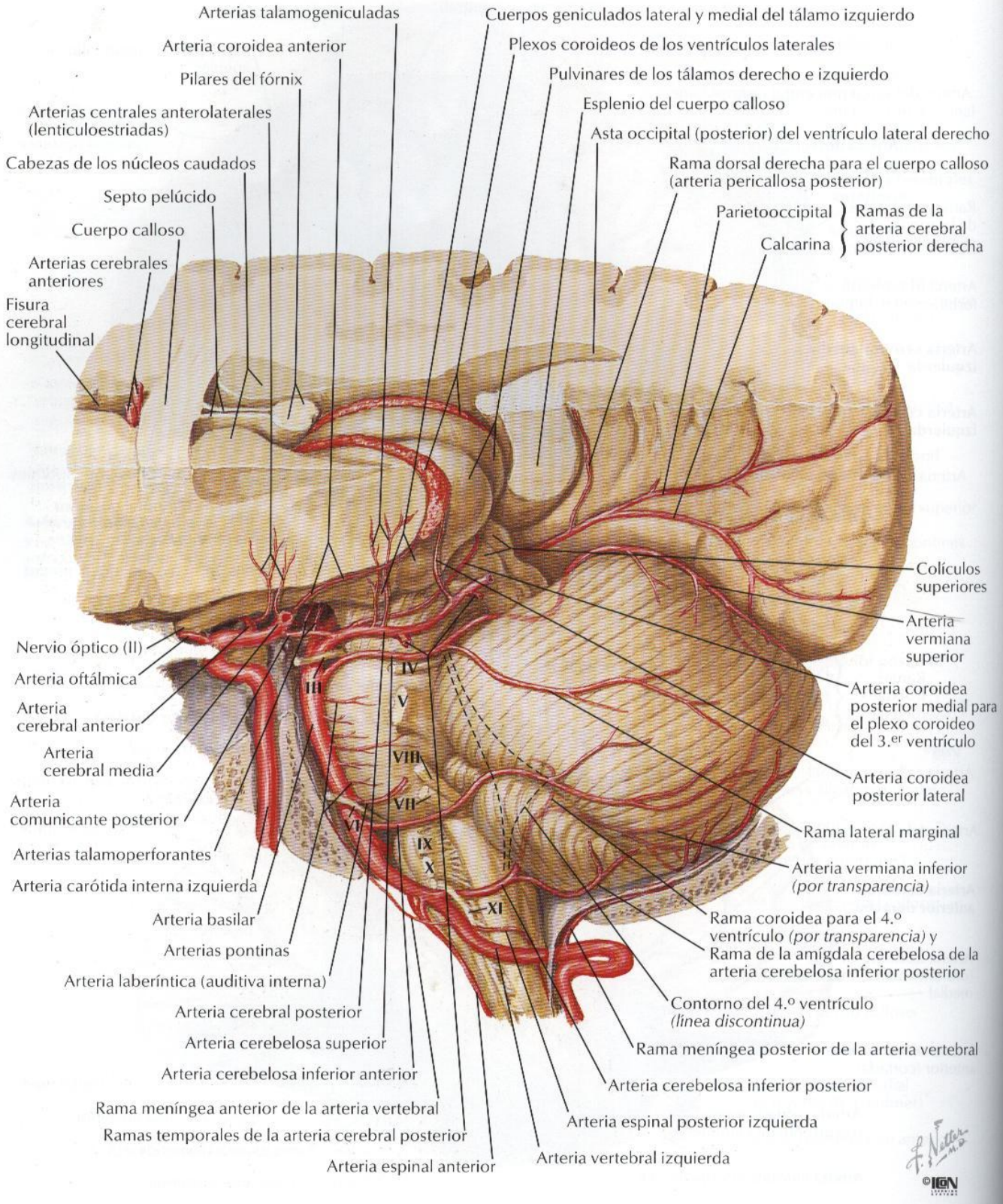

# Venas de la fosa craneal posterior

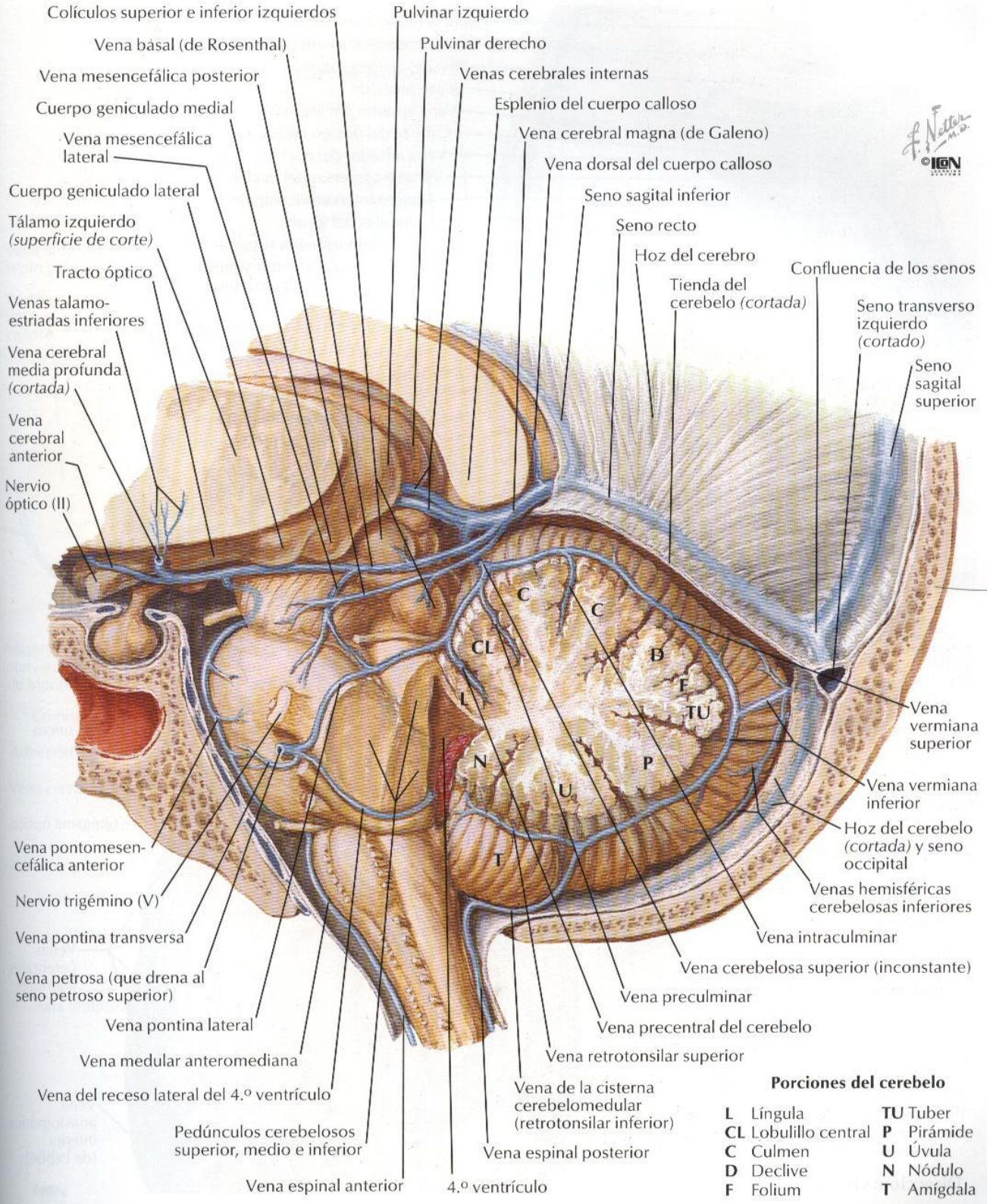

# Venas profundas del encéfalo

*PARA LAS VENAS SUPERFICIALES VEÁSE LÁMINA 96*

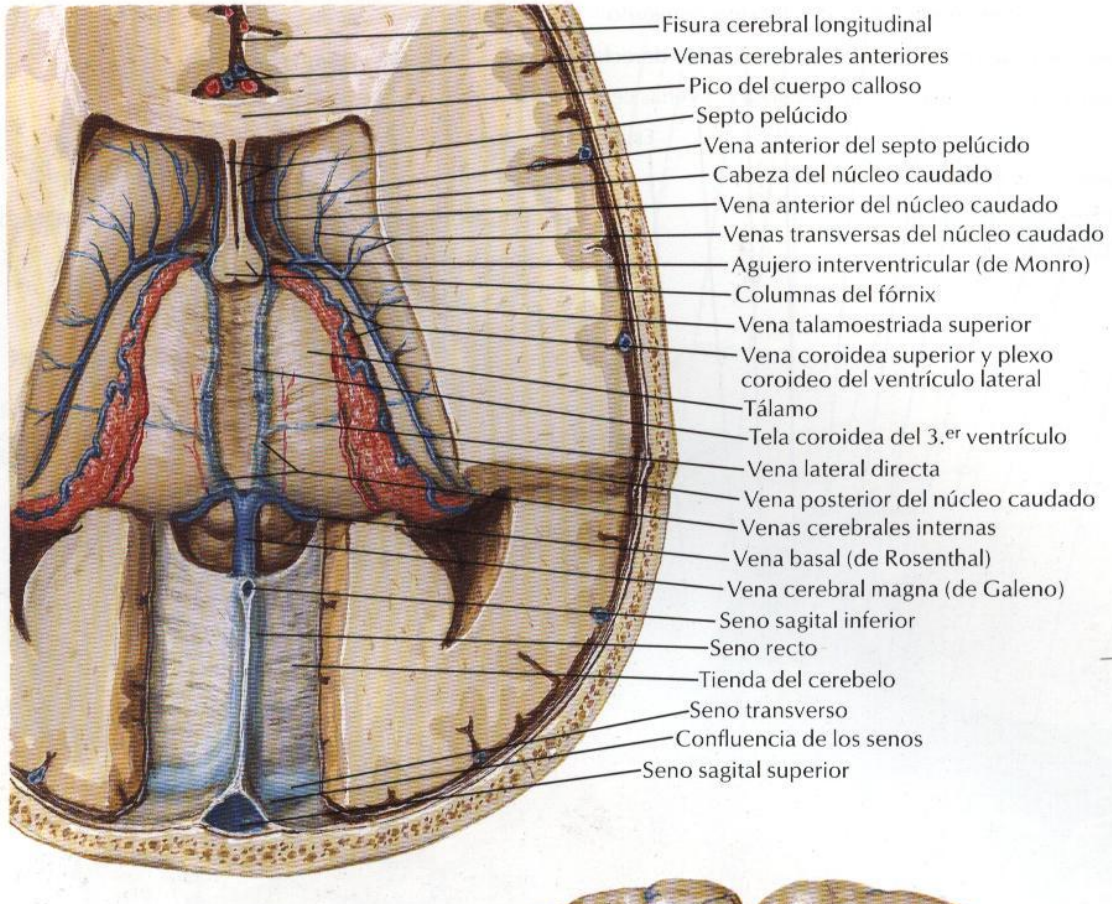


**Disección: visión superior**

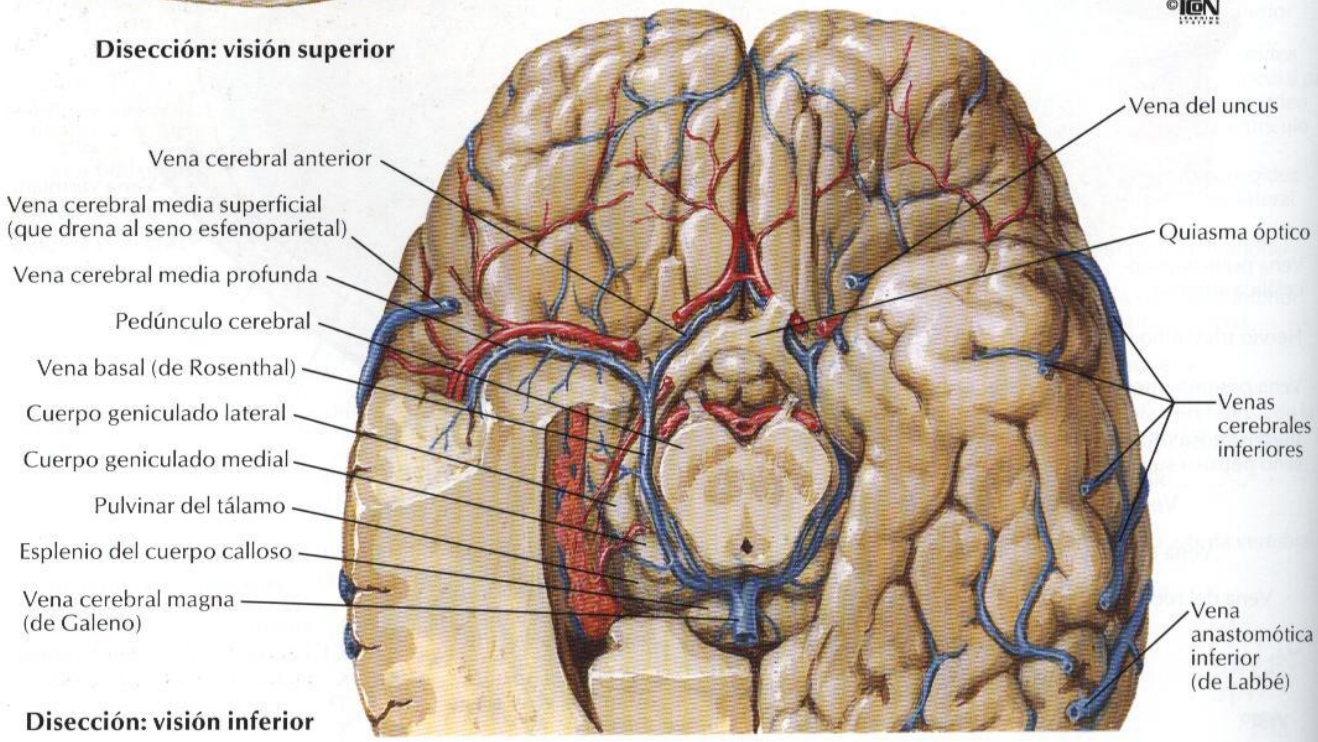


**Disección: visión inferior**

# Venas subependimarias del encéfalo

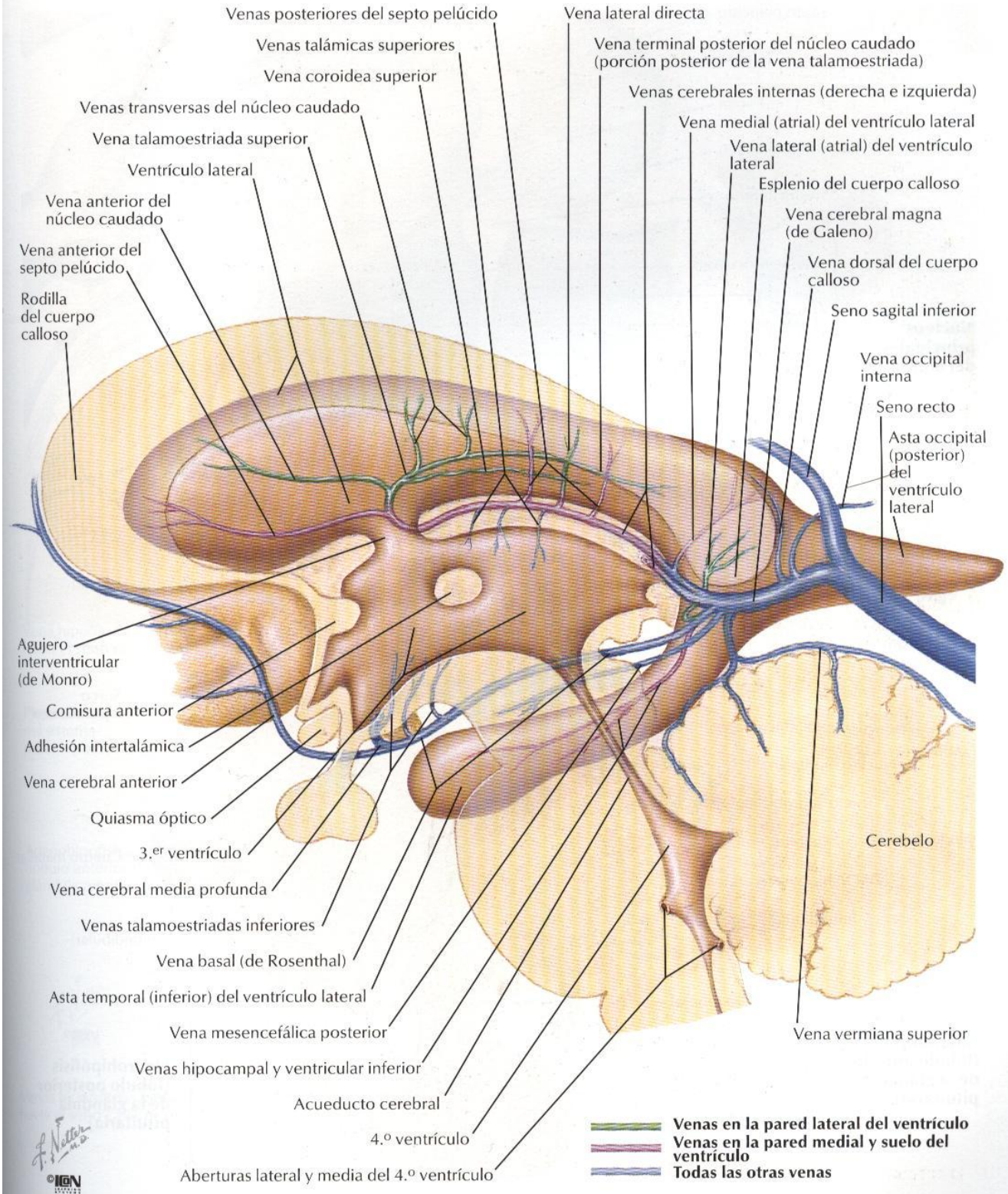

# Hipotálamo e hipófisis

VEÁNSE TAMBIÉN LÁMINAS 100, 101

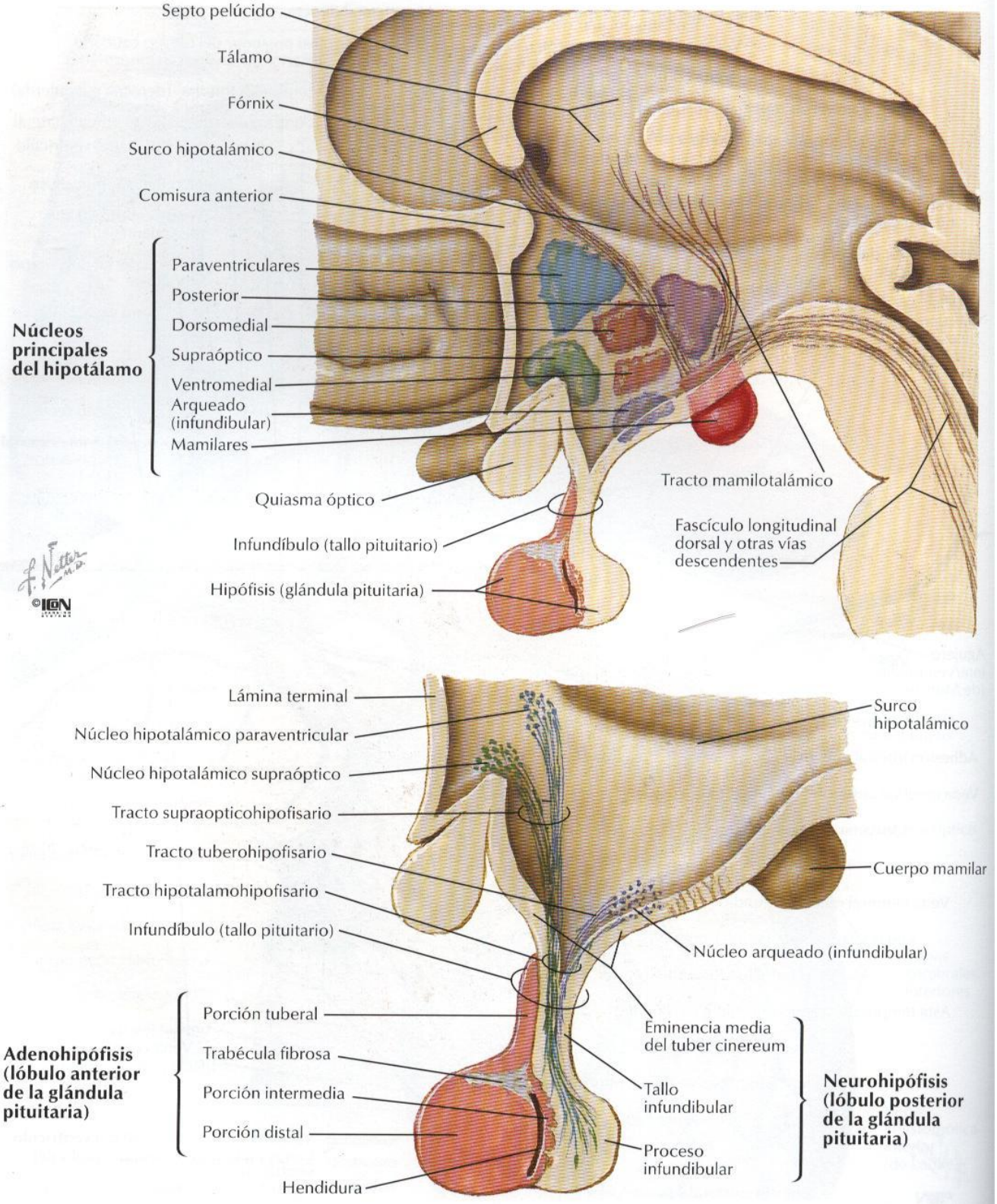

# Arterias y venas de hipotálamo e hipófisis

VEÁSE TAMBIÉN LÁMINA 133

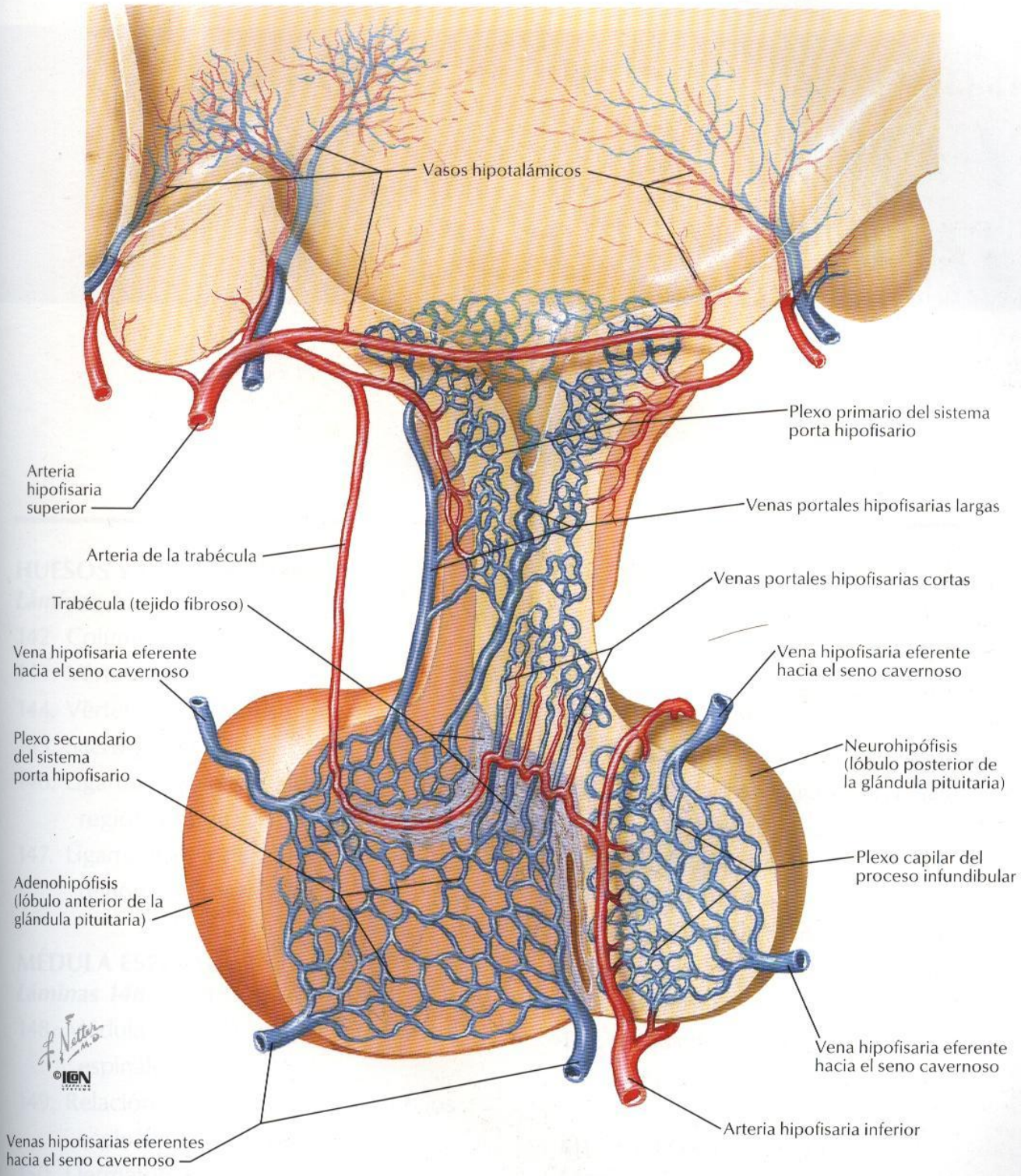

Sección II

# DORSO Y MÉDULA ESPINAL


**HUESOS Y LIGAMENTOS**
***Láminas 142 – 147***

142. Columna vertebral
143. Vértebras torácicas
144. Vértebras lumbares
145. Sacro y cóccix
146. Ligamentos vertebrales: región lumbar
147. Ligamentos vertebrales: región lumbosacra

**MÉDULA ESPINAL**
***Láminas 148 – 159***

148. Médula espinal y ramos ventrales espinales in situ
149. Relación de las raíces de los nervios espinales con las vértebras
150. Dermatomas
151. Secciones transversales de la médula espinal: tractos con fibras
152. Sistema nervioso autónomo: topografía general
153. Sistema nervioso autónomo: esquema
154. Sinápsis colinérgicas y adrenérgicas: esquema
155. Membranas y raíces nerviosas espinales
156. Origen del nervio espinal: secciones transversales
157. Arterias de la médula espinal: esquema
158. Arterias de la médula espinal: distribución intrínseca
159. Venas de la médula espinal y columna vertebral

**MÚSCULOS Y NERVIOS**
***Láminas 160 – 166***

160. Músculos del dorso: planos superficiales

161. Músculos del dorso: planos intermedios
162. Músculos del dorso: planos profundos
163. Nervios del dorso
164. Triángulo suboccipital
165. Región lumbar del dorso: sección transversal (visión superior)
166. Nervio espinal torácico típico

VÉANSE TAMBIÉN LÁMINAS 9, 12, 13, 143, 144, 145, 170, 231

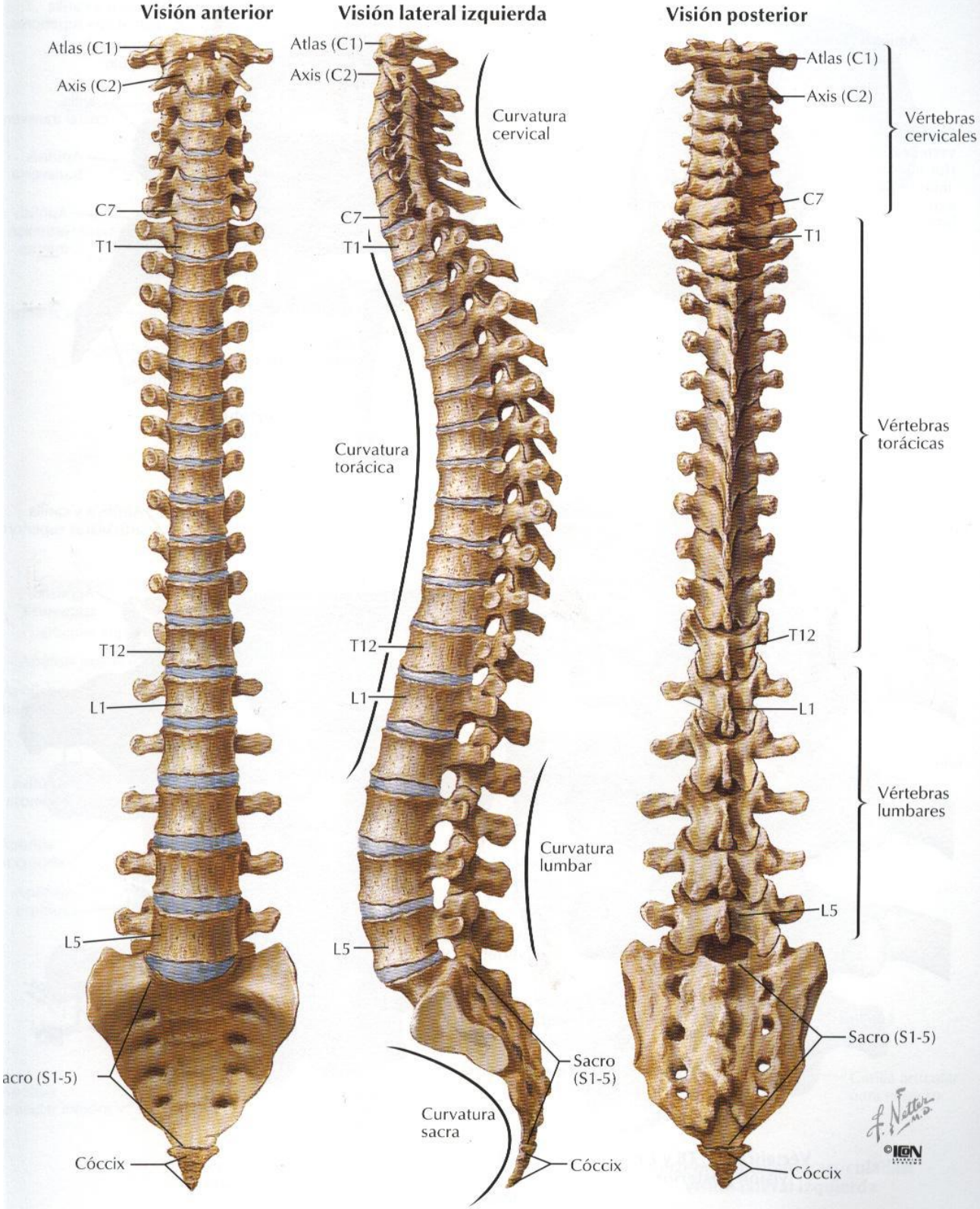

# Vértebras torácicas

VÉASE TAMBIÉN LÁMINA 172

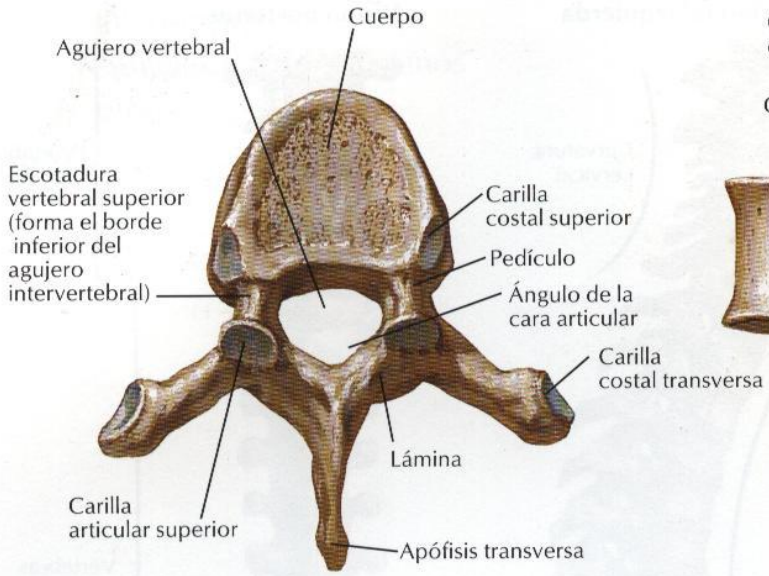


**Vértebra T6: visión superior**

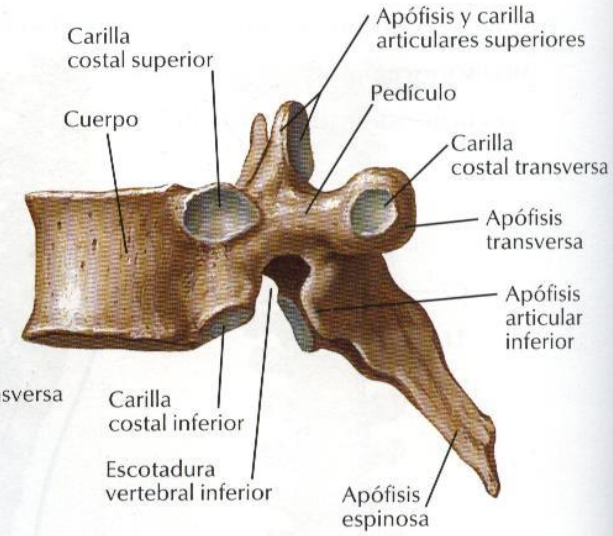


**Vértebra T6: visión lateral**

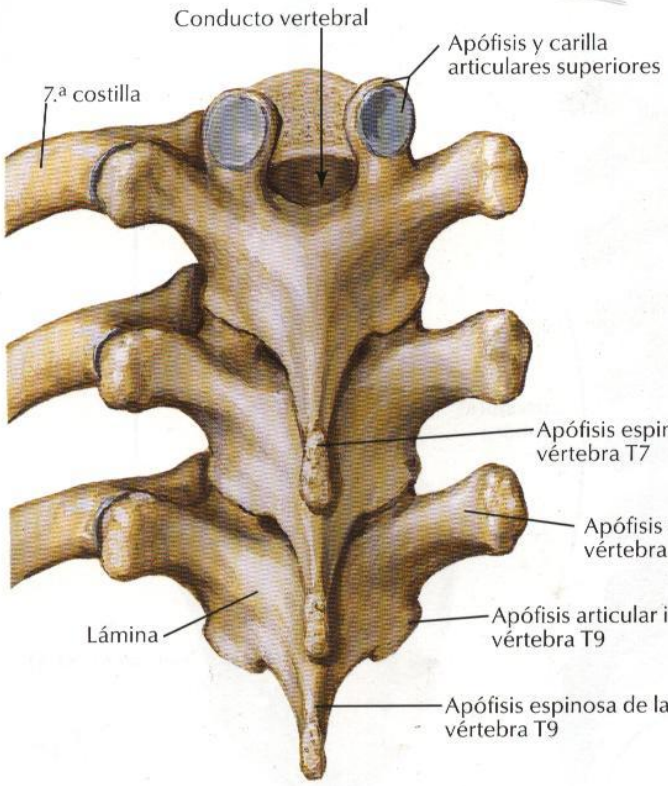


**Vértebras T7, T8 y T9: visión posterior**

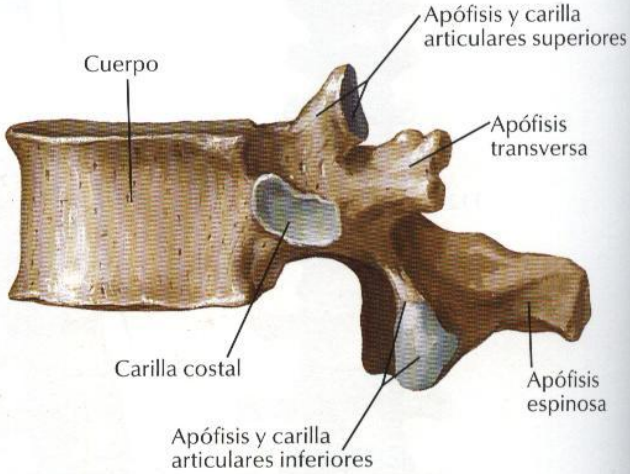


**Vértebra T12: visión lateral**

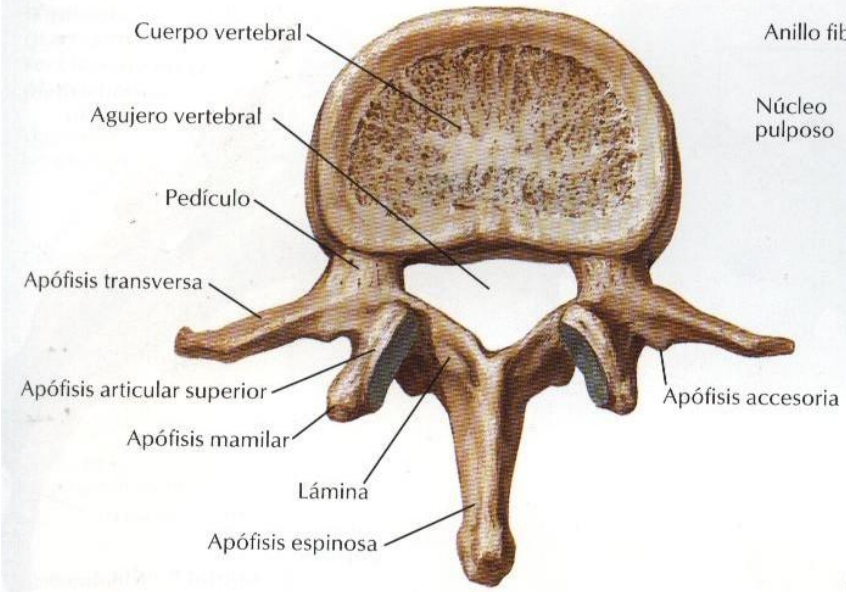


**Vértebra L2: visión superior**




**Disco intervertebral**

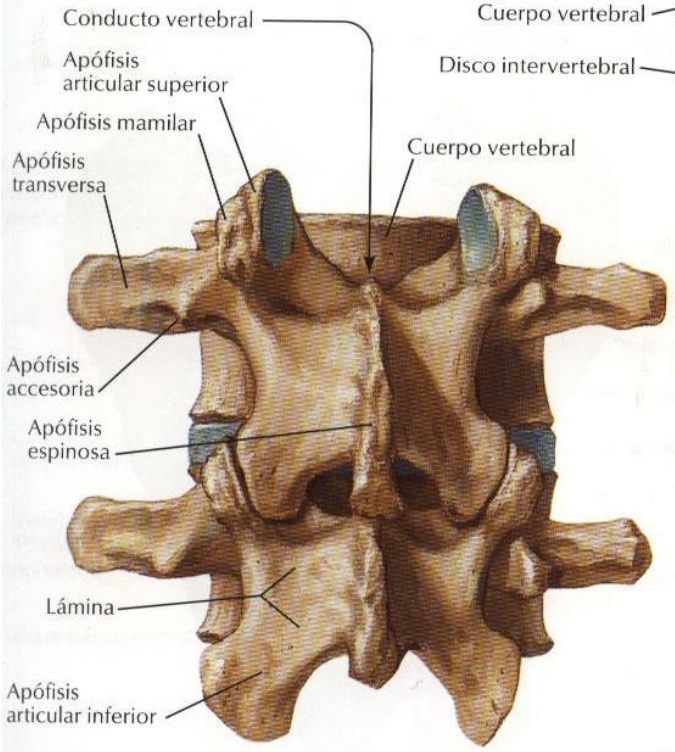


**Vértebras L3 y L4: visión posterior**

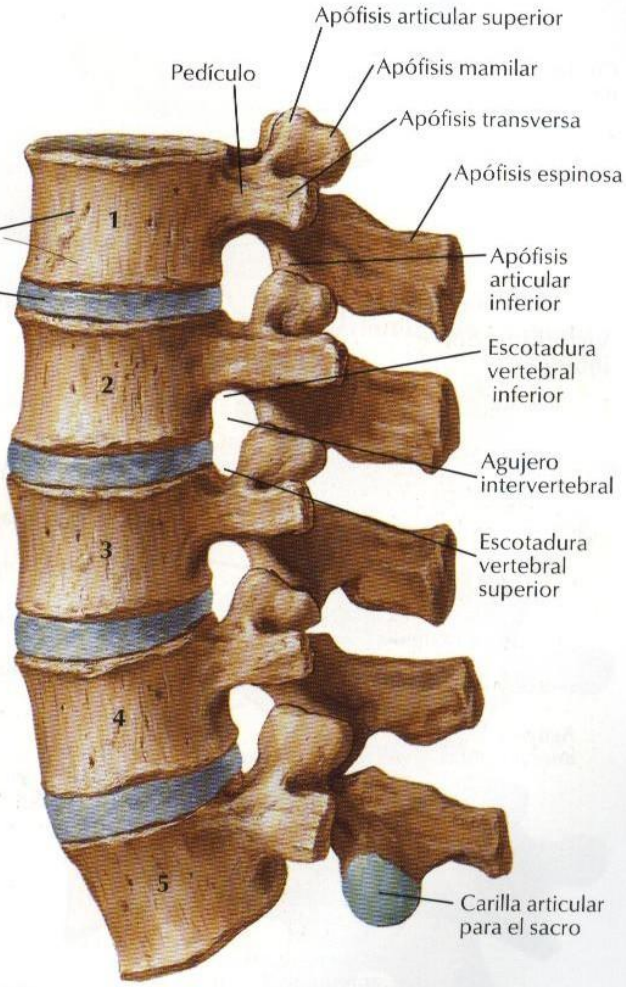


**Vértebras lumbares articuladas: visión lateral izquierda**

F. Netter M.D.
©ICON

# Sacro y cóccix

VÉANSE TAMBIÉN LÁMINAS 142, 147, 231, 330, 331, 332

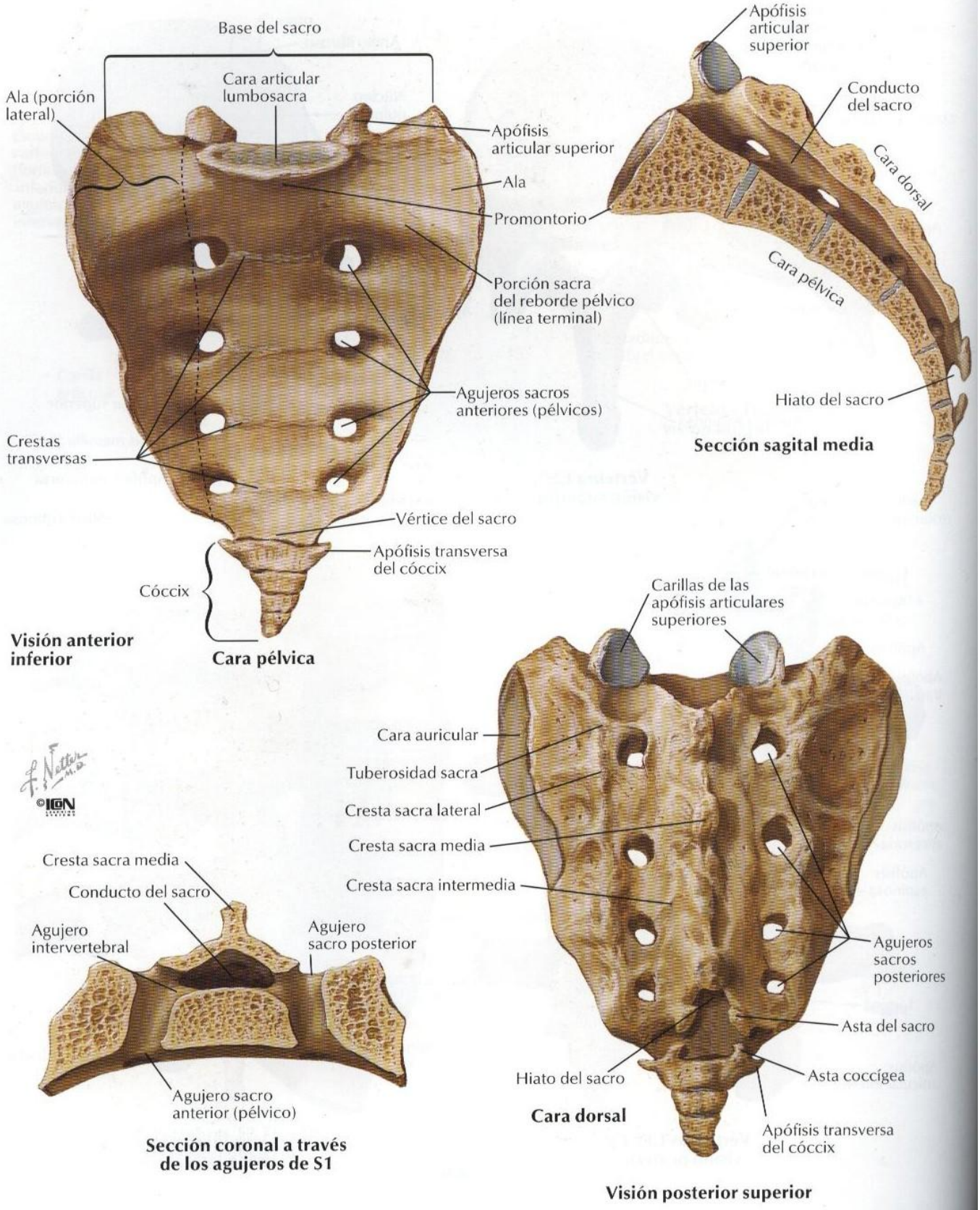

**Visión lateral izquierda *(parcialmente seccionada en el plano medio)***

Ligamento longitudinal anterior

Cuerpo vertebral lumbar

Disco intervertebral

Ligamento longitudinal anterior

Ligamento longitudinal posterior

Apófisis articular inferior

Cápsula de la articulación cigapofisaria *(parcialmente abierta)*

Apófisis articular superior

Apófisis transversa

Apófisis espinosa

Ligamento amarillo

Ligamento interespinoso

Ligamento supraespinoso

Agujero intervertebral

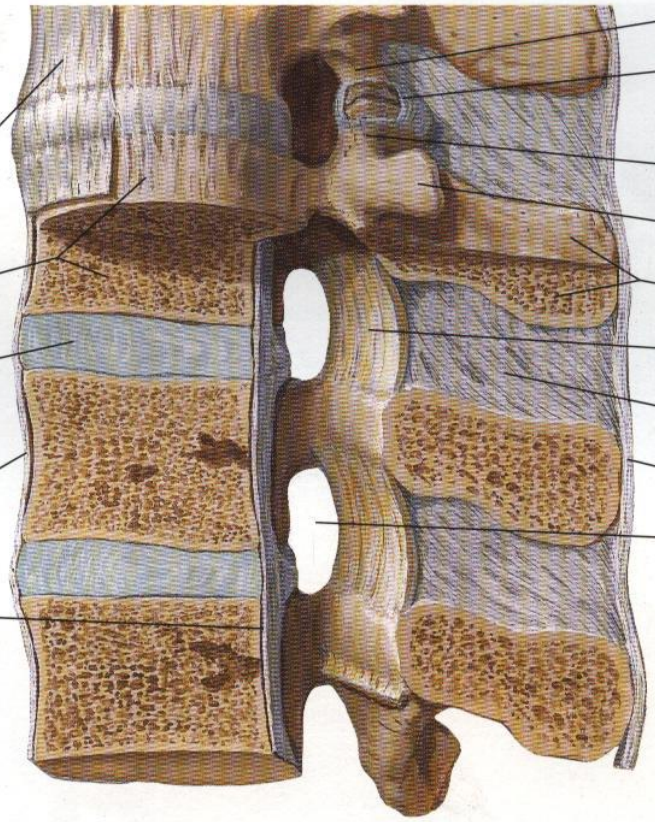

**Segmentos vertebrales posteriores: visión anterior**

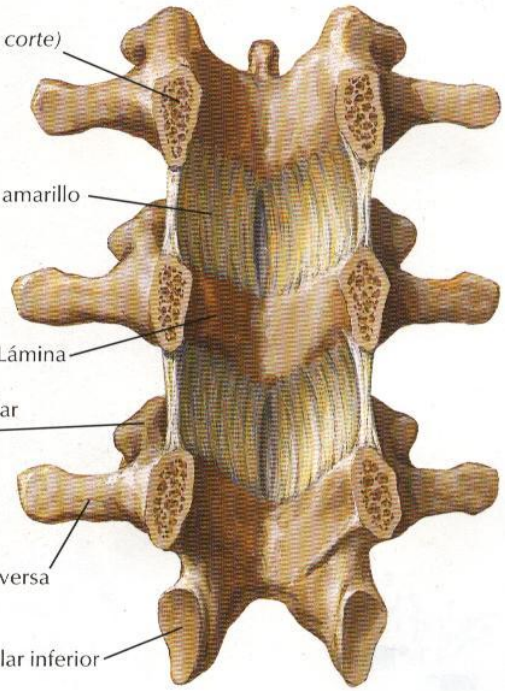


**Segmentos vertebrales anteriores: visión posterior *(pedículos seccionados)***

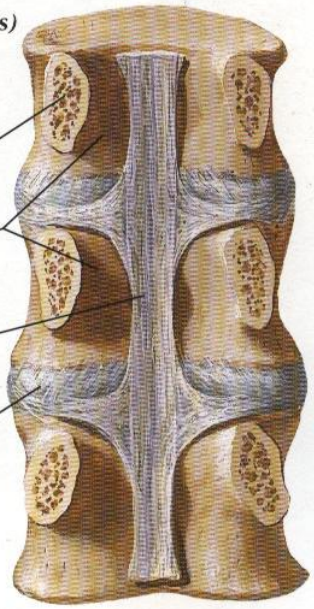

# Ligamentos vertebrales: región lumbosacra

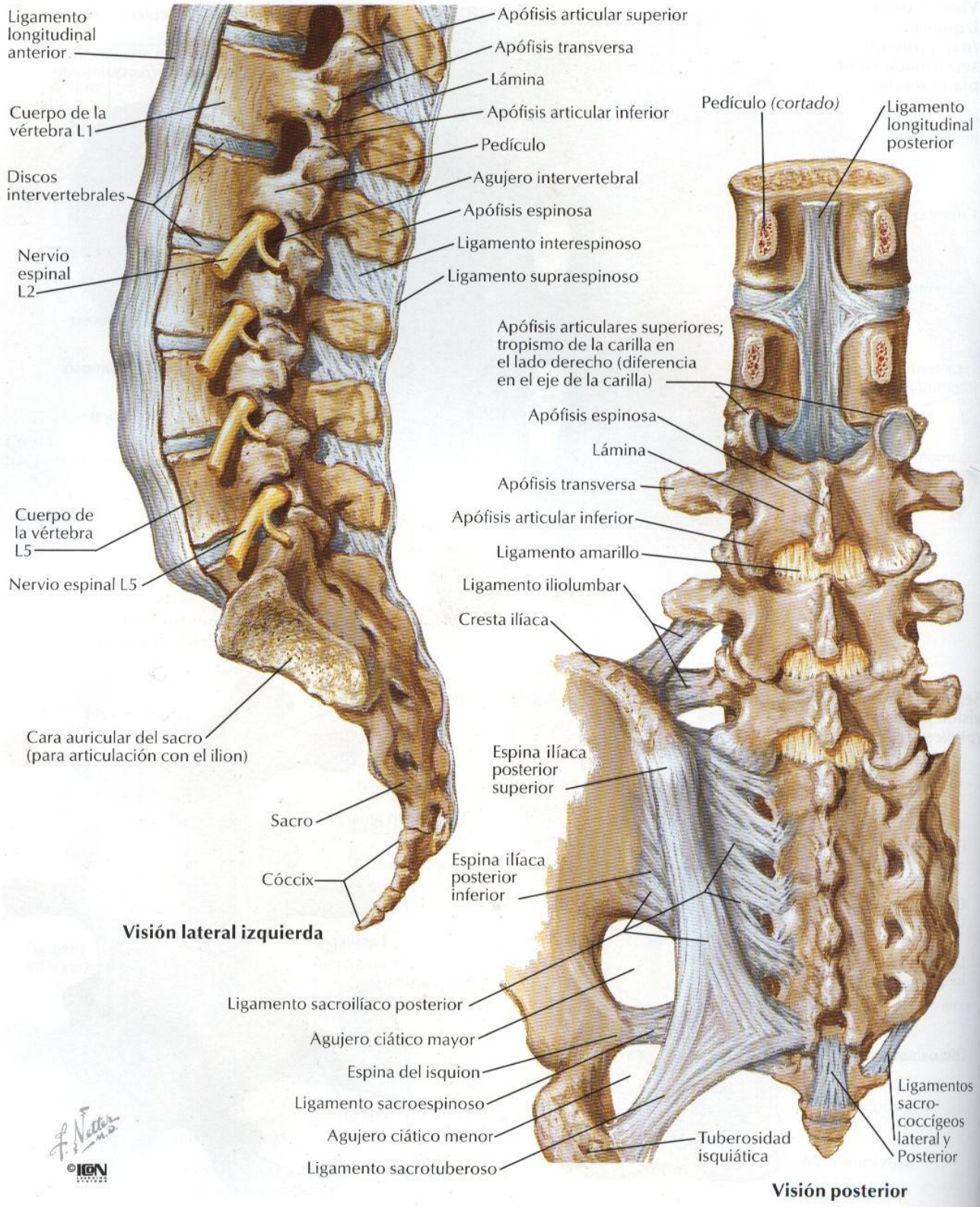

# Médula espinal y ramos ventrales espinales in situ

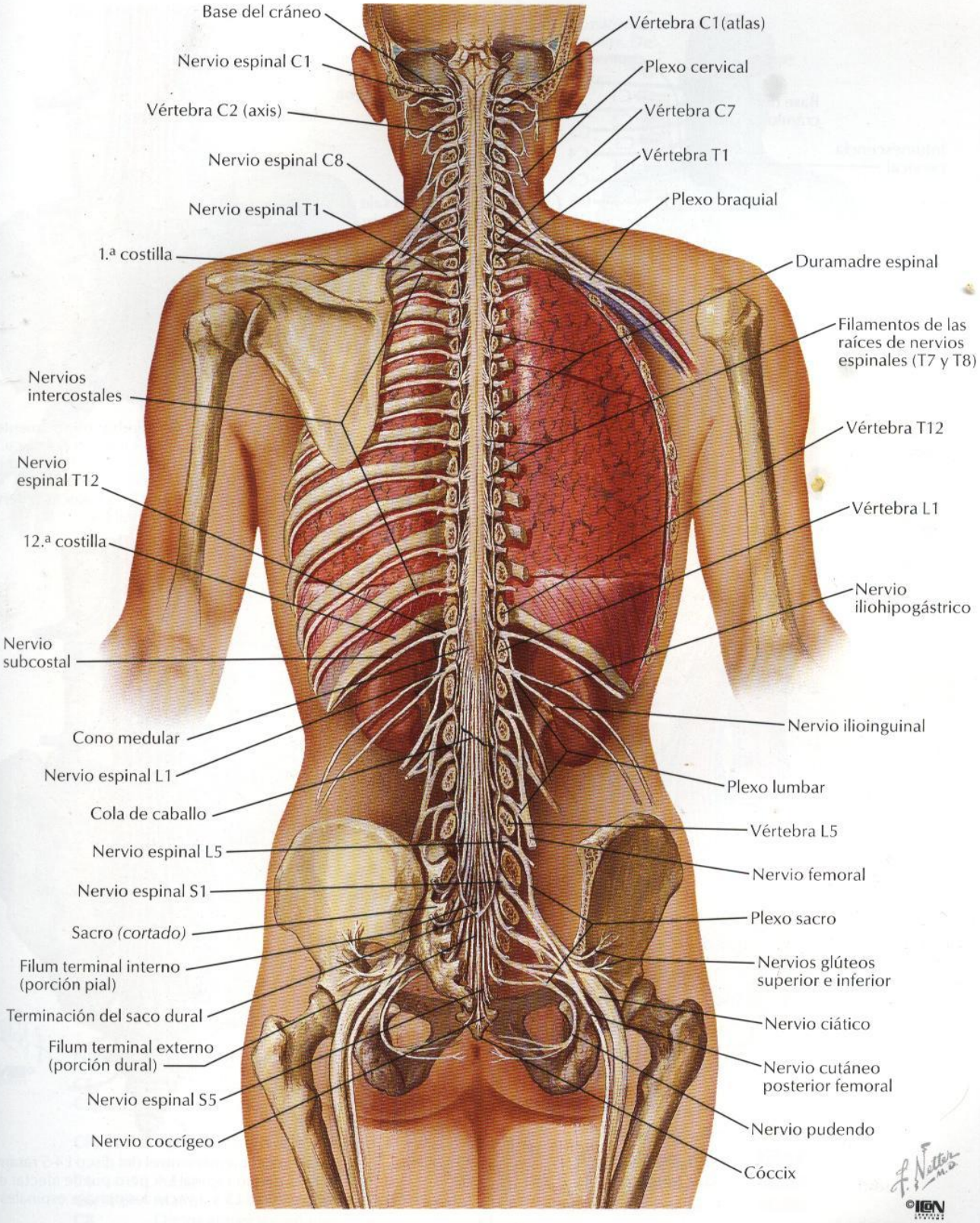

# Relación de las raíces de los nervios espinales con las vértebras

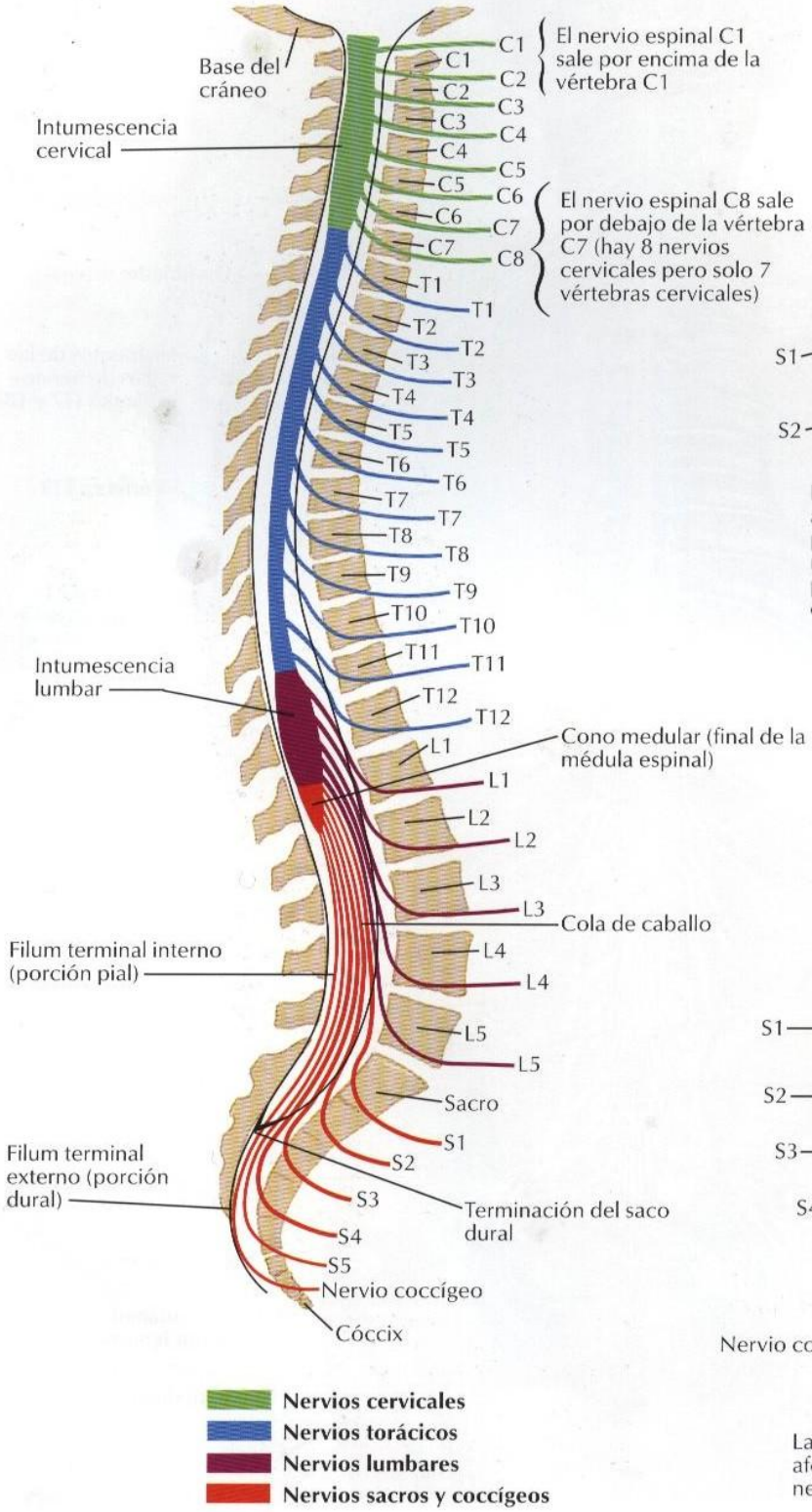


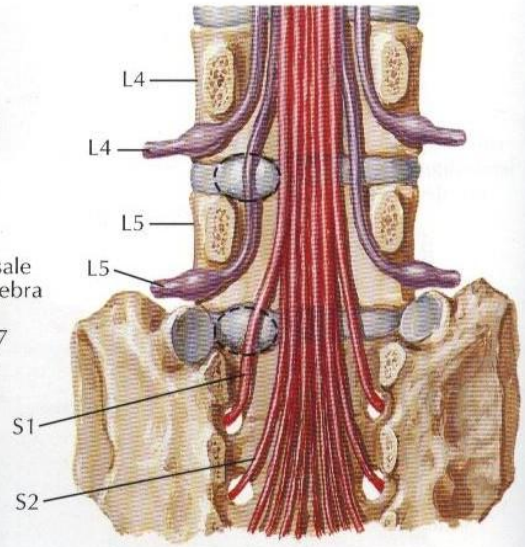


La protrusión de un disco lumbar normalmente no afecta el nervio que sale por encima del disco. La protrusión lateral a nivel del disco L4-5 afecta el nervio espinal L5, no el nervio espinal L4. La protrusión del disco a nivel L5-S1 afecta el nervio espinal S1, no el nervio espinal L5

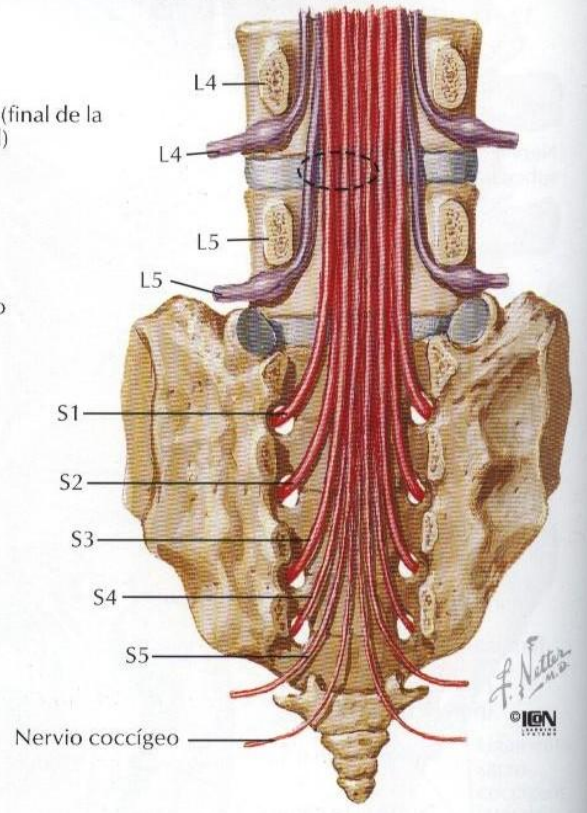


La protrusión medial a nivel del disco L4-5 raramente afecta el nervio espinal L4, pero puede afectar el nervio espinal L5 y a veces los nervios espinales S1-4

VEANSE TAMBIÉN LÁMINAS 451, 507; PARA MAPAS DE INERVACIÓN CUTÁNEA VÉANSE LÁMINAS 18, 441, 443, 444, 445, 447, 450, 502–506

Delimitación esquemática de dermatomas mostrados como segmentos definidos. De hecho existe considerable solapamiento entre dos dermatomas cualesquiera adyacentes

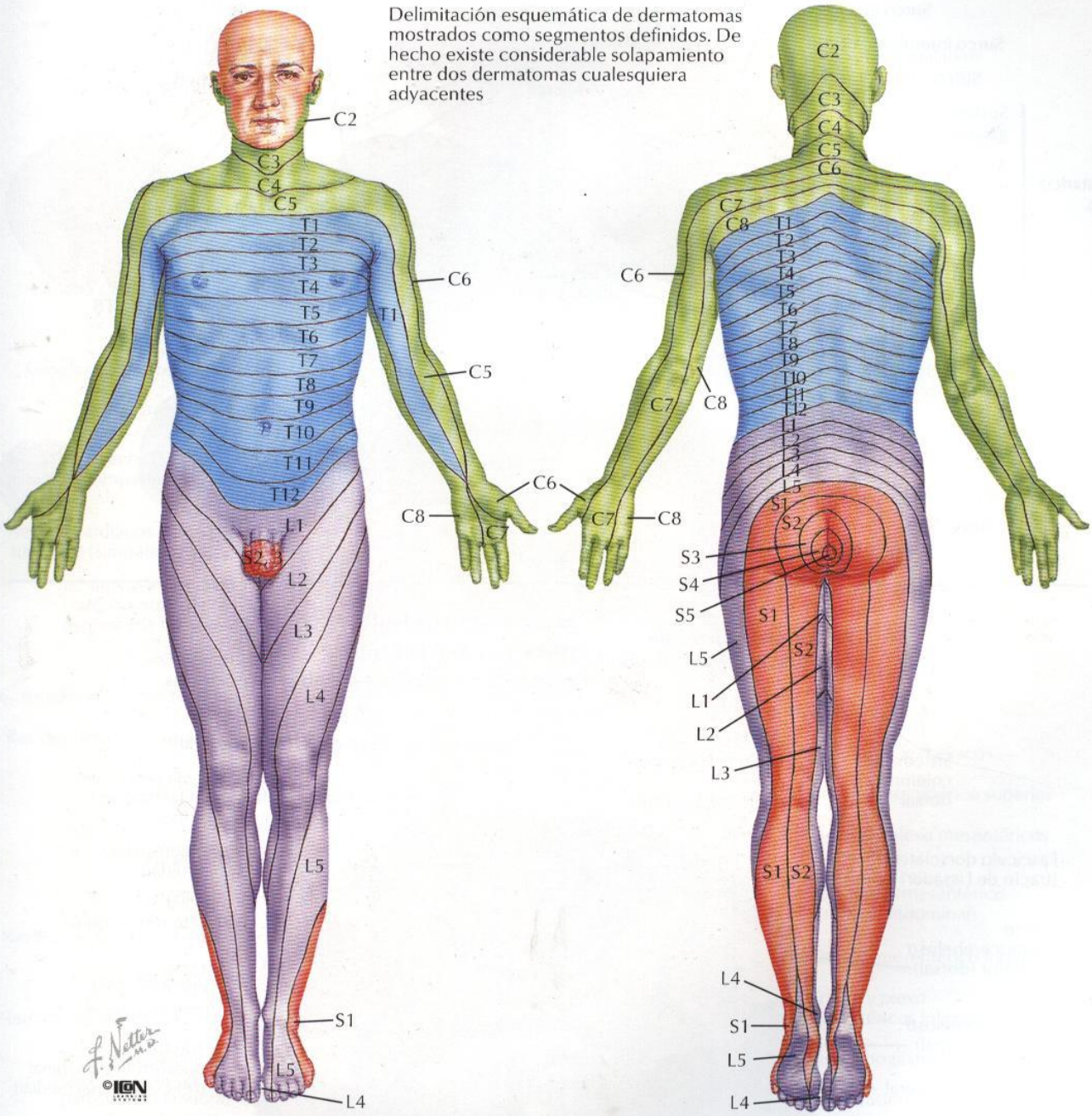


**Niveles de los principales dermatomas**

| | |
|---|---|
| **C5** | Clavículas |
| **C5, 6, 7** | Partes laterales de los miembros superiores |
| **C8, T1** | Partes mediales de los miembros superiores |
| **C6** | Pulgar |
| **C6, 7, 8** | Mano |
| **C8** | Dedos anular y meñique |
| **T4** | Nivel de los pezones |
| **T10** | Nivel del ombligo |
| **T12** | Región inguinal |
| **L1, 2, 3, 4** | Caras anterior e interna de los miembros inferiores |
| **L4, 5, S1** | Pie |
| **L4** | Cara medial del dedo gordo del pie |
| **S1, 2, L5** | Caras posterior y externa de los miembros inferiores |
| **S1** | Borde lateral del pie y dedo pequeño del pie |
| **S2, 3, 4** | Periné |

# Secciones transversales de la médula espinal: tractos de fibras

**Secciones a través de la médula espinal a varios niveles**

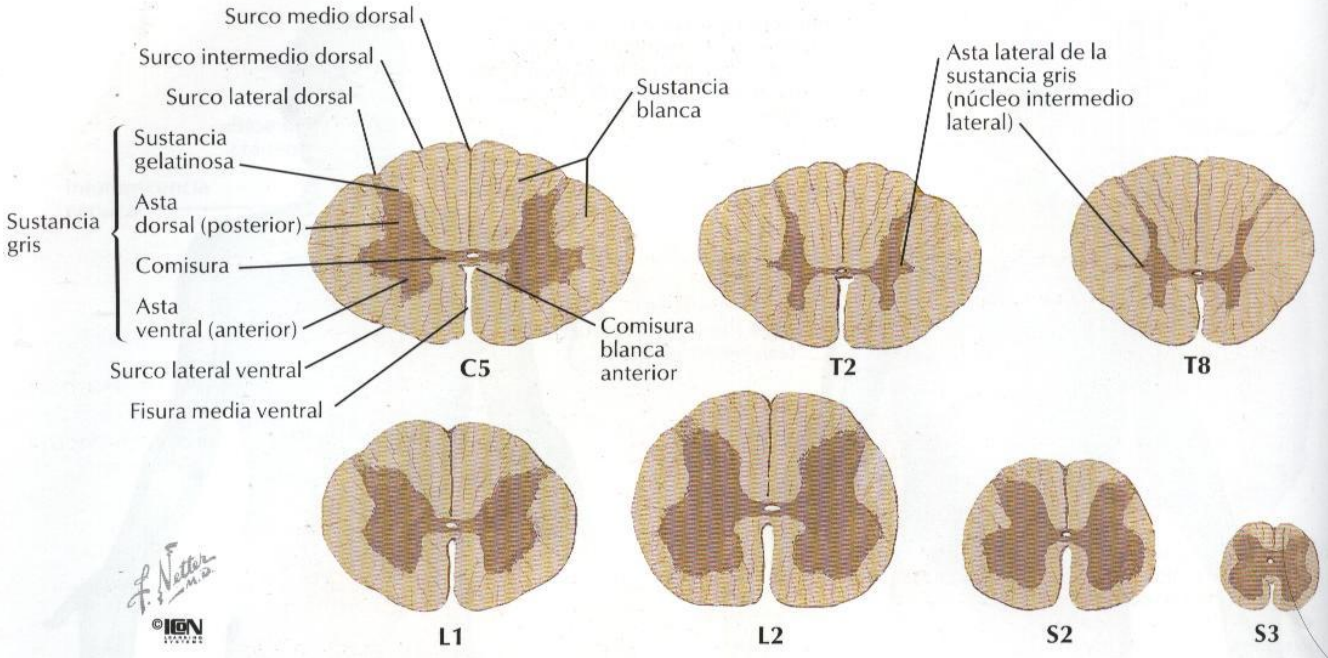


**Principales tractos de fibras de la médula espinal**

- **Vías ascendentes**
- **Vías descendentes**
- **Fibras que van en ambas direcciones**

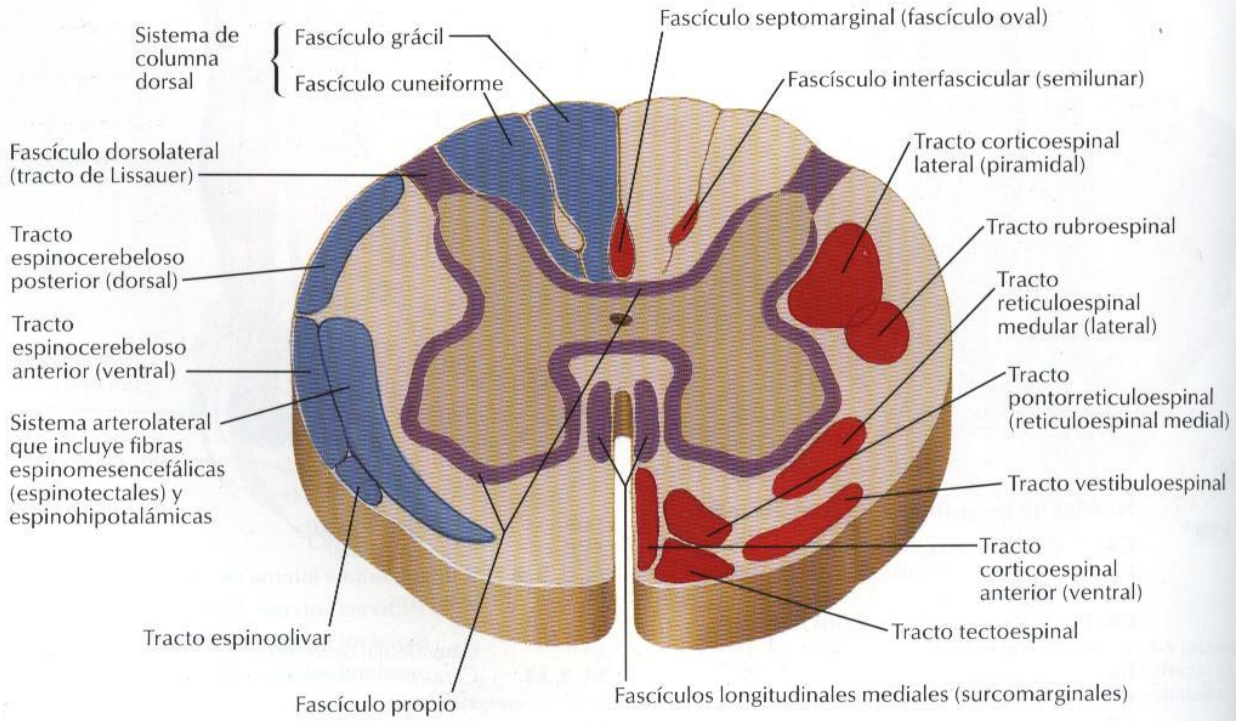

# Sistema nervioso autónomo: topografía general

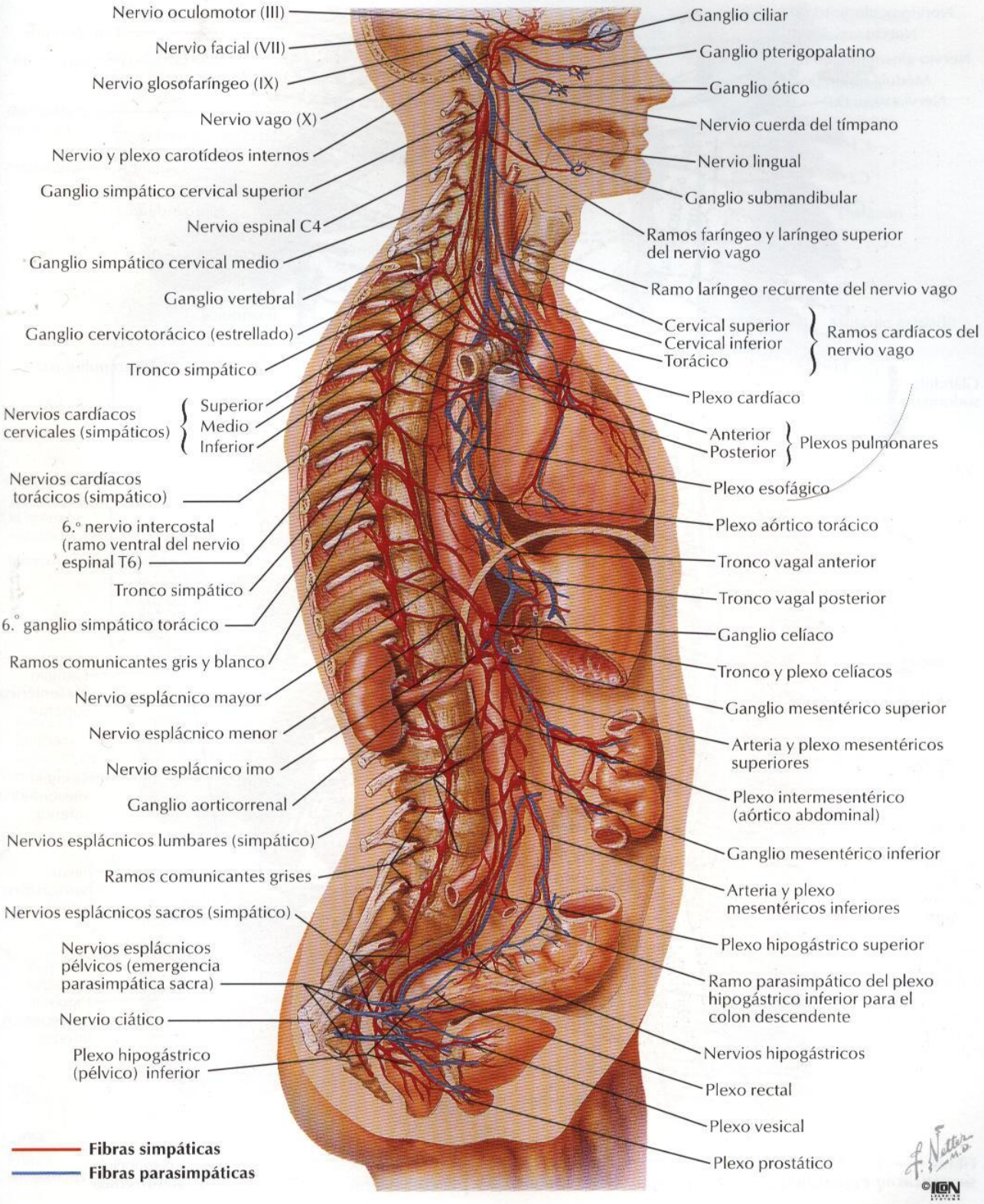

# Sistema nervioso autónomo: esquema

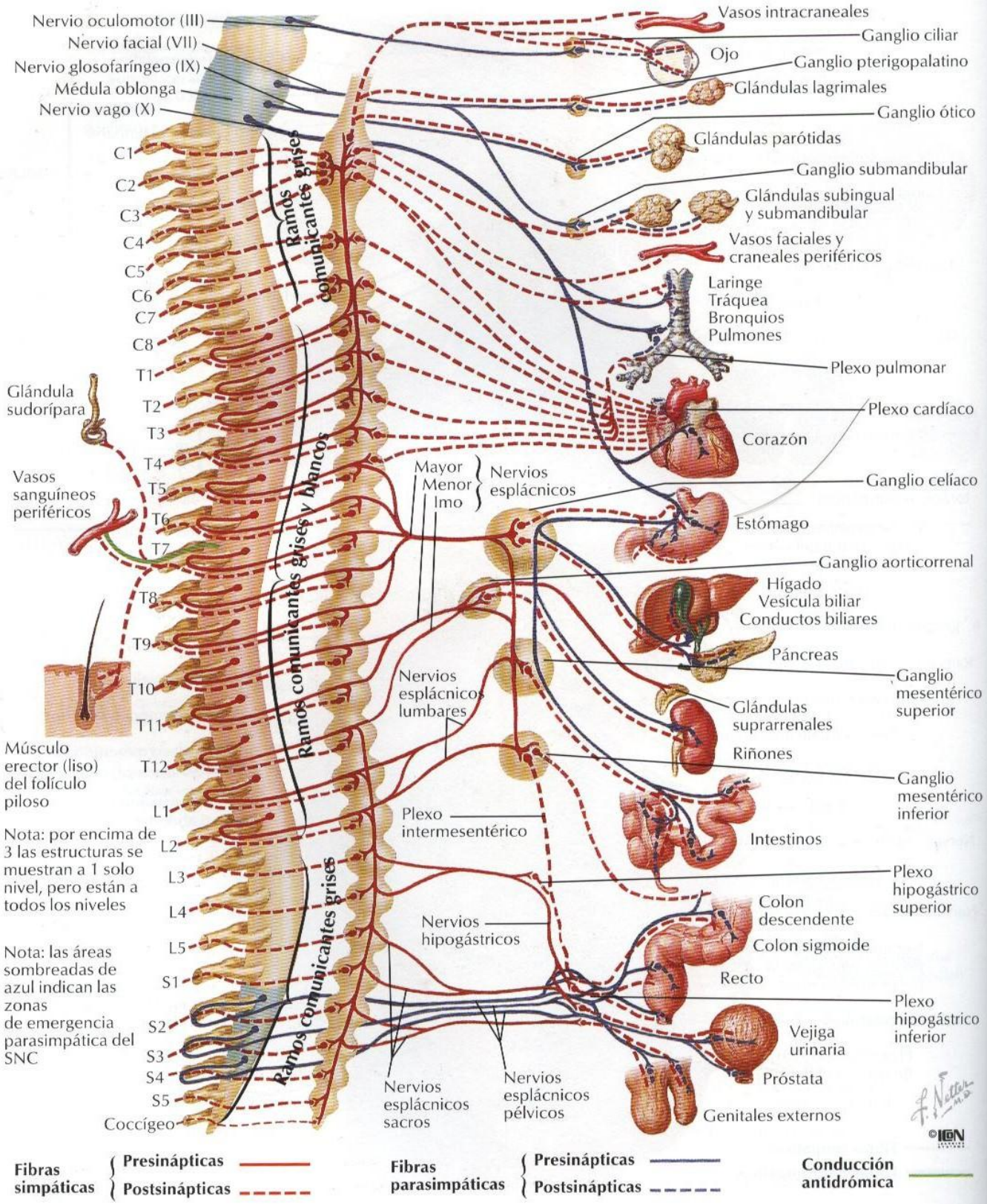

# Sinápsis colinérgicas y adrenérgicas: esquema

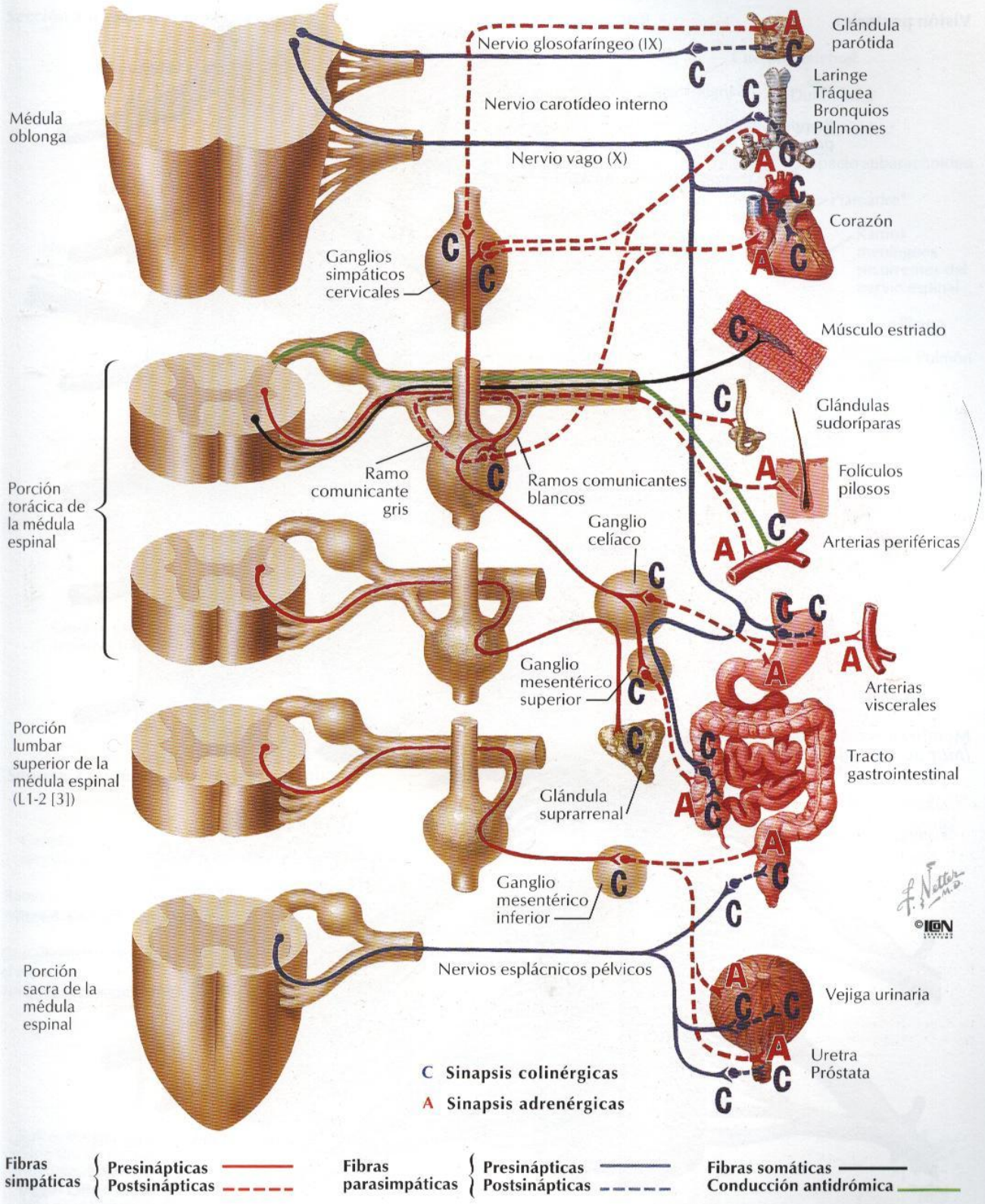

# Membranas y raíces nerviosas espinales

**Visión posterior**

Raíz ventral del nervio espinal
Raíz dorsal del nervio espinal
Ganglio espinal sensitivo (raíz dorsal)
Ramos comunicantes blanco y gris para y desde el tronco simpático
Ramo ventral del nervio espinal
Ramo dorsal del nervio espinal
Duramadre
Aracnoides
Septo mesotelial en el surco medio dorsal
Espacio subaracnoideo
Piamadre que recubre la médula espinal
Filamentos de la raíz dorsal
Ligamento dentado

**Membranas extirpadas: visión anterior**
***(muy aumentada)***

Sustancia gris
Sustancia blanca
Filamentos de la raíz dorsal
Raíz dorsal del nervio espinal
Filamentos de la raíz ventral
Ganglio espinal sensitivo (raíz dorsal)
Ramo dorsal del nervio espinal
Ramo ventral del nervio espinal
Raíz ventral del nervio espinal
Nervio espinal
Ramos comunicantes gris y blanco

F. Netter M.D.
©ICON

# Origen del nervio espinal: secciones transversales

VÉANSE TAMBIÉN LÁMINAS 154, 155, 158, 159

**Sección a través de una vértebra torácica**

Aorta
Grasa en el espacio epidural
Ganglio simpático
Raíz ventral
Ramos comunicantes blanco y gris
Nervio espinal
Ramo ventral (nervio intercostal)
Ramo dorsal
Cuerpo vertebral
Duramadre
Aracnoides*
Espacio subaracnoideo
Piamadre*
Ramos meníngeos recurrentes del nervio espinal
Pleura
Pulmón
Ganglio espinal sensitivo (raíz dorsal)
Raíz dorsal
Asta lateral de la sustancia gris de la médula espinal
Ramo lateral
Ramo medial
del ramo dorsal del nervio espinal
Plexo venoso vertebral interno (epidural)

**Sección a través de una vértebra lumbar**

Ganglio simpático
Ramo comunicante gris
Grasa en el espacio epidural
Duramadre
Aracnoides
Raíz ventral
Nervio espinal
Ramo ventral (contribuye al plexo lumbar)
Ramo dorsal
Ganglio espinal sensitivo (raíz dorsal)
Raíces dorsales y ventrales de nervios espinales lumbares y sacros formando la cola de caballo
Raíz dorsal
Cono medular

*Leptomeninges

F. Netter M.D.
©ICON

# Arterias de la médula espinal: esquema

VÉASE TAMBIÉN LÁMINA 131

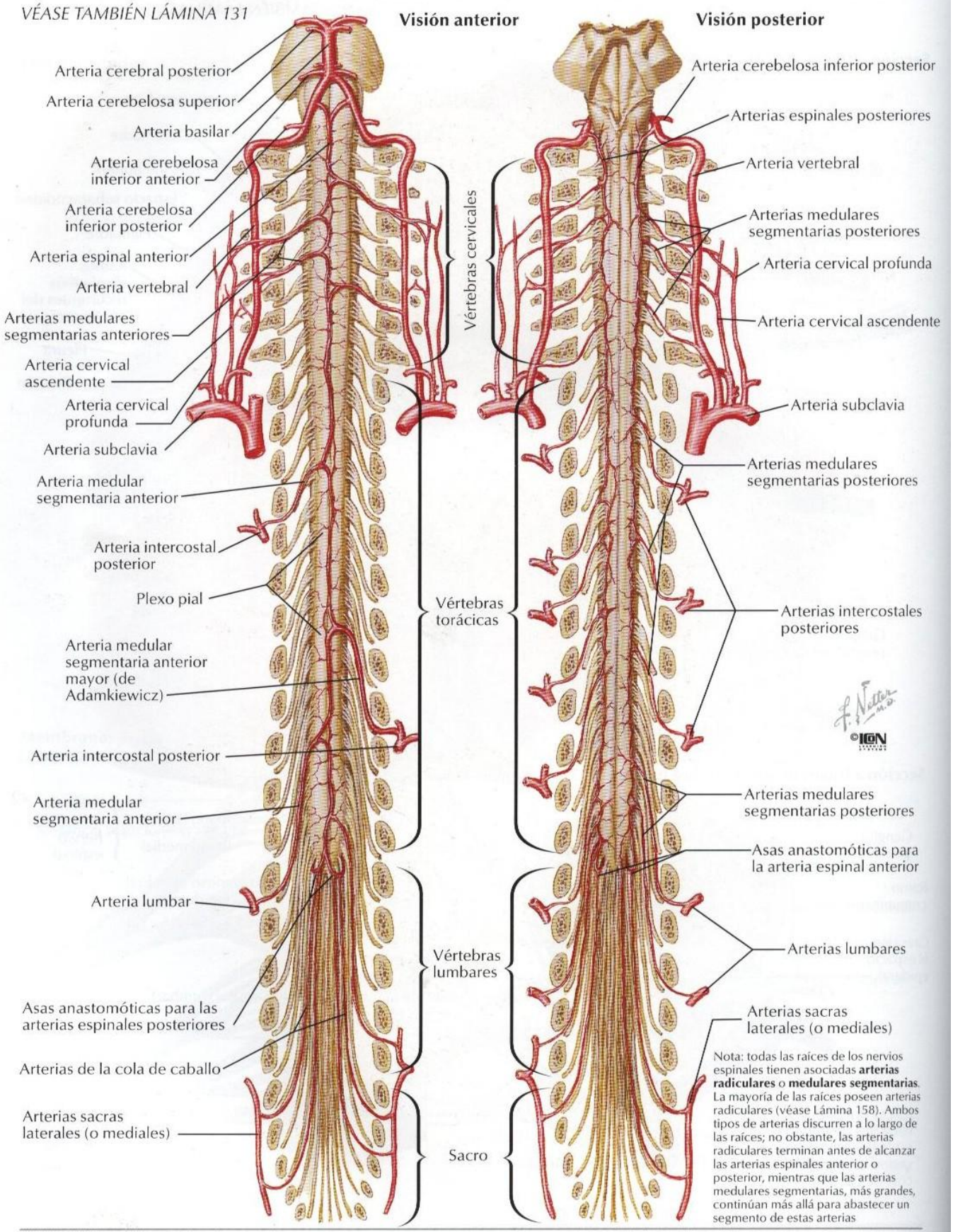


Nota: todas las raíces de los nervios espinales tienen asociadas **arterias radiculares** o **medulares segmentarias**. La mayoría de las raíces poseen arterias radiculares (véase Lámina 158). Ambos tipos de arterias discurren a lo largo de las raíces; no obstante, las arterias radiculares terminan antes de alcanzar las arterias espinales anterior o posterior, mientras que las arterias medulares segmentarias, más grandes, continúan más allá para abastecer un segmento de estas arterias

# Arterias de la médula espinal: distribución intrínseca

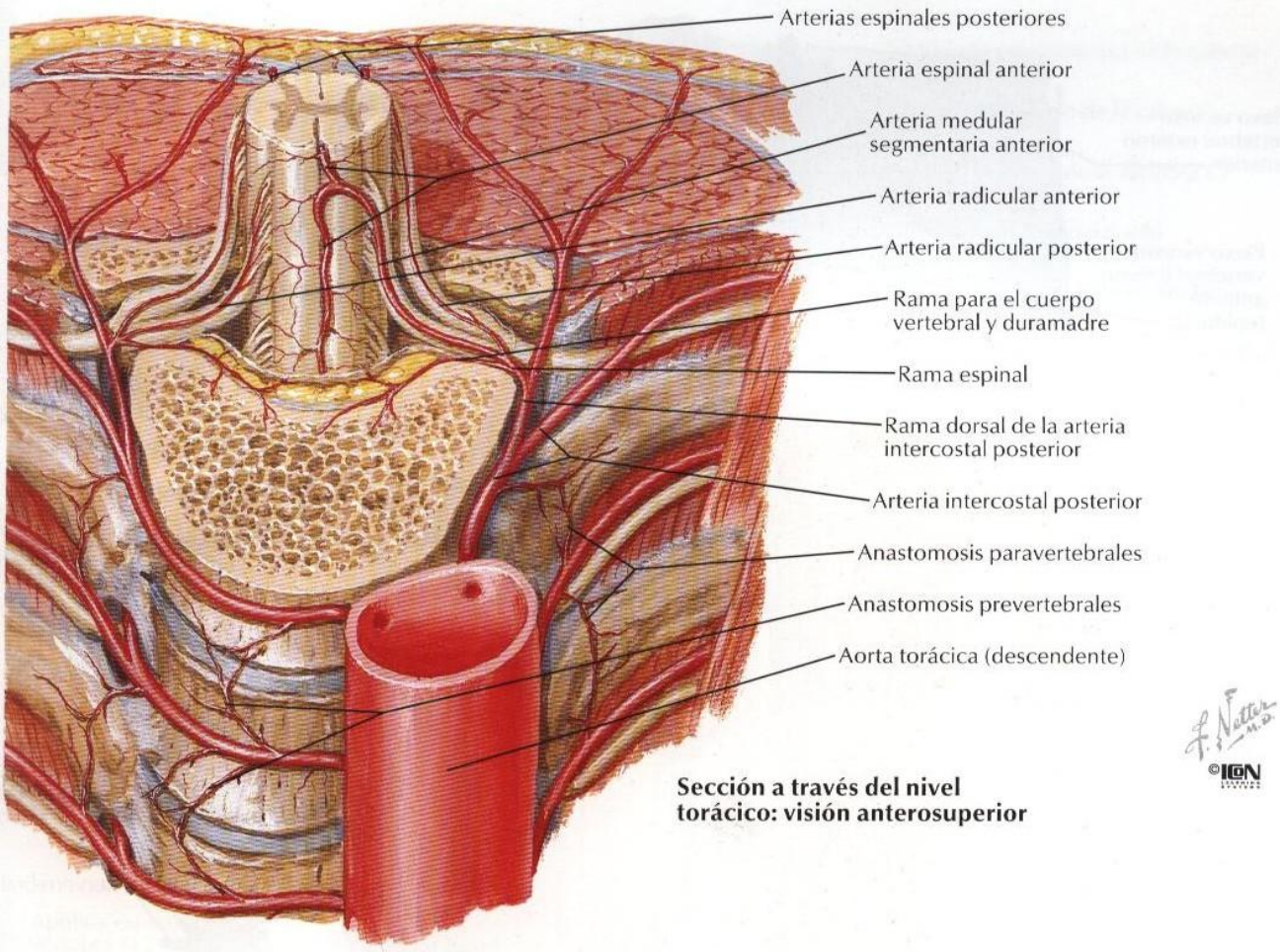


**Sección a través del nivel torácico: visión anterosuperior**

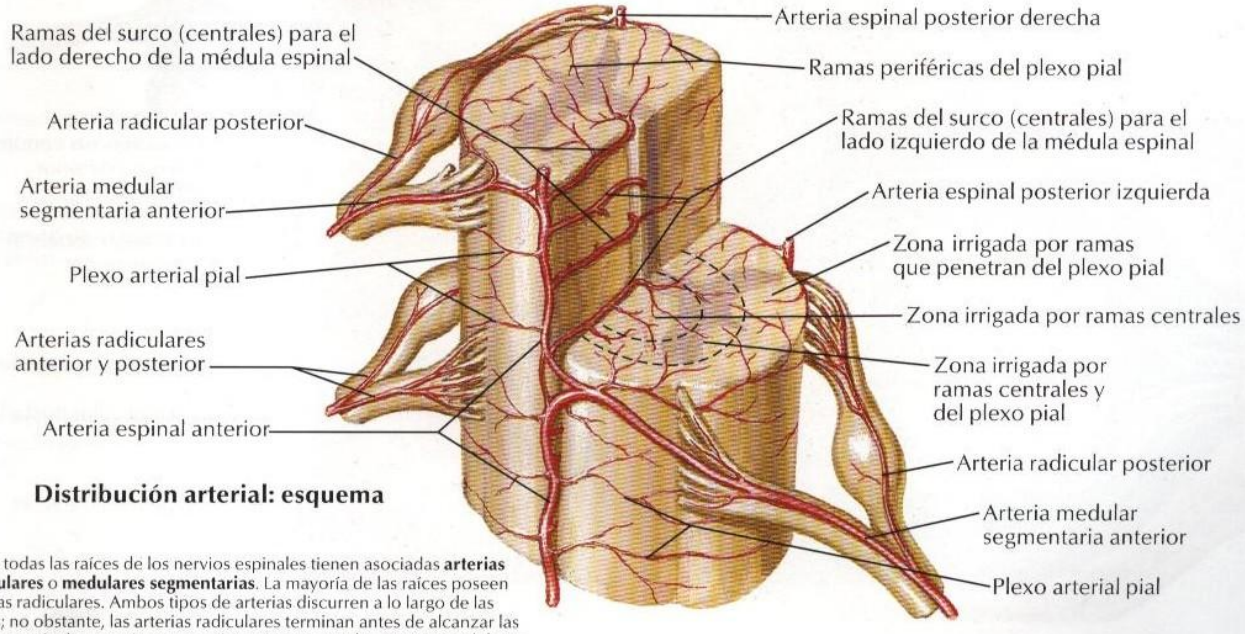


**Distribución arterial: esquema**

Nota: todas las raíces de los nervios espinales tienen asociadas **arterias radiculares** o **medulares segmentarias**. La mayoría de las raíces poseen arterias radiculares. Ambos tipos de arterias discurren a lo largo de las raíces; no obstante, las arterias radiculares terminan antes de alcanzar las arterias espinales anterior o posterior, mientras que las arterias medulares segmentarias, más grandes, continúan más allá para abastecer un segmento de estas arterias

# Venas de la médula espinal y columna vertebral

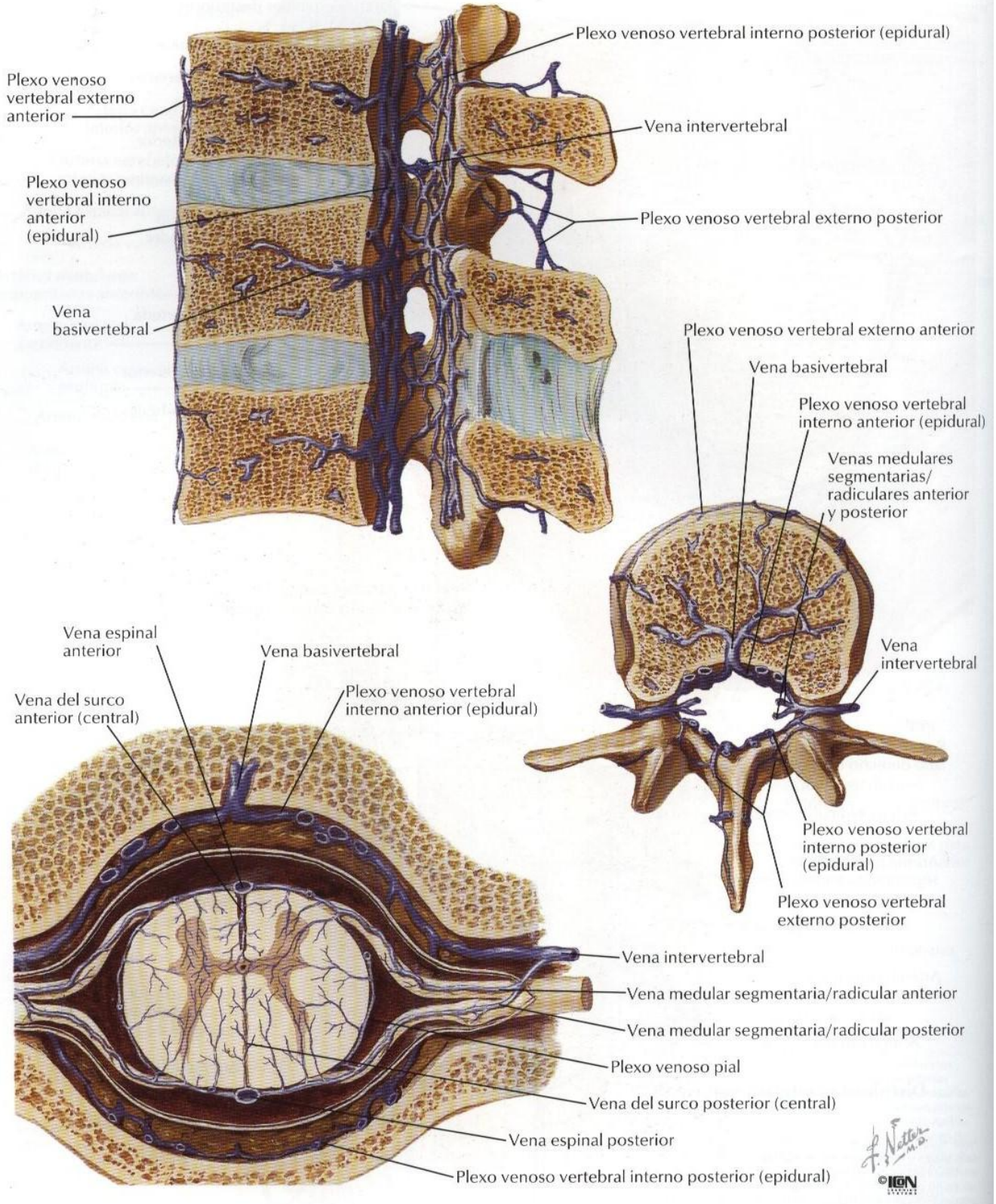

# Músculos del dorso: planos superficiales

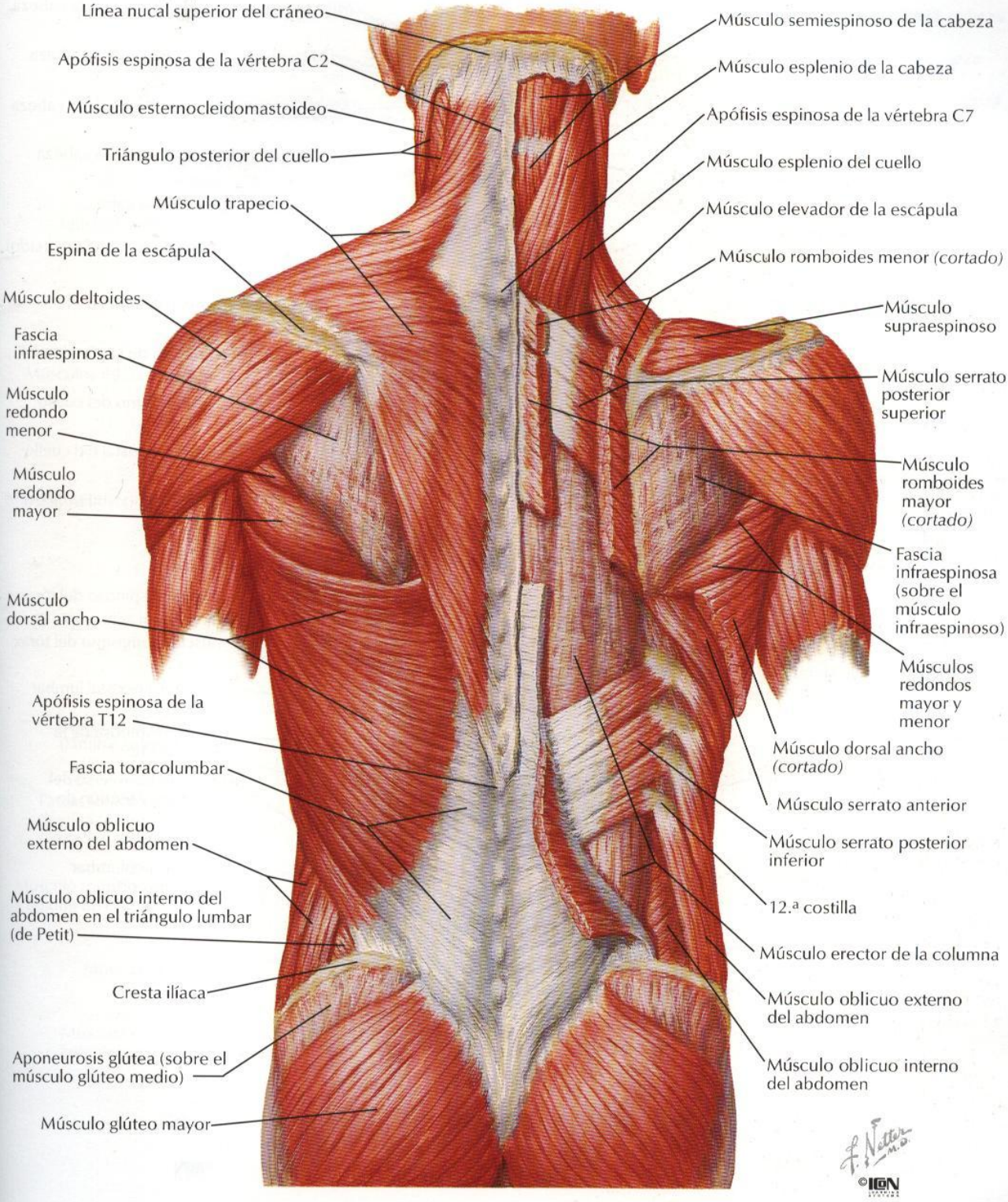

# Músculos del dorso: planos intermedios

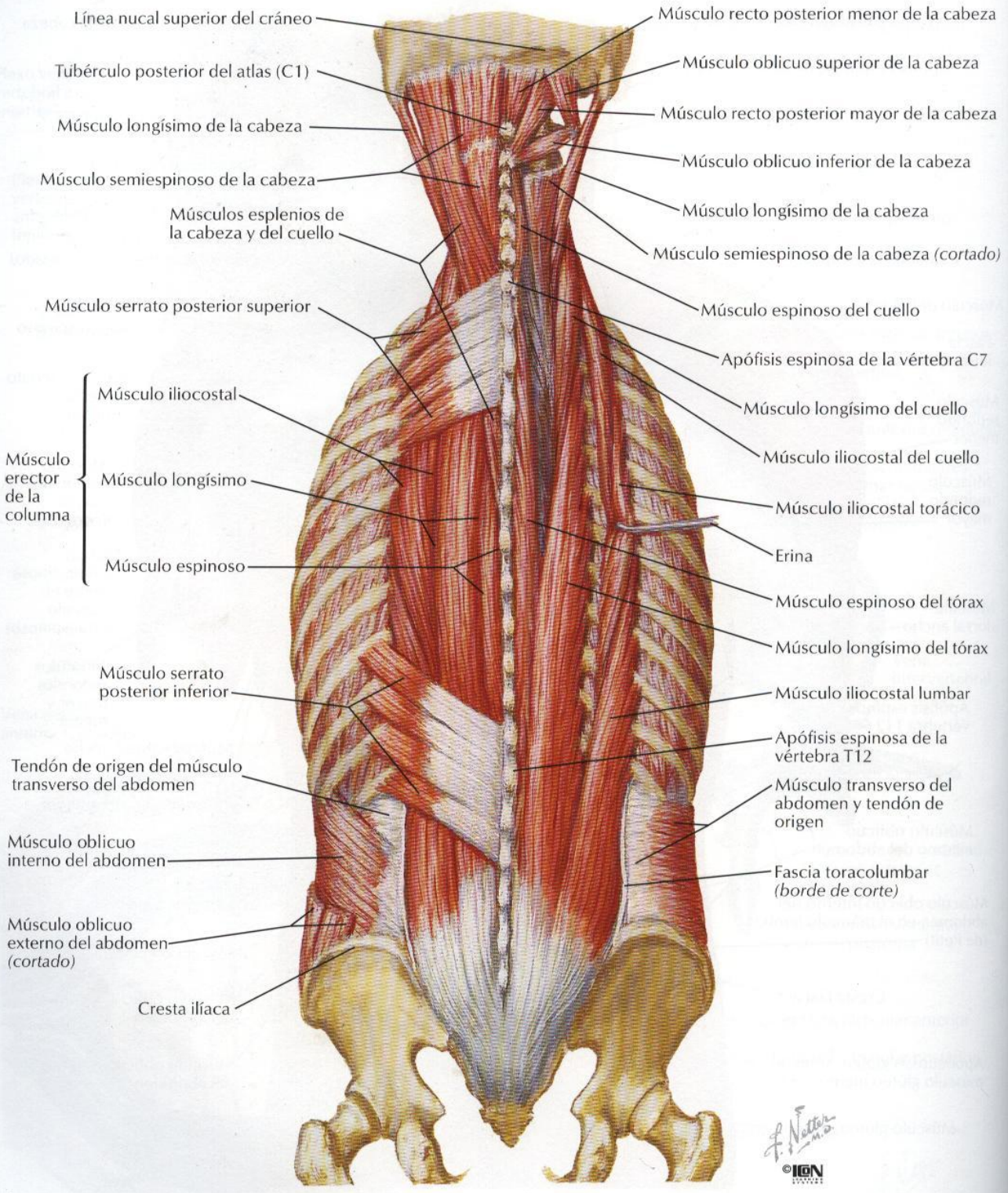

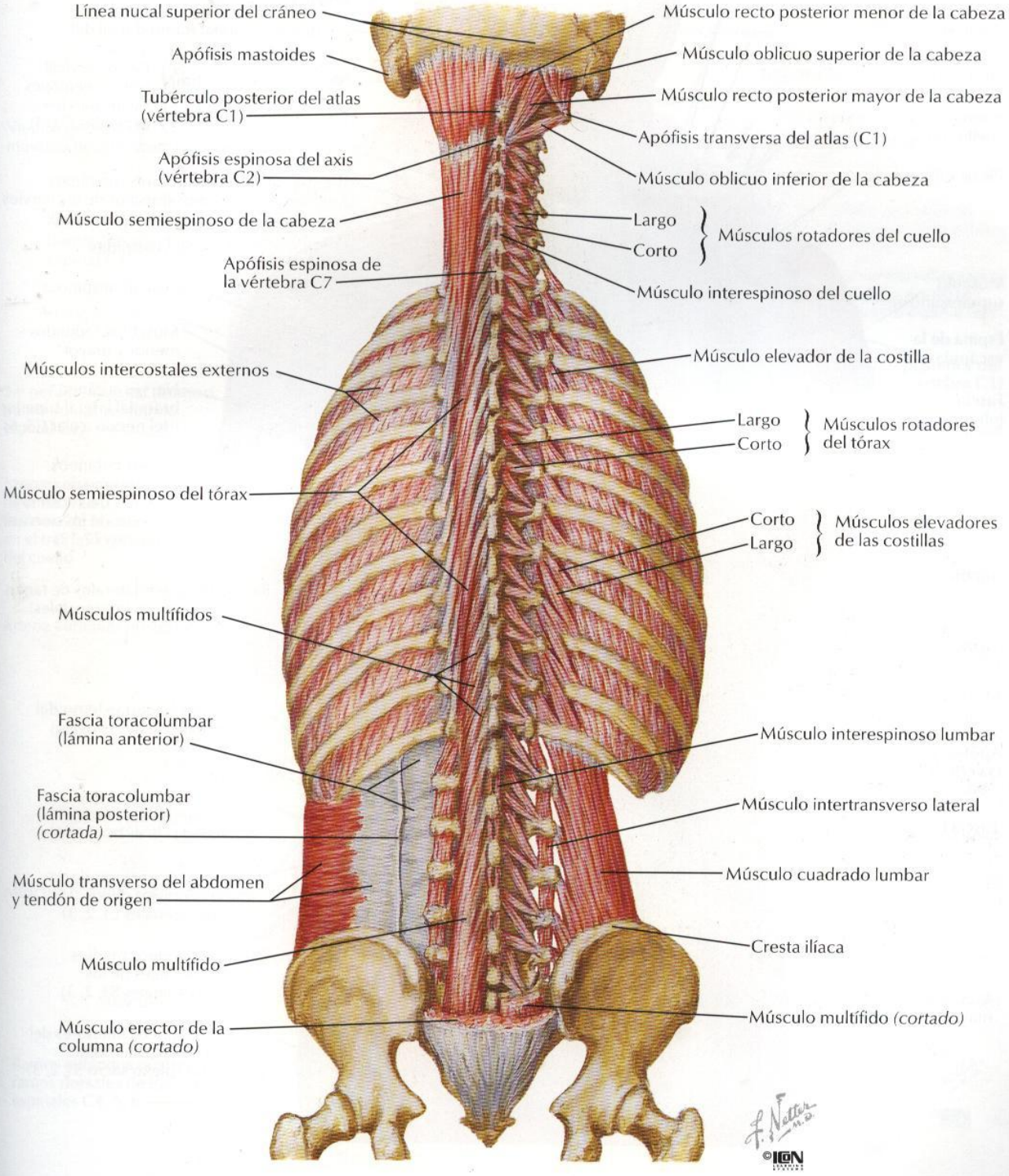
Línea nucal superior del cráneo
Apófisis mastoides
Tubérculo posterior del atlas (vértebra C1)
Apófisis espinosa del axis (vértebra C2)
Músculo semiespinoso de la cabeza
Apófisis espinosa de la vértebra C7
Músculos intercostales externos
Músculo semiespinoso del tórax
Músculos multífidos
Fascia toracolumbar (lámina anterior)
Fascia toracolumbar (lámina posterior) (cortada)
Músculo transverso del abdomen y tendón de origen
Músculo multífido
Músculo erector de la columna (cortado)
Músculo recto posterior menor de la cabeza
Músculo oblicuo superior de la cabeza
Músculo recto posterior mayor de la cabeza
Apófisis transversa del atlas (C1)
Músculo oblicuo inferior de la cabeza
Largo
Corto
Músculos rotadores del cuello
Músculo interespinoso del cuello
Músculo elevador de la costilla
Largo
Corto
Músculos rotadores del tórax
Corto
Largo
Músculos elevadores de las costillas
Músculo interespinoso lumbar
Músculo intertransverso lateral
Músculo cuadrado lumbar
Cresta ilíaca
Músculo multífido (cortado)
F. Netter M.D.
©ICON

# Nervios del dorso

*VÉANSE TAMBIÉN LÁMINAS 166, 179, 237, 241*

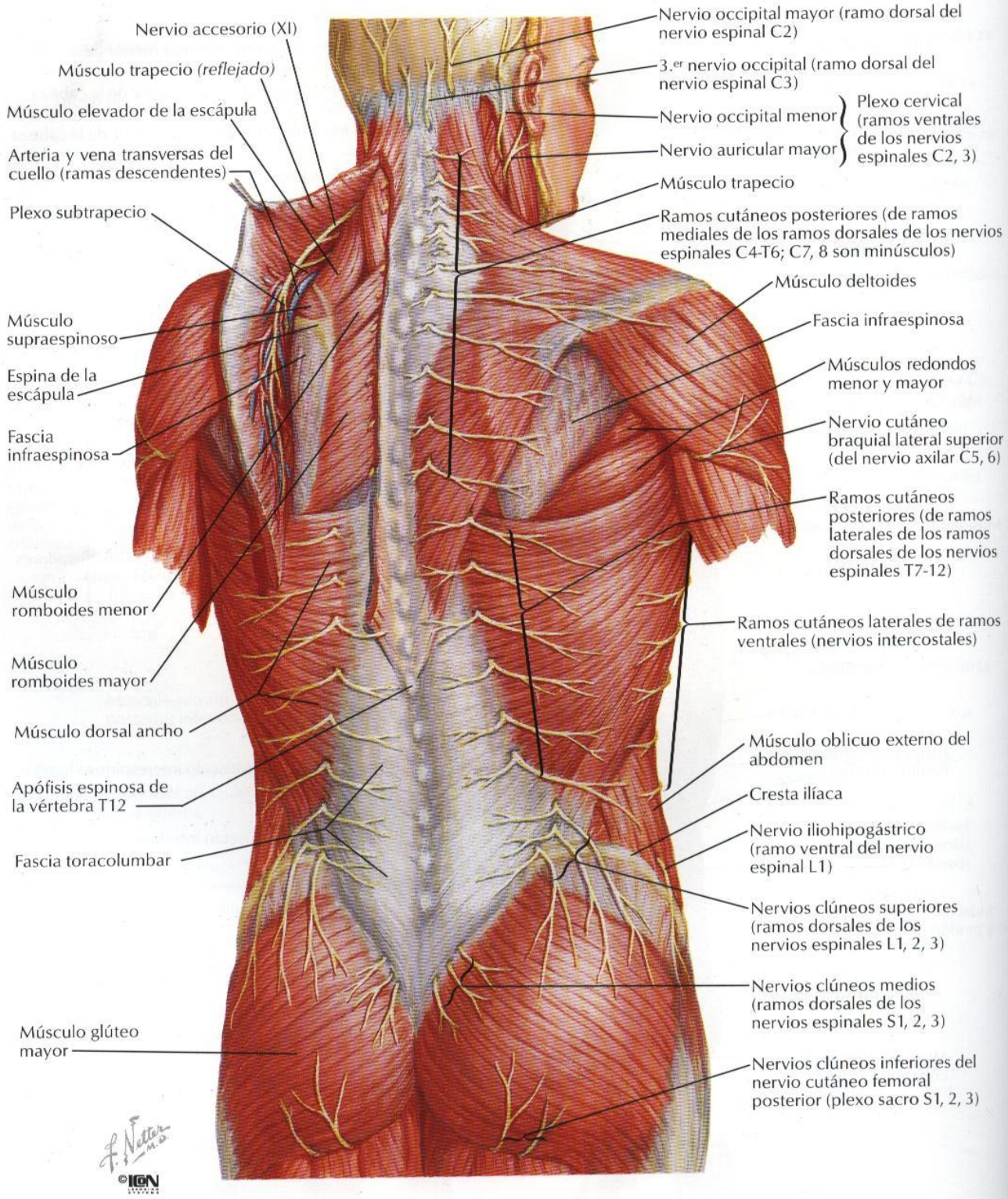

# Triángulo suboccipital

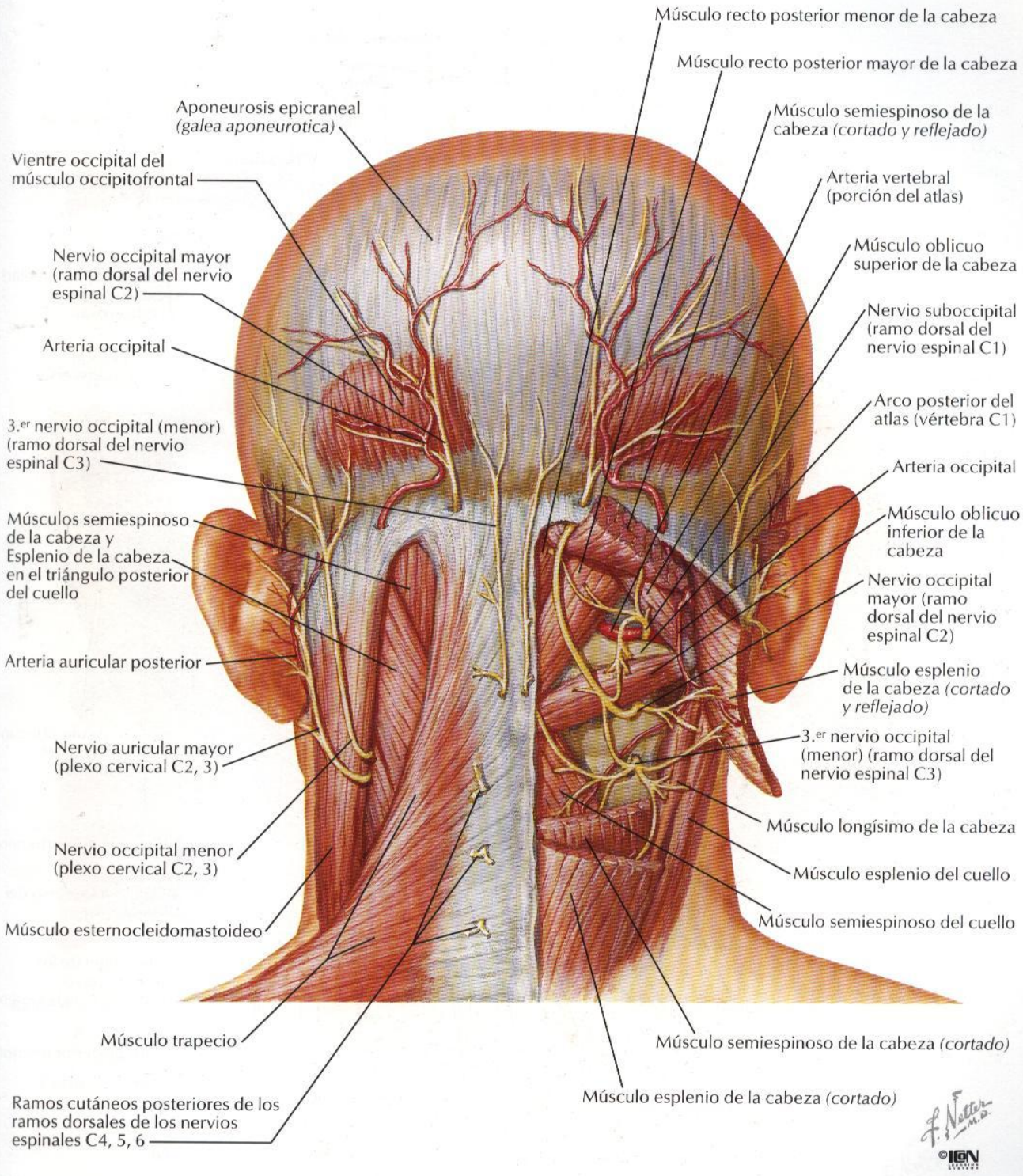

# Región lumbar del dorso: sección transversal (visión superior)

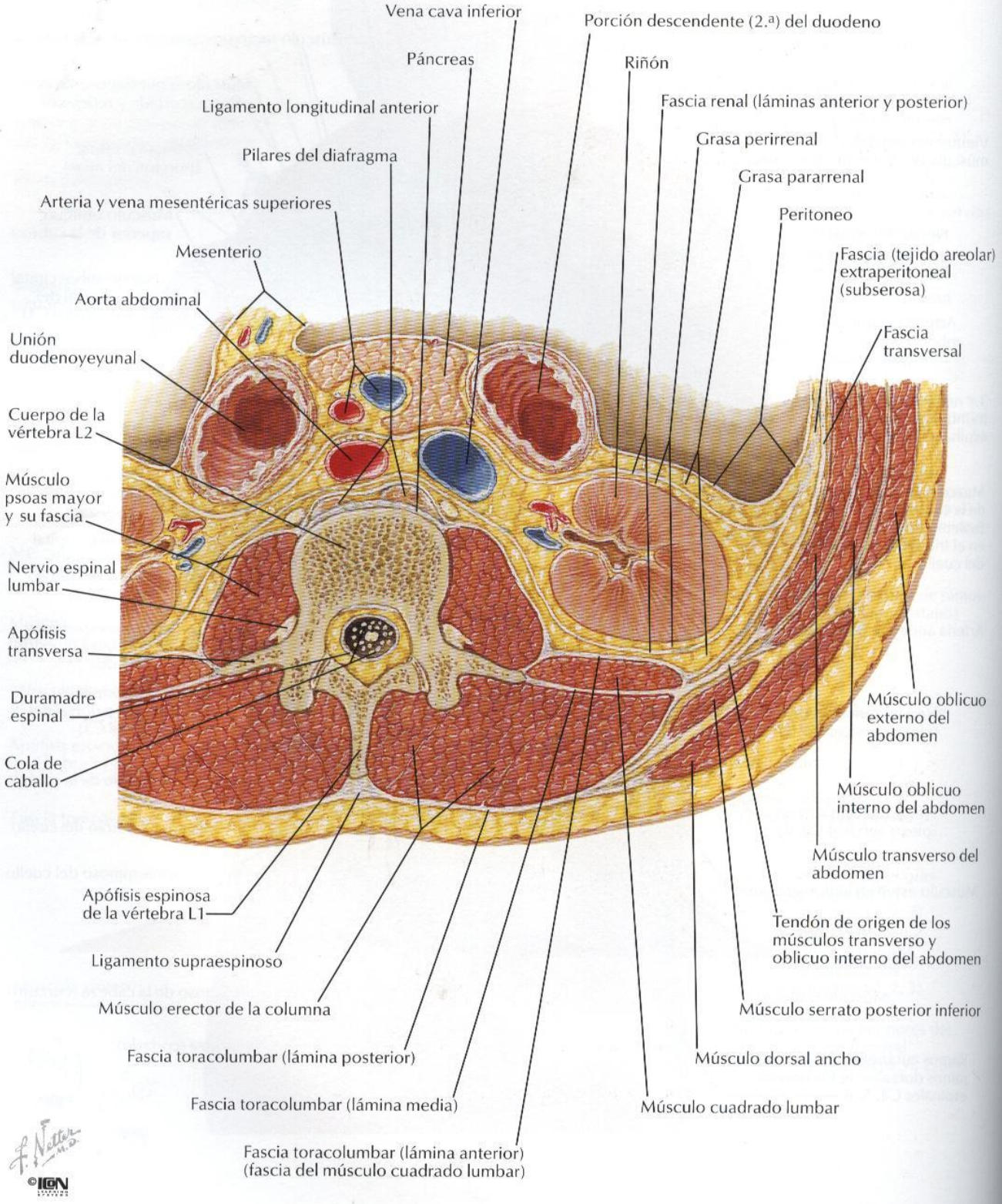

# Nervio espinal torácico típico

VÉANSE TAMBIÉN LÁMINAS 179, 241

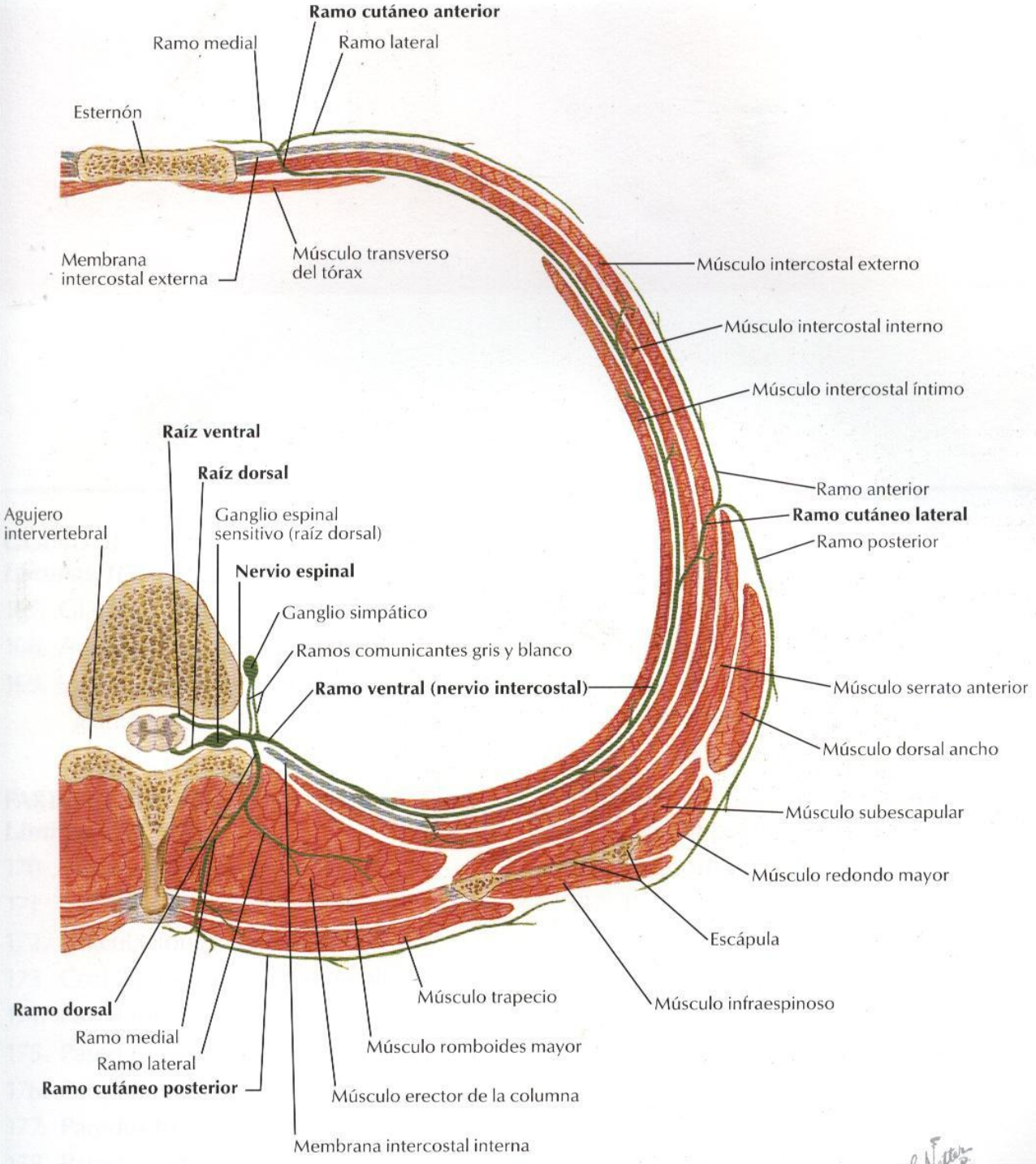


Nota: en la región torácica inferior, el ramo lateral del ramo dorsal es más largo, motor y cutáneo; el ramo medial es más corto y sólo motor

F. Netter M.D.
©IGN

# Sección III
# TÓRAX


**GLÁNDULA MAMARIA**
***Láminas 167 – 169***

167. Glándula mamaria
168. Arterias de la glándula mamaria
169. Vasos y nódulos linfáticos de la glándula mamaria

**PARED CORPORAL**
***Láminas 170 – 183***

170. Esqueleto óseo del tórax
171. Costillas y articulaciones esternocostales
172. Articulaciones costovertebrales
173. Costillas cervicales y anomalías afines
174. Pared torácica anterior
175. Pared torácica anterior *(continuación)*
176. Pared torácica anterior: visión interna
177. Paredes torácicas posterior y lateral
178. Pared torácica posterior
179. Nervios y arterias intercostales
180. Diafragma: cara torácica
181. Diafragma: cara abdominal
182. Nervió frénico
183. Músculos de la respiración

**PULMONES**
***Láminas 184 – 199***

184. Topografía de los pulmones: visión anterior
185. Topografía de los pulmones: visión posterior
186. Pulmones in situ: visión anterior
187. Pulmones: visiones mediales
188. Segmentos broncopulmonares
189. Segmentos broncopulmonares (*continuación*)
190. Tráquea y bronquios mayores
191. Nomenclatura de los bronquios: esquema
192. Vías intrapulmonares: esquema
193. Circulación sanguínea intrapulmonar: esquema
194. Arterias y venas pulmonares

195. Grandes vasos del mediastino superior
196. Arterias y venas bronquiales
197. Vasos y nódulos linfáticos del pulmón
198. Nervios autónomos en el tórax
199. Inervación del árbol bronquial: esquema

**CORAZÓN**
***Láminas 200 – 217***

200. Corazón in situ
201. Corazón: exposición anterior
202. Corazón: caras basal y diafragmática
203. Saco pericárdico
204. Arterias coronarias y venas cardíacas
205. Arterias coronarias y venas cardíacas: variaciones
206. Arterias coronarias: visiones arteriográficas
207. Arterias coronarias: visiones arteriográficas *(continuación)*
208. Atrio (aurícula) y ventrículo derechos
209. Atrio (aurícula) y ventrículo izquierdos
210. Válvulas y esqueleto fibroso del corazón
211. Válvulas y esqueleto fibroso del corazón *(continuación)*
212. Atrios (aurículas), ventrículos y septo interventricular
213. Sistema de conducción del corazón
214. Nervios del corazón
215. Inervación del corazón: esquema
216. Inervación de los vasos sanguíneos: esquema
217. Circulación prenatal y posnatal

**MEDIASTINO**
***Láminas 218 – 230***

218. Mediastino: visión lateral derecha
219. Mediastino: visión lateral izquierda
220. Esófago in situ
221. Topografía y constricciones del esófago
222. Musculatura del esófago
223. Unión faringoesofágica
224. Unión esofagogástrica
225. Arterias del esófago
226. Venas del esófago
227. Vasos y nódulos linfáticos del esófago
228. Nervios del esófago
229. Nervios intrínsecos y variaciones en los nervios del esófago
230. Mediastino: sección transversal (visión superior)

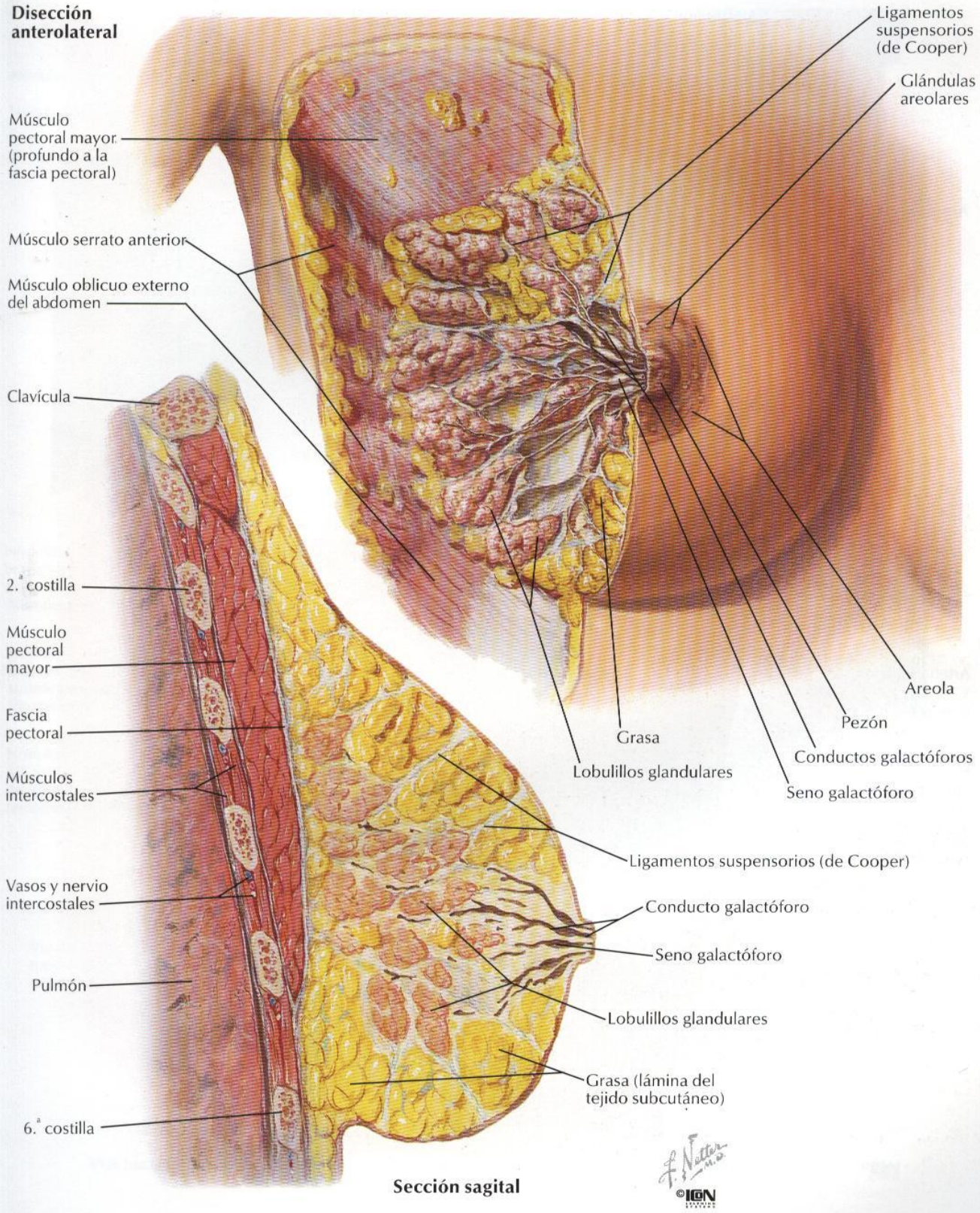
Disección anterolateral
Ligamentos suspensorios (de Cooper)
Glándulas areolares
Músculo pectoral mayor (profundo a la fascia pectoral)
Músculo serrato anterior
Músculo oblicuo externo del abdomen
Clavícula
2.ª costilla
Músculo pectoral mayor
Fascia pectoral
Músculos intercostales
Vasos y nervio intercostales
Pulmón
6.ª costilla
Areola
Pezón
Grasa
Conductos galactóforos
Lobulillos glandulares
Seno galactóforo
Ligamentos suspensorios (de Cooper)
Conducto galactóforo
Seno galactóforo
Lobulillos glandulares
Grasa (lámina del tejido subcutáneo)
Sección sagital
©IGN

# Arterias de la glándula mamaria

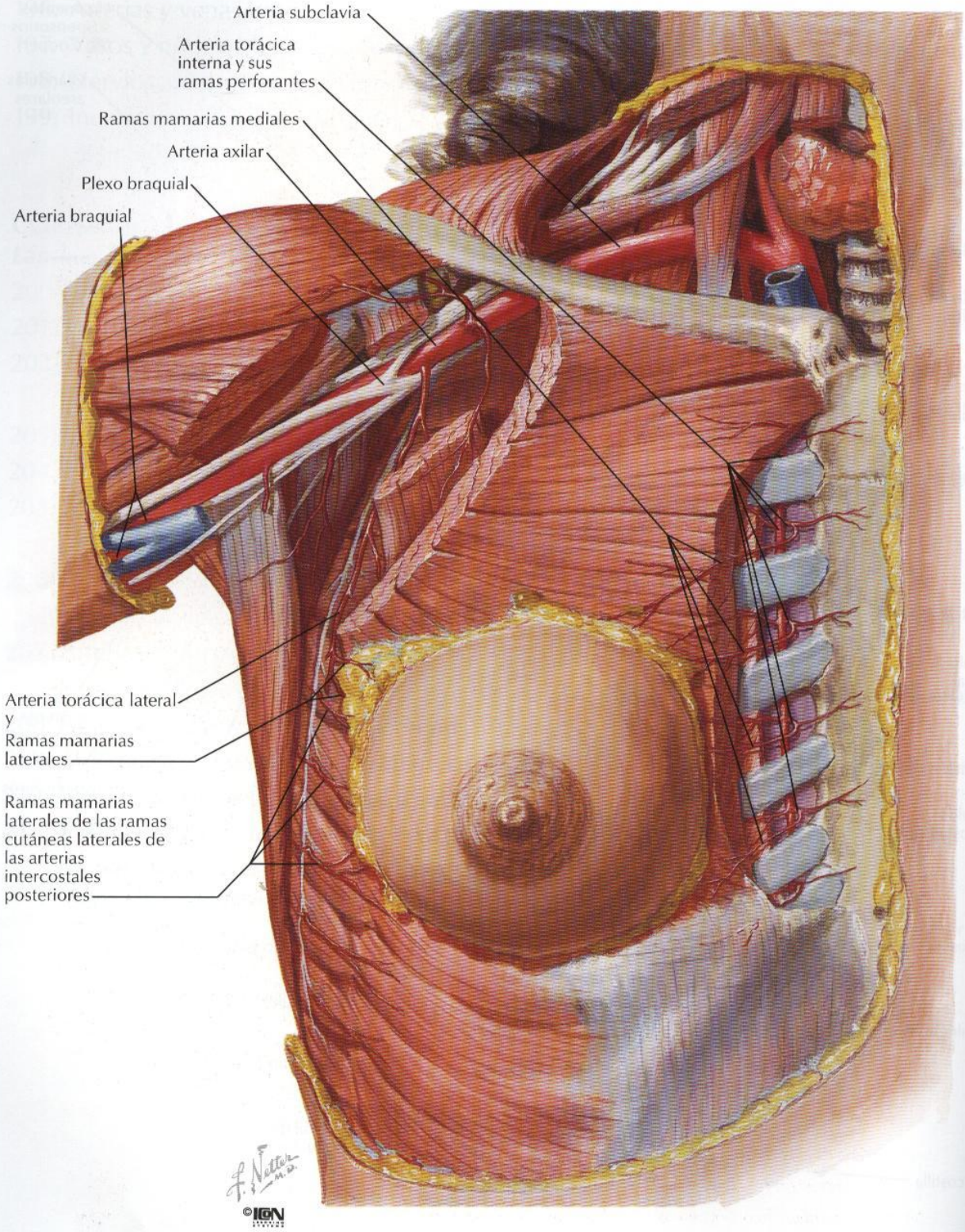

# Vasos y nódulos linfáticos de la glándula mamaria

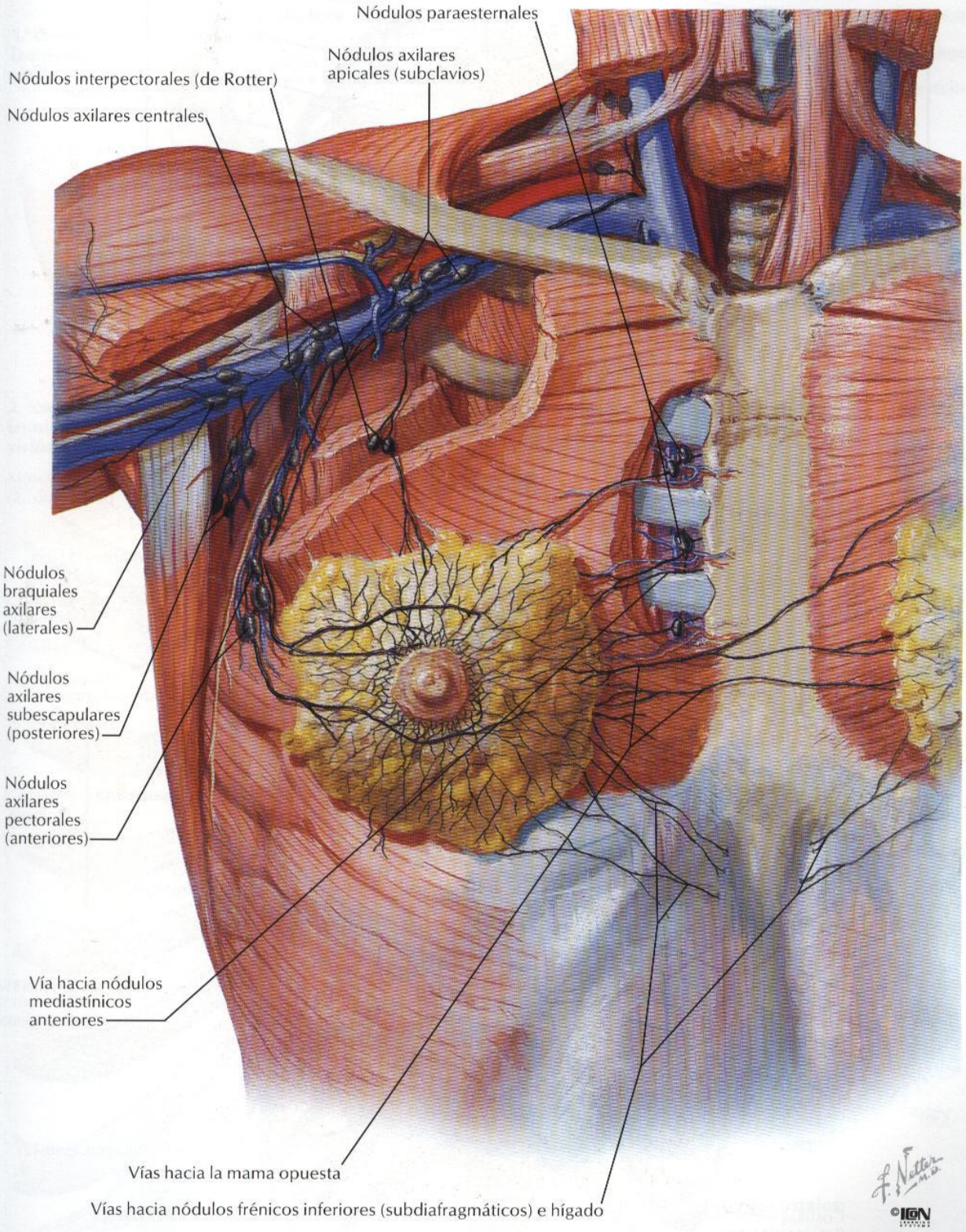

# Esqueleto óseo del tórax

VÉASE TAMBIÉN LÁMINA 231

**Visión anterior**

Escápula
- Acromion
- Apófisis coracoides
- Cavidad glenoidea
- Cuello
- Escotadura supraescapular
- Fosa subescapular

Clavícula

Costillas verdaderas (1-7)

Cartílagos costales

Costillas falsas (8 -12)

Esternón
- Escotadura yugular
- Manubrio
- Ángulo
- Cuerpo
- Apófisis xifoides

Costillas flotantes (11-12)

**Visión posterior**

Costilla
- Cabeza
- Cuello
- Tubérculo
- Ángulo
- Cuerpo

Clavícula

Escápula
- Acromion
- Fosa supraespinosa
- Espina
- Fosa infraespinosa

Costillas verdaderas (1-7)

Costillas falsas (8-12)

Costillas flotantes (11-12)

F. Netter M.D.
©ICON

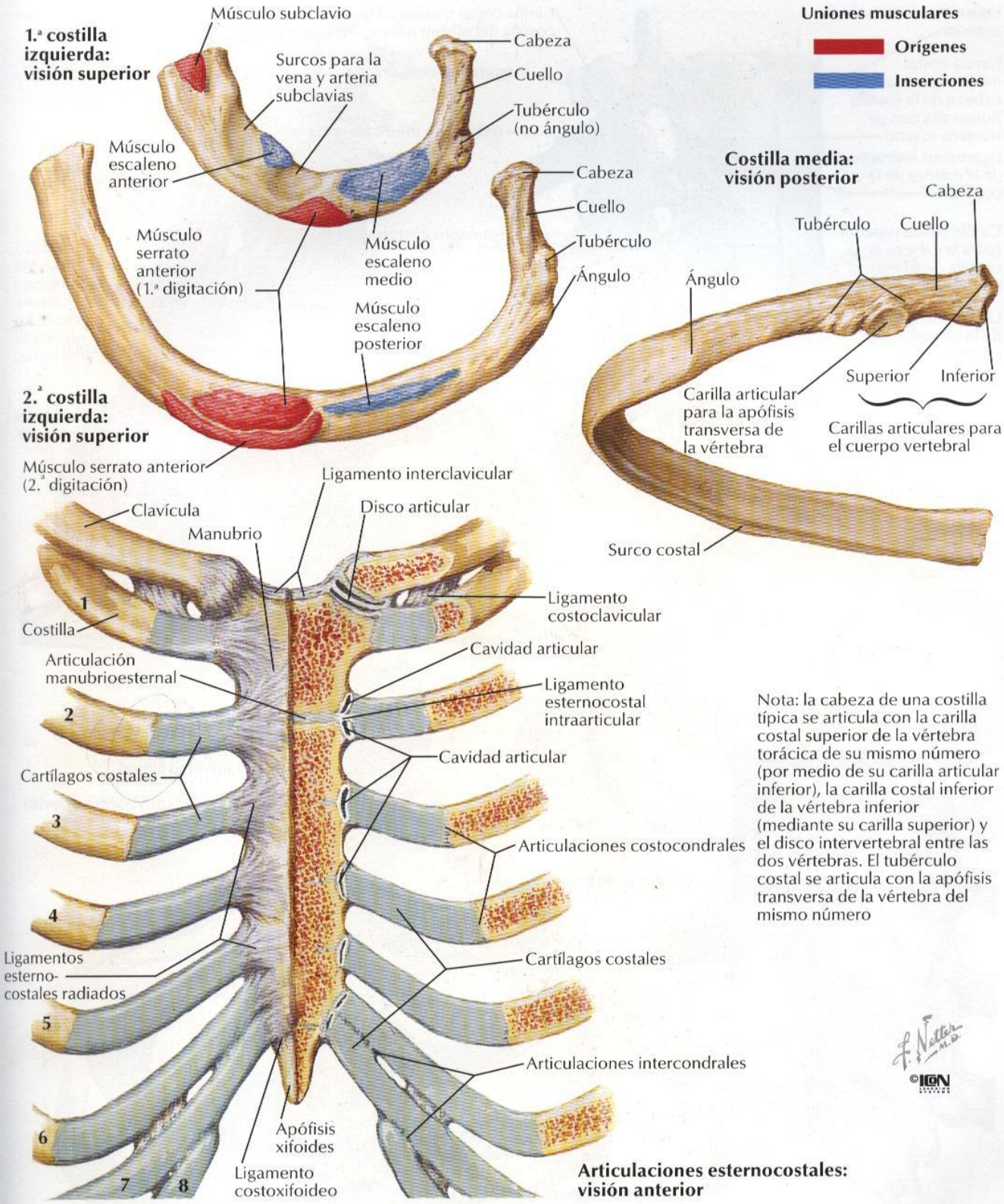


Nota: la cabeza de una costilla típica se articula con la carilla costal superior de la vértebra torácica de su mismo número (por medio de su carilla articular inferior), la carilla costal inferior de la vértebra inferior (mediante su carilla superior) y el disco intervertebral entre las dos vértebras. El tubérculo costal se articula con la apófisis transversa de la vértebra del mismo número

**Articulaciones esternocostales: visión anterior**

# Articulaciones costovertebrales

*VÉASE TAMBIÉN LÁMINA 143*

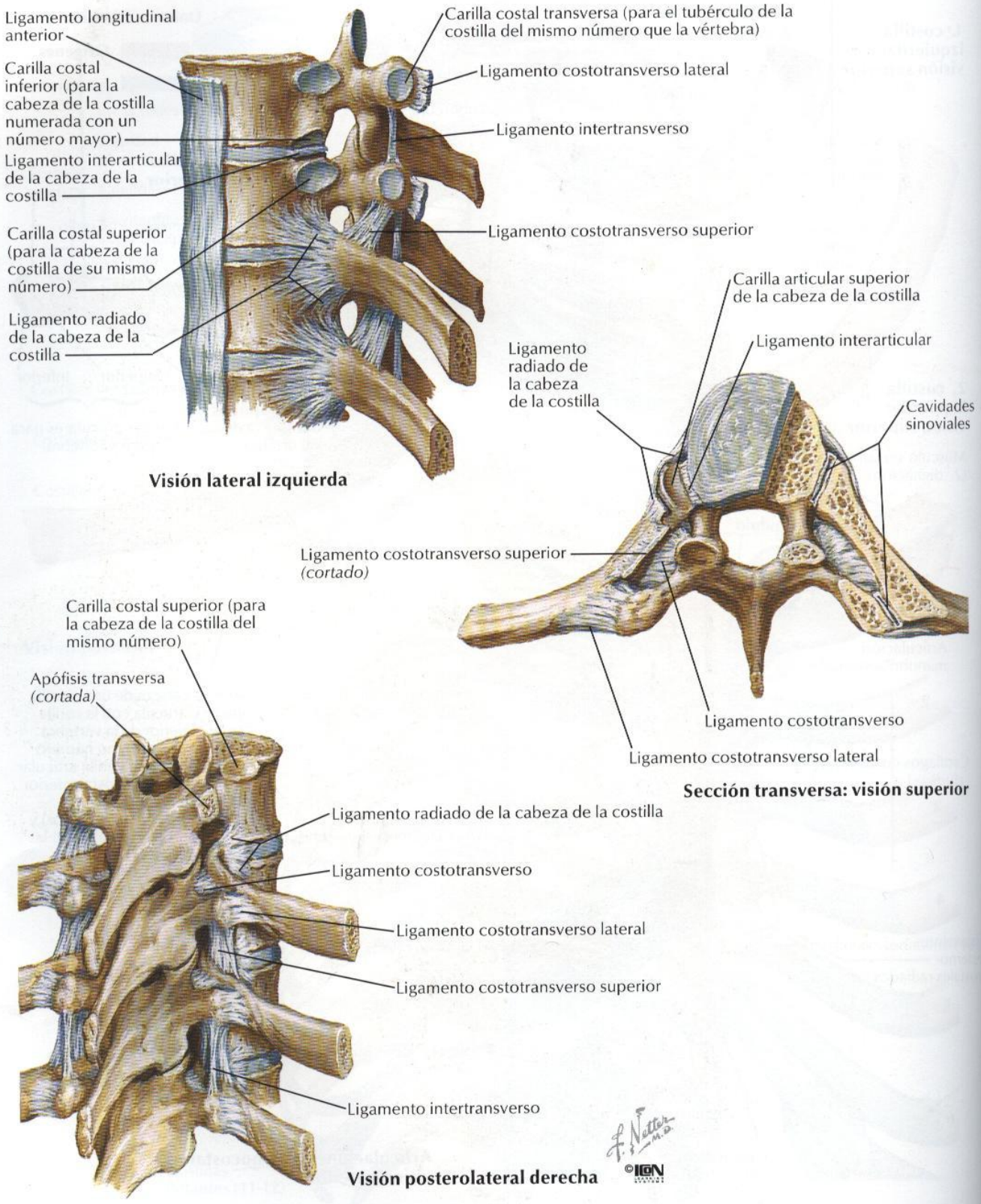

# Costillas cervicales y anomalías afines

VÉANSE TAMBIÉN LÁMINAS 28, 400, 401

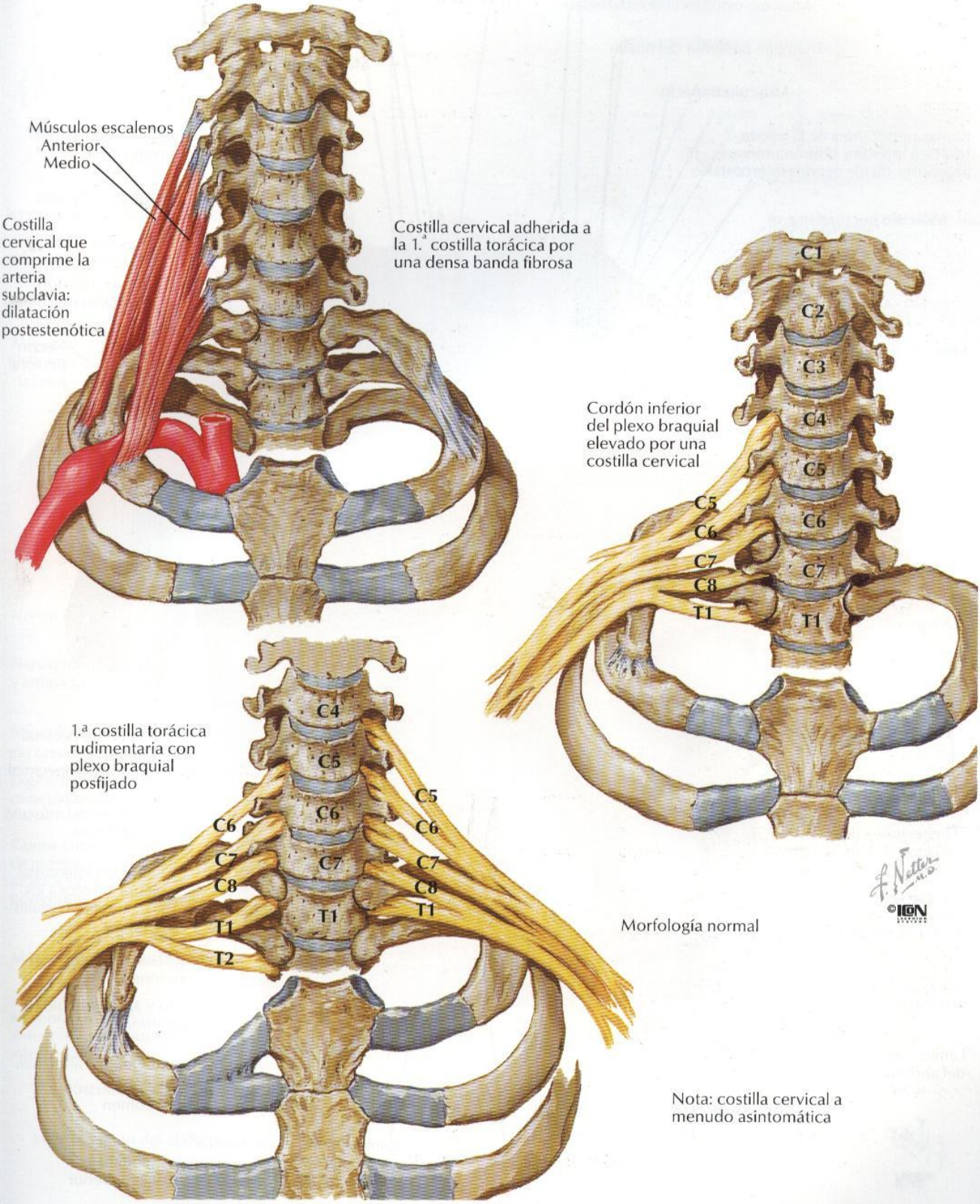

# Pared torácica anterior

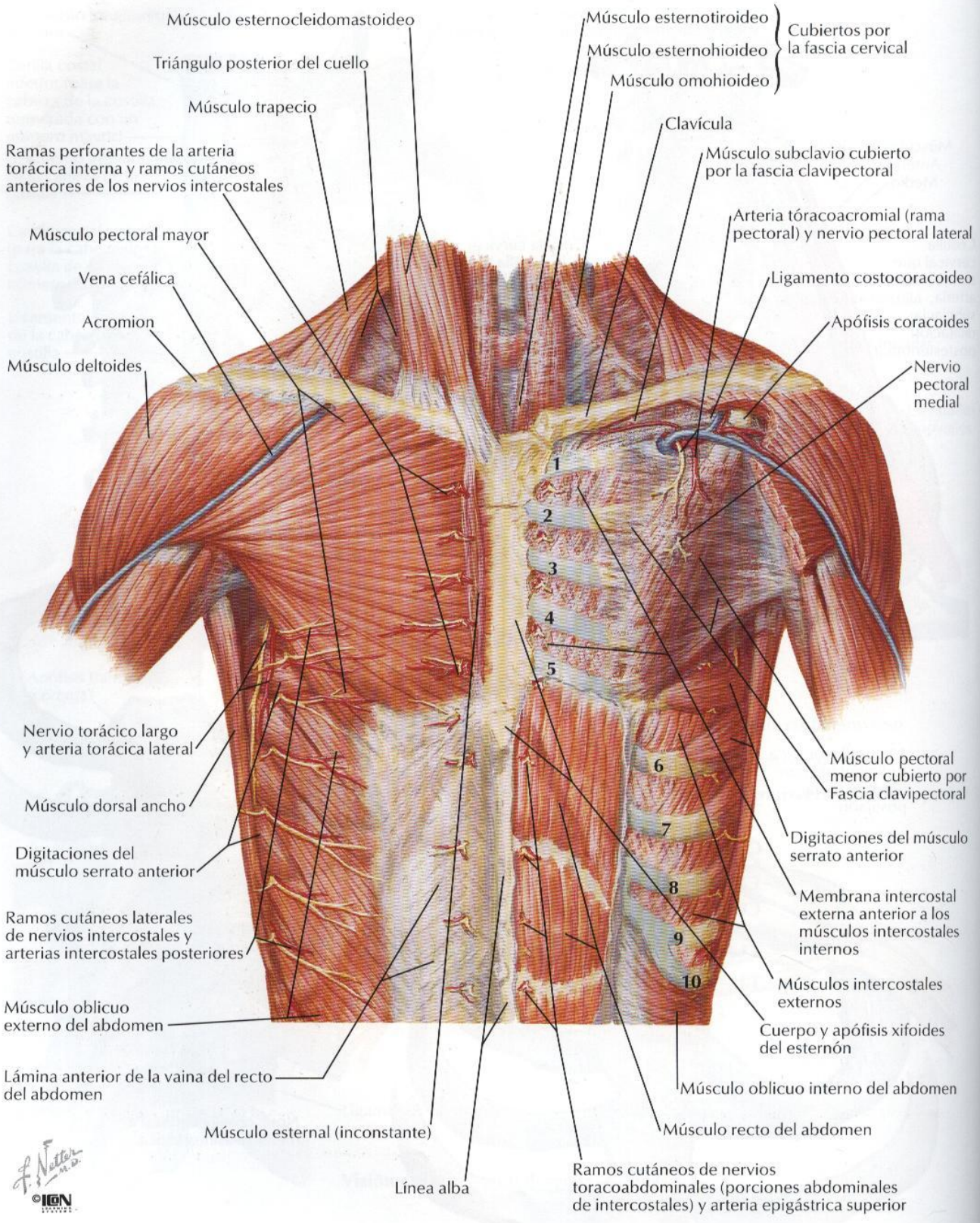

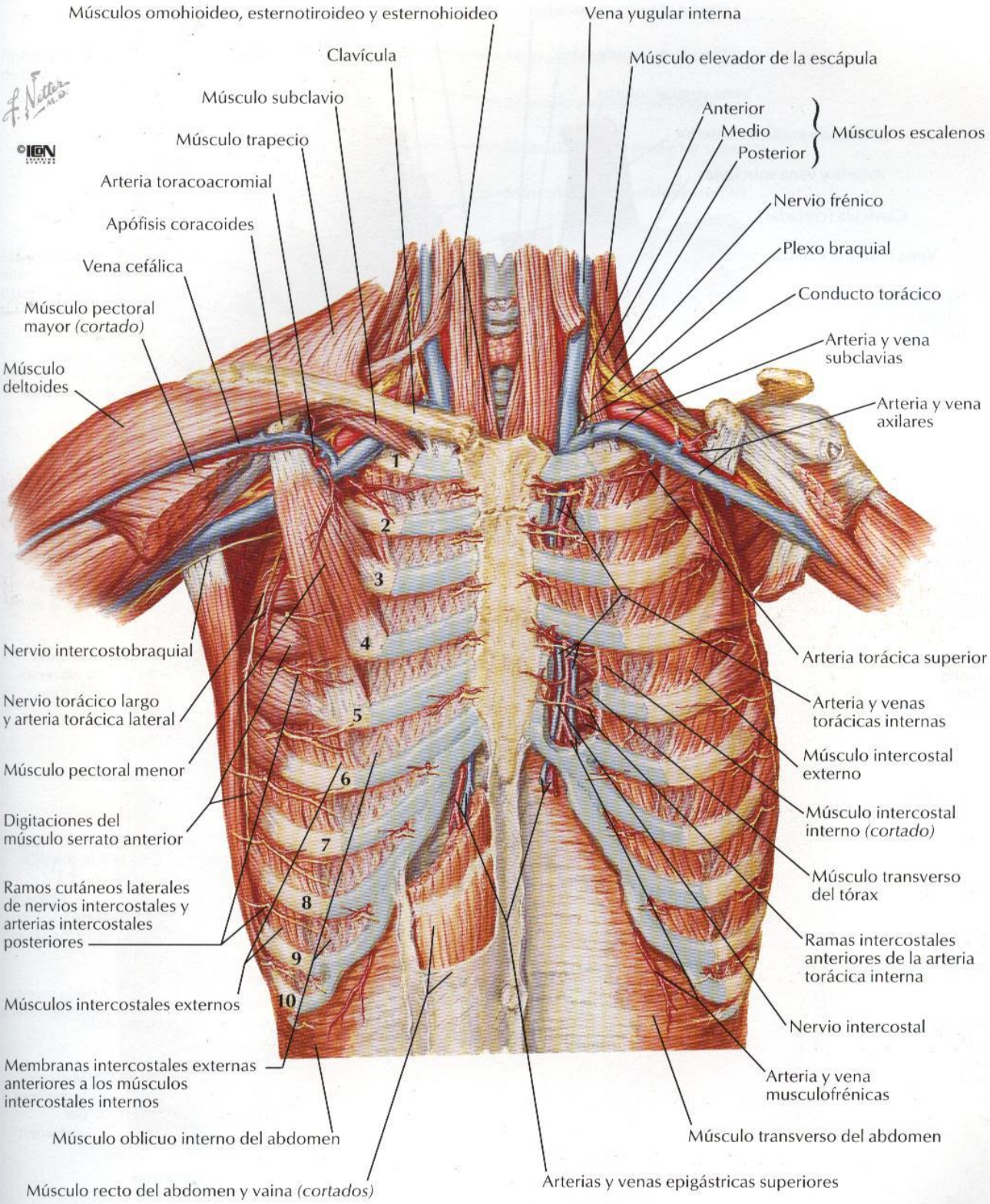
Músculos omohioideo, esternotiroideo y esternohioideo
Vena yugular interna
Clavícula
Músculo elevador de la escápula
Músculo subclavio
Anterior
Medio
Posterior
Músculos escalenos
Músculo trapecio
Arteria toracoacromial
Nervio frénico
Apófisis coracoides
Plexo braquial
Vena cefálica
Conducto torácico
Músculo pectoral mayor (cortado)
Arteria y vena subclavias
Músculo deltoides
Arteria y vena axilares
1
2
3
4
5
6
7
8
9
10
Nervio intercostobraquial
Arteria torácica superior
Nervio torácico largo y arteria torácica lateral
Arteria y venas torácicas internas
Músculo pectoral menor
Músculo intercostal externo
Digitaciones del músculo serrato anterior
Músculo intercostal interno (cortado)
Ramos cutáneos laterales de nervios intercostales y arterias intercostales posteriores
Músculo transverso del tórax
Ramas intercostales anteriores de la arteria torácica interna
Músculos intercostales externos
Nervio intercostal
Membranas intercostales externas anteriores a los músculos intercostales internos
Arteria y vena musculofrénicas
Músculo oblicuo interno del abdomen
Músculo transverso del abdomen
Músculo recto del abdomen y vaina (cortados)
Arterias y venas epigástricas superiores

# Pared torácica anterior: visión interna

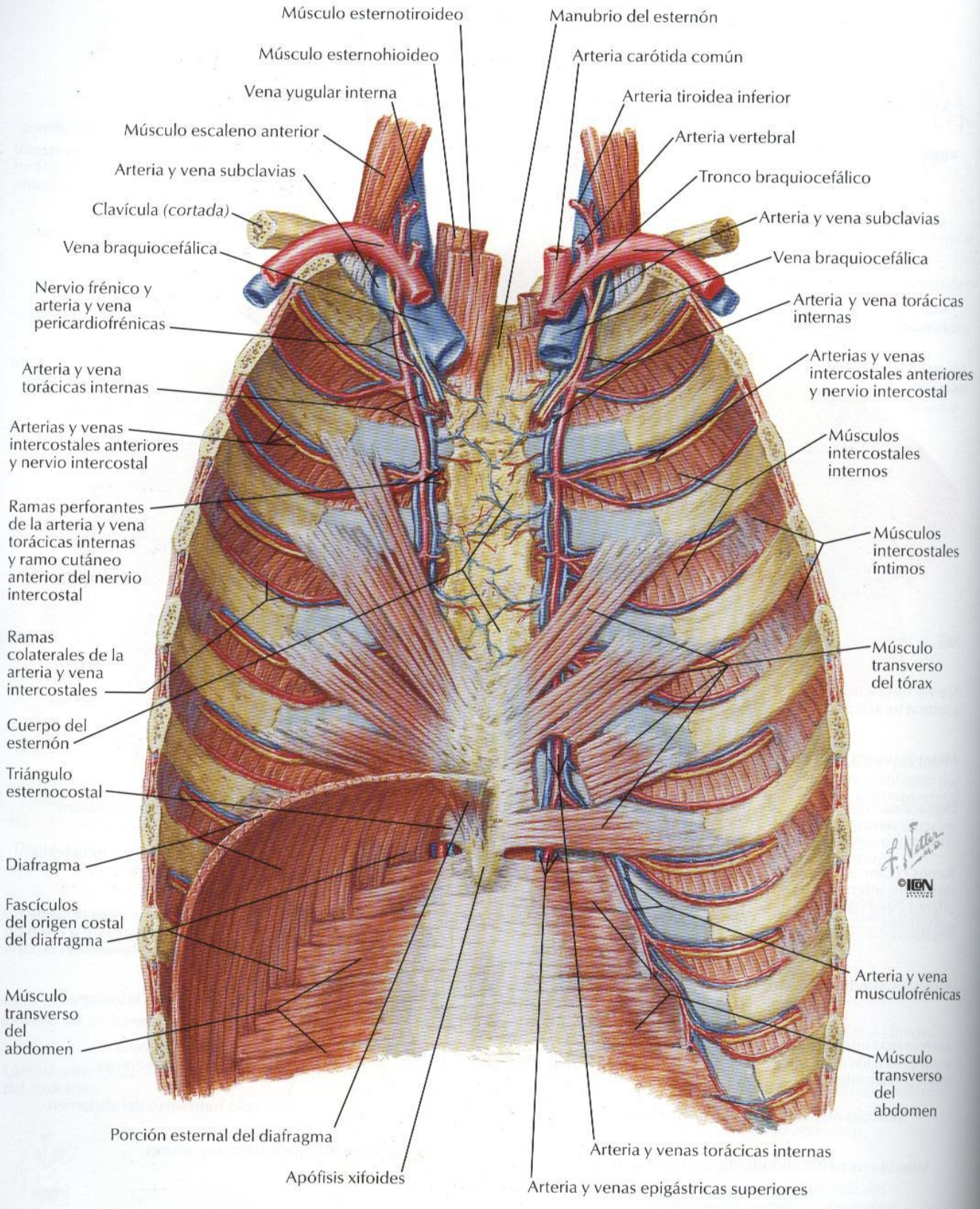

# Paredes torácicas posterior y lateral

*VÉANSE TAMBIÉN LÁMINAS 160, 161, 162*

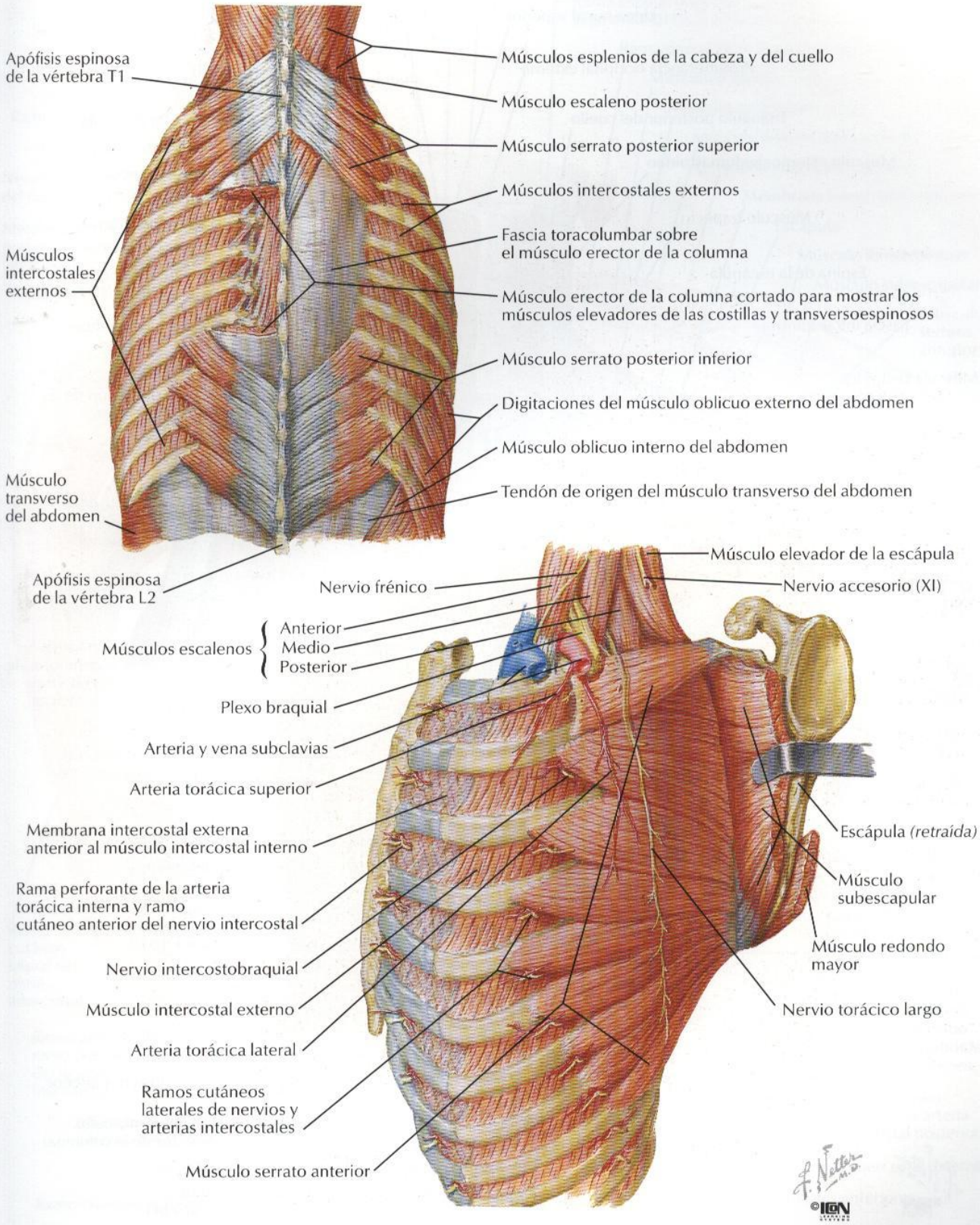

# Pared torácica posterior

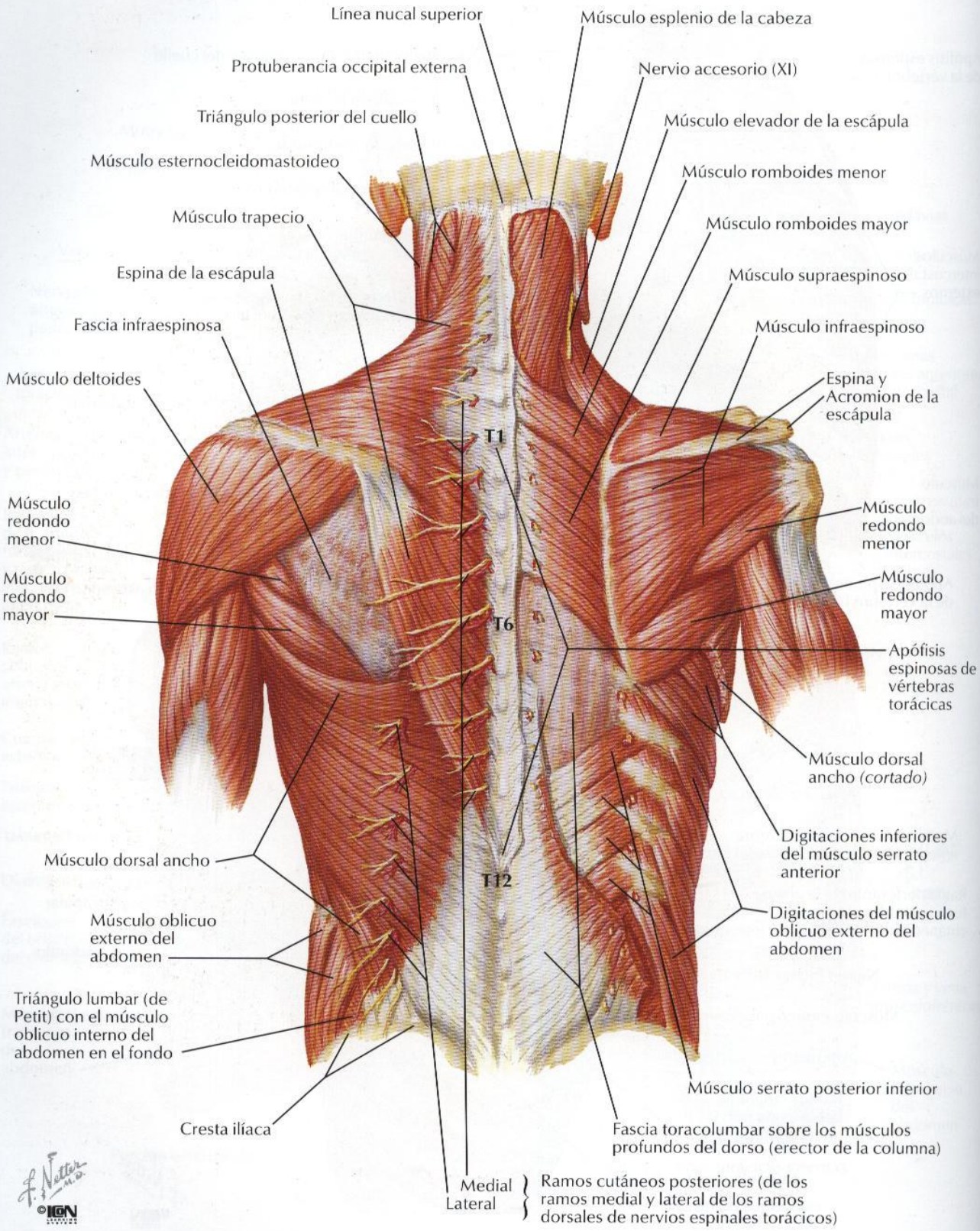

# Nervios y arterias intercostales

VÉANSE TAMBIÉN LÁMINAS 166, 241

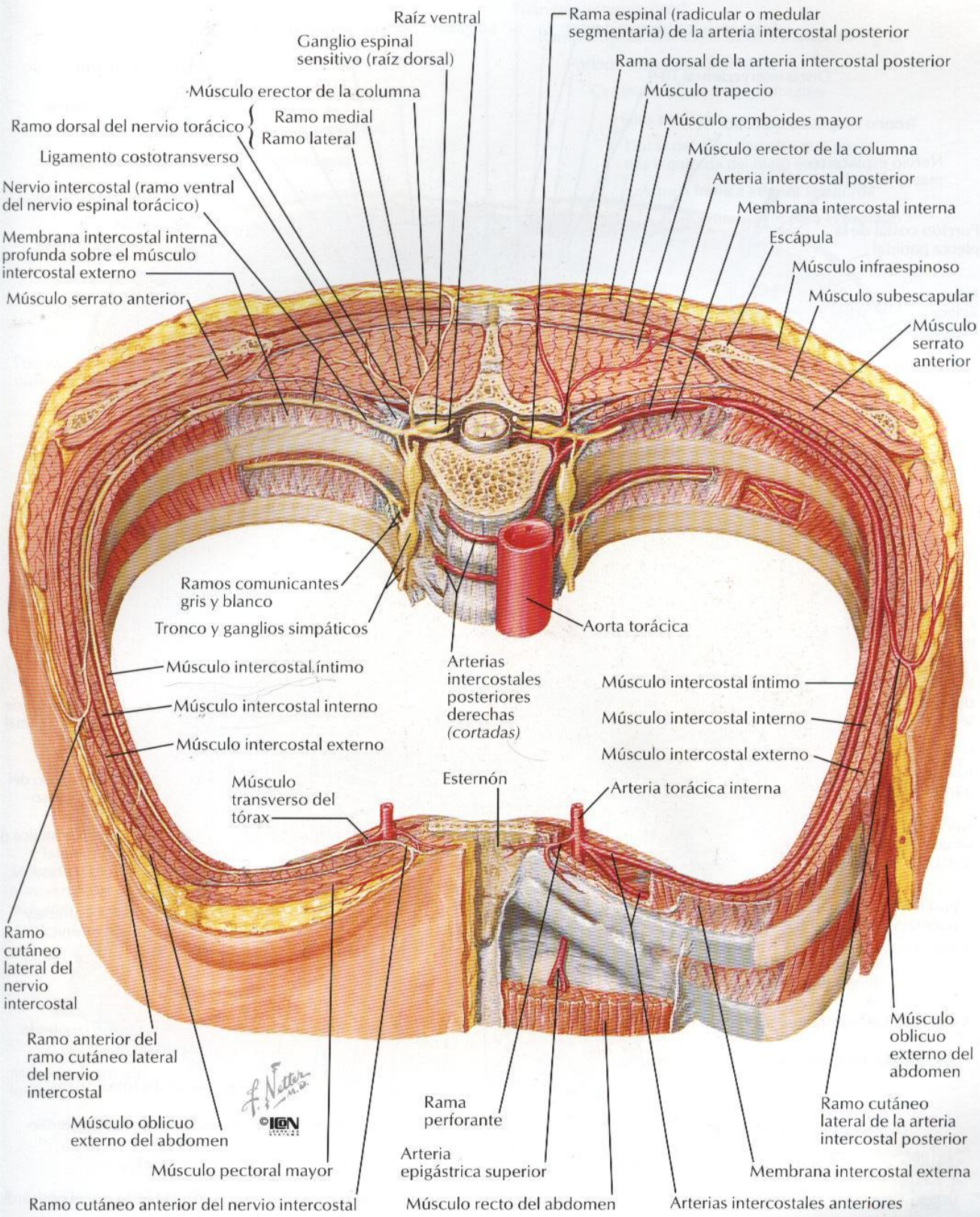

# Diafragma: cara torácica

*VÉANSE TAMBIÉN LÁMINAS 218, 219*

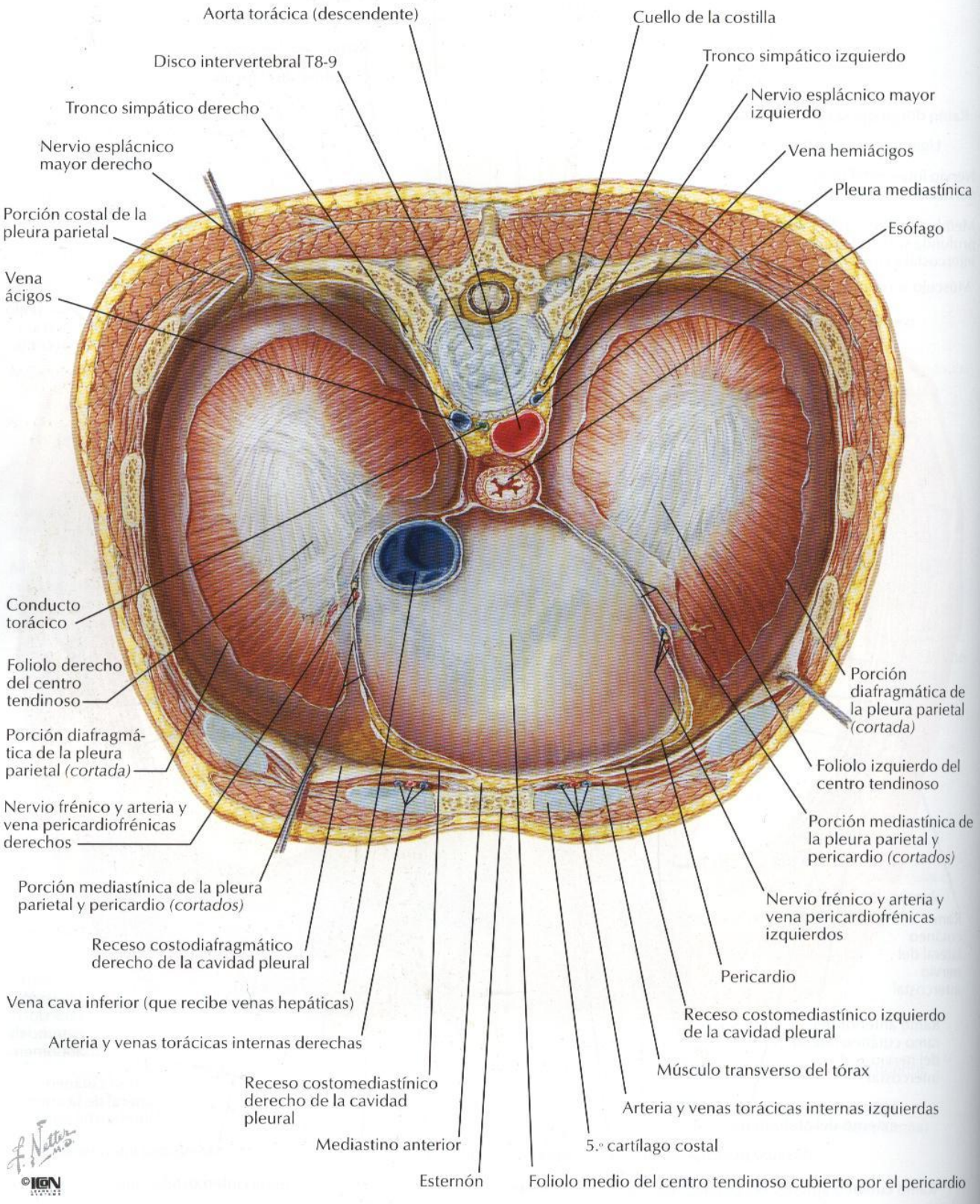

# Diafragma: cara abdominal

VÉANSE TAMBIÉN LÁMINAS 236, 246, 253

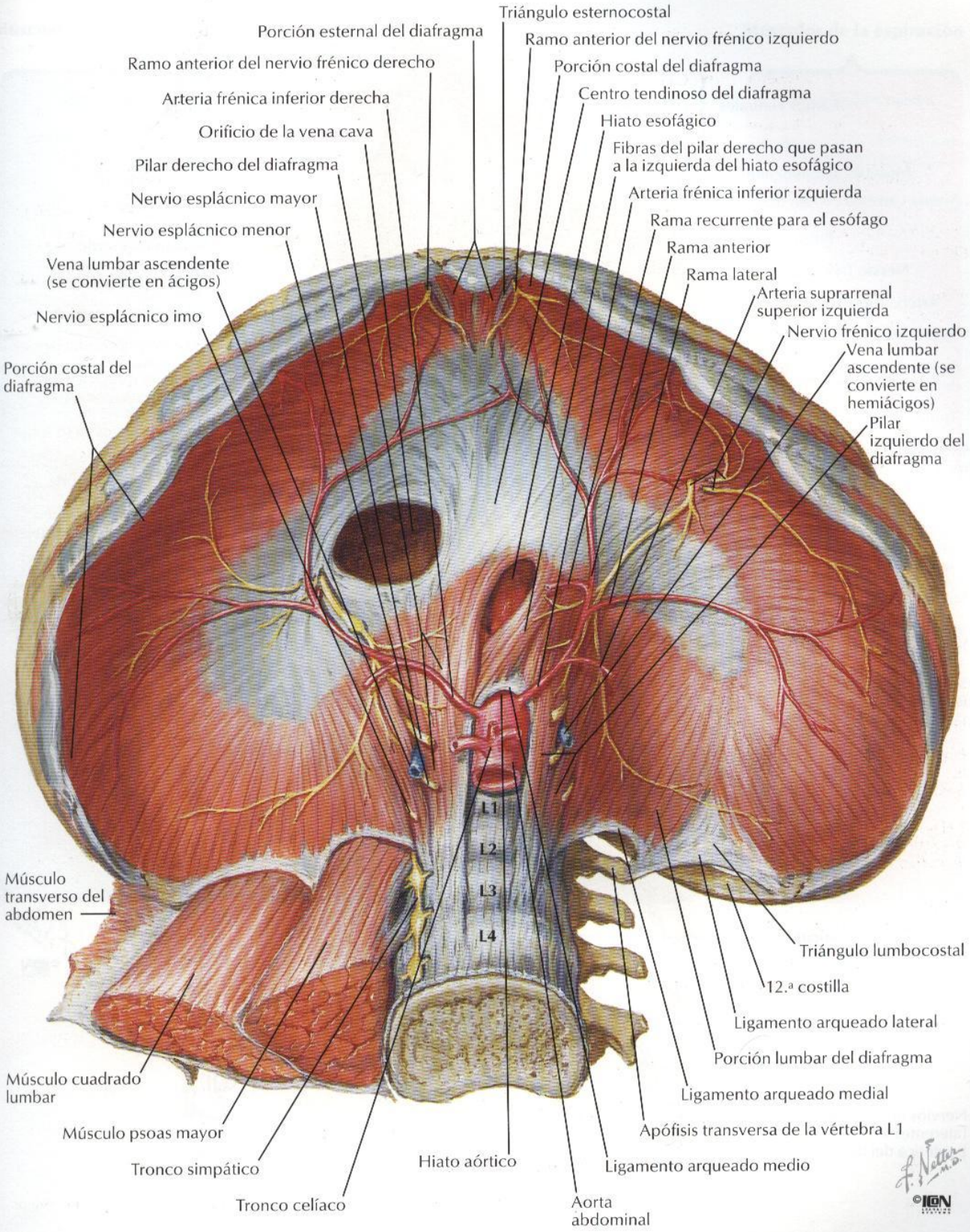

# Nervio frénico

*VÉANSE TAMBIÉN LÁMINAS 27, 123*

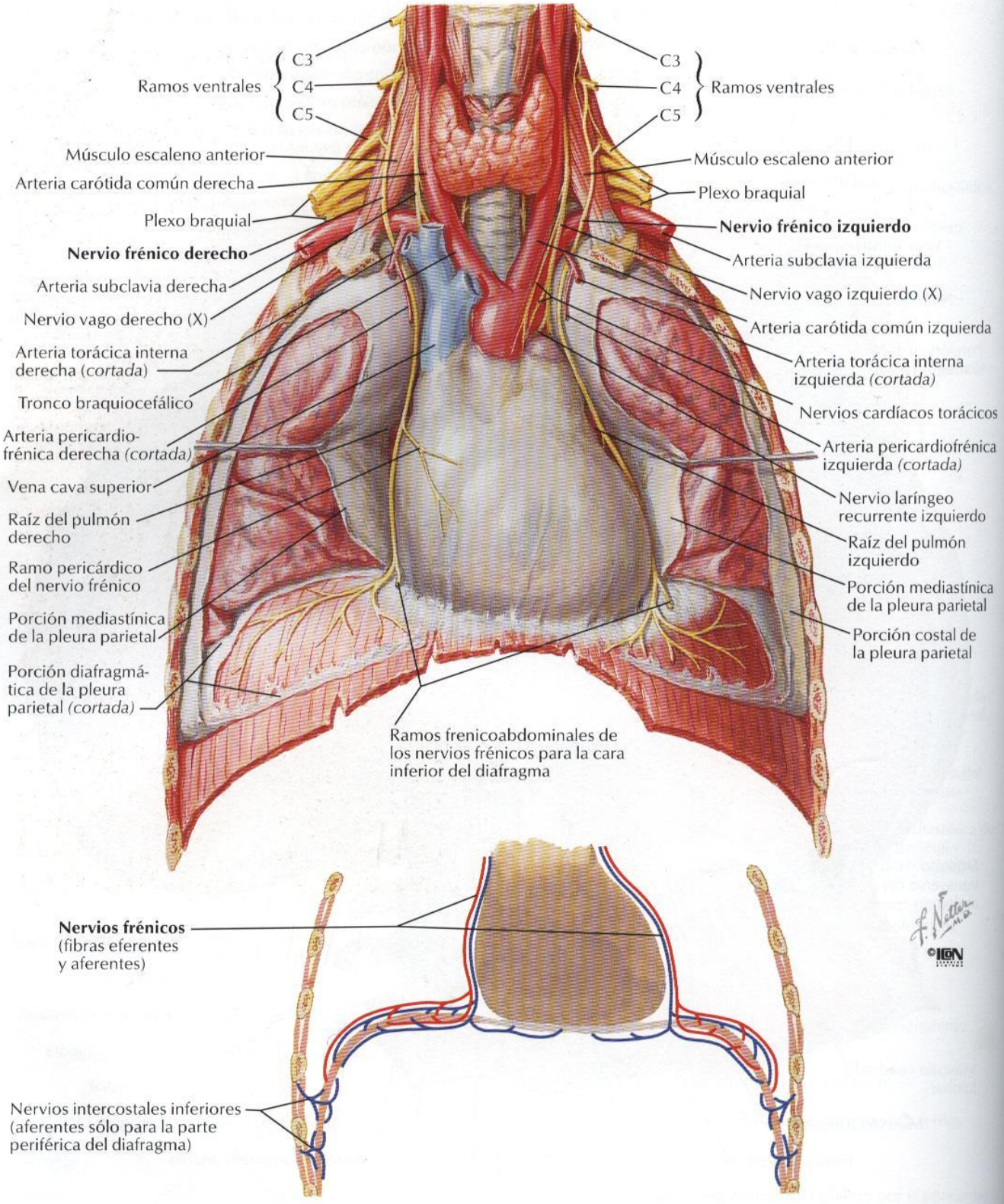

# Músculos de la respiración

*PARA MÚSCULOS DE LA INSPIRACIÓN ADICIONALES VEÁNSE LÁMINAS 162, 177*

**Músculos de la inspiración**

**Accesorios**

Esternocleidomastoideo (eleva el esternón)

Escalenos
- Anterior
- Medio
- Posterior

(elevan y fijan las costillas superiores)

**Principales**

Intercostales externos (elevan las costillas, incrementando así la anchura de la cavidad torácica)

Porción intercondral de los intercostales internos (también eleva las costillas)

Diafragma (desciende las cúpulas, incrementando así la dimensión vertical de la cavidad torácica; también eleva las costillas inferiores)

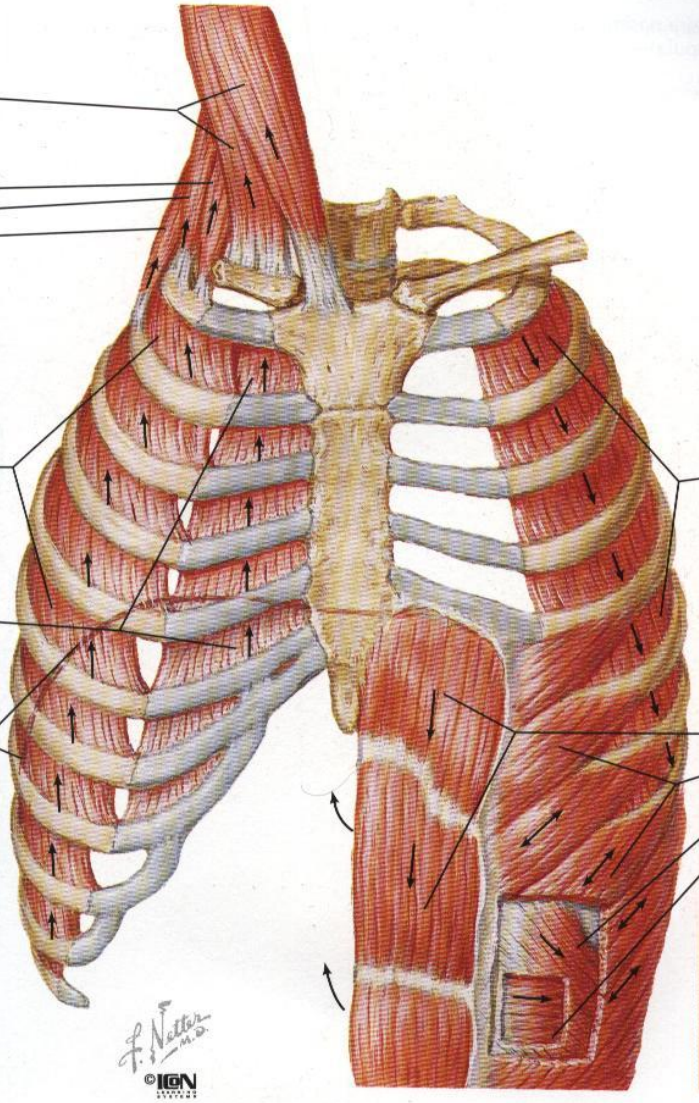


**Músculos de la espiración**

**Respiración pasiva**

La espiración es el resultado de la retracción pasiva de los pulmones y la caja torácica

**Respiración activa**

Intercostales internos, excepto la porción intercondral

Abdominales (deprimen las costillas inferiores, comprimen el contenido abdominal, empujando así el diafragma hacia arriba)
- Recto del abdomen
- Oblicuo externo
- Oblicuo interno
- Transverso del abdomen

# Topografía de los pulmones: visión anterior

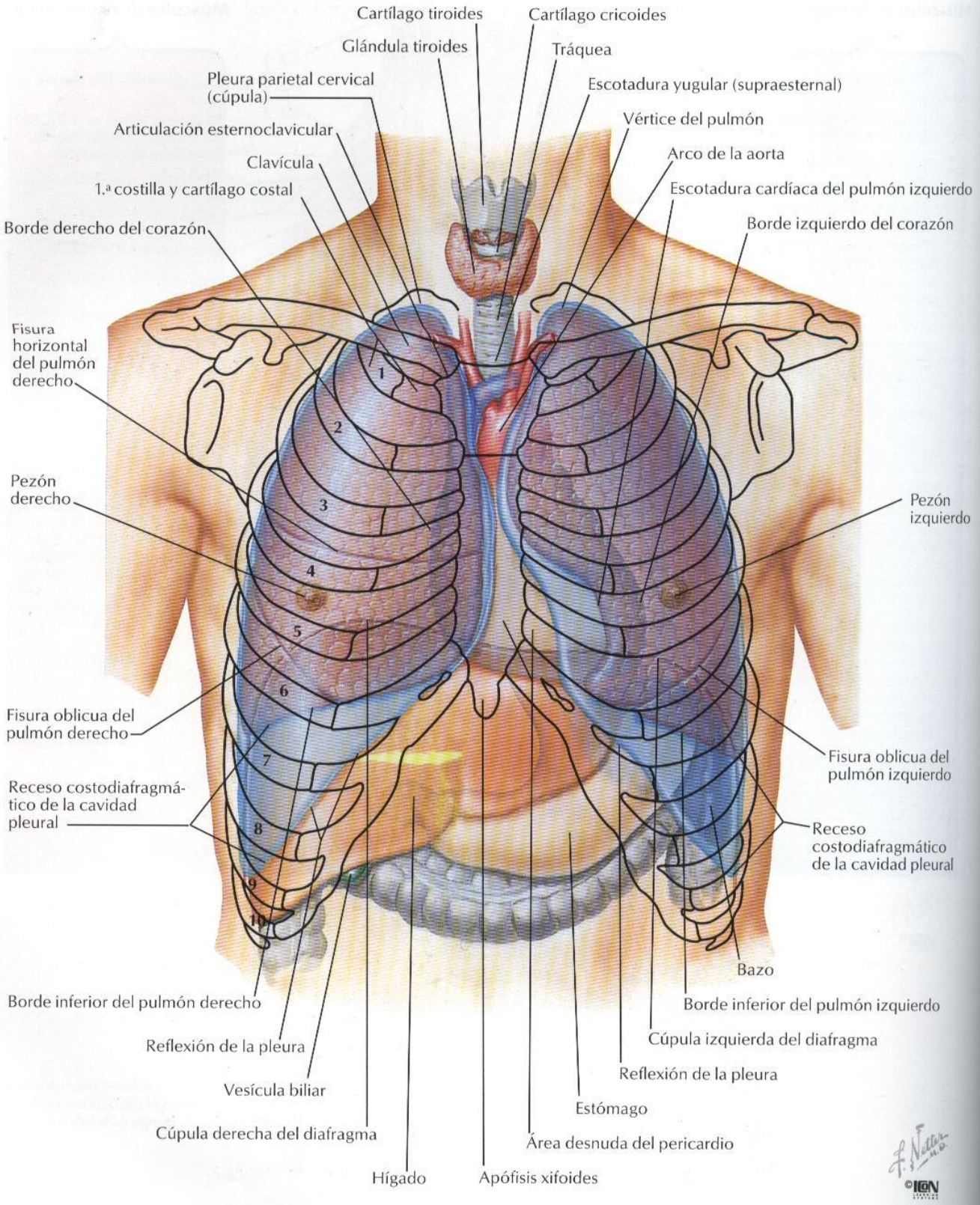

# Topografía de los pulmones: visión posterior

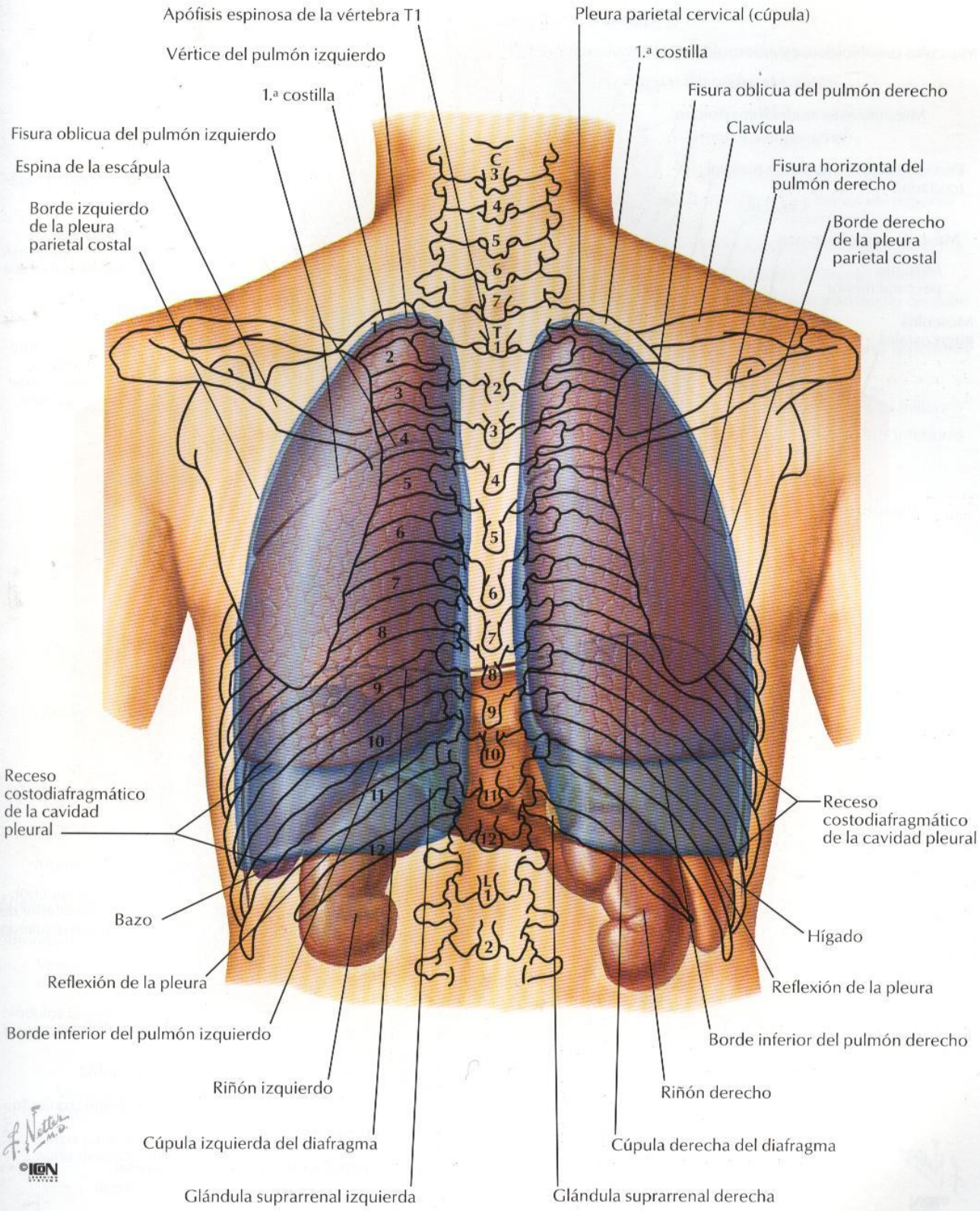

# Pulmones in situ: visión anterior

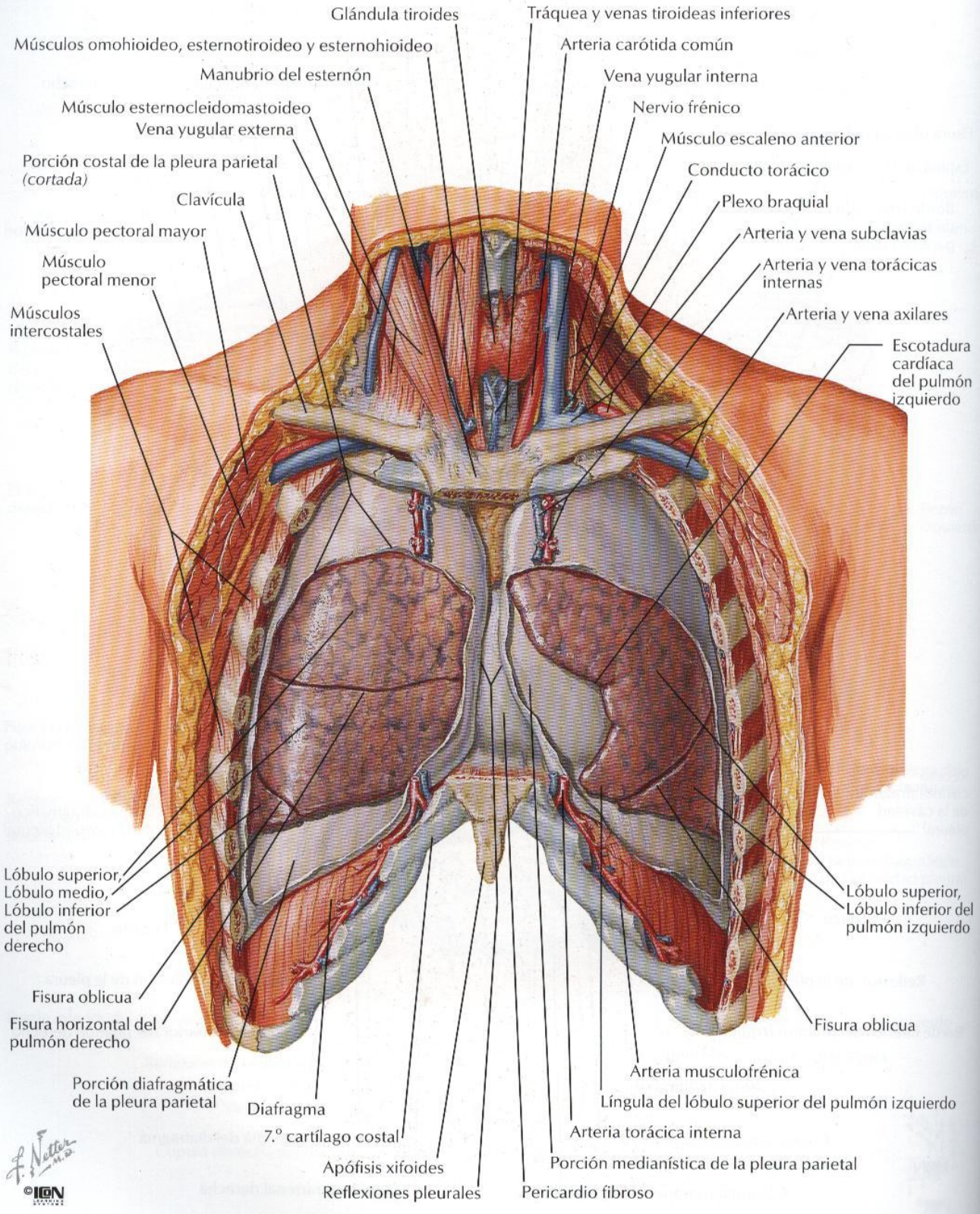

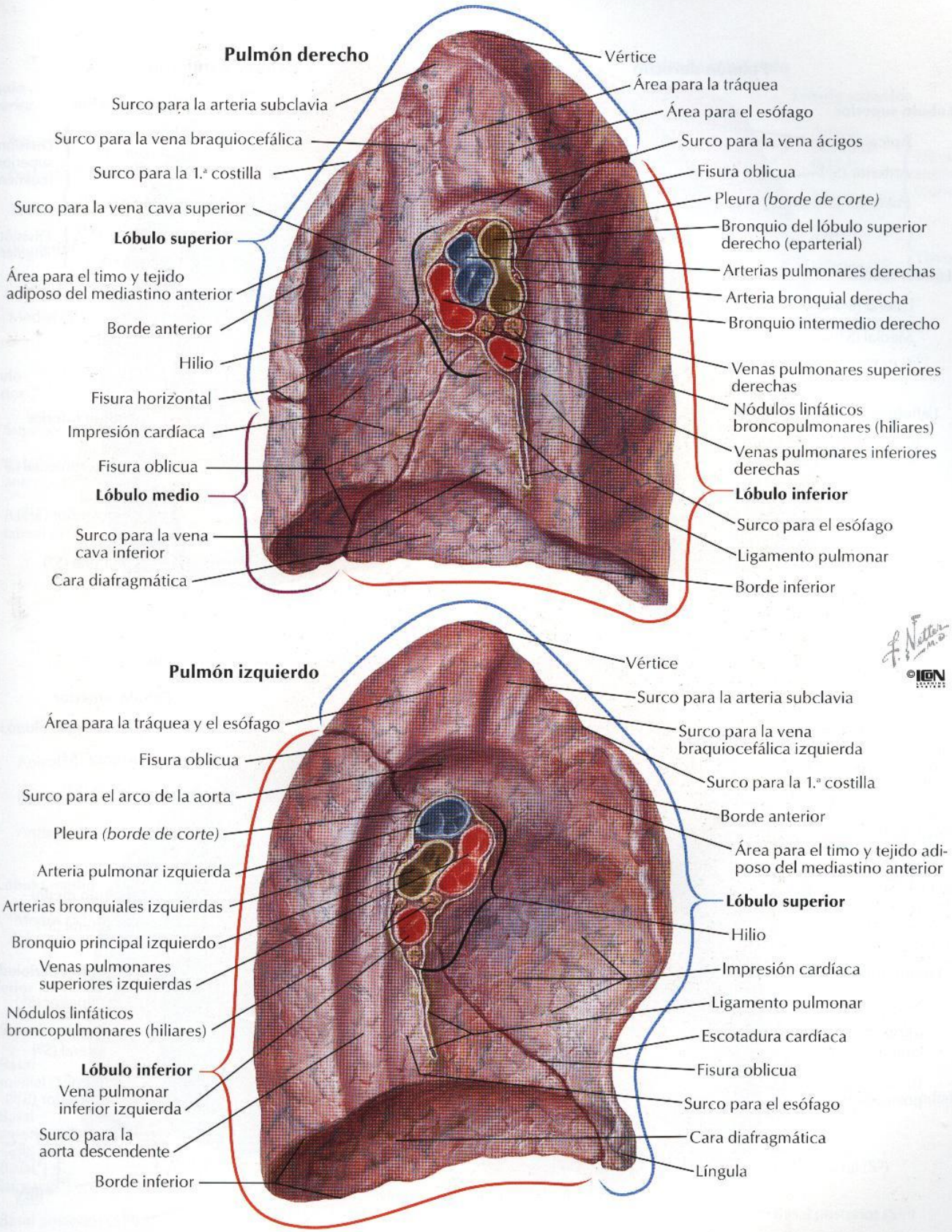
Pulmón derecho
Vértice
Área para la tráquea
Área para el esófago
Surco para la vena ácigos
Fisura oblicua
Pleura (borde de corte)
Bronquio del lóbulo superior derecho (eparterial)
Arterias pulmonares derechas
Arteria bronquial derecha
Bronquio intermedio derecho
Venas pulmonares superiores derechas
Nódulos linfáticos broncopulmonares (hiliares)
Venas pulmonares inferiores derechas
Lóbulo inferior
Surco para el esófago
Ligamento pulmonar
Borde inferior
Surco para la arteria subclavia
Surco para la vena braquiocefálica
Surco para la 1.ª costilla
Surco para la vena cava superior
Lóbulo superior
Área para el timo y tejido adiposo del mediastino anterior
Borde anterior
Hilio
Fisura horizontal
Impresión cardíaca
Fisura oblicua
Lóbulo medio
Surco para la vena cava inferior
Cara diafragmática
Pulmón izquierdo
Vértice
Surco para la arteria subclavia
Surco para la vena braquiocefálica izquierda
Surco para la 1.ª costilla
Borde anterior
Área para el timo y tejido adiposo del mediastino anterior
Lóbulo superior
Hilio
Impresión cardíaca
Ligamento pulmonar
Escotadura cardíaca
Fisura oblicua
Surco para el esófago
Cara diafragmática
Língula
Área para la tráquea y el esófago
Fisura oblicua
Surco para el arco de la aorta
Pleura (borde de corte)
Arteria pulmonar izquierda
Arterias bronquiales izquierdas
Bronquio principal izquierdo
Venas pulmonares superiores izquierdas
Nódulos linfáticos broncopulmonares (hiliares)
Lóbulo inferior
Vena pulmonar inferior izquierda
Surco para la aorta descendente
Borde inferior
F. Netter M.D.
©ICON

# Segmentos broncopulmonares

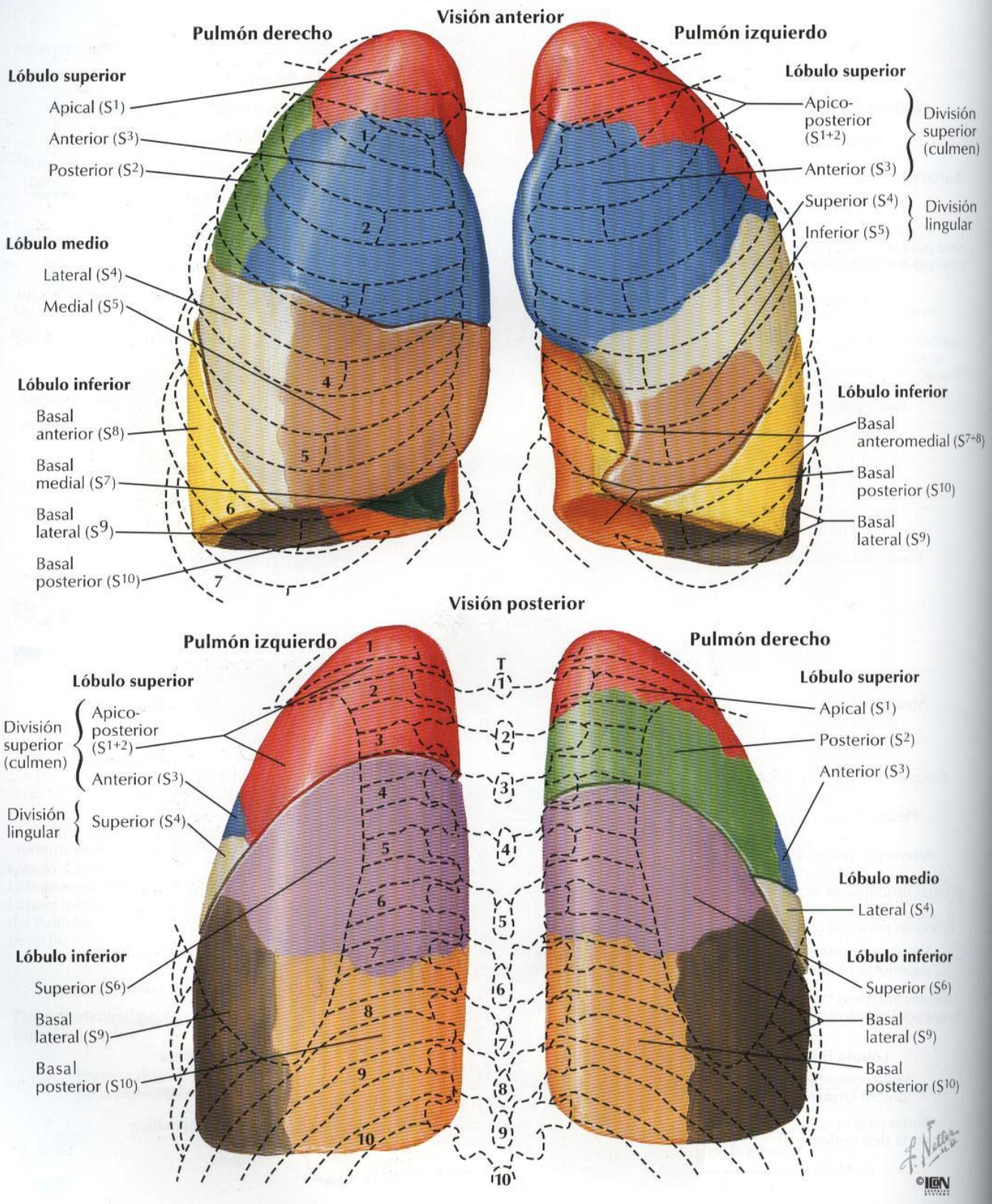

## Visiones laterales

### Pulmón derecho

**Lóbulo superior**
- Apical ($S^1$)
- Posterior ($S^2$)
- Anterior ($S^3$)

**Lóbulo medio**
- Lateral ($S^4$)
- Medial ($S^5$)

**Lóbulo inferior**
- Superior ($S^6$)
- Basal anterior ($S^8$)
- Basal lateral ($S^9$)

### Pulmón izquierdo

**Lóbulo superior**
- Apico-posterior ($S^{1+2}$)
- Anterior ($S^3$)

} División superior (culmen)

- Superior ($S^4$)
- Inferior ($S^5$)

} División lingular

**Lóbulo inferior**
- Superior ($S^6$)
- Basal anteromedial ($S^{7+8}$)
- Basal lateral ($S^9$)

F. Netter M.D. ©IGN

## Visiones mediales

### Pulmón derecho

**Lóbulo superior**
- Apical ($S^1$)
- Posterior ($S^2$)
- Anterior ($S^3$)

**Lóbulo medio**
- Medial ($S^5$)

**Lóbulo inferior**
- Superior ($S^6$)
- Basal medial ($S^7$)
- Basal anterior ($S^8$)
- Basal lateral ($S^9$)
- Basal posterior ($S^{10}$)

### Pulmón izquierdo

**Lóbulo superior**
- Apico-posterior ($S^{1+2}$)
- Anterior ($S^3$)

} División superior (culmen)

- Superior ($S^4$)
- Inferior ($S^5$)

} División lingular

**Lóbulo inferior**
- Superior ($S^6$)
- Basal anteromedial ($S^{7+8}$)
- Basal lateral ($S^9$)
- Basal posterior ($S^{10}$)

# Tráquea y bronquios mayores

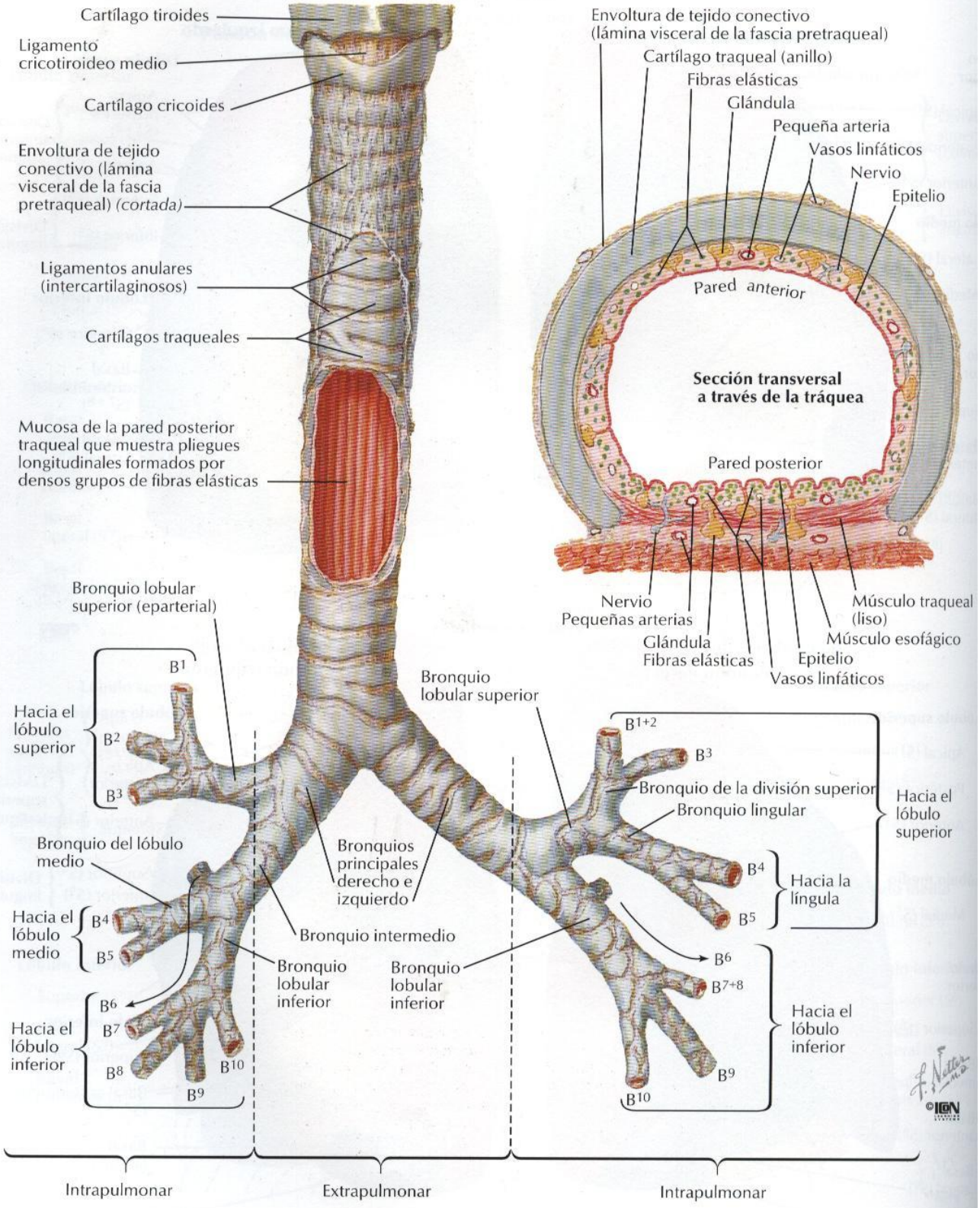

# Nomenclatura de los bronquios: esquema

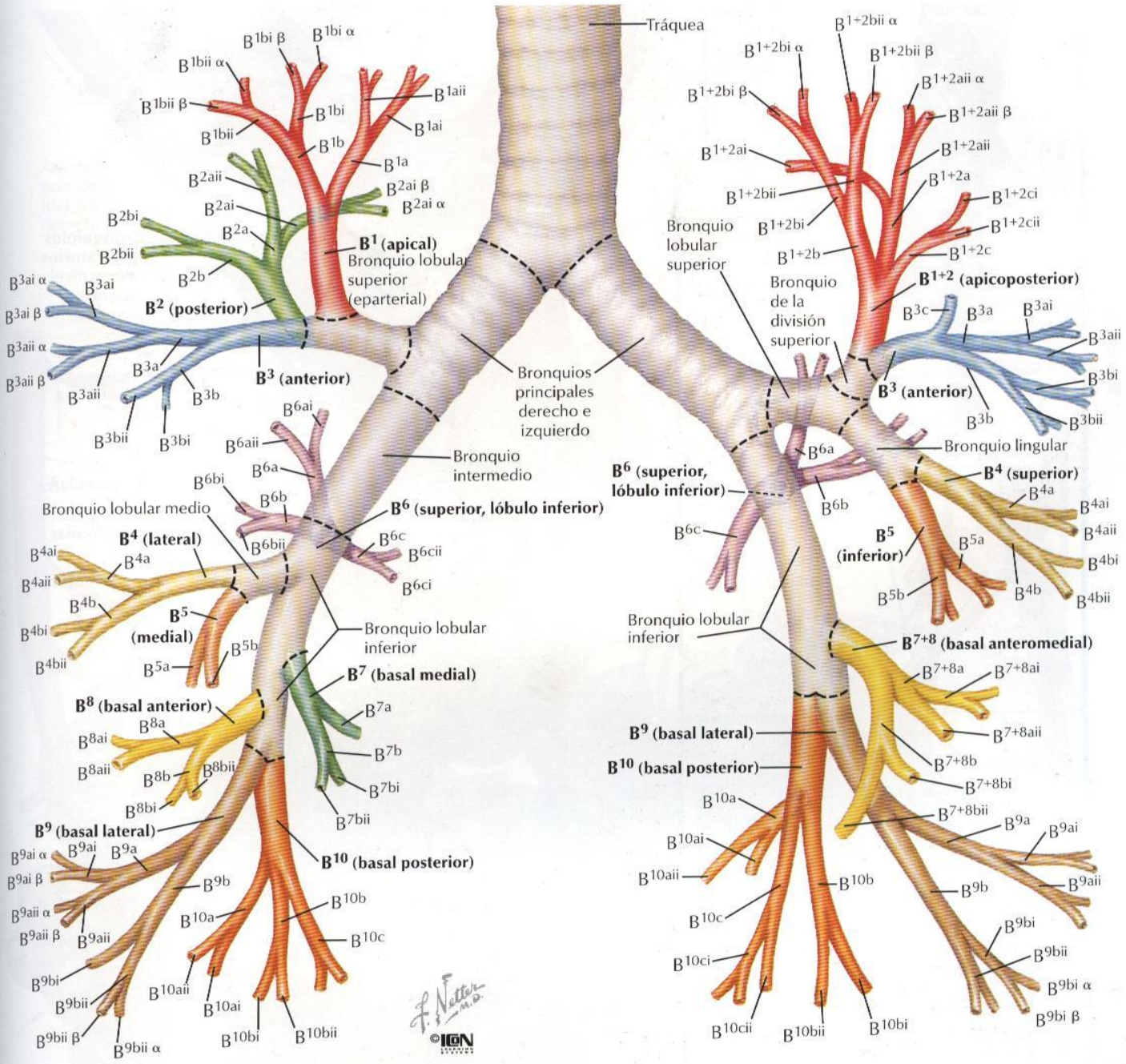


La nomenclatura de uso común para los segmentos broncopulmonares (láminas 188 y 189) es la de Jackson y Huber, nombrándose los segmentos bronquiales de acuerdo con ella. Ikeda propuso una nomenclatura (como se muestra aquí) para las subdivisiones bronquiales hasta la 6.ª generación. Para simplificar la ilustración, sólo se han numerado algunas subdivisiones bronquiales hasta la 5.ª o 6.ª generación. Los bronquios segmentarios (B) se han numerado del 1 al 10 en cada pulmón, correspondiéndose con los segmentos pulmonares. En el pulmón izquierdo, $B^1$ y $B^2$ se combinan como lo hacen $B^7$ y $B^8$. Los bronquios subsegmentarios, o de 4.º orden, se indican añadiendo una letra subíndice a, b o c cuando se presenta una rama adicional. Los bronquios de 5.º orden se designan por los números romanos i (anterior) o ii (posterior), y los bronquios de 6.º orden, por las letras griegas α o β. Diversos textos usan números alternados (como propone Boyden) para los bronquios segmentarios. Las variaciones del patrón bronquial estándar mostrado aquí son corrientes, especialmente en las vías aéreas periféricas.

# Vías intrapulmonares: esquema

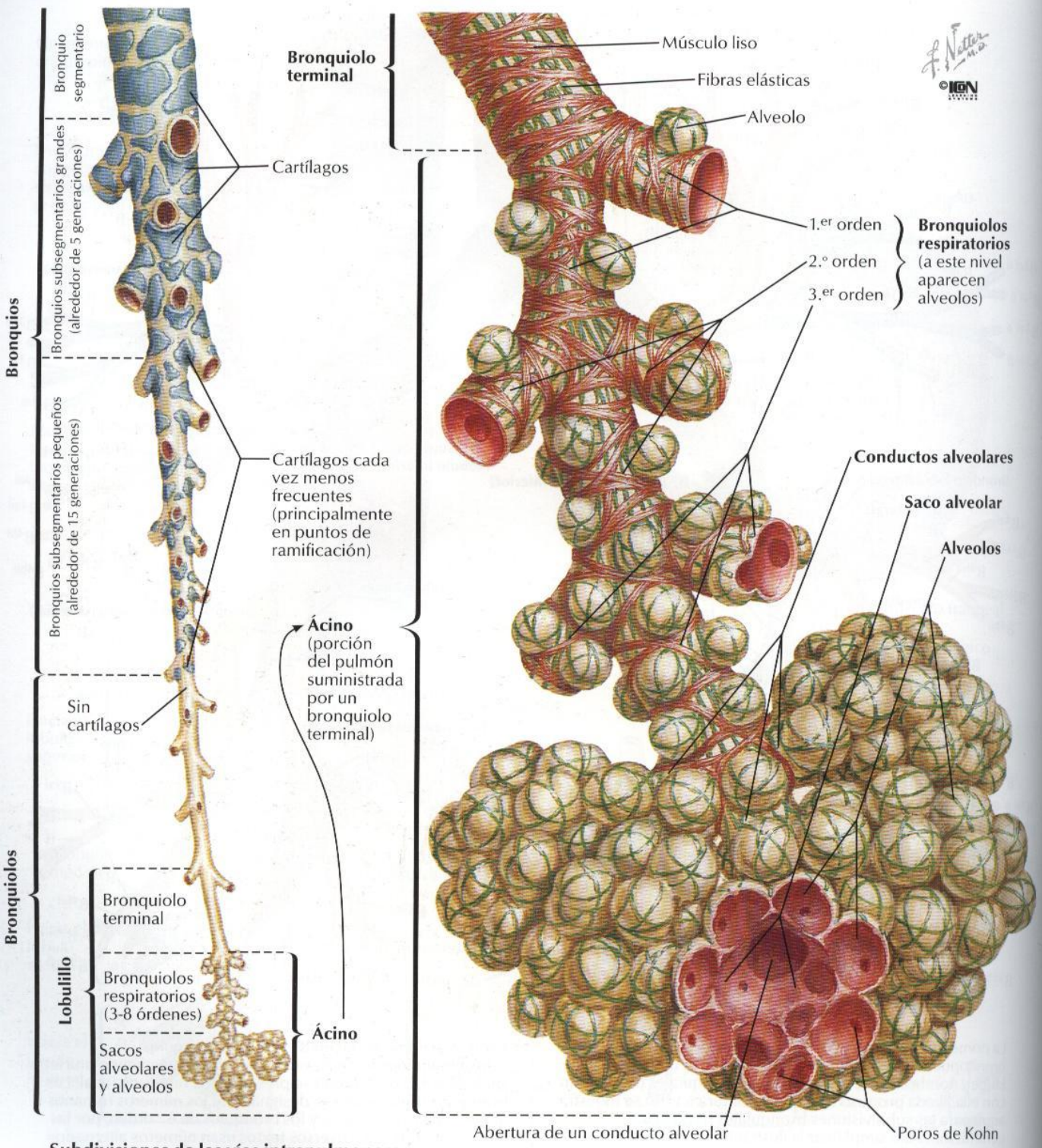


**Subdivisiones de las vías intrapulmonares**

**Estructura de las vías intrapulmonares**

# Circulación sanguínea intrapulmonar: esquema

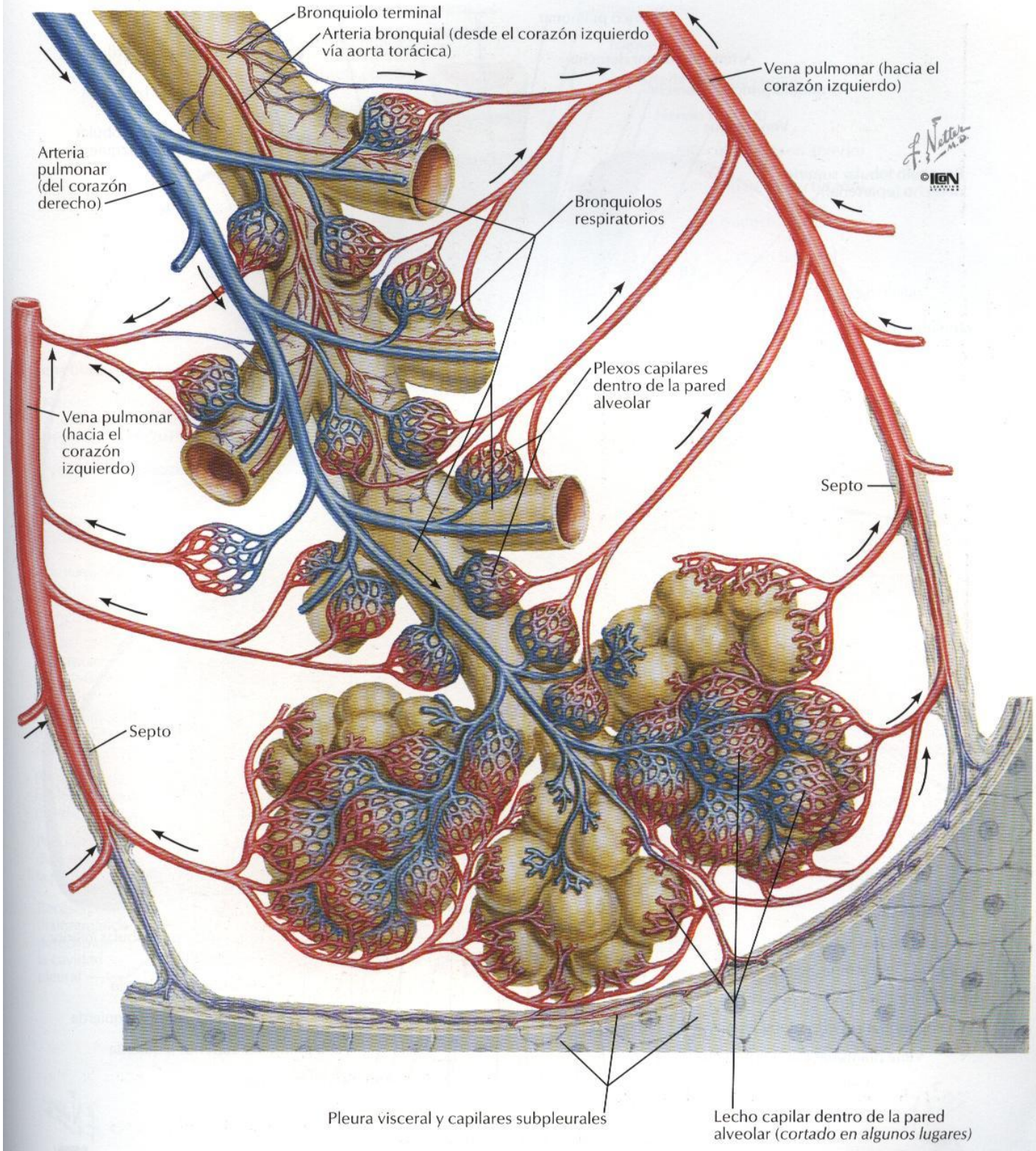

# Arterias y venas pulmonares

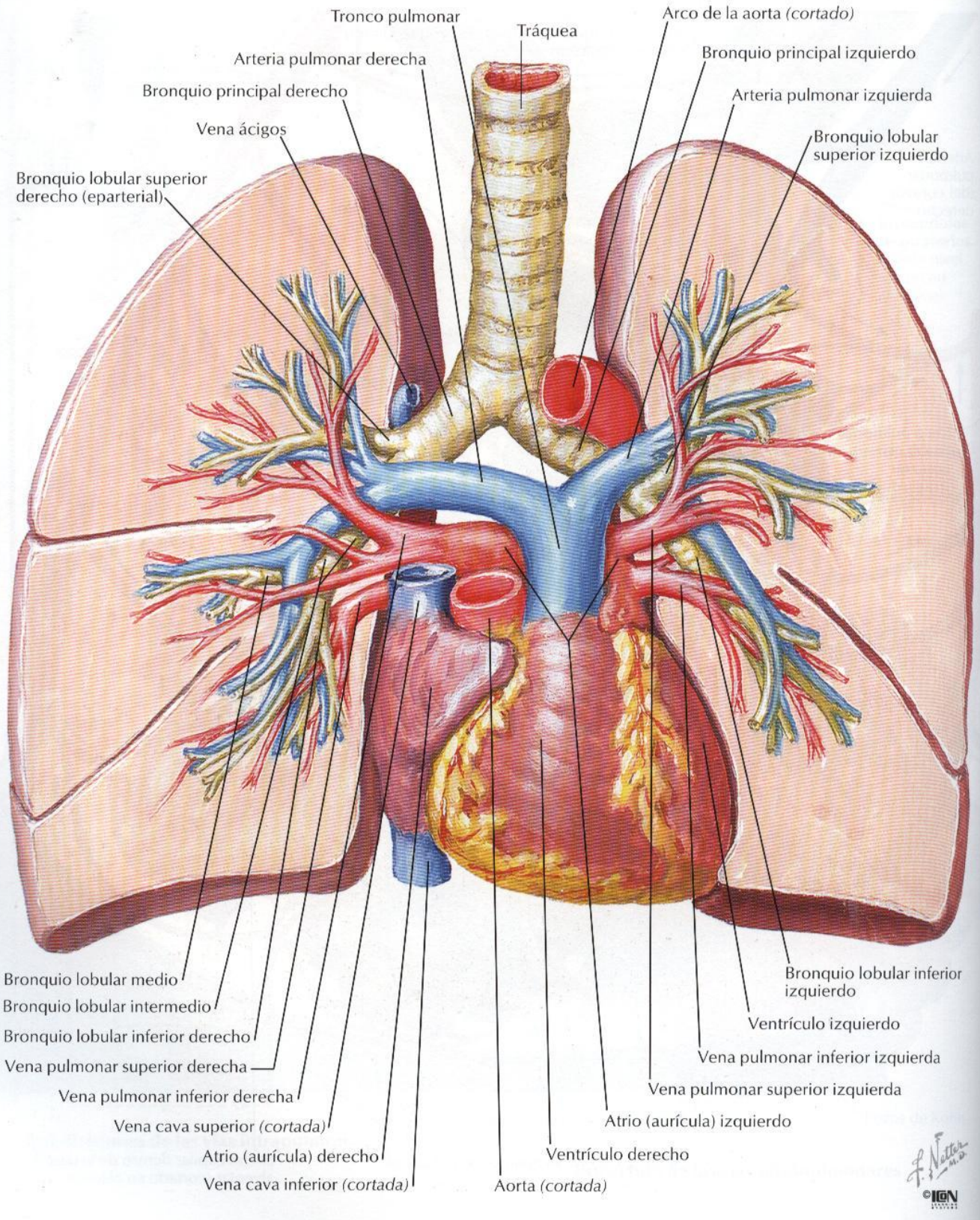

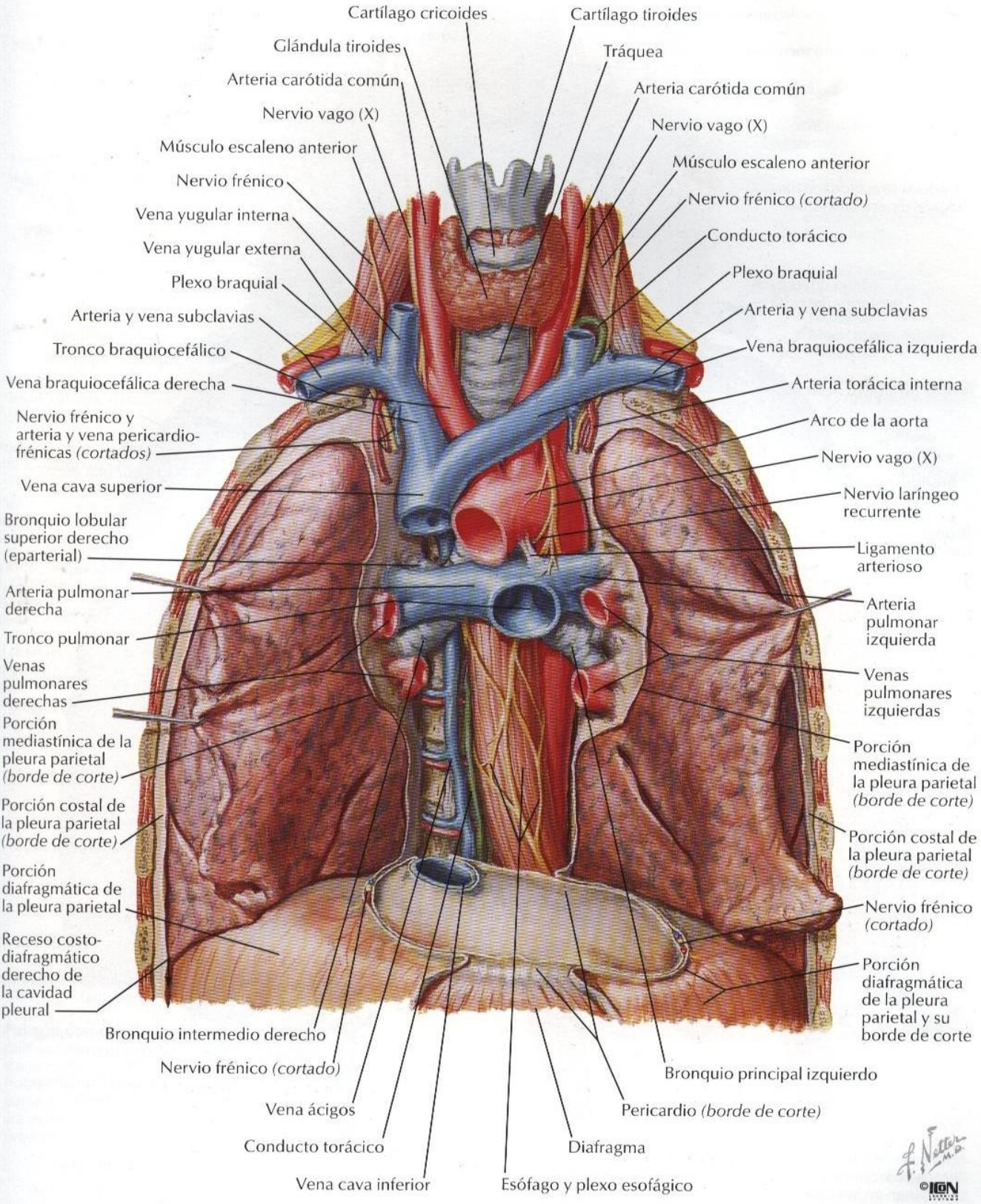
Cartílago cricoides
Cartílago tiroides
Glándula tiroides
Tráquea
Arteria carótida común
Arteria carótida común
Nervio vago (X)
Nervio vago (X)
Músculo escaleno anterior
Músculo escaleno anterior
Nervio frénico
Nervio frénico (cortado)
Vena yugular interna
Conducto torácico
Vena yugular externa
Plexo braquial
Plexo braquial
Arteria y vena subclavias
Arteria y vena subclavias
Tronco braquiocefálico
Vena braquiocefálica izquierda
Vena braquiocefálica derecha
Arteria torácica interna
Nervio frénico y arteria y vena pericardio-frénicas (cortados)
Arco de la aorta
Nervio vago (X)
Vena cava superior
Nervio laríngeo recurrente
Bronquio lobular superior derecho (eparterial)
Ligamento arterioso
Arteria pulmonar derecha
Arteria pulmonar izquierda
Tronco pulmonar
Venas pulmonares derechas
Venas pulmonares izquierdas
Porción mediastínica de la pleura parietal (borde de corte)
Porción mediastínica de la pleura parietal (borde de corte)
Porción costal de la pleura parietal (borde de corte)
Porción costal de la pleura parietal (borde de corte)
Porción diafragmática de la pleura parietal
Nervio frénico (cortado)
Receso costo-diafragmático derecho de la cavidad pleural
Porción diafragmática de la pleura parietal y su borde de corte
Bronquio intermedio derecho
Nervio frénico (cortado)
Bronquio principal izquierdo
Vena ácigos
Pericardio (borde de corte)
Conducto torácico
Diafragma
Vena cava inferior
Esófago y plexo esofágico
F. Netter M.D.
©ICON

# Arterias y venas bronquiales

Esófago

Tráquea *(traccionada hacia la izquierda por una erina)*

3.ª arteria intercostal posterior derecha

Arteria bronquial derecha

Bronquio principal derecho

Bronquio principal izquierdo *(traccionado hacia la derecha por una erina)*

Arteria esofágica

Arteria bronquial superior izquierda

Aorta *(traccionada a un lado por una erina)*

Arteria bronquial inferior izquierda

Rama esofágica de arteria bronquial

F. Netter M.D.
©IGN

**Variaciones en las arterias bronquiales**

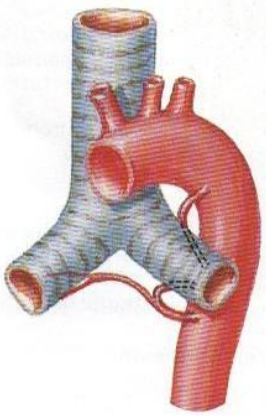

Arterias bronquiales derecha e izquierda que se originan en la aorta por un tronco único

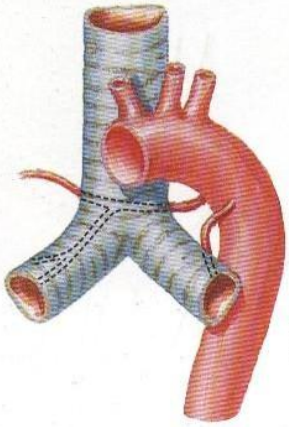

Una única arteria bronquial para cada bronquio (normalmente, dos para el bronquio izquierdo)

**Venas bronquiales**

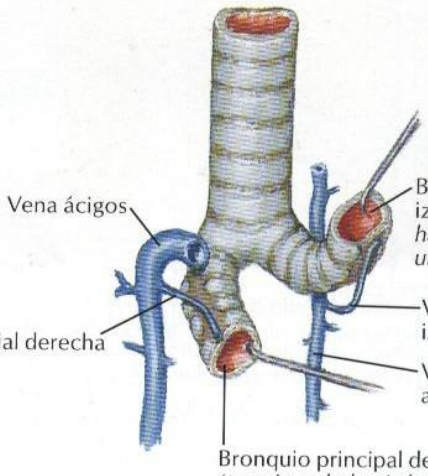

Vena ácigos

Vena bronquial derecha

Bronquio principal izquierdo *(girado hacia arriba mediante una erina)*

Vena bronquial izquierda

Vena hemiácigos accesoria

Bronquio principal derecho *(traccionado hacia la izquierda y rotado mediante una erina)*

# Vasos y nódulos linfáticos del pulmón

VÉANSE TAMBIÉN LÁMINAS 66, 169, 227

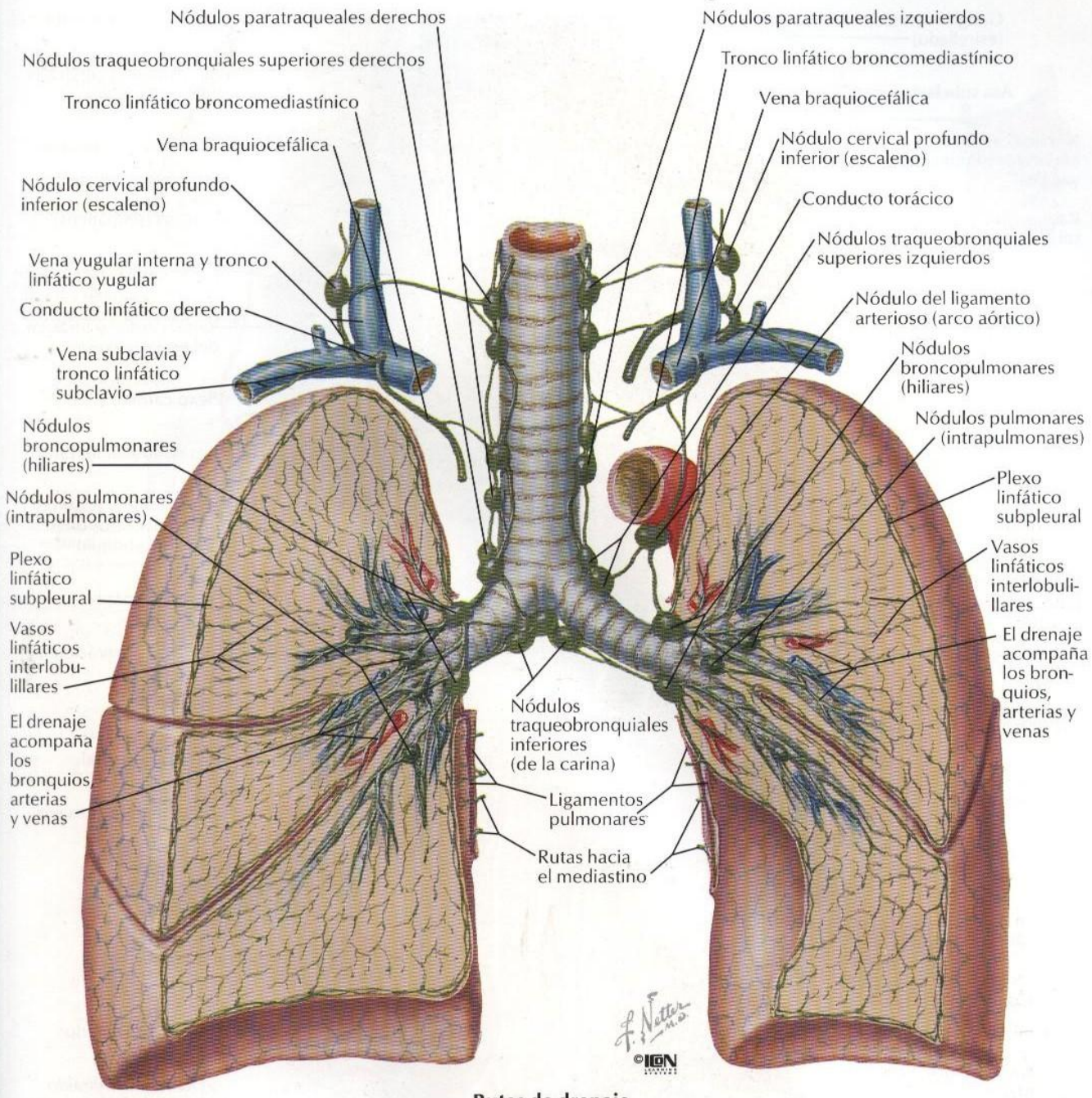


**Rutas de drenaje**

**Pulmón derecho**: todos los lóbulos drenan en nódulos pulmonares y broncopulmonares (hiliares) y luego en nódulos traqueobronquiales inferiores (de la carina), nódulos traqueobronquiales superiores derechos y nódulos paratraqueales derechos en dirección a la vena braquiocefálica vía tronco linfático broncomediastínico y/o nódulo cervical profundo inferior (escaleno).

**Pulmón izquierdo**: el lóbulo superior drena en nódulos pulmonares y broncopulmonares (hiliares), nódulos traqueobronquiales inferiores (de la carina), nódulos traqueobronquiales superiores izquierdos, nódulos paratraqueales izquierdos y/o nódulo del ligamento arterioso (del arco aórtico) y luego en la vena braquiocefálica vía tronco broncomediastínico izquierdo y conducto torácico. El lóbulo inferior izquierdo también drena en nódulos pulmonares y broncopulmonares (hiliares) y en nódulos traqueobronquiales inferiores (de la carina), pero después lo hace mayoritariamente en nódulos traqueobronquiales superiores derechos, donde sigue el mismo camino que la linfa del pulmón derecho.

# Nervios autónomos en el tórax

*VÉANSE TAMBIÉN LÁMINAS 124, 125, 152, 300*

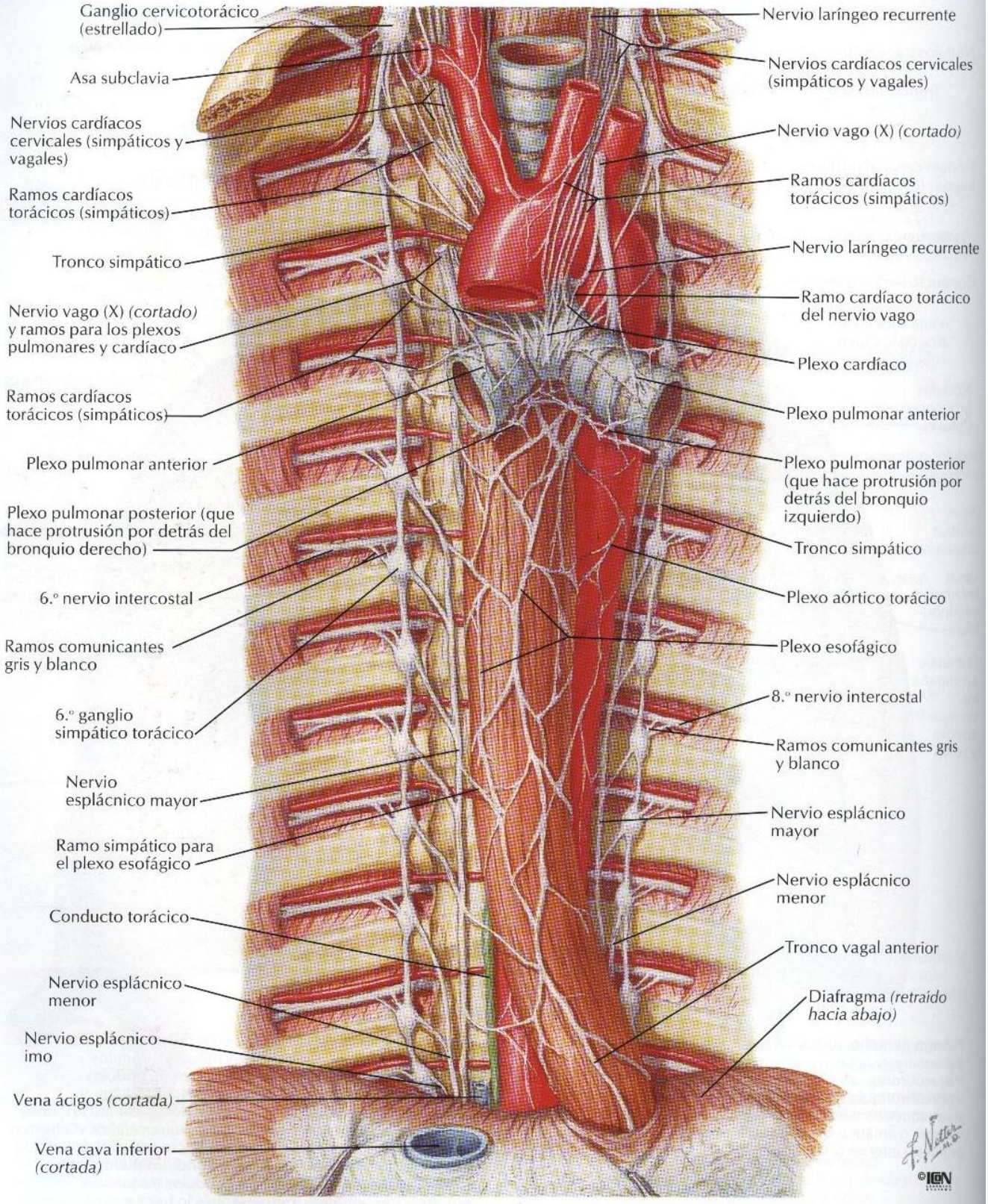

# Inervación del árbol bronquial: esquema

VÉASE TAMBIÉN LÁMINA 153

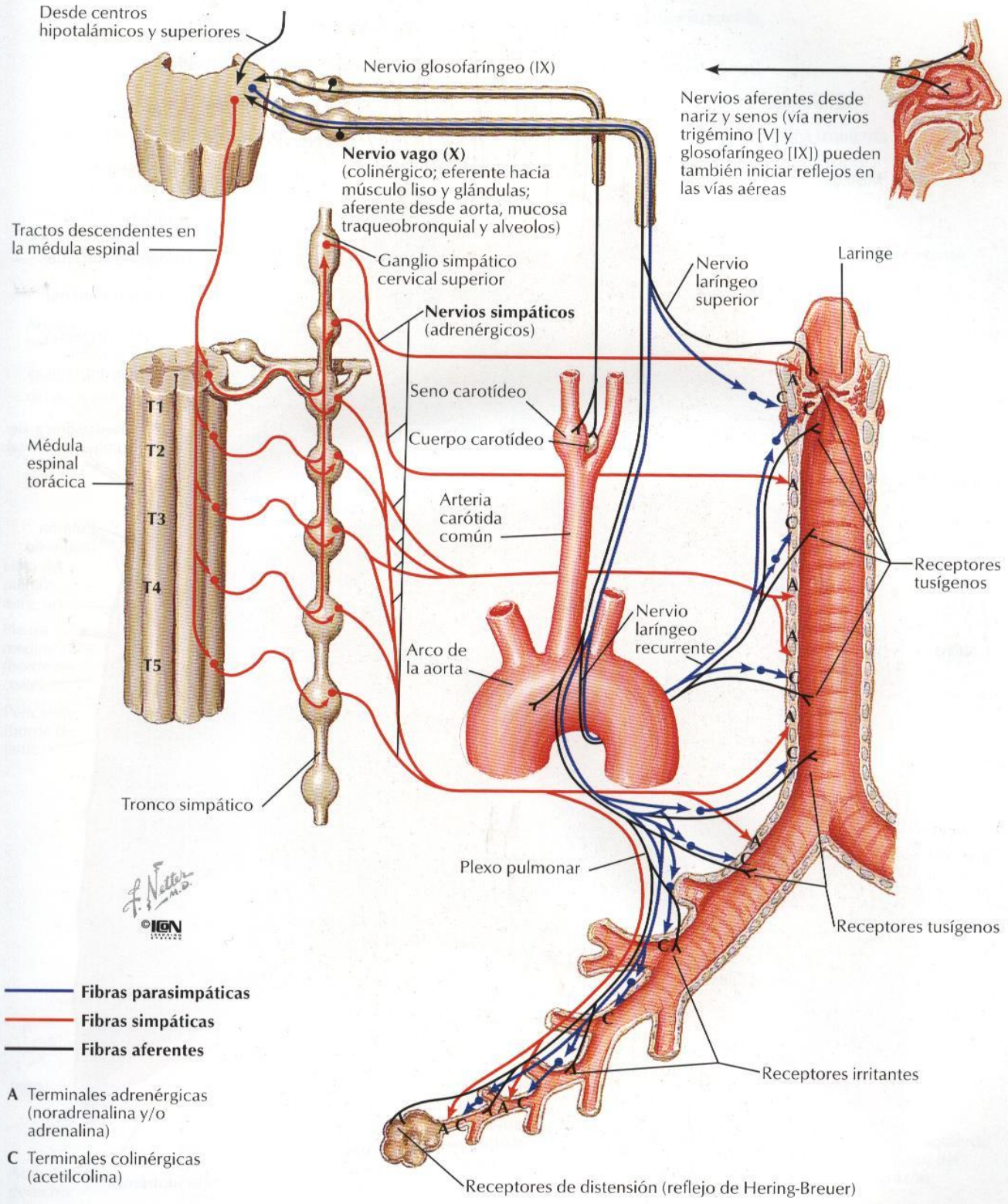

# Corazón in situ

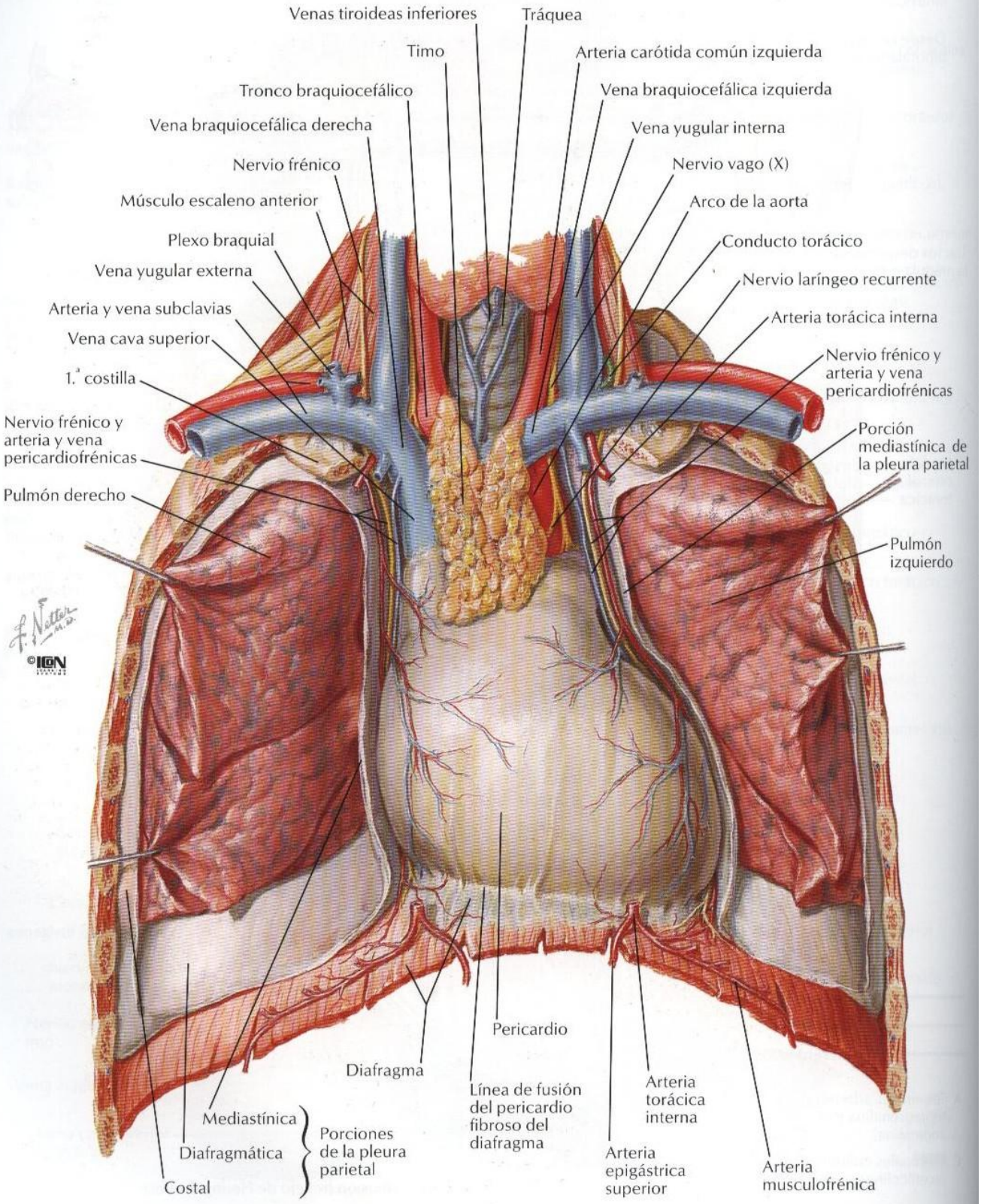

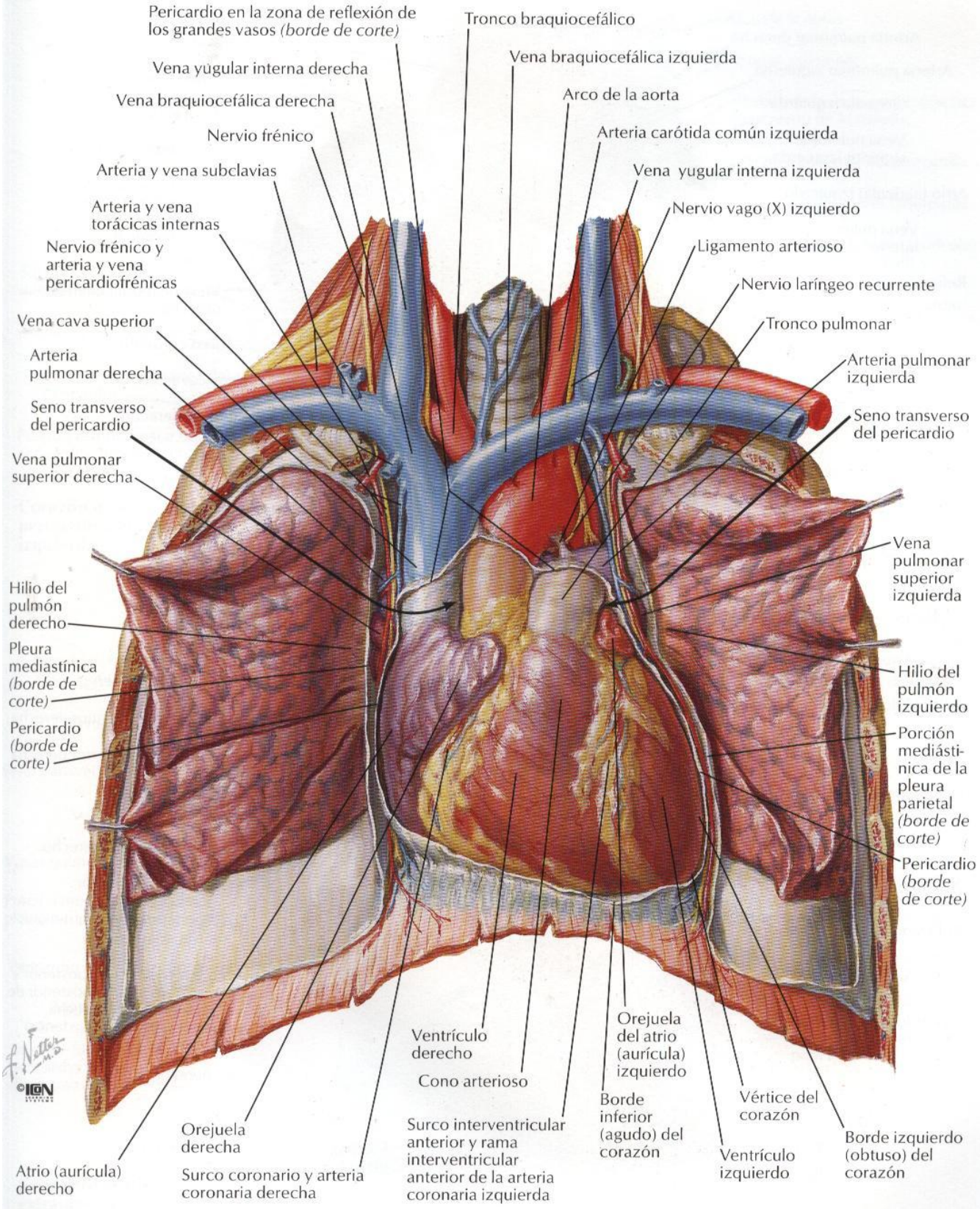
Pericardio en la zona de reflexión de los grandes vasos *(borde de corte)*
Tronco braquiocefálico
Vena braquiocefálica izquierda
Vena yugular interna derecha
Arco de la aorta
Vena braquiocefálica derecha
Arteria carótida común izquierda
Nervio frénico
Vena yugular interna izquierda
Arteria y vena subclavias
Nervio vago (X) izquierdo
Arteria y vena torácicas internas
Ligamento arterioso
Nervio frénico y arteria y vena pericardiofrénicas
Nervio laríngeo recurrente
Vena cava superior
Tronco pulmonar
Arteria pulmonar derecha
Arteria pulmonar izquierda
Seno transverso del pericardio
Seno transverso del pericardio
Vena pulmonar superior derecha
Vena pulmonar superior izquierda
Hilio del pulmón derecho
Pleura mediastínica *(borde de corte)*
Hilio del pulmón izquierdo
Pericardio *(borde de corte)*
Porción mediástinica de la pleura parietal *(borde de corte)*
Pericardio *(borde de corte)*
Ventrículo derecho
Orejuela del atrio (aurícula) izquierdo
Cono arterioso
Borde inferior (agudo) del corazón
Vértice del corazón
Orejuela derecha
Surco interventricular anterior y rama interventricular anterior de la arteria coronaria izquierda
Ventrículo izquierdo
Borde izquierdo (obtuso) del corazón
Atrio (aurícula) derecho
Surco coronario y arteria coronaria derecha
F. Netter M.D.
©ICON

# Corazón: caras basal y diafragmática

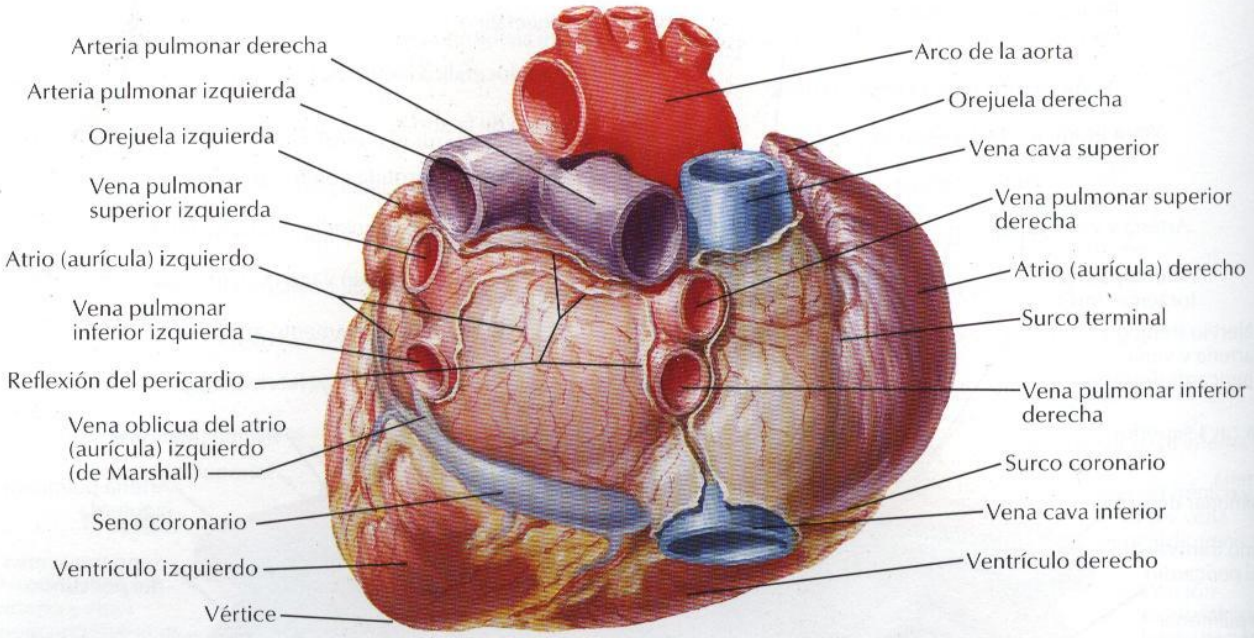


**Base del corazón: visión posterior**

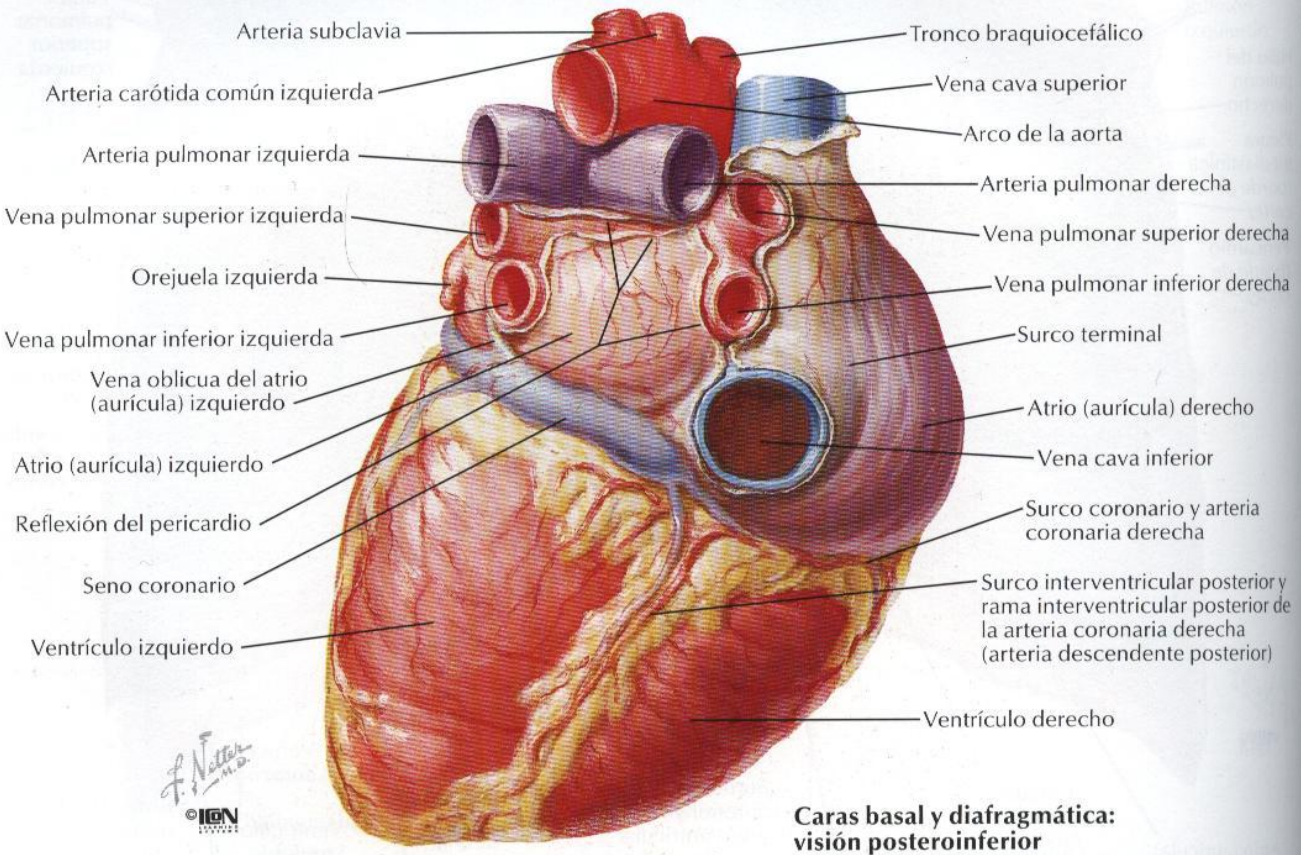


**Caras basal y diagfragmática: visión posteroinferior**

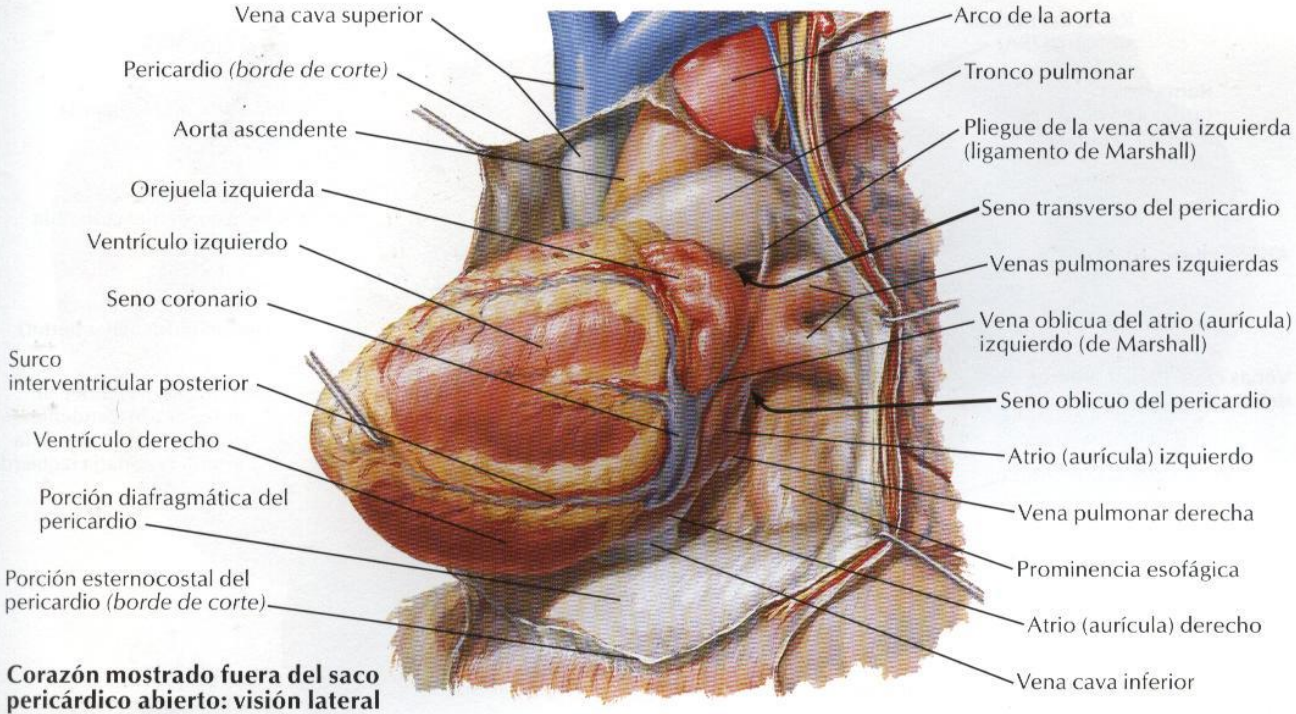


**Corazón mostrado fuera del saco pericárdico abierto: visión lateral izquierda**

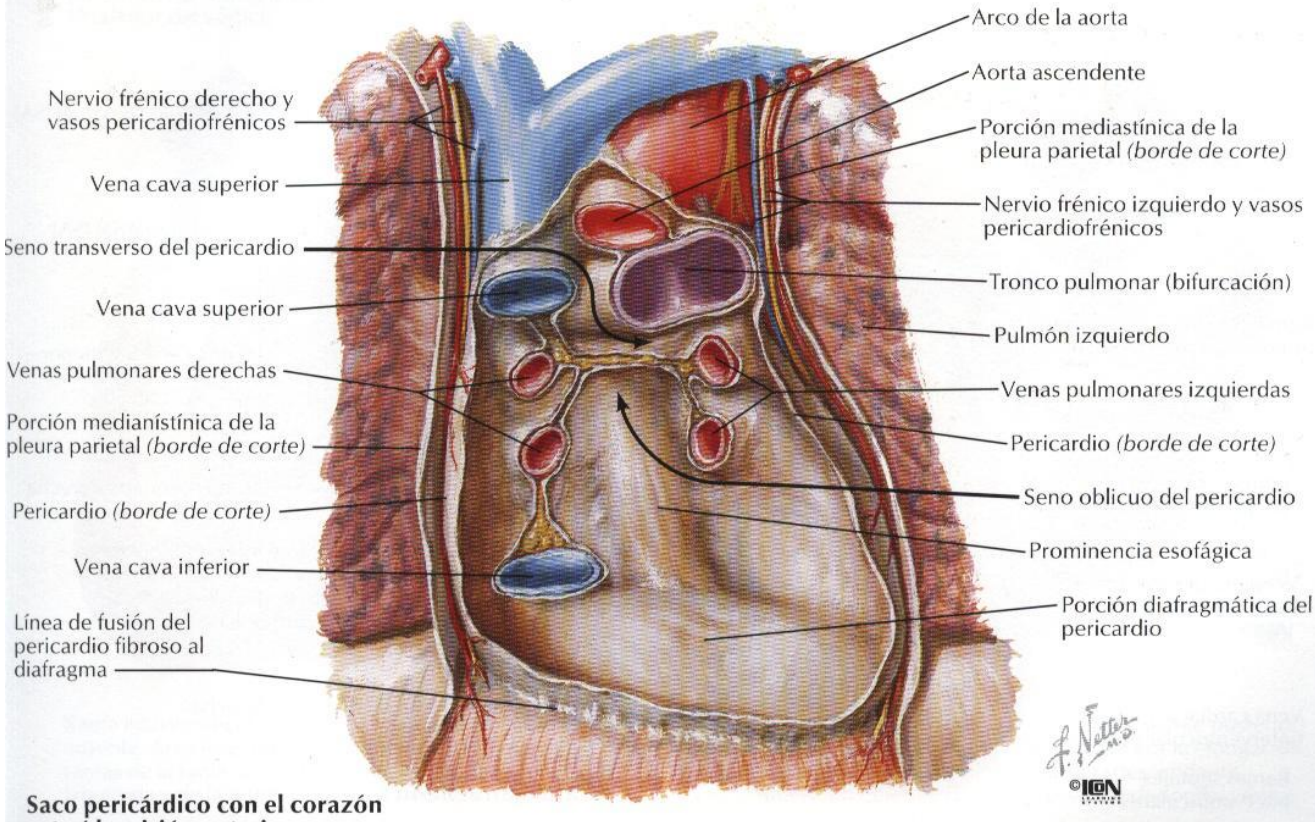


**Saco pericárdico con el corazón extraído: visión anterior**

# Arterias coronarias y venas cardíacas

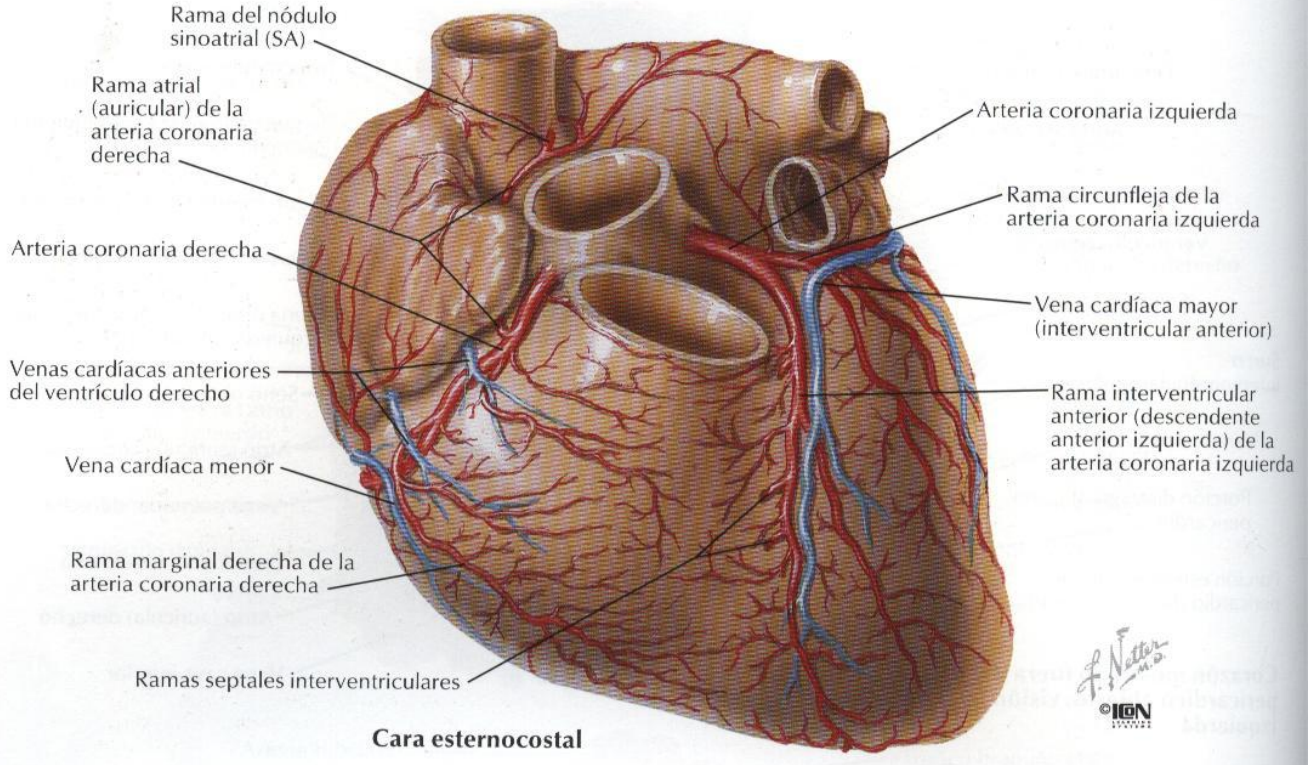


**Cara esternocostal**

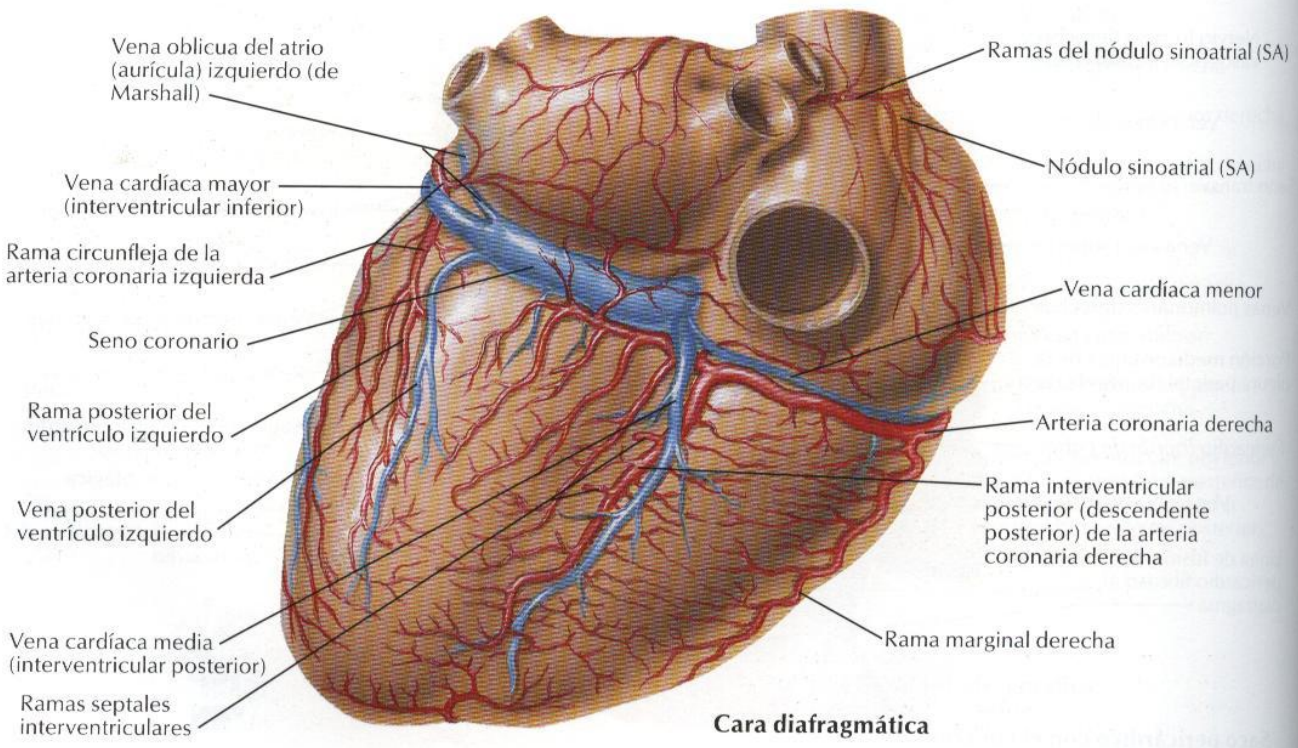


**Cara diafragmática**

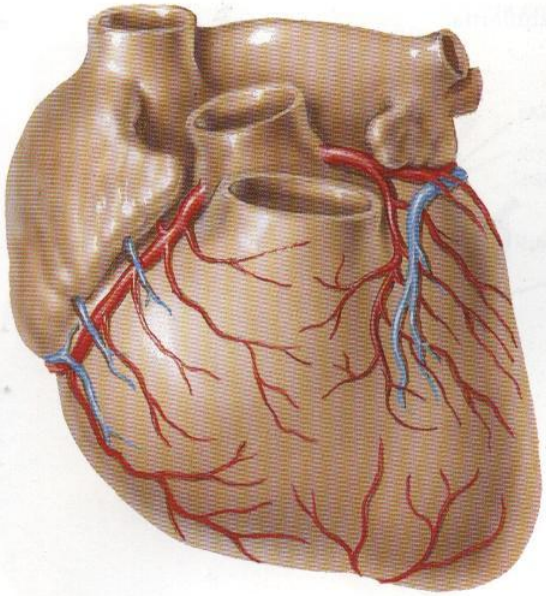

Rama interventricular anterior (descendente anterior izquierda) de la arteria coronaria izquierda muy corta. La porción apical de la cara anterior (esternocostal) es irrigada por ramas de la rama interventricular posterior (descendente posterior) de la arteria coronaria derecha que se incurvan alrededor del vértice

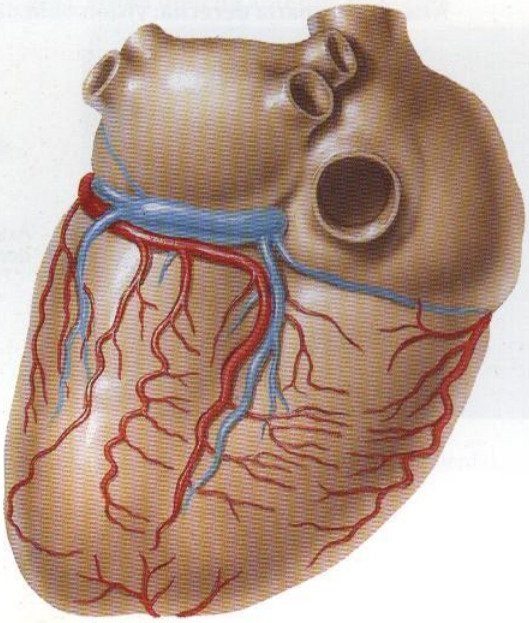

Rama interventricular posterior (descendente posterior) derivada de la rama circunfleja de la arteria coronaria izquierda, en lugar de serlo de la arteria coronaria derecha

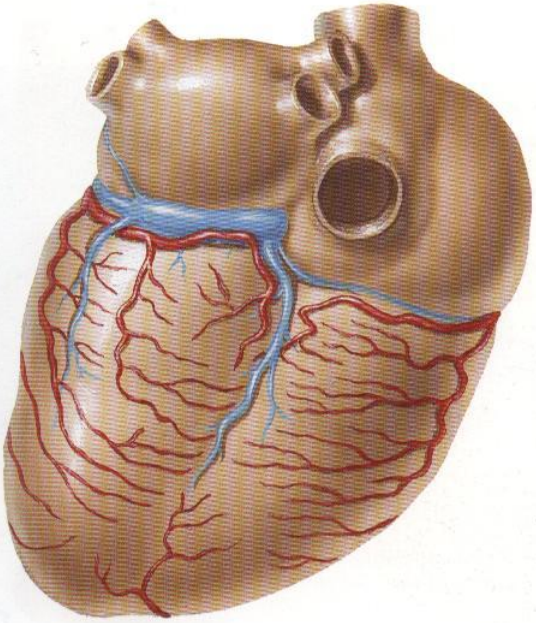

Rama interventricular posterior (descendente posterior) ausente. Área irrigada principalmente por pequeñas ramas de la rama circunfleja de la arteria coronaria izquierda y de la arteria coronaria derecha

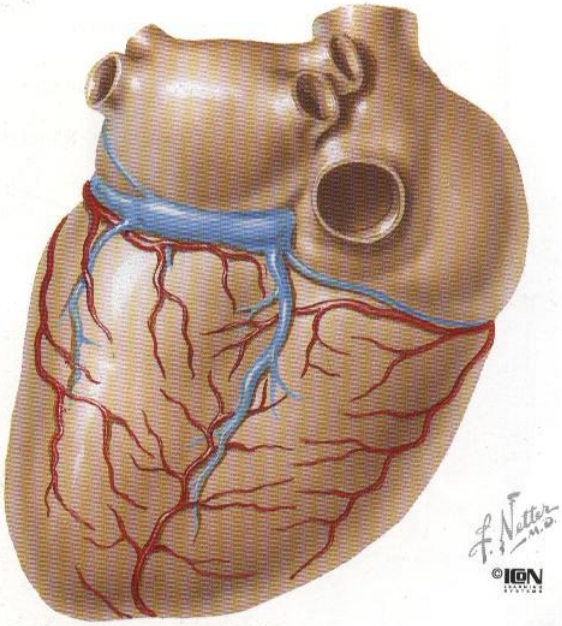


Rama interventricular posterior (descendente posterior) ausente. Área irrigada principalmente por la elongación de la rama interventricular anterior (descendente anterior izquierda) que se incurva alrededor del vértice

# Arterias coronarias: visiones arteriográficas

**Arteria coronaria derecha: visión oblicua anterior izquierda**

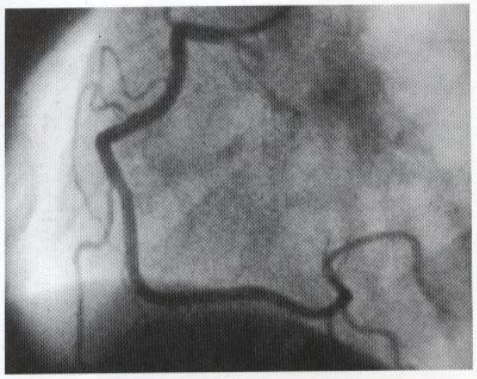

Arteriograma

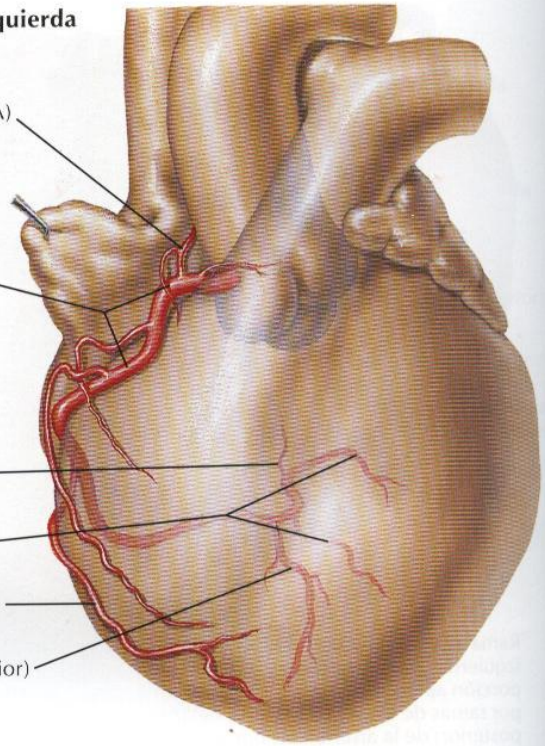


**Arteria coronaria derecha: visión oblicua anterior derecha**

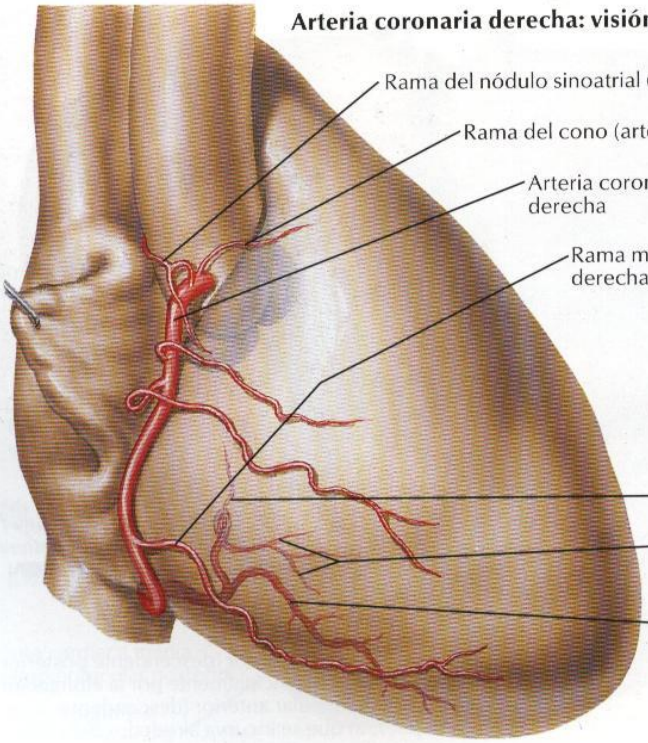


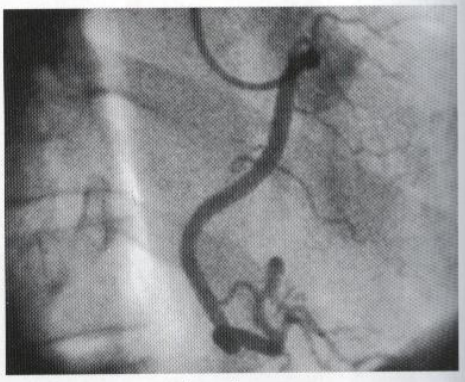

Arteriograma

©IGN

**Arteria coronaria izquierda: visión oblicua anterior izquierda**

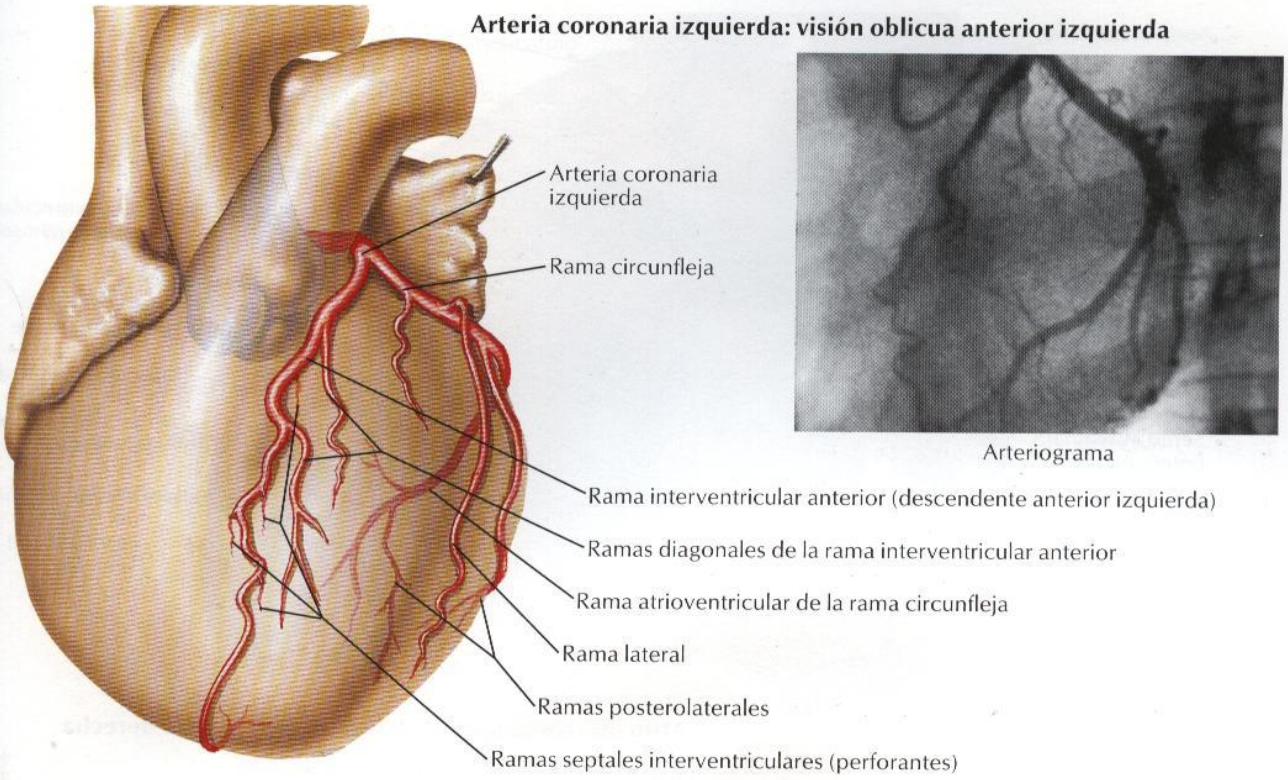


**Arteria coronaria izquierda: visión oblicua anterior derecha**

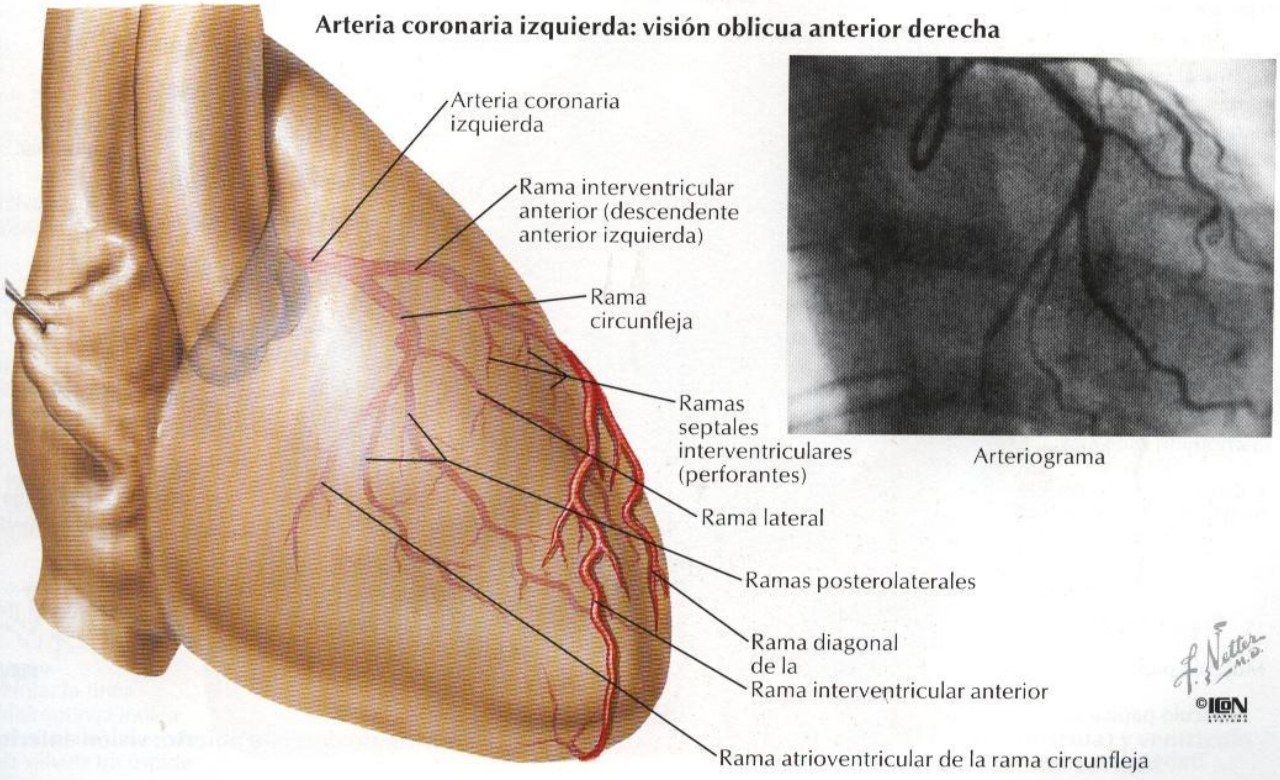

# Atrio (aurícula) y ventrículo derechos

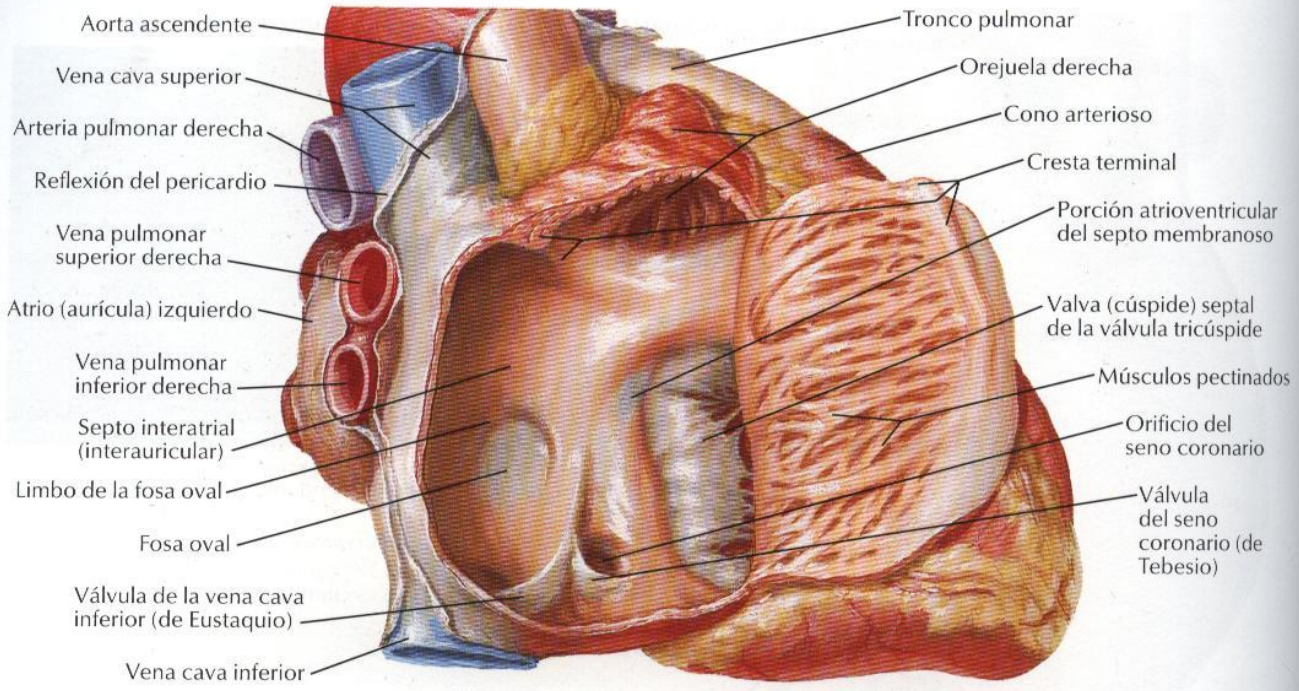


**Atrio (aurícula) derecho abierto: visión lateral derecha**

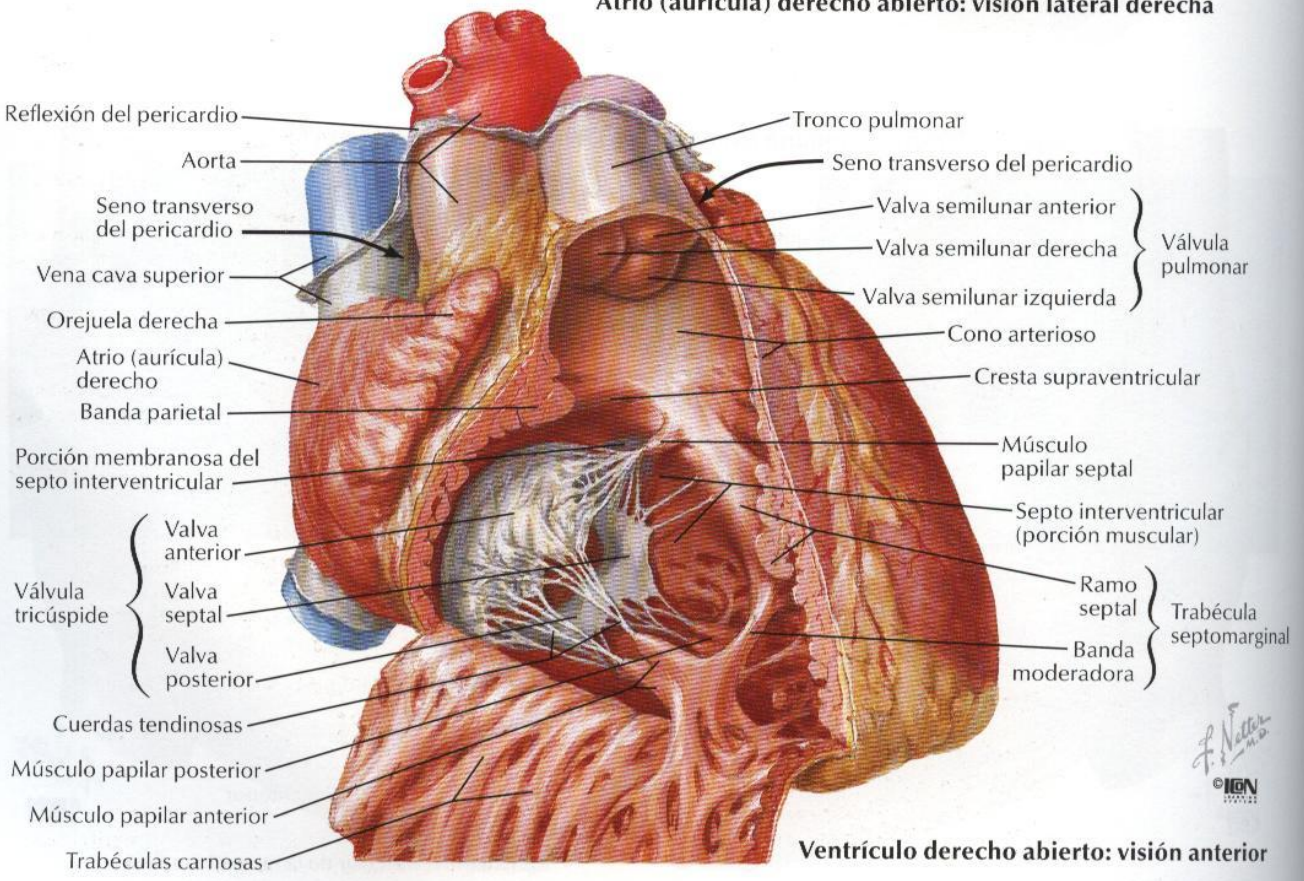


**Ventrículo derecho abierto: visión anterior**

# Atrio (aurícula) y ventrículo izquierdos

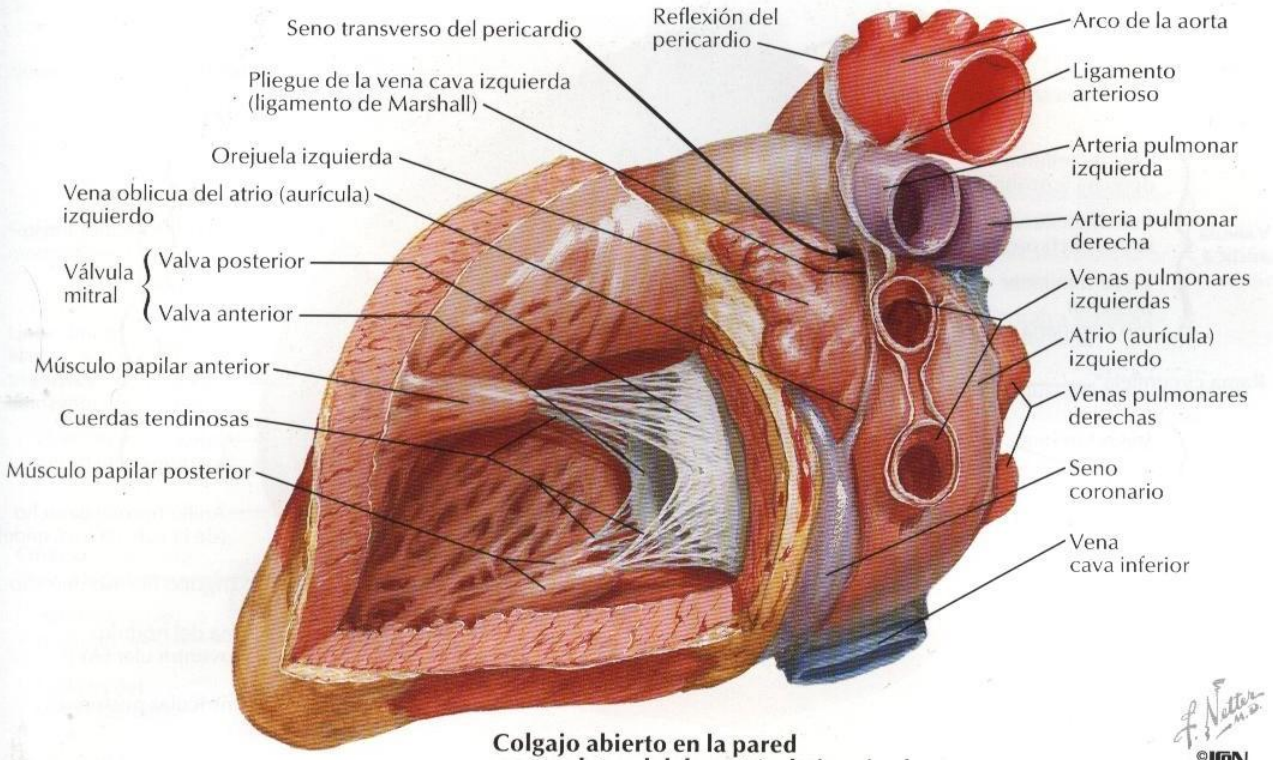


**Colgajo abierto en la pared posterolateral del ventrículo izquierdo**

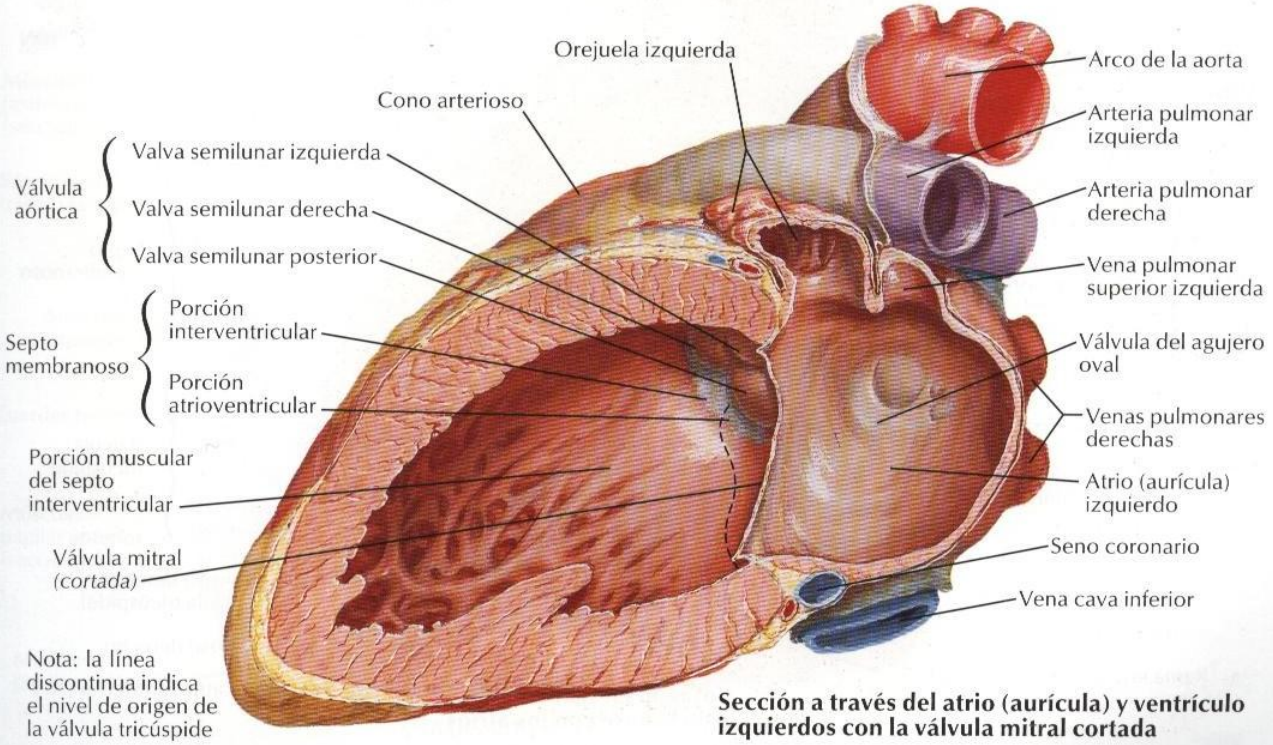


**Sección a través del atrio (aurícula) y ventrículo izquierdos con la válvula mitral cortada**

# Válvulas y esqueleto fibroso del corazón

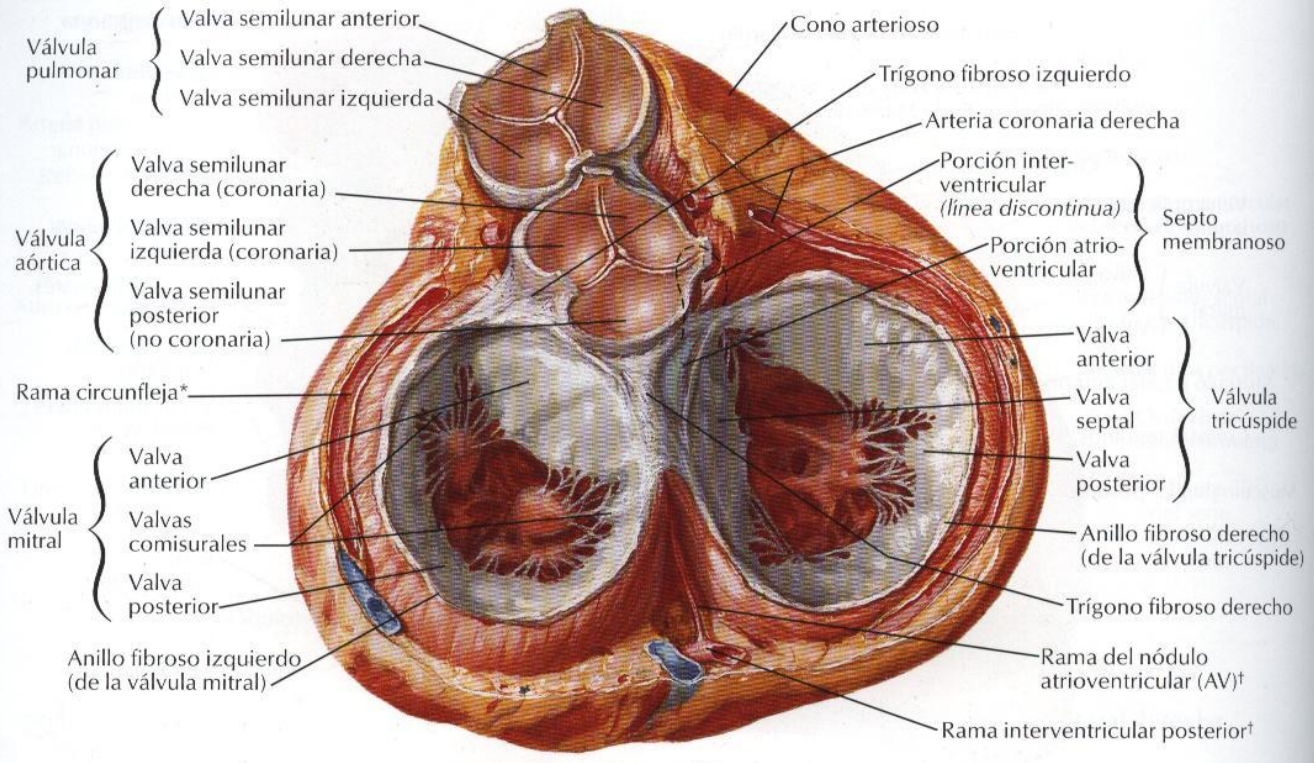


**Corazón en diástole: visto desde la base con los atrios (aurículas) extirpados**

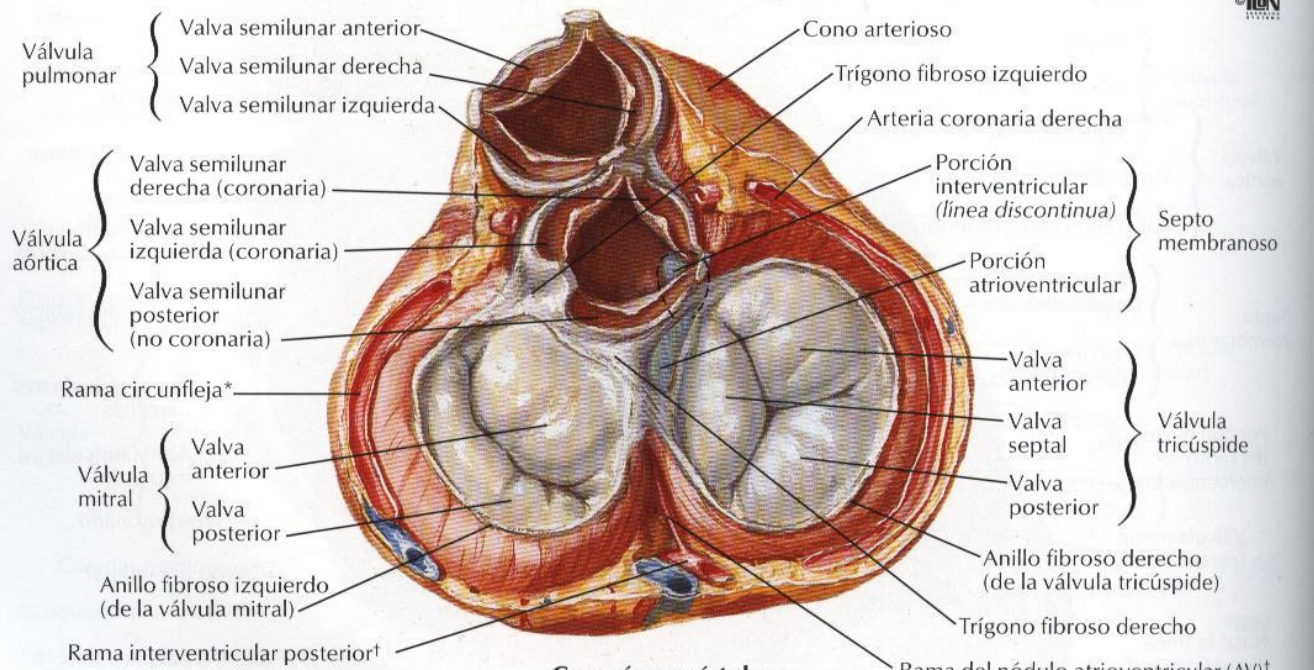


**Corazón en sístole: visto desde la base con los atrios (aurículas) extirpados**

*De la arteria coronaria izquierda
†De la arteria coronaria derecha

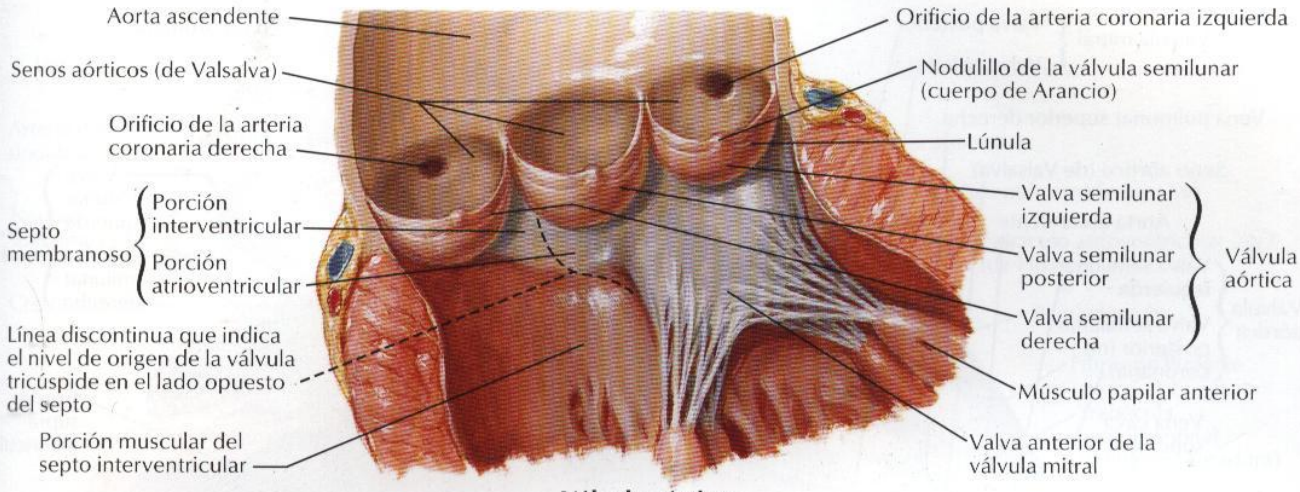


**Válvula aórtica**

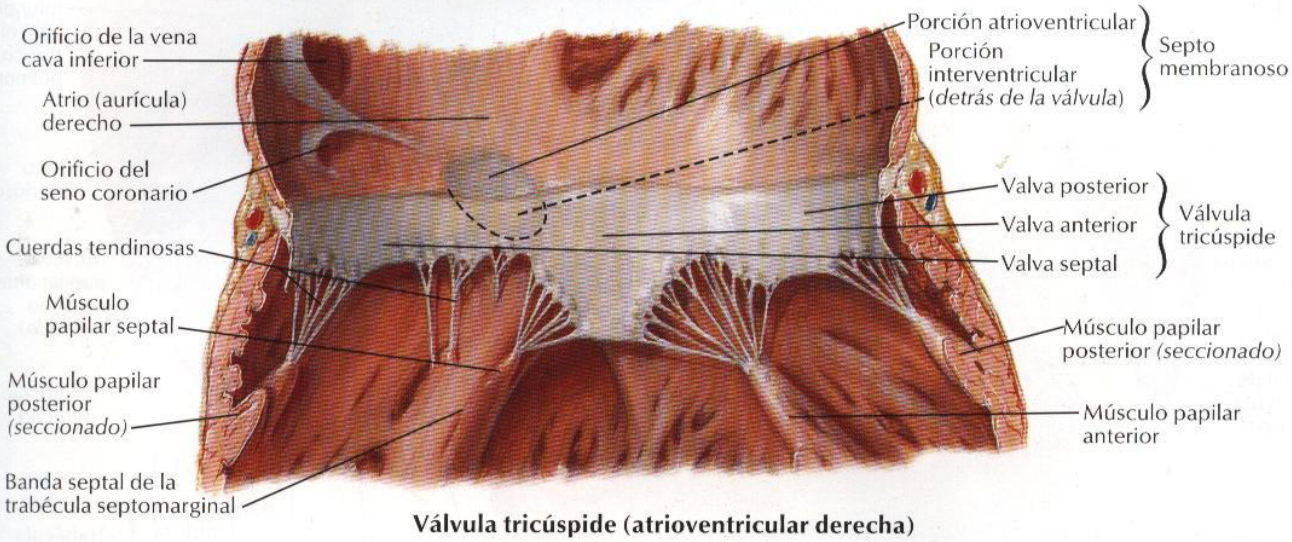


**Válvula tricúspide (atrioventricular derecha)**

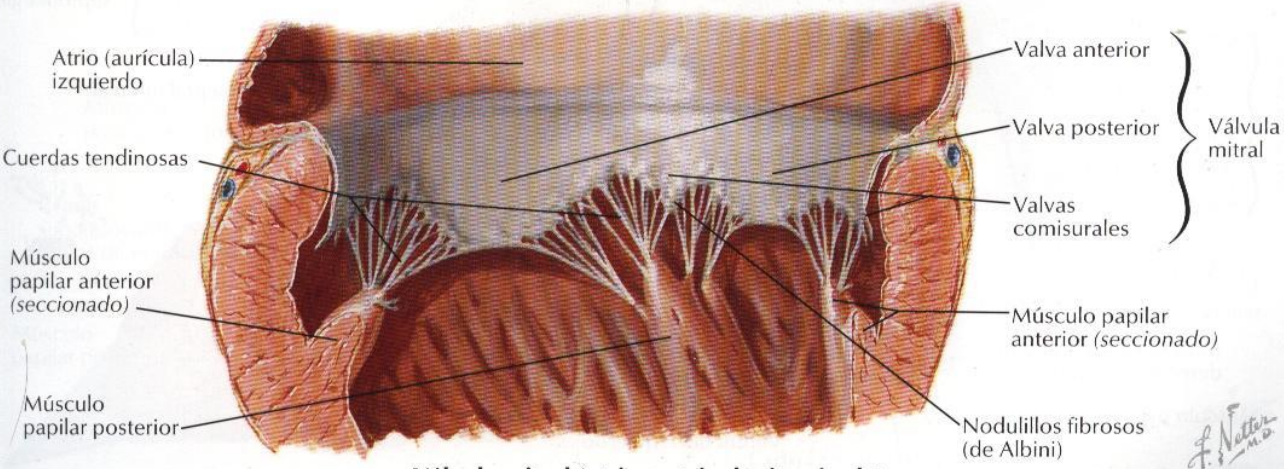


**Válvula mitral (atrioventricular izquierda)**

# Atrios (aurículas), ventrículos y septo interventricular

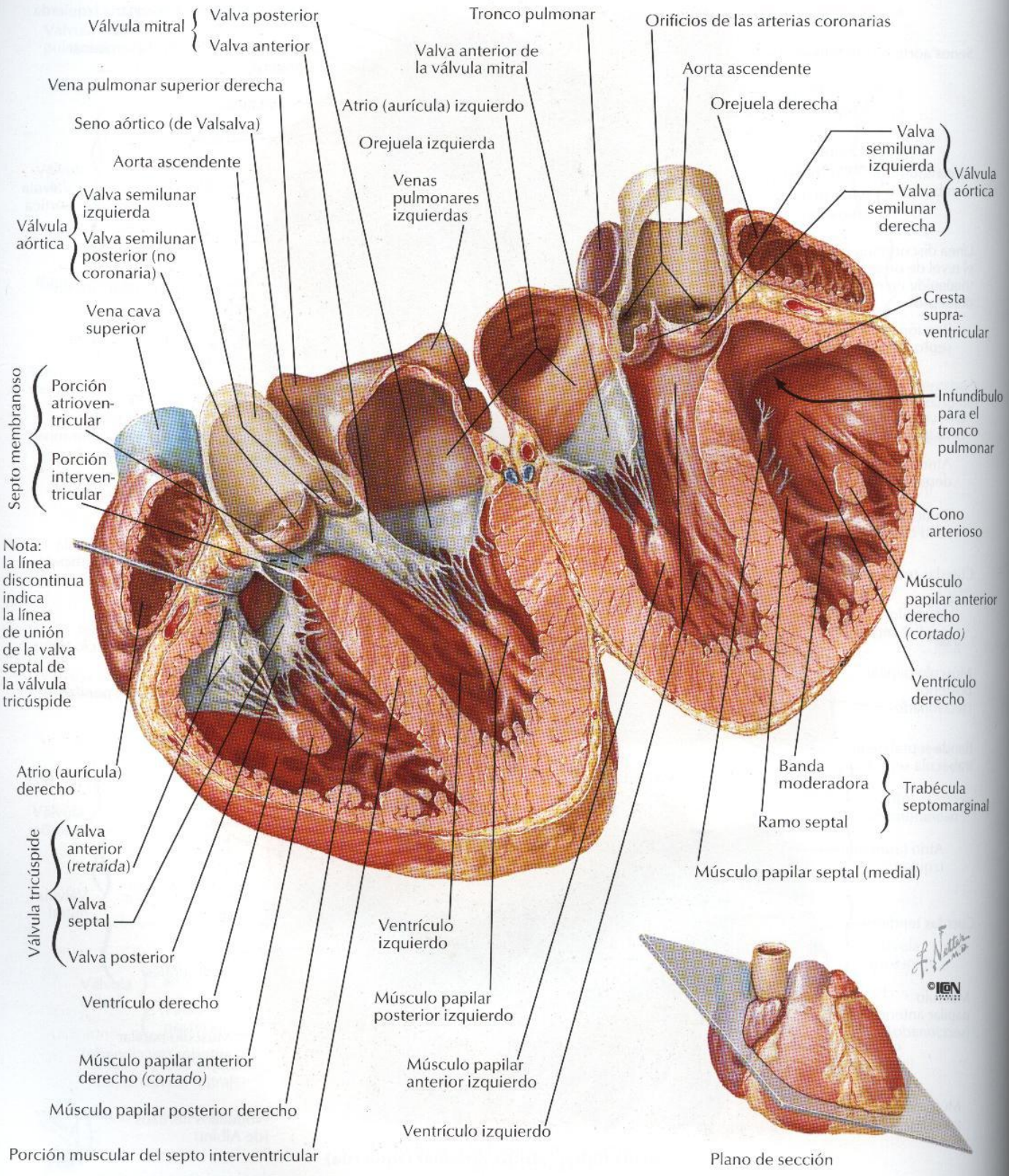

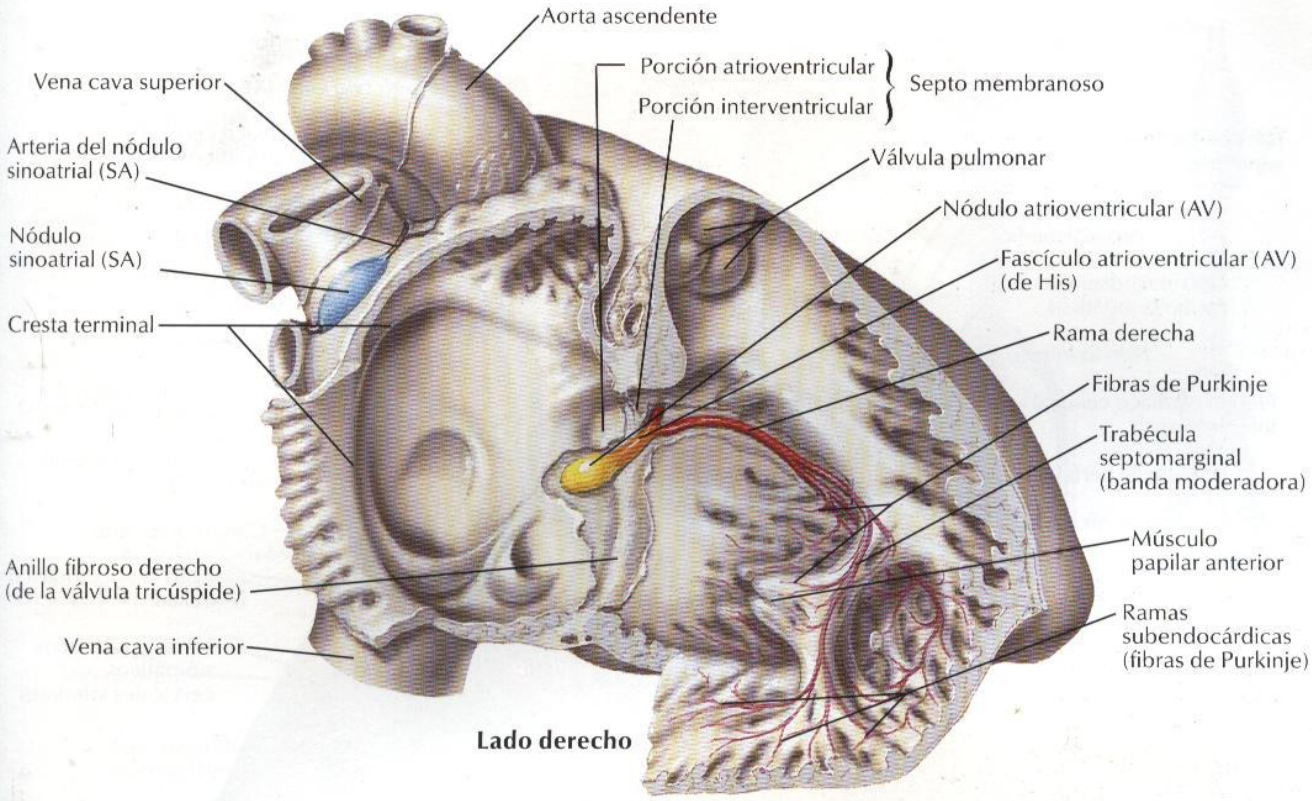


**Lado derecho**

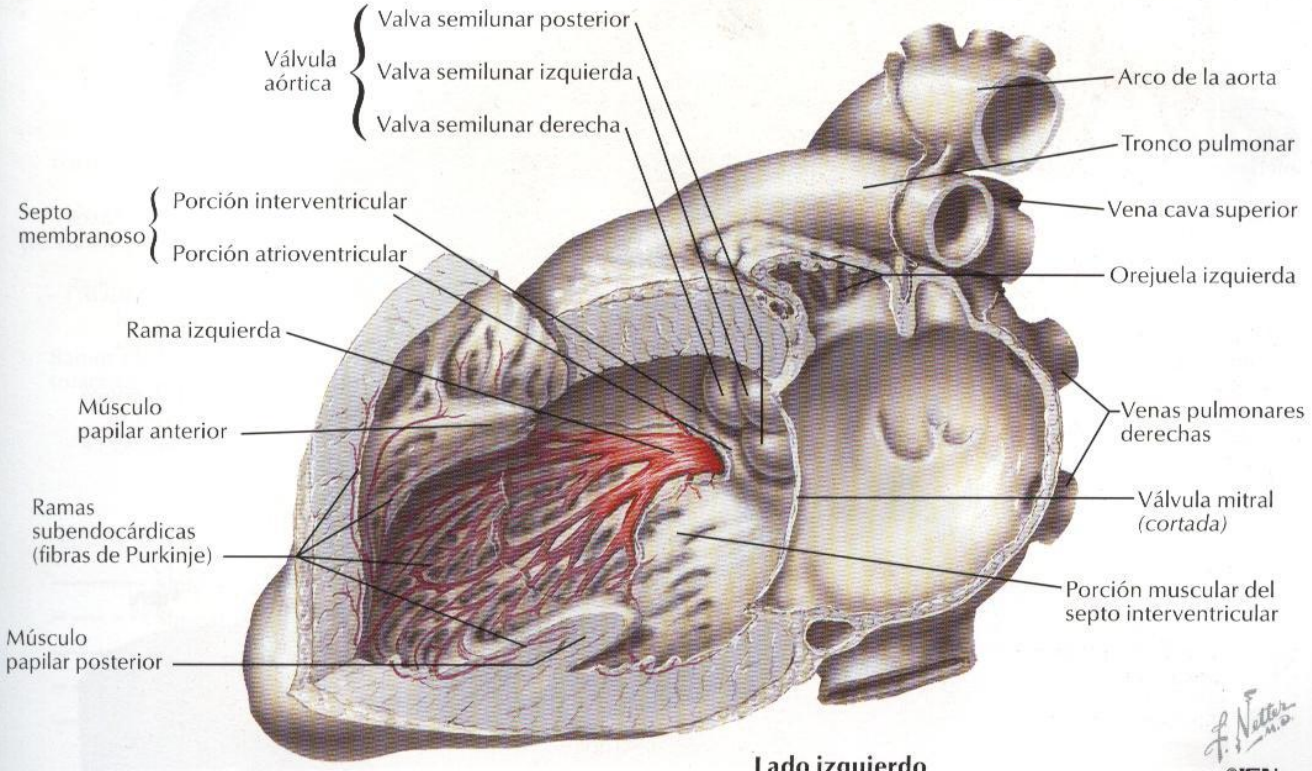


**Lado izquierdo**

©ICON

# Nervios del corazón

*VÉANSE TAMBIÉN LÁMINAS 124, 152, 198*

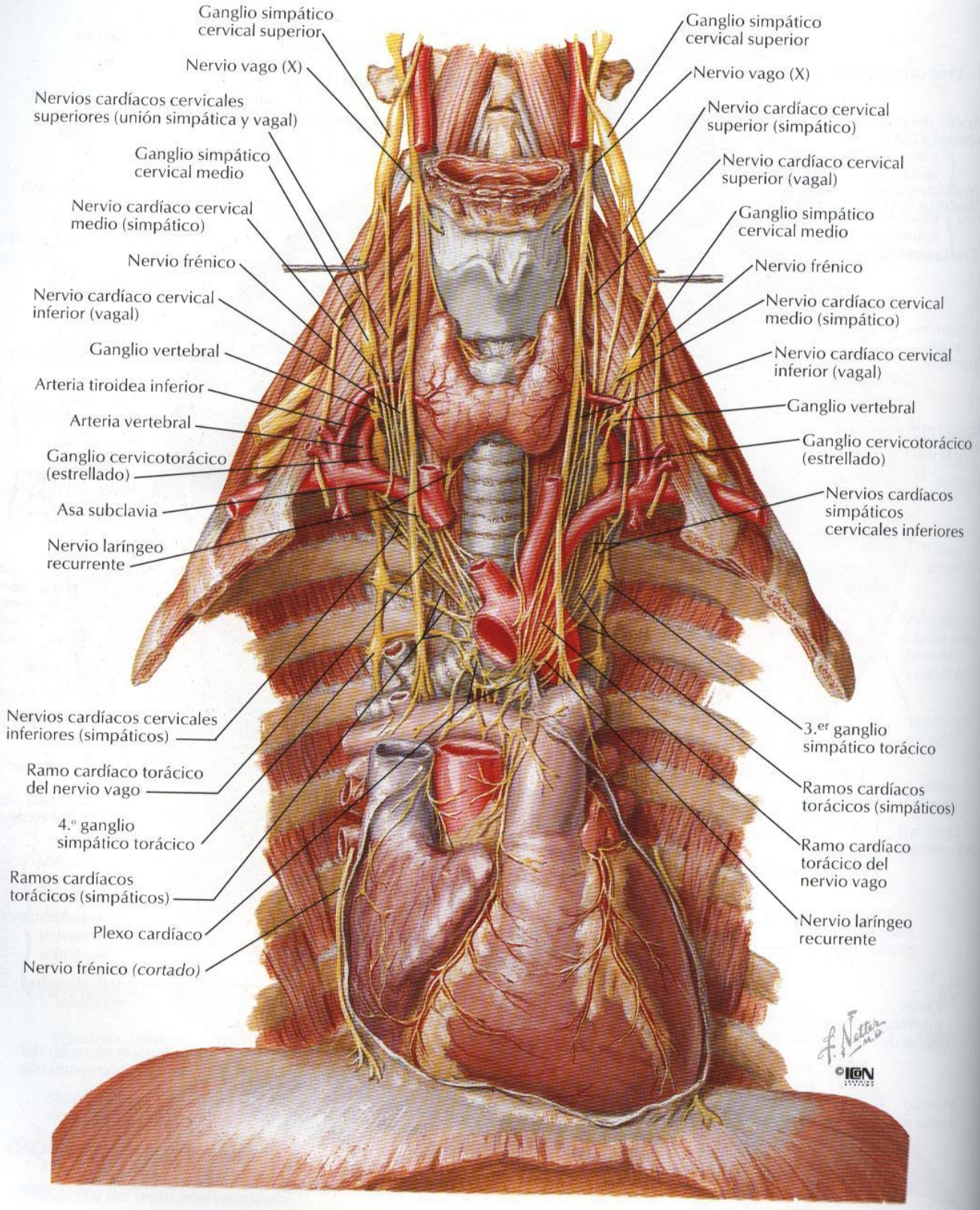

# Inervación del corazón: esquema

VÉANSE TAMBIÉN LÁMINAS 120, 153

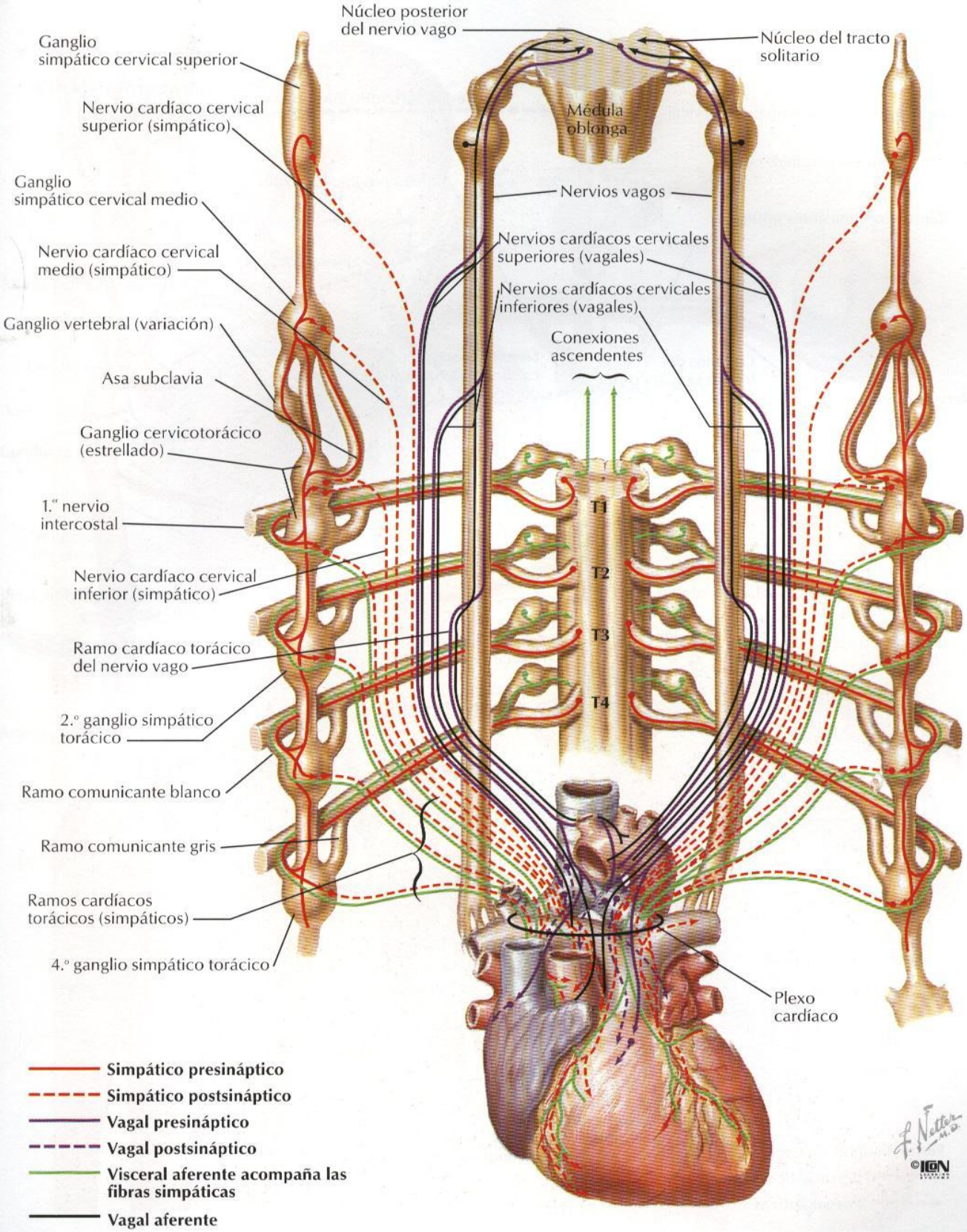

# Inervación de los vasos sanguíneos: esquema

VÉASE TAMBIÉN LÁMINA 153

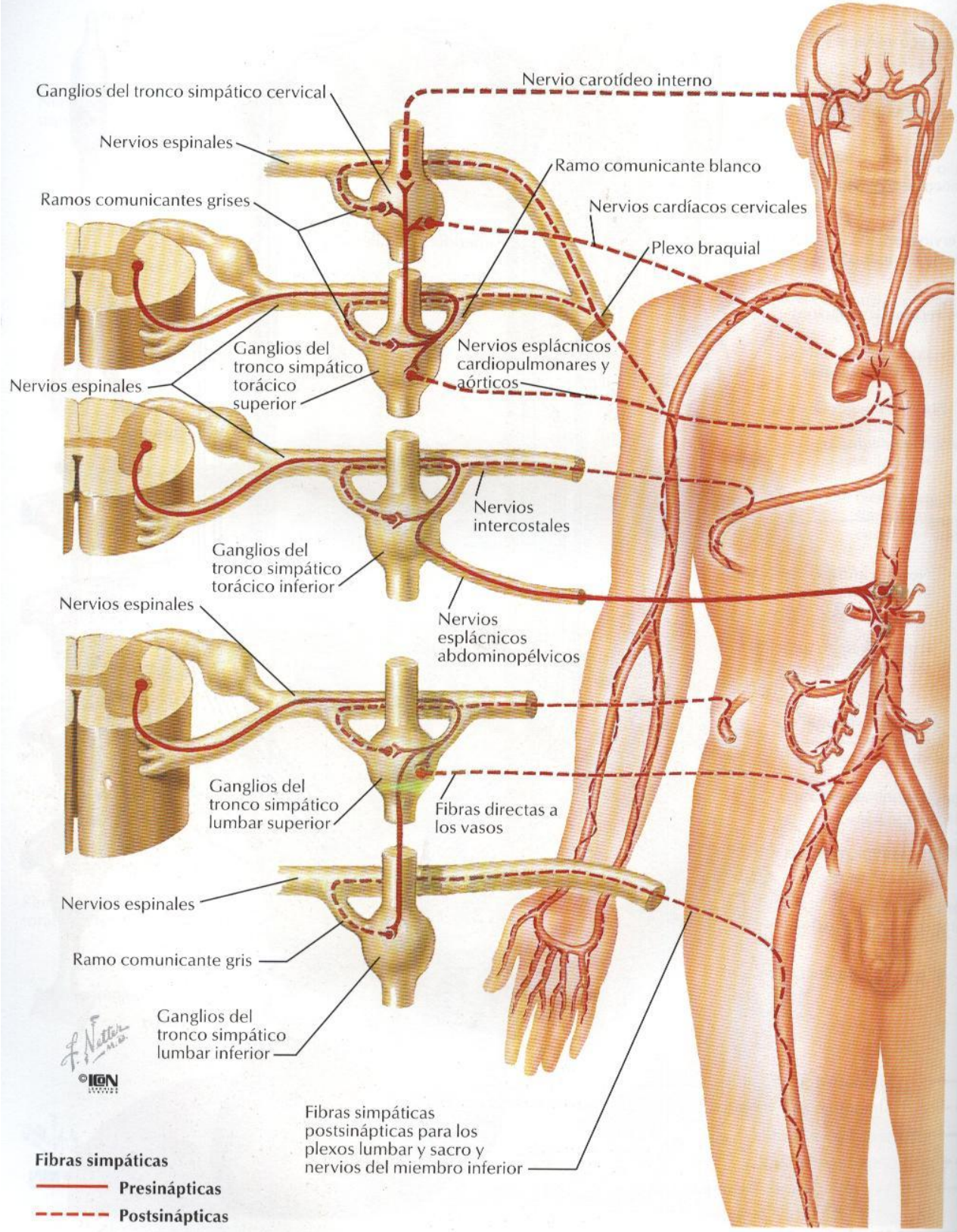

# Circulación prenatal y posnatal

PARA LA PORCIÓN OBLITERADA DE LOS VASOS UMBILICALES VÉASE LÁMINA 236

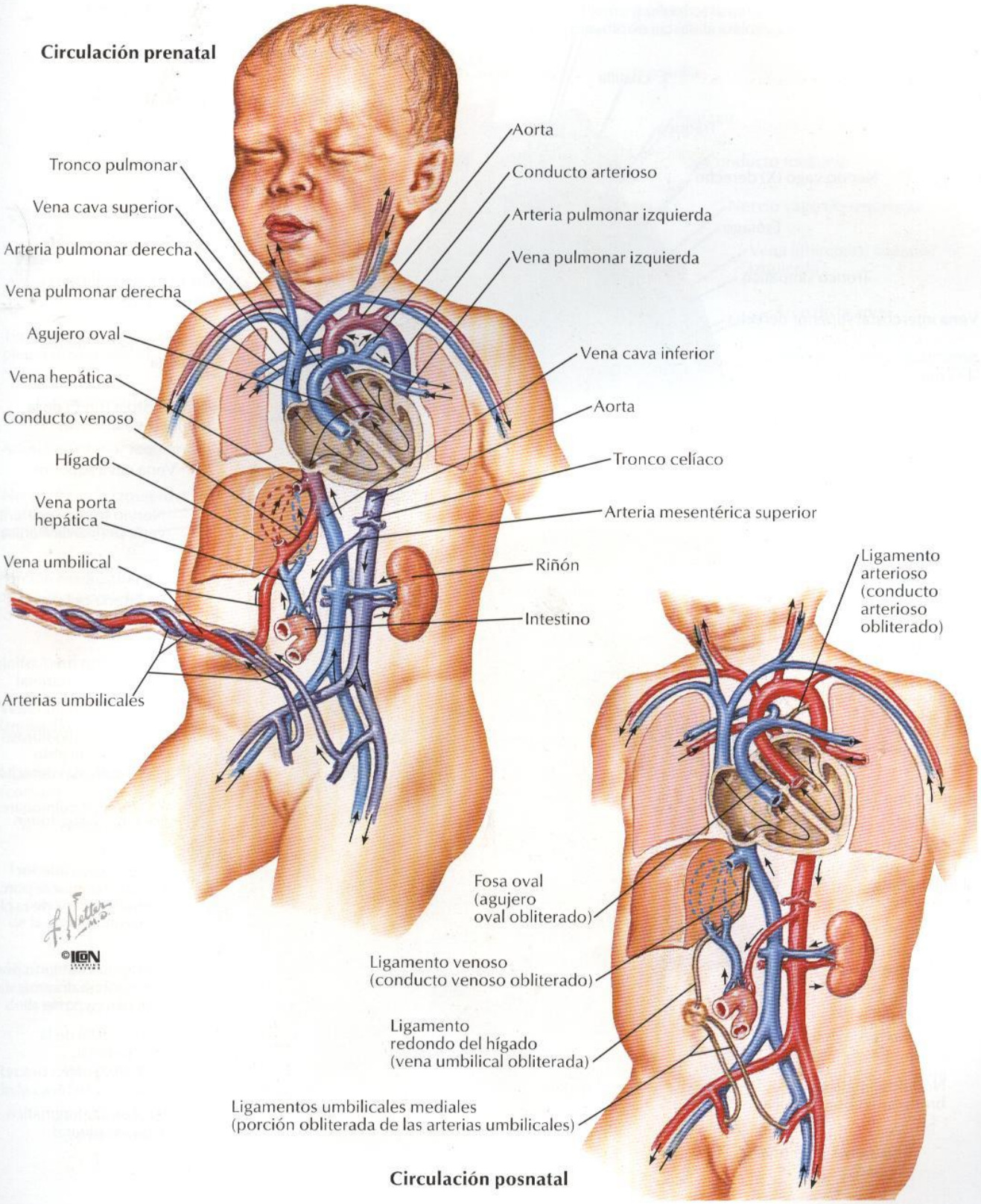

# Mediastino: visión lateral derecha

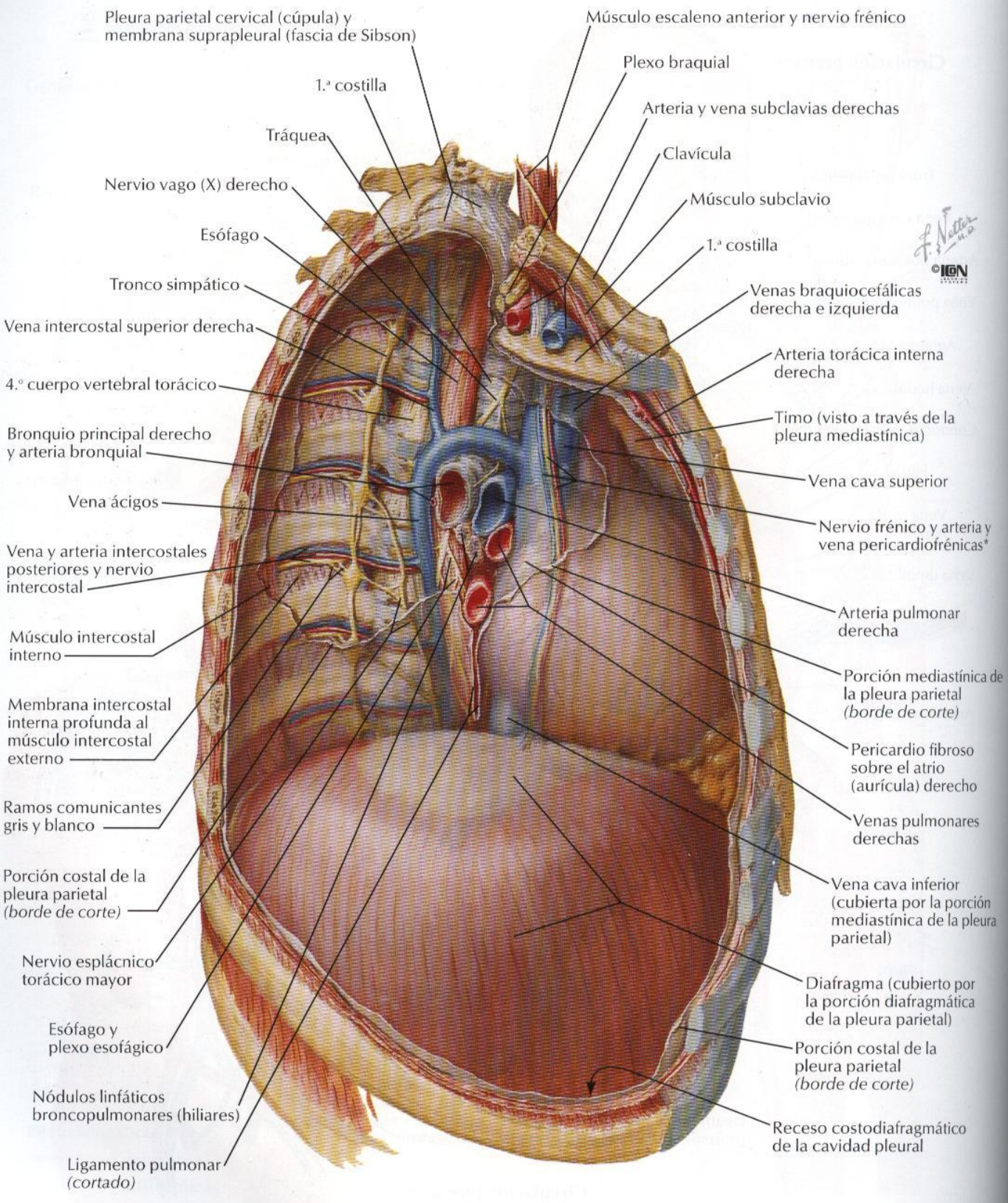


*El nervio y los vasos discurren normalmente por separado

# Mediastino: visión lateral izquierda

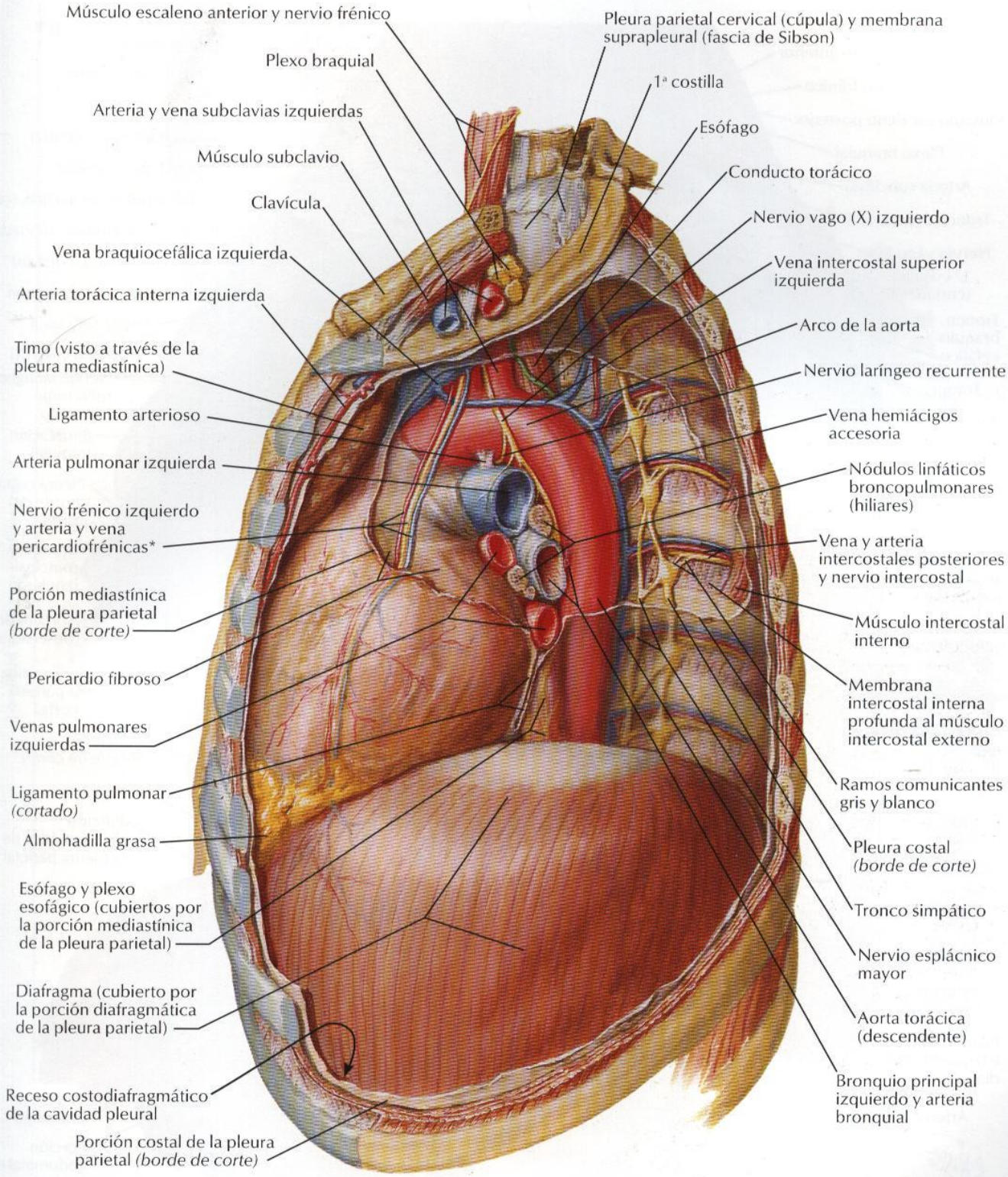


*El nervio y los vasos discurren normalmente por separado

# Esófago in situ

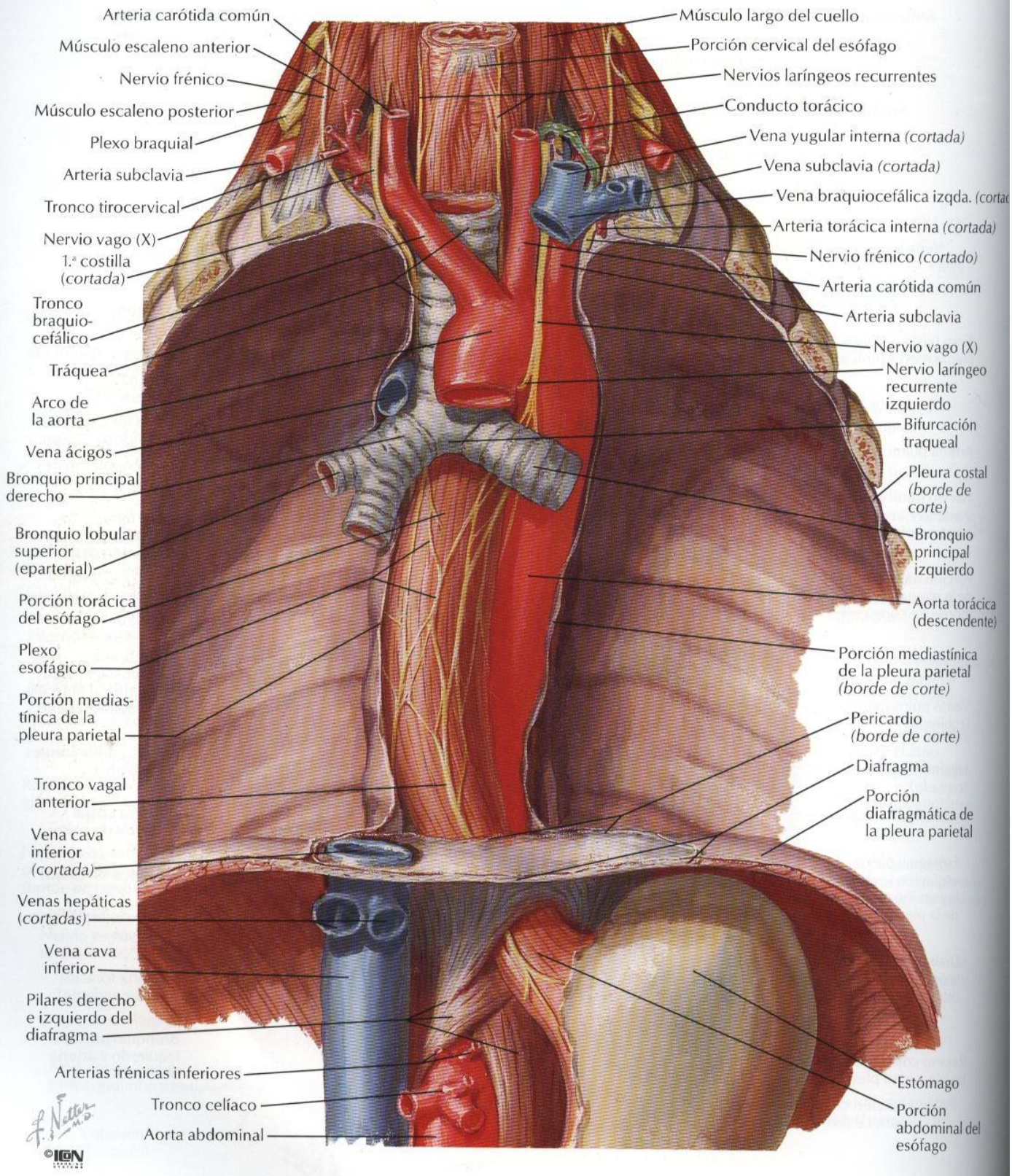

# Topografía y constricciones del esófago

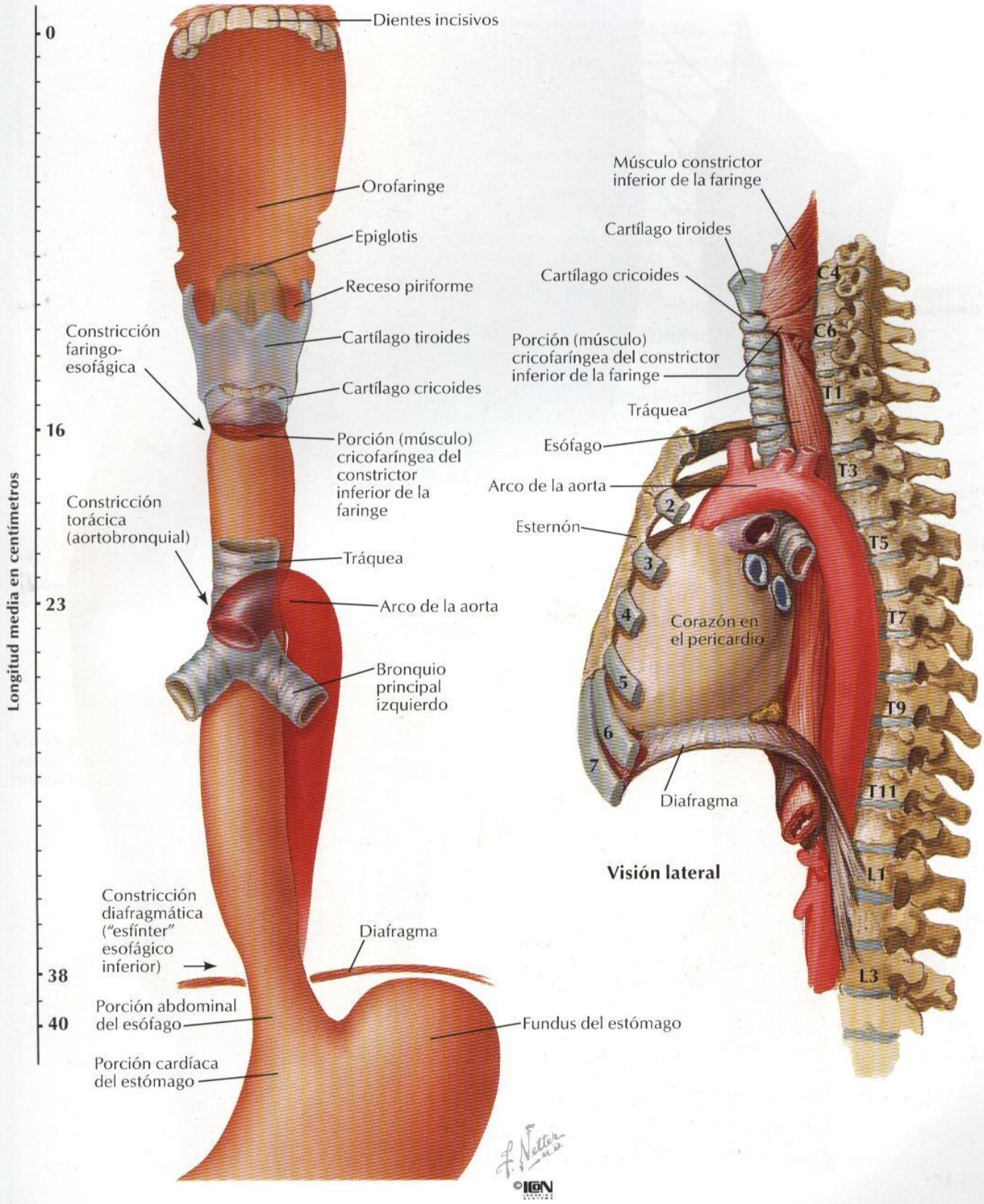

# Musculatura del esófago

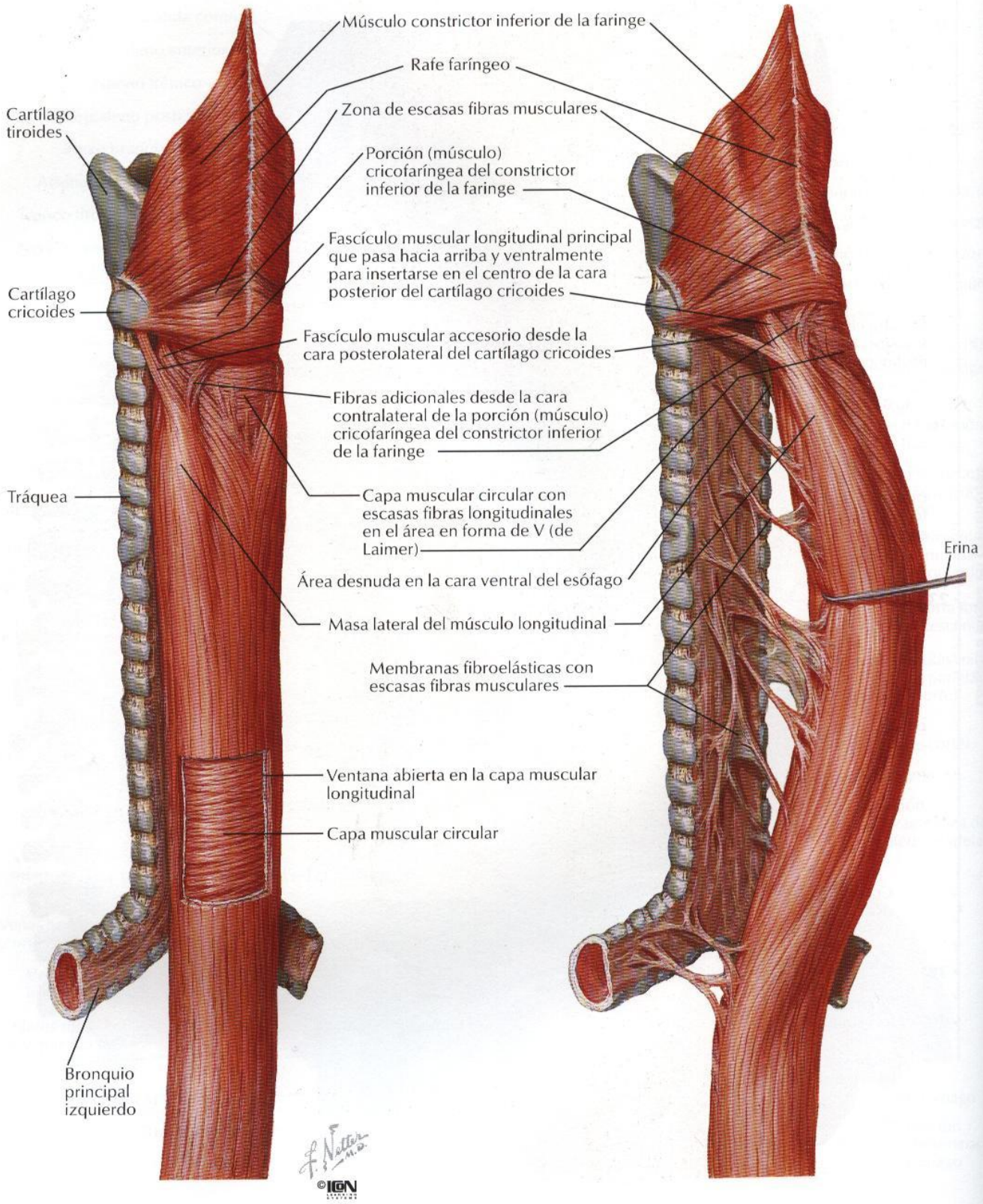

# Unión faringoesofágica

VÉASE TAMBIÉN LÁMINA 61

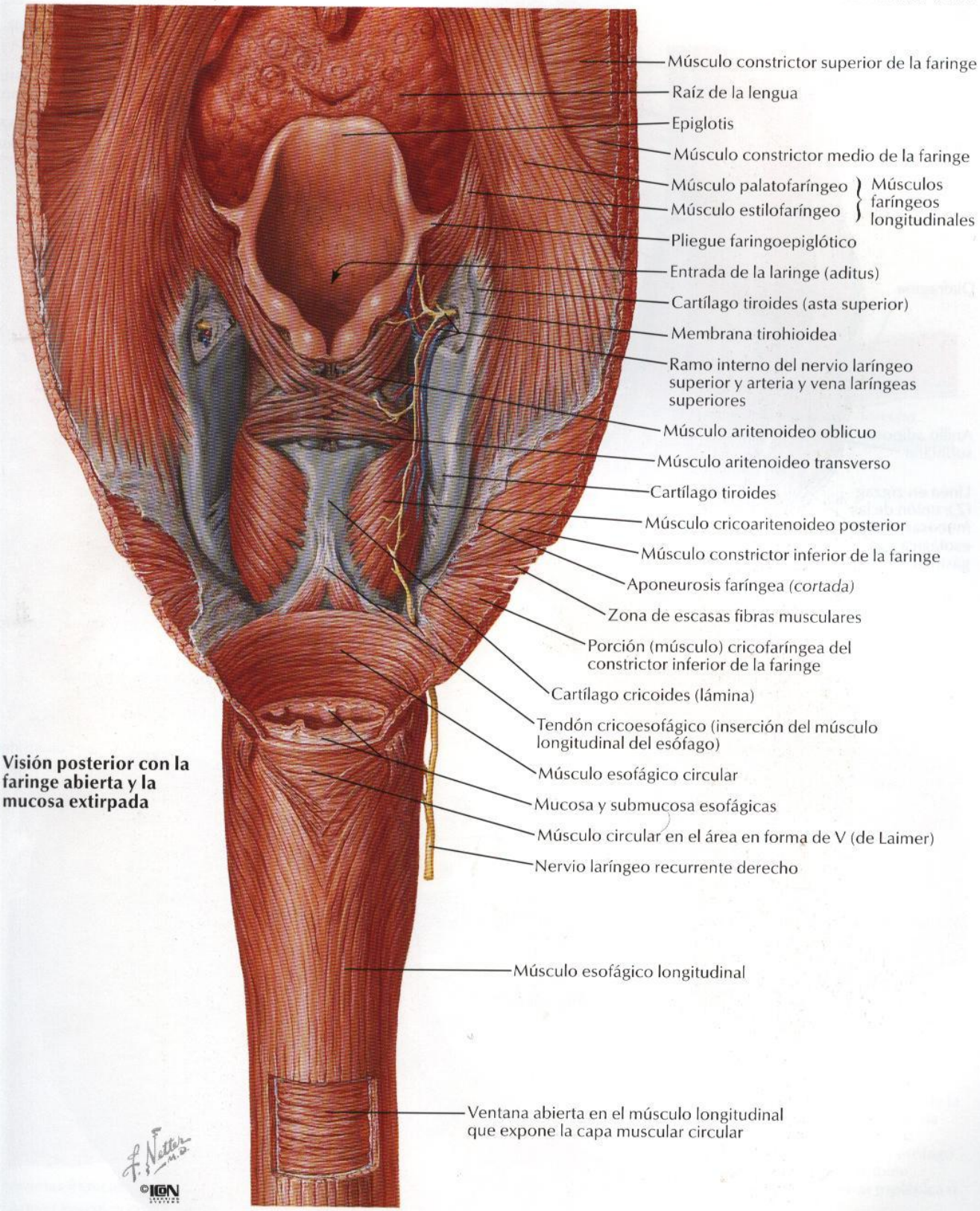


**Visión posterior con la faringe abierta y la mucosa extirpada**

# Unión esofagogástrica

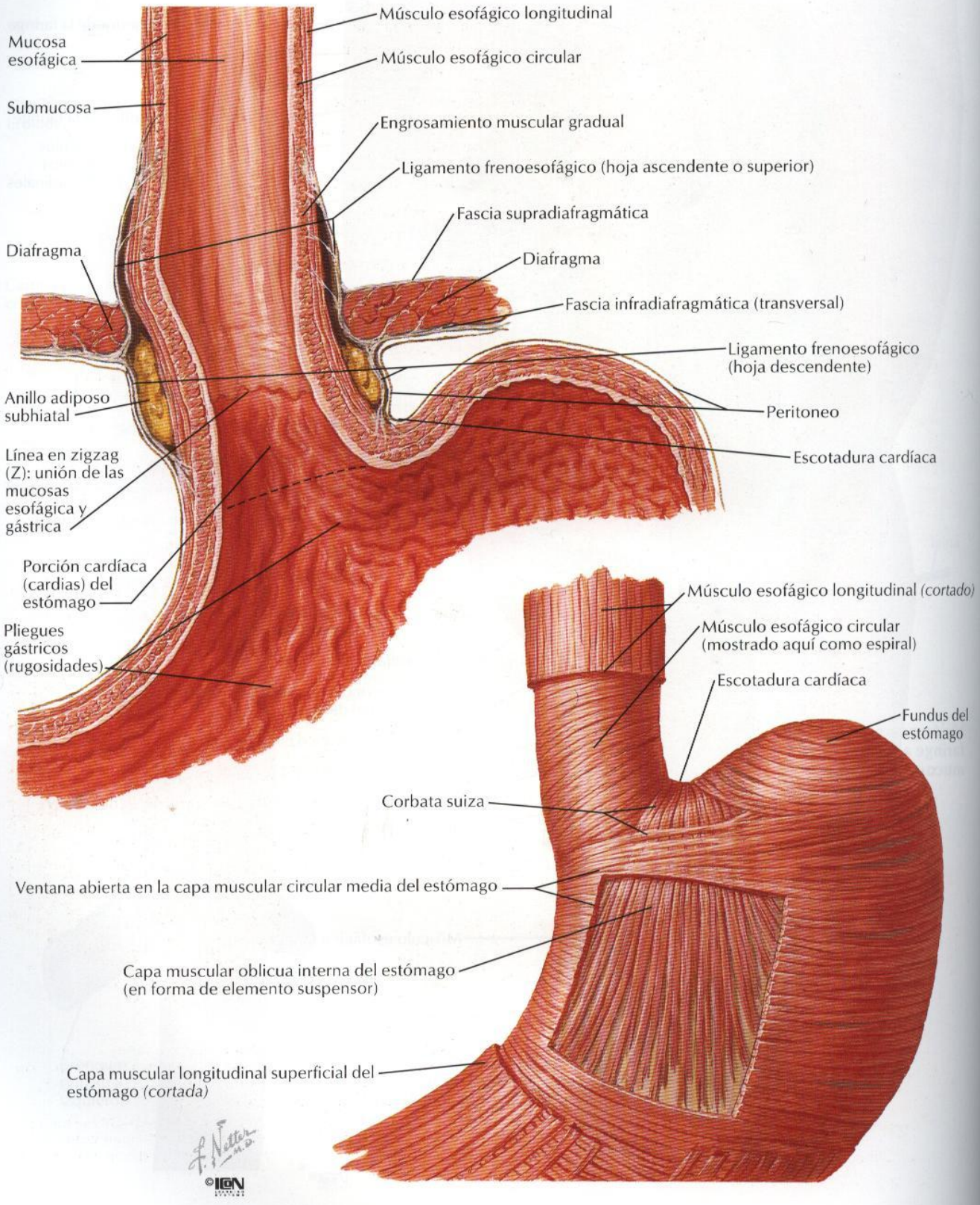

# Arterias del esófago

VÉANSE TAMBIÉN LÁMINAS 282, 283

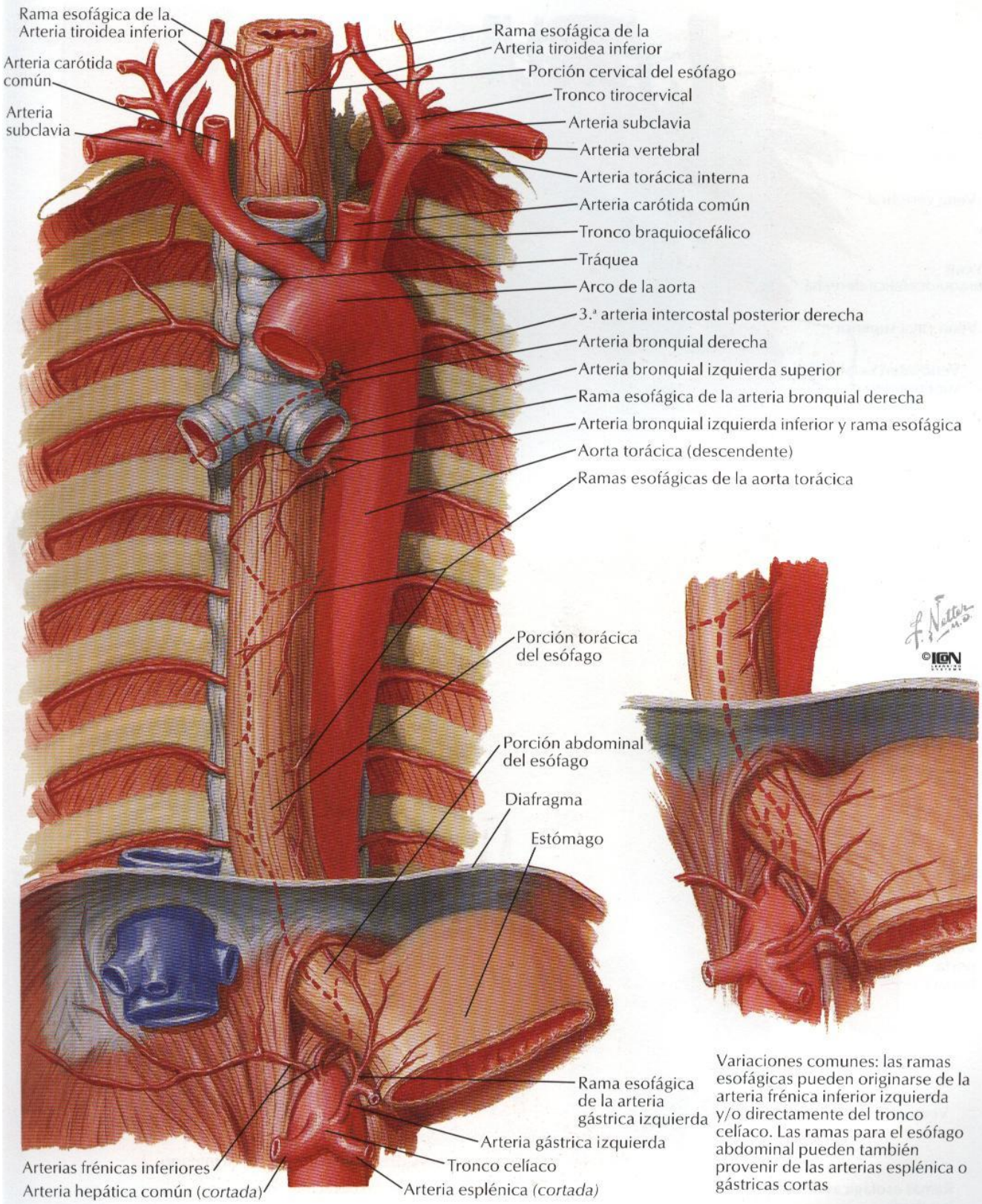


Variaciones comunes: las ramas esofágicas pueden originarse de la arteria frénica inferior izquierda y/o directamente del tronco celíaco. Las ramas para el esófago abdominal pueden también provenir de las arterias esplénica o gástricas cortas

# Venas del esófago

*VÉASE TAMBIÉN LÁMINA 297*

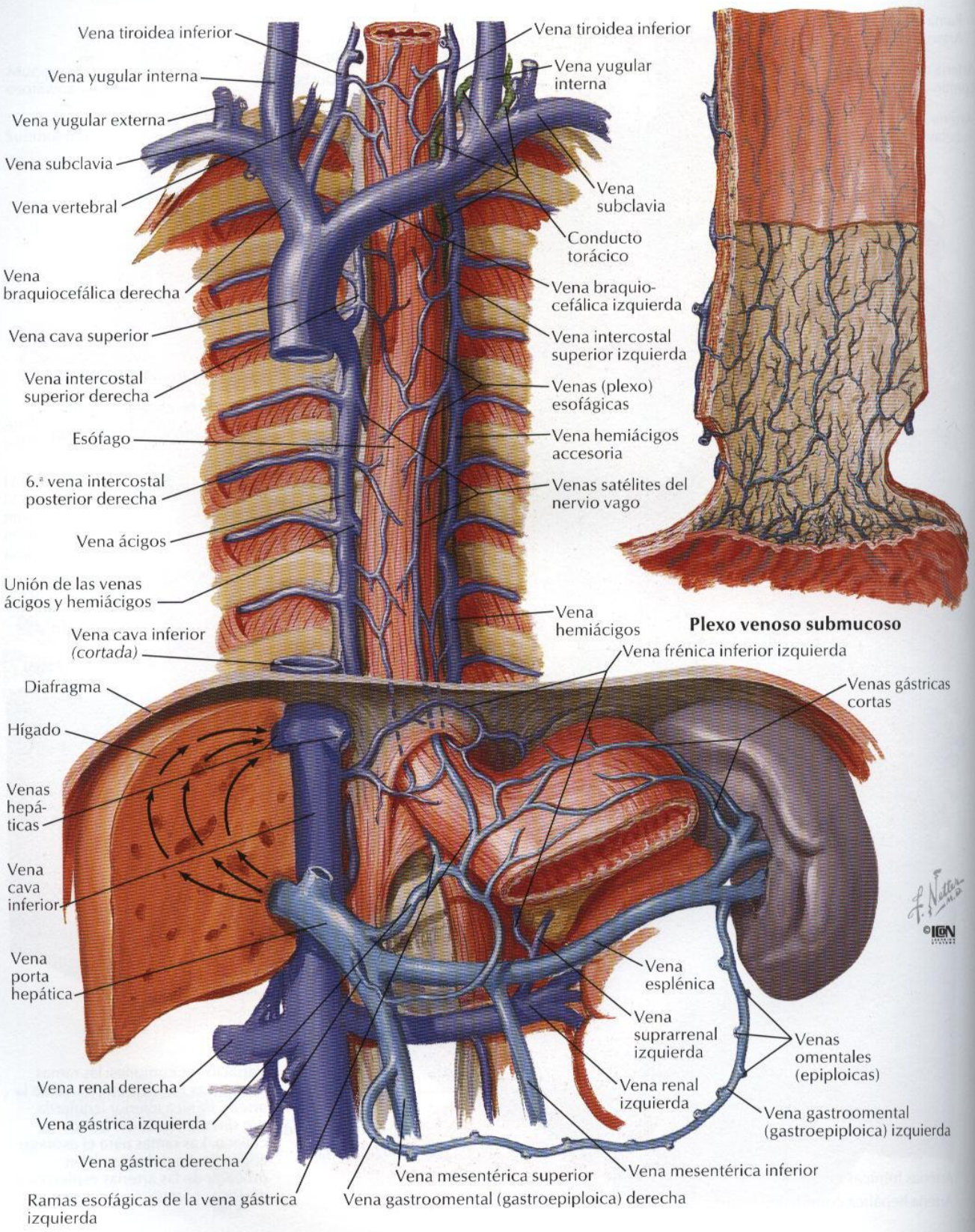

# Vasos y nódulos linfáticos del esófago

VÉANSE TAMBIÉN LÁMINAS 197, 249

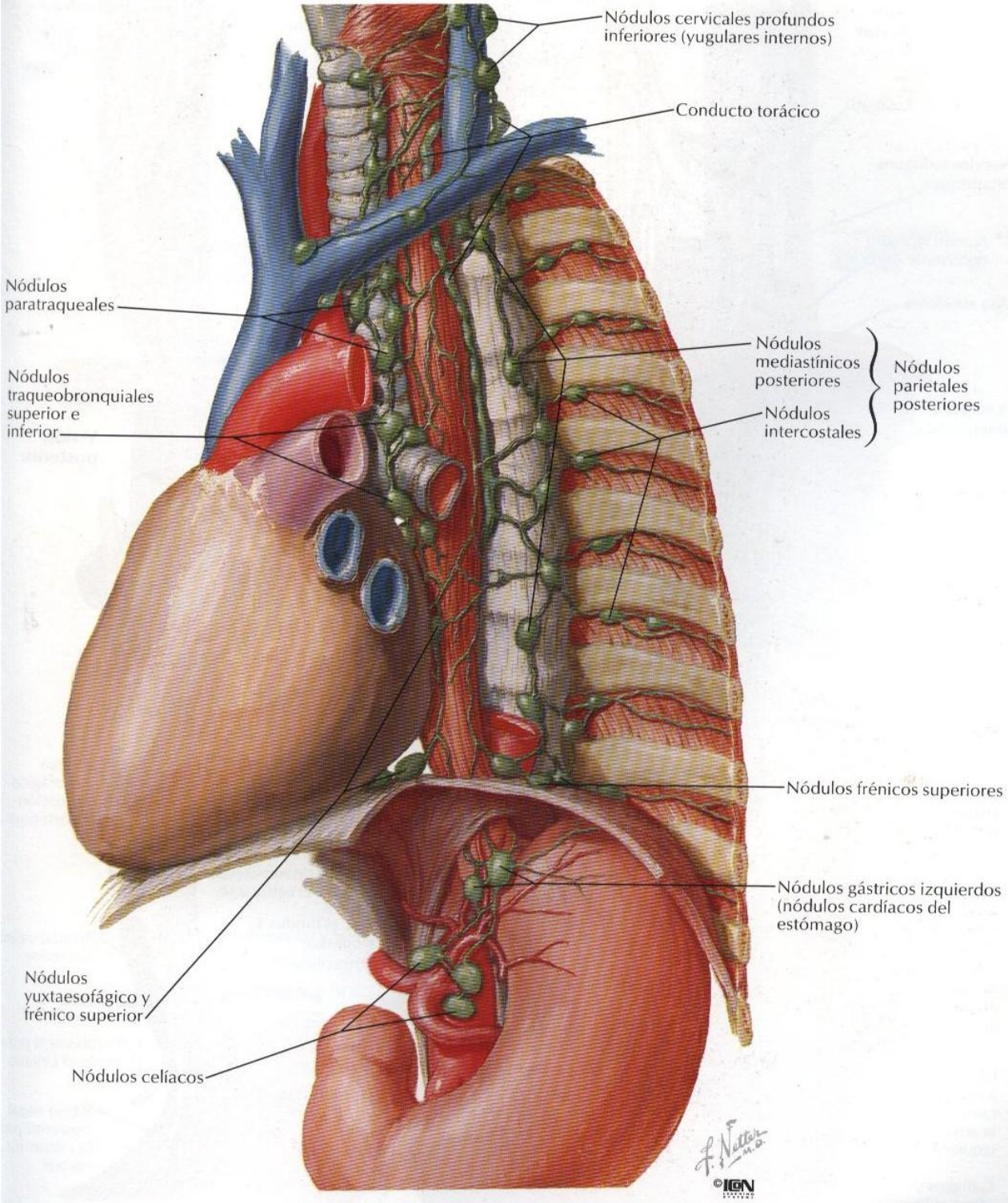

# Nervios del esófago

VÉANSE TAMBIÉN LÁMINAS 152, 198

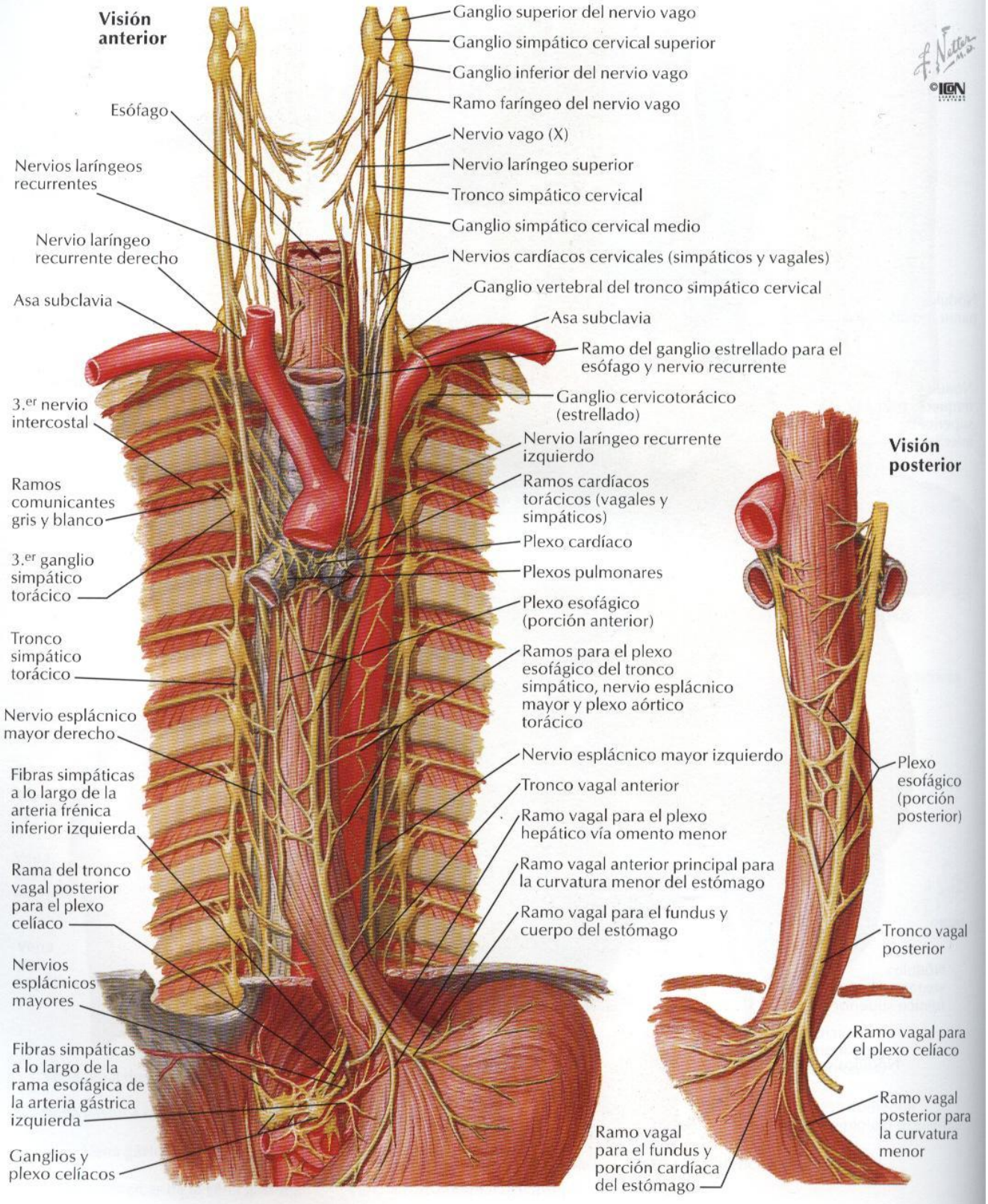

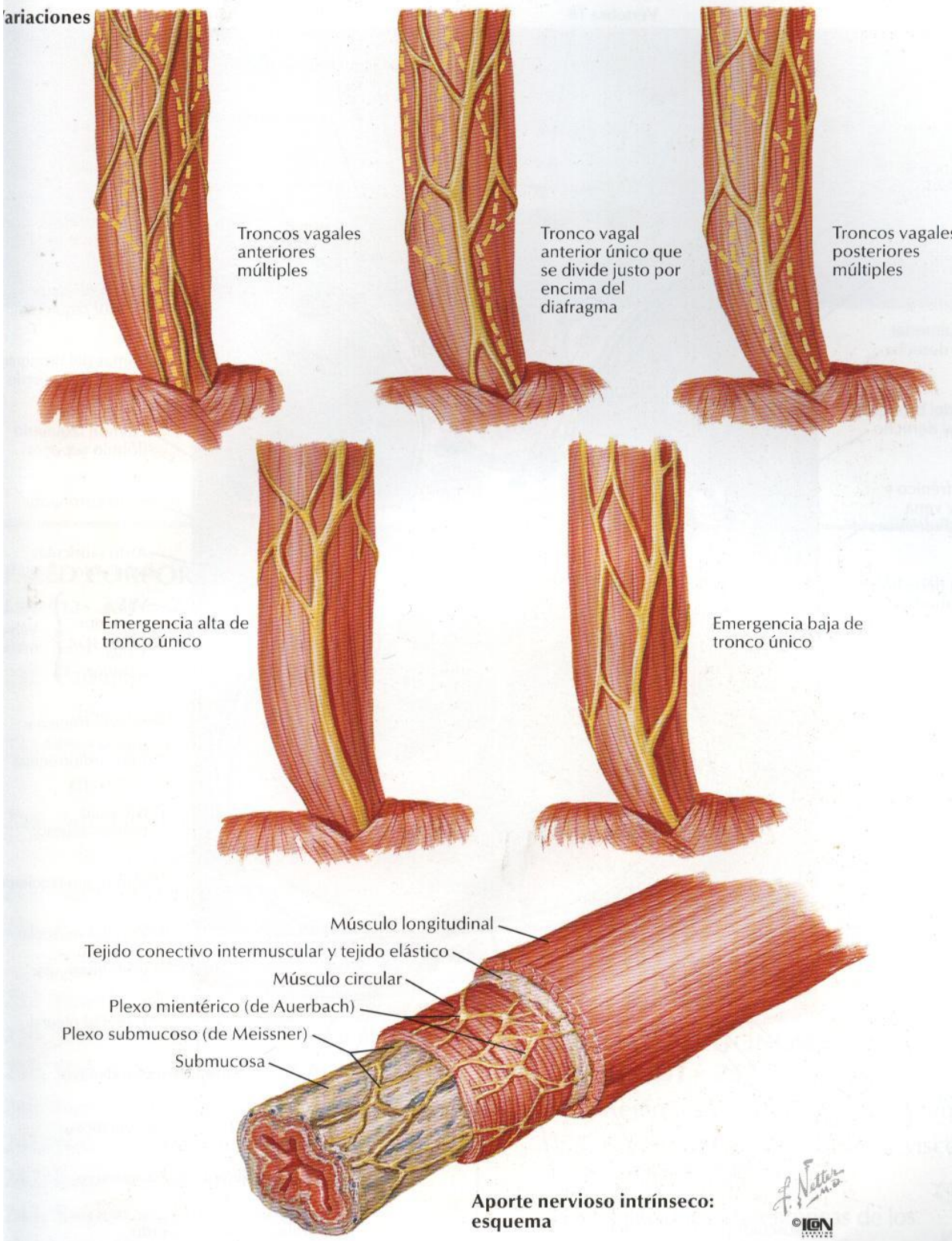


**Aporte nervioso intrínseco: esquema**

# Mediastino: sección transversal (visión superior)

VÉASE TAMBIÉN LÁMINA 516

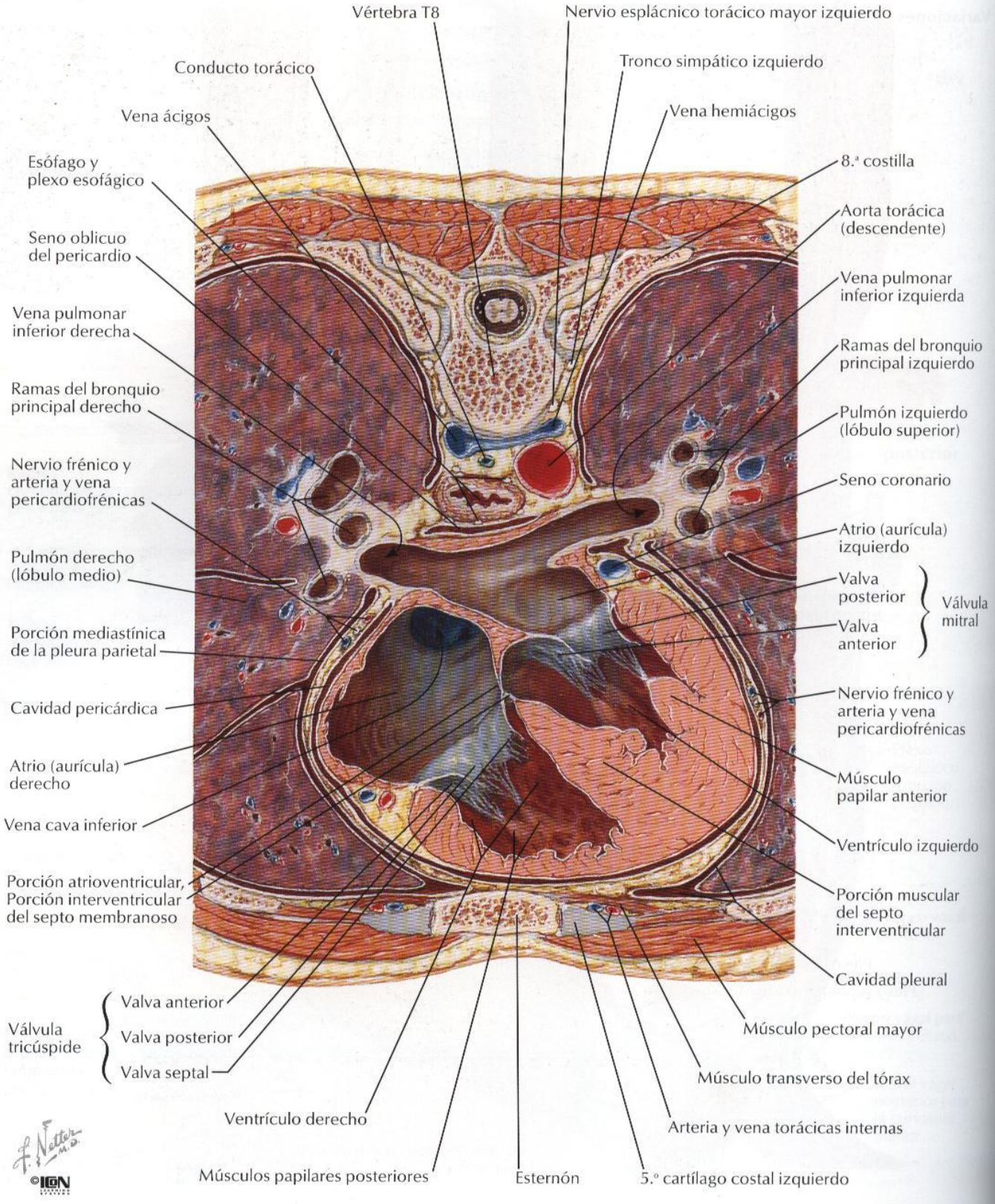

# Sección IV
# ABDOMEN


**PARED CORPORAL**
***Láminas 231 – 250***

231. Esqueleto óseo del abdomen
232. Pared abdominal anterior: disección superficial
233. Pared abdominal anterior: disección intermedia
234. Pared abdominal anterior: disección profunda
235. Vaina del recto: secciones transversales
236. Pared abdominal anterior: visión interna
237. Pared abdominal posterolateral
238. Arterias de la pared abdominal anterior
239. Venas de la pared abdominal anterior
240. Nervios de la pared abdominal anterior
241. Nervios toracoabdominales
242. Regiones inguinal y femoral
243. Región inguinal: disecciones
244. Vaina femoral y conducto inguinal
245. Conducto inguinal y cordón espermático
246. Pared abdominal posterior: visión interna
247. Arterias de la pared abdominal posterior
248. Venas de la pared abdominal posterior
249. Vasos y nódulos linfáticos de la pared abdominal posterior
250. Nervios de la pared abdominal posterior

**CAVIDAD PERITONEAL**
***Láminas 251 – 257***

251. Regiones y planos del abdomen
252. Omento (epiplón) mayor y vísceras abdominales
253. Relaciones mesentéricas de los intestinos

296. Vasos y nódulos linfáticos del intestino delgado
297. Vasos y nódulos linfáticos del intestino grueso
298. Vasos y nódulos linfáticos del hígado
299. Vasos y nódulos linfáticos del páncreas

**INERVACIÓN**
***Láminas 300 – 310***

300. Nervios y ganglios autónomos del abdomen
301. Nervios del estómago y duodeno
302. Nervios del estómago y duodeno *(continuación)*
303. Inervación del estómago y duodeno: esquema
304. Nervios del intestino delgado
305. Nervios del intestino grueso
306. Inervación de los intestinos delgado y grueso: esquema
307. Vías reflejas autónomas: esquema
308. Plexos autónomos intrínsecos del intestino: esquema
309. Inervación del hígado y tracto biliar: esquema
310. Inervación del páncreas: esquema

**RIÑONES Y GLÁNDULAS SUPRARRENALES**
***Láminas 311 – 329***

311. Riñones in situ: visiones anteriores
312. Riñones in situ: visiones posteriores
313. Estructura macroscópica del riñón
314. Arteria y vena renales in situ
315. Arterias intrarrenales y segmentos del riñon
316. Variaciones en la arteria y vena renales
317. Nefrona y túbulo colector: esquema
318. Vasos sanguíneos en el parénquima renal: esquema
319. Uréteres
320. Arterias de los uréteres y vejiga urinaria
321. Vasos y nódulos linfáticos de los riñones y vejiga urinaria
322. Nervios de riñones, uréteres y vejiga urinaria
323. Inervación de los riñones y uréteres superiores: esquema
324. Fascia renal
325. Arterias y venas de las glándulas suprarrenales in situ
326. Nervios de las glándulas suprarrenales: disección y esquema
327. Sección transversal esquemática del abdomen a nivel de T12 (visión superior)
328. Sección transversal esquemática del abdomen a nivel de L2, 3 (visión superior)
329. Pared y vísceras abdominales: sección media (sagital)

254. Relaciones mesentéricas de los intestinos *(continuación)*
255. Bolsa omental: estómago reflejado
256. Bolsa omental: sección transversal
257. Peritoneo de la pared abdominal posterior

**VÍSCERAS (INTESTINO)**
***Láminas 258 – 268***

258. Estómago in situ
259. Mucosa del estómago
260. Musculatura del estómago
261. Duodeno in situ
262. Mucosa y musculatura del duodeno
263. Mucosa y musculatura del intestino delgado
264. Región ileocecal
265. Región ileocecal *(continuación)*
266. Apéndice (vermiforme)
267. Mucosa y musculatura del intestino largo
268. Colon sigmoide: variaciones en su posición

**VÍSCERAS (ÓRGANOS ACCESORIOS)**
***Láminas 269 – 281***

269. Topografía del hígado
270. Caras y lecho del hígado
271. Hígado in situ y variaciones en su forma
272. Segmentos y lobulillos hepáticos: distribución de vasos y conductos
273. Sistemas vascular y de conductos intrahepáticos
274. Estructura del hígado: esquema
275. Sistema biliar intrahepático: esquema
276. Vesícula biliar y conductos biliares extrahepáticos
277. Variaciones en los conductos cístico y hepáticos
278. Unión del colédoco y el duodeno
279. Páncreas in situ
280. Variaciones en los conductos pancréaticos
281. Bazo

**VASCULATURA VISCERAL**
***Láminas 282 – 299***

282. Arterias del estómago, hígado y bazo
283. Arterias del estómago, duodeno, páncreas y bazo
284. Arterias del hígado, páncreas, duodeno y bazo
285. Arterias del duodeno y cabeza del páncreas
286. Arterias del intestino delgado
287. Arterias del intestino grueso
288. Variaciones arteriales y vascularización colateral del hígado y vesícula biliar
289. Variaciones de las arterias cólicas
290. Venas del estómago, duodeno, páncreas y bazo
291. Venas del intestino delgado
292. Venas del intestino grueso
293. Tributarias de la vena porta hepática: anastomosis portocava
294. Variaciones y anomalías de la vena porta hepática
295. Vasos y nódulos linfáticos del estómago

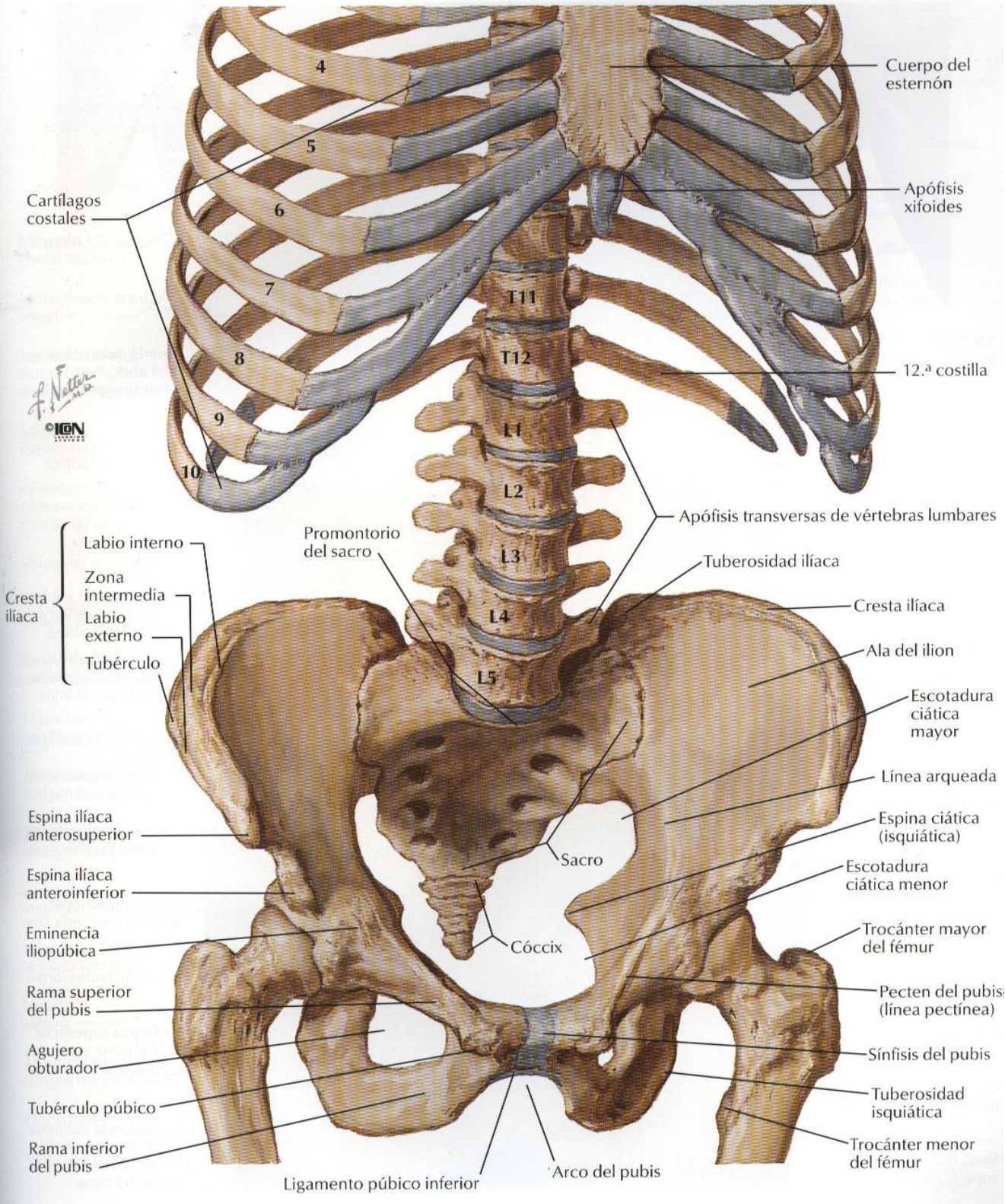
4
5
6
7
8
9
10
Cartílagos costales
Cuerpo del esternón
Apófisis xifoides
T11
T12
12.ª costilla
L1
L2
L3
L4
L5
Apófisis transversas de vértebras lumbares
Promontorio del sacro
Tuberosidad ilíaca
Cresta ilíaca
Labio interno
Zona intermedia
Labio externo
Tubérculo
Cresta ilíaca
Ala del ilion
Escotadura ciática mayor
Línea arqueada
Espina ciática (isquiática)
Escotadura ciática menor
Trocánter mayor del fémur
Pecten del pubis (línea pectínea)
Sínfisis del pubis
Tuberosidad isquiática
Trocánter menor del fémur
Espina ilíaca anterosuperior
Espina ilíaca anteroinferior
Eminencia iliopúbica
Rama superior del pubis
Agujero obturador
Tubérculo púbico
Rama inferior del pubis
Sacro
Cóccix
Ligamento púbico inferior
Arco del pubis

# Pared abdominal anterior: disección superficial

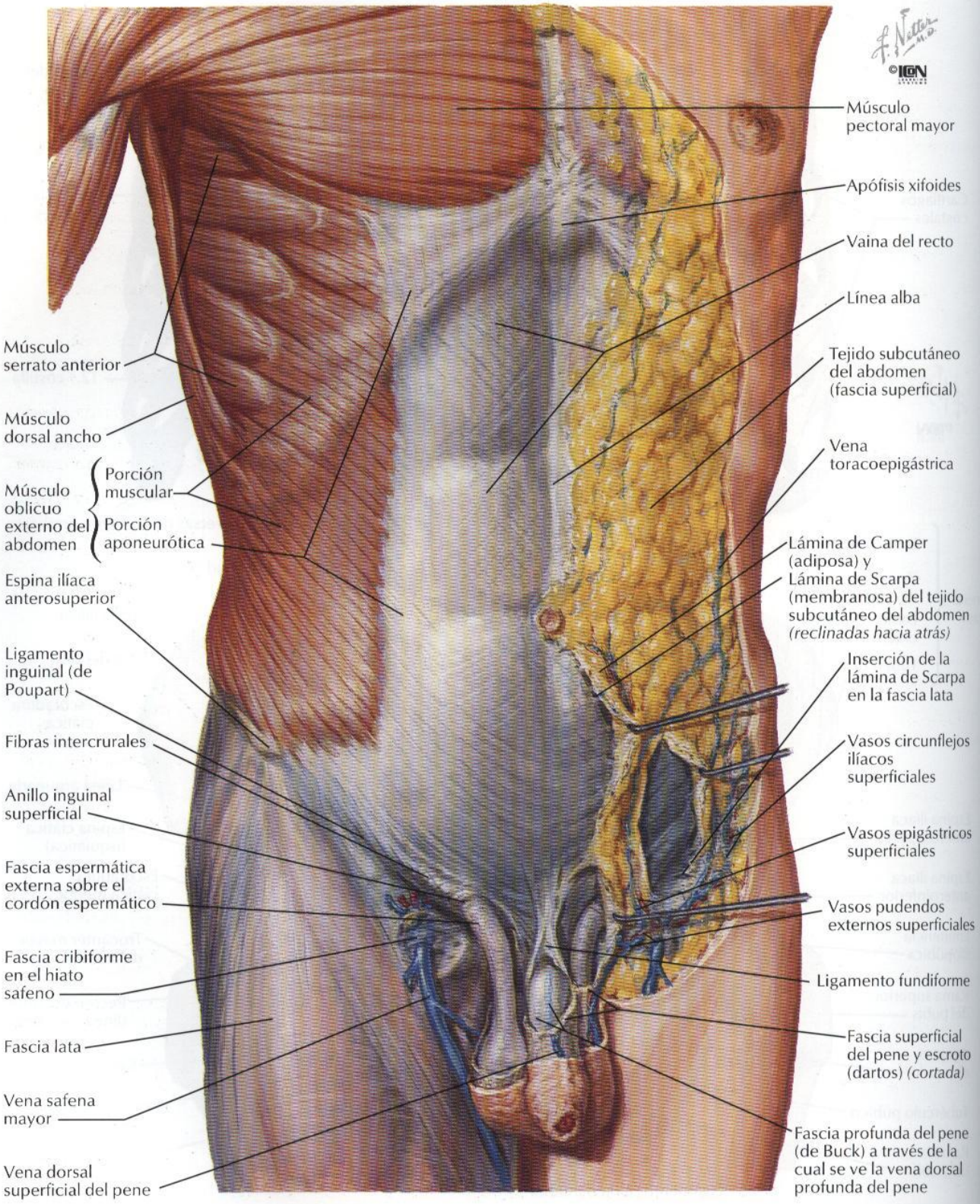

# Pared abdominal anterior: disección intermedia

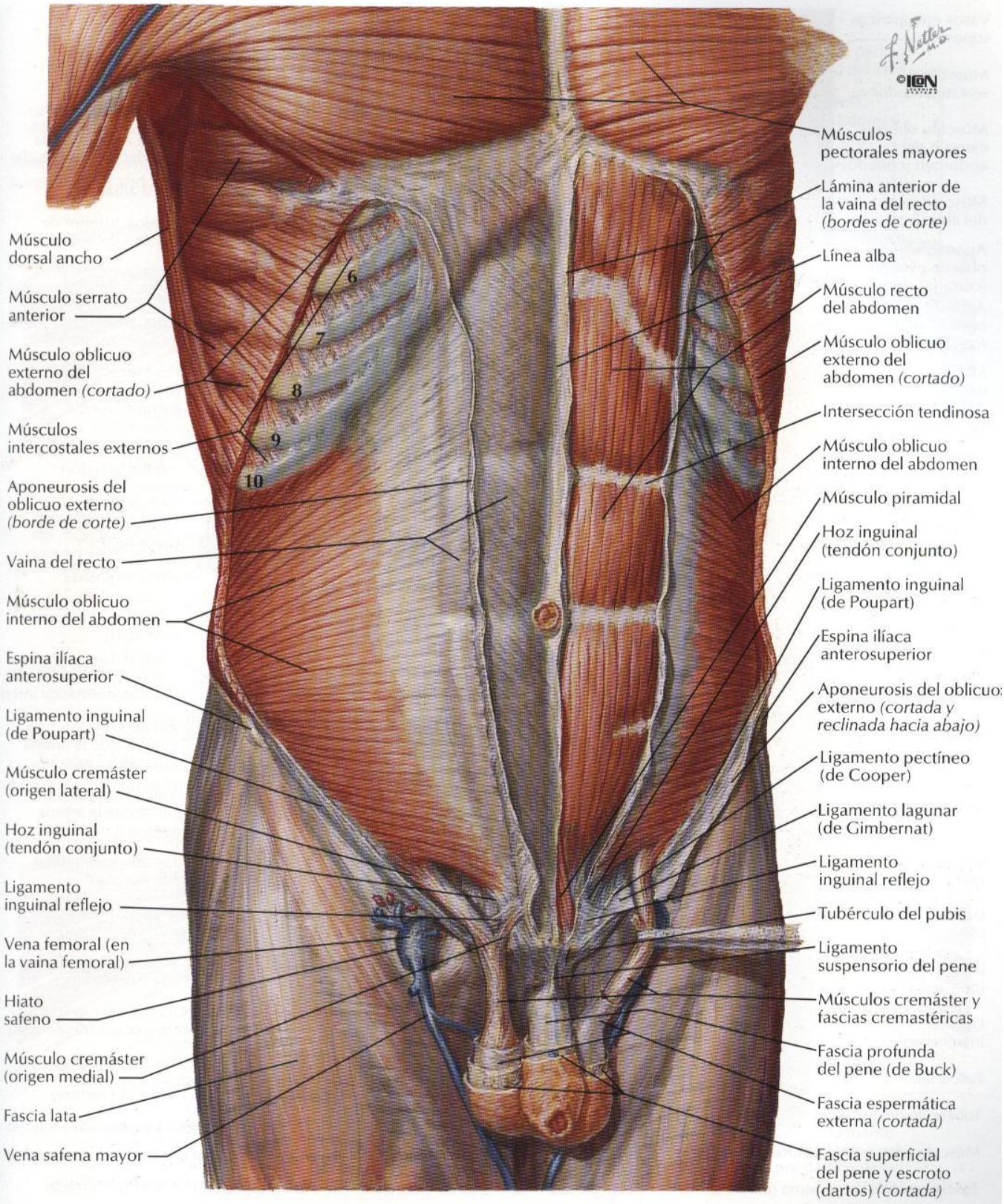

# Pared abdominal anterior: disección profunda

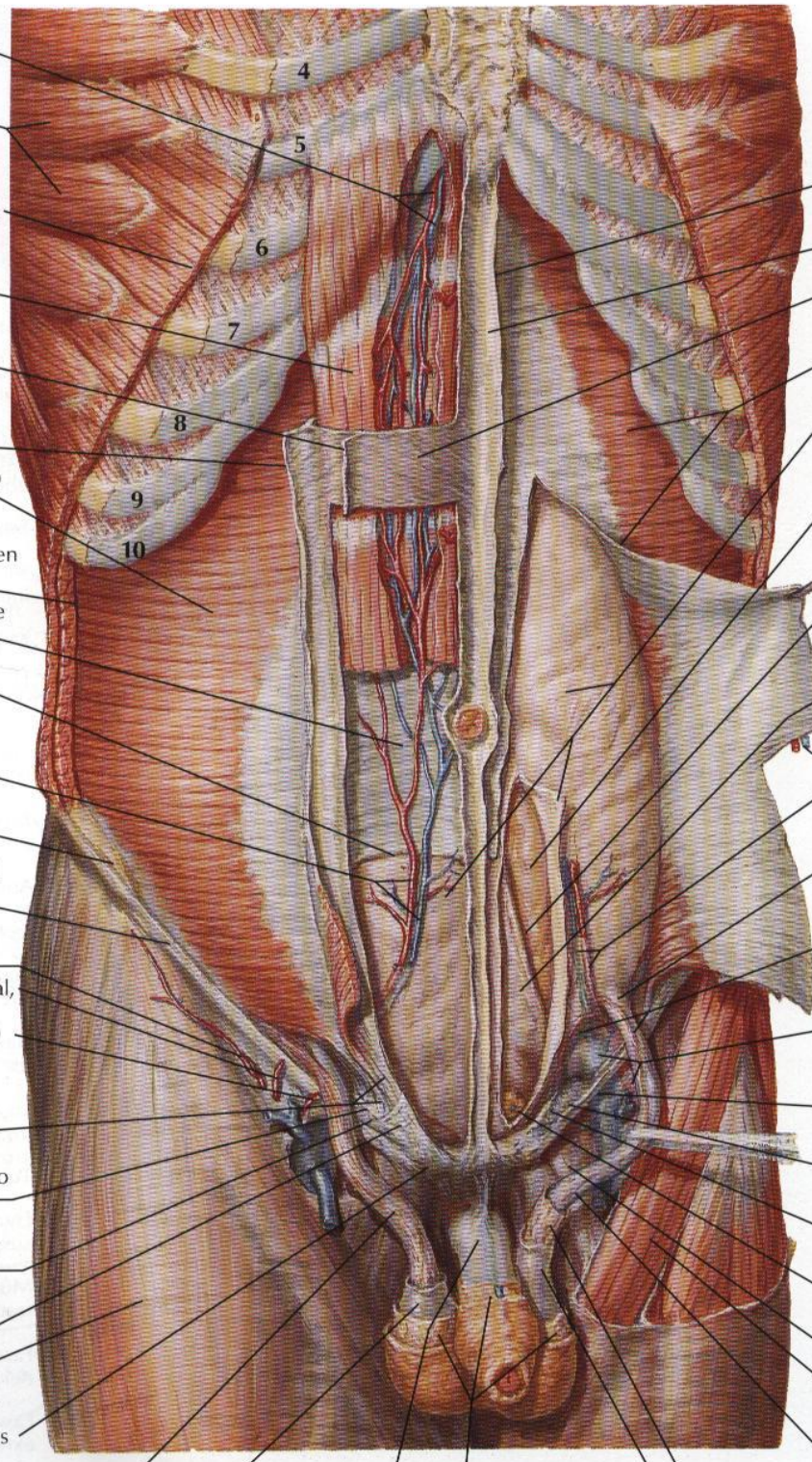


Vasos epigástricos superiores
Músculo serrato anterior
Músculo oblicuo externo del abdomen *(cortado)*
Músculo recto del abdomen
Aponeurosis del oblicuo externo *(cortada)*
Aponeurosis del oblicuo interno *(cortada)*
Músculo transverso del abdomen
Músculo oblicuo interno del abdomen *(cortado)*
Lámina posterior de la vaina del recto
Línea arqueada
Vasos epigástricos inferiores
Espina ilíaca anterosuperior
Ligamento inguinal (de Poupart)
Arterias circunfleja ilíaca superficial, Epigástrica superficial, Pudenda externa superficial *(cortadas)*
Hoz inguinal (tendón conjunto)
Ligamento pectíneo (de Cooper)
Ligamento lagunar (de Gimbernat)
Ligamento inguinal reflejo
Fascia lata
Tubérculo del pubis
Músculo y fascia cremastéricos
Fascia espermática externa *(cortada)*
Fascia profunda del pene (de Buck)
Fascia superficial del pene y escroto (dartos) *(cortada)*
Lámina anterior de la vaina del recto *(cortada)*
Línea alba
Lámina anterior de la vaina del recto
Músculo transverso del abdomen *(cortado)*
Fascia transversal *(abierta en el lado izquierdo)*
Peritoneo y fascia (tejido areolar) extraperitoneal (subserosa)
Ligamento umbilical medial (porción obliterada de la arteria umbilical)
Fascia umbilical prevesical
Línea arqueada
Arteria y vena epigástricas inferiores *(cortadas)*
Zona del anillo inguinal profundo (origen de la fascia espermática interna)
Ramas cremastérica y púbica de la arteria epigástrica inferior
Vaina femoral (contiene la arteria y vena femorales)
Ligamento inguinal (de Poupart)
Ligamento lagunar (de Gimbernat)
Ligamento pectíneo (de Cooper)
Grasa en el espacio retropúbico (de Retzius)
Fascia pectínea
Músculo sartorio
Fascia espermática interna
Músculo y fascia cremastéricos *(cortados)*
Fascia espermática externa *(cortada)*

## Sección por encima de la línea arqueada

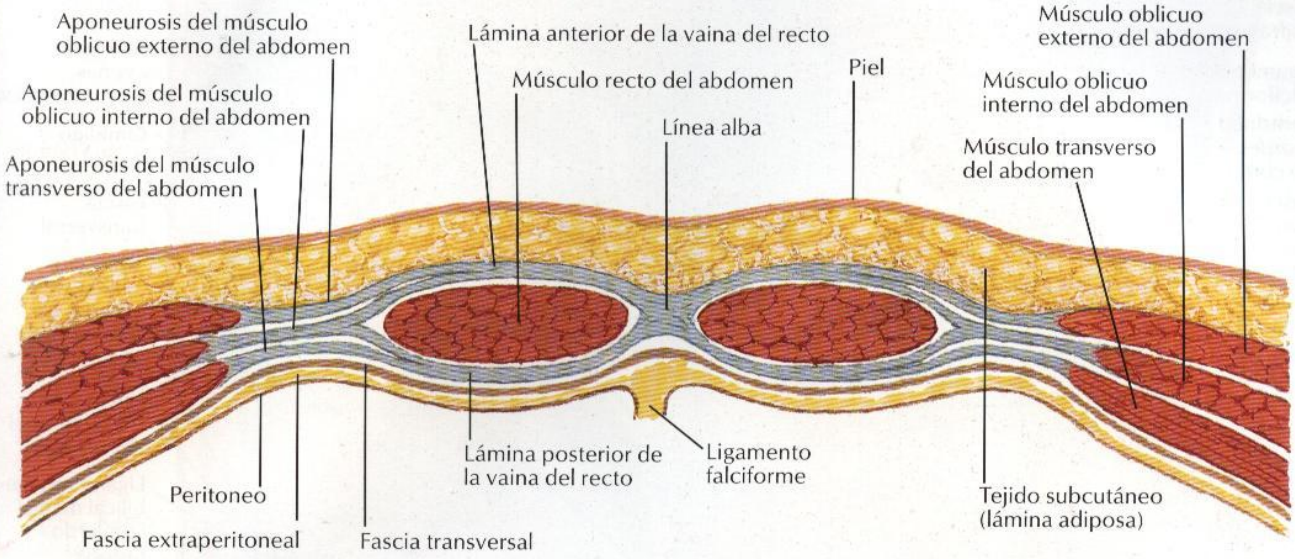


La aponeurosis del músculo oblicuo interno del abdomen se divide para formar las láminas anterior y posterior de la vaina del recto. La aponeurosis del músculo oblicuo externo del abdomen se une a la lámina anterior de la vaina; la aponeurosis del músculo transverso del abdomen se une a la lámina posterior. Las láminas anterior y posterior de la vaina del recto se unen medialmente para formar la línea alba

F. Netter M.D.
©ICON

## Sección por debajo de la línea arqueada

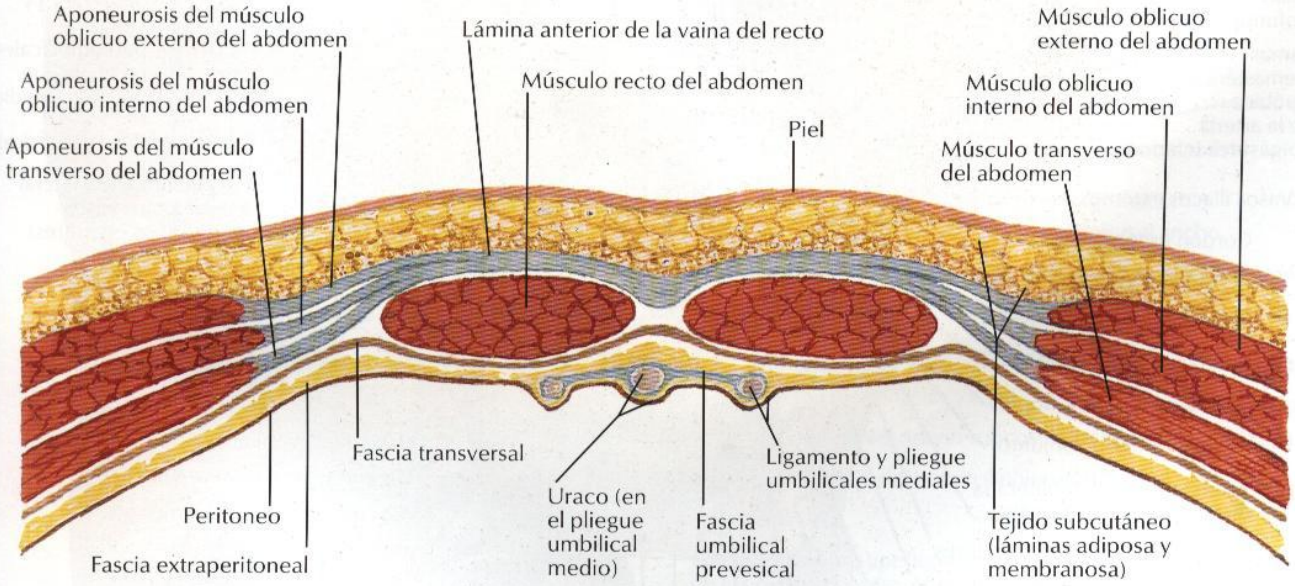


La aponeurosis del músculo oblicuo interno del abdomen no se divide a este nivel, sino que pasa totalmente anterior al músculo recto del abdomen fusionándose con las aponeurosis de los músculos oblicuo externo y transverso del abdomen. De este modo, la pared posterior de la vaina del recto está ausente por debajo de la línea arqueada, descansando el músculo recto del abdomen sobre la fascia transversal

# Pared abdominal anterior: visión interna

*PARA LOS VASOS UMBILICALES VÉASE LÁMINA 217*

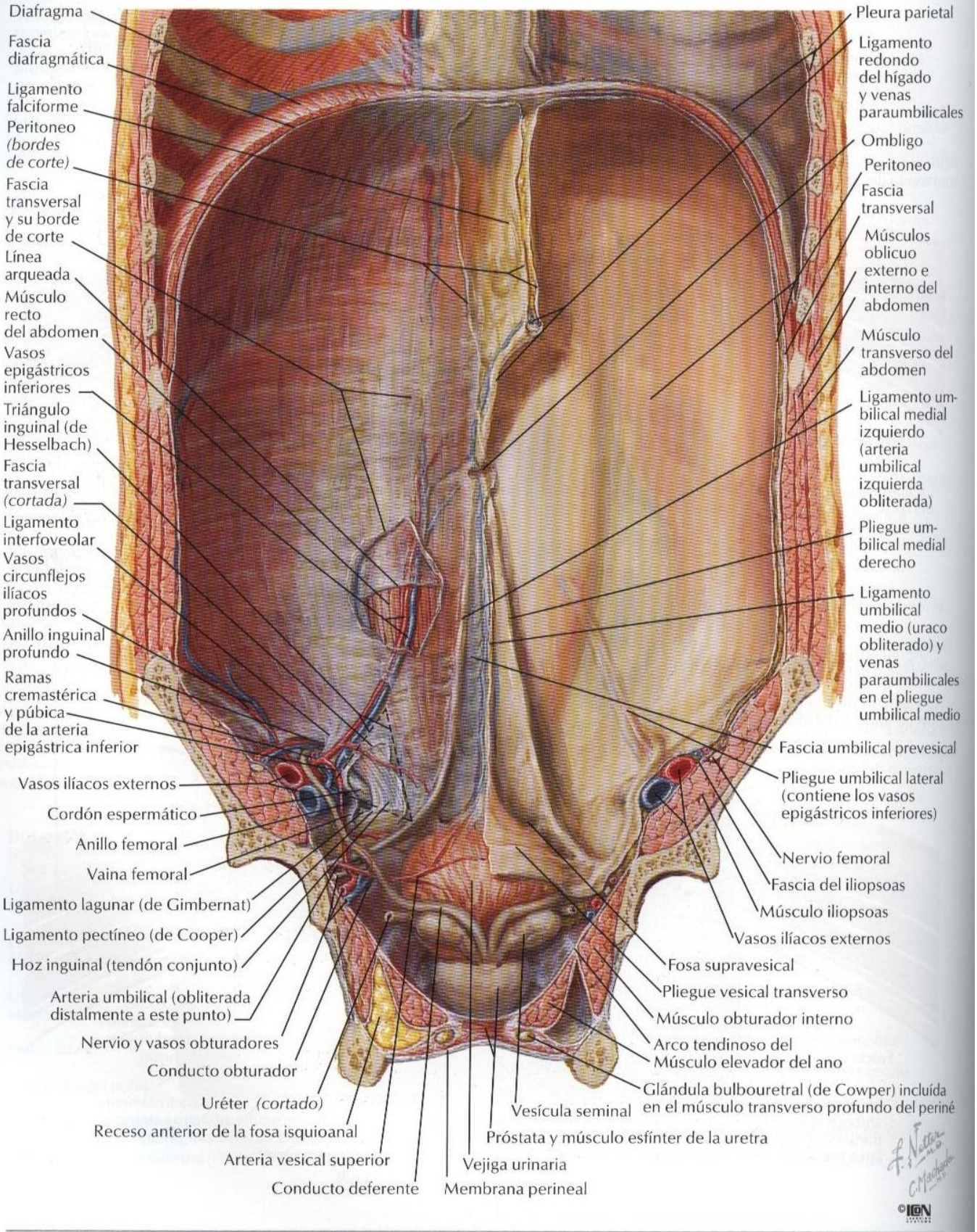

VÉANSE TAMBIÉN LÁMINAS 160, 163, 165, 166, 241

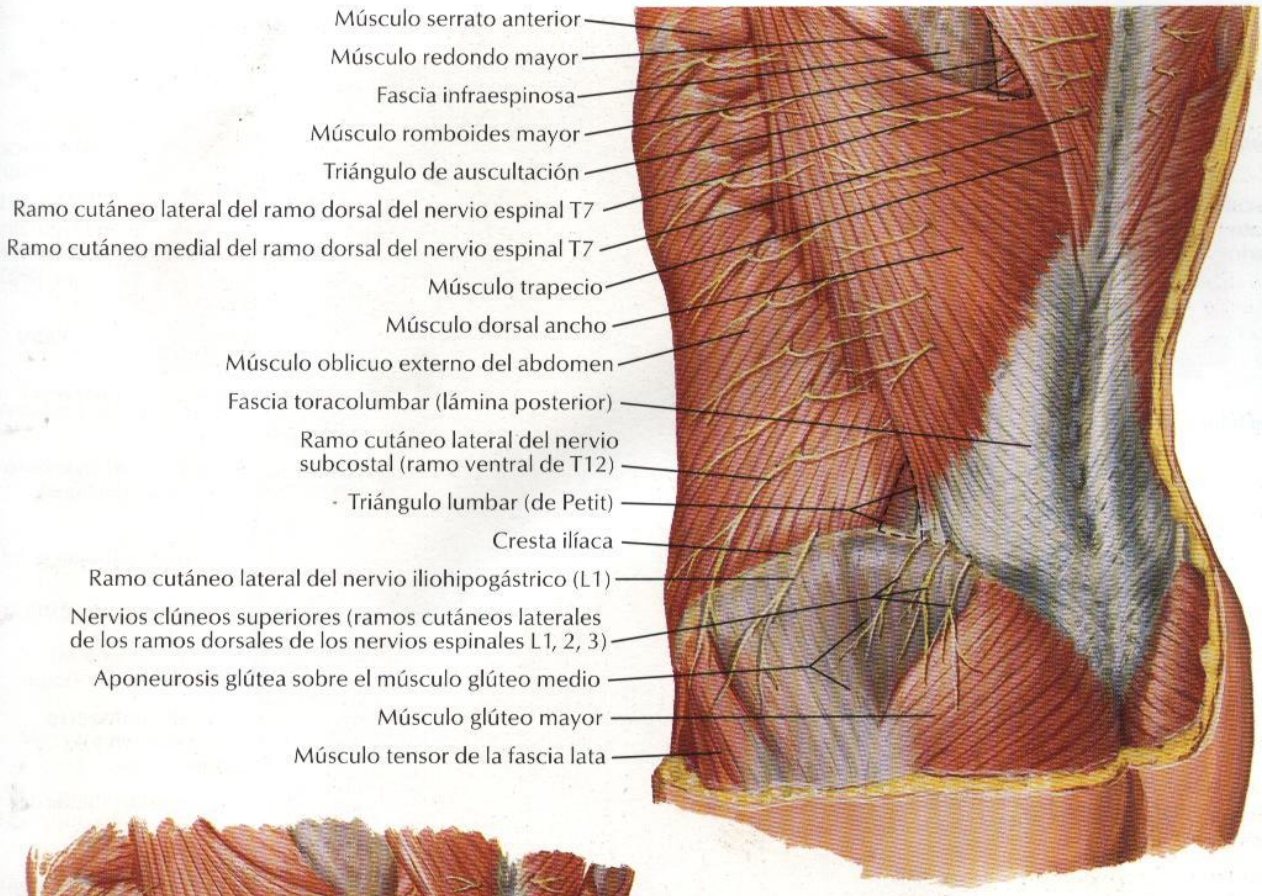


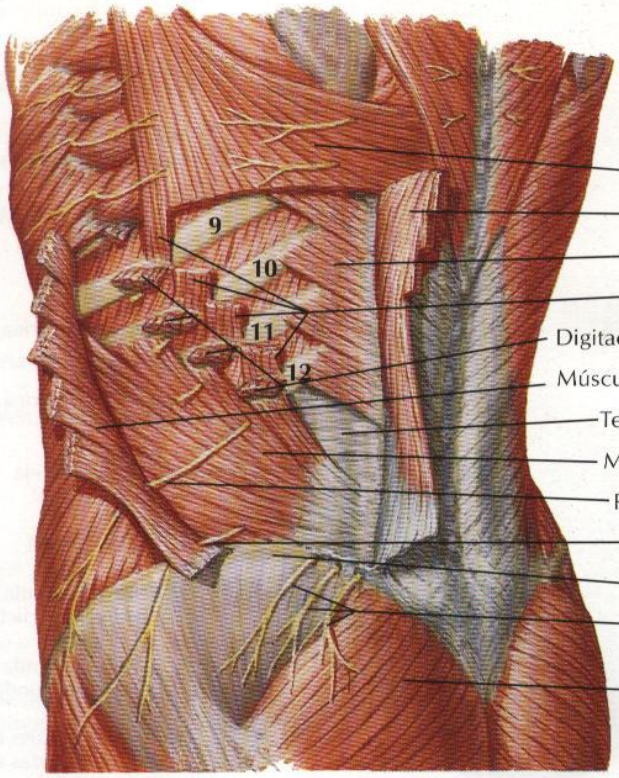


©ICON

# Arterias de la pared abdominal anterior

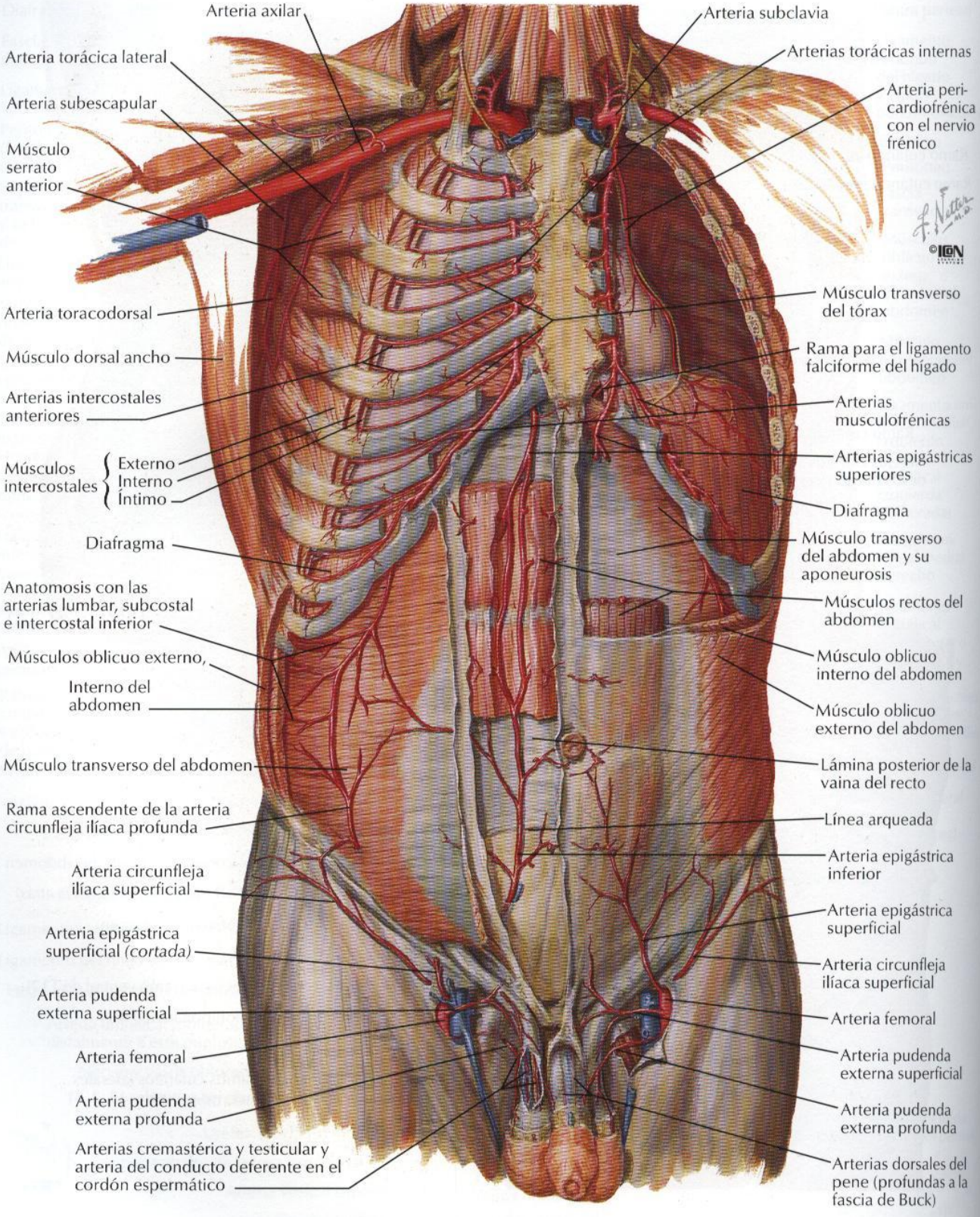

# Venas de la pared abdominal anterior

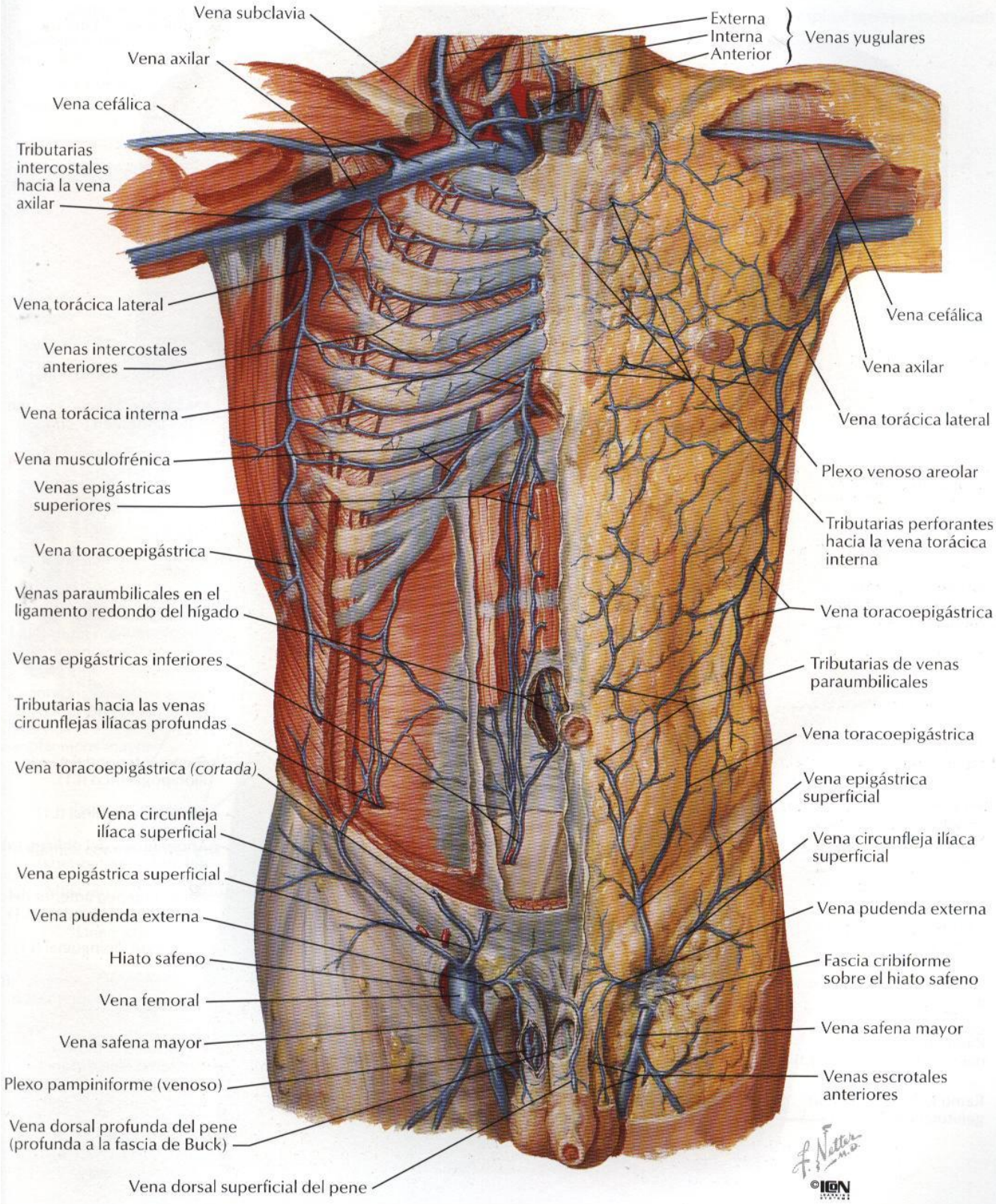

# Nervios de la pared abdominal anterior

*VÉANSE TAMBIÉN LÁMINAS 163, 237, 250, 464*

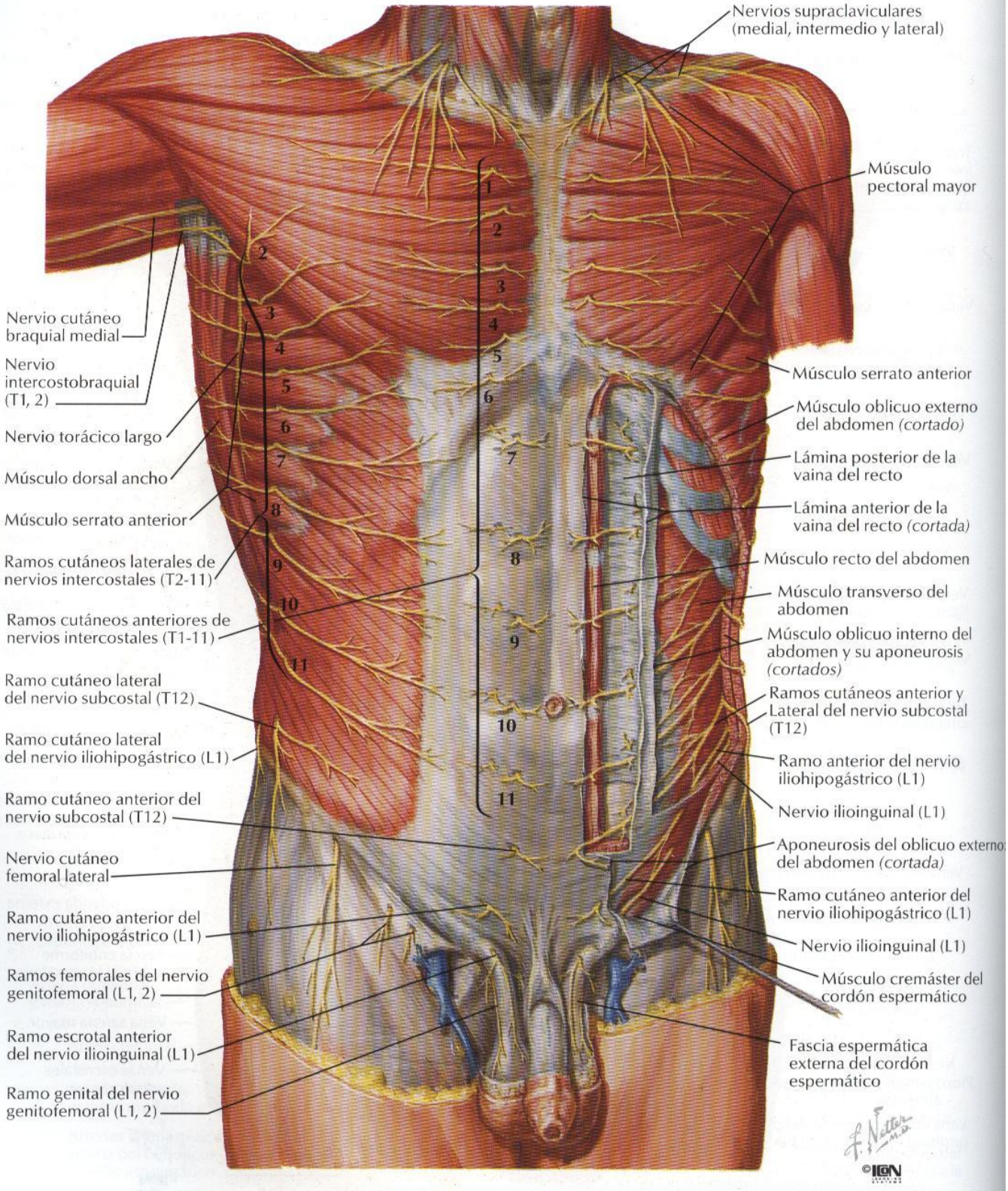

# Nervios toracoabdominales

VÉANSE TAMBIÉN LÁMINAS 166, 179

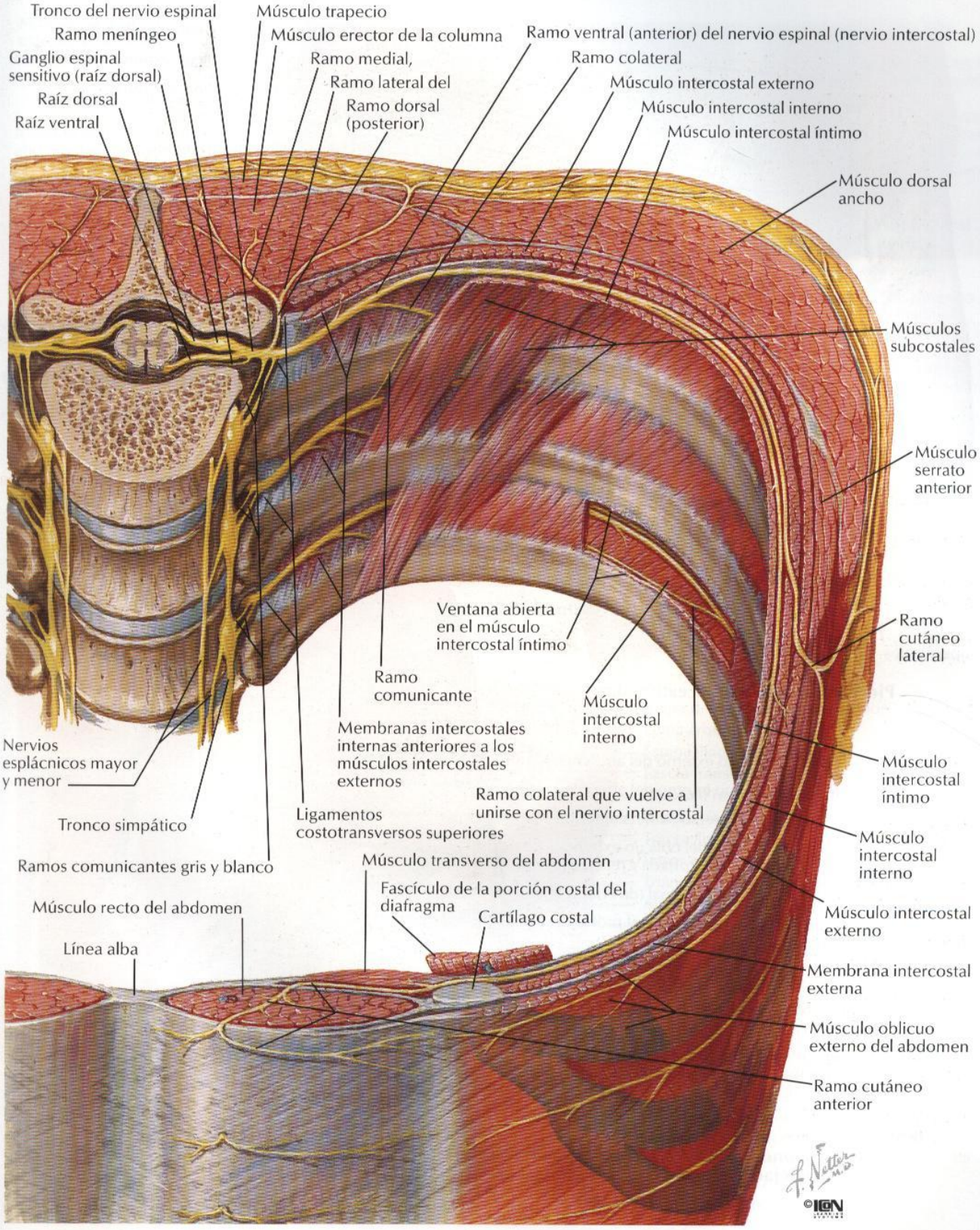

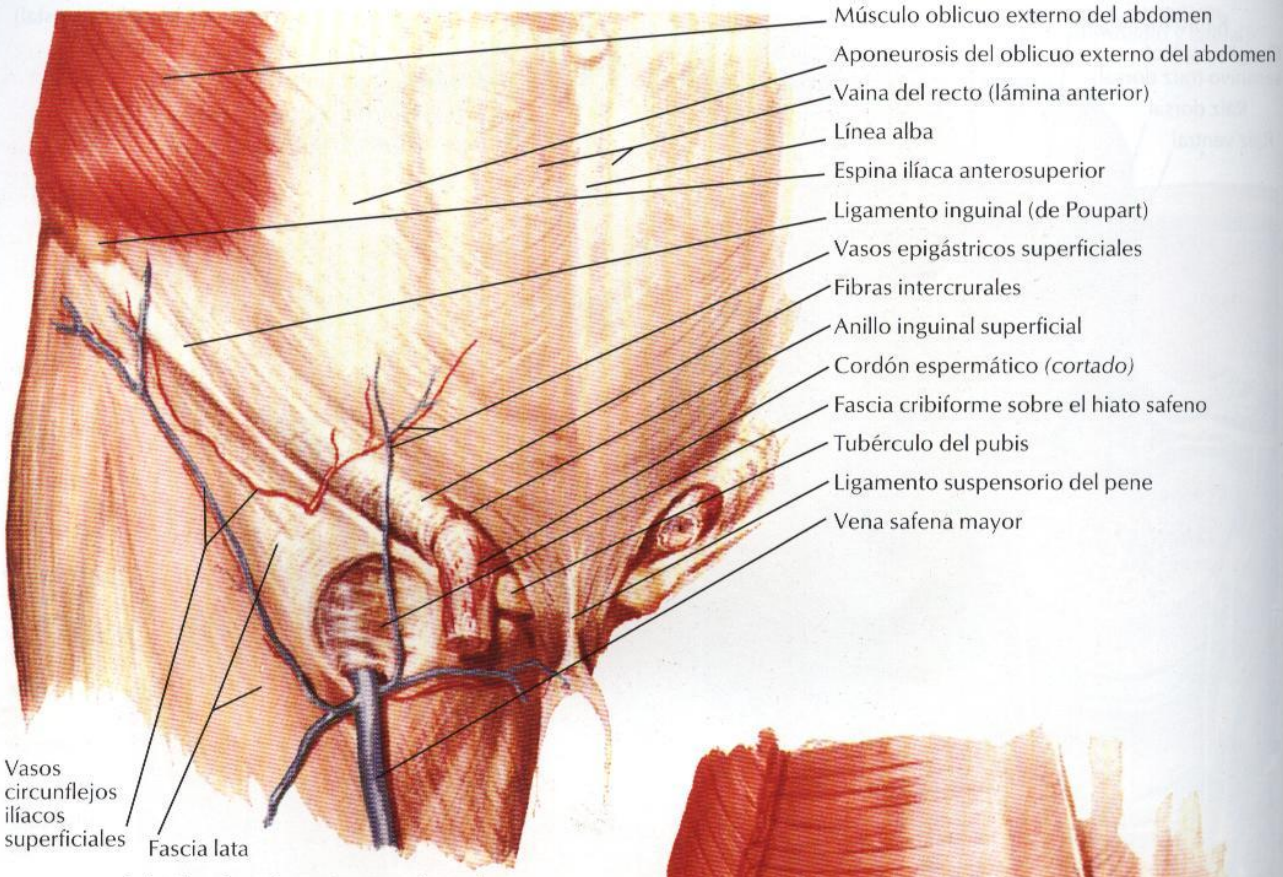


**Piel y fascia subcutánea extirpadas**

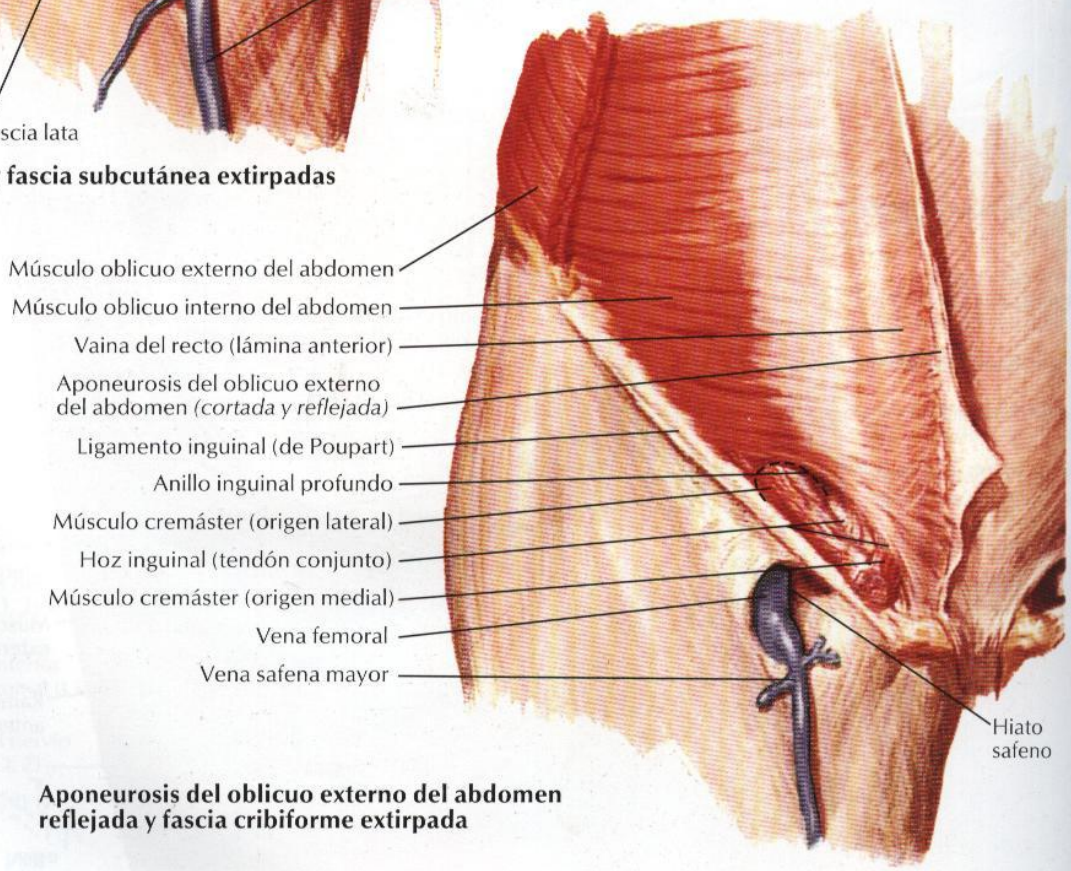


**Aponeurosis del oblicuo externo del abdomen reflejada y fascia cribiforme extirpada**

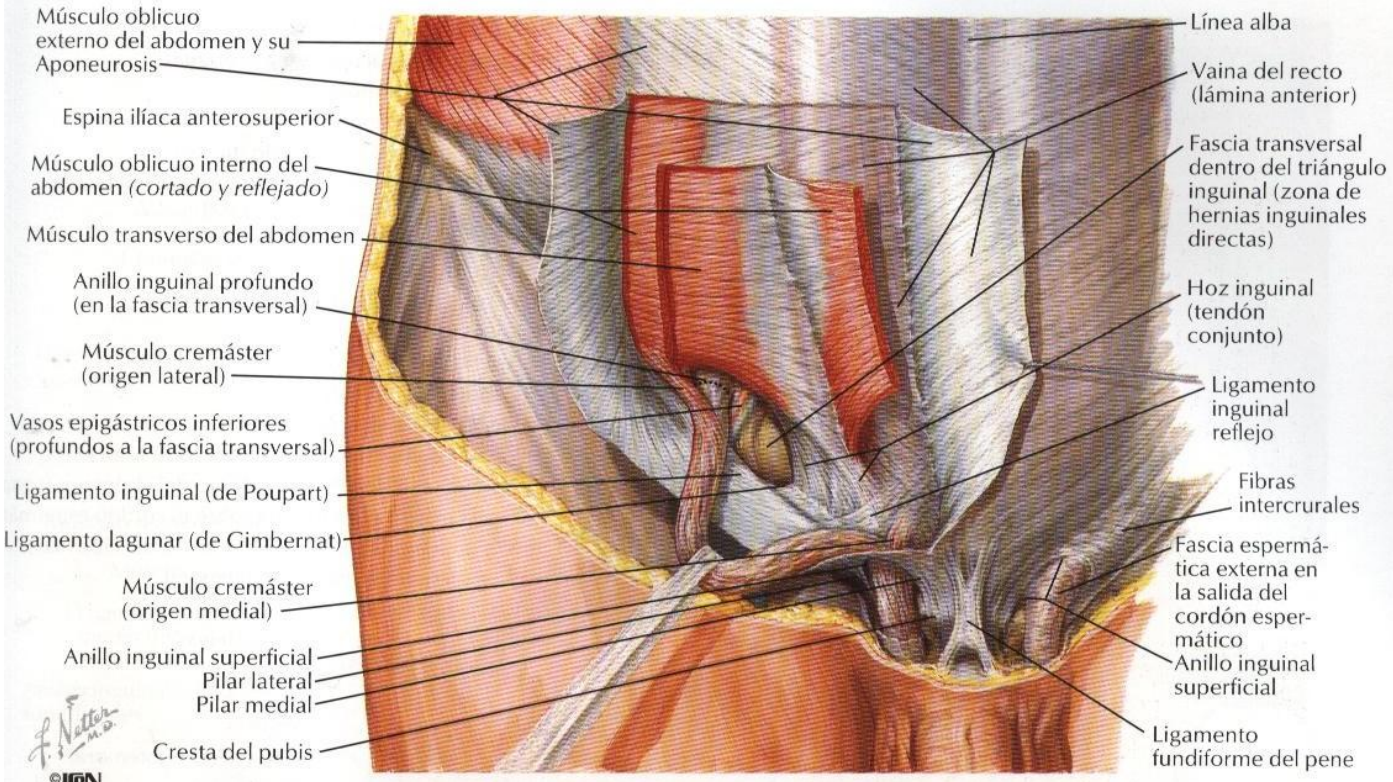


**Visión anterior**

**Visión posterior (interna)**

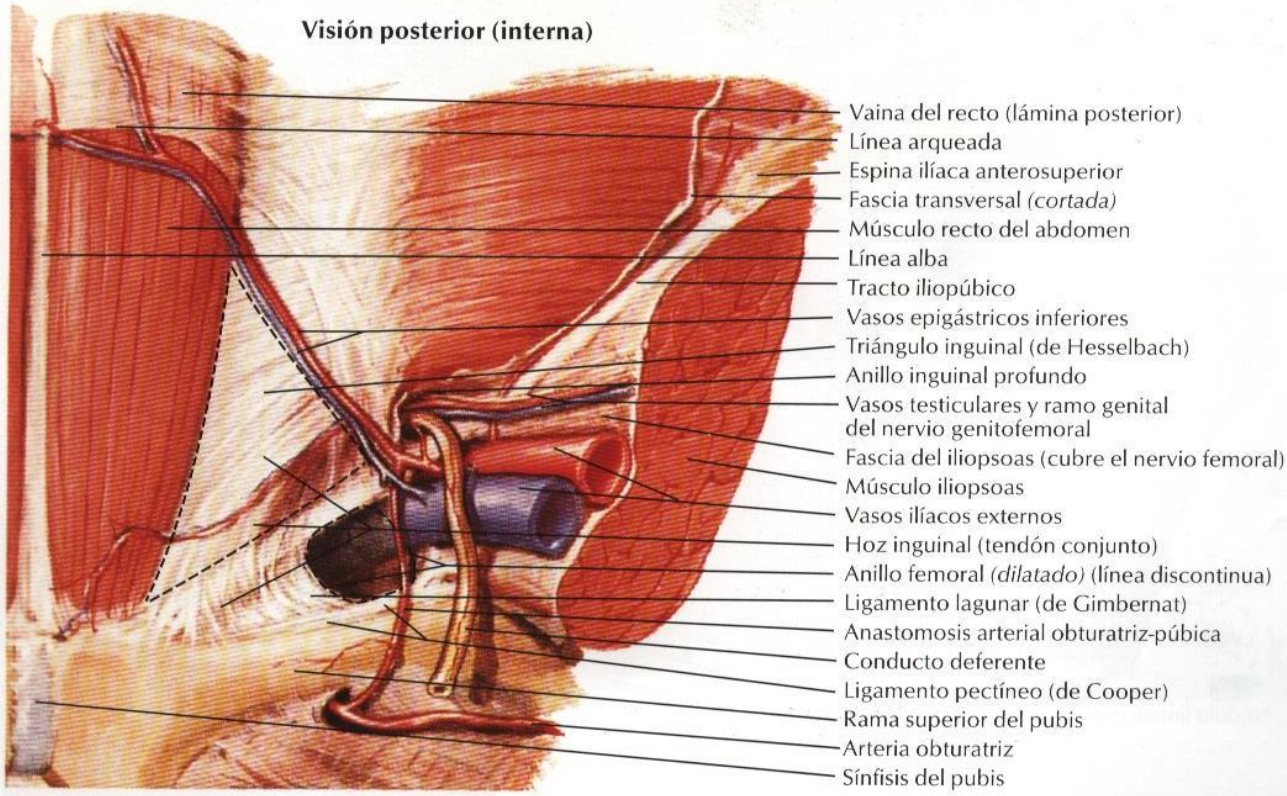

# Vaina femoral y conducto inguinal

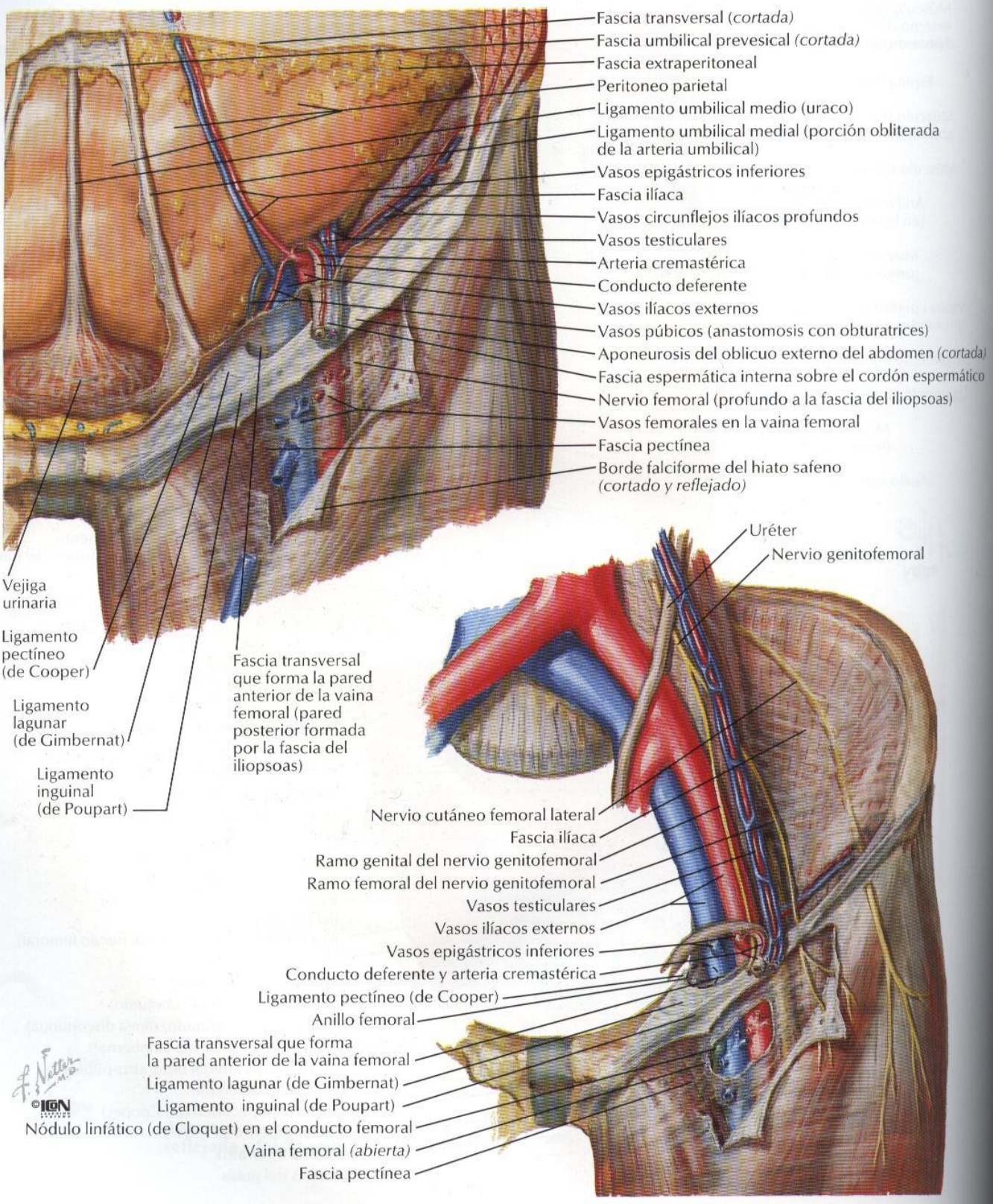

# Conducto inguinal y cordón espermático

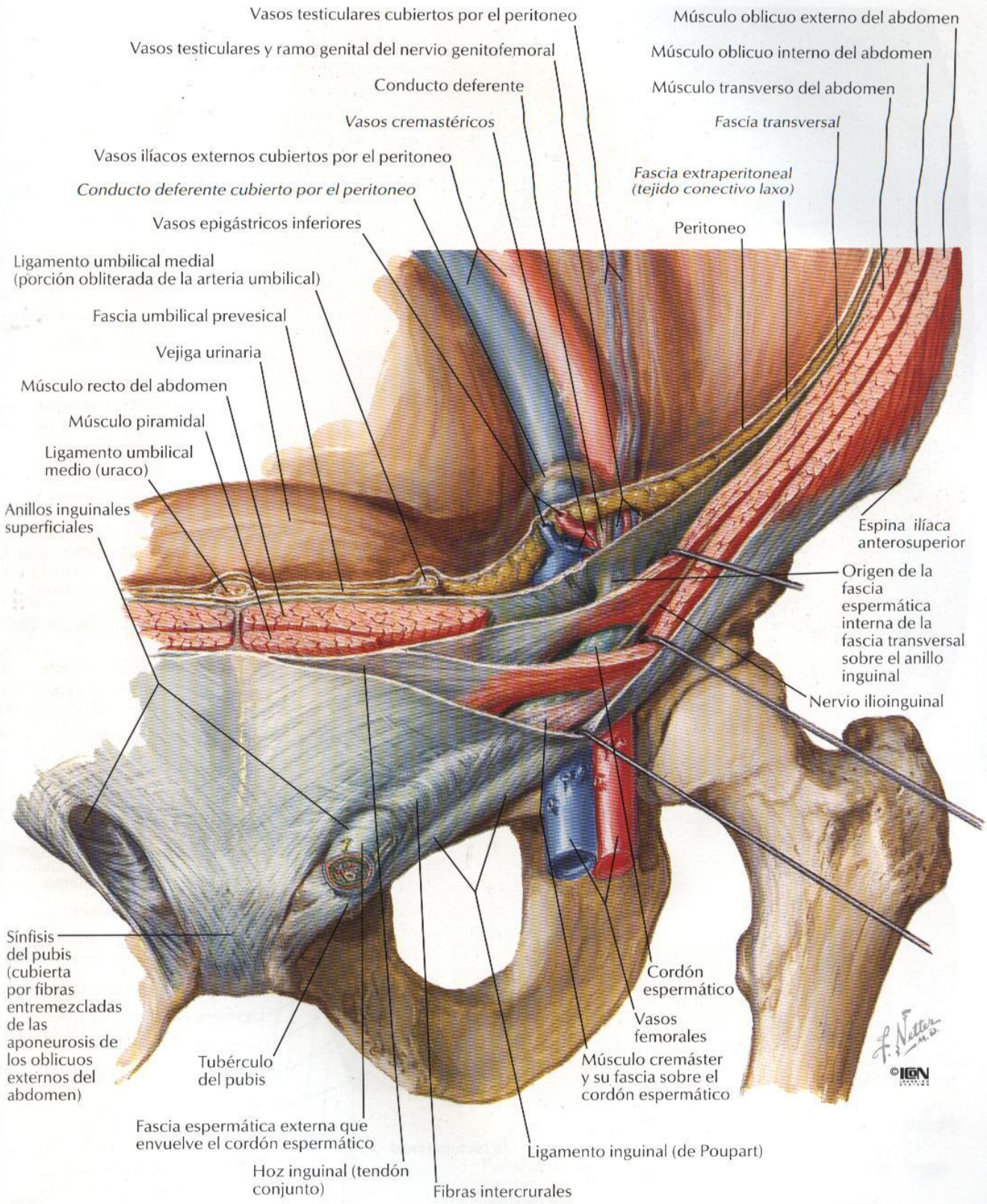

# Pared abdominal posterior: visión interna

*PARA EL DIAFRAGMA VÉASE TAMBIÉN LÁMINA 181*

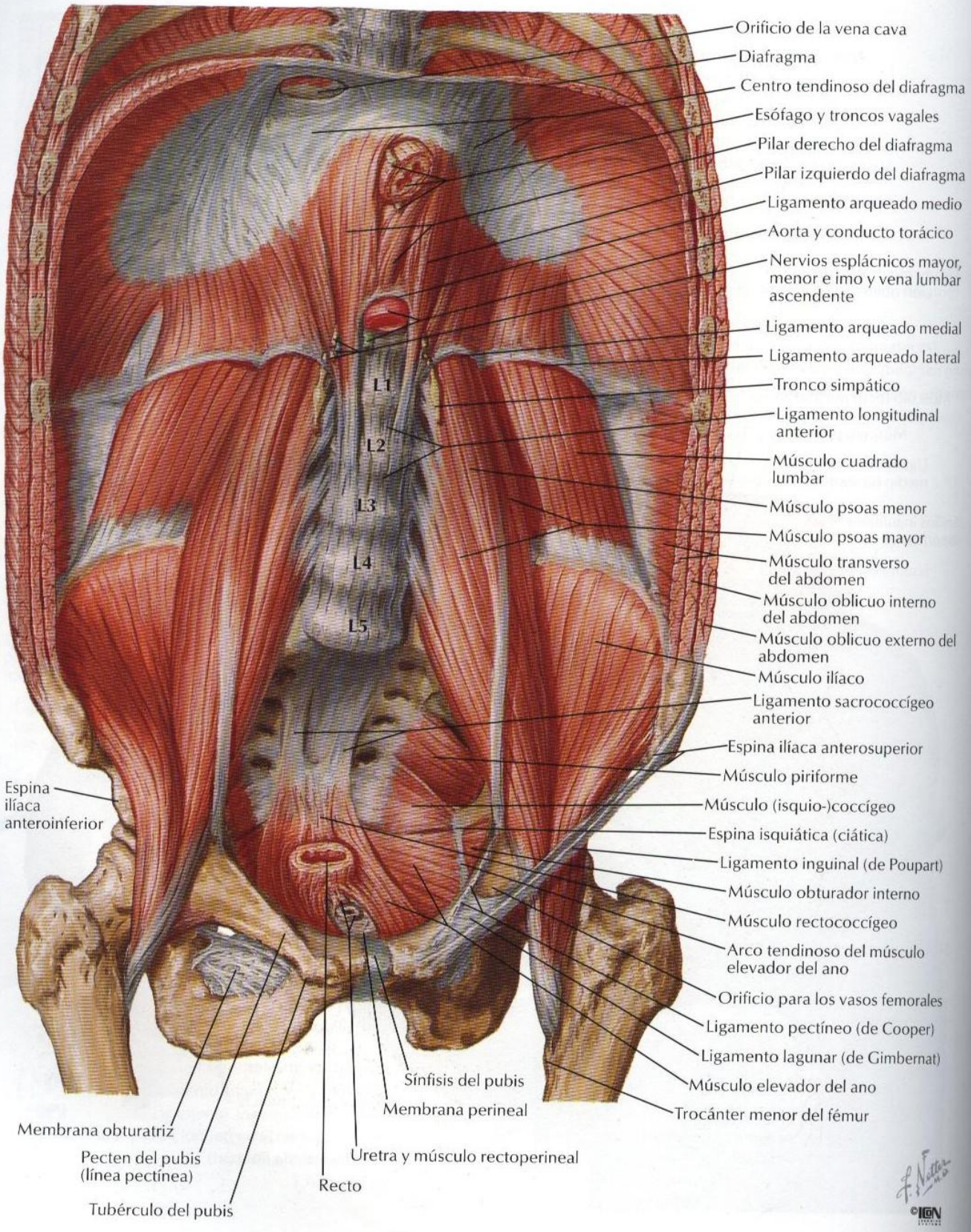

# Arterias de la pared abdominal posterior

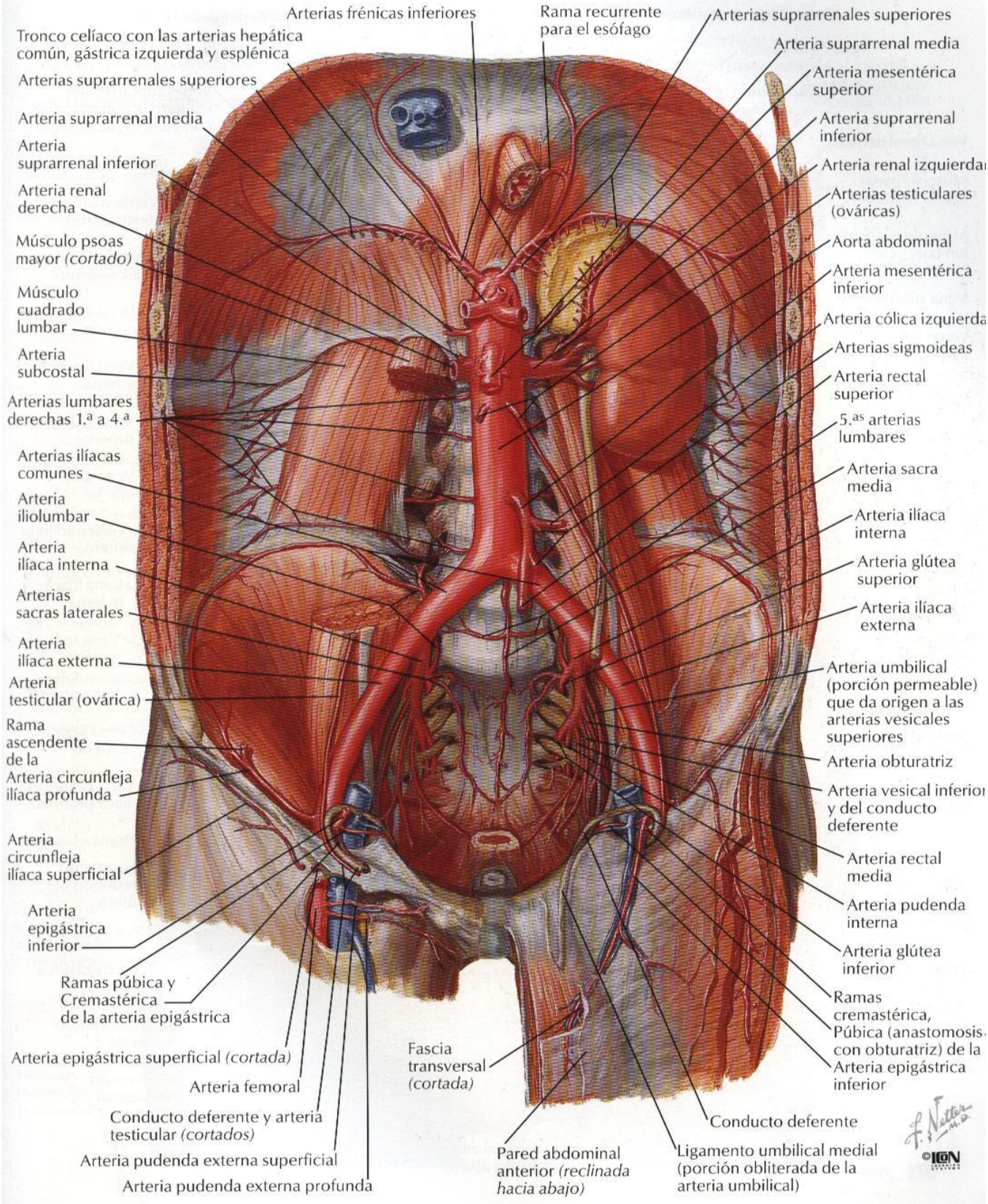

# Venas de la pared abdominal posterior

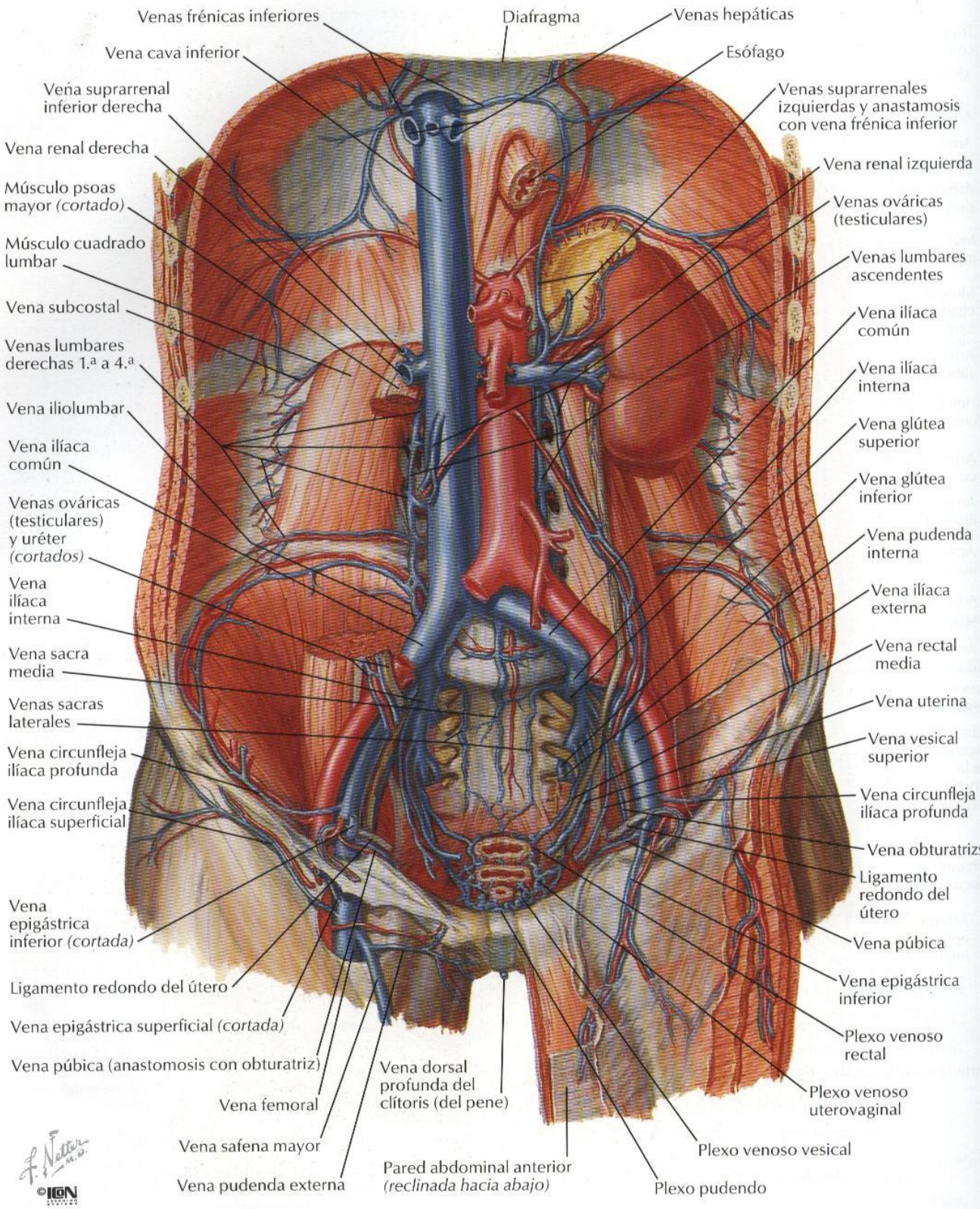

# Vasos y nódulos linfáticos de la pared abdominal posterior

VÉASE TAMBIÉN LÁMINA 378

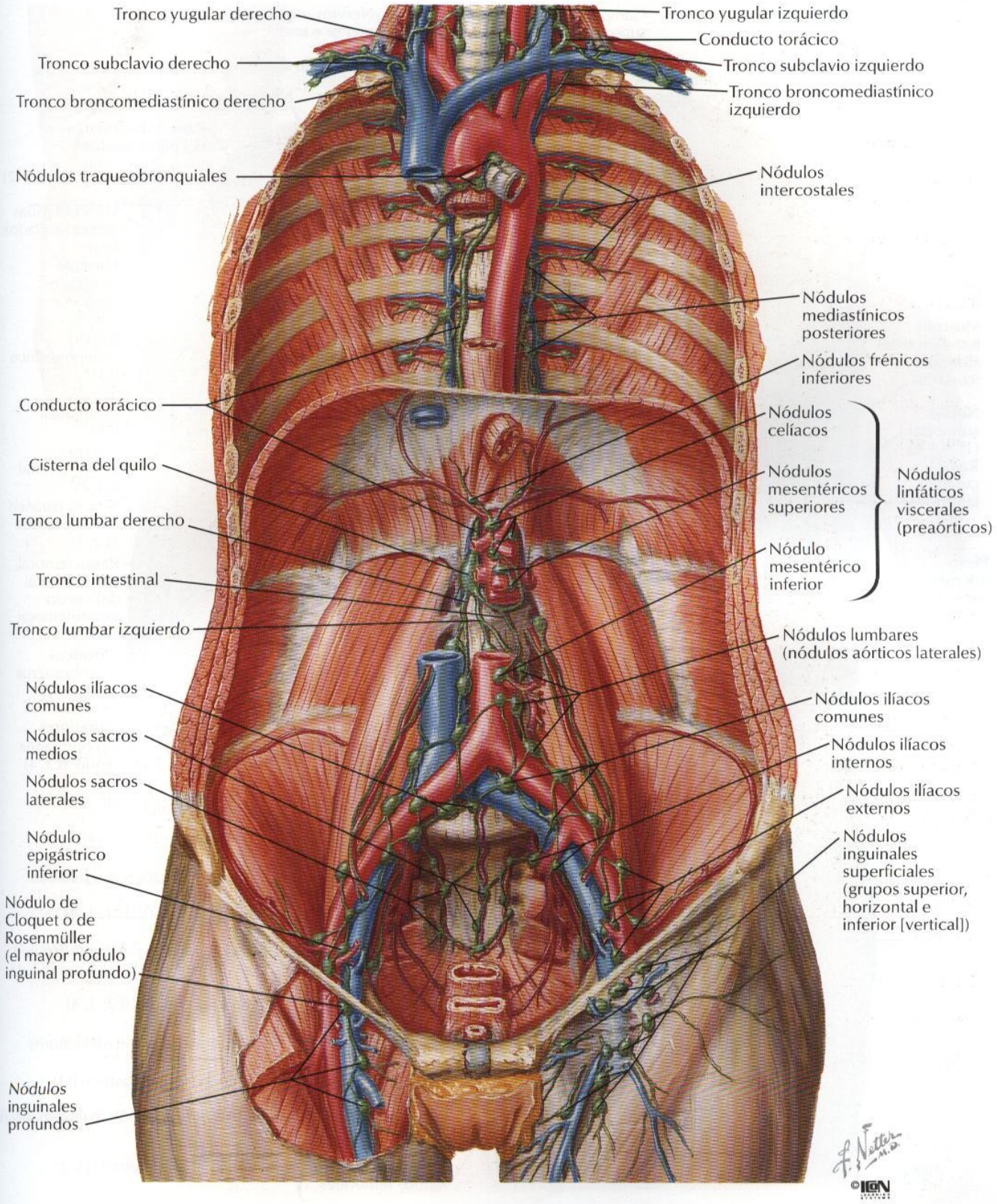

# Nervios de la pared abdominal posterior

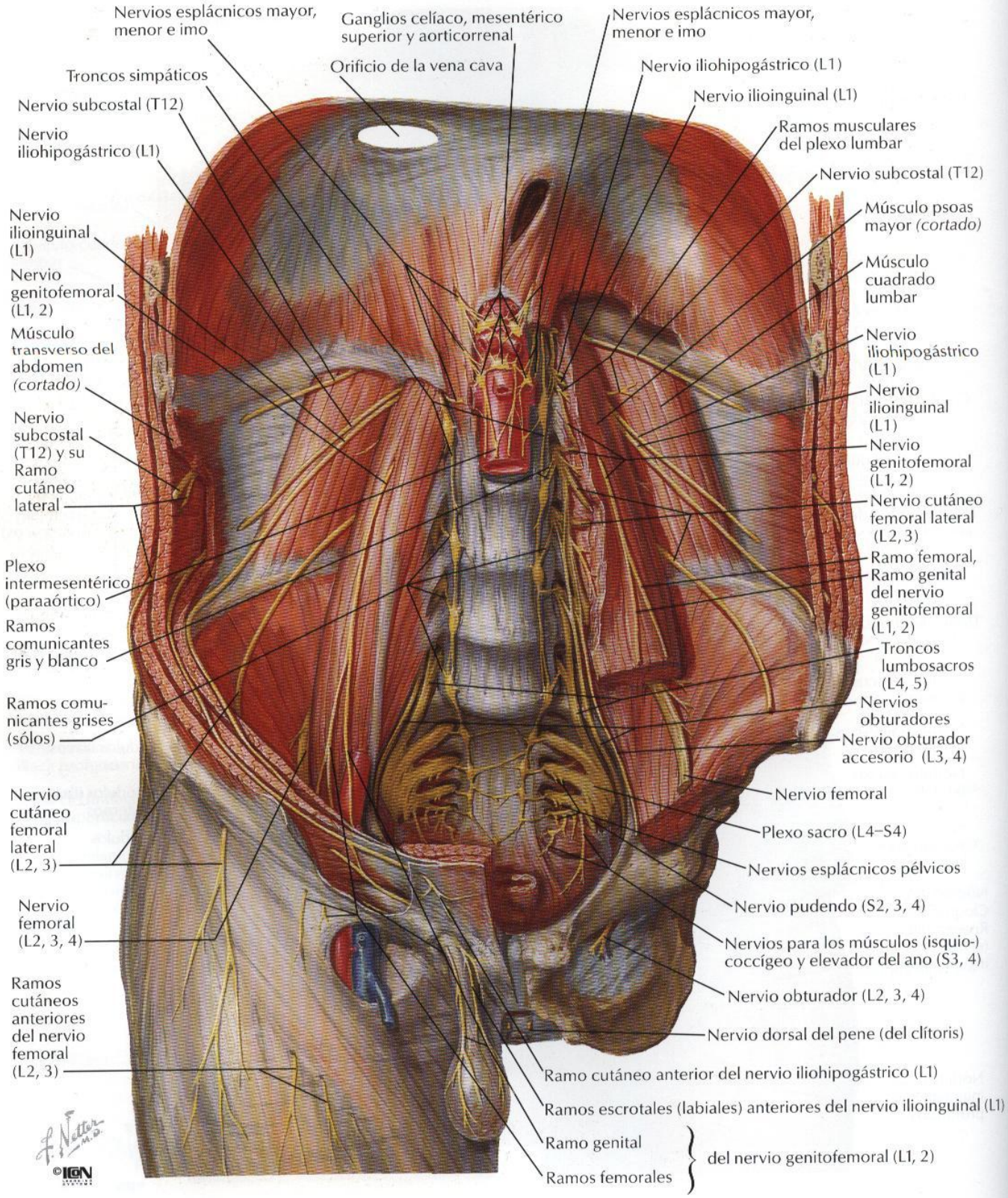

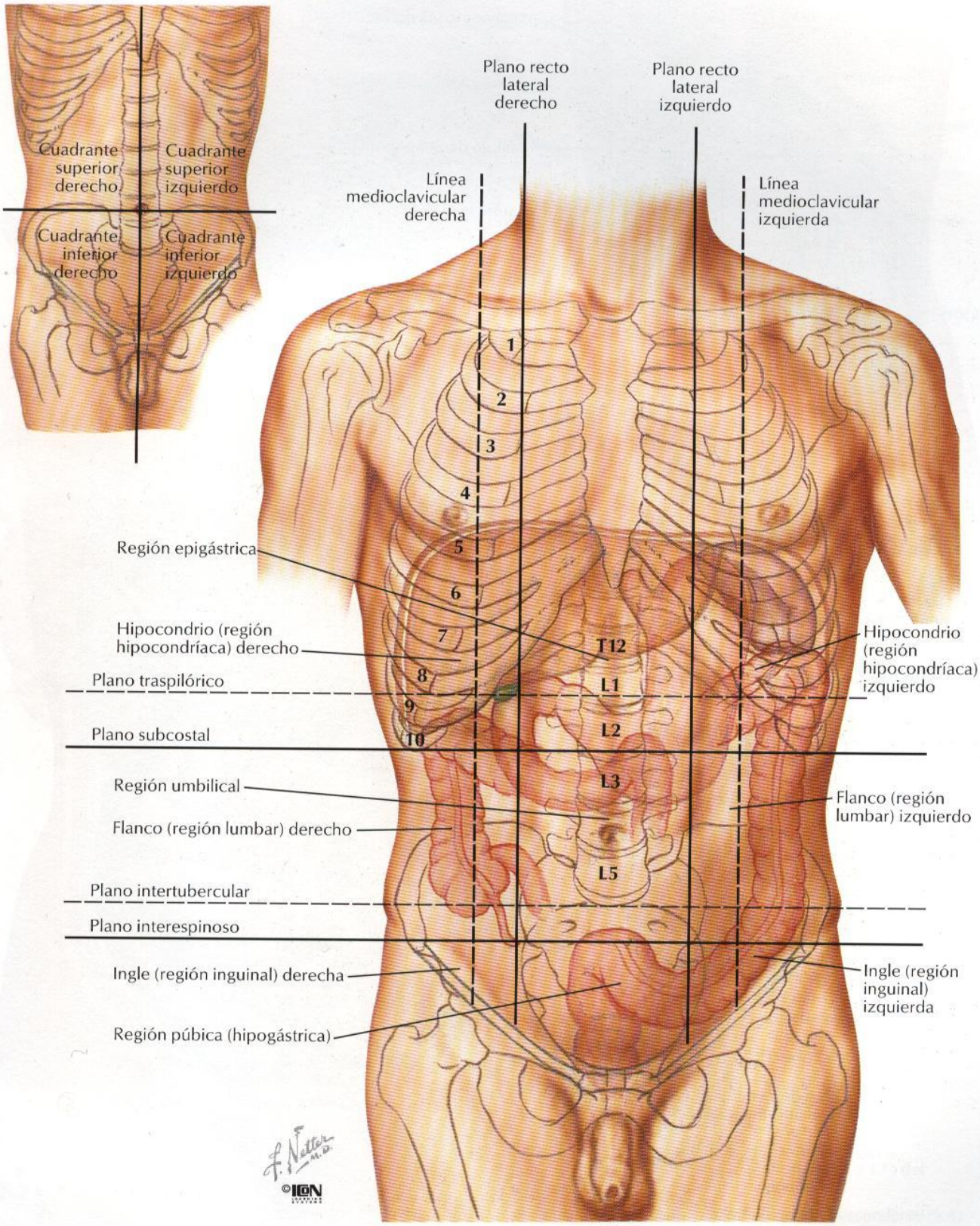
Cuadrante superior derecho
Cuadrante superior izquierdo
Cuadrante inferior derecho
Cuadrante inferior izquierdo
Plano recto lateral derecho
Plano recto lateral izquierdo
Línea medioclavicular derecha
Línea medioclavicular izquierda
1
2
3
4
5
6
7
8
9
10
T12
L1
L2
L3
L5
Región epigástrica
Hipocondrio (región hipocondríaca) derecho
Hipocondrio (región hipocondríaca) izquierdo
Plano traspilórico
Plano subcostal
Región umbilical
Flanco (región lumbar) derecho
Flanco (región lumbar) izquierdo
Plano intertubercular
Plano interespinoso
Ingle (región inguinal) derecha
Ingle (región inguinal) izquierda
Región púbica (hipogástrica)
F. Netter M.D.
©ICON

# Omento (epiplón) mayor y vísceras abdominales

*VÉANSE TAMBIÉN LÁMINAS 258, 328, 329*

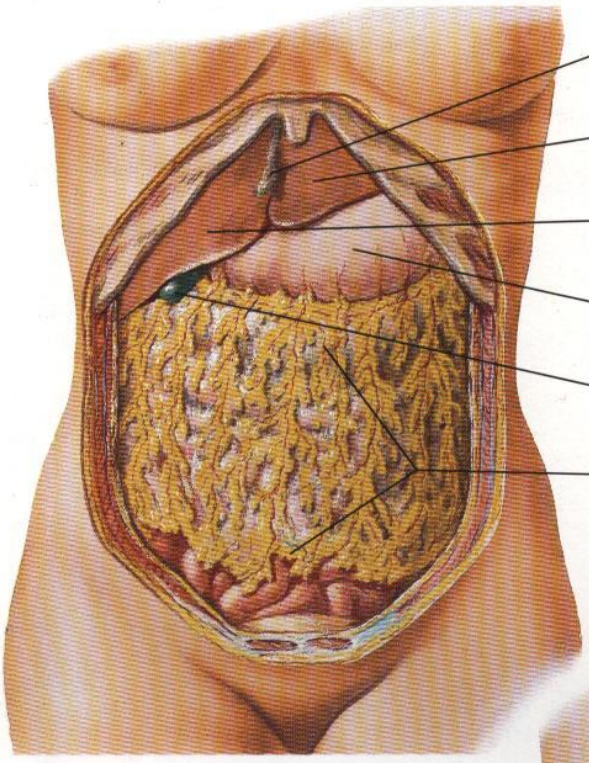


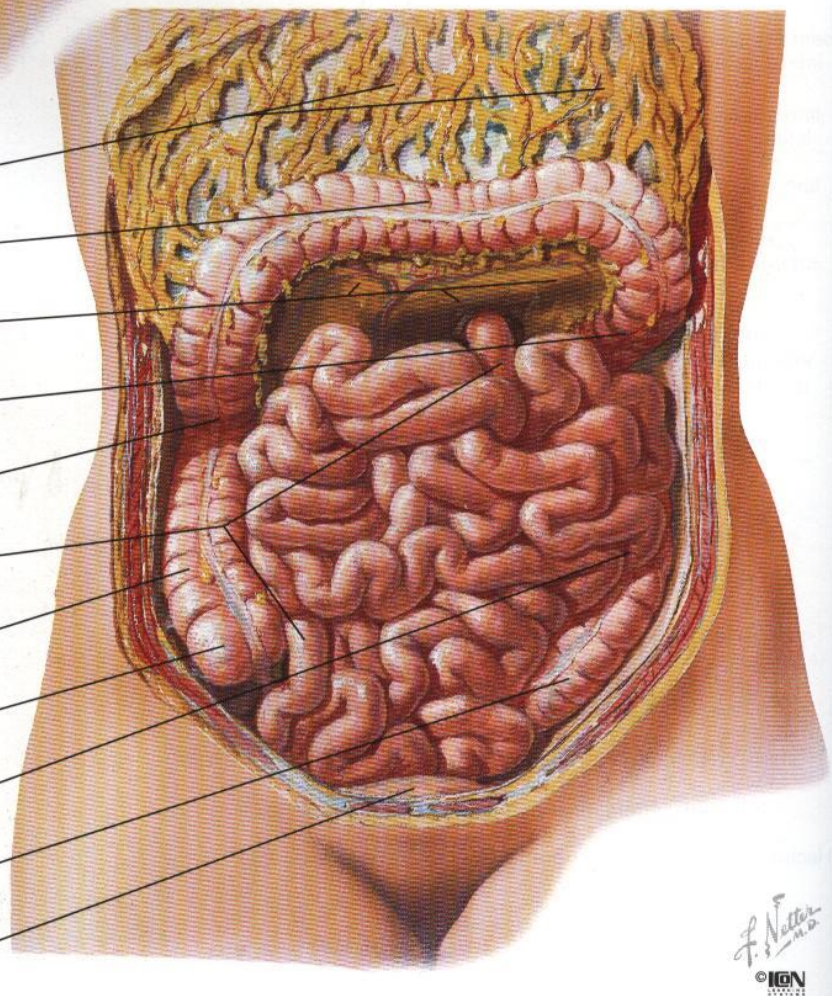

# Relaciones mesentéricas de los intestinos

Colon transverso *(elevado)*
Mesocolon transverso
Pliegue duodenal superior
Fosa duodenal superior
Flexura cólica izquierda (esplénica)
Fosa paraduodenal
Fosa duodenal inferior
Pliegue duodenal inferior
Receso (fosa) mesentericoparietal
Arteria mesentérica superior en la raíz del mesenterio
Arteria y vena mesentéricas inferiores
Aorta abdominal

**Exposición del músculo *suspensor del duodeno* (ligamento de Treitz)**

Esófago
Pilar derecho del diafragma (porción que pasa a la derecha del hiato esofágico)
Pilar derecho del diafragma (porción que pasa a la izquierda del hiato esofágico)
Pilar izquierdo del diafragma
Tronco celíaco
*Músculo suspensor del duodeno* (ligamento de Treitz)
Arteria mesentérica superior
Flexura duodenoyeyunal
Porción ascendente (4.ª) del duodeno
Yeyuno
Porción inferior (horizontal o 3.ª ) del duodeno
Porción descendente (2.ª ) del duodeno

F. Netter M.D.
©ICON

# Relaciones mesentéricas de los intestinos (continuación)

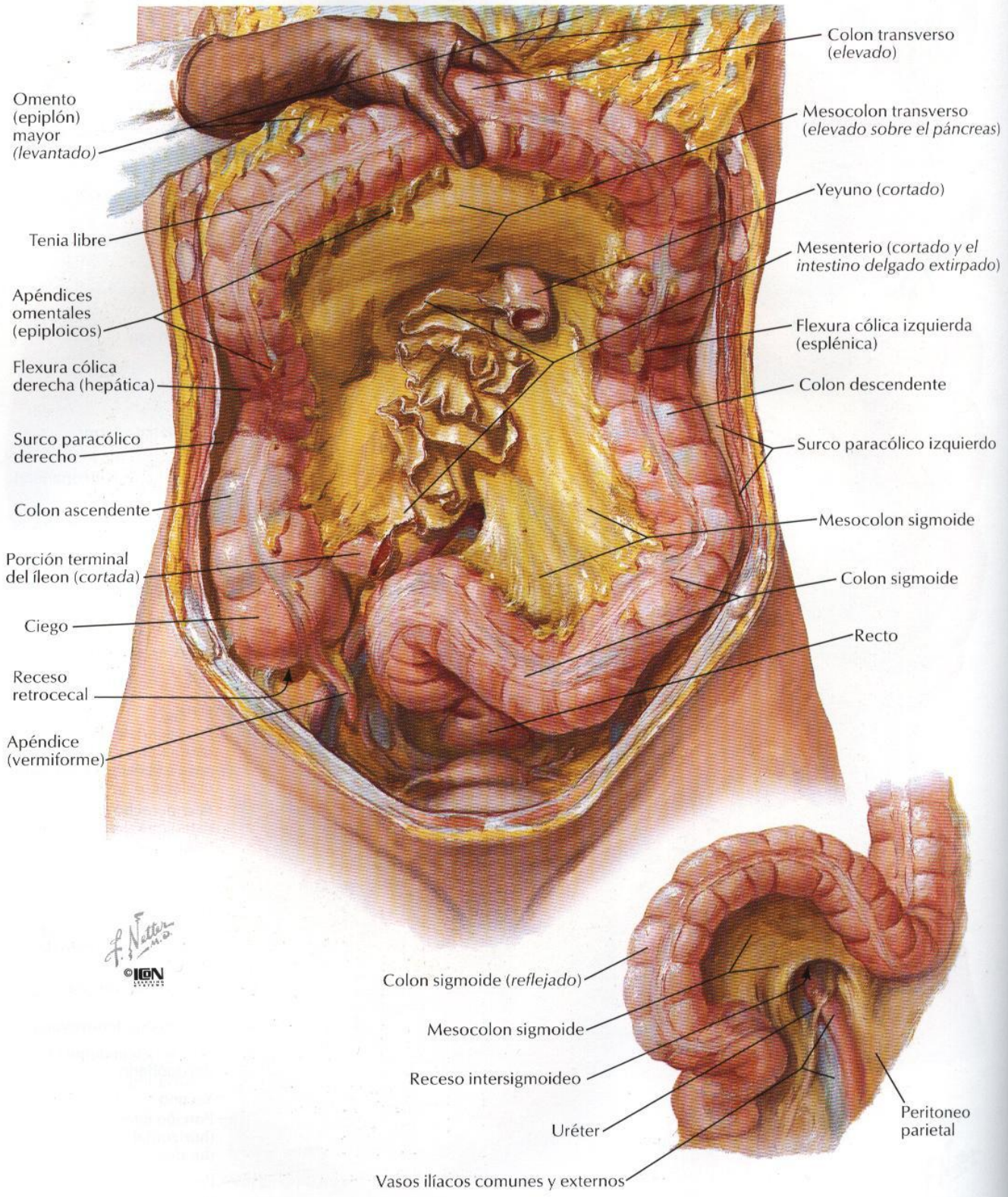

# Bolsa omental: estómago reflejado

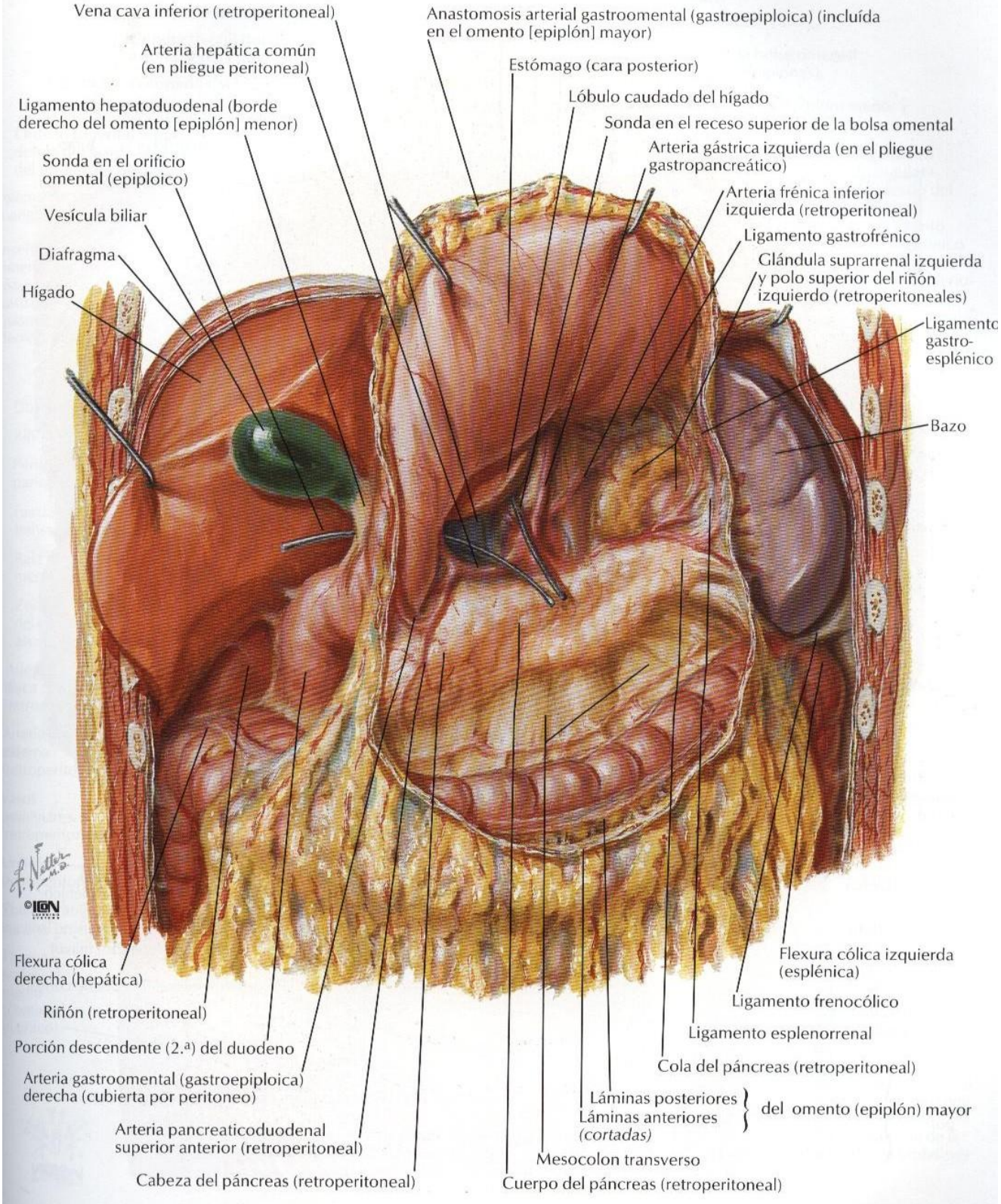

# Bolsa omental: sección transversal

VÉASE TAMBIÉN LÁMINA 327

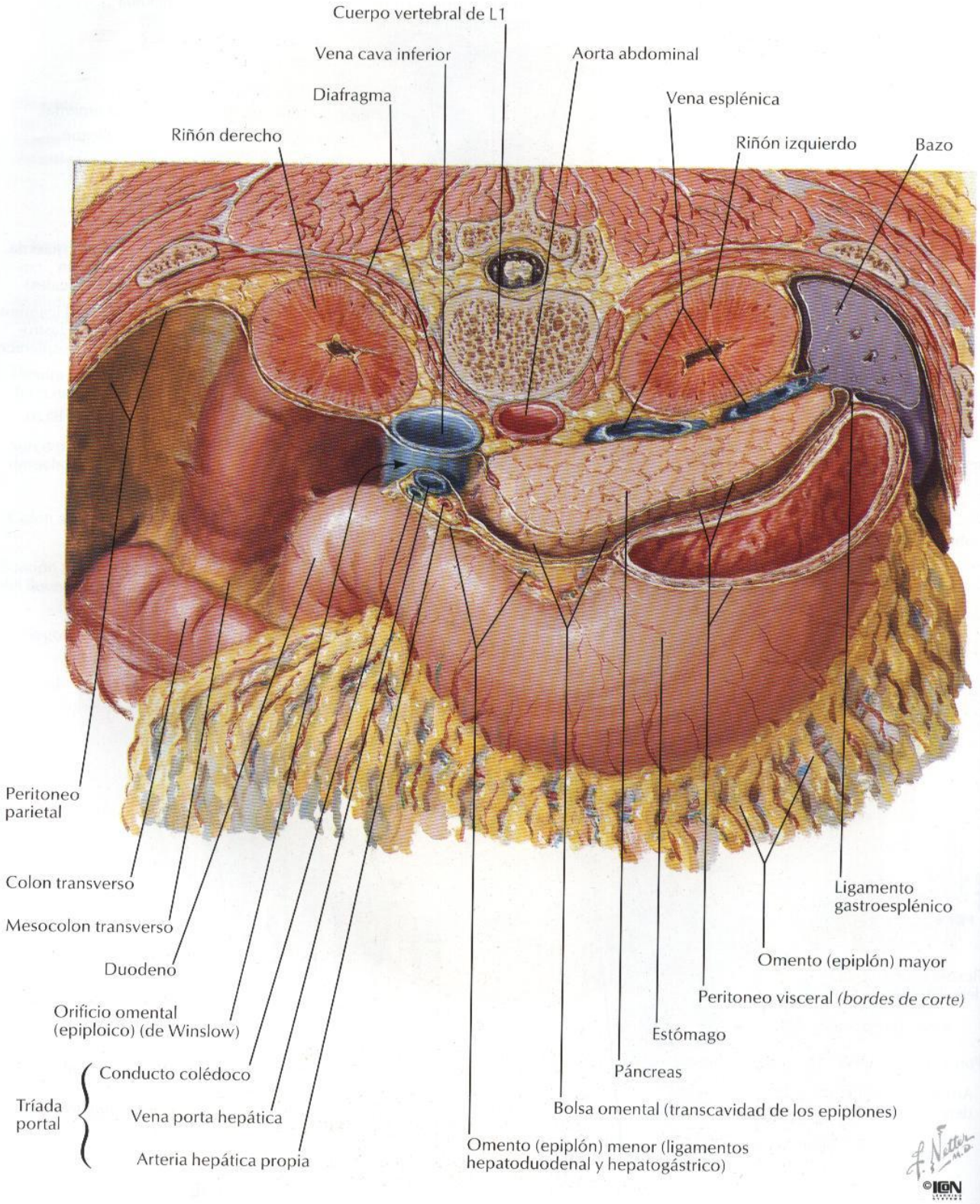

# Peritoneo de la pared abdominal posterior

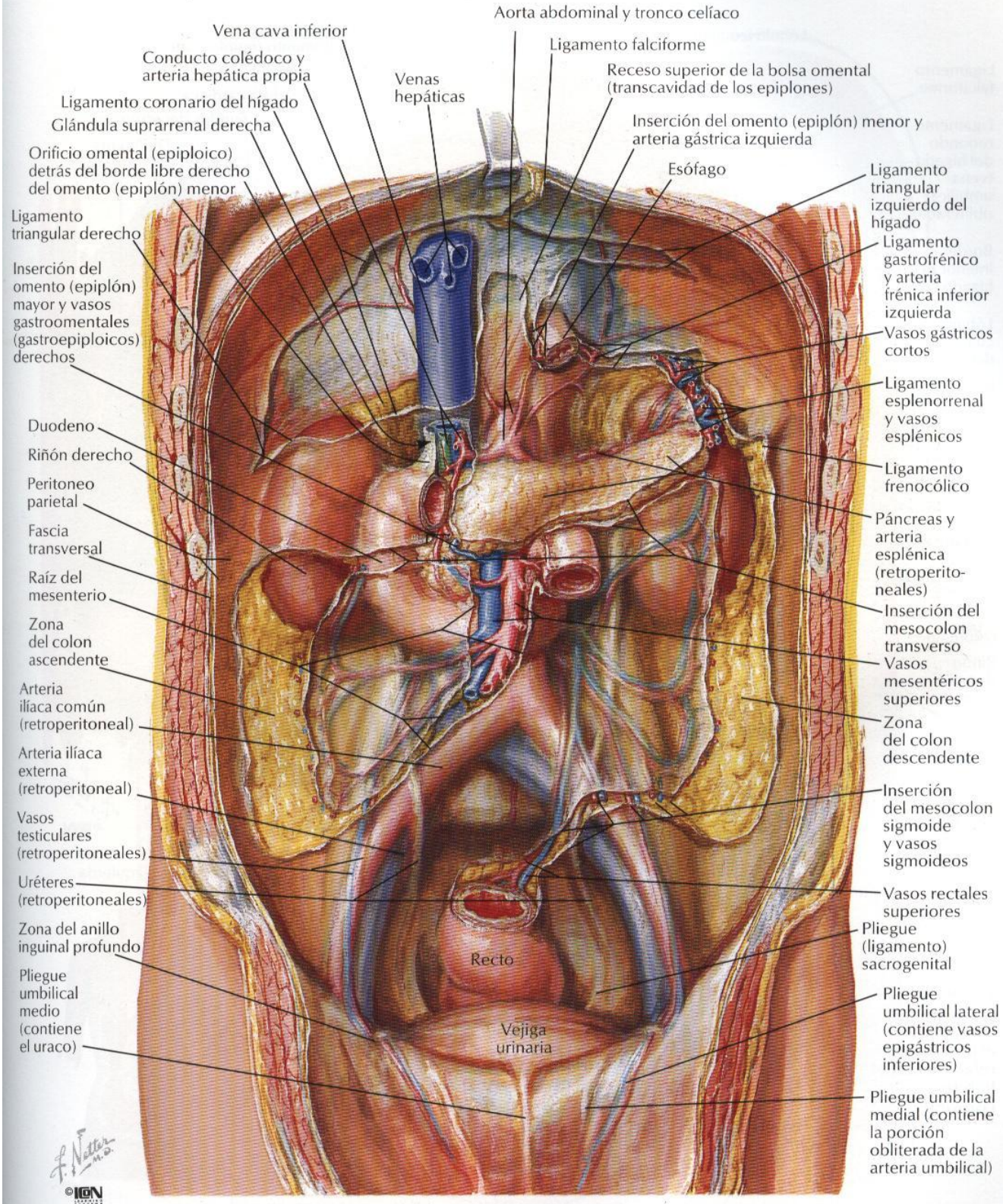

# Estómago in situ

Lóbulo izquierdo del hígado
Ligamento hepatoduodenal
Ligamento hepatogástrico
Omento (epiplón) menor
Ligamento falciforme
Esófago abdominal
Escotadura cardíaca
Fundus del estómago
Diafragma
Bazo
Ligamento redondo del hígado (vena umbilical obliterada)
Borde inferior del hígado
Lóbulo cuadrado del hígado
Lóbulo derecho del hígado
Vesícula biliar
Orificio omental (epiploico) (de Winslow)
Píloro
Duodeno
Riñón derecho (retroperitoneal)
Flexura cólica derecha (hepática)
Porción cardíaca del estómago
Cuerpo del estómago
Escotadura incisiva angular
Curvatura menor
Conducto pilórico
Porción pilórica del estómago
Antro pilórico
Curvatura mayor
Omento (epiplón) mayor
Flexura cólica izquierda (esplénica)

**Variaciones en la posición y contorno del estómago en relación con el hábito corporal**

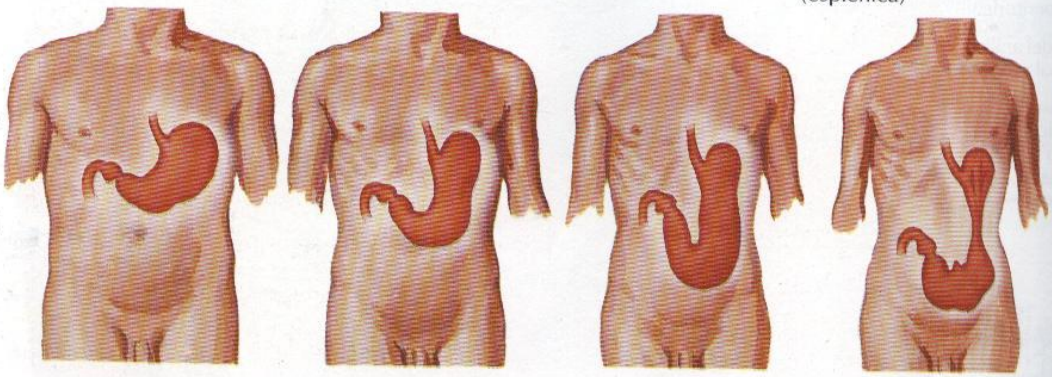

Estómago hipertónico | Estómago ortotónico | Estómago hipotónico | Estómago atónico

# Mucosa del estómago

VÉASE TAMBIÉN LÁMINA 224

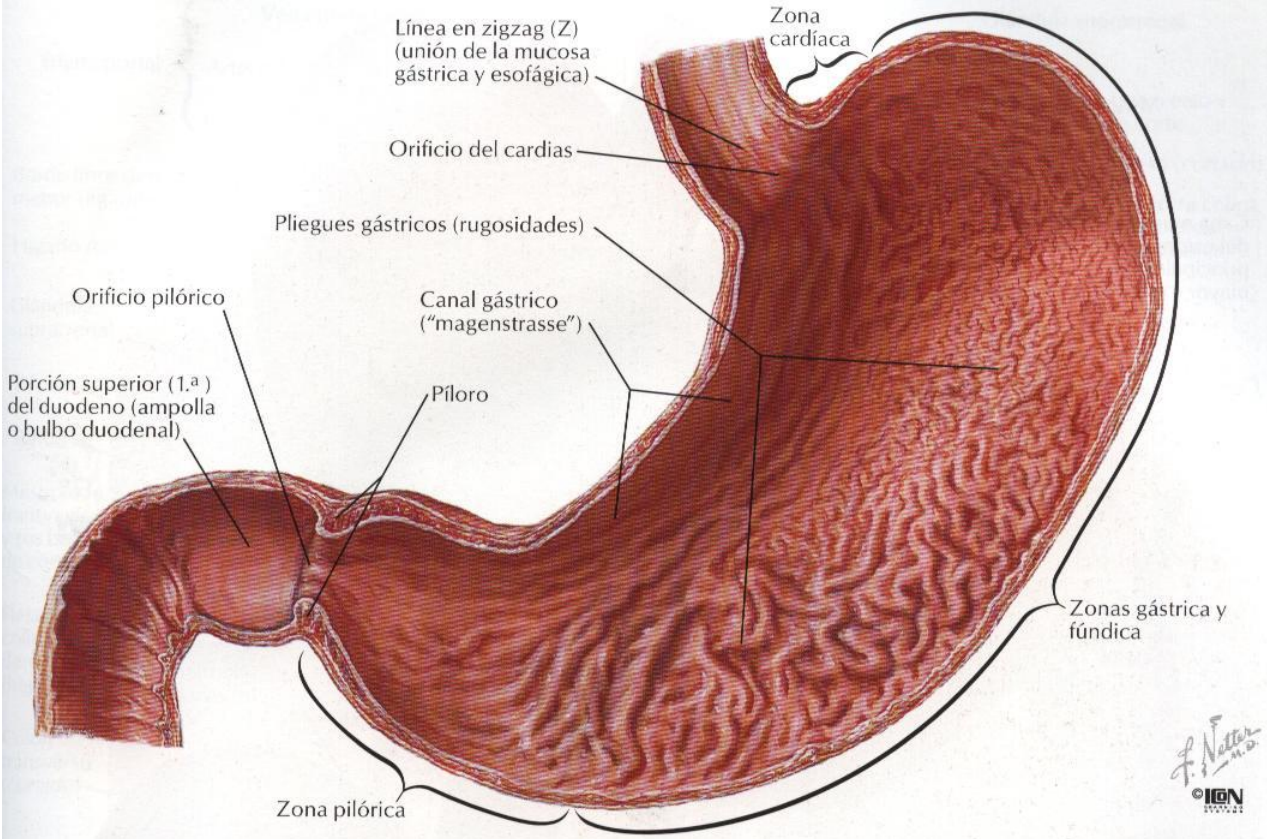


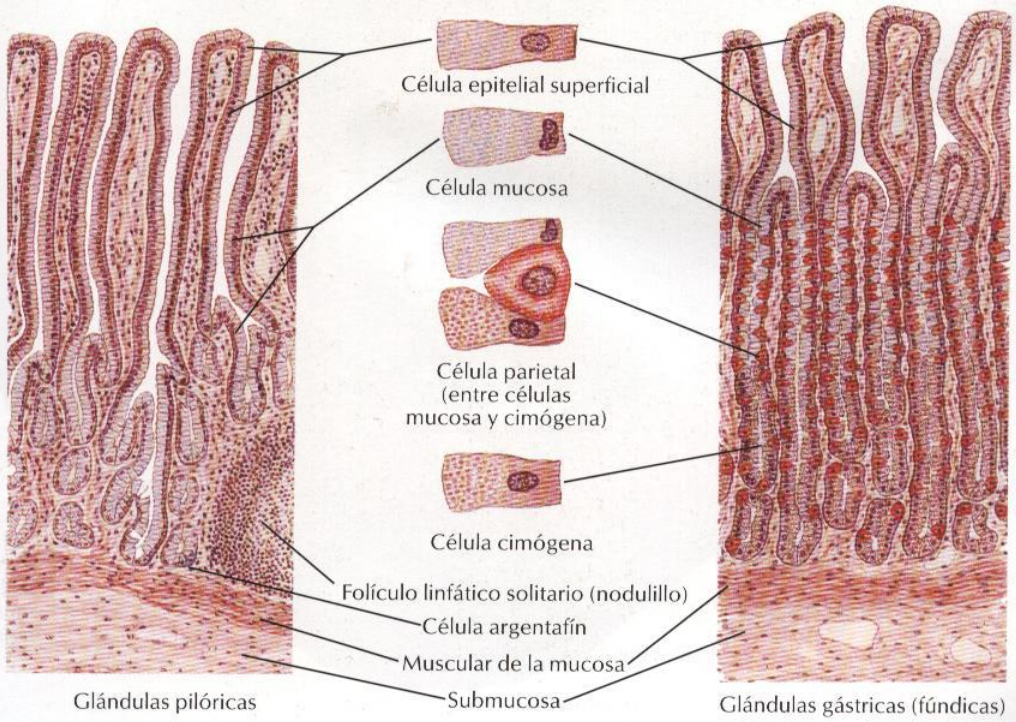

# Musculatura del estómago

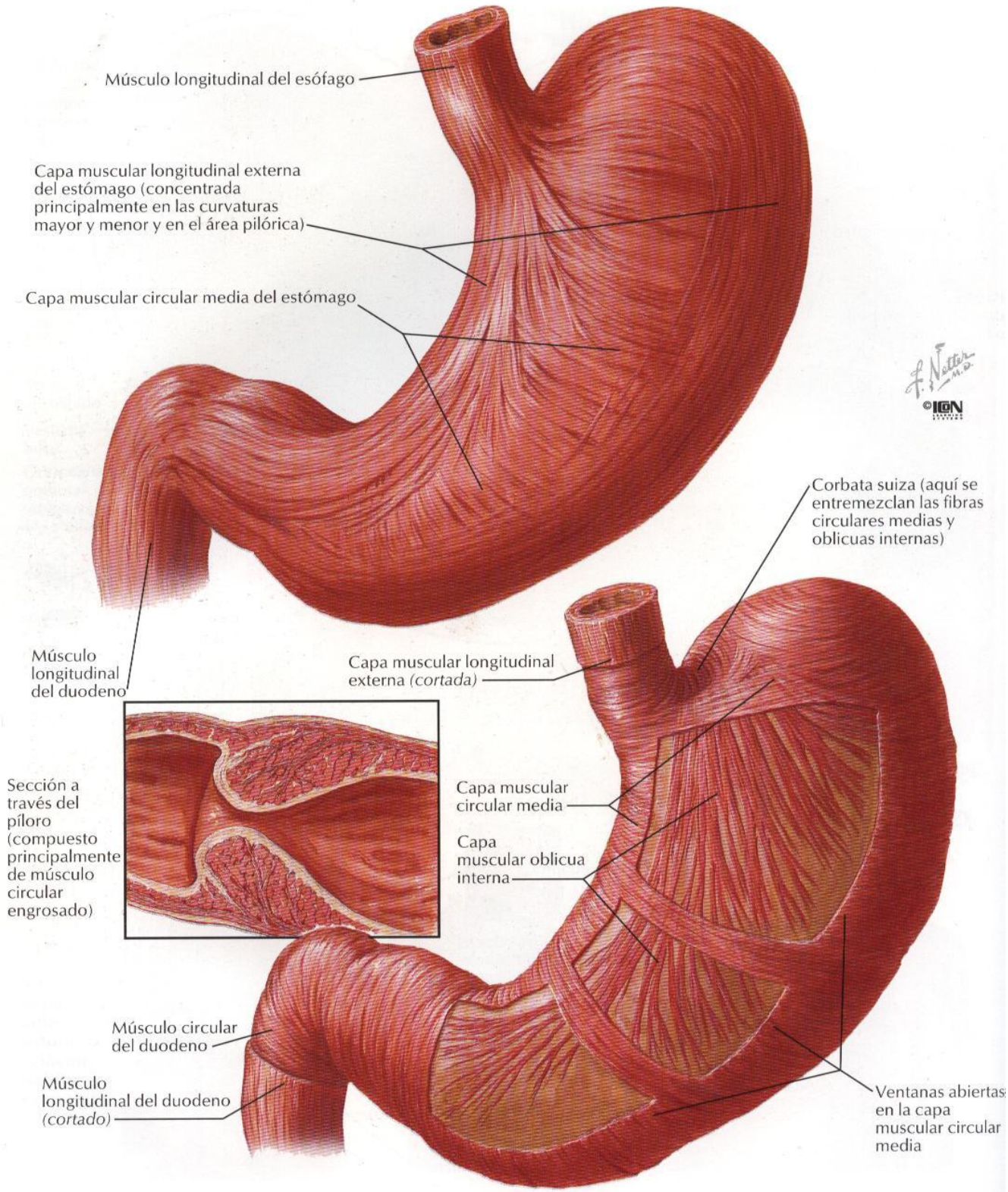

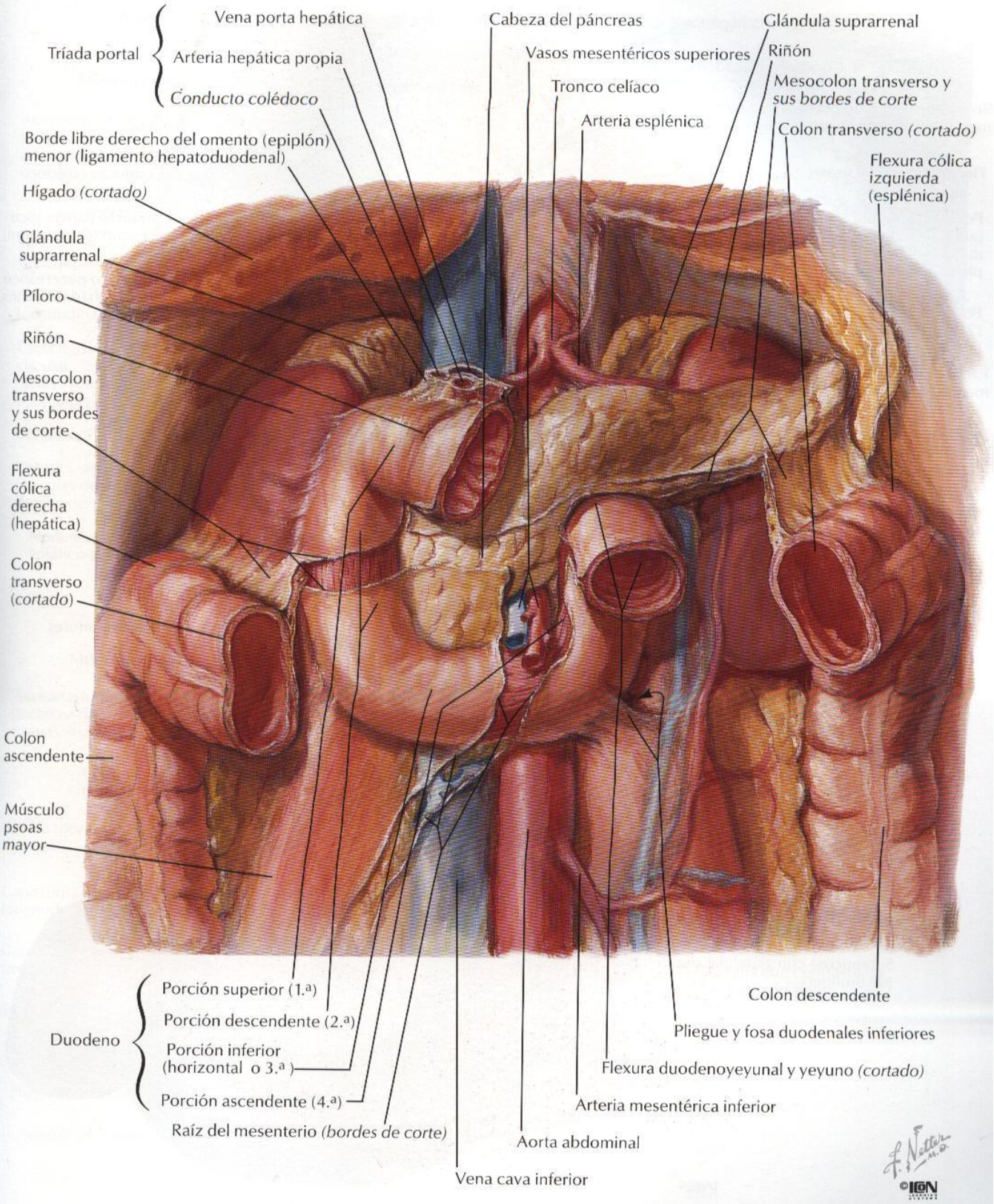
Tríada portal
Vena porta hepática
Arteria hepática propia
Conducto colédoco
Borde libre derecho del omento (epiplón) menor (ligamento hepatoduodenal)
Hígado (cortado)
Glándula suprarrenal
Píloro
Riñón
Mesocolon transverso y sus bordes de corte
Flexura cólica derecha (hepática)
Colon transverso (cortado)
Colon ascendente
Músculo psoas mayor
Duodeno
Porción superior (1.ª)
Porción descendente (2.ª)
Porción inferior (horizontal o 3.ª)
Porción ascendente (4.ª)
Raíz del mesenterio (bordes de corte)
Cabeza del páncreas
Vasos mesentéricos superiores
Tronco celíaco
Arteria esplénica
Glándula suprarrenal
Riñón
Mesocolon transverso y sus bordes de corte
Colon transverso (cortado)
Flexura cólica izquierda (esplénica)
Colon descendente
Pliegue y fosa duodenales inferiores
Flexura duodenoyeyunal y yeyuno (cortado)
Arteria mesentérica inferior
Aorta abdominal
Vena cava inferior
©IGN

# Mucosa y musculatura del duodeno

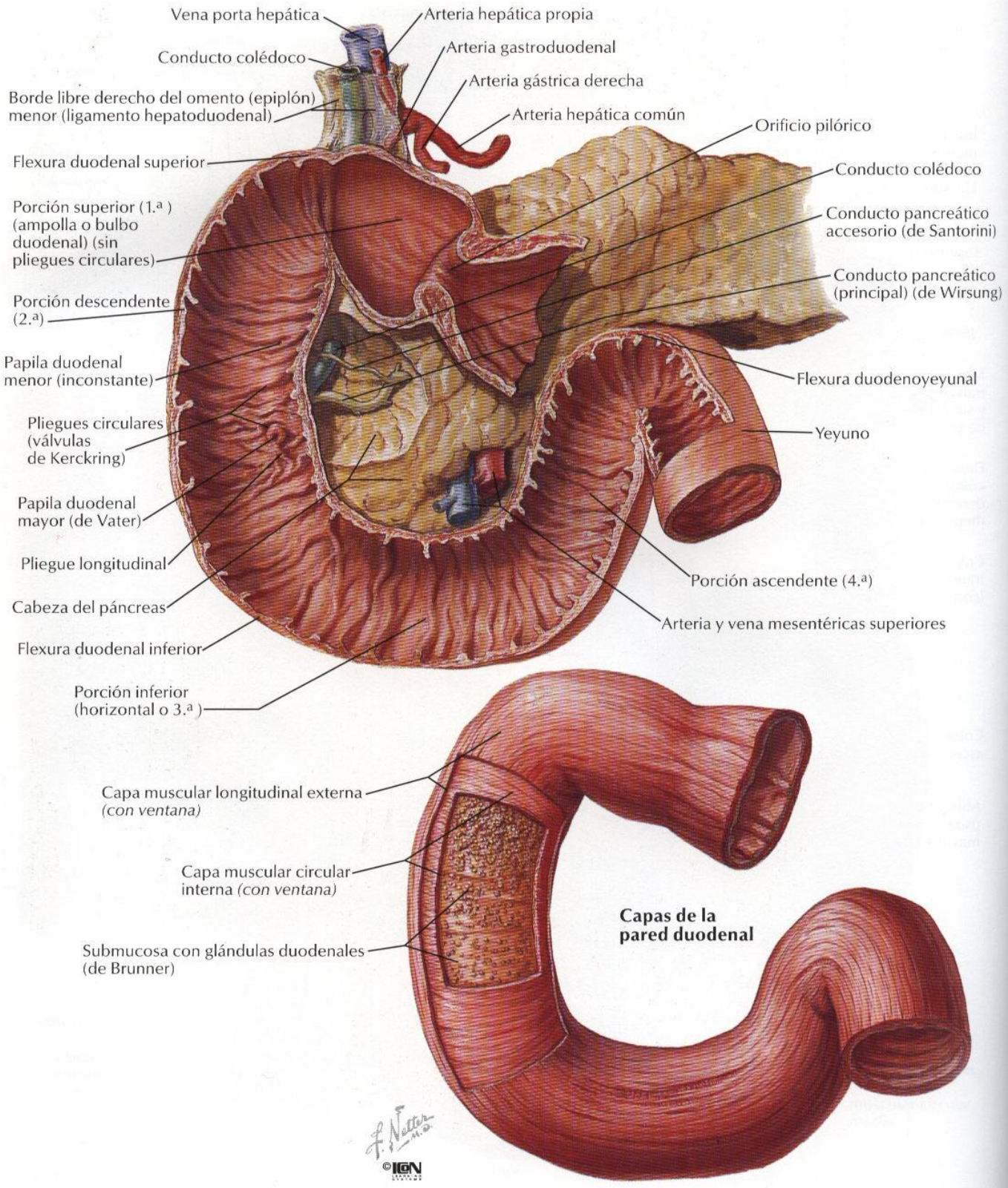

**Yeyuno**

Mesenterio
Asa anastomótica (arcada) de arterias yeyunales
Arterias rectas
Serosa (peritoneo visceral)
Capa muscular longitudinal
Capa muscular circular
Submucosa
Mucosa
Pliegues circulares (válvulas de Kerckring)
Nodulillo linfático solitario

Radiografía con contraste de bario del yeyuno

**Íleon**

Mesenterio
Asas anastomóticas (arcadas) de arterias ileales
Arterias rectas
Serosa (peritoneo visceral)
Capa muscular longitudinal
Capa muscular circular
Submucosa
Mucosa
Pliegues circulares
Nodulillos linfáticos solitarios
Nodulillos linfáticos agregados (placas de Peyer)

Radiografía con contraste de bario del íleon

F. Netter M.D.
©ICON

Arteria ileocólica
Rama cólica
Rama ileal
Arteria mesentérica superior
Arteria cecal posterior
Arteria apendicular
Arteria cecal anterior
Pliegue vascular del ciego
Receso ileocecal superior
Pliegue ileocecal (pliegue avascular de Treves)
Porción terminal del íleon
Receso ileocecal inferior
Mesoapéndice
Arteria apendicular
Vasos ilíacos externos (retroperitoneales)
Receso retrocecal
Pliegues cecales
Surco paracólico derecho

Tenia libre
Arteria apendicular
Tenia mesocólica
Tenia omental
Arteria cecal posterior
Pliegues cecales
Receso retrocecal

F. Netter M.D.
©ICON

**Algunas variaciones en la inserción peritoneal posterior al ciego**

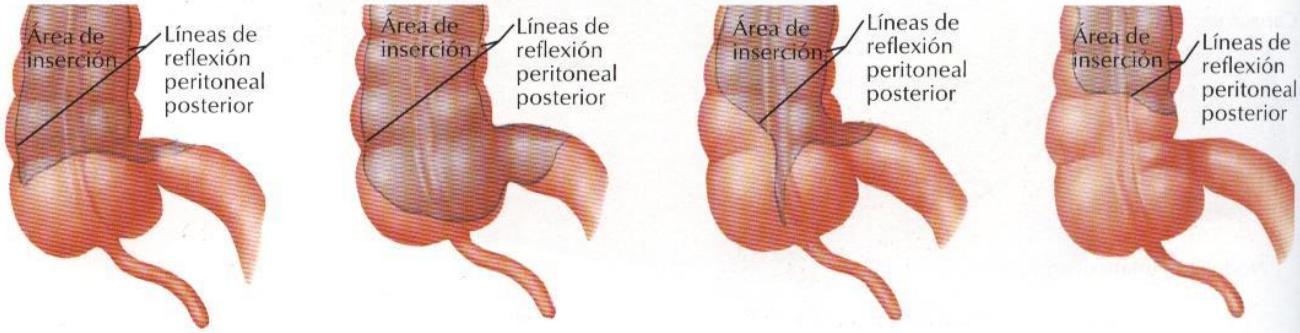

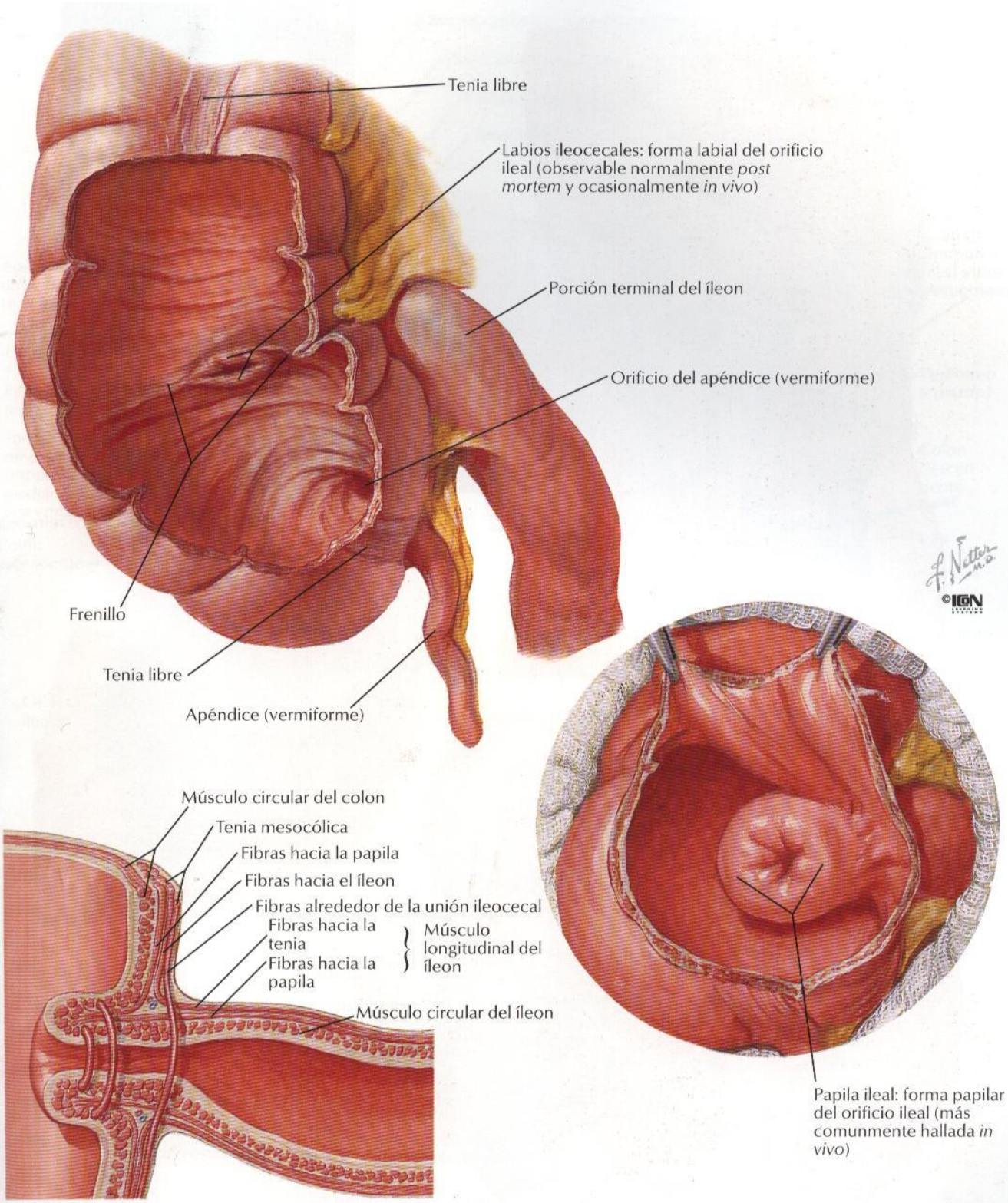


**Esquema de las fibras musculares en el orificio ileal**

# Apéndice (vermiforme)

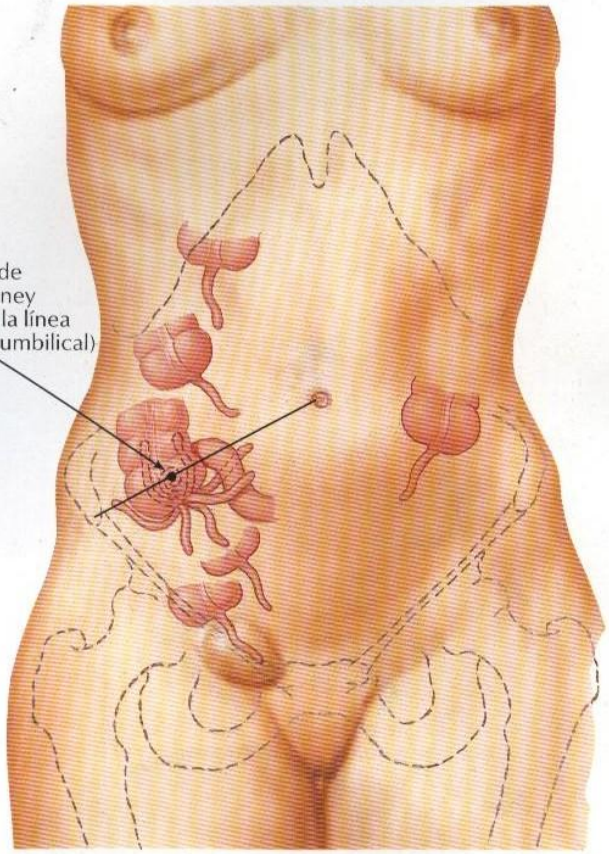


Variaciones en la posición del apéndice

Apéndice anormalmente largo que se extiende por el interior de la pelvis (radiografía con contraste de bario)

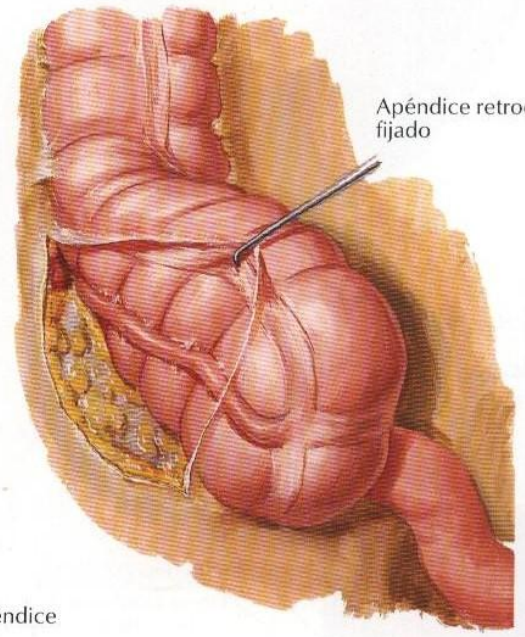


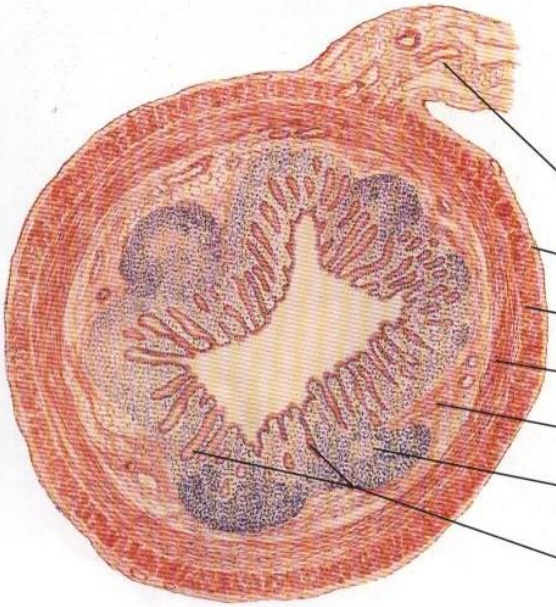


F. Netter M.D.
©IGN

# Mucosa y musculatura del intestino grueso

PARA EL RECTO Y EL CONDUCTO ANAL VÉANSE LÁMINAS 363-368

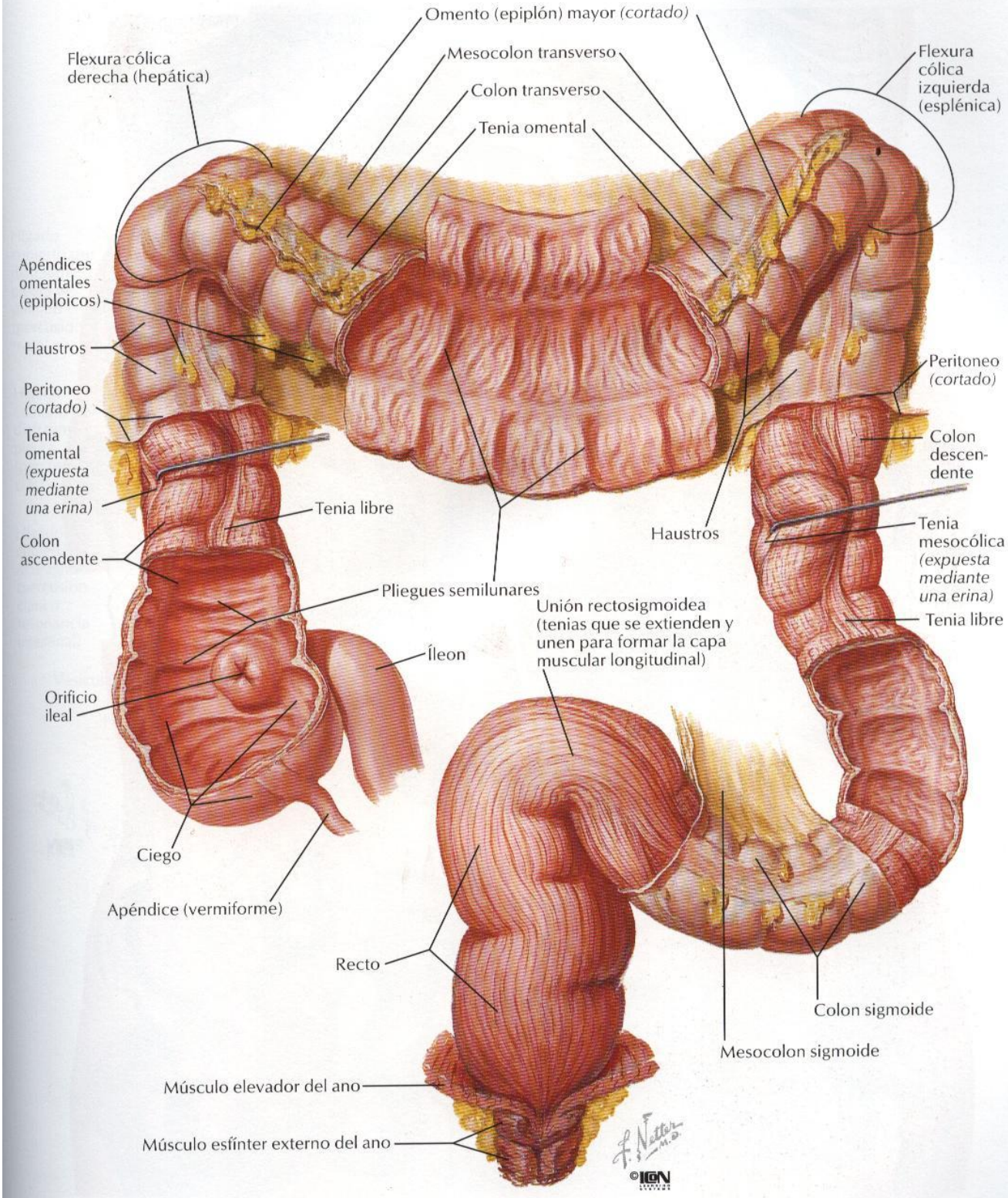

# Colon sigmoide: variaciones en su posición

*PARA EL RECTO VÉANSE LÁMINAS 337, 338, 363, 364, 365, 366*

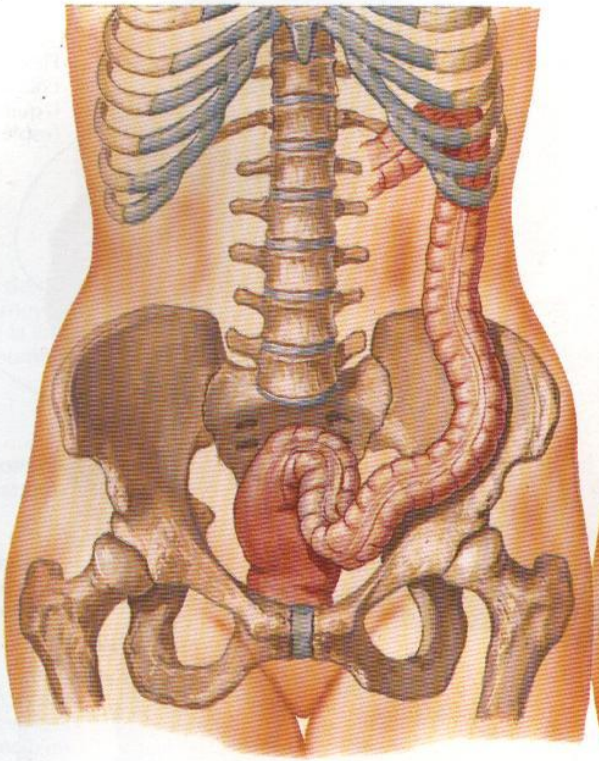

Típico

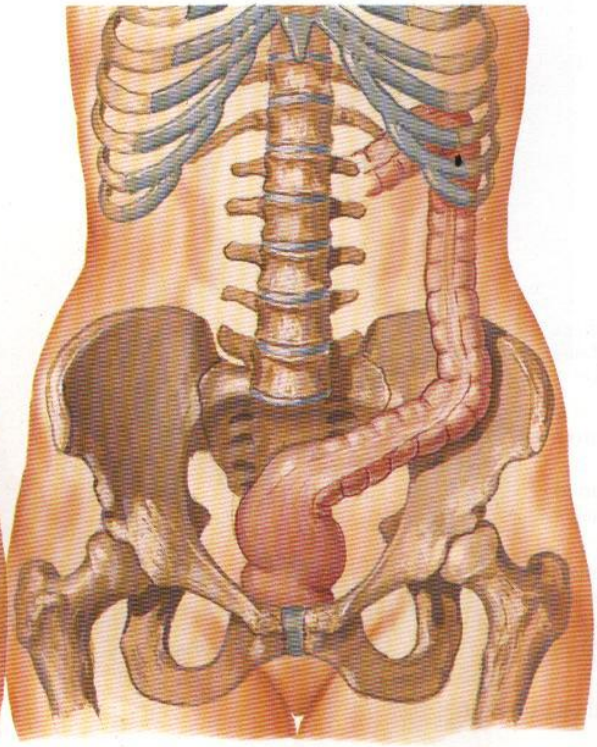

Corto, recto, oblicuo en el interior de la pelvis

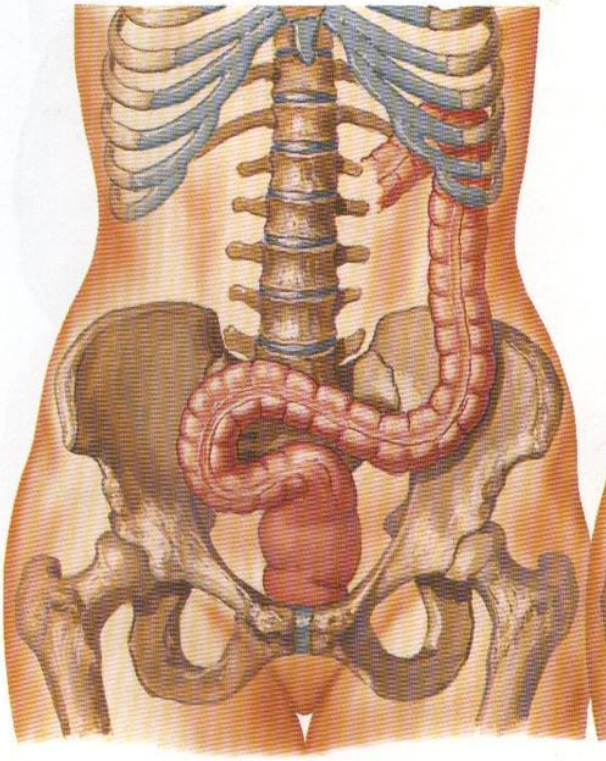

Incurvado hacia el lado derecho

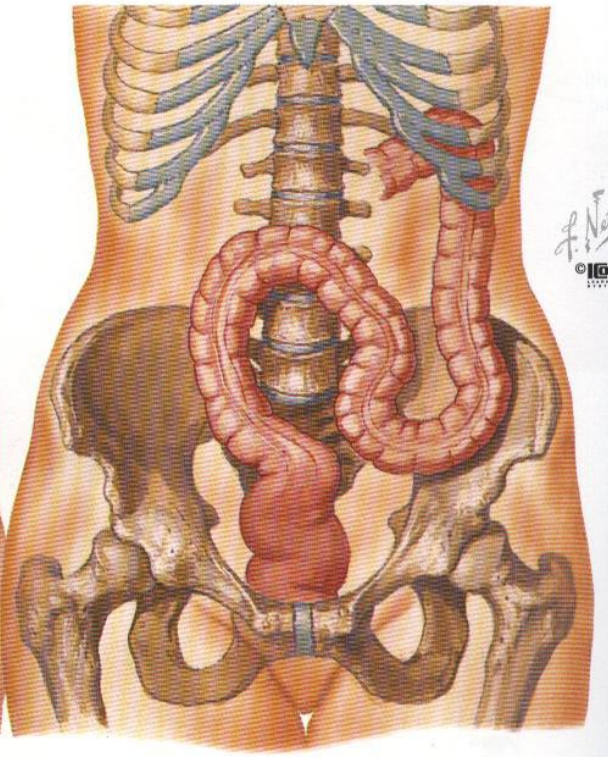

Ascendente hacia el interior del abdomen

F. Netter M.D.
©IGN

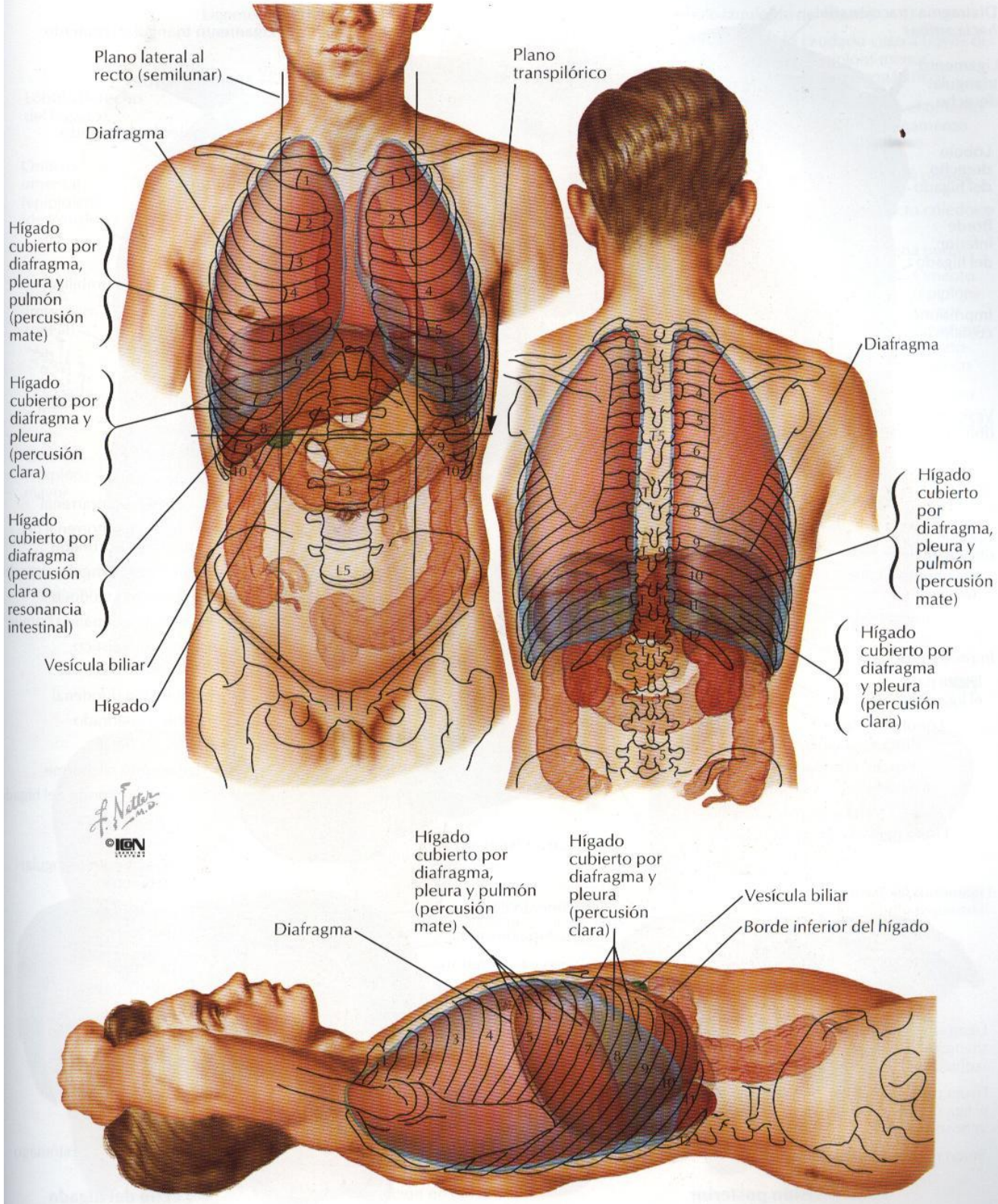
Plano lateral al recto (semilunar)
Plano transpilórico
Diafragma
Hígado cubierto por diafragma, pleura y pulmón (percusión mate)
Hígado cubierto por diafragma y pleura (percusión clara)
Hígado cubierto por diafragma (percusión clara o resonancia intestinal)
Vesícula biliar
Hígado
Diafragma
Hígado cubierto por diafragma, pleura y pulmón (percusión mate)
Hígado cubierto por diafragma y pleura (percusión clara)
Hígado cubierto por diafragma, pleura y pulmón (percusión mate)
Hígado cubierto por diafragma y pleura (percusión clara)
Vesícula biliar
Borde inferior del hígado
Diafragma

# Caras y lecho del hígado

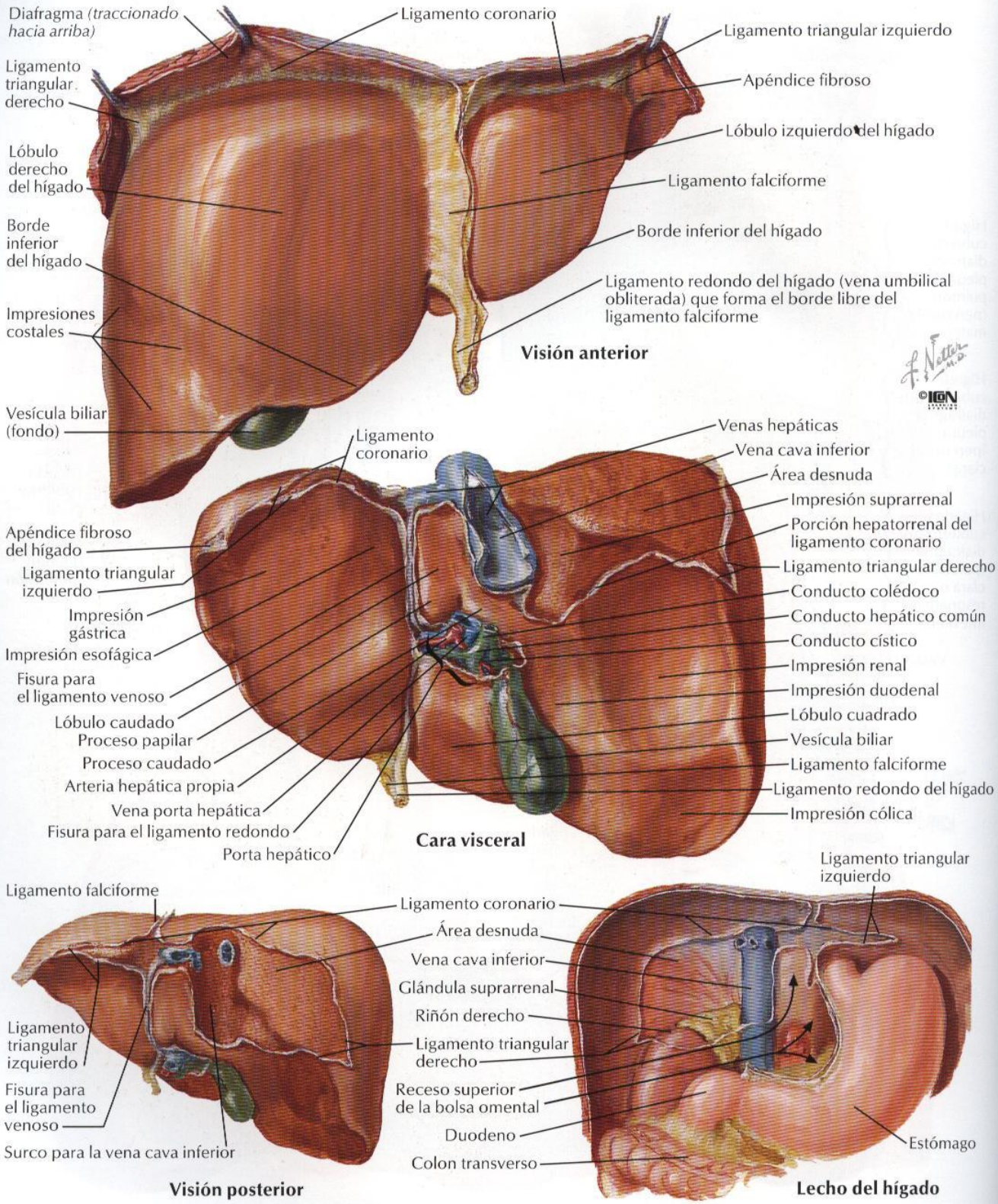

# Hígado in situ y variaciones en su forma

Ligamento redondo del hígado (vena umbilical obliterada)
Lóbulo cuadrado
Vesícula biliar
Lóbulo derecho del hígado
Orificio omental (epiploico) (de Winslow)
Riñón (retroperitoneal)
Duodeno
Omento (epiplón) mayor
Flexura cólica derecha (hepática)
Lóbulo izquierdo del hígado
Lóbulo caudado visto a través del omento (epiplón) menor (ligamento hepatogástrico)
Ventana abierta en el omento (epiplón) menor (ligamento hepatoduodenal)
Arteria hepática propia
Conducto colédoco
Vena porta
Omento (epiplón) menor (ligamento hepatogástrico
Bazo
Estómago
Flexura cólica izquierda (esplénica)
Omento (epiplón) mayor

©IGN

**Variaciones en la forma del hígado**

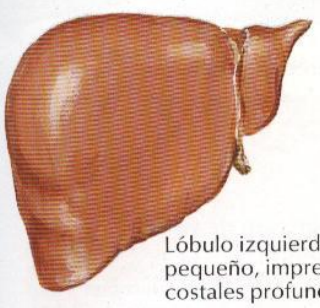

Lóbulo izquierdo muy pequeño, impresiones costales profundas

Atrofia completa del lóbulo izquierdo (compresión de la vena porta izquierda)

Hígado transverso, "en forma de silla de montar", lóbulo izquierdo relativamente grande

Proceso del lóbulo derecho "en forma de lengua"

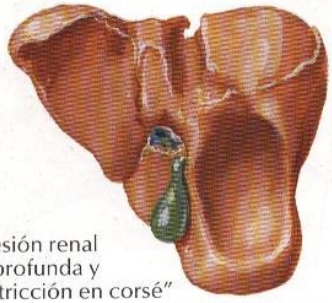

Impresión renal muy profunda y "constricción en corsé"

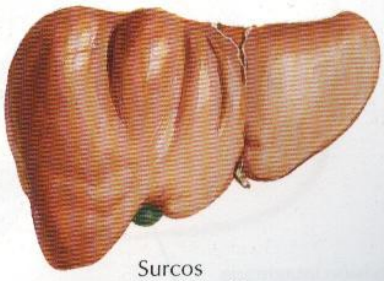

Surcos diafragmáticos

# Segmentos y lobulillos hepáticos: distribución de vasos y conductos

Lóbulos anatómicos: Lóbulo derecho — Lóbulo izquierdo

Segmentos quirúrgicos funcionales: Parte derecha del hígado — Parte izquierda del hígado

División lateral — División medial — División medial — División lateral

La división en segmentos se basa en las ramificaciones de los conductos biliares y vasos hepáticos. No se corresponde en su totalidad con la división en lóbulos anatómicos

Segmento lateral posterior **(VII)** (área posterior superior)

Segmento medial posterior **(VIII)** (área anterior superior)

Segmento medial anterior **(V)** (área anterior inferior)

Segmento lateral anterior derecho **(VI)** (área posterior inferior)

(Área medial superior)

Segmento medial **(IV)**

(Área medial inferior)

Segmento lateral **(II)** (área lateral superior)

Segmento lateral anterior izquierdo **(III)** (área lateral inferior)

**Cara parietal**

Lóbulo derecho — Lóbulo izquierdo

Segmento medial anterior **(V)**

Segmento medial **(IV)**

(Área anterior inferior)

Segmento lateral anterior derecho **(VI)** (área posterior inferior)

Lóbulo cuadrado (área medial inferior)

Segmento lateral anterior izquierdo **(III)** (área lateral inferior)

**Cara visceral**

Segmento posterior (caudal) **(I)**

Segmento lateral posterior **(VII)** (área posterior superior)

Segmento lateral **(II)** (área lateral superior)

(Área medial superior)

Proceso caudado

Derecho — Izquierdo

Lóbulo caudado

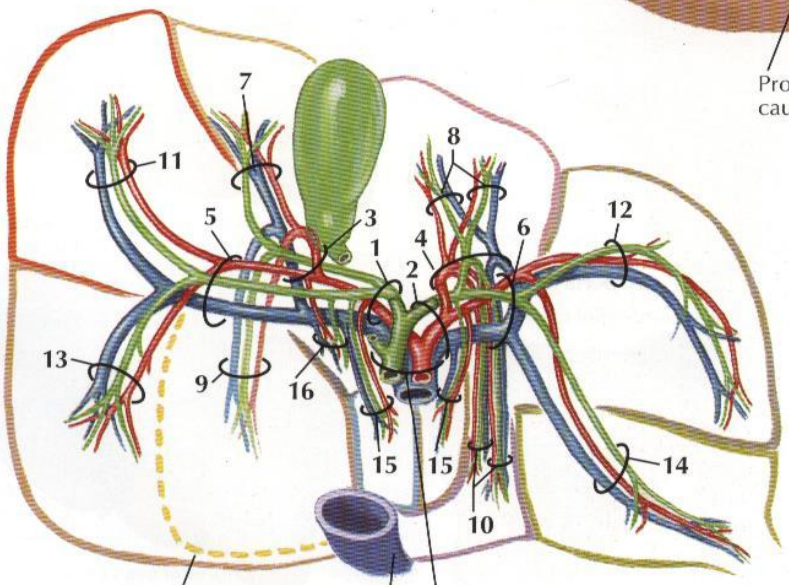


**Distribución de vasos y conductos**

1 Rama derecha
2 Rama izquierda
3 Del segmento anterior
4 Del segmento medial
5 Del segmento posterior
6 Del segmento lateral
7 Del área anterior inferior
8 Del área medial inferior
9 Del área anterior superior
10 Del área medial superior
11 Del área posterior inferior
12 Del área lateral inferior
13 Del área posterior superior
14 Del área lateral superior
15 Del lóbulo caudado (derecho e izquierdo)
16 Del proceso caudado

División imaginaria entre las áreas anterior y posterior superiores

Vena cava inferior

Conducto hepático común, vena porta hepática y arteria hepática propia

F. Netter M.D.
©ICON

Vena hepática
Vena sublobulillar
Vena central
Venas sublobulillares
Sinusoides
Tríada portal
Sinusoides
Vena central
Tríada portal
Tríadas portales
Arteria hepática propia
Vena porta hepática
Conducto hepático común
Cápsula fibrosa perivascular (de Glisson) que se extendiénde hacia el interior del porta hepático a lo largo de vasos y conductos biliares

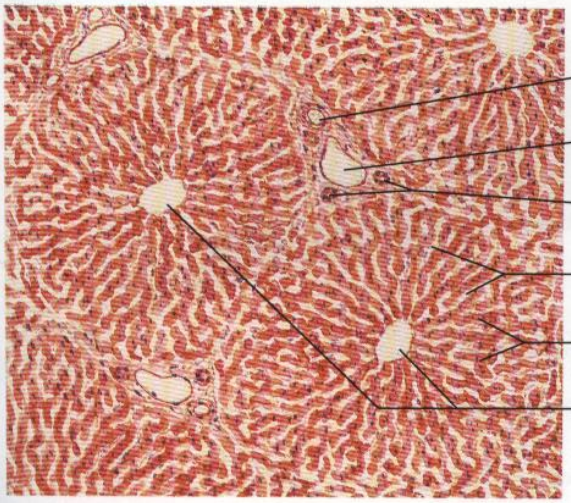


**Patrón lobulillar normal del hígado**

# Estructura del hígado: esquema

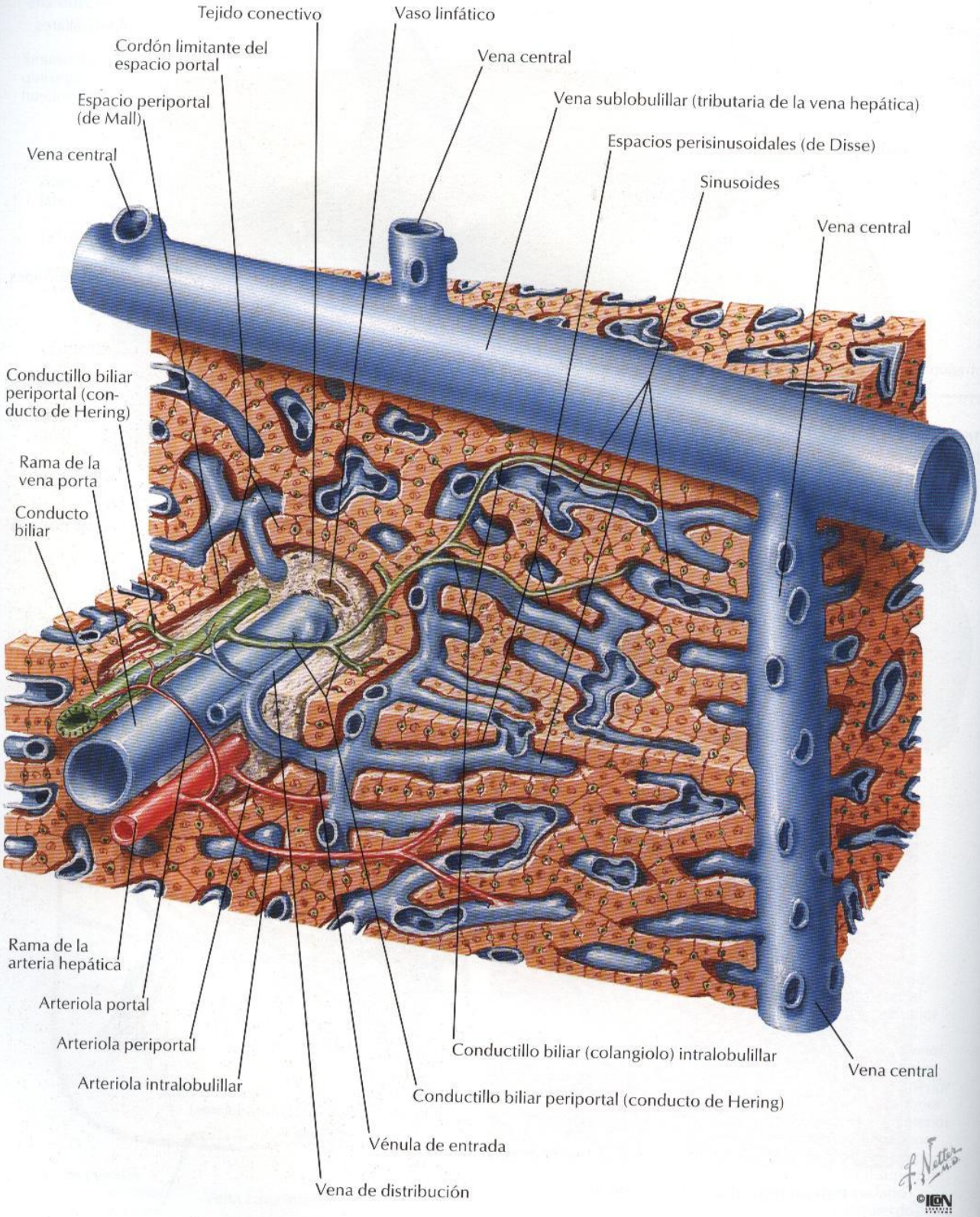

# Sistema biliar intrahepático: esquema

Rama de la vena porta
Conductos biliares
Conductillos biliares periportales (conductos de Hering)
Cordón limitante del espacio periportal
Canalículos biliares
Sinusoide
Conductillos biliares (colangiolos) intralobulillares

Nota: en la ilustración superior, los canalículos biliares aparecen como estructuras con paredes propias. No obstante, como se muestra en la sección histológica a la derecha, los límites de los canalículos son actualmente una especialización de la superficie de las membranas de las células parenquimatosas hepáticas contiguas

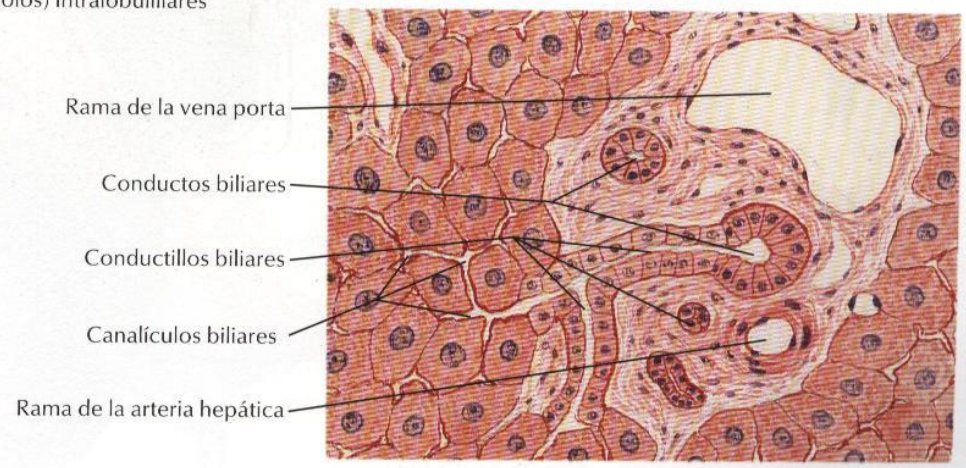


**Sección a bajo aumento del hígado**

©IGN

# Vesícula biliar y conductos biliares extrahepáticos

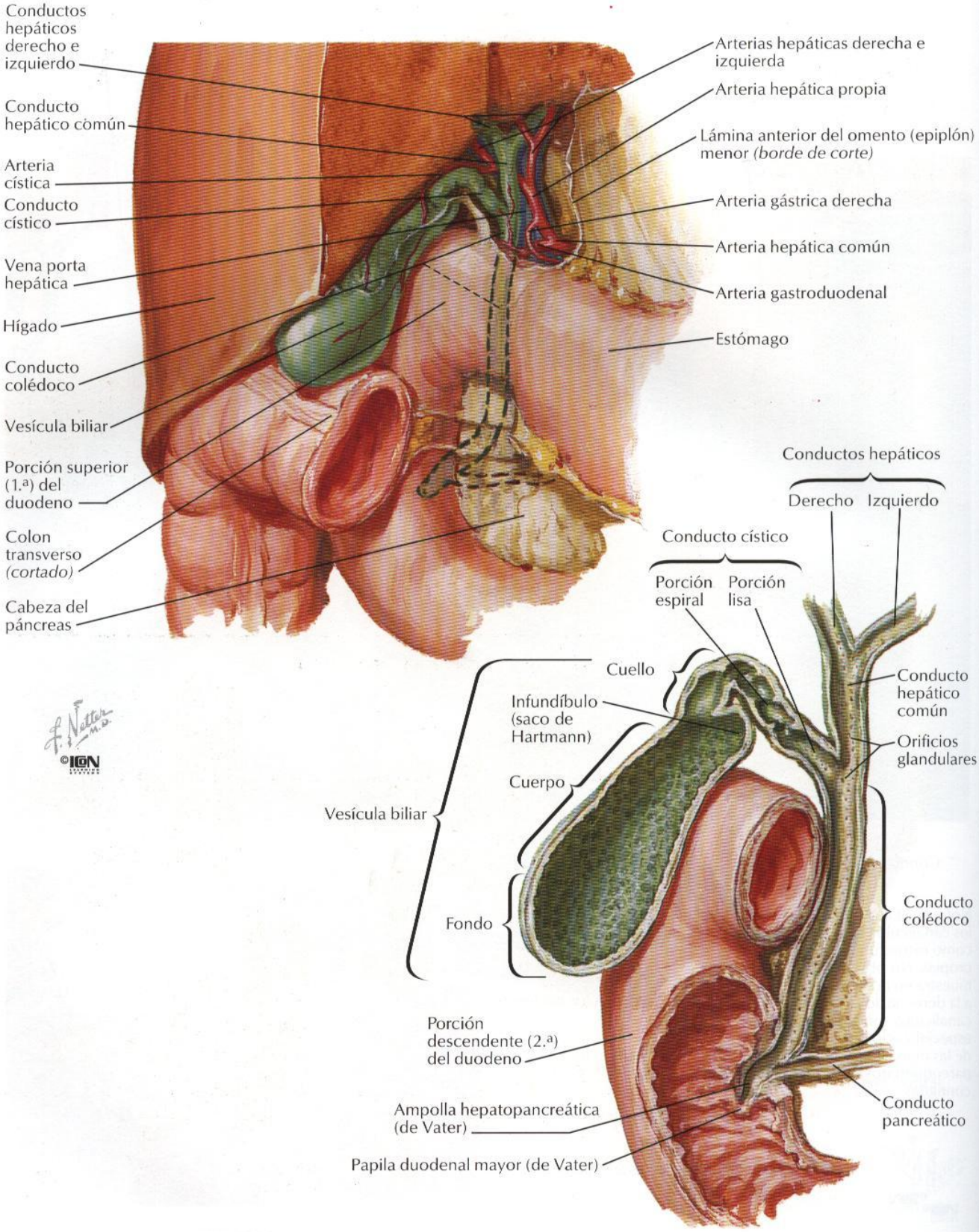

# Variaciones en los conductos cístico y hepáticos

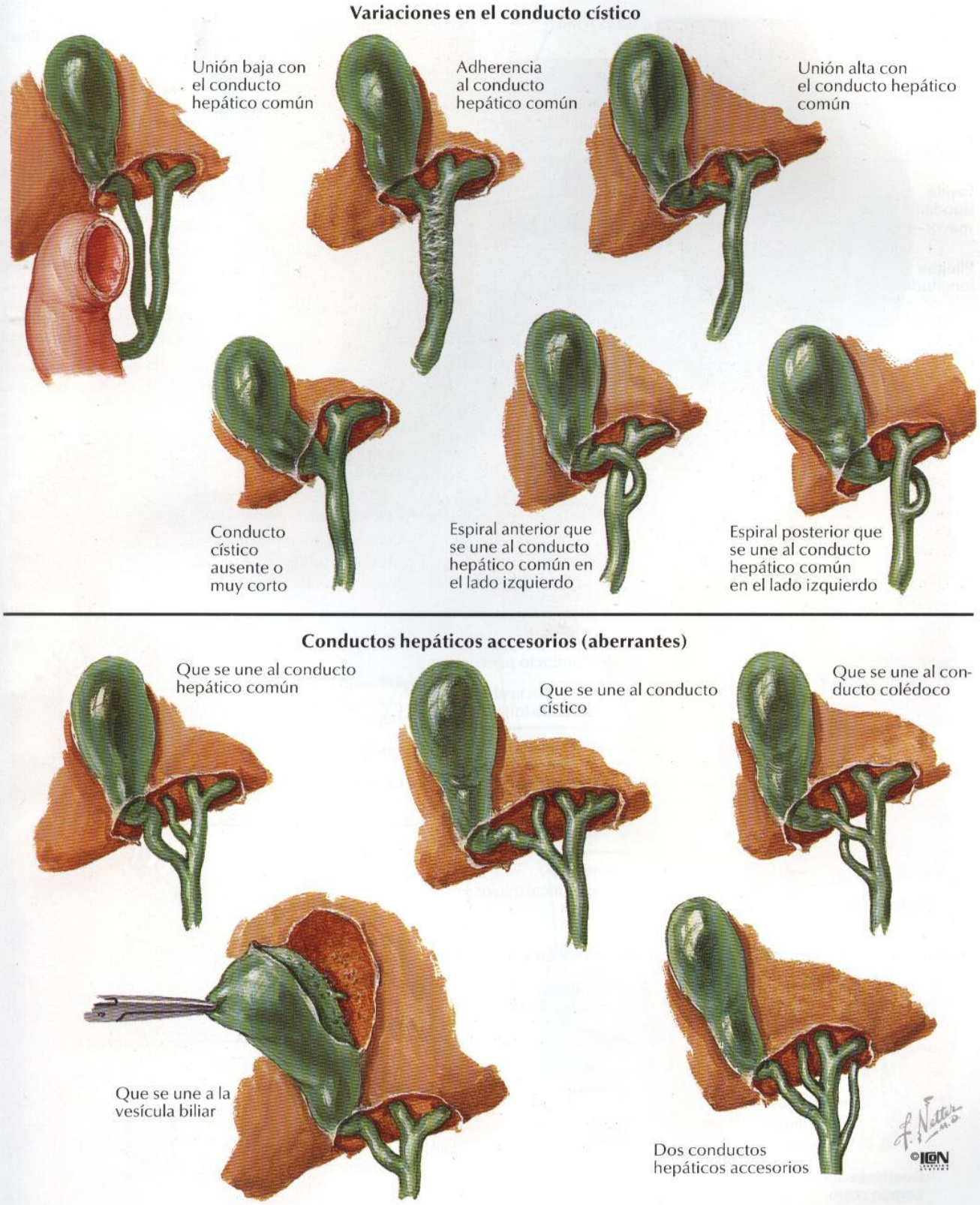

# Unión del colédoco y el duodeno

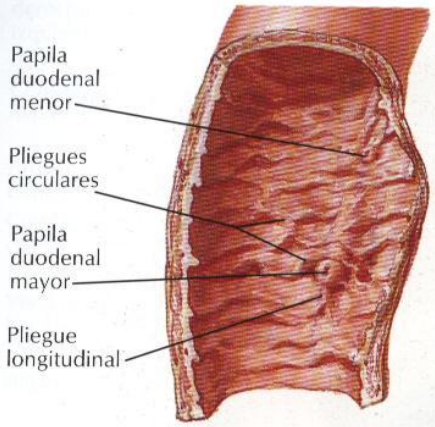


**Interior de la porción descendente (2.ª) del duodeno**

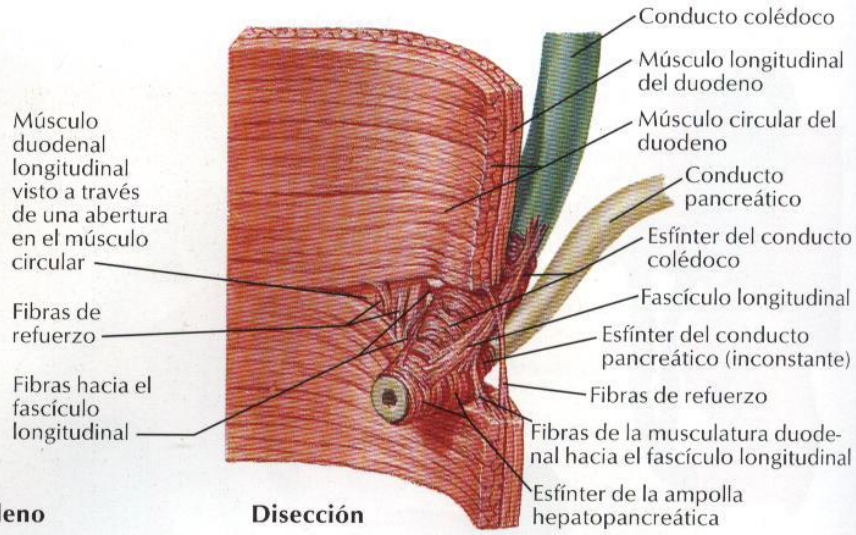


**Disección**

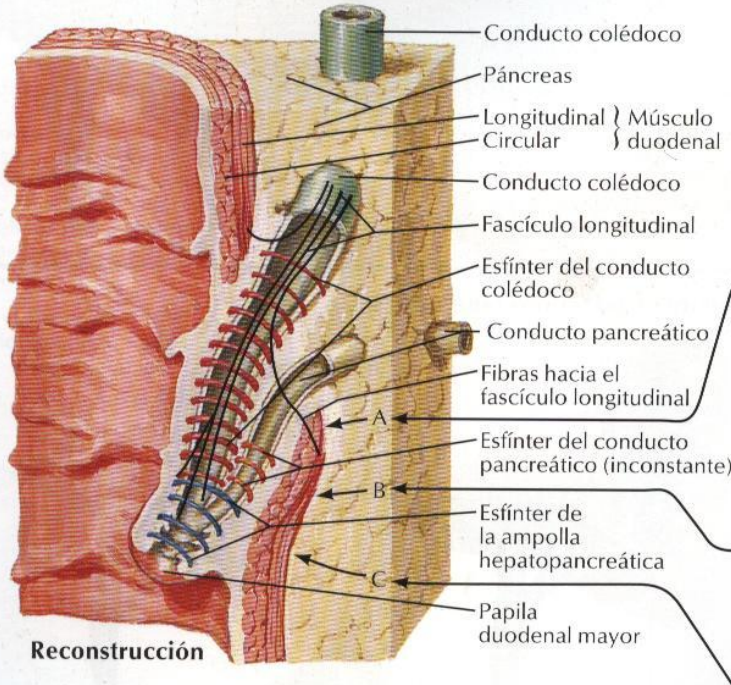


**Reconstrucción**

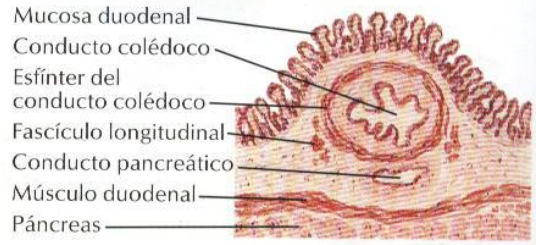


Sección, nivel A

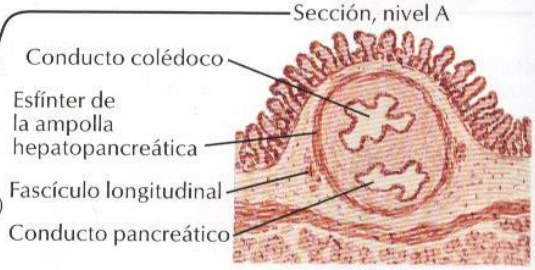


Sección, nivel B

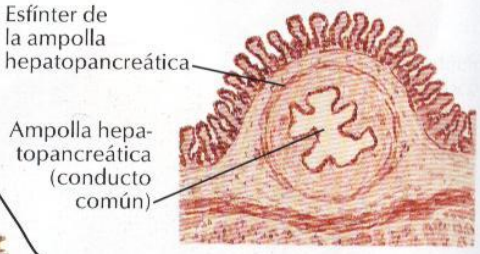


Sección, nivel C

**Variaciones en la unión de los conductos colédoco y pancreático**

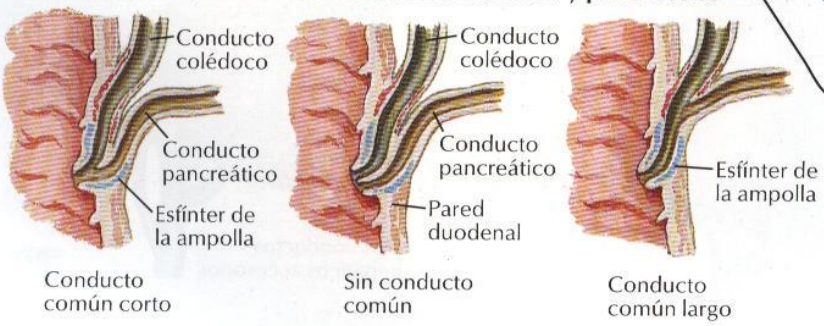


F. Netter M.D.
©ICON LEARNING SYSTEMS

Vena cava inferior
Aorta abdominal
Tronco celíaco
Arteria esplénica
Estómago *(cortado)*
Bazo
Tríada portal
Vena porta hepática
Arteria hepática propia
Conducto colédoco
Borde libre derecho del omento (epiplón) menor
Glándula suprarrenal
Duodeno
Riñón derecho (retro-peritoneal)
Inserción del mesocolon transverso
Flexura cólica derecha (hepática)
Colon transverso *(cortado)*
Cola
Páncreas
Cuerpo
Cuello
Cabeza
Flexura cólica izquierda (esplénica)
Colon transverso *(cortado)*
Riñón izquierdo (retroperitoneal)
Inserción del mesocolon transverso
Vena mesentérica inferior (retroperitoneal)
Yeyuno *(cortado)*
Flexura duodenoyeyunal
Raíz del mesenterio *(cortada)*
Arteria y vena cólicas medias
Arteria y vena mesentéricas superiores
Proceso uncinado del páncreas

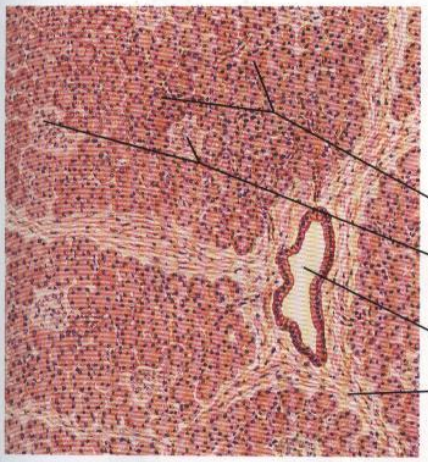

**Sección a bajo aumento del páncreas**

Acinos
Islotes (de Langerhans)
Conducto interlobulillar
Septo interlobulillar

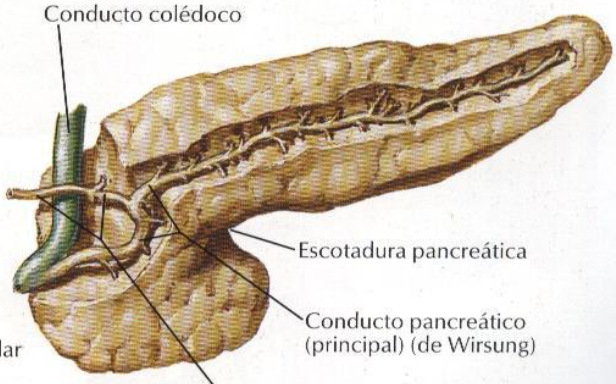

Conducto colédoco
Escotadura pancreática
Conducto pancreático (principal) (de Wirsung)
Conducto pancreático accesorio (de Santorini)

# Variaciones en los conductos pancreáticos

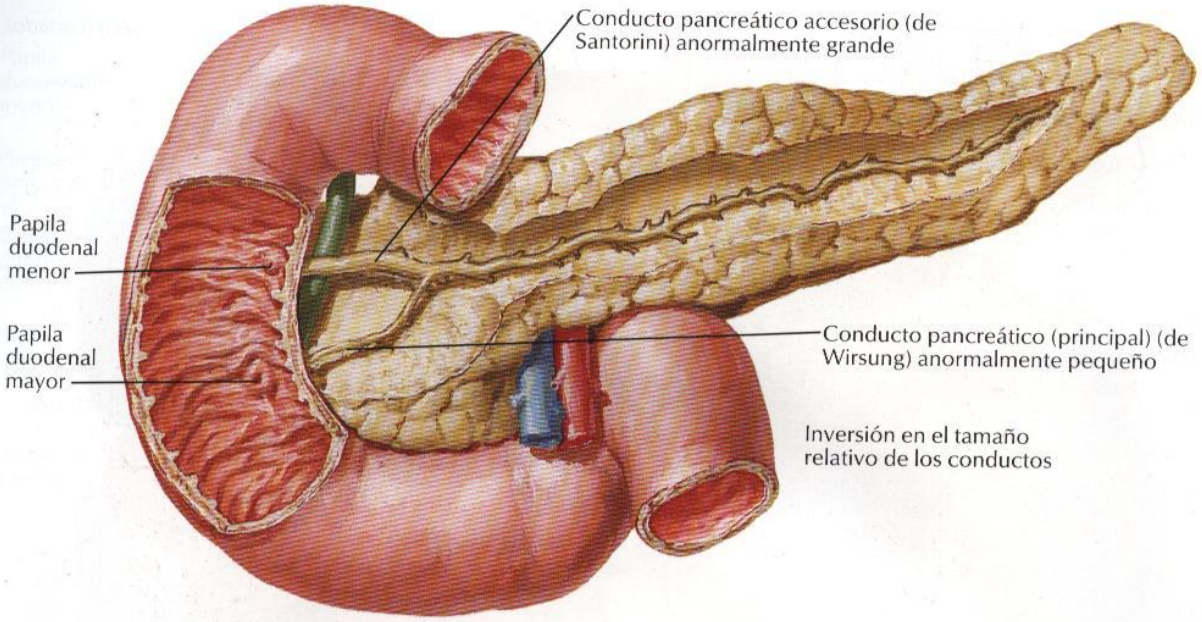


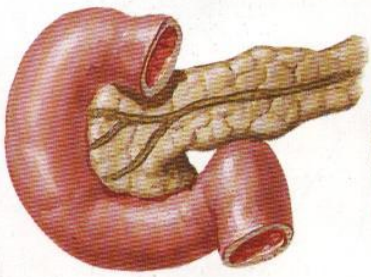

Conducto pancreático accesorio (de Santorini) doble

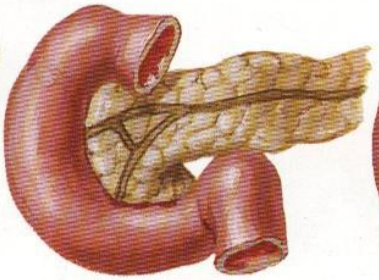

Anastomosis entre los conductos

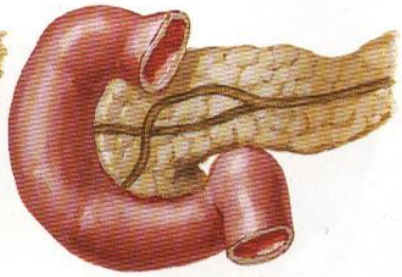

Entrecruzamiento de los conductos

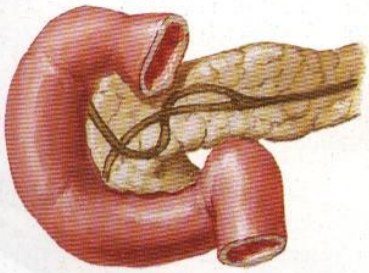

Doble entrecruzamiento de los conductos

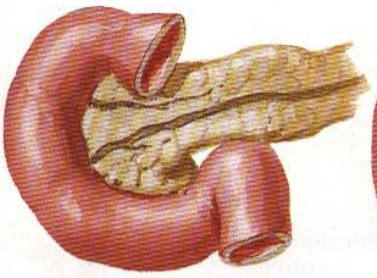

Falta de comunicación entre los conductos

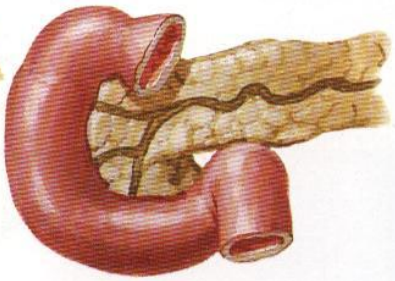

Conducto pancreático (principal) (de Wirsung) doble

Tortuosidad de los conductos

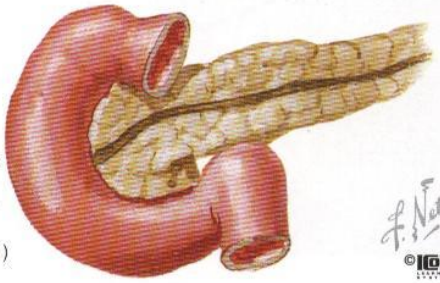

Ausencia de conducto pancreático accesorio (de Santorini)

F. Netter M.D.

©ICON

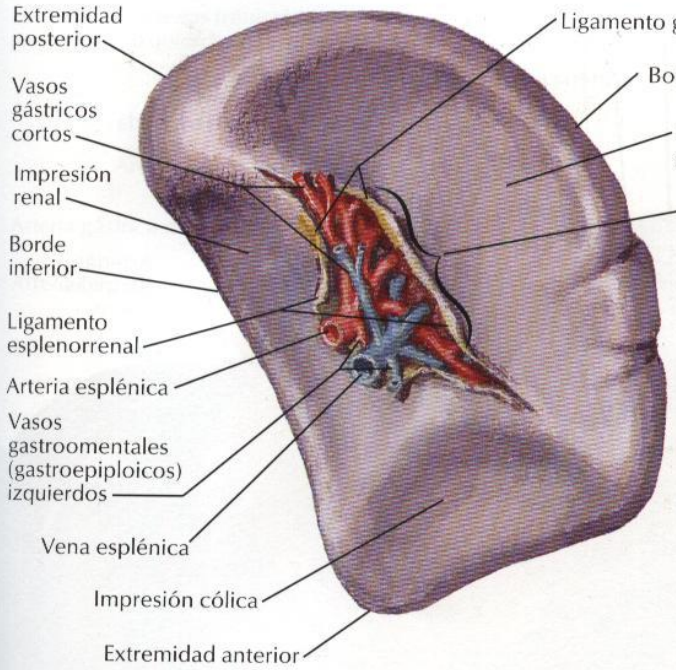


**Cara visceral**

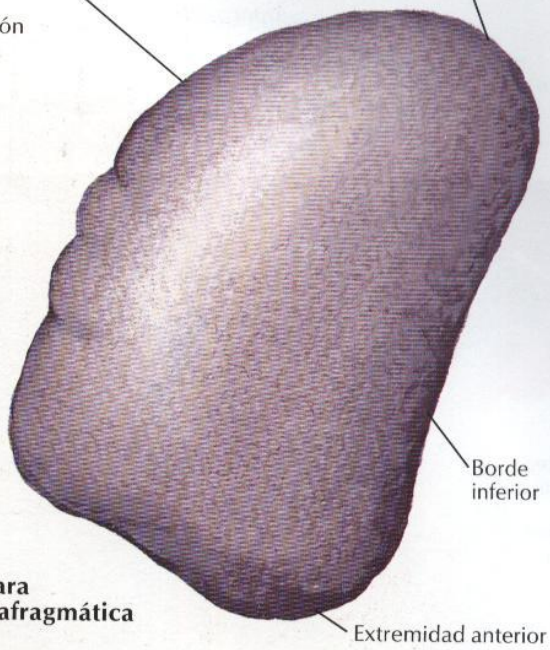


**Cara diafragmática**

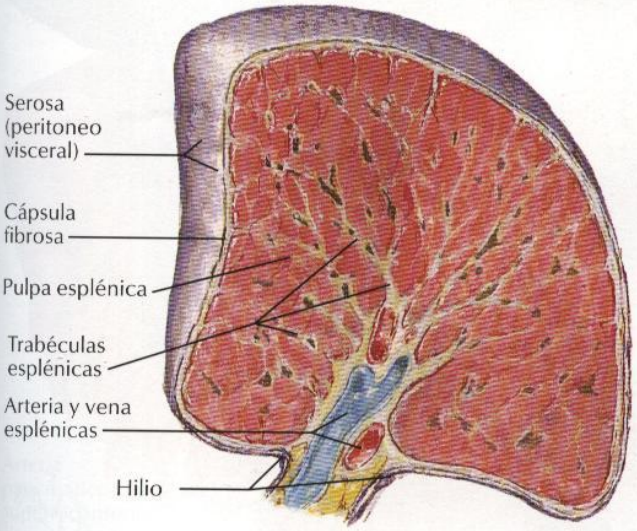


**Sección transversal**

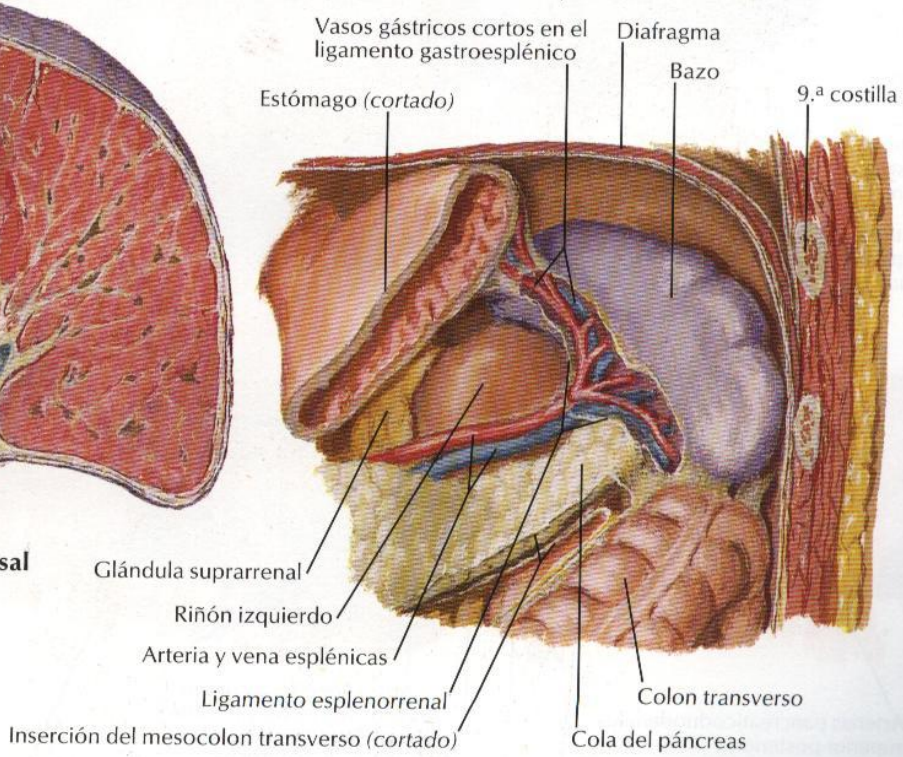


**Bazo *in situ***

F. Netter M.D.
©ICON

# Arterias del estómago, hígado y bazo

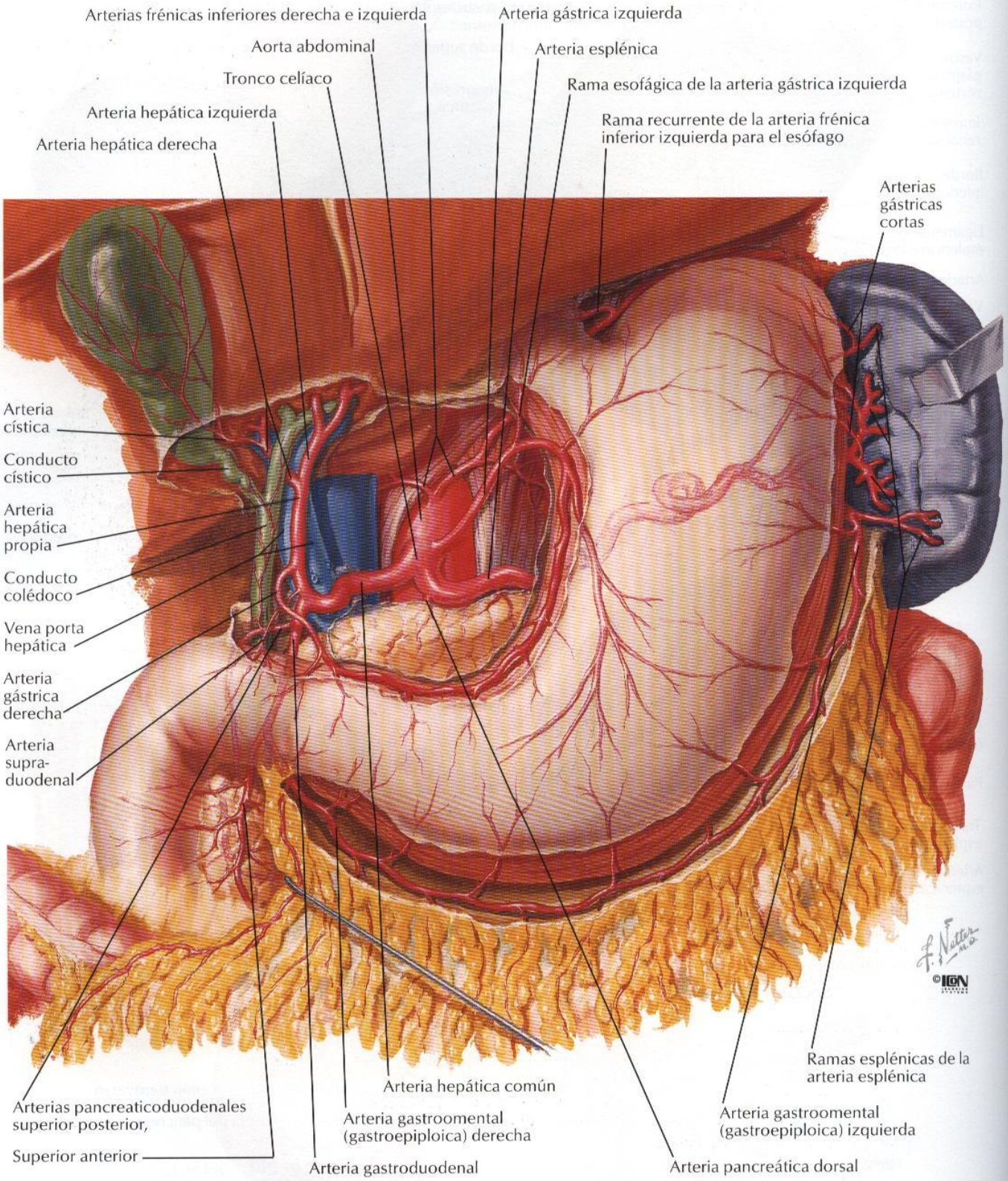

# Arterias del estómago, duodeno, páncreas y bazo

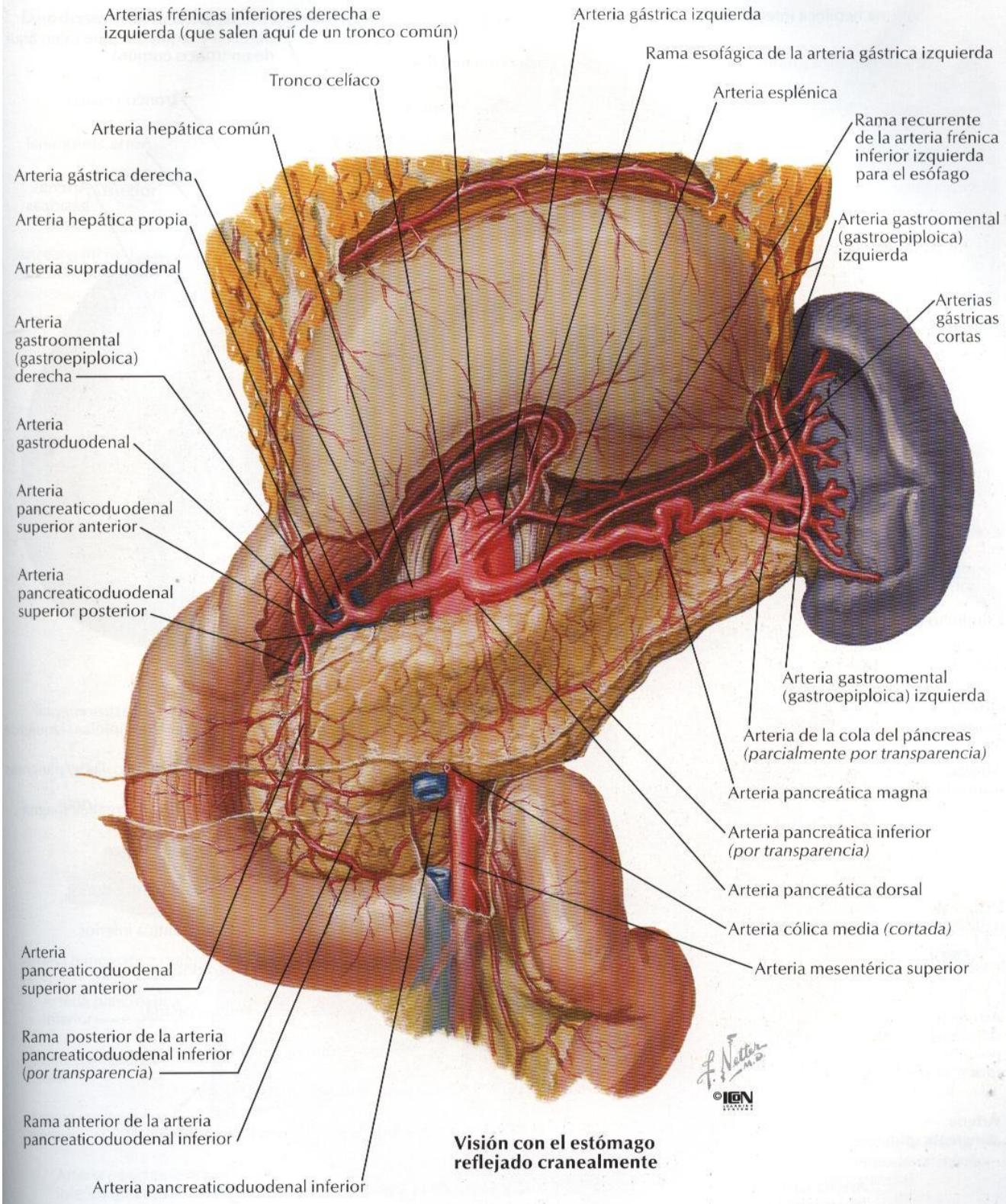


**Visión con el estómago reflejado cranealmente**

# Arterias del hígado, páncreas, duodeno y bazo

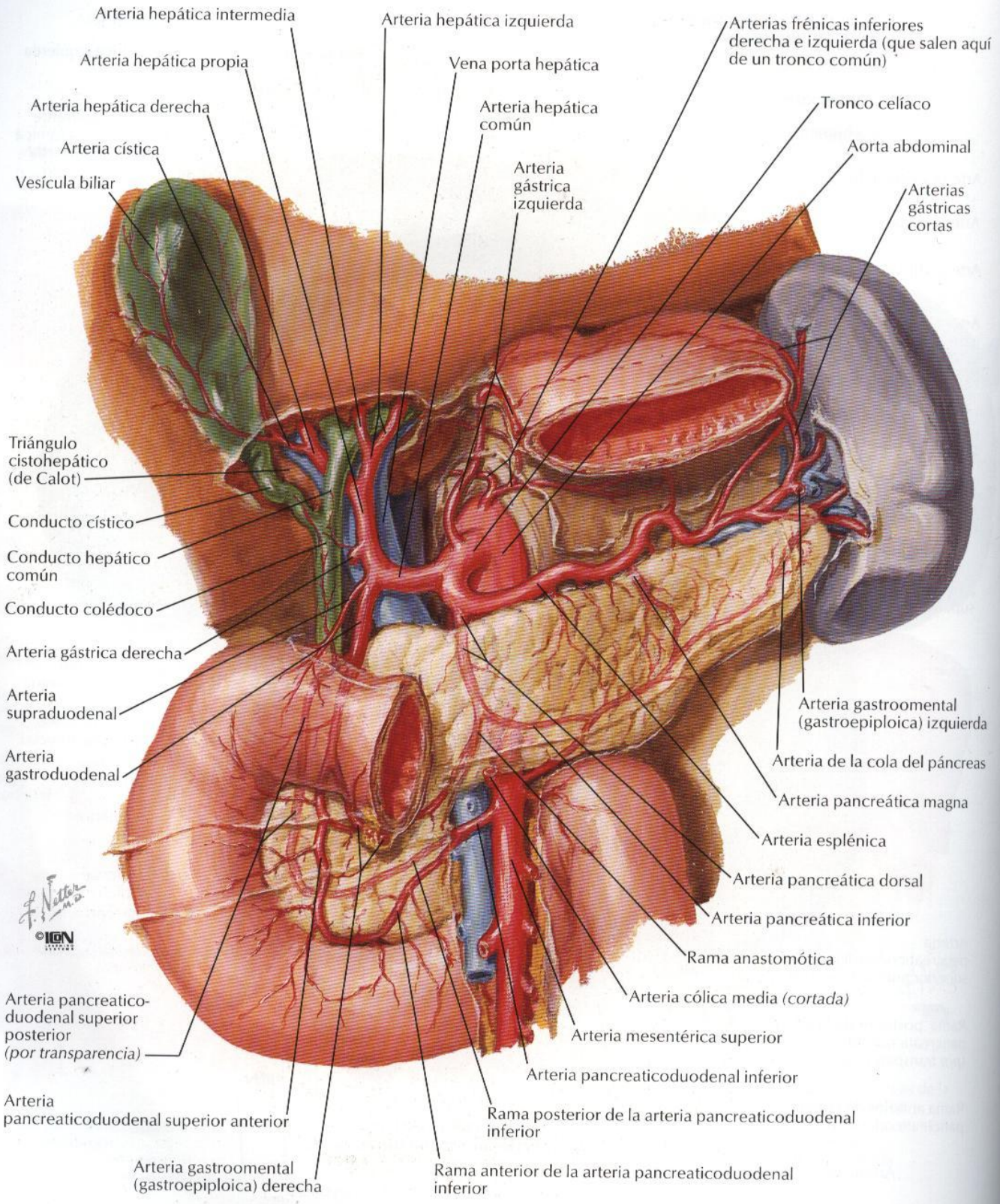

**Duodeno y cabeza del páncreas reflejados hacia la izquierda**

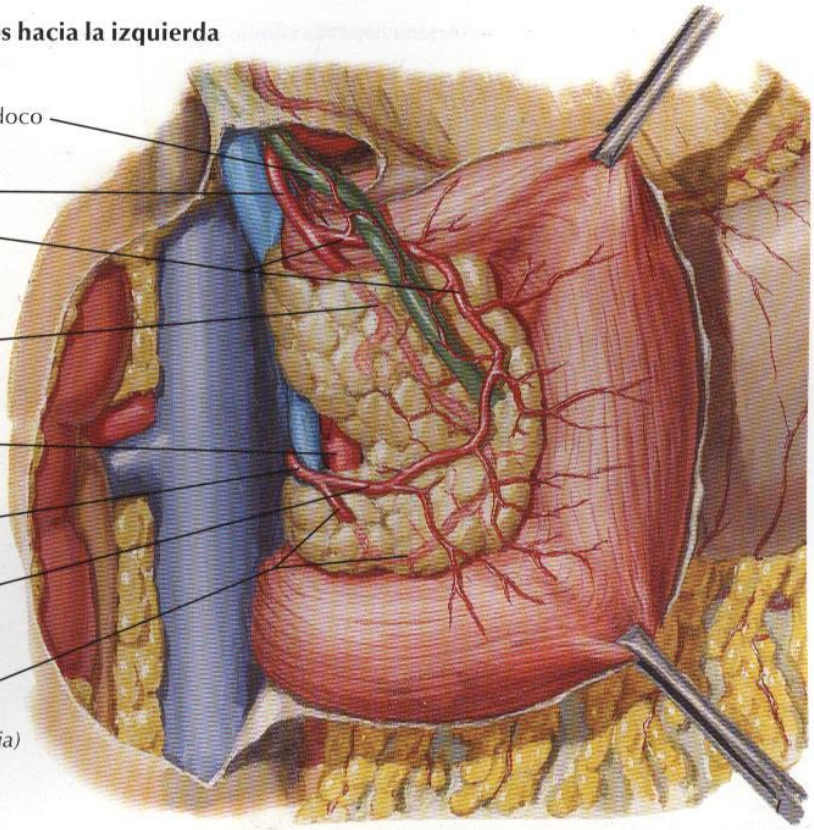


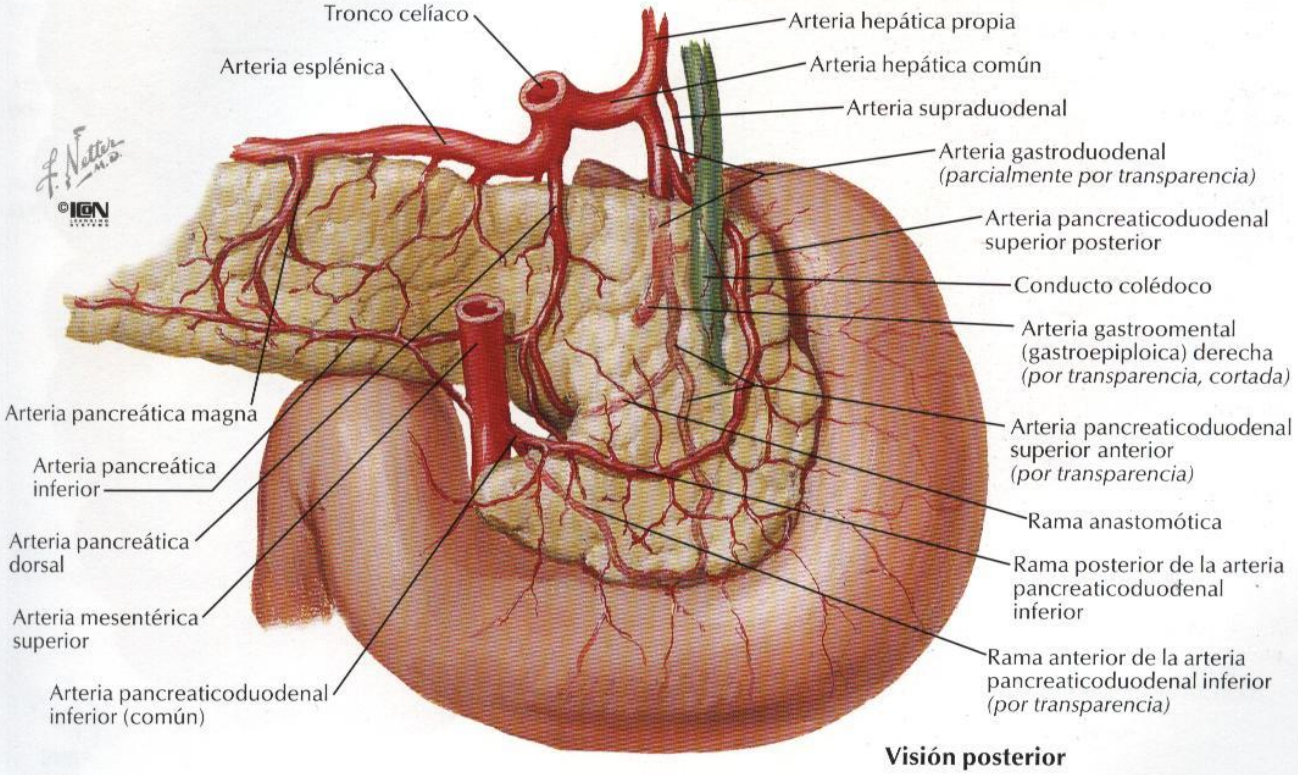


**Visión posterior**

# Arterias del intestino delgado

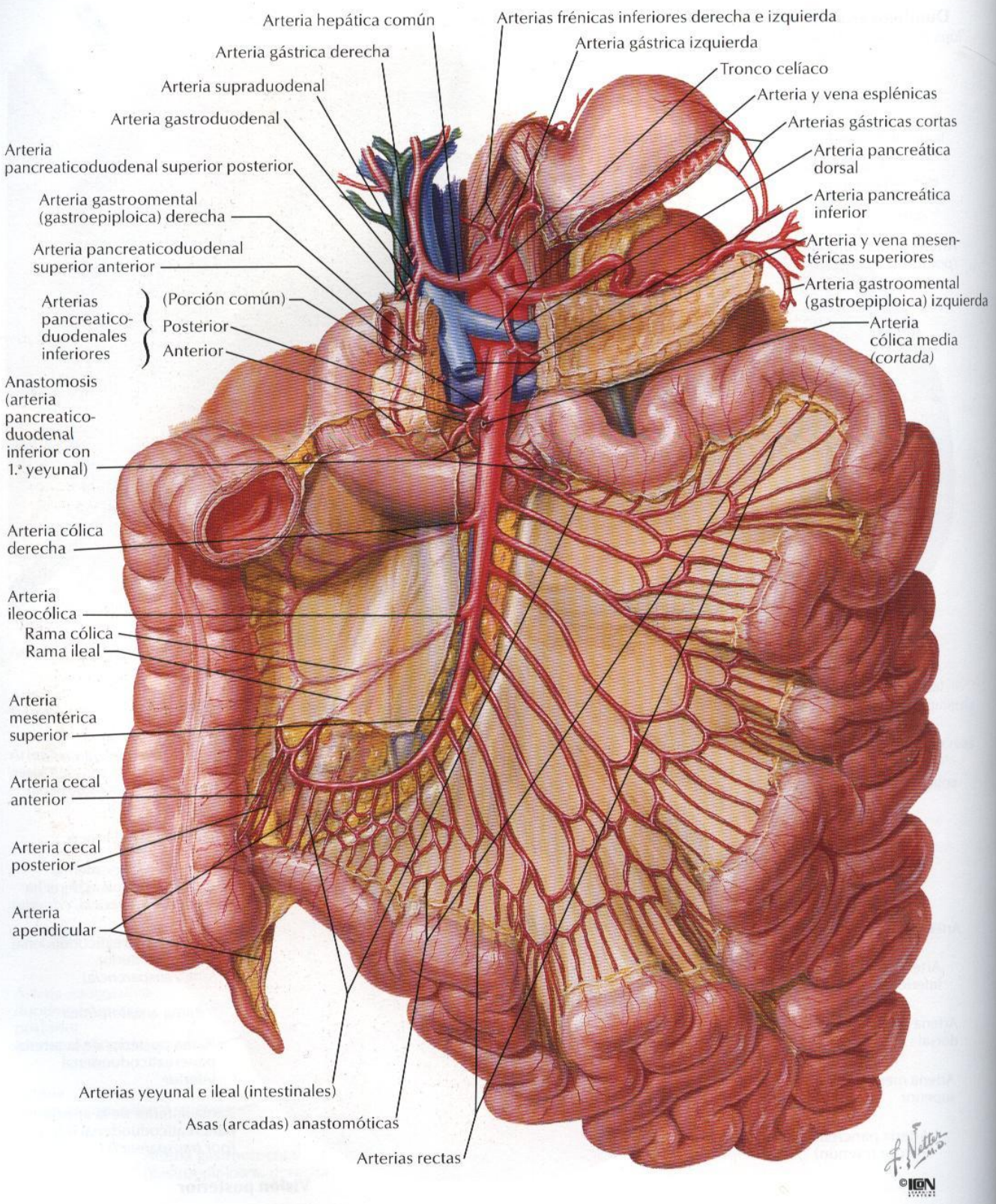

# Arterias del intestino grueso

PARA ARTERIAS DEL RECTO VÉASE TAMBIÉN LÁMINA 369

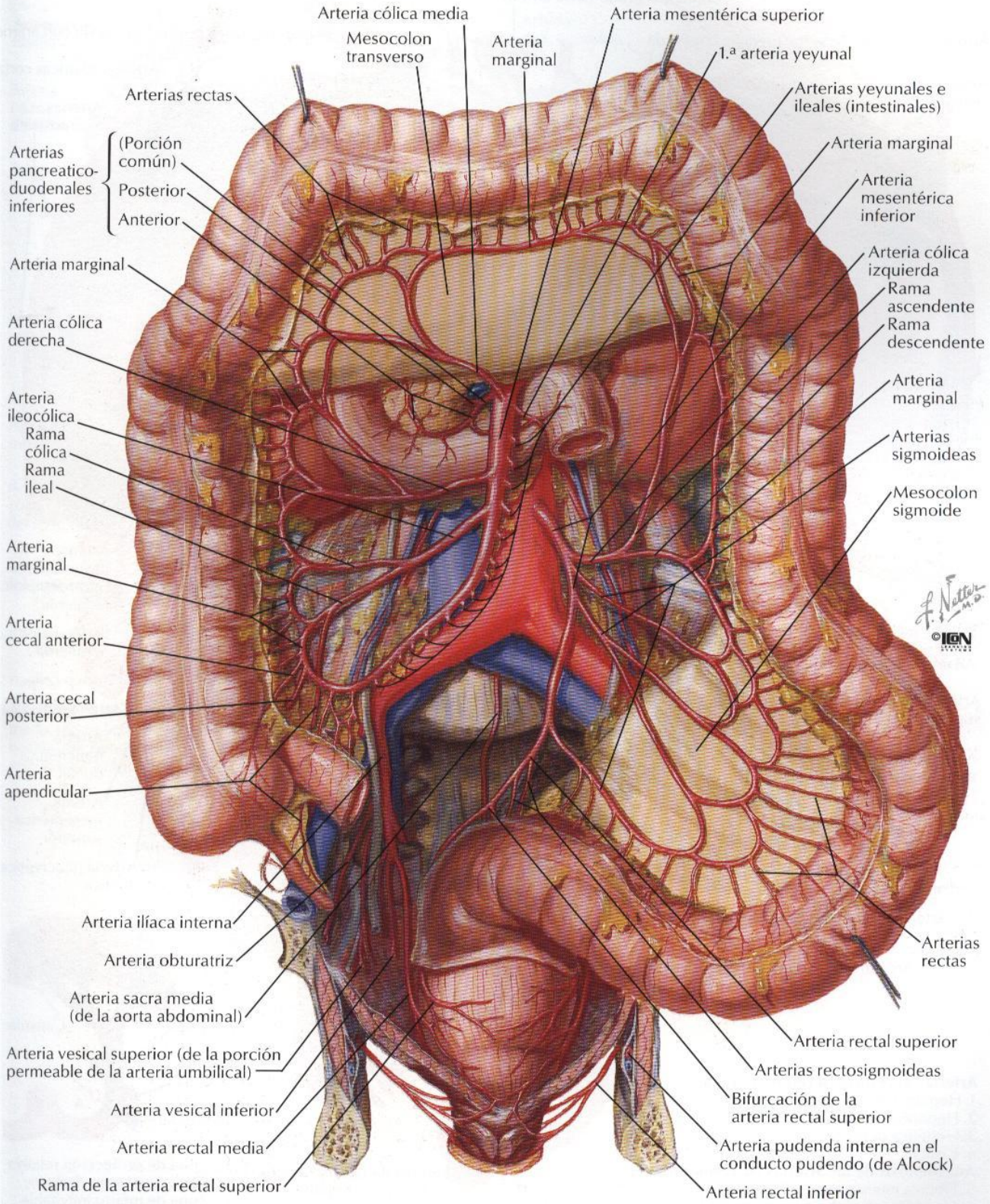

# Variaciones arteriales y vascularización colateral del hígado y vesícula biliar

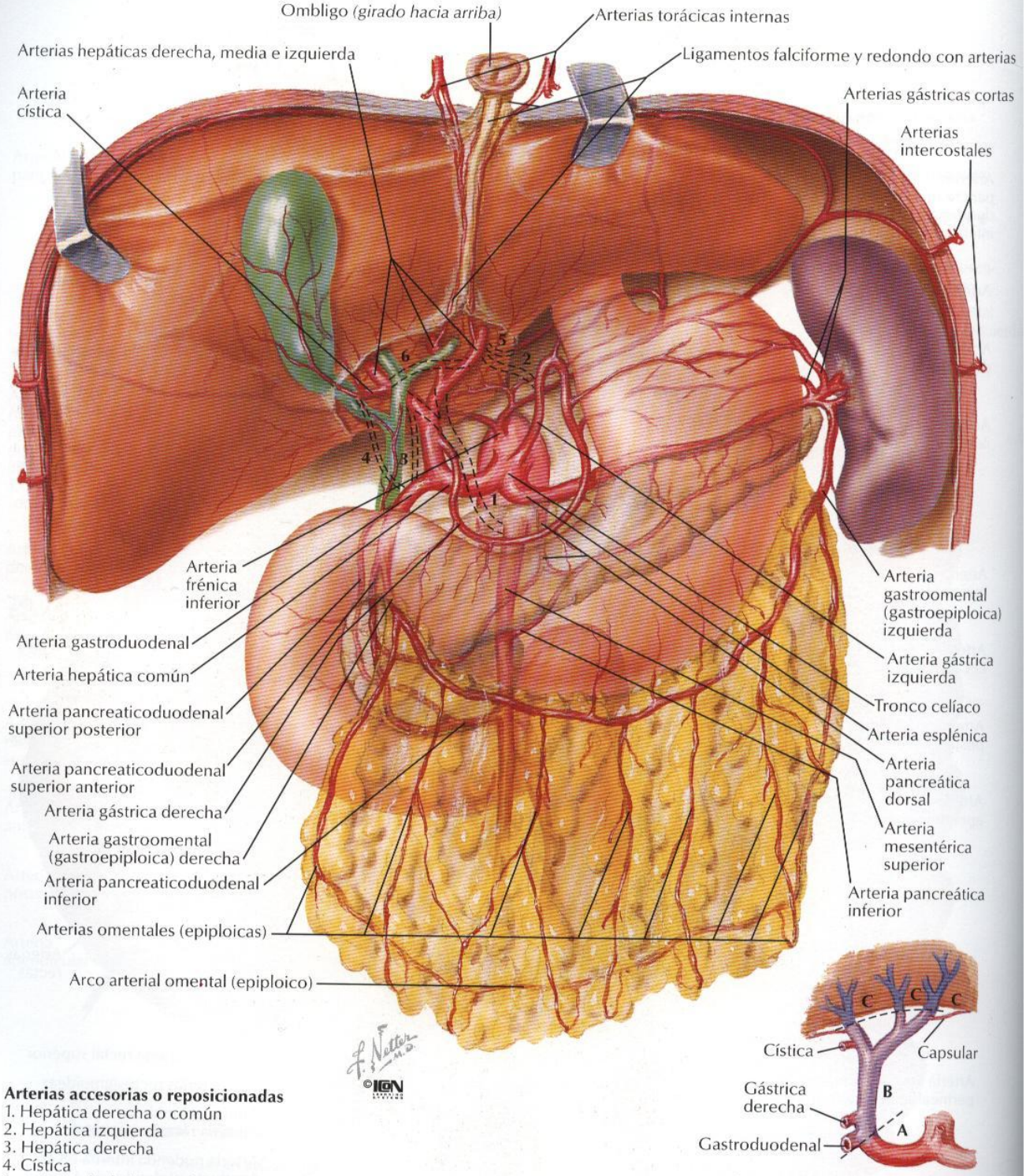





**Arterias accesorias o reposicionadas**
1. Hepática derecha o común
2. Hepática izquierda
3. Hepática derecha
4. Cística

**Anastomosis de las arterias correspondientes**
5. Frénica inferior ⟷ Gástrica izquierda
6. Hepáticas derecha ⟷ Izquierda

**Efectos de la obstrucción de la arteria hepática**
- A. Zona de protección relativa
- B. Zona de efectos dudosos
- C. Zona de infarto inevitable

# Variaciones en las arterias cólicas

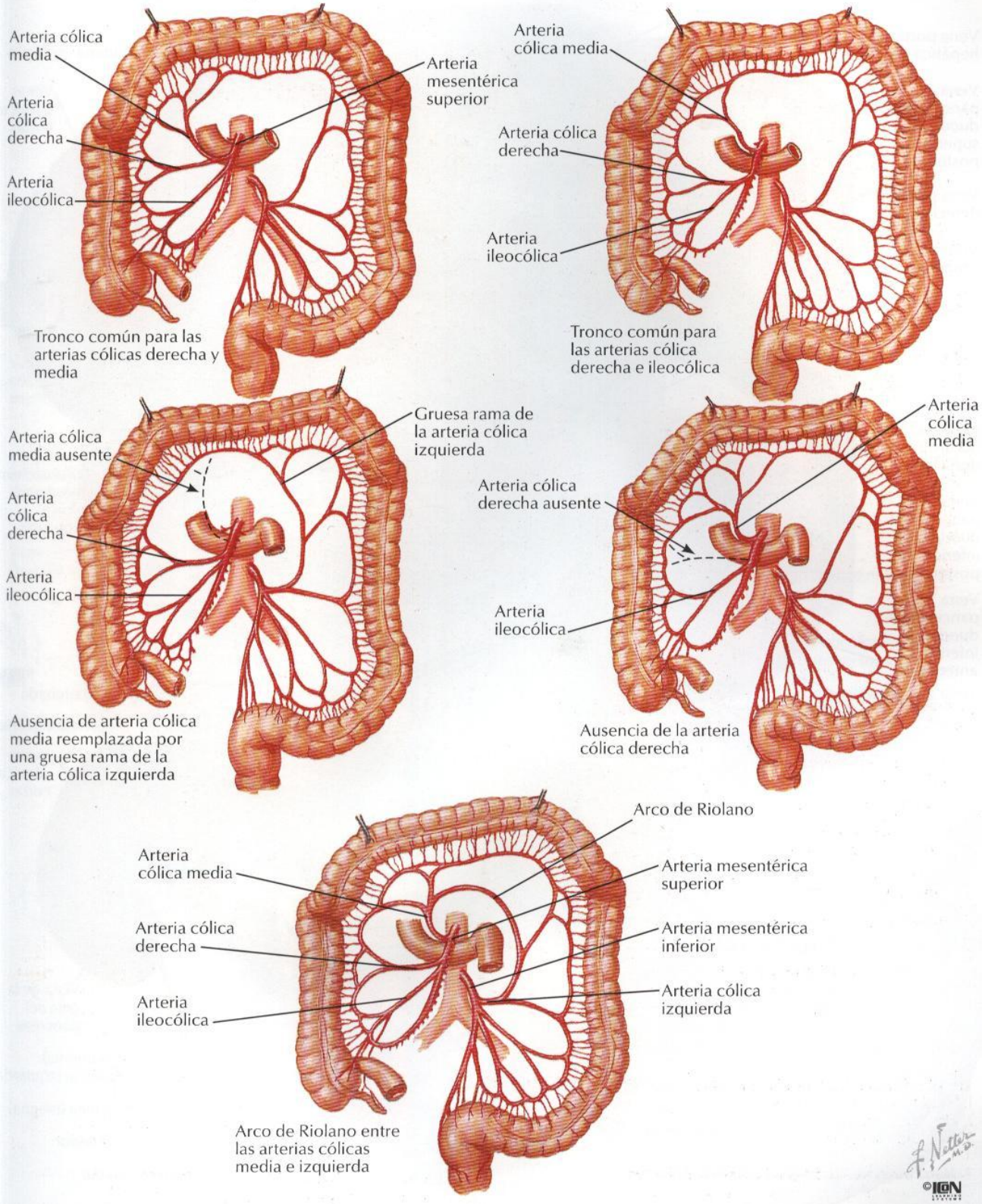

# Venas del estómago, duodeno, páncreas y bazo

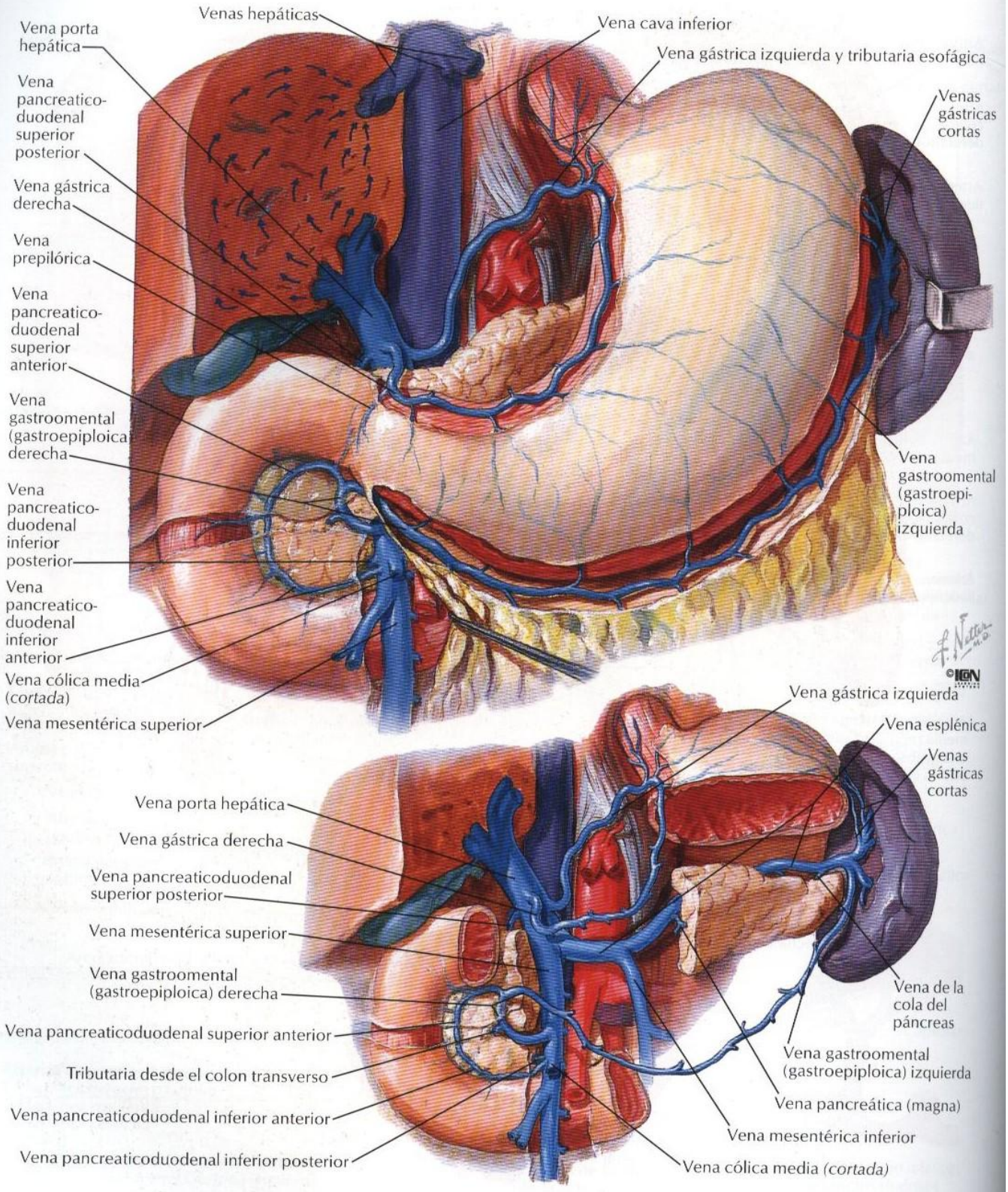

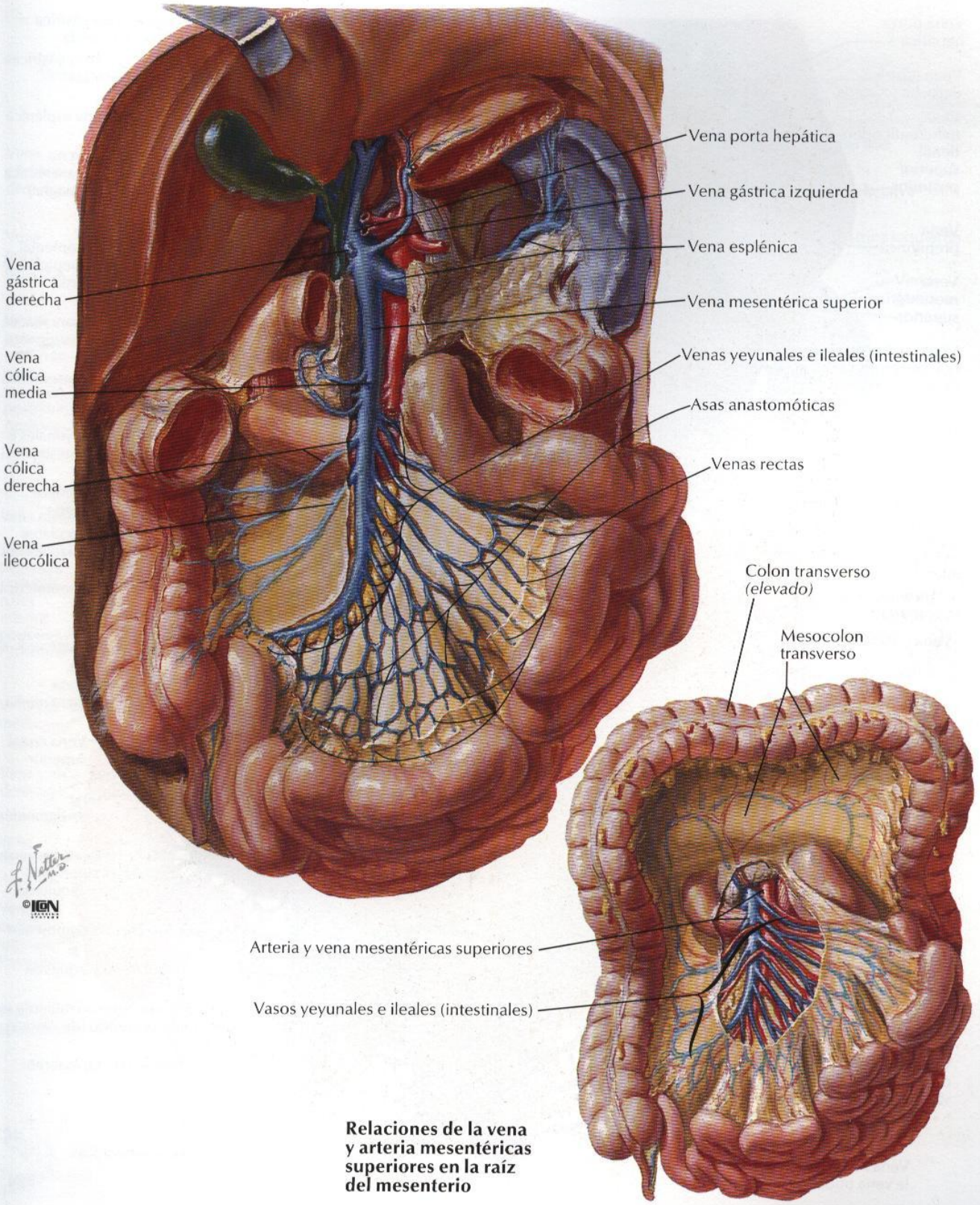


**Relaciones de la vena y arteria mesentéricas superiores en la raíz del mesenterio**

# Venas del intestino grueso

*PARA LAS VENAS DEL RECTO VÉASE TAMBIÉN LÁMINA 370*

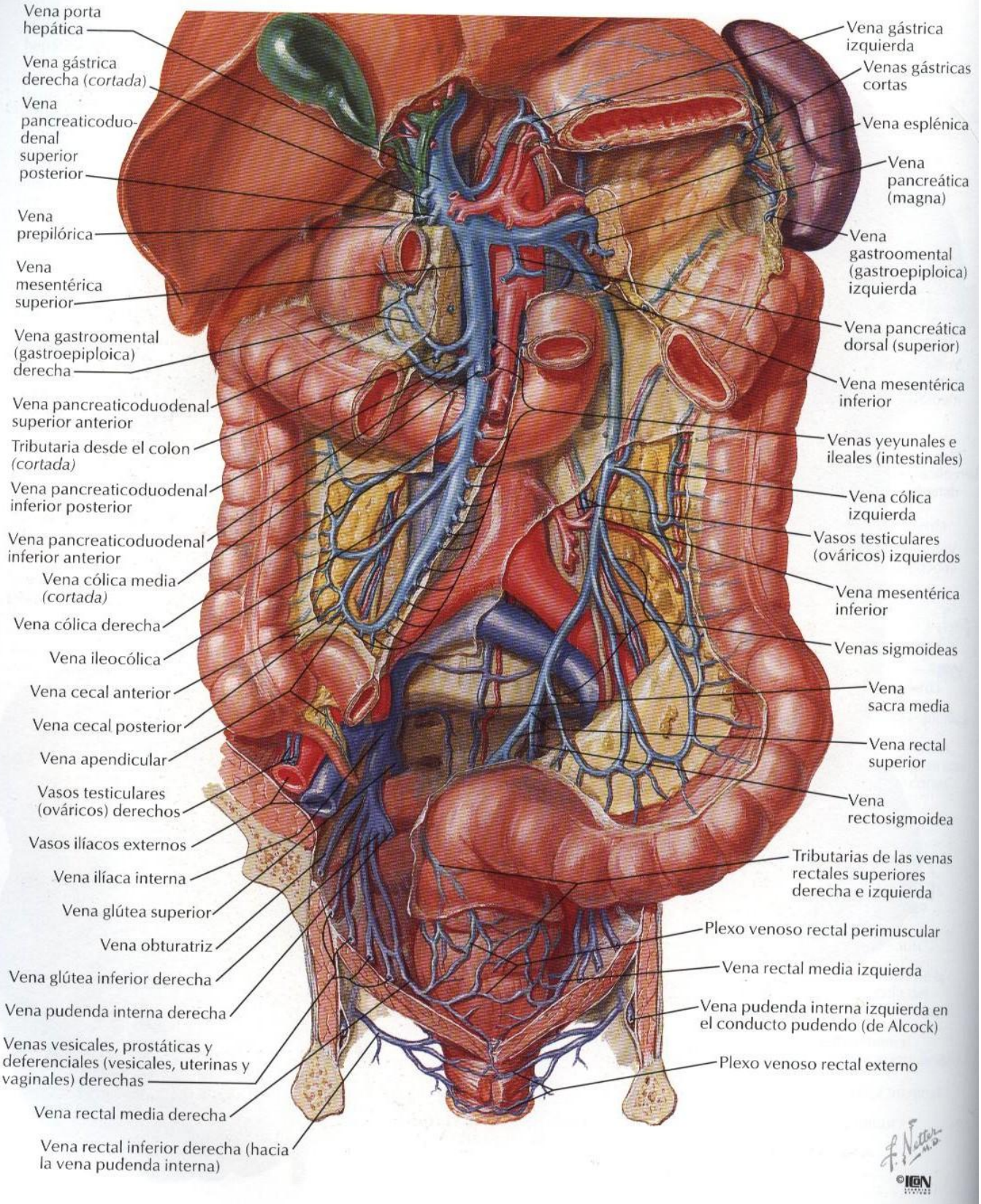

# Tributarias de la vena porta hepática: anastomosis portocava

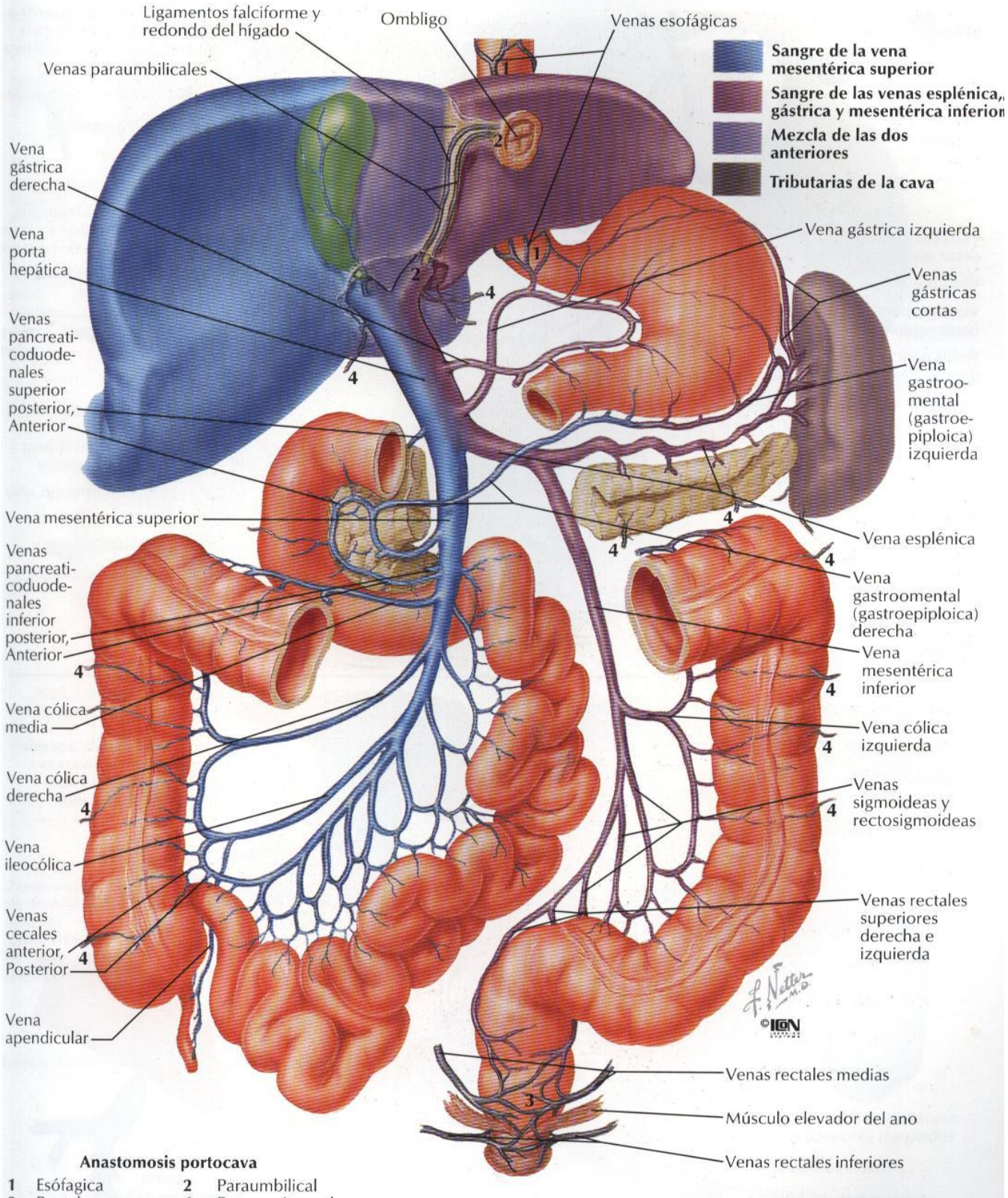


**Anastomosis portocava**

| | | | |
|---|---|---|---|
| 1 | Esófagica | 2 | Paraumbilical |
| 3 | Rectal | 4 | Retroperitoneal |

# Variaciones y anomalías de la vena porta hepática

Vena cística
Vena porta hepática
1,09 cm
Vena pancreaticoduodenal superior posterior
Vena mesentérica superior
Vena gastroomental (gastroepiploica) derecha
Venas pancreaticoduodenales inferiores
Vena cólica media
Vena cólica derecha
Vena ileocólica
Vena esofágica
Vena gástrica derecha
Vena gástrica izquierda
Vena esplénica
Venas gástricas cortas
0,45 cm
Venas pancreáticas
Vena gastroomental (gastroepiploica) izquierda
Vena mesentérica inferior
Vena cólica izquierda
Venas yeyunales e ileales (intestinales)

**Disposición típica**

La vena gástrica izquierda a menudo desemboca en la unión de las venas esplénica y mesentérica superior
Vena porta hepática
Vena gástrica izquierda
Vena mesentérica superior
Vena esplénica

La vena gástrica izquierda puede desembocar en la vena esplénica (24 % de los casos)
Vena gástrica derecha
Vena esplénica
Vena porta hepática
Vena gástrica izquierda

La vena mesentérica inferior puede desembocar en la unión de las venas esplénica y mesentérica superior
Vena porta hepática
Vena esplénica
Vena mesentérica superior
Vena mesentérica inferior

La vena mesentérica inferior puede desembocar en la vena mesentérica superior
Venas intestinales altas
Vena porta hepática
Vena esplénica
Vena mesentérica superior
Vena mesentérica inferior

F. Netter M.D.
©ILON

**Anomalías**

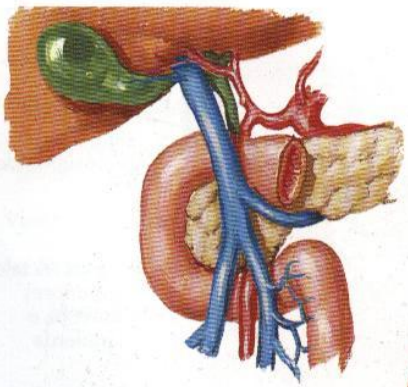

Vena porta hepática anterior a la cabeza del páncreas y 1.ª parte del duodeno

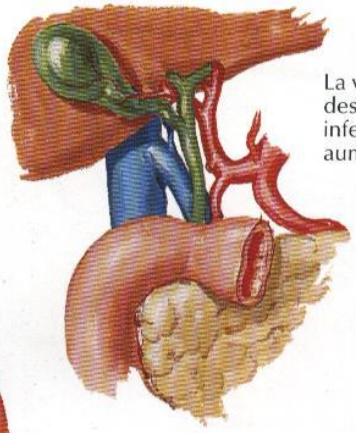

La vena porta hepática puede desembocar en la vena cava inferior (arterias hepáticas aumentadas de tamaño)

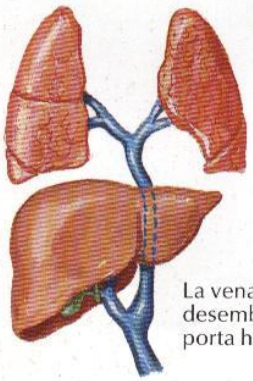

La vena pulmonar puede desembocar en la vena porta hepática

Estenosis congénita de la vena porta hepática

# Vasos y nódulos linfáticos del estómago

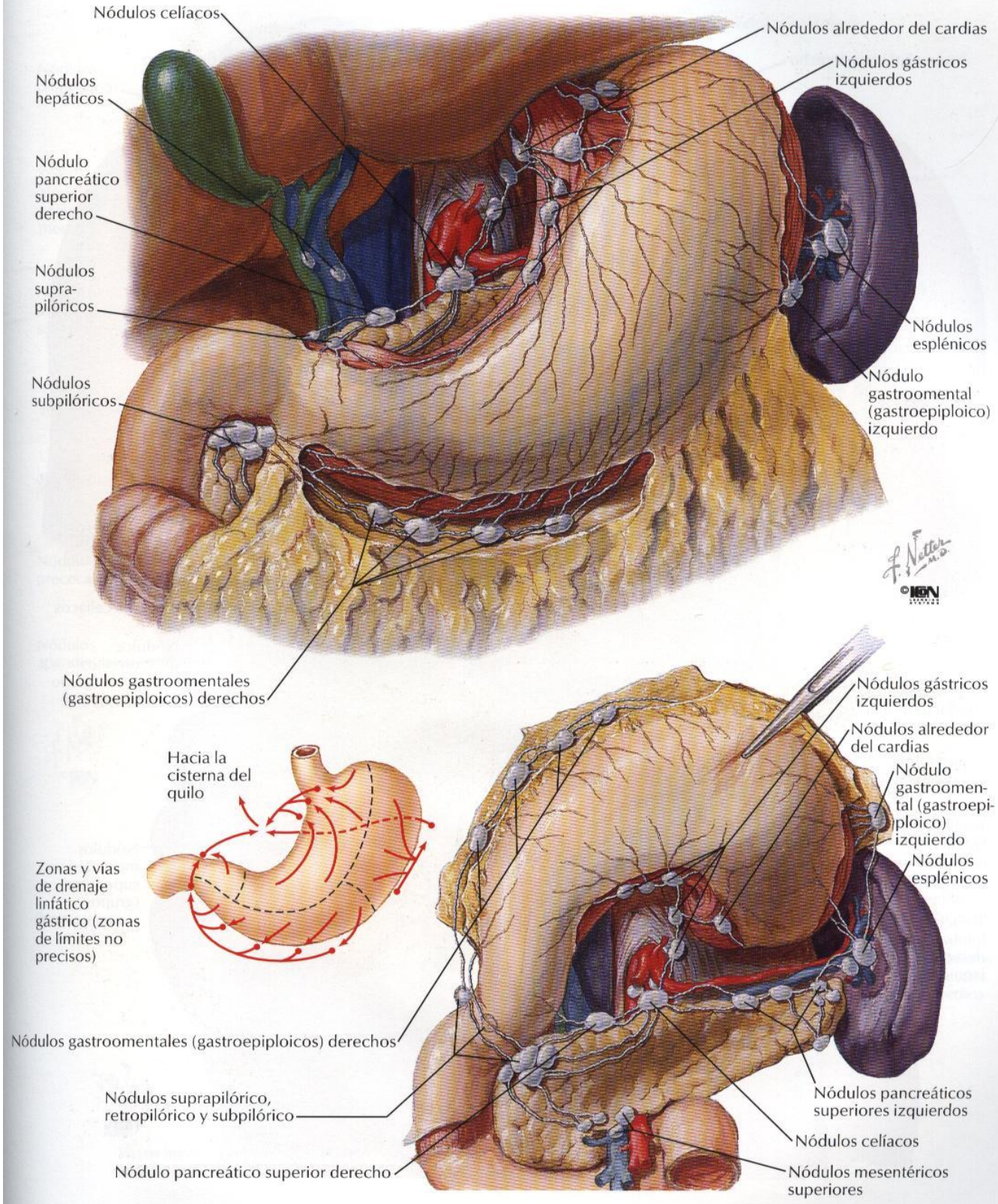

# Vasos y nódulos linfáticos del intestino delgado

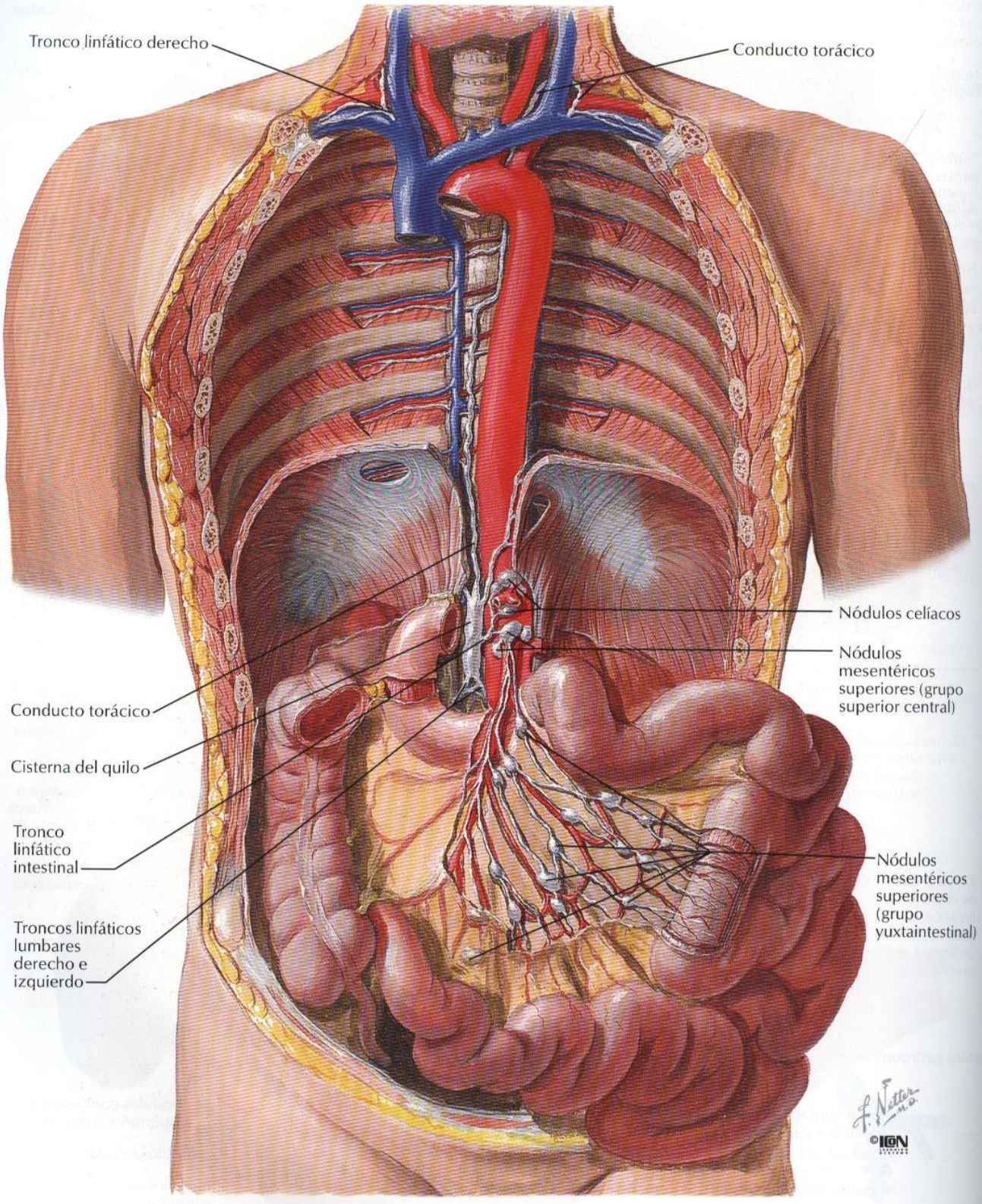

# Vasos y nódulos linfáticos del intestino grueso

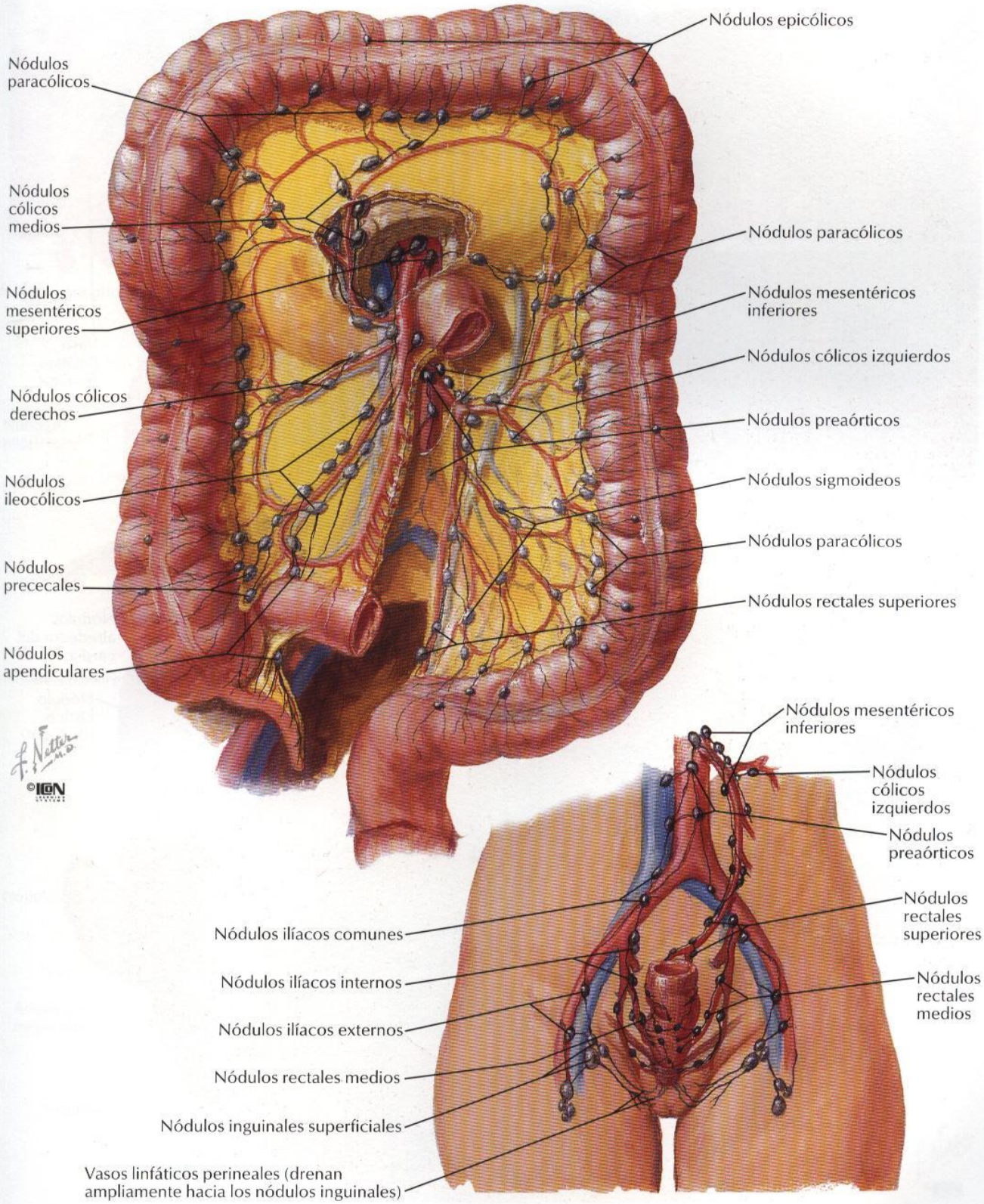

# Vasos y nódulos linfáticos del hígado

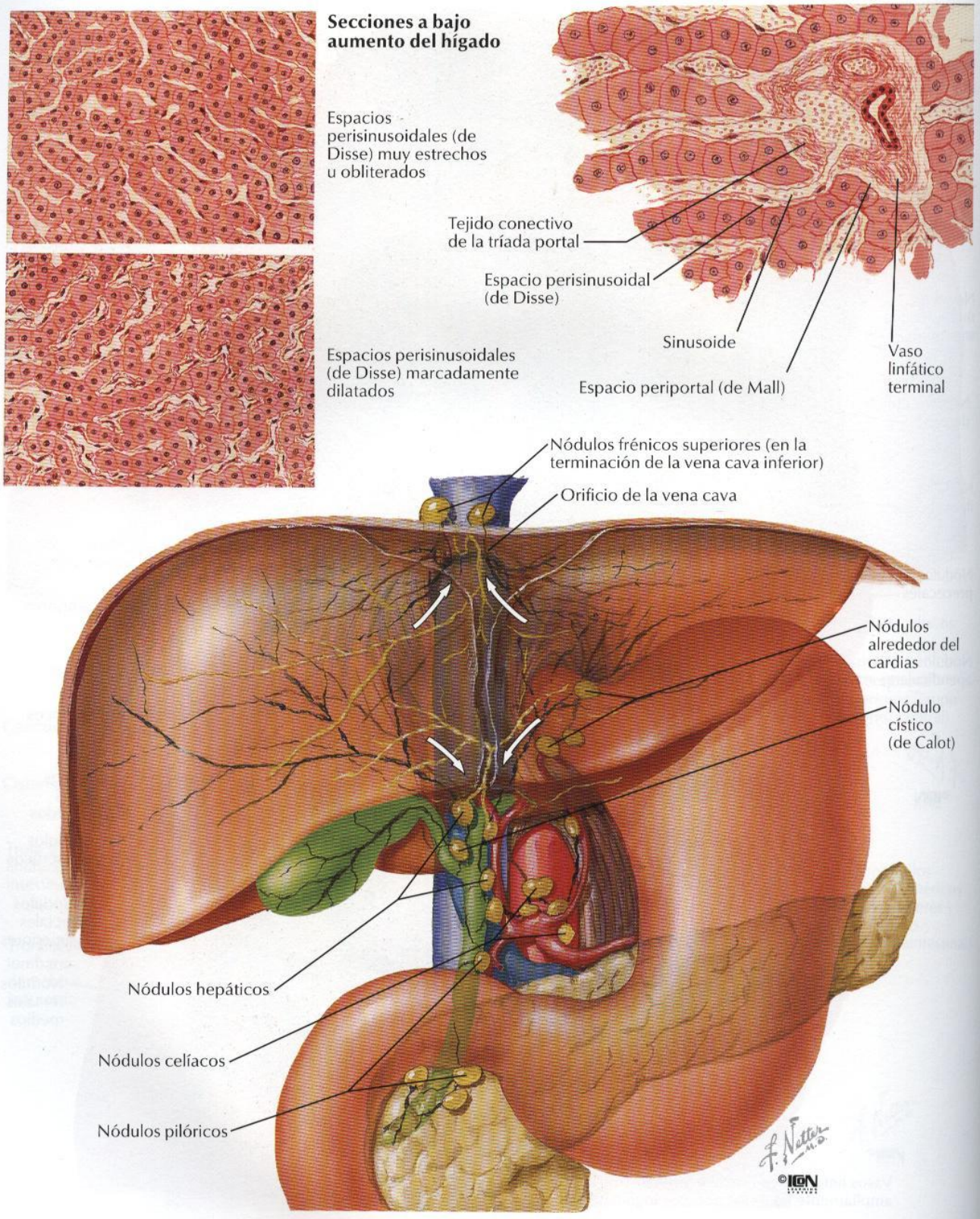

# Vasos y nódulos linfáticos del páncreas

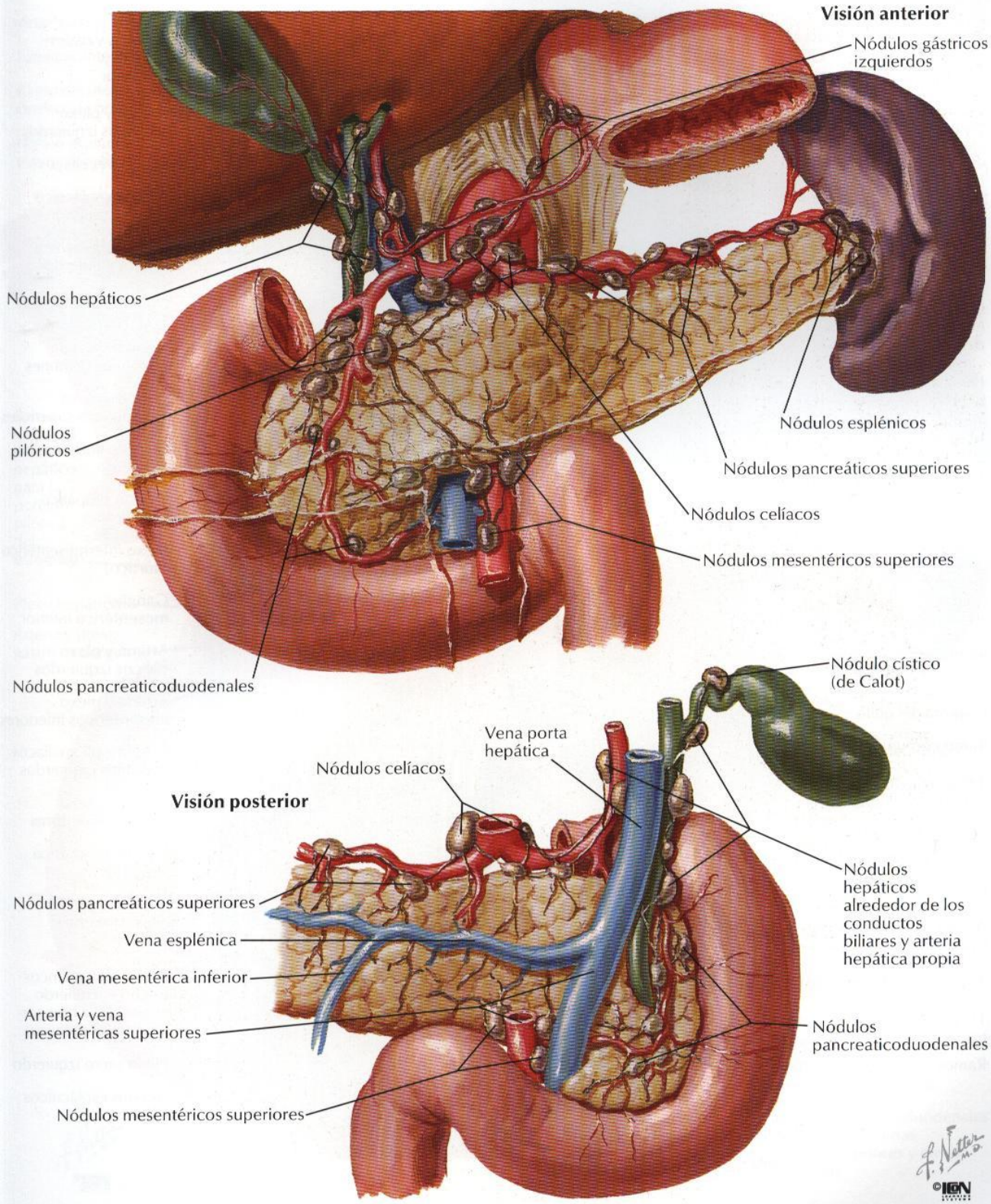

# Nervios y ganglios autónomos del abdomen

VÉASE TAMBIÉN LÁMINA 152

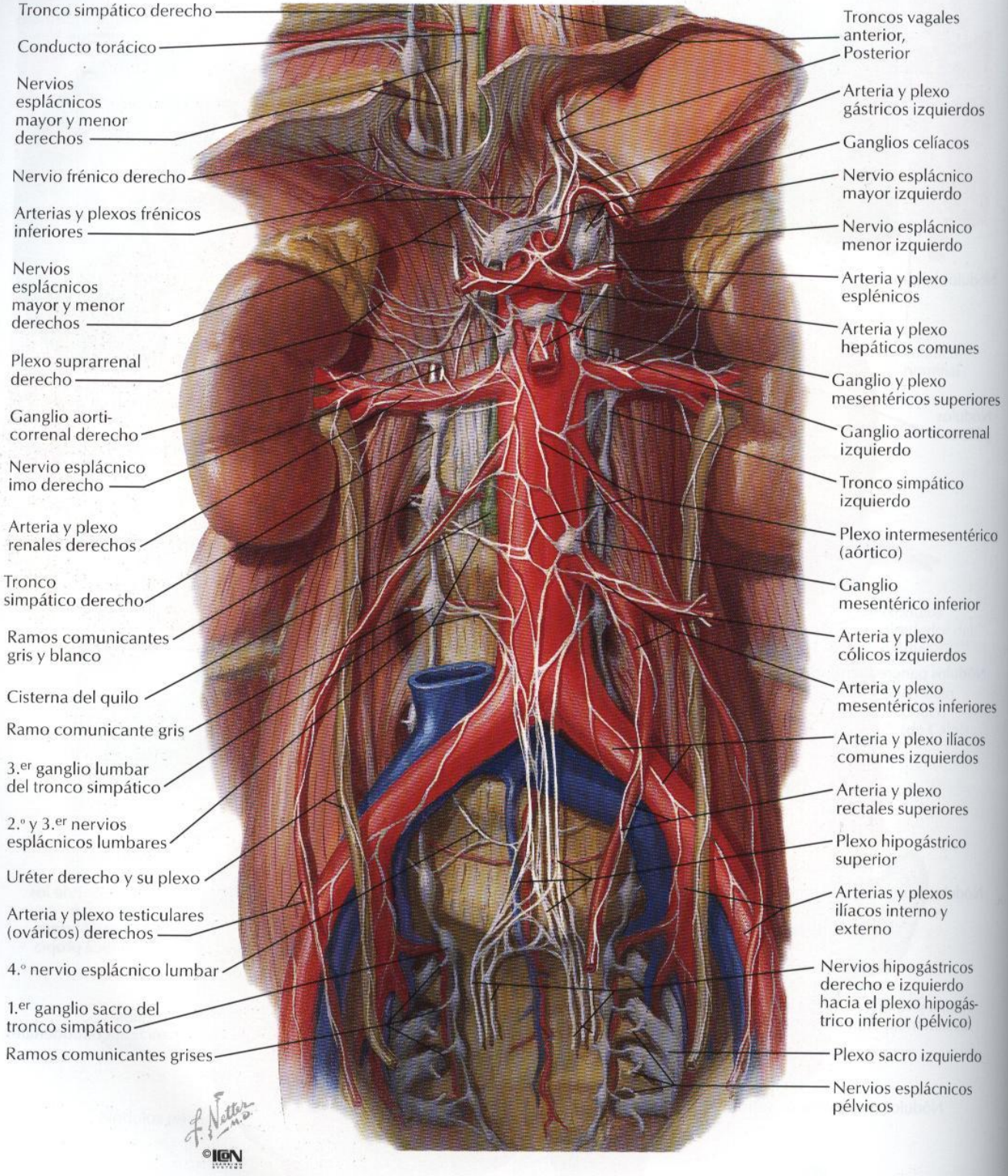

# Nervios del estómago y duodeno

VÉASE TAMBIÉN LÁMINA 152

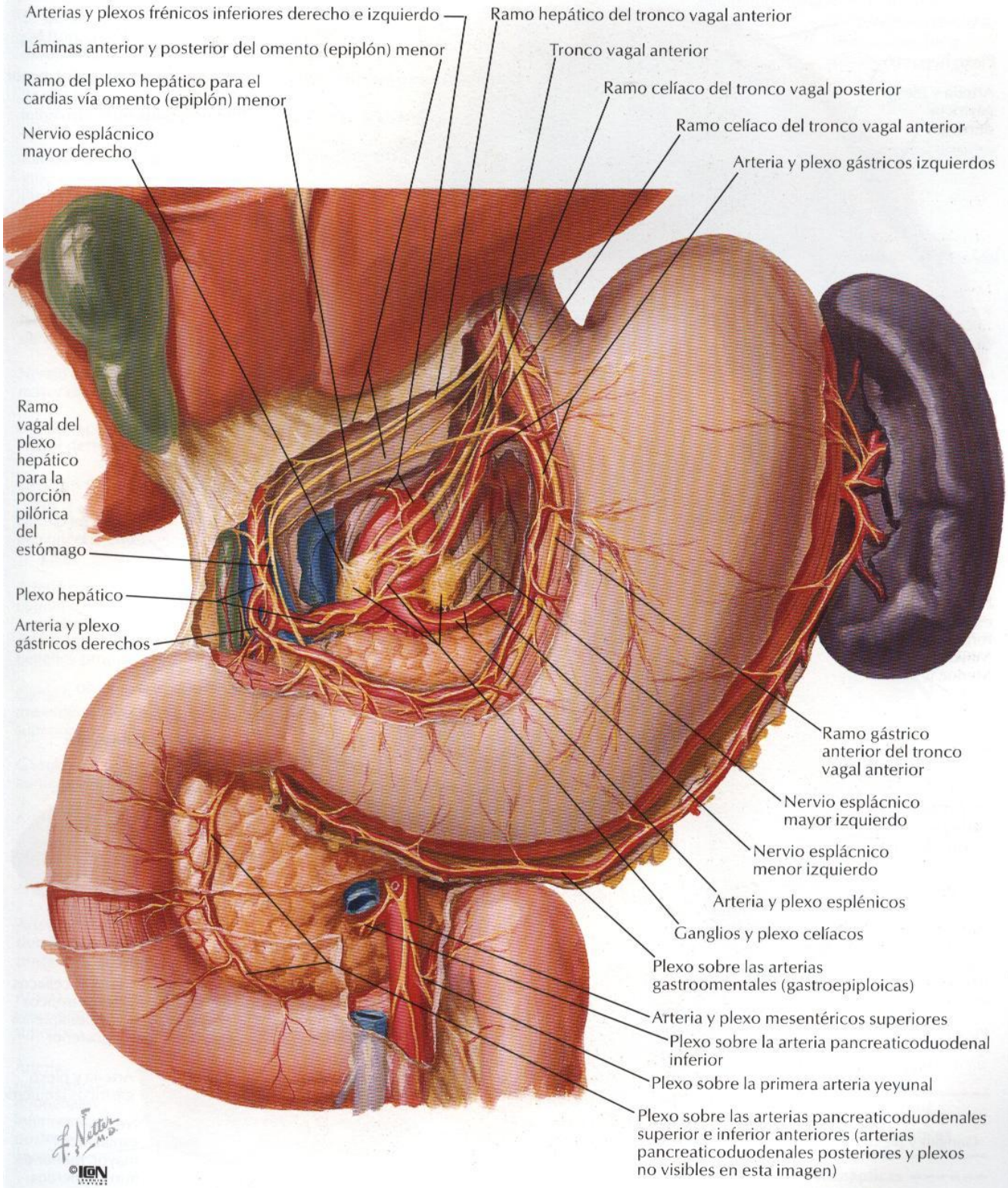

# Nervios del estómago y duodeno (continuación)

*VÉASE TAMBIÉN LÁMINA 152*

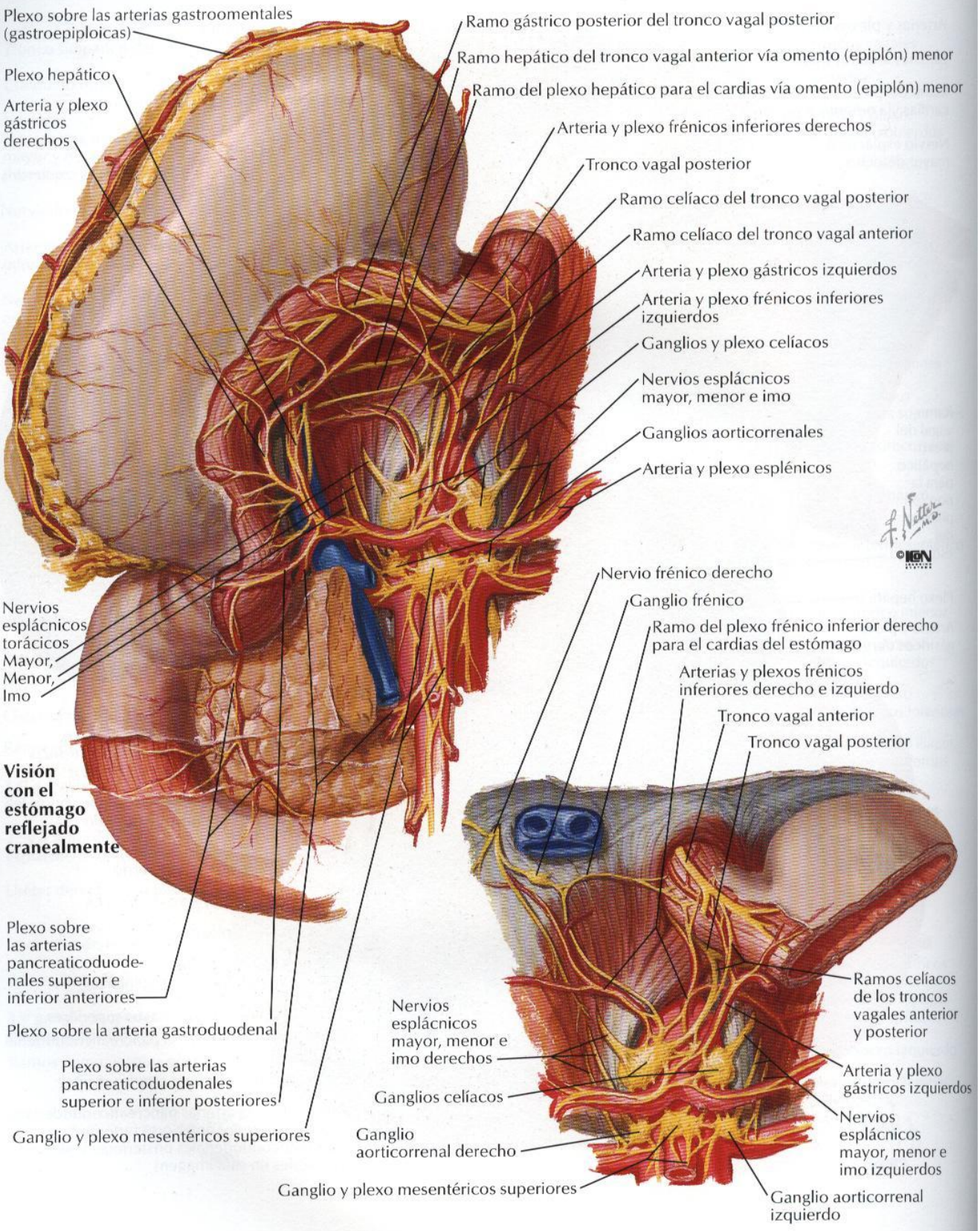

# Inervación del estómago y duodeno: esquema

VÉASE TAMBIÉN LÁMINA 153

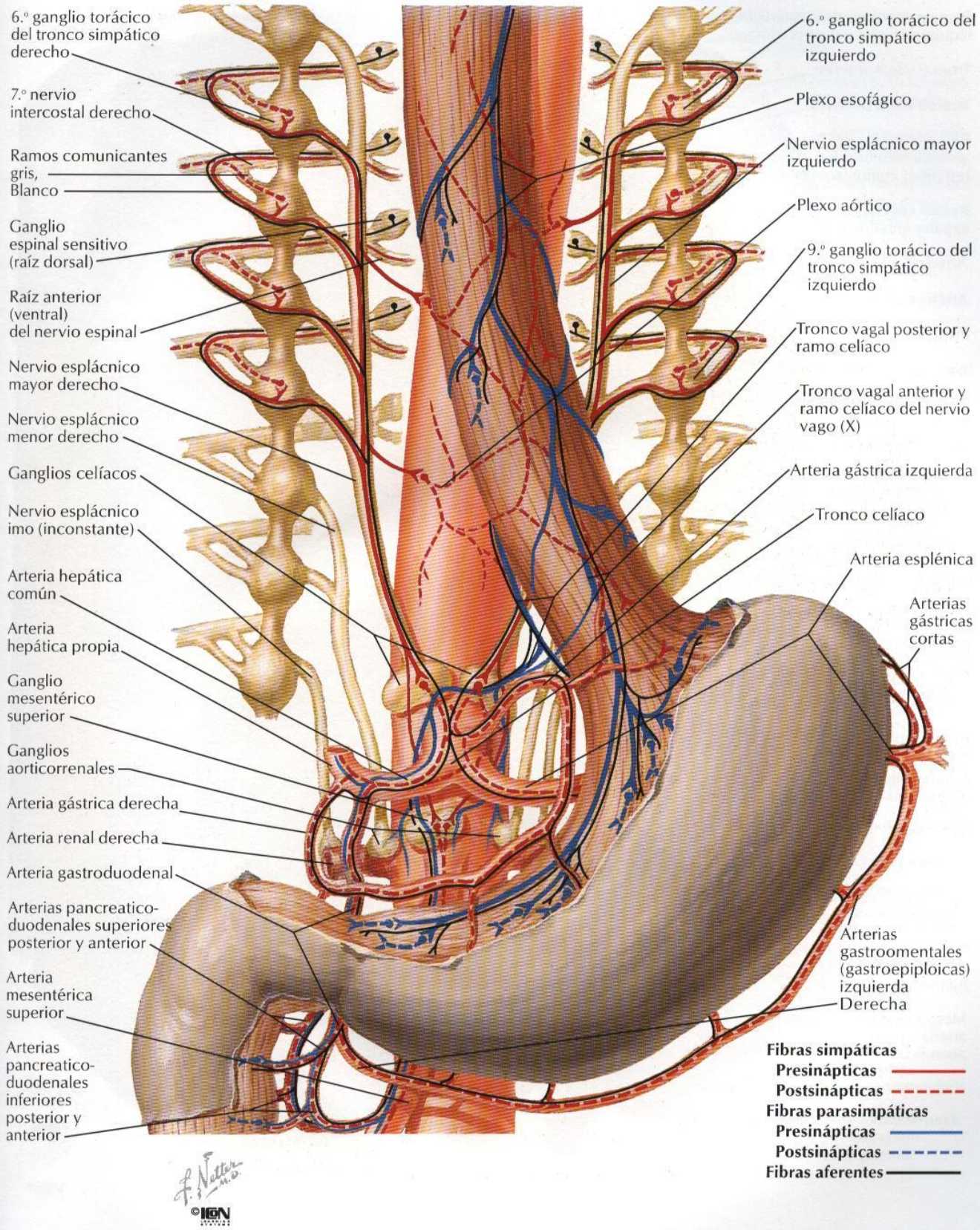

# Nervios del intestino delgado

*VÉASE TAMBIÉN LÁMINA 152*

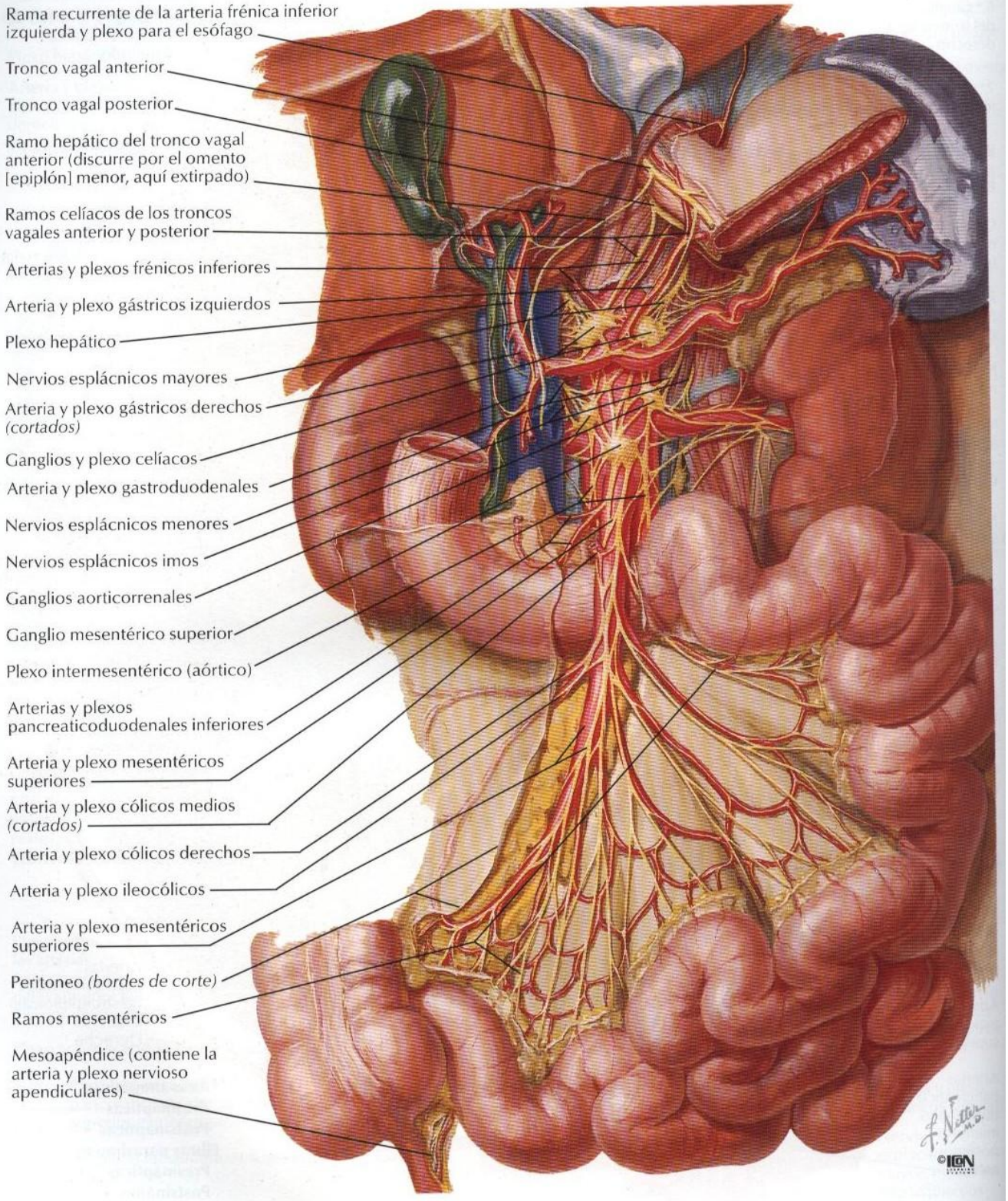

# Nervios del intestino grueso

*PARA NERVIOS DEL RECTO VÉANSE LÁMINAS 152, 381, 382, 383, 384*

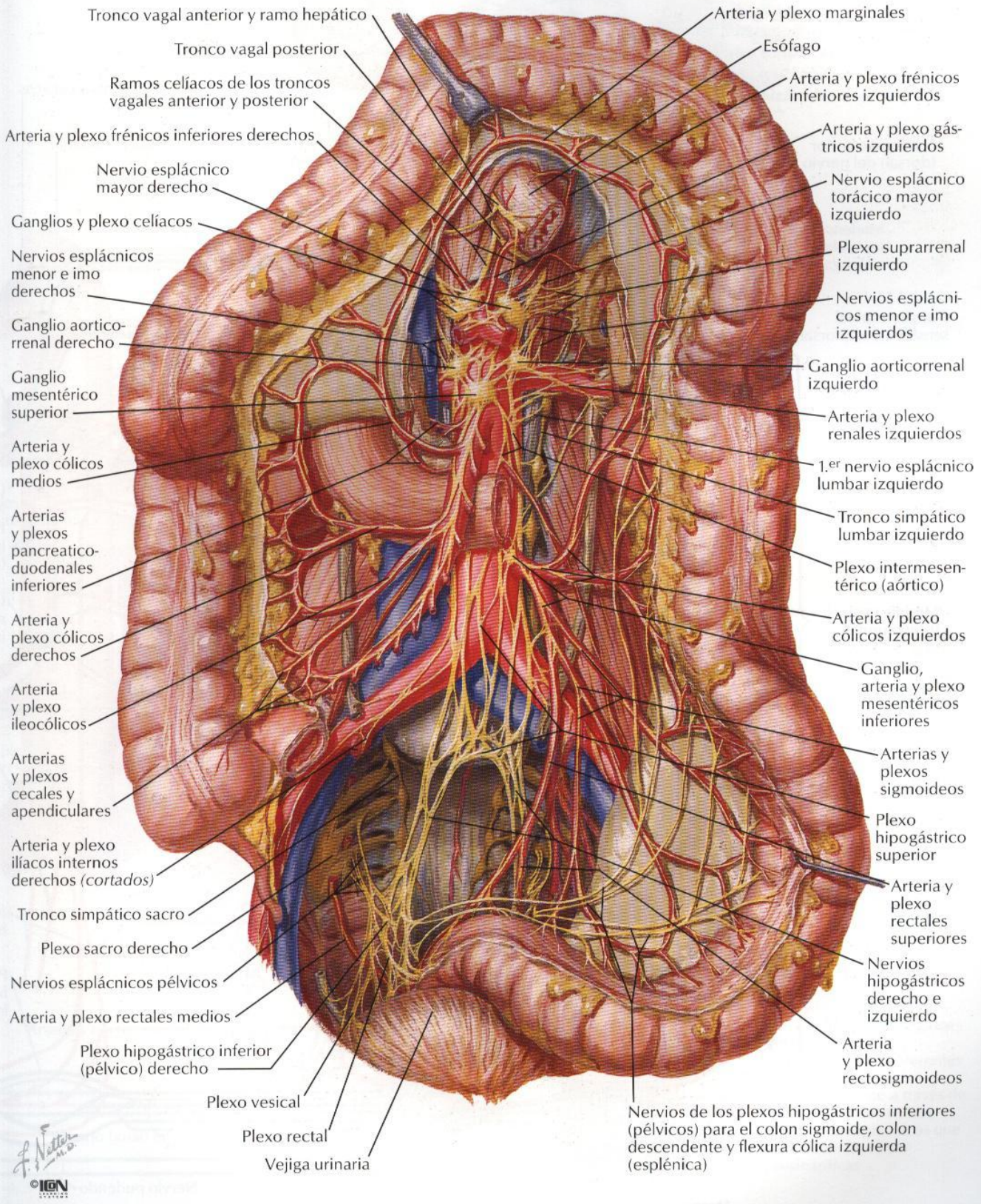

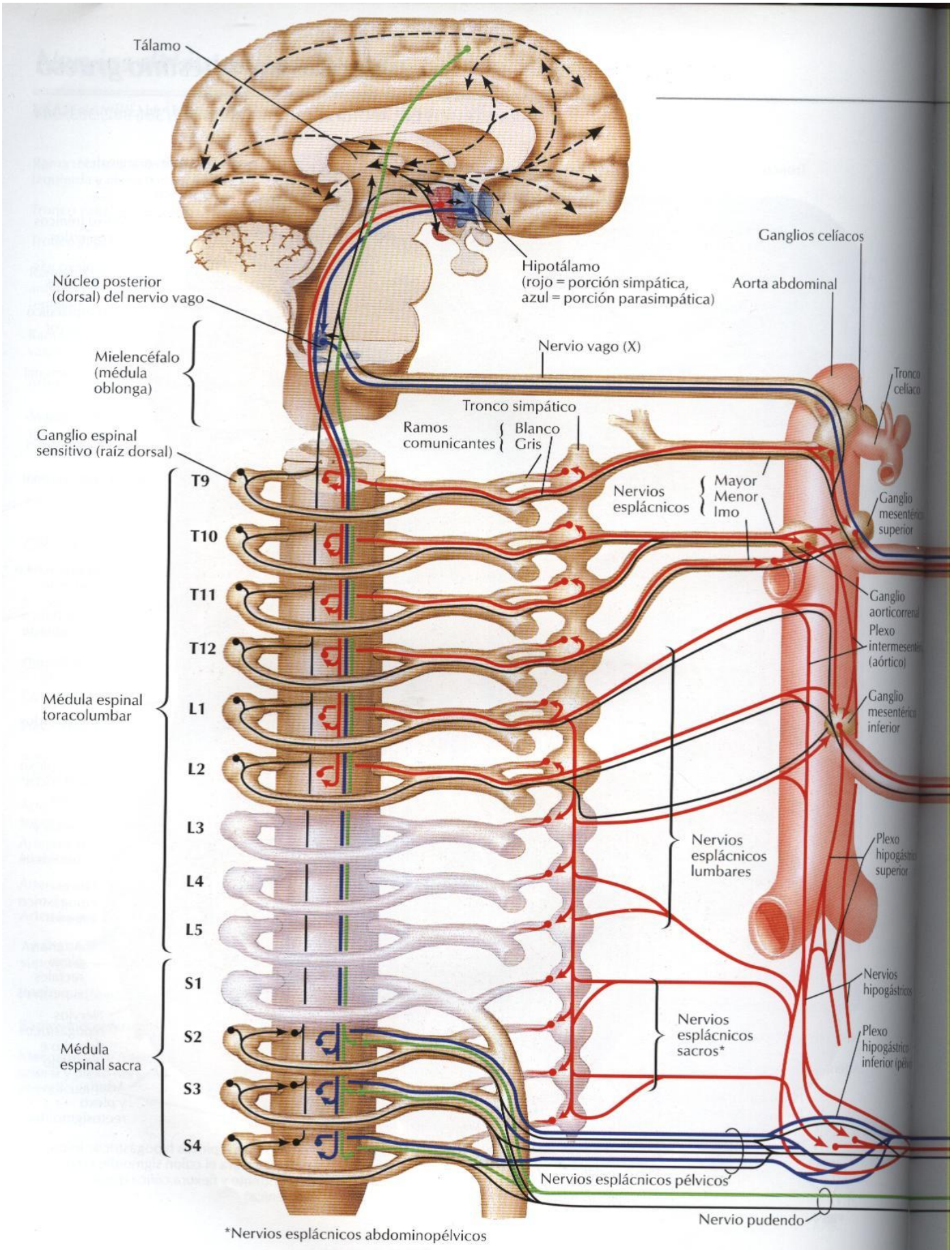
Tálamo
Hipotálamo
(rojo = porción simpática,
azul = porción parasimpática)
Ganglios celíacos
Aorta abdominal
Núcleo posterior
(dorsal) del nervio vago
Mielencéfalo
(médula
oblonga)
Nervio vago (X)
Tronco
celíaco
Tronco simpático
Ramos
comunicantes
Blanco
Gris
Ganglio espinal
sensitivo (raíz dorsal)
T9
T10
T11
T12
L1
L2
L3
L4
L5
S1
S2
S3
S4
Nervios
esplácnicos
Mayor
Menor
Imo
Ganglio
mesentérico
superior
Ganglio
aorticorrenal
Plexo
intermesentérico
(aórtico)
Ganglio
mesentérico
inferior
Médula espinal
toracolumbar
Nervios
esplácnicos
lumbares
Plexo
hipogástrico
superior
Nervios
hipogástricos
Nervios
esplácnicos
sacros*
Plexo
hipogástrico
inferior (pélvico)
Médula
espinal sacra
Nervios esplácnicos pélvicos
Nervio pudendo
*Nervios esplácnicos abdominopélvicos

# Inervación de los intestinos delgado y grueso: esquema

VÉASE TAMBIÉN LÁMINA 153

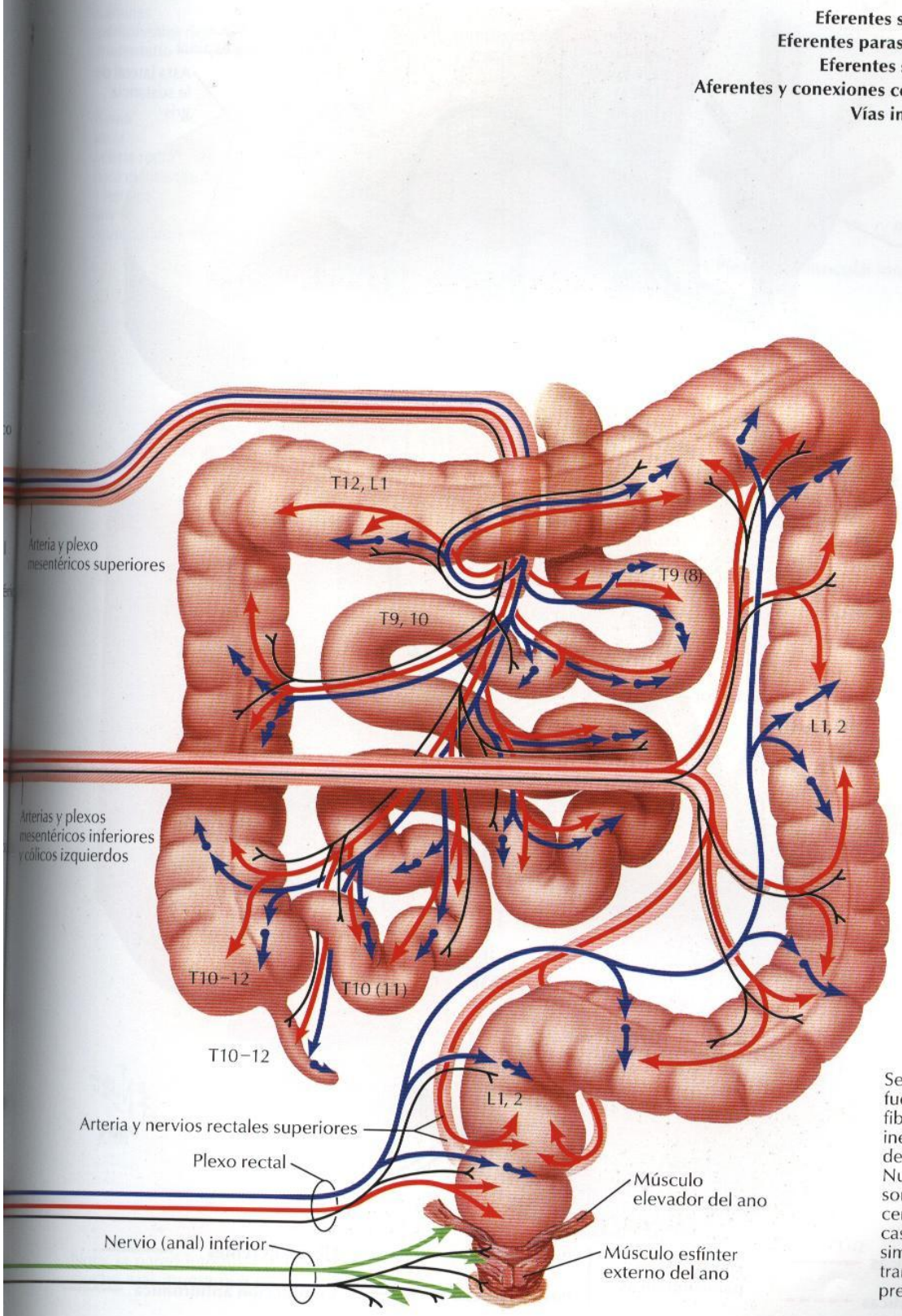


Se indican las principales fuentes segmentarias de fibras simpáticas que inervan diferentes regiones del tracto intestinal. Numerosas fibras aferentes son transportadas centrípetamente a través de casi los mismos nervios simpáticos esplácnicos que transmiten las fibras presinápticas

# Vías reflejas autónomas: esquema

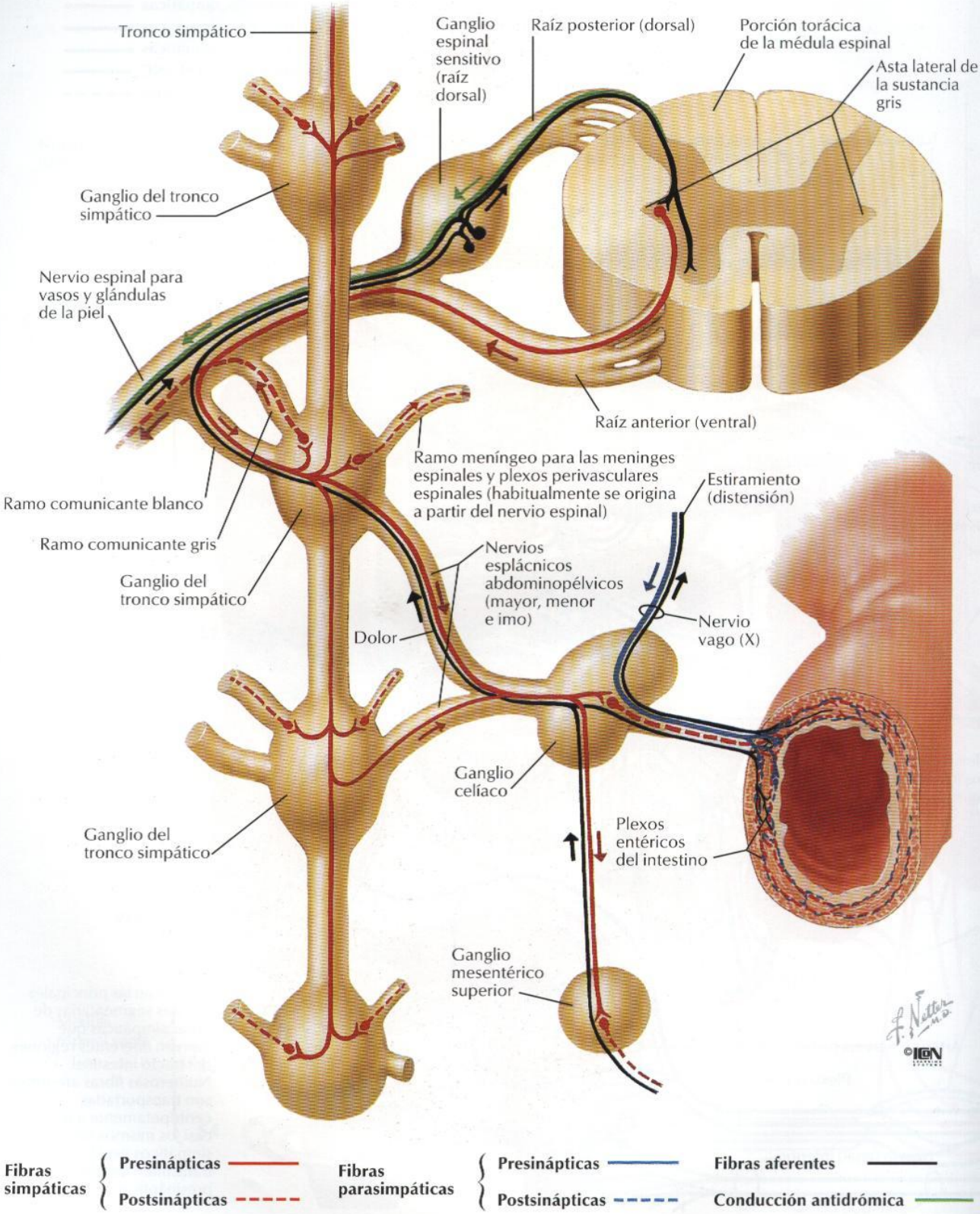


| | | | | | |
|---|---|---|---|---|---|
| **Fibras simpáticas** | **Presinápticas** ——— | **Fibras parasimpáticas** | **Presinápticas** ——— | **Fibras aferentes** ——— | |
| | **Postsinápticas** - - - - | | **Postsinápticas** - - - - | **Conducción antidrómica** ——— | |

# Plexos autónomos intrínsecos del intestino: esquema

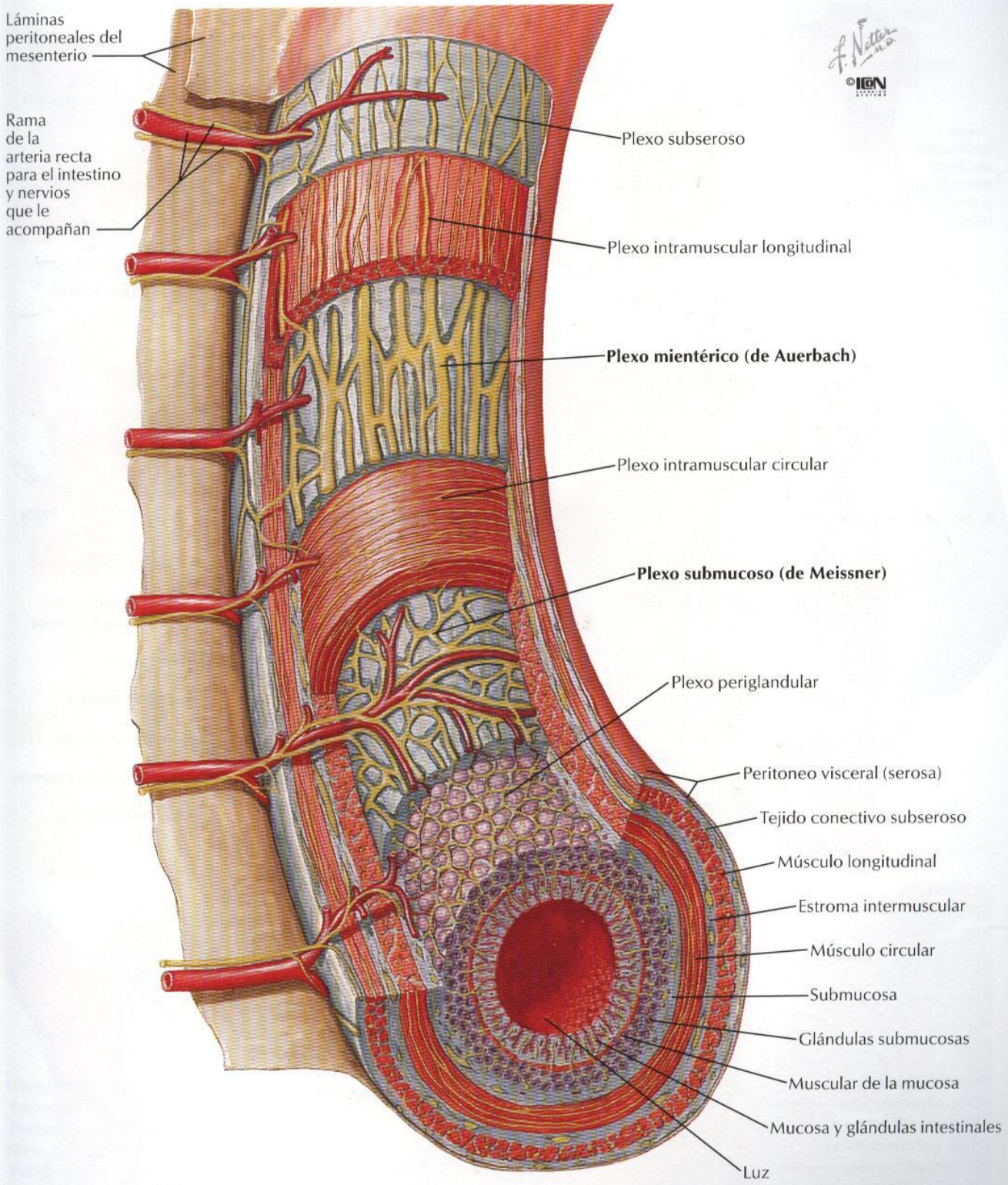


Nota: la pared intestinal se muestra mucho más gruesa que en la realidad

# Inervación del hígado y tracto biliar: esquema

VÉASE TAMBIÉN LÁMINA 153

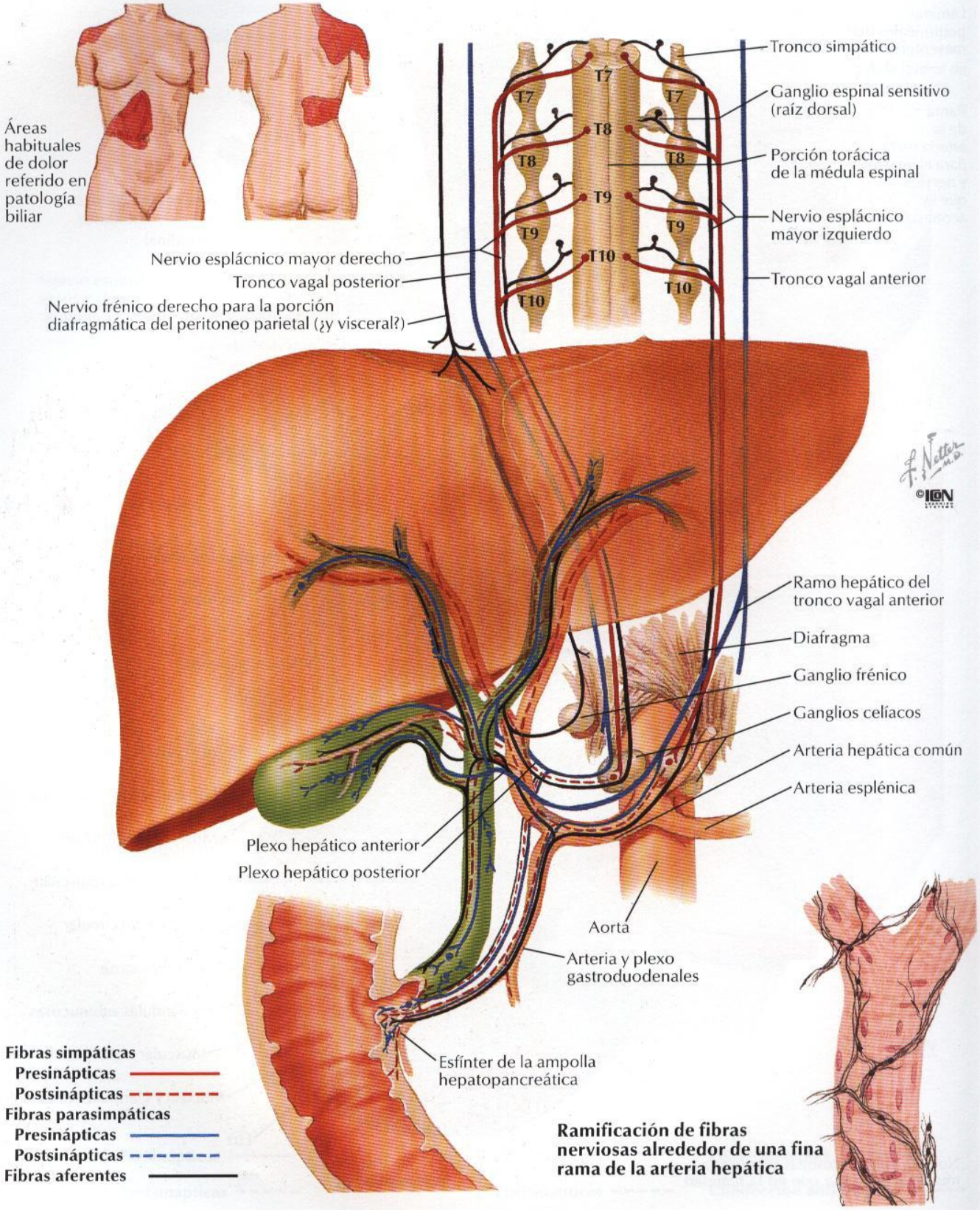

# Inervación del páncreas: esquema

VÉASE TAMBIÉN LÁMINA 153

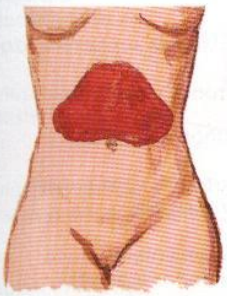

Áreas habituales de dolor pancreático

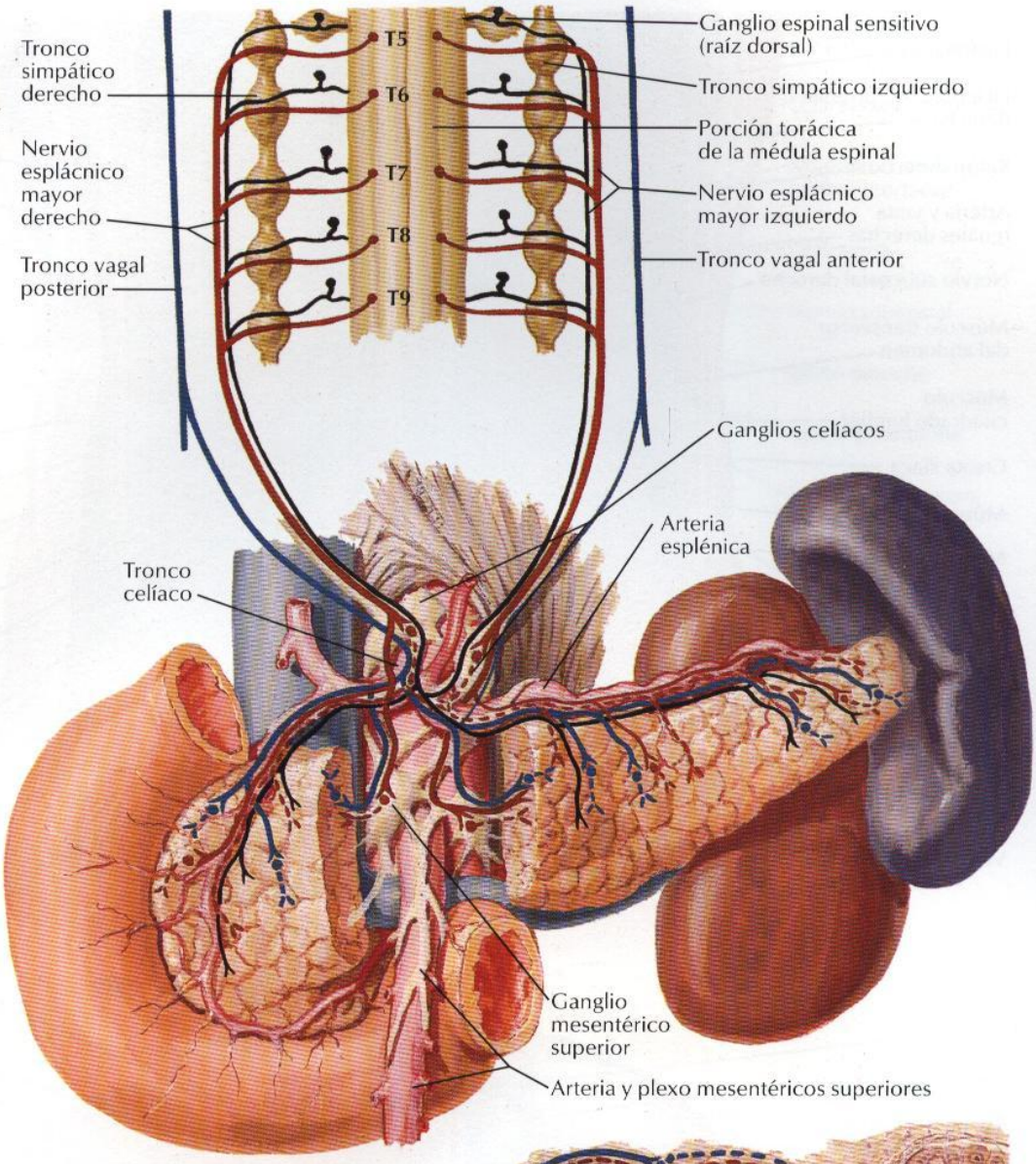

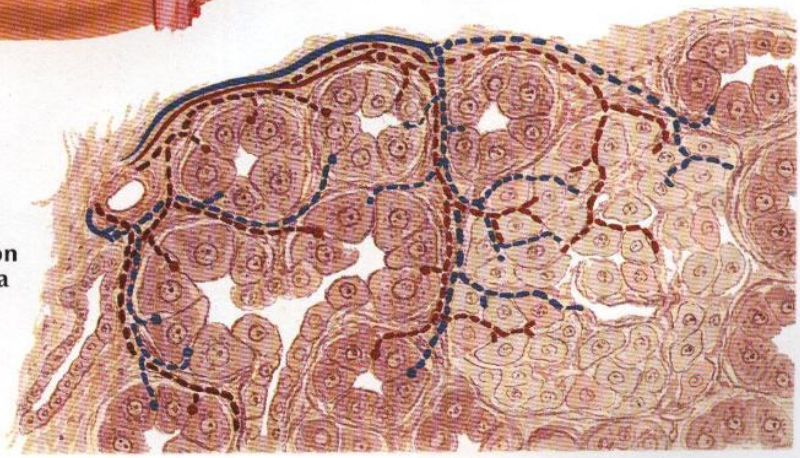

**Esquema de la inervación intrínseca**

**Fibras simpáticas**
- **Presinápticas**
- **Postsinápticas**

**Fibras parasimpáticas**
- **Presinápticas**
- **Postsinápticas**

**Fibras aferentes**

# Riñones in situ: visiones anteriores

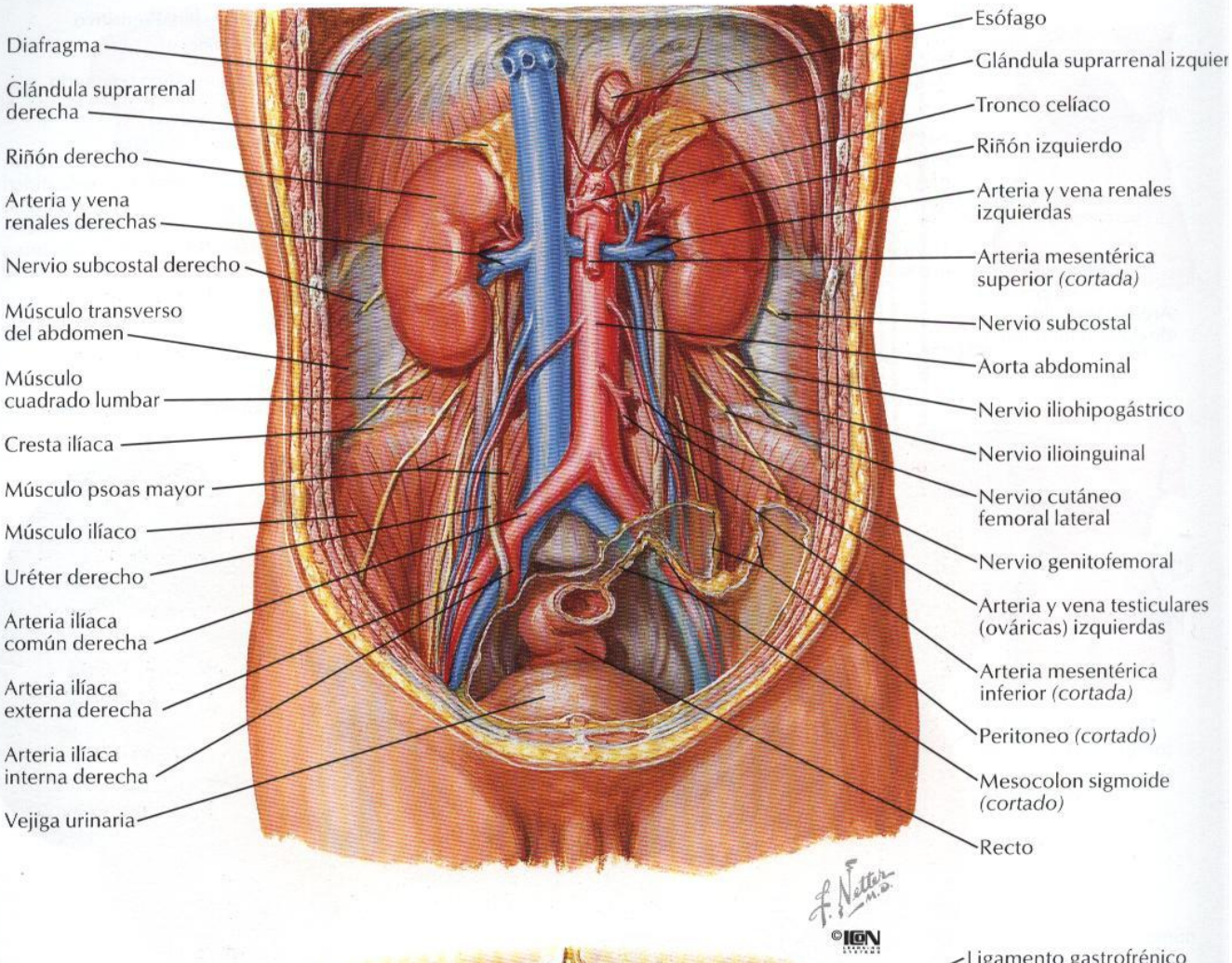


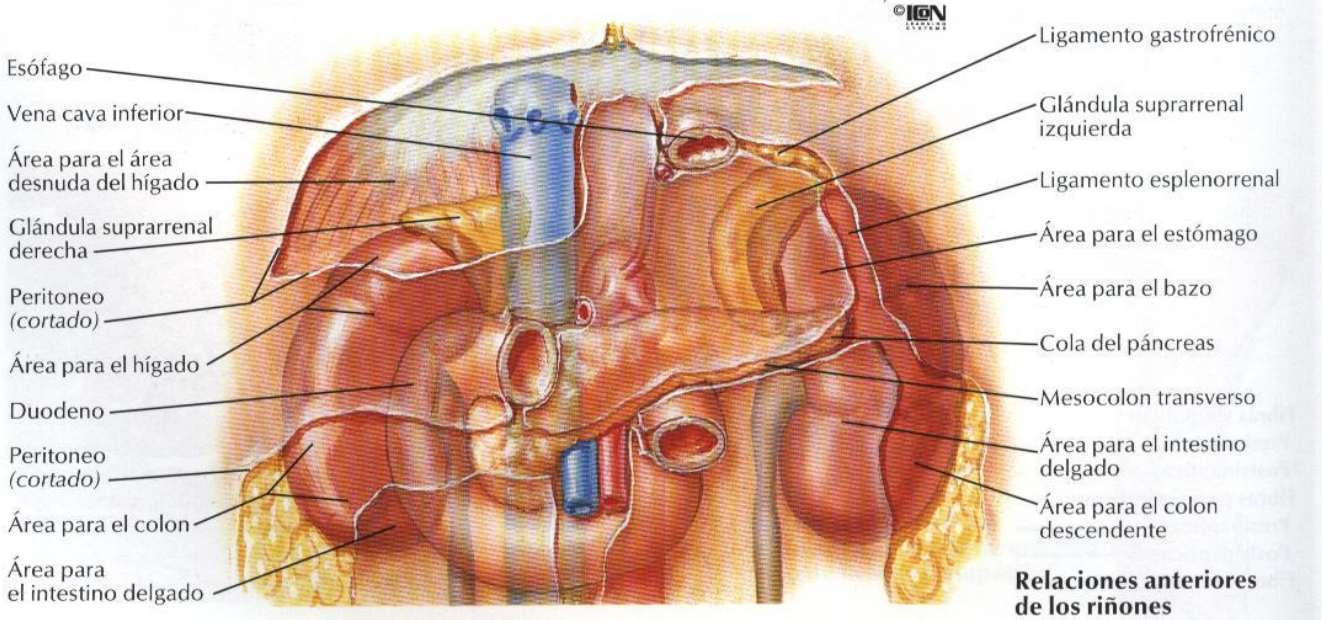


**Relaciones anteriores de los riñones**

Músculo dorsal ancho
Músculo serrato posterior inferior
Músculo oblicuo externo del abdomen
Aponeurosis del músculo transverso del abdomen
Músculo oblicuo interno del abdomen
Fascia toracolumbar (lámina posterior)
Cresta ilíaca
Músculo erector de la columna
Aponeurosis glútea (sobre el músculo glúteo medio)
Músculo glúteo mayor

10
11
12

Pleura (receso costodiafragmático)
Ligamento lumbocostal
Músculo cuadrado lumbar *(cortado)*
Diafragma
Nervio subcostal
Riñón derecho
Colon ascendente
Músculo transverso del abdomen
Nervio iliohipogástrico
Nervio ilioinguinal
Músculo cuadrado lumbar *(cortado)*
Músculo psoas mayor
Ligamento iliolumbar

F. Netter M.D.
©ICON

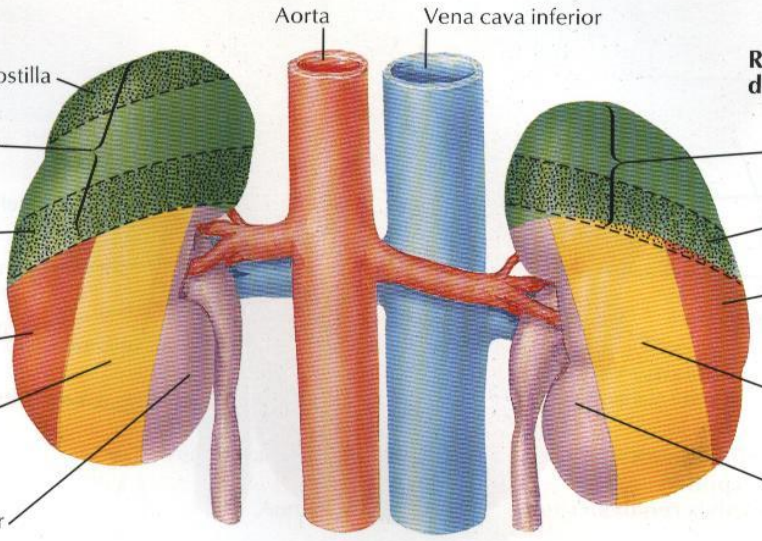


**Relaciones posteriores de los riñones**

# Estructura macroscópica del riñón

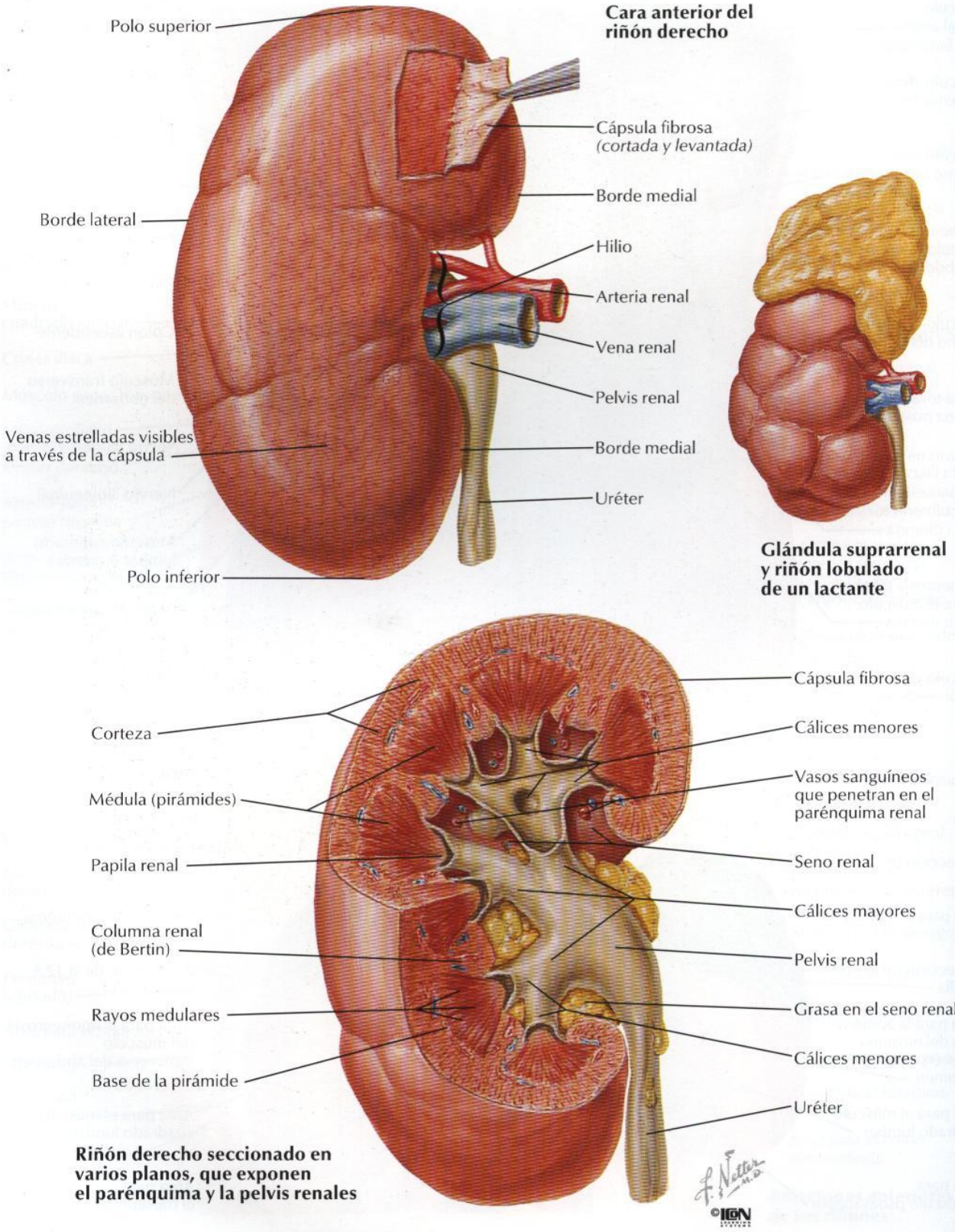

# Arteria y vena renales in situ

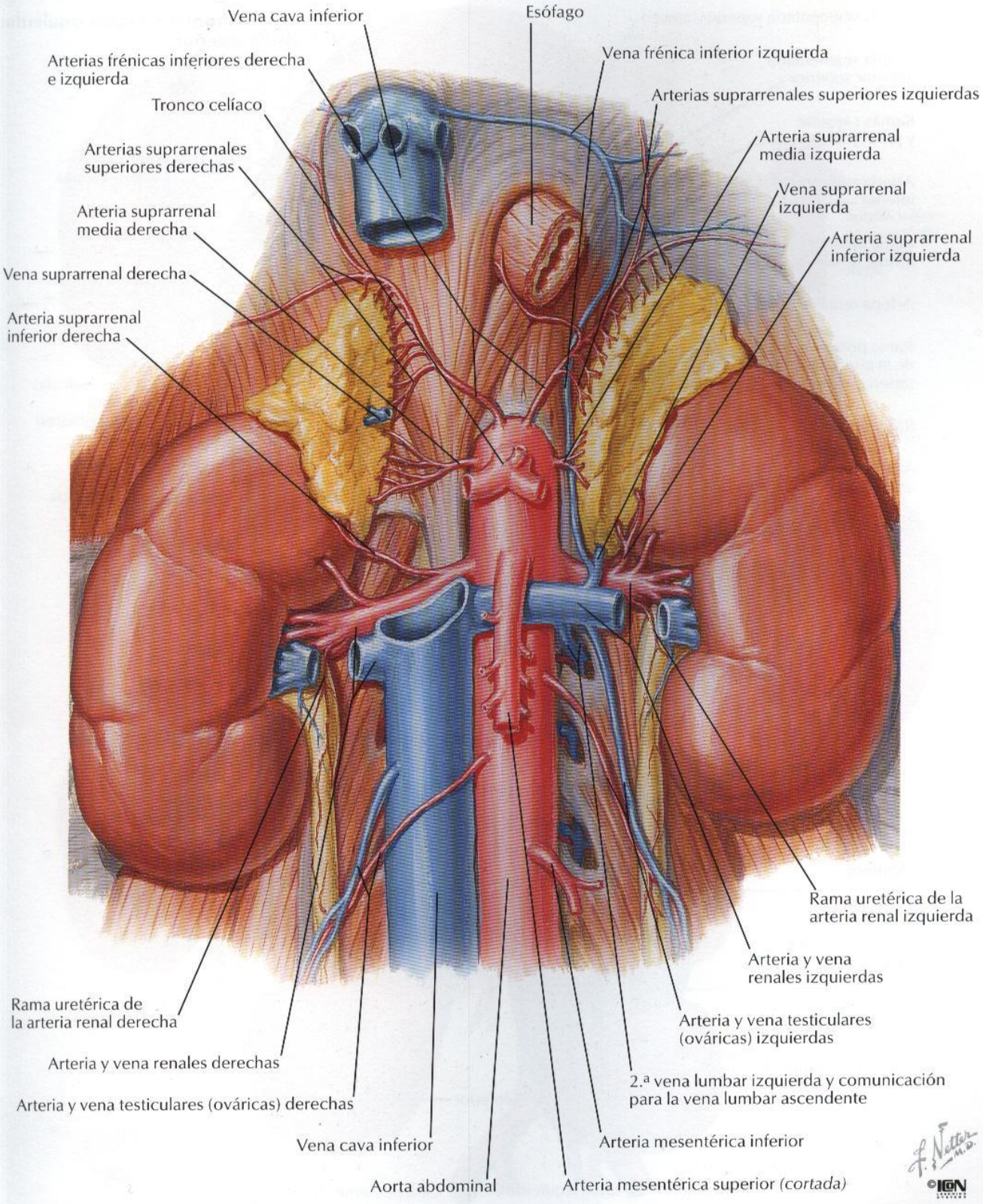

# Arterias intrarrenales y segmentos del riñón

**Sección frontal del riñón izquierdo: visión anterior**

Arteria segmentaria superior (apical)

Arteria segmentaria anterior superior

Ramas capsular y perirrenal

Arteria suprarrenal inferior

Rama anterior de la arteria renal

Arteria renal

Rama posterior de la arteria renal (arteria segmentaria posterior)

Ramas pélvica y uretérica

Arteria segmentaria anterior inferior

Arterias segmentarias posteriores

Arteria segmentaria inferior

Arterias interlobulares

Arterias arqueadas

Arterias radiadas corticales (interlobulillares)

Arteria radiada perforante (capsular)

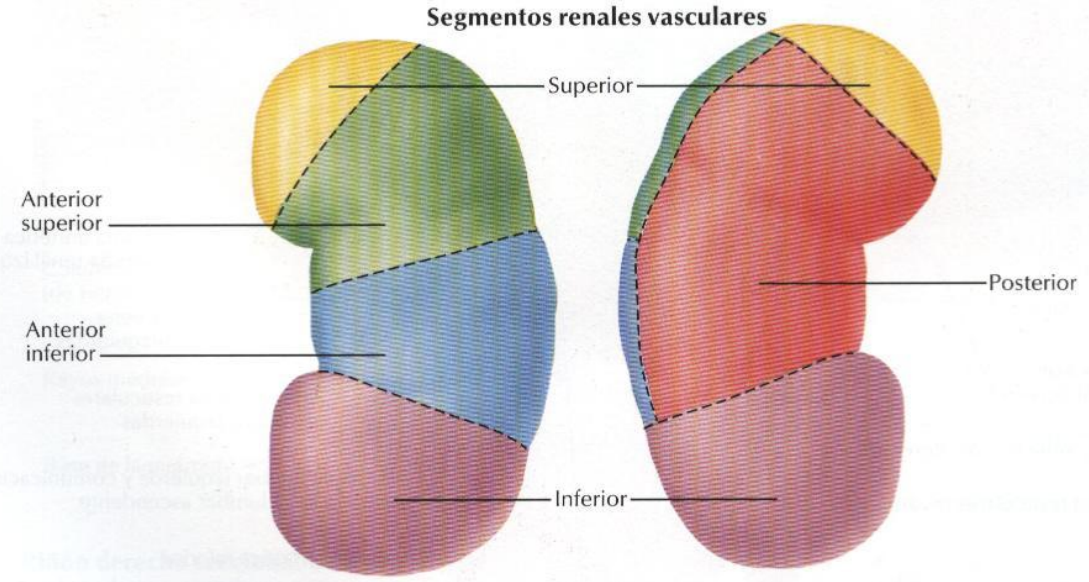

# Variaciones en la arteria y vena renales

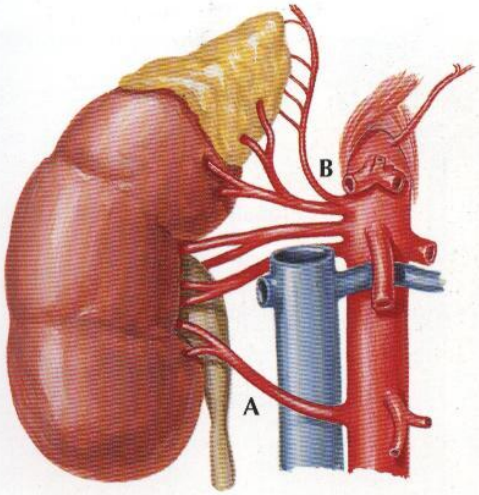


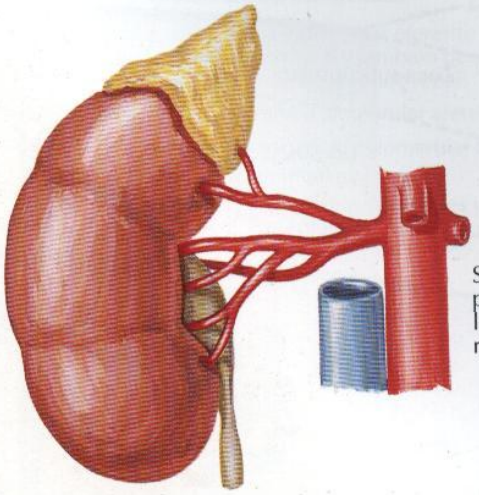

Subdivisión proximal de la arteria renal

**A** La arteria renal derecha accesoria baja puede pasar anterior a la vena cava inferior, en lugar de posterior a ésta

**B** La arteria frénica inferior con arterias suprarrenales superiores puede originarse a partir de la arteria renal (arteria suprarrenal media ausente)

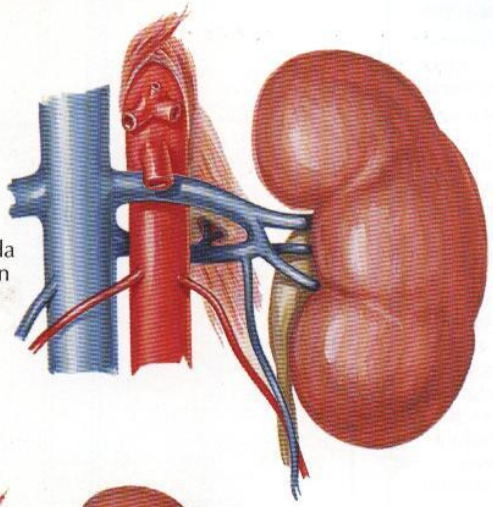

La vena renal izquierda doble puede formar un anillo alrededor de la aorta abdominal

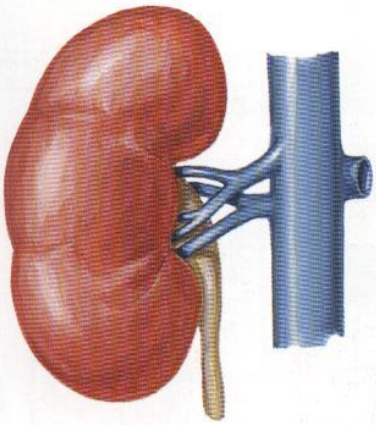

Venas renales múltiples

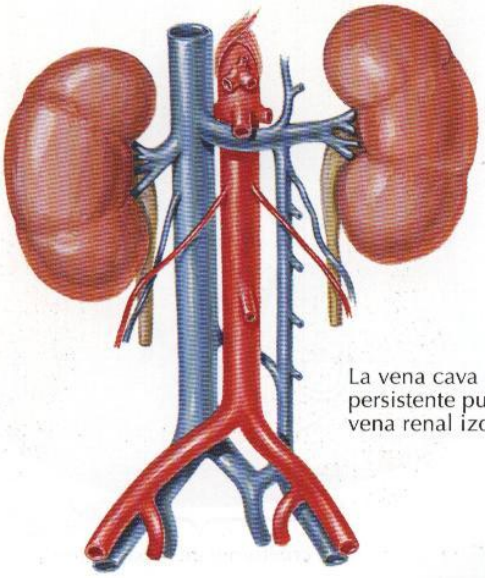

La vena cava inferior izquierda persistente puede unirse a la vena renal izquierda

# Nefrona y túbulo colector: esquema

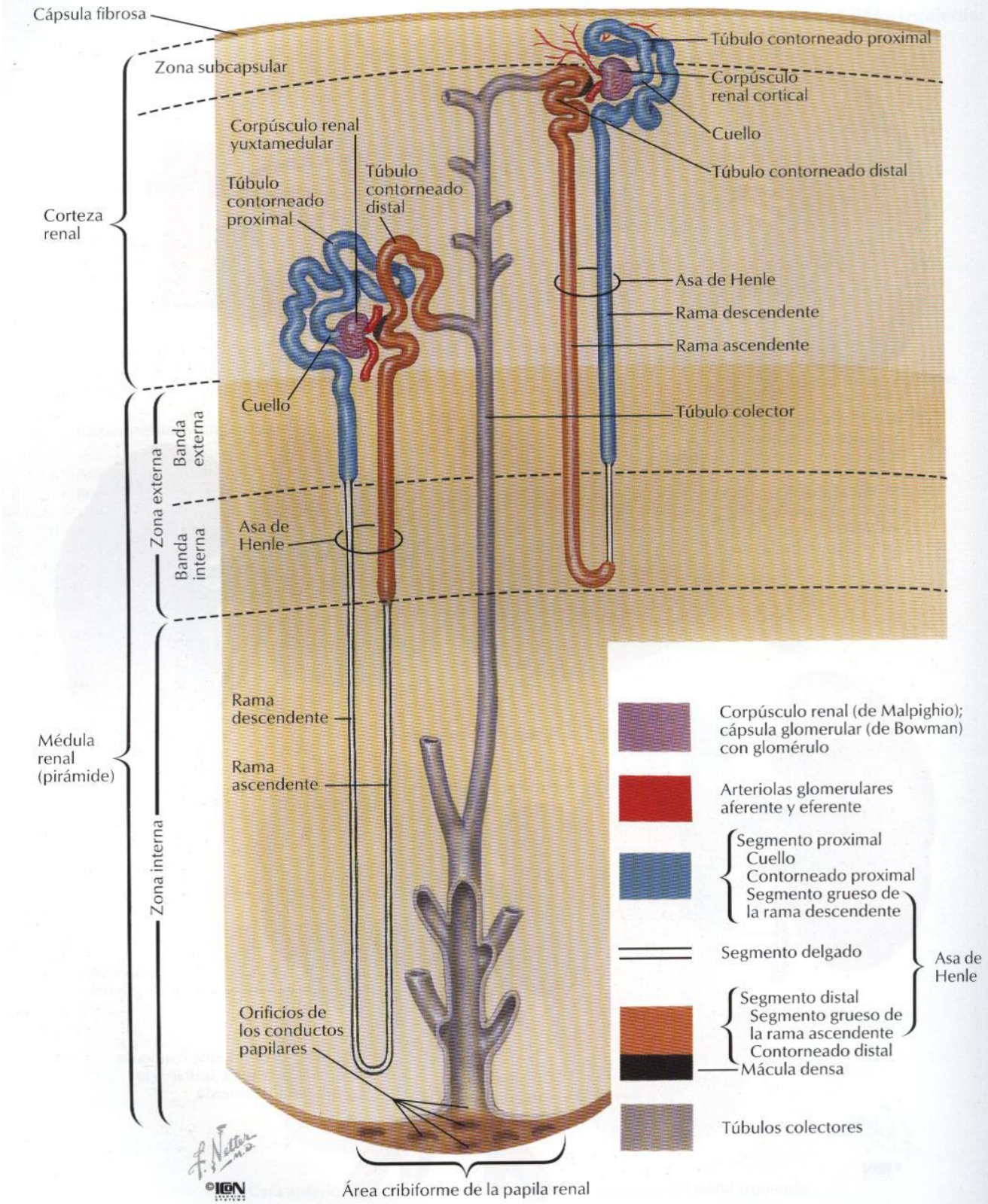

# Vasos sanguíneos en el parénquima renal: esquema

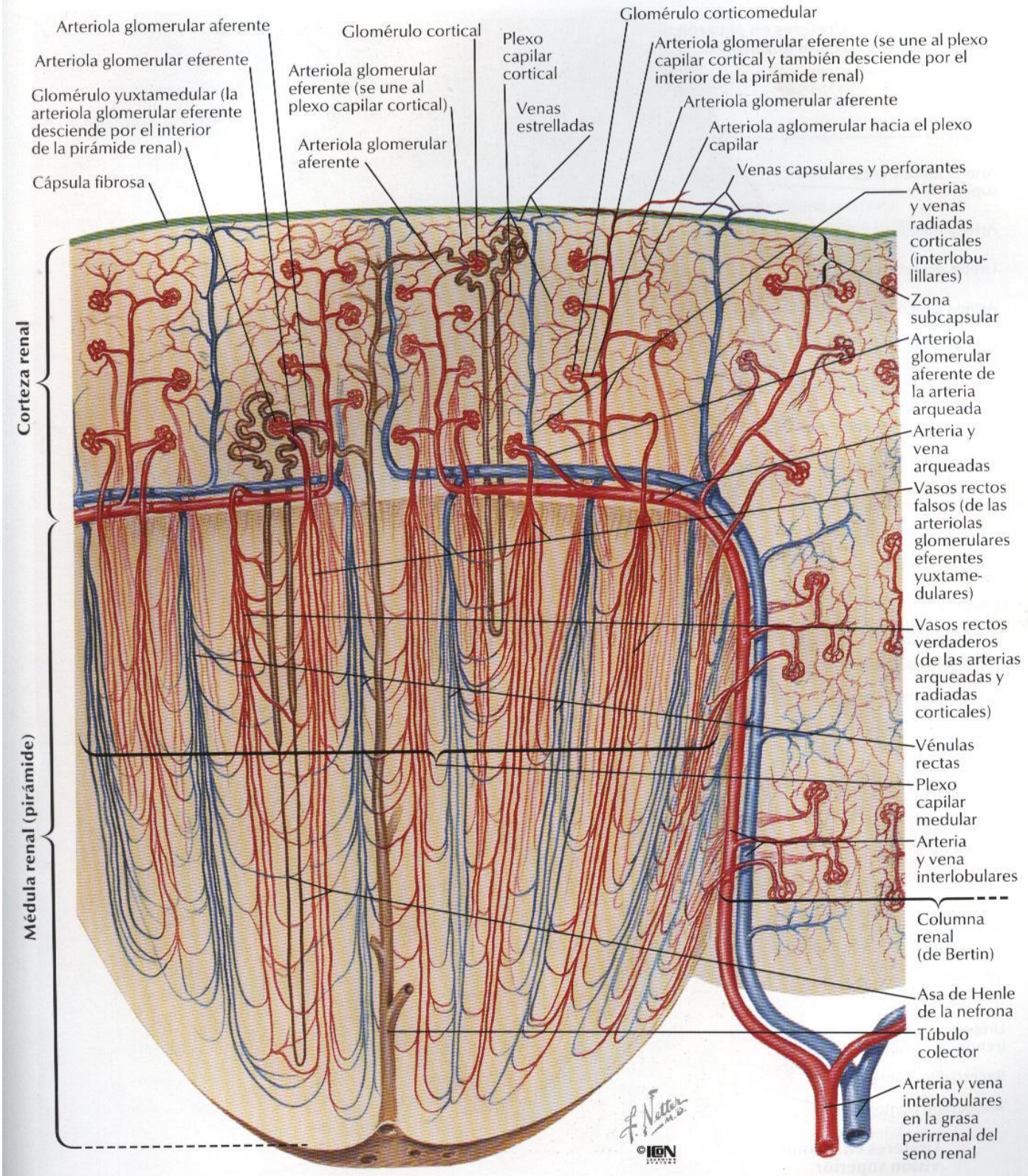

# Uréteres

*VÉANSE TAMBIÉN LÁMINAS 339, 340, 344*

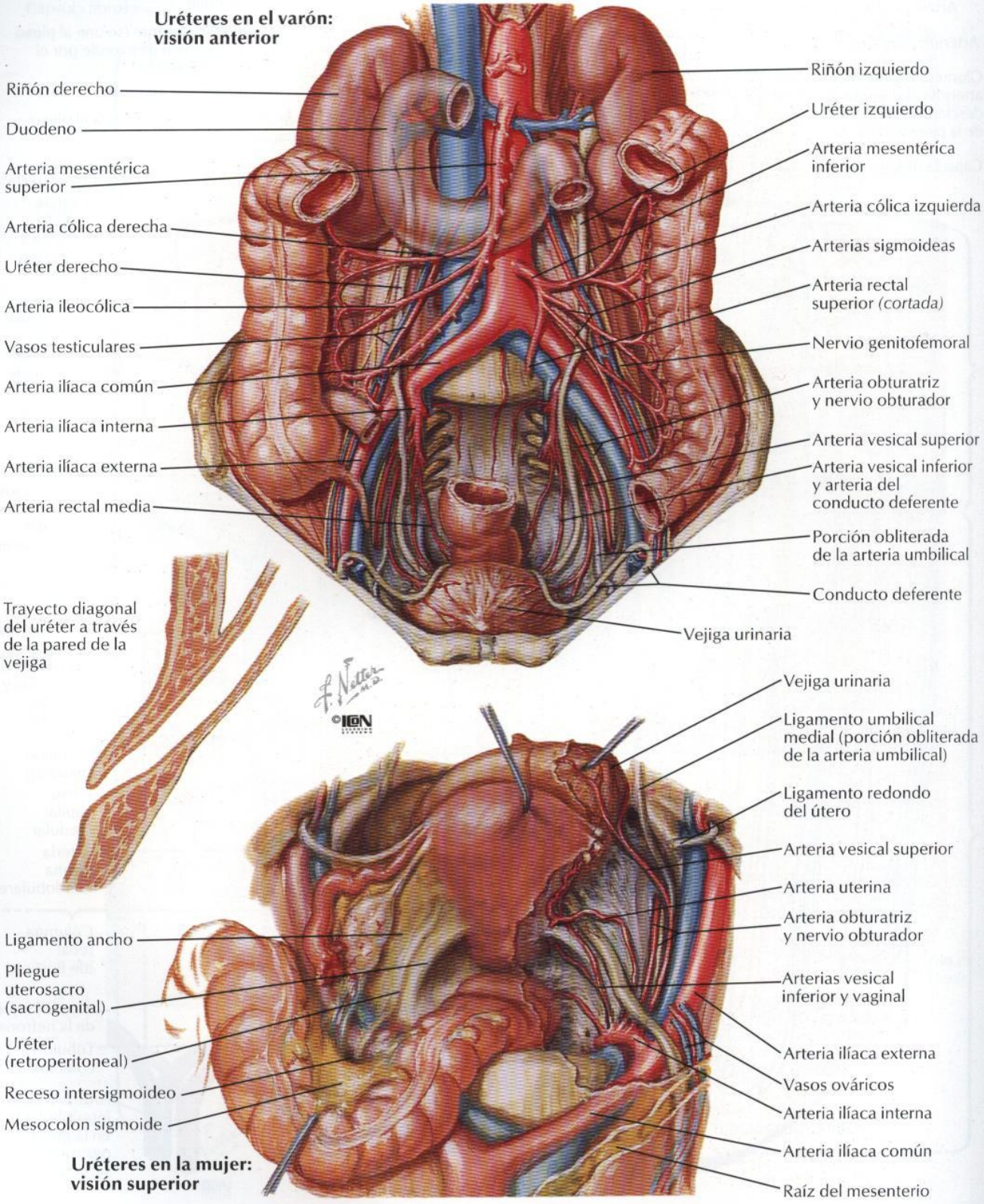

# Arterias de los uréteres y vejiga urinaria

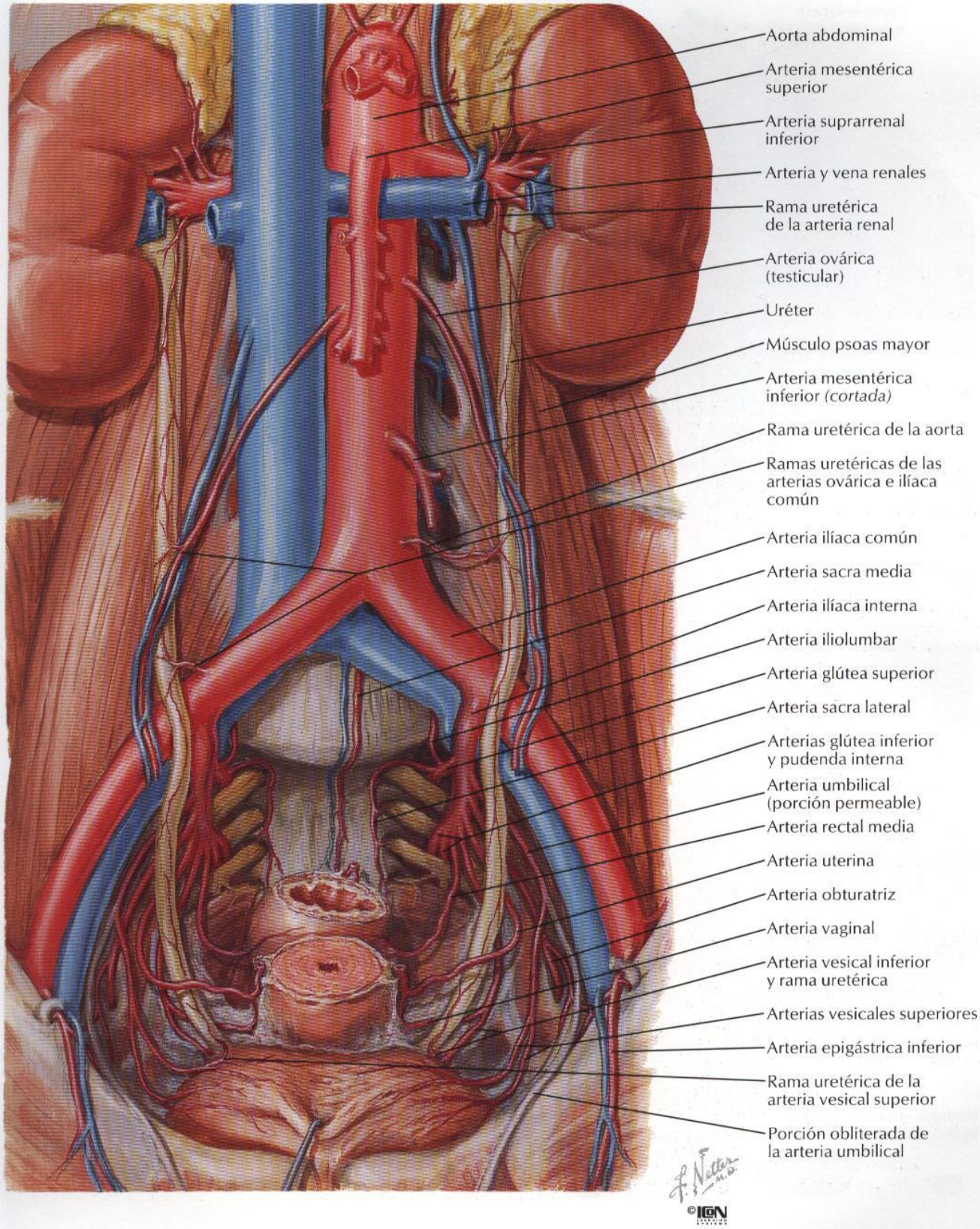

# Vasos y nódulos linfáticos de los riñones y vejiga urinaria

*VÉANSE TAMBIÉN LÁMINAS 377, 379*

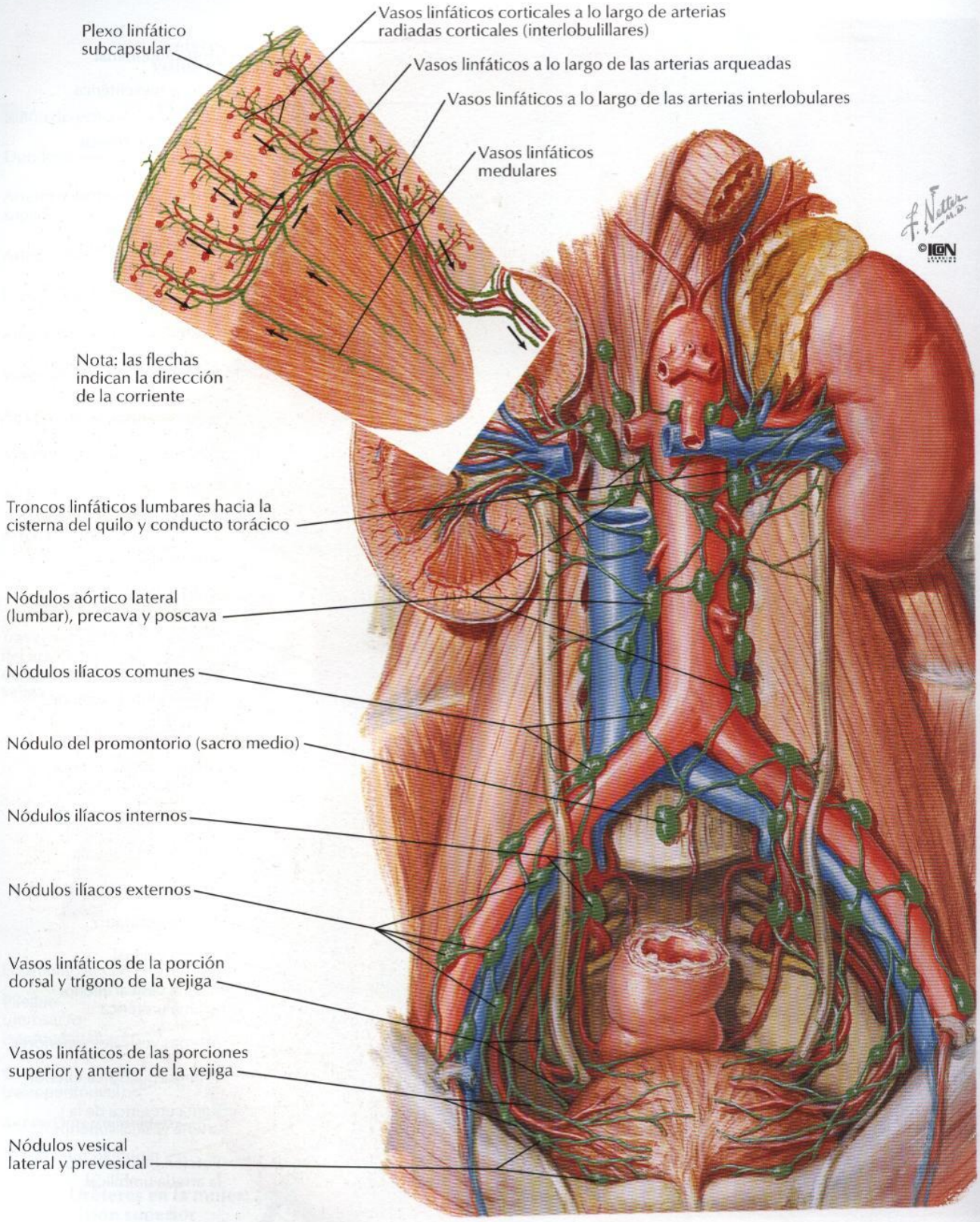

# Nervios de riñones, uréteres y vejiga urinaria

VÉASE TAMBIÉN LÁMINA 152

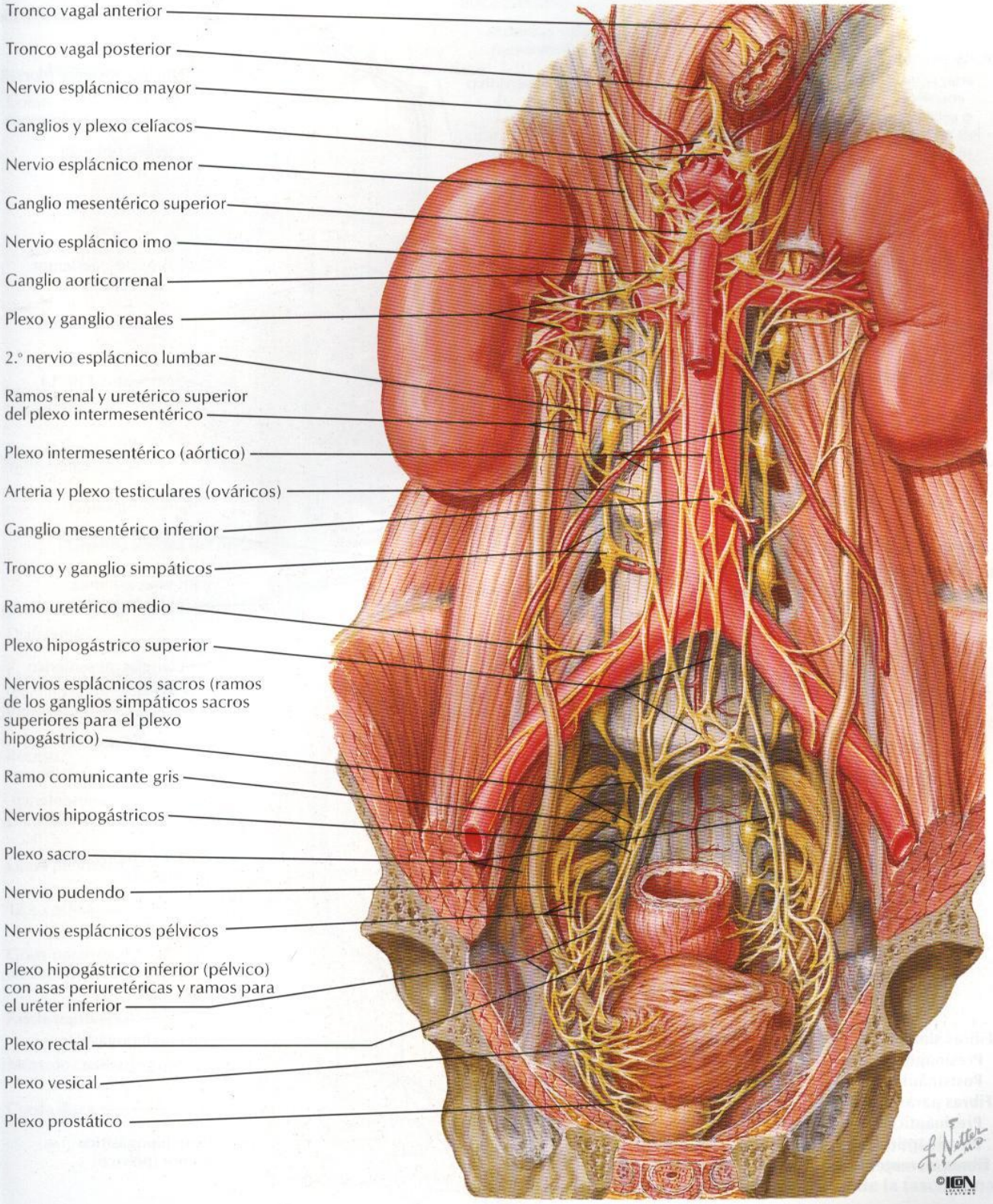

# Inervación de los riñones y uréteres superiores: esquema

VÉANSE TAMBIÉN LÁMINAS 153, 388

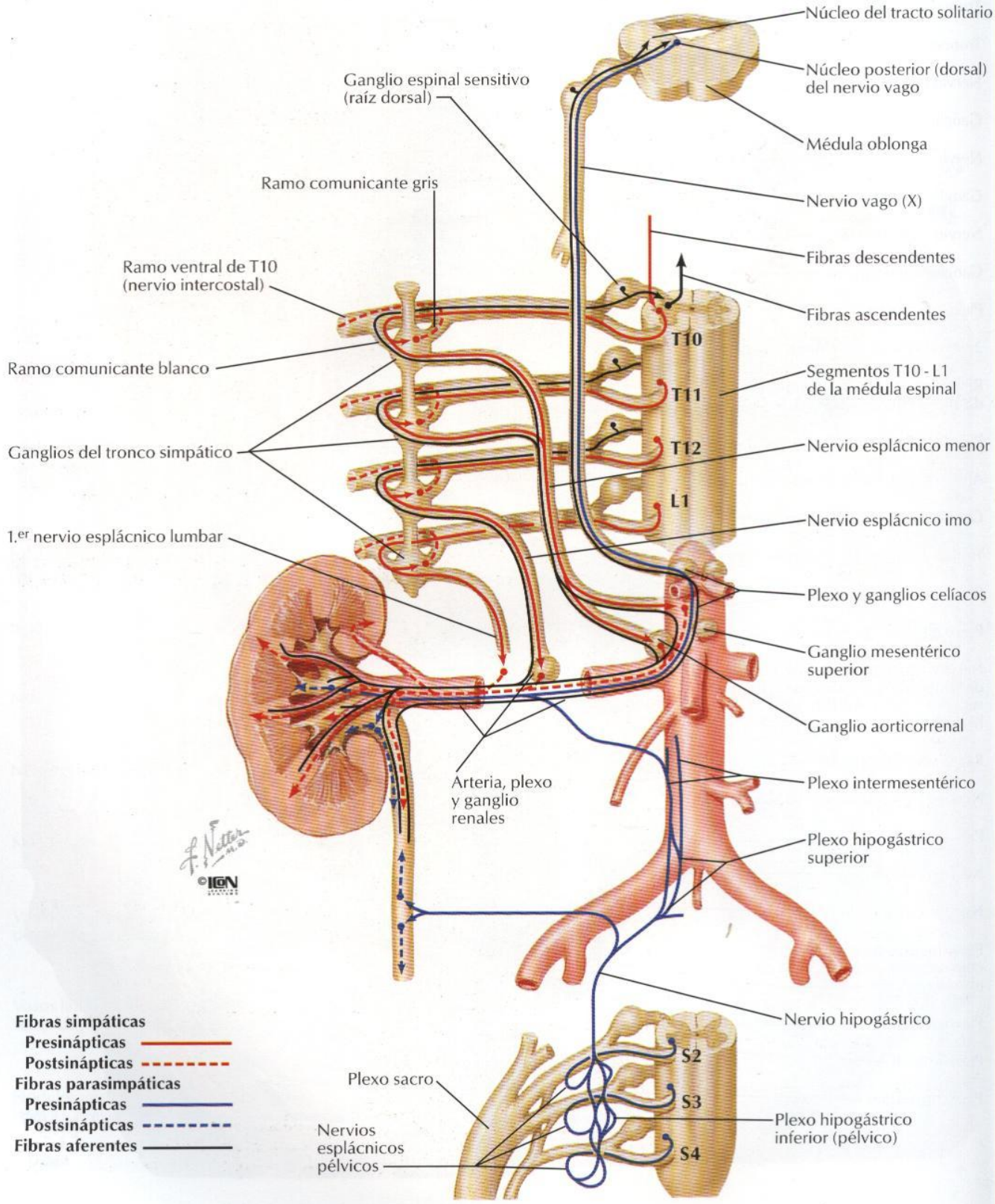

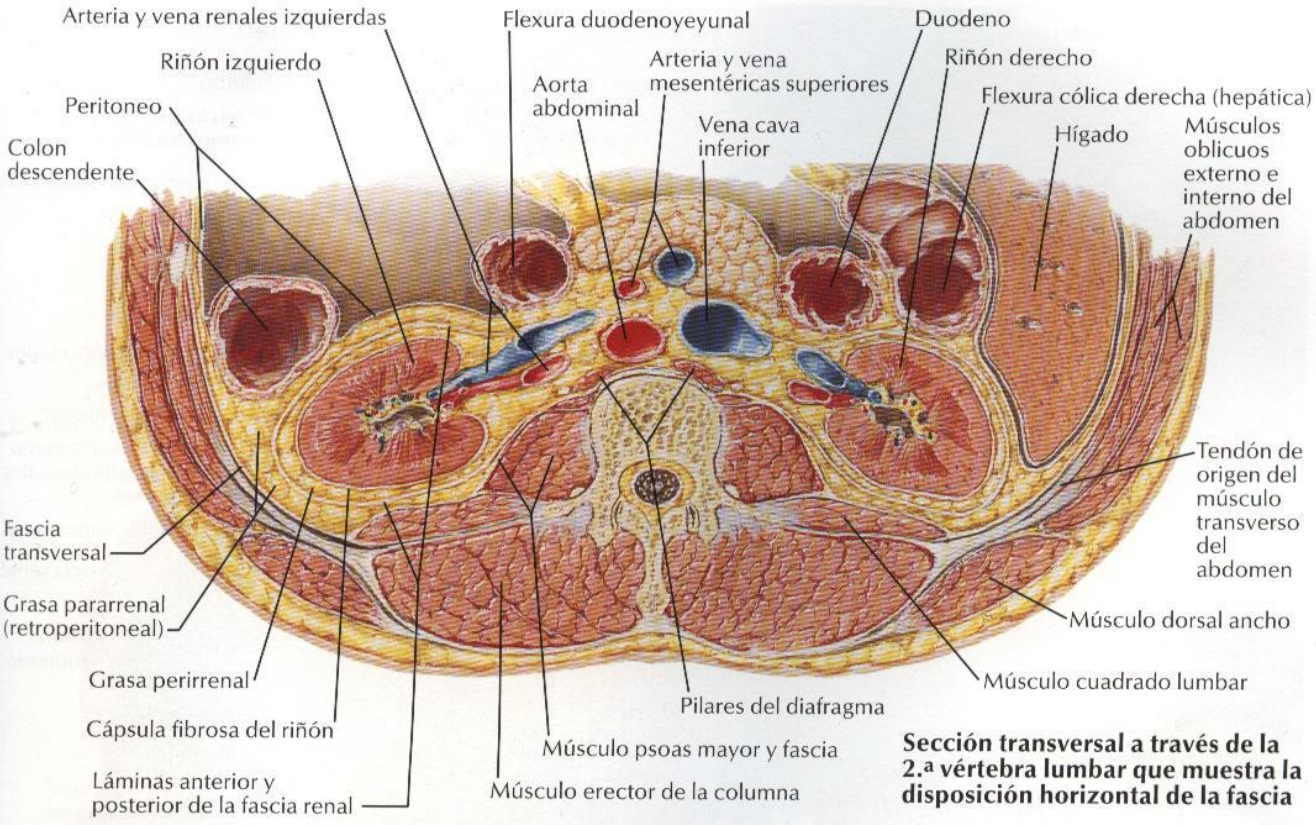


**Sección transversal a través de la 2.ª vértebra lumbar que muestra la disposición horizontal de la fascia**

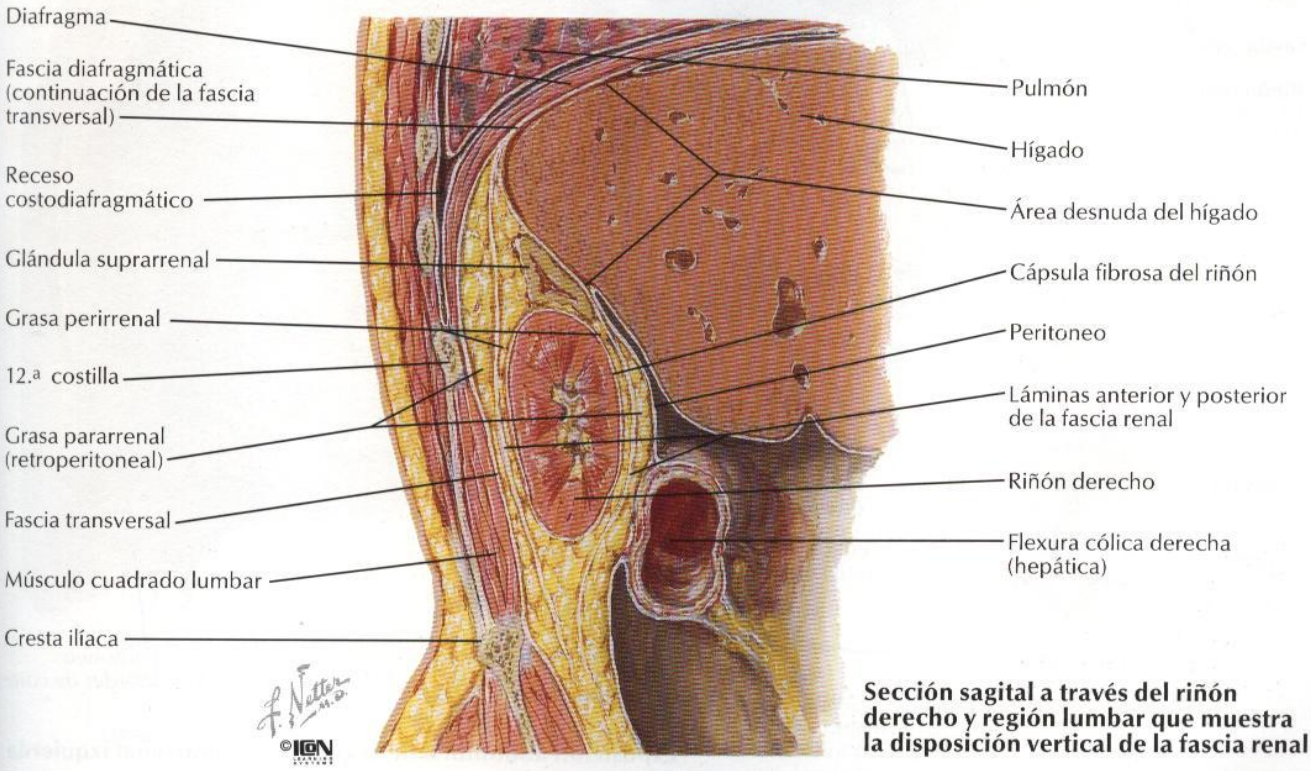


**Sección sagital a través del riñón derecho y región lumbar que muestra la disposición vertical de la fascia renal**

# Arterias y venas de las glándulas suprarrenales in situ

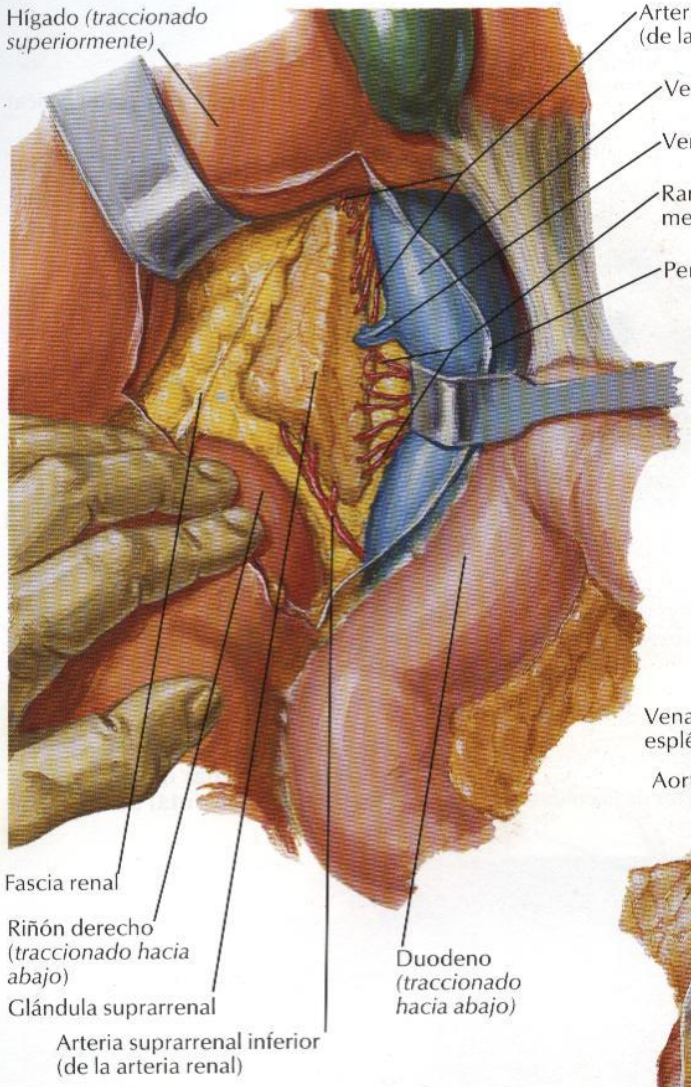


**Exposición abdominal de la glándula suprarrenal derecha**

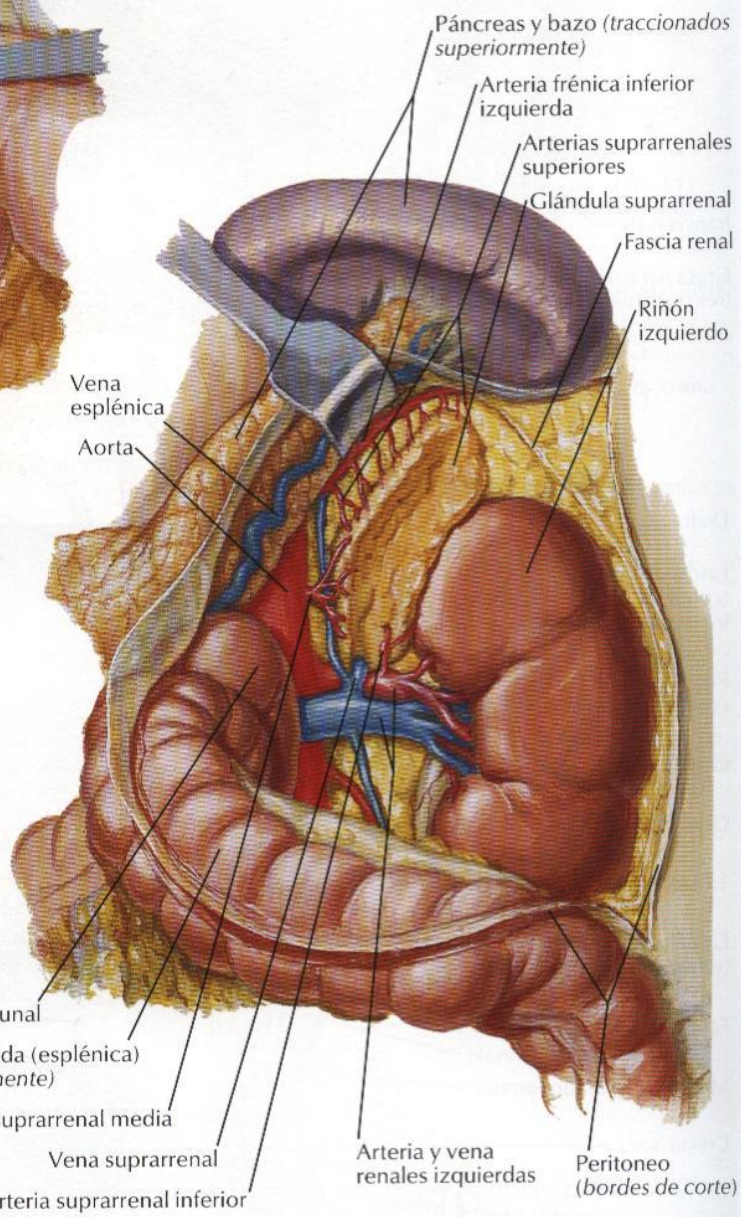


**Exposición abdominal de la glándula suprarrenal izquierda**

**Sección transversal a través de la glándula suprarrenal**

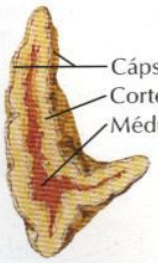


©IGN

# Nervios de las glándulas suprarrenales: disección y esquema

VÉANSE TAMBIÉN LÁMINAS 152, 153

Nervio frénico derecho
Tronco vagal anterior
Arteria y plexo frénicos inferiores derechos
Glándula suprarrenal derecha
Nervio esplácnico mayor derecho
Nervio esplácnico menor derecho
Nervio esplácnico imo derecho
Ganglio y plexo renales derechos
Tronco simpático derecho
1.er nervio esplácnico lumbar derecho
Nervio frénico izquierdo
Tronco vagal posterior
Arteria y plexo frénicos inferiores izquierdos
Glándula suprarrenal izquierda
Nervio esplácnico mayor izquierdo
Plexo y ganglios celíacos
Nervio esplácnico menor izquierdo
Ganglios aorticorrenales
Nervio esplácnico imo izquierdo
Ganglio y plexo renales izquierdos
Tronco simpático izquierdo
1.er nervio esplácnico lumbar izquierdo
Ganglio mesentérico superior

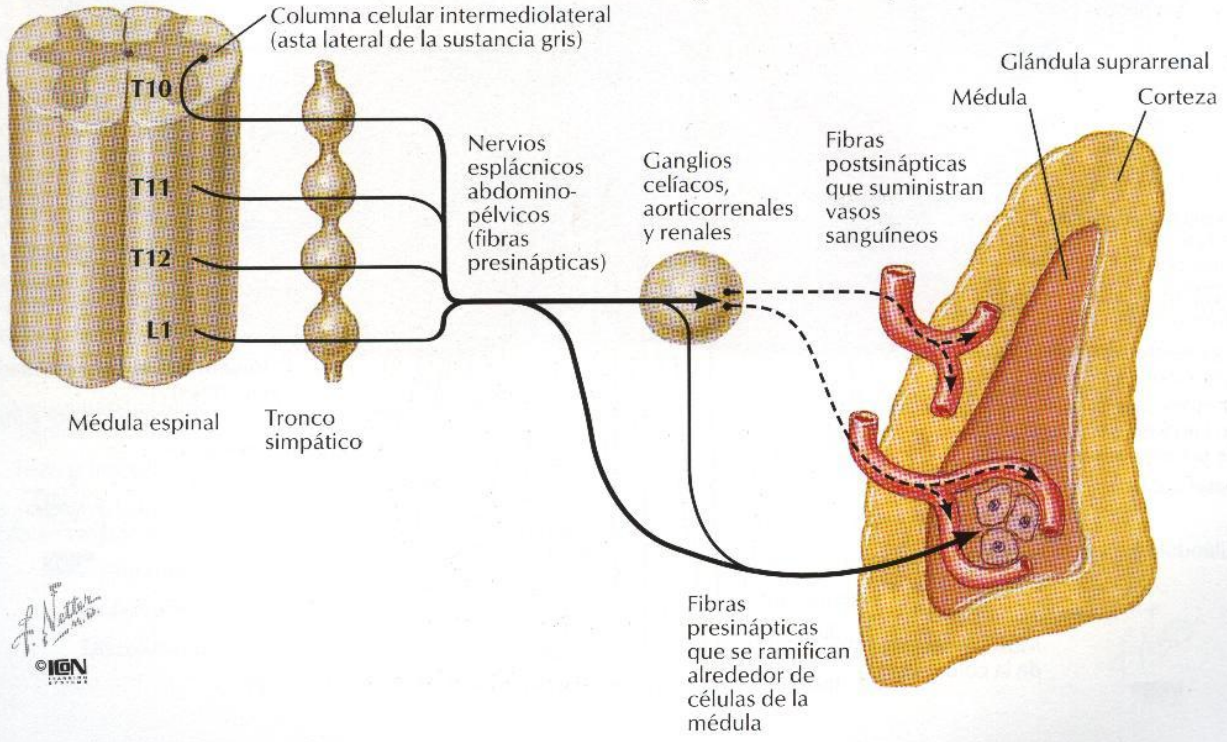


F. Netter M.D.
©ICON

# Sección transversal esquemática del abdomen a nivel de T12 (visión superior)

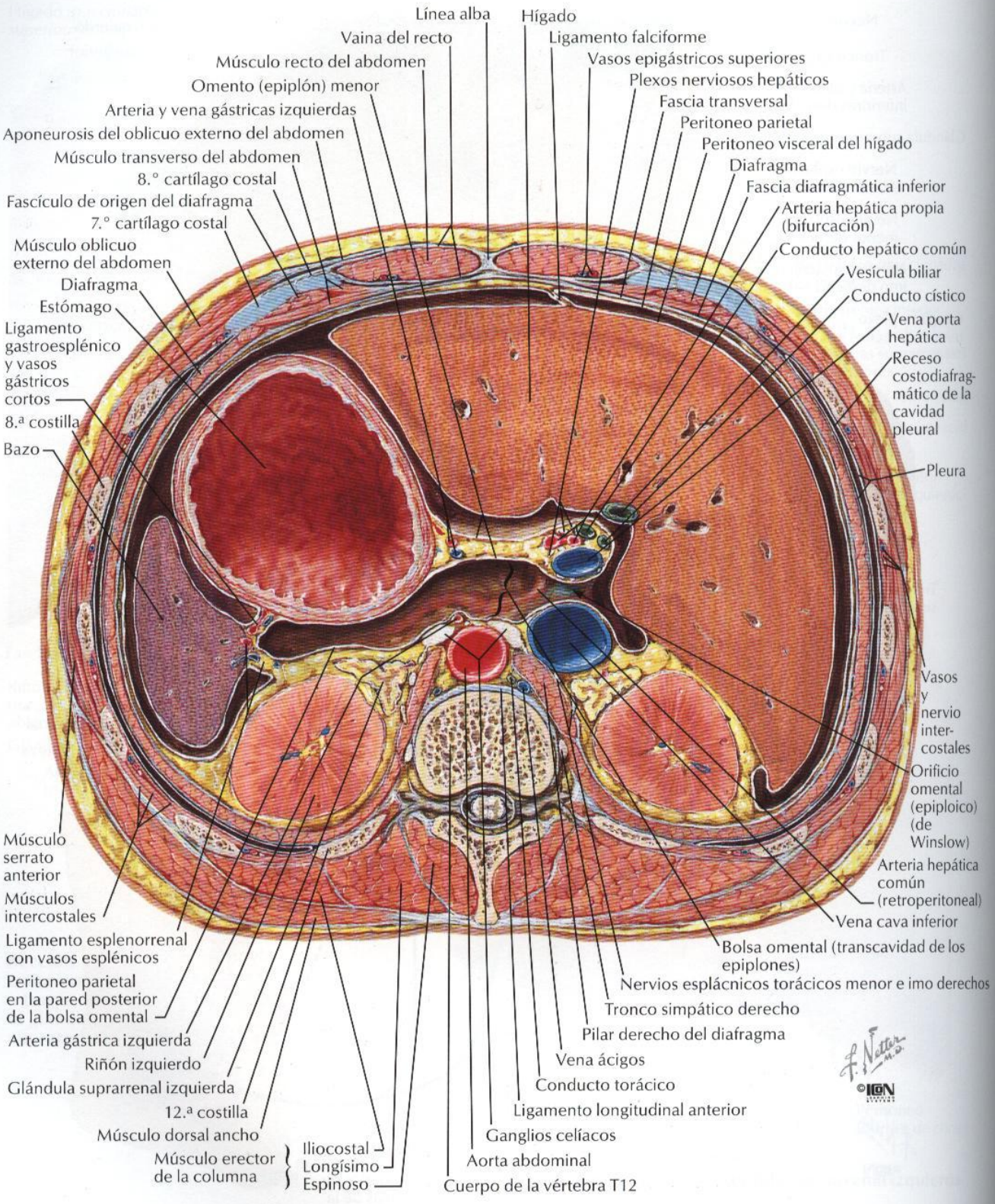

# Sección transversal esquemática del abdomen a nivel de L2, 3 (visión superior)

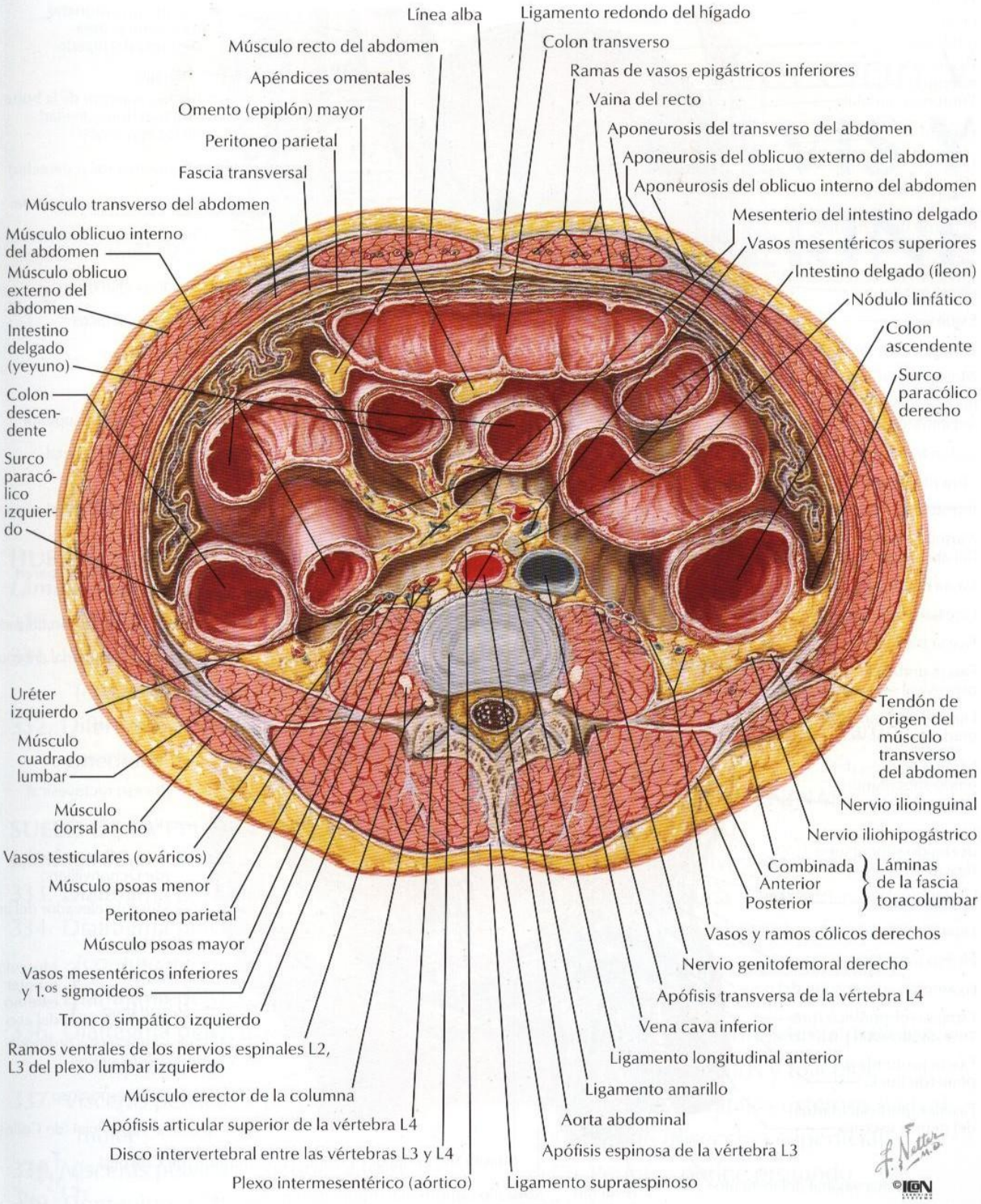

# Pared y vísceras abdominales: sección media (sagital)

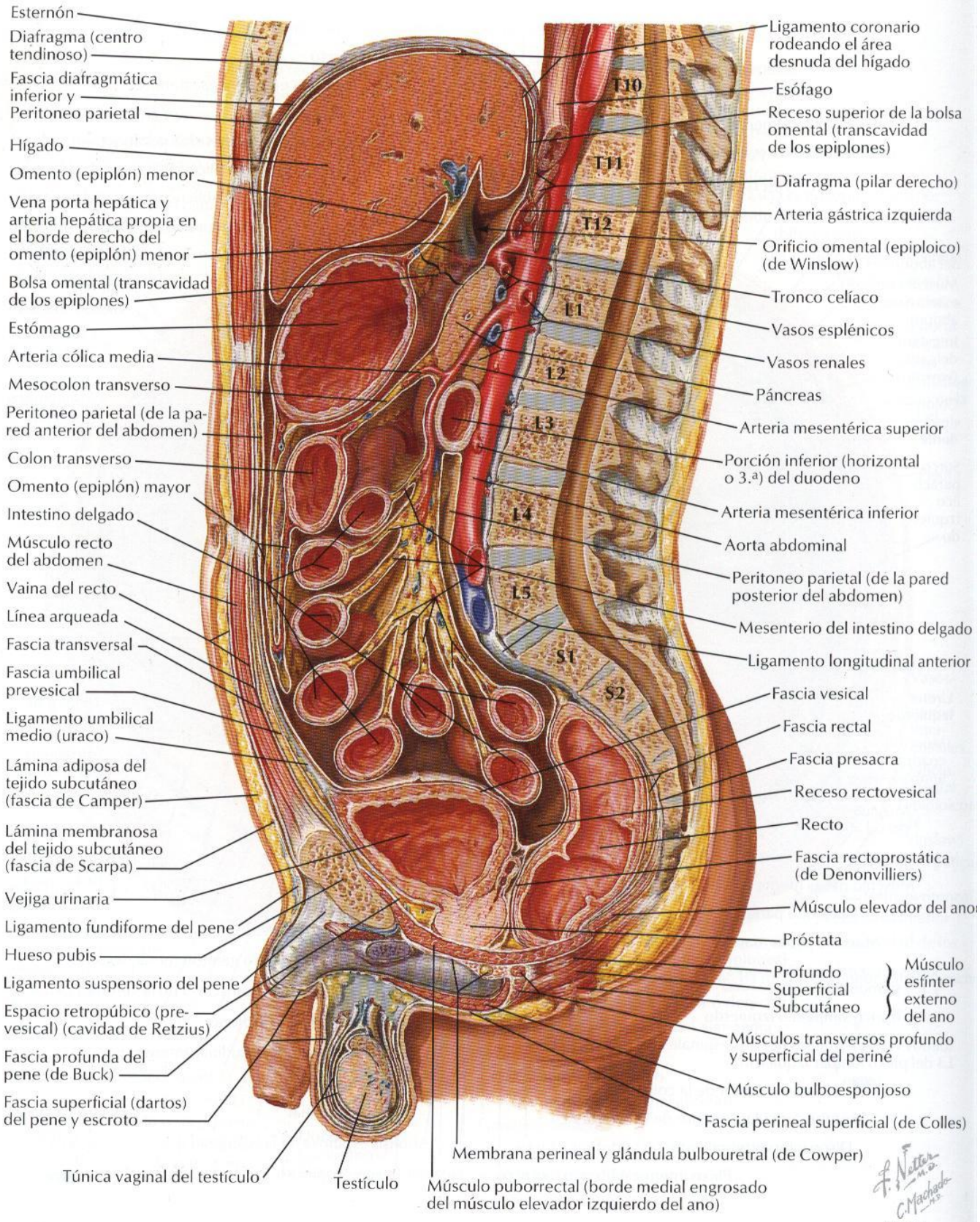

Sección V

# PELVIS Y PERINÉ


**HUESOS Y LIGAMENTOS**
***Láminas 330 – 332***

330. Huesos y ligamentos de la pelvis
331. Huesos y ligamentos de la pelvis *(continuación)*
332. Diferencias de sexo de la pelvis: medidas

**SUELO DE LA PELVIS Y CONTENIDO**
***Láminas 333 – 343***

333. Diafragma pélvico: mujer
334. Diafragma pélvico: mujer *(continuación)*
335. Diafragma pélvico: varón
336. Diafragma pélvico: varón *(continuación)*
337. Vísceras pélvicas y periné: mujer
338. Vísceras pélvicas y periné: varón
339. Contenido de la pelvis: mujer
340. Contenido de la pelvis: varón
341. Fascia y espacios potenciales endopélvicos
342. Vejiga urinaria: orientación y soportes
343. Vejiga urinaria: mujer y varón

**ESTRUCTURAS FEMENINAS**
***Láminas 344 – 353***

344. Vísceras pélvicas
345. Útero, vagina y estructuras de soporte
346. Útero y anexos
347. Útero: cambios con la edad y patrón muscular
348. Útero: variaciones en la posición
349. Ovarios, oocitos y folículos
350. Periné y genitales externos (vulva)
351. Periné (disección superficial)
352. Periné y periné profundo
353. Uretra

**ESTRUCTURAS MASCULINAS**
***Láminas 354 – 362***
354. Periné y genitales externos (disección superficial)
355. Periné y genitales externos (disección profunda)
356. Pene
357. Espacios perineales
358. Próstata y vesículas seminales
359. Uretra
360. Descenso del testículo
361. Escroto y contenido
362. Testículo, epidídimo y conducto deferente

**RECTO**
***Láminas 363 – 368***
363. Recto in situ: mujer y varón
364. Fosas isquionales
365. Recto y conducto anal
366. Musculatura anorrectal
367. Músculo esfínter externo del ano: visiones perineales
368. Espacios reales y potenciales perineopélvicos

**VASCULATURA**
***Láminas 369 – 379***
369. Arterias del recto y conducto anal
370. Venas del recto y conducto anal
371. Arterias y venas de los órganos pélvicos: mujer
372. Arterias y venas del testículo
373. Arterias y venas de la pelvis: mujer
374. Arterias y venas de la pelvis: varón
375. Arterias y venas del periné y útero
376. Arterias y venas del periné: varón
377. Vasos y nódulos linfáticos de la pelvis y genitales: mujer
378. Vasos y nódulos linfáticos del periné: mujer
379. Vasos y nódulos linfáticos de la pelvis y genitales: varón

**INERVACIÓN**
***Láminas 380 – 390***
380. Nervios de los genitales externos: varón
381. Nervios de las vísceras pélvicas: varón
382. Nervios del periné: varón
383. Nervios de las vísceras pélvicas: mujer
384. Nervios del periné y genitales externos: mujer
385. Vías nerviosas en el parto
386. Inervación de los órganos reproductores femeninos: esquema
387. Inervación de los órganos reproductores masculinos: esquema
388. Inervación de la vejiga urinaria y uréter inferior: esquema
389. Estructuras homólogas de los genitales externos
390. Estructuras homólogas de los genitales internos

VÉASE TAMBIÉN LÁMINA 453

**Sección media (sagital)**

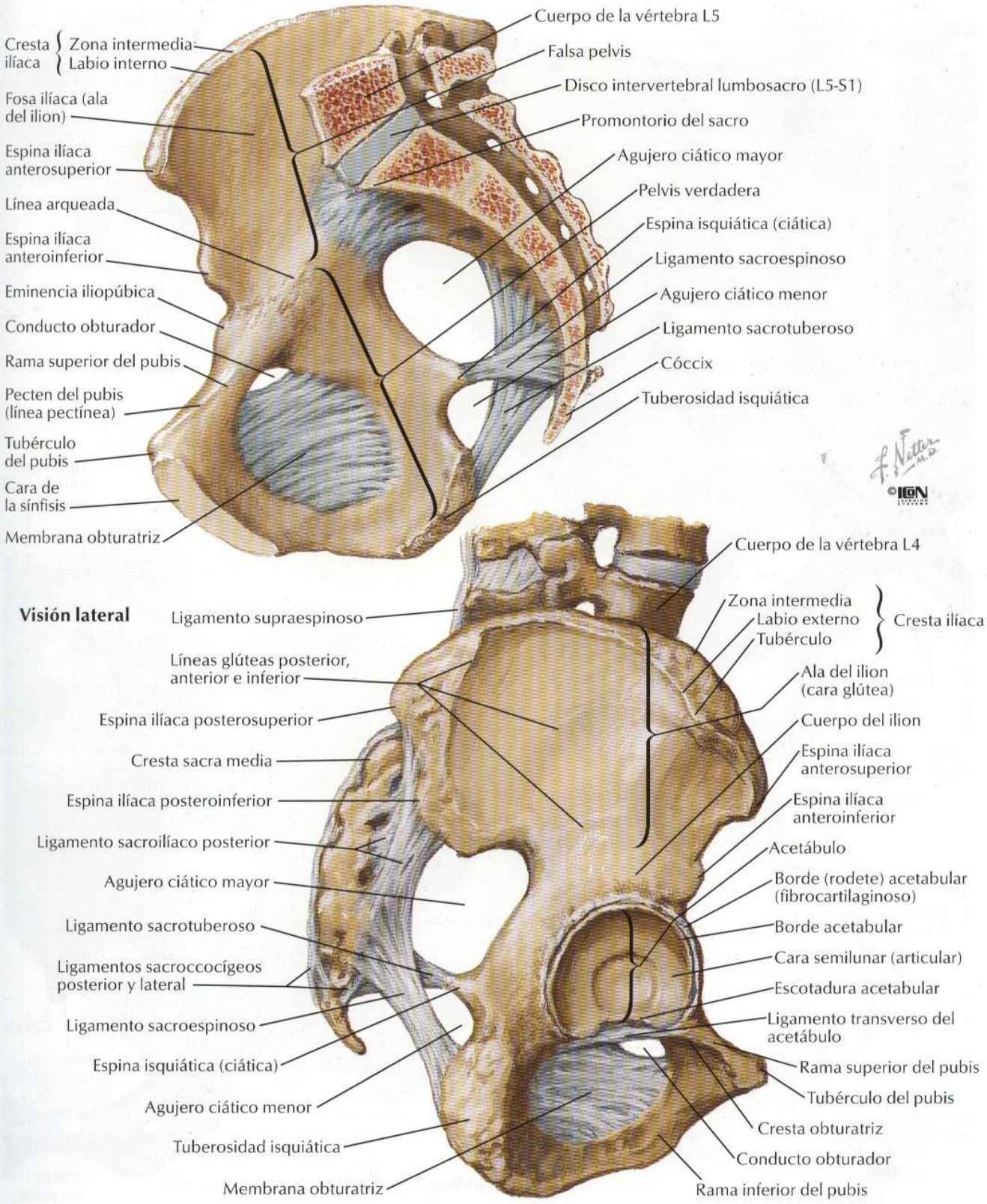

# Huesos y ligamentos de la pelvis (continuación)

VÉASE TAMBIÉN LÁMINA 145

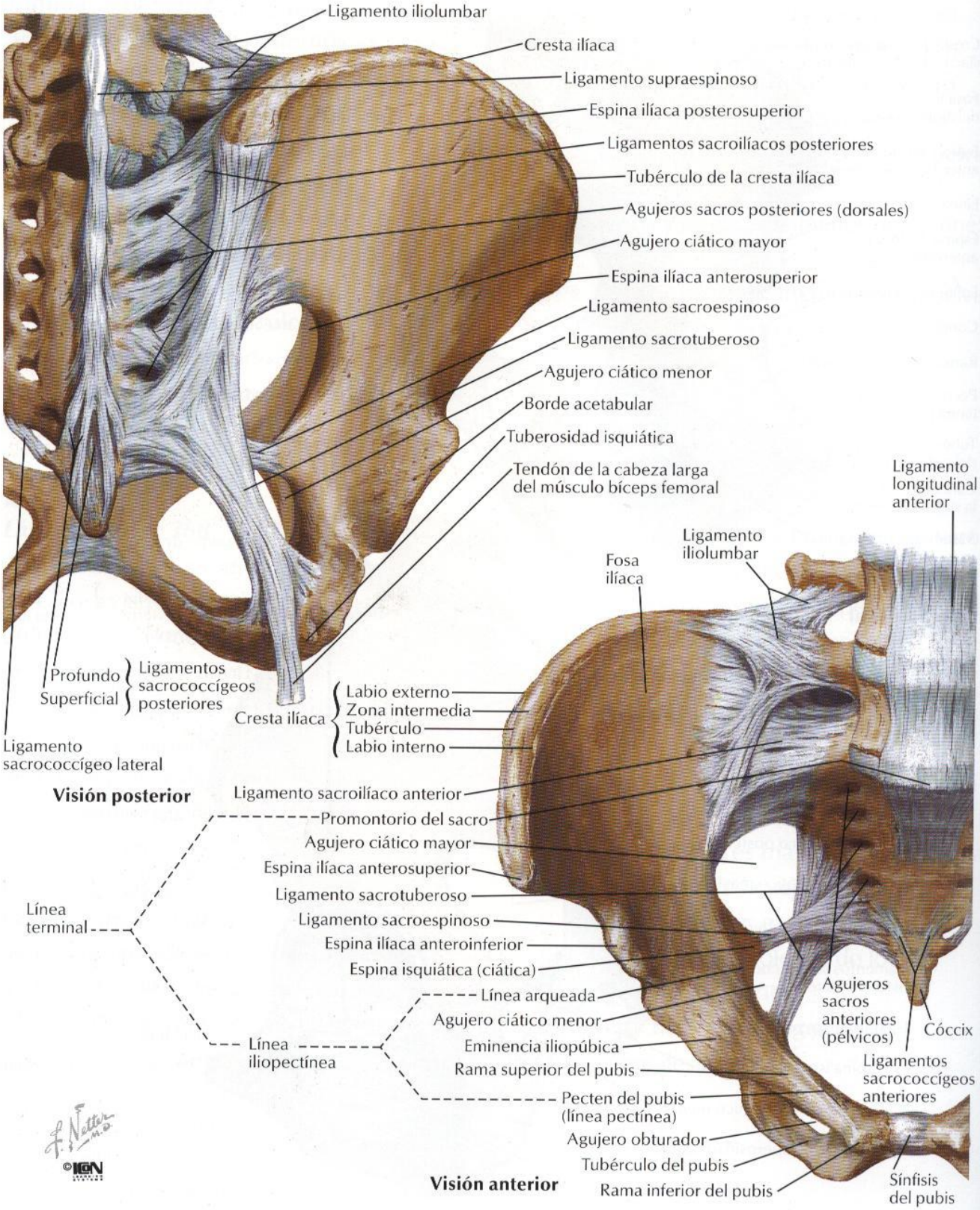

# Diferencias de sexo de la pelvis: medidas

VÉASE TAMBIÉN LÁMINA 231

**Pelvis femenina/abertura superior de la pelvis femenina: visión anterior**

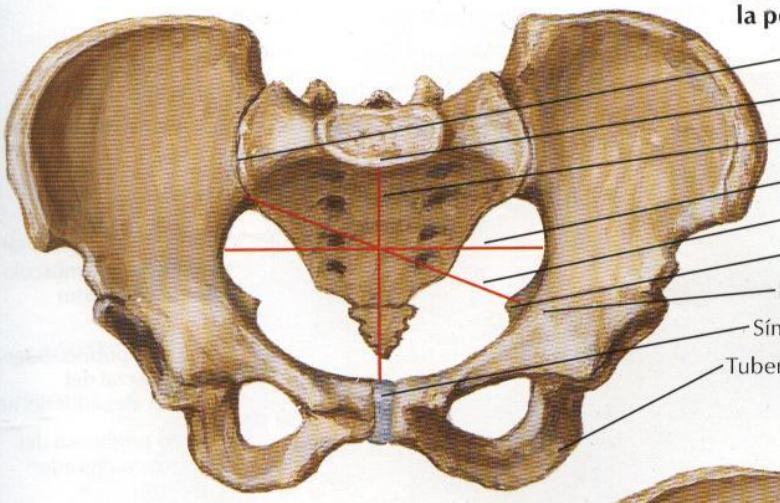


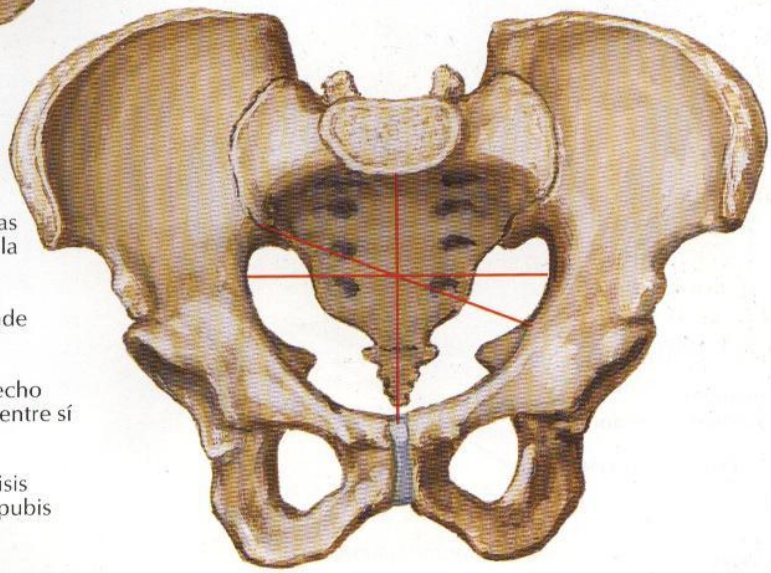

**Pelvis masculina/abertura superior de la pelvis masculina: visión anterior**

Todas las medidas son ligeramente más cortas en relación con el tamaño corporal que en la mujer
Abertura superior de la pelvis orientada más anteroposteriormente que en la mujer, donde tiende a ser oval transversalmente
Sínfisis púbica más profunda (más alta)
Arco del pubis (ángulo subpúbico) más estrecho
Tuberosidades isquiáticas menos separadas entre sí
Alas del ilion menos anchas

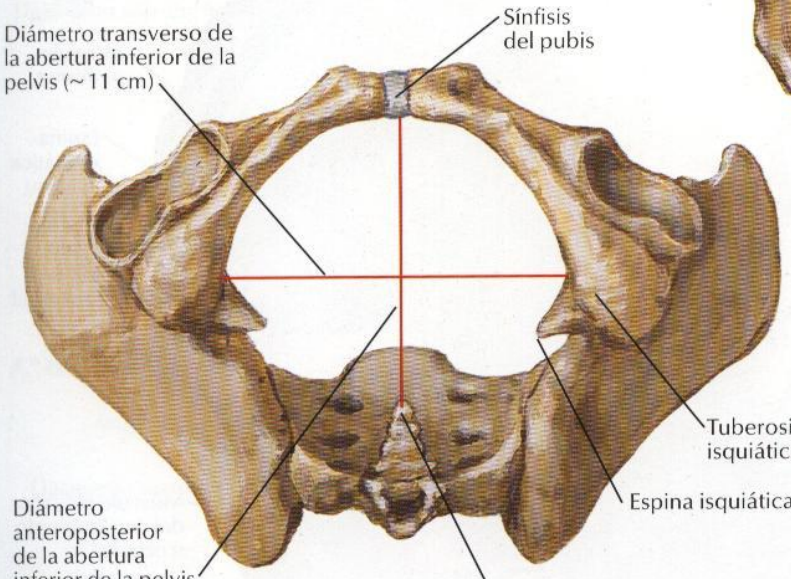


**Pelvis femenina/abertura inferior de la pelvis femenina: visión inferior**

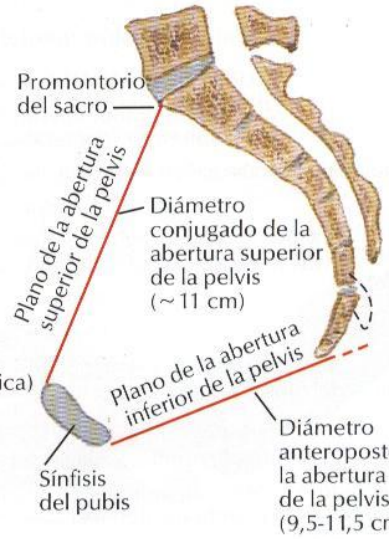


**Mujer: sección sagital**

# Diafragma pélvico: mujer

*VÉANSE TAMBIÉN LÁMINAS 246, 343, 345, 364*

**Visión superior**

Sínfisis del pubis
Ligamento inguinal (de Poupart)
Ligamento arqueado del pubis
Vena dorsal profunda del clítoris
Ligamento transverso del periné
Fascia superior del diafragma urogenital
Uretra
Vagina
Conducto obturador
Fascia sobre el músculo obturador interno
Porciones pubococcígea y puborrectal del músculo elevador del ano
Arco tendinoso del músculo elevador del ano
Recto
Músculo iliococcígeo (porción del músculo elevador del ano)
Espina isquiática (ciática)
Placa elevadora (rafe medio) del músculo elevador del ano
Músculo (isquio-)coccígeo
Músculo piriforme
Cóccix
Ligamento sacrococcígeo anterior
Promontorio del sacro

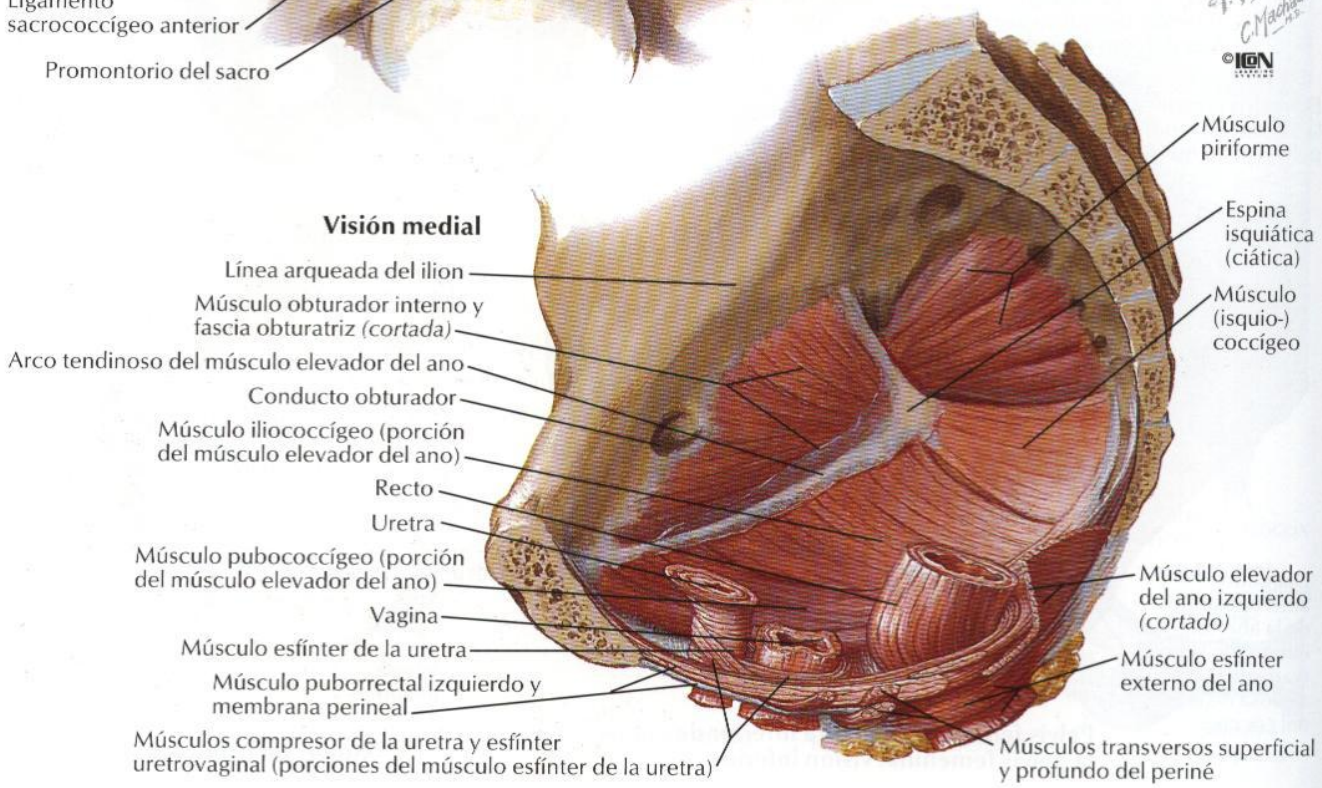

# Diafragma pélvico: mujer (continuación)

PARA EL DIAFRAGMA UROGENITAL VÉASE LÁMINA 352

**Visión inferior**

Sínfisis del pubis
Ligamento púbico inferior (arqueado)
Vena dorsal profunda del clítoris
Rama inferior del pubis
Uretra
Vagina
Recto
Espina isquiática (ciática)
Músculo (isquio-) coccígeo
Músculo piriforme *(cortado)*
Ligamento sacroespinoso *(cortado)*
Ligamento sacrotuberoso *(cortado)*
Sacro
Prolongaciones musculofasciales hacia la uretra
Prolongaciones musculofasciales hacia la vagina
Fibras interdigitantes del periné
Músculo puborrectal (porción del músculo elevador del ano)
Músculo pubococcígeo (porción del músculo elevador del ano)
Arco tendinoso del músculo elevador del ano
Músculo obturador interno
Músculo iliococcígeo (porción del músculo elevador del ano)
Tuberosidad isquiática
Espina isquiática (ciática)
Tendón del obturador interno
Ligamento sacroespinoso
Ligamento sacrotuberoso
Músculo piriforme
Placa elevadora (rafe medio) del músculo elevador del ano
Cuerpo (ligamento) anococcígeo (inserción del músculo esfínter externo del ano)
Punta del cóccix

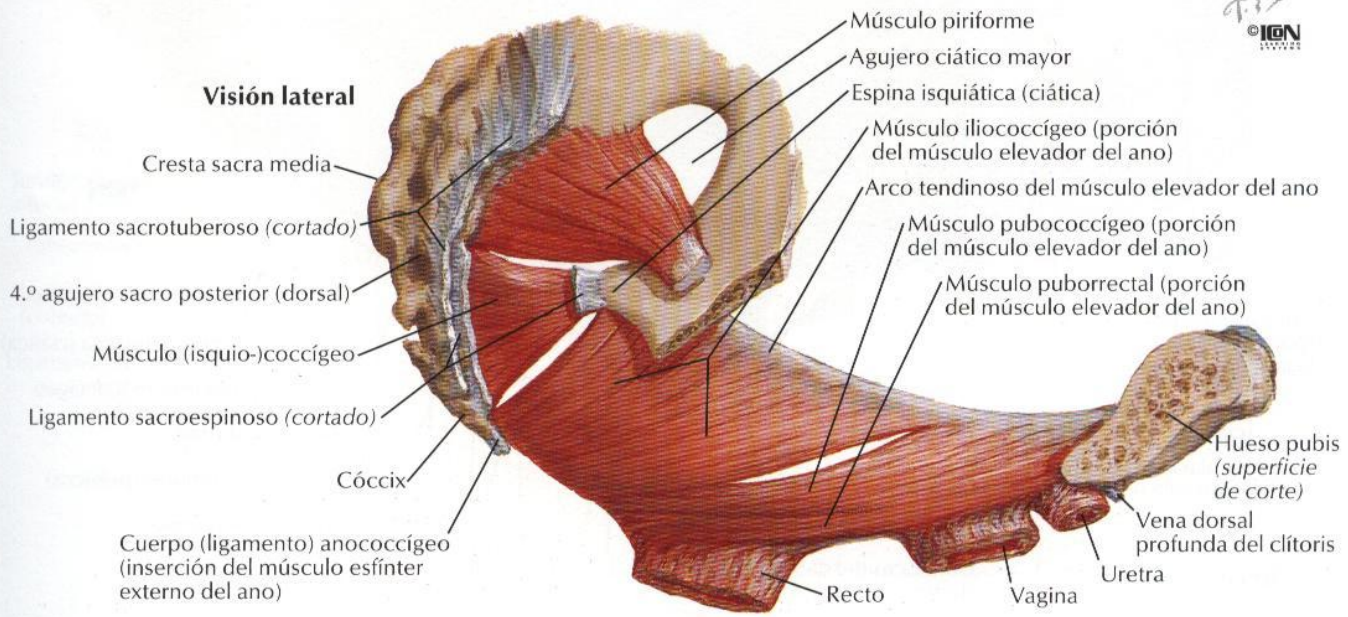

# Diafragma pélvico: varón

*VÉANSE TAMBIÉN LÁMINAS 246, 343, 364*

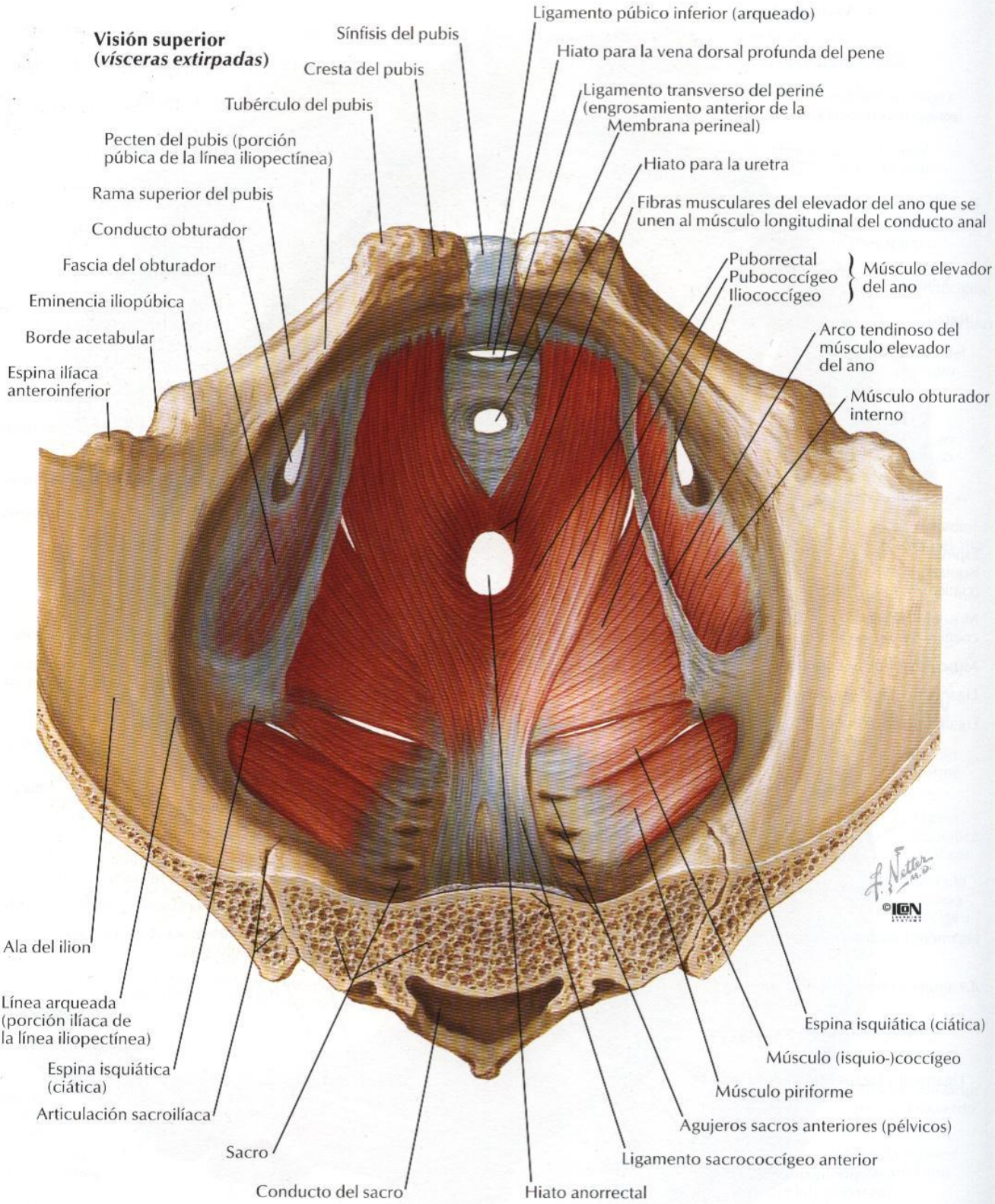

PARA EL DIAFRAGMA UROGENITAL VÉASE LÁMINA 357

**Visión inferior**

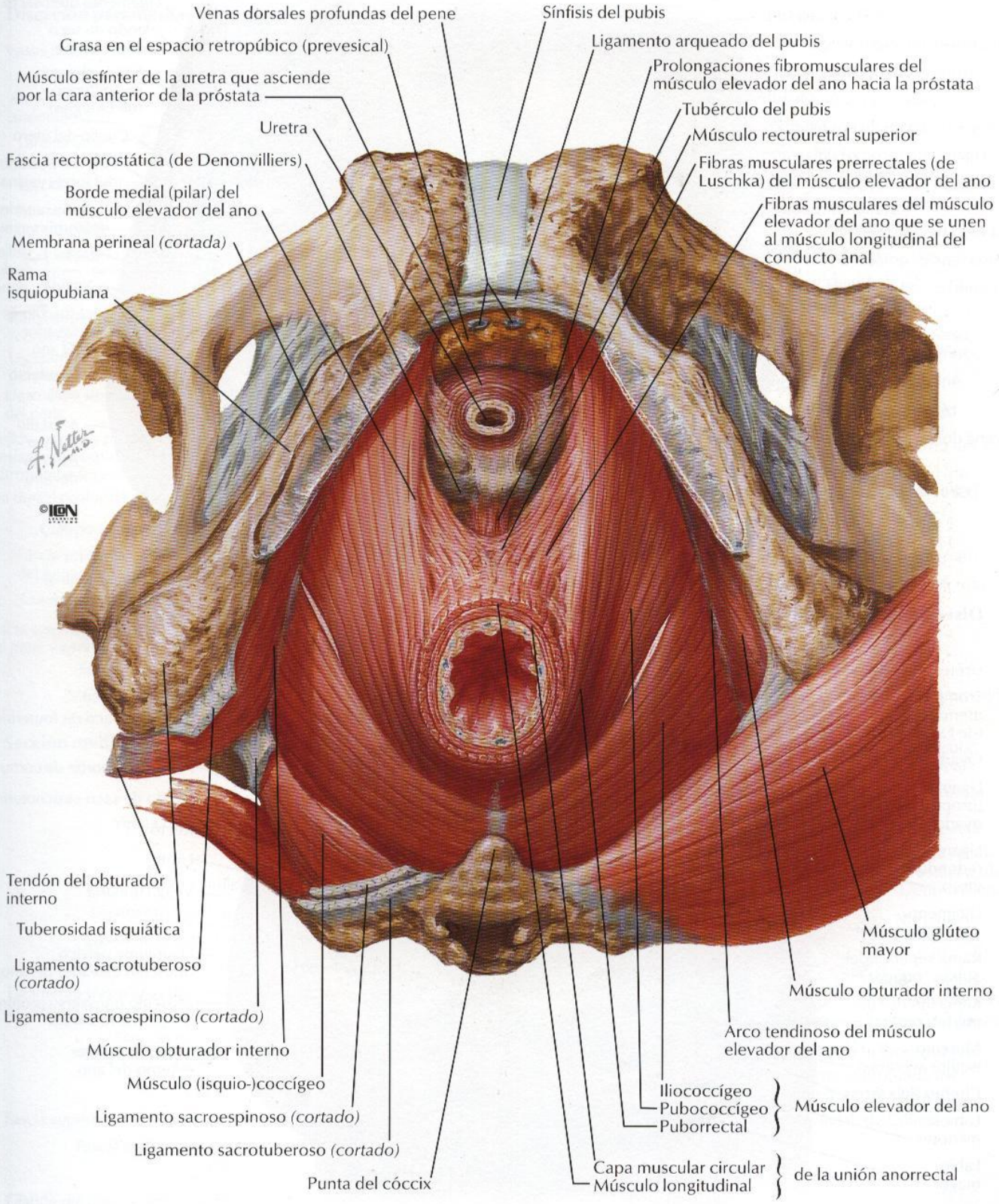

# *Vísceras pélvicas y periné: mujer*

**Sección media (sagital)**

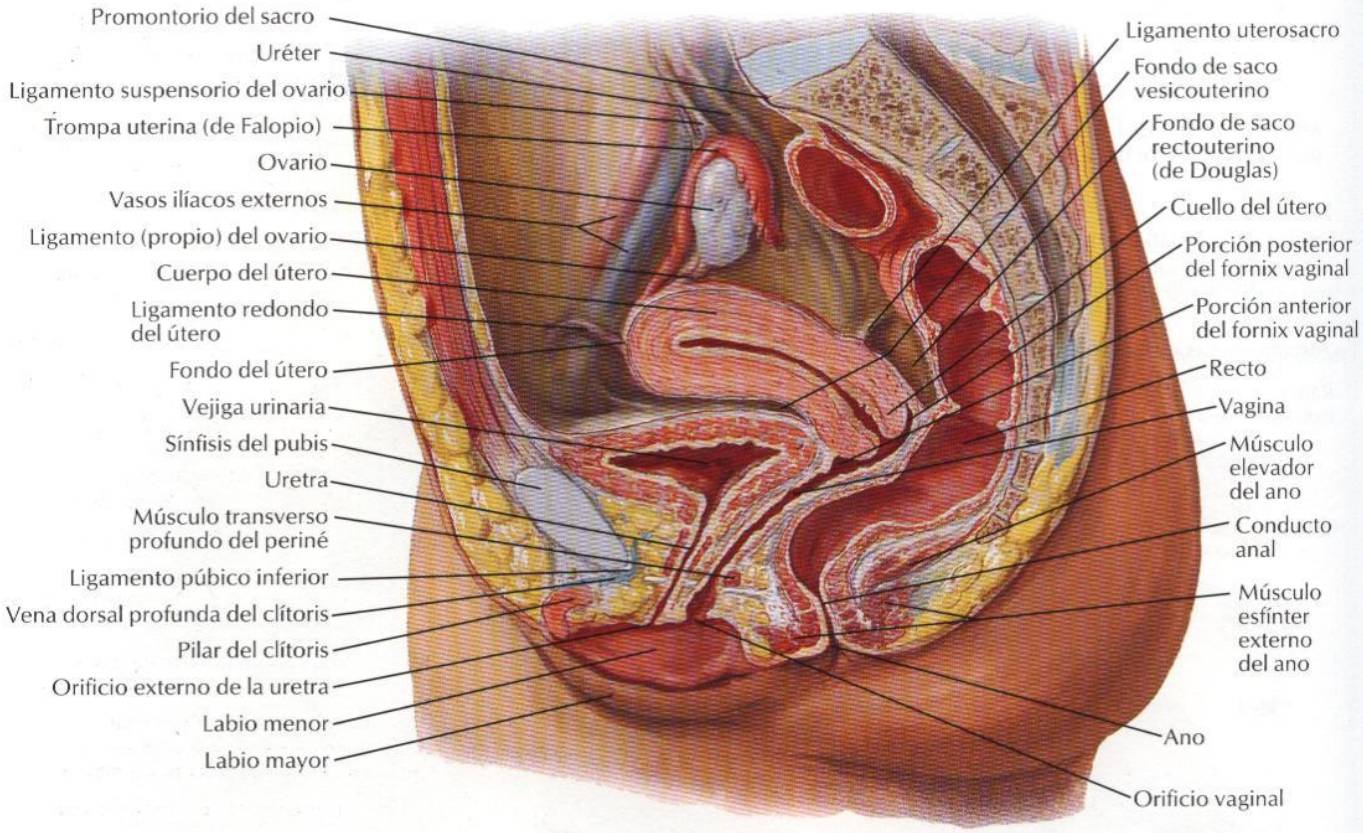


**Disección paramedial (sagital)**

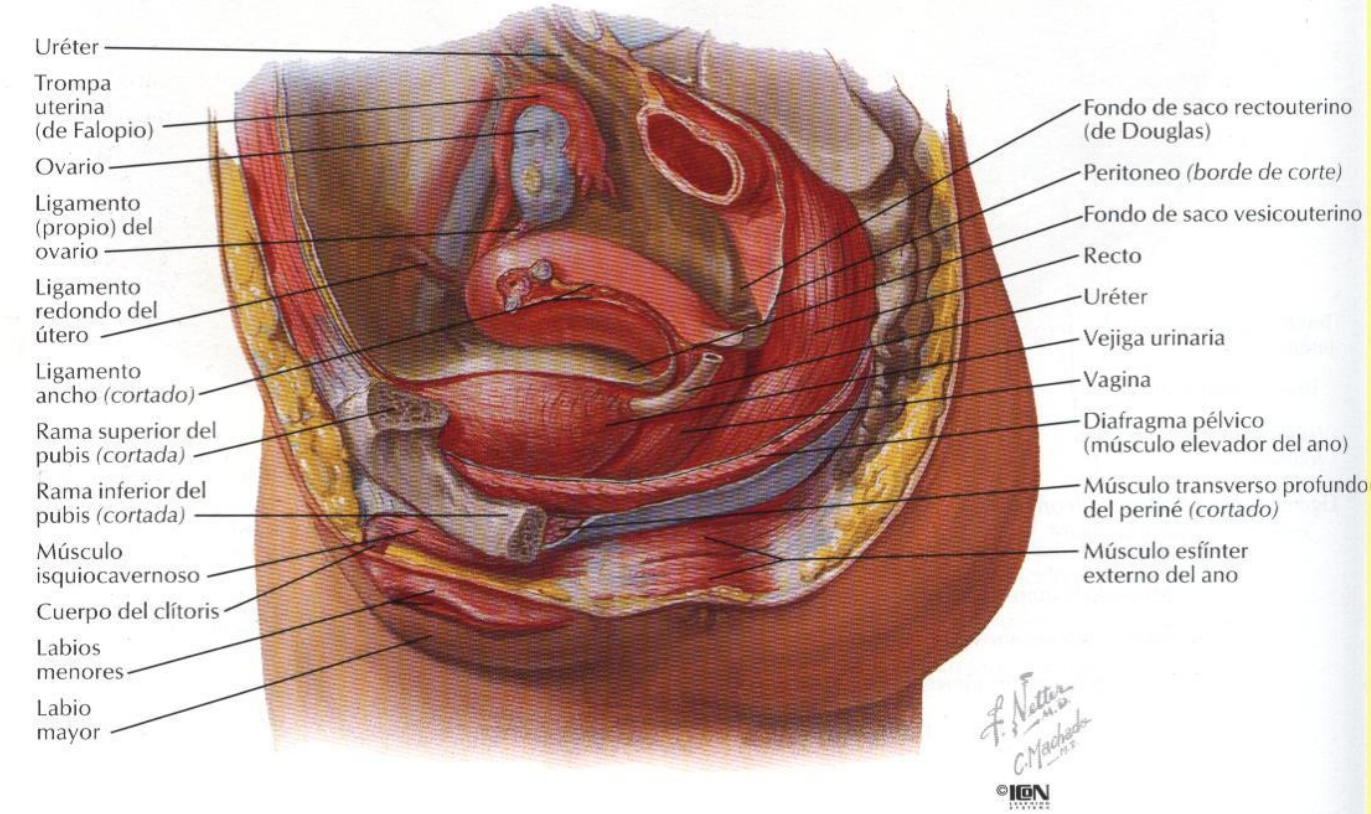

**Disección paramedial (sagital)**

Vasos ilíacos externos
Peritoneo
Músculo recto del abdomen
Lámina anterior de la vaina del recto
Fascia transversal
Fascia umbilical prevesical
Tejido subcutáneo { adiposo (de Camper) membranoso (de Scarpa)
Rama superior del pubis *(cortada)*
Ligamento fundiforme del pene
Ligamento suspensorio del pene
Tejido areolar y plexo venoso vesical en el espacio retropúbico (prevesical)
Vena dorsal profunda del pene
Cuerpo cavernoso
Fascia profunda del pene (de Buck)
Cuerpo esponjoso
Fascia superficial (dartos) del pene y escroto
Septo escrotal
Músculo isquiocavernoso
Testículo
Conducto deferente
Vejiga urinaria y su fascia
Uréter *(cortado)*
Vesícula seminal
Fondo de saco rectovesical
Recto
Fascia rectoprostática (de Denonvilliers)
Próstata (cubierta por fascia)
Rama isquiopubiana *(cortada)*
Diafragma pélvico (músculo elevador del ano)
Músculo transverso profundo del periné
Cuerpo del periné
Profundo, Superficial, Subcutáneo } Músculo esfínter externo del ano
Fascia perineal profunda (de revestimiento o de Gallaudet)
Fascia perineal superficial (de Colles) (fascia inferior del espacio perineal superficial)
Fascia superficial (dartos) del escroto
Fascia espermática externa

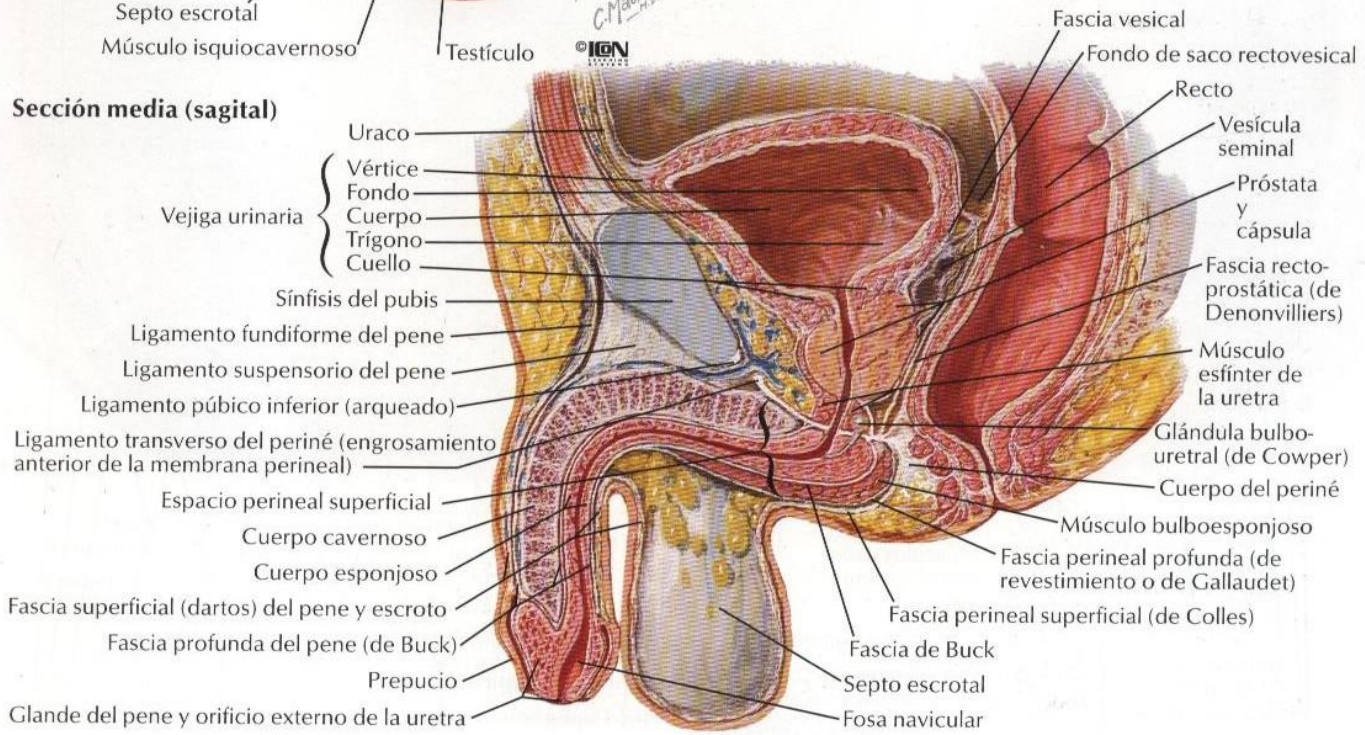

# Contenido de la pelvis: mujer

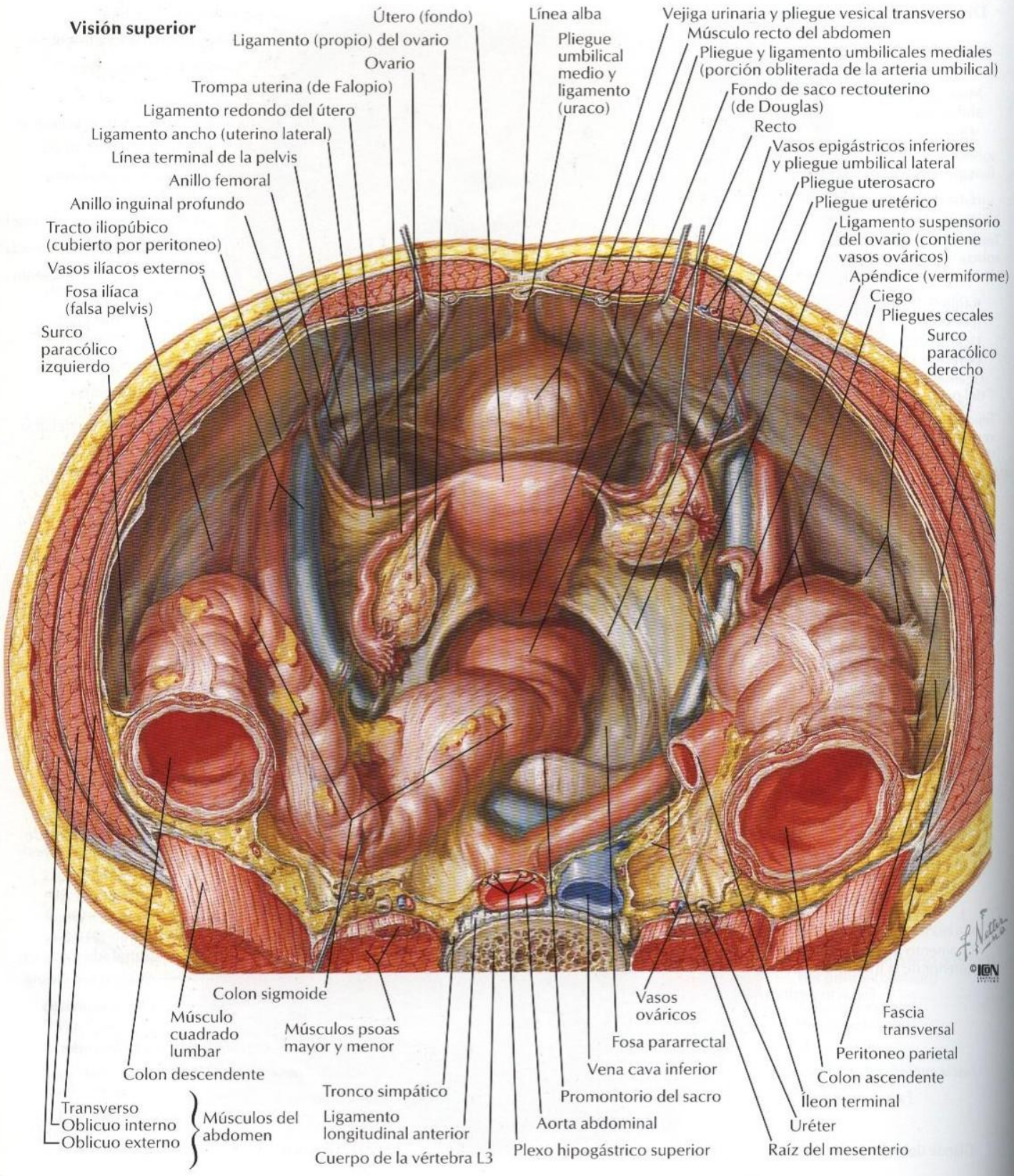

**Visión superior**

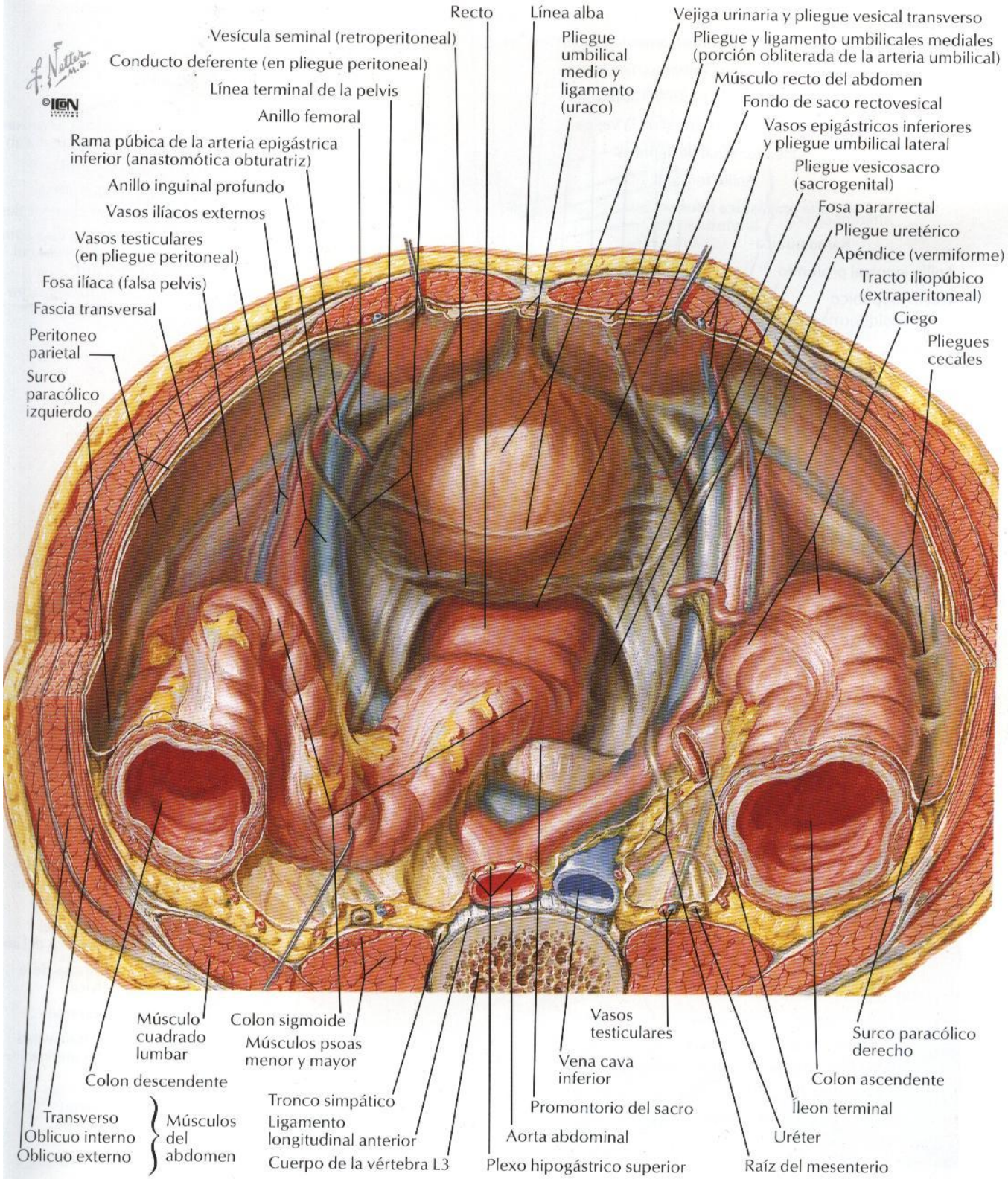

# Fascia y espacios potenciales endopélvicos

**Mujer: visión superior (se han extirpado el peritoneo y el tejido areolar laxo)**

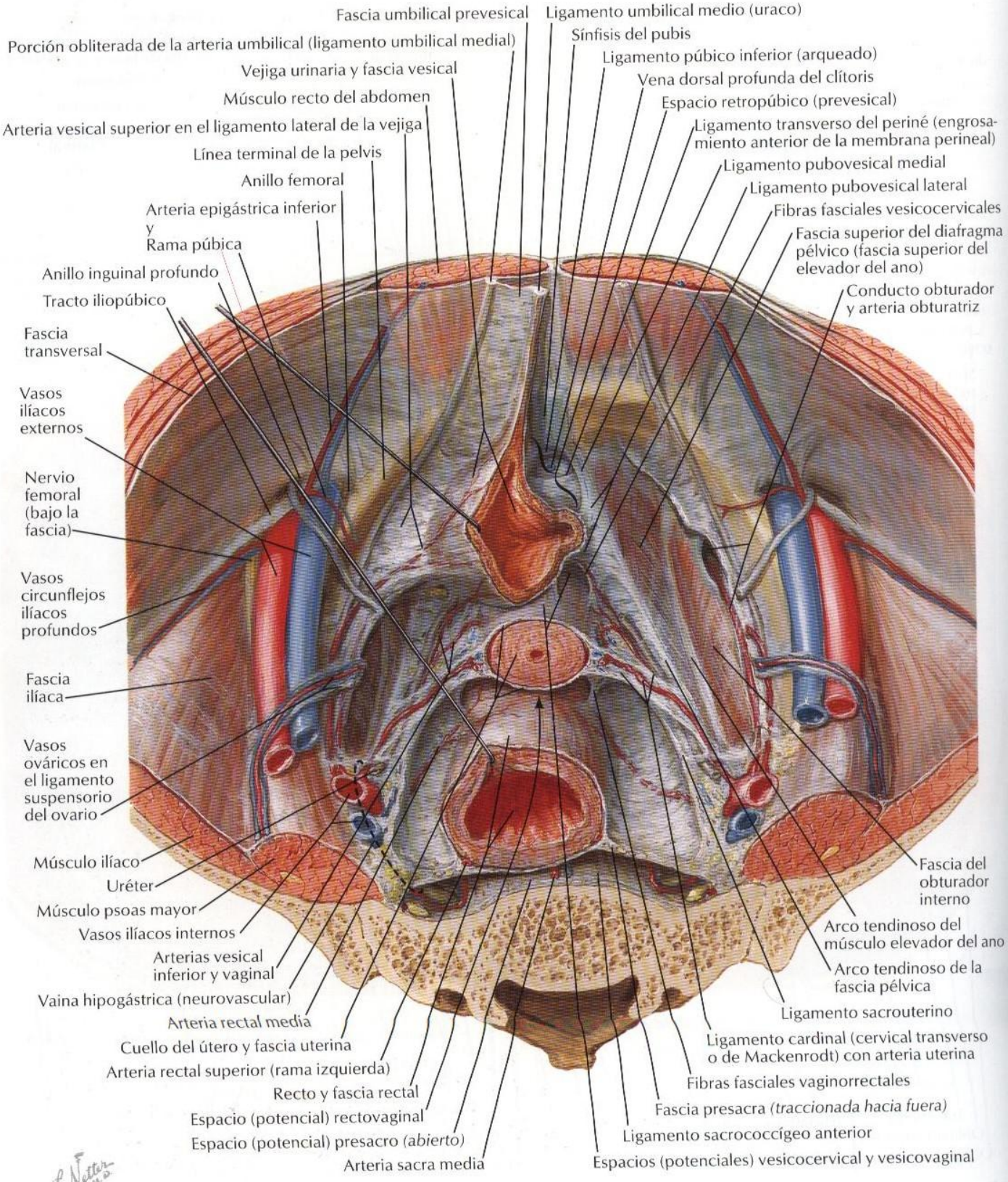

**Mujer: sección sagital media**

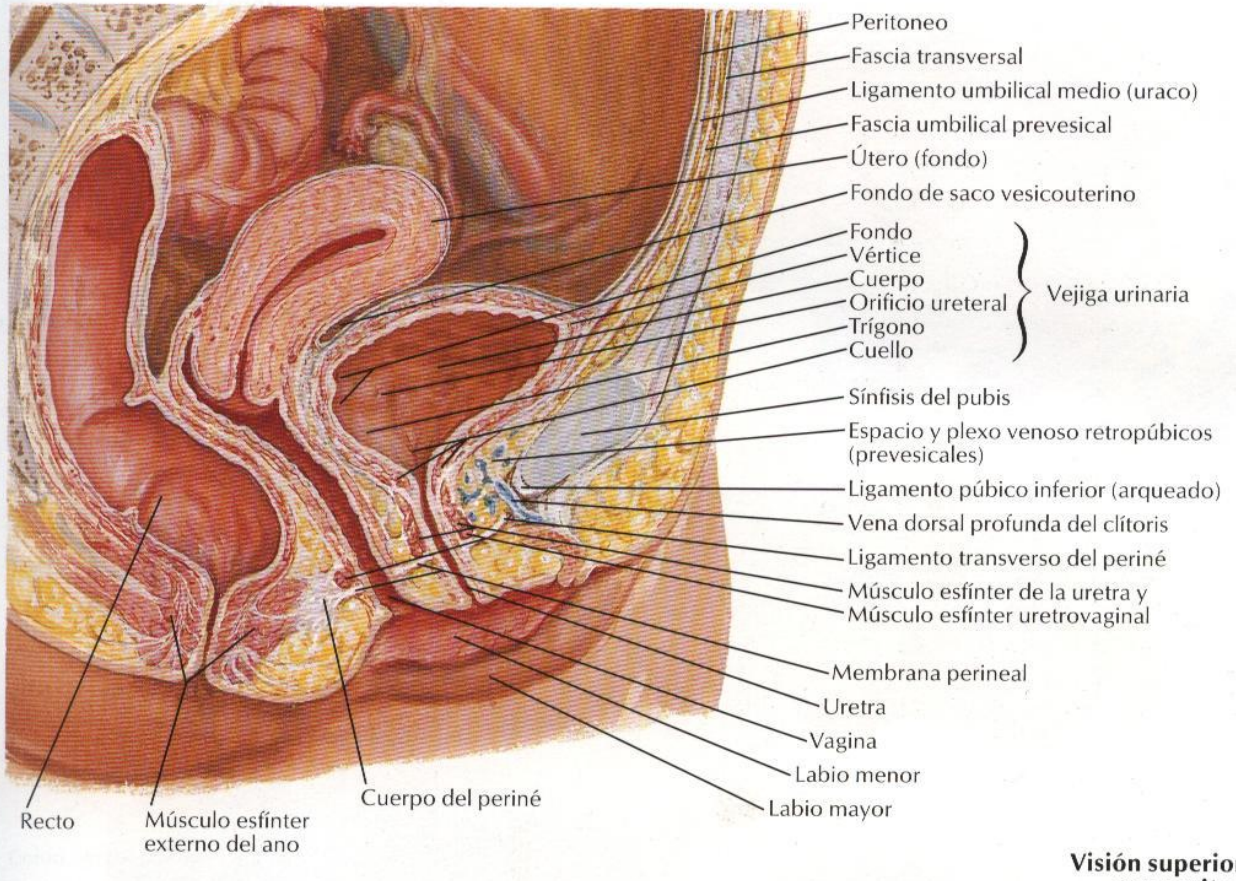


**Visión superior con peritoneo y fascia vesical extirpados**

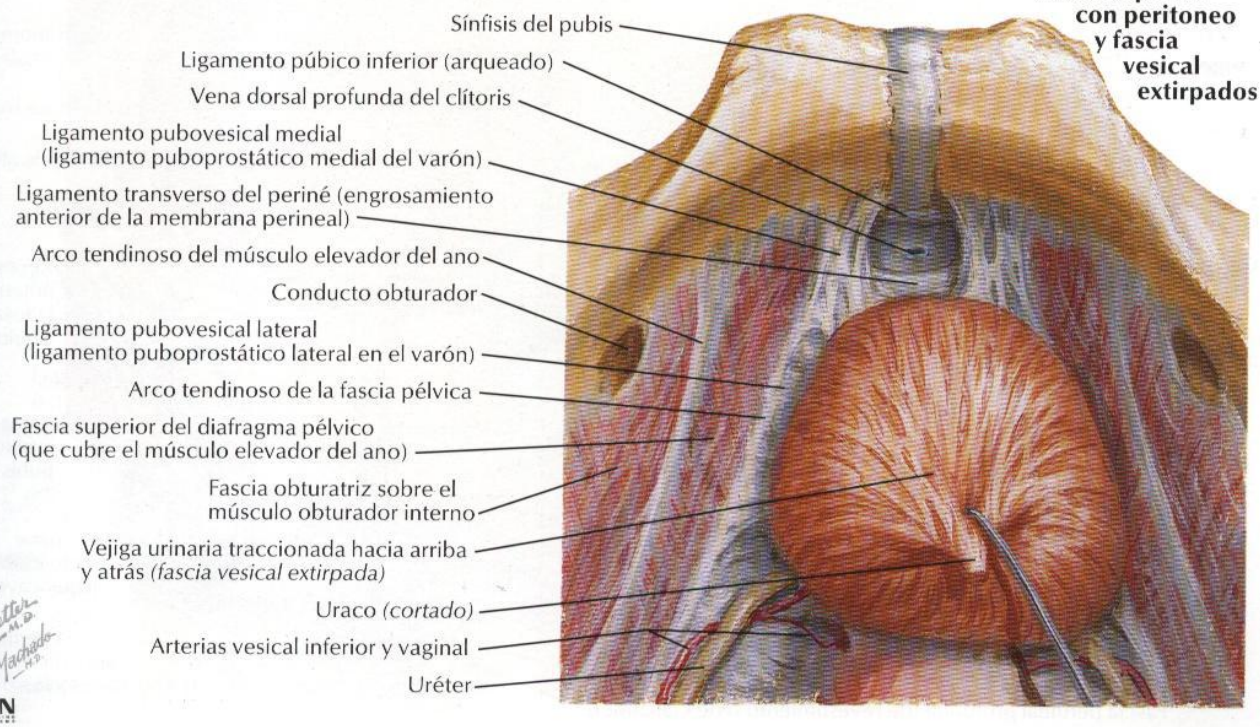


F. Netter M.D.
C. Machado M.D.

©ICON

# Vejiga urinaria: mujer y varón

*VÉANSE TAMBIÉN LÁMINAS 321, 337, 338, 342, 371, 373, 374, 388*

**Mujer: sección frontal**

Peritoneo
Cuerpo de la vejiga
Fondo de la vejiga
Cresta interuretérica
Orificio del uréter izquierdo
Trígono vesical
Cuello vesical
Fascia endopélvica paravesical y plexo venoso vesical
Fascia vesical
Arco tendinoso del músculo elevador del ano
Músculo obturador interno
Músculo elevador del ano
Úvula de la vejiga
Arco tendinoso de la fascia pélvica
Ligamento pubovesical lateral
Uretra
Músculo esfínter de la uretra
Membrana perineal
Rama inferior del pubis
Pilar del clítoris y músculo isquiocavernoso
Bulbo del vestíbulo y músculo bulboesponjoso
Fascia perineal profunda (de revestimiento o de Gallaudet)
Fascia perineal superficial (de Colles)
Terminación del ligamento redondo del útero
Vagina

**Varón: sección frontal**

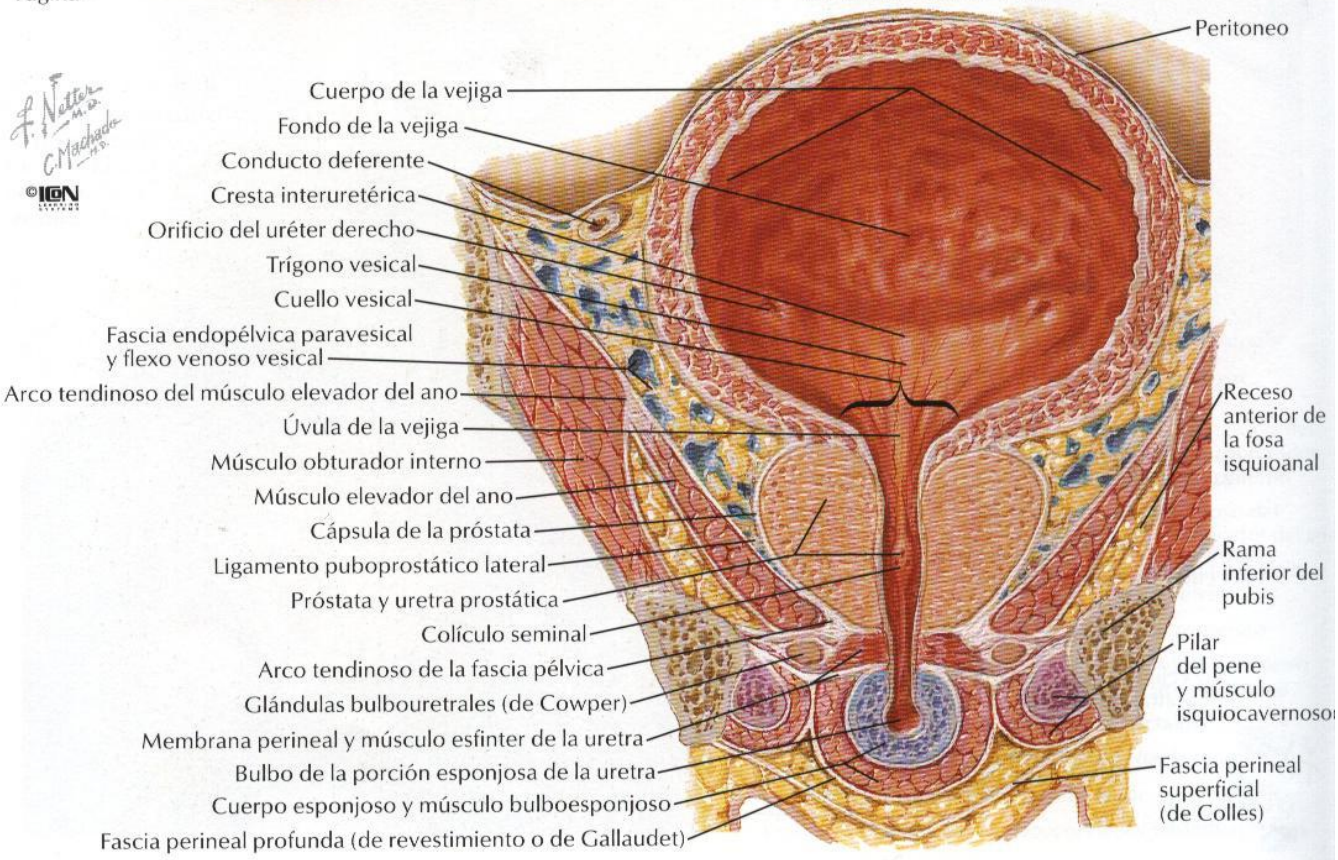

**Visión superior con el peritoneo intacto**

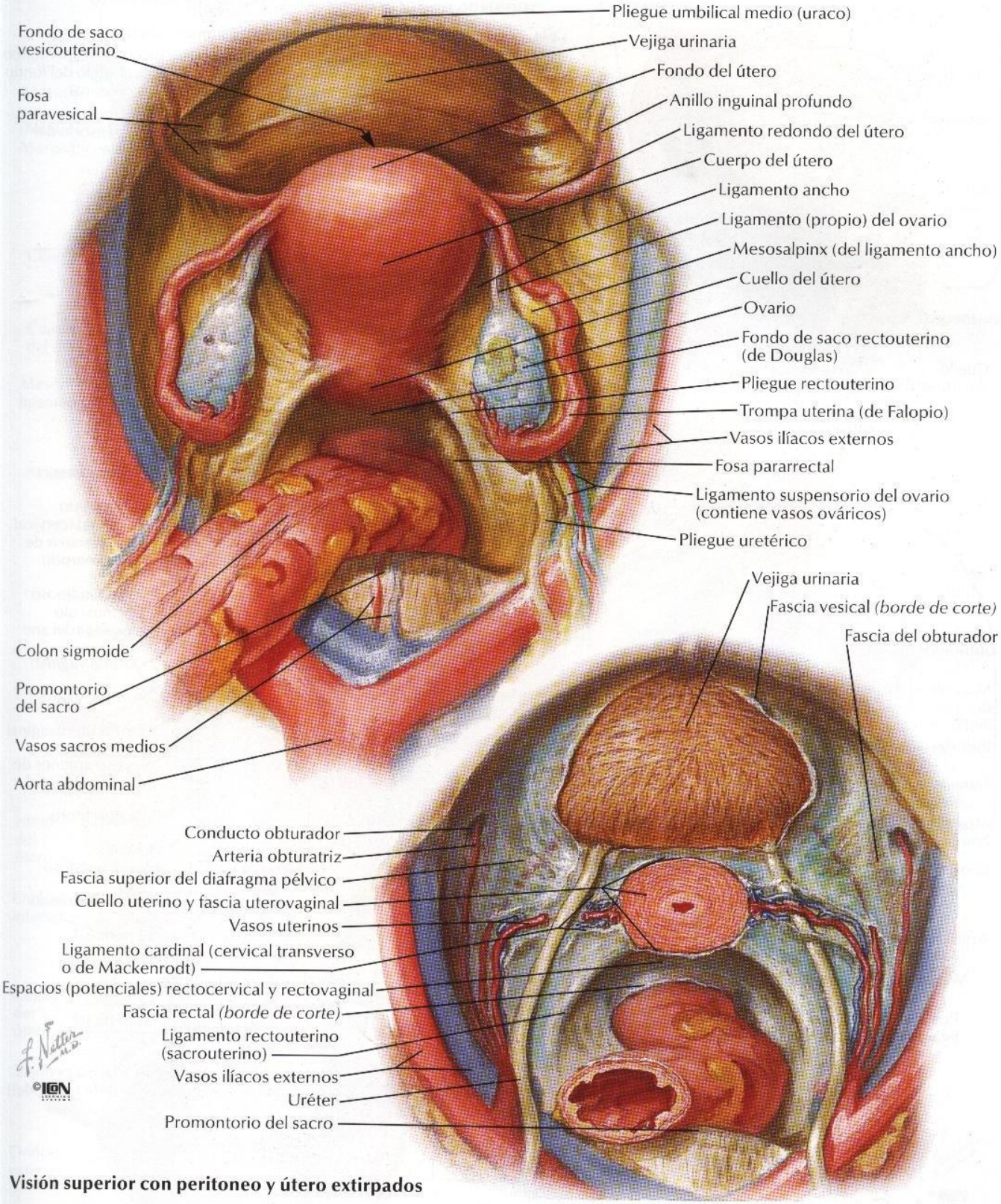


**Visión superior con peritoneo y útero extirpados**

# Útero, vagina y estructuras de soporte

*VÉANSE TAMBIÉN LÁMINAS 371, 373, 375, 377, 383, 385, 386*

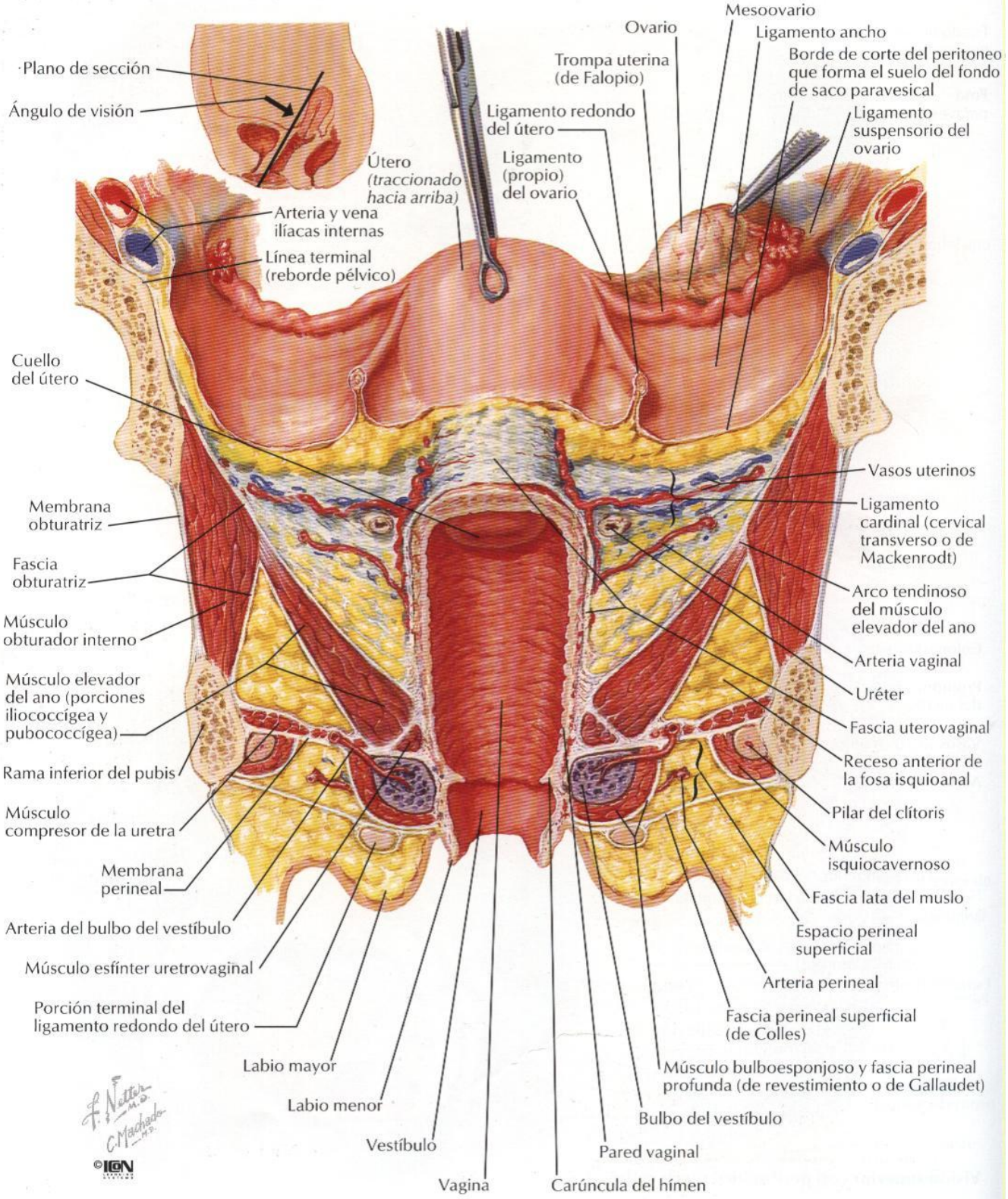

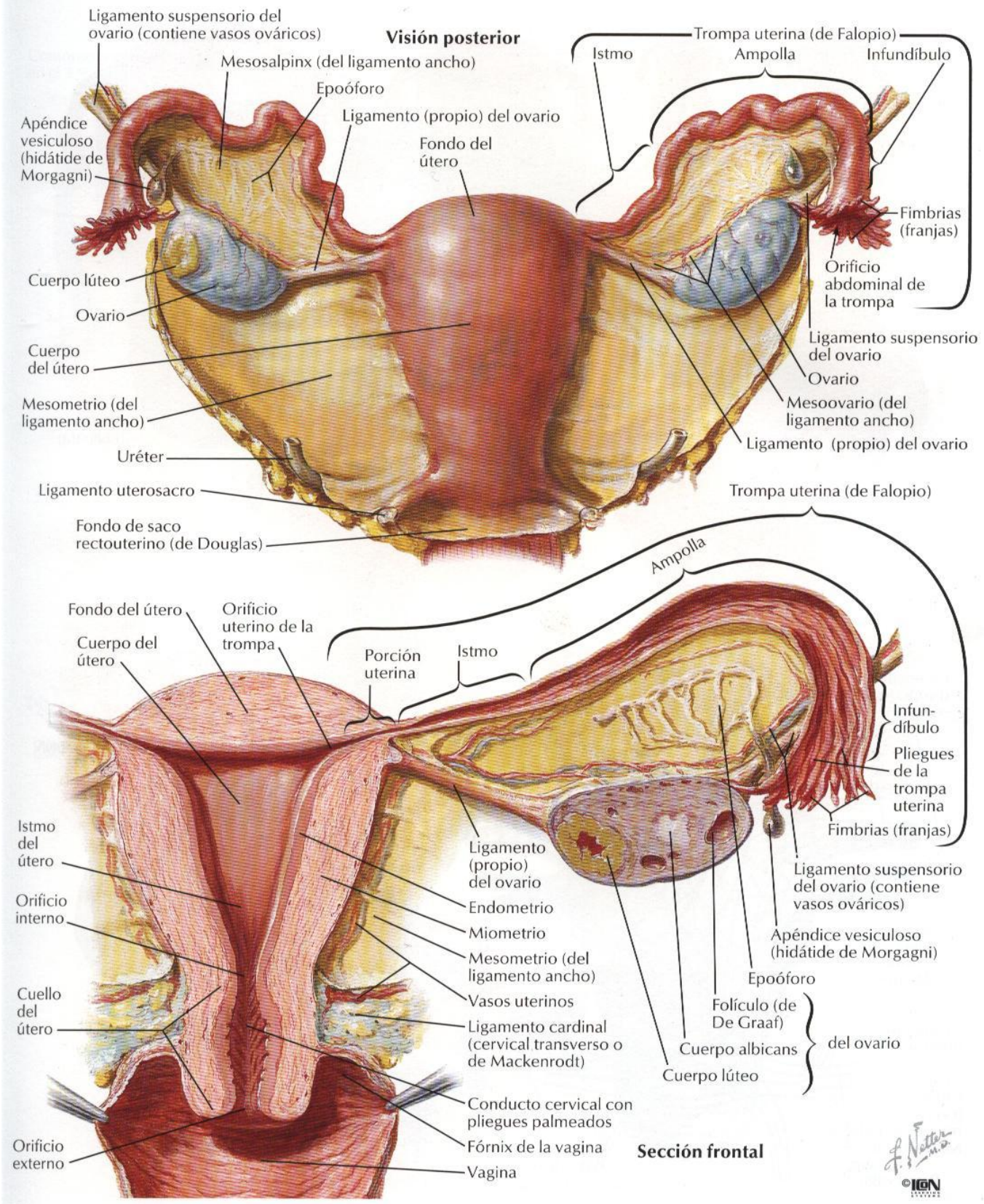
Visión posterior
Ligamento suspensorio del ovario (contiene vasos ováricos)
Mesosalpinx (del ligamento ancho)
Epoóforo
Ligamento (propio) del ovario
Apéndice vesiculoso (hidátide de Morgagni)
Fondo del útero
Trompa uterina (de Falopio)
Istmo
Ampolla
Infundíbulo
Fimbrias (franjas)
Orificio abdominal de la trompa
Cuerpo lúteo
Ovario
Cuerpo del útero
Mesometrio (del ligamento ancho)
Uréter
Ligamento uterosacro
Fondo de saco rectouterino (de Douglas)
Ligamento suspensorio del ovario
Ovario
Mesoovario (del ligamento ancho)
Ligamento (propio) del ovario
Trompa uterina (de Falopio)
Ampolla
Fondo del útero
Orificio uterino de la trompa
Cuerpo del útero
Porción uterina
Istmo
Infundíbulo
Pliegues de la trompa uterina
Fimbrias (franjas)
Istmo del útero
Orificio interno
Cuello del útero
Orificio externo
Ligamento (propio) del ovario
Endometrio
Miometrio
Mesometrio (del ligamento ancho)
Vasos uterinos
Ligamento cardinal (cervical transverso o de Mackenrodt)
Conducto cervical con pliegues palmeados
Fórnix de la vagina
Vagina
Ligamento suspensorio del ovario (contiene vasos ováricos)
Apéndice vesiculoso (hidátide de Morgagni)
Epoóforo
Folículo (de De Graaf)
Cuerpo albicans
Cuerpo lúteo
del ovario
Sección frontal
F. Netter M.D.
©ICON

# Útero: cambios con la edad y patrón muscular

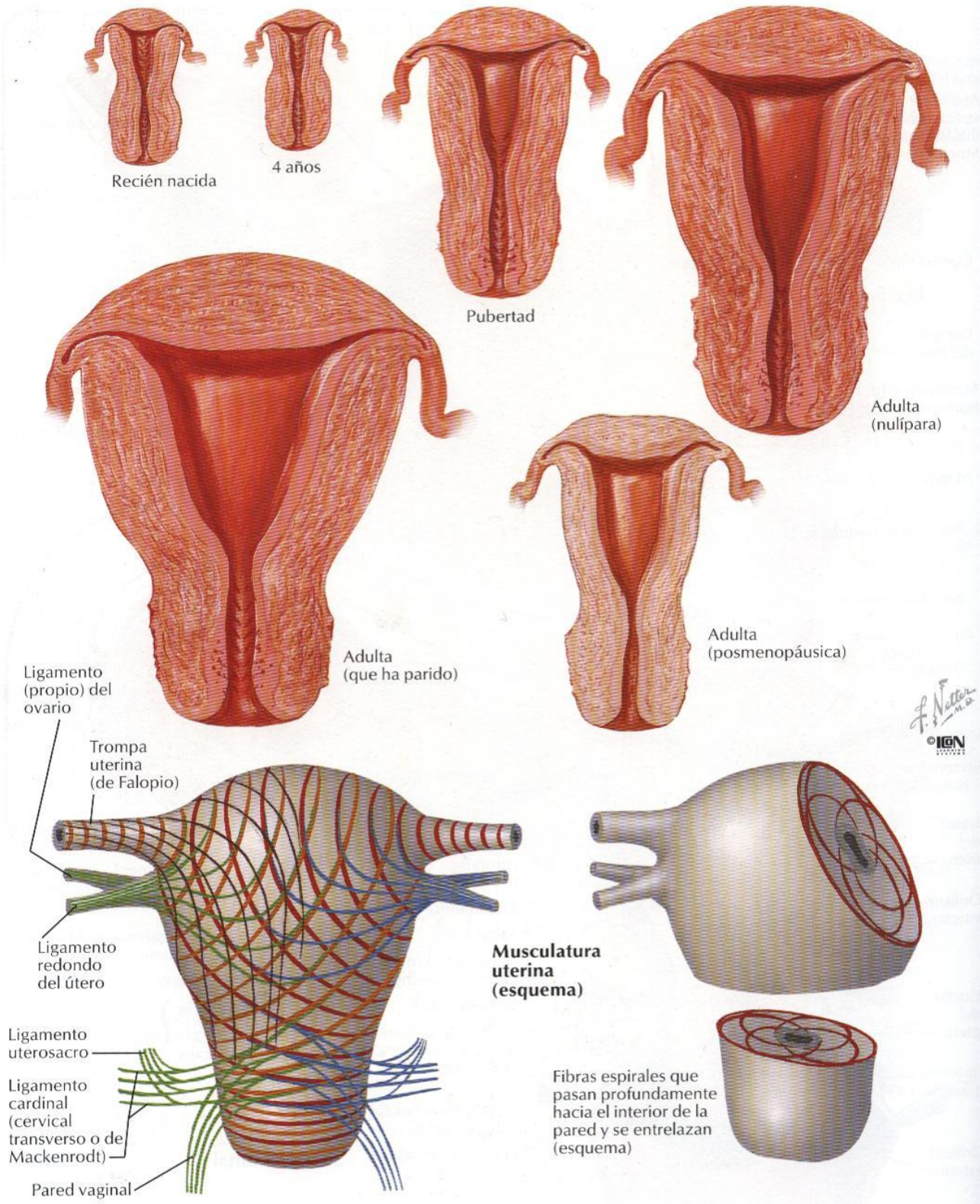

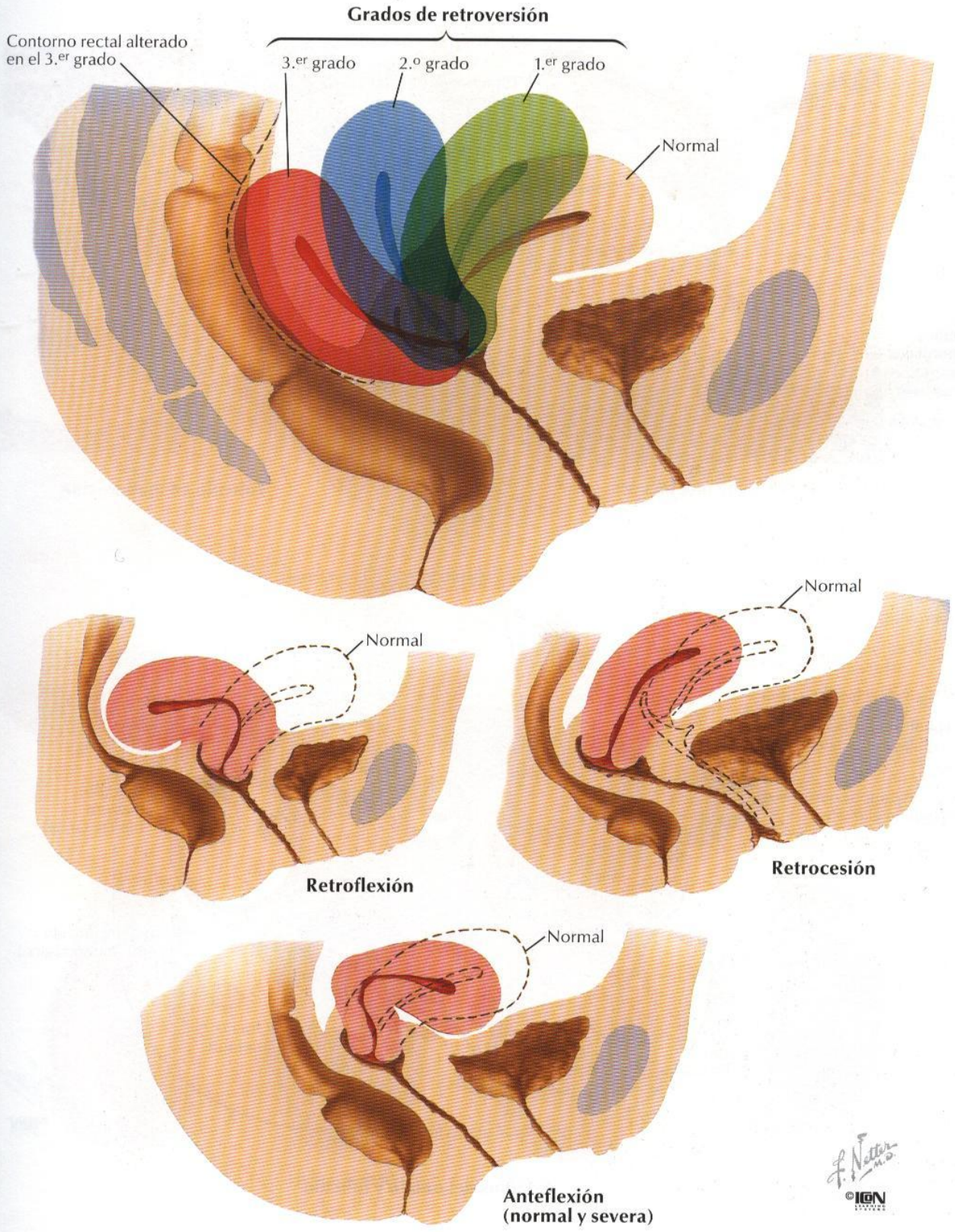
Grados de retroversión
Contorno rectal alterado en el 3.er grado
3.er grado
2.º grado
1.er grado
Normal
Normal
Retroflexión
Normal
Retrocesión
Normal
Anteflexión
(normal y severa)
F. Netter M.D.
©ICON

# Ovarios, oocitos y folículos

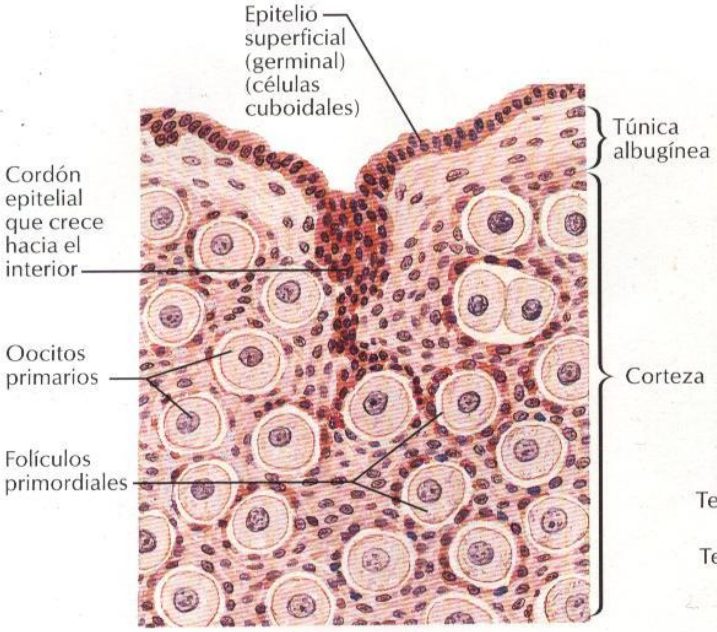


**Ovario de una lactante**

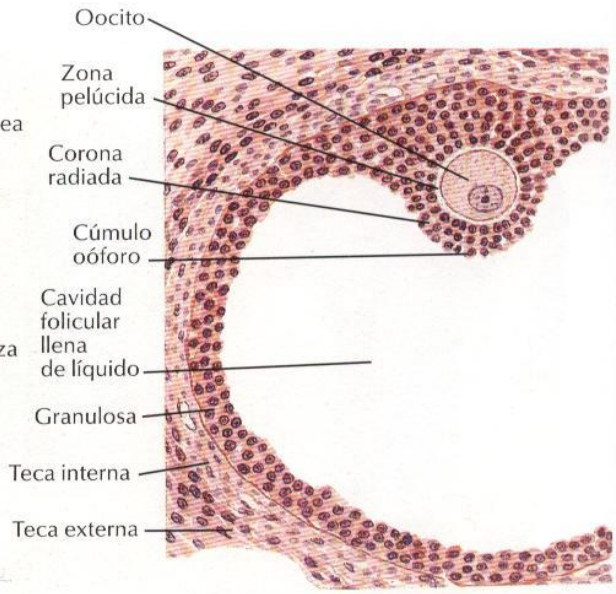


**Folículo en maduración**

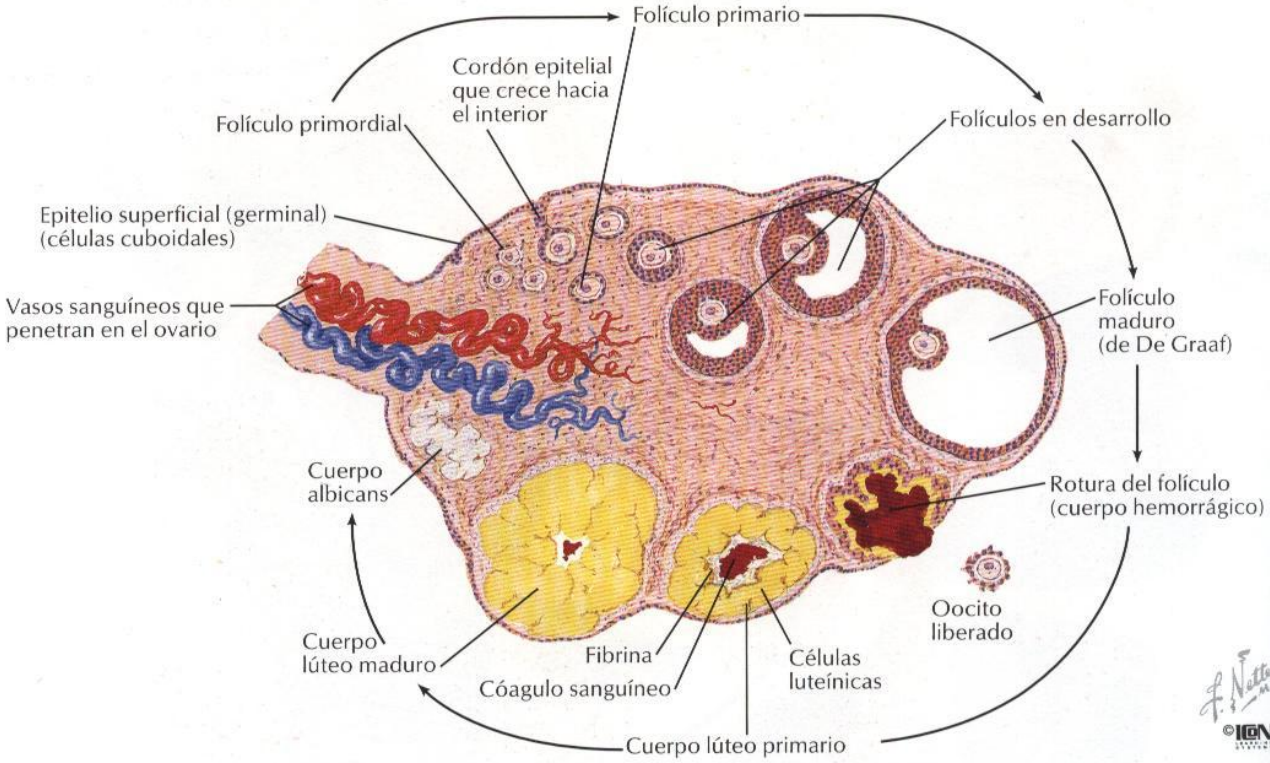


**Estadios del oocito y folículo**

# Periné y genitales externos (vulva)

VÉANSE TAMBIÉN LÁMINAS 375, 377, 378, 384

Monte del pubis
Comisura anterior de los labios mayores
Prepucio del clítoris
Hendidura vulvar (surco o espacio circundado por los labios mayores)
Glande del clítoris
Frenillo del clítoris
Orificio externo de la uretra
Labio menor
Labio mayor
Orificios de los conductos parauretrales (de Skene)
Vestíbulo de la vagina (hendidura o espacio circundado por los labios menores)
Orificio vaginal
Orificio de la glándula vestibular mayor (de Bartholin)
Carúncula himeneal
Fosa vestibular
Frenillo de los labios menores
Comisura posterior de los labios mayores
Rafe perineal (sobre el cuerpo del periné)
Ano

F. Netter M.D.
©ICON

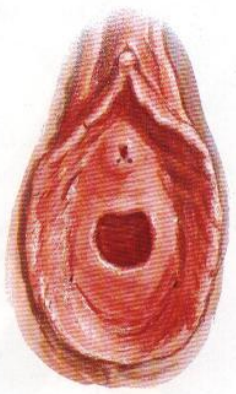

Himen anular

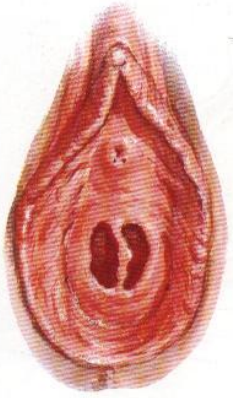

Himen septado

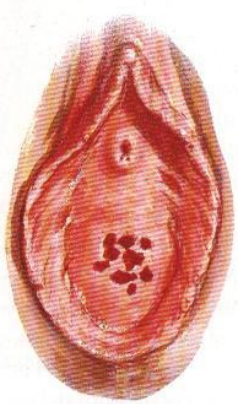

Himen cribiforme

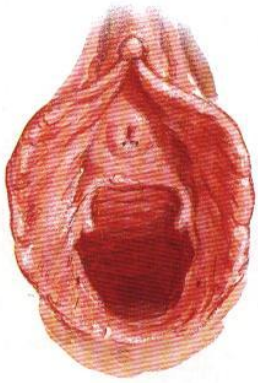

Introito de una mujer que ha parido

# Periné (disección superficial)

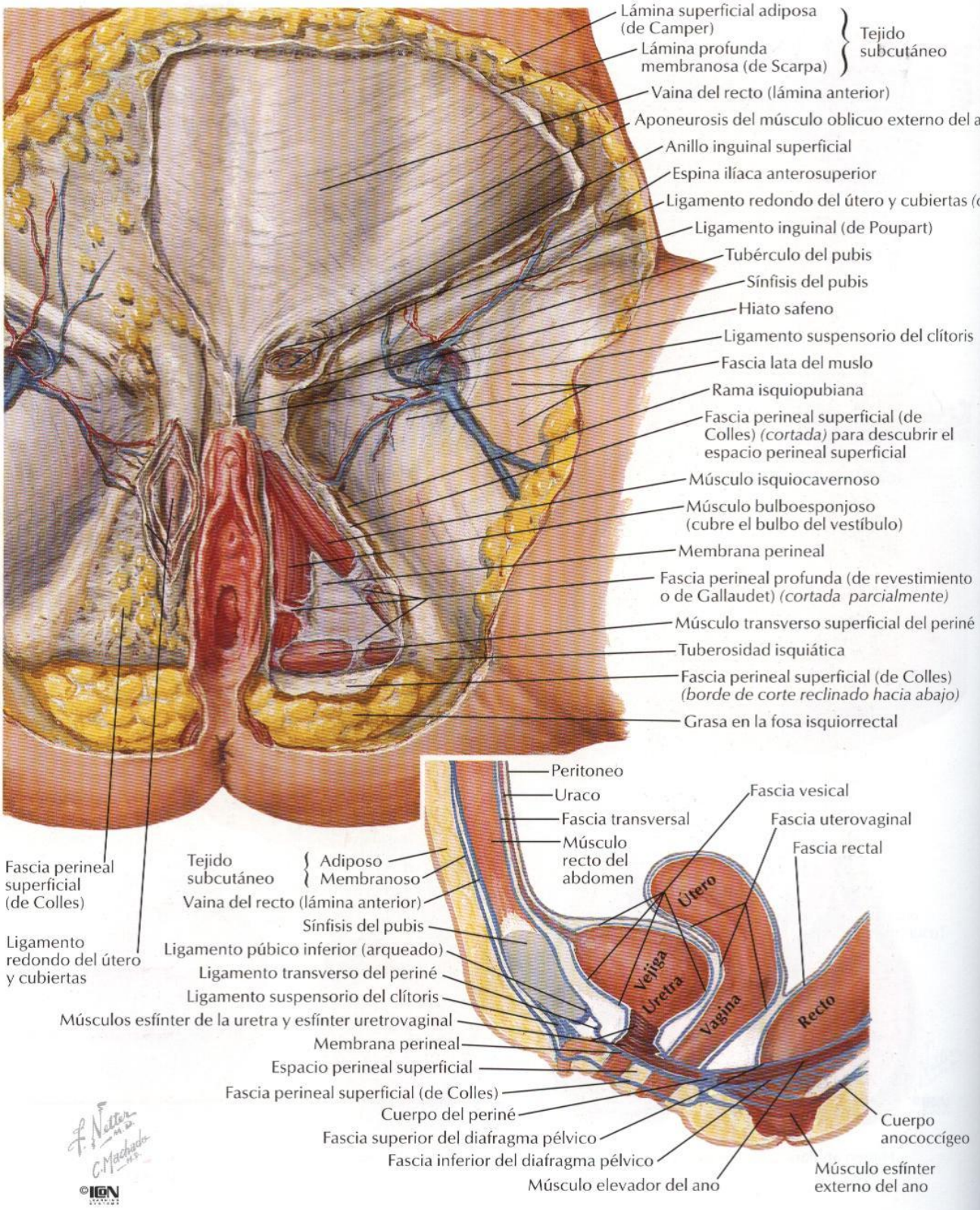

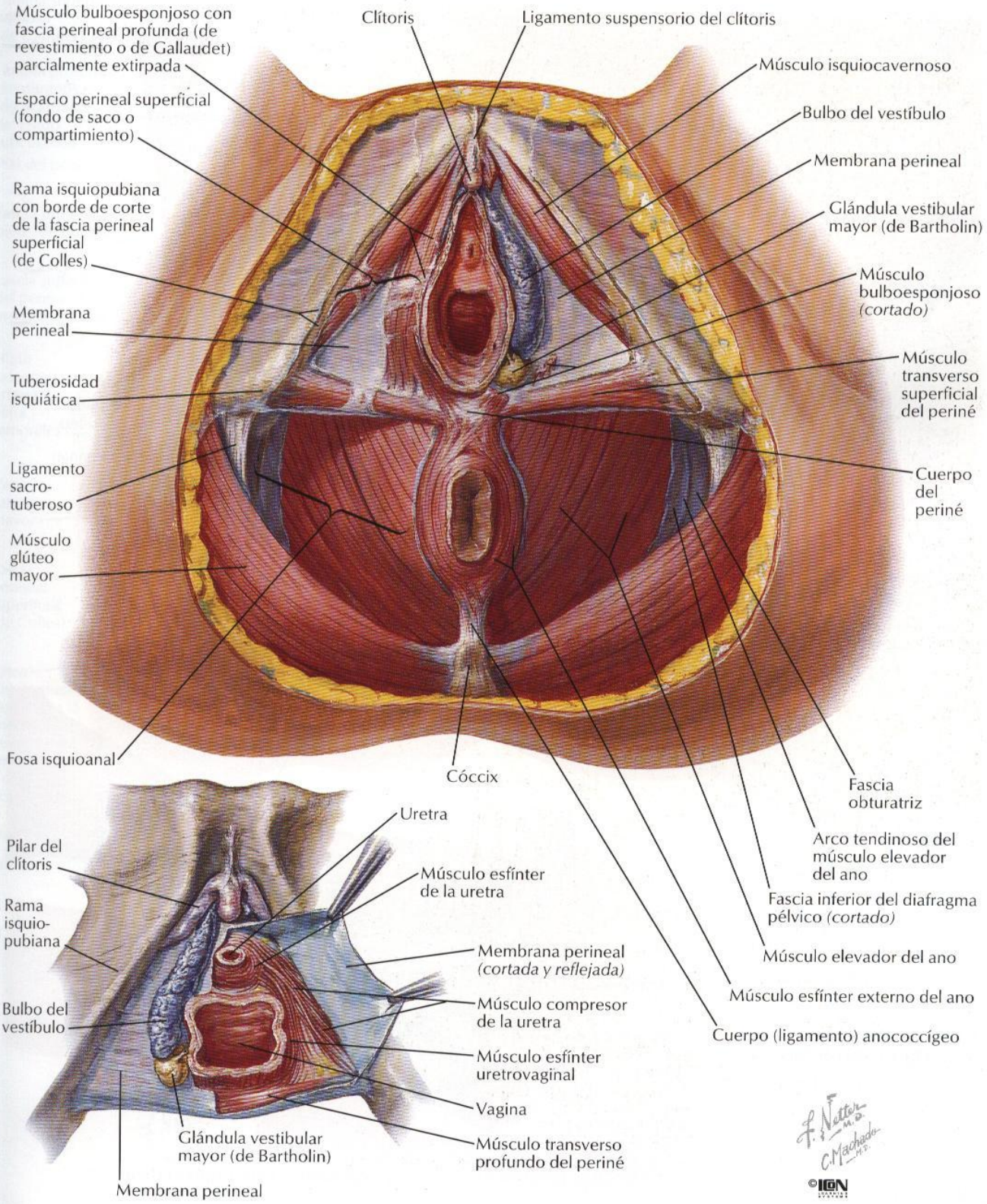
Músculo bulboesponjoso con fascia perineal profunda (de revestimiento o de Gallaudet) parcialmente extirpada
Clítoris
Ligamento suspensorio del clítoris
Músculo isquiocavernoso
Espacio perineal superficial (fondo de saco o compartimiento)
Bulbo del vestíbulo
Membrana perineal
Rama isquiopubiana con borde de corte de la fascia perineal superficial (de Colles)
Glándula vestibular mayor (de Bartholin)
Músculo bulboesponjoso (cortado)
Membrana perineal
Músculo transverso superficial del periné
Tuberosidad isquiática
Ligamento sacro-tuberoso
Cuerpo del periné
Músculo glúteo mayor
Fosa isquioanal
Cóccix
Fascia obturatriz
Arco tendinoso del músculo elevador del ano
Fascia inferior del diafragma pélvico (cortado)
Músculo elevador del ano
Músculo esfínter externo del ano
Cuerpo (ligamento) anococcígeo
Uretra
Pilar del clítoris
Músculo esfínter de la uretra
Rama isquio-pubiana
Membrana perineal (cortada y reflejada)
Bulbo del vestíbulo
Músculo compresor de la uretra
Músculo esfínter uretrovaginal
Vagina
Glándula vestibular mayor (de Bartholin)
Músculo transverso profundo del periné
Membrana perineal
F. Netter M.D.
C. Machado M.D.
©ICON

# Uretra

*VÉANSE TAMBIÉN LÁMINAS 337, 342*

Orificio del uréter
Trígono de la vejiga urinaria
Cuello de la vejiga urinaria
Músculo detrusor de la pared vesical
Esfínter interno de la uretra
Plexo venoso cavernoso de la uretra
Músculo elevador del ano y
Extensión fibromuscular
Uretra
Músculo esfínter de la uretra
Membrana perineal
Bulbo del vestíbulo
Músculo bulboesponjoso y fascia perineal profunda (de revestimiento o de Gallaudet)
Ligamento redondo del útero (porción terminal)
Fascia perineal superficial (de Colles)
Labio mayor
Labio menor
Lagunas y orificios de las glándulas uretrales
Orificios de los conductos parauretrales (de Skene)

**Sección frontal**

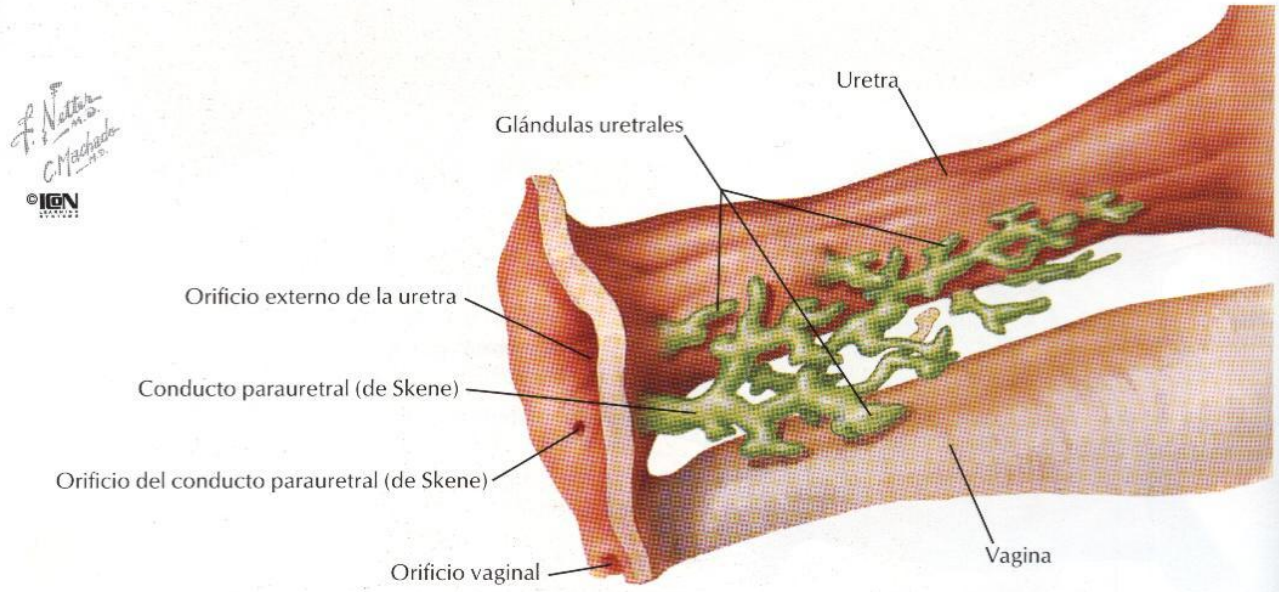


**Reconstrucción esquemática**

# Periné y genitales externos (disección superficial)

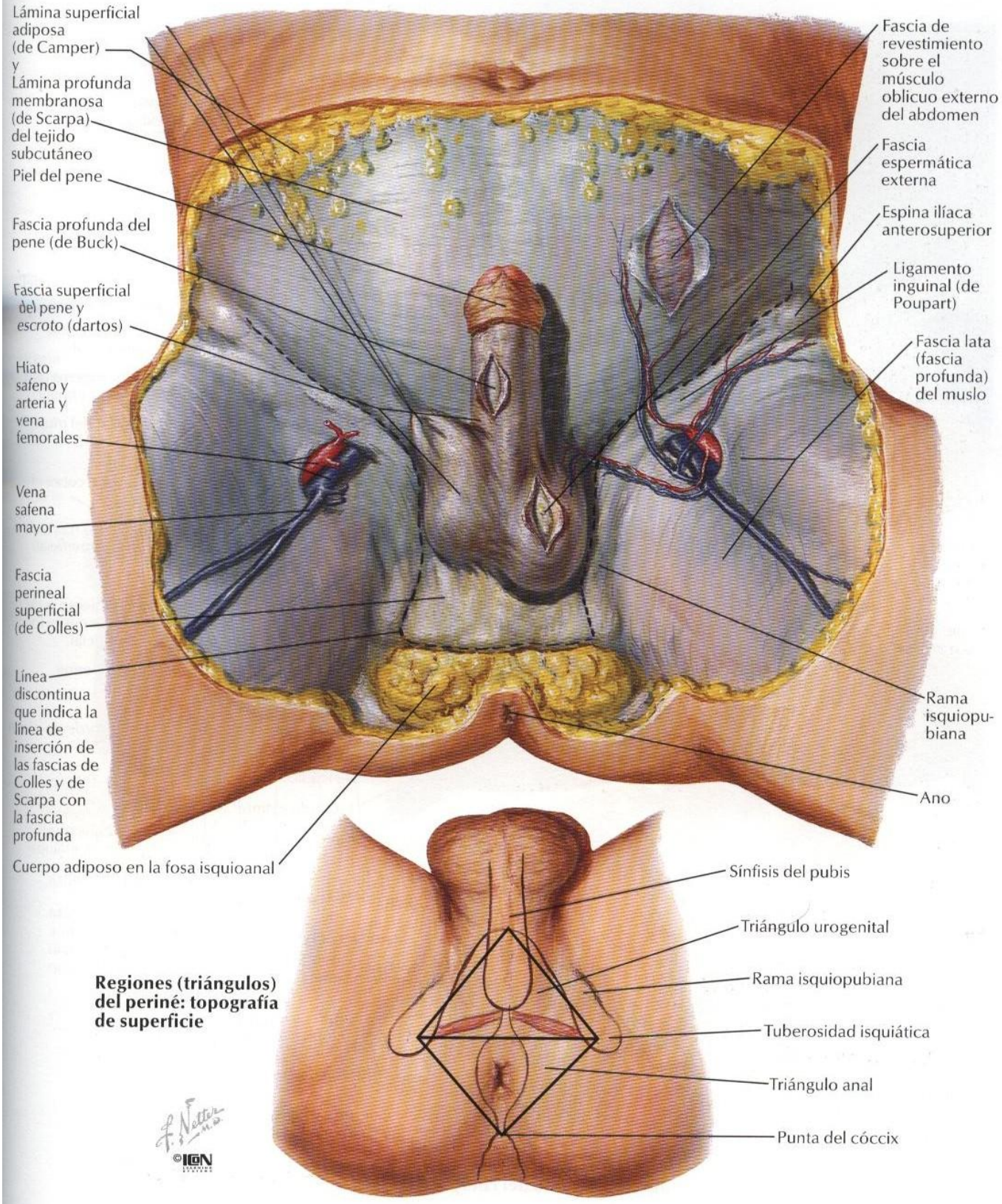


**Regiones (triángulos) del periné: topografía de superficie**

# Periné y genitales externos (disección profunda)

*VÉANSE TAMBIÉN LÁMINAS 374, 376, 379, 380, 381, 382, 387*

Piel del pene
Fascia superficial del pene
Aponeurosis del músculo oblicuo externo del abdomen
Lámina profunda membranosa (de Scarpa) del tejido subcutáneo *(cortada)*
Ligamento inguinal (de Poupart)
Fascia profunda del pene (de Buck)
Anillo inguinal superficial
Fascia espermática externa que recubre el cordón espermático
Fascia lata (fascia profunda) del muslo
Músculo bulboesponjoso
Músculo isquiocavernoso que cubre el pilar del pene
Fascia perineal superficial (de Colles) *(cortada para descubrir el espacio perineal superficial)*
Membrana perineal
Fascia perineal profunda (de revestimiento o de Gallaudet) *(parcialmente cortada)* que cubre los músculos del espacio perineal superficial
Músculo transverso superficial del periné
Tuberosidad isquiática
Fascia perineal superficial (de Colles) *(borde de corte)*
Músculo elevador del ano que cubre la fosa isquioanal
Músculo esfínter externo del ano
Músculo glúteo mayor

©ICON

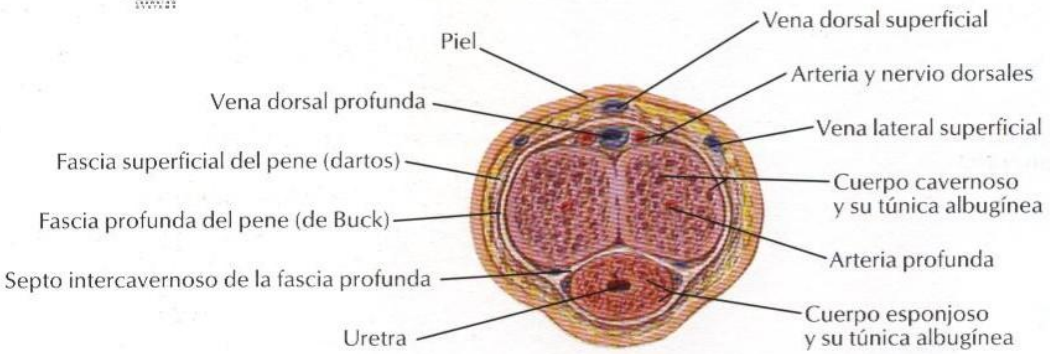


**Sección a través del cuerpo del pene**

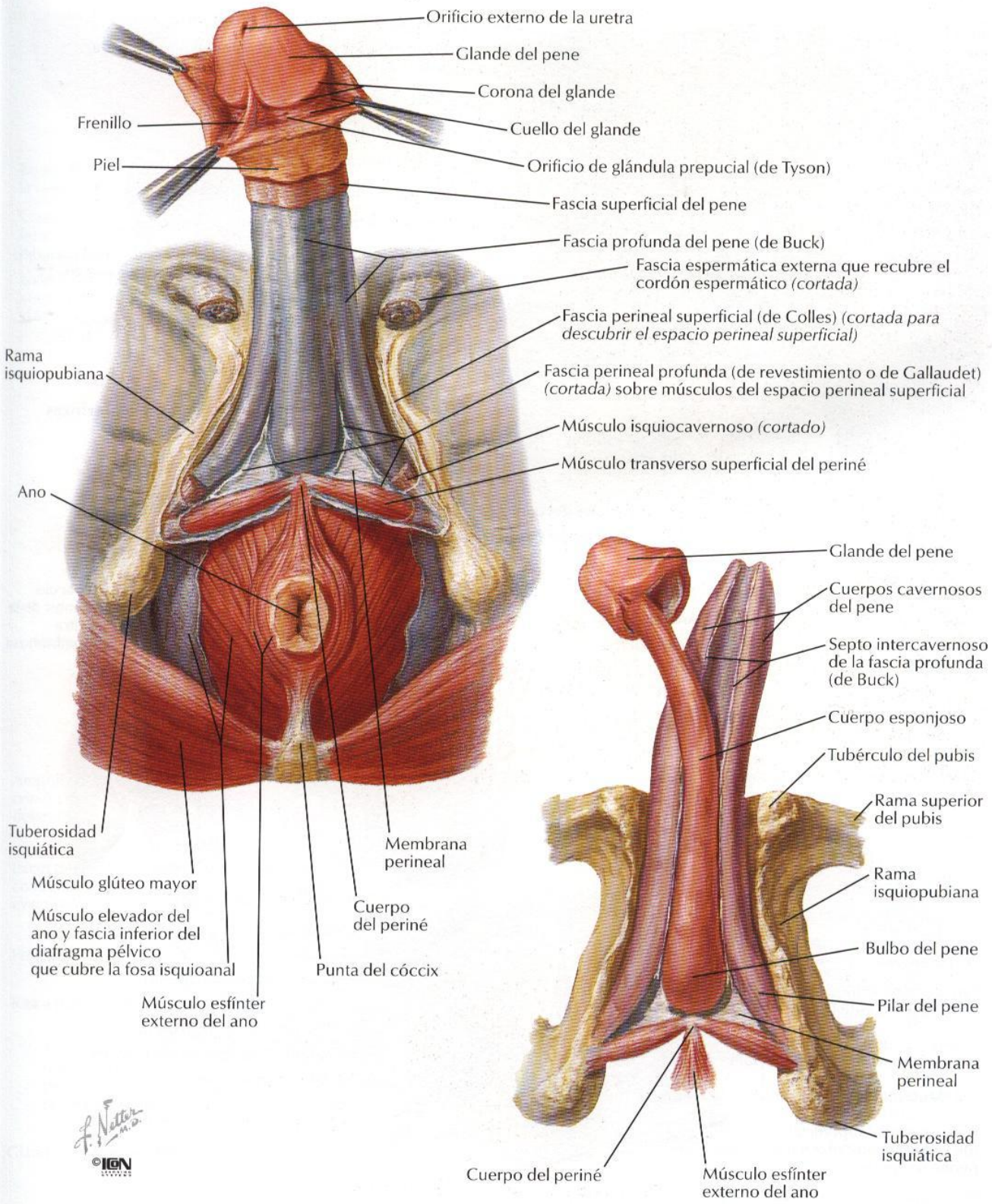
Orificio externo de la uretra
Glande del pene
Corona del glande
Frenillo
Cuello del glande
Piel
Orificio de glándula prepucial (de Tyson)
Fascia superficial del pene
Fascia profunda del pene (de Buck)
Fascia espermática externa que recubre el cordón espermático (cortada)
Fascia perineal superficial (de Colles) (cortada para descubrir el espacio perineal superficial)
Rama isquiopubiana
Fascia perineal profunda (de revestimiento o de Gallaudet) (cortada) sobre músculos del espacio perineal superficial
Músculo isquiocavernoso (cortado)
Músculo transverso superficial del periné
Ano
Tuberosidad isquiática
Membrana perineal
Músculo glúteo mayor
Cuerpo del periné
Músculo elevador del ano y fascia inferior del diafragma pélvico que cubre la fosa isquioanal
Punta del cóccix
Músculo esfínter externo del ano
Glande del pene
Cuerpos cavernosos del pene
Septo intercavernoso de la fascia profunda (de Buck)
Cuerpo esponjoso
Tubérculo del pubis
Rama superior del pubis
Rama isquiopubiana
Bulbo del pene
Pilar del pene
Membrana perineal
Tuberosidad isquiática
Cuerpo del periné
Músculo esfínter externo del ano
F. Netter M.D.
©ICON

# Espacios perineales

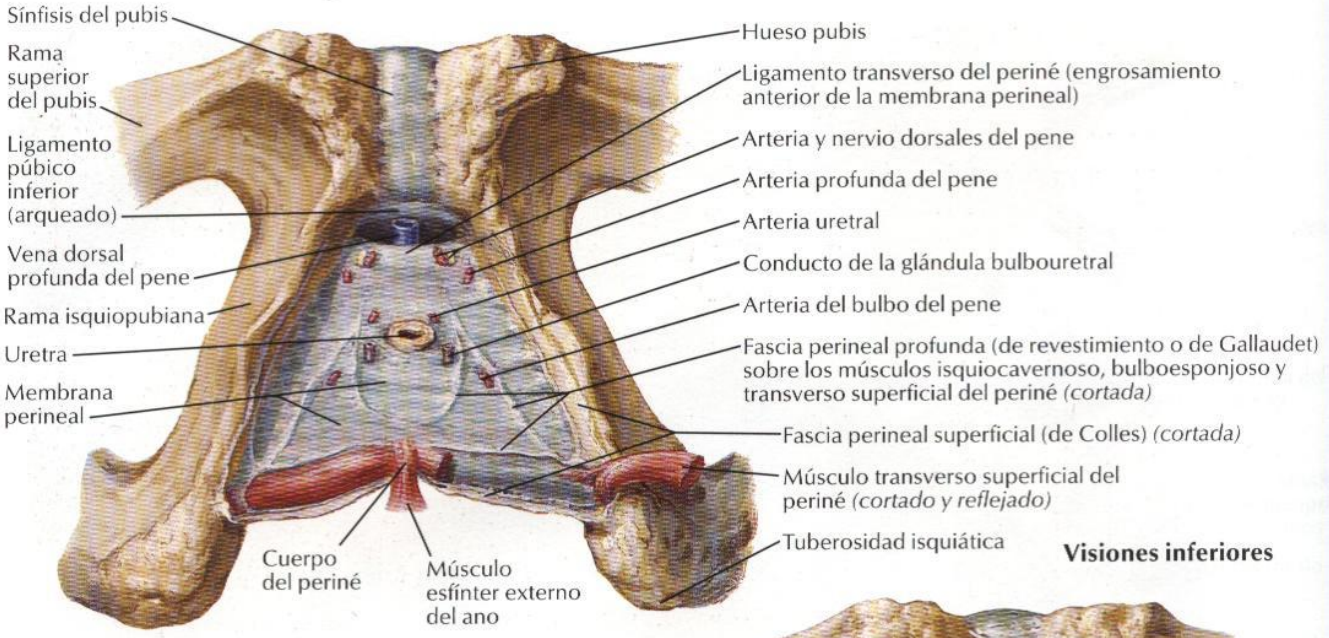


**Visiones inferiores**

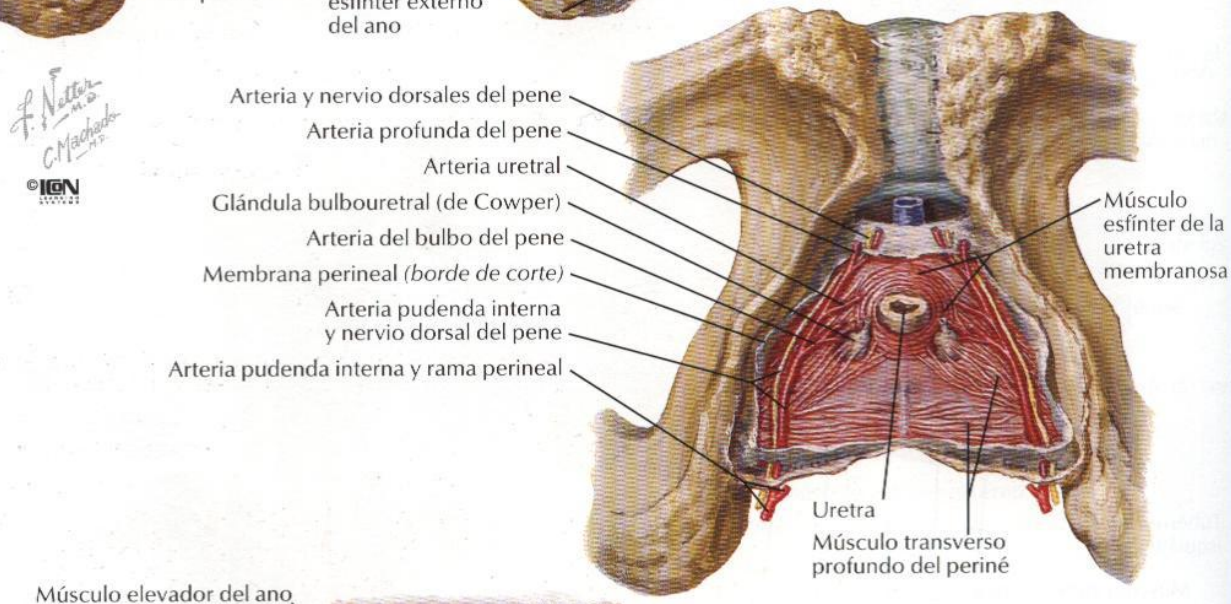


F. Netter M.D.
C. Machado M.D.
©IGN

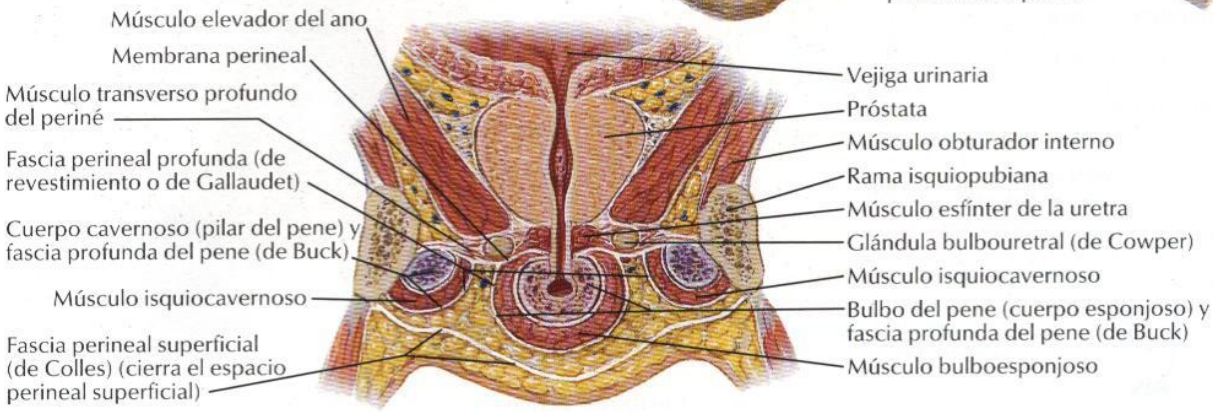


**Sección frontal a través del periné y uretra: esquema**

*VÉANSE TAMBIÉN LÁMINAS 338, 340, 343, 374, 381*

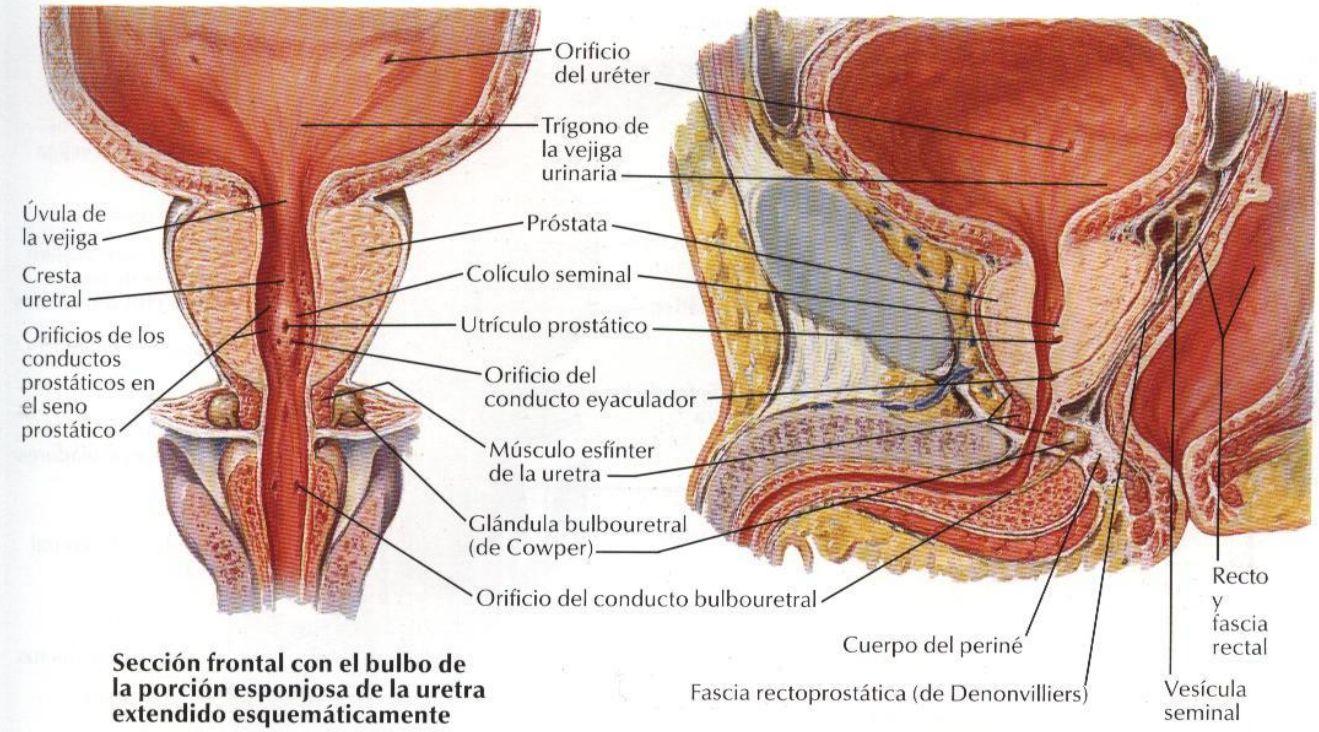


**Sección frontal con el bulbo de la porción esponjosa de la uretra extendido esquemáticamente**

**Sección sagital**

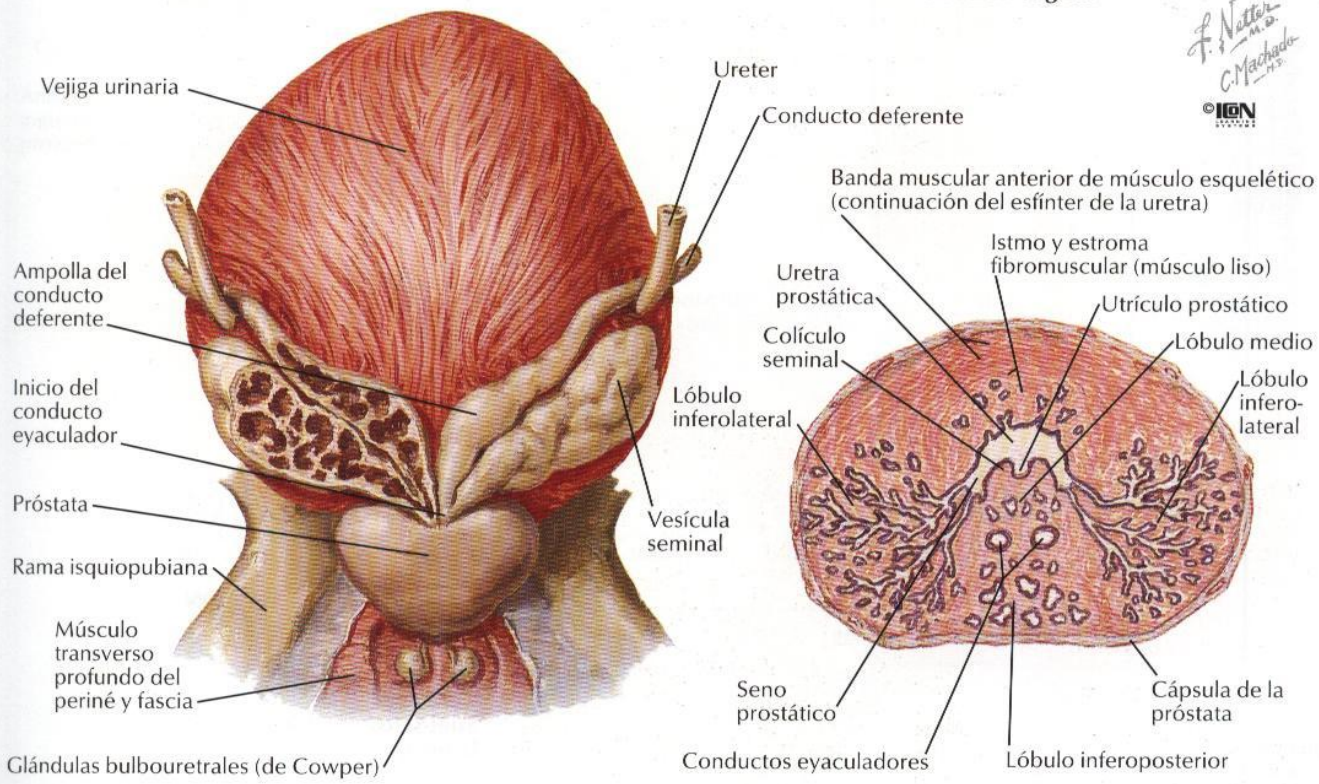


**Visión posterior**

**Sección transversal a través de la próstata**

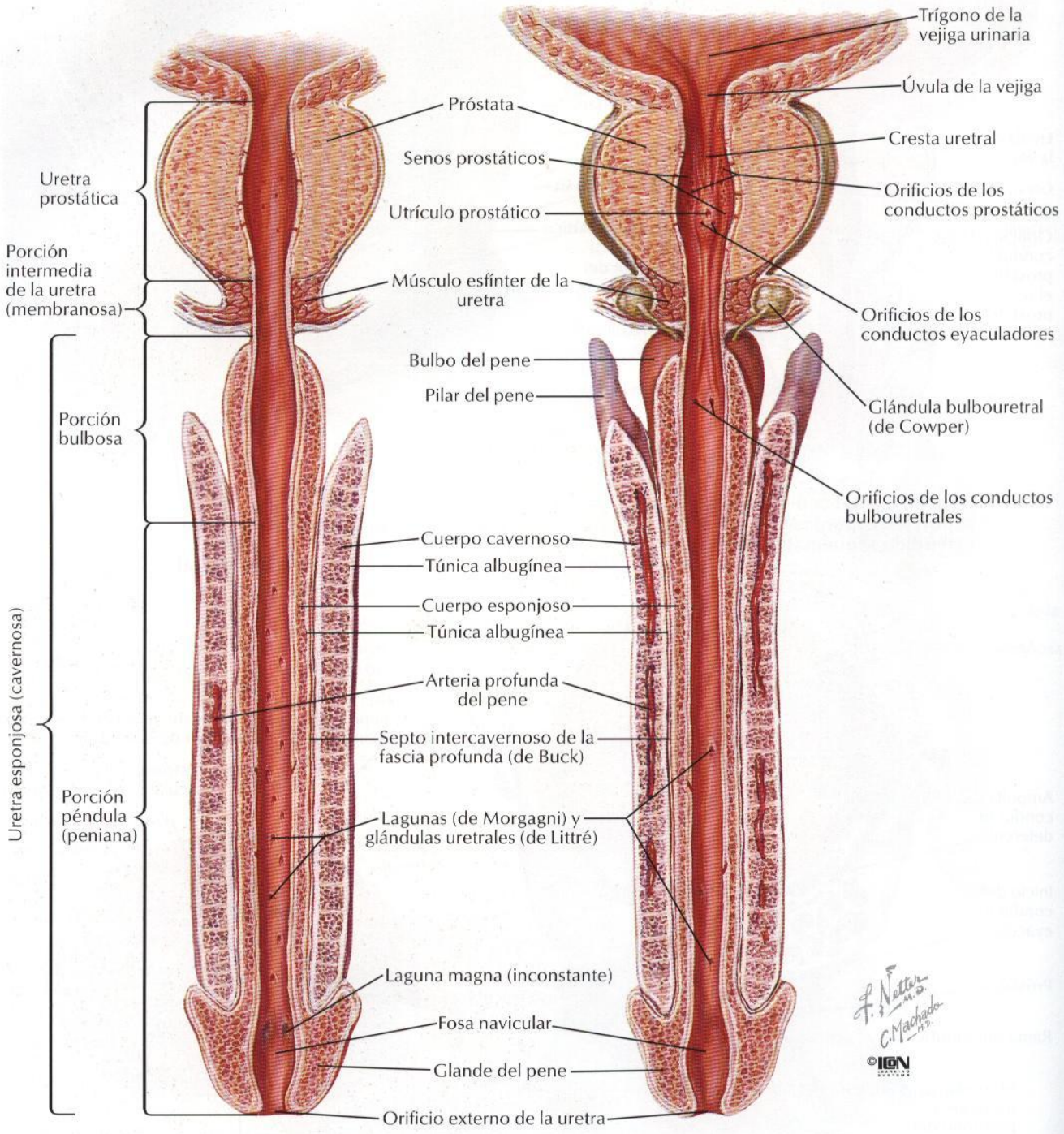
Trígono de la vejiga urinaria
Úvula de la vejiga
Próstata
Cresta uretral
Senos prostáticos
Orificios de los conductos prostáticos
Uretra prostática
Utrículo prostático
Porción intermedia de la uretra (membranosa)
Músculo esfínter de la uretra
Orificios de los conductos eyaculadores
Bulbo del pene
Pilar del pene
Glándula bulbouretral (de Cowper)
Porción bulbosa
Orificios de los conductos bulbouretrales
Cuerpo cavernoso
Túnica albugínea
Cuerpo esponjoso
Túnica albugínea
Uretra esponjosa (cavernosa)
Arteria profunda del pene
Septo intercavernoso de la fascia profunda (de Buck)
Porción péndula (peniana)
Lagunas (de Morgagni) y glándulas uretrales (de Littré)
Laguna magna (inconstante)
Fosa navicular
Glande del pene
Orificio externo de la uretra
F. Netter M.D.
C. Machado M.D.
©ICON
Techo de la uretra
Suelo de la uretra

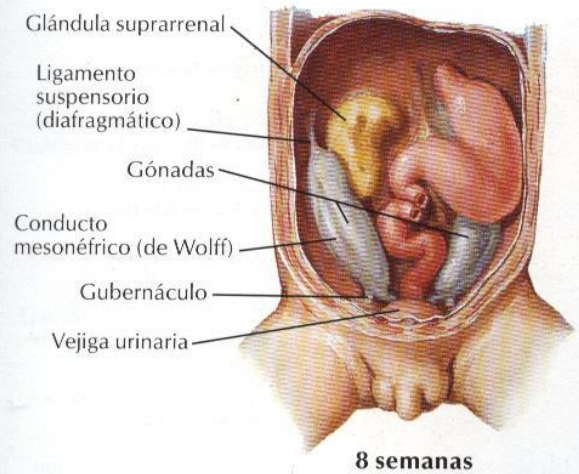


**8 semanas**
**(22,5 mm vértex-cóccix)**

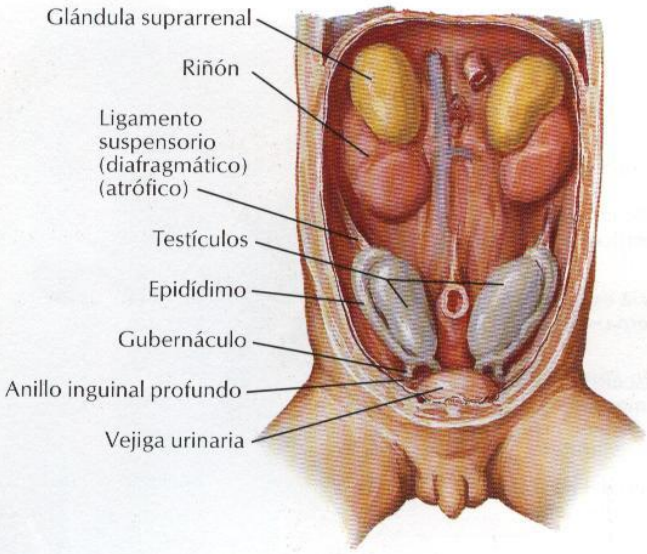


**11 semanas**
**(43 mm vértex-cóccix)**

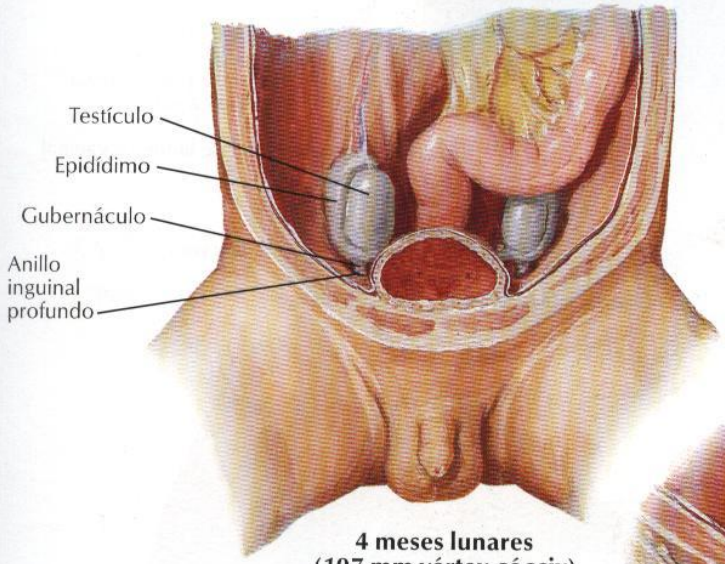


**4 meses lunares**
**(107 mm vértex-cóccix)**

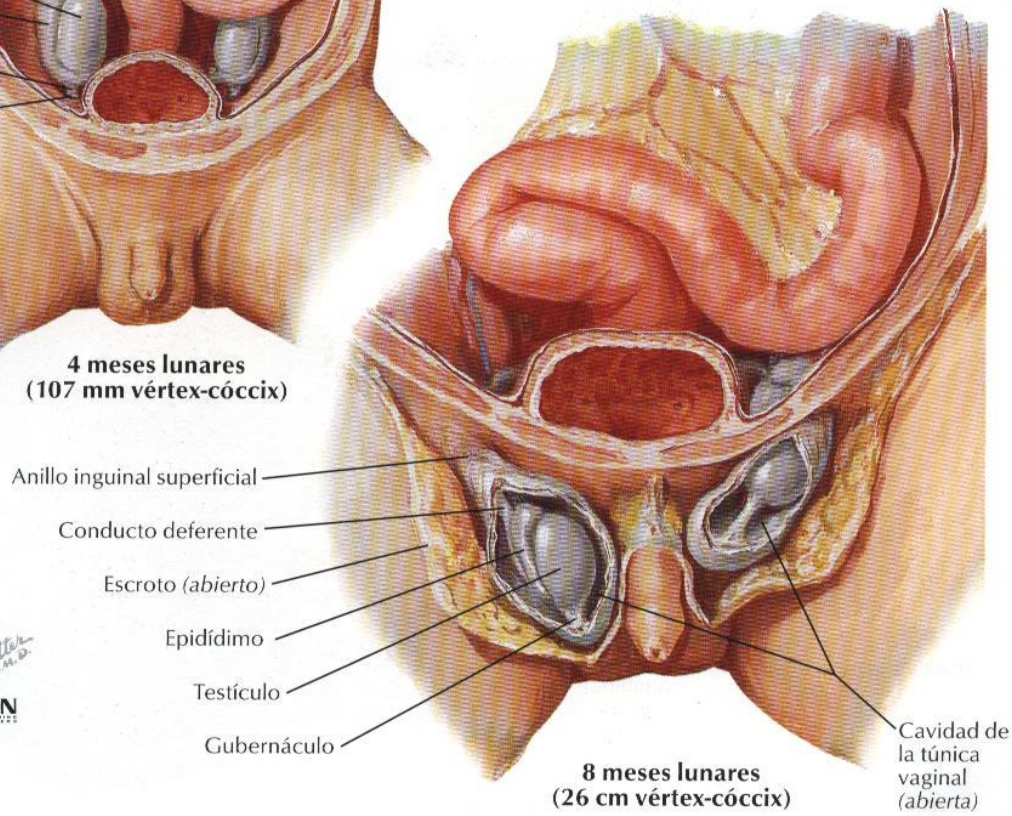


**8 meses lunares**
**(26 cm vértex-cóccix)**

F. Netter M.D.
©ICON

# Escroto y contenido

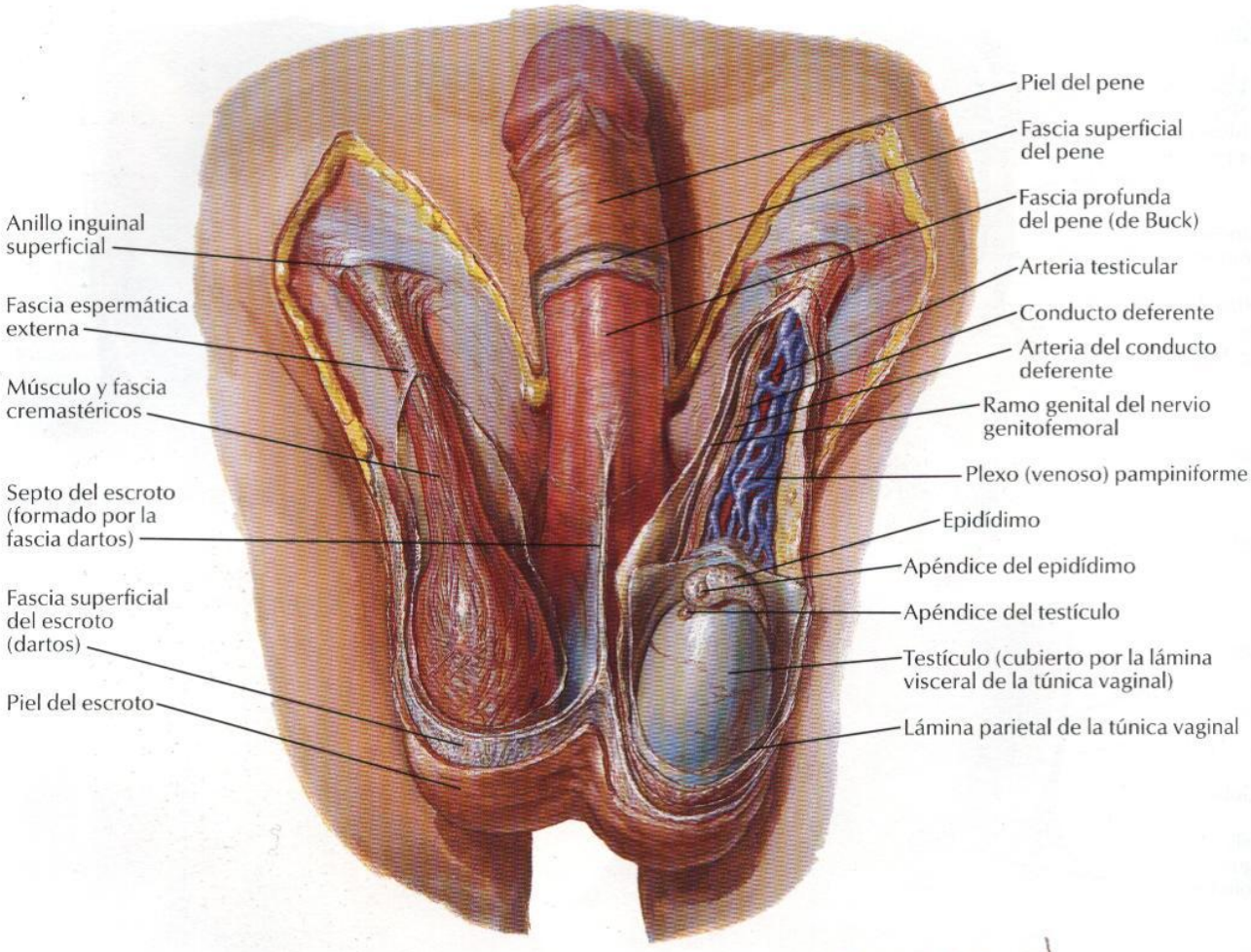


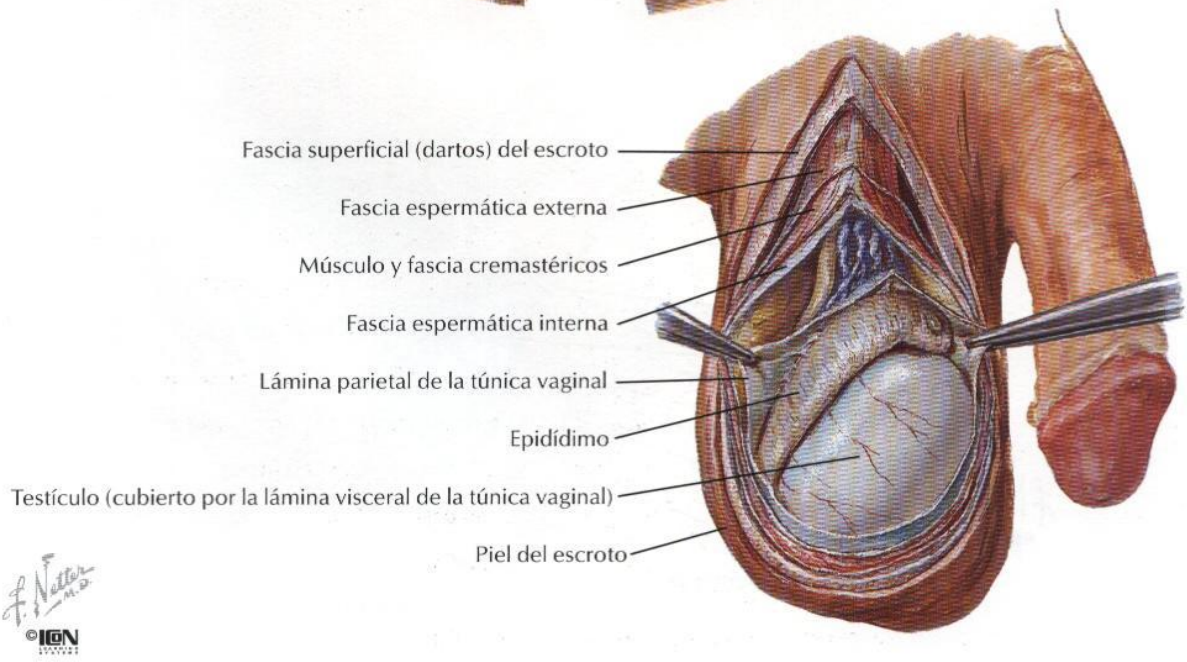


F. Netter M.D.
©ICON

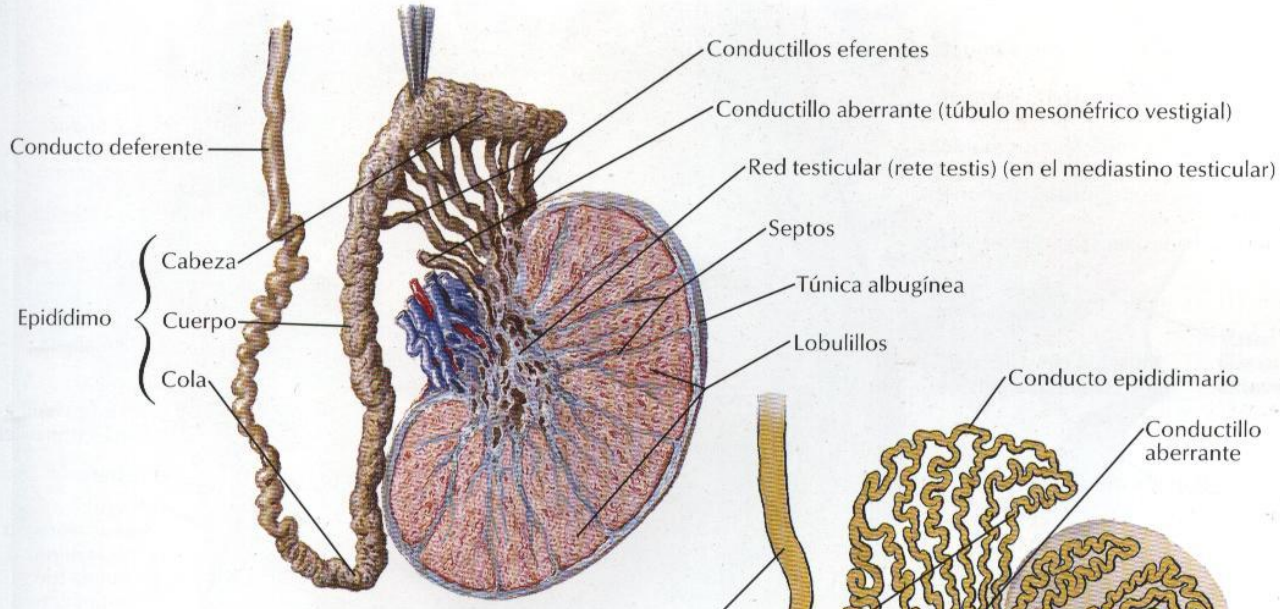


**Sección frontal**

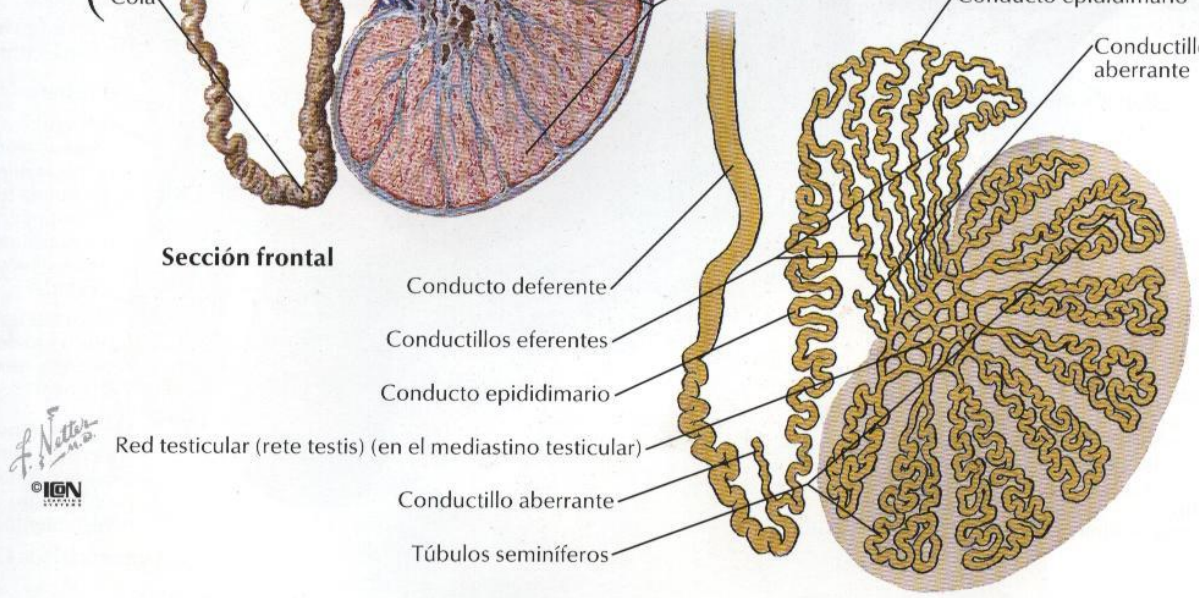


**Esquema**

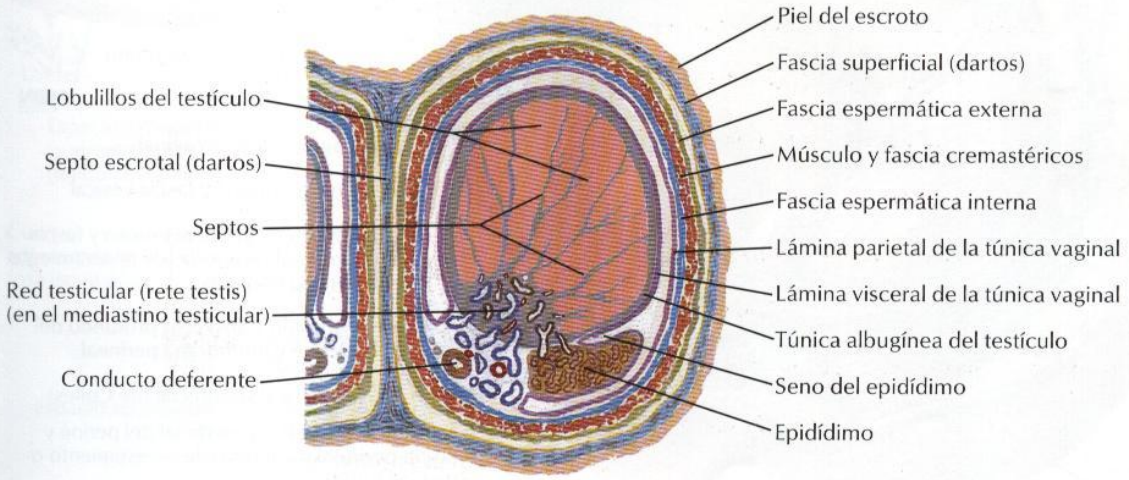


**Sección transversal a través del escroto y testículo**

# Recto in situ: mujer y varón

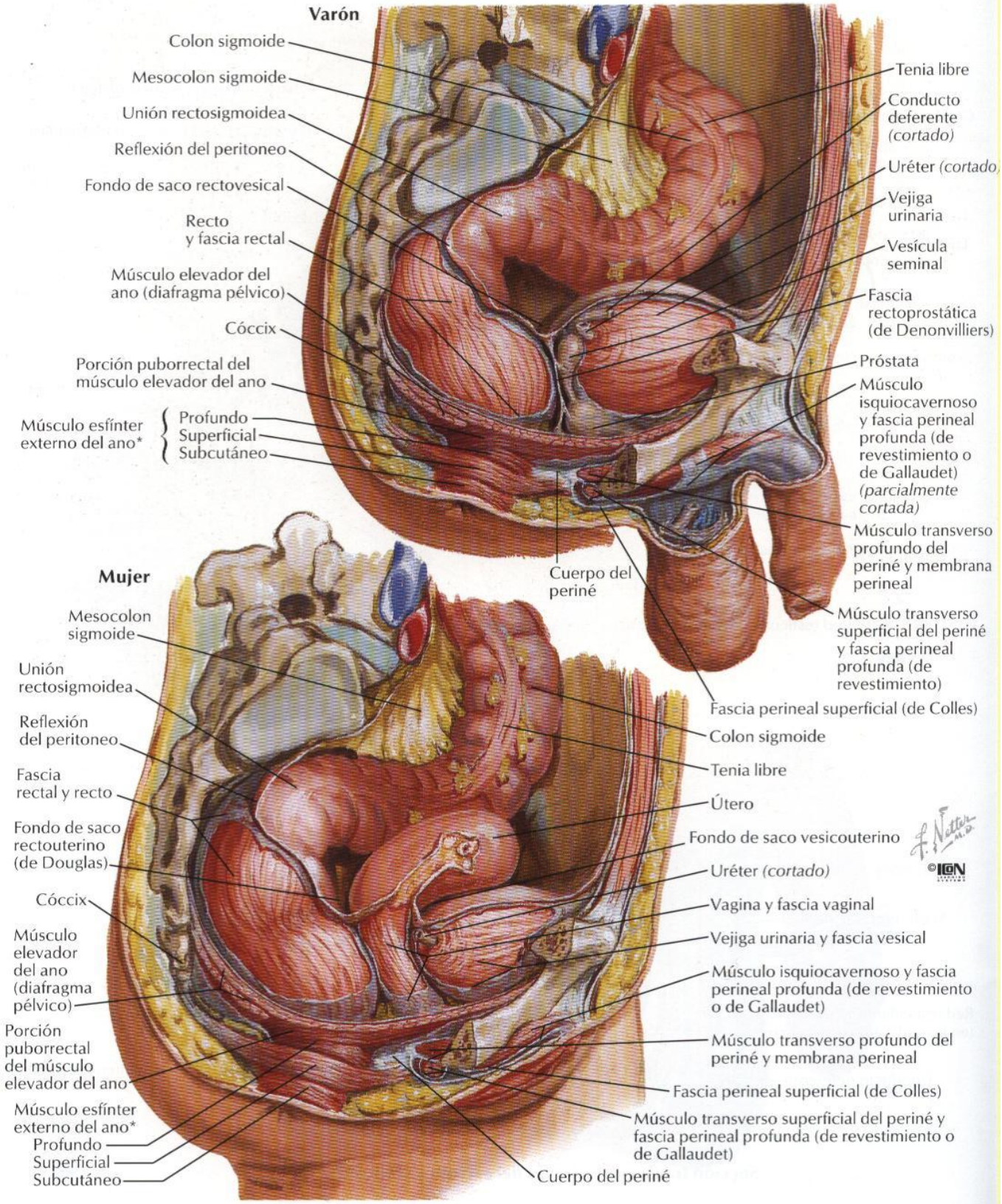


*Porciones variables y a menudo no diferenciadas

VÉANSE TAMBIÉN LÁMINAS 297, 381, 382, 383, 384

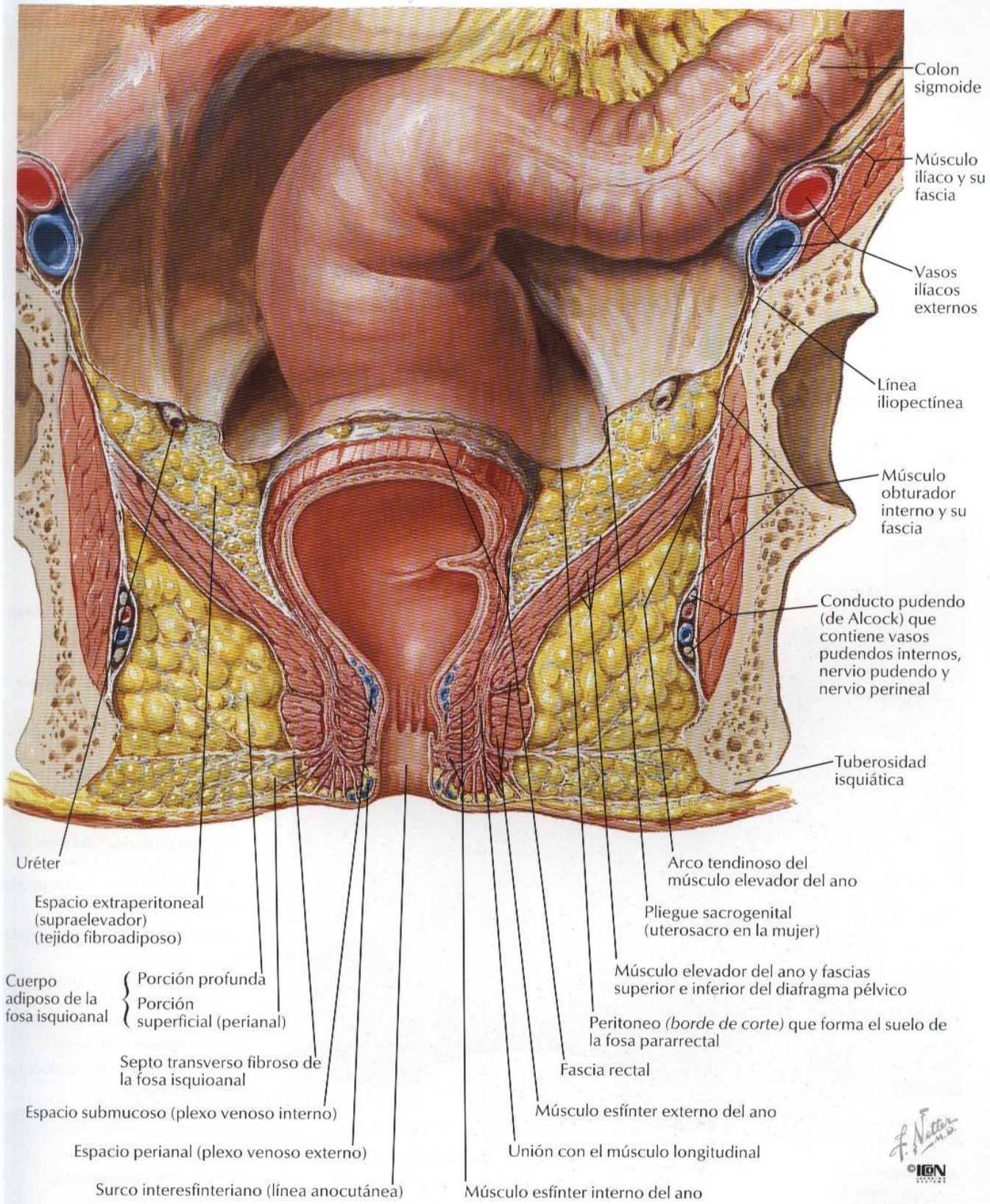

# Recto y conducto anal

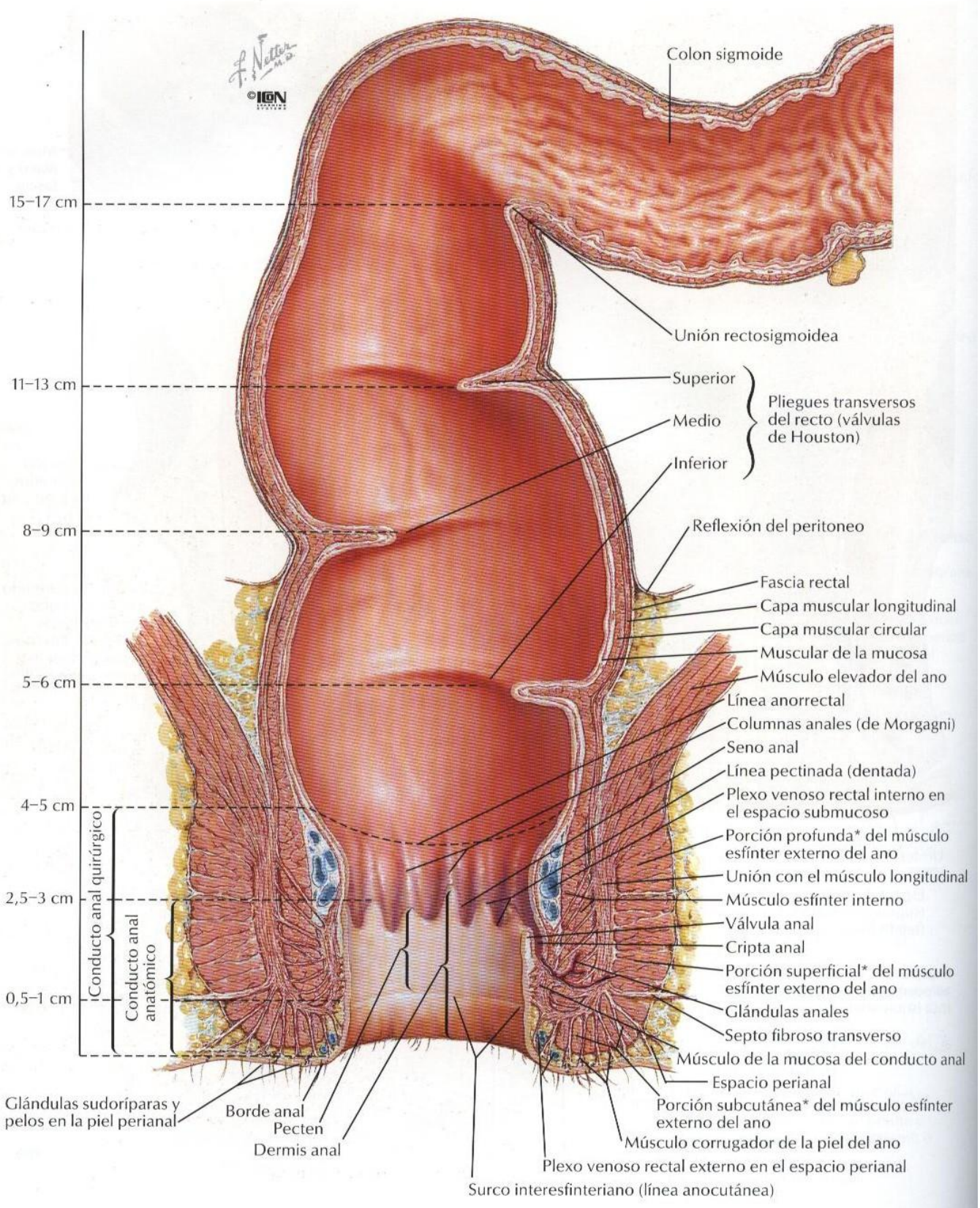


*Porciones variables y a menudo indiferenciadas

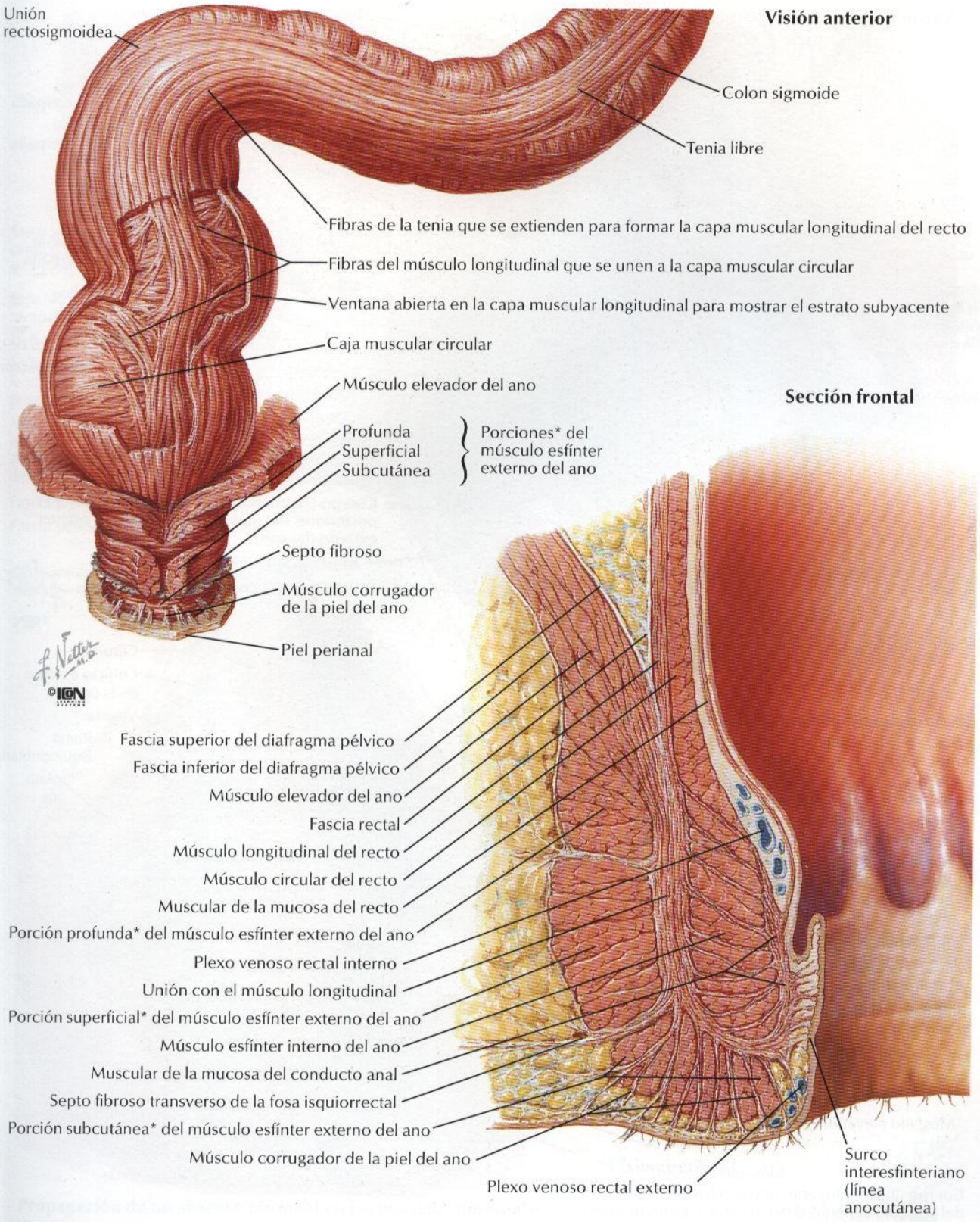


*Porciones variables y a menudo indiferenciadas

# Músculo esfínter externo del ano: visiones perineales

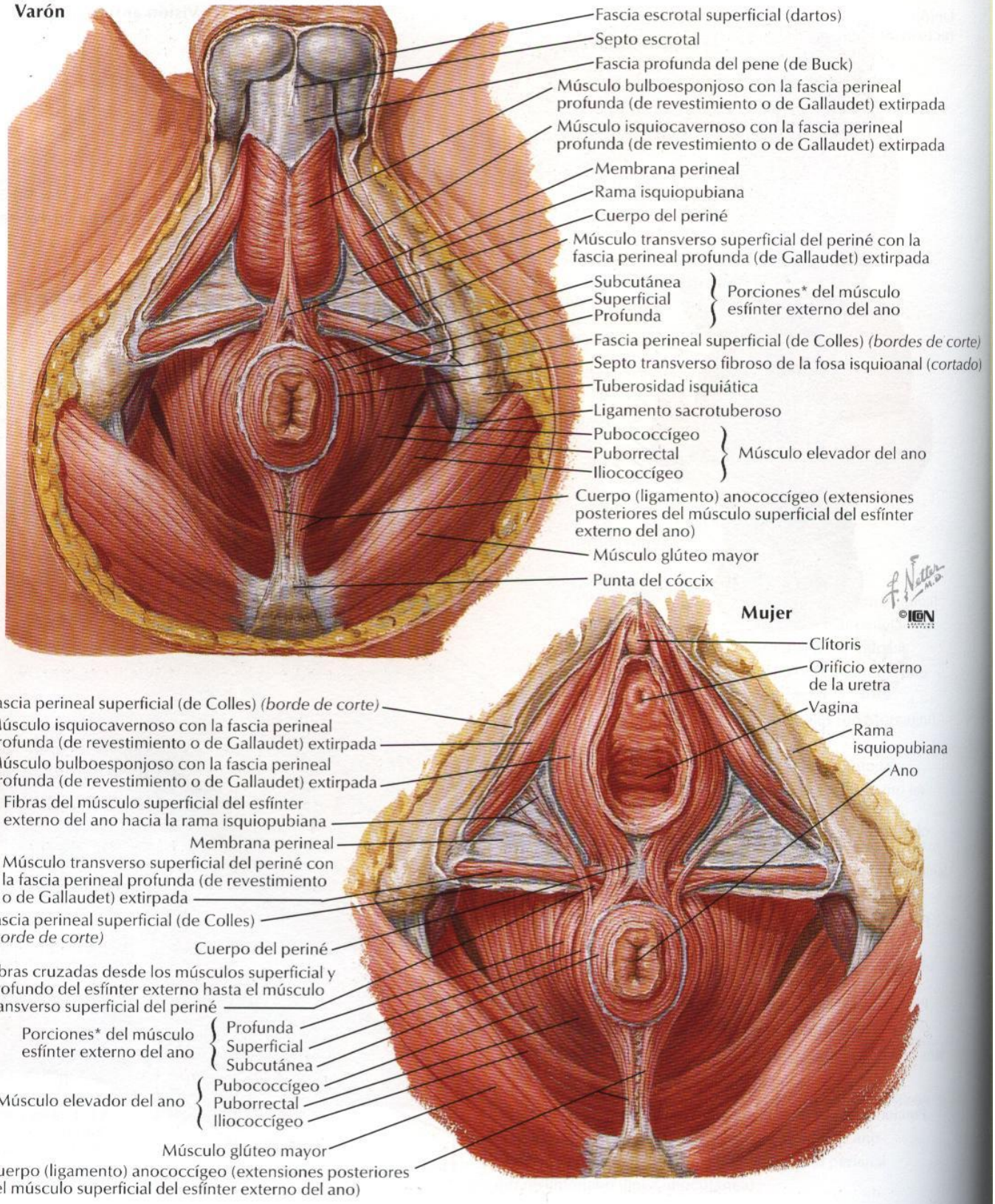


*Porciones variables y a menudo indiferenciadas

**Sección sagital**

Peritoneo
Fascia vesical
Fascia rectal
Fascia rectal
Fascia presacra
Espacio presacro
Fascia (septo) rectovesical o rectoprostática (de Denonvilliers)
Músculo elevador del ano y fascia del diafragma pélvico
Espacio postanal profundo
Cuerpo (ligamento) anococcígeo
Espacio postanal superficial (porción del espacio perianal)
Espacio submucoso
Espacio perianal
Músculo bulboesponjoso y fascia perineal profunda (de revestimiento o de Gallaudet)
Compartimiento perineal superficial (espacio o fondo de saco)
Espacio retropúbico (prevesical) (de Retzius)
Espacio rectovesical: Retrovesical, Prerrectal, Retroprostático
Músculos esfínter de la uretra y transverso profundo del periné
Músculo esfínter externo del ano*: Profundo, Superficial, Subcutáneo
Fascia profunda del pene (de Buck)
Fascia perineal superficial (de Colles)

*Porciones variables y a menudo indiferenciadas

Membrana perineal,
Músculo transverso profundo del periné y
Músculo transverso superficial del periné *(cortados)* para exponer el
Receso anterior de la fosa isquioanal
Comunicación preanal (inconstante) entre las fosas isquioanales derecha e izquierda
Pus en la fosa isquioanal
Comunicación posterior entre las fosas isquioanales derecha e izquierda vía espacio postanal profundo en profundidad al cuerpo (ligamento) anococcígeo
Músculo glúteo mayor y
Ligamento sacrotuberoso *(cortado)* para exponer el
Receso posterior de la fosa isquioanal

**Visión perineal**

F. Netter M.D.
C. Machado M.D.

©ICON

**Propagación de un absceso perineal en los espacios perineales**

# Arterias del recto y conducto anal

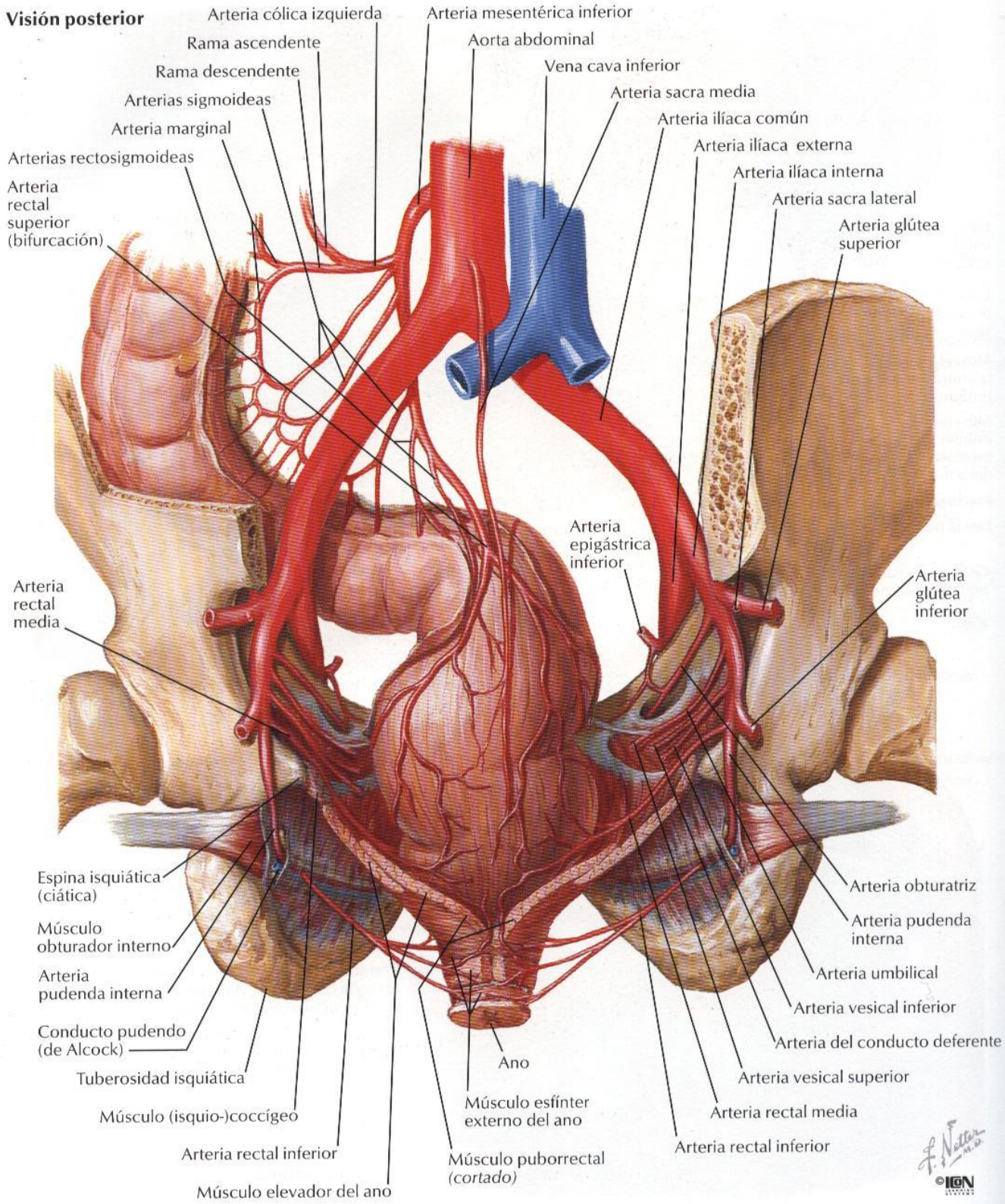

**Visión anterior**

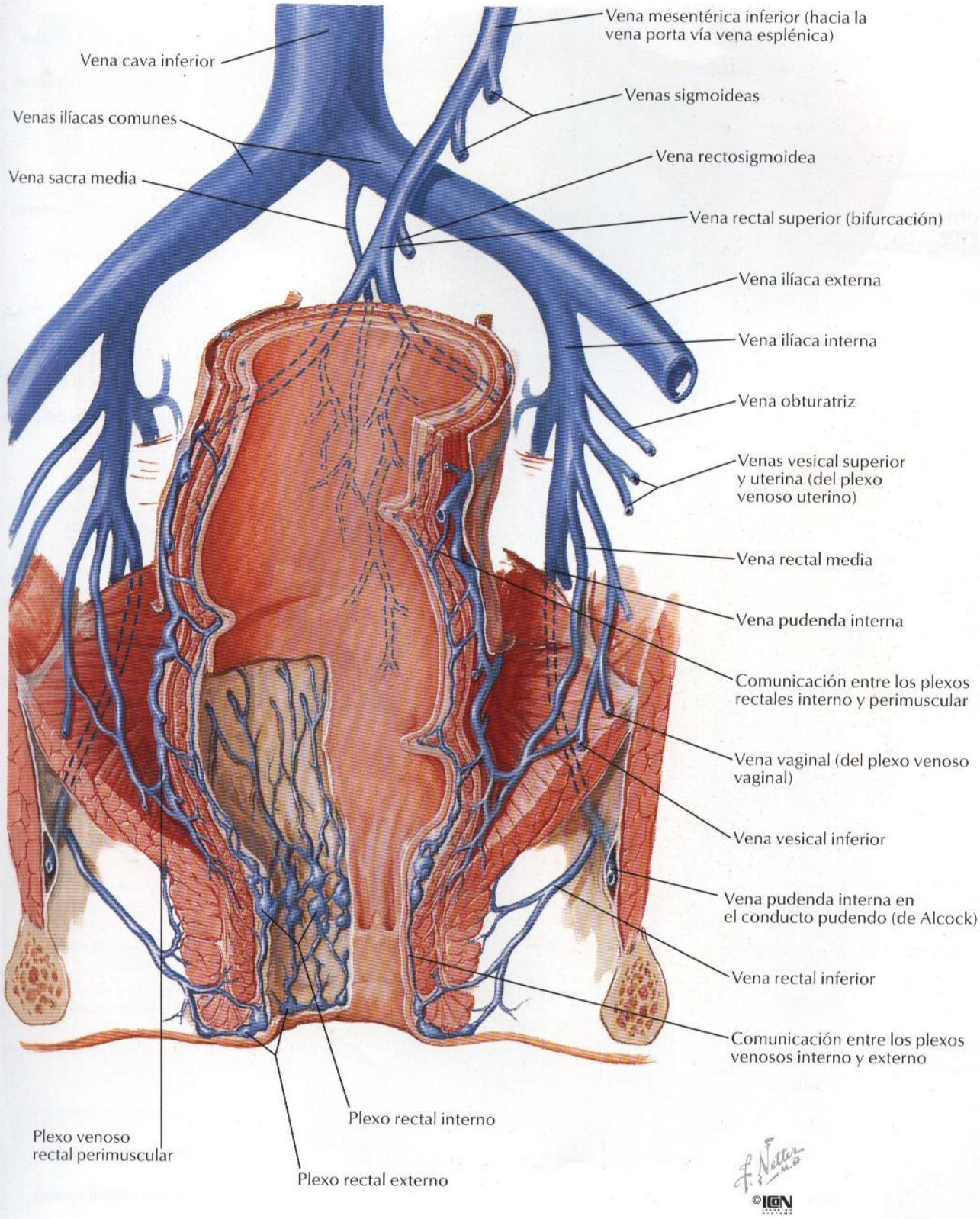

# Arterias y venas de los órganos pélvicos: mujer

**Visión anterior**

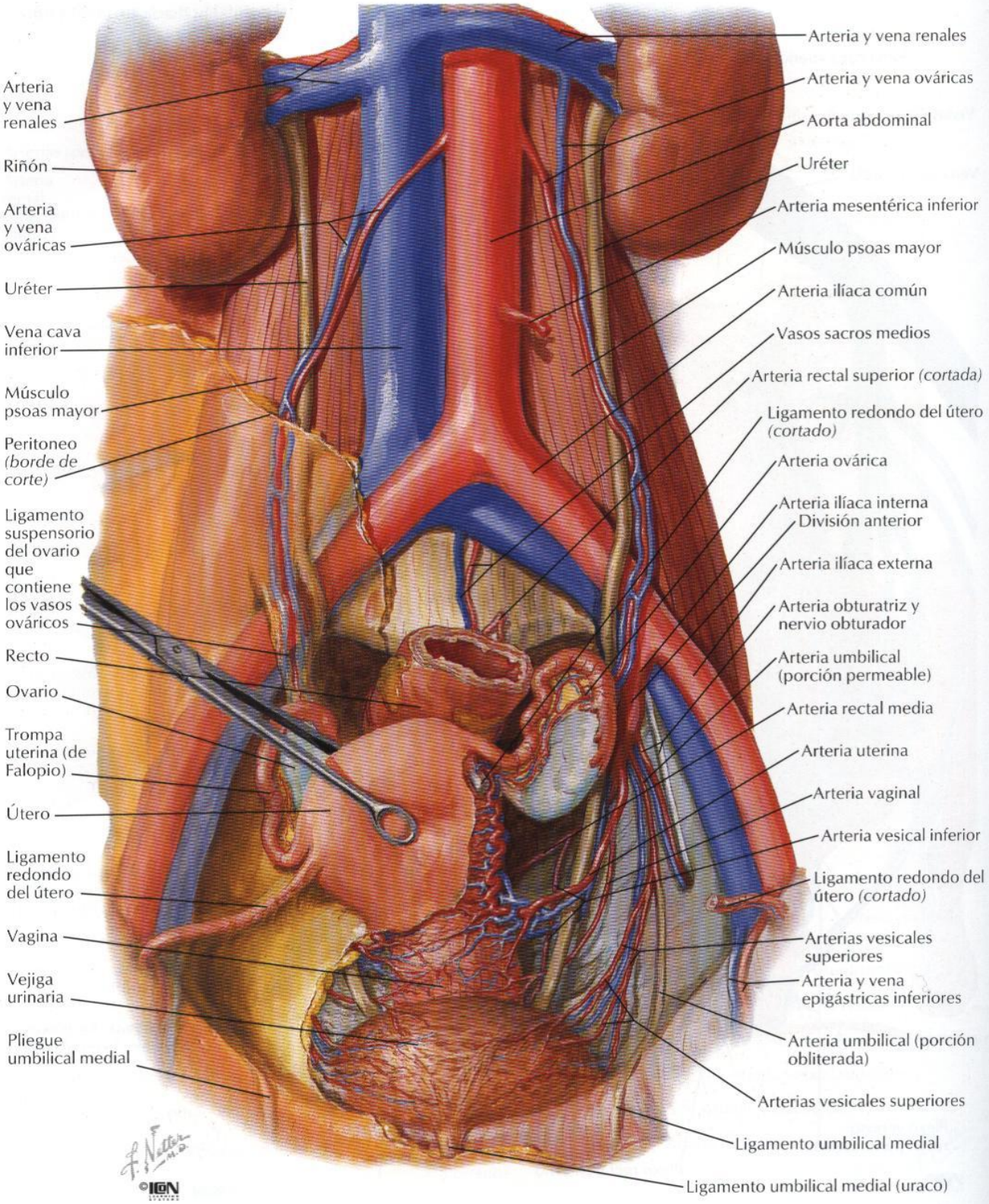

# Arterias y venas del testículo

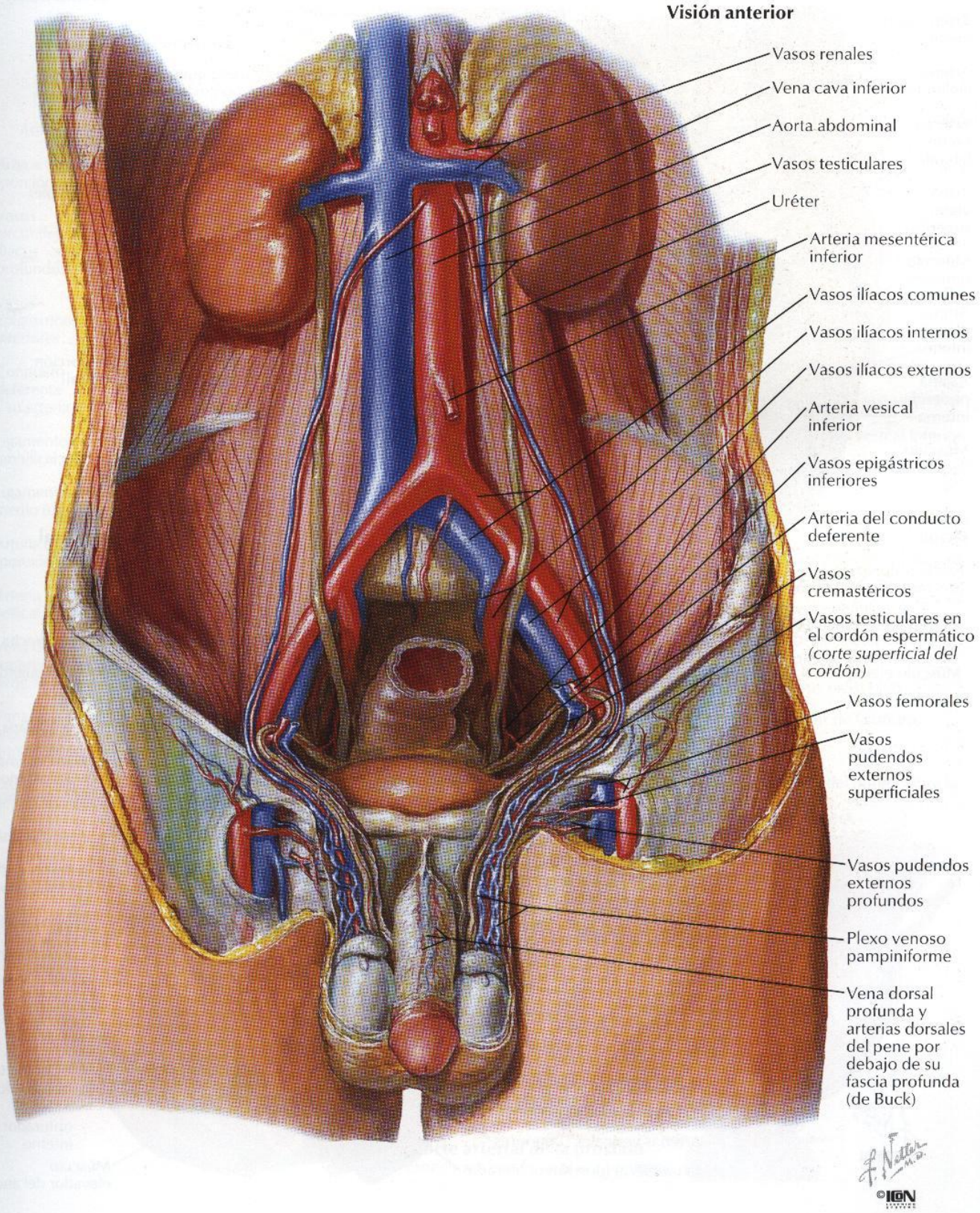

# Arterias y venas de la pelvis: mujer

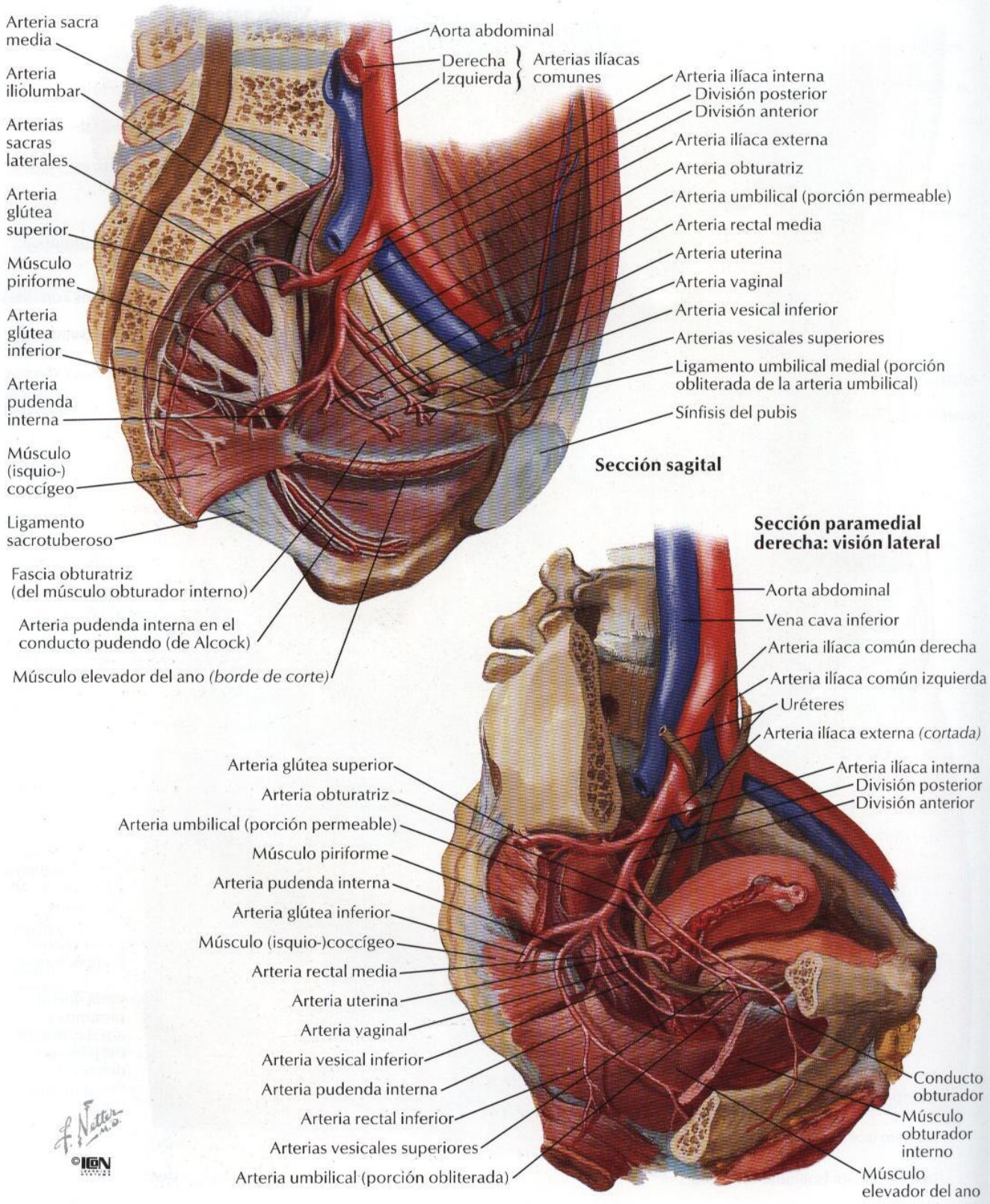

# Arterias y venas de la pelvis: varón

**Sección paramedial izquierda: visión lateral**

Vena cava inferior
Vasos obturadores derechos
Arteria umbilical derecha (porción permeable)
Arteria vesical superior
Arteria umbilical (porción obliterada)
Vasos circunflejos ilíacos profundos
Vasos epigástricos inferiores
Conducto deferente y su arteria
Ligamento umbilical medial
Ligamento umbilical medio (uraco)
Arteria umbilical (porción obliterada)
Arteria vesical superior
Vena dorsal superficial del pene
Vena dorsal profunda y arteria dorsal del pene
Fascia profunda del pene (de Buck)
Arteria testicular
Plexo (venoso) pampiniforme
Arteria del conducto deferente
Plexo venoso vesical (retropúbico)
Aorta abdominal
Vasos ilíacos comunes
Vasos sacros medios
Vasos ilíacos externos *(cortados)*
Vasos ilíacos internos
Arteria iliolumbar
Arteria sacra lateral
Arteria glútea superior
Arteria obturatriz
Arteria umbilical
Uréter *(cortado)*
Arteria glútea inferior
Arteria vesical inferior
Arteria rectal media
Arteria pudenda interna
Conducto deferente y su arteria
Ramas prostáticas de la arteria vesical inferior
Arteria rectal inferior
Plexo venoso prostático
Músculo esfínter de la uretra
Arteria perineal
Arteria pudenda interna (arteria dorsal del pene) sobre la cara superior de la membrana perineal
Arterias escrotales posteriores

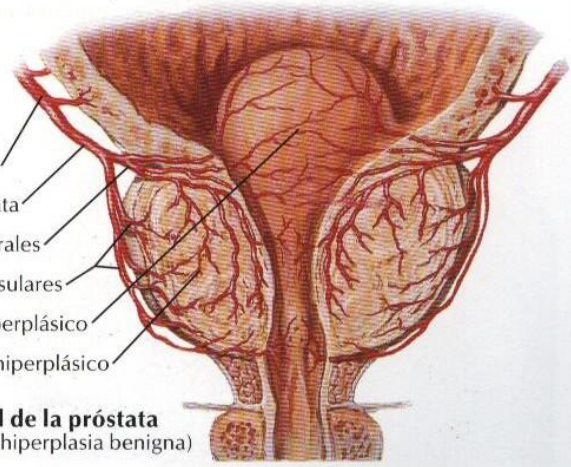


**Aporte arterial de la próstata**
(espécimen con hiperplasia benigna)

F. Netter M.D.
C. Machado M.D.
©ICON

# Arterias y venas del periné y útero

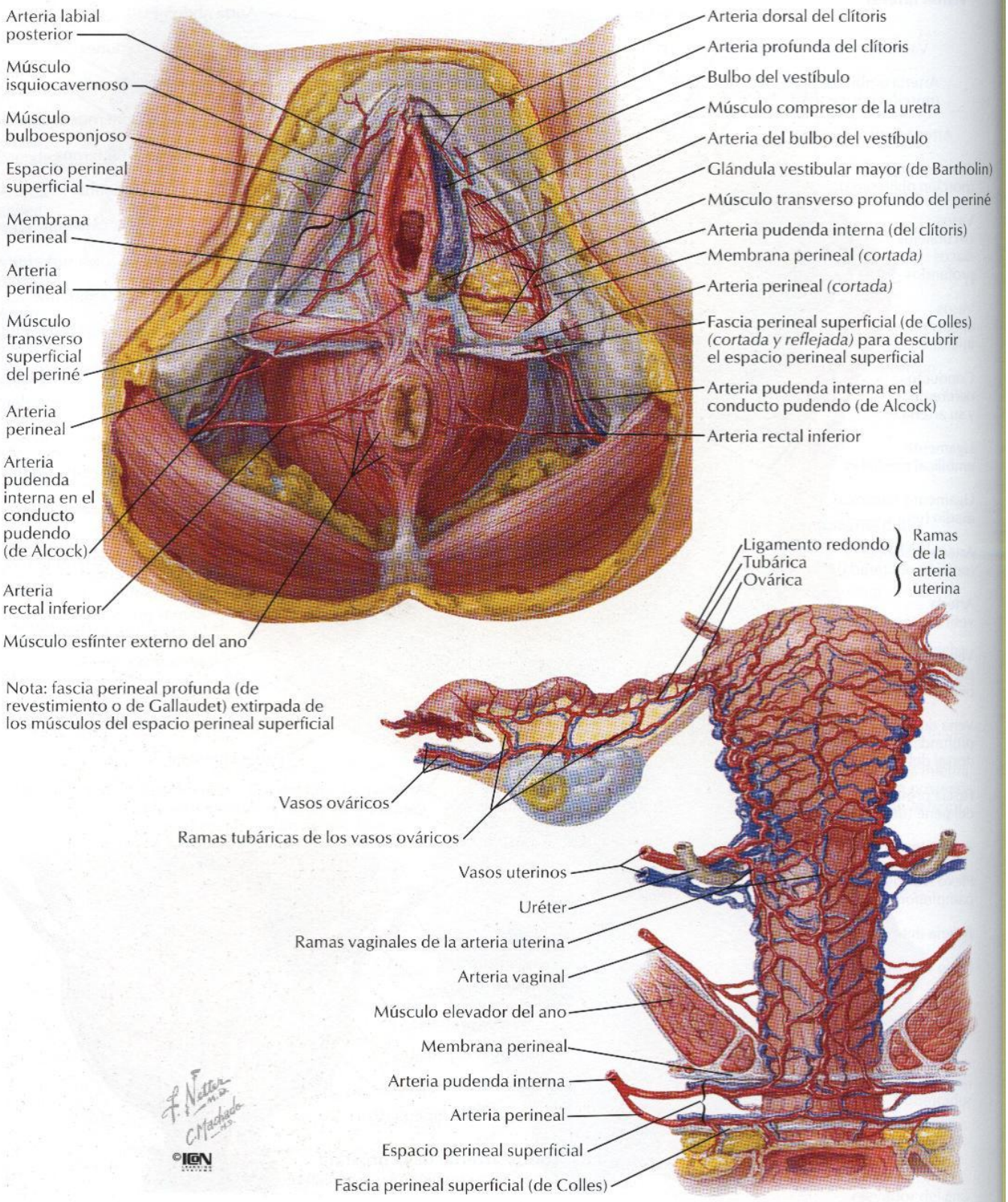


Nota: fascia perineal profunda (de revestimiento o de Gallaudet) extirpada de los músculos del espacio perineal superficial

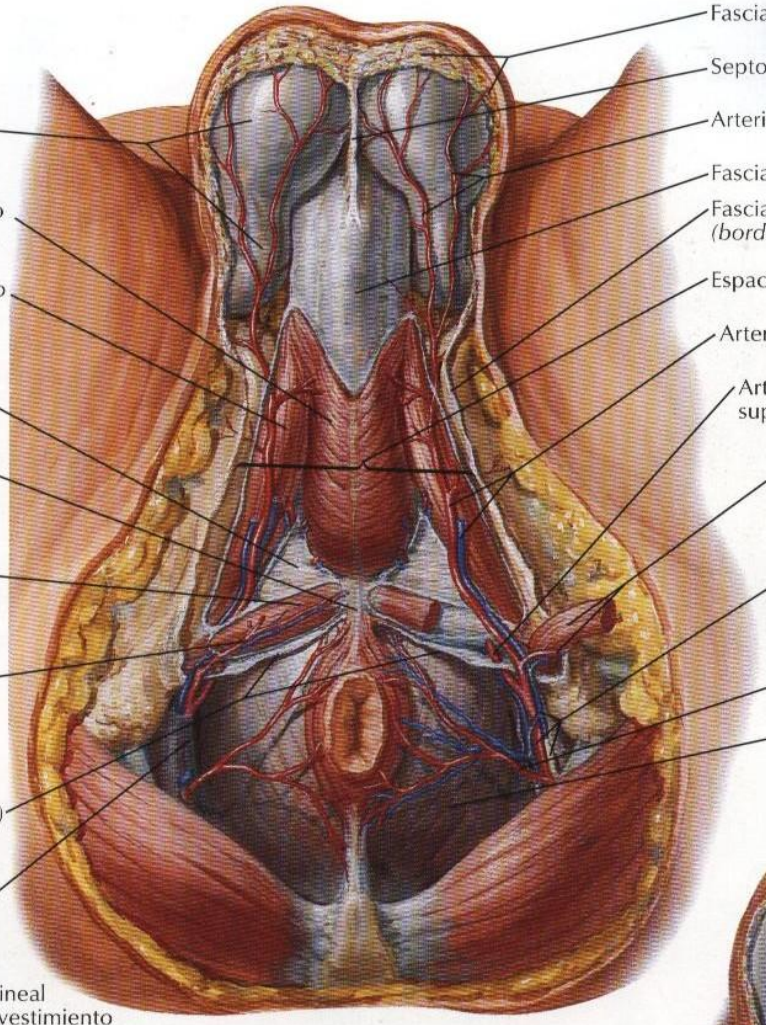


Nota: fascia perineal profunda (de revestimiento o de Gallaudet) extirpada de los músculos del espacio perineal superficial

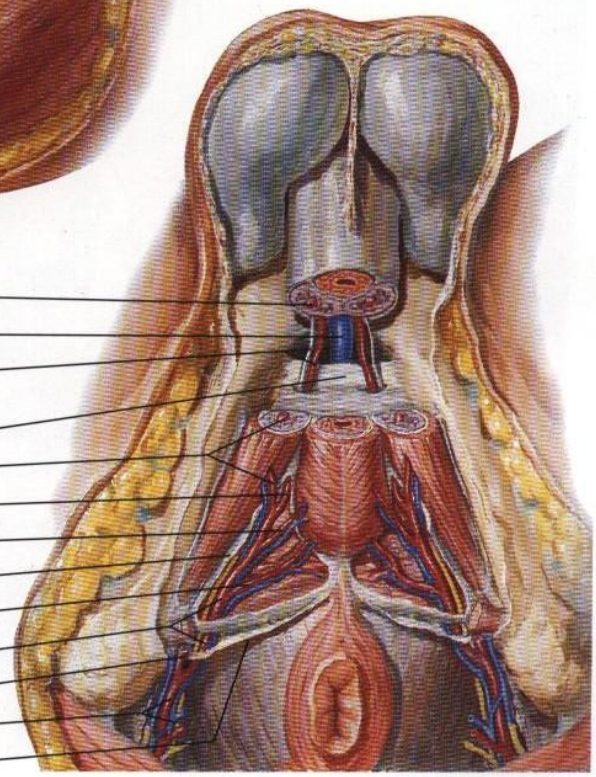


F. Netter M.D.
©ICON

# Vasos y nódulos linfáticos de la pelvis y genitales: mujer

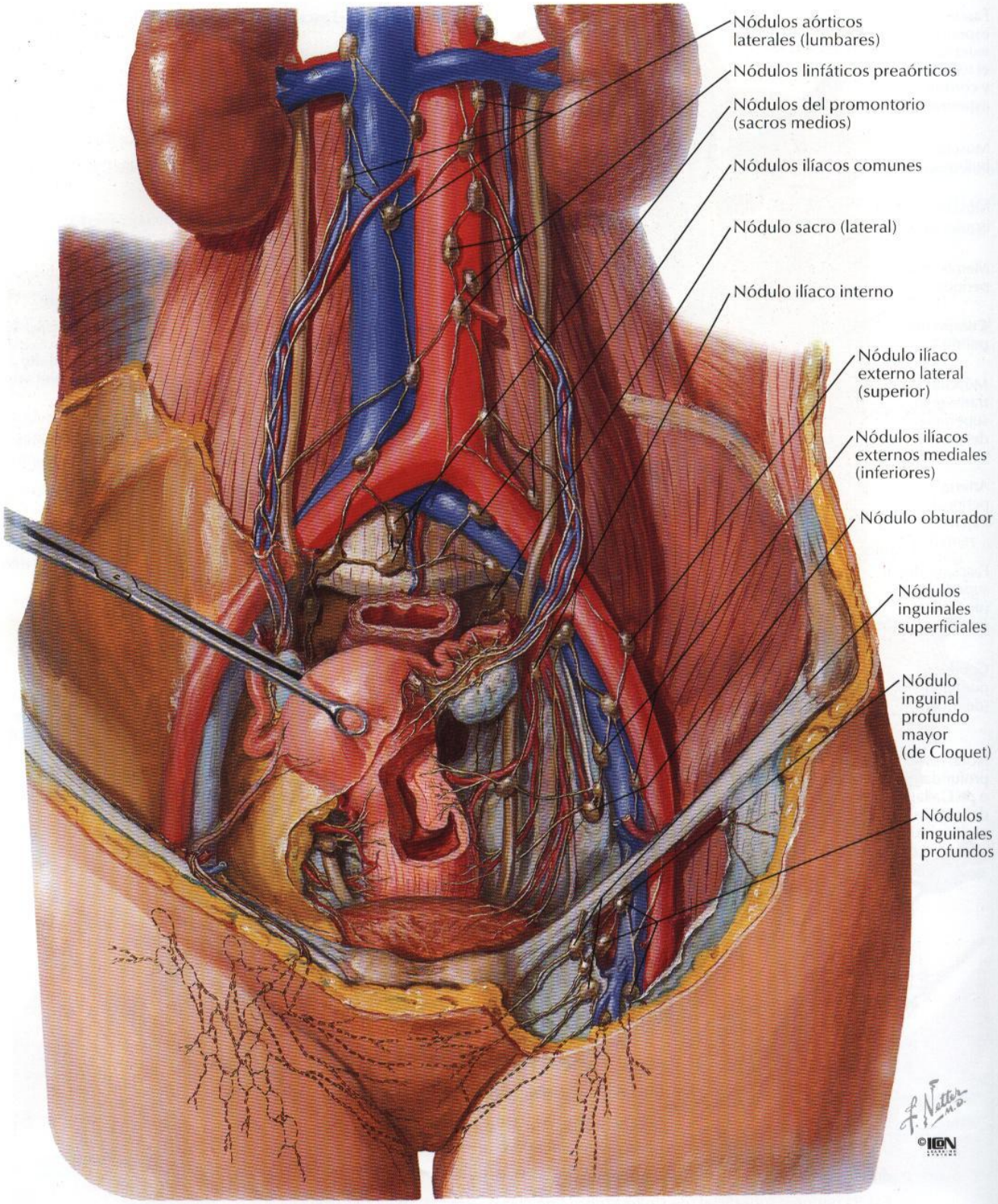

# Vasos y nódulos linfáticos del periné: mujer

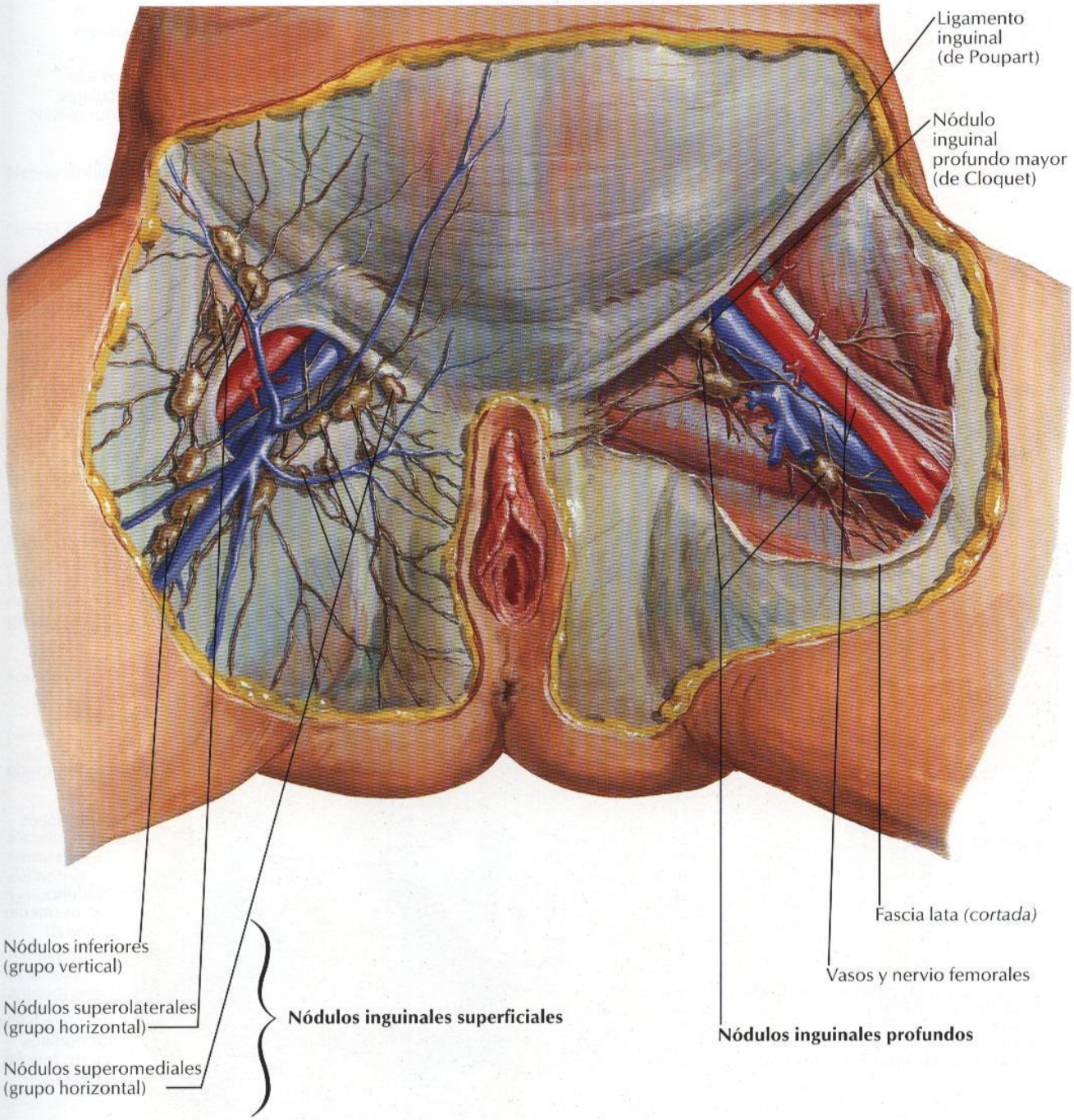

# Vasos y nódulos linfáticos de la pelvis y genitales: varón

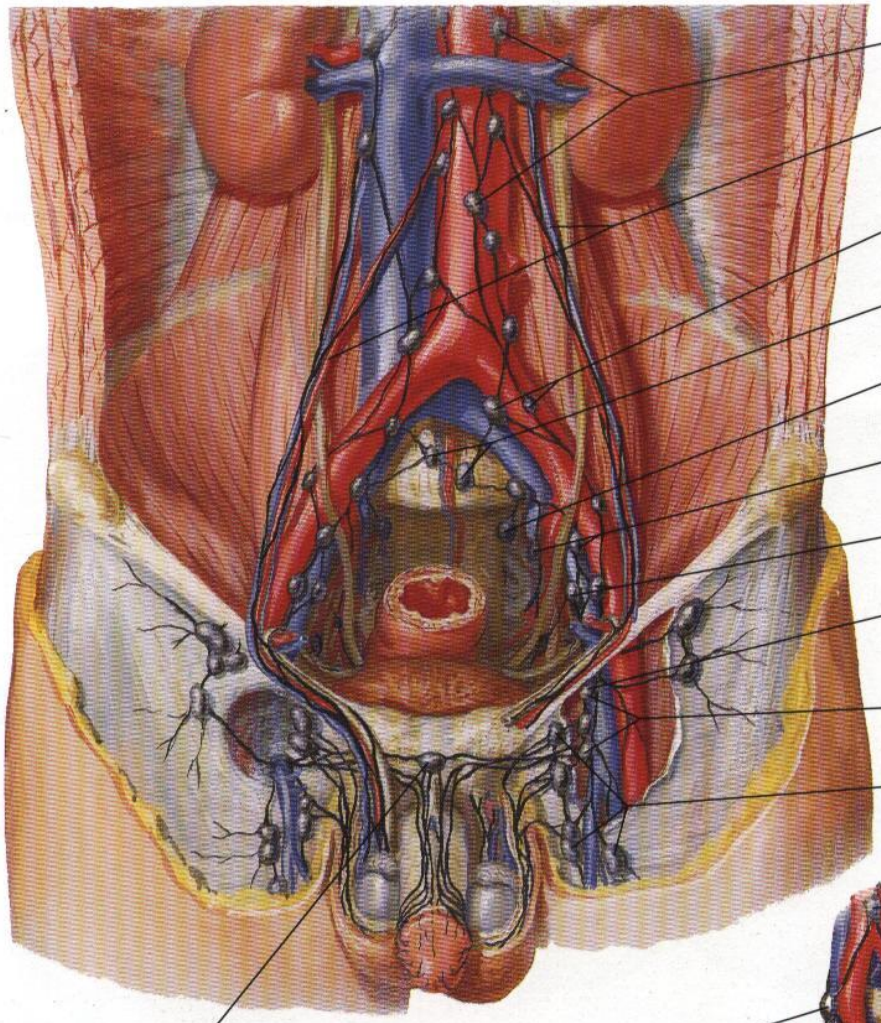


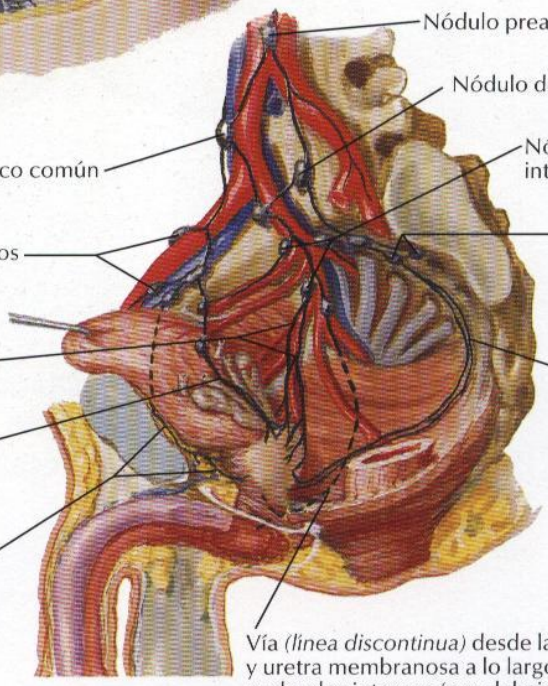


**Drenaje linfático de la próstata**

F. Netter M.D.
C. Machado M.D.

©ICON

# Nervios de los genitales externos: varón

VÉANSE TAMBIÉN LÁMINAS 152, 300

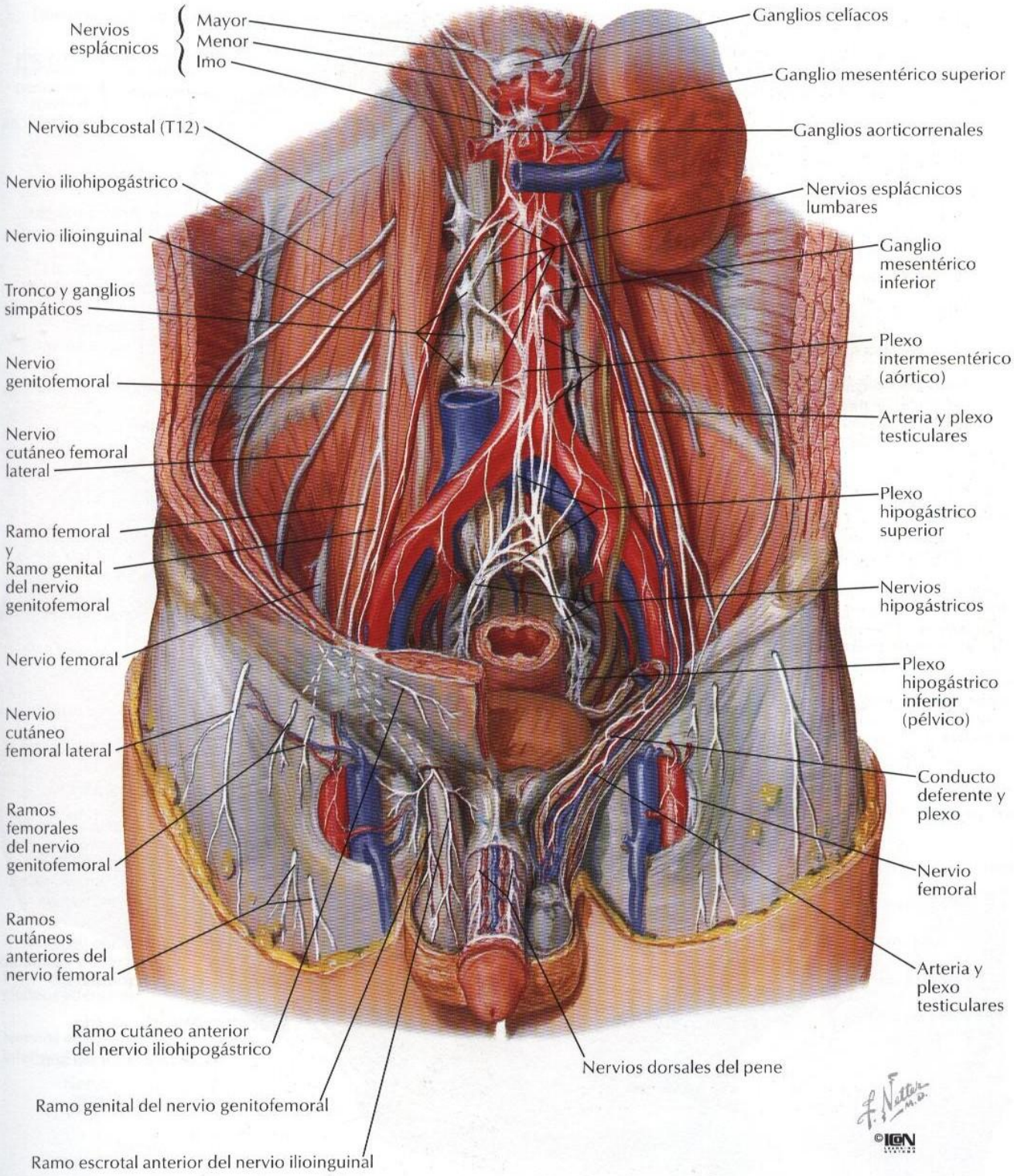

# Nervios de las vísceras pélvicas: varón

*VÉANSE TAMBIÉN LÁMINAS 152, 300*

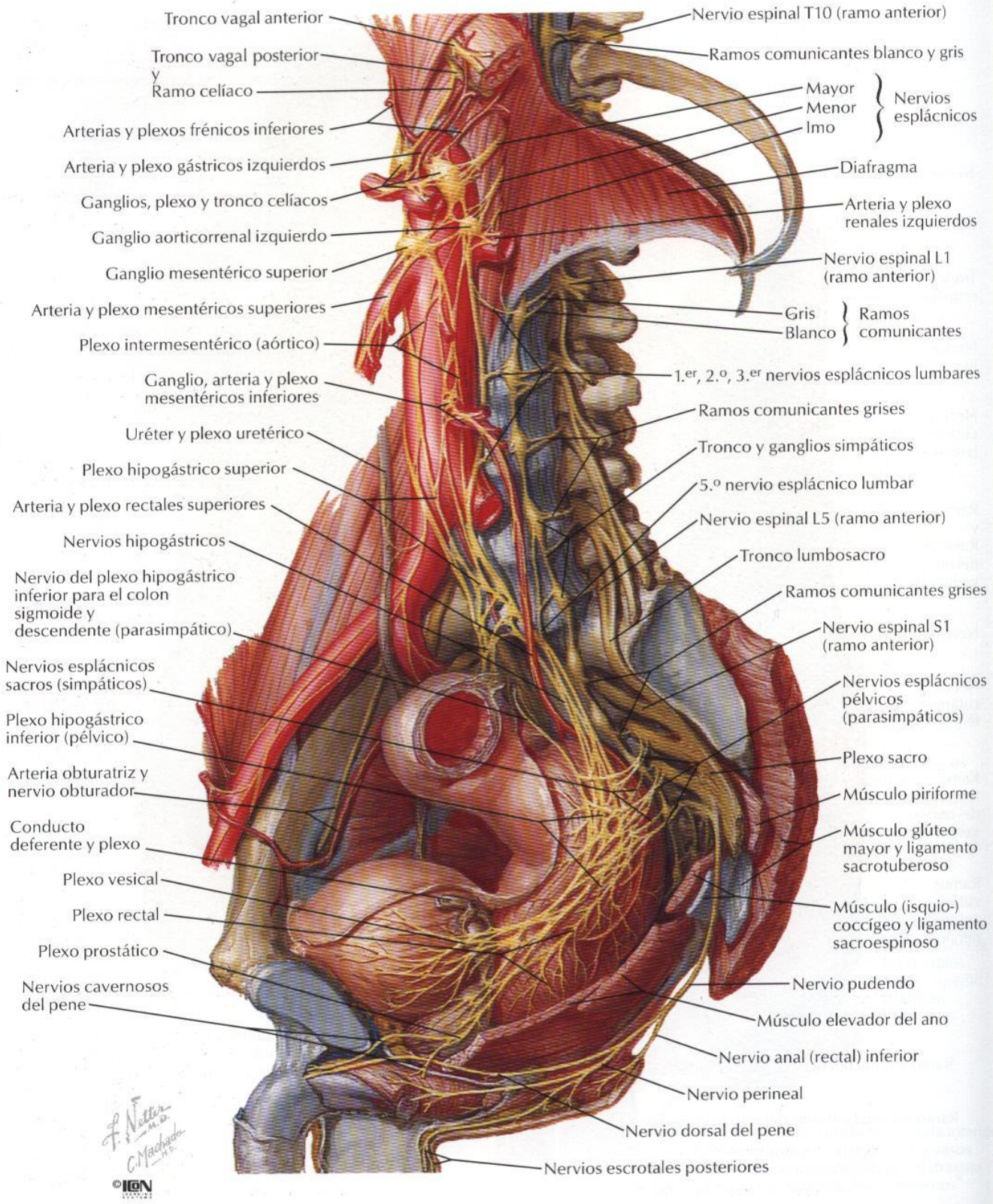

# Nervios del periné: varón

VÉASE TAMBIÉN LÁMINA 387

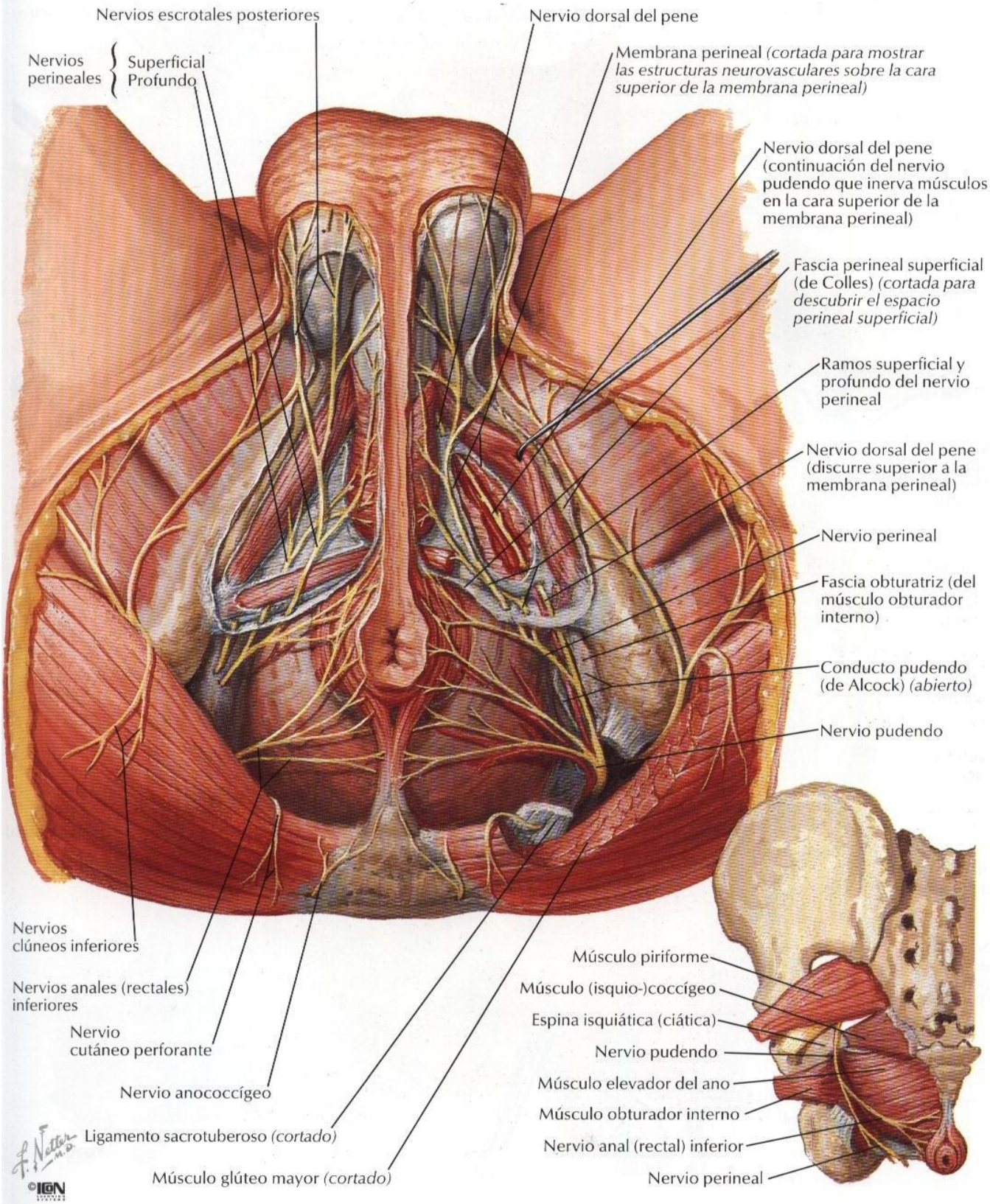

# Nervios de las vísceras pélvicas: mujer

*VÉANSE TAMBIÉN LÁMINAS 152, 300*

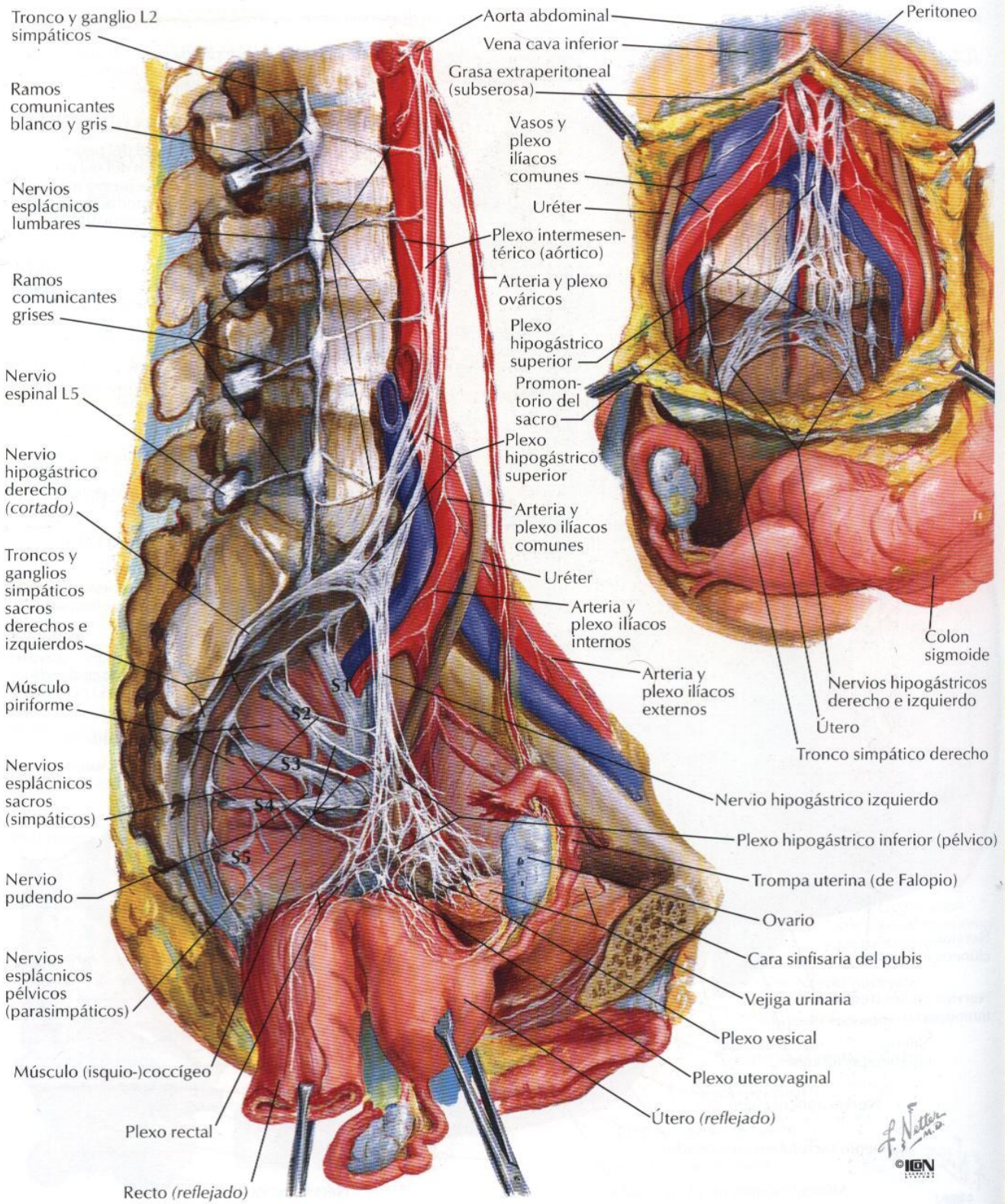

# Nervios del periné y genitales externos: mujer

VÉASE TAMBIÉN LÁMINA 386

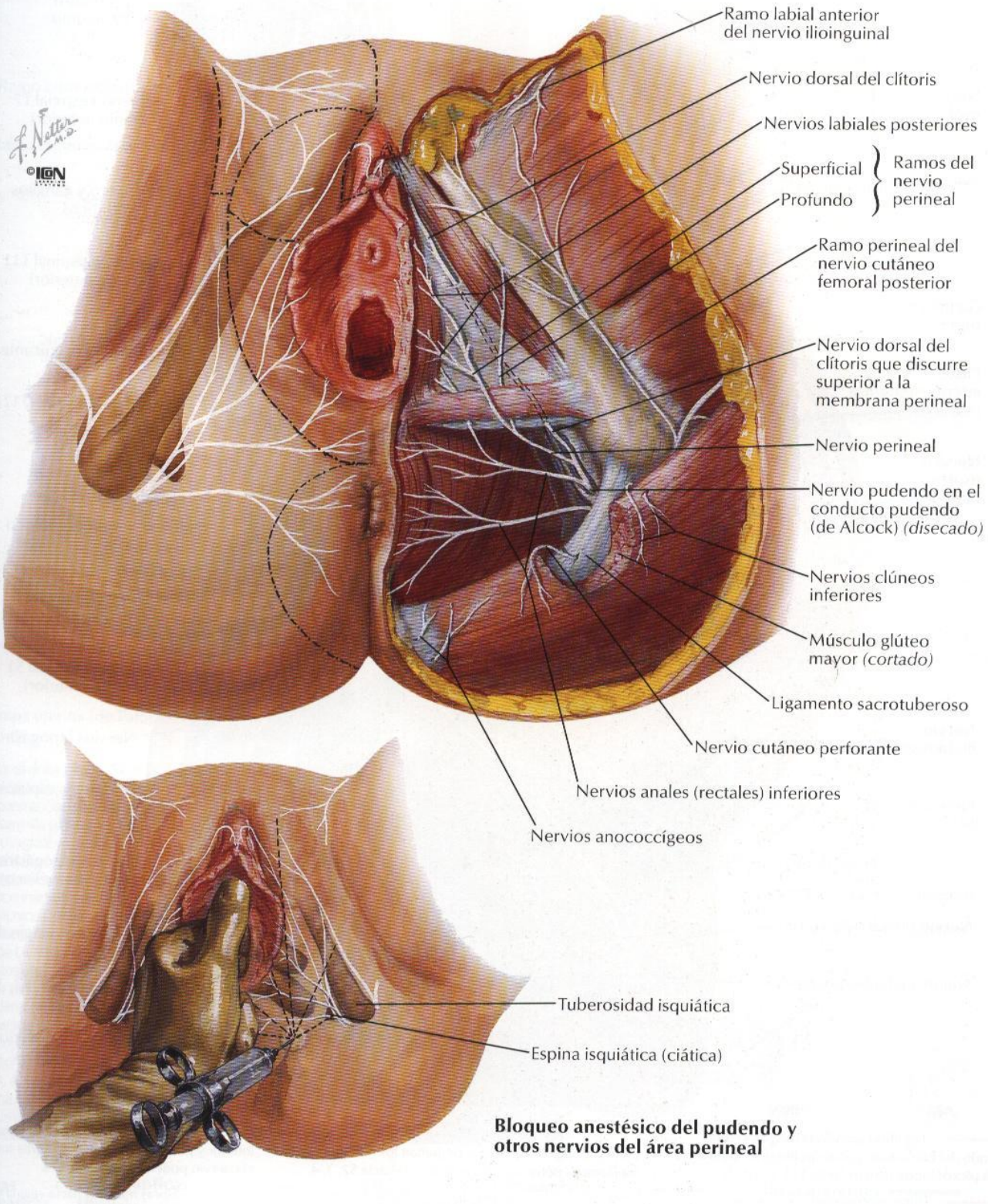


**Bloqueo anestésico del pudendo y otros nervios del área perineal**

# Vías nerviosas en el parto

VÉASE TAMBIÉN LÁMINA 152

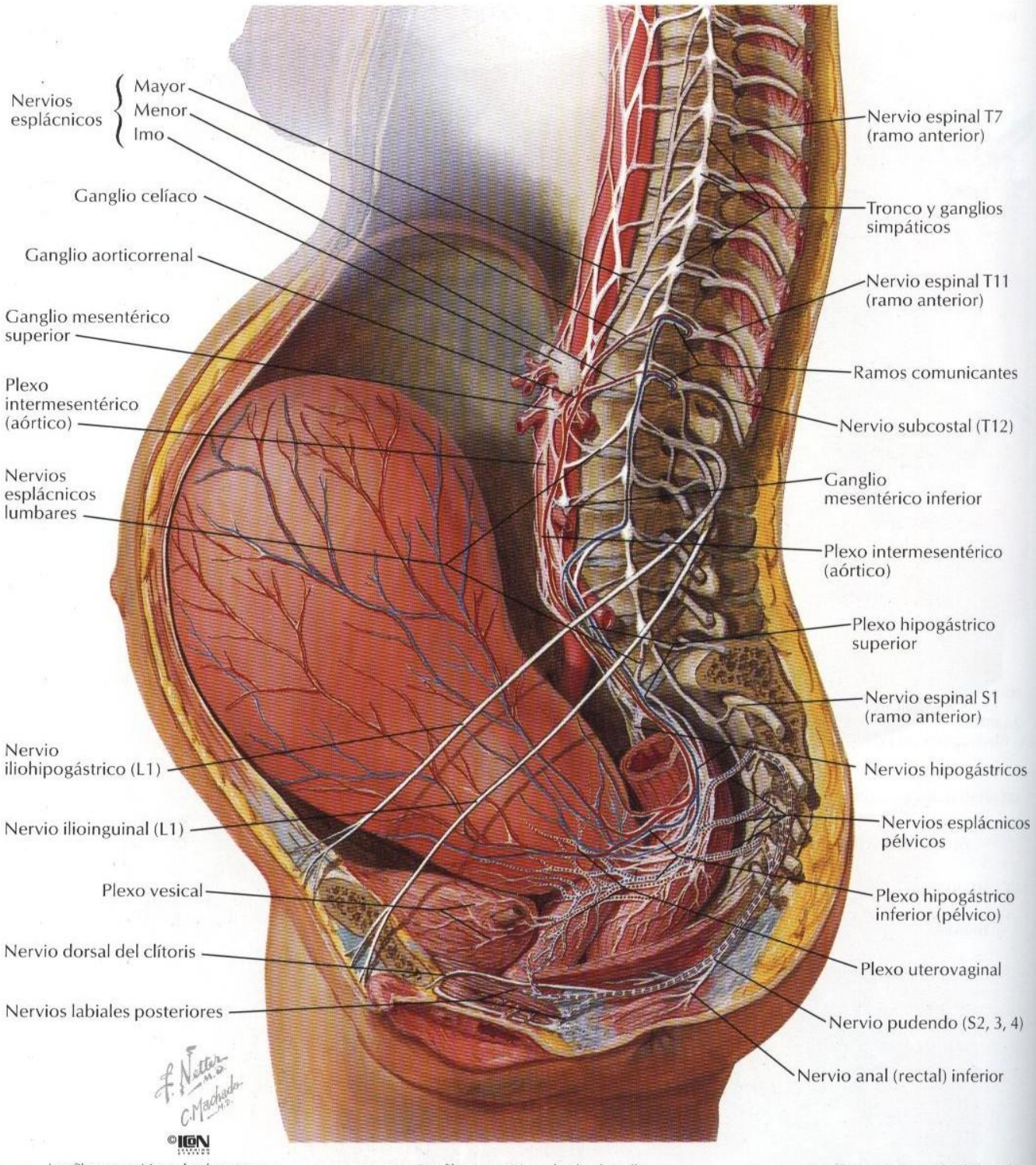


Las fibras sensitivas desde cuerpo y fondo del útero acompañan las fibras simpáticas vía plexos hipogástricos hacia T11, 12 (¿L1?)

Fibras motoras hacia el cuerpo y fondo del útero (simpáticas)

Las fibras sensitivas desde el cuello uterino y vagina superior acompañan los nervios esplácnicos pélvicos (parasimpáticos) hacia S2, 3, 4

Fibras motoras hacia el segmento uterino inferior, cuello y vagina superior (parasimpáticas)

Las fibras sensitivas desde la vagina inferior y periné acompañan las fibras somáticas vía nervio pudendo hacia S2, 3, 4

Fibras motoras hacia vagina inferior y periné vía nervio pudendo (somático)

# Inervación de los órganos reproductores femeninos: esquema

VÉASE TAMBIÉN LÁMINA 153

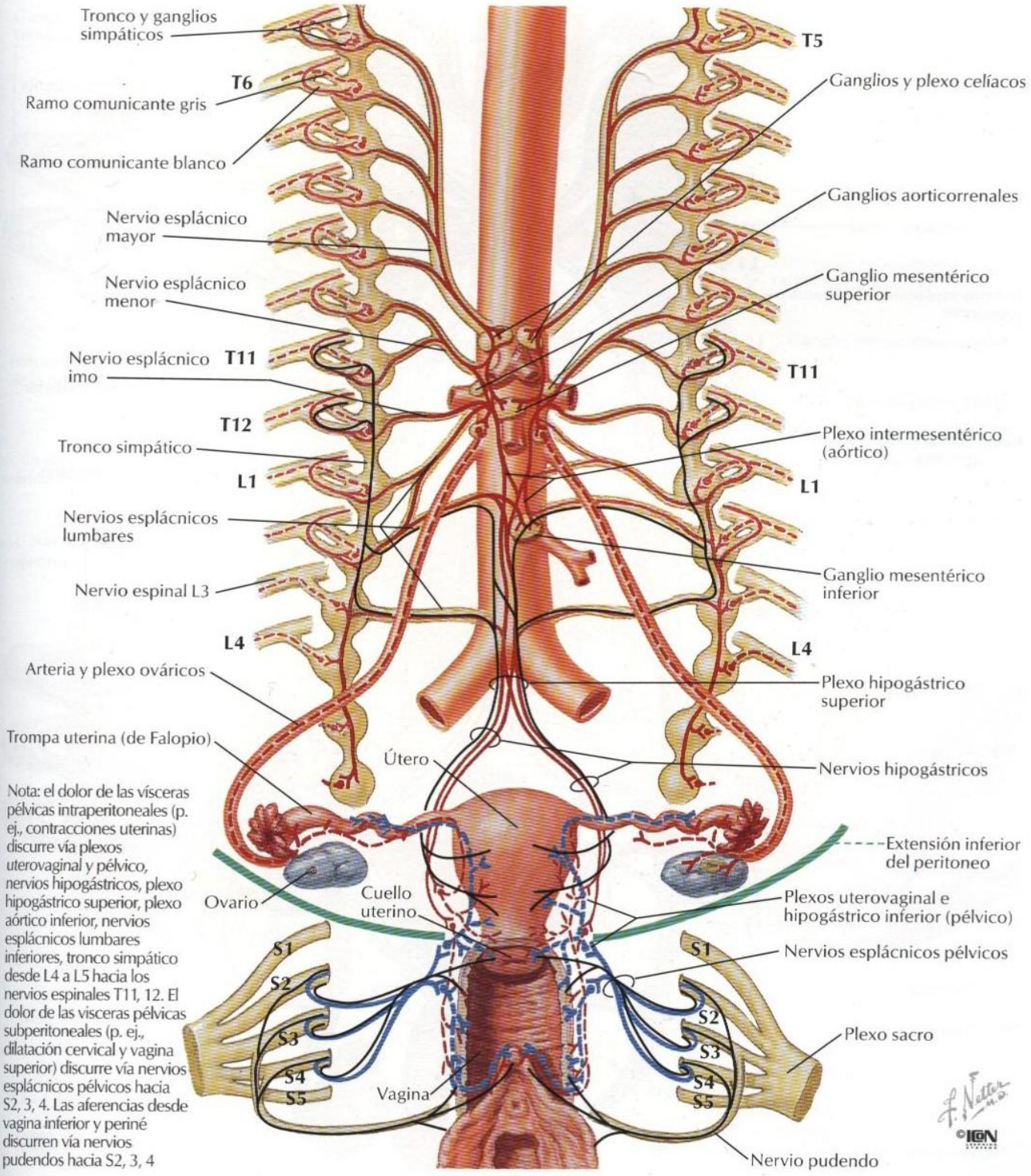


Nota: el dolor de las vísceras pélvicas intraperitoneales (p. ej., contracciones uterinas) discurre vía plexos uterovaginal y pélvico, nervios hipogástricos, plexo hipogástrico superior, plexo aórtico inferior, nervios esplácnicos lumbares inferiores, tronco simpático desde L4 a L5 hacia los nervios espinales T11, 12. El dolor de las visceras pélvicas subperitoneales (p. ej., dilatación cervical y vagina superior) discurre vía nervios esplácnicos pélvicos hacia S2, 3, 4. Las aferencias desde vagina inferior y periné discurren vía nervios pudendos hacia S2, 3, 4

**Fibras simpáticas** { **Presinápticas** ——— / **Postsinápticas** - - - -

**Fibras parasimpáticas** { **Presinápticas** ——— / **Postsinápticas** - - - -

**Fibras aferentes** ———

# Inervación de los órganos reproductores masculinos: esquema

VÉASE TAMBIÉN LÁMINA 153

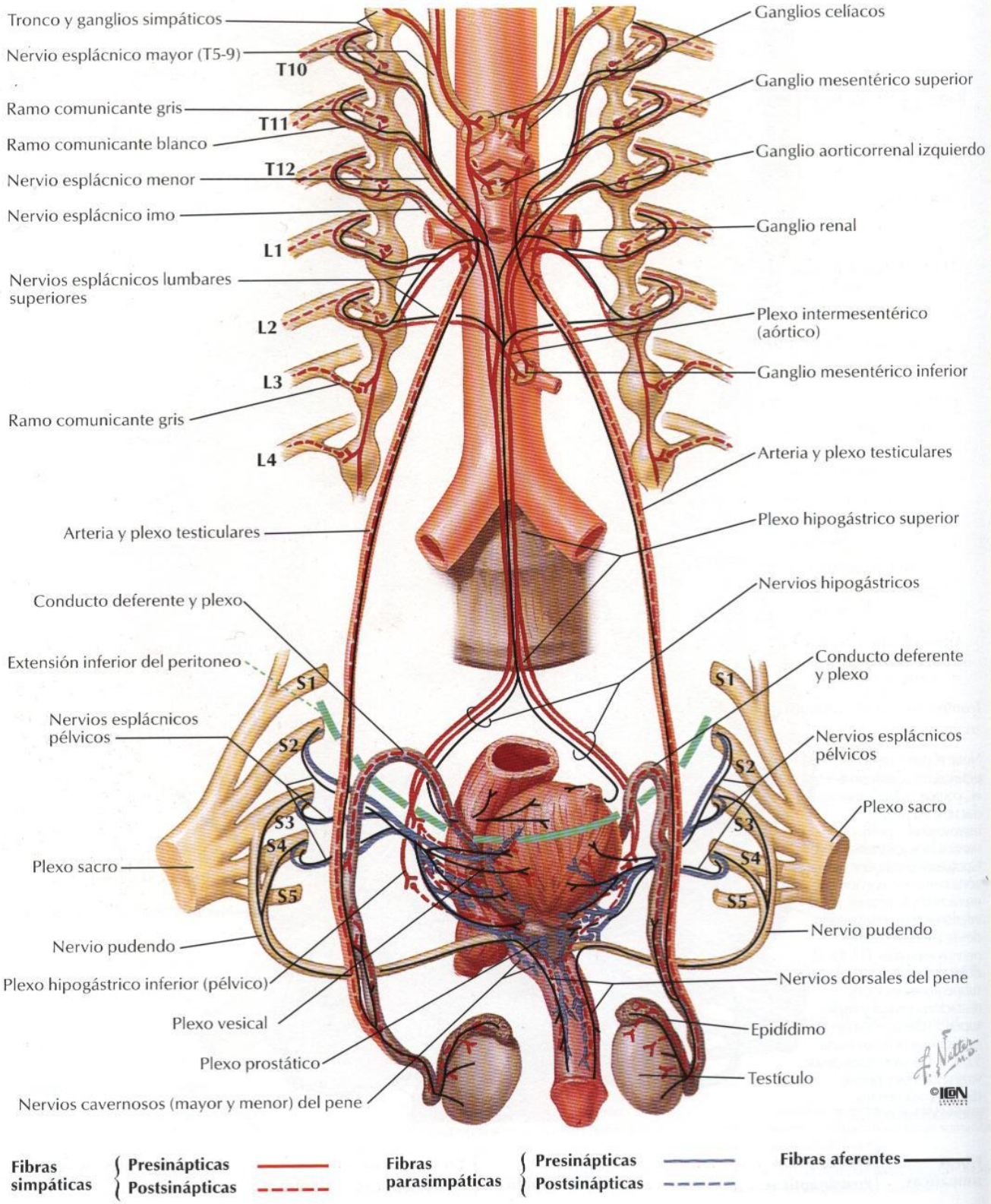

# Inervación de la vejiga urinaria y uréter inferior: esquema

VÉASE TAMBIÉN LÁMINA 153

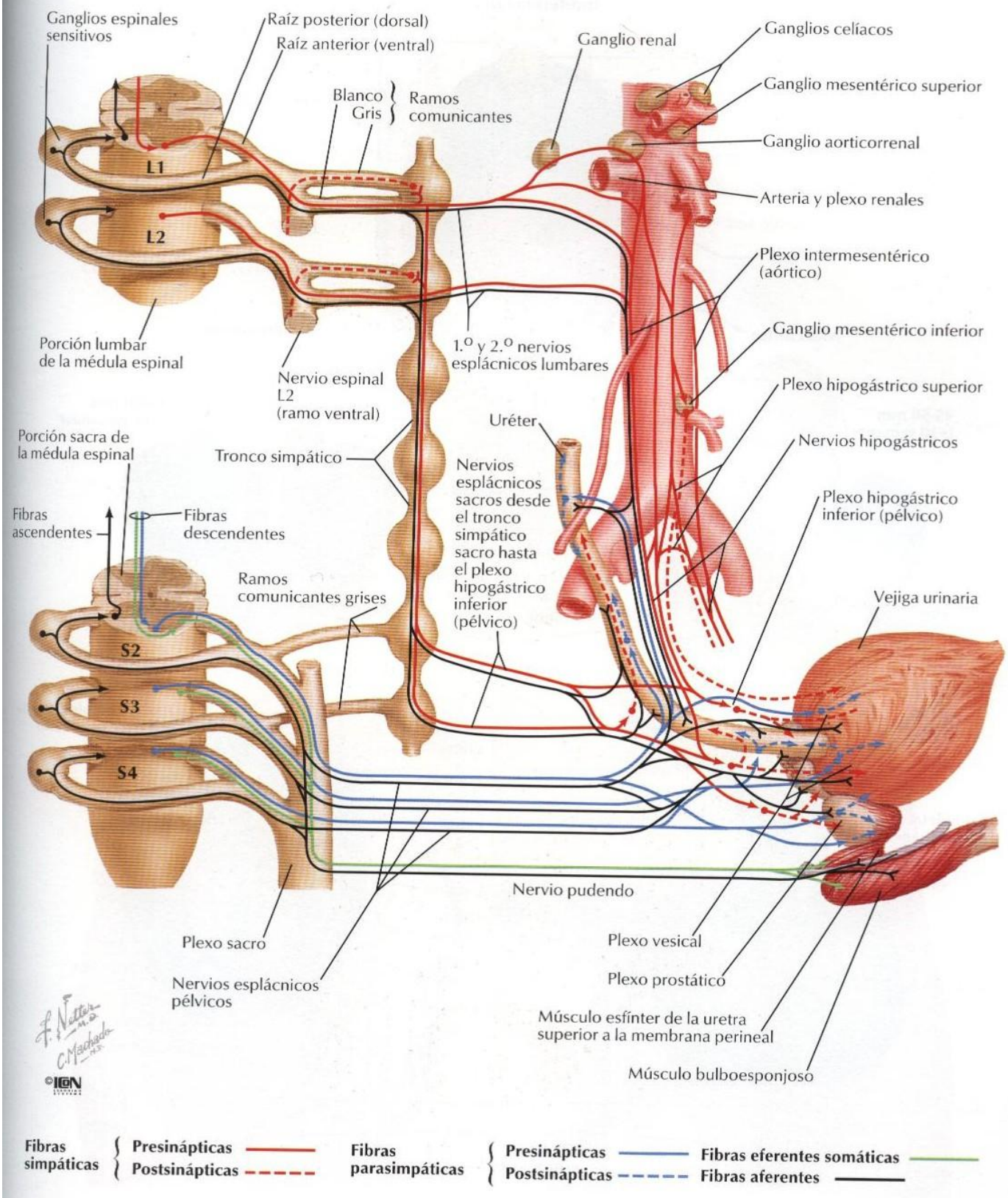


**Fibras simpáticas** { **Presinápticas** ——— **Postsinápticas** - - - -

**Fibras parasimpáticas** { **Presinápticas** ——— **Postsinápticas** - - - -

**Fibras eferentes somáticas** ———

**Fibras aferentes** ———

# Estructuras homólogas de los genitales externos

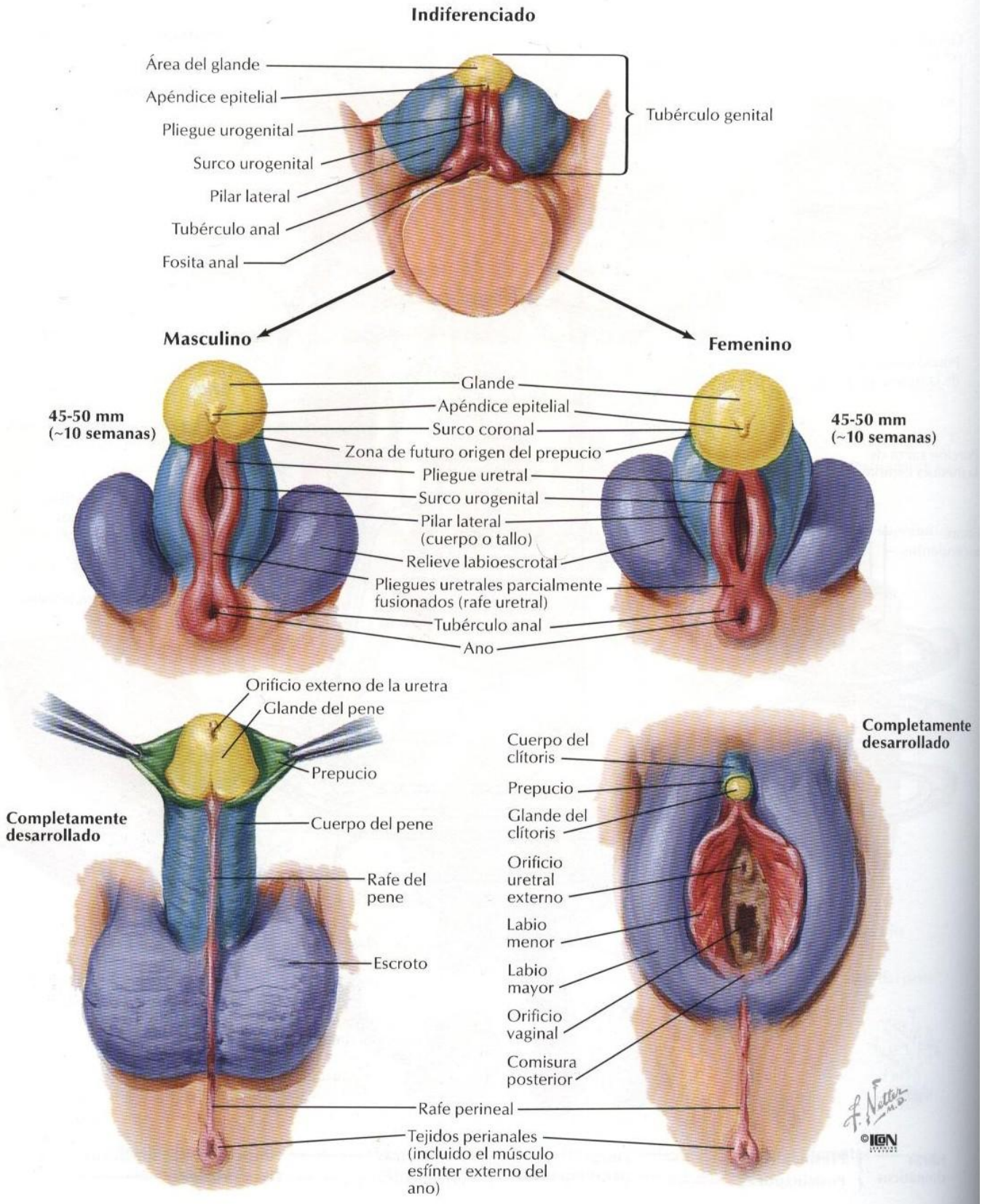

# Estructuras homólogas de los genitales internos

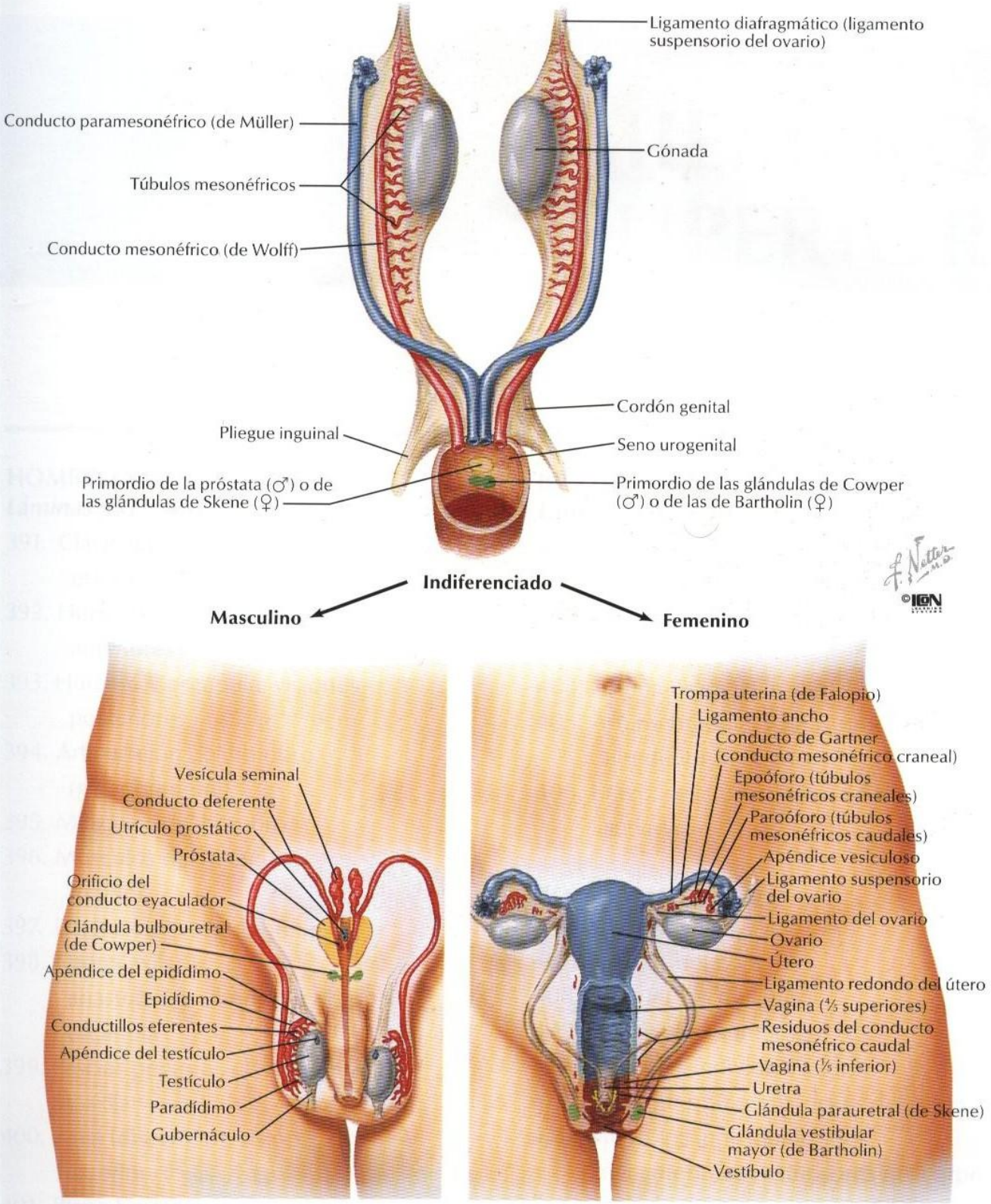

Sección VI

# MIEMBRO SUPERIOR


**HOMBRO Y AXILA**
***Láminas 391 – 401***

391. Clavícula y articulación esternoclavicular
392. Húmero y escápula: visiones anteriores
393. Húmero y escápula: visiones posteriores
394. Articulación del hombro (glenohumeral)
395. Músculos del hombro
396. Músculos del manguito rotador
397. Disección escapulohumeral
398. Arteria axilar y anastomosis alrededor de la escápula
399. Fascias pectoral, clavipectoral y axilar
400. Axila (disección): visión anterior
401. Plexo braquial: esquema

**BRAZO**
***Láminas 402 – 406***

402. Músculos del brazo: visiones anteriores
403. Músculos del brazo: visiones posteriores
404. Arteria braquial in situ
405. Arteria braquial y anastomosis alrededor del codo
406. Brazo: secciones transversales seriadas

**CODO Y ANTEBRAZO**
***Láminas 407 – 421***

407. Huesos del codo
408. Ligamentos del codo
409. Huesos del antebrazo
410. Músculos individualizados del antebrazo: rotadores del radio
411. Músculos individualizados del antebrazo: extensores del carpo y dedos

412. Músculos individualizados del antebrazo: flexores del carpo
413. Músculos individualizados del antebrazo: flexores de los dedos
414. Músculos del antebrazo (plano superficial): visión posterior
415. Músculos del antebrazo (plano profundo): visión posterior
416. Músculos del antebrazo (plano superficial): visión anterior
417. Músculos del antebrazo (plano intermedio): visión anterior
418. Músculos del antebrazo (plano profundo): visión anterior
419. Antebrazo: secciones transversales seriadas
420. Inserciones de los músculos del antebrazo: visión anterior
421. Inserciones de los músculos del antebrazo: visión posterior

**CARPO Y MANO**
***Láminas 422 – 440***

422. Huesos del carpo
423. Movimientos del carpo
424. Ligamentos del carpo
425. Ligamentos del carpo *(continuación)*
426. Huesos del carpo y mano
427. Ligamentos metacarpofalángicos e interfalángicos
428. Carpo y mano: disecciones palmares superficiales
429. Carpo y mano: disecciones palmares profundas
430. Tendones flexores, arterias y nervios en el carpo
431. Bolsas, espacios y vainas tendinosas de la mano
432. Músculos lumbricales y bolsas, espacios y vainas: esquema
433. Tendones flexores y extensores en los dedos
434. Músculos intrínsecos de la mano
435. Arterias y nervios de la mano: visiones palmares
436. Carpo y mano: disección radial superficial
437. Carpo y mano: disección dorsal superficial
438. Carpo y mano: disección dorsal profunda
439. Tendones de los extensores del carpo
440. Dedos

**INERVACIÓN Y VASCULATURA**
***Láminas 441 – 452***

441. Inervación cutánea del carpo y mano
442. Arterias y nervios del miembro superior
443. Nervio musculocutáneo
444. Nervio mediano
445. Nervio cubital
446. Nervio radial en el brazo y nervios posteriores del hombro
447. Nervio radial en el antebrazo
448. Nervios cutáneos y venas superficiales del hombro y brazo
449. Nervios cutáneos y venas superficiales del antebrazo
450. Inervación cutánea del miembro superior
451. Dermatomas del miembro superior
452. Vasos y nódulos linfáticos del miembro superior

## Clavícula derecha

**Cara superior**

Extremidad acromial
Posterior
Cuerpo
Anterior
Extremidad esternal
Impresión para el ligamento costoclavicular

**Cara inferior**

Carilla acromial
Anterior
Línea trapezoidea
Posterior
Carilla esternal
Tubérculo conoideo
Surco subclavio (para el musculo subclavio)

Músculo trapecio

**Orígenes musculares**
**Inserciones musculares**
**Inserciones ligamentosas**

**Cara superior**

Posterior
Músculo esternocleidomastoideo
Músculo deltoides
Anterior
Músculo deltoides
Músculo pectoral mayor

**Cara inferior**

Anterior
Músculo pectoral mayor
Ligamento costoclavicular
Ligamento coracoclavicular
Ligamento trapezoideo
Ligamento conoideo
Posterior
Músculo subclavio
Músculo esternohioideo

## Articulación esternoclavicular

Ligamento esternoclavicular anterior
Disco articular de la articulación esternoclavicular
Ligamento interclavicular
Clavícula
Cavidades articulares de la articulación esternoclavicular
Músculo subclavio
Ligamento costoclavicular
Ligamento costoclavicular
1.ª costilla
Sincondrosis de la 1.ª costilla
Cartílagos costales
Manubrio
2.ª costilla
Articulación esternocostal (sinovial)
Ligamento radiado esternocostal
Sincondrosis manubrioesternal

F. Netter M.D.
©IGN

# Húmero y escápula: visiones anteriores

*VÉASE TAMBIÉN LÁMINA 170*

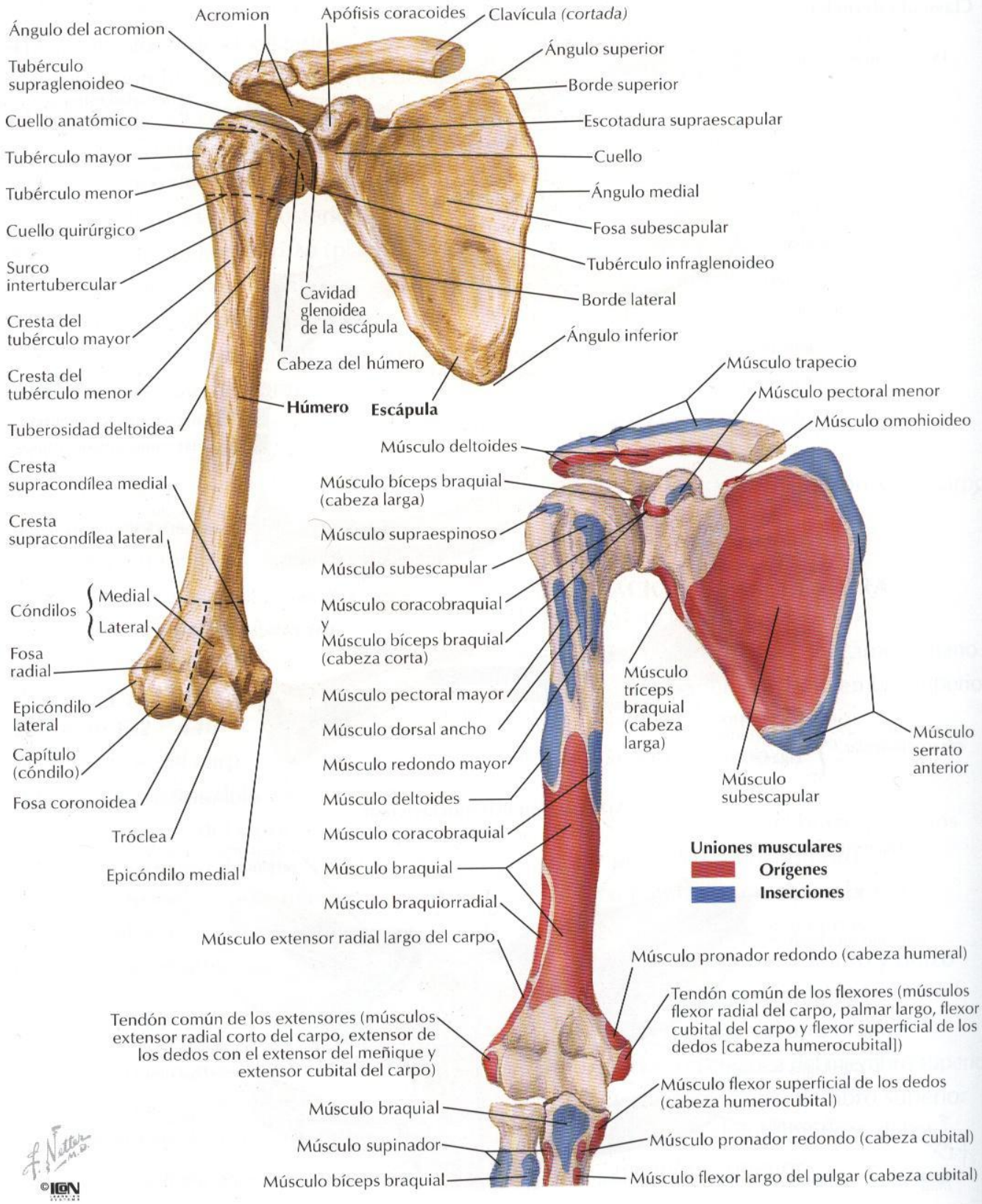

# Húmero y escápula: visiones posteriores

VÉASE TAMBIÉN LÁMINA 170

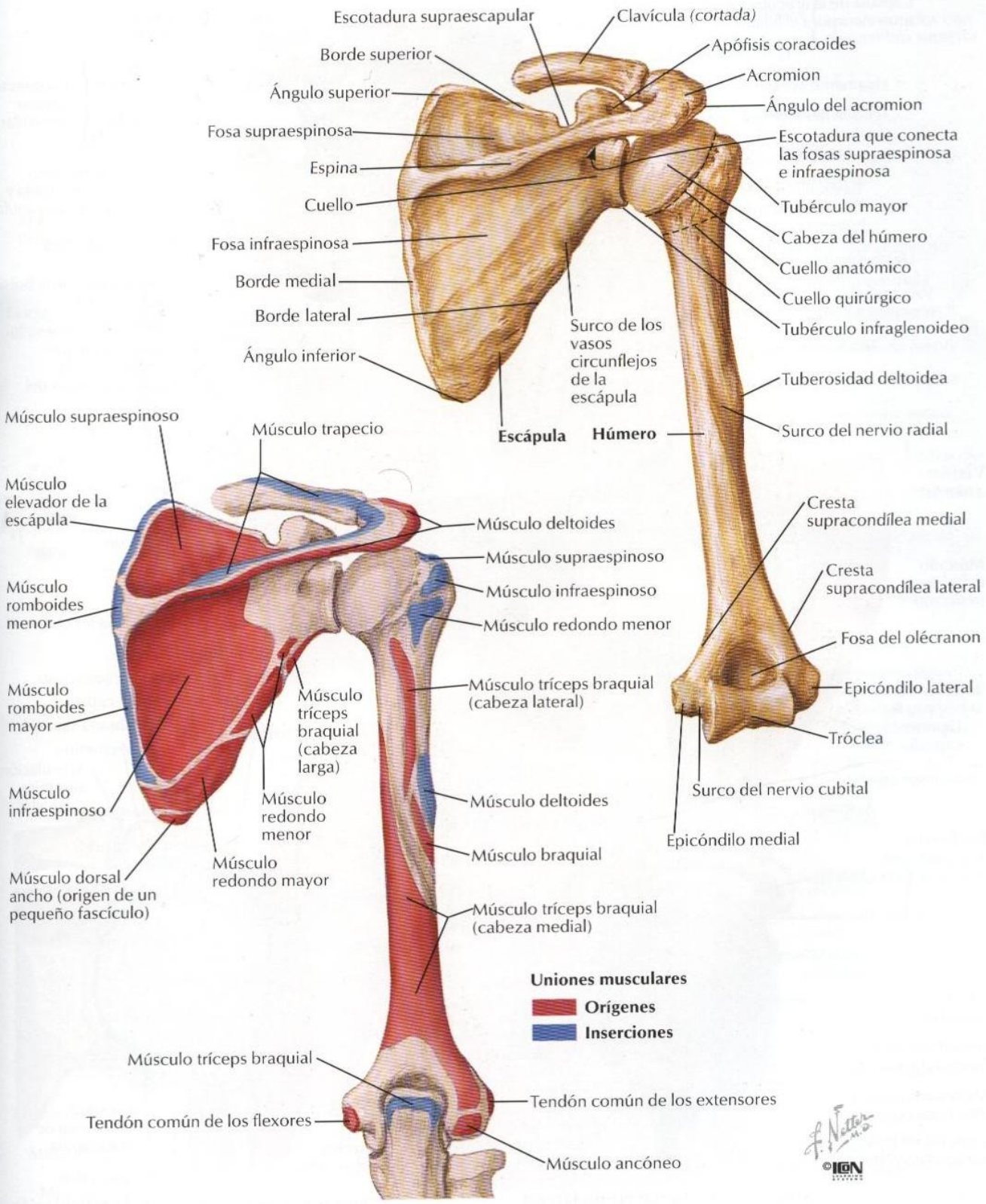

# Articulación del hombro (glenohumeral)

## Visión anterior

Cápsula de la articulación acromioclavicular (que incorpora el ligamento acromioclavicular)
Acromion
Ligamento coracoacromial
Tendón del supraespinoso *(cortado)*
Ligamento coracohumeral
Tubérculo mayor y Tubérculo menor del húmero
Ligamento humeral transverso
Vaina tendinosa intertubercular (comunica con la cavidad sinovial)
Tendón del subescapular *(cortado)*
Tendón del bíceps braquial (cabeza larga)
Ligamentos capsulares
Clavícula
Ligamento trapezoideo
Ligamento conoideo
Ligamento coraco-clavicular
Ligamento transverso superior de la escápula y escotadura supraescapular
Apófisis coracoides
Comunicaciones de la bolsa subtendinosa del subescapular
Línea discontinua que indica la posición de la bolsa subtendinosa del subescapular

## Visión anterior

Músculo deltoides *(reflejado)*
Ligamento capsular
Músculo supraespinoso
Bolsa subdeltoidea fusionada con la bolsa subacromial
Músculo subescapular

F. Netter M.D. ©ICON

Acromion
Tendón del supraespinoso (fusionado a la cápsula)
Bolsa subdeltoidea
Tendón del infraespinoso (fusionado a la cápsula)
Cavidad glenoidea (cartílago)
Tendón del redondo menor (fusionado a la cápsula)
Membrana sinovial *(borde de corte)*
Orificios de la bolsa subtendinosa del subescapular
Ligamento coracoacromial
Apófisis coracoides
Ligamento coracohumeral
Tendón del bíceps braquial (cabeza larga)
Ligamento glenohumeral superior
Tendón del subescapular (fusionado a la cápsula)
Ligamento glenohumeral medio
Ligamento glenohumeral inferior

**Articulación abierta: visión lateral**

Bolsa subdeltoidea
Tendón del supraespinoso
Ligamento capsular
Membrana sinovial
Acromion
Articulación acromio-clavicular
Músculo deltoides
Cavidad glenoidea de la escápula
Rodete glenoideo
Receso axilar

**Sección coronal a través de la articulación**

VÉANSE TAMBIÉN LÁMINAS 22, 160, 174, 175, 177, 178

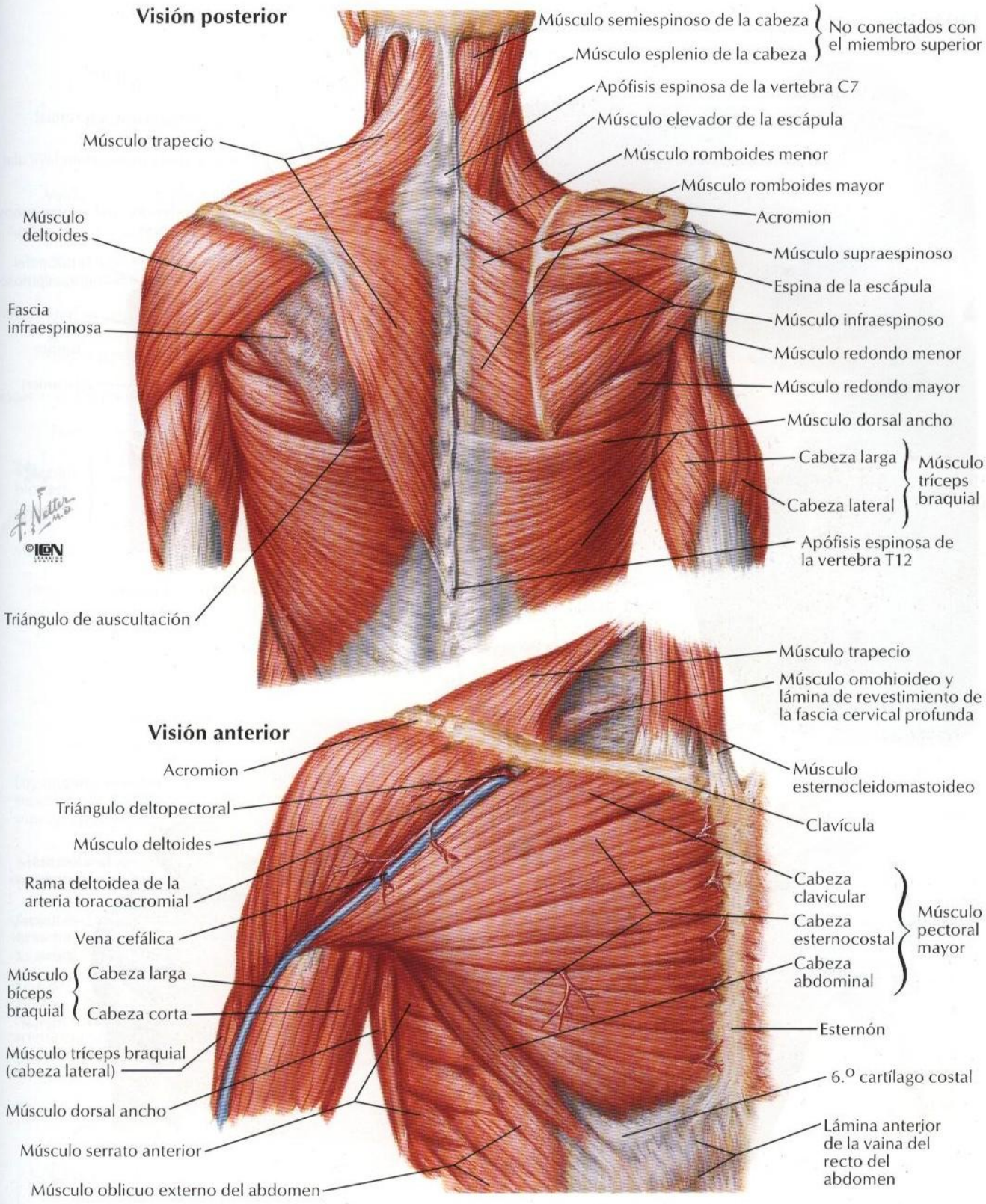

# Músculos del manguito rotador

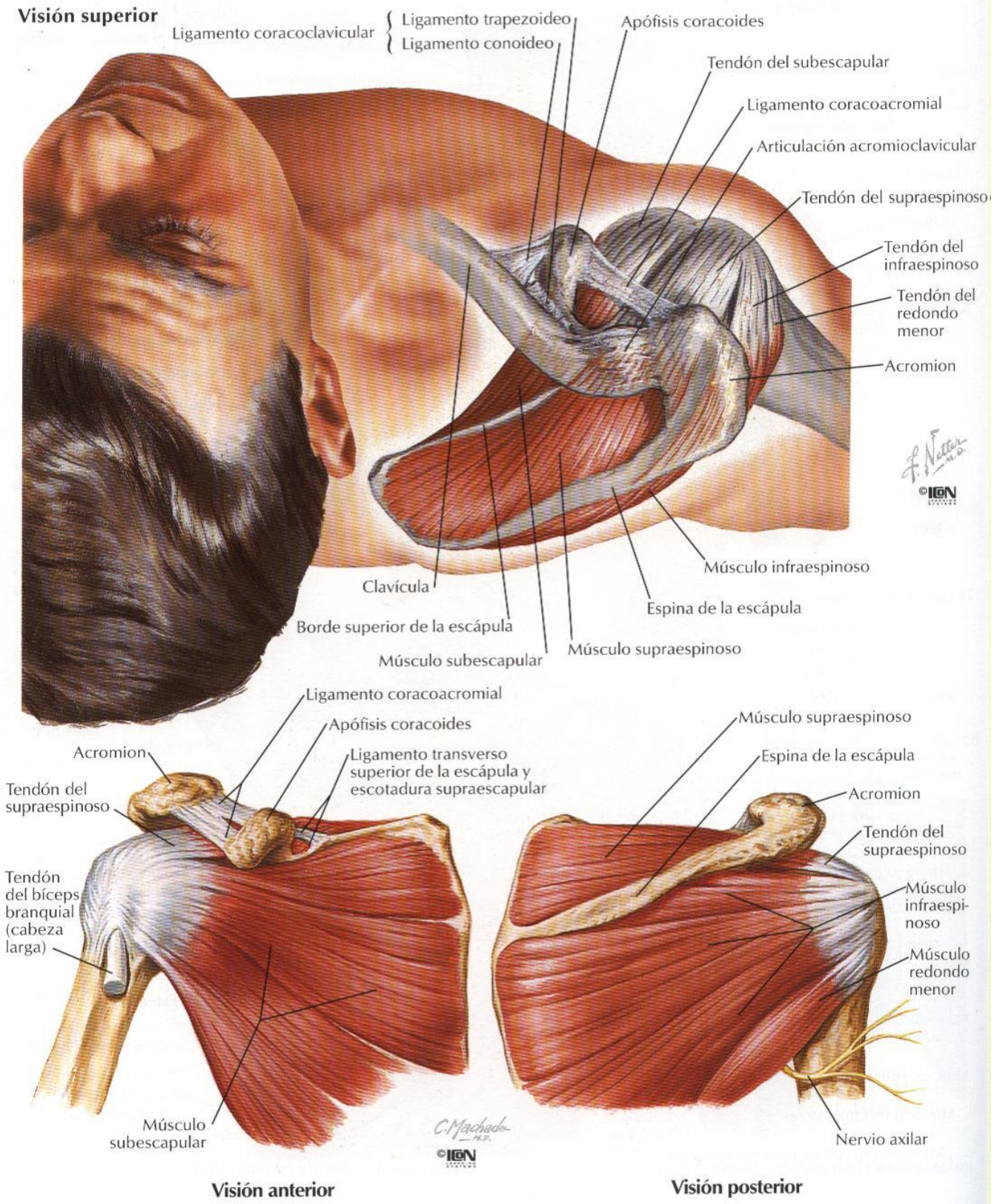

# Disección escapulohumeral

VÉASE TAMBIÉN LÁMINA 446

## Visión anterior

Ligamento coracoacromial
Apófisis coracoides
Acromion
Arteria y nervio supraescapulares
Tendón del supraespinoso
Ligamento transverso superior de la escápula y escotadura supraescapular
Tubérculo mayor del húmero
Tendón del subescapular
Tendón del pectoral menor *(cortado)*
Vaina tendinosa intertubercular
Tendones del bíceps braquial (cabeza corta) y del coracobraquial *(cortados)*
Arteria circunfleja humeral anterior
Tendón del bíceps braquial (cabeza larga) *(cortado)*
Músculo subescapular
Nervio axilar y arteria circunfleja humeral posterior
Arteria subescapular
Nervio subescapular inferior (para el músculo redondo mayor)
Espacio cuadrangular
Nervio radial
Arteria circunfleja de la escápula
Músculo bíceps braquial: Cabeza larga; Cabeza corta
Arteria y nervio toracodorsales (para el dorsal ancho)
Músculo coracobraquial
Músculo subescapular
Espacio triangular
Músculo redondo mayor
Músculo dorsal ancho

## Visión posterior

Arteria y nervio supraescapulares
Acromion
Tendón del infraespinoso *(reflejado)*
Cápsula articular del hombro
Ligamento transverso superior y escotadura supraescapular
Músculo deltoides *(reflejado)*
Músculo supraespinoso *(cortado)*
Músculo redondo menor
Espina de la escápula
Espacio cuadrangular que da paso al nervio axilar y la arteria circunfleja humeral posterior
Músculo infraespinoso *(cortado)*
Espacio triangular con arteria circunfleja de la escápula profunda al espacio
Nervio cutáneo braquial lateral superior
Músculo redondo mayor
Arteria braquial profunda y Nervio radial visibles entre Cabeza lateral y Cabeza corta del músculo tríceps braquial

F. Netter M.D.
©ICON

# Arteria axilar y anastomosis alrededor de la escápula

*VÉANSE TAMBIÉN LÁMINAS 28, 405*

**Visión anterior**

Arteria cervical ascendente
Arteria tiroidea inferior
Arteria transversa del cuello
Tronco tirocervical
Arteria supraescapular
Arteria subclavia
Acromion y anastomosis acromial
Músculo escaleno anterior
Arteria dorsal de la escápula
Clavícula *(cortada)*
Arteria torácica superior
Apófisis coracoides
Arteria toracoacromial
Arteria circunfleja humeral anterior
Rama clavicular
Arteria circunfleja humeral posterior
Rama acromial
Rama deltoidea
Arteria subescapular
Rama pectoral
Arteria circunfleja de la escápula
Arteria braquial
Arteria toracodorsal
Arteria torácica lateral

**1, 2, 3 indican las porciones 1.ª, 2.ª y 3.ª de la arteria axilar**

Músculo omohioideo (vientre inferior)
Arteria supraescapular
Rama acromial de la arteria toracoacromial
Músculo elevador de la escápula
Acromion y plexo acromial
Arteria dorsal de la escápula
Rama infraespinosa de la arteria supraescapular
Músculo supraespinoso *(cortado)*
Arteria circunfleja humeral posterior (en el espacio cuadrangular) y ramas ascendente y descendente
Ligamento transverso superior de la escápula y escotadura supraescapular
Espina de la escápula
Arteria circunfleja de la escápula
Músculo infraespinoso *(cortado)*
Músculo redondo menor *(cortado)*
Cabeza lateral
Cabeza larga
Músculo tríceps braquial
Músculo redondo mayor

**Visión posterior**

# Fascias pectoral, clavipectoral y axilar

VÉASE TAMBIÉN LÁMINA 174

Arteria toracoacromial
Apófisis coracoides
Vena cefálica
Músculo deltoides
Músculo pectoral mayor *(cortado)*
Músculo bíceps braquial
Cabeza corta
Cabeza larga
Fascia braquial *(borde de corte)* sobre los músculos coracobraquial y bíceps braquial

Músculo trapecio
Músculo omohioideo recubierto por la fascia de los músculos infrahioideos
Clavícula
Fascia de revestimiento del músculo subclavio*
Ligamento costocoracoideo*
Ligamento costoclavicular
Membrana costocoracoidea*
Fascia de revestimiento del músculo pectoral menor*
Ligamento suspensorio de la axila*
Músculo pectoral mayor y fascia pectoral (láminas superficial y profunda)
Fascia del dorsal ancho
Fascia del serrato anterior
Fascia axilar (porción anterior)

**Visión anterior**

**Sección parasagital oblicua de la axila**

Músculo trapecio
Plexo braquial: Fascículo lateral, Fascículo posterior, Fascículo medial
Músculo supraespinoso
Escápula: Espina, Cuerpo
Músculo infraespinoso
Músculo subescapular
Músculo redondo menor
Músculo redondo mayor
Músculo dorsal ancho
Nódulos linfáticos axilares: Centrales, Pectorales (anteriores)

Músculo omohioideo
Clavícula
Músculo subclavio y fascia*
Ligamento costocoracoideo*
Arteria toracoacromial y vena cefálica
Membrana costocoracoidea*
Nervio pectoral lateral
Arteria y vena axilares
Músculo pectoral mayor y su fascia
Músculo pectoral menor y fascia*
Nervio pectoral medial
Ligamento suspensorio de la axila
Fascia axilar *(fenestrada)*

*Componentes de la fascia clavipectoral

# Axila (disección): visión anterior

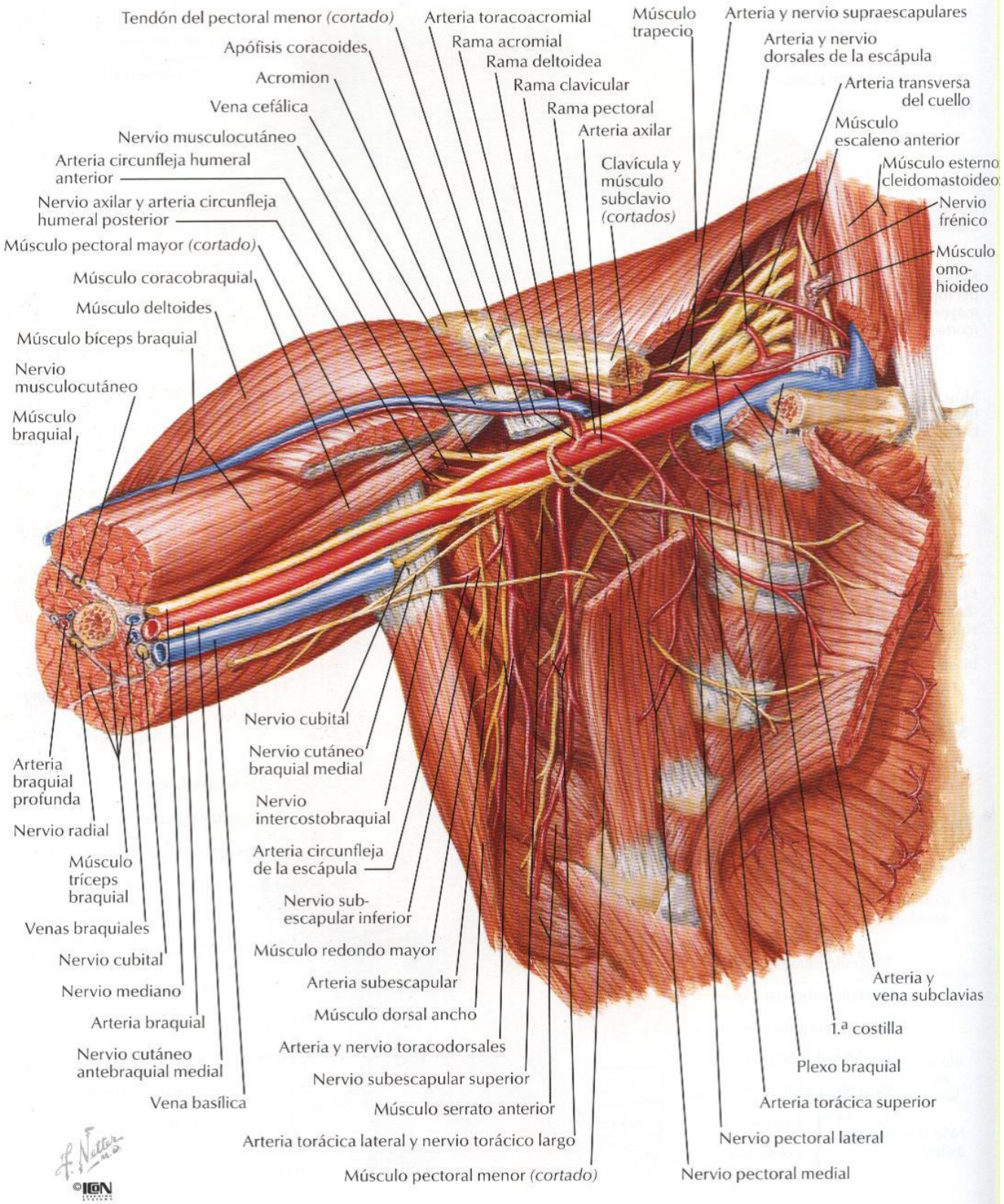

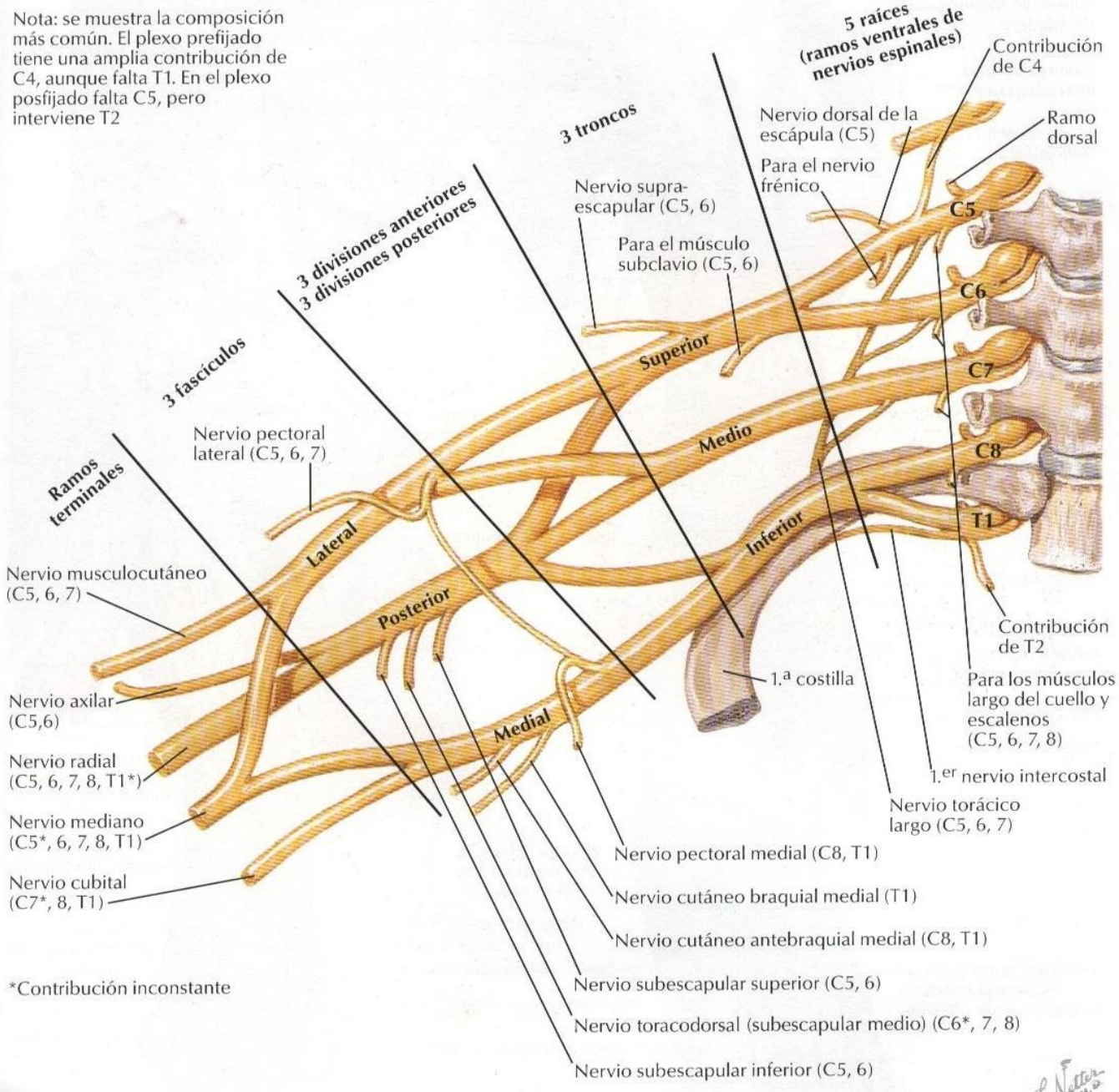
Nota: se muestra la composición más común. El plexo prefijado tiene una amplia contribución de C4, aunque falta T1. En el plexo posfijado falta C5, pero interviene T2
5 raíces (ramos ventrales de nervios espinales)
Contribución de C4
Ramo dorsal
Nervio dorsal de la escápula (C5)
Para el nervio frénico
3 troncos
Nervio supra-escapular (C5, 6)
Para el músculo subclavio (C5, 6)
3 divisiones anteriores
3 divisiones posteriores
3 fascículos
Ramos terminales
Nervio pectoral lateral (C5, 6, 7)
Superior
Medio
Inferior
Lateral
Posterior
Medial
C5
C6
C7
C8
T1
Nervio musculocutáneo (C5, 6, 7)
Nervio axilar (C5,6)
Nervio radial (C5, 6, 7, 8, T1*)
Nervio mediano (C5*, 6, 7, 8, T1)
Nervio cubital (C7*, 8, T1)
1.ª costilla
Contribución de T2
Para los músculos largo del cuello y escalenos (C5, 6, 7, 8)
1.er nervio intercostal
Nervio torácico largo (C5, 6, 7)
Nervio pectoral medial (C8, T1)
Nervio cutáneo braquial medial (T1)
Nervio cutáneo antebraquial medial (C8, T1)
Nervio subescapular superior (C5, 6)
Nervio toracodorsal (subescapular medio) (C6*, 7, 8)
Nervio subescapular inferior (C5, 6)
*Contribución inconstante
F. Netter M.D.
©ICON

# Músculos del brazo: visiones anteriores

*VÉASE TAMBIÉN LÁMINA 443*

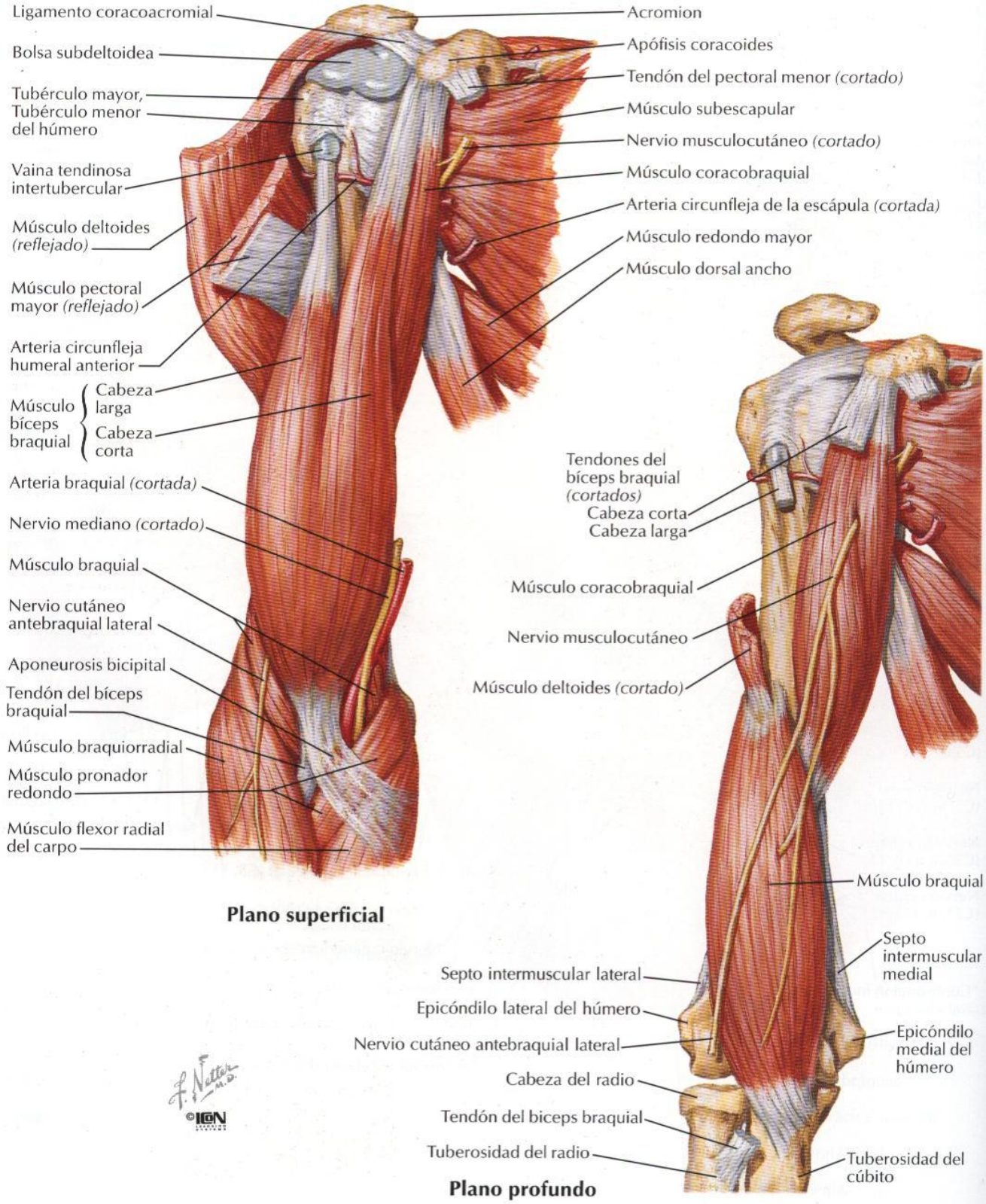

# Músculos del brazo: visiones posteriores

VÉASE TÁMBIEN LÁMINA 446

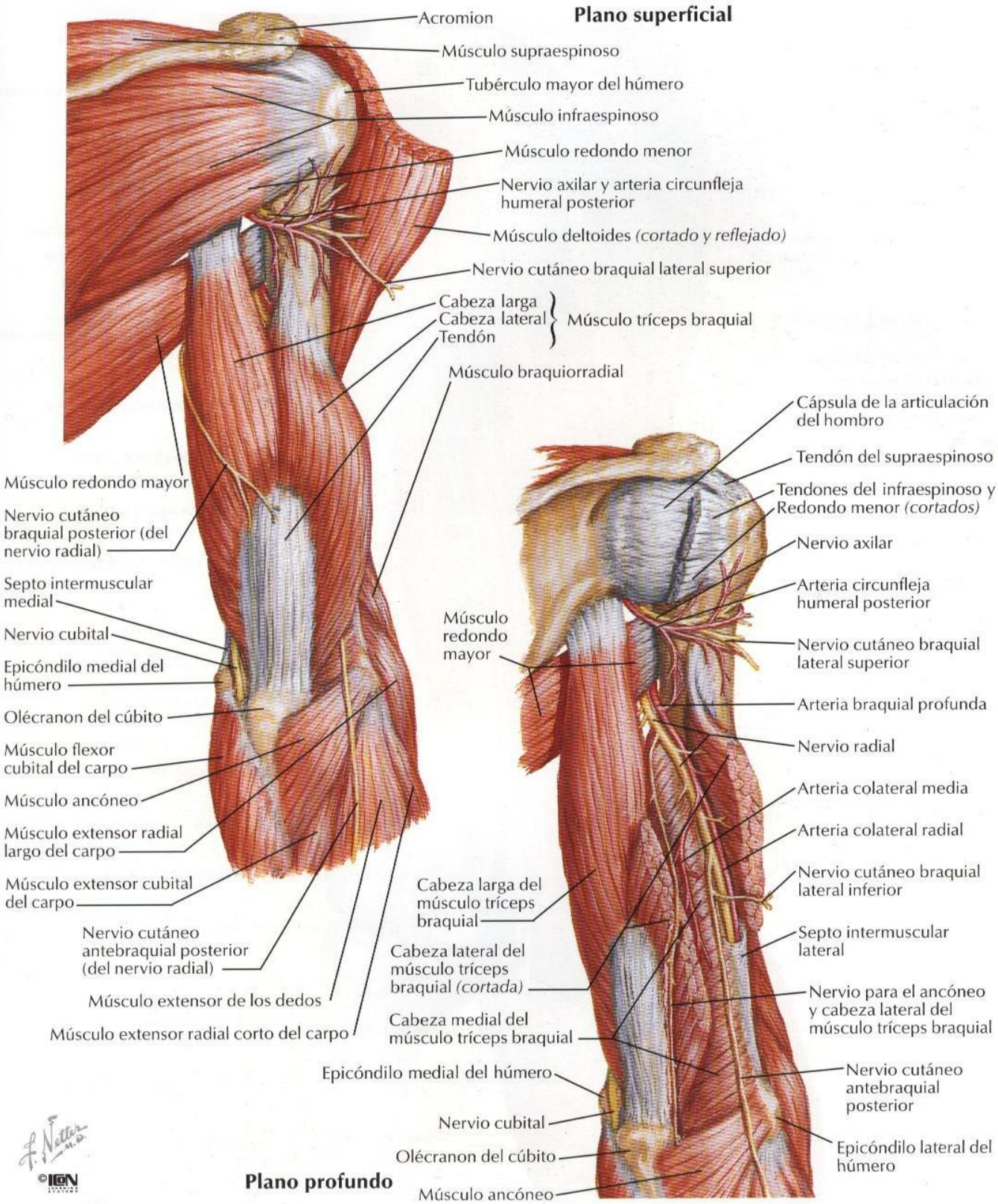

# Arteria braquial in situ

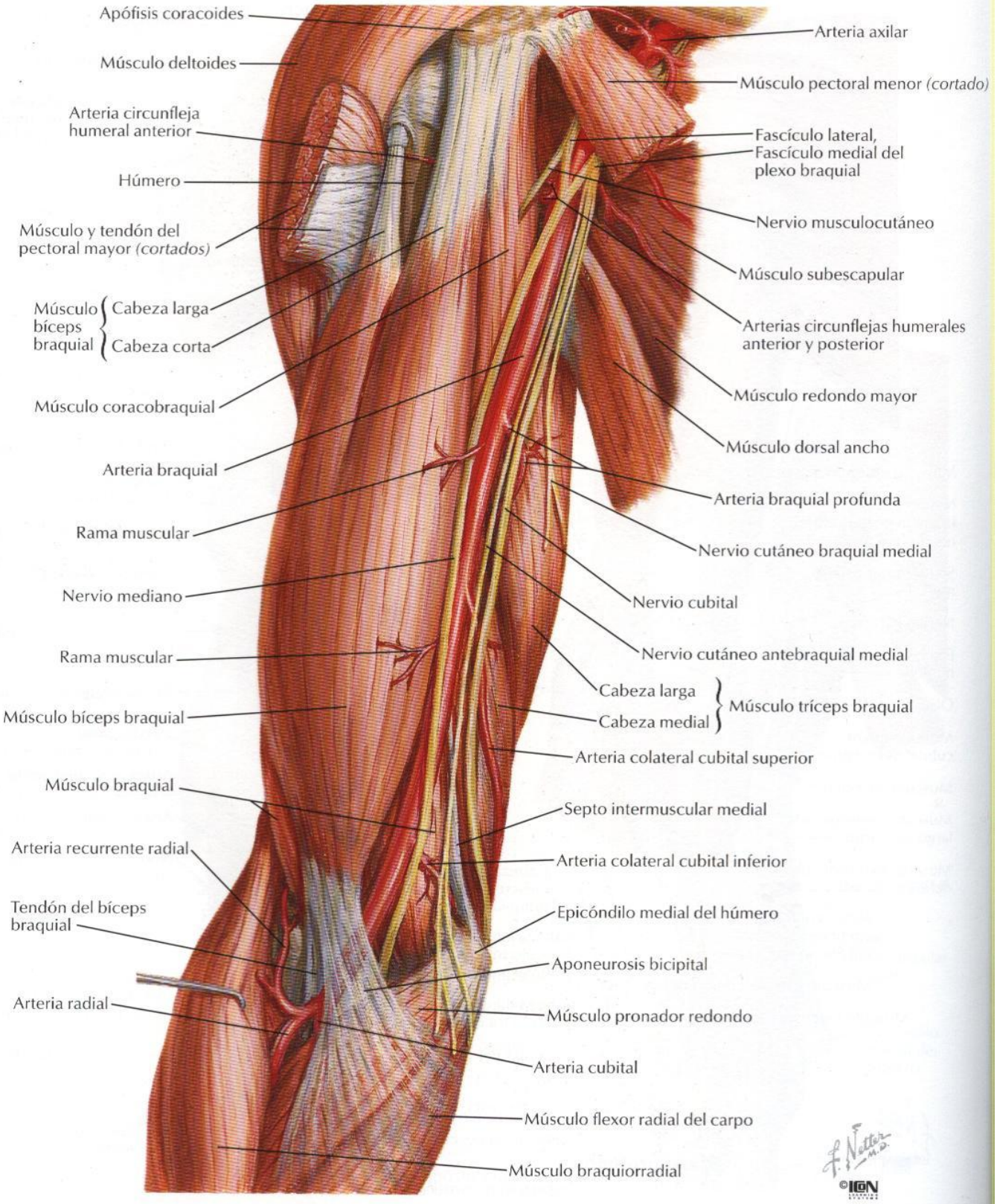

# Arteria braquial y anastomosis alrededor del codo

VÉASE TAMBIÉN LÁMINA 398

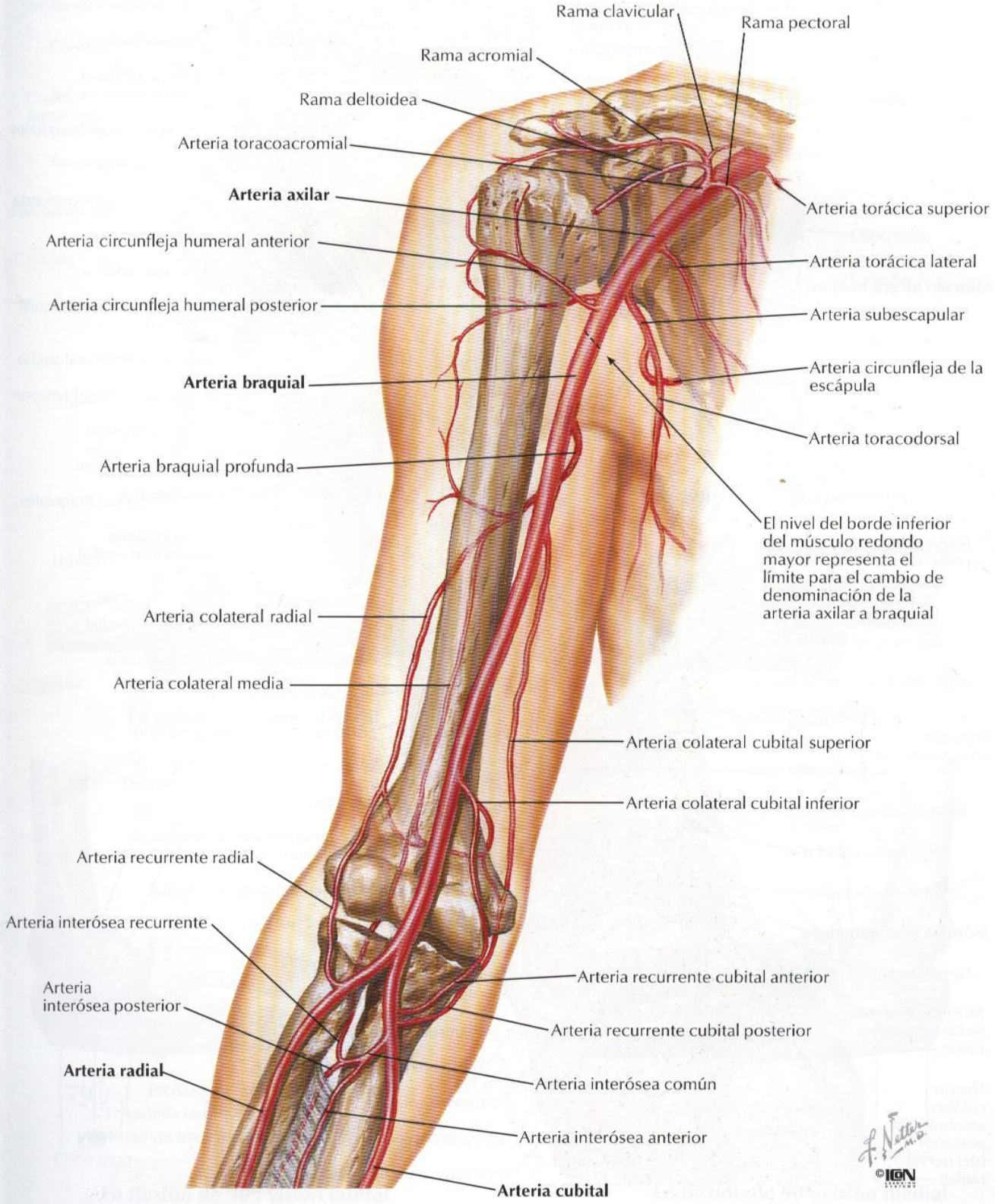

# Brazo: secciones transversales seriadas

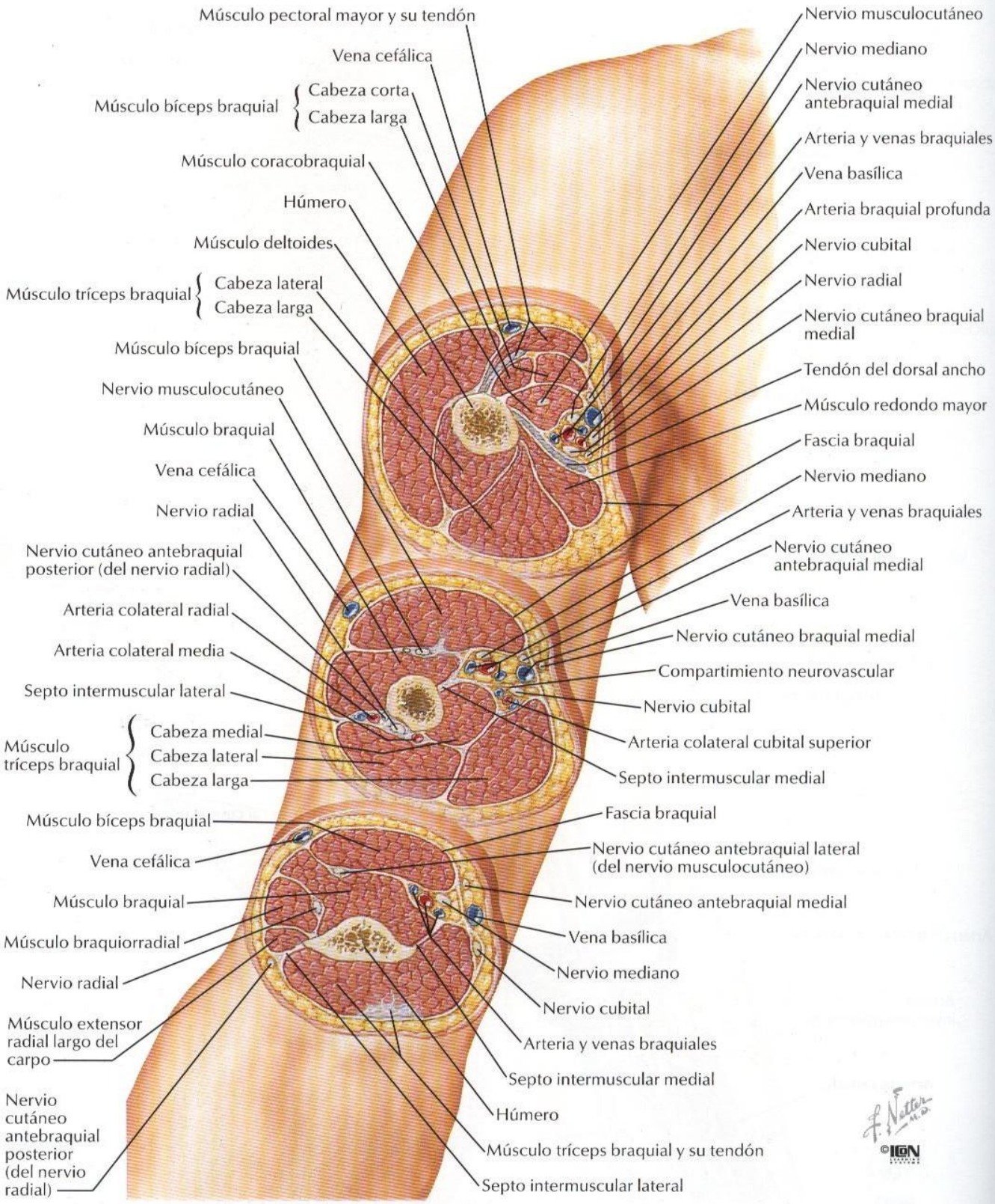

## Codo derecho

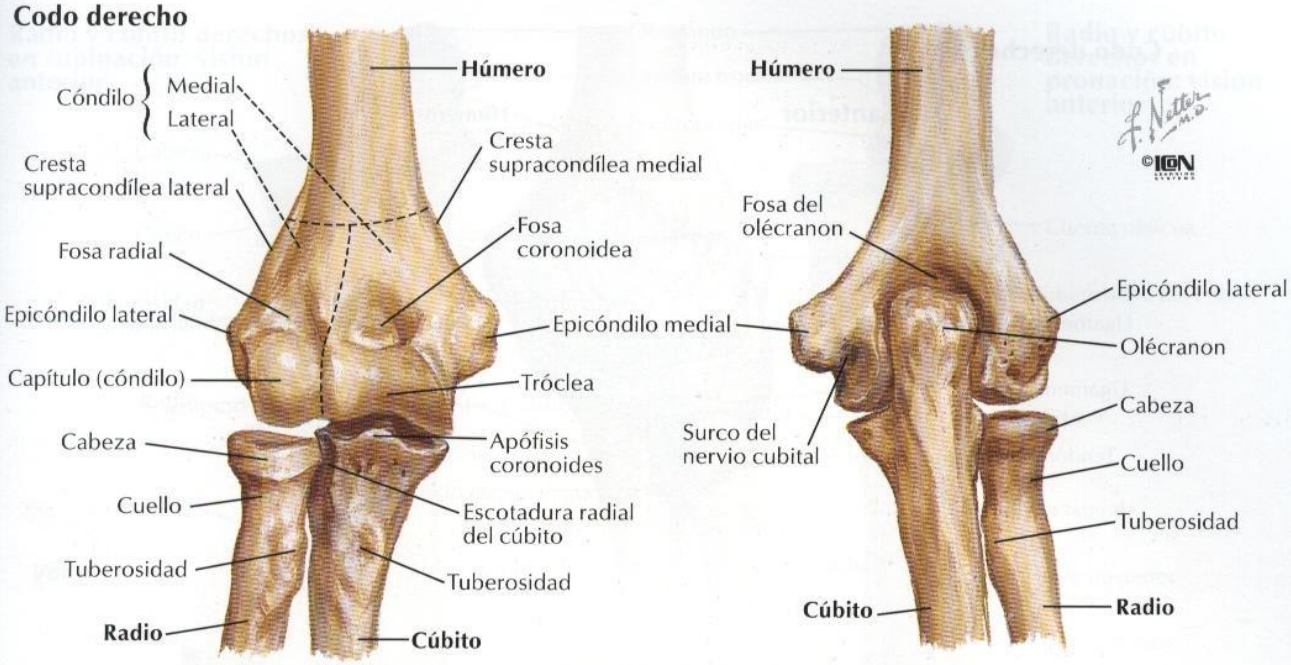


**En extensión: visión anterior** **En extensión: visión posterior**

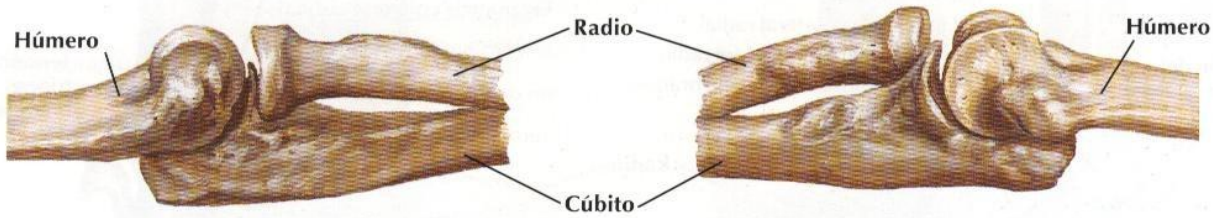


**En extensión: visión lateral** **En extensión: visión medial**

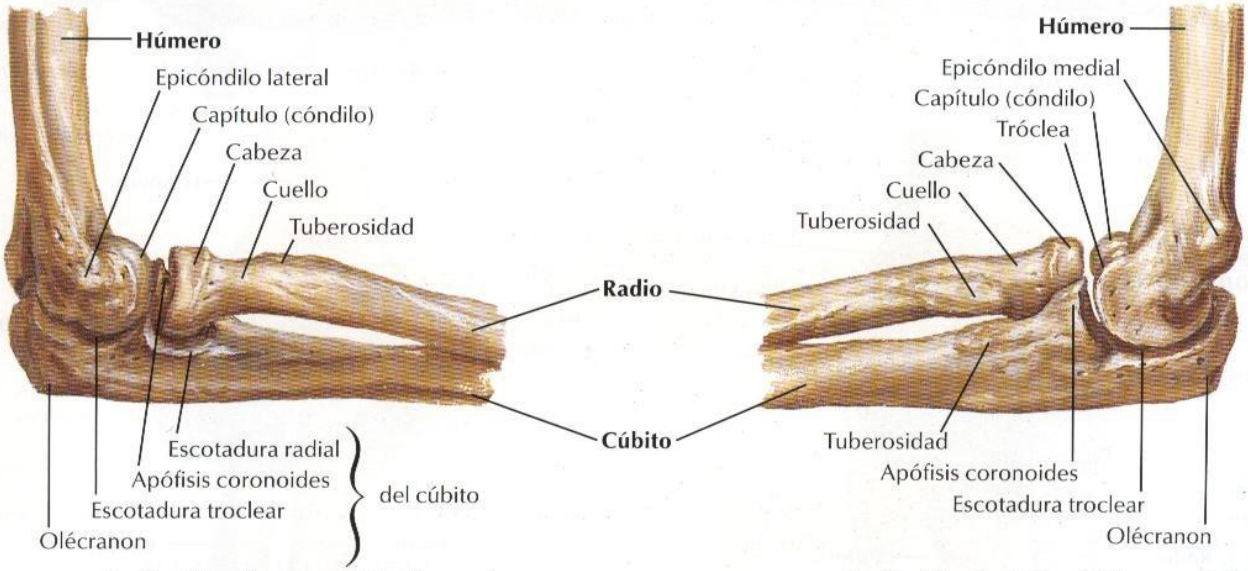


**En flexión de 90°: visión lateral** **En flexión de 90°: visión medial**

# Ligamentos del codo

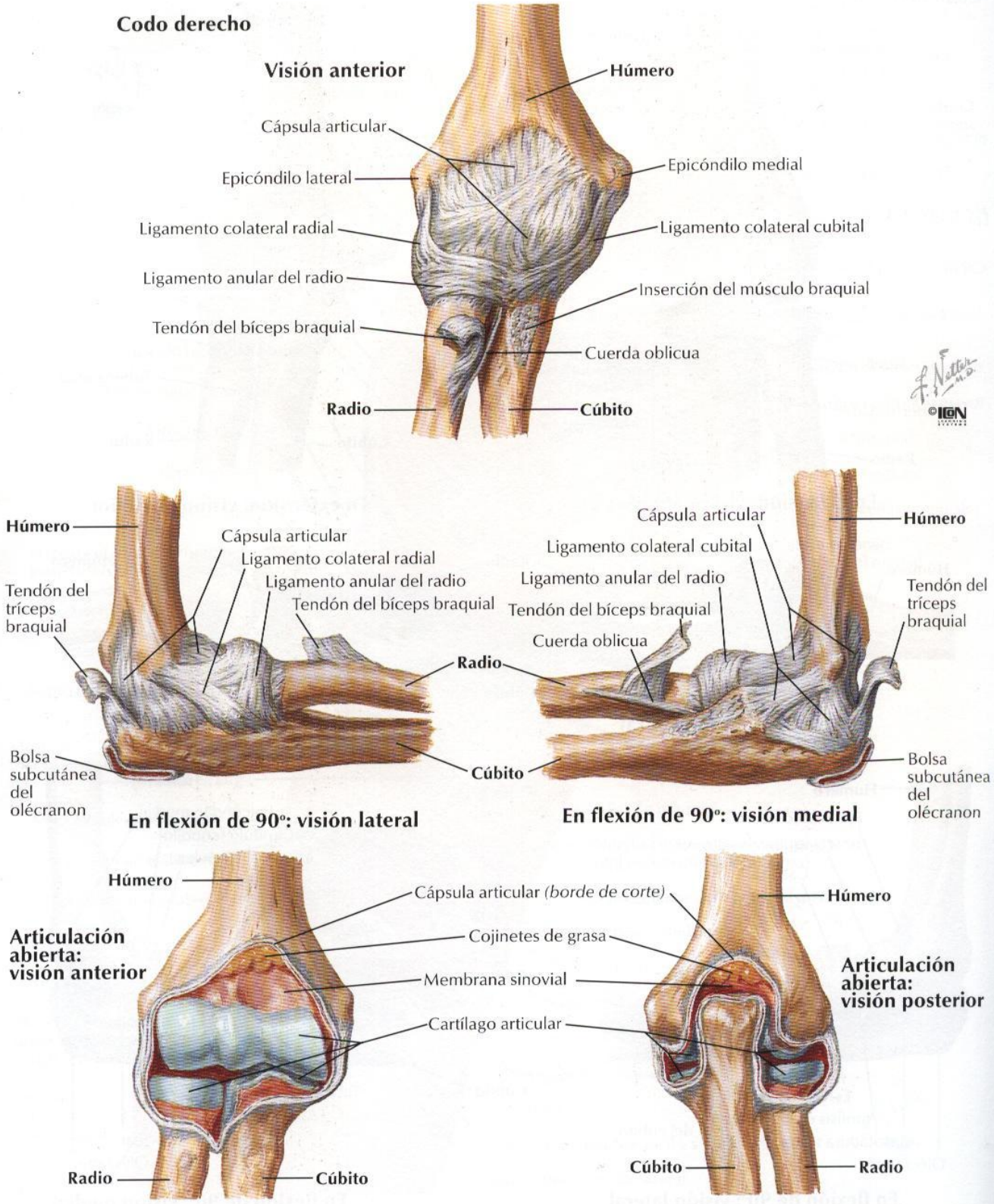

**Radio y cúbito derechos en supinación: visión anterior**

Olécranon
Escotadura troclear
Apófisis coronoides
Cabeza
Escotadura radial del cúbito
Cuello
Tuberosidad del cúbito
Tuberosidad del radio
Cuerda oblicua
**Radio**
**Cúbito**
Cara anterior
Cara anterior
Borde anterior
Borde anterior
Borde interóseo
Borde interóseo
Membrana interósea
Apófisis estiloides del cúbito
Apófisis estiloides

**Radio y cúbito derechos en pronación: visión anterior**

Cuerda oblicua
Tuberosidad del cúbito
**Radio**
**Cúbito**
Cara lateral
Borde posterior
Cara posterior
Membrana interósea
Tubérculo dorsal
Surco para el músculo extensor largo del pulgar
Surco para los músculos extensores radiales largo y corto del carpo
Surco para los músculos extensores de los dedos y del índice
Área para los músculos extensor corto del pulgar y abductor largo del pulgar
Apófisis estiloides

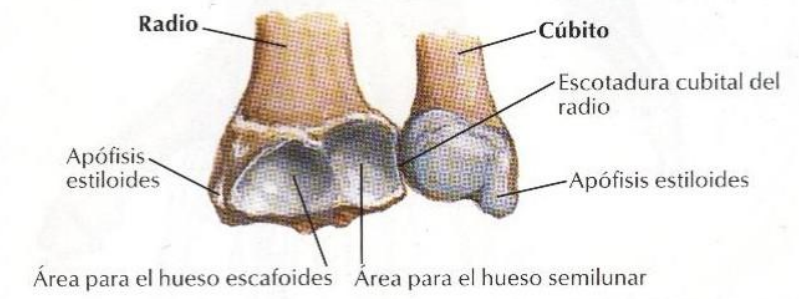


**Cara articular carpiana**

Sección coronal del radio que muestra cómo el espesor del hueso cortical del cuerpo se reduce a una delgada lámina sobre el hueso esponjoso del extremo distal

# Músculos individualizados del antebrazo: rotadores del radio

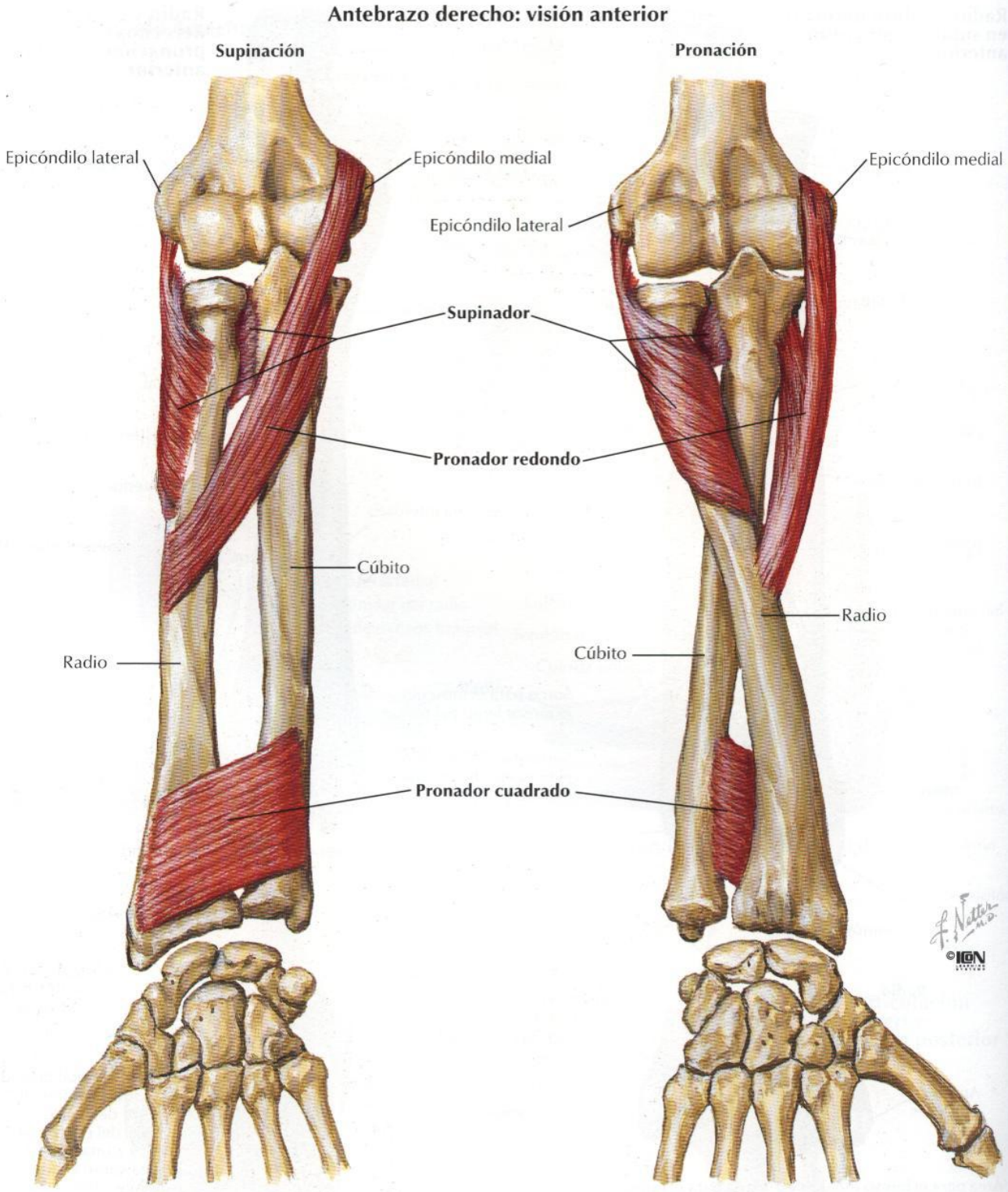

# Músculos individualizados del antebrazo: extensores del carpo y dedos

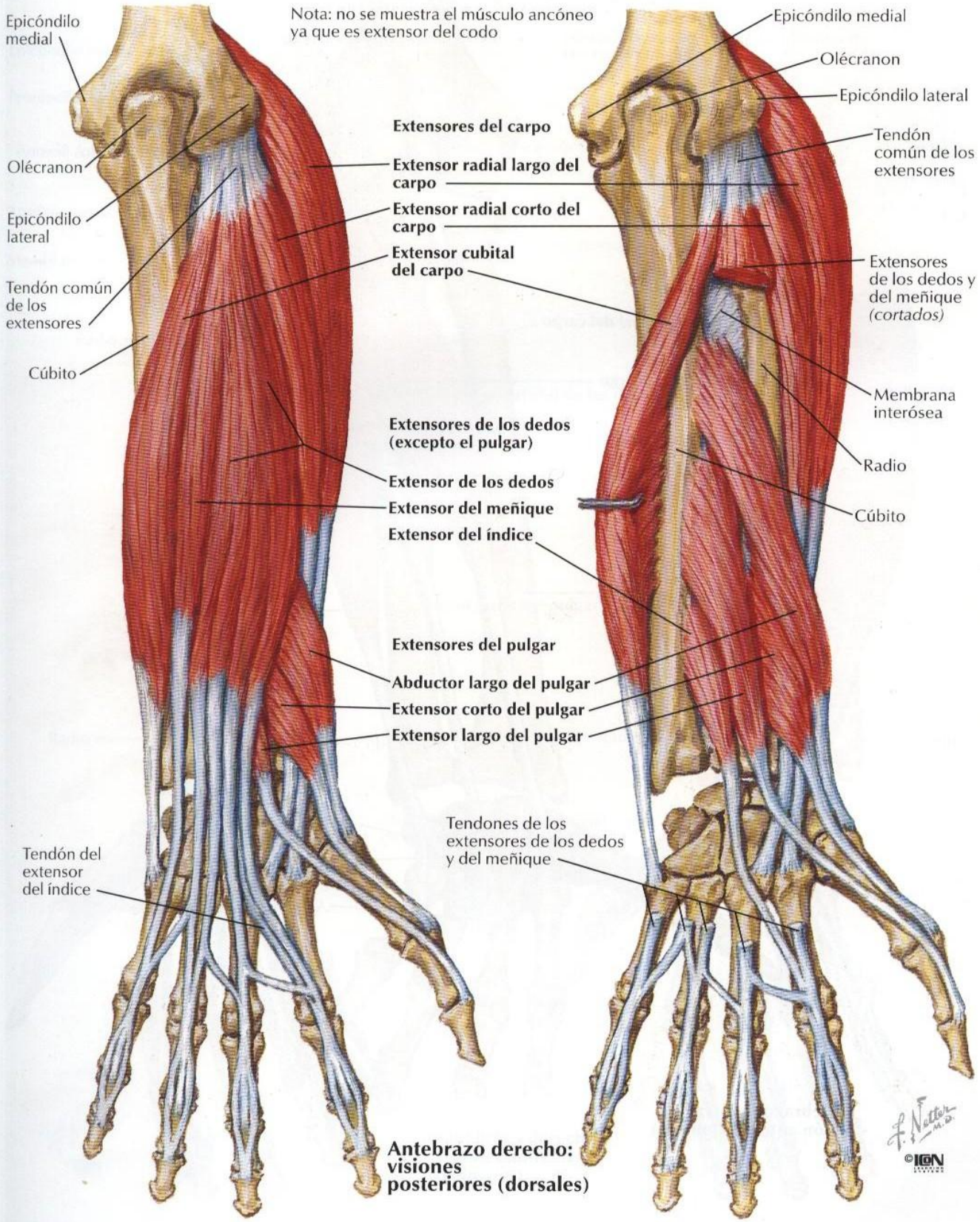


**Antebrazo derecho: visiones posteriores (dorsales)**

# Músculos individualizados del antebrazo: flexores del carpo

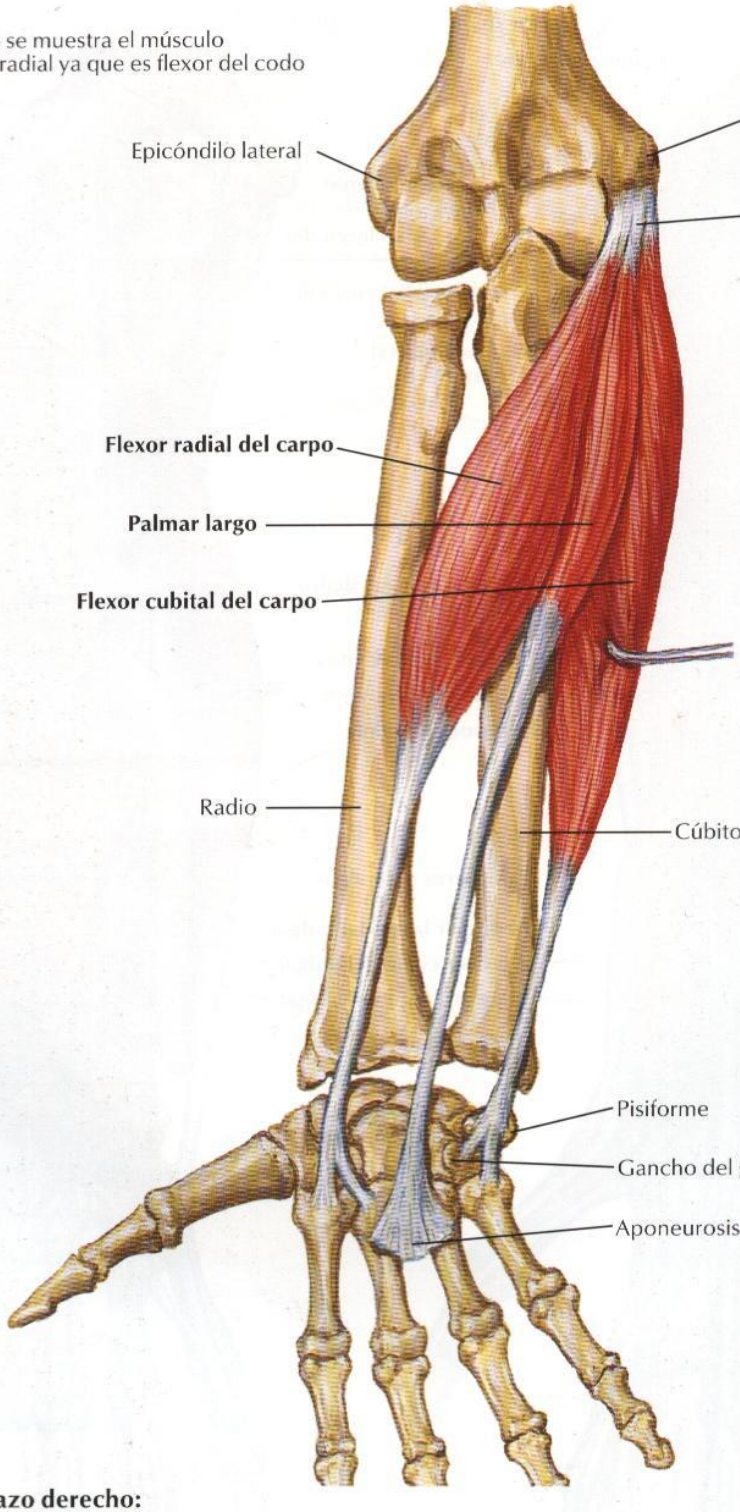


**Antebrazo derecho: visión anterior (palmar)**

©ICON

# Músculos individualizados del antebrazo: flexores de los dedos

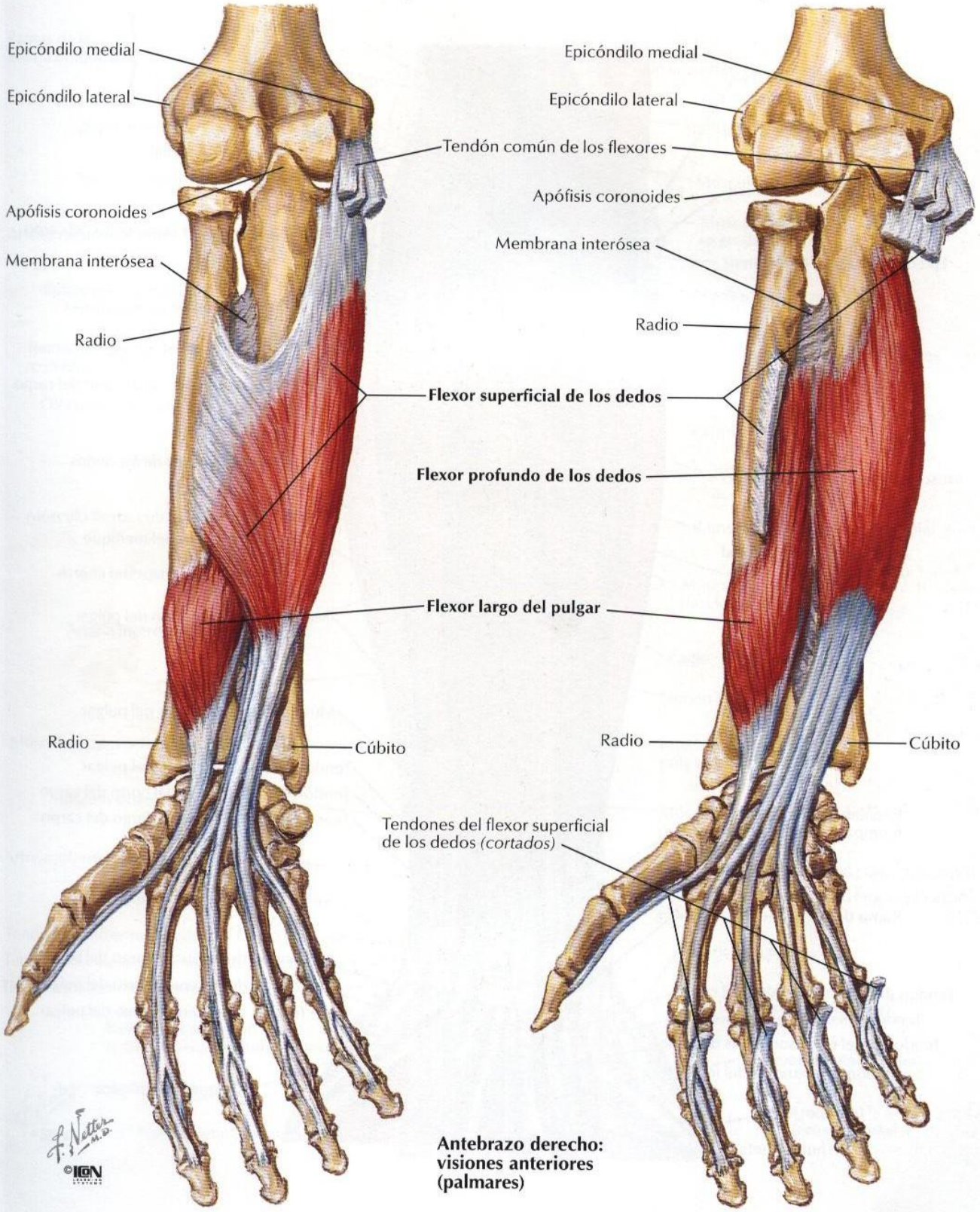


**Antebrazo derecho: visiones anteriores (palmares)**

# Músculos del antebrazo (plano superficial): visión posterior

*VÉANSE TAMBIÉN LÁMINAS 439, 447*

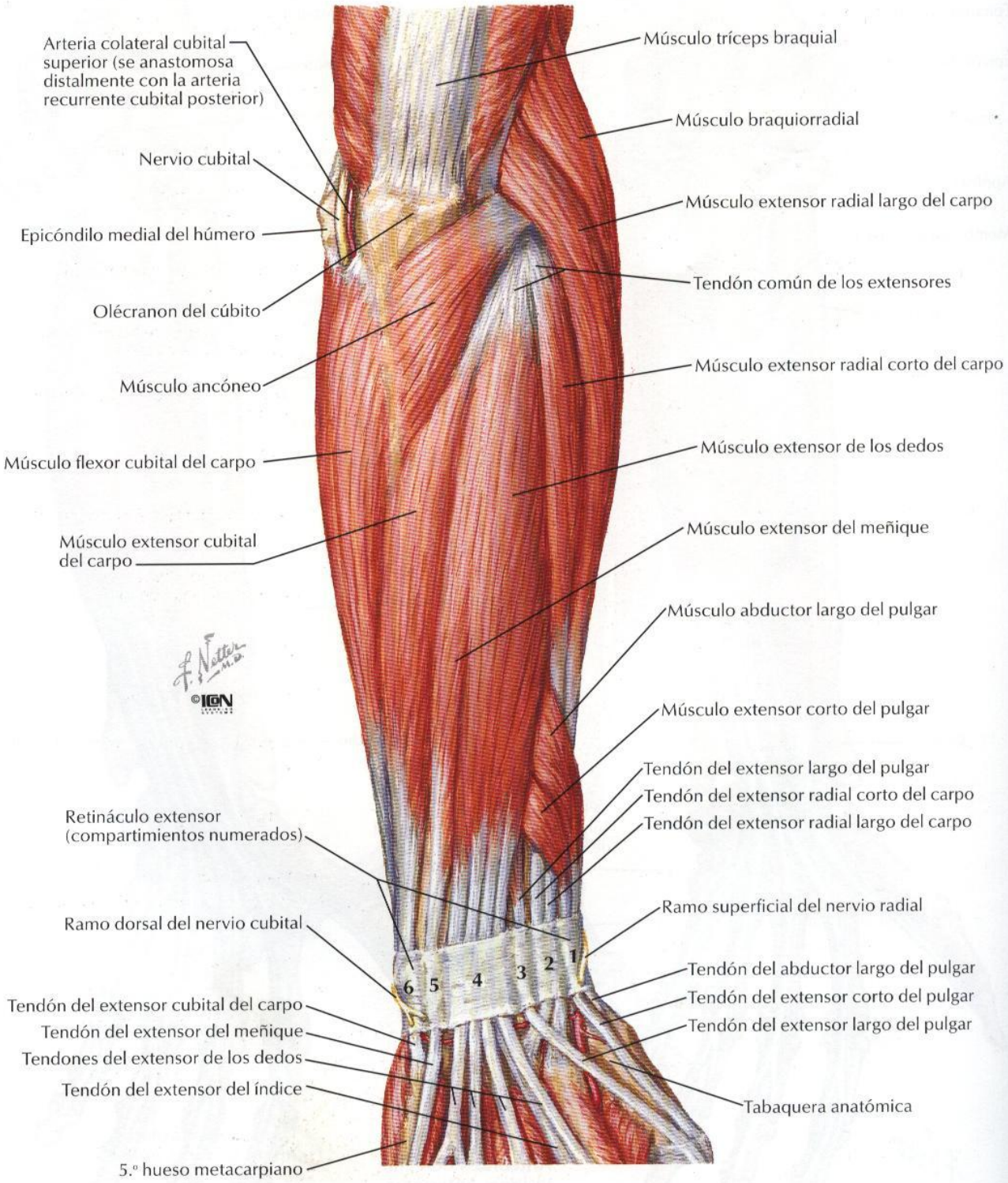

# Músculos del antebrazo (plano profundo): visión posterior

VÉANSE TAMBIÉN LÁMINAS 439, 447

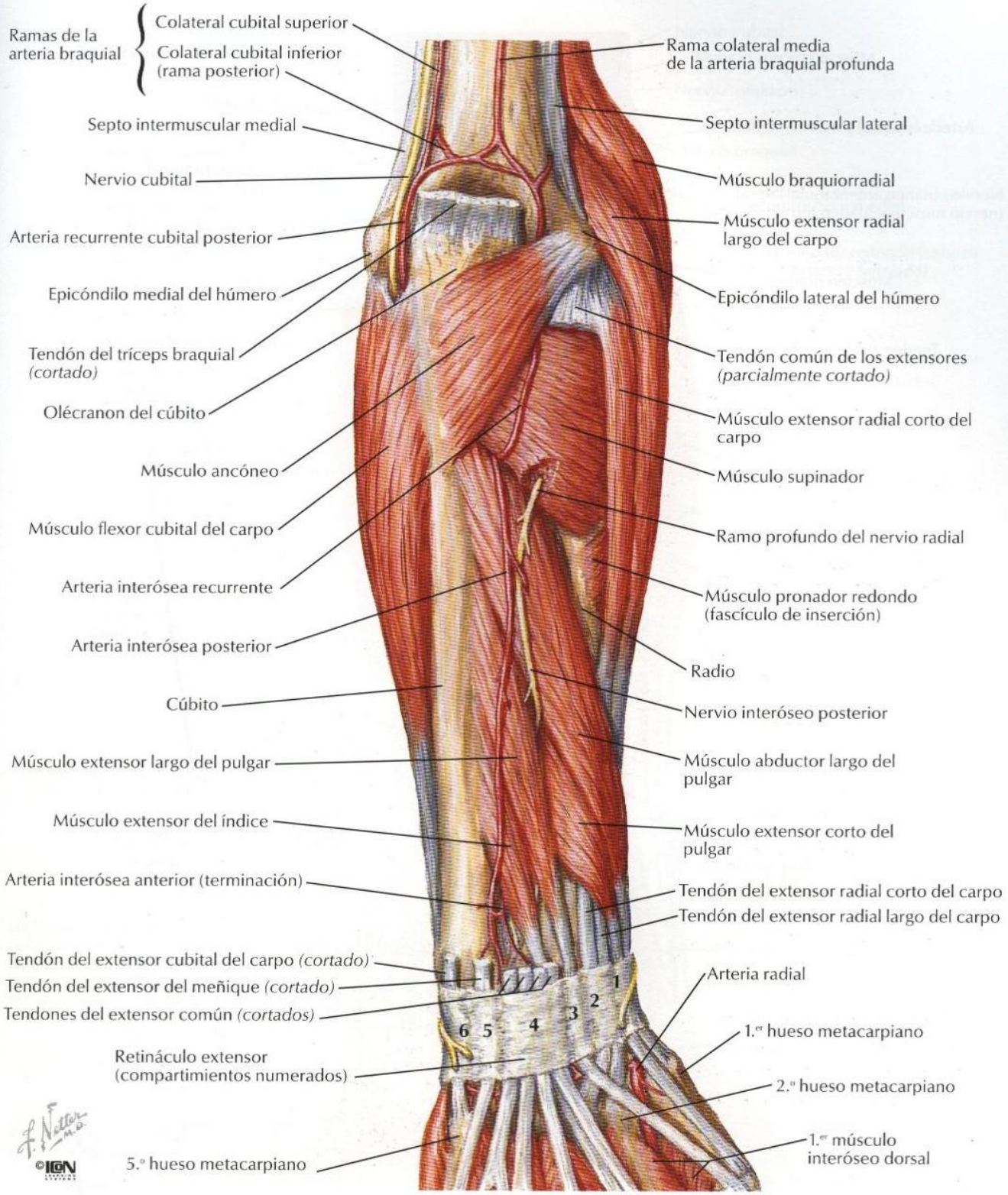

# Músculos del antebrazo (plano superficial): visión anterior

*VÉANSE TAMBIÉN LÁMINAS 444, 445*

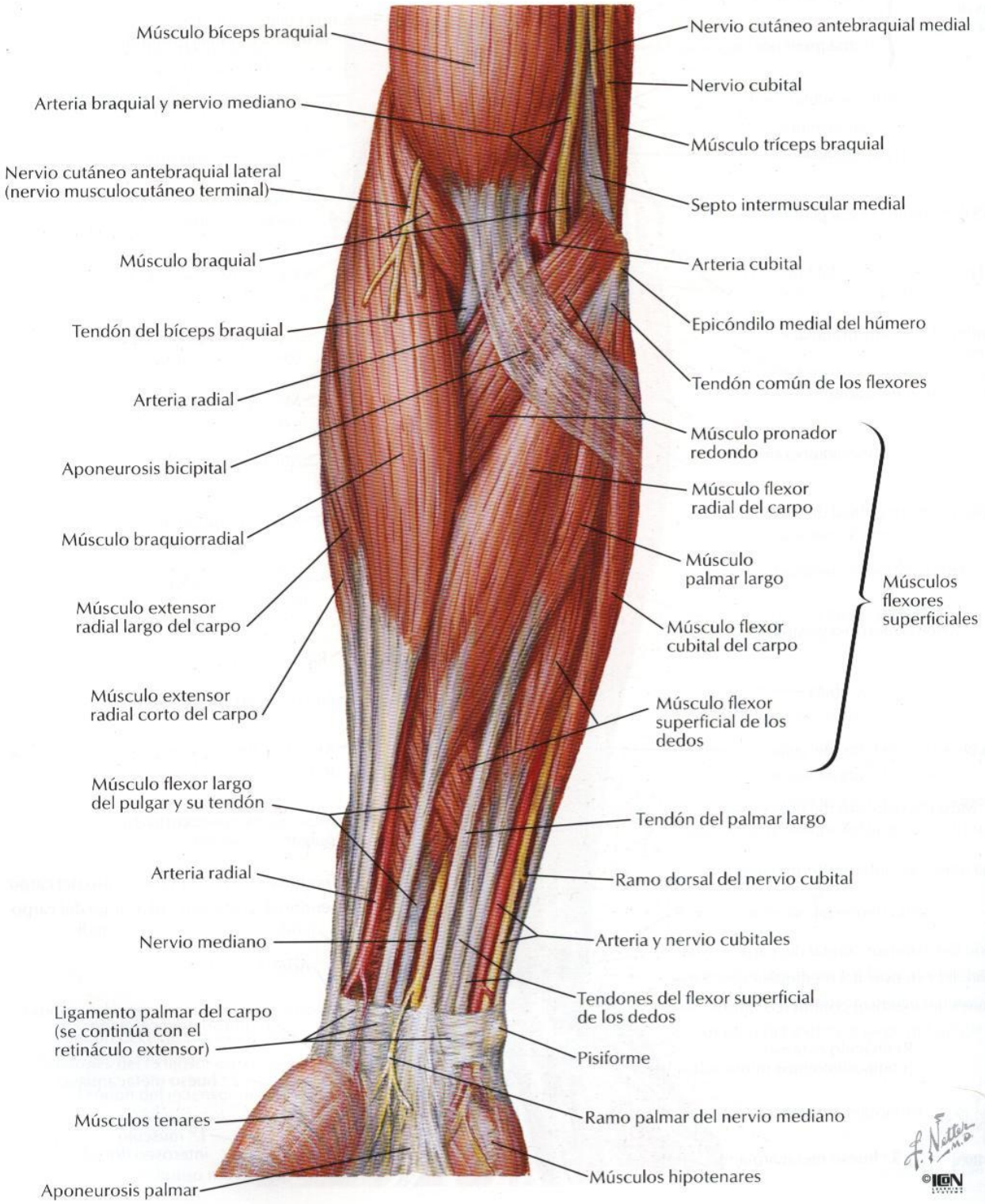

# Músculos del antebrazo (plano intermedio): visión anterior

*VÉANSE TAMBIÉN LÁMINAS 444, 445*

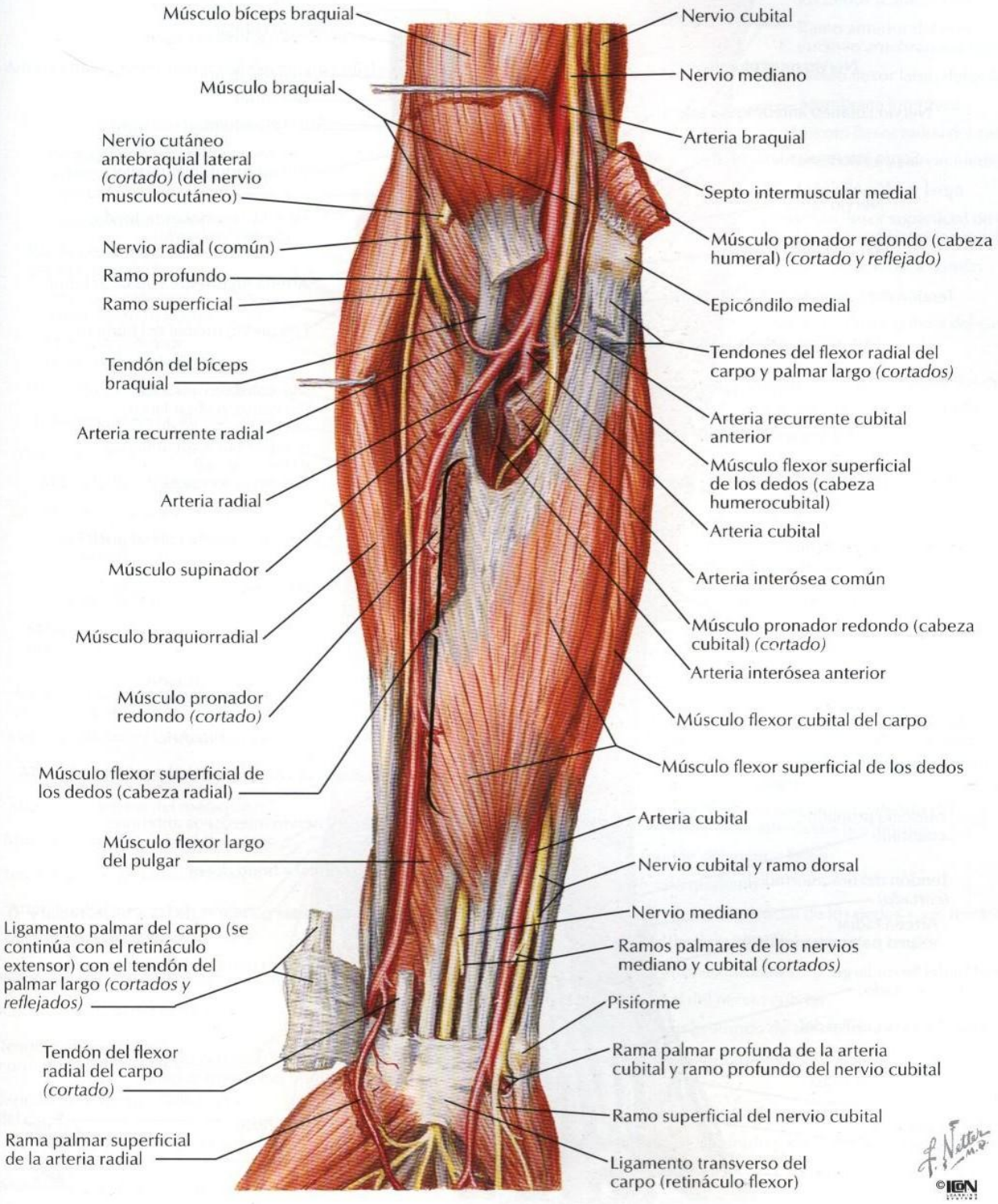

# Músculos del antebrazo (plano profundo): visión anterior

*VÉANSE TAMBIÉN LÁMINAS 444, 445*

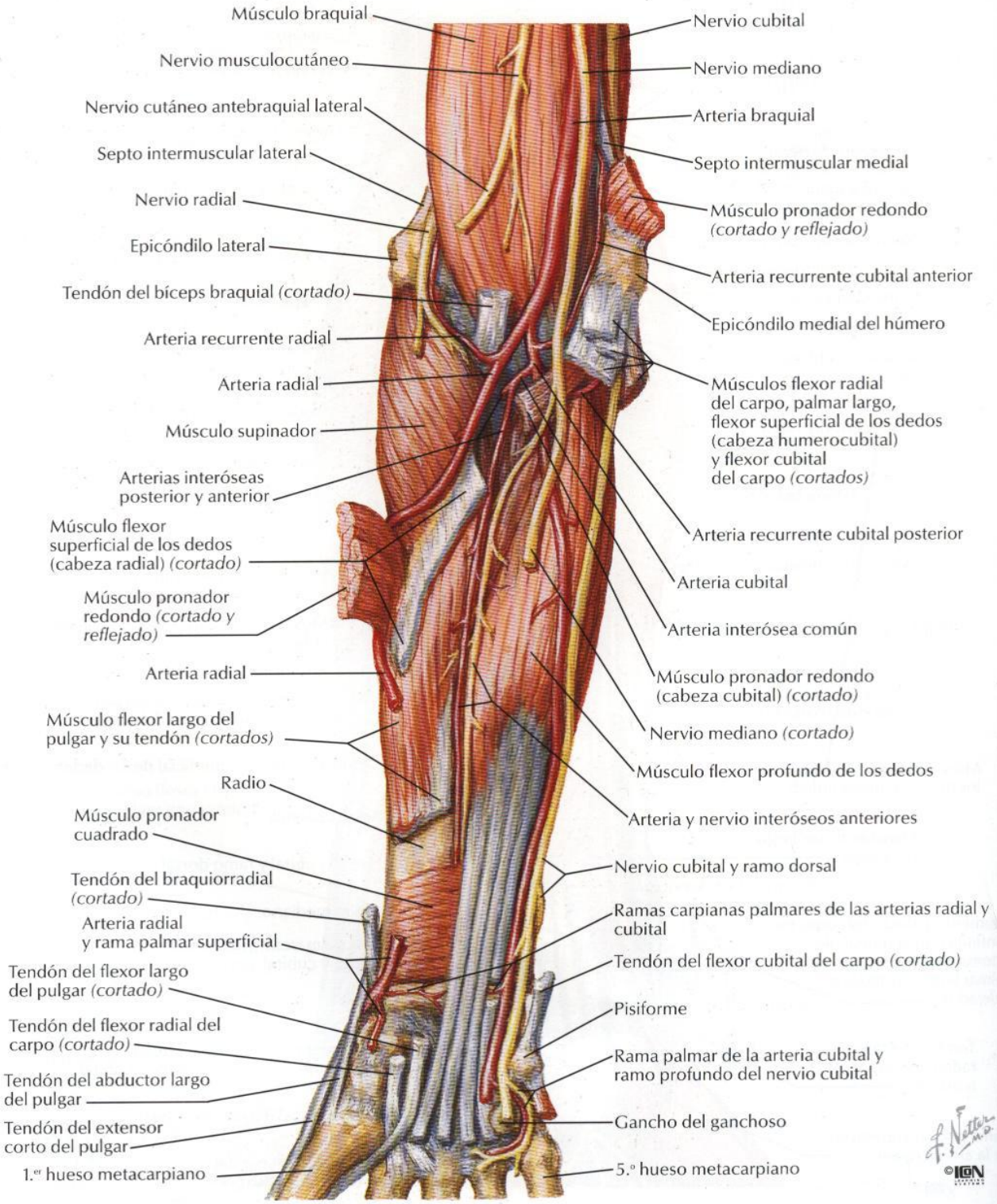

# Antebrazo: secciones transversales seriadas

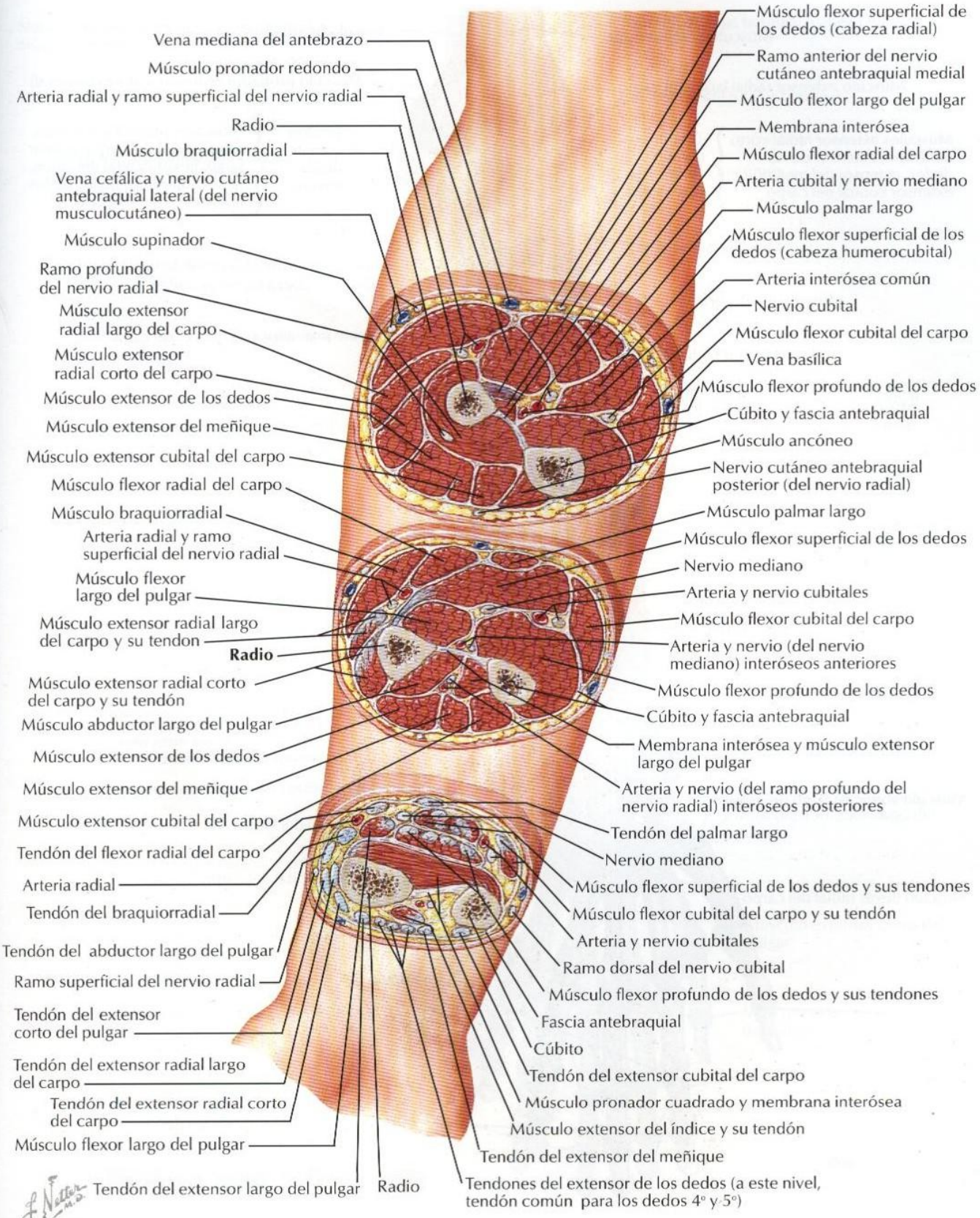

# Inserciones de los músculos del antebrazo: visión anterior

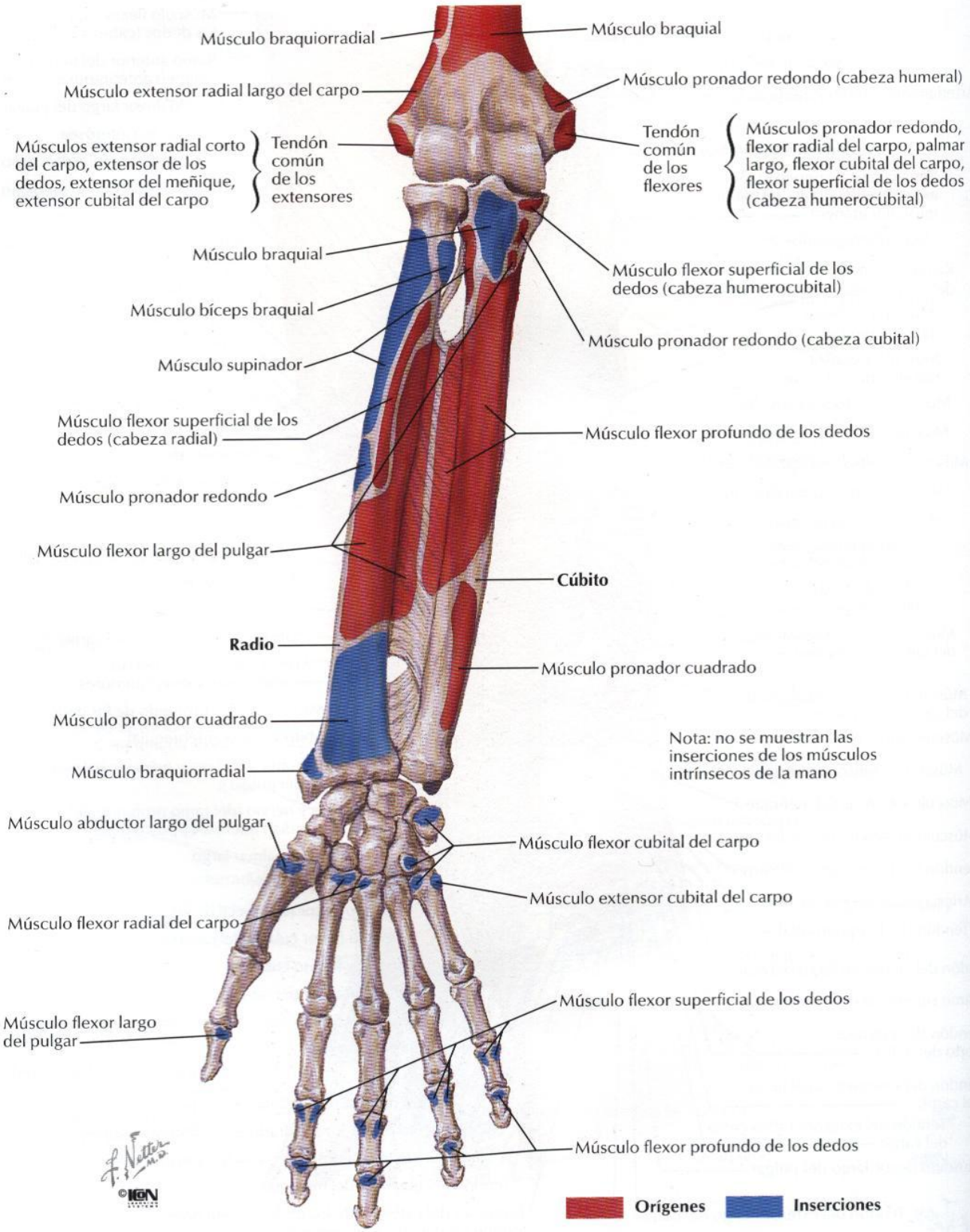

# Inserciones de los músculos del antebrazo: visión posterior

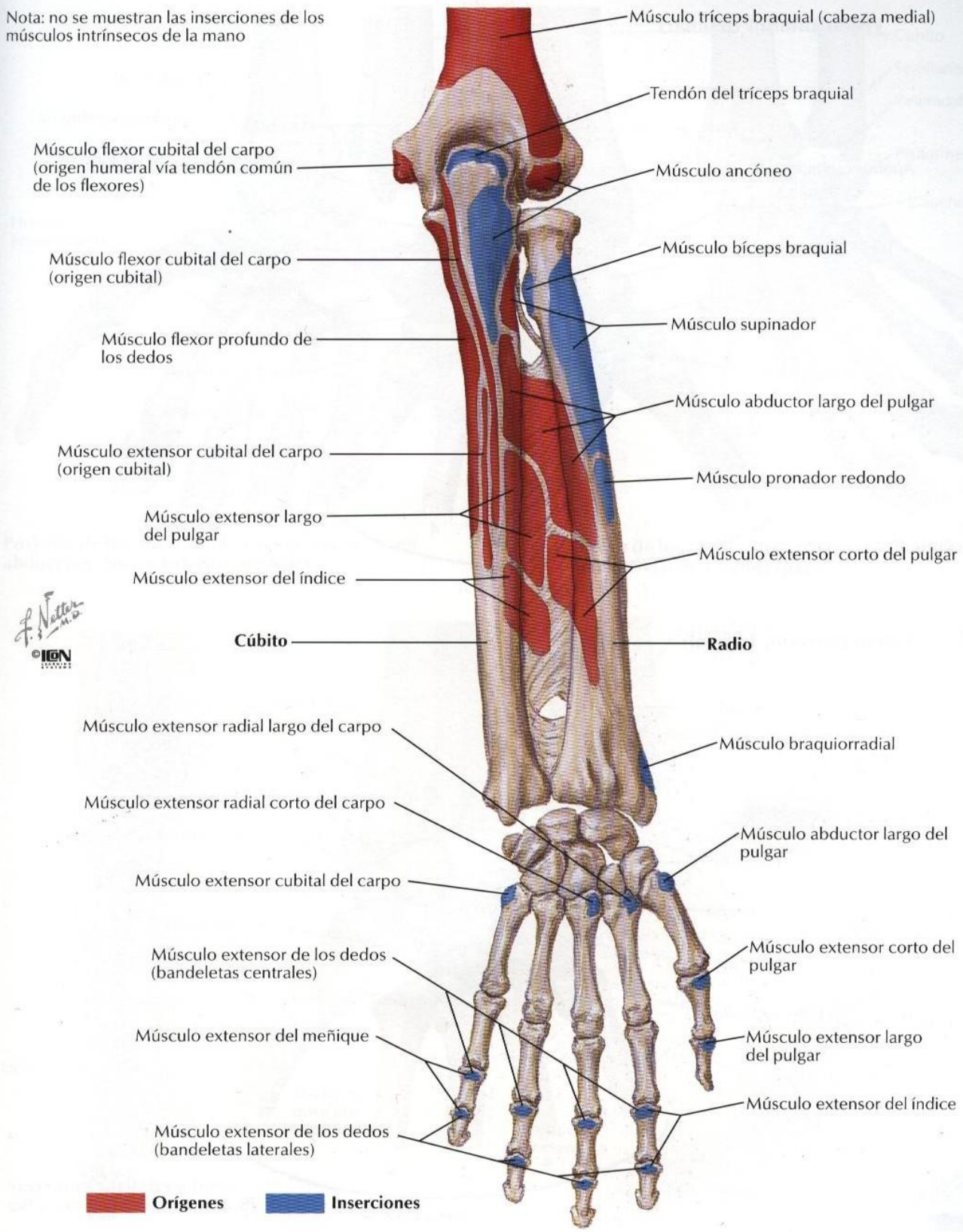

# Huesos del carpo

## Visión anterior (palmar)

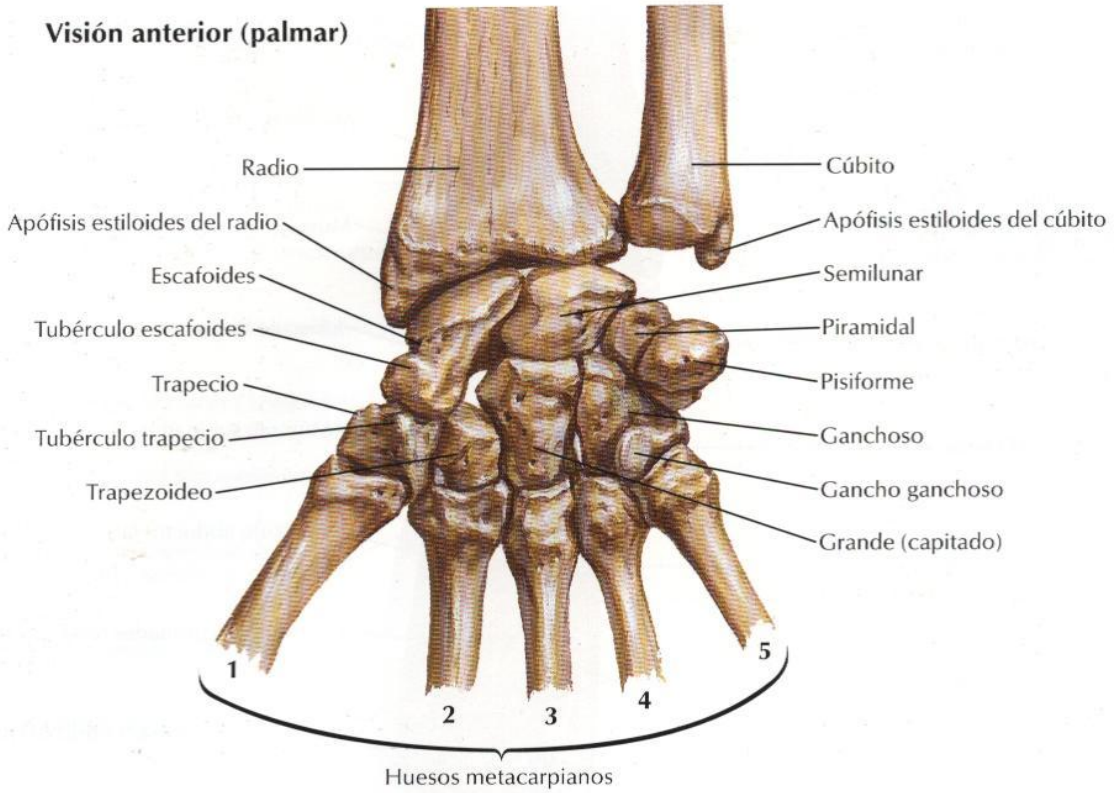


## Visión posterior (dorsal)

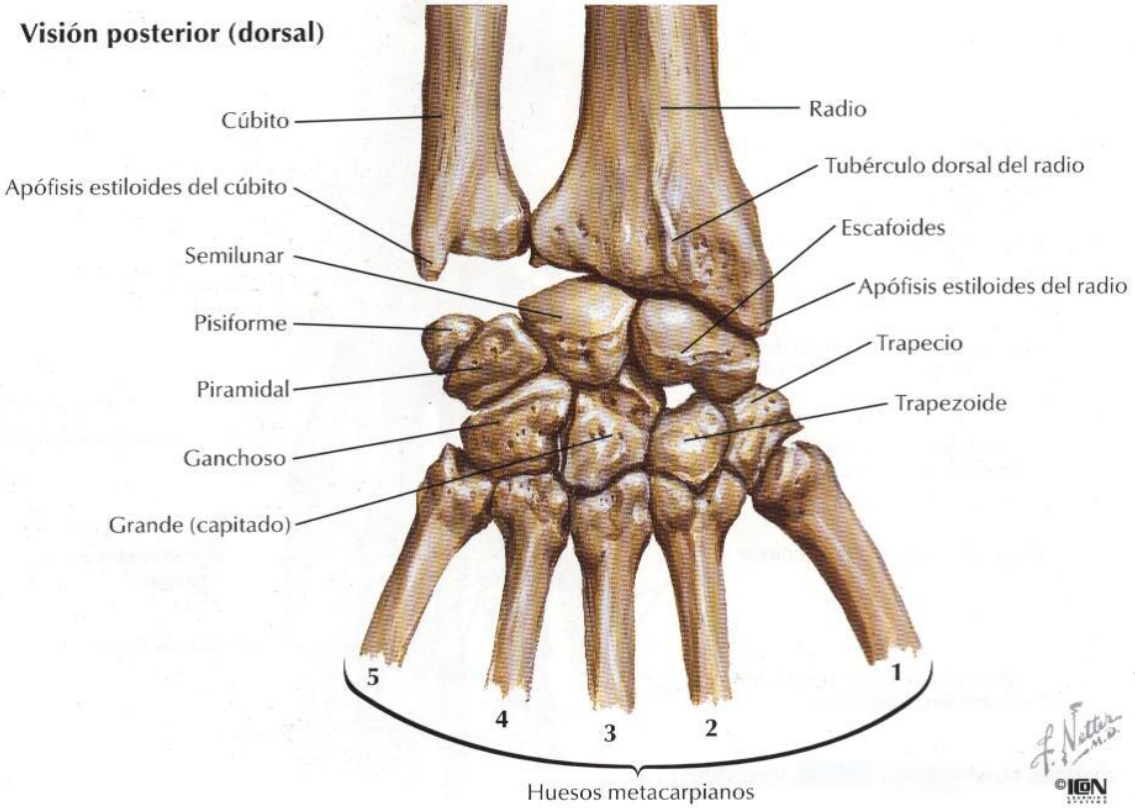

**Posición de los huesos del carpo con la mano en abducción: visión anterior (palmar)**

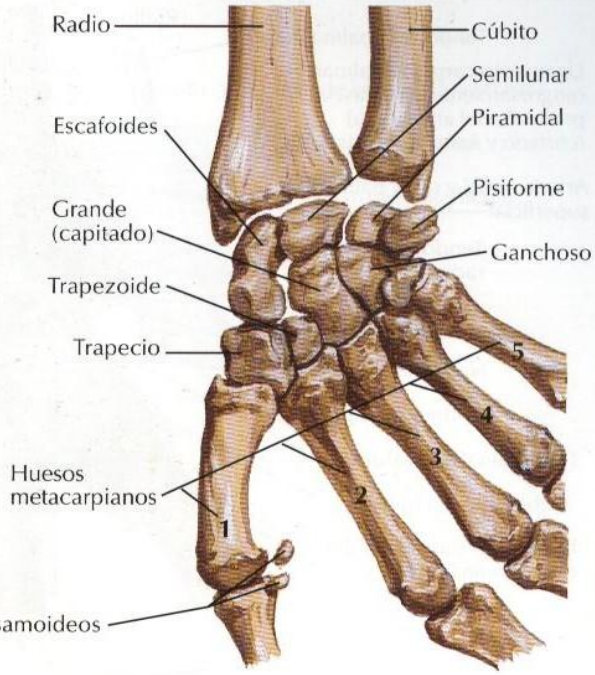


**Posición de los huesos del carpo con la mano en aducción: visión anterior (palmar)**

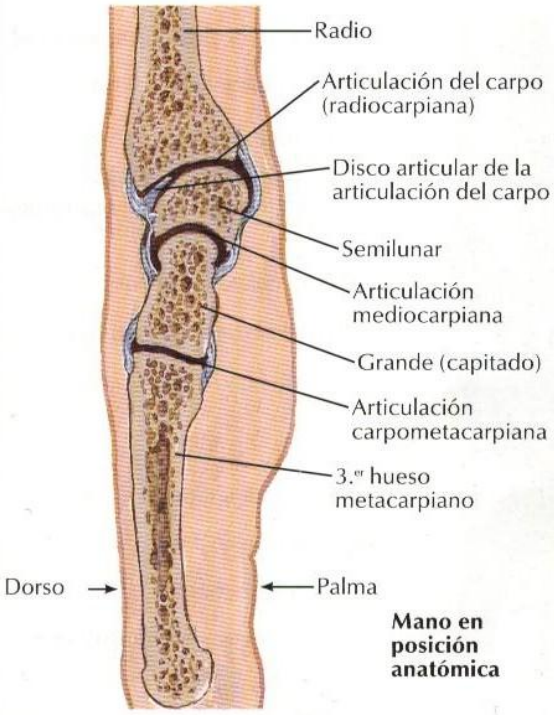


**Secciones sagitales a través del carpo y dedo medio (índice)**

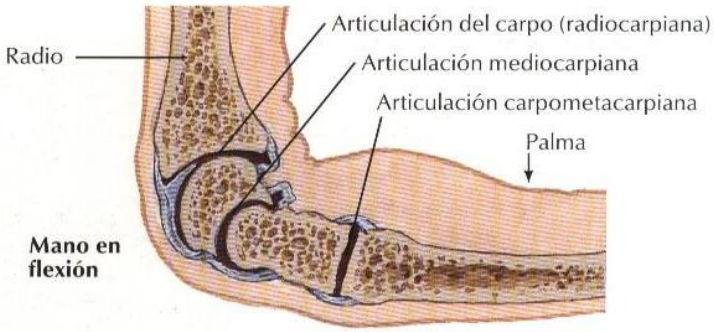


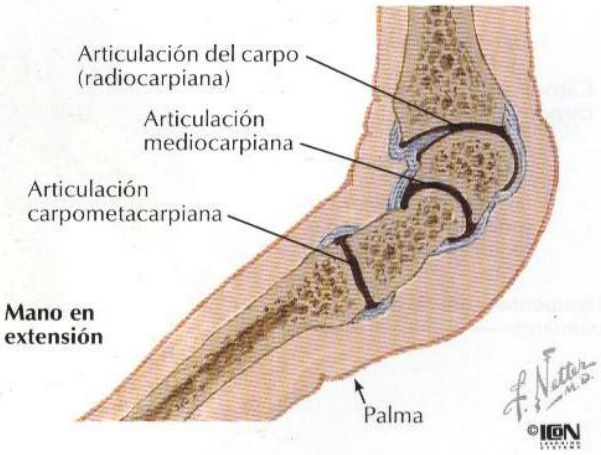

# Ligamentos del carpo

## Túnel carpiano: visión palmar

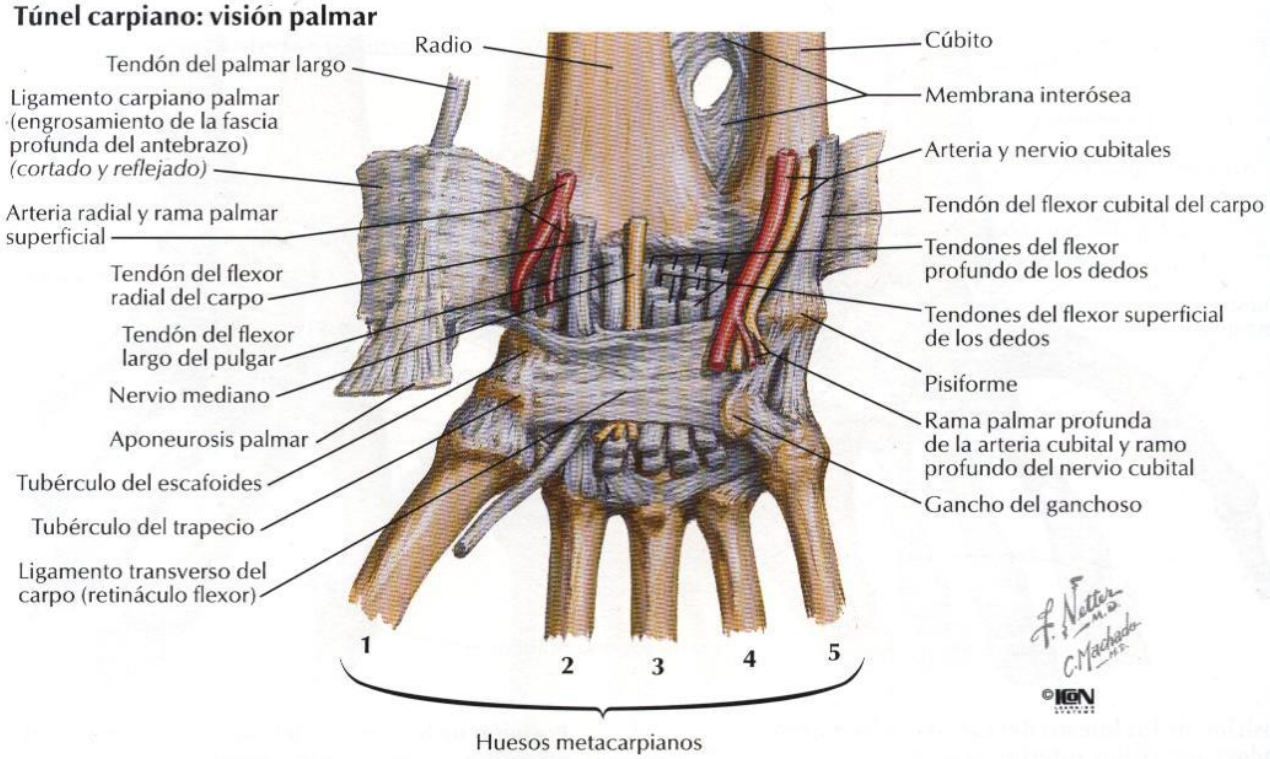


## Retináculo flexor extirpado: visión palmar

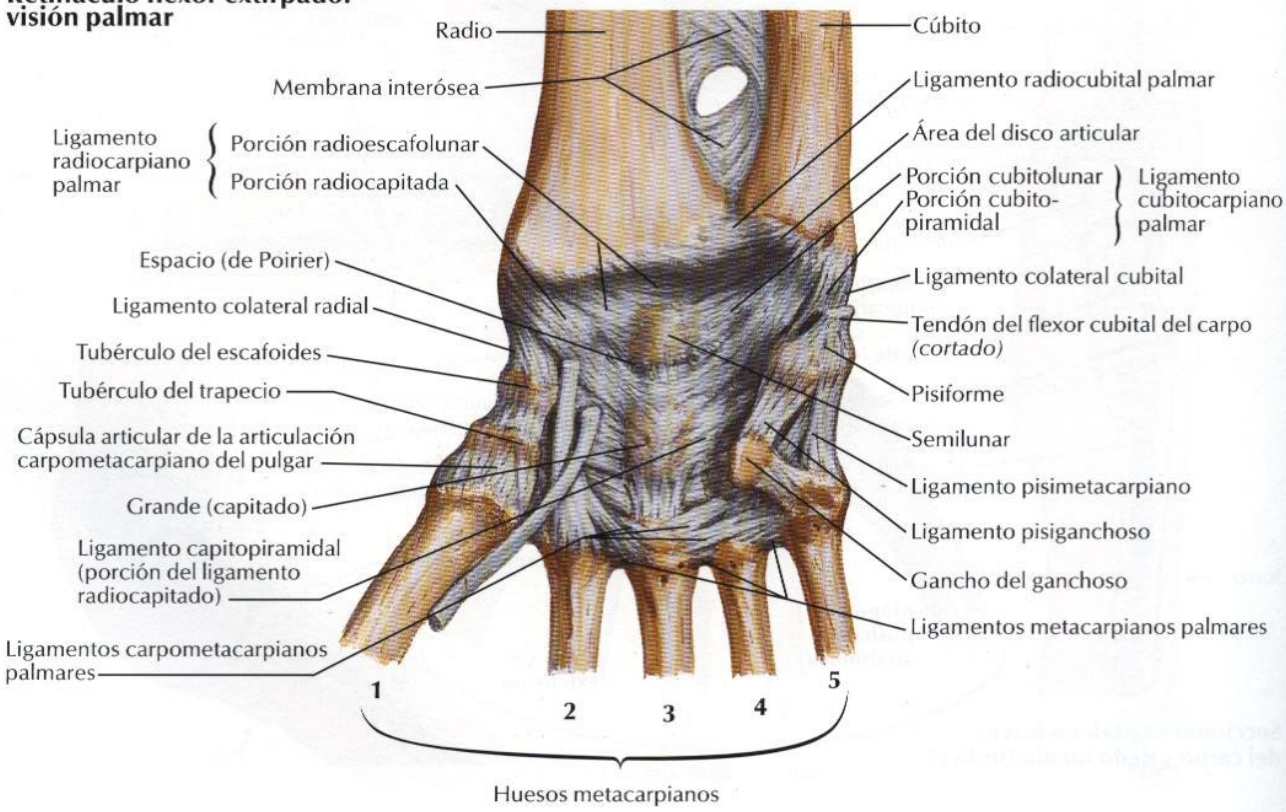

**Visión posterior (dorsal)**

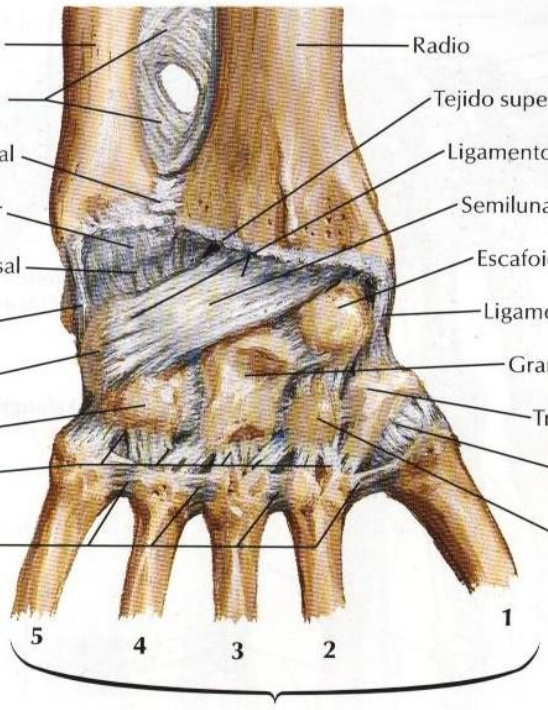


**Nota: ligamentos dorsales más débiles que los ligamentos palmares**

**Sección coronal: visión dorsal**

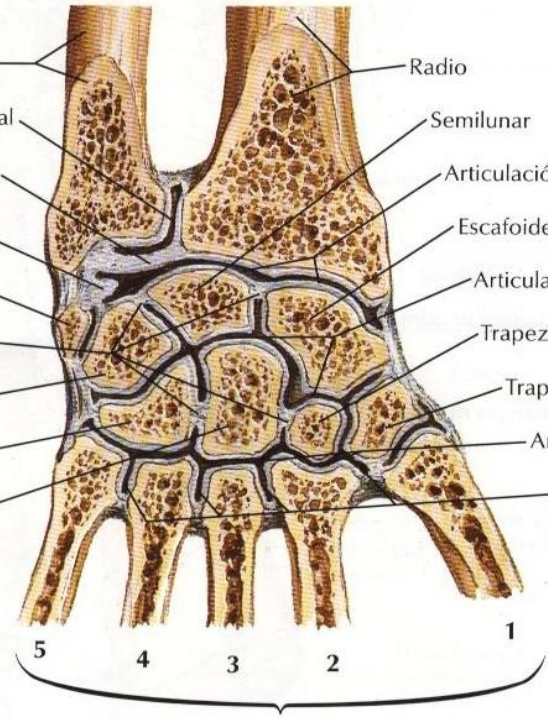


F. Netter M.D.
©ICON

# Huesos del carpo y mano

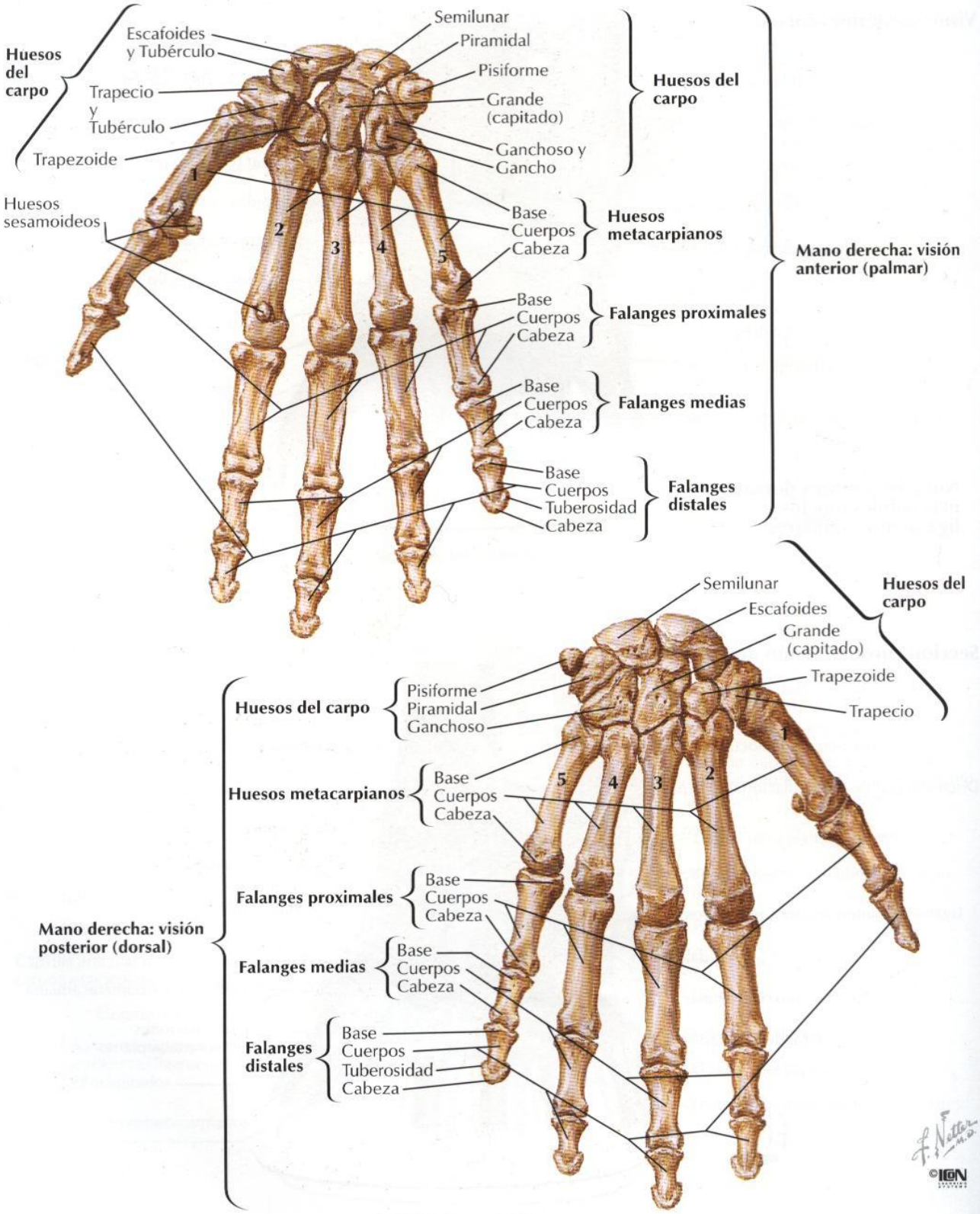

# Ligamentos metacarpofalángicos e interfalángicos

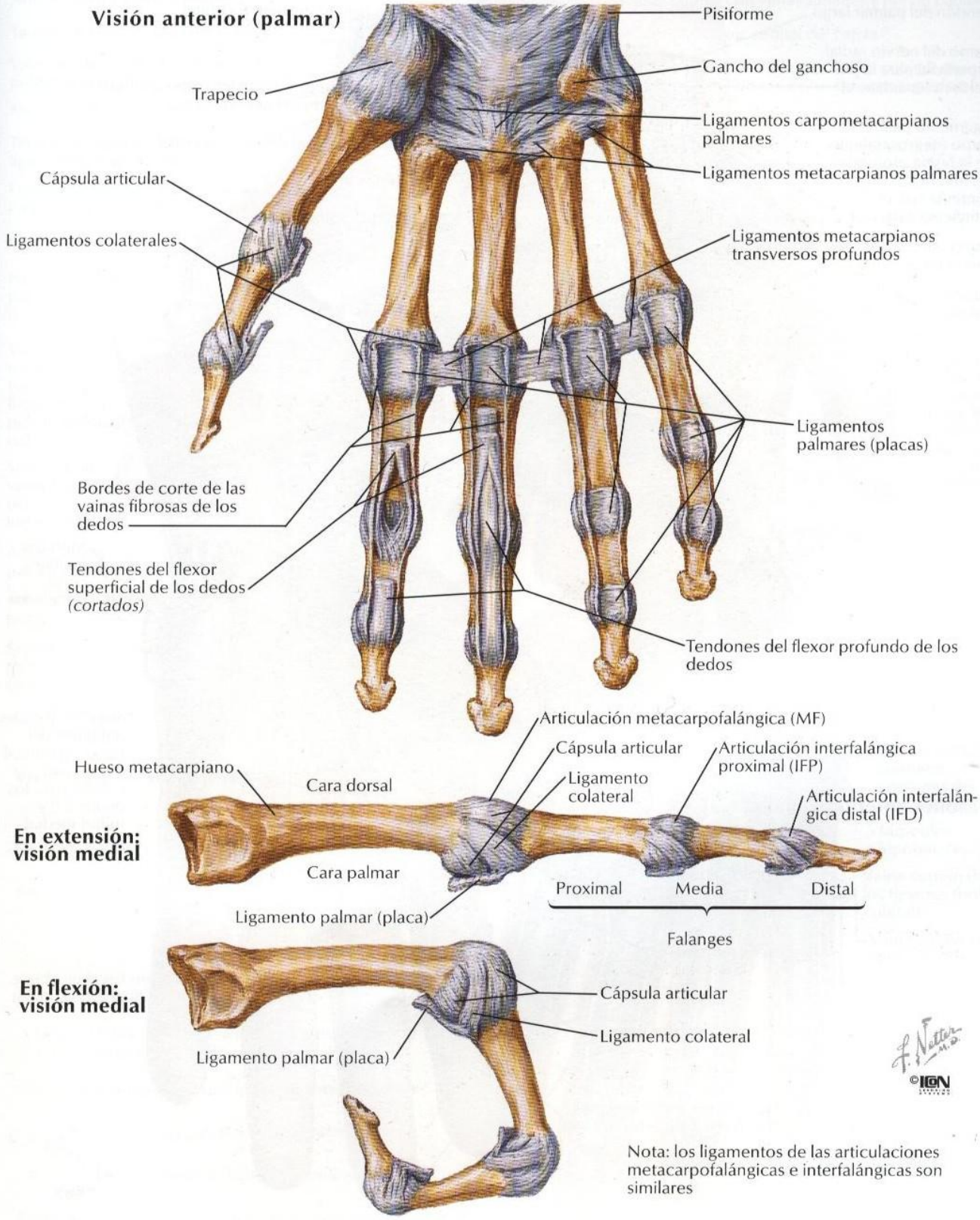


Nota: los ligamentos de las articulaciones metacarpofalángicas e interfalángicas son similares

# Carpo y mano: disecciones palmares superficiales

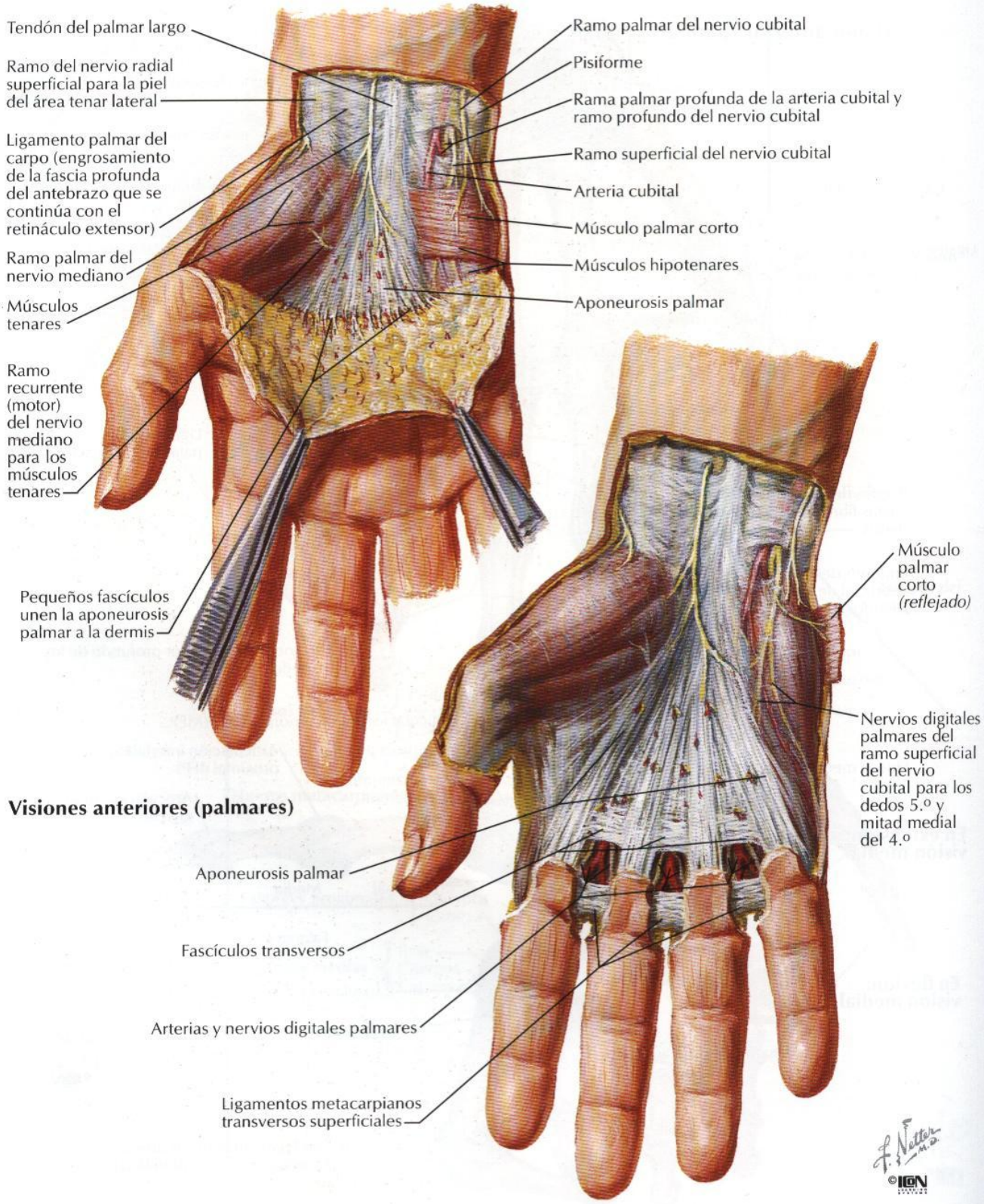


**Visiones anteriores (palmares)**

# Carpo y mano: disecciones palmares profundas

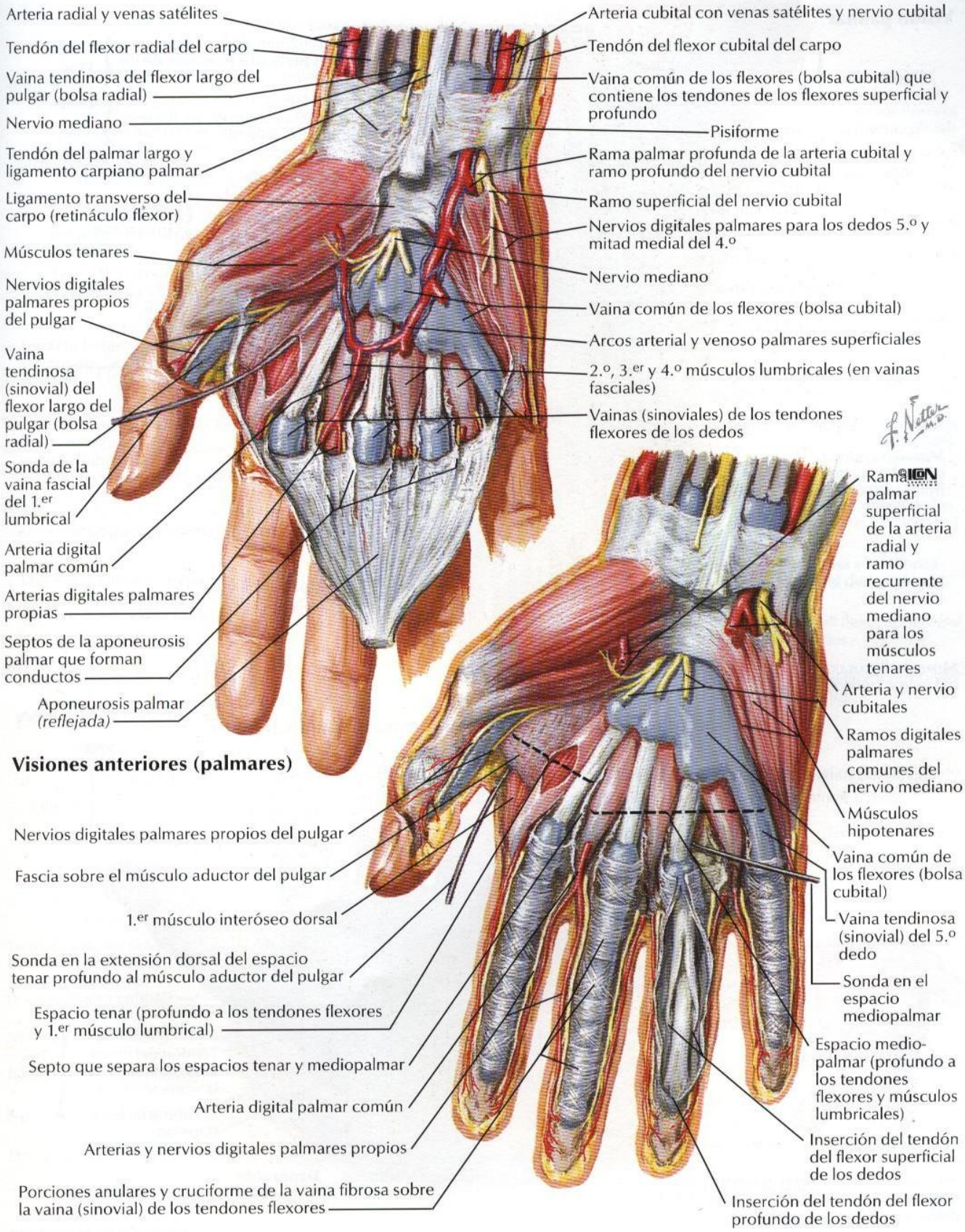

# Tendones flexores, arterias y nervios en el carpo

## Visión palmar

Dúo medio
- Tendón del palmar largo
- Nervio mediano

Trío radial
- Arteria radial
- Tendón del flexor radial del carpo
- Tendón del flexor largo del pulgar en la vaina tendinosa (bolsa radial)

Ligamento carpiano palmar *(reflejado)*

Vaina tendinosa (sinovial)

Ligamento transverso del carpo (retináculo flexor)

Trapecio

1.er hueso metacarpiano

Músculo oponente del pulgar

Músculo abductor corto del pulgar *(reflejado)*

Músculo flexor corto del pulgar *(reflejado)*

Músculo aductor del pulgar

Dos cuartetos de tendones
- Tendones de los flexores superficial y profundo de los dedos
- Vaina común de los flexores (bolsa cubital)

Trío cubital
- Arteria cubital
- Nervio cubital
- Tendón del flexor cubital del carpo

Pisiforme

Músculo abductor del dedo meñique

Músculo flexor corto del dedo meñique

Músculo oponente del dedo meñique

Arco (arterial) palmar superficial

Músculos lumbricales

F. Netter M.D.
©ICON

## Sección transversal del carpo que muestra el túnel carpiano

Ligamento transverso del carpo (retináculo flexor)

Dúo medio
- Tendón del palmar largo
- Nervio mediano*

Trío cubital
- Arteria y nervio cubitales
- Tendón del flexor cubital del carpo

Dos cuartetos de tendones en la vaina común de los flexores
- Tendones del flexor superficial de los dedos*
- Tendones del flexor profundo de los dedos*

Trío radial
- Tendón del flexor radial del carpo
- Tendón del flexor largo del pulgar en la vaina tendinosa
- Arteria radial

Trapecio

Ganchoso

Grande (capitado)

Trapezoide

3 4 2 5

Método simple de demostración de los cuatro tendones del flexor superficial de los dedos en el túnel carpiano

*Contenido del tunel carpiano

# Bolsas, espacios y vainas tendinosas de la mano

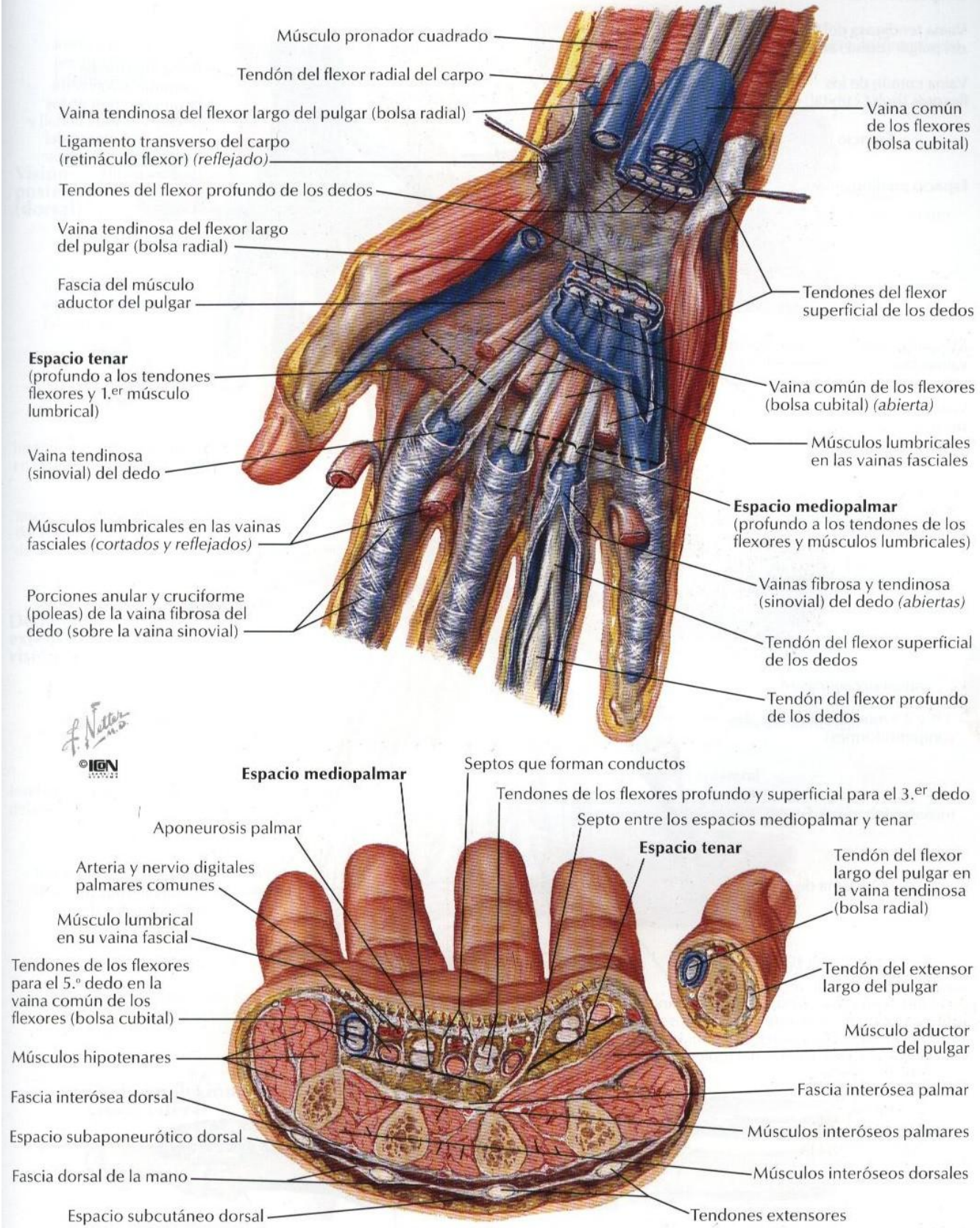

# Músculos lumbricales y bolsas, espacios y vainas: esquema

**Disposición usual**

**Variación común**

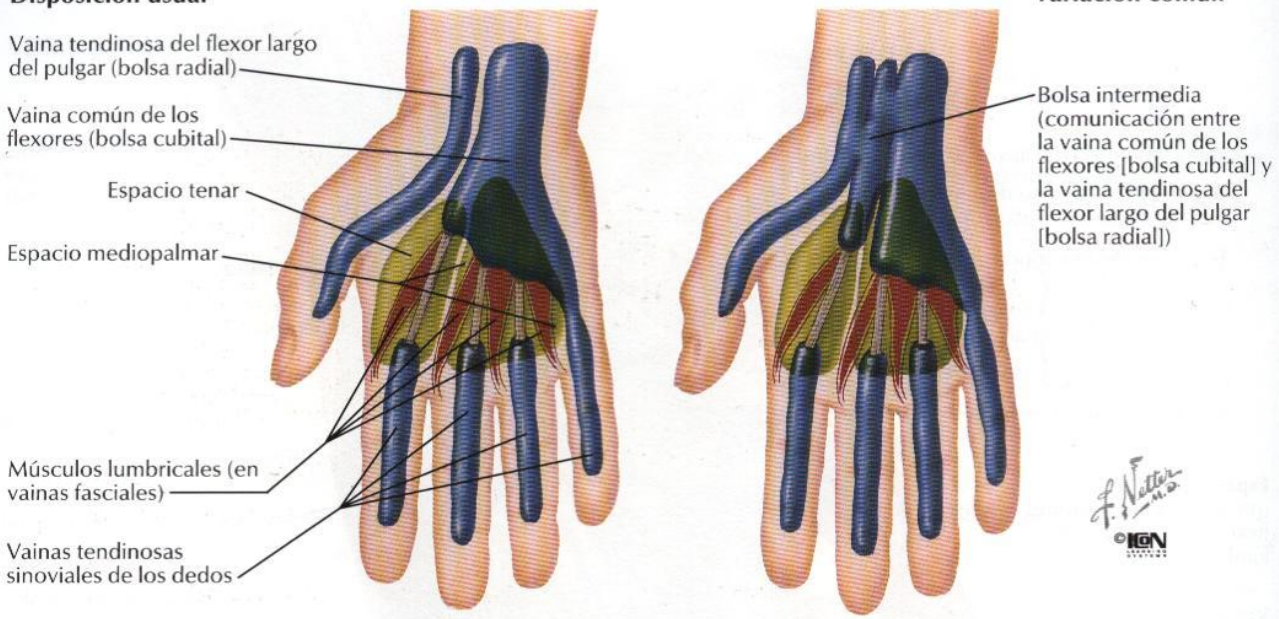


**Músculos lumbricales: esquema**

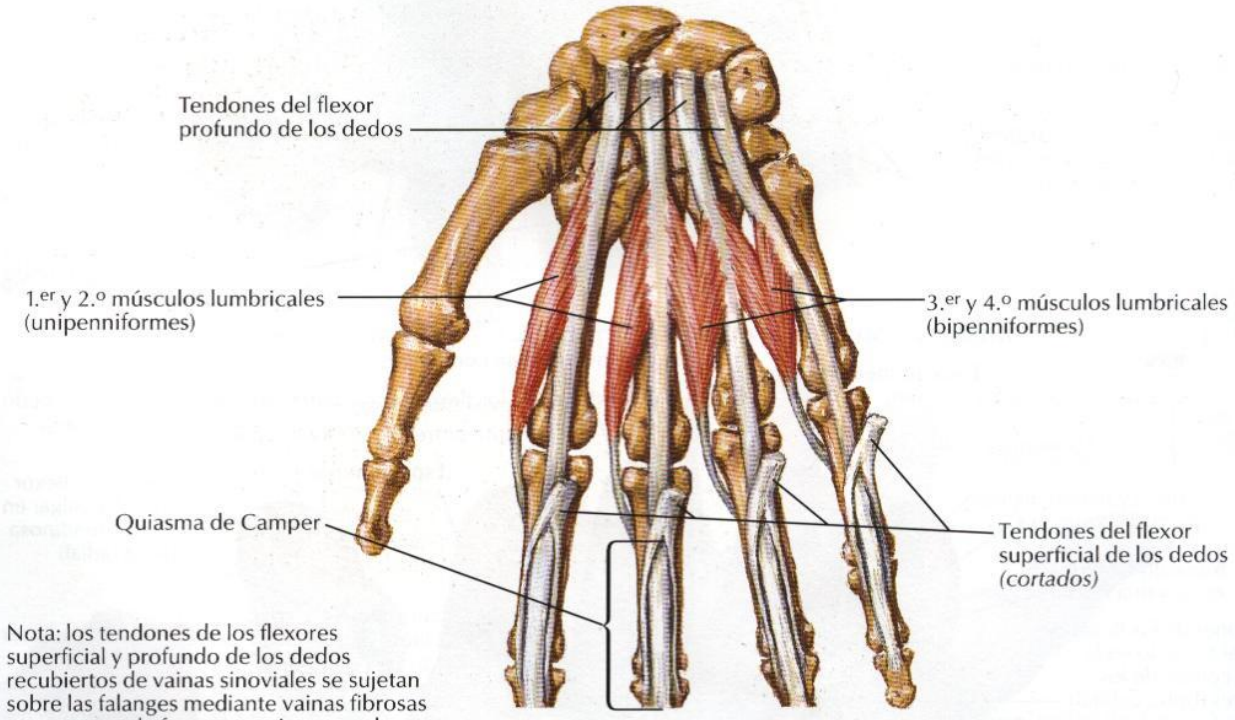


Nota: los tendones de los flexores superficial y profundo de los dedos recubiertos de vainas sinoviales se sujetan sobre las falanges mediante vainas fibrosas compuestas de fuertes porciones anulares (A) y porciones cruciformes (C) (poleas) más débiles alternadas

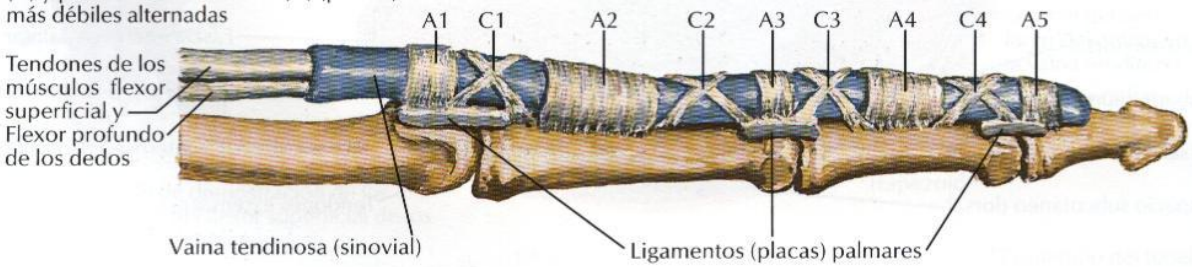

# Tendones flexores y extensores en los dedos

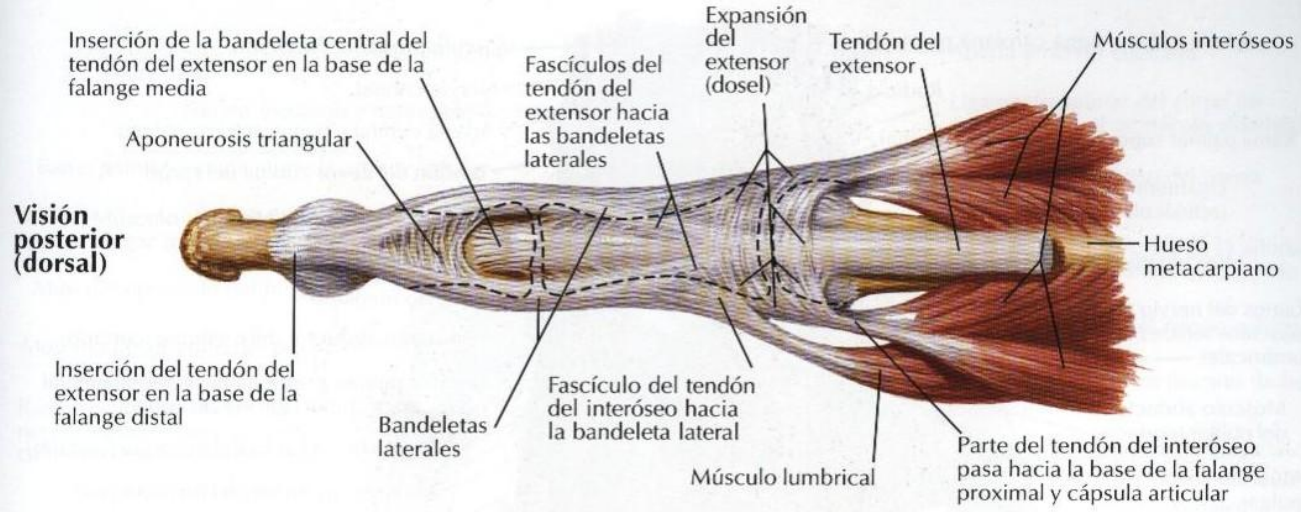


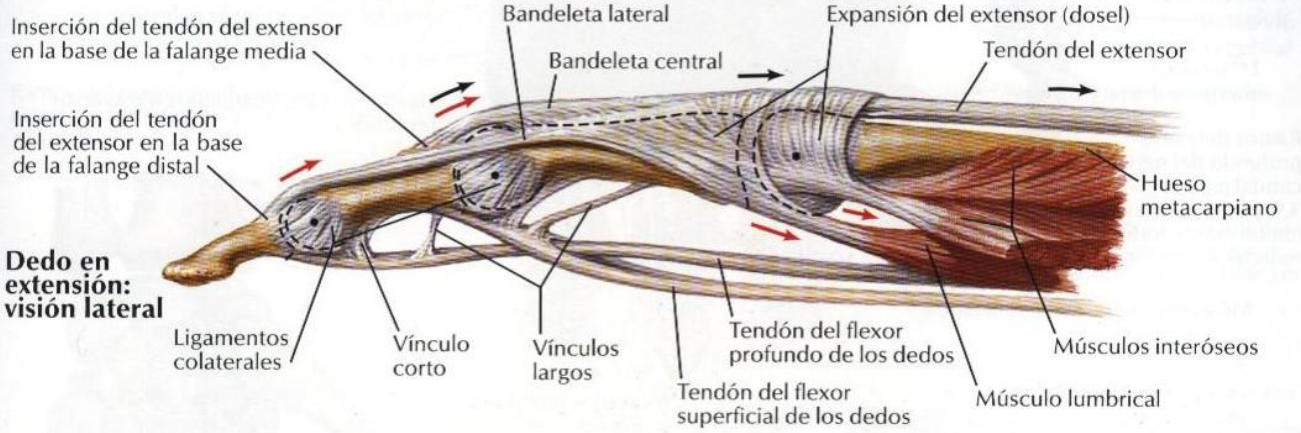


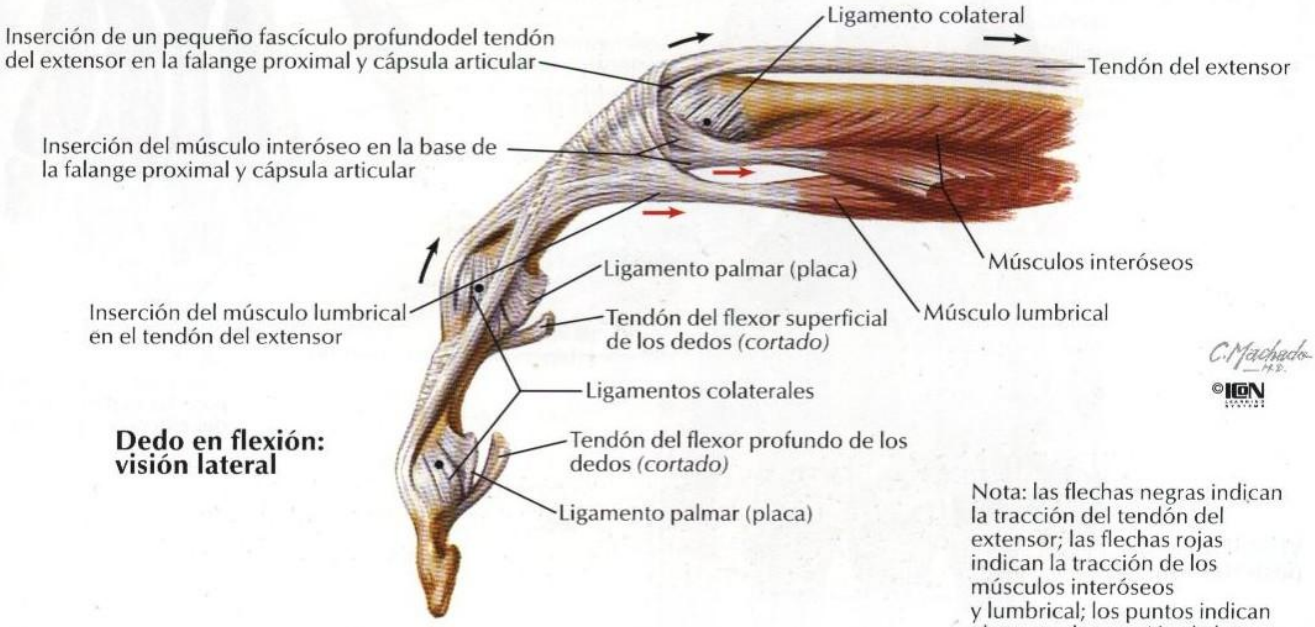


Nota: las flechas negras indican la tracción del tendón del extensor; las flechas rojas indican la tracción de los músculos interóseos y lumbrical; los puntos indican el centro de rotación de las articulaciones

# Músculos intrínsecos de la mano

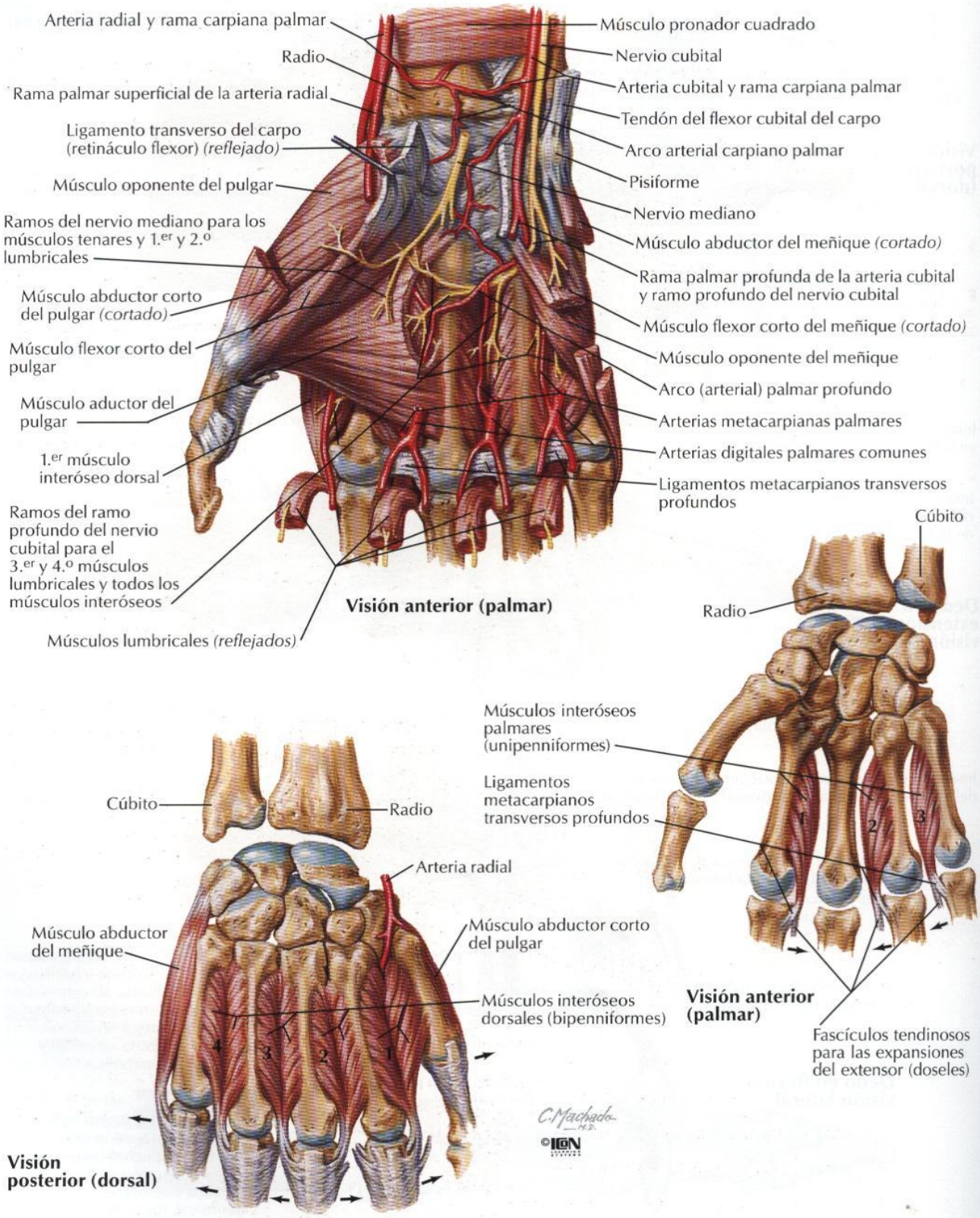


Nota: las flechas indican la acción de los músculos

# Arterias y nervios de la mano: visiones palmares

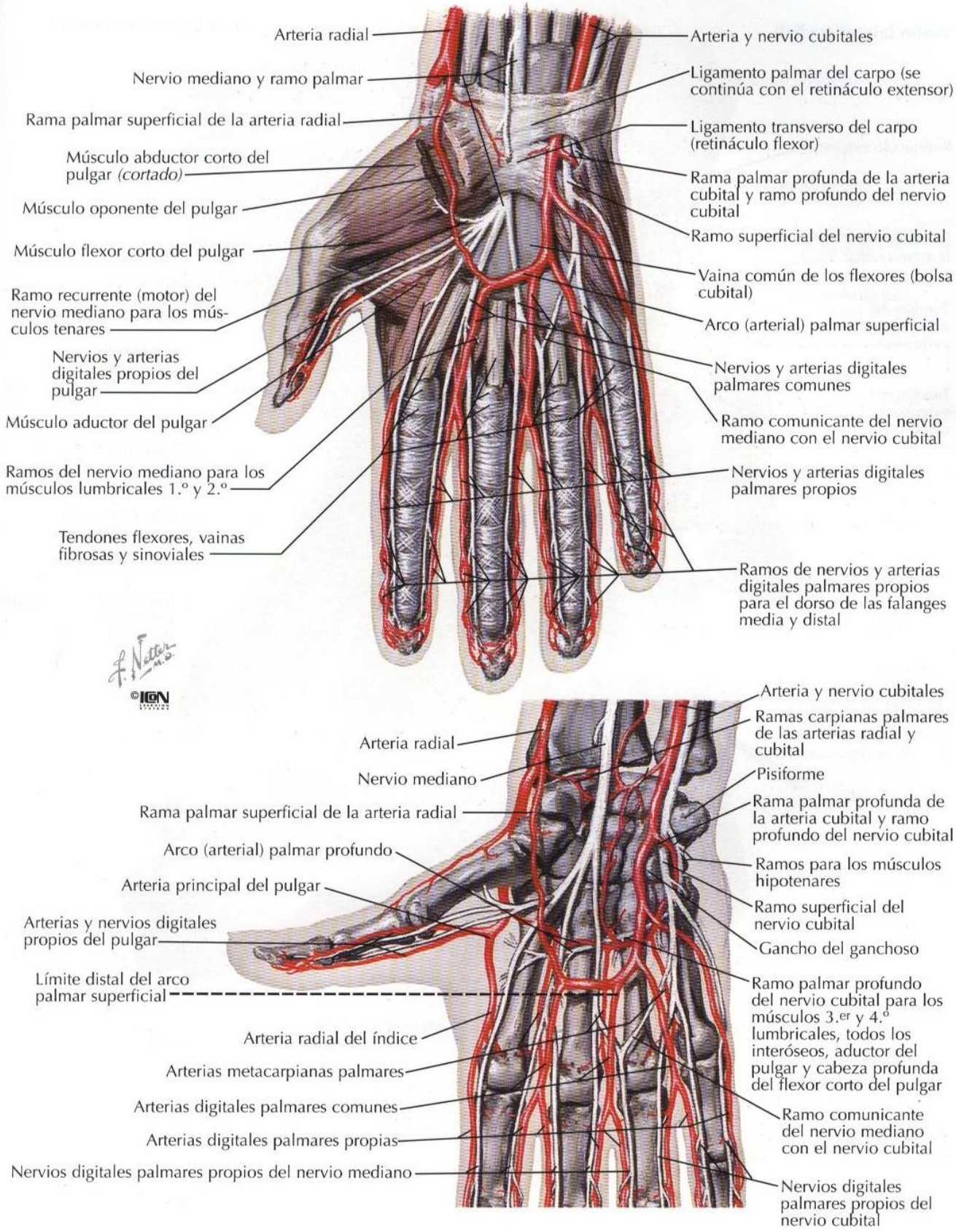

# Carpo y mano: disección radial superficial

**Visión lateral (radial)**

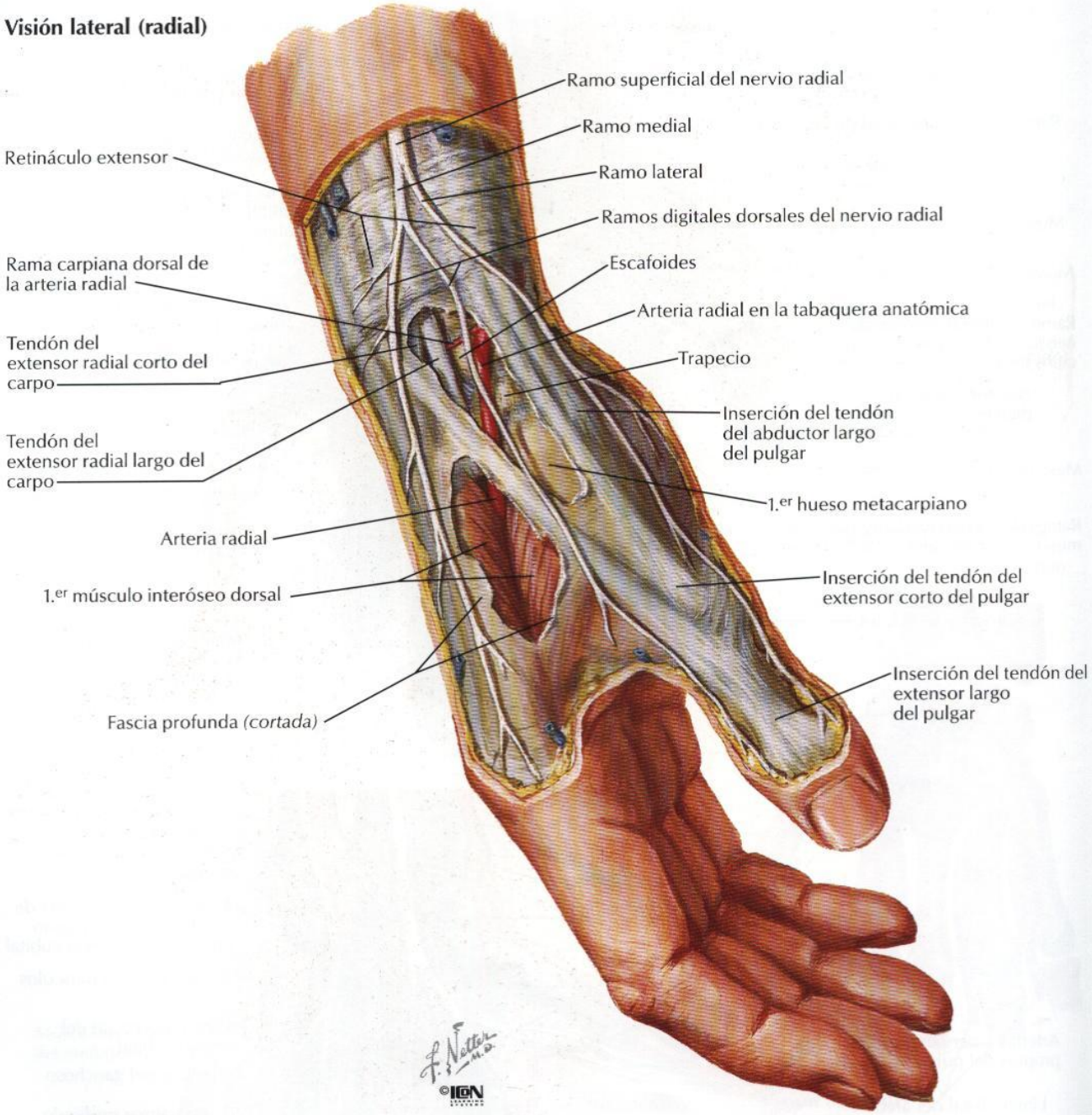

**Visión posterior (dorsal)**

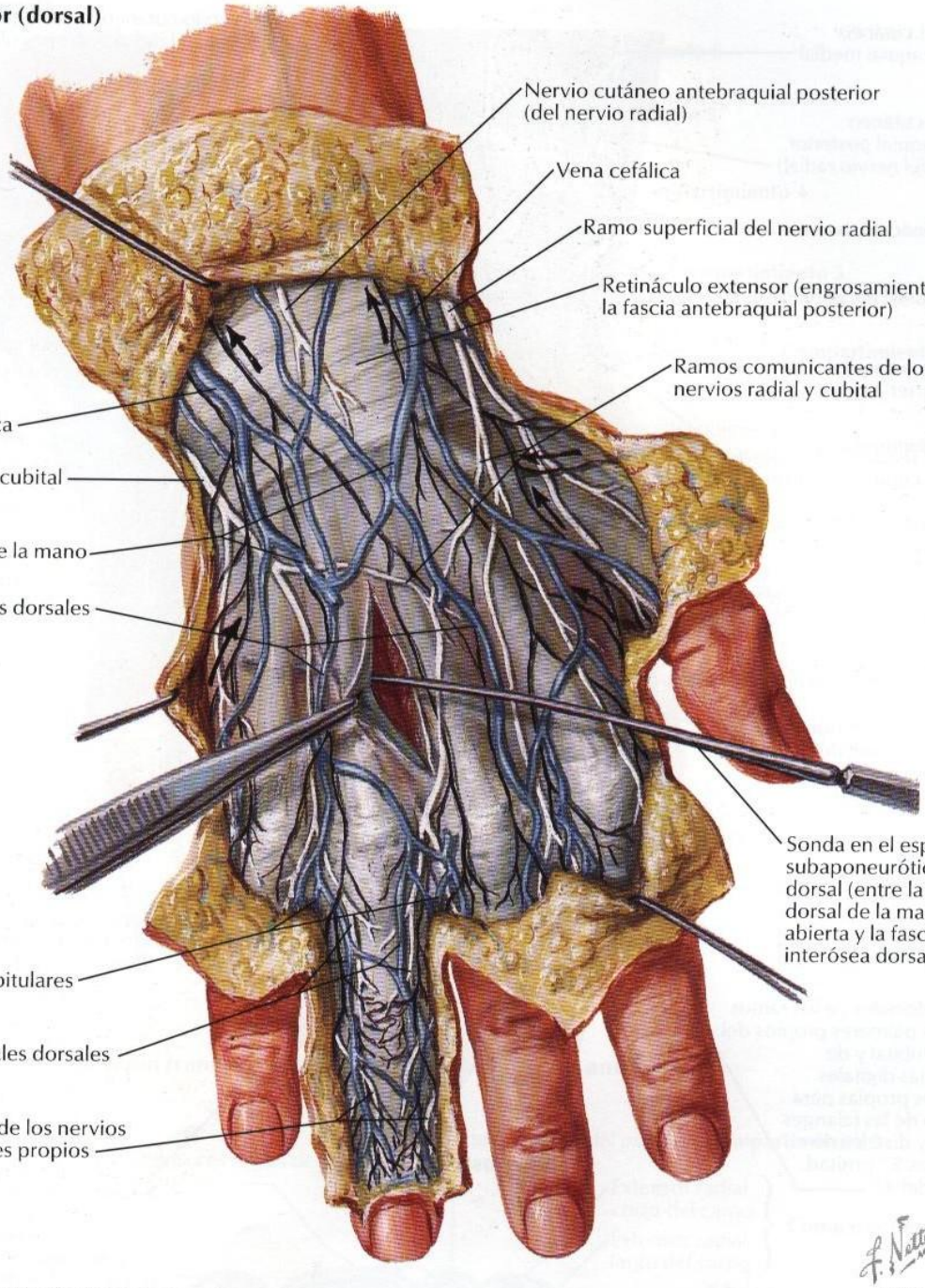


Nota: las vías linfáticas se muestran en negro; las flechas indican la dirección de drenaje

# Carpo y mano: disección dorsal profunda

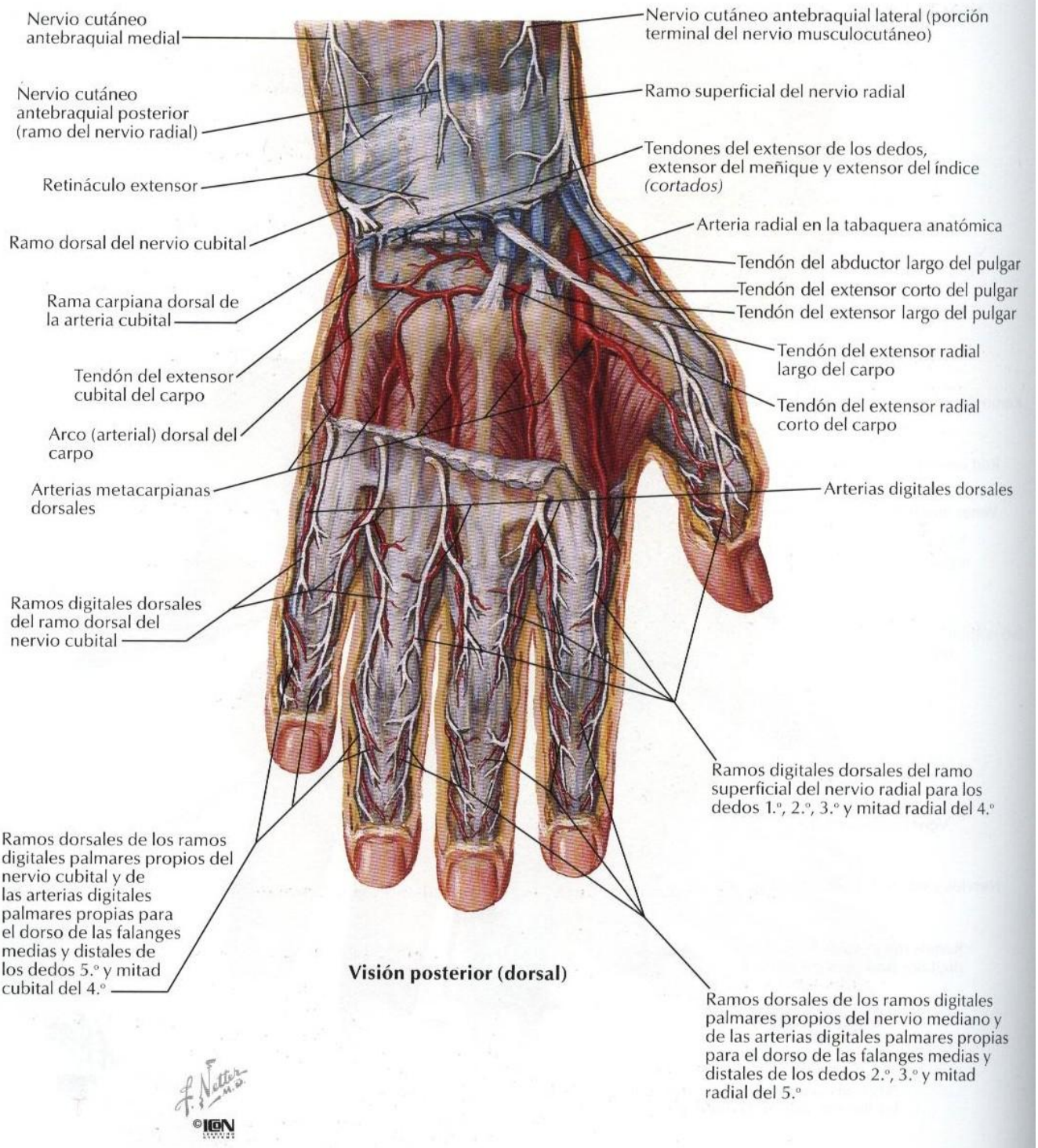


**Visión posterior (dorsal)**

**Visión posterior (dorsal)**

Extensor cubital del carpo — **Compartimiento 6**

Extensor del meñique — **Compartimiento 5**

Extensor de los dedos
Extensor del índice } **Compartimiento 4**

Extensor largo del pulgar — **Compartimiento 3**

Extensor radial corto del carpo
Extensor radial largo del carpo } **Compartimiento 2**

Plano de la sección transversal de la figura inferior

Abductor largo del pulgar
Extensor corto del pulgar } **Compartimiento 1**

Retináculo extensor

Arteria radial en la tabaquera anatómica

Músculo abductor del meñique

Músculos interóseos dorsales

Conexiones intertendinosas

Fibras transversas de las expansiones dorsales (doseles)

**Sección transversal de la porción más distal del antebrazo**

Retináculo extensor

Extensor largo del pulgar — **Compartimiento 3**

**Compartimiento 4** { Extensores de los dedos y del índice

Extensor radial corto del carpo
Extensor radial largo del carpo } **Compartimiento 2**

**Compartimiento 5** { Extensor del meñique

5 4 3 2 6 1

**Compartimiento 6** { Extensor cubital del carpo

Extensor corto del pulgar
Abductor largo del pulgar } **Compartimiento 1**

Cúbito

Radio

**Sección sagital**

Epífisis
Membrana sinovial
Tendón del extensor de los dedos
Matriz ungueal
Cartílago articular
Raíz ungueal
Falange media
Eponiquio (cutícula)
Lúnula
Lecho ungueal
Cuerpo ungueal
Tendón del flexor superficial de los dedos
Falange distal
Vaina tendinosa fibrosa del dedo
Vaina sinovial del dedo (del tendón flexor)
Nervios
Arterias
Septos
Tendón del flexor profundo de los dedos
Ligamento palmar (placa)
Espacio cerrado anterior distal (pulpejo)
Cavidad articular

**Sección transversal a través de la falange distal**

Cuerpo ungueal
Espacio subungueal
Lecho ungueal
Pequeñas arterias
Falange distal
Finos nervios
Septos fibrosos y tejido areolar en el espacio cerrado anterior (pulpejo)

**Arterias y nervios**

Ramos dorsales de las arterias y nervios digitales palmares propios para el dorso de las falanges media y distal
Arteria y nervio digitales dorsales
Rama nutricia para la epífisis
Arteria digital palmar propia para el dedo adyacente
Ramas nutricias para la metáfisis
Arteria y nervio digitales palmares propios

F. Netter M.D.
©IGN

# Inervación cutánea del carpo y mano

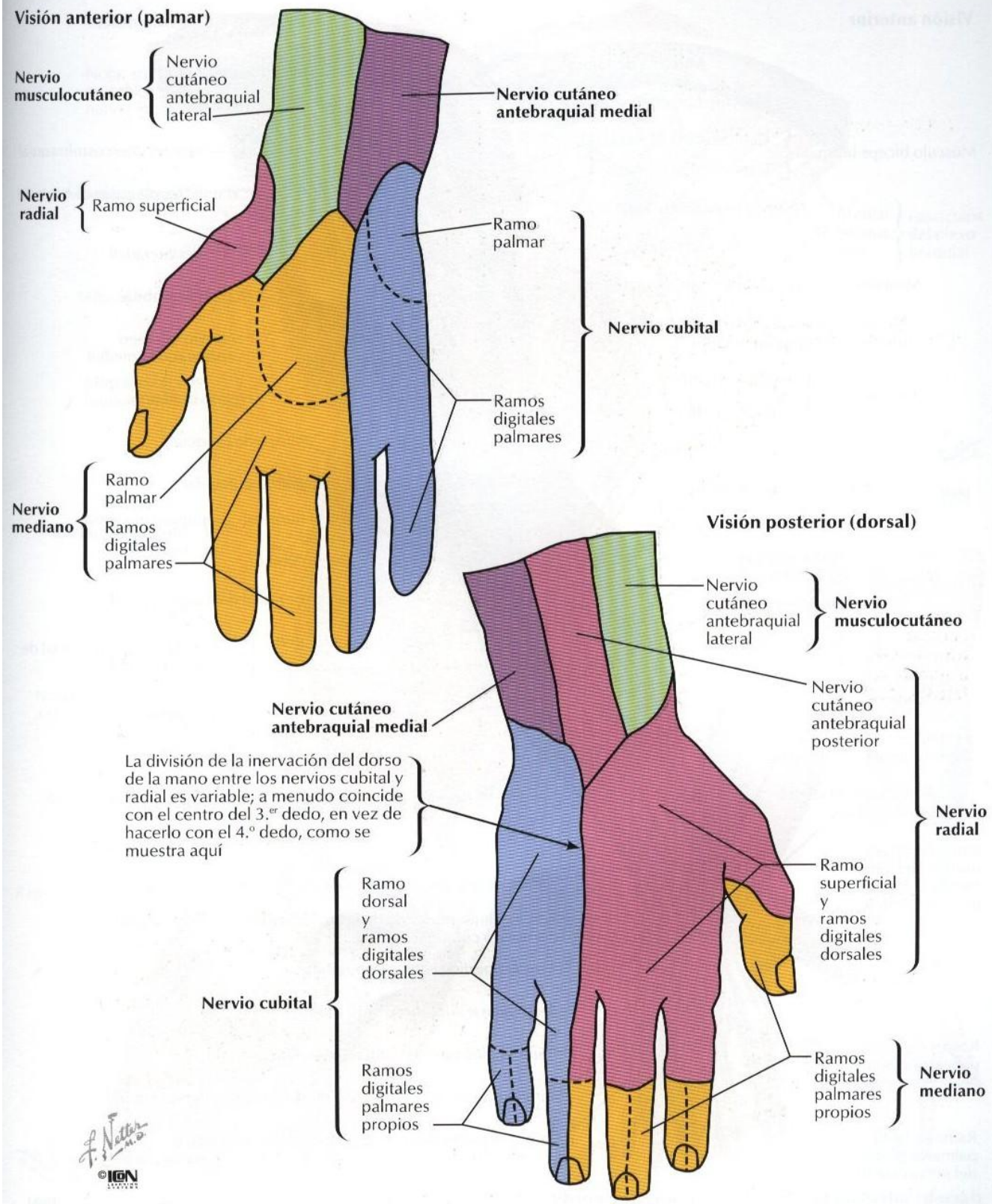

# Arterias y nervios del miembro superior

**Visión anterior**

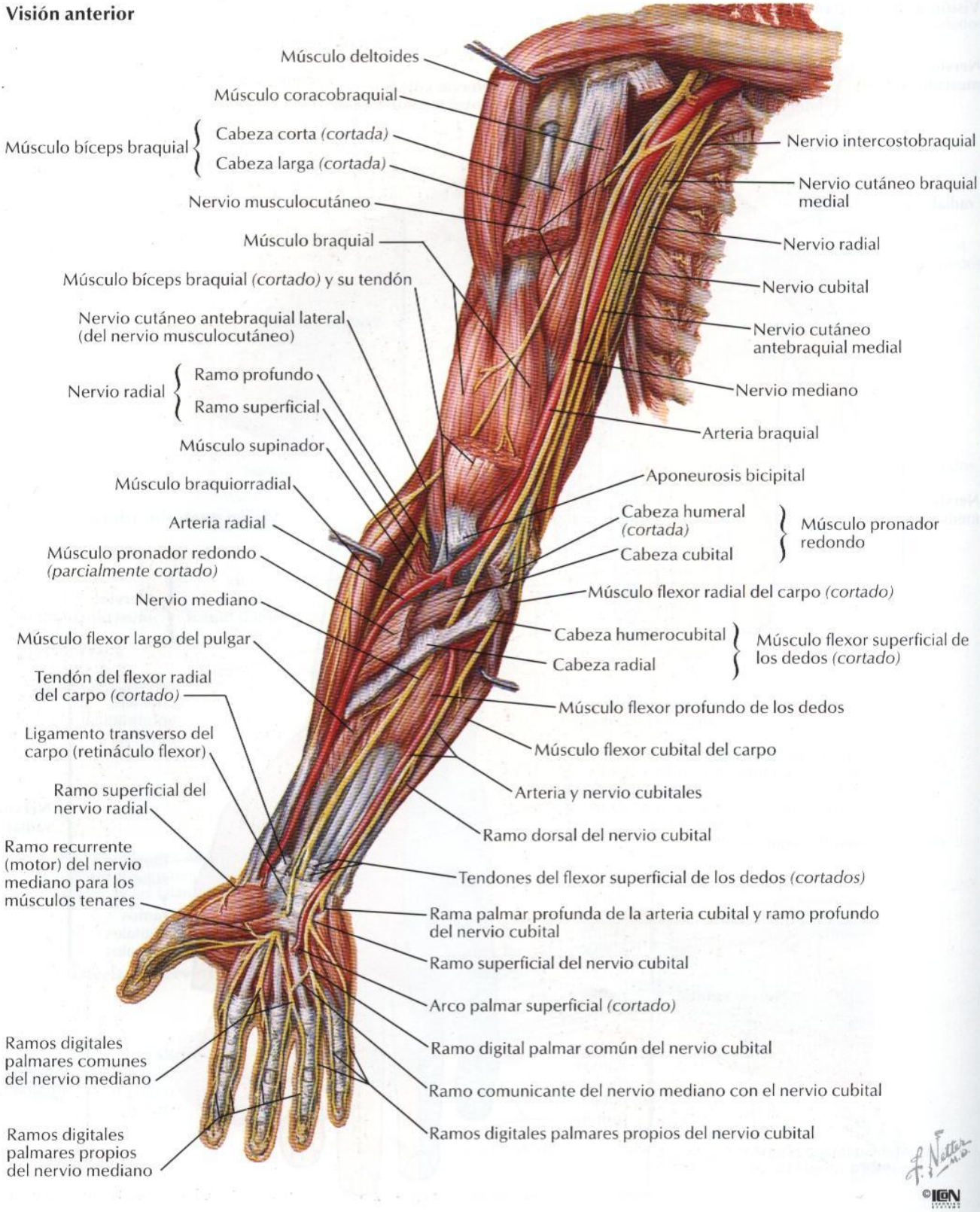

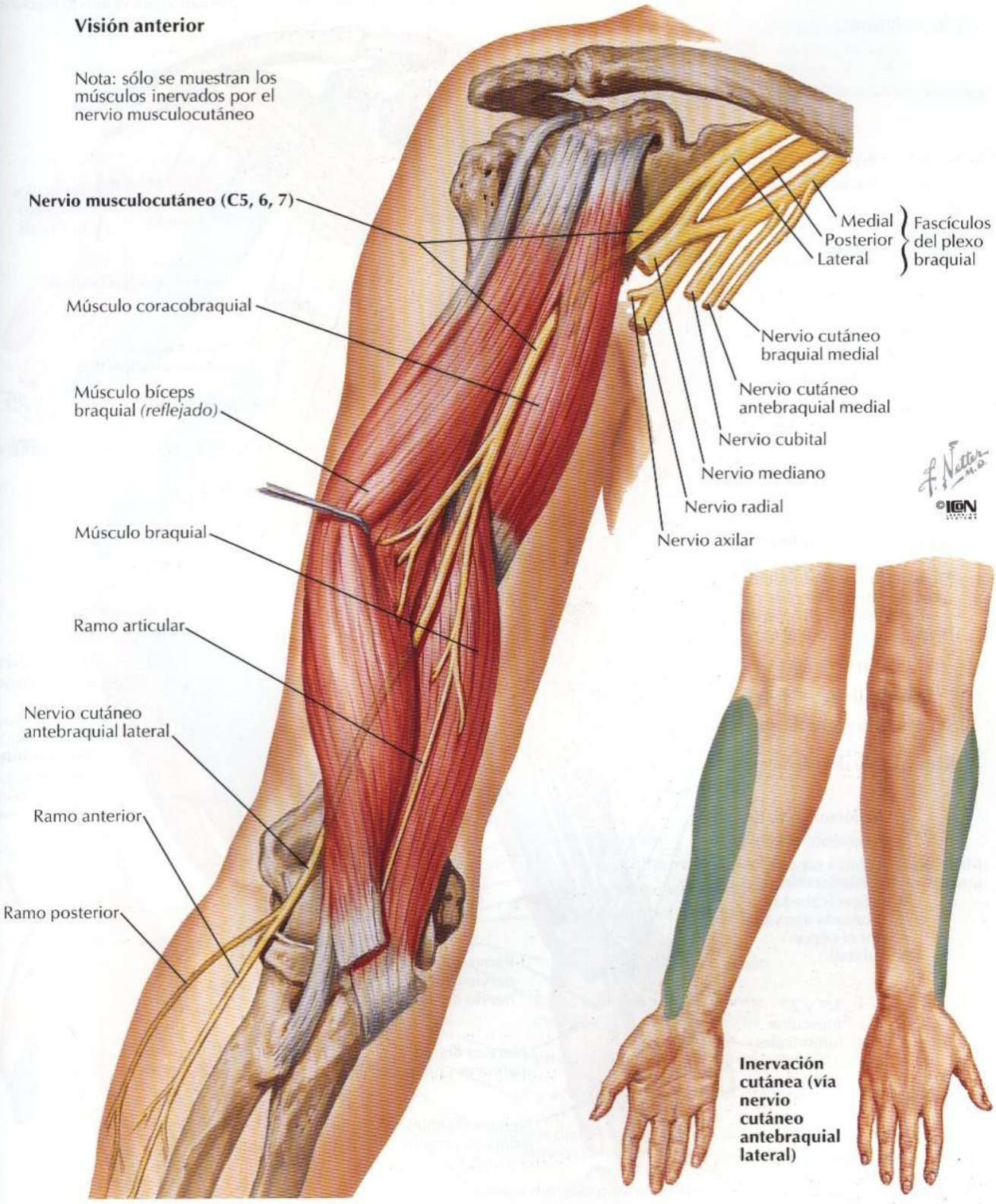
Visión anterior
Nota: sólo se muestran los músculos inervados por el nervio musculocutáneo
Nervio musculocutáneo (C5, 6, 7)
Músculo coracobraquial
Músculo bíceps braquial (reflejado)
Músculo braquial
Ramo articular
Nervio cutáneo antebraquial lateral
Ramo anterior
Ramo posterior
Medial
Posterior
Lateral
Fascículos del plexo braquial
Nervio cutáneo braquial medial
Nervio cutáneo antebraquial medial
Nervio cubital
Nervio mediano
Nervio radial
Nervio axilar
Inervación cutánea (vía nervio cutáneo antebraquial lateral)
Visión anterior (palmar)
Visión posterior (dorsal)

# Nervio mediano

**Visión anterior**

Nota: sólo se muestran los músculos inervados por el nervio mediano

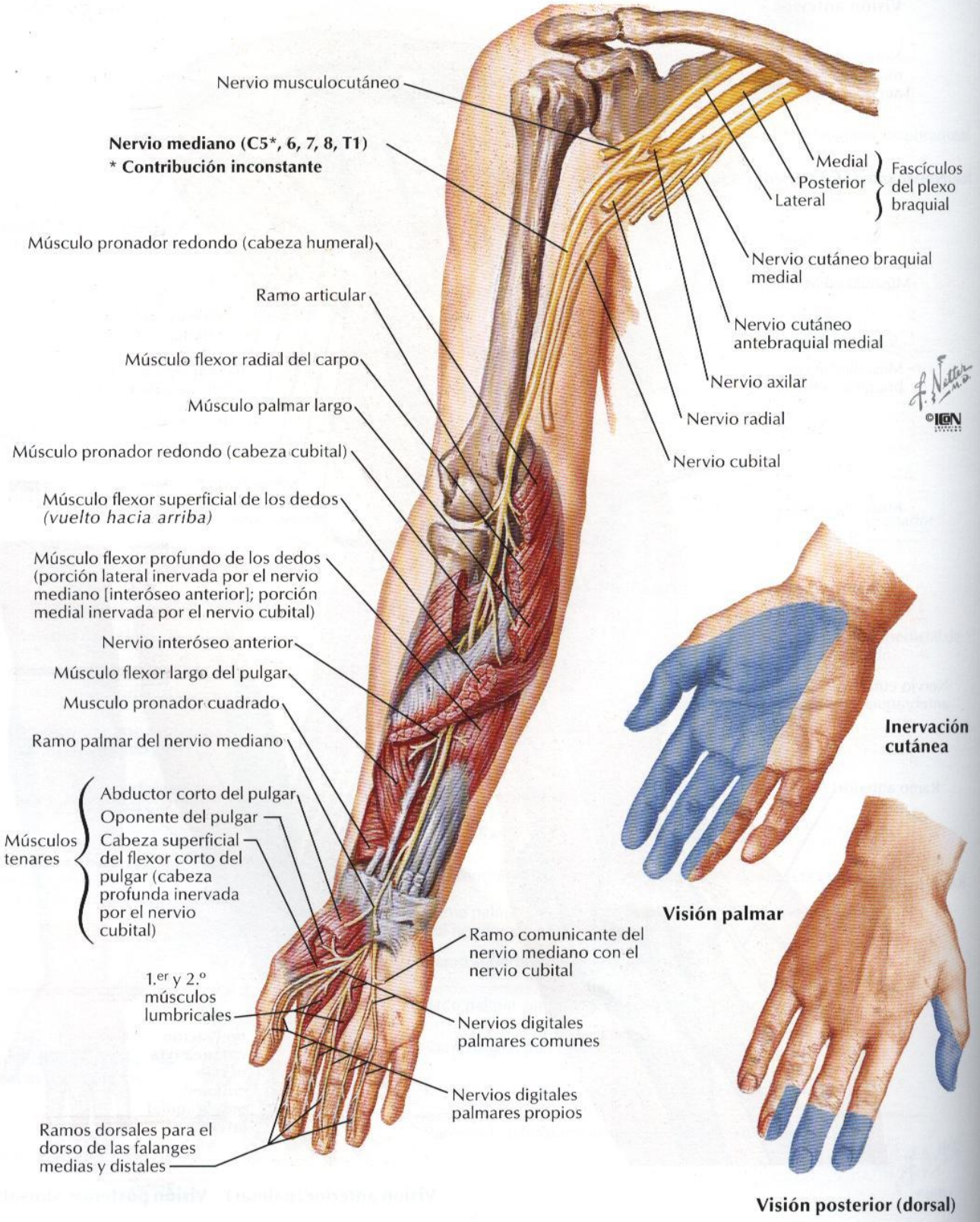

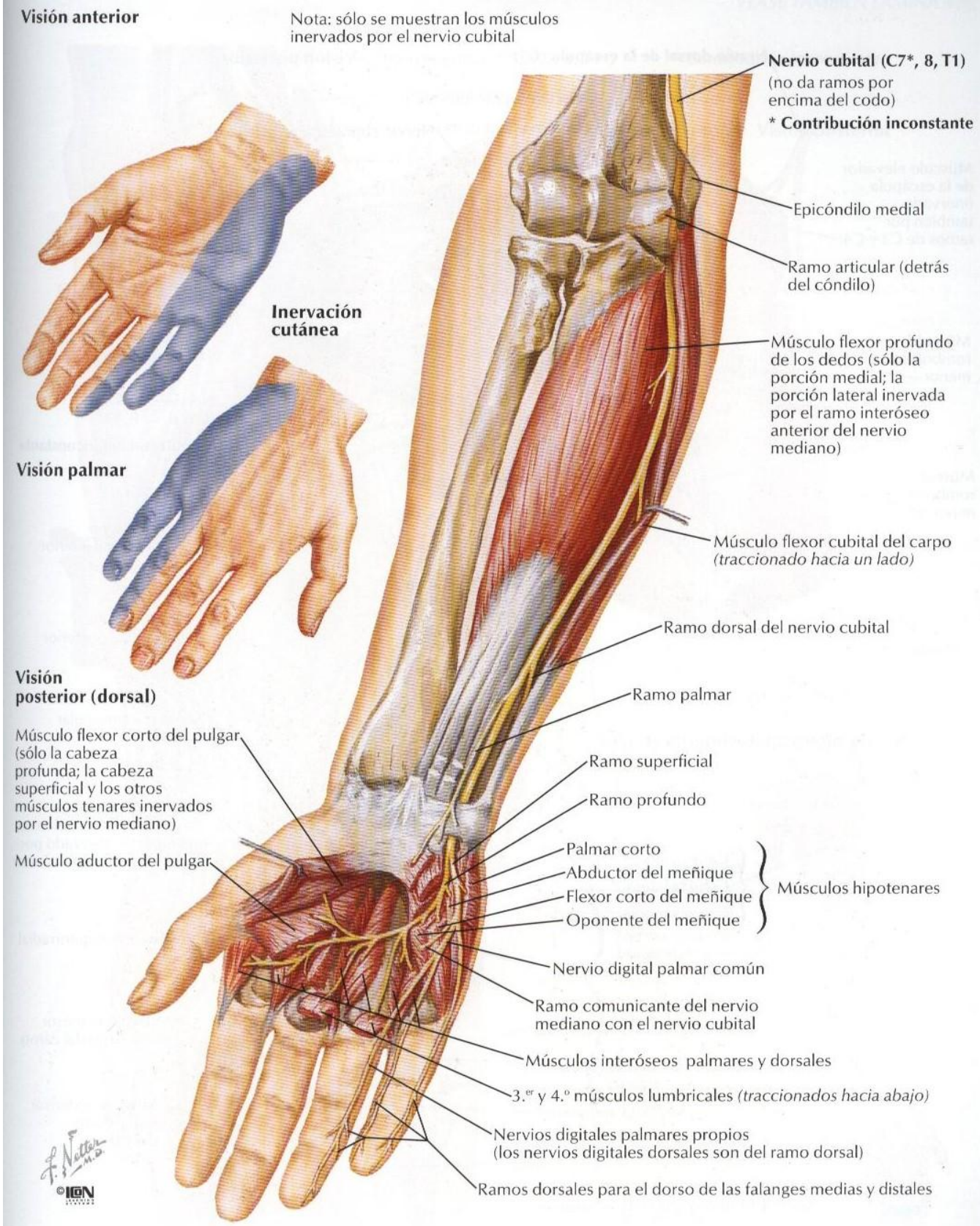
Visión anterior
Nota: sólo se muestran los músculos inervados por el nervio cubital
Nervio cubital (C7*, 8, T1)
(no da ramos por encima del codo)
* Contribución inconstante
Epicóndilo medial
Ramo articular (detrás del cóndilo)
Inervación cutánea
Músculo flexor profundo de los dedos (sólo la porción medial; la porción lateral inervada por el ramo interóseo anterior del nervio mediano)
Visión palmar
Músculo flexor cubital del carpo (traccionado hacia un lado)
Ramo dorsal del nervio cubital
Visión posterior (dorsal)
Ramo palmar
Músculo flexor corto del pulgar (sólo la cabeza profunda; la cabeza superficial y los otros músculos tenares inervados por el nervio mediano)
Ramo superficial
Ramo profundo
Músculo aductor del pulgar
Palmar corto
Abductor del meñique
Flexor corto del meñique
Oponente del meñique
Músculos hipotenares
Nervio digital palmar común
Ramo comunicante del nervio mediano con el nervio cubital
Músculos interóseos palmares y dorsales
3.er y 4.º músculos lumbricales (traccionados hacia abajo)
Nervios digitales palmares propios (los nervios digitales dorsales son del ramo dorsal)
Ramos dorsales para el dorso de las falanges medias y distales
F. Netter M.D.
©ICON

# Nervio radial en el brazo y nervios posteriores del hombro

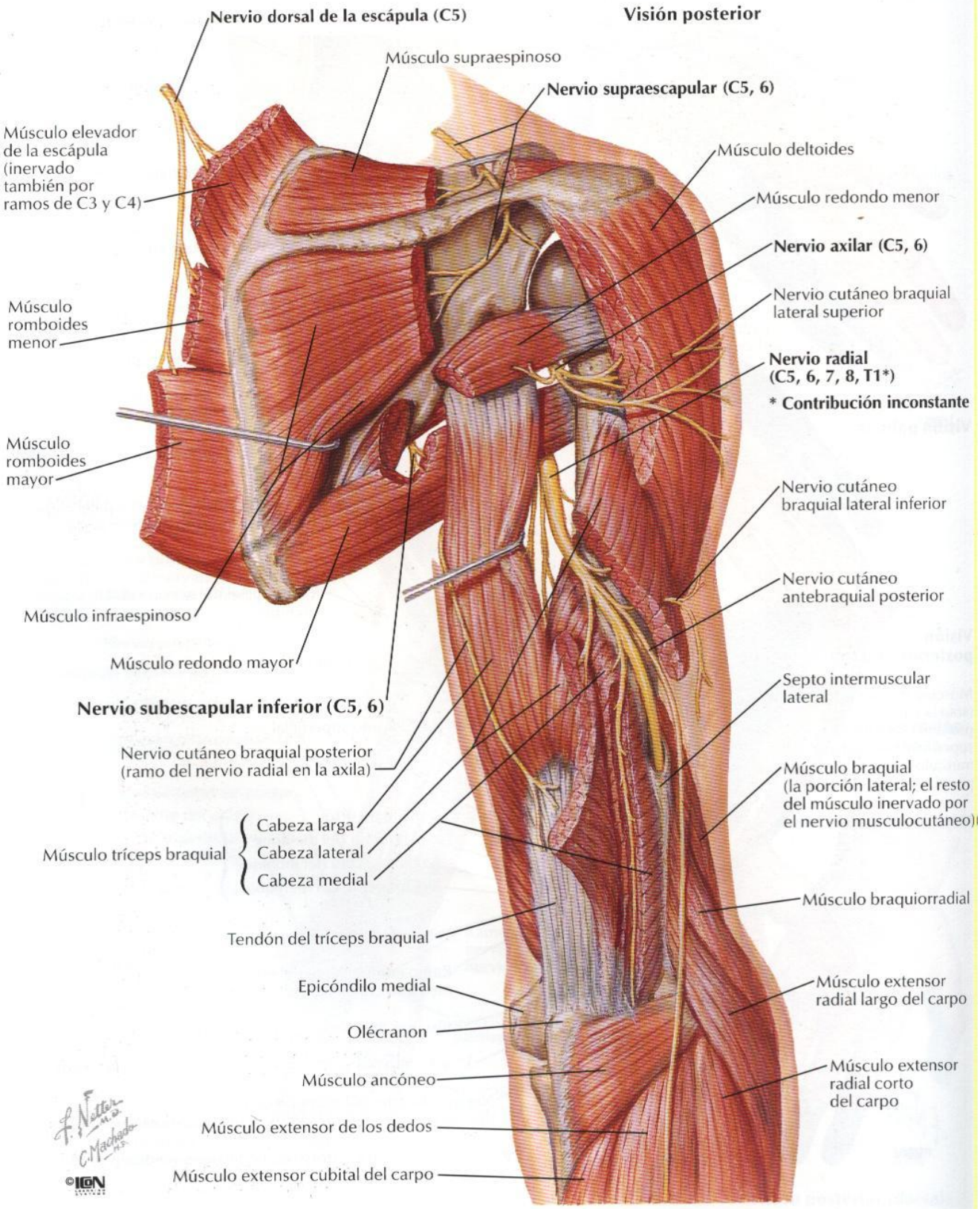

# Nervio radial en el antebrazo

VÉASE TAMBIÉN LÁMINA 436

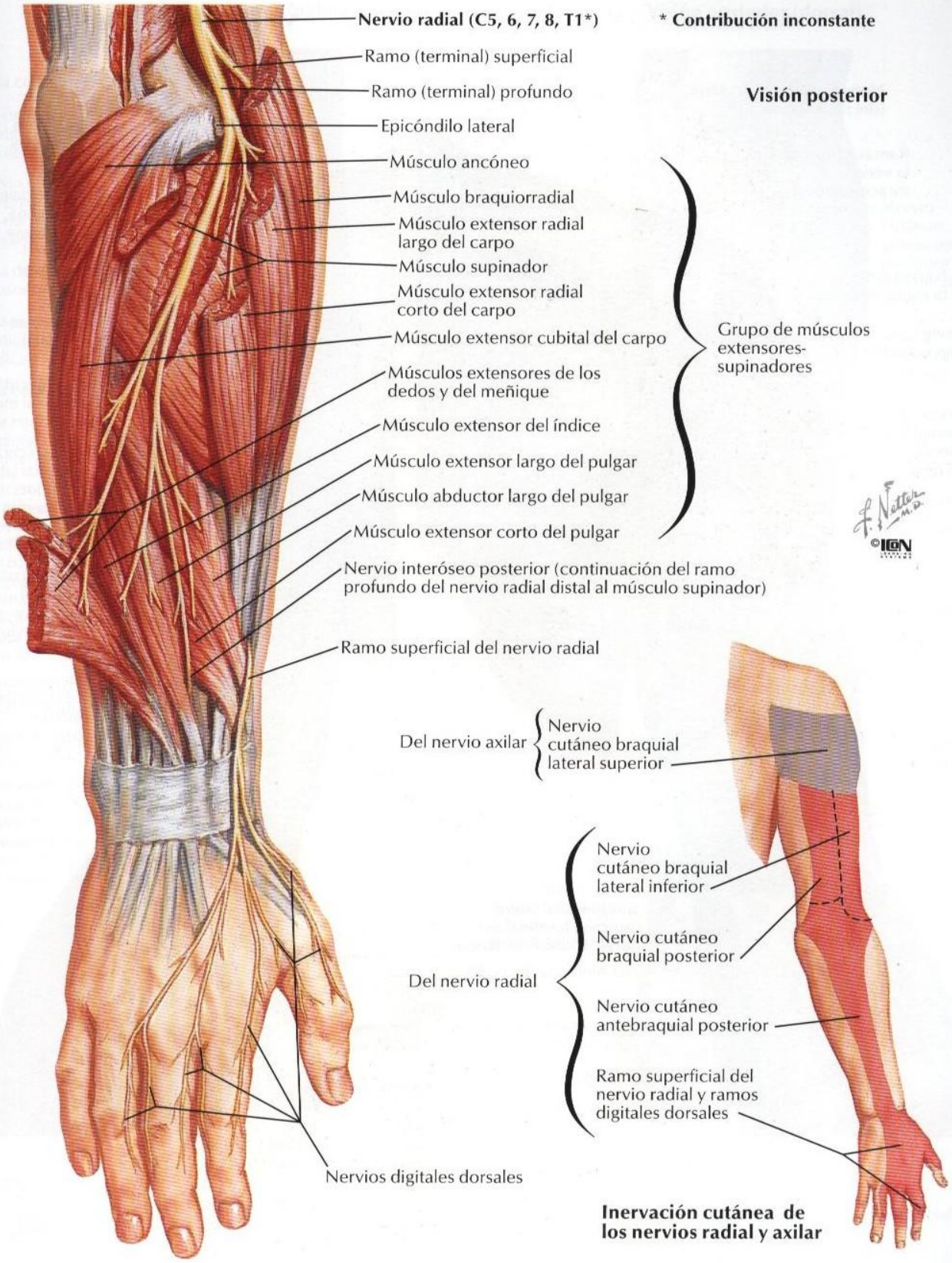

# Nervios cutáneos y venas superficiales del hombro y brazo

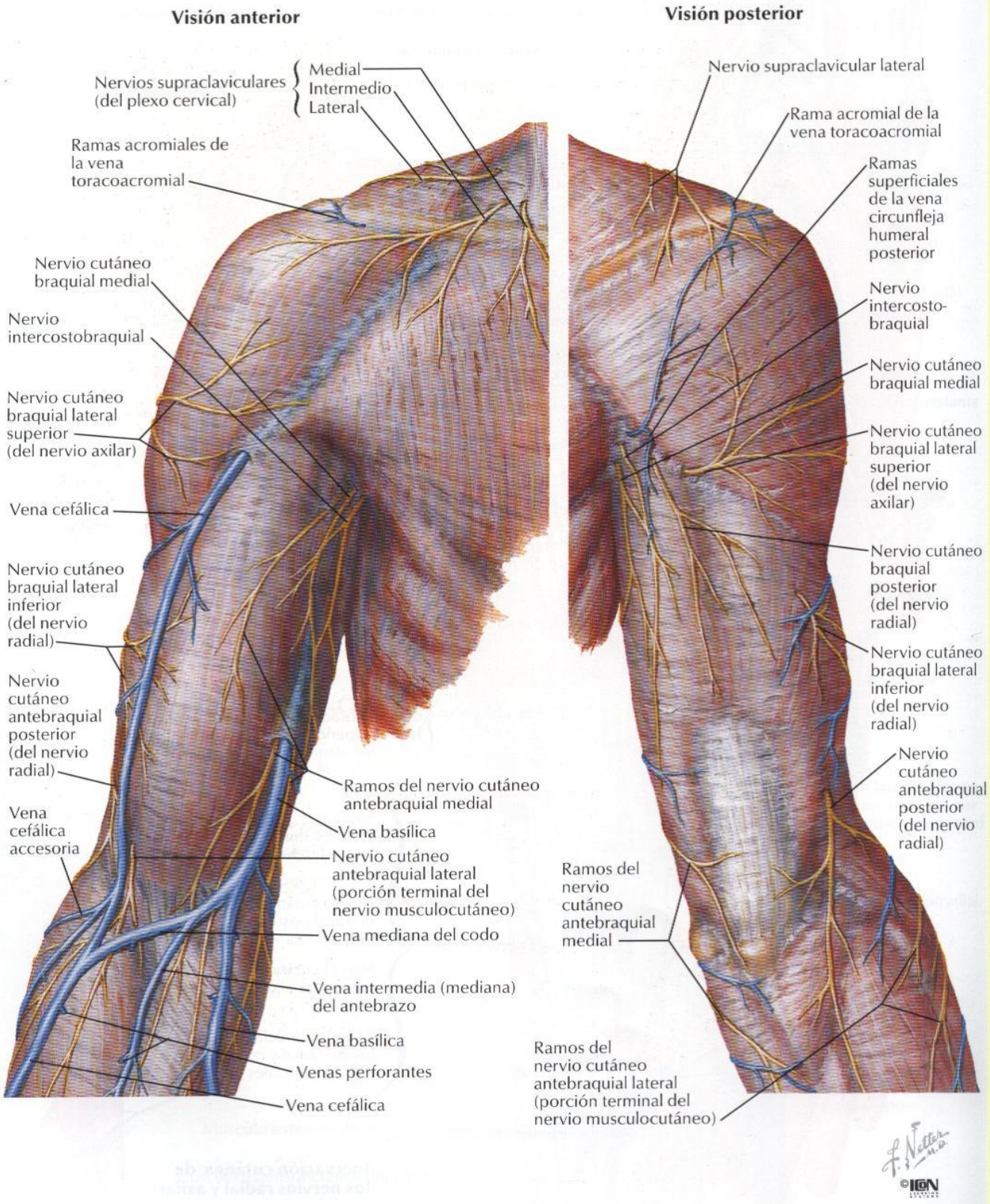

# Nervios cutáneos y venas superficiales del antebrazo

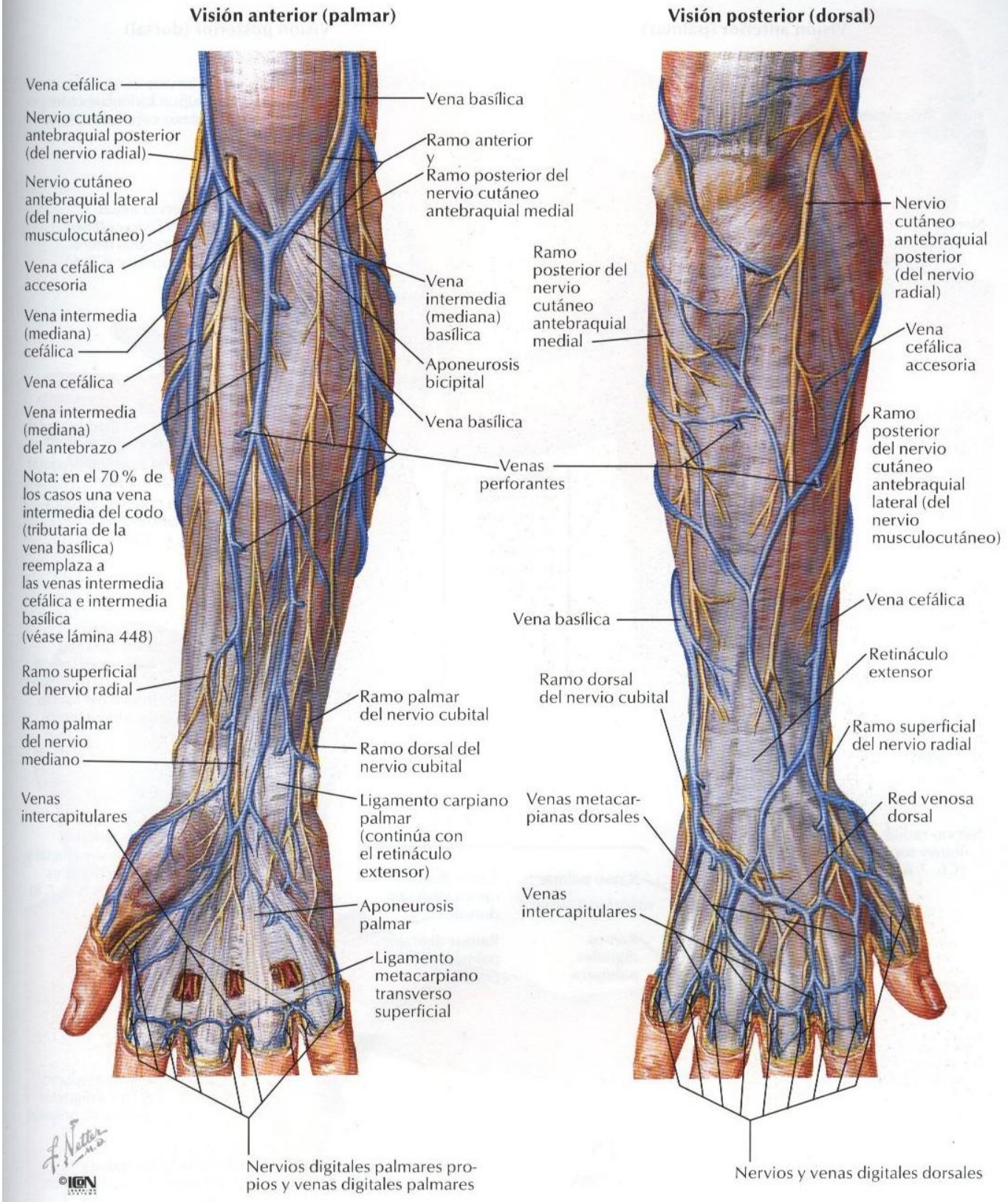

# Inervación cutánea del miembro superior

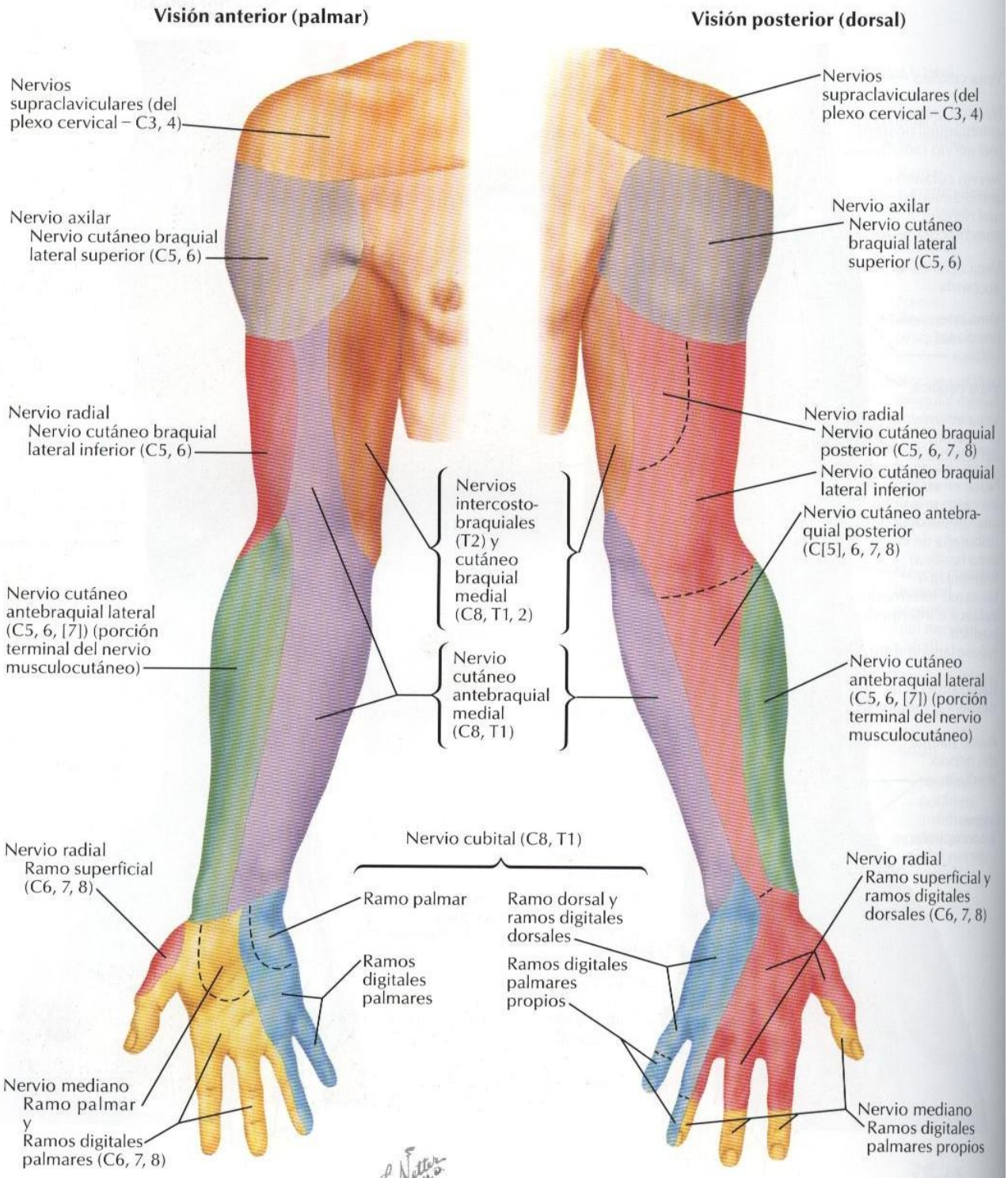


Nota: división variable entre la inervación radial y cubital del dorso de la mano, y a menudo se alinea con el centro del 3.er dedo, en vez de hacerlo con el 4.°, como se muestra aquí

# Dermatomas del miembro superior

Nota: marcaje esquemático de dermatomas mostrados como segmentos definidos. De hecho hay un considerable solapamiento entre dermatomas adyacentes

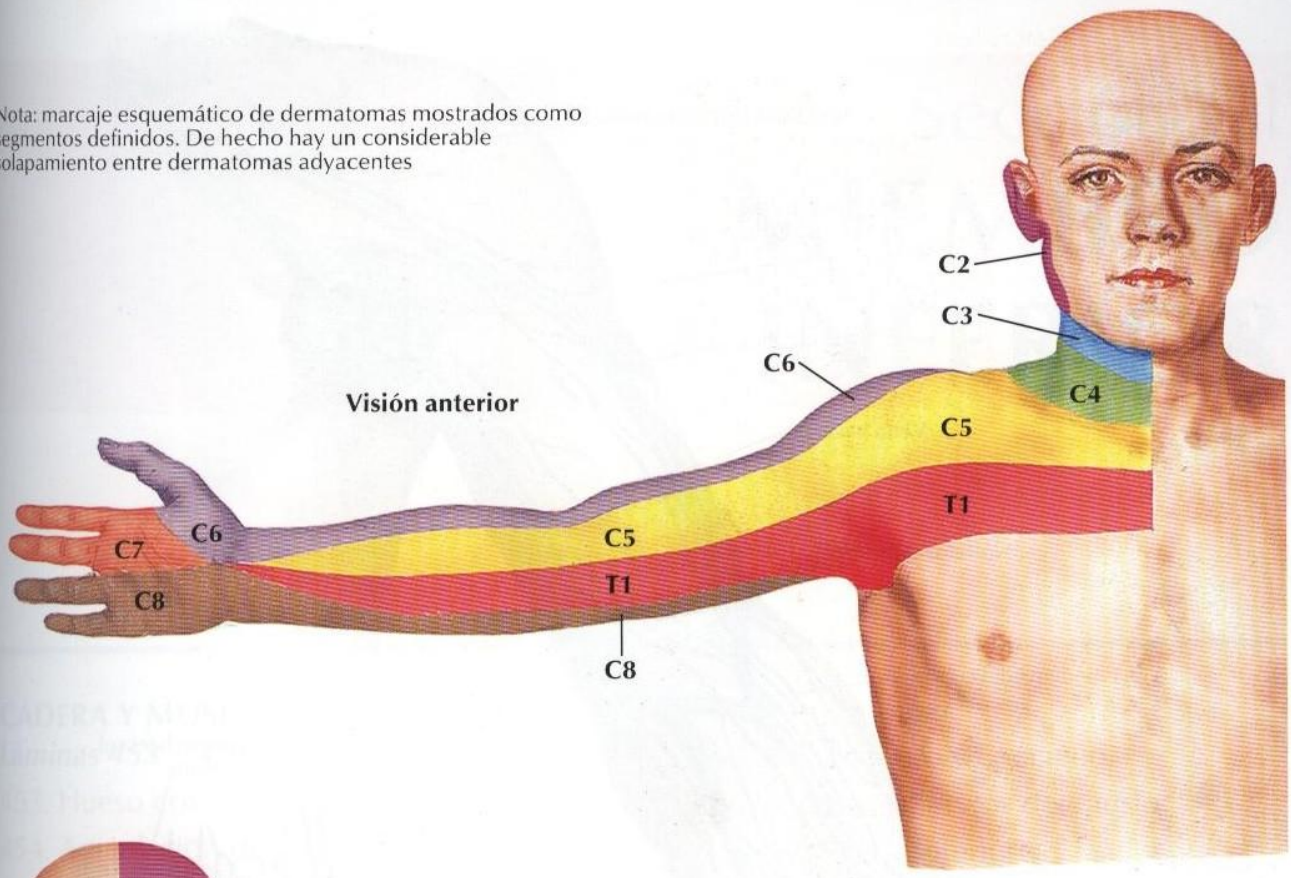


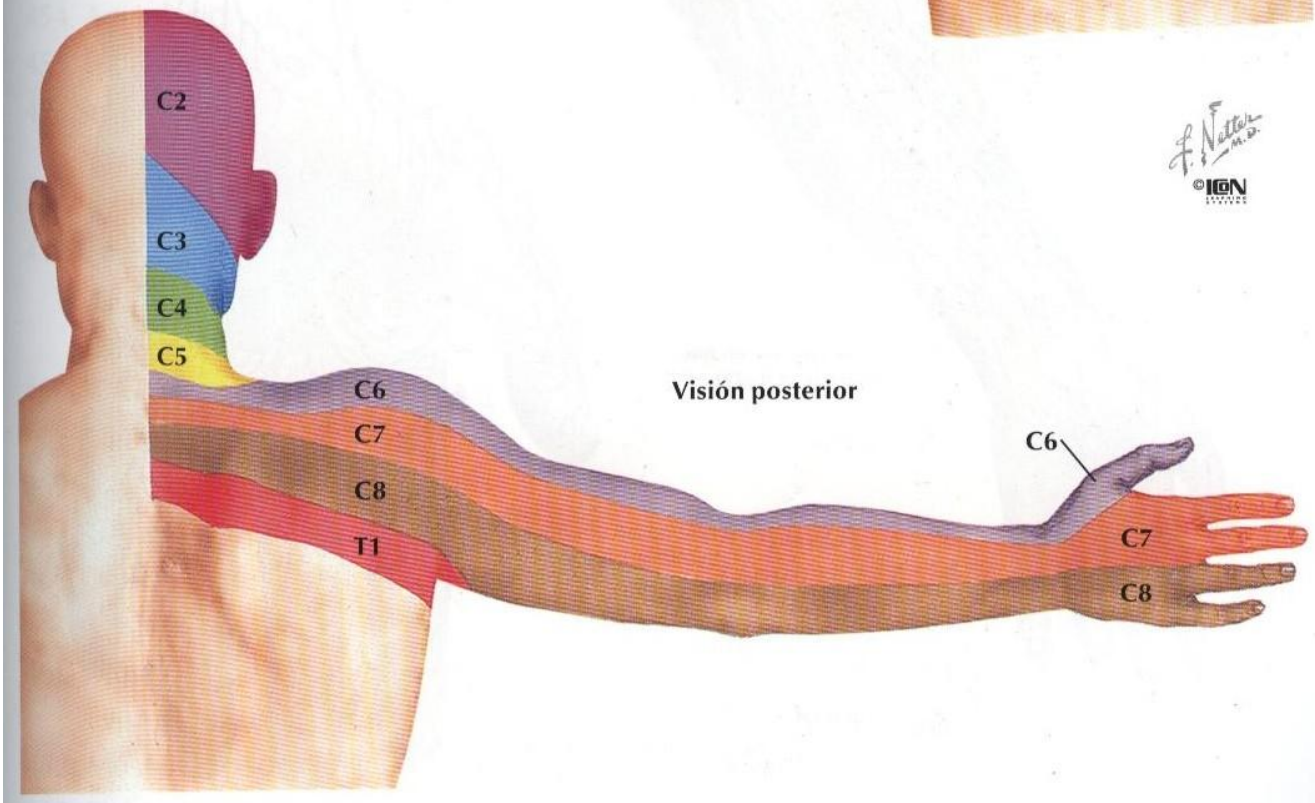

# Vasos y nódulos linfáticos del miembro superior

*VÉANSE TAMBIÉN LÁMINAS 169, 437*

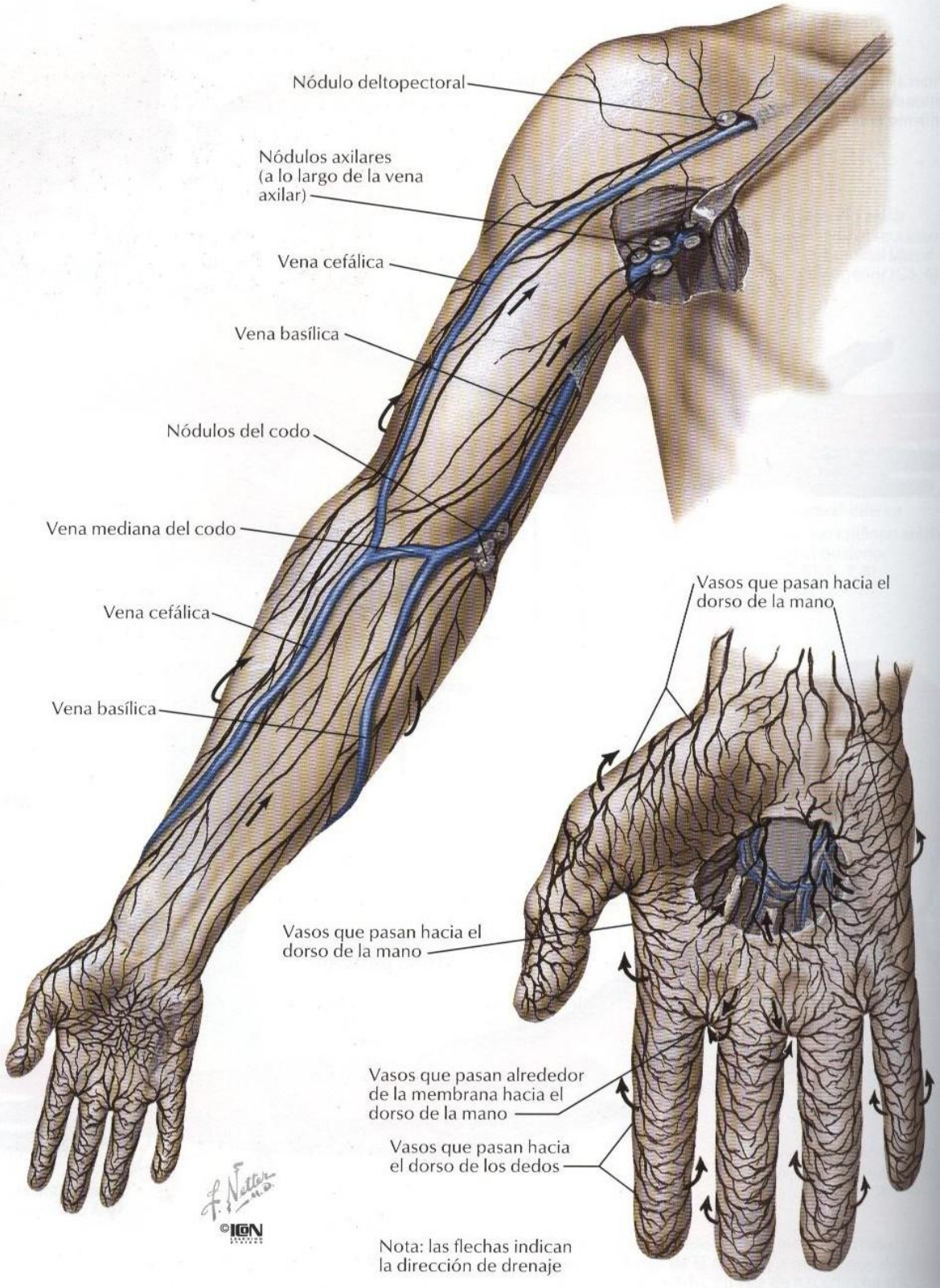

# Sección VII
# MIEMBRO INFERIOR


**CADERA Y MUSLO**
***Láminas 453 – 471***

453. Hueso coxal
454. Articulación de la cadera
455. Fémur
456. Inserciones óseas de los músculos de la cadera y muslo: visión anterior
457. Inserciones óseas de los músculos de la cadera y muslo: visión posterior
458. Músculos del muslo: visiones anteriores
459. Músculos del muslo: visiones anteriores *(continuación)*
460. Músculos de la cadera y muslo: visión lateral
461. Músculos de la cadera y muslo: visiones posteriores
462. Músculos psoas e ilíaco
463. Plexos lumbosacro y coccígeo
464. Plexo lumbar
465. Plexos sacro y coccígeo
466. Arterias y nervios del muslo: visiones anteriores
467. Arterias y nervios del muslo: visiones anteriores *(continuación)*
468. Arterias y nervios del muslo: visión posterior
469. Nervios de la cadera y nalga
470. Arterias de la cabeza y cuello femorales
471. Muslo: secciones transversales seriadas

**RODILLA**
***Láminas 472 – 477***

472. Rodilla: visiones lateral y medial
473. Rodilla: visiones anteriores
474. Rodilla: interior
475. Rodilla: ligamentos cruzados y colaterales

476. Rodilla: visiones posterior y sagital
477. Arterias del muslo y rodilla: esquema

**PIERNA**
***Láminas 478 – 487***

478. Tibia y peroné
479. Tibia y peroné *(continuación)*
480. Inserciones de los músculos de la pierna
481. Músculos de la pierna (disección superficial): visión posterior
482. Músculos de la pierna (disección intermedia): visión posterior
483. Músculos de la pierna (disección profunda): visión posterior
484. Músculos de la pierna (disección superficial): visión anterior
485. Músculos de la pierna (disección profunda): visión anterior
486. Músculos de la pierna: visión lateral
487. Pierna: secciones transversales y compartimientos de la fascia

**TOBILLO Y PIE**
***Láminas 488 – 501***

488. Huesos del pie
489. Huesos del pie *(continuación)*
490. Calcáneo
491. Ligamentos y tendones del tobillo
492. Ligamentos y tendones del pie: visión plantar
493. Vainas tendinosas del tobillo
494. Músculos del dorso del pie: disección superficial
495. Dorso del pie: disección profunda
496. Planta del pie: disección superficial
497. Músculos de la planta del pie: primer plano
498. Músculos de la planta del pie: segundo plano
499. Músculos de la planta del pie: tercer plano
500. Músculos interóseos y arterias profundas del pie
501. Músculos interóseos del pie

**INERVACIÓN Y VASCULATURA**
***Láminas 502 – 510***

502. Nervios femoral y cutáneo femoral lateral
503. Nervio obturador
504. Nervios ciático y cutáneo femoral posterior
505. Nervio tibial
506. Nervio peroneo común
507. Dermatomas del miembro inferior
508. Nervios y venas superficiales del miembro inferior: visión anterior
509. Nervios y venas superficiales del miembro inferior: visión posterior
510. Vasos y nódulos linfáticos del miembro inferior

VÉANSE TAMBIÉN LÁMINAS 231, 330, 331

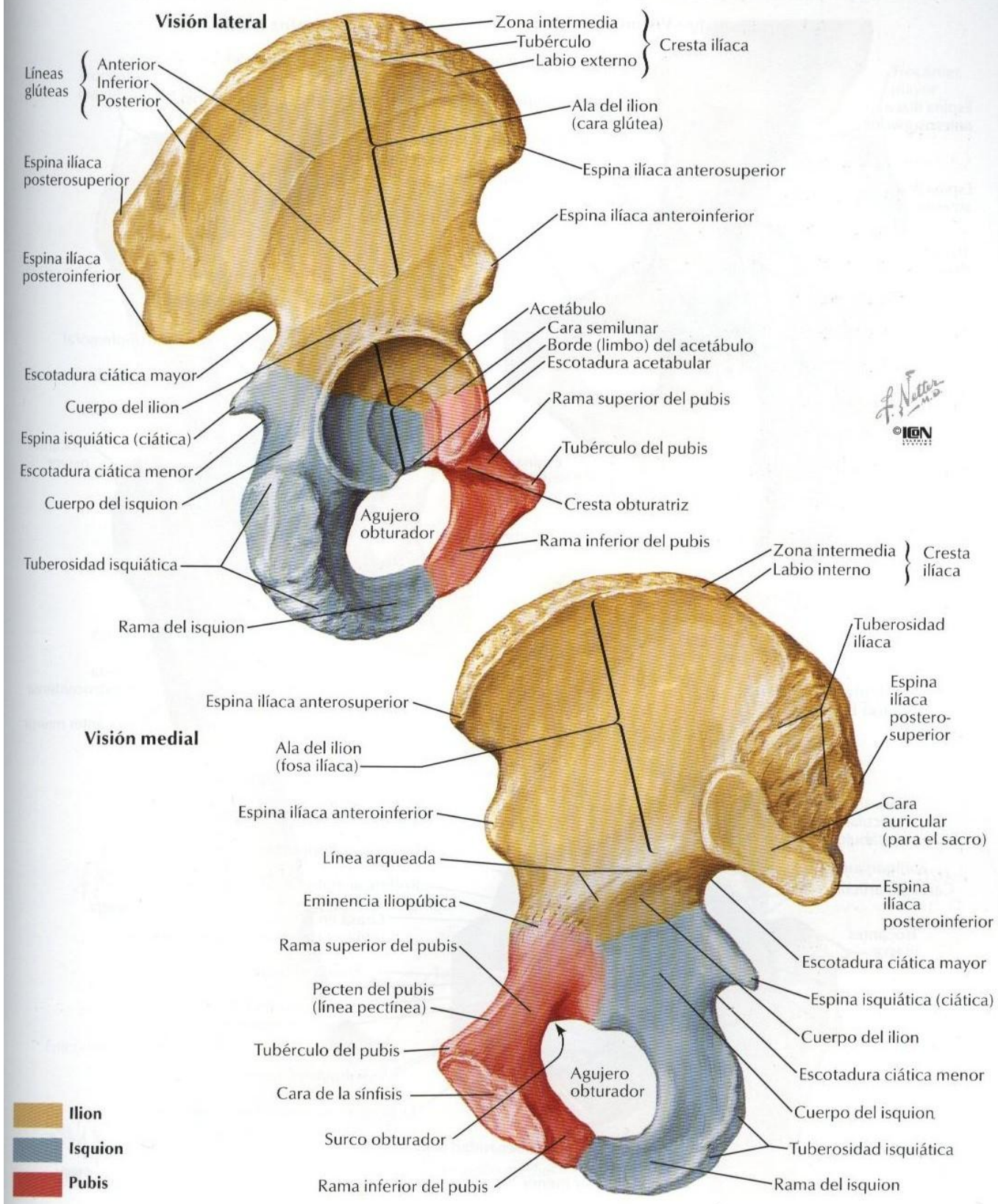

# Articulación de la cadera

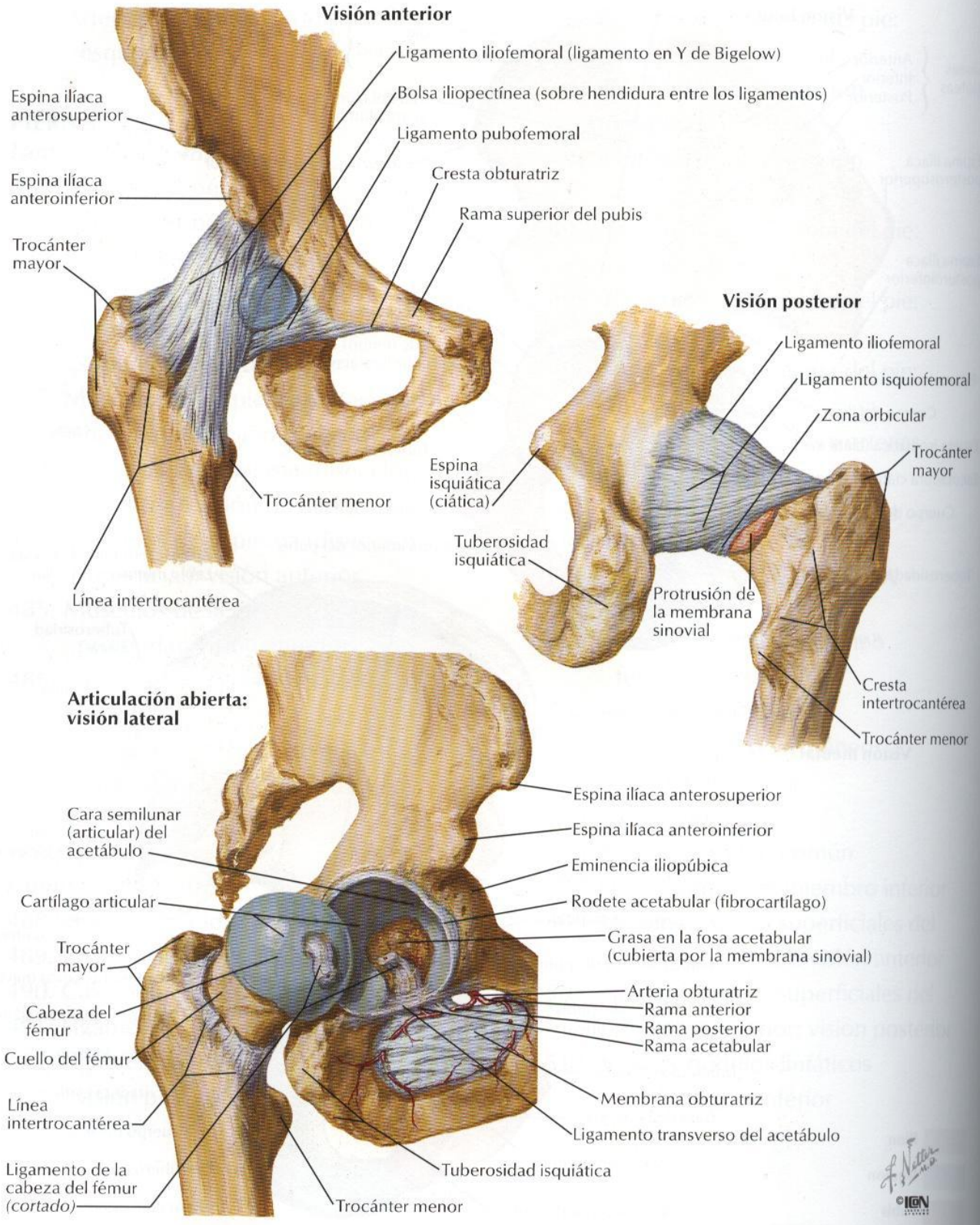

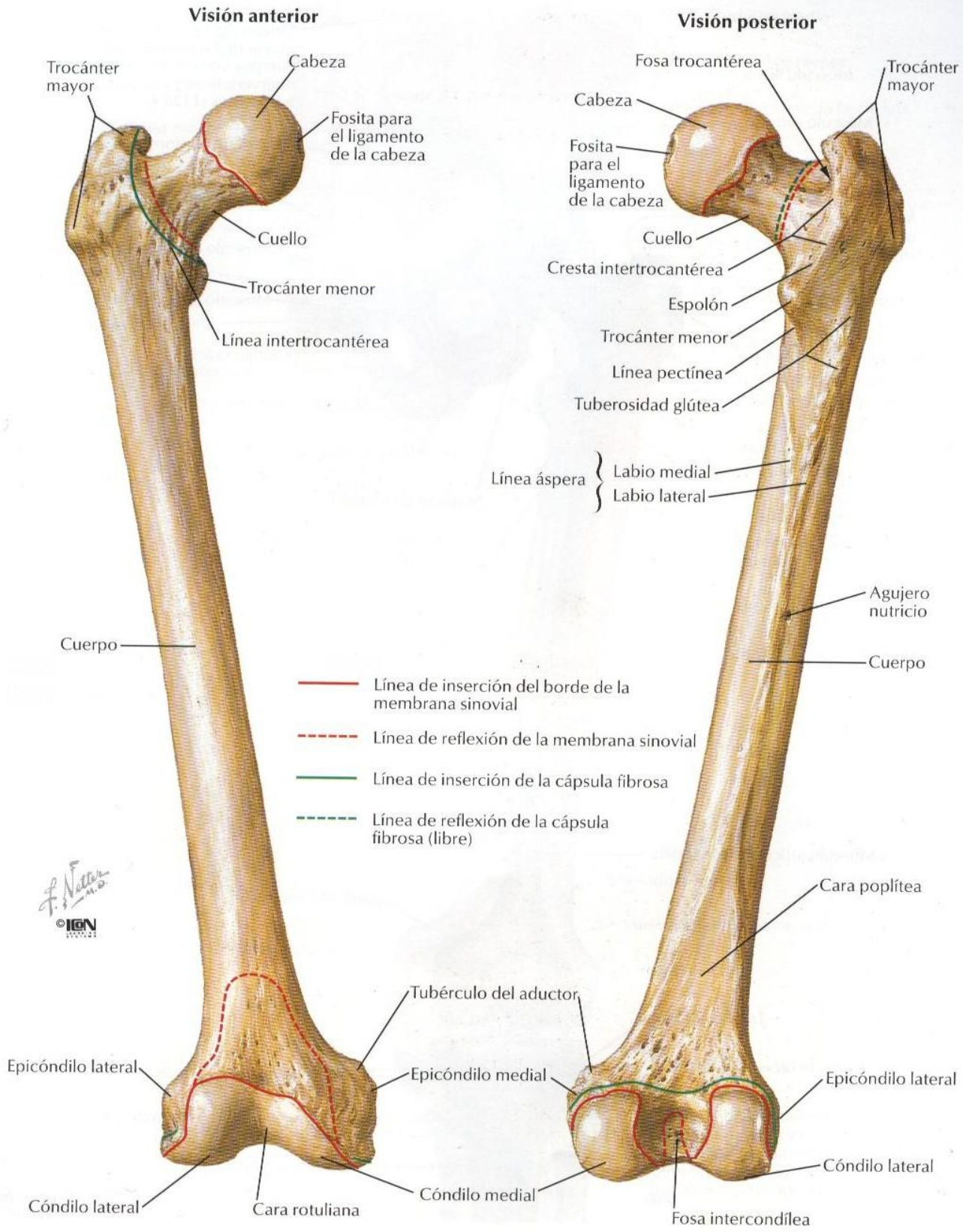
Visión anterior
Visión posterior
Trocánter mayor
Cabeza
Fosita para el ligamento de la cabeza
Cuello
Trocánter menor
Línea intertrocantérea
Cuerpo
Fosa trocantérea
Trocánter mayor
Cabeza
Fosita para el ligamento de la cabeza
Cuello
Cresta intertrocantérea
Espolón
Trocánter menor
Línea pectínea
Tuberosidad glútea
Línea áspera
Labio medial
Labio lateral
Agujero nutricio
Cuerpo
Línea de inserción del borde de la membrana sinovial
Línea de reflexión de la membrana sinovial
Línea de inserción de la cápsula fibrosa
Línea de reflexión de la cápsula fibrosa (libre)
Cara poplítea
Tubérculo del aductor
Epicóndilo lateral
Epicóndilo medial
Epicóndilo lateral
Cóndilo lateral
Cóndilo lateral
Cara rotuliana
Cóndilo medial
Fosa intercondílea

# Inserciones óseas de los músculos de la cadera y muslo: visión anterior

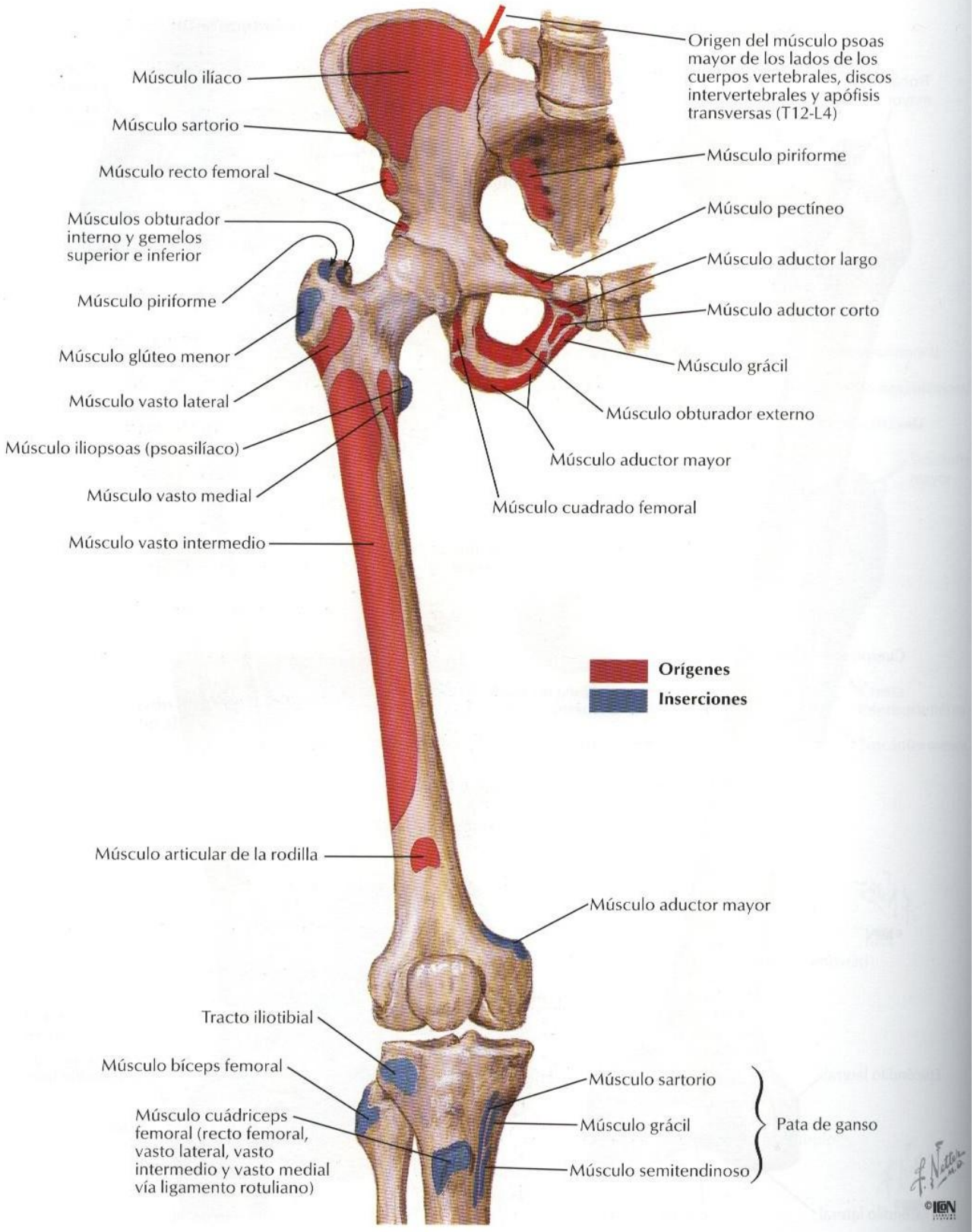

# Inserciones óseas de los músculos de la cadera y muslo: visión posterior

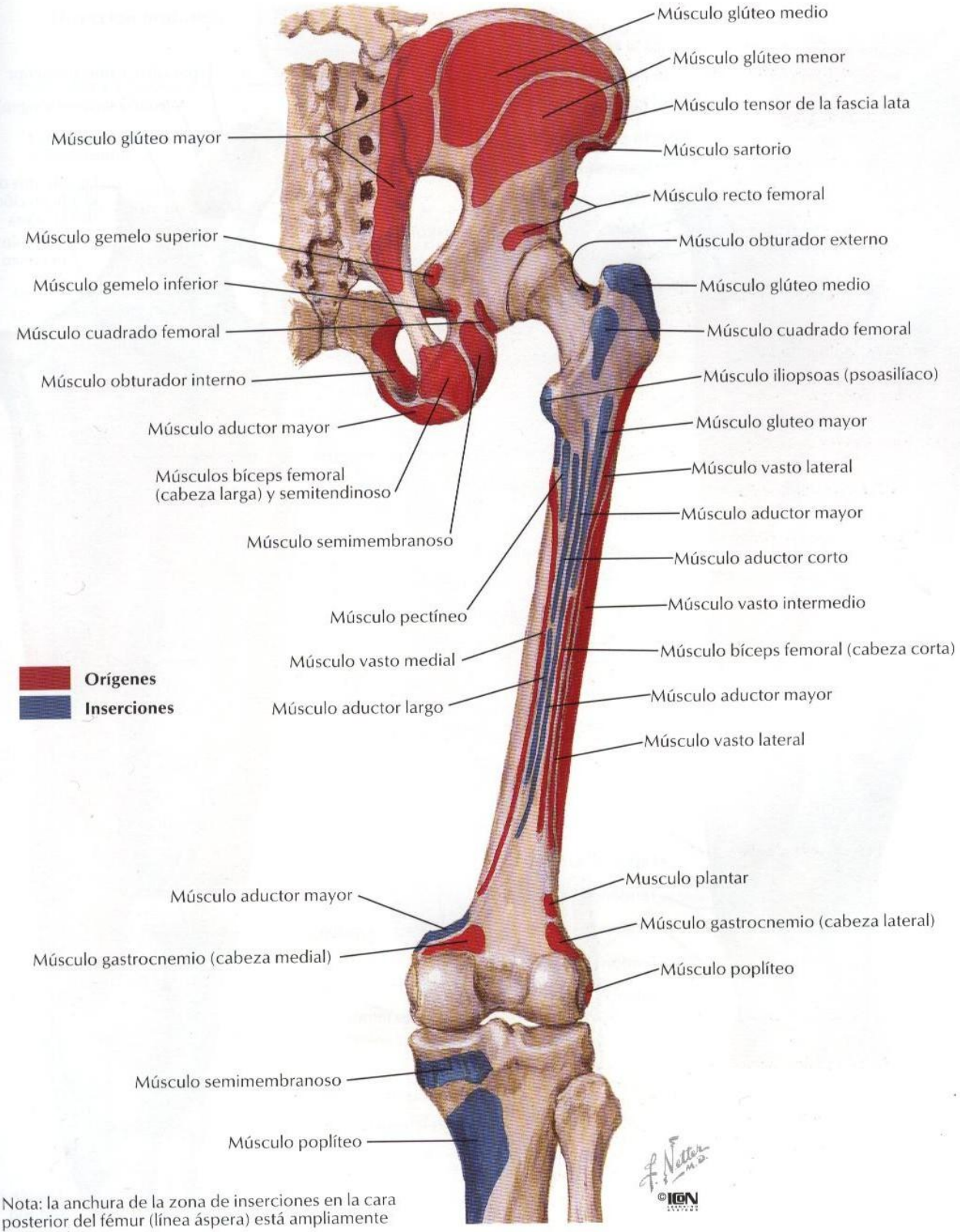


Nota: la anchura de la zona de inserciones en la cara posterior del fémur (línea áspera) está ampliamente exagerada

# Músculos del muslo: visiones anteriores

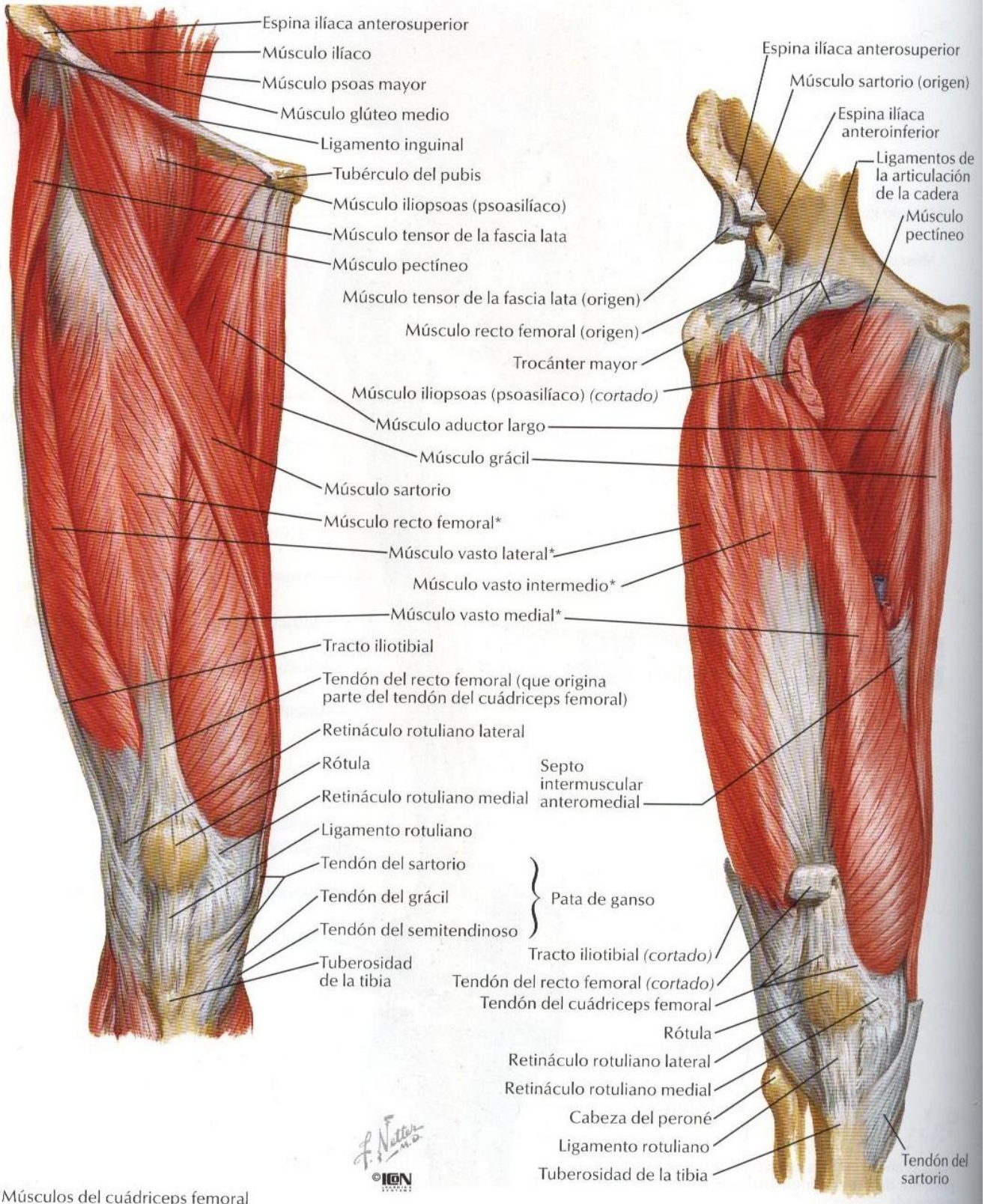


*Músculos del cuádriceps femoral

**Disección profunda**

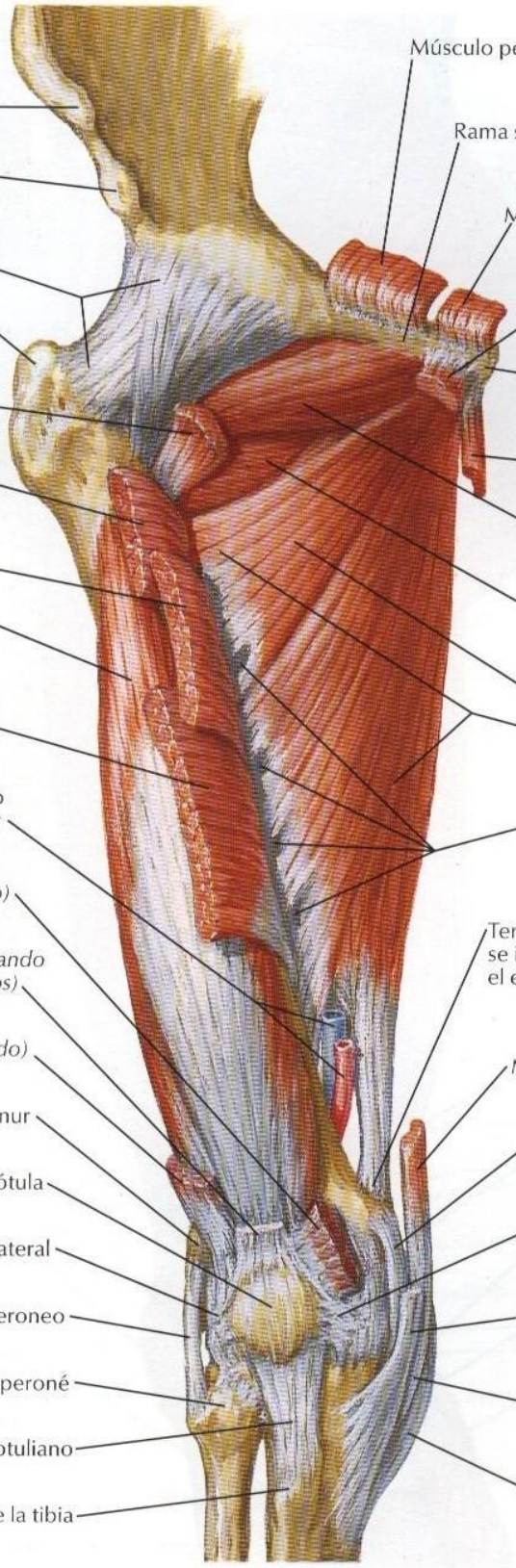

# Músculos de la cadera y muslo: visión lateral

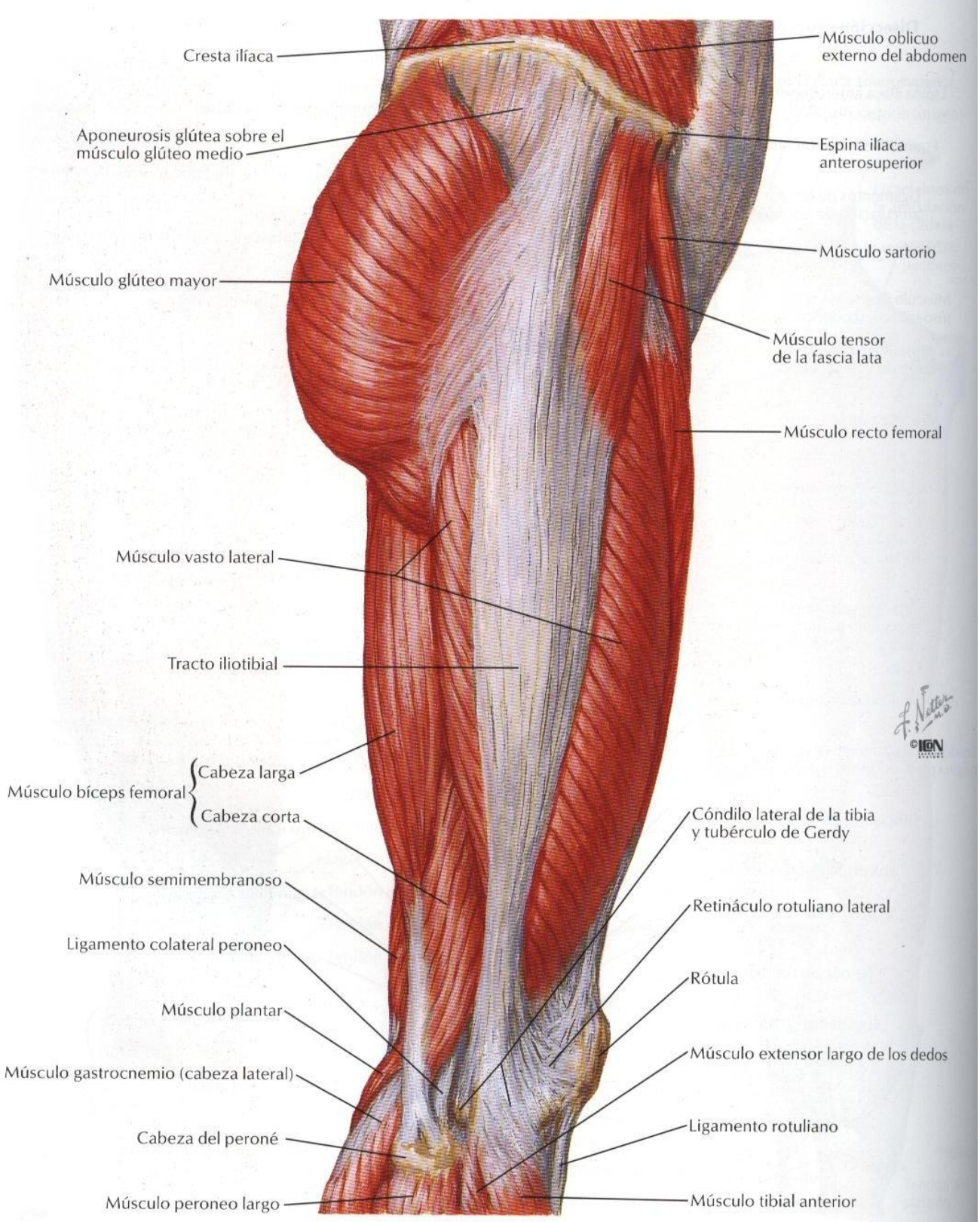

# Músculos de la cadera y muslo: visiones posteriores

*PARA EL PIRIFORME Y OBTURADOR INTERNO VÉANSE TAMBIÉN LÁMINAS 333, 334; PARA EL OBTURADOR EXTERNO VÉASE LÁMINA 459*

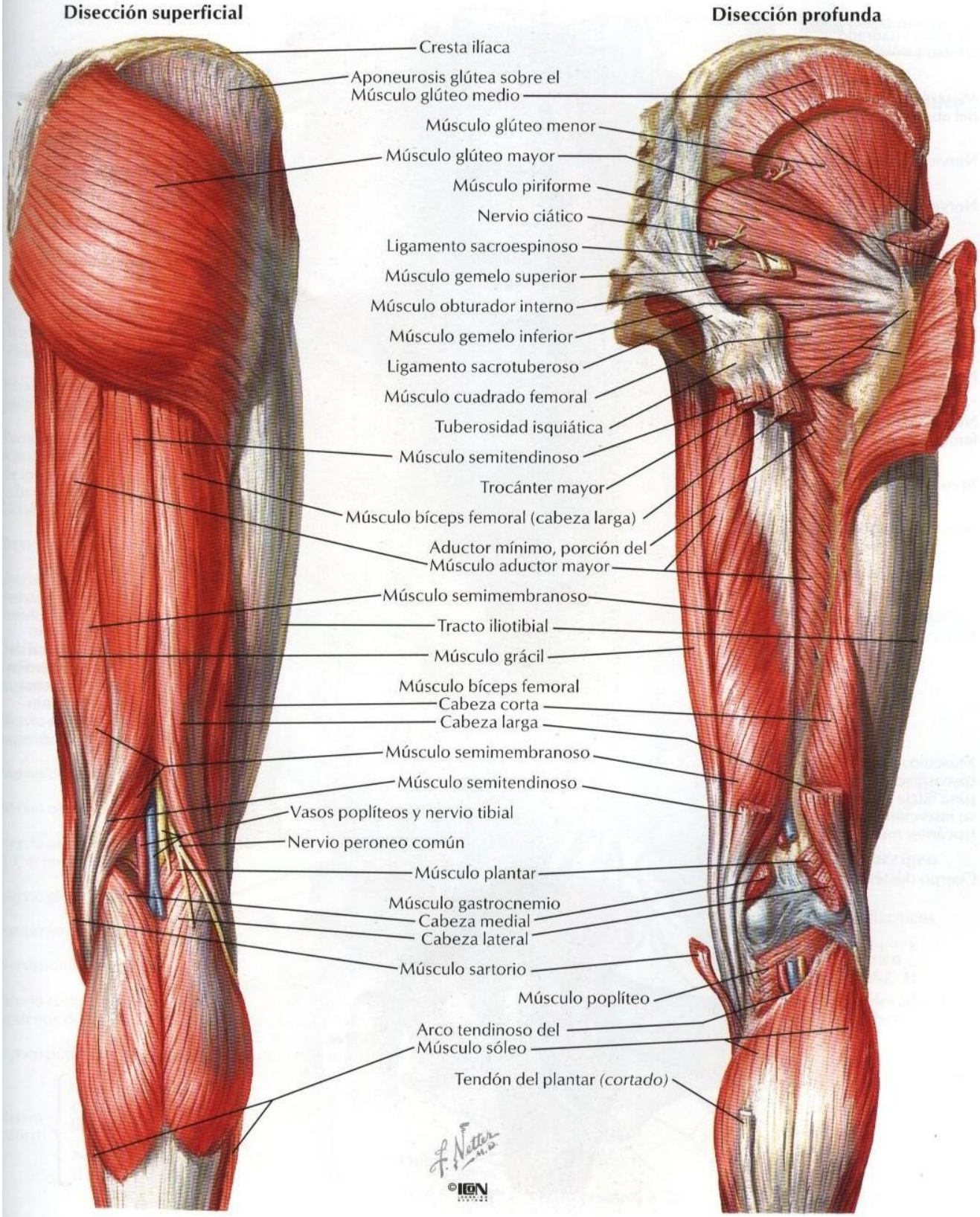

# Músculos psoas e ilíaco

VEÁSE TAMBIÉN LÁMINA 246

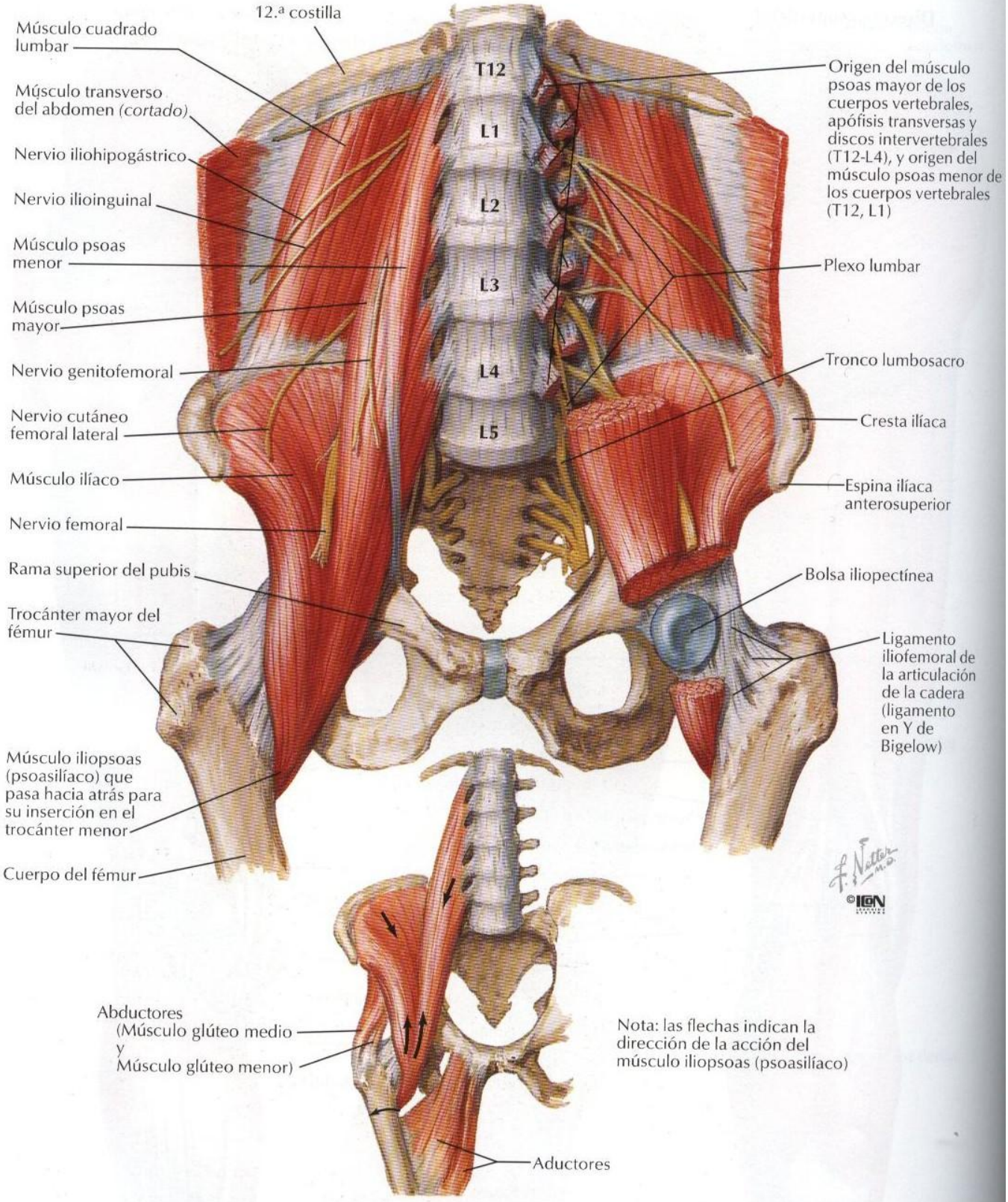

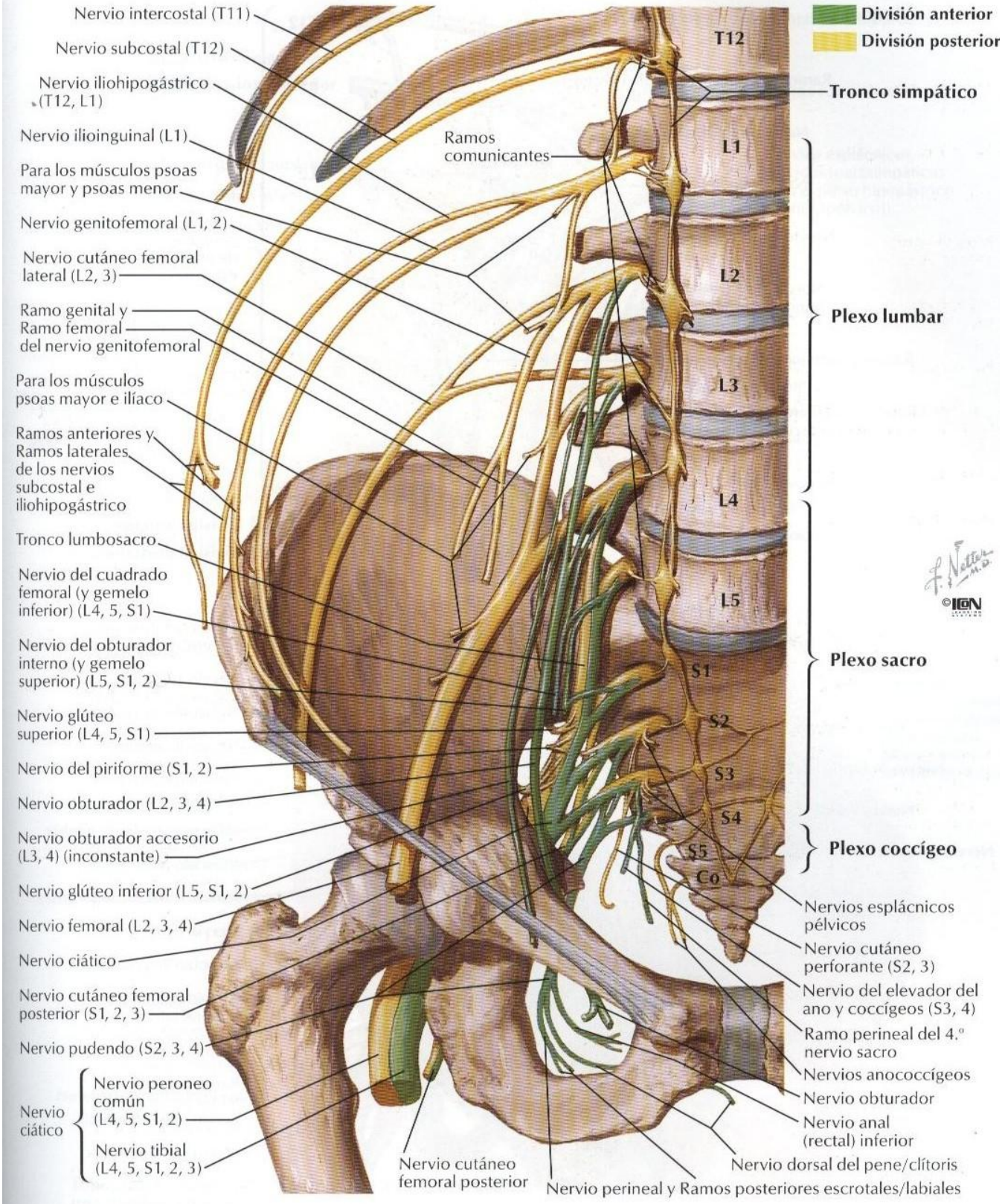
Nervio intercostal (T11)
Nervio subcostal (T12)
Nervio iliohipogástrico (T12, L1)
Nervio ilioinguinal (L1)
Para los músculos psoas mayor y psoas menor
Nervio genitofemoral (L1, 2)
Nervio cutáneo femoral lateral (L2, 3)
Ramo genital y Ramo femoral del nervio genitofemoral
Para los músculos psoas mayor e ilíaco
Ramos anteriores y Ramos laterales de los nervios subcostal e iliohipogástrico
Tronco lumbosacro
Nervio del cuadrado femoral (y gemelo inferior) (L4, 5, S1)
Nervio del obturador interno (y gemelo superior) (L5, S1, 2)
Nervio glúteo superior (L4, 5, S1)
Nervio del piriforme (S1, 2)
Nervio obturador (L2, 3, 4)
Nervio obturador accesorio (L3, 4) (inconstante)
Nervio glúteo inferior (L5, S1, 2)
Nervio femoral (L2, 3, 4)
Nervio ciático
Nervio cutáneo femoral posterior (S1, 2, 3)
Nervio pudendo (S2, 3, 4)
Nervio ciático
Nervio peroneo común (L4, 5, S1, 2)
Nervio tibial (L4, 5, S1, 2, 3)
Ramos comunicantes
T12
L1
L2
L3
L4
L5
S1
S2
S3
S4
S5
Co
División anterior
División posterior
Tronco simpático
Plexo lumbar
Plexo sacro
Plexo coccígeo
Nervio cutáneo femoral posterior
Nervios esplácnicos pélvicos
Nervio cutáneo perforante (S2, 3)
Nervio del elevador del ano y coccígeos (S3, 4)
Ramo perineal del 4.º nervio sacro
Nervios anococcígeos
Nervio obturador
Nervio anal (rectal) inferior
Nervio dorsal del pene/clítoris
Nervio perineal y Ramos posteriores escrotales/labiales
©IGN

# Plexo lumbar

**Esquema**

Nervio subcostal (T12)
Ramos comunicantes blancos y grises
Nervio iliohipogástrico
Nervio ilioinguinal
Nervio genitofemoral
Nervio cutáneo femoral lateral
Ramos comunicantes grises
Ramos musculares para los músculos psoas e ilíaco
Nervio femoral
Nervio obturador accesorio (a menudo ausente)
Nervio obturador
Tronco lumbosacro

T12
L1
L2
L3
L4
L5

Ramos ventrales de nervios espinales

**División anterior**
**División posterior**

Diafragma *(cortado)*
Nervio subcostal (T12)
Tronco simpático
Nervio iliohipogástrico
Nervio ilioinguinal
Nervio genitofemoral *(cortado)*
Nervio cutáneo femoral lateral
Nervio femoral
Nervio obturador
Músculo psoas mayor *(cortado)*
Troncos lumbosacros
Ligamento inguinal (de Poupart)

L1
L2
L3
L4

Ramos comunicantes blancos y grises
Nervio subcostal (T12)
Nervio iliohipogástrico
Nervio ilioinguinal
Músculo transverso del abdomen
Músculo cuadrado lumbar
Músculo psoas mayor
Ramos comunicantes grises
Nervio genitofemoral
Músculo ilíaco
Nervio cutáneo femoral lateral
Nervio femoral
Ramo genital y Ramo femoral del nervio genitofemoral
Nervio obturador

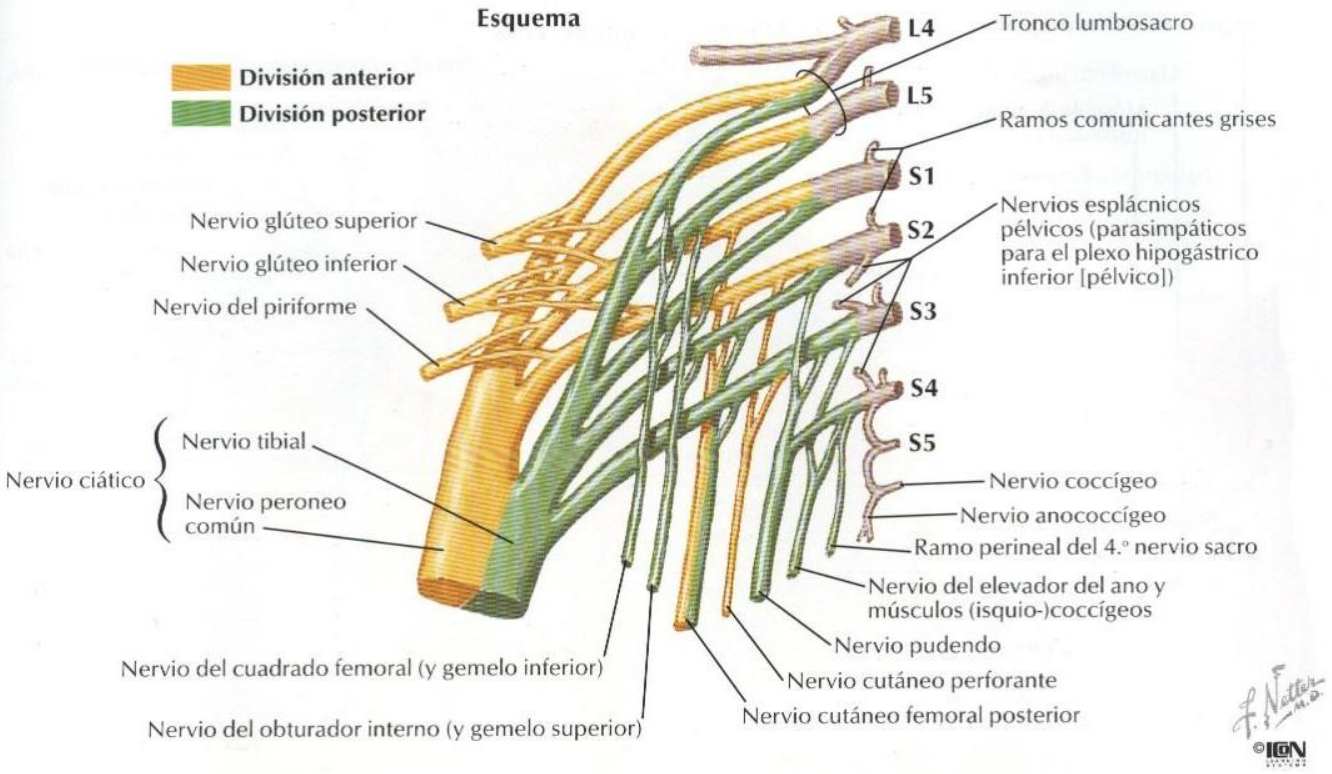


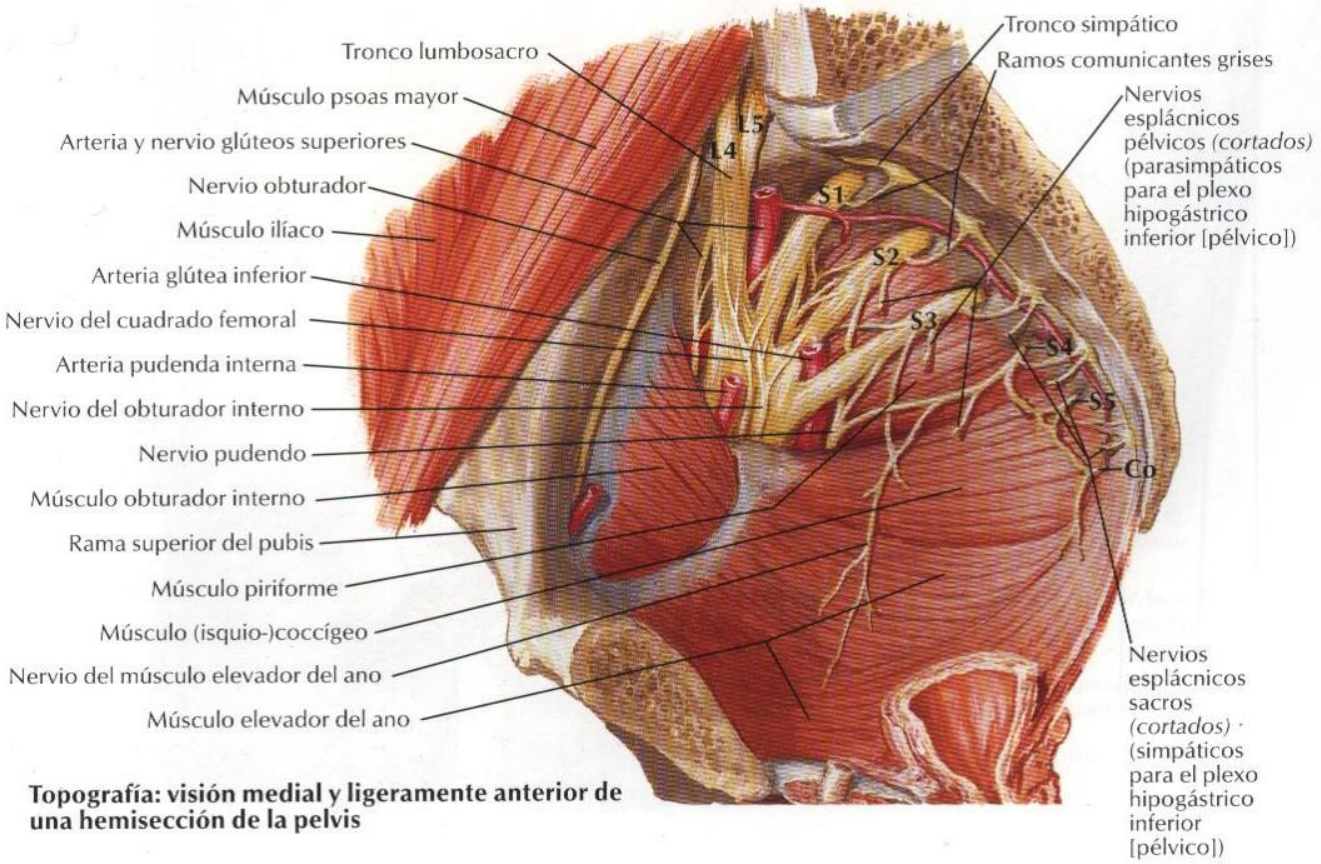


**Topografía: visión medial y ligeramente anterior de una hemisección de la pelvis**

# Arterias y nervios del muslo: visiones anteriores

*VÉASE TAMBIÉN LÁMINA 502*

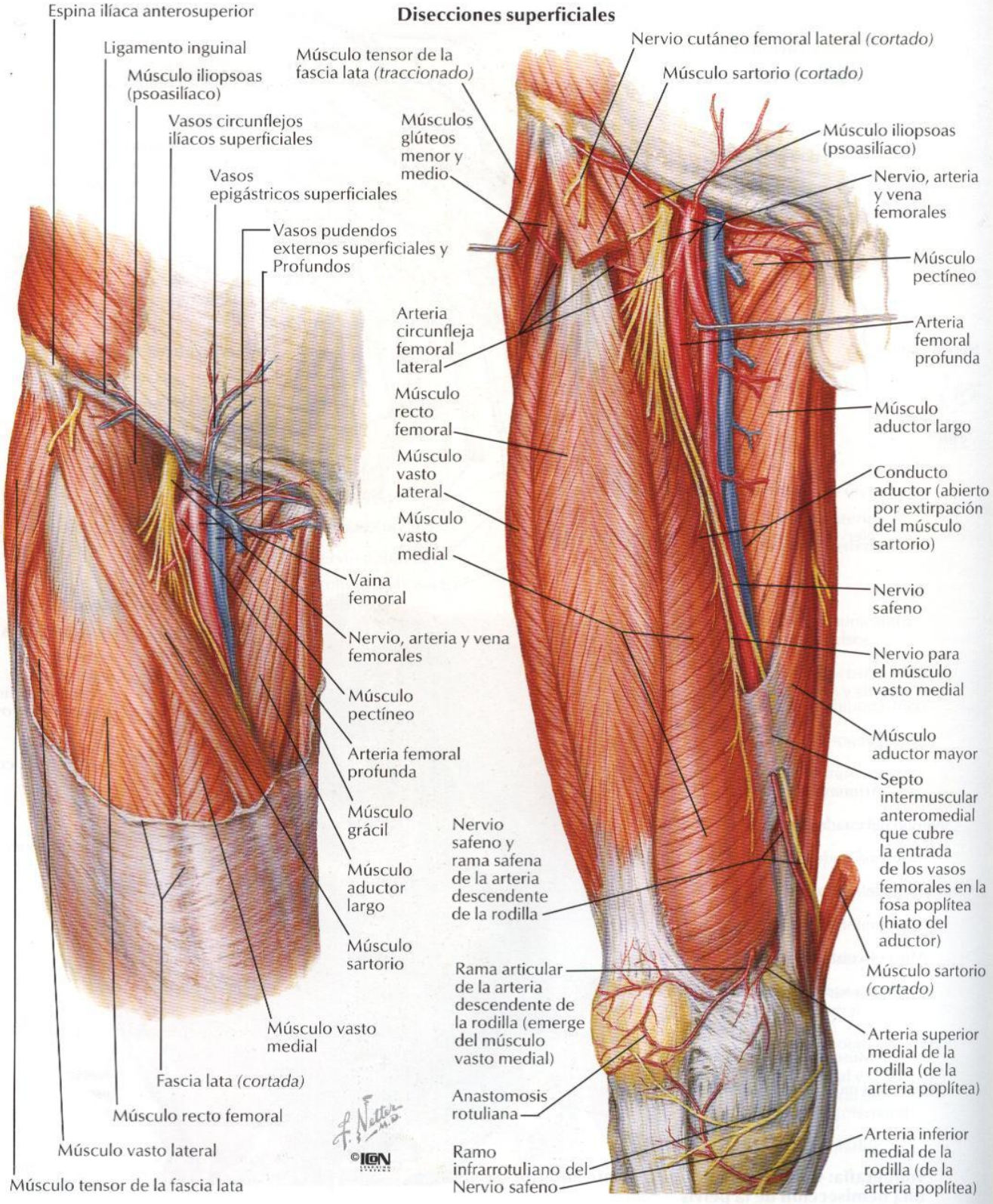

# Arterias y nervios del muslo: visiones anteriores (continuación)

*VÉANSE TAMBIÉN LÁMINAS 502, 503*

**Disección profunda**

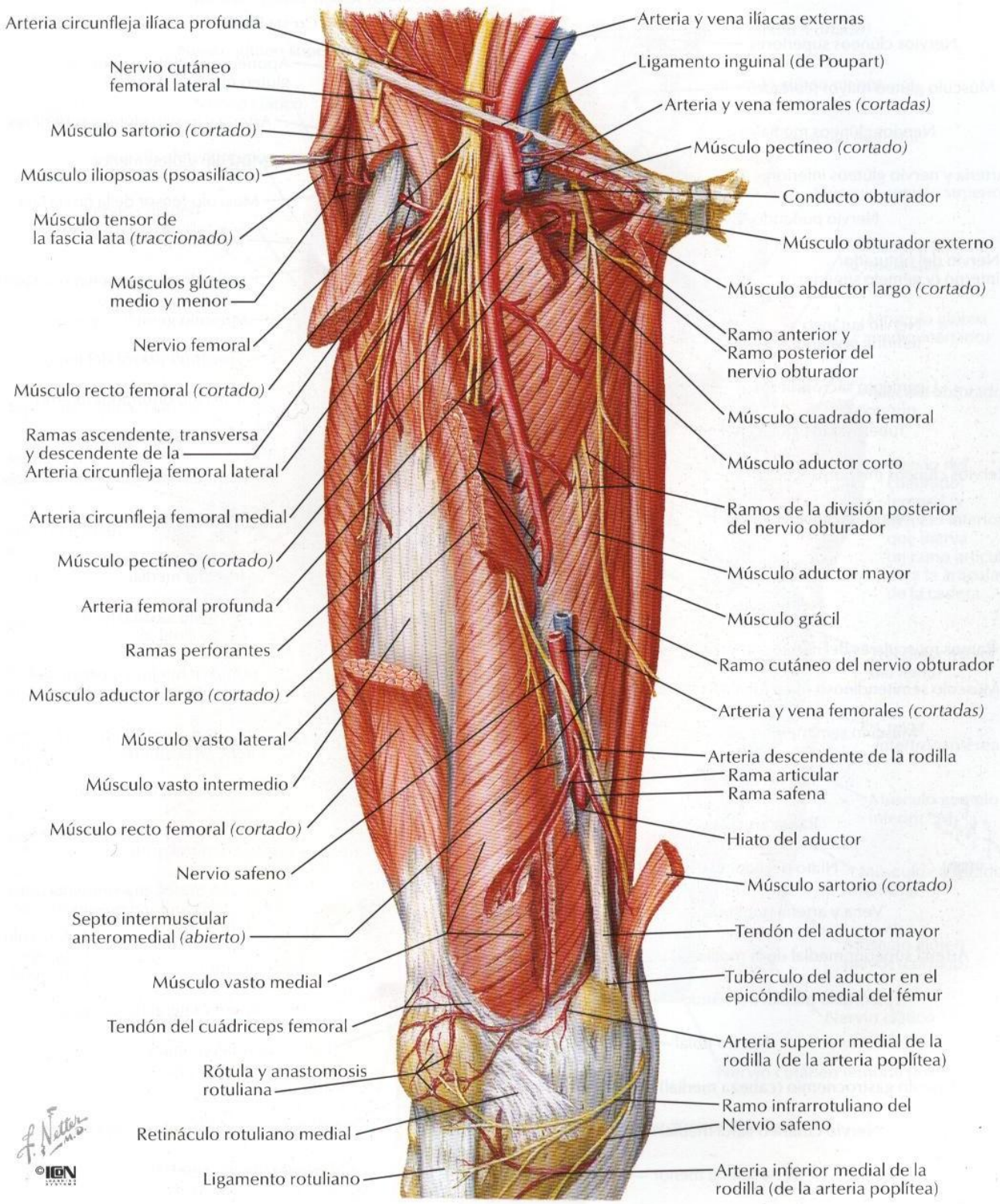

# Arterias y nervios del muslo: visión posterior

*VÉASE TAMBIÉN LÁMINA 504*

**Disección profunda**

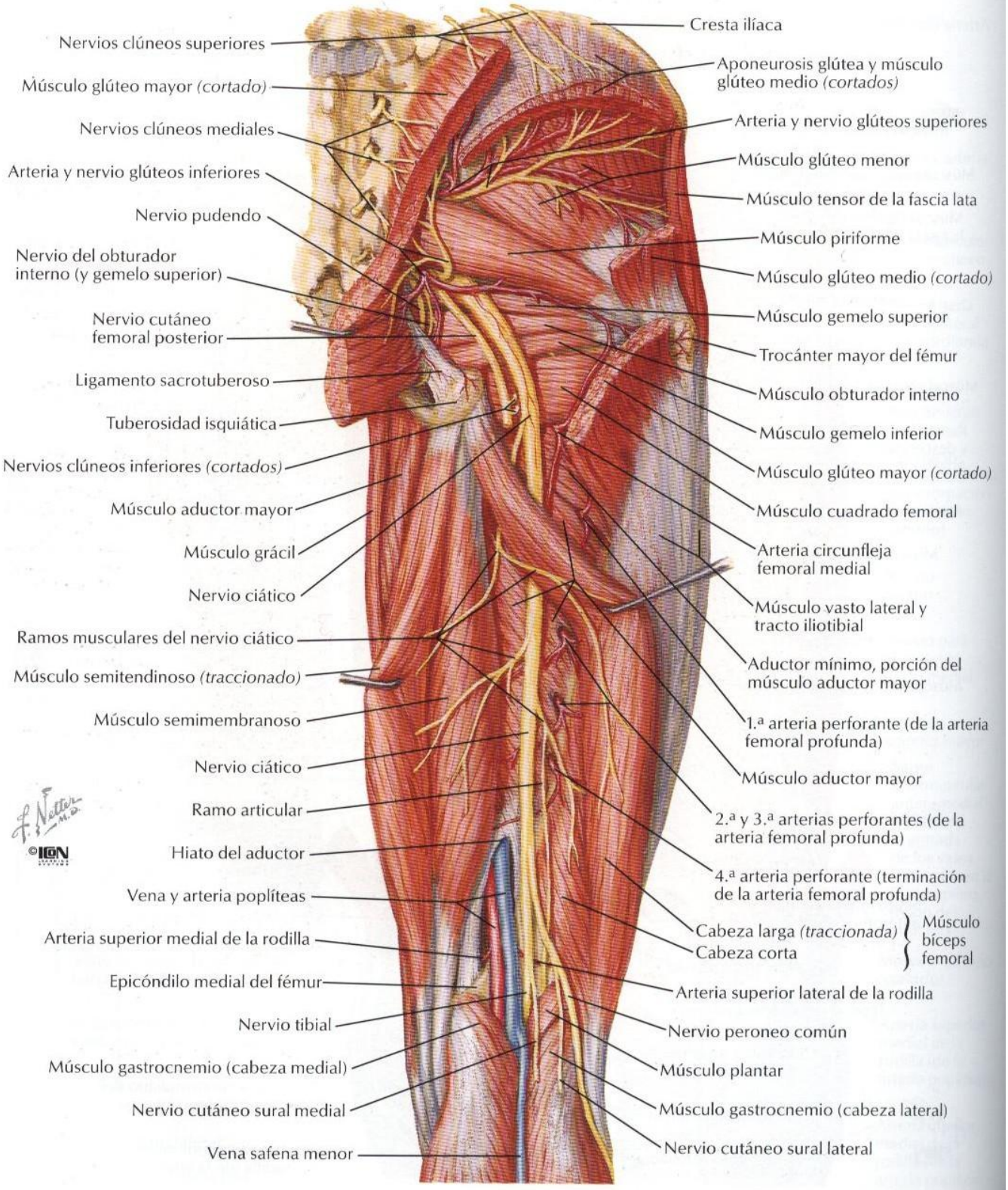

# Nervios de la cadera y nalga

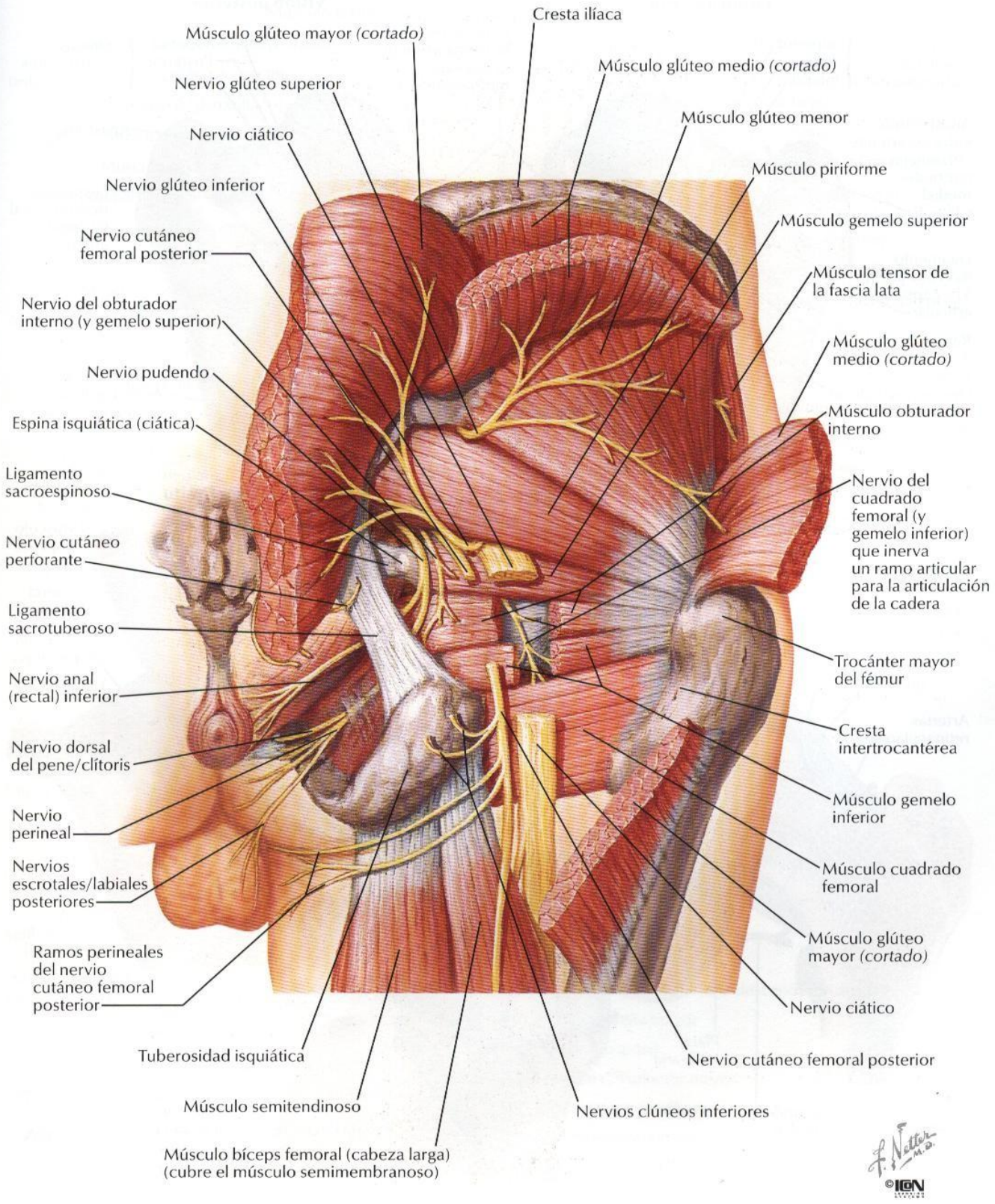

# Arterias de la cabeza y cuello femorales

VÉASE TAMBIÉN LÁMINA 477

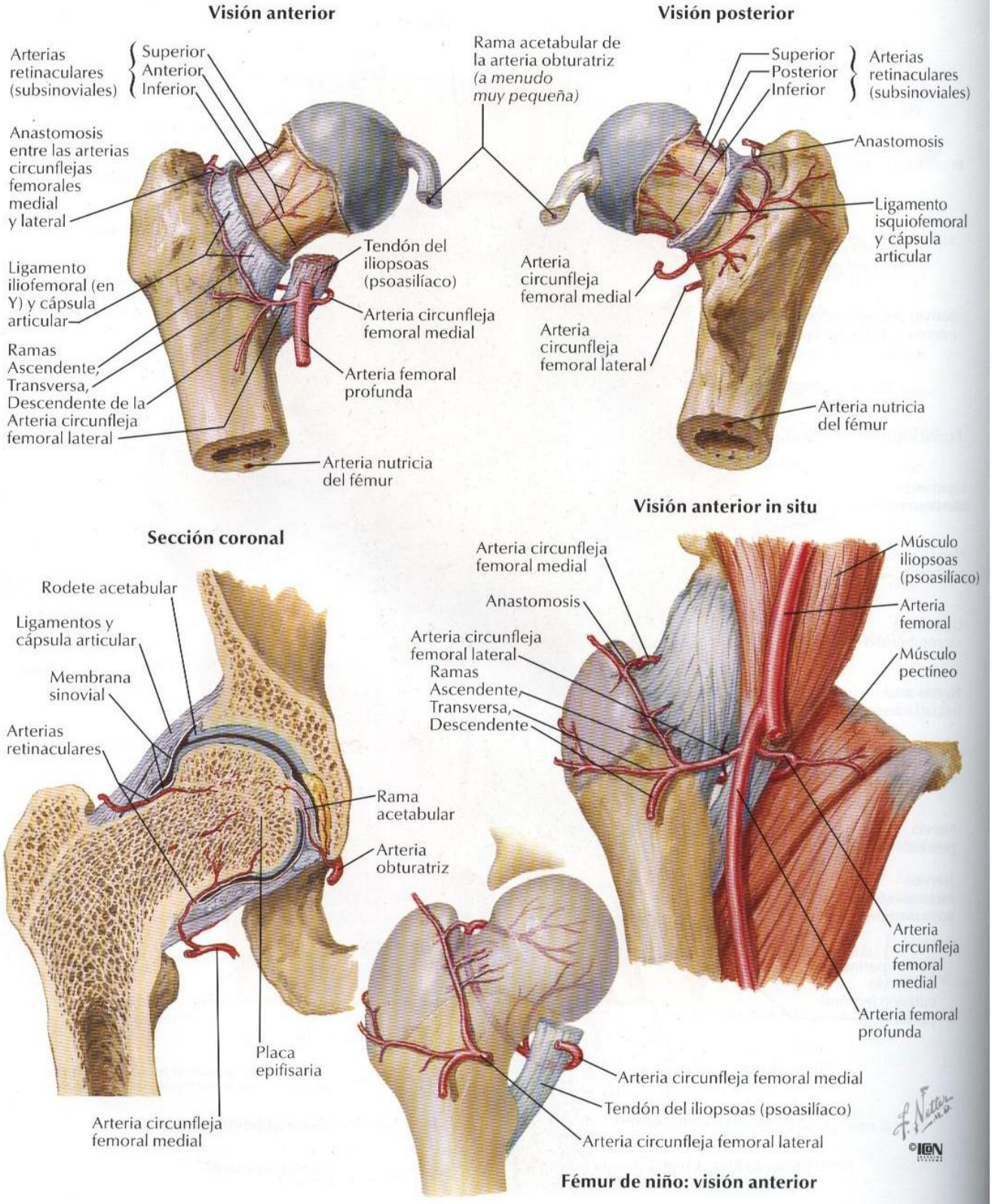

# Muslo: secciones transversales seriadas

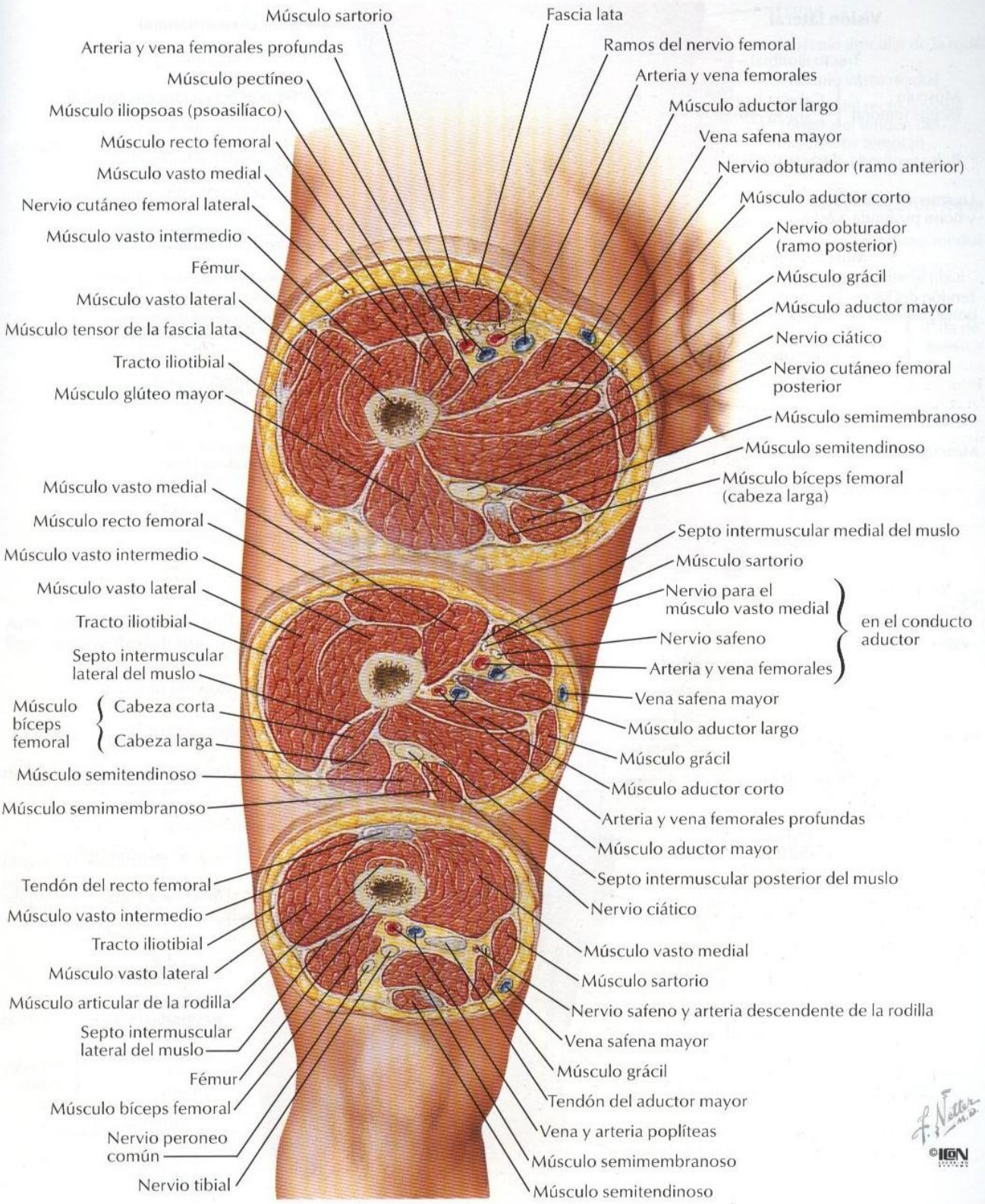

# Rodilla: visiones lateral y medial

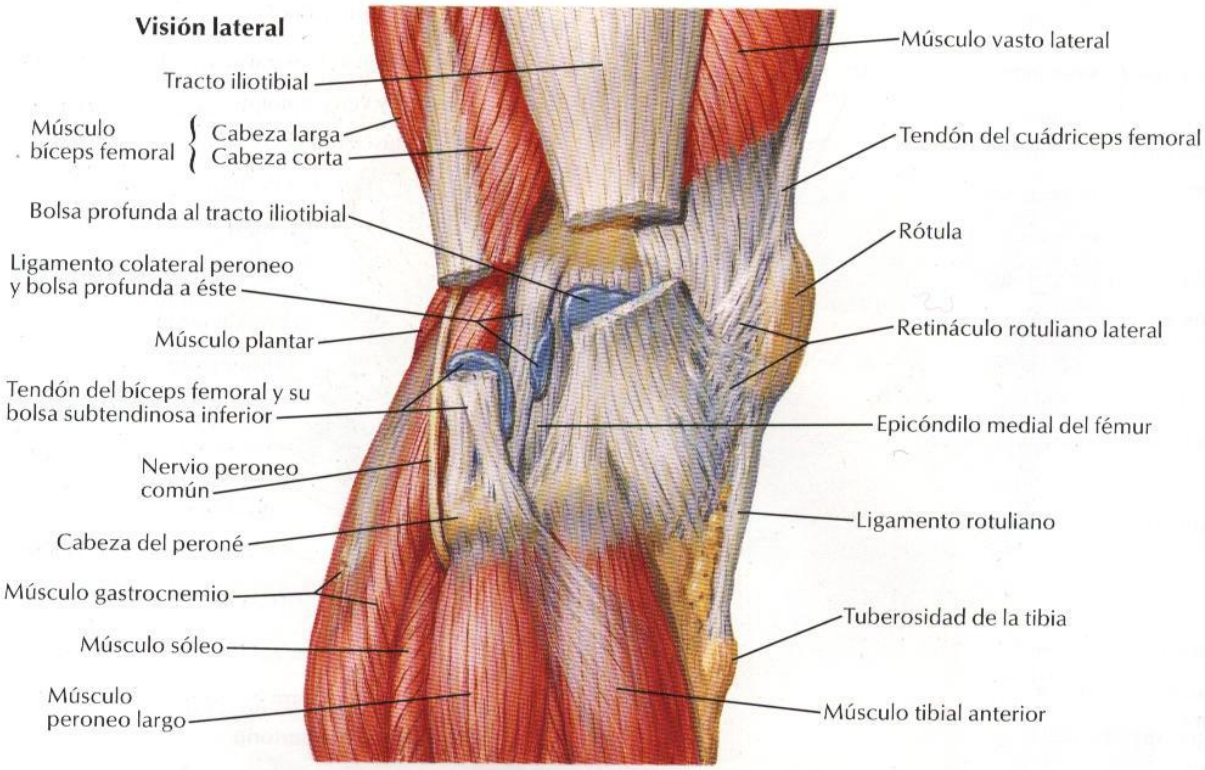


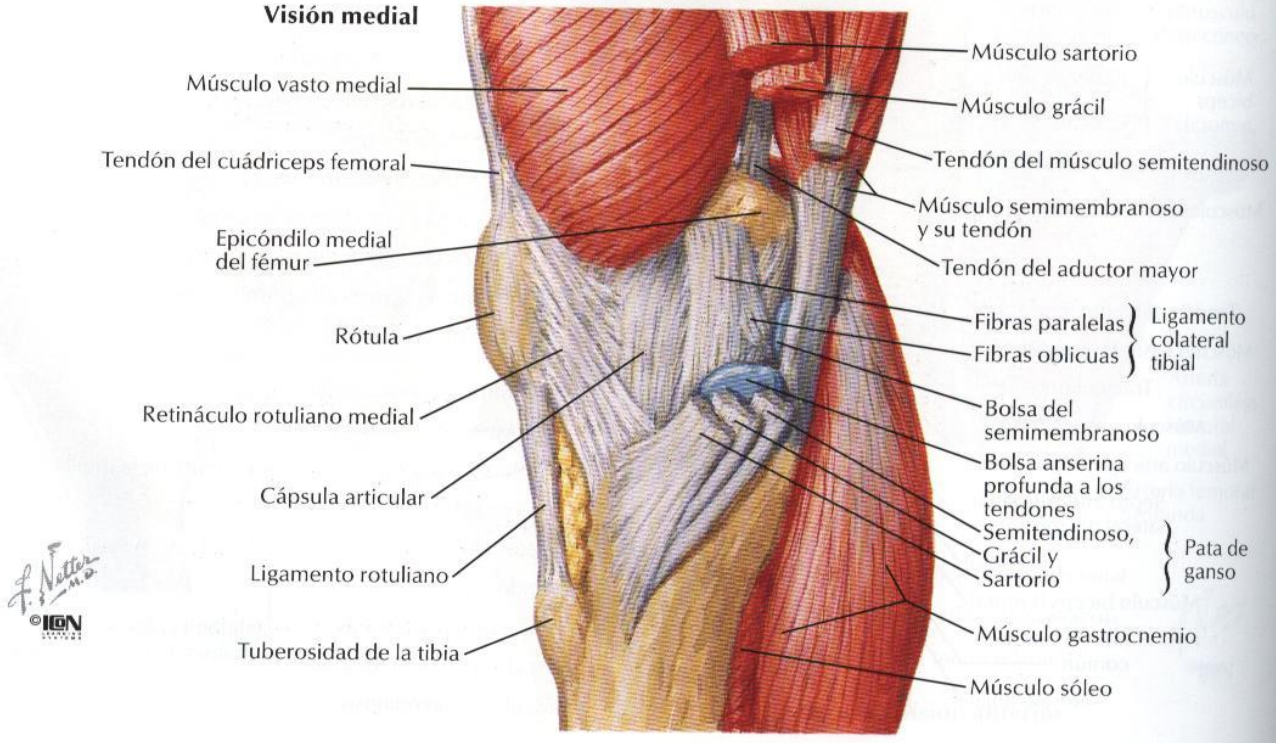

**Rodilla derecha en extensión**

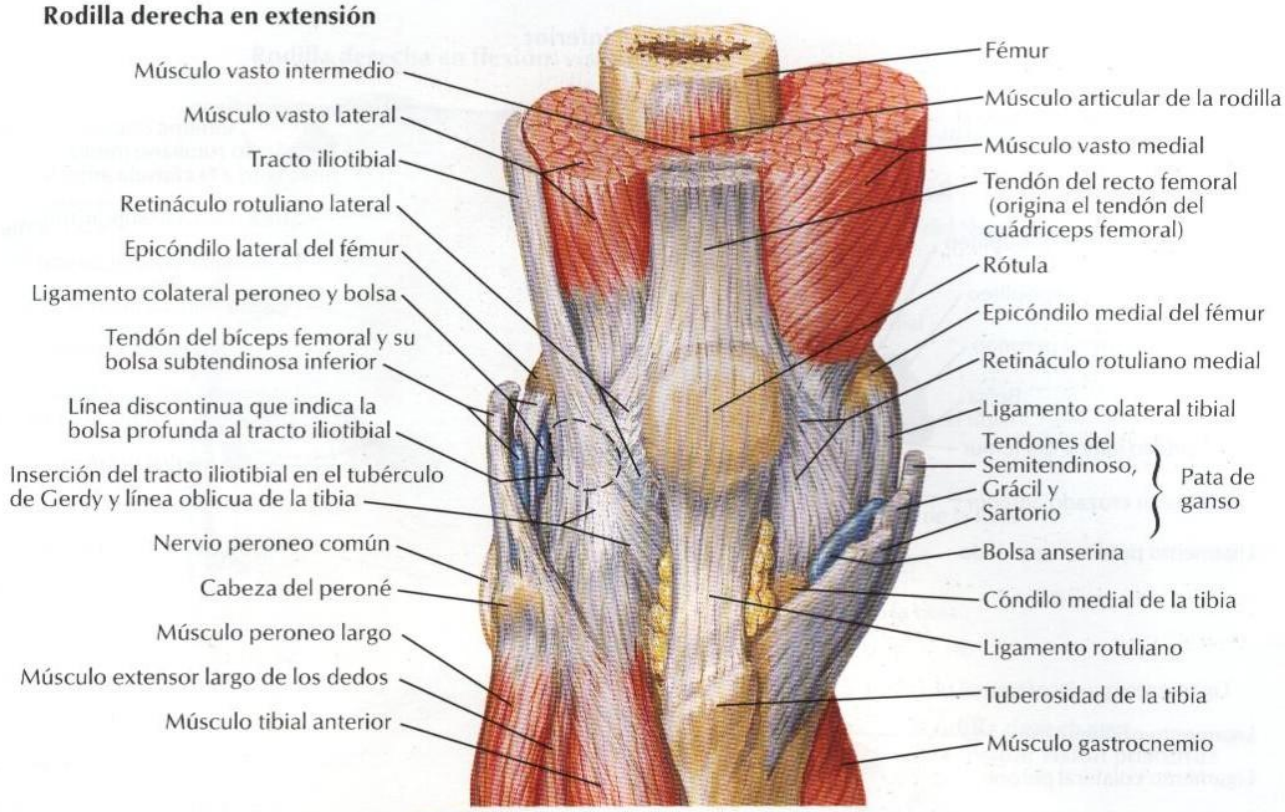


**Articulación abierta, rodilla ligeramente flexionada**

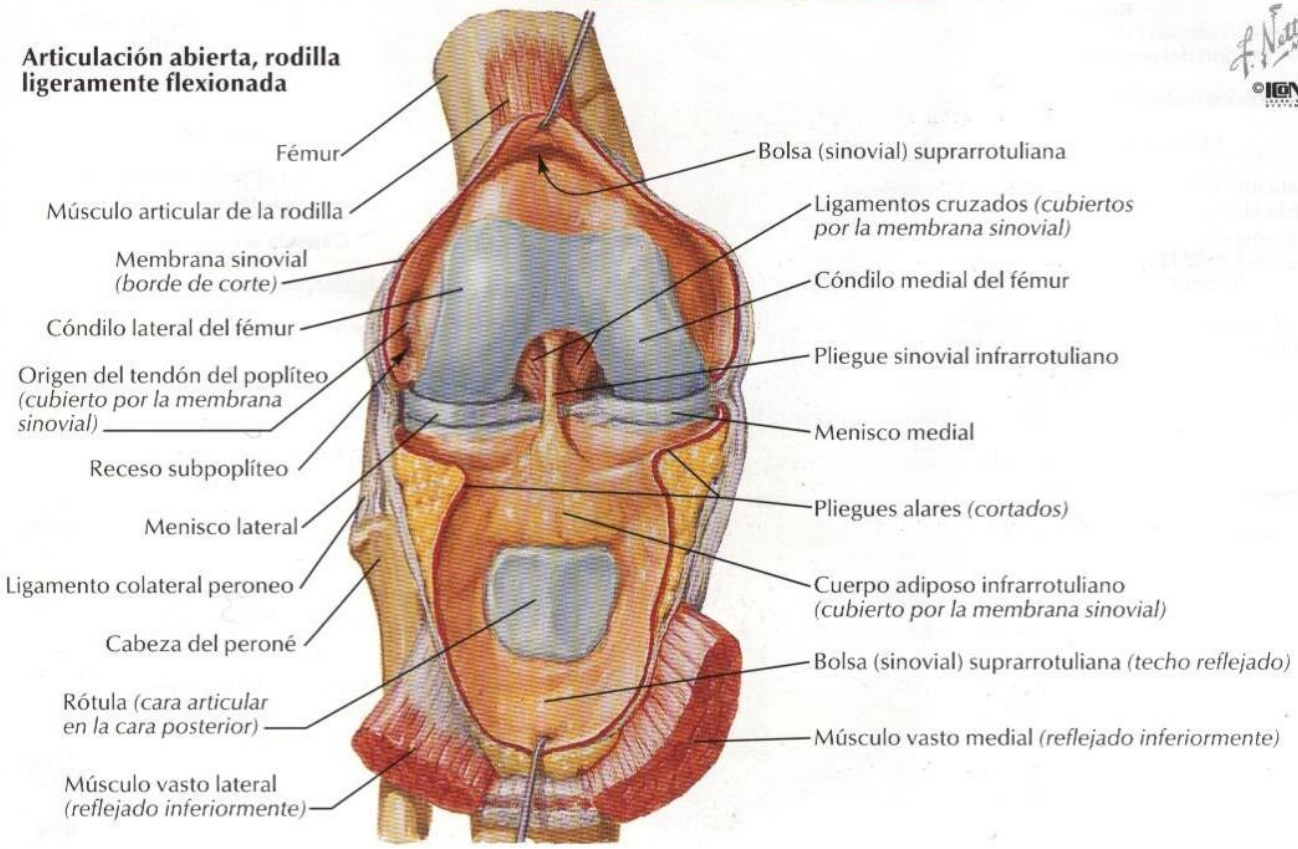

## Visión inferior

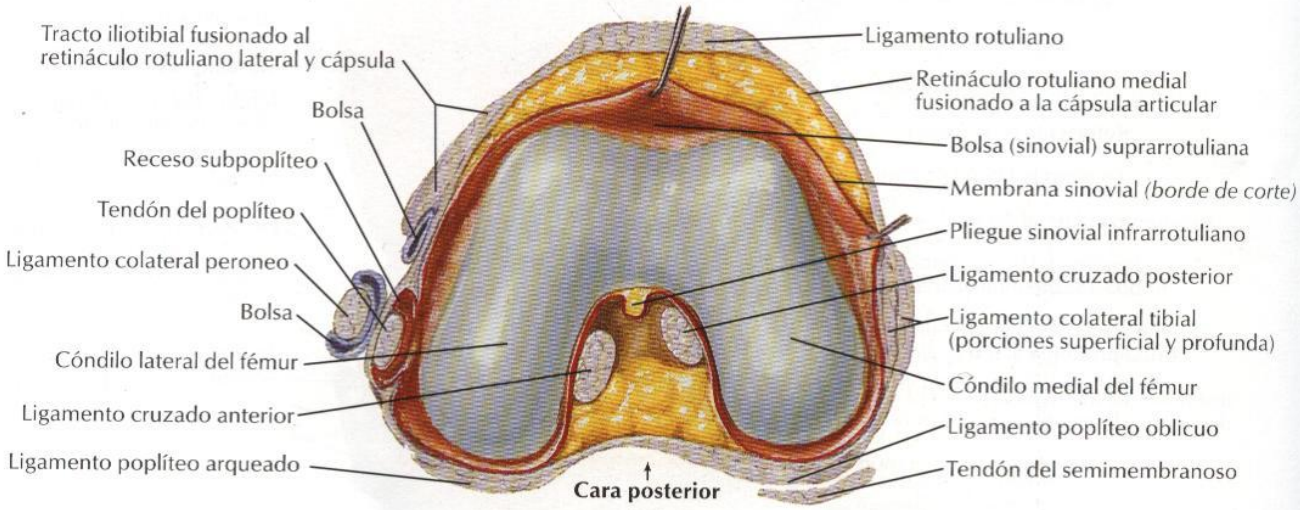


## Visión superior

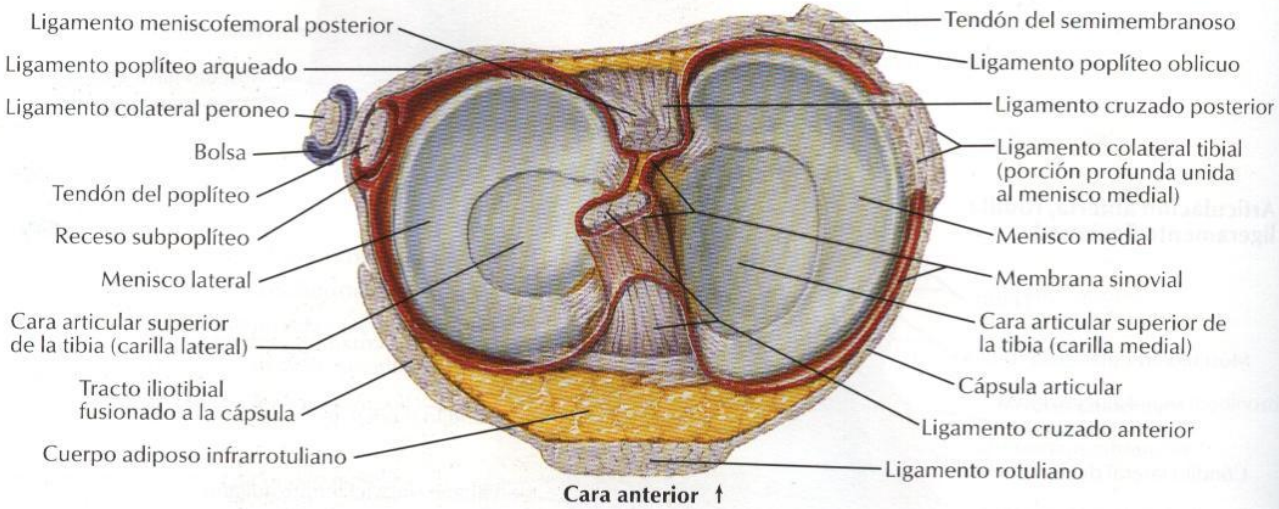


## Visión superior: ligamentos y cartílago extirpados

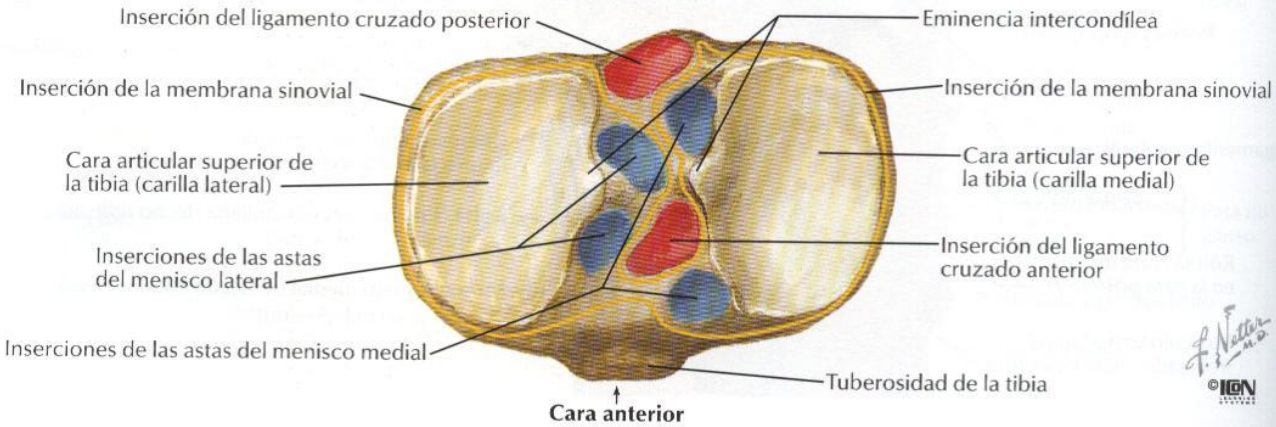

**Rodilla derecha en flexión: visión anterior**

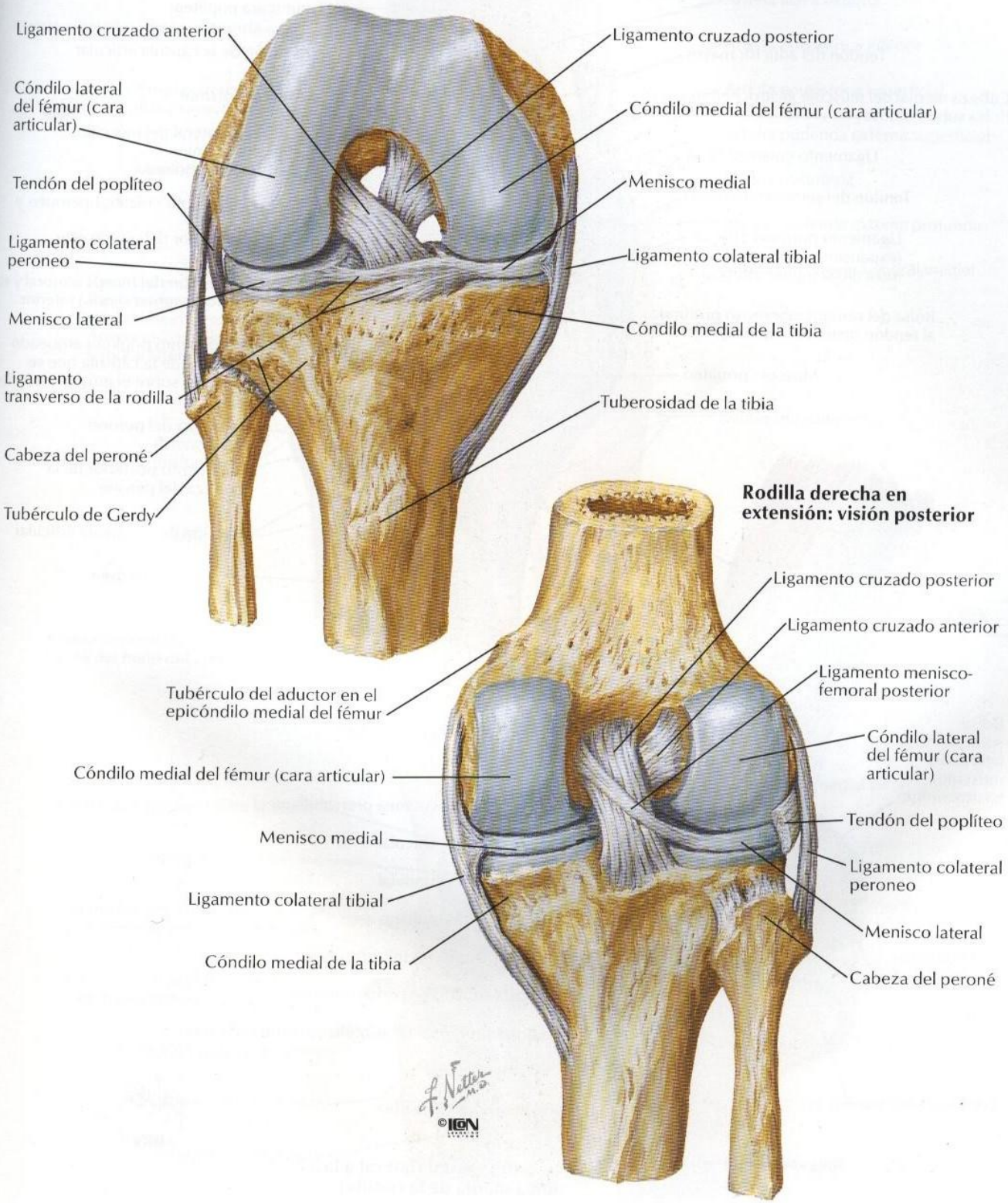

# Rodilla: visiones posterior y sagital

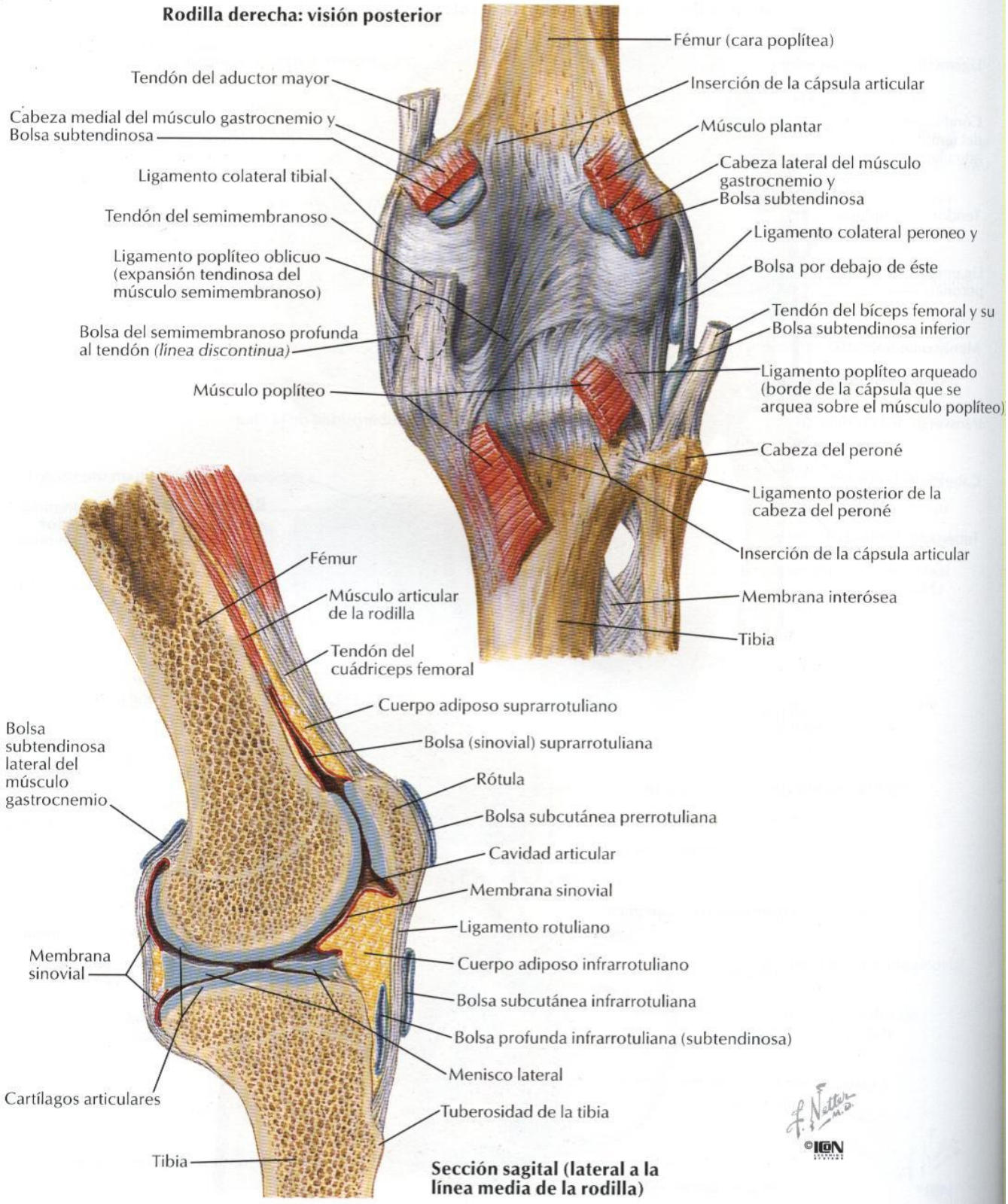

# Arterias del muslo y rodilla: esquema

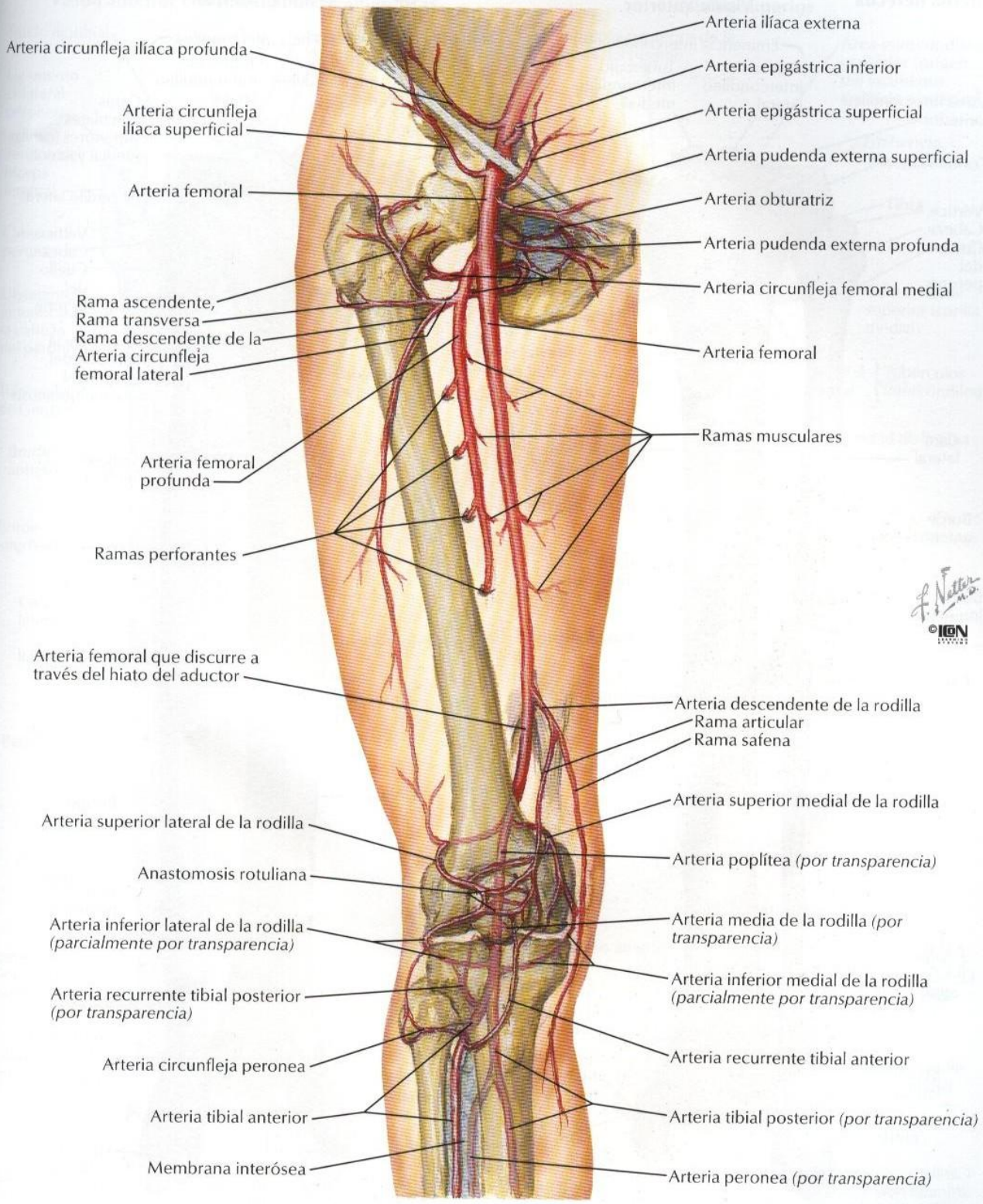

# Tibia y peroné

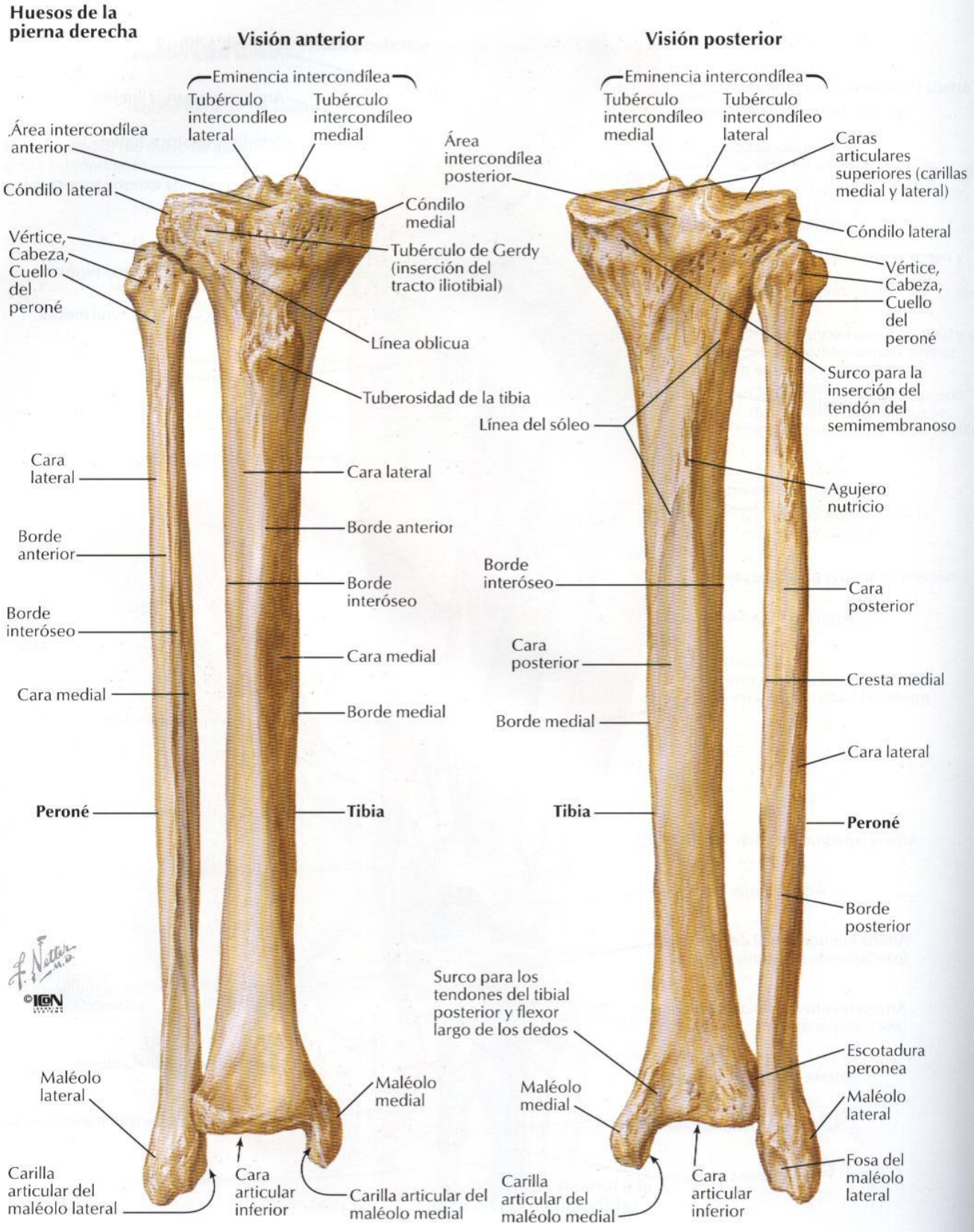

# Tibia y peroné (continuación)

## Visión anterior con inserciones ligamentosas

Tracto iliotibial
Ligamento colateral peroneo
Tendón del bíceps femoral
Cabeza del peroné
Ligamento anterior de la cabeza del peroné
Tubérculo de Gerdy
Borde anterior
Borde interóseo
Cara lateral
**Peroné**
Ligamento tibioperoneo anterior
Maléolo lateral
Ligamento calcaneoperoneo
Posterior / Anterior } Ligamentos cruzados
Ligamento colateral medial
Ligamento rotuliano
Tuberosidad de la tibia
Borde anterior
Borde interóseo
Membrana interósea
Cara lateral
**Tibia**
Maléolo medial
Ligamento astragalo-peroneo anterior
Ligamento medial (deltoideo) del tobillo

## Visión superior

Ligamento posterior de la cabeza del peroné
Vértice
Cabeza
**Peroné**
**Posterior**
Ligamento anterior de la cabeza del peroné
Cóndilo lateral
Cara articular superior (carilla lateral)
Área intercondílea anterior (origen del ligamento cruzado anterior)
**Anterior**
Área intercondílea posterior (origen del ligamento cruzado posterior)
Eminencia intercondílea
**Tibia**
Cóndilo medial
Cara articular superior (carilla medial)
Medial / Lateral } Tubérculos intercondíleos
Tuberosidad de la tibia

## Sección transversal

Borde interóseo
Cara lateral
Membrana interósea
Borde anterior
Cara medial
Borde interóseo
**Tibia**
Borde anterior
Borde medial
Cara lateral
Cara posterior
**Peroné**
Cara medial
Borde posterior
Cresta medial
Cara posterior

## Visión inferior

Ligamento tibioperoneo anterior
**Anterior**
Carilla articular del maléolo lateral
Carilla articular del maléolo medial
**Peroné**
Maléolo medial
Fosa del maléolo lateral
**Tibia**
**Posterior**
Ligamento tibioperoneo posterior
Cara articular inferior de la tibia

F. Netter M.D.
©ICON

# Inserciones de los músculos de la pierna

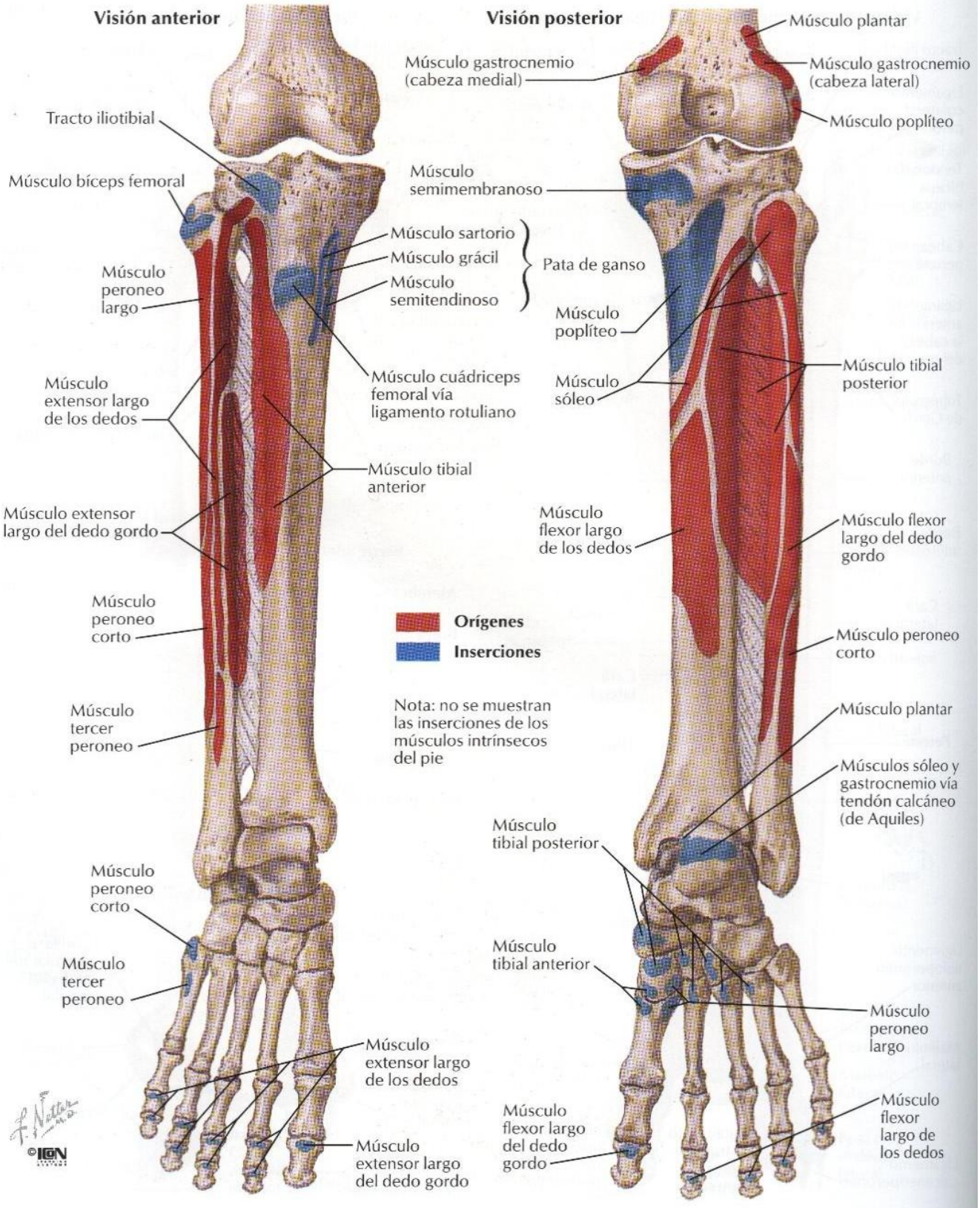

# Músculos de la pierna (disección superficial): visión posterior

VÉASE TAMBIÉN LÁMINA 504

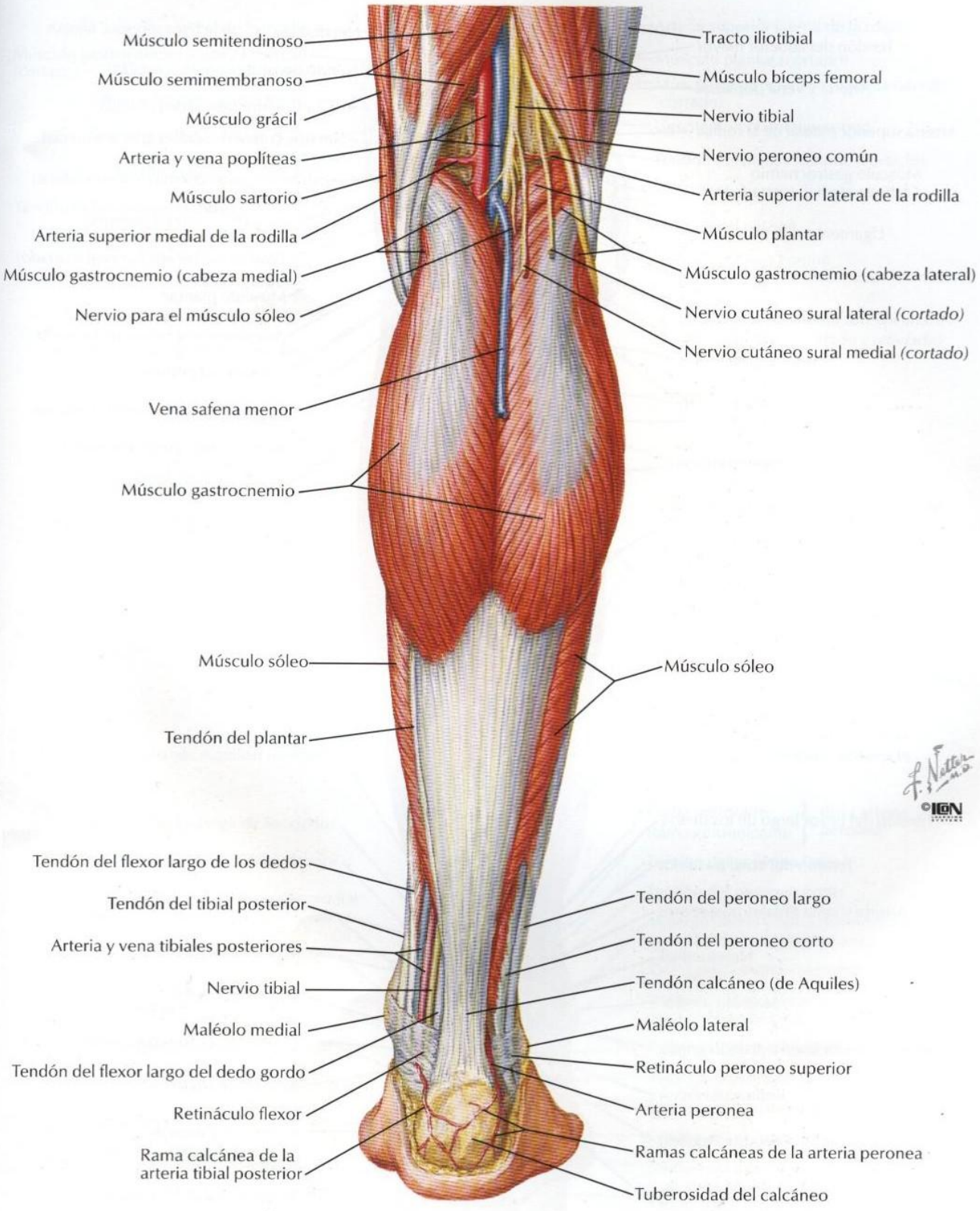

# Músculos de la pierna (disección intermedia): visión posterior

*VÉASE TAMBIÉN LÁMINA 505*

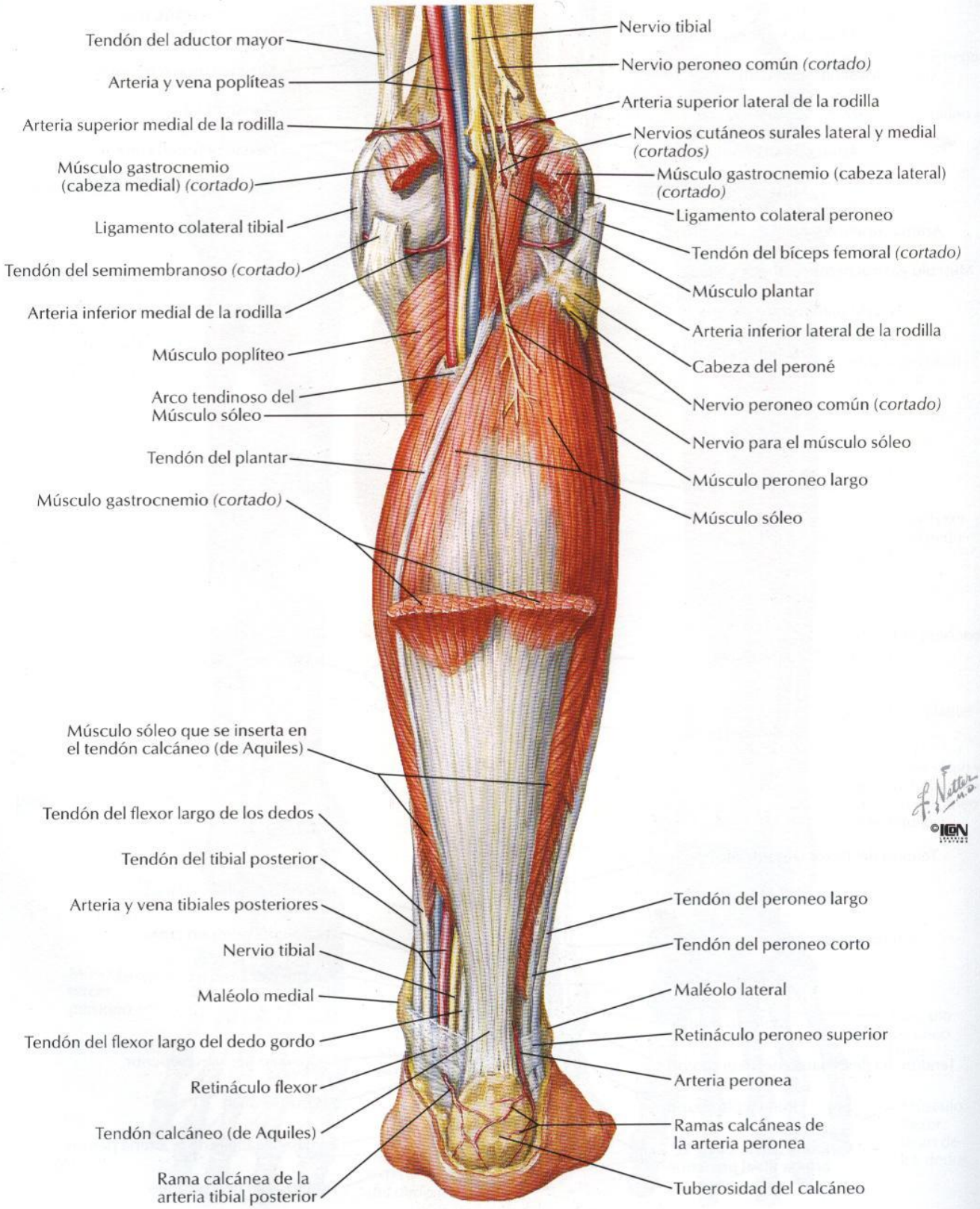

# Músculos de la pierna (disección profunda): visión posterior

VÉASE TAMBIÉN LÁMINA 505

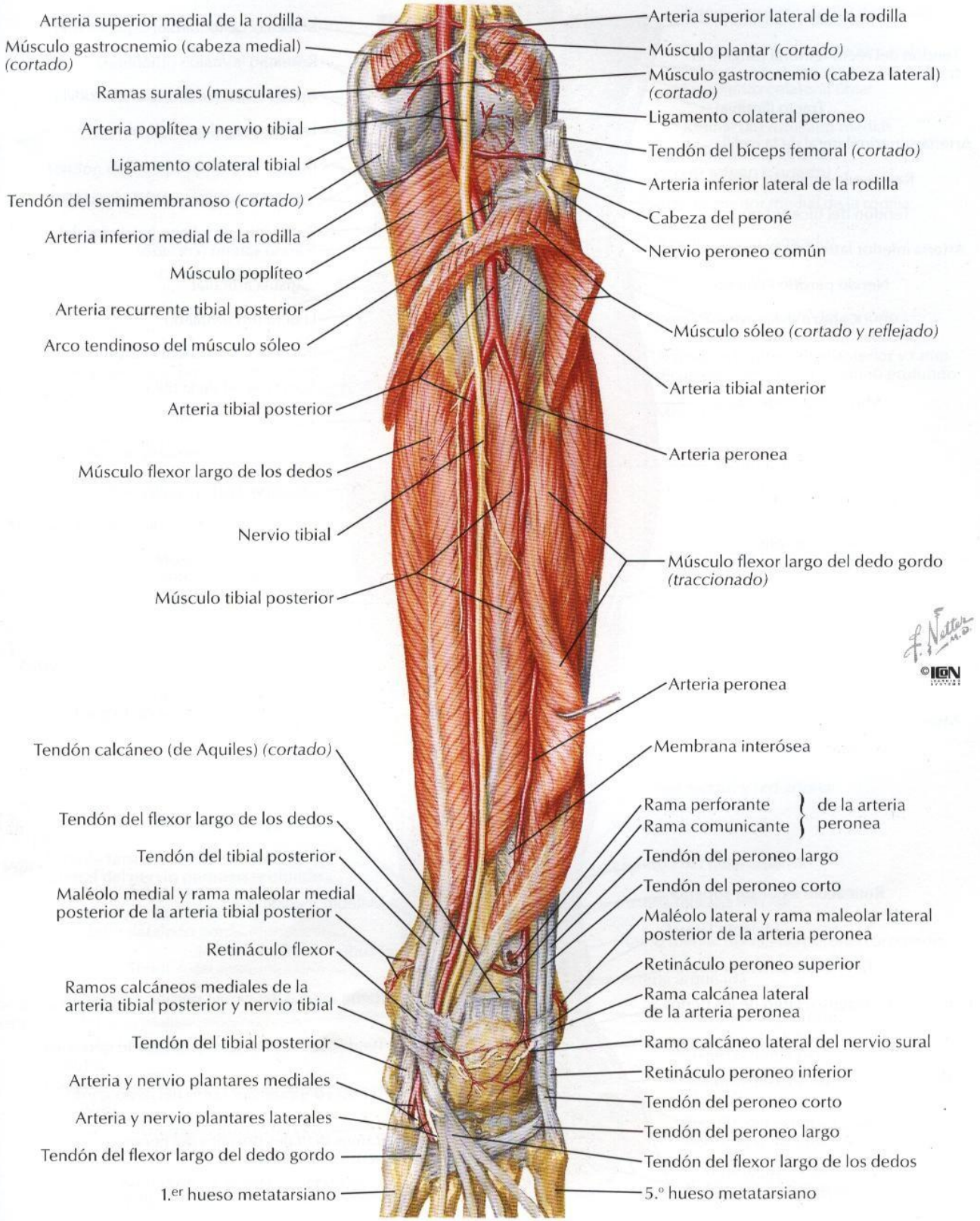

# Músculos de la pierna (disección superficial): visión anterior

*VÉASE TAMBIÉN LÁMINA 506*

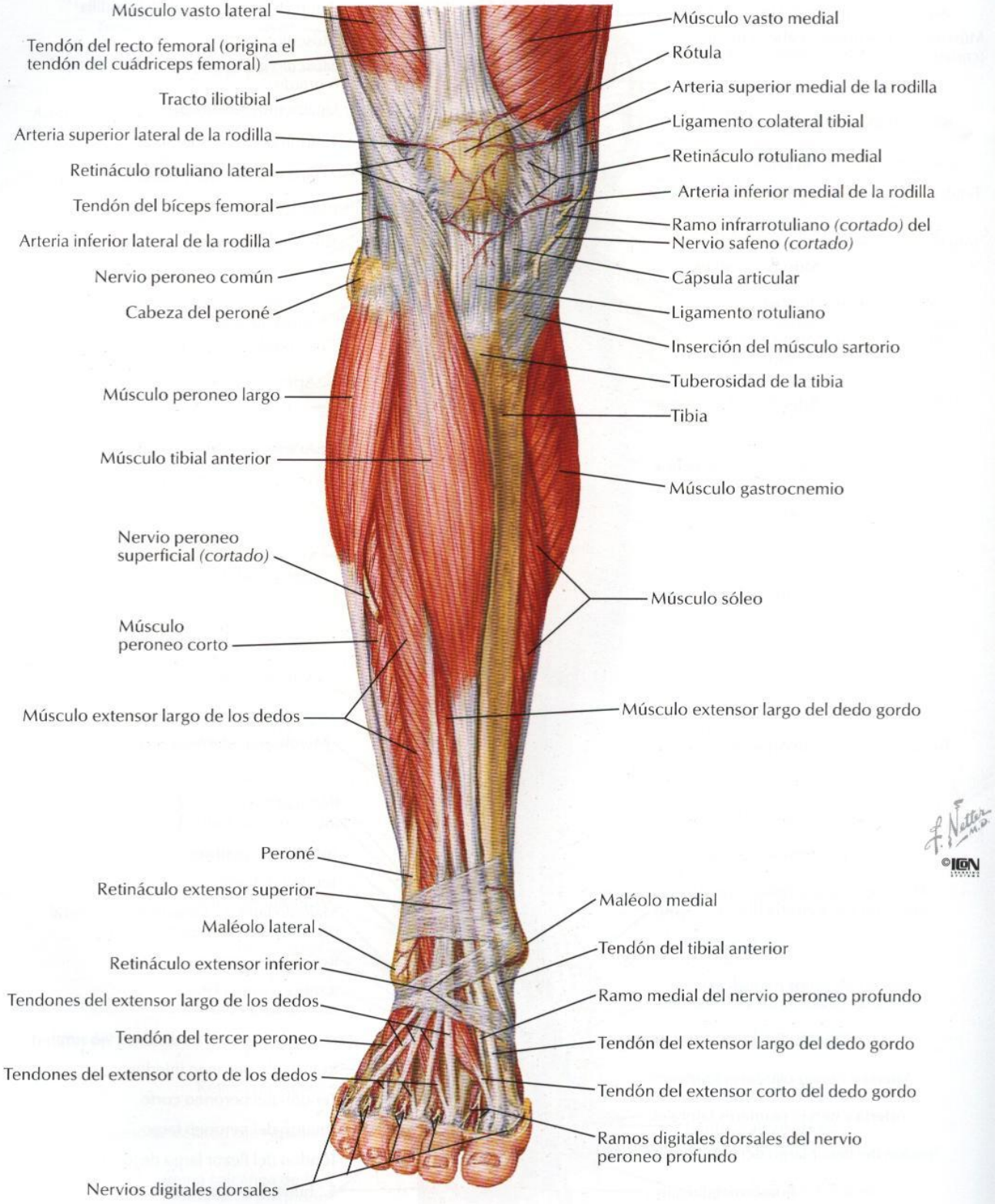

# Músculos de la pierna (disección profunda): visión anterior

VÉASE TAMBIÉN LÁMINA 506

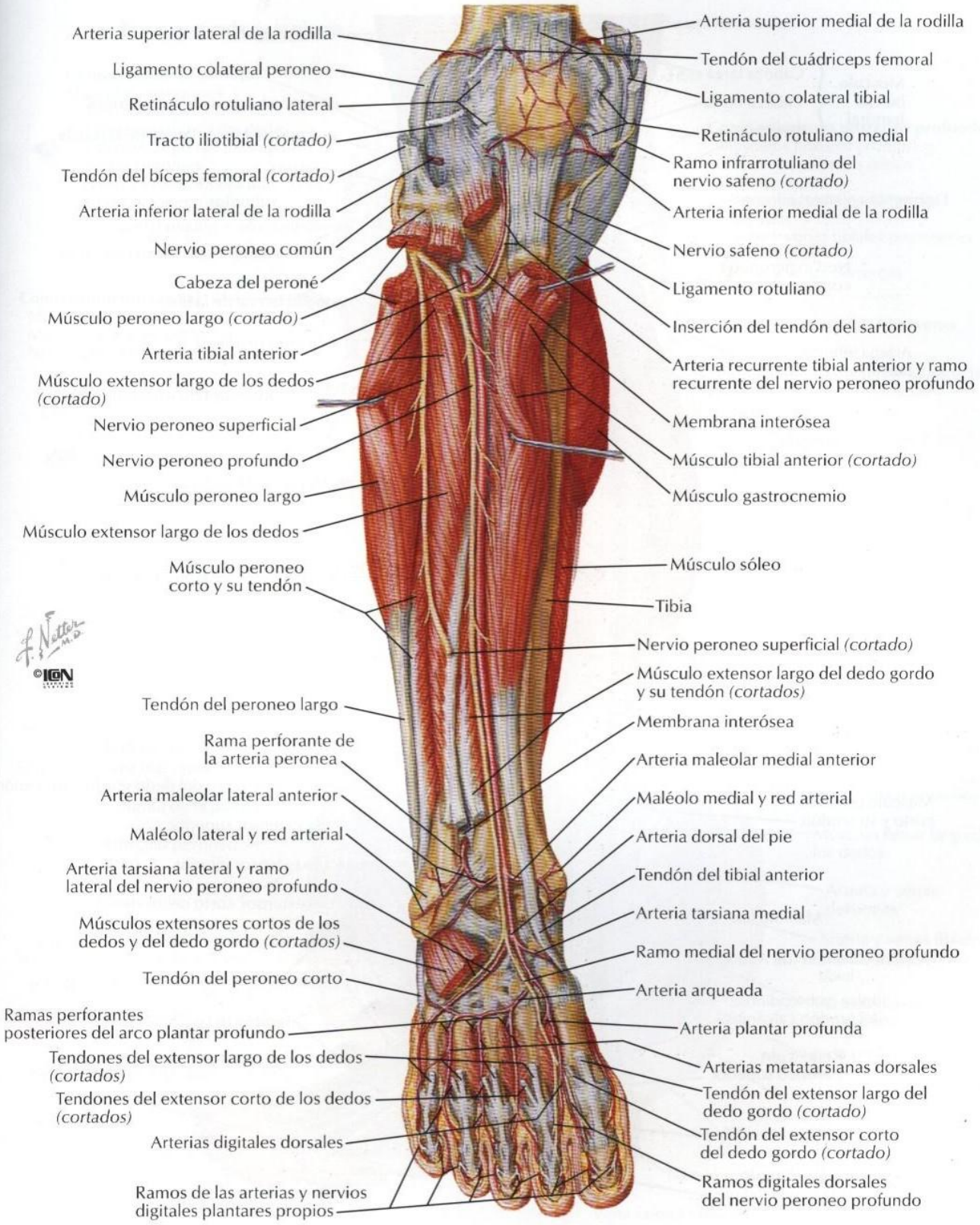

# Músculos de la pierna: visión lateral

VÉASE TAMBIÉN LÁMINA 506

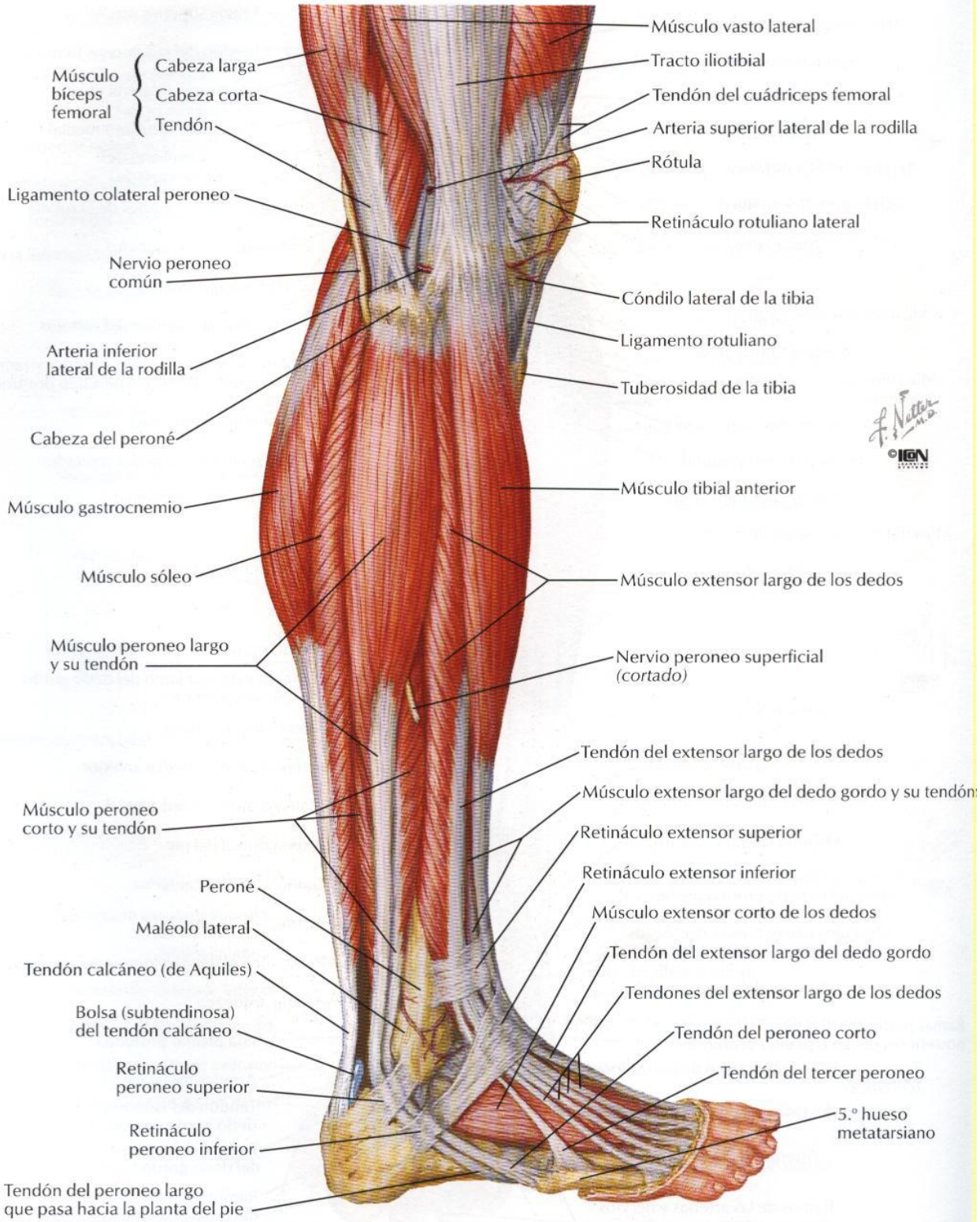

# Pierna: secciones transversales y compartimientos de la fascia

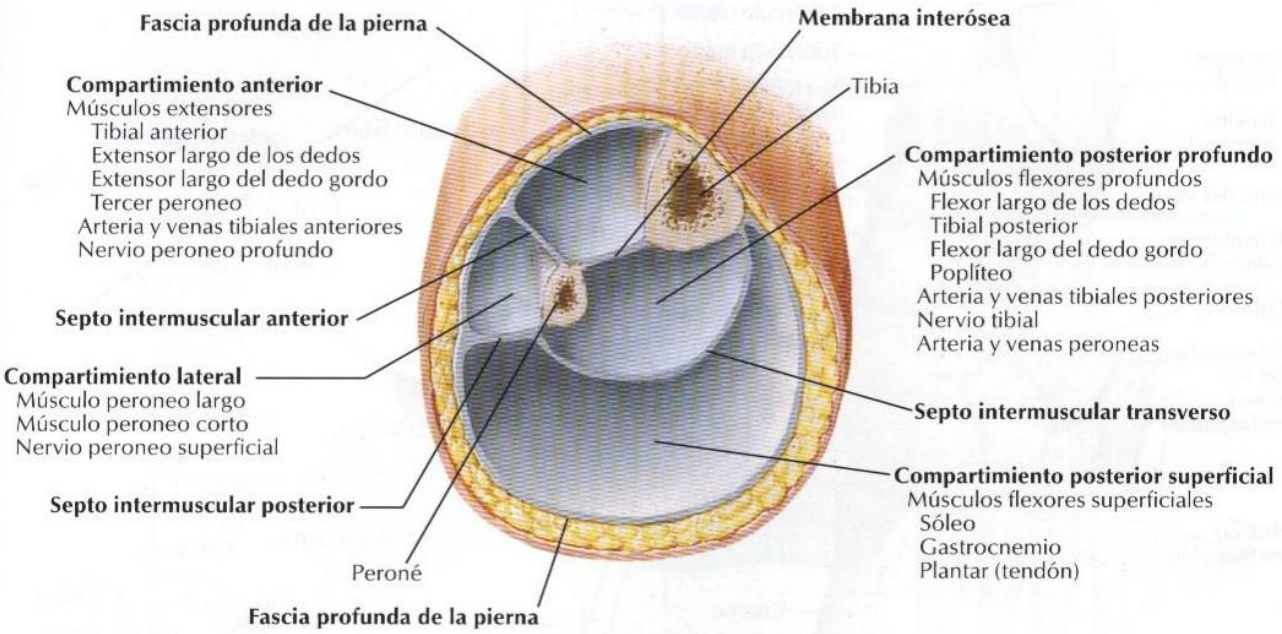

**Sección transversal justo por encima de la mitad de la pierna**

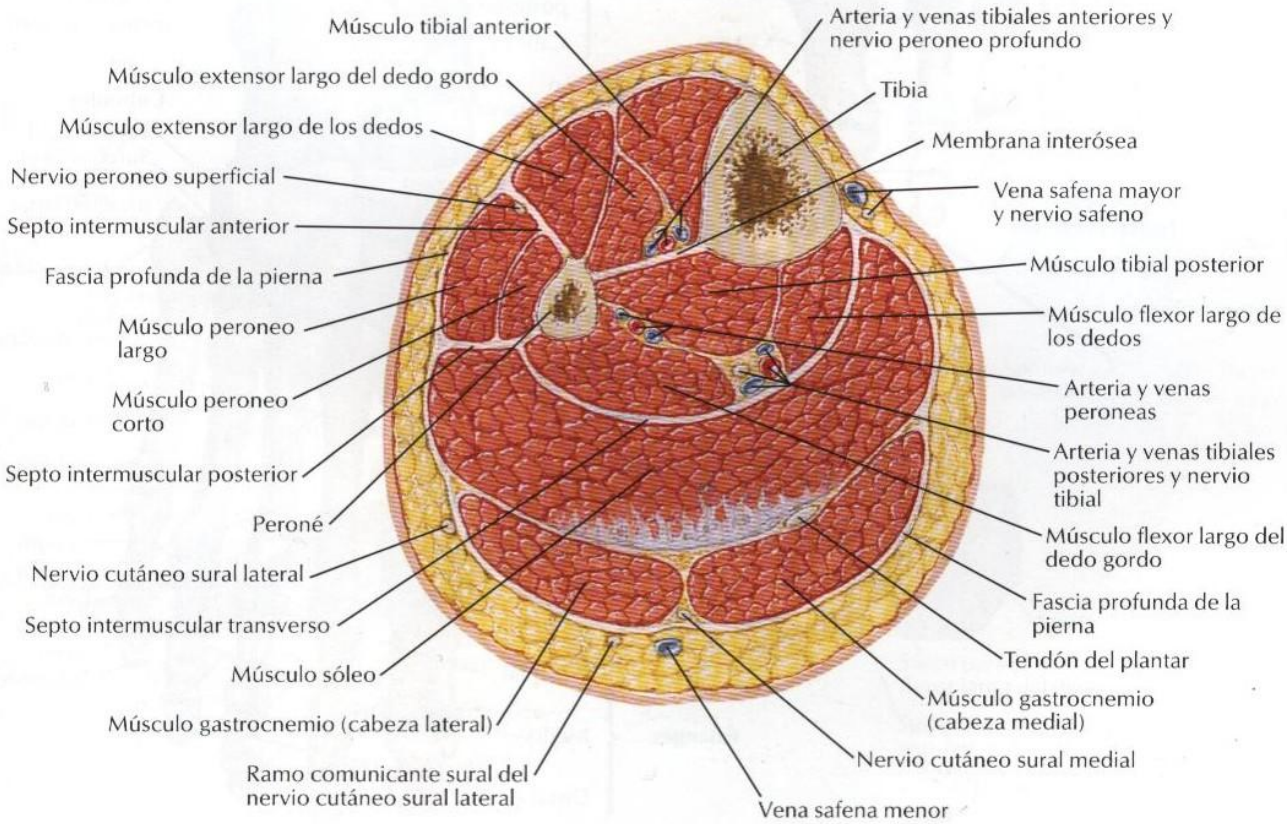

# Huesos del pie

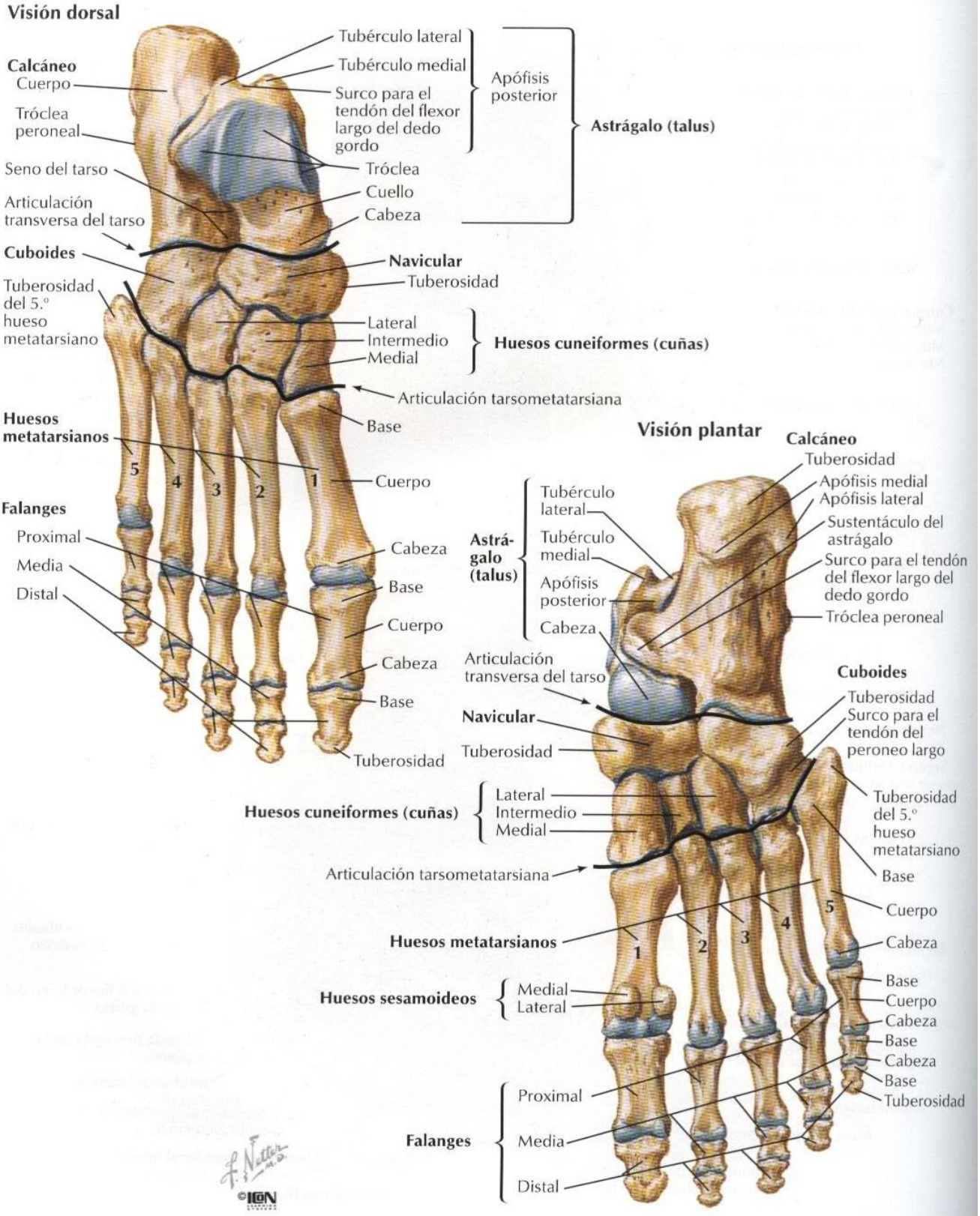

## Visión lateral

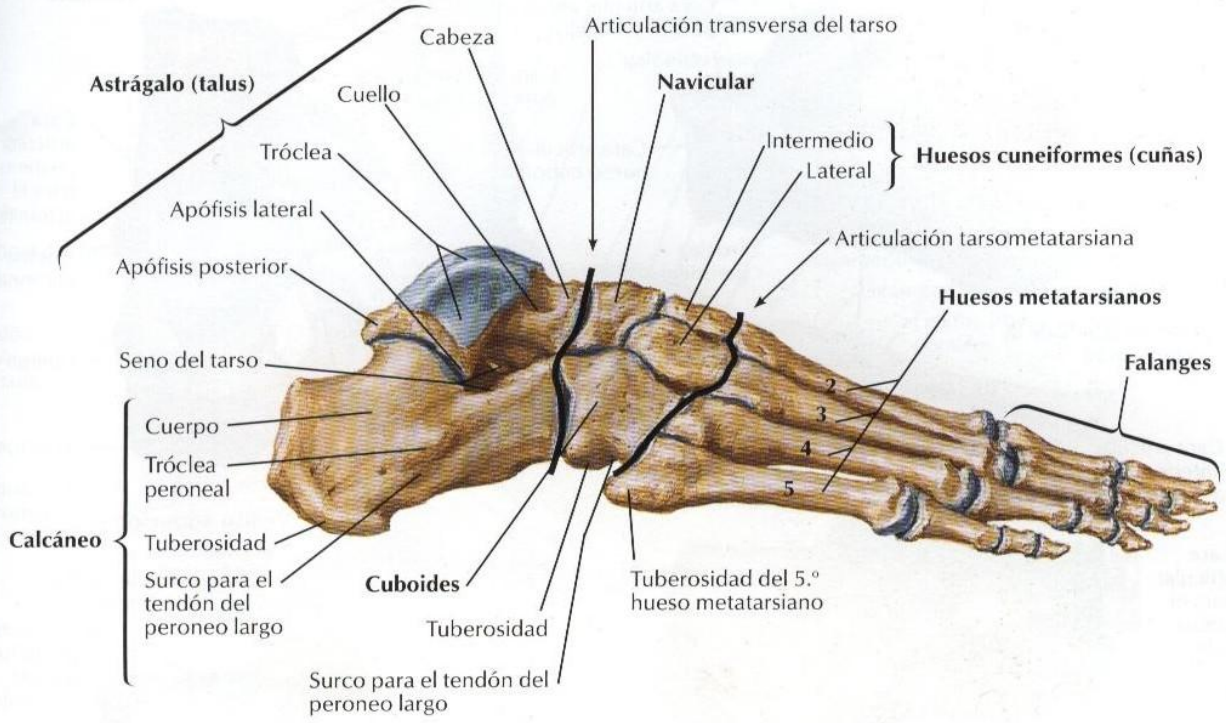


## Visión medial

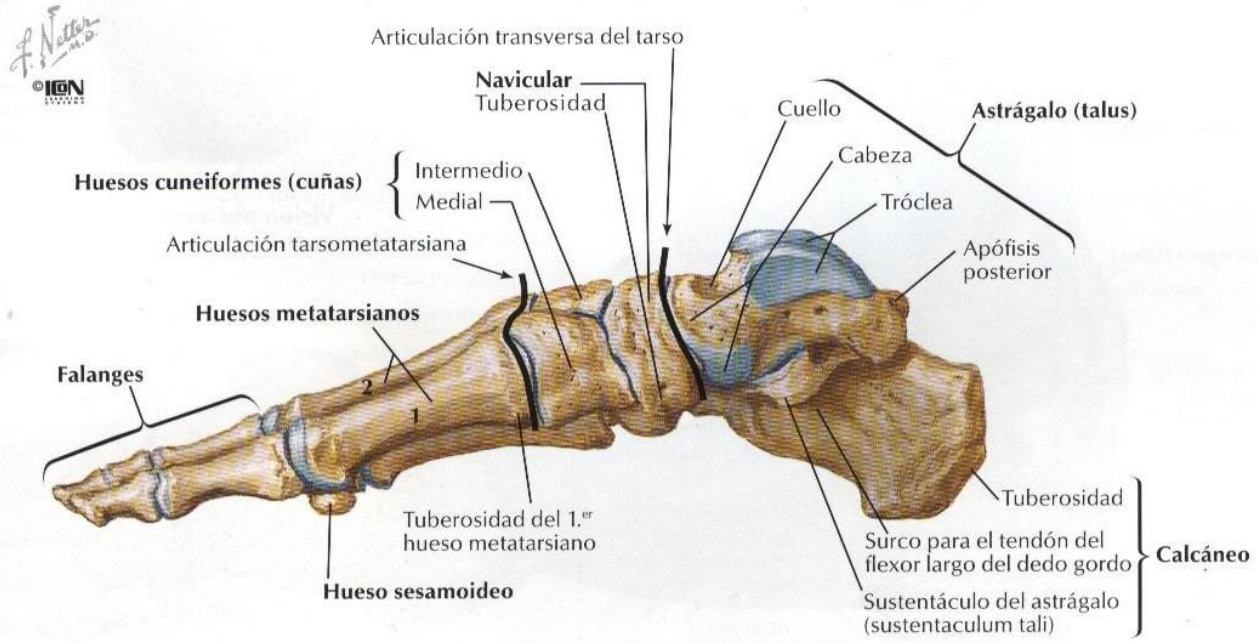

# Calcáneo

**Pie derecho**

**Visión lateral**

**Visión superior**

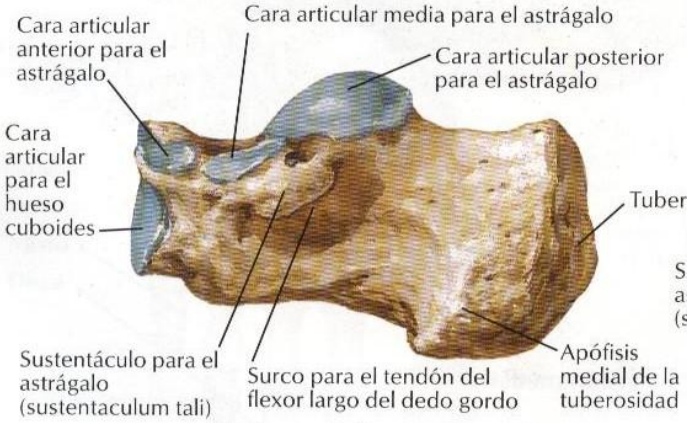


**Visión medial**

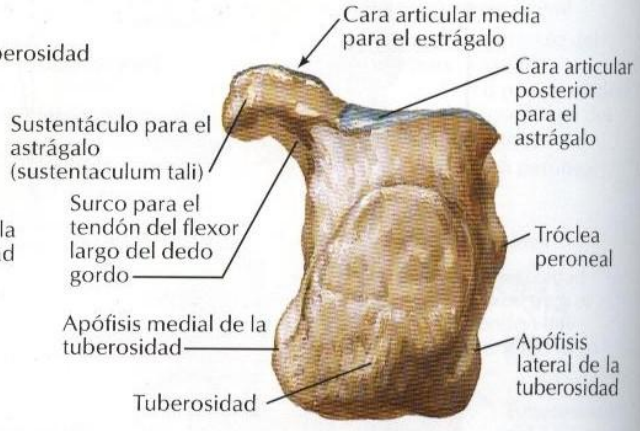


**Visión posterior**

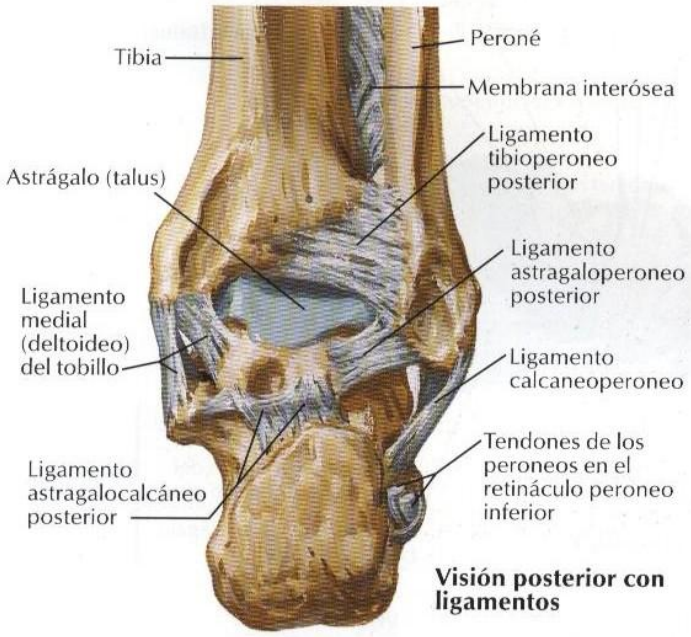


**Visión posterior con ligamentos**

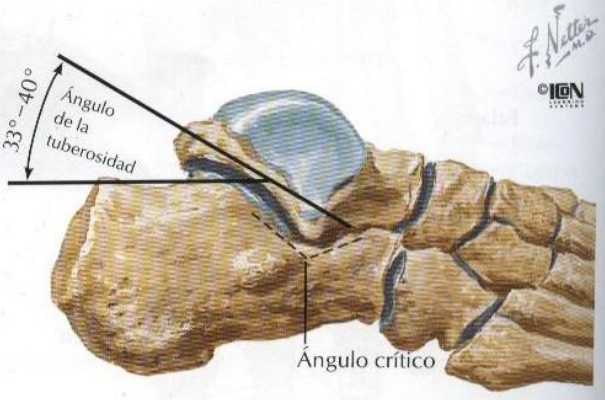


**Relaciones funcionales del calcáneo**

**Pie derecho: visión lateral**

Tibia
Peroné
Ligamentos tibioperoneos anterior y Posterior
Retináculo peroneo superior
Tendón calcáneo (de Aquiles) *(cortado)*
Retináculo peroneo inferior
Ligamento astragaloperoneo posterior
Ligamento calcaneoperoneo
Ligamento astragaloperoneo anterior
Componentes del ligamento (colateral) lateral del tobillo
Ligamento astragalocalcáneo interóseo
Ligamento astragalonavicular dorsal
Ligamento calcaneonavicular
Ligamento calcaneocuboideo
Ligamento bifurcado
Ligamento cuboideonavicular dorsal
Ligamentos cuneonaviculares dorsales
Ligamentos intercuneiformes dorsales
Ligamentos tarsometatarsianos dorsales
Ligamentos metatarsianos dorsales
Ligamento cuneocuboideo dorsal
Hueso cuboides
Ligamento calcaneocuboideo dorsal
Ligamento astragalocalcáneo lateral
Ligamento plantar largo
Tendón del peroneo largo
Tendón del peroneo corto

**Pie derecho: visión medial**

©ICON

Tibia
Ligamento medial (deltoideo) del tobillo
Porción tibioastragalina posterior
Porción tibiocalcánea
Porción tibionavicular
Porción tibioastragalina anterior
Ligamento astragalocalcáneo medial
Apófisis posterior del astrágalo
Ligamento astragalocalcáneo posterior
Tendón calcáneo (de Aquiles) *(cortado)*
Ligamento astragalonavicular dorsal
Hueso navicular
Ligamentos cuneonaviculares dorsales
Hueso cuneiforme (cuña) medial
Ligamento intercuneiforme dorsal
Ligamentos tarsometatarsianos dorsales
1.er hueso metatarsiano
Tuberosidad
Sustentáculo para el astrágalo (sustentaculum tali)
Tendón del tibial anterior
Tendón del tibial posterior
Ligamento plantar corto
Ligamento calcaneo-navicular plantar (resorte)
Ligamento plantar largo

# Ligamentos y tendones del pie: visión plantar

Tendón del flexor largo de los dedos para el 2.º dedo *(cortado)*
Tendón del flexor corto de los dedos para el 2.º dedo *(cortado)*
4.ª falange distal
4.ª falange media
Ligamentos metatarsianos transversos profundos
5.ª falange proximal
Tendón del 4.º lumbrical *(cortado)*
Tendones del abductor y flexor corto del dedo pequeño *(cortados)*
Ligamentos plantares (placas)
Músculos interóseos *(cortados)*
5.º hueso metatarsiano
Ligamentos metatarsianos plantares
Tuberosidad del 5.º hueso metatarsiano
Tendón del peroneo corto
Hueso cuboides
Tendón del peroneo largo
Tuberosidad del hueso cuboides
Ligamento plantar largo
Ligamento calcaneocuboideo plantar (plantar corto)
Calcáneo
Apófisis medial y Apófisis lateral de la Tuberosidad del calcáneo
Falange distal del dedo gordo
Articulación interfalángica (IF)
Tendón del flexor largo del dedo gordo *(cortado)*
Falange proximal del dedo gordo
Articulación metatarsofalángica (MF)
Huesos sesamoideos
Tendones del abductor del dedo gordo y cabeza medial del flexor corto del dedo gordo (cortados)
Tendones del aductor del dedo gordo y cabeza lateral del flexor corto del dedo gordo *(cortados)*
1.er hueso metatarsiano
Ligamentos tarsometatarsianos plantares
Hueso cuneiforme (cuña) medial
Tendón del tibial anterior *(cortado)*
Ligamento cuneonavicular plantar
Ligamento cuboideonavicular plantar
Tuberosidad del hueso navicular
Ligamento calcaneonavicular plantar (resorte)
Tendón del tibial posterior
Tendón del flexor largo de los dedos *(cortado)*
Sustentáculo para el astrágalo (sustentaculum tali)
Tendón del flexor largo del dedo gordo *(cortado)*
Apófisis posterior del astrágalo (tubérculos medial y lateral)

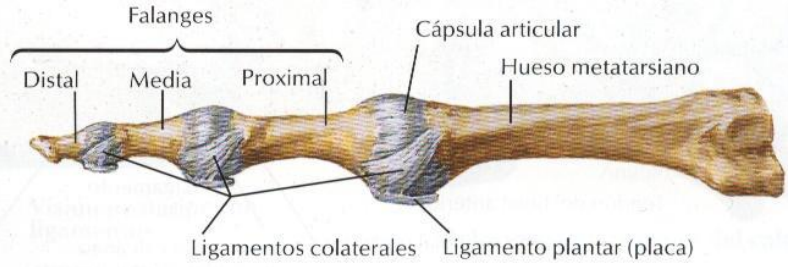


**Cápsulas y ligamentos de las articulaciones metatarsofalángicas e interfalángicas: visión lateral**

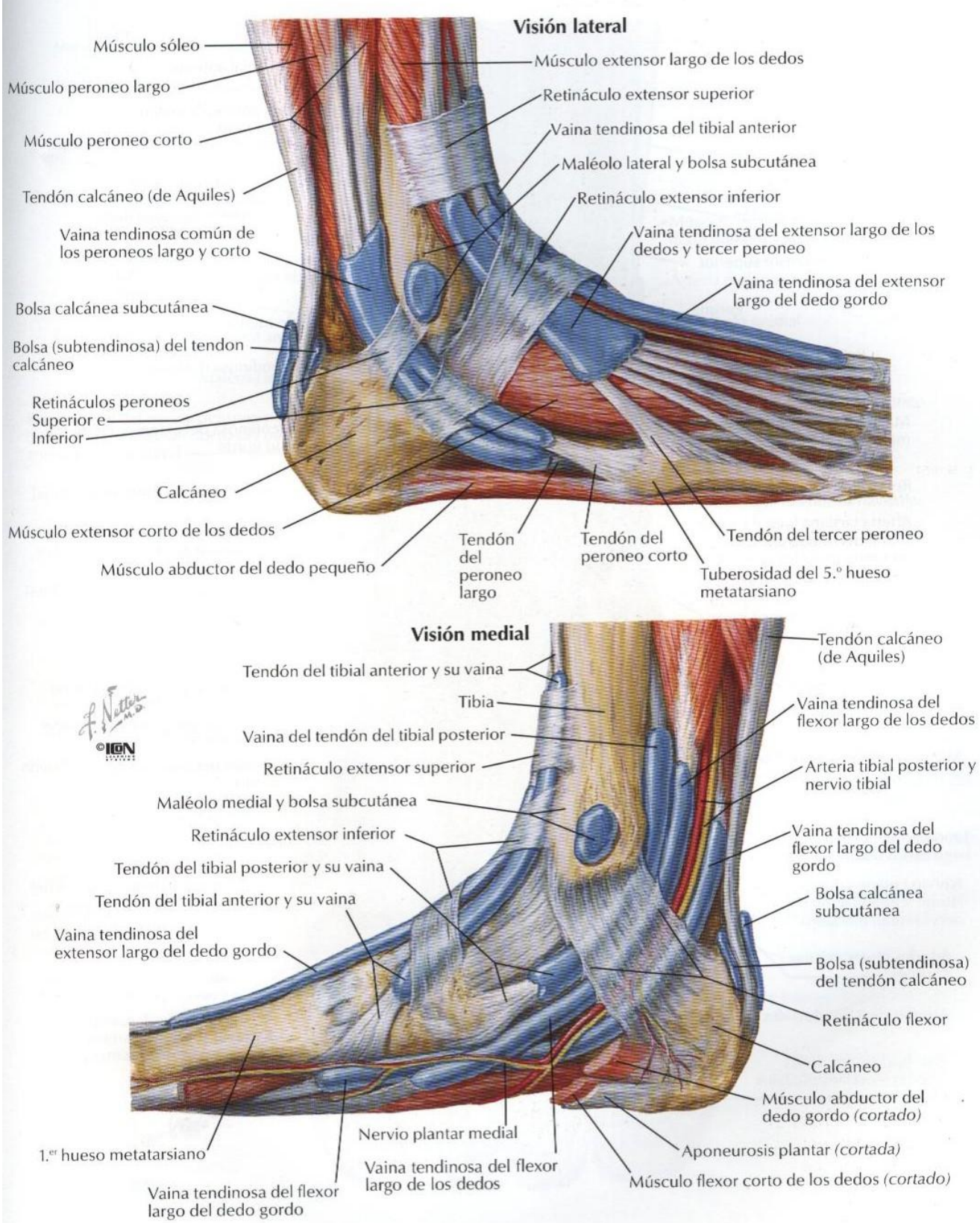
Visión lateral
Músculo sóleo
Músculo peroneo largo
Músculo peroneo corto
Tendón calcáneo (de Aquiles)
Vaina tendinosa común de los peroneos largo y corto
Bolsa calcánea subcutánea
Bolsa (subtendinosa) del tendon calcáneo
Retináculos peroneos Superior e Inferior
Calcáneo
Músculo extensor corto de los dedos
Músculo abductor del dedo pequeño
Tendón del peroneo largo
Tendón del peroneo corto
Tuberosidad del 5.º hueso metatarsiano
Tendón del tercer peroneo
Vaina tendinosa del extensor largo del dedo gordo
Vaina tendinosa del extensor largo de los dedos y tercer peroneo
Retináculo extensor inferior
Maléolo lateral y bolsa subcutánea
Vaina tendinosa del tibial anterior
Retináculo extensor superior
Músculo extensor largo de los dedos
Visión medial
Tendón del tibial anterior y su vaina
Tibia
Vaina del tendón del tibial posterior
Retináculo extensor superior
Maléolo medial y bolsa subcutánea
Retináculo extensor inferior
Tendón del tibial posterior y su vaina
Tendón del tibial anterior y su vaina
Vaina tendinosa del extensor largo del dedo gordo
1.er hueso metatarsiano
Vaina tendinosa del flexor largo del dedo gordo
Nervio plantar medial
Vaina tendinosa del flexor largo de los dedos
Músculo flexor corto de los dedos (cortado)
Aponeurosis plantar (cortada)
Músculo abductor del dedo gordo (cortado)
Calcáneo
Retináculo flexor
Bolsa (subtendinosa) del tendón calcáneo
Bolsa calcánea subcutánea
Vaina tendinosa del flexor largo del dedo gordo
Arteria tibial posterior y nervio tibial
Vaina tendinosa del flexor largo de los dedos
Tendón calcáneo (de Aquiles)
F. Netter M.D.
©ICON

# Músculos del dorso del pie: disección superficial

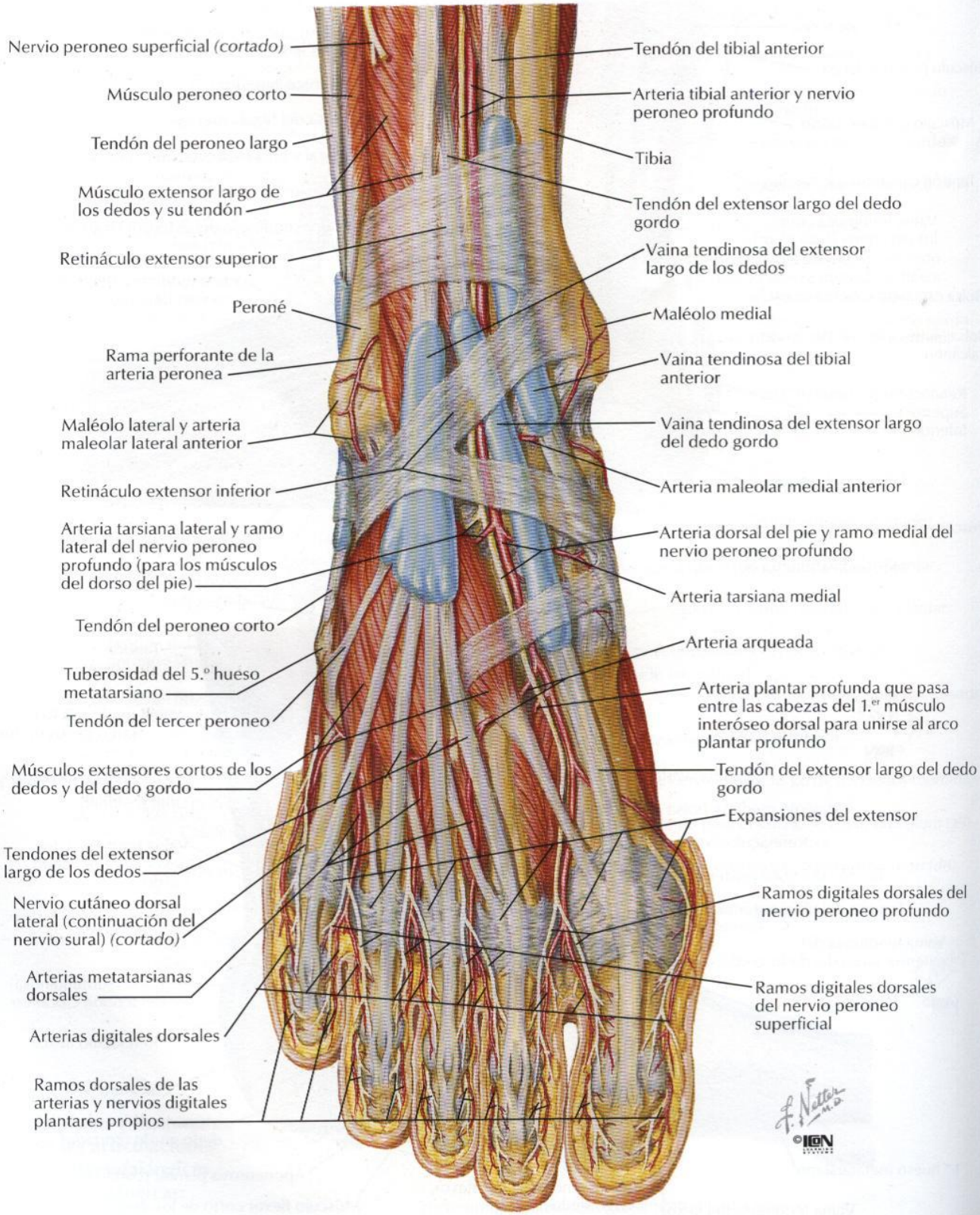

# Dorso del pie: disección profunda

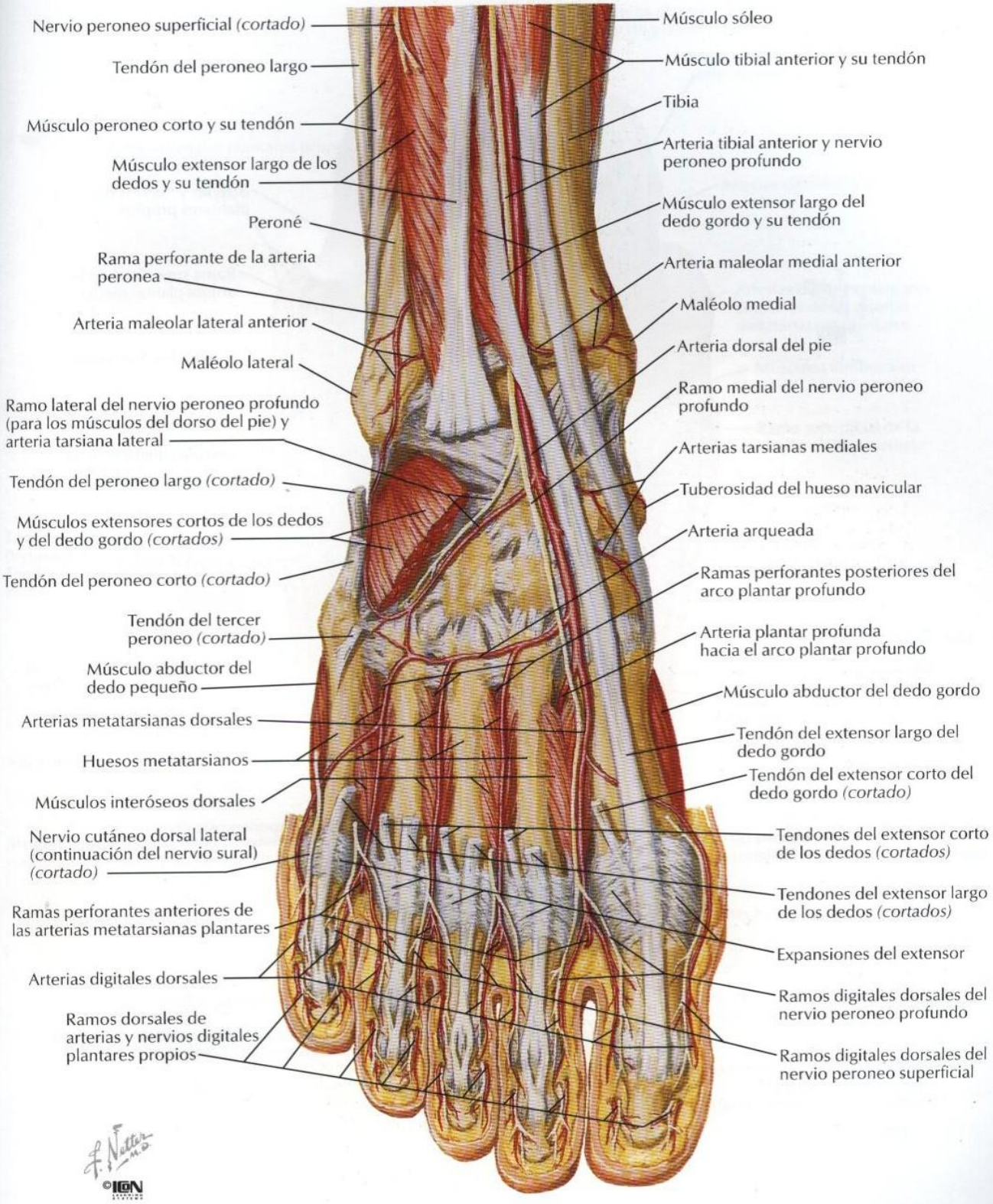

# Planta del pie: disección superficial

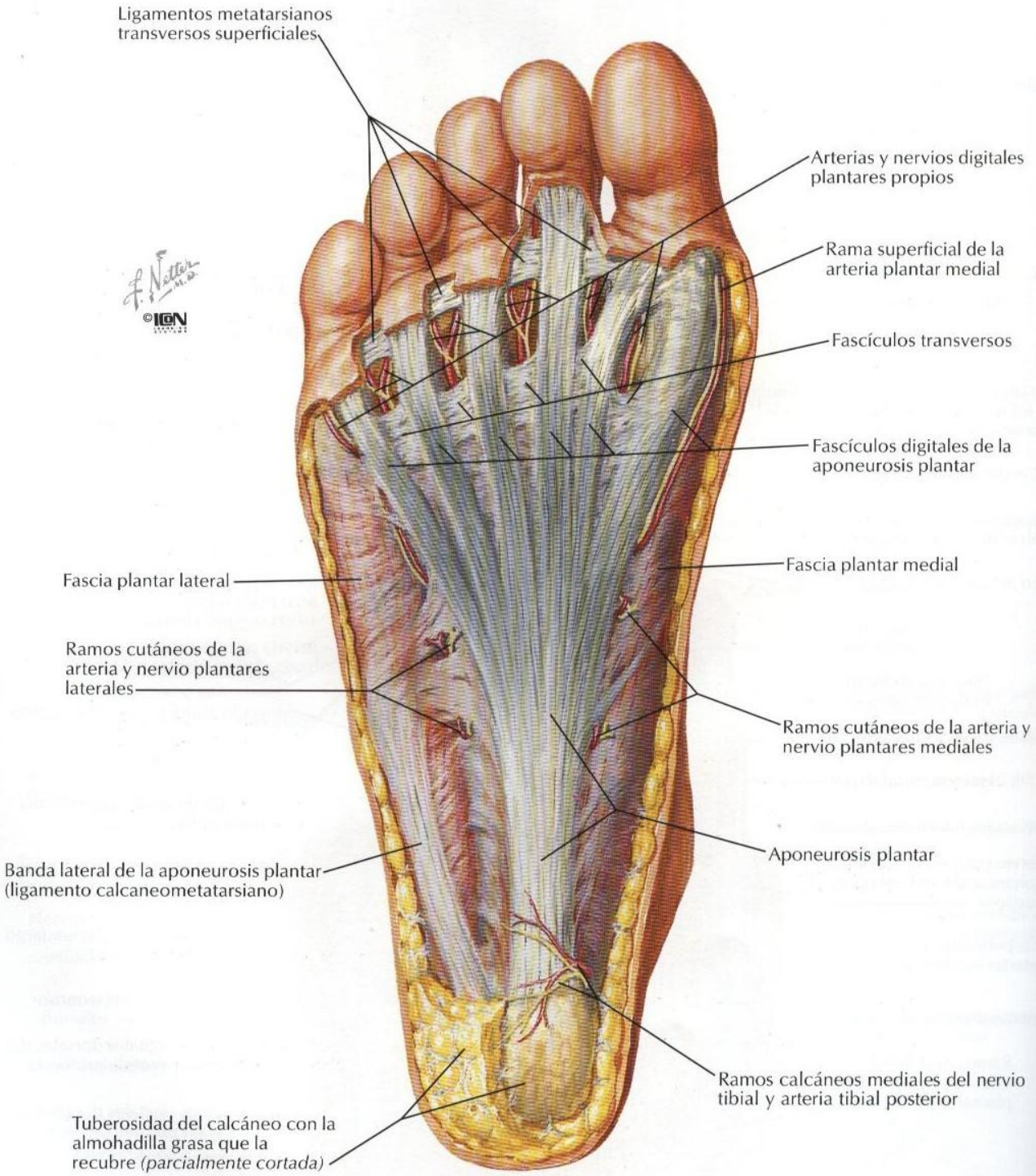

# Músculos de la planta del pie: primer plano

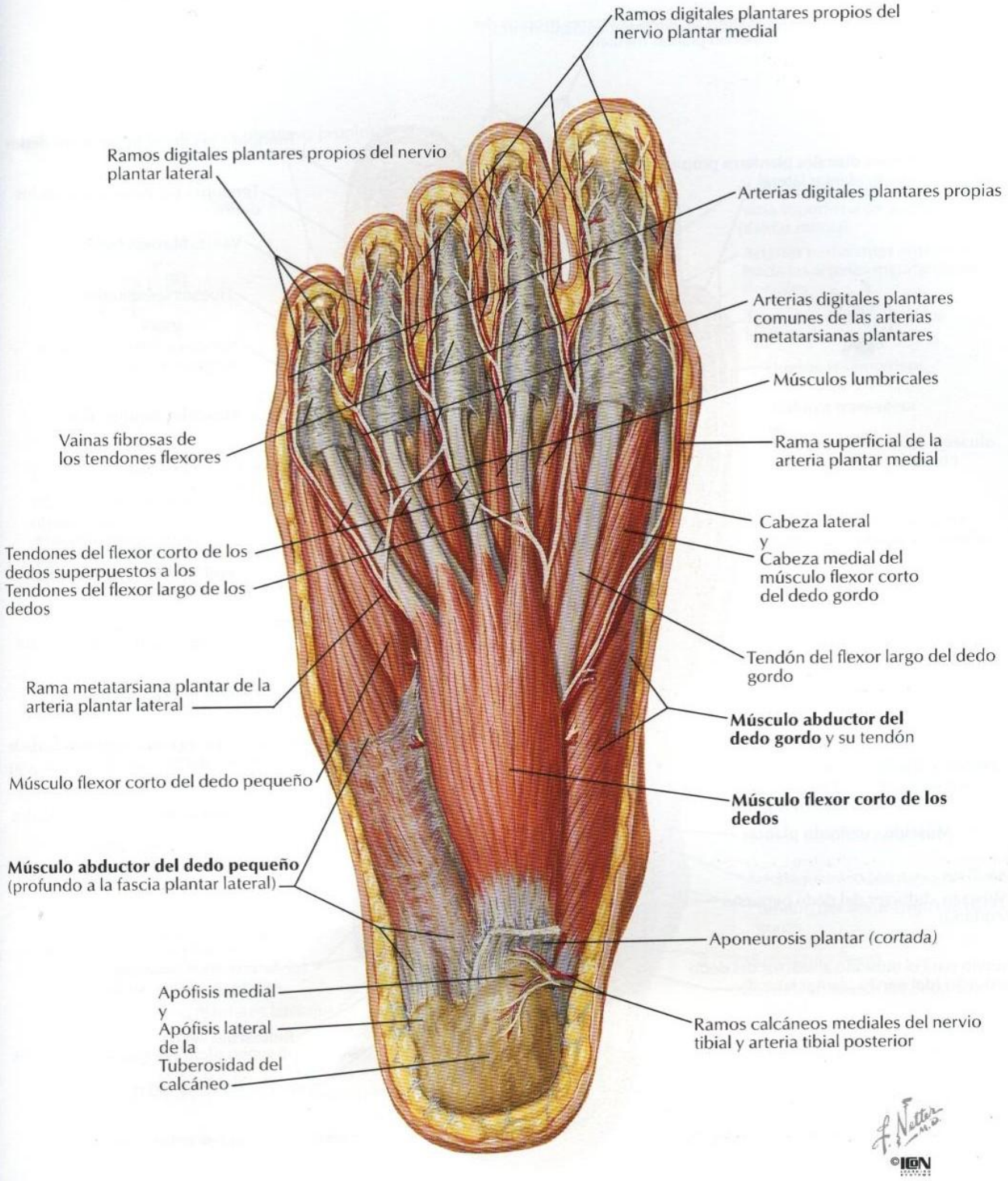

# Músculos de la planta del pie: segundo plano

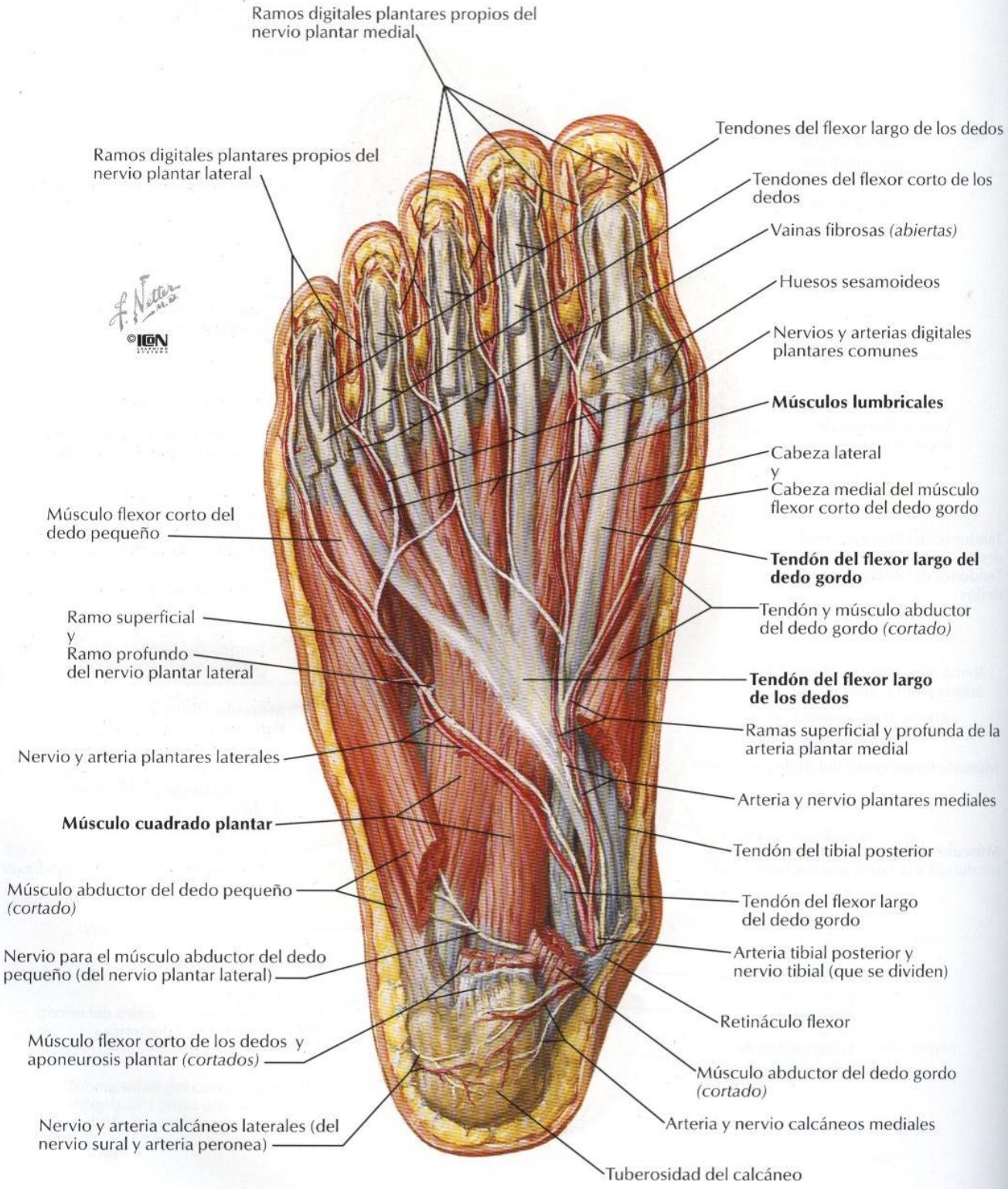

# Músculos de la planta del pie: tercer plano

# Músculos interóseos y arterias profundas del pie

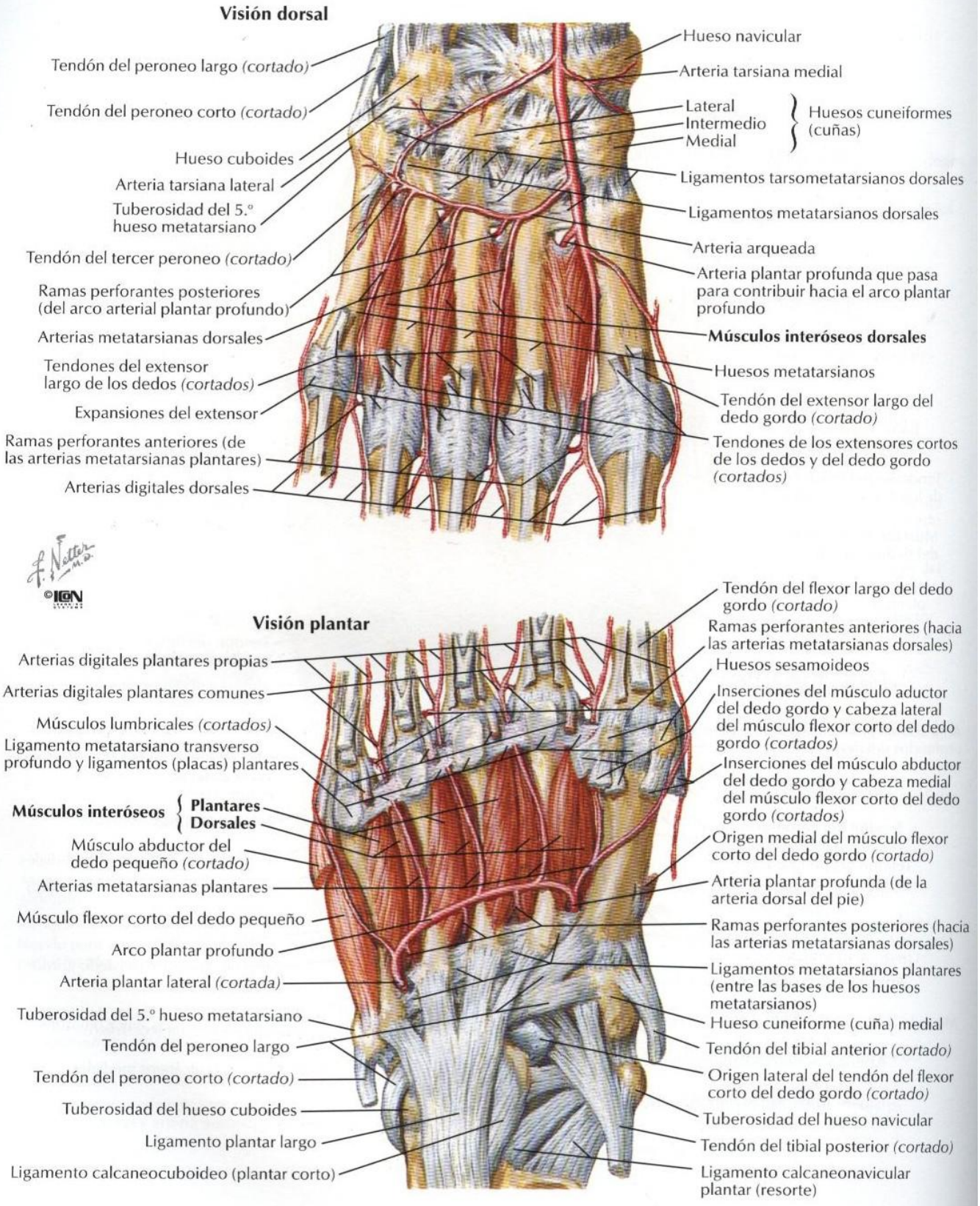

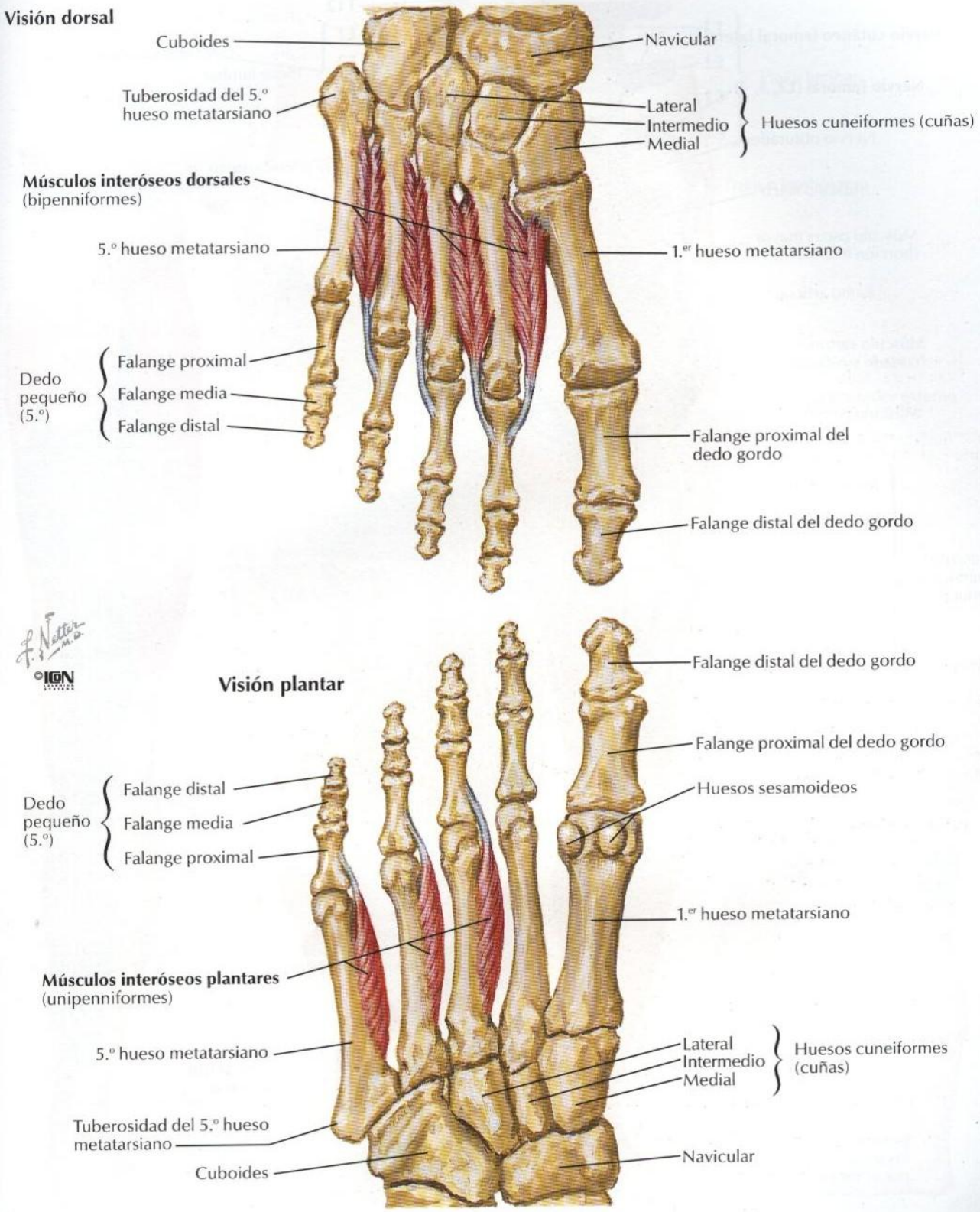
Visión dorsal
Cuboides
Navicular
Tuberosidad del 5.º hueso metatarsiano
Lateral
Intermedio
Medial
Huesos cuneiformes (cuñas)
Músculos interóseos dorsales (bipenniformes)
5.º hueso metatarsiano
1.er hueso metatarsiano
Dedo pequeño (5.º)
Falange proximal
Falange media
Falange distal
Falange proximal del dedo gordo
Falange distal del dedo gordo
©IGN
Visión plantar
Falange distal del dedo gordo
Falange proximal del dedo gordo
Huesos sesamoideos
Dedo pequeño (5.º)
Falange distal
Falange media
Falange proximal
1.er hueso metatarsiano
Músculos interóseos plantares (unipenniformes)
5.º hueso metatarsiano
Lateral
Intermedio
Medial
Huesos cuneiformes (cuñas)
Tuberosidad del 5.º hueso metatarsiano
Cuboides
Navicular

# Nervios femoral y cutáneo femoral lateral

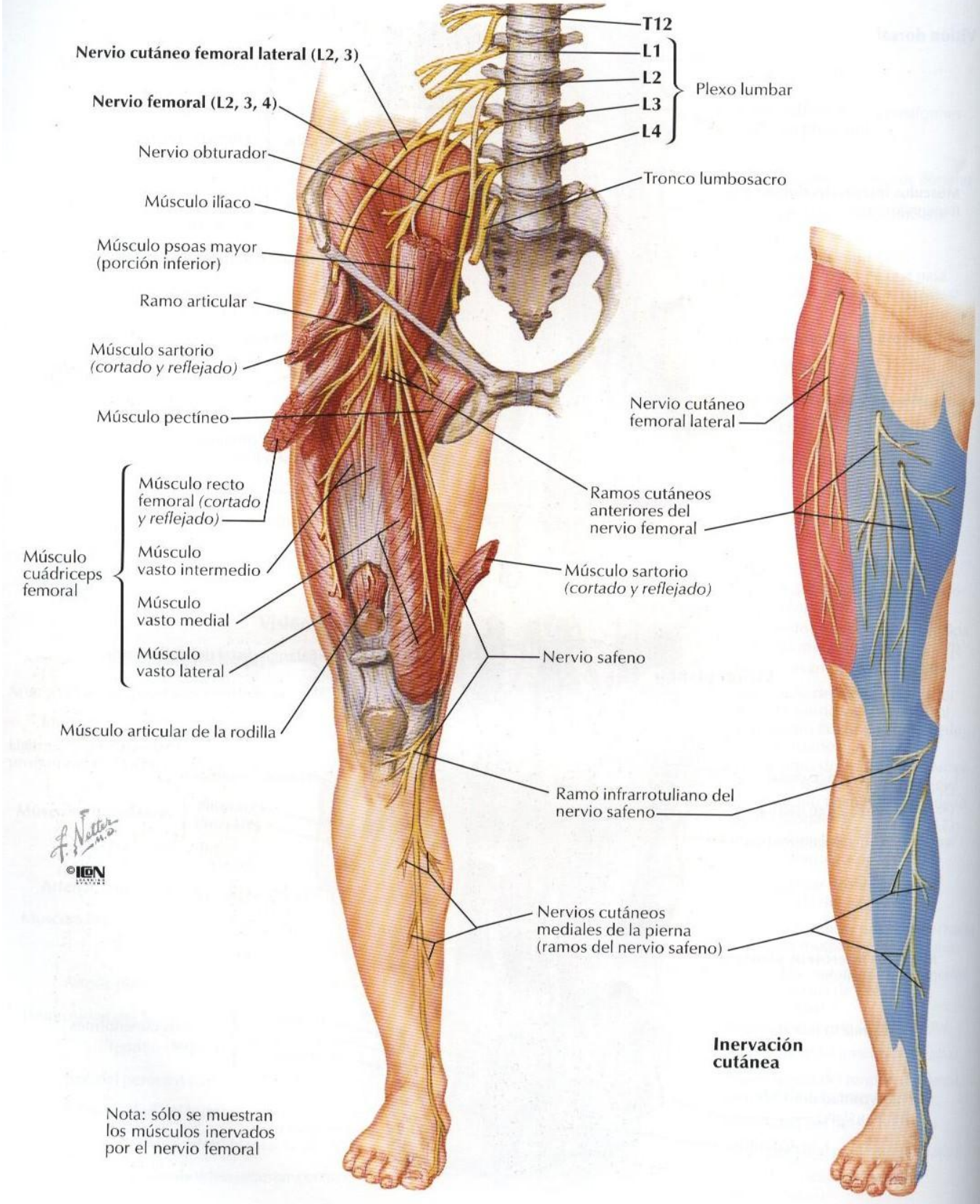

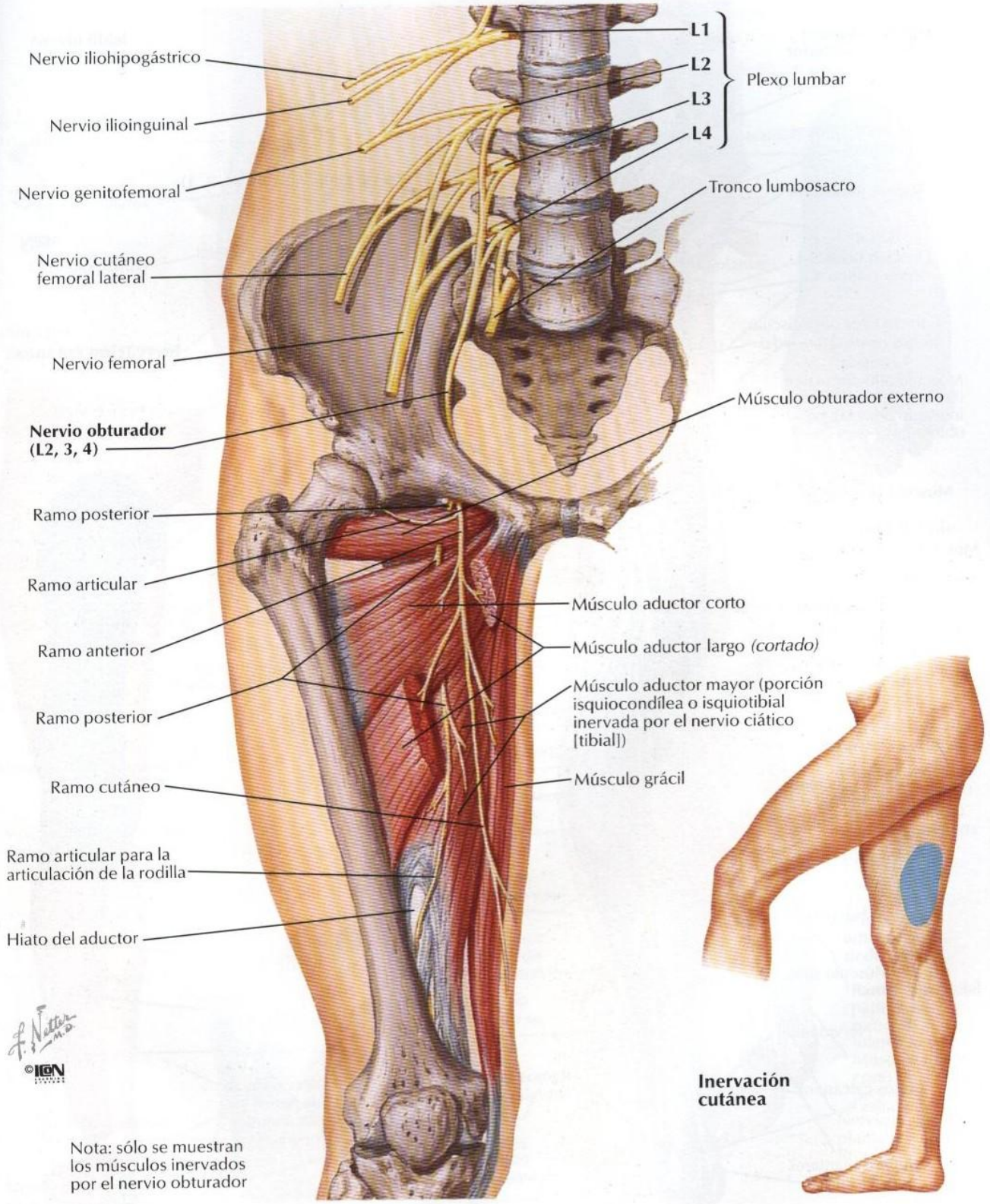
L1
L2
L3
L4
Plexo lumbar
Nervio iliohipogástrico
Nervio ilioinguinal
Nervio genitofemoral
Tronco lumbosacro
Nervio cutáneo femoral lateral
Nervio femoral
Músculo obturador externo
Nervio obturador (L2, 3, 4)
Ramo posterior
Ramo articular
Ramo anterior
Ramo posterior
Ramo cutáneo
Ramo articular para la articulación de la rodilla
Hiato del aductor
Músculo aductor corto
Músculo aductor largo (cortado)
Músculo aductor mayor (porción isquiocondílea o isquiotibial inervada por el nervio ciático [tibial])
Músculo grácil
Inervación cutánea
Nota: sólo se muestran los músculos inervados por el nervio obturador
©IGN

# Nervios ciático y cutáneo femoral posterior

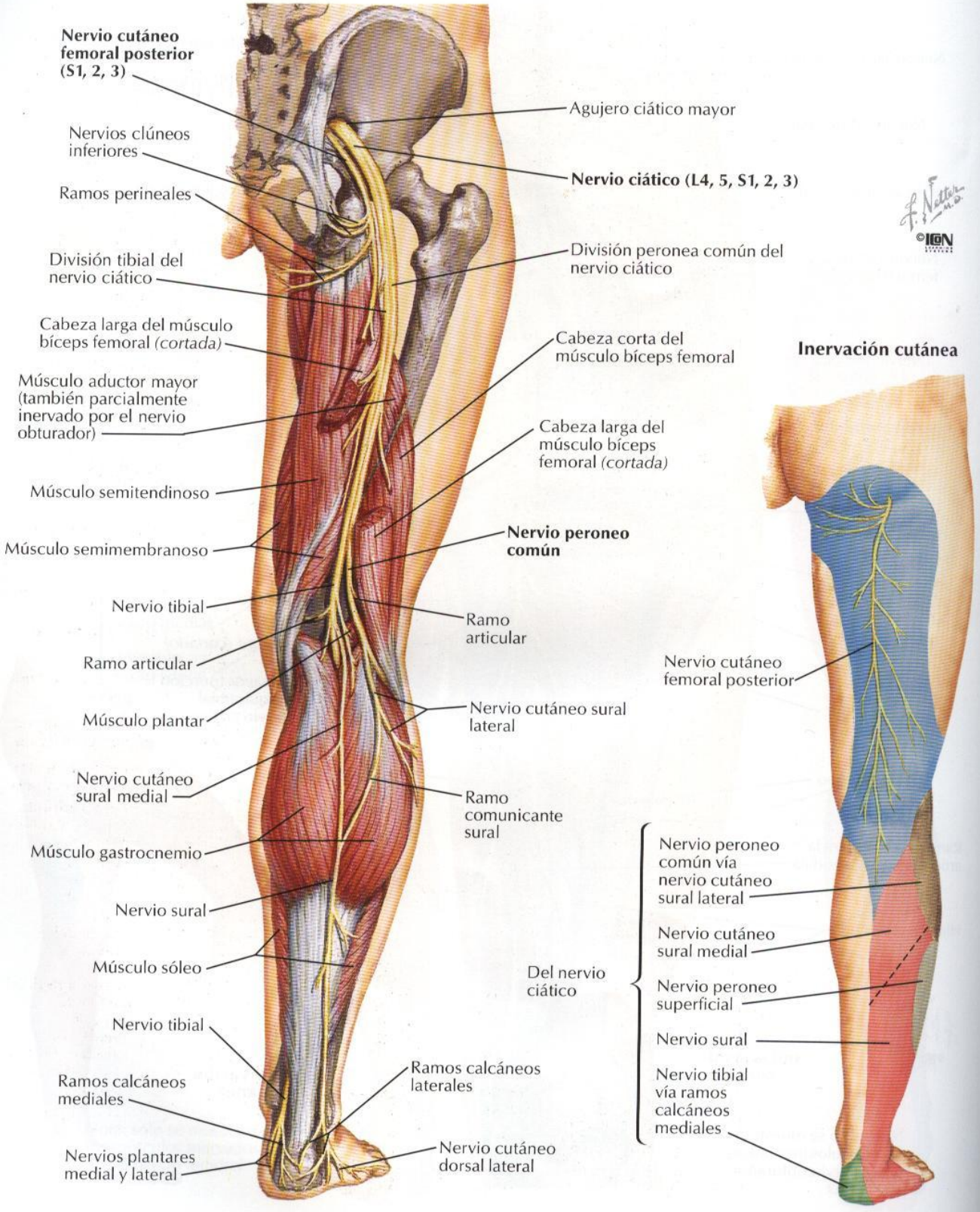

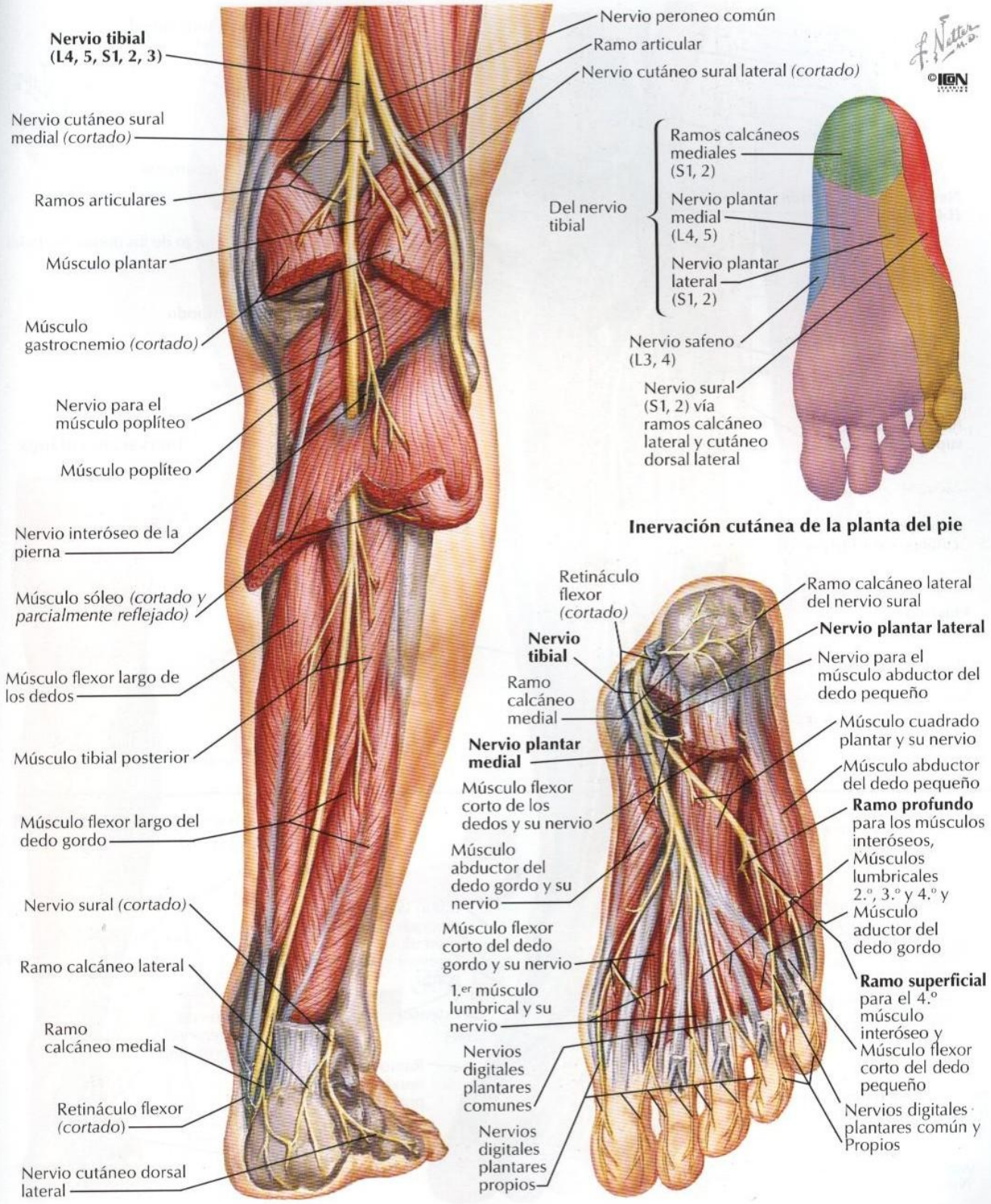


Nota: no se muestran los ramos articulares

# Nervio peroneo común

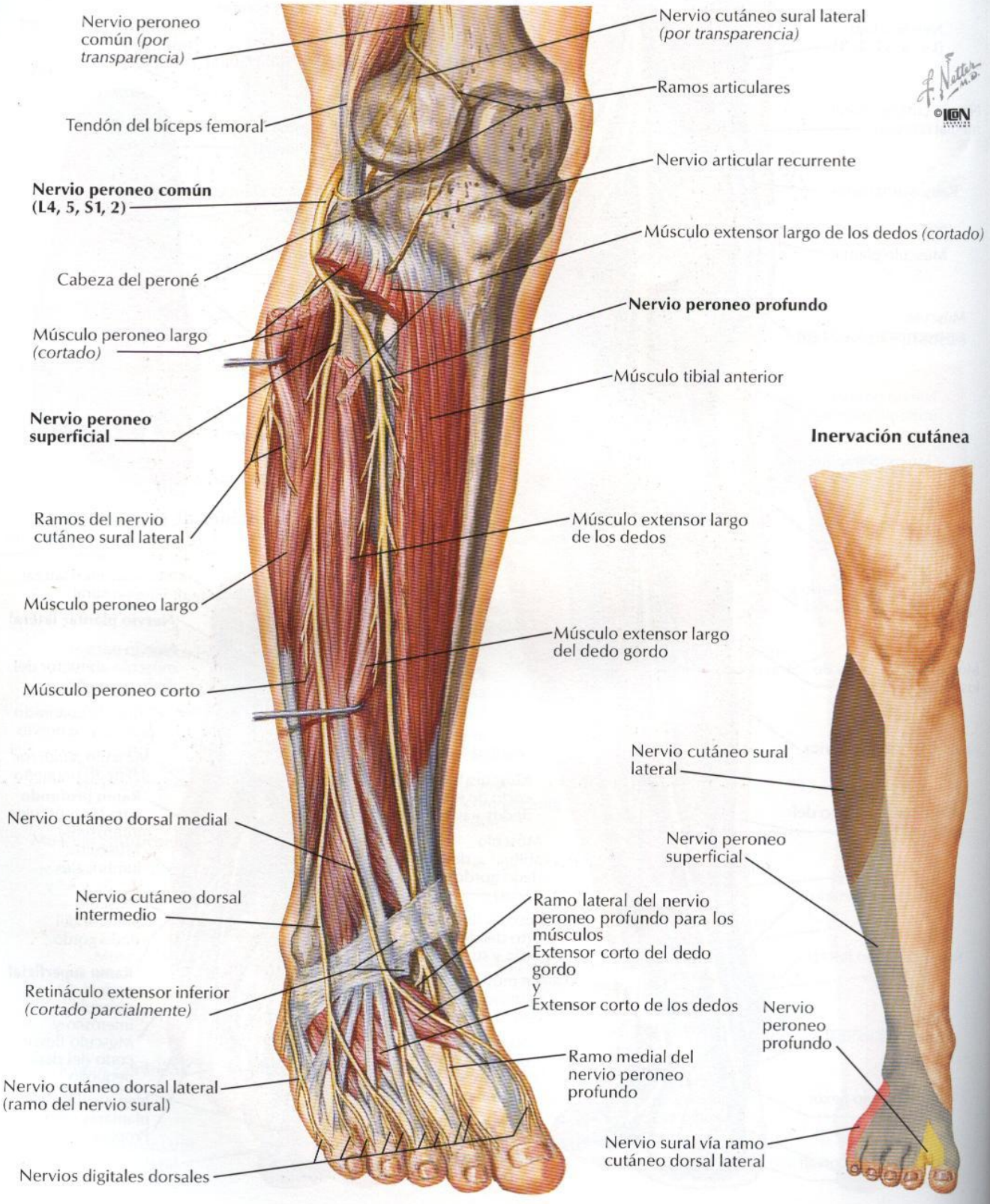

# Dermatomas del miembro inferior

T10
T11
T12
L1
S2
S3
L2
L3
L4
L5
S1

Zonas sensitivas autónomas

L3
L4
L5

Visión anterior

L1
L2
L3
L4
L5
S1
S2
S3
S4
S5
Co
T12
S2
S1
L1
L2
L3
L5
L5
S1
L4
L4
L5
S1

Visión posterior

## Inervación segmentaria de los movimientos del miembro inferior

Cadera

L2, 3

Flexión

L5, S1

Extensión

Rodilla

Extensión

L3, 4

L5, S1

Flexión

Dorsiflexión o flexión dorsal

L4, 5

S1, 2

Tobillo

Flexión plantar

L4, 5

Inversión

L5, S1

Eversión

Pie

F. Netter M.D.
©ICON LEARNING

# Nervios y venas superficiales del miembro inferior: visión anterior

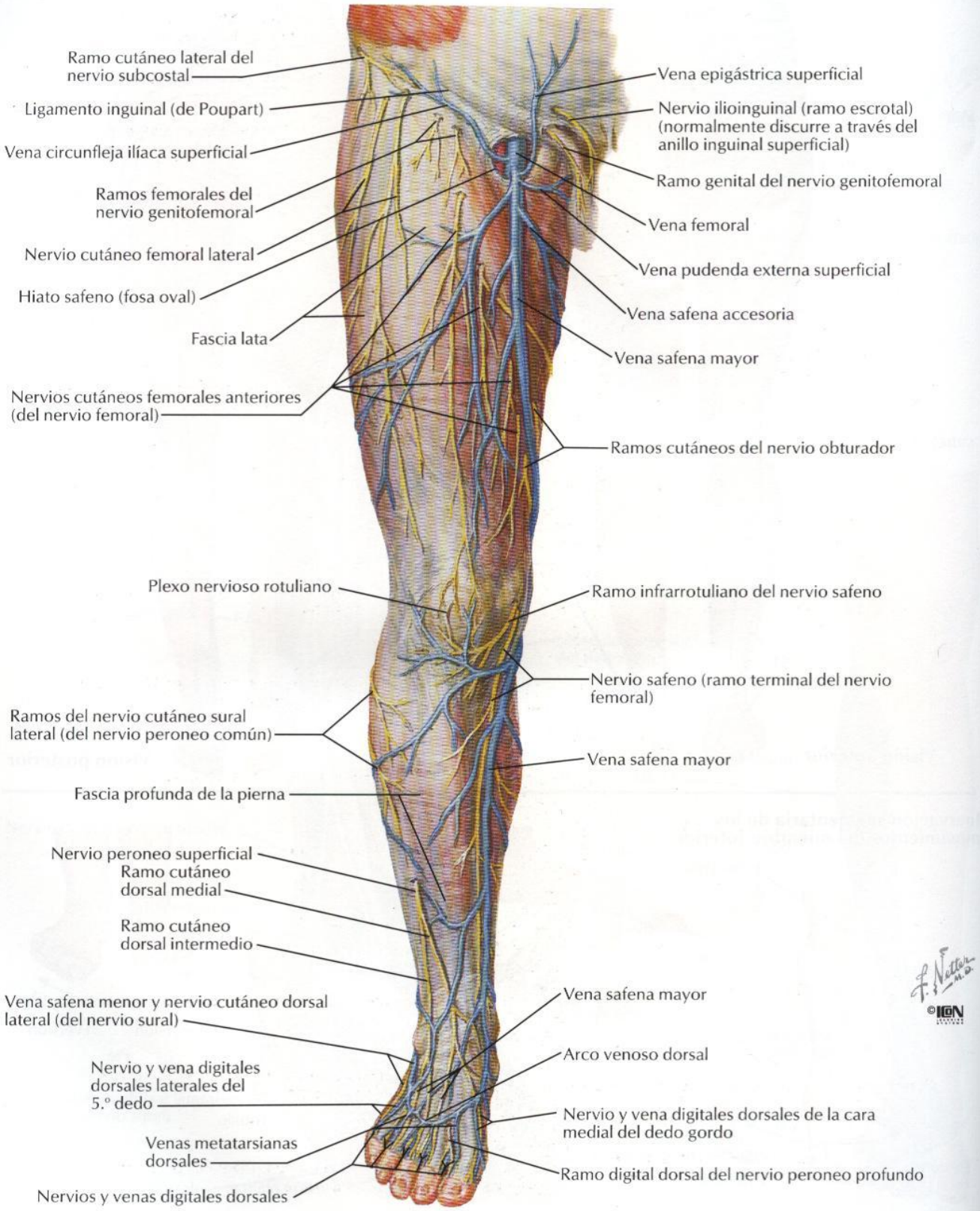

# Nervios y venas superficiales del miembro inferior: visión posterior

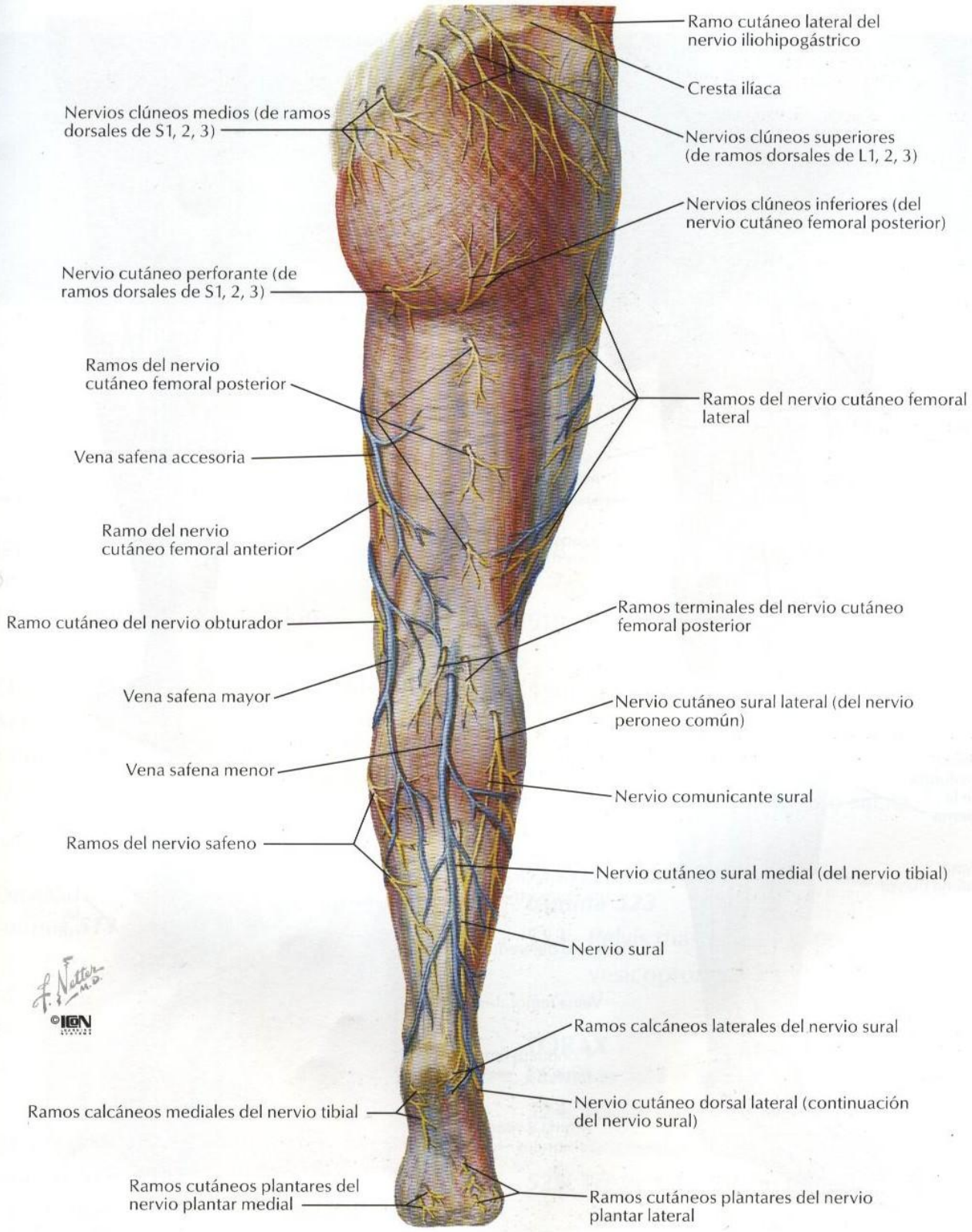

# Vasos y nódulos linfáticos del miembro inferior

VÉANSE TAMBIÉN LÁMINAS 378, 379

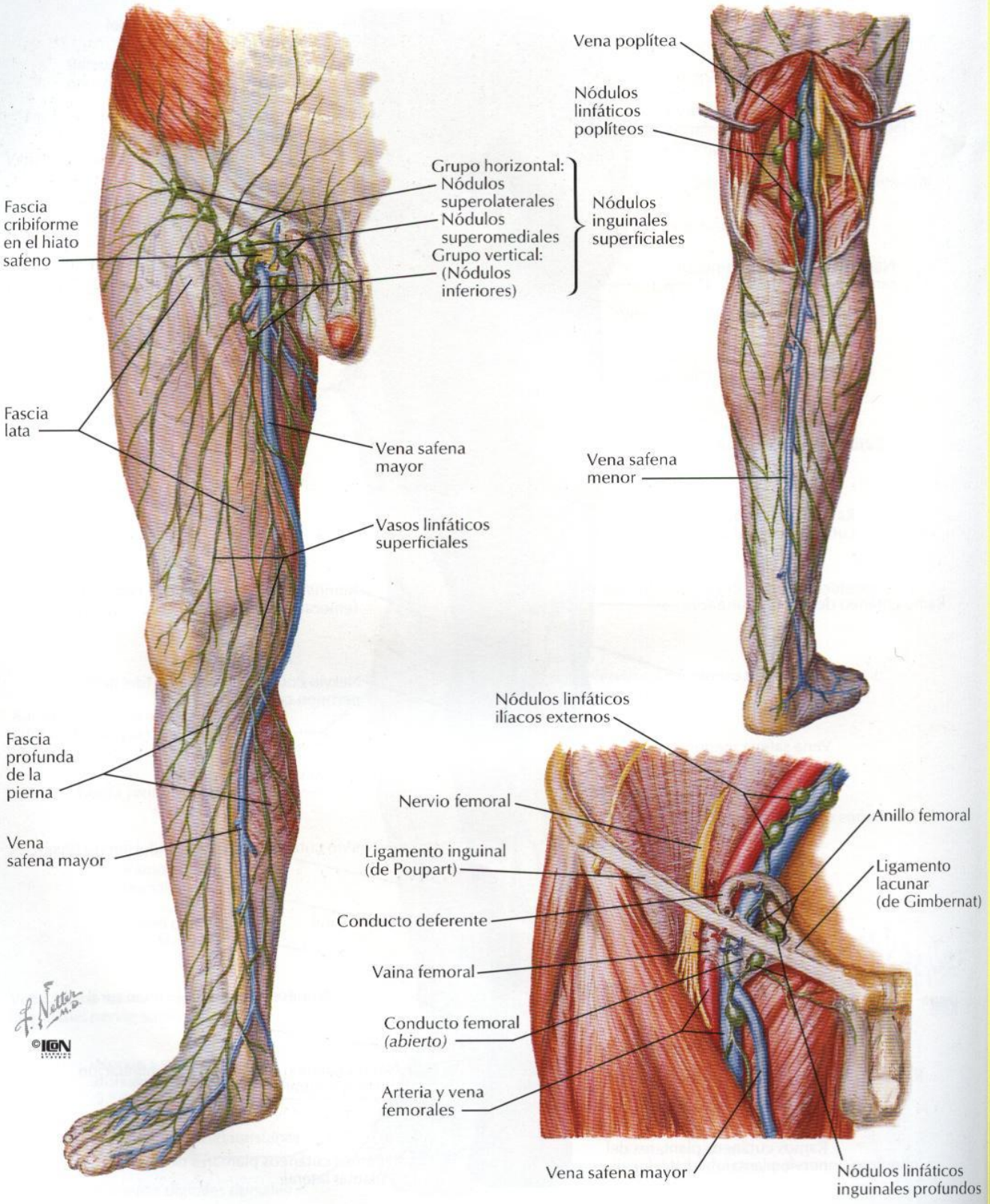

Sección VIII

# ANATOMÍA SECCIONAL


**PIEL**
***Lámina 511***
511. Piel: visión de una sección

**CONJUNTO DE SECCIONES TRANSVERSALES**
***Lámina 512***
512. Figuras clave para las secciones transversales

**TÓRAX**
***Láminas 513 – 516***
513. Tórax: vasos braquiocefálicos
514. Tórax: arcos de la aorta y vena ácigos
515. Tórax: tronco pulmonar
516. Tórax: cuatro cámaras del corazón

**ABDOMEN**
***Láminas 517 – 522***
517. Abdomen: unión esofagogástrica
518. Abdomen: píloro y cuerpo del páncreas
519. Abdomen: orígenes de la arteria celíaca y vena porta
520. Abdomen: hilio y vasos renales
521. Abdomen: unión ileocecal
522. Abdomen: promontorio sacro

**PELVIS MASCULINA**
***Lámina 523***
523. Pelvis masculina: unión vesicoprostática

**TÓRAX**
***Láminas 524 – 525***
524. Tórax: corazón, aorta ascendente
525. Tórax: bifurcación traqueal, atrio (aurícula) izquierdo

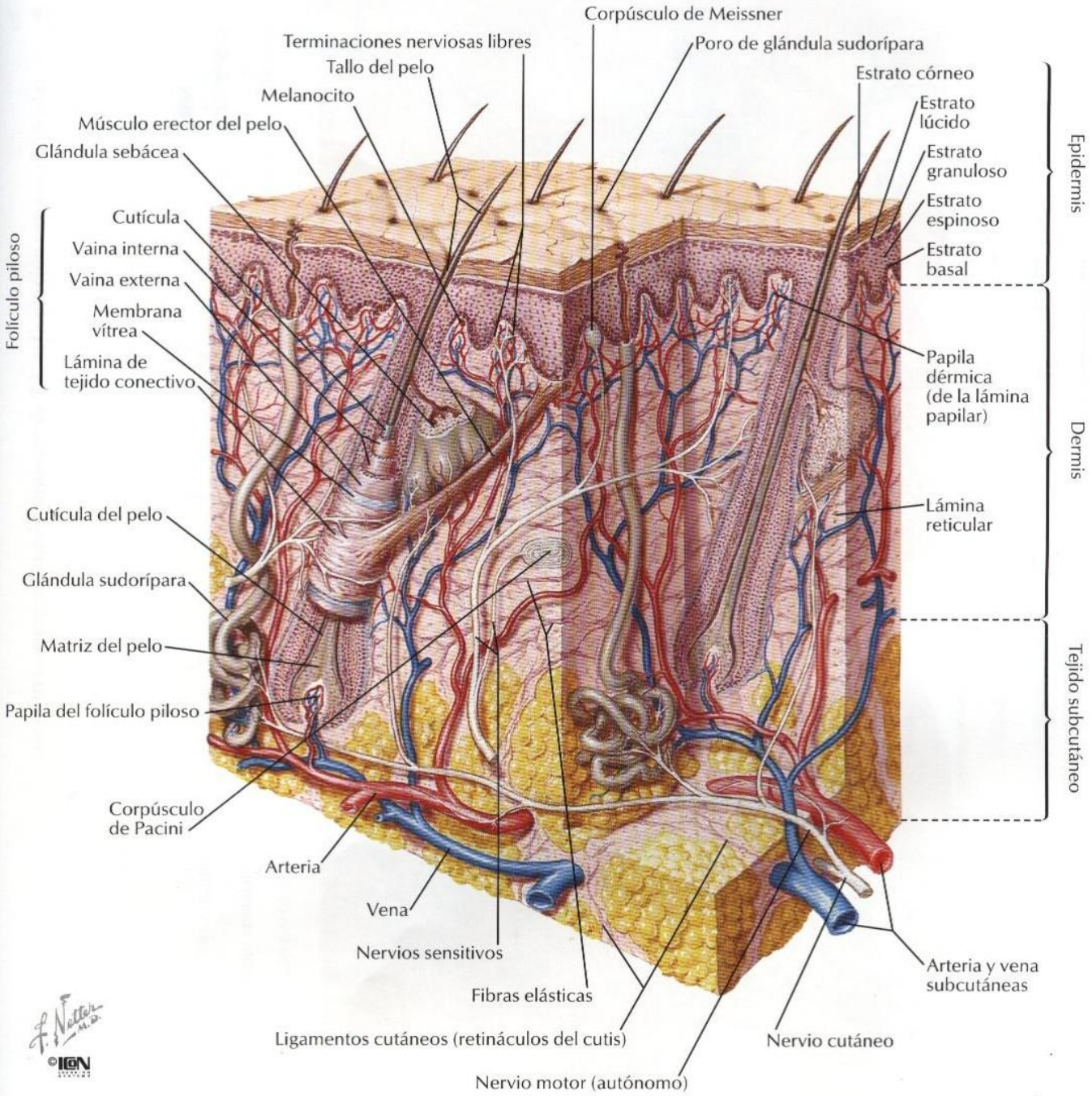
Corpúsculo de Meissner
Terminaciones nerviosas libres
Poro de glándula sudorípara
Tallo del pelo
Estrato córneo
Melanocito
Estrato lúcido
Músculo erector del pelo
Glándula sebácea
Estrato granuloso
Epidermis
Estrato espinoso
Cutícula
Estrato basal
Vaina interna
Folículo piloso
Vaina externa
Membrana vítrea
Papila dérmica (de la lámina papilar)
Lámina de tejido conectivo
Dermis
Lámina reticular
Cutícula del pelo
Glándula sudorípara
Matriz del pelo
Tejido subcutáneo
Papila del folículo piloso
Corpúsculo de Pacini
Arteria
Vena
Nervios sensitivos
Arteria y vena subcutáneas
Fibras elásticas
Ligamentos cutáneos (retináculos del cutis)
Nervio cutáneo
Nervio motor (autónomo)
F. Netter M.D.
©ICON

# Figuras clave para las secciones transversales

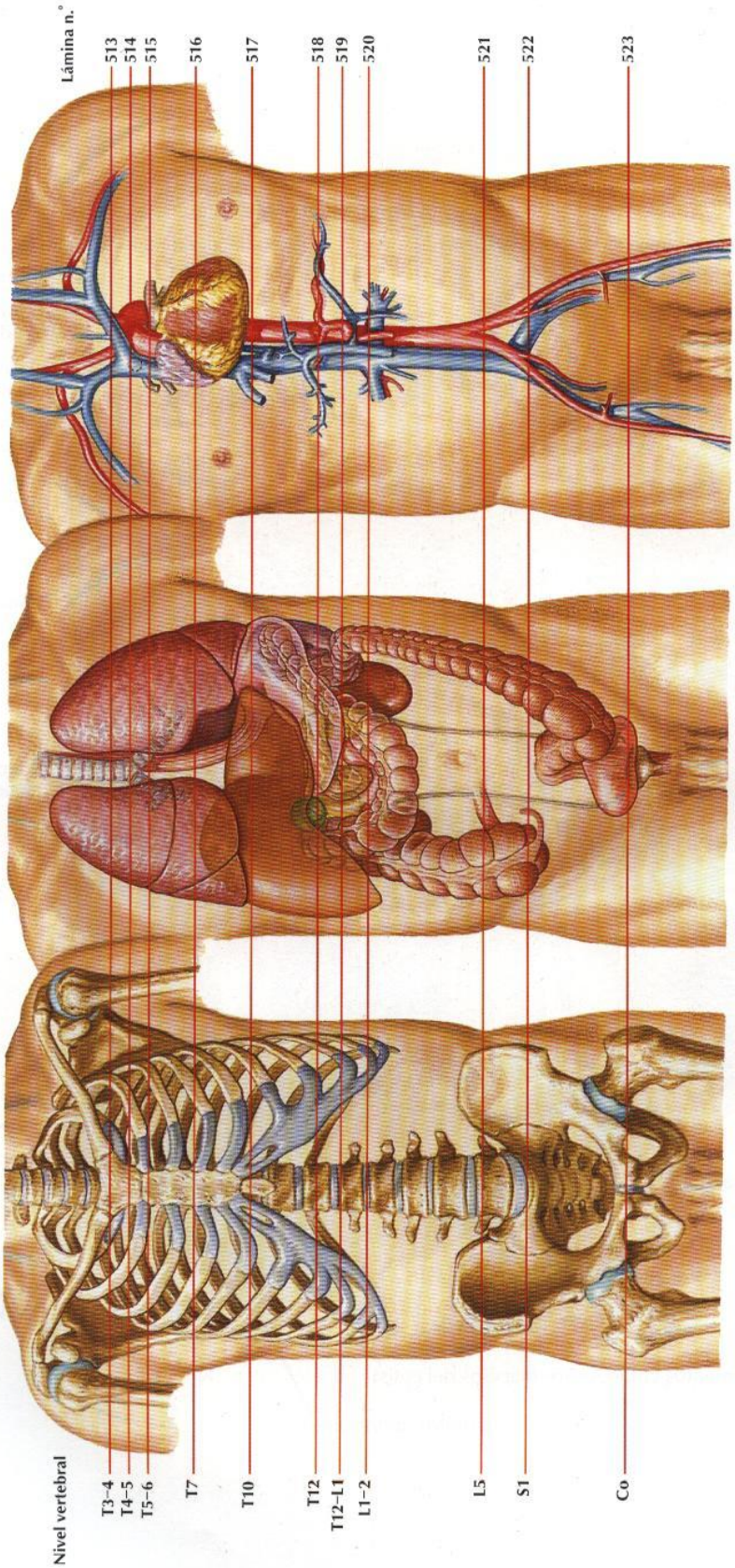


© IGN

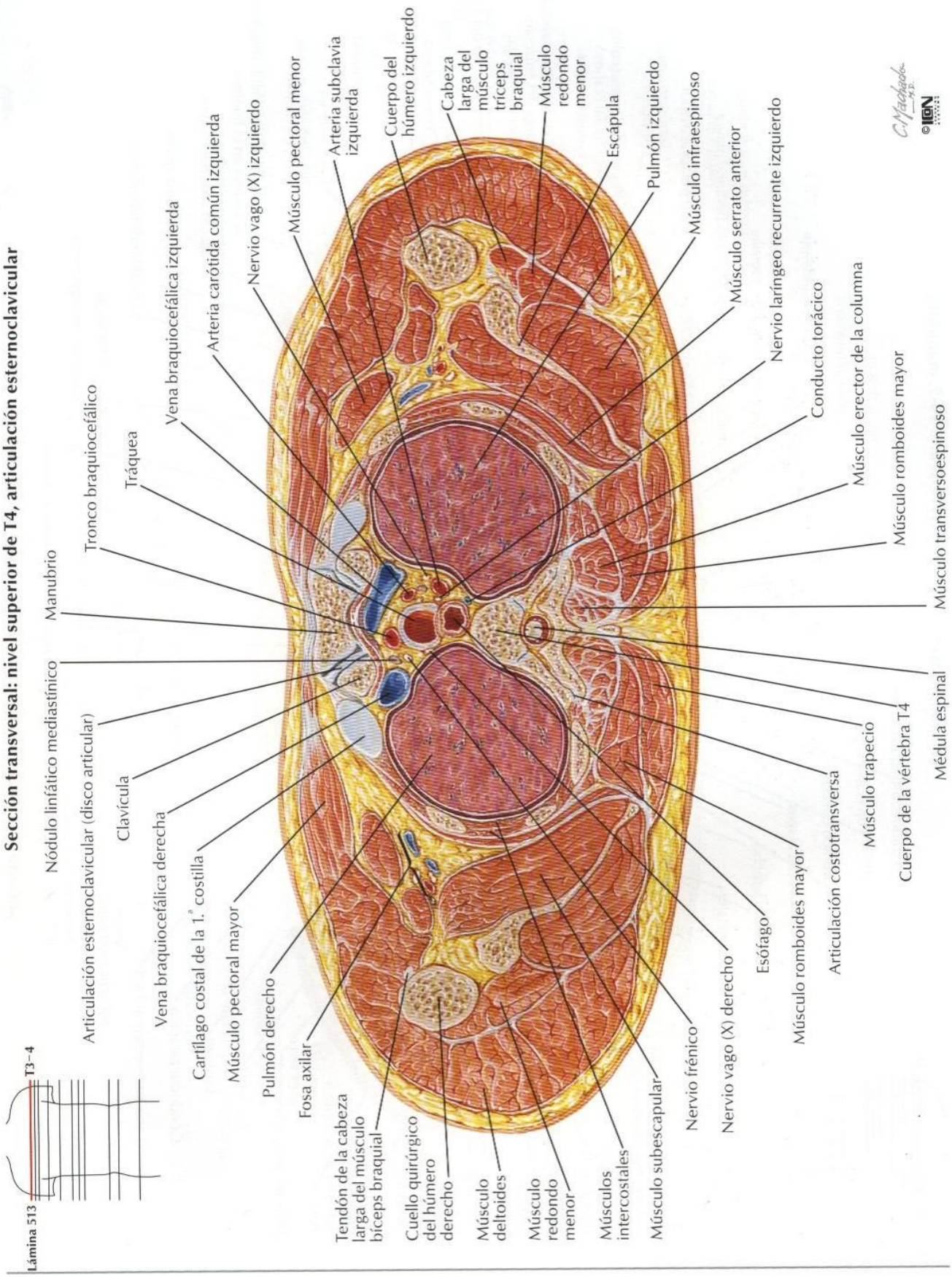
Sección transversal: nivel superior de T4, articulación esternoclavicular
Lámina 513
T3–4
Nódulo linfático mediastínico
Articulación esternoclavicular (disco articular)
Clavícula
Vena braquiocefálica derecha
Cartílago costal de la 1.ª costilla
Músculo pectoral mayor
Pulmón derecho
Fosa axilar
Tendón de la cabeza larga del músculo bíceps braquial
Cuello quirúrgico del húmero derecho
Músculo deltoides
Músculo redondo menor
Músculos intercostales
Músculo subescapular
Nervio frénico
Nervio vago (X) derecho
Esófago
Músculo romboides mayor
Articulación costotransversa
Cuerpo de la vértebra T4
Médula espinal
Músculo trapecio
Músculo transversoespinoso
Músculo romboides mayor
Músculo erector de la columna
Conducto torácico
Nervio laríngeo recurrente izquierdo
Músculo serrato anterior
Músculo infraespinoso
Pulmón izquierdo
Escápula
Cabeza larga del músculo tríceps braquial
Cuerpo del húmero izquierdo
Músculo redondo menor
Arteria subclavia izquierda
Músculo pectoral menor
Nervio vago (X) izquierdo
Arteria carótida común izquierda
Vena braquiocefálica izquierda
Tráquea
Tronco braquiocefálico
Manubrio
©IGN

# Tórax: arcos de la aorta y vena ácigos

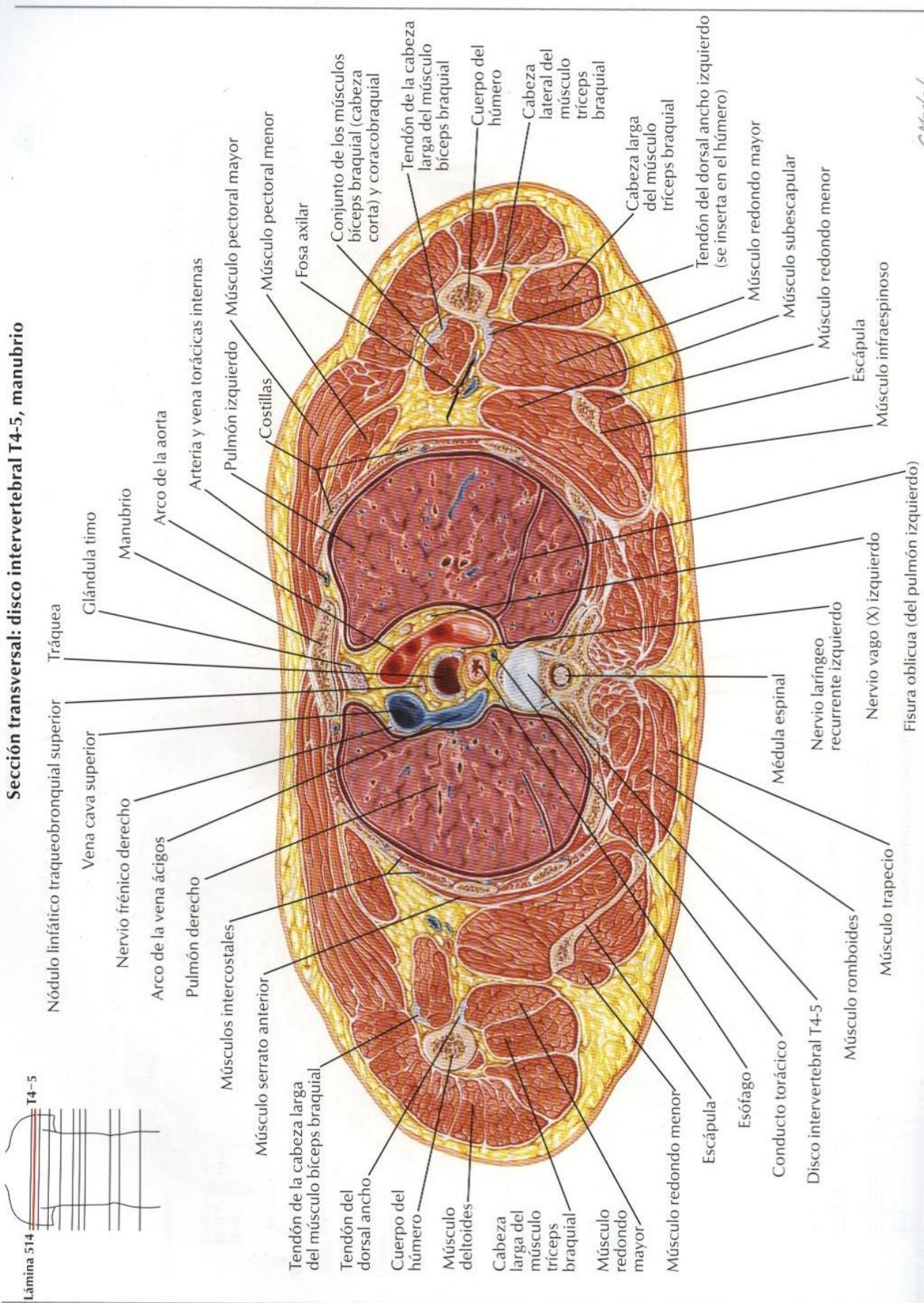

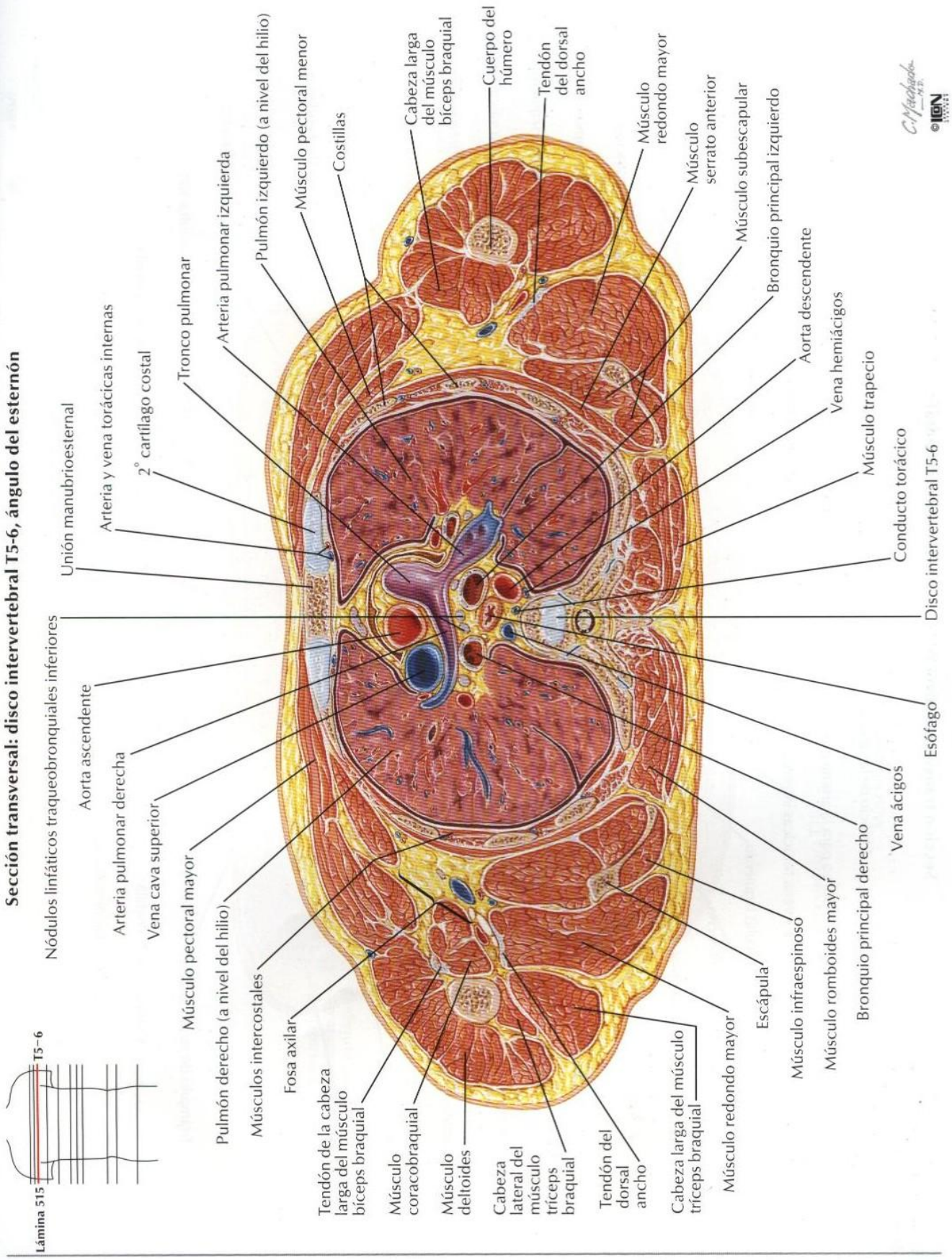
Sección transversal: disco intervertebral T5-6, ángulo del esternón
Lámina 515
T5-6
Nódulos linfáticos traqueobronquiales inferiores
Aorta ascendente
Arteria pulmonar derecha
Vena cava superior
Músculo pectoral mayor
Pulmón derecho (a nivel del hilio)
Músculos intercostales
Fosa axilar
Tendón de la cabeza larga del músculo bíceps braquial
Músculo coracobraquial
Músculo deltoides
Cabeza lateral del músculo tríceps braquial
Tendón del dorsal ancho
Cabeza larga del músculo tríceps braquial
Músculo redondo mayor
Escápula
Músculo infraespinoso
Músculo romboides mayor
Bronquio principal derecho
Vena ácigos
Esófago
Disco intervertebral T5-6
Conducto torácico
Músculo trapecio
Vena hemiácigos
Aorta descendente
Bronquio principal izquierdo
Músculo subescapular
Músculo serrato anterior
Músculo redondo mayor
Tendón del dorsal ancho
Cuerpo del húmero
Cabeza larga del músculo bíceps braquial
Costillas
Músculo pectoral menor
Pulmón izquierdo (a nivel del hilio)
Arteria pulmonar izquierda
Tronco pulmonar
2° cartílago costal
Arteria y vena torácicas internas
Unión manubrioesternal
©IGN

# Tórax: cuatro cámaras del corazón

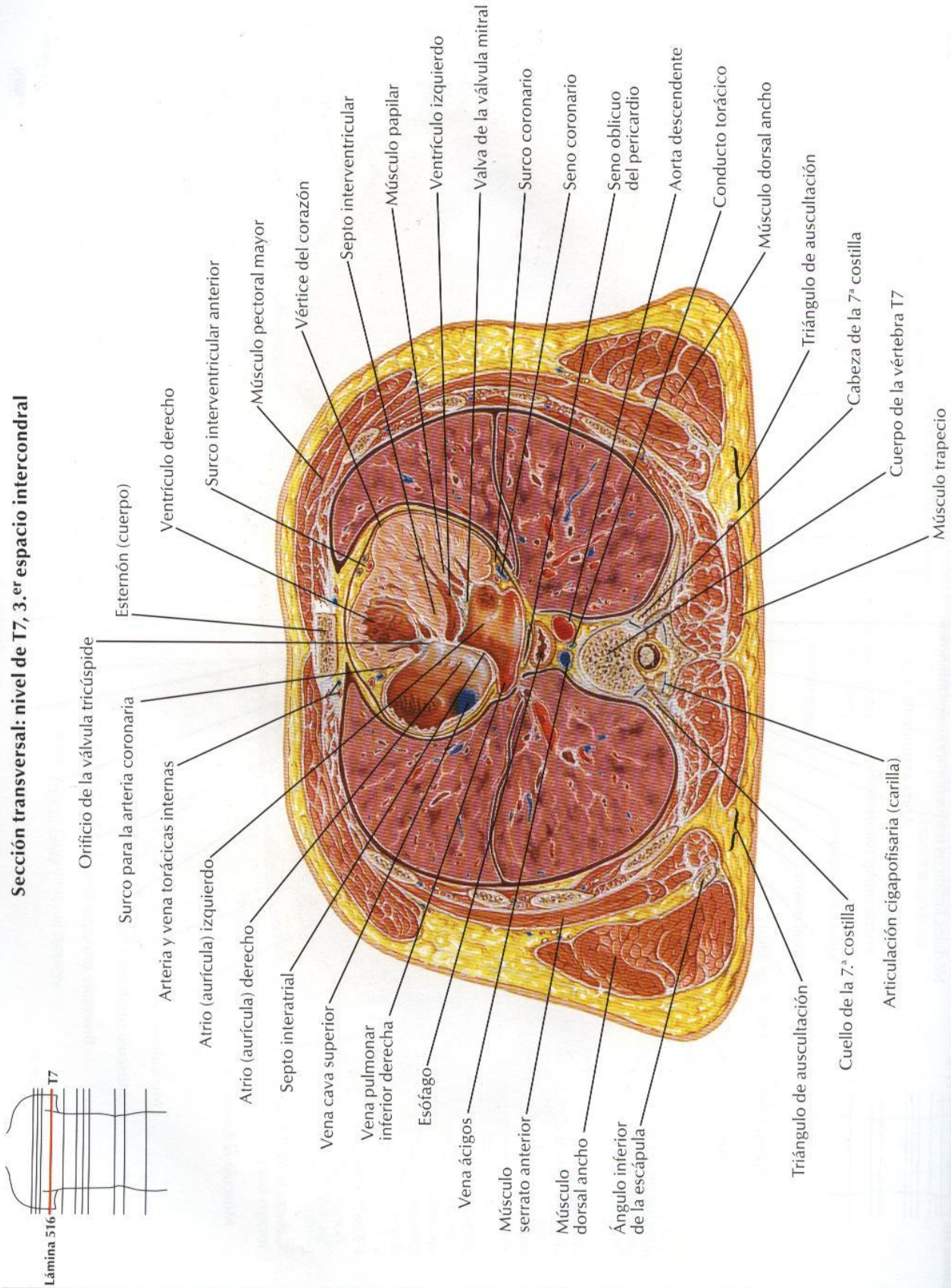

**Sección transversal: nivel de T10, unión xifoesternal**

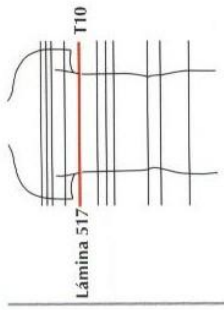


Apófisis xifoides
Cartílagos costales
Diafragma
Músculo recto del abdomen
Hígado
Pilar derecho del diafragma (forma el límite derecho del hiato esofágico)
Vena cava inferior
Músculo serrato anterior
Vena ácigos
Diafragma
Músculo dorsal ancho
Lóbulo inferior del pulmón derecho en el receso costodiafragmático
Cuerpo de la vértebra T10
Unión gastroesofágica
Pliegues (rugosidades) gástricos
Fundus del estómago
Pilar derecho del diafragma (forma el límite izquierdo del hiato esofágico)
Aorta torácica
Pilar izquierdo del diafragma
Bazo
Lóbulo inferior del pulmón izquierdo en el receso costodiafragmático
Músculo erector de la columna
Conducto torácico
Músculo trapecio

**Sección transversal: nivel de T12, inferior a la apófisis xifoides**

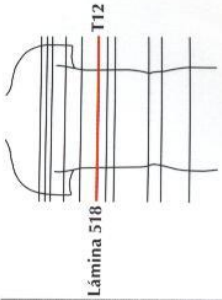


Estómago
Yeyuno
Colon transverso (que asciende hacia la flexura cólica izquierda)
Bifurcación del tronco celíaco
Colon descendente (que desciende desde la flexura cólica izquierda)
Bazo
Arteria y vena esplénicas
Glándula suprarrenal izquierda
Polo superior del riñón izquierdo
Pilar izquierdo del diafragma
Aorta torácica
Páncreas
Pilar derecho del diafragma
Glándula suprarrenal derecha
Vena cava inferior
Vena porta
Arteria hepática
Conducto colédoco
Tríada portal
Hígado
Ligamento hepatoduodenal
Porción superior (1.ª) del duodeno
Vesícula biliar
Flexura cólica derecha (hepática) del colon
Píloro
Conducto pilórico

C. Machado M.D.
©IGN

**Sección transversal: nivel del disco intervertebral T12-L1**

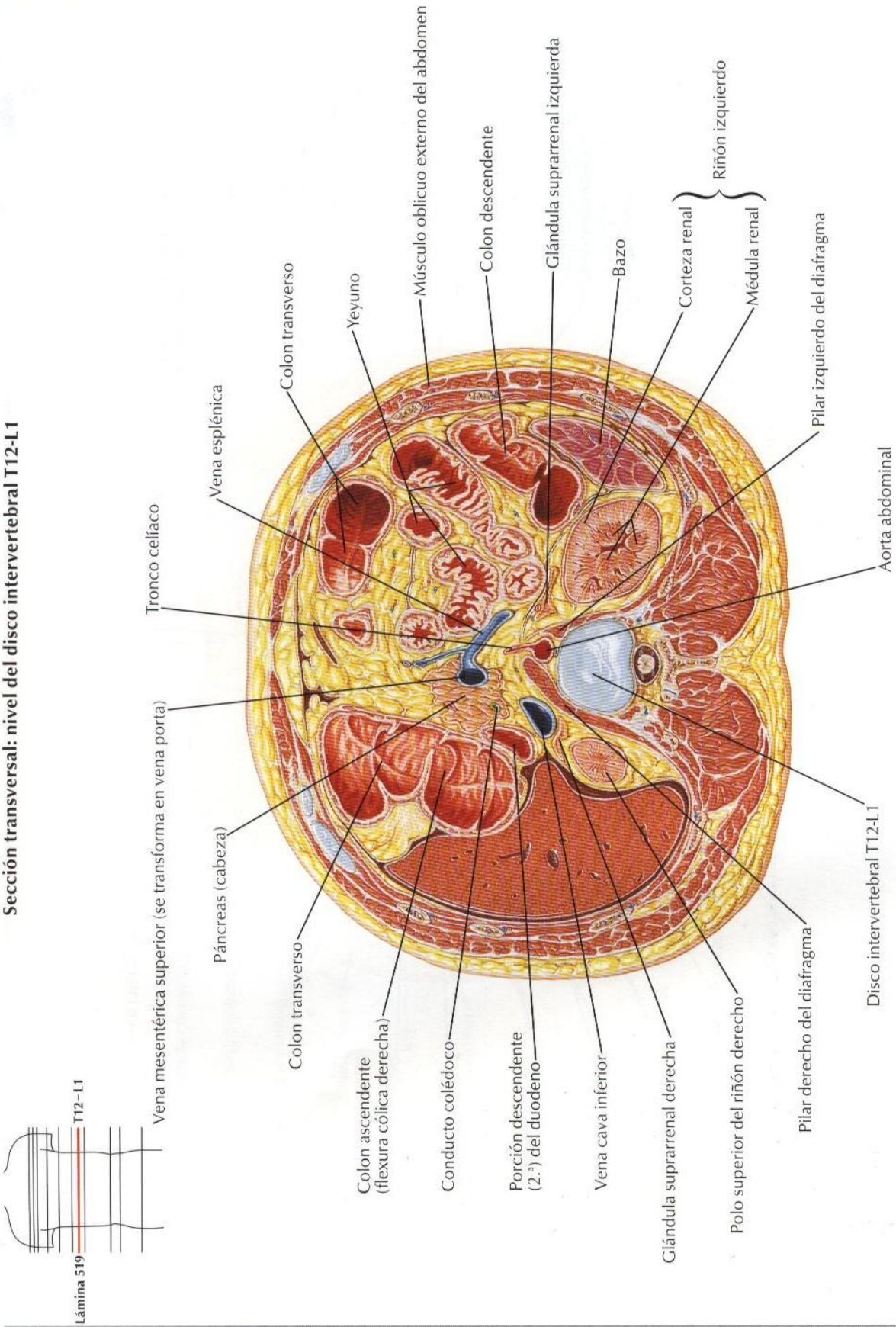

**Sección transversal: nivel del disco intervertebral L1-2**

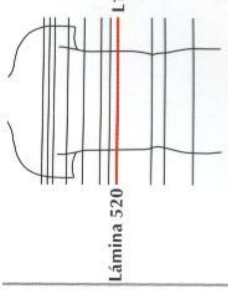


Vena mesentérica superior
Arteria mesentérica superior
Colon transverso
Íleon
Yeyuno
Grasa perirrenal
Unión ureteropélvica
Colon descendente
Fascia renal
Riñón izquierdo
Cáliz menor y pelvis renal
Grasa pararrenal
Arteria renal izquierda
Vena renal izquierda (desemboca en la vena cava inferior)
Pilar izquierdo del diafragma
Aorta abdominal
Cono medular y cola de caballo
Disco intervertebral L1-2
Músculo psoas mayor
Pilar derecho del diafragma
Vena cava inferior
Riñón derecho
Vena renal derecha (desemboca en la vena cava inferior)
Hígado
Colon ascendente
Unión de las porciones 2.ª y 3.ª del duodeno
Colon transverso
Páncreas con proceso uncinado
Omento mayor

C. Machado M.D.
©IGN

**Sección transversal: nivel de L5, cerca del plano transtubercular**

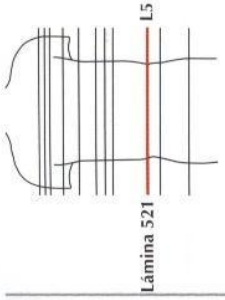


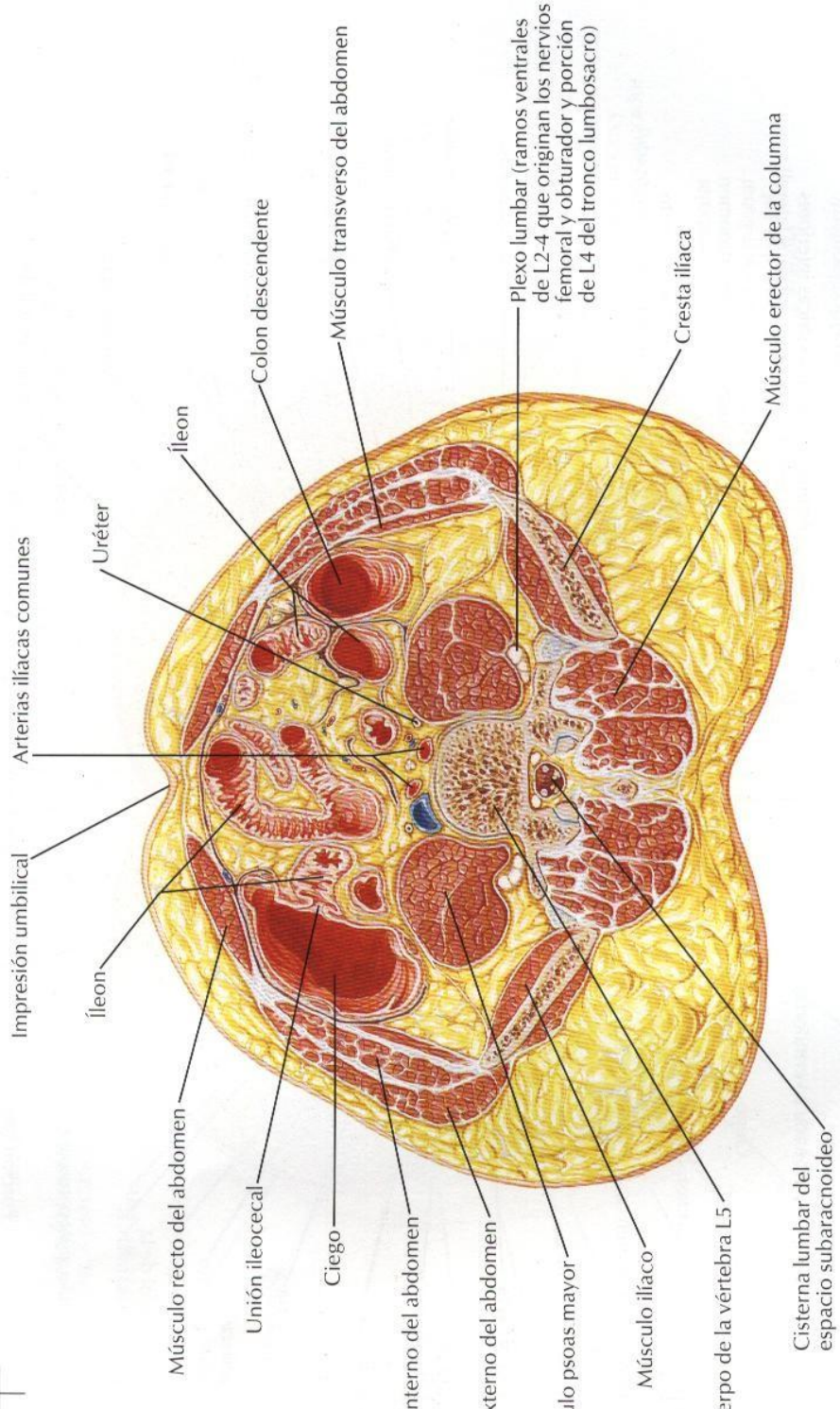

**Sección transversal: nivel de S1, espinas ilíacas anteriores superiores**

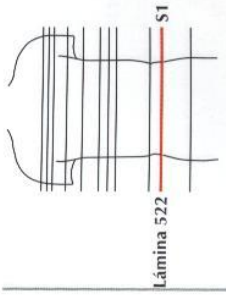


Línea alba
Ligamento umbilical medial
Arteria y vena epigástricas inferiores izquierdas (ligamento umbilical lateral)
Músculo recto del abdomen
Colon descendente (origina el colon sigmoide)
Músculo transverso del abdomen
Uréter izquierdo
Nervio obturador
Nervio femoral
Músculo psoas mayor
Vena ilíaca común
Tronco lumbosacro
Ala del sacro
Agujero sacro anterior con ramo ventral de S1
Agujero sacro posterior
Agujero intervertebral y ganglio espinal sensitivo (raíz dorsal)
Porción sindesmótica de la articulación sacroilíaca con ligamentos interóseos
Promontorio sacro
Íleon
Apéndice vermiforme
Ciego
Músculo oblicuo interno del abdomen
Músculo oblicuo externo del abdomen
Arteria ilíaca externa
Uréter derecho
Músculo glúteo menor
Músculo ilíaco
Arteria ilíaca interna
Músculo glúteo medio
Porción sinovial de la articulación sacroilíaca
Músculo glúteo mayor

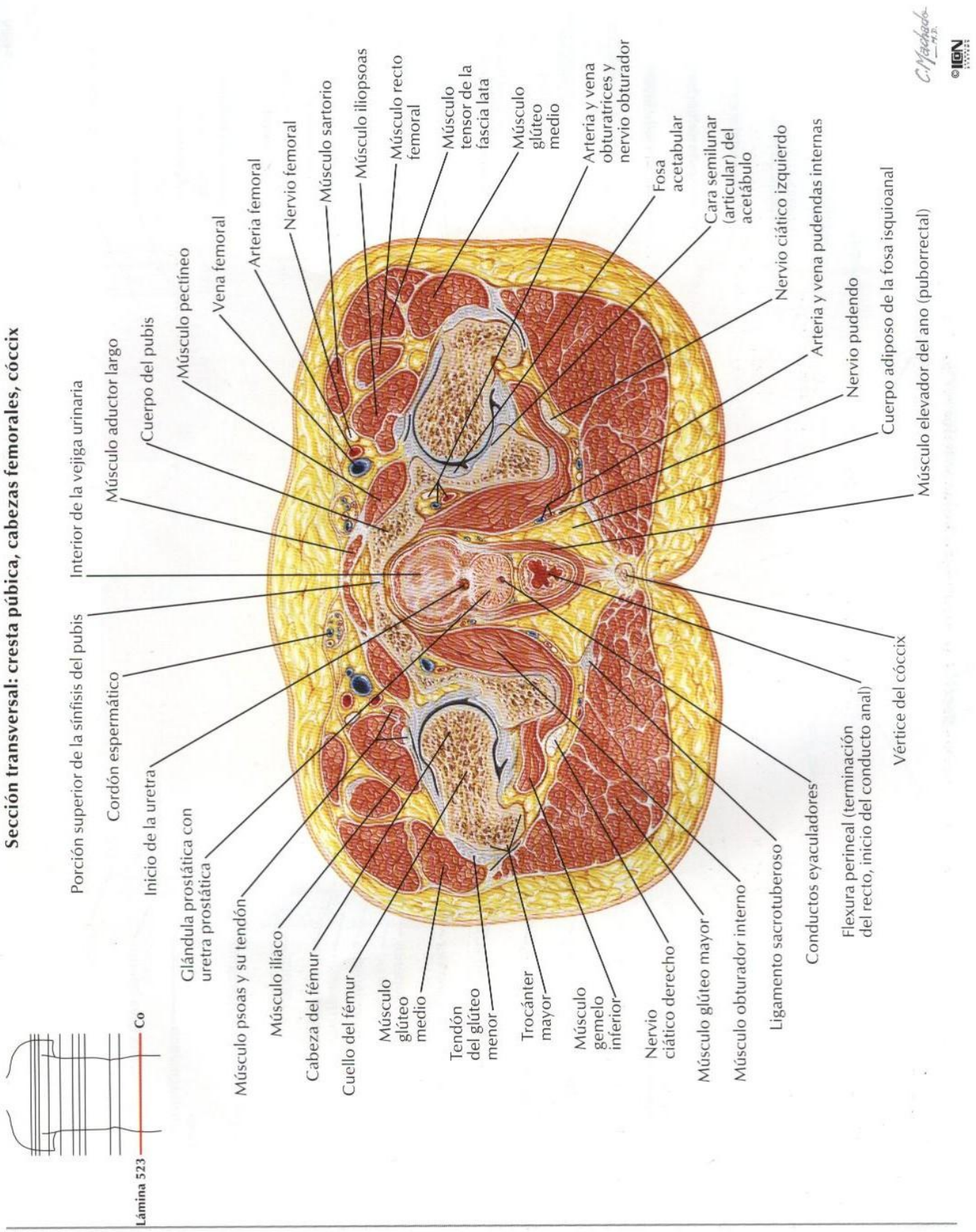
Sección transversal: cresta púbica, cabezas femorales, cóccix
Porción superior de la sínfisis del pubis
Cordón espermático
Inicio de la uretra
Glándula prostática con uretra prostática
Músculo psoas y su tendón
Músculo ilíaco
Cabeza del fémur
Cuello del fémur
Músculo glúteo medio
Tendón del glúteo menor
Trocánter mayor
Músculo gemelo inferior
Nervio ciático derecho
Músculo glúteo mayor
Músculo obturador interno
Ligamento sacrotuberoso
Conductos eyaculadores
Flexura perineal (terminación del recto, inicio del conducto anal)
Vértice del cóccix
Interior de la vejiga urinaria
Músculo aductor largo
Cuerpo del pubis
Músculo pectíneo
Vena femoral
Arteria femoral
Nervio femoral
Músculo sartorio
Músculo iliopsoas
Músculo recto femoral
Músculo tensor de la fascia lata
Músculo glúteo medio
Arteria y vena obturatrices y nervio obturador
Fosa acetabular
Cara semilunar (articular) del acetábulo
Nervio ciático izquierdo
Arteria y vena pudendas internas
Nervio pudendo
Cuerpo adiposo de la fosa isquioanal
Músculo elevador del ano (puborrectal)
Lámina 523
Co

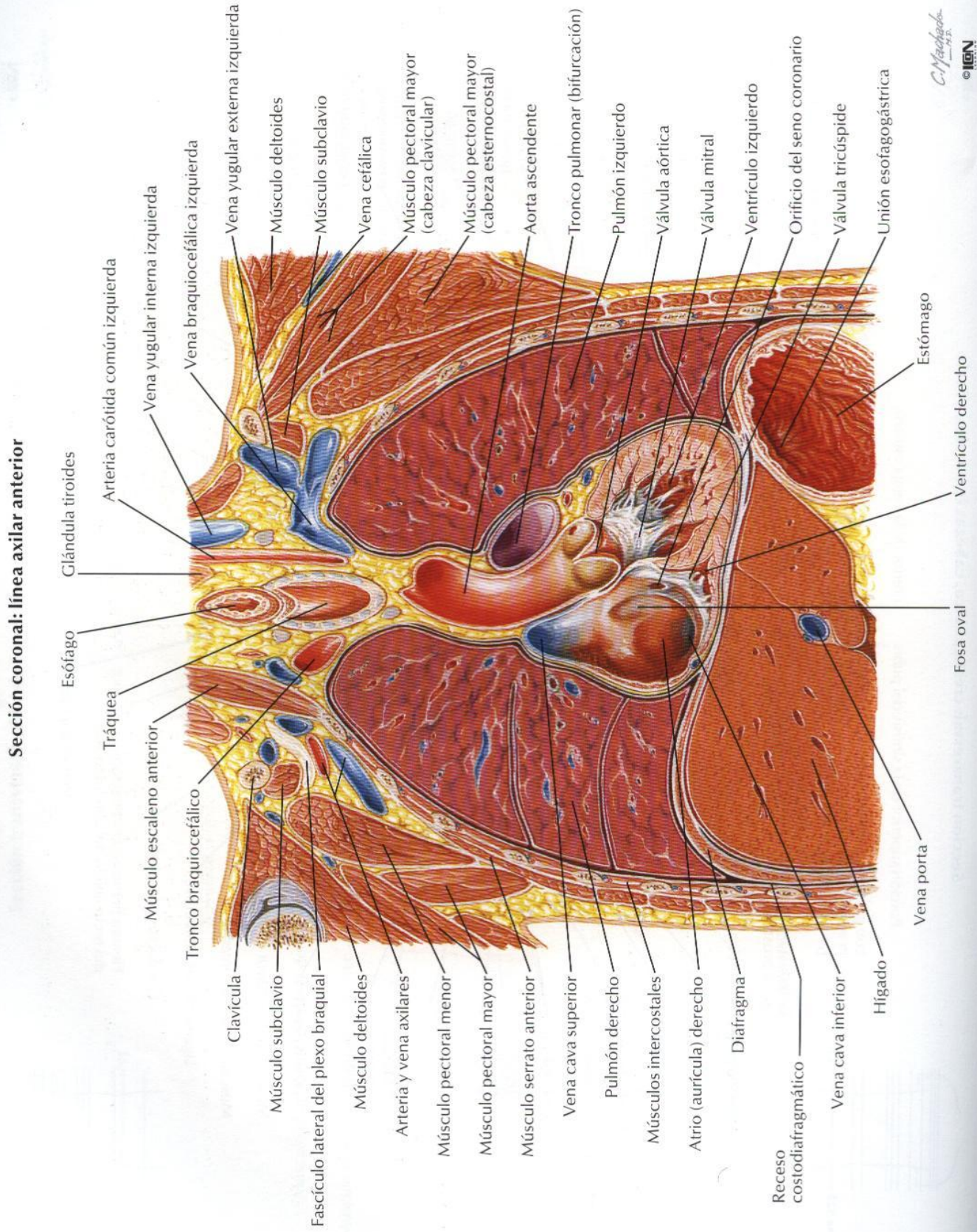
Sección coronal: línea axilar anterior
Glándula tiroides
Esófago
Tráquea
Músculo escaleno anterior
Tronco braquiocefálico
Clavícula
Músculo subclavio
Fascículo lateral del plexo braquial
Músculo deltoides
Arteria y vena axilares
Músculo pectoral menor
Músculo pectoral mayor
Músculo serrato anterior
Vena cava superior
Pulmón derecho
Músculos intercostales
Atrio (aurícula) derecho
Diafragma
Receso costodiafragmático
Vena cava inferior
Hígado
Vena porta
Fosa oval
Ventrículo derecho
Estómago
Arteria carótida común izquierda
Vena yugular interna izquierda
Vena braquiocefálica izquierda
Vena yugular externa izquierda
Músculo deltoides
Músculo subclavio
Vena cefálica
Músculo pectoral mayor (cabeza clavicular)
Músculo pectoral mayor (cabeza esternocostal)
Aorta ascendente
Tronco pulmonar (bifurcación)
Pulmón izquierdo
Válvula aórtica
Válvula mitral
Ventrículo izquierdo
Orificio del seno coronario
Válvula tricúspide
Unión esofagogástrica
C. Machado M.D.
©IGN

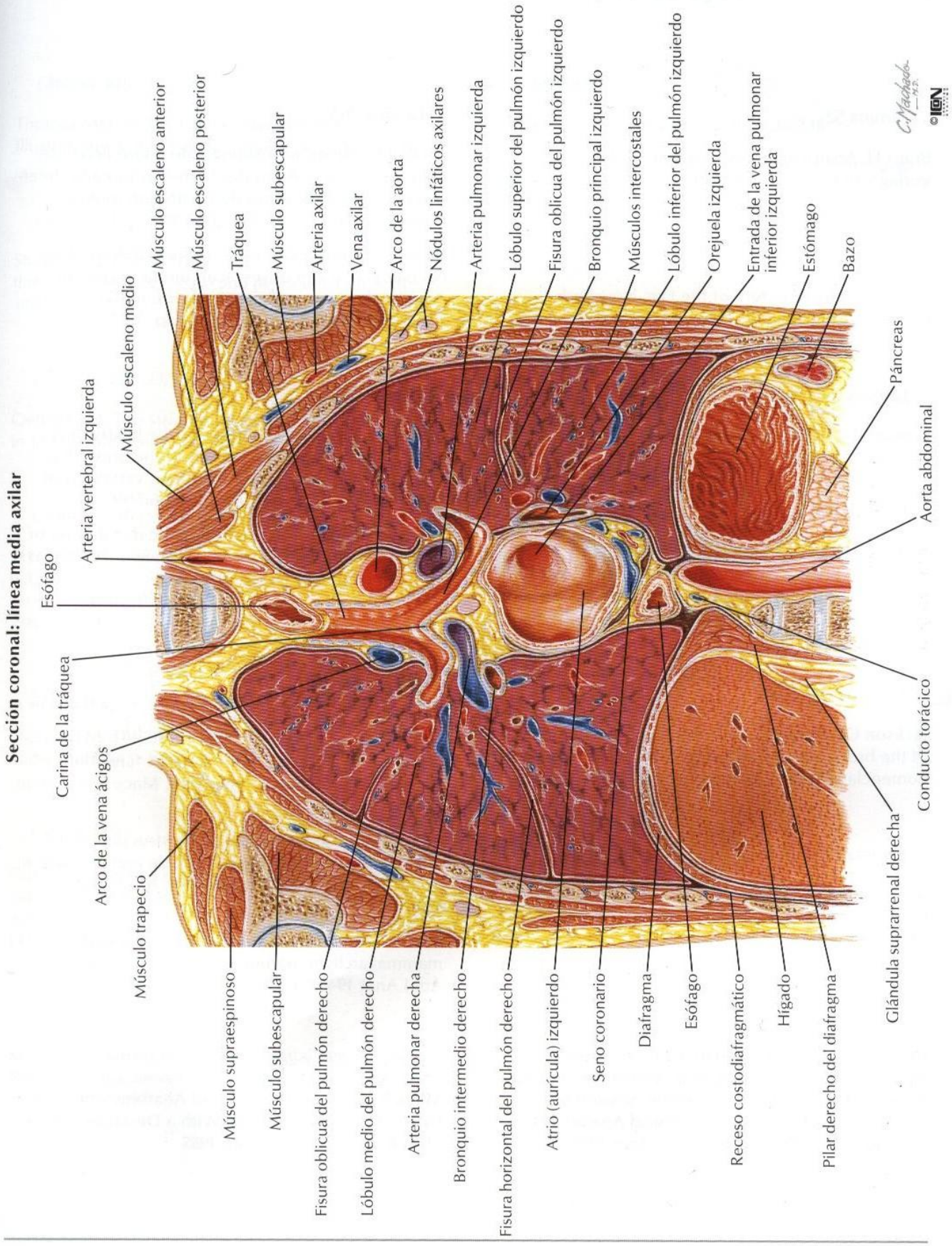
Sección coronal: línea media axilar
Músculo escaleno anterior
Músculo escaleno posterior
Tráquea
Músculo subescapular
Arteria axilar
Vena axilar
Arco de la aorta
Nódulos linfáticos axilares
Arteria pulmonar izquierda
Lóbulo superior del pulmón izquierdo
Fisura oblicua del pulmón izquierdo
Bronquio principal izquierdo
Músculos intercostales
Lóbulo inferior del pulmón izquierdo
Orejuela izquierda
Entrada de la vena pulmonar inferior izquierda
Estómago
Bazo
Páncreas
Aorta abdominal
Conducto torácico
Glándula suprarrenal derecha
Pilar derecho del diafragma
Hígado
Receso costodiafragmático
Esófago
Diafragma
Seno coronario
Atrio (aurícula) izquierdo
Fisura horizontal del pulmón derecho
Bronquio intermedio derecho
Arteria pulmonar derecha
Lóbulo medio del pulmón derecho
Fisura oblicua del pulmón derecho
Músculo subescapular
Músculo supraespinoso
Músculo trapecio
Arco de la vena ácigos
Carina de la tráquea
Esófago
Arteria vertebral izquierda
Músculo escaleno medio
C. Machado M.D.
©IGN

# BIBLIOGRAFÍA


*Lámina 52*

Braus H. Anatomie des Menschen. Berlin, Verlag von Julius Springer, 1924

*Lámina 85*

Nishida S. The Structure of the Eye. New York, Elsevier North-Holland, 1982

*Lámina 150*

Keegan JJ. J Neurosurg 1947;4:115

*Lámina 158*

Turnbull IM. Blood supply of the spinal cord. In Vinken PJ, Bruyn GW (eds). Handbook of Clinical Neurology, XII. Amsterdam, North-Holland, 1972, pp 478-491

*Láminas 188 y 189*

Jackson CL, Huber JF. Correlated applied anatomy of the bronchial tree and lungs with a system of nomenclature. Dis Chest 1943;9:319–326

*Lámina 191*

Ikeda S, Ono Y, Miyazawa S, et al. Flexible broncho-fiberscope. Otolaryngology (Tokyo) 1970;42:855–861

*Láminas 236, 343, 345, 353 y 357*

Myers RP, King BF, Cahill DR. Deep perineal "space" as defined by magnetic resonance imaging. Presented at 14th Annual Scientific Session of the American Association of Clinical Anatomists, Honolulu, HI, 1997. (Abstract:Clin Anat 1998;11)

*Lámina 265*

DiDio LJA. Anatomo-Fisiologia do Piloro ileo-ceco-colica no homen, Actas das Primeiras Jornadas Inter-universitarías Argentinas de Gastroenterologia, Rosario, 1954

———. Dados anatomicos sobre o "piloro" ileo-ceco-colico. (Com observacao direta in vivo de "papila" ileo-ceco-colica.) (English summary). Thesis, Fac Med, Univ de São Paulo, 1952

*Lámina 273*

Healey JE Jr, Schroy. Anatomy of the biliary duct within the human liver; analysis of the prevailing pattern of branchings and the major variations of the biliary ducts. Arch Surg 1953;66:599

———, Sörensen. The intrahepatic distribution of the hepatic artery in man. J Int Coll Surg 1953;20:133

*Láminas 274 y 275*

Elias H. Liver morphology. Biol Rev 1955;30:263

———. Origin and early development of the liver in various vertebrates. Act Hepat 1955;3:1

———. Morphology of the liver. In "Liver Injury," Trans 11th Conference. New York, Macy Foundation, 1953

———. A re-examination of the structure of the mammalian liver; the hepatic lobule and its relation to the vascular and biliary system. Am J Anat 1949;85:379

———. A re-examination of the structure of the mammalian liver; parenchymal architecture. Am J Anat 1949;84:311

*Láminas 288 y 289*

Michels NA. Blood Supply and Anatomy of the Upper Abdominal Organs, With a Descriptive Atlas. Philadelphia, JB Lippincott, 1955

*Lámina 308*

Thomas MD. In The Ciba Collection of Medical Illustrations, Vol 3, Part II. Summit NJ, CIBA, p 78

*Láminas 329, 338, 358, 368 y 385*

Stormont TJ, Cahill DR, King BF, Myers RP. Fascias of the male external genitalia and perineum. Clin Anat 1994;7:115

*Láminas 333, 337, 342, 345, 351 y 352*

Oelrich TM. The striated urogenital sphincter muscle in the female. Anat Rec 1983;205:223

*Láminas 336 y 338*

Myers RP, Goellner JR, Cahill DR. Prostate shape, external striated urethral sphincter and radical prostatectomy: the apical dissection. J Urol 1987;138:543

*Láminas 336, 338, 357 y 358*

Oelrich TM. The urethral sphincter muscle in the male. Am J Anat 1980;158:229

*Lámina 374*

Flocks RH, Kerr HD, Elkins HB, et al. Treatment of carcinoma of the prostate by interstitial radiation with radio-active gold (Au198):A preliminary report. J Urol 1952;68(2):510–522

*Lámina 451*

Keegan JJ, Garrett FD. The segmental distribution of the cutaneous nerves in the limbs of man. Anat Rec 1948;102:409–437

*Lámina 507*

Keegan JJ. J Bone Joint Surg 1944;26:238

Last RJ. Innervation of the limbs. J Bone Joint Surg 1949;31(B):452

# ÍNDICE

Las cifras hacen referencia al número de las láminas; los números en **negrita** indican la entrada principal. En la mayoría de los casos la entrada principal está en singular.

## A


**Abdomen**
arterias, 238, 247. V. también arterias de órganos individuales
cuadrantes, 251
huesos, 231
músculos, 232-237, 246
nervios, 240, 241, 250. V. también nervios de órganos individuales
autonómicos, 300
planos, 251
regiones, 251
secciones transversales, 517-522
vasos y nódulos linfáticos, 249, 295-297, 321. V. también nódulos linfáticos de órganos individuales
venas, 239, 248. V. también venas de órganos individuales
vísceras, 252, 258-268. V. también de órganos individuales
**Abertura.** V. Orificio
lateral cuarto ventrículo (Luschka), 102, 103, 139
media cuarto ventrículo (Magendie), 102, 103, 109, 139
**Acción**
carpo, 423
mandíbula, 11
músculos
extrínsecos ojo, 79
infrahioideos, 24
laríngeos intrínsecos, 73
suprahioideos, 24
**Acetábulo**, 334, 453
**Acino**, 192
**Acromion**, 22, 170, 174, 178, **392**-398, 400, 402, 403
**Acueducto**,
cerebral, 100, 102, 103, 109, 139
coclear, 91
Silvio (acueducto mesencéfalo), 100, 102, 103, 109
vestibular, 90-92
Adamkiewicz. V. Arteria medular segmentaria mayor anterior
**Adenohipófisis**, 133, 140
Adenoides. V. Amígdala faríngea
**Adhesión intertalámica**, 100, 102, 105, 109, 139
**Adrenérgica**
sinápsis, 154
terminal, 199
**Agujero.** V. Abertura; Orificio
alveolar maxilar, 2
apical diente, 51
**Agujero** *cont.*
apófisis transversa, 12, 13
base cráneo, 7
ciático,
mayor, 147, 330, 331, 334, 504
menor, 147, 330, 331
ciego,
hueso frontal, 6, 7
lengua, 52, 57
cigomaticofacial, 1, 2, 8
cribiforme, 7
emisario esfenoidal, 7
esfenopalatino, 2, 3, 9, 33, 35, 36
espinoso, 5, 7, 9, 41, 93
estilomastoideo, 5, 19, 89, 117, 119
etmoidal
anterior, 1, 7, 8
posterior, 1, 7
infraorbitario, 1, 2, 8, 31
interventricular (Monro), 100, 102, 103, 105, 109, 138, 139
intervertebral, 13, 144-147, 166, 522
isquiático. V. Agujero ciático
Luschka. V. Abertura lateral 4.º ventrículo
Magendie. V. Abertura media 4.º ventrículo
magno, 3, 5, 7, 16, 93, 121
mandibular, 10, 41
mastoideo, 5, 7
mentoniano, 1, 2, 10
Monro. V. Agujero interventricular
nasolagrimal, 44
nutricio fémur, 455, 478
obturador, 231, 331, 453, 467
óptico, 1
oval
corazón, 209, 217
cráneo, 2, 5, 7, 9, 40, 41, 93
palatino
mayor, 5, 33, 34, 36, 46, 50
menor, 5, 33, 34, 36, 46, 50
parietal, 4
rasgado, 5, 7, 93
redondo, 7, 39, 40
sacro
anterior (ventral), 145, 331, 335, 522
posterior, 145, 330, 331
supraorbitario, 1, 2, 8
venas emisarias, 4. V. también Conducto condilar; Agujero mastoideo; Agujero parietal; Agujero emisario esfenoidal
vertebral, 12, 13, 143, 144
Vesalio. V. Agujero emisario esfenoidal
yugular, 3, 5, 7, 97, 98, 119-121
**Ala**
Albini. V. Nodulillo de Albini
hueso esfenoides
mayor, 1-3, 5, 6, 8
menor, 1, 3, 6
ilion, 231, 330, 335, 453
lobulillo central (cerebelo), 107
sacro, 145, 522
vómer, 5
**Alveo hipocampo**, 106
**Alveolo**
páncreas, 279
pulmón, 192, 193
**Amígdala**
cerebelo, 107, 109, 137
faríngea, 32, 57, 58, 60, 61
lingual, 52, 57, 58, 75
palatina, 45, 46, 52, 54, 57, 58, 60
**Ampolla**
conducto
deferente, 359
galactóforo, 167
semicircular, 90, 118
duodeno, 262, 276
hepatopancreática, 278
laberíntica, 90, 118
oído interno, 87
trompa uterina, 346
Vater. V. Ampolla hepatopancreática
vestíbulo, 91
**Anastomosis**
alrededor de
codo, 405
escápula, 398
ojo/órbita, 80
rodilla, 477
entre
arterias
angular y dorso nariz, 35, 80
carótida y vertebral, 131
derecha e izquierda, 131
externa e interna, 80, 131
cervical y occipital, 28
circunflejas femorales, 470
frénica inferior y gástrica izquierda, 288
hepáticas derecha e izquierda, 288
intercostal y lumbar, 218, 238
lagrimal y meníngea media, 95
mesentéricas superior e inferior (arco Riolano), 289
pancreáticas, 284-286
rama septal posterior arteria esfenopalatina y arteria palatina mayor, 36
ramas púbicas arteria obturatriz y arterias epigástricas inferiores, 243, 340, 341
subclavia y carótida, 131
subclavia y vertebral, 131
nervios mediano y cubital, 442, 444, 445
escapular, 398
paravertebral, 158
portocava, 293
prevertebral, 158
**Anestesia perineal**, 384
**Anexos**
órbita. V. Aparato lagrimal; párpados
útero, 346
Angiogramas coronarias. V. Arteriograma arterias coronarias
**Ángulo**
iridocorneal, 82, 83, 86

**Ángulo** *cont.*
Louis. V. Ángulo esternón
cámara anterior ojo. V. Ángulo iridocorneal
costilla, 170, 171
escápula, 392, 393, 516
esternón, 170
mandíbula, 9, 10, 60
mastoides, 6
subpúbico, 332
tuberosidad, 490
**Anillo**
fibroso
corazón, 210
disco intervertebral, 144
femoral, 236, 243, 244, 339-341, 510
inguinal
profundo, 234, 236, 242, 243, 339-341, 344, 360
superficial, 232, 242, 243, 245, 351, 355, 360, 361
tendinoso común, 78, 79, 81, 115
**Ano**, 337, 350, 354, 356, 367, 369, 389
**Anomalía**
arteria subclavia derecha, 74
costillas cervicales, 173
nervio laríngeo inferior derecho, 74
**Antebrazo**
arterias, 442
fascias/compartimientos fasciales, 419, 499
huesos, 409
músculos, 414-418
nervios, 444, 447
cutáneos, 449
nódulos linfáticos, 452
secciones transversales, 419
venas superficiales, 448
**Anteflexión útero**, 348
**Antehélix oído externo**, 88
**Antitrago oído externo**, 88
**Antro**
mastoideo, 89
pilórico, 258
timpánico, 89
**Aorta**
abdominal, 165, 181, 217, 220, 246, **247**, 253, 256, 257, 261, 279, 282, 284, 290, 306, 309, 311, 312, 314, 320, 324, 325, 327-329, 339, 340, 344, 369, 371-374, 383, 519-520, 525
ramas uretéricas, 320
arco, 30, 68, 69, 74, 131, 184, 195, 196, 199-203, 208, 209, 213, 217, 219, **220**, 221, 225, 514, 525
ascendente, 131, 194, 203, 208, 211, 212, 515, 524
descendente, 131, 180, 194, 196, 219, 220, 225, 230, 515, 516
torácica, 156, 158, 179, 217, 219, 221, **225**, 517, 518
rama
esofágica, 225
uretérica, 320
**Aparato lagrimal**, 77
**Apéndice epitelial glande**, 389
**Apéndice**
epidídimo, 361, 390
epiploico. V. Apéndice omental
fibroso hígado, 270
omental (epiploico), 254, 267, 328
testículo, 365, 394
vermiforme, 120, 254, 265, **266**, 267, 339, 340, 522
vesiculoso, 346, 390
**Apófisis**
accesoria vértebra lumbar, 144
alveolar maxilar, 1-3, 9, 33, 42
anterior martillo, 89
articular
superior sacro, 145
vértebra
inferior, 12, 13, 143, 144, 146, 147
superior, 143, 144, 146, 147
cigomática
hueso temporal, 2, 5, 8
maxilar, 1, 5
clinoides
anterior, 3, 6
posterior, 6
condílea mandíbula, 2, 9, 10
coracoides escápula, 170, 174, 175, 392-394, 396-400, 402, 404
coronoides
cúbito, 407, 409, 413
mandíbula, 2, 9, 10
esfenoidal hueso palatino, 33
espinosa
axis, 162
hueso esfenoides. V. Espina hueso esfenoides
vértebra, 12-14, 16, 143, 144, 146, 147, 160, 162, 163, 165, 177, 185
estiloides
cúbito, 409, 422
hueso temporal, 2, 5, 8, 9, 11, 22, 24, 25, 29, 47, 53, 61, 62
radio, 413, 426
etmoidal concha nasal inferior, 33
frontal
hueso cigomático, 1
maxilar, 1, 2, 31, 33, 76
lenticular yunque, 89
mamilar vértebra lumbar, 144
mastoides hueso temporal, 2, 5, 9, 19, 22-25, 29, 47, 53, 93, 162
muscular cartílago aritenoides, 71, 72
odontoides. V. Diente axis
orbitaria hueso palatino, 1, 33
palatina maxilar, 3, 5, 32-34, 46, 93
piramidal hueso palatino, 5, 8, 9
posterior astrágalo, 491, 492
pterigoides hueso esfenoides, 2, 3, 5, 8, 9, 33, 34
temporal hueso cigomático, 1, 2
transversa
atlas, 12, 25, 162
**Apófisis** *cont.*
axis, 12, 25
cóccix, 145
vértebra
cervical, 12, 13, 25, 130
lumbar, 144, 146, 147, 165, 181, 231
torácica, 143, 172
unciforme
hueso etmoides, 32, 33, 43, 44
vértebra cervical, 13
vocal cartílago aritenoides, 71, 72
xifoides, 170, 171, 174, 176, 184, 186, 231, 232, 517
yugular hueso occipital, 25
**Aponeurosis**
bicipital, 402, 404, 416, 442, 449
cráneo. V. Aponeurosis epicraneal
epicraneal *(galea aponeurotica)*, 17, 20, 21, 96, 164
faríngea, 59, 61, 223
glútea, 312, 460, 461, 468
oblicuo
externo abdomen, 232-235, 240, 242, 244, 327, 328
interno abdomen, 234, 235, 240, 328
palatina, 46, 59
palmar, 412, 416, 417, 424, 428, 429, 431, 449
plantar, 493, 496-499
transverso abdomen, 161, 162, 165, 235, 237, 238, 312, 324, 329
Aporte vascular. V. Arteria; Vena
Aquiles. V. Tendón calcáneo
**Aracnoides**, 94, 96, 103, 155, 156
granulación, 94-96, 103
Arancio, nodulillo. V. Nodulillo válvula semilunar
**Arco**
anterior atlas, 12, 57
arterial omental (epiploico), 288
cigomático, 2, 9, 48
diafragma pélvico. V. Arco tendinoso músculo elevador ano
faringopalatino. V. Arco palatofaríngeo
fascia obturatriz. V. Arco tendinoso músculo elevador ano
fascia pélvica. V. Arco tendinoso fascia pélvica
lumbocostal diafragma, 181, 246. V. también Ligamento arqueado diafragma
músculo sóleo. V. Arco tendinoso musculo sóleo
palatofaríngeo, 45, 52, 54, 58, 60
palatogloso, 45, 52, 54, 58
posterior atlas, 12, 164
pubis, 231, 332
Riolano. V. Anastomosis arterias mesentérica superior/mesentérica inferior
tendinoso
fascia pélvica, 45, 343

**Arco** *cont.*
músculo elevador ano, 236, 246, 333-336, 341-343, 345, 352, 364
sóleo, 482, 483
**Arco (arterial)**
aorta, 68, 69, 74, 131, 195, 199-**202**, 203, 209, 219, 220, 225, 514, 525
dorsal carpo, 438
palmar carpo, 434
superficial, 429, 430, 435, 442
palpebral, 80
profundo
palmar, 434, 435
plantar, 485, 495, 500
**Arco (venoso)**
dorsal
mano, 441, 449
pie, 508
superficial palmar, 429
vena ácigos, 514, 525
**Área**
cribiforme riñón, 321
desnuda
diafragma, 257, 270, 311
hígado, 270, 311, 324, 329
pericardio, 184
dolor referido
biliar, 309
pancreático, 310
hígado. V. Segmento hígado
intercondílea tibia, 478, 479
Laimer, 69, 222, 223
pontina gusto, 129
septal (pelúcida), 113
subcallosa, 100, 113
vestibular 4.º ventrículo, 109
Aritenoides. V. Cartílago aritenoides
**Arruga cara**, 20
**Arteria**
accesoria
cólica media, 291
gástrica izquierda, 288
hepática, 288, 289
meníngea, 35, 95
renal, 316
acetabular. V. Arteria obturatriz rama acetabular
acromial. V. Rama acromial arteria supraescapular; Rama acromial arteria toracoacromial
acústica interna. V. Arteria laberíntica V. Arteria laberíntica
Adamkiewicz. V. Arteria medular segmentaria anterior mayor
alveolar, 35, 47, 54, 63, 64
inferior
rama
lingual, 63
mentoniana, 35, 63
milohioidea, 35, 63
superior
anterior, 35
media, 35
**Arteria** *cont.*
posterior, 35, 63
angular (cara), 17, 31, 35, 63, 80, 131. V. también Arteria cerebral media rama circunvolución angular
antebrazo, 442
apendicular, 264, 286, 287, 293, 304
arqueada
pie, 485, 494, 495, 500
riñón, 315, 318
ascendente
frontal. V. Arteria prefrontal
rama. V. Arteria circunfleja femoral lateral; Arteria circunfleja humeral posterior; Arteria circunfleja ilíaca profunda.
atrio derecho anterior. V. Arteria coronaria derecha
ventricular. V. Arteria coronaria izquierda rama circunfleja
auricular
anterior. V. Arteria temporal superficial rama auricular anterior
posterior, 17, 29, 35, 63, 95, 130, 131, 164,
profunda, 35
axilar, 168, 175, 186, 238, **398**-400, 404, 524, 525
basilar, 130-134, 136, 157
boca, 63
braquial, 168, 398, 400, 402, **404**-406, 416-418, 442
profunda, 397, 400, 403, 406
rama muscular, 404
braquiocefálica. V. Tronco (arterial) braquiocefálico
brazo, 404, 405, 442
bronquial, 187, 193, **196**, 218, 219, 225
rama esofágica, 225
variación, 196
bucal, 35, 63
bulbo
pene, 376
vestíbulo, 345, 375
cabeza fémur, 470.
cadera, 470, 477
calcánea, 481, 482
lateral. V. Arteria peronea rama calcánea
medial. V. Arteria tibial posterior rama calcánea
calcarina. V. Arteria cerebral posterior rama calacarina
callosomarginal, 134, 135
rama frontal medial, 134, 135
candelabra. V. Arteria prefrontal
capsular
hígado, 288
riñón, 318
carótida, 29
común, 17, 25-29, 63-65, 68-70, 74, 119, 122, 124, 125, 127, 128, 130, 131, 176, 182, 186, 195, 199, 200, 202, 220, 225, 513, 525
**Arteria** *cont.*
externa, 17, 23, 24, 26-29, 35, 36, 53-55, 63-65, 68-70, 95, 119, 124, 125, 127, 128, 130, 131
interna, 17, 27-29, 30, 39, 54, 63, 65, 68-70, 80, 81, 89, 93, 95, 98, 115, 117, 119, 122, 124-128, 130, 131-136
rama
cavernosa, 95
meníngea, 95
tentorial, 95, 98
tronco meningohipofisario, 95
carotidotimpánica, 131
carpiana. V. Rama carpiana arteria cubital; Rama carpiana arteria radial
carpo, 442
cavidad nasal, 35, 36
cecal, 264, 286, 287, 293, 305
celíaca. V. Tronco (arterial) celíaco
central
anterolateral (lenticuloestriada), 132-134, 136
anteromedial (perforante), 133
anterolateral (lenticuloestriada), 132, 134, 136
anteromedial (perforante), 133
posteromedial (perforante), 133
cerebelosa
inferior anterior, 130-134, 136, 157
inferior posterior, 130-132, 134, 136, 157
rama
amígdala cerebelosa, 136
coroidal 4.º ventrículo, 136
superior, 130-134, 136, 157
rama vermis superior, 136
cerebral
anterior, 130-136
rama terminal, 135
media, 130, 132-136
rama (tronco) terminal, 135
rama circunvolución angular, 134, 135
temporal, 135
posterior, 130-136
rama
calcarina, 135, 136
dorsal cuerpo calloso, 135, 136
parietooccipital, 135, 136
temporal, 135
terminal, 135
cervical
ascendente, 28, 63, 65, 68-70, 130, 131, 157
profunda, 28, 130, 131, 157
cigomática rama lagrimal. V. Arteria lagrimal rama cigomática
cigomaticofacial, 17, 80
cigomaticoorbitaria, 17
cigomaticotemporal, 17
ciliar
anterior, 86
posterior, 80, 86

**Arteria** *cont.*
cíngulo, 135
círculo Willis, 133
circunfleja
coronaria. V. Arteria coronaria izquierda rama circunfleja
peronea. V. Arteria tibial posterior rama circunfleja peronea
cística, 276, 282, 284, 288
clavicular. V. Arteria toracoacromial rama clavicular
clítoris
dorsal, 375
profunda, 375
codo, 405, 442
cola caballo, 157
páncreas. V. Arteria pancreática caudal
colateral
cubital
inferior, 404, 405, 415
superior, 404-406, 415
hígado, 288
medial, 403, 405, 406, 415
radial, 403, 405, 406
vesícula biliar, 288
cólica, 289
derecha, 286, 287, 289, 304, 305, 319, 328
tronco común
con cólica media, 289
con ileocólica, 289
izquierda, 247, 287, 289, 300, 305, 306, 319, 369
rama reemplaza cólica media, 289
media, 279, 283, 284, 286, 287, 289, 304, 305, 329
tronco común con cólica derecha, 289
variación, 289
comunicante
anterior, 130-135
posterior, 98, 130-136
conducto
anal, 369
deferente, 238, 247, 319, 361, 369, 372, 374
rama arteria vesical inferior, 247, 319, 369, 372
pterigoideo, 35
conjuntiva, 86
cono arterioso. V. Arteria coronaria derecha, rama cono
corazón, 204-207
coroidea
4.º ventrículo. V. Arteria cerebelosa inferior posterior rama coroidea 4.º ventrículo
anterior, 132-134, 136
posterior
lateral, 132, 136
medial, 132, 136
coronaria, 204, 205
derecha, 201, 202, 204-206
rama

**Arteria** *cont.*
atrial derecha anterior, 204
cono, 206
interventricular posterior, 202, 204, 206
nódulo atrioventricular posterior (AV), 206, 210
septal interventricular posterior (AV), 204
marginal derecha, 204, 206
nódulo sinoatrial (SA), 204, 206
descendente posterior. V. Arteria coronaria derecha rama interventricular posterior
izquierda, 204, 205, 207
descendente anterior izquierda. V. Arteria coronaria izquierda rama interventricular anterior
rama
circunfleja, 204
rama
atrioventricular, 207
lateral, 207
posterolateral, 207
interventricular anterior, 201, 204, 205, 207
marginal derecha. V. Arteria coronaria derecha rama marginal derecha
costocervical. V. Tronco (arterial) costocervical
cremastérica, 234, 236, 238, 244, 245, 247, 372
cricotiroidea. V. Arteria tiroidea superior rama cricotiroidea
cubital, 404, 405, 414-**418**, 419, 424, 428-430, 434, 435, 442
rama
carpiana
dorsal, 438
palmar, 418, 434, 435
profunda, 417, 418, 424, 428, 429, 434, 435, 442
cuello, 28, 29, 63
fémur, 470
deferencial. V. Arteria conducto deferente
deltoidea. V. Arteria toracoacromial rama deltoidea
descendente
coronaria. V. Arteria coronaria derecha rama interventricular posterior; Arteria coronaria izquierda rama interventricular anterior
rama circunfleja
femoral lateral. V. Arteria femoral circunfleja lateral
humeral posterior. V. Arteria humeral circunfleja posterior
rodilla. V. Arteria rodilla descendente
dientes, 35
digital (mano)
dorsal, 438, 440
palmar
común, 428, 429, 431, 434, 435

**Arteria** *cont.*
propia, 428, 429, 431, 435, 440
digital (pie)
dorsal, 485, 494, 495, 500
plantar
común, 497, 498, 500
propia, 485, 494-497, 500
dorsal
clítoris, 375
cuerpo calloso. V. Arteria cerebral posterior rama cuerpo calloso
pene, 238, 355, 357, 372, 374
Drummond. V. Arteria marginal
duodeno, 279-281
encéfalo, 130-136, 141
epiescleral, 86
epigástrica
inferior, 234, 236, 238, 243, 244, 247, 257, 320, 328, 339-341, 369, 371, 372, 374, 477
rama cremastérica. V. Arteria cremastérica
rama púbica, 234, 236, 244, 247, 340, 341
superficial, 232, 234, 238, 242, 247, 466, 477
superior, 174-176, 179, 200, 234, 238, 327
escápula
circunfleja, 397, 398, 400, 402, 405
dorsal, 27, 28, 398, 400
posterior. V. Arteria perineal rama escrotal posterior
esfenopalatina, 35, 36, 63
rama
nasal posterior lateral, 35, 36
septal posterior, 35, 36
espermática interna. V. Arteria testicular V. Arteria testicular
espinal
anterior, 131, 132, 134, 136, 157, 158
posterior, 132, 134, 136, 157, 158
esplénica, 225, 247, 257, 261, 279, 281, 282, **283**-286, 288, 300-303, 309, 310, 327, 329, 518
rama esplénica, 282
esternocleidomastoidea. V. Arteria occipital rama esternocleidomastoidea
estómago, 282, 283
estriada medial (recurrente de Heubner), 132-135
etmoidal
anterior, 36, 80, 95
rama meníngea anterior, 80, 95
rama nasal (externa y anterior lateral), 36
rama septal anterior, 36
posterior, 80, 95
rama nasal lateral, 36
rama septal, 36
facial, **17**, 26, 27, 29, 31, 35, 54, 55, 63, 64, 69, 80, 125, 127, 130, 131
rama labial

**Arteria** *cont.*
inferior, 63
superior, 63
rama septo nasal, 36
rama nasal lateral, 36
rama alar, 36
rama tonsilar (arteria tonsilar), 35, 58, 63
transversa 17, 29, 31, 55, 63, 80
faríngea ascendente, 29, 35, 63, 130, 131
rama
meníngea, 95, 130
tonsilar, 35, 58
femoral, 234, 238, 244, 245, 247, 354, 372, 378, 459, 466, 467, 470, 471, **477**, 510, 523
circunfleja
lateral, 466, 467, 470, 477
rama
ascendente, 470, 477
descendente, 470, 477
transversa, 470, 477
medial, 467, 468, 470, 477
profunda, 466, 467, 468, 470, 471, 477
ramas
musculares, 477
perforantes, 468, 477
muscular, 477
fémur proximal, 470
fosa
craneal posterior, 136
infratemporal, 35
foveolar. V. Arteria obturatriz rama acetabular
frénica inferior, **181**, 220, 225, 228, 247, 255, 257, 282-284, 286, 288, 300-302, 304, 305, 314, 316, 325, 326, 381
rama esofágica recurrente, 181, 225, 247, 282, 283, 304
frontal
ascendente (cerebral media). V. Arteria prefrontal
rama
frontal medial. V. Arteria callosomarginal rama frontal medial
meníngea media. V. Arteria meníngea media rama frontal
temporal superficial. V. Arteria temporal superficial rama frontal
frontobasal (orbitofrontal), 132, 134, 135
frontopolar. V. Arteria polo frontal
gástrica
corta, 257, 281-284, 286, 288, 327
derecha, 262, 276, 282-284, 286, 288, 301-304.
izquierda, 225, 247, 255, 257, 282, 283, 284, 286, 288, 300-305, 327, 329, 381
accesoria, 288
rama esofágica, 225, 228, 282, 283
gastroduodenal, 262, 276, 283-286, 288, 290, 302-304, 309

**Arteria** *cont.*
gastroepiploica. V. Arteria gastroomental
gastroomental
derecha, 255, 257, 282-284, 286, 288, 301-303
izquierda, 255, 281-284, 286, 288, 301-303
glándula
mamaria, 168
paratiroides, 70
tiroides, 68, 70
glútea
inferior, 247, 320, 369, 373, 374, 465, 468
superior, 247, 320, 369, 373, 374, 465, 468
hemorroidal. V. Arteria rectal
hepática
accesoria, 288
común, 247, 255, 262, 276, 282-288, 300, 303, 309, 327, 518
derecha, 276, 284, 288
accesoria/reposicionada, 288
intermedia, 284
izquierda, 276, 284, 288
accesoria/reposicionada, 288
propia, 257, 261, 262, 270-273, 276, 279, 282-284, 285, 288, 299, 303, 327, 329
reposicionada, 288
Heubner. V. Arteria estriada medial
hígado, 282-284. V. también Arteria hepática
hipofisaria, 133, 141
hipogástrica. V. Arteria ilíaca interna
hipotalámica, 133, 141
hombro, 28
humeral circunfleja
anterior, 398, 400, 402, 404, 405
posterior, 398, 400, 403-405
rama ascendente y descendente, 398
ileal, 264, 286, 287, 291
rama ileocólica. V. Arteria ileocólica
ileocólica, **264**, 286, 287, 304, 305, 319
rama
cólica, 264, 286, 287
ileal, 264, 286, 287
íleon, 286
ilíaca
circunfleja
profunda, 236, 238, 244, 247, 341, 374, 467, 477
rama ascendente, 238, 247
superficial, 232, 234, 238, 242, 247, 466, 477
común, 247, 254, 257, 300, 311, 319, 320, 369, 371-374, 383, 521
rama uretérica, 320
externa, 236, 243-245, 247, 254, 257, 264, 292, 300, 311, 319, 337-341, 344, 364, 369, 371-374, 383, 467, 477, 522
interna, 247, 287, 300, 305, 311, 319,

**Arteria** *cont.*
321, 341, 345, 369, 371-373, 374, 383, 522
iliolumbar, 247, 373, 374
infraorbitaria, 17, 31, 35, 63, 76, 80
innominada. V. Tronco (arterial) braquiocefálico
intercostal aórtica. V. Arteria intercostal posterior
intercostal, 158, 174, 175, 177, 179, 196, 218, 225, 238, 288, 331
anterior, 176, 179, 238
posterior, 157, 158, 168, 174, 175, 177, 179, 196, 218, 219, 225, 238
rama
dorsal, 158, 179
cutánea lateral, 174, 175, 177, 196
suprema, 28, 130, 131
interlobular, riñón, 315, 318
interlobulillar, riñón. V. Arteria radiada cortical
interósea (antebrazo)
anterior, 405, 415, 417-419
común, 405, 417-419
posterior, 405, 415, 418, 419
recurrente, 405, 415
interventricular. V. Arteria coronaria derecha rama interventricular anterior; Arteria coronaria izquierda rama interventricular posterior
intestinal. V. Arteria ileal; Arteria intestino delgado; Arteria yeyunal
intestino delgado, 286
intrahepática, 274, 275
intrapulmonar, 193
intrarrenal. V. Arteria riñón interlobular; Arteria riñón interlobulillar; Arteria riñón segmentaria
iris, 83, 86
círculo arterial
mayor, 83, 86
menor, 83, 86
laberíntica, 130, 132-134, 136
labial. V. Rama labial arteria facial; Rama labial arteria perineal
lagrimal, 80, 131
rama
anastomótica meníngea media, 95
cigomática, 80
laringe, 68, 70
laríngea superior, 29, 63, 68-70, 130, 223
lengua, 53. V. también Arteria lingual
lenticuloestriada. V. Arteria central anterolateral
ligamento
cabeza fémur. V. Arteria obturatriz rama acetabular
redondo
fémur. V. Arteria obturatriz rama acetabular
útero. V. Arteria uterina rama ligamento redondo

**Arteria** *cont.*
lingual, 17, 27, 29, 35, 53, 54, 63, 69, 127, 130, 131
dorsal, 53
rama tonsilar, 58
profunda, 45, 53
rama suprahioidea, 53, 63
lumbar, 157, 238, 247
macular. V. Arteriola macular (retina)
maleolar. V. también Rama maleolar arteria peronea; Rama maleolar arteria tibial posterior
anterior
lateral, 485, 494, 495
anterior, medial, 485, 494, 495
mamaria, 168. V. también Rama mamaria arteria torácica interna. Rama mamaria arteria torácica lateral
interna. V. Arteria torácica interna
mano, 435, 438, 442
marginal
rama arteria coronaria derecha. V. Arteria coronaria derecha rama marginal derecha
yuxtacólica (Drummond), 287, 292, 305
masetérica, 35, 48, 49, 63
mastoidea. V. Arteria occipital rama mastoidea
maxilar, 11, 29, **35**, 36, 41, 48, 49, 63, 65, 95, 125, 127, 128, 130, 131
rama pterigoidea, 35
medular segmentaria, 131, 157, 158, 159
anterior mayor (Adamkiewicz), 157
meníngea
accesoria, 35, 95
media, 11, 35, 41, 49, 63, 65, 94-96, 98, 125, 130, 131
rama
frontal, 95
parietal, 95
rama V. Arteria carótida interna; Arteria etmoidal anterior; Arteria faríngea ascendente; Arteria occipital; vertebral
rama lagrimal. V. Arteria lagrimal rama anastomótica meníngea media
mentoniana. V. Arteria alveolar inferior rama mentoniana
mesentérica
inferior, 152, 247, 253, 261, 287, 289, 300, 305, 306, 311, 314, 319, 320, 328, 329, 369, 371, 372, 381
superior, 152, 165, 217, 247, 253, 257, 261, 262, 264, 279, 283-289, 291, 299, 301, 303, 304, 306, 310, 311, 314, 319, 320, 324, 328, 329, 381, 520
rama
ileal, 286, 287, 291
yeyunal, 286, 287, 291
metacarpiana
dorsal, 438
palmar, 434, 435

**Arteria** *cont.*
metatarsiana
dorsal, 485, 494, 495, 500
plantar, 497, 499, 500
rama perforante anterior arteria metatarsiana dorsal, 495, 499, 500
milohioidea. V. Arteria alveolar inferior rama milohioidea
musculofrénica, 175, 176, 186, 200, 238
muslo, 470-472, 481
nasal
dorsal, 17, 31, 35, 63, 76, 80, 131
externa. V. Arteria etmoidal anterior rama nasal externa
lateral. V. Rama nasal lateral arteria esfenopalatina; Rama nasal lateral arteria etmoidal; Rama nasal lateral arteria facial
septo. V. Rama septo nasal arteria etmoidal (anterior y posterior); Rama septo nasal rama labial superior arteria facial; Rama posterior septo nasal arteria esfenopalatina
nódulo atrioventricular. V. Arteria coronaria derecha rama nódulo atrioventricular (AV)
obturatriz, 236, 243, 247, 287, 319, 320, 341, 344, 369, 371, **373**, 374, 381, 454, 470, 477, 523
rama
acetabular (ligamento cabeza fémur), 454, 470
púbica (anastomosis rama púbica epigástrica inferior), 243, 340, 341
occipital, 17, 29, 64, 95, 130, 131, 164
medial, 135
rama
descendente, 28
esternocleidomastoidea, 29, 63
mastoidea, 95, 130
meníngea, 17
oftálmica, 35, 78, 80, 126, 130, 131, 133, 136
ojo, 86. V. también Arteria oftálmica
omental (epiploica), 288
órbita, 80
orbitofrontal. V. Arteria frontobasal
ovárica, 247, 292, 300, 311, 314, 319, 320, 322, 328, 339, 341, 344, 346, 349, **371**, 374, 383, 386
rama
tubárica, 375
uretérica, 320
uterina. V. Arteria uterina rama ovárica
palatina
ascendente, 35, 58, 63
rama tonsilar, 35, 58
descendente, 35, 63
mayor, 35, 36, 46
menor, 35, 36, 46, 58

**Arteria** *cont.*
rama tonsilar, 58
palmar
carpiana. V. Rama palmar arteria cubital; Rama palmar arteria radial.; Arco (arterial) palmar carpo
digital, 435
común. V. Arteria digital palmar común
propia. V. Arteria digital palmar propia
metacarpiana. V. Arteria metacarpiana palmar
profunda. V. Arteria cubital rama carpiana palmar; Arco (arterial) palmar profundo
rama nervio mediano. V. Arteria mediana rama palmar
superficial. V. Arco (arterial) palmar superficial
palpebral, 80
pancreática, 283-285, 288
caudal, 283, 284
dorsal (superior), 282-286, 288, 292
inferior, 283-286, 288
mayor, 283-285
superior. V. Arteria pancreática dorsal
transversa, 283-286
pancreaticoduodenal
común inferior, 286, 287
inferior, 283-285, 288, 301, 304, 305
rama
anterior, 283-288, 301-303
posterior, 282-287, 302, 303
superior
rama
anterior, 255, 282-286, 288, 301-303
posterior, 282-286, 288, 302, 303
paracentral, 134, 135
rama cíngulo, 135
paramediana. V. Arteria central posteromedial
pared abdominal, 238, 247
parietal, 134, 135
rama
meníngea media. V. Arteria meníngea media rama parietal
temporal superficial. V. Arteria temporal superficial rama parietal
parietooccipital, 135, 136
párpados, 80
pectoral. V. Arteria toracoacromial rama pectoral
pene
bulbo. V. Arteria bulbo pene
dorsal. V. Arteria dorsal pene
profunda. V. Arteria profunda pene
perforante. V. Arteria central posteromedial
círculo Willis, 133
rama. V. Rama perforante arteria femoral profunda; Rama perforante arteria metatarsiana plantar; Rama perforante arteria peronea; Rama perforante arteria torácica interna

**Arteria** *cont.*
pericallosa, 134, 135
posterior. V. Arteria cerebral posterior rama dorsal cuerpo calloso
pericardiofrénica, 176, 180, 182, 195, 200, 201, 203, 218, 219, 230, 238
periné, 372, 375, 376
perineal, 345, 357, 374-376
rama
escrotal posterior, 375, 376
labial posterior, 375
transversa, 375, 376
peronea, 477, 481-483, 487, 494
rama
calcánea (lateral), 481-483, 498, 499
comunicante, 483
perforante, 483, 484
posterior maléolo lateral, 483
pie, 495, 497-500
pierna, 481-485
plantar
digital. V. Arteria digital plantar común; Arteria digital plantar propia
lateral, 483, 498-500
medial, 483, 496-498
metatarsiana. V. Arteria metatarsiana plantar
profunda, 485, 494, 495, 500
polo frontal (frontopolar), 134, 135, 134, 135
pontina, 132-134, 136
poplítea, 461, 468, 471, 477, 481-483
rama sural, 483
precuneal, 135
prefrontal, 132, 134, 135
prerrolándica. V. Arteria surco precentral
principal pulgar, 435
profunda
clítoris, 375
pene, 355, 359, 376
prostática, 374
pterigoidea. V. Arteria maxilar rama pterigoidea
púbica
rama epigástrica inferior. V. Arteria epigástrica inferior
rama obturatriz, 243. V. también Anastomosis rama púbica arteria obturatriz/rama púbica epigástrica inferior
pudenda
externa
profunda, 238, 247, 372, 466, 477
superficial, 232, 234, 238, 247, 372, 466, 477
interna, 247, 287, 320, 357, 369, 370, 373-376, 465, 523
pulmón, 194, 195. V. también Arteria pulmonar
pulmonar, 187, 193, **194**, 195, 201, 202, 208, 209, 217-219
radiada cortical (interlobulillar) riñón, 315, 318

**Arteria** *cont.*
radial índice, 435, 404, 405, 415-**417**, 418, 419, 424, 429, 430, 434-436, 439, 442
rama
carpiana dorsal, 436
carpiana palmar, 418, 434, 435
palmar superficial, 417, 418, 424, 429, 434, 435
radicular, 157, 158, 179
rama esofágica
aorta. V. Aorta torácica rama esofágica
bronquial. V. Arteria bronquial rama esofágica
frénica inferior. V. Arteria frénica inferior rama esofágica
gástrica izquierda. V. Arteria gástrica izquierda rama esofágica
tiroidea inferior. V. Arteria tiroidea inferior rama esofágica
recta intestino delgado, 263, 286, 287, 308
rectal
inferior, 287, 369, 373-376
media, 247, 287, 305, 319, 320, 341, 369, 371, 373, 374
superior, 247, 257, 287, 300, 305, 306, 319, 341, 369, 371, 381
rectosigmoidea, 287, 305, 369
recurrente
cubital
anterior, 405, 417, 418
posterior, 405, 414, 415, 418
Heubner. V. Arteria estriada medial
interósea. V. Arteria interósea recurrente
radial, 404, 405, 417, 418
rama
esofágica. V. Arteria frénica inferior rama recurrente esofágica
frénica inferior. V. Arteria frénica inferior rama recurrente esofágica
meníngea lagrimal. V. Arteria lagrimal rama anastomótica meníngea media
tibial
anterior, 477, 485
posterior, 477, 483
región faríngea, 63
renal, 247, 300, 303, 305, 311, 313, **314**-316, 320, 323-325, 329, 371, 372, 381, 388, 520
accesoria, 316
rama
pélvica, 315
uretérica, 314, 315, 320
segmentaria. V. Arteria segmentaria (renal)
variación, 316
retina
central, 80, 82, 86
macular. V. Arteriola macular
nasal. V. Arteriola nasal
temporal. V. Arteriola temporal
retinacular (cuello/cabeza fémur), 470

**Arteria** *cont.*
retroesofágica subclavia derecha, 74
riñón, 315, 318. V. también Arteria renal segmento renal
arqueada, 315, 318
interlobular, 315, 318
interlobulillar. V. Arteria riñón radiada cortical
radiada cortical, 315, 318
segmentaria, 315
rodilla, 477
descendente, 466, 467, 471, 477
rama
articular, 466, 467, 477
safena, 466, 467, 477
inferior
lateral, 477, 481-486
medial, 466, 467, 477, 482-485
superior
lateral, 468, 477, 481-486
medial, 466-468, 481-485
rolándica. V. Arteria surco central
sacra
lateral, 157, 247, 369, 373, 374
media, 157, 247, 287, 341, 344, 369, 371, 373, 374
safena. V. Arteria rodilla descendente rama safena
segmentaria, medular. V. Arteria medular segmentaria
seno cavernoso. V. Arteria carótida interna rama cavernosa
septo nasal. V. Rama septal arteria esfenopalatina; Rama septal arteria etmoidal (anterior y posterior); Rama septal rama labial superior arteria facial
sigmoidea, 247, 257, 287, 305, 319, 328, 369
sinoatrial. V. Arteria coronaria derecha rama nódulo sinoatrial (SA)
subclavia, 25, 27, **28**, 63-65, 68-70, 74, 120, 124, 130, 131, 157, 168, 173, 175-177, 182, 186, 195, 200-202, 218-220, 225, 238, 398, 400, 513
derecha anómala, 74
retroesofágica derecha, 74
subcostal, 238, 247
subescapular, 238, 397, 398, 400, 405
sublingual, 53, 55
submentoniana, 35, 63
supraduodenal, 282-286
supraescapular, 27, 28, 63, 68-70, 131, 397, 398, 400
rama infraespinosa, 398
suprahioidea. V. Arteria lingual rama suprahioidea
supraorbitaria, 17, 31, 35, 63, 76, 80, 131
suprarrenal
inferior, 247, 314, 315, 320, 325
media, 247, 314, 325
superior, 181, 247, 314, 325
supratroclear, 17, 31, 35, 63, 76, 80, 131

**Arteria** *cont.*
surco
central (rolándica), 134, 135
médula espinal, 158
poscentral, 135
precentral (prerrolándica), 134, 135
talamogeniculada, 136
talamoperforante, 133, 136
talamotuberal, 133
tarsiana
lateral, 485, 494, 495, 500
medial, 485, 494, 495, 500
temporal
profunda, 35, 63, 94
rama cerebral media. V. Arteria cerebral media rama temporal
rama cerebral posterior. V. Arteria cerebral posterior rama temporal
superficial, 17, 29, 35, 55, 63-65, 80, 94, 95, 128, 130, 131
rama
auricular anterior, 17
frontal, 17, 80, 94
parietal, 17, 94
tentorial. V. Arteria carótida interna rama tentorial; Tronco (arterial) meningohipofisario rama tentorial
terminal. V. Rama terminal arteria cerebral anterior; Rama terminal arteria cerebral media; Rama terminal arteria cerebral posterior
testicular, 238, 243-245, 247, 257, 292, 300, 311, 314, 319, 320, 322, 328, 340, 361, **372**, 374, 380, 387
tibial
anterior, 477, 483, 485, 487, 494, 495
posterior, 477, 481-483, 487, 493, 497-499
rama
calcánea, 481-483, 496-499
circunfleja peronea, 477
maleolar medial, 483
timpánica anterior, 35, 131
tirocervical. V. Tronco (arterial) tirocervical
tiroidea
inferior, 27, 28, 63, 68-70, 130, 131, 176, 214, 225, 398
rama esofágica, 225
superior, 26, 27, 29, 63, 68-70, 130, 131
rama cricotiroidea, 63
tonsilar. V. Rama tonsilar arteria facial; Rama tonsilar arteria dorsal lengua; Rama tonsilar arteria palatina (ascendente y menor); Rama tonsilar arteria faríngea ascendente; Arteria cerebelosa posterior inferior rama amígdala cerebelosa
torácica
interna, 28, 69, 130, 131, 168, 174-176, 179, 180, 182, 186, 195, 200, 201, 218-220, 225, 230, 238, 288, 514-516
rama

**Arteria** *cont.*
mamaria medial, 168
perforante, 168, 176, 177, 179
lateral, 168, 174, 175, 177, 238, 398, 400, 405
rama mamaria lateral, 168
superior, 175, 177, 398, 400, 405
toracoacromial
rama
acromial, 398, 400, 405
clavicular, 398, 400, 405
deltoidea, 395, 398, 400, 405
pectoral, 398, 400, 405
174, 175, 398-400, 405
toracodorsal, 238, 397, 398, 400, 405
transversa cuello, 27, 28, 63, 68-70, 131, 163, 398, 400
tubárica. V. Rama tubárica arteria ovárica; Rama tubárica arteria uterina
umbilical, 217
obliterada. V. Arteria umbilical porción obliterada
porción
obliterada, 234, 236, 244, 245, 257, 319, 339-341, 371, 373, 374
permeable, 236, 247, 369, 371, 373, 374
uretérica. V. Rama uretérica aorta abdominal; Rama uretérica arteria ilíaca común; Rama uretérica arteria vesical (inferior y superior); Rama uretérica arteria ovárica; Rama uretérica arteria renal
uretral, 357, 374, 376
uterina, 319, 320, 341, 344-346, 371, 373, **375**
rama
ligamento redondo, 375
ovárica, 375
tubárica, 375
vaginal, 375
vaginal, 319, 320, 341, 342, 345, 371, 373, 375
vejiga urinaria, 320
vena cava superior. V. Arteria coronaria derecha rama sinoatrial (SA)
vermis. V. Arteria cerebelosa superior rama vermis superior
vertebral, 14, 16, 27, 28, 63, 65, 69, 70, 95, 124, **130**-134, 136, 157, 164, 176, 214, 225, 525
rama meníngea, 95, 130, 136
vesical
inferior, 247, 287, 319, 320, 341, 342, 369, 371, 373, 374
superior, 236, 247, 287, 319, 320, 341, 369, 371, 373, 374
vísceras pélvicas, 371, 373-376
yeyunal, 286-288, 291, 301
**Arteriograma arterias coronarias**, 206, 207
**Arteriola**
hígado
intralobulillar, 274

**Arteriola** *cont.*
periportal, 274
portal, 274
macular (retina), 86
nasal (retina), 86
riñón
aferente, 317, 318
aglomerular, 318
eferente, 317, 318
interlobulillar. V. Arteriola riñón radiada cortical
radiada cortical, 315, 318
temporal (retina), 86
**Articulación**
acromioclavicular, 396
atlantoaxial, 14, 15
atlantooccipital, 14-16
cadera, 454, 458, 459, 462, 470
carillas. V. Articulación cigapofisaria
carpo (radiocarpiana), 422-425
carpometacarpiana, 423, 425
cigapofisaria (carillas), 13-15, 146, 516. V. también Carilla costal (vértebra)
codo, 407, 408, 442
costotransversa, 172, 513
costovertebral, 172
craneovertebral. V. Unión craneovertebral; Articulación atlantoaxial; Articulación atlantooccipital
cuerpo vertebral, 13
dorso, 146, 147
esternoclavicular, 171, 184, 391, 513
esternocostal, **171**, 391
glenohumeral, 394, 397, 403. V. también Articulación hombro
hombro (glenohumeral), 394, 397, 403
intercarpiana, 423, 425
interfalángica
(dedo mano), 427, 433, 440
(dedo pie), 492
intermetacarpiana, 425
intervertebral (sínfisis), 13
manubrioesternal, 171
mediocarpiana, 423, 425
metacarpofalángica, 427, 492
radiocarpiana. V. Articulación carpo
radiocubital
distal, 422-425
proximal, 407-409
rodilla, 472-476
sacroilíaca, 332, 335, 522
tarsometatarsiana, 488, 489
temporomandibular, 11, 35, 48, 49
tórax, 171, 172
transversa tarso, 488, 489
**Asa nefrona (Henle)**, 317, 318
**Asa**
cervical, 26, 27, 29, 65, 68, 122, 123
subclavia, 124, 198, 214, 215, 228
**Asta**
anterior ventrículo lateral. V. Asta frontal ventrículo lateral
cartílago tiroides, 62, 71, 223

**Asta** *cont.*
coccígea, 145
frontal (anterior) ventrículo lateral, 102
hueso hioides
mayor, 9, 62
menor, 9
inferior ventrículo lateral. V. Asta temporal ventrículo lateral
lateral sustancia gris, 151, 156. V. también Núcleo intermediolateral
occipital ventrículo lateral, 102, 104-106, 136, 139
posterior ventrículo lateral. V. Asta occipital ventrículo lateral
sacro, 145
sustancia gris, 151
temporal ventrículo lateral, 102, 105, 106, 139
ventrículo lateral. V. Asta frontal ventrículo lateral; Asta occipital ventrículo lateral; Asta temporal ventrículo lateral
**Astrágalo**, 488-490
**Atlas (C1)**, 9, **12**, 14-16, 32, 57, 142
**Atrio** (aurícula)
derecho, 194, 201-203, 208, 211, 212, 218, 230, 516, 524
izquierdo, 194, 202, 203, 208, 209, 211, 212, 230, 516, 525
Auerbach. V. Plexo (nervioso) mientérico
Aurícula. V. Atrio
**Axila**, 402-405. V. también Fosa axilar
sección transversal, 399, 513-**515**, 524, 525
**Axis (C2)**, 9, **12**, 15, 54

**B**

**Banda**. V. Fibra
lateral
aponeurosis plantar, 500
tendón extensor (dedos), 421, 433
longitudinal ligamento cruciforme, 15, 16
moderadora, 208, 212, 213
parietal
cresta supraventricular. V. Rama parietal cresta supraventricular
septal, 208, 211, 212
Bartholino. V. Conducto sublingual; Glándula vestibular mayor
**Base**
corazón, 202
cráneo, 5-7
agujeros, 7
huesos, 6
estribo, 87, 89
falange
(mano), 426
(pie), 488
hueso
metacarpiano, 426
metatarsiano, 488
pirámide renal, 313
sacro, 145
**Bastón retina**, 114
**Bazo**, 184, 185, 255, 256, 258, 271, 279, **281**, 325, 327, 517-519, 525
arterias, 282-284
caras, 281
*in situ*, 281
sección, 281, 517-519, 525
venas, 290, 293
Bertin. V. Columna renal
Bigelow. V. Ligamento iliofemoral
**Boca**
glándulas, 55
inspección, 45
músculos, 47, 54
nervios, 56, 65
nódulos linfáticos, 66, 67
suelo, 47
techo, 46
venas, 64
**Bolsa**
anserina, 472, 473
cubital. V. Vaina común flexores
iliopectínea, 454, 462
ligamento colateral peroneo, 472-474, 476
músculo gastrocnemio. V. Bolsa subtendinosa músculo gastrocnemio olécranon. V. Bolsa subcutánea olécranon
omental, 255, 256, 327, 329
receso
inferior, 329
superior, 255, 257, 270, 329
sección transversal, 256
radial. V. Vaina tendinosa flexor largo pulgar
Rathke, 44
semimembranoso, 472, 476
subcutánea
calcánea, 493
infrarrotuliana, 476
maleolar
lateral, 493
medial, 493
olécranon, 408
prerrotuliana, 476
subdeltoidea, 398, 402
subescapular. V. Bolsa subtendinosa subescapular
subtendinosa
calcánea, 486, 493
inferior bíceps femoral, 472, 473, 476
infrarrotuliana, 476
músculo gastrocnemio, 476
subescapular, 394
suprarrotuliana, 473, 474, 476
tendón bíceps femoral. V. Bolsa subtendinosa inferior bíceps femoral
tracto iliotibial, 472-474
**Borde**
acetábulo, 331, 453
anterior
cúbito, 409
peroné, 478, 479
**Borde** *cont.*
radio, 409
tibia, 478, 479
corazón. V. Borde derecho corazón; Borde inferior corazón; Borde izquierdo corazón
agudo, 201
obtuso, 201
cúbito. V. Borde anterior cúbito; Borde interóseo cúbito; Borde posterior cúbito
derecho corazón, 184
escápula. V. Borde lateral escápula; Borde medial escápula; Borde superior escápula
inferior, corazón, 201
hígado, 269, 270
pulmón, 184, 185
interóseo
cúbito, 409
peroné, 478, 479
radio, 409
tibia, 478, 479
lateral escápula, 392, 393
músculo constrictor faringe, 59
peroné. V. Borde anterior peroné; Borde interóseo peroné; Borde posterior peroné
posterior
cúbito, 409
peroné, 478, 479
radio, 409
radio. V. Borde anterior radio; Borde interóseo radio; Borde posterior radio
superior escápula, 392, 393
tibia. V. Borde anterior tibia; Borde interóseo tibia; Borde medial tibia
Bowman. V. Cápsula glomerular
Boyden. V. Esfínter conducto colédoco
**Brazo**
arterias, 404, 405, 442
colículo
inferior, 105, 108
superior, 105, 108
fascias/compartimientos fasciales, 406, 448
huesos, 392, 393
músculos, 402, 403
nervios, 442, 443, 446, 448
nódulos y vasos linfáticos, 452
secciones transversales, 406
**Bregma**, 4
**Bronquio**
2.º orden. V. Bronquio lobular
3.er orden. V. Bronquio segmentario
4.º orden. V. Bronquio subsegmentario
arterias, 196
cardíaco (pulmón izquierdo), 191
división superior, 190, 191
eparterial, 187, 190, 191, 194, 195, 220
extrapulmonar, 190
inervación, 199
intermedio, 191, 195
intrapulmonar, 190, 192

**Bronquio** *cont.*
lingular, 190, 191
lóbulo
inferior, 187, 190, 191, 194
medio, 190, 191, 194
superior
derecho (eparterial), 187, 190, 191, 194, 195
izquierdo, 190, 191, 194
nomenclatura, 191
primario. V. Bronquio principal
principal, 187, **190**, 191, 194-196, 198, 218-222, 230, 515, 525
segmentario, 192
subsegmentario, 191, 192
venas, 196
**Bronquiolo**, 192, 193
Brunner. V. Glándula duodenal
Buck. V. Fascia profunda pene
**Bulbo duodeno**, 259, 262
**Bulbo**. V. Globo ocular
cuerpo esponjoso, 356
duodeno, 259, 262
olfatorio, 38, 101, 113
pene, 356, 357
raquídeo. V. Médula oblonga
uretral. V. Uretra esponjosa, porción bulbo
vestíbulo, 343, 345, 351-353, 375
**Bulla etmoidal**, 32, 33
Burns. V. Espacio supraesternal

C

**Cabeza**. V. regiones individuales
astrágalo, 489
costilla, 170, 171, 516
epidídimo, 362
falanges
(mano), 426
(pie), 484
fémur, 454, 455, 523
hueso
metacarpiano, 426
metatarsiano, 488
húmero, 392, 394
mandíbula, 2, 10
martillo, 89, 118
núcleo caudado, 104-106, 136, 138
páncreas, 279, 519
peroné, 458-460, 472, 473, 475, 476, 478, **479**, 482-486, 506
radio, 402, 407, 409
**Cadera**
arterias, 470
articulación, 454
huesos. V. Hueso coxal
ligamentos, 454, 455
músculos, 460-462
nervios, 469
**Calcáneo**, 488-**490**, 492, 493
***Calcar avis***, 105, 106
**Cáliz riñón**, 315, 320
Calot. V. Nódulo linfático Calot; Triángulo cístico
**Calvaria**, 4, 96
**Cámara**
ojo
anterior, 76, 82, 83, 85, 86
posterior, 76, 82, 83, 85, 86
vítrea, 86
Camper. V. Tejido subcutáneo lámina adiposa abdomen
**Canal gástrico**, 259
**Canalículo**
biliar, 274, 275
testicular, 362, 390
**Capa**. V. Lámina
muscular
apéndice, 266
colon, 265
duodeno, 260, 262, 278
esófago, 61, 69, 260
estómago, 260
íleon, 263, 265
intestino grueso, 267
yeyuno, 263
nuclear médula oblonga, 107
odontoblastos, 51
papilar dermis, 511
reticular piel, 511
tejido conectivo, folículo piloso, 511
**Capilar**
intrapulmonar, 193
subpleural, 193
Capitado. V. Grande
**Capítulo húmero**, 392, 407
**Cápsula**. V. Ligamento; Articulación
adiposa perirrenal. V. Grasa perirrenal
articulación
vertebral lateral. V. Cápsula articulación cigapofisaria
atlantoaxial, 14, 15
atlantooccipital, 14, 15
cigapofisaria, 14, 15, 146
temporomandibular, 11
atlantoaxial. V. Cápsula articulación atlantoaxial
atlantooccipital. V. Cápsula articulación atlantooccipital
Bowman. V. Cápsula glomerular
cigapofisaria. V. Cápsula articulación cigapofisaria
glándula suprarrenal, 325
glomerular, 317
hígado, 273
lente, 82, 83, 85
núcleo basal
externa, 104
interna, 102, 104, 134
riñón, 313, 317, 318, 324
temporomandibular. V. Cápsula articulación temporomandibular
Tenon. V. Vaina fascial globo ocular
**Cara**. V. Lámina
arrugas piel, 20
**Cara** *cont.*
arterias, 17, 35, 63
articular
lumbosacra, 145
tibia, 474, 478, 479
corazón, 201, 202
hígado, 270
diafragmática, 270, 272
parietal. V. Cara hígado diafragmática
músculos, 20, 21, 48
nasal maxilar, 3
nervios, 18, 19, 65
nódulos linfáticos, 66, 67
orbitaria hueso frontal, 6
pulmón, 187
costal, 184-186
diafragmática, 187
mediastínica, 187
rotuliana fémur, 455
sacro
auricular, 145, 147
dorsal, 145
pélvica, 145
semilunar acetábulo, 454
venas, 17, 64
zonas inervación sensitiva, 18
**Carilla**. V. Cara articular
articular. V. Cara anterior (diente) atlas, 12
(apófisis transversa), costilla, 143, 172
(costilla), apófisis transversa, 171
cuerpo vertebral, 171
(sacro), vértebra, 145
(vértebra), costilla. V. Carilla costal (cabeza costilla); Carilla transversa (tubérculo costilla)
sacro, 144
atlas
axis. V. Cara articular inferior (atlas-axis)
cóndilo occipital. V. Cara articular superior (atlas-cóndilo occipital)
diente, 12
axis
atlas. V. Cara articular anterior (diente-atlas); Cara articular superior (axis-atlas)
ligamento transverso. V. Carilla articular posterior (diente-ligamento transverso)
vértebra C3. V. Carilla articular inferior (axis-C3)
cartílago cricoides-cartílago tiroides, 74
costal
superior (cabeza costilla), 13, 143, 172
transversa (tubérculo costilla), 13, 143, 172
diente-ligamento transverso. V. Carilla articular posterior (diente-ligamento transverso)
tropismo, 147
**Carina tráquea**, 525
**Carpo**. V. Hueso carpo

**Carpo** *cont.*
arterias, 430, 442
disección
profunda, 429
superficial, 428, 436-438
huesos, 422, 426
ligamentos, 424, 425
movimientos, 423
nervios, 430, 441
tendones, 430, 439
**Cartílago**
alar, 31, 33, 34
aritenoides, 59, 71, 72
corniculado, 59, 71
costal, 170, 171, 180, 184, 231, 241, 513, 514, 517
cricoides, 9, 23, 24, 57, 59, 62, 68, 71, 72, 184, 190, 195, 221-223
laríngeo, 71
nasal
lateral, 31, 33, 34
septal, 31, 34
tiroides, 9, 23, 24, 26, 57, 59, 62, 68, 71, 72, 184, 190, 195, 221-223
traqueal, 190
trompa auditiva, 46, 49, 59, 61, 93
**Carúncula**
himeneal, 345, 350
lagrimal, 76, 77
sublingual, 45, 55
**Cavidad**
concha, 88
glenoidea escápula, 170, 392, 394
nasal, 32-44, 77, 78
arterias, 36
inervación autónoma, 39
nervios, 37-38
senos paranasales, 42-44
oral, 42, 45. V. también Boca
inspección, 45.
pericárdica, 230
peritoneal, 251-257
pleural, 230
timpánica, 39, 41, 87, **89**, 91, 118, 119
**Celda**
etmoidal (aérea), 42-44, 78
mastoidea (aérea), 89
timpánica (aérea), 89
**Célula**
amacrina retina, 114
argentafín estómago, 259
bastón órgano espiral, 91
bipolar retina, 114
cimógena estómago, 259
epitelial estómago, 259
estómago, 259
ganglionar retina, 114
glomerular bulbo olfatorio, 113
granulosa bulbo olfatorio, 113
horizontal retina, 114
mitral bulbo olfatorio, 113
mucosa estómago, 259
olfatoria, 113
**Célula** *cont.*
órgano espiral, 91
parietal estómago, 259
periglomerular bulbo olfatorio, 113
pigmentada retina, 114
pilar órgano espiral, 91
pilosa órgano espiral, 91
retina, 114
sustentacular papila gustativa, 52
**Cemento**, 51
**Centro**
tendinoso
diafragma, 180, 181, 246
periné. V. Cuerpo perineal
**Cerebelo**, 92, 100, 105, **107**, **109**, 137, 139
**Cerebro**, 96, 99-104
**Ciego**, 120, 252, 254, 267, 339, 340, 521-522
Cilios párpado. V. Pestañas
**Circulación posnatal**, 217
**Circulación prenatal**, 217
intrapulmonar (esquema), 193
**Circulación**
líquido cerebroespinal, 103
posnatal, 217
prenatal, 217
**Círculo arterial**
cerebral (Willis), 132, 133
mayor iris, 83
menor iris, 83
Willis. V. Círculo arterial cerebral
**Circunvolución**
angular, 99
cíngulo, 100, 101
dentada, 100, 102, 105, 106, 113
frontal, 99, 100
ínsula, 99
lingual, 100, 101
marginal, 100
occipitotemporal, 100, 101
orbitaria, 101
parahipocampal, 100-102, 113
paraterminal. V. Circunvolución subcallosa
poscentral, 99
precentral, 99
recta, 101
subcallosa, 100
supramarginal, 99
temporal, 99, 101
**Cisterna**
cerebelomedular (posterior), 103
cuadrigémina, 103
cuerpo calloso, 103
interpeduncular, 103
lumbar, 521
magna. V. Cisterna cerebelomedular (posterior)
prepontina, 103
quiasmática, 103
quilo, 249, 296, 300
vena cerebral magna. V. Cisterna cuadrigémina
**Claustro**, 104
**Clavícula**, 22-24, 26, 170, 171, 174-176, 184-186, 218, 219, **391**-396, 398-400, 513, 524
**Clítoris**, 347, 350, 352, 367, 389
**Clivus**, 6, 15
Cloquet. V. Nódulo linfático inguinal profundo mayor
**Coana**, 5, 9, 34, 46, 49, 60, 61, 93
**Cóccix**, 142, 145, 147-149, 231, 330-336, 352, 354, 356, 363, 367, 523
**Cóclea**, 87, 89-92
**Codo**
arterias, 446
circulación colateral. V. Anastomosis codo
huesos, 407
ligamentos, 408
**Cola**
caballo, 148, 149, 156, 165, 520
núcleo caudado, 102, 104, 106
páncreas, 279, 281, 311
**Colangiolo**, 274, 275
**Colédoco**, 256, 257, 261, 262, 271, 276, 278, 279, 282, 284, 285, 290, 299, 518, 519
**Colículo**
facial 4.º ventrículo, 109
inferior, 100, 105, 108, 109, 137
seminal, 343, 358
superior, 100, 101, 105, 108-110, 126, 136, 137
**Colinérgica**
sinapsis, 154
terminal, 199
Colles. V. Fascia perineal superficial
**Colon**. V. Intestino grueso
ascendente, 120, 252, **254**, 261, 267, 312, 328, 339, 340, 519, 520
descendente, 252, **254**, 261, 267, 324, 328, 339, 340, 518-521
sigmoide, 252, 254, 267, **268**, 339, 340, 344, 363-366, 383, 520
transverso, 252-**254**, 256, 261, 267, 270, 276, 279, 281, 295, 328, 329, 518-520
**Columna**
anal, 365
Bertin. V. Columna renal
fórnix, 100, 104-106, 138
Morgagni. V. Columna anal
rectal. V. Columna anal
renal, 313, 318.
vertebral, 142
arteria, 158
relación médula espinal/nervio, 148, 149
vena, 159
**Comisura**
blanca médula espinal, 151
cerebral
anterior, 100, 109, 113, 139, 140
posterior, 100, 105, 109
fórnix, 106

**Comisura** *cont.*
habenular, 100, 105, 109
labial, 350
sustancia gris, 151
**Compartimiento**
fascia
antebrazo, 419
brazo, 406
muslo, 471
pierna, 487
perineal, superficial. V. Espacio perineal superficial
tendones extensores carpo, 414, 415, 439
**Compresor uretra**, 333, 345, 352, 375
**Concha**
esfenoidal, 44
nasal
inferior, 1, 3, 32, 33, 42-44, 77
media, 1, 3, 32, 33, 42-44, 77
superior, 3, 32, 33, 44
oído externo, 88
**Cóndilo**
fémur, 455, 473-475
húmero, 392, 407. V. también Capítulo húmero
occipital, 3, 5, 6, 25, 93, 122
tibia, 473, 475, 478, 479, 486
**Conductillo**
biliar, 275
lagrimal, 77
mastoideo, 5
timpánico, 5
**Conducto**. V. también Abertura
aductor, 466, 467, 471
Alcock. V. Conducto pudendo
alveolar, 192
anal, 337, 364, 365. V. también Recto/Conducto anal
arterioso, 217
auditivo
externo, 2, 5, 9, 87, 88, 91
interno, 3, 7, 87, 92, 117, 118
Bartholino. V. Conducto sublingual
biliar intrahepático, 274, 275
bulbouretral, 361
carotídeo, 5, 93
central médula espinal, 102, 103, 109
cístico, 270, 276, 277, 282, 284, 327
porción, 276
variación, 277
coclear, 87, 90-92
colédoco. V. Colédoco
condíleo, 5, 7
cuello útero, 346
deferente, 236, 243-245, 247, 319, 338, 340, 343, 358, 360-**362**, 363, 374, 380, 381, 387, 390, 510
endolinfático, 91, 92
epididimario, 362
espinal. V. Conducto vertebral
eyaculador, 358, 390, 523
facial, 118
femoral, 244, 510
**Conducto** *cont.*
galactóforo, 167
Gartner. V. Conducto longitudinal epoóforo
glándula lagrimal, 77
hepático
accesorio, 277
común, 270, 272, 273, 276, 277, 284, 289, 290, 327
Hering. V. Conductillo biliar periportal
hialoideo ojo, 82
hipogloso, 3, 5, 7, 16, 122
Hunter. V. Conducto aductor
incisivo, 3, 32-37, 38
infraorbitario, 40
inguinal, 244
laberinto, 90-92, 118
linfático. V. Conducto torácico; Tronco (linfático)
derecho, 197
longitudinal epoóforo (Gartner), 390
mandibular, 54
mesonéfrico (Wolff), 360, 390
Müller. V. Conducto paramesonéfrico
nasofrontal, 33
nasolagrimal, 32, 33, 44, 77
obturador, 236, 330, 333, 335, 341, 342, 344, 373
óptico, 1, 3, 7, 78
pancreático, 276, 278
accesorio, 262, 279, 280
interlobulillar, 279
principal, 262, 279, 280
variación, 280
paramesonéfrico (Müller), 360, 390
parauretral, 353
parotídeo, 19, 48, 49, 55, 63
pilórico, 258
pudendo, 287, 296, 364, 369, 370, 373, 375, 376, 382, 384
raíz diente, 51
reuniens, 91
sacro, 145, 335
Santorini. V. Conducto pancreático accesorio
Schlemm. V. Seno venoso esclera
semicircular laberinto, 90-92, 118
90-92
Skene. V. Conducto parauretral
Stenon. V. Conducto parotídeo
sublingual, 55
submandibular, 45, 47, 53-55
torácico, 66, 175, 180, 186, 195, 197, 198, 200, 219, 220, 226, **227**, 230, 246, 249, 296, 300, 327, 513-517, 525
venoso, 217
vertebral, 13, 143, 144
Wharton. V. Conducto submandibular
Wirsung. V. Conducto pancreático principal
Wolff. V. Conducto mesonéfrico
**Confluencia senos**, 97, 98, 137, 138
**Conjuntiva**, 76, 78, 82, 83, 86
**Cono**
arterioso, 201, 208-210, 212
elástico, 72
luz, 88
medular, 148, 149, 156, 520
retina, 114
**Constricciones esófago**, 221
Constrictor pupila. V. Músculo esfínter pupila
Cooper. V. Ligamento suspensorio mama; Pectíneo
**Corazón**, 120, 153, 154, 200-202, 204, 205, 209-211, **212**-215, 516, 524
arterias, 204-207
cámaras, 209, 212
características
externas, 201, 202
internas, 208-212
caras, 201, 202
*in situ*, 200
inervación (esquema), 215
nervios, 214
saco pericárdico, 200, 203
sección, 212, 230, 516, 524, 525
sistema conducción, 213
válvulas, 201, 202
venas, 204
**Corbata suiza**, 224, 260
**Cordón**
espermático, 232, 236, 238, 240, 242-245, 372, 376, 523
genital, 390
lateral, 109
**Córnea**, 76, 78, 82, 83, 86
**Coroides**, 82, 85, 86, 114
**Corona**
diente, 51
glande, 356
radiada folículo ovárico, 349
**Corpúsculo**
cortical renal, 317
Malpighio. V. Corpúsculo renal
Meissner, 511
Pacini, 511
renal, 317
yuxtamedular renal, 317
**Corteza**
glándula suprarrenal, 325, 326
lente, 85
ovario, 349
riñón, 313, 317, 318, 519
Corti. V. Órgano espiral Corti
**Costilla**, 170, 171, 173, 180, 184, 185, 231, 513-520, 524, 525
Cowper. V. Glándula bulbouretral
Coxal. V. Hueso coxal
**Cráneo**. 1-9. V. también Base cráneo
neonatal, 8
visión
anterior, 1
inferior, 5
lateral, 2
sección media, 3
superior, 4

**Cresta**
frontal, 4, 6
hueso esfenoides, 34
ilíaca, 147, 160-163, 178, 231, 237, 311, 312, 324, 330, 331, **453,** 460-462, 468, 469, 509, 521
infratemporal, 2
intertrocantérea, 454, 455, 469
nasal
hueso palatino, 34
maxilar, 34
obturatriz, 330, 454
occipital
externa, 5
interna, 6
Passavant, 59
pubis, 243, 335
sacro, 145, 330, 334
supracondílea, 392, 393, 407
supraventricular, 208, 212
terminal, 208, 213
tubérculo humeral, 392
uretral, 358, 359
Cricoides. V. Cartílago cricoides
**Cripta**
amígdala lingual, 52
anal, 369
glándula intestinal (Lieberkühn), 266
Lieberkühn. V. Cripta glándula intestinal
***Crista galli***, 3, 6, 34
Cristalino. V. Lente
**Cuadrantes abdomen**, 251
**Cúbito**, 407-**409**, 410-415, 419-425, 430, 434, 439
**Cuello**
arterias, 28, 29, 63
costilla, 170, 171, 180, 516
diente, 51
escápula, 170, 392, 393
fémur, 454, 455, 523
huesos, 9, 12, 13
húmero, 392, 393, 513
láminas fasciales, 30
ligamentos, 14, 15
mandíbula, 10
músculos, 21-25
nervios cutáneos, 26
18, 26, 27, 65, 123, 124
nódulos linfáticos, 66, 67
páncreas, 279
peroné, 478
quirúrgico. V. Cuello húmero
radio, 407, 409
útero, 337, 341, 344-346, 386
vejiga, 338, 343, 353
venas
profundas, 64
superficiales, 26
vesícula biliar, 276
**Cuerda**
oblicua sindesmosis radiocubital, 408, 409
tendinosa, 208, 209, 211
tímpano. V. Nervio cuerda tímpano
**Cuerda** *cont.*
vocal. V. Ligamento vocal
**Cuerpo**
adiposo. V. Grasa pararrenal
fosa isquioanal, 351, 354, 364, 523
infrarrotuliano, 476
órbita, 42, 78
*albicans*, 350, 353
amigdalino, 104, 106, 113
anococcígeo, 351, 352
Arancio. V. Nodulillo válvula semilunar
V. Nodulillo válvula semilunar
axis, 12
calloso, **100**-102, 104-106, 134, 136, 138, 139
carotídeo, 29, 65, 119, 124, 130, 199
cavernoso, 338, 355-357, 359
células neuronas simpáticas presinápticas, 126-128
ciliar, 82, 83, 85, 86
clítoris, 337, 389
costilla, 170
epidídimo 362
escápula, 399
esponjoso, 338, 355-357, 359
esternón, 170, 174, 176, 231, 516
estómago, 258, 259
estriado 104, 134
falange
mano, 426
pie, 488
fémur, 455, 462
455, 462
fórnix, 100, 102, 106
geniculado
medial, 104, 105, 108, 109, 132, 136-138
lateral, 101, 104, 105, 108-110, 114, 126, 132, 136-138
hemorrágico ovario, 349
hueso
esfenoides, 3, 34, 36, 44
hioides, 9, 47
metacarpiano, 426
metatarsiano, 488
húmero, 513-515
ilion, 330, 453
isquion, 453
lengua, 42, 52
lúteo, 346, 349
mamilar, 100, 101, 106, 108, 140
mandíbula, 1, 2, 9, 10, 22
núcleo caudado, 102, 104
páncreas, 279
pene, 393
perineal, 338, 342, 350-352, 356-358, 363, 367, 376
peroné, 478, 479
pineal, 100, 104, 105, 108, 109
pubis, 523
tibia, 478, 479
útero, 337, 344, 346
vejiga, 338, 343
**Cuerpo** *cont.*
vertebral, 13, 143, 144, 146, 147, 156, 165, 513, 516, 517, 521
vesícula biliar, 276
vítreo ojo, 82
**Culmen**
pulmón izquierdo, 188, 189
cerebelo, 107, 109, 137
**Cúmulo oóforo folículo ovárico**, 349
**Cuneiforme**, 488, 489, 491, 492, 500, 501
**Cuña**, 100, 101
**Cúpula**
cóclea, 90
diafragma, 184, 185
pleura, 68, 184, 185, 218, 219
**Curvatura**
cervical, 13
columna vertebral, 142
estómago, 258
lumbar, 142
sacra, 142
torácica, 142
**Cutícula folículo piloso**, 511
**Cymba concha oído externo**, 88

**D**

Dartos. V. Fascia superficial (dartos) escroto; Fascia superficial (dartos) pene
Darwin. V. Tubérculo oído externo
de Graaf. V. Folículo vesicular ovario
**Declive cerebelo**, 107, 109, 137
**Decusación**
pedúnculos cerebelosos superiores, 107
pirámides, 108, 109
**Dedo**, 433, 440,
Denonvilliers. V. Fascia rectovesical
**Dentina**, 51
Depresión ganglio trigémino. V. Impresión trigeminal
**Dermatomas**. V. Lámina 18 para zonas de cabeza y cuello
cuello, 451
miembro
inferior, 150, 507
superior, 150, 451
tronco, 150
**Dermis**, 511
anal, 365
Descemet. V. Membrana limitante posterior (córnea)
Descendente
cervical. V. Raíz asa cervical inferior
hipogloso. V. Raíz asa cervical superior
**Descenso testículo**, 360
**Diafragma**
pélvico, **333**-338, 363, 364, 366. V. también Músculo elevador del ano
femenino, 333-334
masculino, 335-336
torácico, 176, **180, 181, 183,** 184, 186, 195, 198, 200, 218-221, 224-226,

**Diafragma** *cont.*
236, 238, 241, 246, 248, 255, 256, 258, 269, 270, 281, 309, 311, 312, 324, 327, 329, 381, 464
arterias, 181, 247
cara
abdominal, 181
proyección, 184
torácica, 180
centro tendinoso, 180, 181, 246
función, 183
inervación (esquema), 182
nervios, 181, 182
pilar, 165, 181, 246, 253, 324, 327, 517-520, 525
venas, 248, 318
**Diámetros abertura superior pelvis**, 332
**Diástole**, 210
**Diente (axis)**, 12, 13, 15, 16, 32, 57
**Diente**, 44, 50, 51, 221
Dilatador pupila. V. Músculo dilatador pupila
**Diploe**, 4
**Disco**
articular
articulación esternoclavicular, 171, 391, 513
articulación temporomandibular, 11, 49
carpo, 423-425
intervertebral, 14, **144**, 146, 147, 180, 514, 515, 519, 520
óptico, 86
Disse. V. Espacio perisinusoidal
**División**
nervio
mandibular, 41
oculomotor, 78, 81, 115
vestibular, 90, 118
plexo braquial, 401
pulmón izquierdo. V. Culmen pulmón izquierdo; Língula pulmón izquierdo
**Dolor**
referido
enfermedad biliar, 309
enfermedad pancreática, 310
**Dorso**
articulaciones, 146-147
huesos, 142-145
lengua, 52
ligamentos, 146-147
mano, 431, 437-439, 441, 450
músculos, 160-162, 164
nervios, 163
pie, 484, 485, 494, 495
sección transversal (región lumbar), 165
silla, 6
Douglas. V. Línea arqueada vaina recto; Fondo saco rectouterino
Down. V. Síndrome Down
Drummond. V. Arteria marginal yuxtacólica
**Duodeno,** 120, 256, 257, **261, 262,** 279, 285, 311, 319
ampolla, 259, 262
arterias, 283-285
**Duodeno** *cont.*
bulbo, 259, 262
flexura, 262
*in situ*, 261
inervación (esquema), 303
mucosa, 262
musculatura, 262
nervios, 301-303
porción
ascendente (4.ª), 253
descendente (2.ª), 165, 255, 258, 276, 278, 324, 519, 520
inferior (horizontal-3.ª), 253, 329, 520
superior (1.ª), 256, 258, 259, 270, 276, 518
sección, 324, 329, 518, 519
venas, 290
**Duramadre**, 34, 93-97, 103, 148, 149, 155, 156, 165

E

Ebner. V. Glándula serosa
**Ecuador lente**, 85
Edinger-Westphal. V. Núcleo accesorio oculomotor
**Eje lente**, 85
**Eminencia**
colateral, 105
ileopectínea. V. Eminencia iliopúbica
iliopúbica, 231, 330-332, 335, 453, 454
intercondílea tibia, 474, 478, 479
media *tuber cinereum*, 140
medial 4.º ventrículo, 109
nasal, 32, 33
piramidal cavidad timpánica, 89
**Encéfalo**, 96, 99, 109
arterias, 130-135
esquema, 131
meninges, 94-96
seno venoso, 97-98
venas
profundas, 138
subependimarias, 139
superficiales, 96
**Encía**, 51
**Endometrio**, 346
**Endotelio cámara anterior (córnea)**, 83
**Entrada laringe**, 57, 60, 223
**Epéndimo**, 102
**Epicóndilo**
fémur
lateral, 455, 459
medial, 455, 459, 467, 468, 472, 475
húmero
lateral, 392, 393, 402, 403, 407, 408, 410-413, 415, 418, 447
medial, 392, 393, 402-404, 407, 408, 410-418, 445, 446
**Epidermis**, 511
**Epidídimo**, 360-362, 387, 390
**Epiglotis**, 52, 57, 58, 60, 61, 70-72, 75, 129, 221, 223
**Epitelio**
germinal ovario, 349
gingival, 51
lengua, 52
pigmentario, 83
superficial ovario, 349
**Epoóforo**, 346, 390
**Erupción diente**, 50
**Escafa oído externo**, 88
**Escafoides**, 422-426, 436
**Escápula**, 24, 28, 166, 170, 177, 179, **392, 393,** 399, 513-516, 525
**Esclera**, 76, 78, 82, 83, 85, 86
Esclerótica. V. Esclera
**Escotadura**
acetábulo, 330, 453
angular estómago, 258
cardíaca
estómago, 224, 258
pulmón izquierdo, 184, 186, 187
cartílago tiroides, 71
cerebelo (anterior y posterior), 107
ciática (mayor y menor), 231, 453
cubital radio, 409
cúbito. V. Escotadura radial cúbito; Escotadura troclear cúbito
escápula. V. Escotadura supraescapular
estómago. V. Escotadura angular estómago; cardíaca estómago
inferior. V. Escotadura vertebral
interaritenoidea, 60, 75
intertrágica, 88
isquiática. V. Escotadura ciática
mandibular, 2, 9, 10
mastoidea, 5
nasal, 7
pancreática, 279
peronea tibia, 478
preoccipital, 99
radial cúbito, 407, 409
superior. V. Escotadura cartílago tiroides; vertebral
supraescapular, 170, 392-394, 396-398
supraesternal, 184. V. también Escotadura yugular
supraorbitaria, 1, 2, 8
troclear cúbito, 407, 409
vertebral (inferior y superior), 143, 144
yugular, 23, 170, 184
**Escroto**, 338, 360-362, 367, 376, 389
Esfenoides. V. Hueso esfenoides
**Esfínter**
ampolla hepatopancreática, 278, 309
anal
externo, 267, 306, 329, 333, 337, 338, 342, 351, 352, 355-357, 363-365, 366-369, 375, 389
interno, 364-366
Boyden. V. Esfínter colédoco
colédoco, 278
conducto pancreático, 278

**Esfínter** *cont.*
externo ano. V. Músculo esfínter anal externo
ileocecal, 265
inferior esófago, 211
interno uretra, 353
Oddi. V. Esfínter ampolla hepatopancreática
palatofaríngeo, 59
pilórico. V. Píloro
pupila. V. Músculo esfínter pupila
uretra. V. Músculo esfínter uretra
uretral, externo. V. Músculo esfínter uretra
uretrovaginal, 333, 342, 345, 351, 352
**Esmalte diente**, 51
**Esófago**, 30, 57, 59-62, 69, 70, 75, 120, 180, 195, 196, 218-**222,** 223-226, 228-230, 246, 248, 253, 257, 258, 260, 305, 311, 314, 329
arterias, 225
estrechamientos, 221
*in situ*, 220
mucosa/submucosa, 223, 224, 229
musculatura, **222**, 223, 260
nervios, 228
intrínsecos, 229
variación, 229
secciones, 230, 513-517, 524, 525
unión
esofagogástrica, 224
faringoesofágica, 223
vasos y nódulos linfáticos, 227
**Espacio**. V. también Fondo de saco; Fosa; Receso
ángulo iridocorneal (Fontana), 83
Burns. V. Espacio supraesternal
cuadrangular, 397, 398
Disse. V. Espacio perisinusoidal
endopelviano, 341
epidural, 94, 96, 156
craneal. V. Interfase dura-cráneo
vertebral, 156
epiescleral, 78, 82
Fontana. V. Espacio ángulo iridocorneal
interglobular, 51
interproximal entre dientes, 51
intervaginal nervio óptico, 82
lumbar inferior. V. Triángulo lumbar
superior. V. Triángulo auscultación
Mall. V. Espacio periportal
mediopalmar, 429, 431, 432
paravesical, 343
perianal, 364, 365, 368
pericoroidal, 82, 83
perineal (superficial), 338, 345, 351, 352, 355-357, 368, 375, 376, 382
perineopélvico, 368
periportal (Mall), 274, 298
perisinusoidal (Disse), 274, 298
Poirier, 424
postanal, 368
prerrectal, 368
presacro (potencial), 341, 368

**Espacio** *cont.*
prevesical, 234, 329, 336, 338, 341, 342, 368
rectovaginal (potencial), 341
rectovesical, 338, 368
retrofaríngeo, 30, 54, 57, 59
retroprostático, 368
retropúbico, 329, 336, 338, 341, 342, 368
Retzius. V. Espacio retropúbico
subaracnoideo, 94, 96, 103, 155, 156
subdural, 94, 96
submucoso, 364, 368
supracoroideo, 82, 83
supraesternal (Burns), 23, 30, 57
tenar, 429, 431, 432
triangular, 397, 398
vesicocervical (potencial), 341, 344
vesicovaginal (potencial), 341, 344
**Espejo gonioscópico Goldmann**, 84
**Espina**
ciática. V. Espina isquiática
escápula, 160, 163, 170, 178, 185, 393, 395-399
esfenoides, 5, 9, 93
ilíaca
anterior
inferior, 231, 246, 330, 331, 335, 453, 454, 458, 459
superior, 231-234, 242, 243, 245, 246, 330, 331, 352, 354, 453, 454, 458-460, 462, 466
posterior
inferior, 147, 330, 453
superior, 147, 330, 331, 453
isquiática, 147, 231, 246, 330-335, 369, 382, 384, **453,** 454, 469
mentoniana, 10, 47
nasal
anterior maxilar, 1, 2, 3, 31, 33, 34
hueso frontal, 33, 34
posterior hueso palatino, 5, 33, 34
**Espiración**, 183
**Esplenio cuerpo calloso**, 100, 101, 104, 106, 109, 136-139
**Espolón escleral**, 82, 84
**Esqueleto óseo**. V. Hueso
abdomen, 231
cabeza y cuello, 9
tórax, 170
**Estadios**
desarrollo oocito, 349
senos paranasales, 44
**Esternón**, 24, 57, 166, 170, 174, 176, 179, 180, 221, 230, 329, 395, 517, 518, 524, 525
**Estómago**, 184, 220, 221, 224, 225, 252, 255, 256, **258**-260, 270, 271, 276, 279, 281, 327
arterias, 282-283
*in situ*, 258
inervación (esquema), 303
lecho, 257, 261
mucosa, 259

**Estómago** *cont.*
musculatura, 260
nervios, 301, 302
sección, 256, 259, 517, 518, 524, 525
variaciones forma, 258
venas, 294
**Estornudo**, 199
**Estrato**
basal, 511
córneo, 511
espinoso, 511
granuloso, 511
lúcido, 511
**Estría**
medular tálamo, 100, 105, 109
olfatoria, 113
terminal, 102, 105, 106
**Estriado**, 104
**Estribo**, 87-89, 91
Etmoides. V. Hueso etmoides
Eustaquio. V. Trompa Faringotimpánica (auditiva); Válvula vena cava inferior

**F**

**Falanges**, 420, 421, 426, 427, 433, 440, 488, 489, 492, 501
Falopio. V. Trompa uterina
**Falsa**
cuerda vocal. V. Pliegue vestibular
pelvis. V. Pelvis mayor (falsa)
**Faringe/región faríngea**, 30, 32, 45, 56-58, 60, 61, 87, 93, 98
arterias, 63
mucosa, 60
músculos, 58, 59, 61, 62, 68
nervios, 56, 65
vasos y nódulos linfáticos, 66, 67
venas, 64
**Fascia**
alar, 30, 31, 33
antebraquial, 419, 449
axilar, 399, 448
braquial, 406, 448
Buck. V. Fascia profunda pene
bucofaríngea, 30, 54, 57, 59
Camper. V. Tejido subcutáneo lámina adiposa abdomen
cervical, 21, 23, **30**, 57, 174, 395
lámina
pretraqueal, 23, 30, 57
prevertebral, 30, 54, 57, 59
revestimiento, 21, 23, 26, 30, 57
superficial. V. Tejido subcutáneo cuello (profunda). V. Fascia cervical lámina revestimiento
clavipectoral, 174, 399
Colles. V. Fascia perineal superficial
cremastérica, 233, 234, 245, 361, 362
cribiforme, 232, 242, 510
crural. V. Fascia profunda pierna
cuello. V. Fascia cervical

**Fascia** *cont.*
dartos. V. Fascia superficial (dartos) pene; Fascia superficial (dartos) escroto
escroto, 232-234, 329, 338, 354, 361, 362, 367, 376
deltoidea, 21
Denonvilliers. V. Fascia rectovesical
diafragma
pélvico
inferior, 345, 351, 352, 364, 366, 368, 376
profunda. V. Fascia diafragma pélvico superior
superficial. V. Fascia diafragma pélvico, inferior
superior, 341, 342, 344, 345, 351, 364, 366, 368
urogenital inferior. V. Membrana perineal
diafragmática, 224, 236, 324, 327, 329
dorsal mano, 431, 437
elevador ano superior. V. Fascia diafragma pélvico superior
endopélvica, 341
paravesical, 343
escroto. V. Fascia superficial (dartos) escroto
espermática
externa, 232-234, 243, 245, 338, 354-356, 361, 362, 376
interna, 234, 244, 245, 361, 362
extraperitoneal, 165, 234, 235, 244, 245, 383. V. también Fascia endopélvica
faringobasilar, 32, 46, 53, 57-59, 61, 62, 67
Gallaudet. V. Fascia perineal profunda (revestimiento)
genihioideo, 30
globo ocular. V. Vaina fascial globo ocular
glúteo medio. V. Aponeurosis glútea
ilíaca, 236, 243-245, 341, 364
infradiafragmática, 224
infraespinoso, 160, 163, 178, 237, 395
intercavernosa, fascia profunda pene (Buck), 356
lata, **232**-234, 242, 345, 350, 354, 355, 378, **466,** 471, 508, 510
lumbodorsal. V. Fascia toracolumbar
masetérica, 21
muslo. V. Fascia lata
nasal fibroadiposa, 31, 33
obturatriz, 333, 335, 341, 344, 345, 352, 364, 373, 382
órbita, 78
paravesical. V. Fascia endopélvica
parotídea, 21
pectínea, 234, 244
pectoral, 21, 167, 403
pélvica. V. Fascia endopélvica
pene
profunda (Buck). V. Fascia profunda pene
superficial. V. Fascia superficial pene
perineal
profunda (revestimiento-Gallaudet), 338, 343, 345, 351, **352,** 353, **355**-357, 363, 368
superficial (Colles), 329, 338, 343, 345, 351-353, 354-357, 363, 367, 368, 375, 376, 382
plantar, 500
presacra, 329, 341, 368
pretraqueal. V. Fascia cervical lámina pretraqueal
prevertebral. V. Fascia cervical lámina prevertebral
profunda
antebrazo. V. Fascia antebraquial
brazo. V. Fascia braquial
mano. V. Aponeurosis palmar; Fascia dorsal mano
músculo perineal profundo, 333
pene (Buck), 232-234, 238, 239, 329, 338, 354, 355, 356, 357, 359, 361, 367, 368, 372, 374, 376
pierna, 487, 508-510
prostática, 338, 343, 358
psoas, 165, 324
rectal, 329, 341, 344, 351, 358, 363-366, 368
rectovesical (Denonvilliers) 329, 336, 338, 358, 363, 368
renal, 165, **324,** 325, 520
revestimiento. V. también músculos o regiones individuales
cervical. V. Fascia cervical lámina revestimiento
periné (Gallaudet). V. Fascia perineal profunda (revestimiento)
Scarpa. V. Tejido subcutáneo lámina membranosa abdomen
Sibson. V. Membrana suprapleural
subcutánea, abdomen, 232, 235, 329, 338, 351, 354, 355. V. también Tejido subcutáneo
subserosa, 165, 234, 235, 244, 245, 383
superficial
abdomen. V. Tejido subcutáneo lámina adiposa abdomen; Tejido subcutáneo lámina membranosa abdomen
cervical (revestimiento). V. fascia cervical lámina revestimiento
escroto, 232-234, 329, 338, 354, 361, 362, 367, 376
pene, 232-234, 329, 338, 354-356, 361
supradiafragmática, 224
temporal, 21, 41, 48
toracolumbar, **160**-163, 165, 177, 178, 237, 312, 328
transversal, 165, 224, 234-**236**, 243-245, 247, 257, 324, 327-329, 338-342, 351
trapecio, 21
umbilical prevesical, 234-236, 244, 245, 329, 338, 341, 342
uterina, 341
uterovaginal, 344, 345, 351
vaginal, 344, 363
vesical, 329, 338, 341, 343, 344, 351, 363, 368
**Fascículo**. V. Fibra
atrioventricular (His), 213
cuneiforme, 108, 109, 151
derecho, fibras conducción corazón, 213
dorsolateral, 151
grácil, 108, 109, 151
His. V. Fascículo atrioventricular
interfascicular, 151
izquierdo, fibras conducción corazón, 213
longitudinal
dorsal, 140
medial, 107, 109, 151
mamilotalámico, 100
oval. V. Fascículo septomarginal
plexo braquial, 401, 443, 444, 524
propio, 151
semilunar. V. Fascículo interfascicular
septomarginal, 151
surcomarginal. V. Fascículo longitudinal medial
transverso
aponeurosis palmar, 428
aponeurosis plantar, 496
**Fauces**, 58
**Fémur**, 231, **455,** 470, 471, 473, 476
**Fibra**. V. Fascículo
bulbo olfatorio, 113
conducción. V. Fascículo atrioventricular derecho; Fascículo izquierdo; Fibra subendocárdica
elástica piel, 511
fascial
vaginorrectal, 341
vesicocervical, 341
His. V. Fascículo atrioventricular
inguinal intercrural, 232, 242, 245
Kent, 213
Luschka. V. Músculo elevador ano fibras prerrectales
nerviosa
aferente (sensitiva), 110-113, 115-120, 122, 123, 126, 199, 306, 307, 309, 310, 323, 386-388
vagal, 215, 303
conducción antidrómica, 153, 154, 307
eferente (motora), 110-112, 115-117, 119-123, 306. V. también Fibra (nerviosa) somática eferente
espinorreticular, 151
mixta, 110, 111
motora. V. Fibra eferente
olfatoria, 113
parasimpática, 39, 115-117, 119, 120, 152, 199, 306
presináptica/postsináptica, 126-128, 153, 154, 303, 307, 309, 310
propioceptiva, 116, 121, 123
sensitiva. V. Fibra aferente
simpática, 115-117, 152, 199, 306

**Fibra** *cont.*
presináptica/postsináptica, 126-128, 153, 154,215, 216, 303, 307, 309, 310, 323, 326, 386, 388
somática eferente, 154, 306, 308
Purkinje. V. Rama subendocárdica sistema conducción corazón
transversa, fascia antebraquial (ligamento palmar carpo), 416, 417, 424, 428-430, 435, 449
zónula ciliar, 82, 83, 85, 86
zonular, 85, 86. V. también Fibra zónula ciliar
**Filtro**, 45
**Filum terminal (dural y pial)**, 148, 149
**Fimbria**
hipocampo, 100, 102, 104-106, 113
trompa uterina, 346
**Fisura**. V. Surco
cerebelo, 107
cerebral
lateral. V. Surco cerebral lateral
longitudinal, 101, 136, 138
Silvio. V. Surco cerebral lateral
ligamento
redondo hígado, 270
venoso, 270
orbitaria
inferior, 1, 2, 78
superior, 1, 7, 78
petroescamosa, 8
petrotimpánica, 5
pterigomaxilar, 2
pulmón, 184-187, 514, 525
ventral media médula espinal, 151
**Flexura**
cólica
derecha (hepática), 252, 254, 255, 258, 261, 267, 271, 279, 324
esplénica. V. Flexura cólica izquierda
hepática. V. Flexura cólica derecha
izquierda (esplénica), 252-255, 258, 261, 267, 271, 279, 321
duodenal, 262
duodenoyeyunal, 165, 253, 261, 262, 279, 324, 325. también V. Flexura cólica izquierda
hepática. V. Flexura cólica derecha
perineal (recto-conducto anal), 523
**Flóculo cerebelo**, 107, 108
**Folículo**
de Graaf. V. Folículo vesicular ovario
linfático. V. Nodulillo linfático
apéndice. V. Nódulillo linfático apéndice
estómago. V. Nódulillo linfático estómago
intestino delgado. V. Nódulillo linfático intestino delgado
lingual. V. Amígdala lingual
ovárico. V. Folículo vesicular ovario
piloso, 153, 154, 511
vesicular ovario, 346, 349
**Folium cerebelo**, 107, 109, 137
**Fonación, posición glotis**, 75
**Fondo saco**
Douglas, 337, 339, 341, 344, 346, 363
perineal superficial. V. Espacio perineal superficial
rectouterino, 337, 339, 341, 344, 346, 363
útero, 337, 339, 344, 346
vejiga urinaria, 338, 343
vesicouterino, 341, 345, 346, 347
vesícula biliar, 270, 276
Fontana. V. Espacio ángulo iridocorneal
**Fontanela**, 8
**Fornix**
cerebral, 100, 105, **106**, 138, 140
columna, 104, 106, 138
comisura, 106
conjuntival, 76
cuerpo, 102, 106, 109
vaginal, 337, 346
**Fosa**
acetabular, 330, 453, 454, 523
axilar, 513-515. V. también Axila
condilar hueso occipital, 5
coronoidea húmero, 392, 411
craneal, 6
digástrica, 10
duodenal, 253, 261
escafoidea
hueso esfenoides, 5, 93
oído externo, 88
glenoidea. V. Cavidad glenoidea escápula
hipofisaria hueso esfenoides, 6, 44
ileocecal, 264
ileocólica. V. Receso ileocecal
ilíaca, 330, 331, 339, 340, 453
incisiva, 5, 46, 50
infraespinosa, 170, 393
infratemporal, 2, 9
intercondílea fémur, 455
interpeduncular, 101
intersigmoidea, 254
isquioanal, 345, 351, 352, 354-356, **364,** 366, 368, 376
receso anterior, 236, 343, 345
mandibular, 2, 5, 8, 11
mesentericoparietal, 253
navicular uretra, 338, 359
olécranon húmero, 393, 407
oval
corazón, 208, 217, 524
fascia lata. V. Hiato safeno
paraduodenal. V. Receso paraduodenal
pararrectal, 340
parotídea. V. Espacio parotídeo; Lecho glándula parótida
piriforme, 60, 75, 221
pterigoidea
hueso esfenoides, 5
mandíbula. V. Fosita pterigoidea mandíbula
pterigopalatina, 2, 9, 35, 39
radial húmero, 392, 407
retrocecal. V. Receso retrocecal
**Fosa** *cont.*
romboidea 4.º ventrículo, 108
saco lagrimal, 1, 2
subescapular, 170, 392
sublingual, 10
submandibular, 10
supraespinosa, 170, 393
supratonsilar, 58
supravesical, 236
temporal, 2, 9
triangular oído, 88
trocantérea fémur, 455
ventana
coclear. V. Fosa ventana redonda
oval, 89
redonda, 88, 89
vestibular. V. Fosa ventana oval
yugular, 5, 89
**Fosita**
anal, 389
cabeza fémur, 455
caudal. V. Fosita inferior 4.º ventrículo
granular, 4, 94, 96
inferior 4.º ventrículo, 109
pterigoidea mandíbula, 10
superior 4.º ventrículo, 109
**Fóvea central mácula lútea**, 82, 86
**Frenillo**
clítoris, 350
labio, 45
lengua, 45, 55
orificio ileal, 265
pene, 356
**Fundus estómago**, 221, 24, 258, 259, 517

## G

*Galea aponeurotica*. V. Aponeurosis epicraneal
Galeno. V. Vena cerebral magna
Gallaudet. V. Fascia perineal profunda
**Gancho**
cóclea. V. Gancho lámina espiral (cóclea)
ganchoso, 412, 418, 422, 424, 426
lámina espiral (cóclea), 90
pterigoides, 2, **3**, 5, 8, 9, 33, 41, 44, 46, 49, 58, 59, 62, 93
vertebra cervical, 13
**Ganchoso**, 422, 423, 425, 426. V. también Gancho ganchoso
Ganglio Gasser. V. Ganglio trigémino
**Ganglio**
aorticorrenal, 152, 153, 250, **300,** 302-308, 322, **323,** 326, 380, 381, 385-388
basal. V. Núcleo basal
celíaco, 120, 152-154, 228, 250, **300,** 301-**306**, 307, 309, 310, 322, 326, 327, 380, 381, 385-388
cervical simpático
inferior. V. Ganglio cervicotorácico
medio, 65, 124, 152, 154, 214, 215, 228

**Ganglio** *cont.*
superior, 28, 39, 54, 119, 122, 124, 125 128, 152, 154, 199, 214, 215, 228
cervicotorácico (estrellado), 124, 152, 198, 215, 228
ciliar, 40, 81, 115, 116, 125, **126,**152, 153
coclear. V. Ganglio espiral cóclea
espinal sensitivo (raíz dorsal), **155**, 156, 166, 179, 241, 303, 306, 307, 309, 310, 323, 388
espiral cóclea, 91, 118.
estrellado. V. Ganglio cervicotorácico
frénico, 302, 309
geniculado, 39, 41, 110, 117-119, 125, 129
inferior
nervio glosofaríngeo, 119, 128, 129
nervio vago, 120-122, 129, 228
lumbar simpático, 156, 216, 300, 322, 323, **380,381,**383, 385-387
mesentérico
inferior, 152-154, 300, 305,306, 322, 380, 381, 385-388
superior, 120, 152-154, 250, 300, 302-304, 305-307, 310, 322, 323, 326, 380, 381, 385-388
nervio glosofaríngeo
inferior, 119, 128, 129
superior, 119
nervio vago caudal. V. Ganglio inferior nervio vago; Ganglio superior nervio vago
nodoso. V. Ganglio inferior nervio vago
ótico, 11, 41, 49, 116, 117, 119, 125, 127, **128**, 129, 152, 153
petroso. V. Ganglio inferior nervio glosofaríngeo
pterigopalatino, 37-40, 56, 65, 115-117, 119, 125, **127,** 129, 152, 153
rama faríngea, 38, 56, 116, 127
ramas nasales, 37-39, 125, 127
raíz dorsal. V. Ganglio espinal sensitivo
renal, 322, 323, 326, 387, 388
sacro simpático, 154, 300
semilunar. V. Ganglio trigémino
submandibular, 41, 53, 55, 65, 116, 117, 125, **127**, 152, 153
superior
nervio glosofaríngeo, 119
nervio vago, 120, 121, 228
torácico simpático, 126, 152, 156, 179, 198, 214, 215, **228**, 230, 303, 307, 386, 387
trigémino, **40**, 41, 81, 93, 98, 110, 111, 116, 125-129
tronco simpático
cervical
inferior. V. Ganglio cervicotorácico
medio, 65, 124, 152, 154, 214, 215, 228
superior, 28, 39, 54, 119, 122, 124, 125-128, 152, 154, 199, 214, 215, 228

**Ganglio** *cont.*
lumbar, 156, 216, 300, 322, 323, 380, 381, 383, 385-388
sacro, 154, 300
torácico, 126, 152, 156, 179, 198, 214, 215, 228, 230, 303, 307, 386, 387
vertebral, 124, 152, 214, 215, 228 124, 152, 214, 215, 228
vestibular, 90, 118
yugular. V. Ganglio superior nervio glosofaríngeo; Ganglio superior nervio vago
Gartner. V. Conducto longitudinal epoóforo
**Genitales**
femeninos, 350, 389
homologías, 389-390
masculinos, 354-356, 361, 389
Gerdy. V. Tubérculo Gerdy
Gimbernat. V. Ligamento lagunar
**Glabela**, 1, 2
**Glande**
clítoris, 350, 389
pene, 338, 354, 359, 389
**Glándula**
adrenal. V. Glándula suprarrenal
anal, 365
areolar, 167
Bartholino. V. Glándula vestibular mayor
Brunner. V. Glándula duodenal
bulbouretral (Cowper), 236, 329, 338, 343, 357-359, 390
Cowper. V. Glándula bulbouretral
duodenal, 262
gástrica, 259
intestinal, 308
lagrimal, 40, 77, 78, 80, 81, 127, 153
lingual, 45, 52
Littré. V. Glándula uretral (masculina)
mamaria, 167. V. también Mama
Meibomio. V. Glándula tarsal
mucosa lengua, 52
palatina, 46, 57, 58
paratiroidea, 69, 70
parótida, **19**, 22, 23 26, 54, 55, 60, 66, 119, 128, 153, 154
accesoria, 55
pilórica, 259
pineal. V. Cuerpo pineal
pituitaria. V. Hipófisis
prepucial, 356
prostática. V. Próstata
retromolar, 46
salivar, 54, 55. V. también Glándula parótida; Glándula sublingual; Glándula submandibular
sebácea, 76, 511
serosa (Ebner), 52
Skene. V. Glándula uretral (femenina)
Stenon. V. Glándula parótida
sublingual, 41, 45, 47, 54-55, 117, 127, 153
submandibular, 22, 23, 26, 27, **41,** 47, 54, **55,** 60, 63, 64, 117, 127, 153
sudorípara, 153, 154, 365, 511
suprarrenal, 153, 154, 185, 255, 257,

**Glándula** *cont.*
261, 270, 279, 281, 311, 313, 324, **325**-327, 360
arterias, 314, 325
inervación (esquema), 326
nervios, 326
niño, 313
sección, 325, 518, 519, 525
venas, 325
tarsal (Meibomio), 76
timo, 200, 218, 219, 514
tiroides, 23, 24, 26, 28, 30, 57, 64, **68,** 69, **70,**184, 186, 195, 524
arterias, 63, 68
venas, 64, 68
Tyson. V. Glándula prepucial
uretral
femenina, 353, 390
masculina, 359, 390
vestibular mayor, 352, 375, 390
Wharton. V. Glándula submandibular
Glisson. V. Cápsula hígado
**Globo**
ocular, 42, **82**-86
arterias, 86
cámaras, 83-84
lente y estructuras soporte, 85
músculos extrínsecos, 79
venas, 86
pálido, 102, 104
**Glomérulo**
nervios olfatorios, 113
riñón, 317, 318
Glotis. V. Hendidura glótica
Goldmann. V. Espejo gonioscópico Goldmann
**Gónada**, 360, 390. V. también Ovario; Testículo
**Granulación aracnoidea**, 94-96, 103
**Granulosa folículo ovárico**, 349
**Grasa.** V. Cuerpo adiposo
anillo subhiatal, 224
espacio epidural, 156
prevesical, 234
extraperitoneal, 383
fosa isquiorrectal. V. Cuerpo adiposo fosa isquioanal
hiliar, 322
mama, 167
orbitaria. V. Cuerpo adiposo órbita
pararrenal, 165, 324, 520
pared anterior abdomen. V. Tejido subcutáneo lámina adiposa abdomen
pericárdica, 218, 219
perirrenal, 165, 317, 324, 520
subcutánea. V. Fascia subcutánea
**Gubernáculo**, 360, 390
**Gusto**, 52, 56, 117, 119, 129

**H**

**Habénula**, 104
Haller. V. Arteria ligamento falciforme

Haller *cont.*
(epigástrica superior)
Hartmann. V. Infundíbulo vesícula biliar
**Haustra intestino grueso**, 267
**Helicotrema cóclea**, 87, 90, 91
**Hélix oído externo**, 88
**Hematoma, localización**
epidural. V. Interfase dura-cráneo
subdural. V. Interfase aracnoides-dura
**Hemisferio cerebral**, 96, 99-101, 104
Henle. V. Asa néfrica
Hering-Breuer. V. Reflejo Hering-Breuer
Hering. V. Conductillo biliar
Hesselbach. V. Triángulo inguinal.
Heubner, V. Arteria estriada medial
**Hiato.** V. Orificio
aductor, 459, 467, 468, 477, 503
anorrectal, 335
esofágico, 181
nervio petroso
mayor, 7
menor, 7
sacro, 145
safeno, 232, 233, 239, 242, 244, 351, 354, 508, 510
semilunar hueso etmoides, 32, 33, 43, 44
uretra, 335
vena dorsal profunda pene, 335
Hidátide Morgagni. V. Apéndice vesiculoso
**Hígado**, 120, 184, 185, 217, 226, 252, 255, 258, 261, 269, **270**-272, 274, 276, 324, 325, 327, 329
arterias, 282, 284, 288
caras, 270
estructura (esquema), 274
histología, 273-275
*in situ*, 271
inervación (esquema), 309
lecho, 270
pulmón, 187, 515
sección, 517-520, 524, 525
segmentos y lóbulos, 272
topografía, 269
variaciones forma, 271
vascularización colateral, 288
y sistemas conductos intrahepáticos, 272, 273
vasos y nódulos linfáticos, 298
**Hilio,** riñón, 313, 520
Hilton. V. Línea anocutánea
**Himen vagina**, 345, 350
Hioides. V. Hueso hioides
**Hipocampo**, 102, 104-106
**Hipofaringe**, 60. V. también Laringofaringe.
**Hipófisis** (glándula pituitaria), 32, 98, 100, 101, 140
arterias, 141
**Hipotálamo**, 102, 129, 140,141, 306
His. V. Fascículo atrioventricular
**Hombro**
arterias, 28, 398
articulaciones, 391, 394
fascias, 399
**Hombro** *cont.*
huesos, 391-393
músculos, 395-397
nervios, 446
sección, 394, 513-515
vasos, nódulos linfáticos, 452
**Homologías**
genitales
externos, 389
internos, 390
Horquilla vulvar. V. Comisura labial
Houston. V. Pliegue rectal transverso
**Hoz**
cerebelo, 97, 137
cerebro, 34, 96-98, 134, 137
inguinal (tendón conjunto), 233, 234, 236, 242, 243
**Huesecillos (osículos) auditivos**, 88
**Hueso**
abdomen, 231
antebrazo, 409
astrágalo *(talus)*. V. Astrágalo
auditivo. V. Huesecillos auditivos
base cráneo, 6
brazo, 392, 393
cadera (coxal), 330-332, 453, 454-457
calcáneo. V. Calcáneo
carpo, 422-426
cavidad nasal, 33, 44
cigomático, 1, 2, 5, 8, 76
clavícula. V. Clavícula
codo, 411
cuboides. V. Cuboides
cuello, 9-13
cuneiforme (cuña). V. Cuneiforme (cuña)
dorso, 142-145
escafoides. V. Escafoides
esfenoides, 1-3, 5, 6, 8, 9, 33, 34
esternón. V. Esternón
etmoides, 1-3, 6-8, 32-34, 38, 44
fémur. V. Fémur
frontal, 1-6, 8, 31, 33, 34, 76, 77
ganchoso. V. Ganchoso
grande (capitado). V. Grande (capitado)
hioides, **9**, 22-24, 26, 29, 47, 53-55, 57, 59, 61, 62, 68, 70, 71
hombro, 391-393
ilíaco. V. Ilion
isquiático. V. Isquion
lagrimal, 1-3, 8, 33, 44
mandibular. V. Mandíbula
mano, 430
maxilar. V. Maxilar
metacarpiano, 420-427, 430, 433, 436
metatarsiano, 483, 486, 488, 489, 491-493, 495, 500, 501
muslo, 453, 454
nasal, 1-3, 8, 31, 33, 34, 44
navicular. V. Navicular
occipital, 2-6, 8, 14, 25, 32-34, 57-61
odontoides, 16
palatino, 1, 3, 5, 8, 9, 33, 44
parietal, 1-6, 8
**Hueso** *cont.*
pelvis, 330-331
peroné. V. Peroné
pie, 488-490
pierna, 478, 479
piramidal. V. Piramidal
pisiforme. V. Pisiforme
pubis. V. Pubis
semilunar. V. Semilunar
sesamoideo, 426, 488, 489, 494, 498-501
tarso. V. Hueso pie
temporal, 1-3, 5, 6, 8, 9
tibia. V. Tibia
tobillo, 478, 479, 488-490
torácico. V. Esternón
tórax, 170, 171
trapecio. V. Trapecio
trapezoide. V. Trapezoide
vértebra. V. Vértebra
vómer. V. Vómer
**Húmero**, **392**, **393**, 404, 406-408, 420, 421
Hunter. V. Conducto aductor

I

**Íleon**, 252, 254, 263-265, 267, 328, 339, 340, 520-522
**Ilion**, 231, 330-332, 335, 453. V. también detalles particulares
**Impresión**
hígado, 270
pulmón, 187
trigémino, 6
umbilical, 521
**Inervación**
aferente, boca y faringe, 56
árbol traqueobronquial, 199
autónoma
cavidad nasal, 39
vasos sanguíneos, 216
corazón, 215
cutánea
abdomen, 240-241
dorso cuello y cuero cabelludo, 163-164 163, 178, 179
miembro
inferior, 502-509
superior, 441, 443-445, 447-451
tórax, 166, 174, 179, 240, 241
dudeno, 301, 303
estómago, 307
hígado, 309
intestinos, 306
músculos extrínsecos ojo, 79
órganos reproducción
femenino, 386
masculino, 387
páncreas, 310
riñón, 323
segmentaria
movimientos miembro inferior, 507
piel. V. Dermatomas

**Inervación** *cont.*
tracto biliar, 309
uréter, 323, 388
vasos sanguíneos, 216
vejiga urinaria, 388
vísceras abdominales, 304-314
Infundibuliforme. V. Fascia espermática interna
**Infundíbulo**
etmoidal, 33
hueso etmoides. V. Infundíbulo etmoidal
neurohipófisis (tallo pituitario), 108, 133, 140
vesícula biliar, 276
**Inserción**. V. orígenes e inserciones de músculos individuales
ciego, 264
colon
ascendente, 257
descendente, 257
mesocolon
sigmoide, 257
transverso, 257, 279
músculos
antebrazo, 420, 421
brazo, 392, 393
cadera, 456, 457
escalenos, 25, 171
hombro, 391-393
muslo, 456, 457
pierna, 480
omento
mayor, 257
menor, 257
**Inspección**
boca, 45
laringe, 75
**Inspiración**, 75, 183
Ínsula Reil. V. Ínsula
**Ínsula**, 99, 104, 134
**Interfase**
aracnoides-dura, 96
dura-cráneo, 96
**Intersecciones tendinosas músculo recto abdomen**, 233
**Intestino**
delgado, 120, 252, 263, 328, 329. V. también Duodeno; Íleon; Yeyuno
arterias, 286
mucosa, 263
musculatura, 263
nervios, 304
autónomos (esquema), 308
relaciones mesenterio, 253
vasos/nódulos linfáticos, 296
venas, 291, 292
grueso, 252, 254, 267. V. también Colon
arterias, 287, 288
mucosa, 267
musculatura, 267
nervios, 305
relaciones mesenterio, 254
vasos/nódulos linfáticos, 297
**Intestino** *cont.*
venas, 292
inervación (esquema), 306
plexo autónomo intrínseco, 308
**Iris**, 76, 82, 84-86
**Islote**
Langerhans. V. Islote pancreático
pancreático (Langerhans), 279
**Isquion**, 453. V. también detalles particulares
**Istmo**
circunvolución cíngulo, 100, 101
glándula tiroides, 68
próstata, 358

**J**

Jacobson. V. Nervio timpánico

**K**

Kerckring. V. Pliegue circular duodeno; Pliegue circular íleon; Pliegue circular yeyuno
Klippel-Feil. V. Síndrome Klippel-Feil

**L**

Labbé. V. Vena anastomótica inferior
**Laberinto**
membranoso, 90-92
óseo, 90-92
**Labio**, 45
cresta ilíaca, 231, 330, 331
mayor, 337, 342, 345, 350, 353, 389
menor, 337, 342, 345, 350, 353, 389
surco bicipital. V. Cresta tubérculo humeral
*Lacertus fibrosus*. V. Aponeurosis bicipital
**Lago lagrimal**, 76, 77
**Laguna**
glándula uretral. V. Laguna uretral
lateral (venosa) seno sagital superior, 94, 95
Morgagni. V. Laguna uretral
uretral, 353, 359
Laimer. V. Área Laimer
**Lambda**, 4
**Lámina**. V. Cara; Placa
affixa, 105
cartílago tiroides, 61, 71
cribiforme hueso etmoides, 3, 6, 7, 33, 34, 38, 113
cribosa esclera, 82
cuadrigémina, 100, 109
V. Lámina tectal
digital
palmar, 431, 437, 440
plantar, 492, 500
elevadora, 337, 338
espiral ósea cóclea, 91
horizontal hueso palatino, 3, 5, 33, 34, 93
**Lámina** *cont.*
lateral pterigoides hueso esfenoides, 2, 3, 5, 8, 9, 33, 34, 49, 62, 93
limitante
espacio portal, 274, 275
posterior córnea (membrana Descemet), 83
medial pterigoides hueso esfenoides, 3, 5, 33, 34, 44, 46, 49, 58, 59
medular tálamo, 105
orbitaria hueso etmoides, 1, 2, 8
perpendicular
hueso etmoides, 1, 3, 34
hueso palatino, 3, 33, 34
propia encía, 51
tectal, 100, 109
terminal, 100, 101, 109, 140
vaina recto, 235
vértebra, 13, 143, 144, 146, 147
Langerhans. V. Islote pancreático
**Laringe**, 75, 129, 154, 199
arterias, 70
cartílago (esqueleto), 71
inspección, 75
músculos, 72, 73
extrínsecos (infrahioideos y suprahioideos), 24
intrínsecos, 72
acción, 73
nervios, 68, 70, **74**
**Laringofaringe**, 56, 57, 60
**Laringoscopio**, 75
**Lecho**
glándula
parótida, 29, 54
sublingual, 54
submandibular, 54
hígado, 270
ungueal, 439
**Lengua**, 32, 34, 42, **52-55**, 57, 58, 60, 67, 119, 122, 129
arterias, 53
dorso, 52
histología, 52
músculos, 53
sección, 54, 57
vasos y nódulos linfáticos, 67
venas, 53
**Lente**, 76, 82-86
**Ligamento**. V. Pliegue; Rafe
carpo, 424, 425
alar, 15
amarillo, 14, 16, 146, 147, 328
ancho, 319, 337, 339, 344-346, 390
anococcígeo, 334, 351, 352, 387, 388
anterior cabeza peroné, 479
anular
radio, 408
tráquea, 190
vaina fibrosa digital. V. Porción anular vaina fibrosa tendón digital
apical diente, 15, 16, 57, 59
arqueado

**Ligamento** *cont.*
diafragma, 181, 246
políteo, 474, 476
púbico. V. Ligamento púbico inferior
arterioso, 195, 201, 209, 217, 219
articulación temporomandibular. V. Lateral articulación temporomandibular
astragalocalcáneo, 490, 491
lateral. V. Ligamento colateral tobillo
medial. V. Ligamento deltoideo
astragalonavicular, 491
astragaloperoneo, 479, 490, 491
atlas, 15, 16
bifurcado (articulación transversa tarso), 491
cabeza
fémur, 454
peroné, 476, 479
cadera, 454, 458, 459, 470
calcaneocuboideo, 491, 500
dorsal, 491
plantar, 492
calcaneometatarsiano. V. Banda lateral aponeurosis plantar
calcaneonavicular plantar, 491, 492, 500
calcaneoperoneo, 479, 490, 491
capitopiramidal, 424
cardinal (cervicotransverso Mackenrodt), 341, 344-347
carpo, 416, 417, 424, 427-430, 435, 449
palmar. V. Fibra transversa fascia antebraquial
transverso (retináculo flexor), 417, 424, 429-431, 434, 435, 442
carpometacarpiano, 424, 425, 427
cervical lateral, 341. V. Ligamento cardinal
transverso. V. Ligamento cardinal
codo, 408
colateral
articulación interfalángica mano, 427, 433
pie, 492
articulación metacarpofalángica, 427
articulación metatarsofalángica, 492
carpo, 424, 425
codo, 408
cubital
articulación carpo, 424, 425
codo, 408
dedo mano. V. Ligamento colateral articulación interfalángica mano
dedo pie. V. Ligamento colateral articulación interfalángica pie
peroneo (rodilla), 459, 460, 472-476, 479, 482. 483, 485, 486
radial
articulación carpo, 424, 425
articulación codo, 408
rodilla, 459, 460, 472-476, 479, 482-486
tibial (rodilla), 459, 472-476, 482-485
tobillo, 491
vertebral, 146, 147

**Ligamento** *cont.*
conoideo, 394, 396
Cooper. V. Ligamento pectíneo; Ligamento suspensorio mama
coracoacromial, 394, 396, 397, 402
coracoclavicular, 394, 396
coracohumeral, 394
coronario hígado, 257, 270, 329
costoclavicular, 171, 391, 399
costocoracoideo, 174, 399
costotransverso, 172, 179, 241
costovertebral, 172
costoxifoideo, 171
craneocervical, 14, 15
cricotiroideo medio, 24, 59, 62, 68, 71, 190
cruzado
atlas, 15 ,16
rodilla, 473-475, 479
vaina fibrosa digital. V. Porción cruciforme vaina fibrosa tendón digital
cubitocarpiano, 425
cuboideonavicular
dorsal, 491
plantar, 492
cuneocuboideo
dorsal, 491
plantar, 492
deltoideo. V. Ligamento medial (colateral) tobillo
dentado, 155
diafragmático (gonada). V. Ligamento suspensorio gonada
escápula, 394, 396-398
esfenomandibular, 11, 35, 49
espiral cóclea, 91
esplenorrenal, 255, 257, 281, 311, 327
esternoclavicular, 391
esternocostal, 171, 391
estilohioideo, 9, 53, 58, 59, 62
estilomandibular, 9, 11
falciforme, 235, 236, 252, 257, 258, 270, 288, 293, 327
frenocólico, 255, 257
frenoesofágico, 224
fundiforme pene, 232, 243, 329, 338
gastroesplénico, 255-257, 281, 311, 327
gastrofrénico, 255, 257, 311
Gimbernat. V. Ligamento lacunar
glenohumeral, 394
hepatoduodenal, 255, 258, 261, 262, 271, 518
hepatogástrico, 258, 271
hioepiglótico, 57, 71
humeral transverso, 394
iliofemoral, 454, 462, 470
iliolumbar, 147, 312, 331
infundibulopélvico. V. Ligamento suspensorio ovario
inguinal (Poupart), 232-234, 242-**245,** 246, 333, 339-341, 351, 354, 355, 378, 458, 464, 466, 467, 508, 510

**Ligamento** *cont.*
reflejo, 233, 234, 243
intercarpiano interóseo, 425
intercartilaginoso tráquea, 190
interclavicular, 171, 391
intercuneiforme dorsal, 491
interespinoso, 146, 147
interfalángico (mano), 427, 433
(pie), 492
interfoveolar, 236
interóseo. V. Ligamento astrágalocalcaneo; intercarpiano; Ligamento sacroilíaco; Membrana interósea
intertransverso, 172
isquiofemoral, 454, 470,
lacunar (Gimbernat), 233, 234, 236, 243, 244, 246, 510
lateral (colateral) tobillo, 491
articulación temporomandibular, 11, 35
limitante músculos rectos, 78
longitudinal
anterior, 14, 16, 57, 59, 146, 147, 165, 172, 246, 327-329, 331, 339, 340
posterior, 15, 16, 146, 147
lumbocostal, 312
Mackenrodt. V. Ligamento cardinal
mano, 427
Marshall. V. Pliegue vena cava izquierda
martillo, 89
medial (colateral) tobillo, 479, 490, 491
meniscofemoral posterior, 474, 475
metacarpiano
dorsal, 425
palmar, 424, 427
transverso
profundo, 427, 434
superficial, 428, 449
metacarpofalángico, 427, 433
metatarsiano
dorsal, 491, 500
plantar, 492, 496, 500
transverso
profundo, 492, 500
superficial, 496
nucal, 14, 16
ovario, 337, 34, 344-347, 390
palmar
carpo, 416, 417, 424, 428-430, 435, 449
carpometacarpiano, 424, 427
cubitocarpiano, 424
digital, 427, 433, 440
metacarpiano, 424, 427
radiocarpiano, 424
radiocubital, 424
palpebral, 76, 78
pectinado ángulo iridocorneal. V. Retícula trabecular
pectíneo (Cooper), 233, 234, 236, 243, 244, 246
pelvis, 330, 331
pie, 491, 492
piel (retináculo cutis), 511

**Ligamento** *cont.*
pisiganchoso, 424
pisimetacarpiano, 424
plantar
calcaneocuboideo, 492
calcaneonavicular, 491, 492, 500
corto, 492, 500
cuboideonavicular, 492
cuneonavicular, 492
largo, 491, 492, 500
metatarsiano, 492, 500
tarsometatarsiano, 492
poplíteo
arqueado, 474, 476
oblicuo, 474, 476
Poupart. V. Ligamento inguinal
propio ovario. V. Ligamento ovario
púbico inferior (arqueado), 231, 333-338, 341, 342, 351, 357
pubofemoral, 454
puboprostático, 342, 343
pubovesical, 341-343
pulmonar, 187, 197, 218, 219
radiado
cabeza costilla, 172
carpo, 424
esternocostal, 391
radiocarpiano, 425
radiocubital, 425
rectosacro. V. Ligamento uterosacro
redondo
fémur. V. Ligamento cabeza fémur
hígado, 217, 236, 258, 270, 271, 288, 293, 328
útero, 337, 339, 343-345, 347, 351, 353, 371, 390
resorte. V. Ligamento calcaneonavicular plantar
rodilla, 458-460, 472-476, 479, 482, 483, 486
rotuliano, 458-460, 467, 472-474, 476, 479, 484-486
sacrococcígeo
anterior, 246, 331, 333, 335, 341
lateral, 147, 330, 331
posterior, 147, 330, 331
sacroespinoso, 147, 330, 331, 334, 336, 381, 461, 469
sacrogenital. V. Ligamento uterosacro; Pliegue sacrogenital
sacroilíaco
anterior, 331
dorsal. V. Ligamento sacroilíaco posterior
interóseo, 522
posterior, 147, 330, 331
sacrotuberoso, 147, 330, **331,** 334, 336, 352, 367, 368, 373, 381, 382, 384, 461, 468, 469, 523
supraespinoso, 146, 147, 165, 328, 330, 331
suspensorio
axila, 399
clítoris, 351, 352

**Ligamento** *cont.*
gonada, 360, 390
lente. V. Zónula ciliar. Fibra zonular
mama, 167
ovario, 337, 339, 341, 344-346, 371, 390
pene, 233, 242, 329, 338
tarsometatarsiano
dorsal, 491, 500
plantar, 492
tibioastragalino. V. Porción ligamento (colateral) medial tobillo
tibiocalcáneo. V. Porción ligamento (colateral) medial tobillo
tibionavicular. V. Porción ligamento (colateral) medial tobillo
tibioperoneo, 479, 490, 491
tiroepiglótico, 71
tobillo, 479, 491, 493
transverso acetábulo, 330, 454
escápula
inferior, 397
superior, 394, 396, 397, 398
periné, 333, 335, 338, 342, 351, 357, 376
atlas, 15, 16
metacarpo. V. Ligamento metacarpiano transverso profundo; Ligamento metacarpiano transverso superficial
metatarso. V. Ligamento metatarsiano transverso profundo; Ligamento metatarsiano transverso superficial
periné, 373, 335, 338, 341, 342, 351, 357, 376
rodilla, 475
trapezoideo, 394, 396
Treitz. V. Músculo suspensorio duodeno
triangular hígado, 257, 270
umbilical. V. Pliegue umbilical
medial, 217, 234-236, 244, 245, 247, 319, 339-341, 371, 373, 374, 522
medio, 236, 244, 245, 329, 341, 342, 371, 374
uterino lateral. V. Ligamento ancho
uterosacro, 337, 341, 344, 346, 347
venoso, 217.
vocal, 71, 72
Y Bigelow. V. Ligamento iliofemoral
yunque, 89

**Limbo**
acetábulo. V. Borde acetábulo
córnea, 76
fosa oval, 208

**Limen**
ínsula, 99, 134
nasal, 32

**Línea**. V. Plano
alba, 174, **232**-235, 241-243, 327, 328, 339, 340, 522
anocutánea. V. Surco interesfinteriano
anorrectal, 365
arqueada
ilion, 231, 330, 331, 333, 335, 453

**Línea** *cont.*
vaina recto, 234, 236, 238, 243, 329
áspera fémur, 455
blanca Hilton. V. Línea anocutánea Hilton. V. Surco interesfinteriano
dentada conducto anal. V. Línea pectínea conducto anal
glútea, 330, 453
iliopectínea, 331, 335, 364
interesfinteriana anal. V. Surco interesfinteriano
intermedia cresta ilíaca, 231, 330, 331, 453
intertrocantérea fémur, 454, 455
McGregor, 16
milohioidea, 10
nucal
inferior, 5
superior, 5, 160-162
oblicua
cartílago tiroides, 24, 71
mandíbula, 2, 10, 62
tibia, 473, 478
pectínea
conducto anal, 365
fémur, 455
pubis, 231, 246, 330, 331, 335, 453. V. también Pecten pubis
Schwalbe, 83, 84
semicircular. V. Línea arqueada vaina recto abdomen, 251
sóleo tibia, 478
temporal, 2
(pelvis), 145, 331, 339-341, 345
transversa sacro, 145. V. Cresta transversa sacro
zig-zag (Z) estómago, 224, 259

**Língula**
cerebelo, 107, 109, 137
mandíbula, 10
páncreas. V. Proceso unciforme páncreas
pulmón izquierdo, 186-189

**Líquido**
cefalorraquídeo. V. Líquido cerebroespinal
cerebroespinal, 103

Lissauer. V. Fascículo dorsolateral
Littré. V. Glándula uretral (masculina)

**Lobulillo**
cerebeloso, 107, 109, 137
glándula mamaria, 167
oído externo. V. Lobulillo oreja
oreja, 88
paracentral cerebro, 100
parietal cerebro
inferior, 99
superior, 99
testículo, 362

**Lóbulo**
cerebeloso, 107
cerebral, 99
eparterial. V. Bronquio eparterial
frontal, 99
glándula pituitaria, 133, 140

**Lóbulo** *cont.*
glándula tiroides, 68, 70
hígado, 258, 272
occipital, 99, 114
oreja. V. Lobulillo oreja
parietal, 99
piriforme, 113
próstata, 358, 374
pulmón. V. Lóbulo pulmonar
pulmonar, 186-189, 194, 230, 517, 525
temporal, 99, 134
***Locus caeruleus***, 109
**Lúnula**
uña dedo, 440
valva semilunar, 211
Luschka. V. Abertura lateral 4.º ventrículo; Músculo elevador ano fibras prerrectales

M

Mackenrodt. V. Ligamento cardinal
**Mácula** , 82, 86, 114
Magenstrasse. V. Canal gástrico
**Maléolo**, 478, 479, 481-486, 493-495
Mall. V. Espacio periportal
Malpighio. V. Corpúsculo renal
**Mama**, 167-169
arterias, 168
glándula mamaria, 167
sección transversal, 167
vasos y nódulos linfáticos, 169
**Mandíbula**, 1, 2, 9, **10,** 11, 22, 30, 47, 54, 57, 60, 62
**Manguito**
musculotendinoso. V. Manguito rotador
rotador. 398, 400, 401
**Mano**
arterias, 435, 438, 442
huesos, 426
ligamentos, 427
músculos (intrínsecos), 428-434, 439
nervios, 435-439, 441, 442, 444, 445, 447
nódulos linfáticos, 452
venas, 437, 449
**Manubrio**
esternón, 22, 23, 30, 57, 170, 171, 176, 186, 391, 513, 514
martillo, 88
Marshall, ligamento. V. Vena oblicua atrio izquierdo
**Martillo**, 87-89, 91, 118
**Maxilar**, 1-3, 5, 8, 9, 31-34, 42, 44, 46, 50, 76, 93
McBurney. V. Punto McBurney
McGregor. V. Línea McGregor
**Meato**
nasal
inferior, 32, 42, 77
medio, 32, 42, 44
superior, 32, 44
**Mediastino**, 218-230
sección, 230
**Mediastino** *cont.*
testículo, 362
visión lateral, 218-219
**Medidas pelvis, 332**
**Médula**
espinal, 39, 126-128, 148, 151, 154, 156, 199, 306, 307, 309, 310, 323, 326, 388, 513-520
glándula suprarrenal, 325, 326
oblonga, 39, 100, 109, 118, 128, 129, 153, 154, 215, 306, 323
riñón, 313, 317, 318, 519
Meibomio. V. Glándula tarsal
Meissner. V. Plexo (nervioso) mientérico
**Melanocito,** 511
**Membrana**
atlantoaxial
posterior, 16
anterior, 14, 16, 57, 59
posterior, 14, 16
basilar cóclea, 91
costocoracoidea, 399
cricotirodea. V. Ligamento cricotiroideo medio
Descemet. V. Lámina limitante posterior córnea
faringobasilar. V. Fascia faringobasilar
intercostal
externa, 166, 174, 175, 177, 179, 241
interna, 166, 179, 218, 219, 241
interósea
antebrazo, 409, 411, 413, 419, 424, 425
pierna, 476, 477, 479, 483, 485, 487, 490
obturatriz, 246, 330, 345, 454
perineal, 329, 333, 336, 343, 345, 351-353, 355-357, 363, 366, 368, 374-376
Reissner. V. Membrana vestibular
suprapleural, 218, 219
tectoria
articulación atlantoaxial, 15, 16
cóclea, 91
timpánica, 87-89, 91
secundaria, 91
tirohioidea, 24, 57, 59, 61, 62, 68, 70, 71, 223
vestibular (Reissner), 91
vítrea, folículo piloso, 511
**Meninge**
aracnoides, 94, 96, 103, 155, 156
arterias, 95
duramadre, 34, 91, 93-97, 103, 148, 149, 155, 156, 165
piamadre, 94, 96, 149, 155, 156
venas, 94-96
**Menisco rodilla, 473-476**
**Mesenterio**, 165, **252-257,** 261, 263, 291, 308, 328, 329, 339, 340
relación intestino, 253, 254
**Mesoapéndice,** 264, 266, 304
**Mesocolon**
sigmoide, 254, 267, 287, 311, 319, 363
**Mesocolon** *cont.*
transverso, 252-256, 261, 267, 287, 291, 311, 329
**Mesometrio (ligamento ancho),** 346
**Mesoovario (ligamento ancho)**, 344, 345, 346
**Mesosálpinx (ligamento ancho)**, 344, 346
Metacarpiano. V. Hueso metacarpiano
Metatarsiano. V. Hueso metatarsiano
**Miembro**
inferior, 435-510
superior, 391-452
**Miometrio,** 346
**Modiolo coclear**, 91
Monro. V. Agujero interventricular
**Monte pubis**, 350
Morgagni. V. Apéndice vesiculoso (hidátide); Columna anal; Laguna uretral
Morquio. V. Síndrome Morquio
Movimiento. V. Acción
**Mucosa**
colon, 267
duodeno, 262, 278
esófago, 223, 224
estómago, 224, 259
faríngea, 58
íleon, 263, 308
intestino
delgado, 263, 308
grueso, 267, 308
lengua, 52
muscular
estómago, 259
intestino, 308
recto, 365, 366
olfatoria, 38, 113
tráquea, 190
yeyuno, 263, 308
Müller. V. Conducto paramesonéfrico; Músculo tarsal superior
**Músculo**
abductor
corto pulgar, 430, 434, 435, 444
dedo gordo, 492, 493, 495, 497-500, 505
dedo pequeño, 492, 493, 495, 497-500, 505
largo pulgar, 411, 414, 415, 419, 436, 438, 439, 447
meñique, 430, 434, 439, 445
aductor
corto, 459, 467, 471, 503
dedo gordo, 492, 499, 501, 505
largo, 458, 459, 466, 467, 471, 503, 523
mayor, 459, 461, 466-468, 471, 472, 476, 482, 503, 504
porción isquiotibial (isquiocondílea), 503
mínimo, 459, 461, 468
pulgar, 429-431, 434, 435, 445
ancóneo, 403, 414, 415, 419, 446, 447
antebrazo, 410-418

**Músculo** *cont.*
aritenoepiglótico, 72, 74
oblicuo, 61, 72, 74, 223
aritenoideo transverso, 57, 61, 72-74, 223
articular rodilla, 471, 473, 476, 502
auricular, 20, 21
bíceps
braquial, 394-397, 399, 401, 402, 404, 406, 408, 416-418, 442, 443, 513-515
femoral, 460, 461, 468, 469, 472, 473, 476, 479, 481-486, 504, 506
boca, 47-49
braquial, 400, **402**, 404, 406, 416-418, 442, 443, 446
braquiorradial, **402**-404, 406, 414, 415, **416**-419, 442, 446, 447
brazo, 402, 403
buccinador, 20, 21, 41, 42, 46, 48, **49,** 54, 55, 59, 62, 63, 117
bulbocavernoso. V. Músculo bulboesponjoso
bulboesponjoso, 329, 338, 343, 345, 351-353, **355**, 357, 367, 368, 375, 376, 388
cadera, 460-462
cigomático
mayor, 20, 21, 48, 117
menor, 20, 21, 48, 117
ciliar, 82, 83, 115, 126
circular
duodeno, 262
esófago, 59, 61-69, 222-224, 229
estómago, 224
intestino, 308
recto, 336, 365, 366
coccígeo. V. Músculo (isquio-)coccígeo
constrictor
faringe
inferior, 22, 59, 61, 62, 69, 70, 74, 120, 221-223
porción cricofaríngea. V. Músculo cricofaríngeo
medio, 22, 53, 58, 59, 61, 62, 69, 120, 223
superior, 35, 46, 49, 53, 54, 58, 59, 61-63, 69, 120, 223
porción glosofaríngea, 53, 59
pupila. V. Músculo esfínter pupila
coracobraquial, 397, 401, 402, 404, 406, 442, 443, 514, 515
corrugador
cejas, 20, 21, 31, 117
piel ano, 365, 366
cremáster, 233, 234, 242, 243, 245, 361, 362
cricoaritenoideo
lateral, 72-74
posterior, 61, 72-74, 223
cricofaríngeo, 59, 61, 62, 69, 70, 74, 221-223
cricotiroideo, 24, 62, 68, 72-74, 120
cuadrado

**Músculo** *cont.*
femoral, 459, 461, 467-469
lumbar, 162, 165, 181, 246-248, 250, 311, 312, 324, 328, 339, 340, 462, 464
plantar, 498, 499, 502, 505
cuádriceps femoral, 458, 502. V. también Músculo recto femoral; Músculo vasto intermedio; Músculo vasto lateral; Músculo vasto medial
cuello, 23-25
deltoides, 22, 23, 160, 163, 174, 175, 178, 394, **395,** 397, 399, 401, 402-404, 406, 442, 446, 513, 515, 524
depresor
ángulo boca, 20, 21, 48, 117
labio inferior, 20, 21, 48, 117
septo nasal, 20, 21, 31, 117
detrusor. V. Músculo intrínseco vejiga urinaria
difragma urogenital, 352, 358
digástrico
vientre anterior, 22-24, 26, 27, 29, 41, **47**, 55, 62
vientre posterior, 22-24, 27, 29, 35, 41, **47**, 53-55, 61, 62, 67, 117
dilatador pupila, 83, 115, 126
dorsal ancho, **160**, 163, 165, 166, 174, 178, 232, 233, 237, 238, 240, 241, 312, 324, 327, 328, 395, 397, 399, 400, 402, 404, 406, 514-517
dorso, 160-162, 164
duodeno. V. Músculo suspensor duodeno
elevador
ángulo boca, 20, 21, 48, 117
ano, 246, 267, 293, 306, 329, 333-338, 343, 345, 351-353, 355-357, 363-369, 373, 375, 381, 382, 465, 523
fibras prerrectales, 336
costilla, 162, 177
escápula, 22, 27, 30, 160, 163, 175, 177, 178, 395, 398, 446
labio superior, 20, 21, 48, 60, 117
ala nariz, 20, 21, 48, 117
párpado superior, 76, 78, 79, 81, 115
velo paladar, 46, 49, 58, 61, 62, 88, 89, 93, 120
epicráneo. V. Músculo occipitofrontal
erector
columna, 160, 161, 162, 165, 166, 177-179, 241, 312, 324, 327, 328, 513-522
pelo, 511
escaleno
anterior, 22-24, 25, 27, 28, 30, 63-65, 68, 173, 175-177, 182, 183, 186, 195, 200, 218-220, 398, 400, 524, 525
medio, 22-25, 27, 30, 63-65, 173, 175, 177, 183, 220, 525
posterior, 22-25, 30, 175, 177, 183, 525
esfínter
ano. V. Esfínter ano

**Músculo** *cont.*
anal. V. Esfínter anal
pupila, 83, 115, 126
uretra, 236, 33, 336, 338, 342, 343, 351-353, 357-359, 374, 375, 388
esófago
circular, 59, 61, 69, 222-224, 229
longitudinal, 59, 61, 69, 222-224, 229
espinoso, 161, 331
espiración, 183
esplenio
cabeza, 22, 160, 161, 164, 177, 178, 395
cervical, 160, 161, 164, 177
esternocleidomastoideo, **22**, 23, 26, 27, 29, 30, 54, 55, 67, 121, 123, 160, 164, 174, 178, 183, 186, 395, 400
esternohioideo, 22-**24**, 26, 27, 30, 47, 122, 123, 174-176, 186
esternón, 174
esternotiroideo, 22-**24**, 26, 27, 30, 122, 123, 174-176, 186
estilofaríngeo, 53, 54, 58, 59, 61, 62, 119, 120, 223
estilogloso, 22, 35, 53, 54, 59, 62, 122
estilohioideo, 22-24, 27, 29, 35, 41, 47, 53-55, 61, 62, 117
estómago, 224, 260
estribo, 88, 89
expresión facial, 20, 21, 48, 117
extensor
corto
dedo gordo, 484, 485, 494, 495, 500, 506
dedos, 484-486, 493, 494, 495, 500, 506
pulgar, 411, 414, 415, 418, 419, 436, 438, 439, 447
cubital carpo, 403, 411, 414, 415, 419, 438, 439, 446, 447
dedos, 403, 411, 414, 419, 431, 433, 438-440, 446, 447
índice, 411, 415, 419, 438, 439, 447
largo
dedo gordo, 484-487, 493-495, 500, 506
dedos, 460, 473, 484-487, 493-495, 500, 506
pulgar, 411, 414, 415, 419, 431, 436, 438, 439, 447
meñique, 411, 414, 415, 419, 438, 439, 447
radial
corto carpo, 403, 411, 414-416, 419, 436, 438, 439, 446, 447
largo carpo, 403, 406, 411, 414-416, 419, 436, 438, 439, 446, 447
faringe, 58, 59, 61, 62, 68, 223
flexor
corto
dedo gordo, 487, 497-500, 505
dedos, 492, 493, 497-499, 505
meñique, 431, 434, 445

**Músculo** *cont.*
pulgar, 418, 430, 434, 435, 444, 445
cubital carpo, 403, 412, 414-419, 424, 429, 430, 434, 442, 445
dedo pequeño, 492, 497-500, 505
largo
dedo gordo, 483, 487, 505
dedos, 481-483, 487, 493, 505
pulgar, 413, 416-419, 424, 429-431, 442, 444
profundo dedos, 413, 418, 419, 424, 427, 429-433, 440, 442, 444, 445
radial carpo, 402, 404, 412, 416-419, 424, 429-431, 442, 444
superficial dedos, 413, 416-419, 424, 427, 429-433, 440, 442, 444
frontal. V. Músculo occipitofrontal, vientre frontal
gastrocnemio, 460, 461, 468, 472, 473, 476, **481**-487, 504, 505
gemelo
inferior, 461, 468, 469, 523
superior, 461, 468, 469
genihioideo, 24, 30, 47, 53, 57, 59, 122, 123
geniogloso, 53, 54, 57, 122
glosofaríngeo. V. Músculo constrictor faringe superior porción glosofaríngea
glúteo
mayor, 160, 163, 237, 312, 336, 352, 355, 356, 367, 368, 381, 382, 384, 460, **461**, 468, 469, 471, 522, 523
medio, 160, 237, 312, 458, 460, 461, 462, 466-469, 522, 523
menor, 461, 462, 466-469, 522, 523
grácil, 458, 459, 461, 466-468, 471-473, 481, 503
hiogloso, 22, 24, 29, 47, 53, 54, 58, 59, 62, 122
hipotenar, 428, 429, 431, 434, 445
hombro, 395-397. V. también músculos individuales
ilíaco, 236, 246, 311, 341, 364, 458, **462**, 464, 465, 502, 521-523
iliococcígeo, 333-336, 345, 367
iliocostal, 161, 331
iliopsoas, 236, 243, 458, 459, **462,** 466, 467, 470, 471, 523
infraespinoso, 160, 166, 178, 179, 394-396, 397-399, 403, 446, 513-515
infrahioideo, 24. V. también músculos individuales
inspiración, 183
intercostal, 513-520, 524, 525
externo, 162, 166, 174, 175, 177, 179, 183, 186, 218, 219, 233, 238, 241
interno, 119, 166, 175, 176, 179, 183, 186, 188, 218, 238, 241
íntimo, 166, 176, 179, 238, 241
interespinoso
cervical, 162
lumbar, 162
interóseo

**Músculo** *cont.*
dorsal (mano), 415, 429, 431, 433, 434, 436, 439, 445
dorsal (pie), 492, 494, 495, 500, 501, 505
palmar, 431, 433, 434, 445
plantar, 492, 499-501, 505
intertransverso lateral, 162
isquiocavernoso, 337, 338, 343, 345, 351, 352, 355-357, 363, 367, 375, 376
(isquio-) coccígeo, 246, 333, 334-336, 369, 373, 381-383, 465
largo
cabeza, 22, 25, 54
cuello, 25, 30, 220
laringe, 72
lengua, 52-54, 122
longísimo, 161, 331
cabeza, 161, 164
cervical, 161
torácico, 161
longitudinal
duodeno, 262
esófago, 59, 69
estómago, 224
faríngе, 59, 223
intestino, 312
recto, 336, 364-366
lumbrical
(mano), 429-434, 444, 445
(pie), 492, 497-500, 505
mano, 428-434, 439. V. también músculos individuales
masetero, 19, 22, 23, 48, 55, 54
masticación, 48, 49
mentoniano, 20, 21, 48, 117
milohioideo, 21-23, 26, 27, 29, 41, **47**, 53-55, 59, 62
Müller. V. Músculo tarsal superior
multífido, 162
muslo, 458-462
nasal, 20, 21, 31, 117
oblicuo
cabeza
inferior, 161, 162, 164
superior, 161, 162, 164
externo abdomen, 160, 161, 163, 165, 167, 174-179, 183, 232-238, 240-243, 245, 246, 312, 324, 327, 328, 339, 340, 354, 355, 395, 460
inferior ojo, 78, 79, 115
interno abdomen, 160, 161, 165, 174, 175, 177, 178, 183, 233-238, 240, 242, 243, 245, 246, 312, 324, 328, 339, 340
superior ojo, 78, 79, 81, 115
obturador
externo, 459, 467, 503
interno, 236, 246, 333-336, 343, 345, 364, 369, 373, 382, 461, 465, 468, 469, 523
occipital. V. Músculo occipitofrontal, vientre frontal

**Músculo** *cont.*
occipitofrontal
vientre frontal, 20, 21, 31, 117
vientre occipital, 21, 117, 164
ojo, 79, 115
extrínseco
oblicuo
inferior, 78, 79, 115
superior, 78, 79, 81, 115
recto
inferior, 78, 79, 115
lateral, 78, 79, 81, 82, 115
medial, 78, 79, 81, 82, 115
superior, 78, 79, 81, 115
intrínseco
ciliar, 78, 83, 115, 126
dilatador pupila, 83, 115, 126
esfínter pupila, 83, 115, 126
omohioideo
vientre inferior, 22-24, 26, 27, 122, 123, 174, 175, 395, 398-400
vientre superior, 22-24, 26, 27, 30, 47, 122, 123, 174, 175, 186
oponente
meñique, 430, 434, 445
pulgar, 430, 434, 435, 444
orbicular
boca, 20, 21, 31, 48, 54, 117
ojo, 20, 21, 76, 117
paladar blando, 59
palatofaríngeo, 46, 52-54, 58, 59, 61, 120, 223, 240
palatogloso, 46, 52-54, 58, 120
palmar
corto, 428, 445
largo, 412, 418-419, 424, 428-430, 444
papilar, 516
anterior, 208, 209, 211-213, 230
conal. V. Músculo papilar septal
medial, 208, 211, 212
posterior, 208, 209, 211-213, 230
septal, 208, 211, 212
pared
abdominal, 232-237, 246
torácica, 174-178, 183
pectinado, 208
pectíneo, 458, 459, 466, 467, 470, 471, 502, 523
pectoral
mayor, 22, 23, 26, 167, **174**, 175, 179, 186, 230, 232, 233, 395, 399, 400, 402, 404, 406, 513-516, 524
menor, **174**, 175, 186, 397, 399, 400, 402, 404, 513-515, 524
periné. V. músculos individuales periné
transverso
profundo, 329, 333, 337, 342, 345, 352, 357, 363, 375
superficial, 333, 334, 351, 352, 355-357, 363, 367, 368, 375, 376
peroneo
corto, 481-486, 487, 490-495, 499, 500, 506

**Músculo** *cont.*
largo, 460, 472, 473, 481-486, 487, 490-495, 499, 500, 506
tercero, 484, 486, 487, 491, 493-495, 500
pie, 494-501
pierna, 481-486
piramidal, 233, 245,
piriforme, 246, **333**-335, 373, 381-383, 461, 465, 468, 469
plantar, 460, 461, 468, 472, 476, 481, **482**, 483, 487, 504, 505
platisma, 20, 21, 23, 26, 30, 117
poplíteo, 461, 473-**476**, 482, 483, 487, 505
prevertebral, 25
prócer, 20, 21, 31, 117
pronador
cuadrado, **410**, 418, 419, 430, 431, 434, 444
redondo, 402, 404, 410, 415-419, 442, 444
psoas
mayor, 165, 181, 236, 246-248, 250, 261, 311, 312, 320, 324, 328, 339-341, 371, 458, 462, 464, 465, 502, 520-523
menor, 246, 328, 339, 340, 462
psoasilíaco. V. Músculo iliopsoas
pterigoideo
externo. V. Músculo pterigoideo lateral
interno. V. Músculo pterigoideo medial
lateral, 35, 41, 48, 49
medial, 19, 35, 41, 46, 49, 54, 61, 65
pubococcígeo, 333-336, 345, 367
puborrectal, 329, 333-336, 363, 367, 369, 523
rectal, 336, 364-366
recto
abdomen, 174, 175, 179, 183, 233-236, 238, 240, 241, 243, 245, 327-329, 338-341, 351, 517-522
cabeza
anterior, 25, 67
lateral, 25
posterior (mayor y menor), 161, 162, 164
femoral, 458-460, 466, 467, 471, 502, 523
ojo
inferior, 78, 79, 115
lateral, 78, 79, 81, 82, 115
medial, 78, 79, 81, 82, 115
superior, 78, 79, 81, 115
rectococcígeo, 246
rectouretral, 246, 336
redondo
mayor, 160, 163, 166, 177, 178, 237, 395, 397-400, 402-404, 406, 446, 514, 515
menor, 160, 163, 178, 394-396, 397-399, 403, 446, 513, 514
respiración, 183

**Músculo** *cont.*
risorio, 20, 21, 117
romboides
mayor, 160, 163, 166, 178, 179, 237, 395, 446, 513-515
menor, 160, 163, 178, 399, 450
sacroespinoso. V. Músculo erector columna
salpingofaríngeo, 58, 59, 61, 93, 120
sartorio, 234, **458**-461, 466, 467, 471-473, 481, 484, 485, 502, 523
semiespinoso
cabeza, 160-162, 164, 395
cervical, 164
torácico, 162
semimembranoso, 460, **461**, 468, 471, 472, 474, 476, 481-483, 504
semitendinoso, 458, 459, **461**,468, 469, 471-473, 481, 504
serrato
anterior, 160, 166, 167, 174, 175, **177**-179, 232-234, 237, 238, 240, 241, 327, 395, 399, 400, 513-517, 524
posterior
inferior, 160, 161, 165, 177, 178, 237, 312
superior, 160, 161, 177
sóleo, 461, 472, 481-487, 493, 495, 504, 505
subclavio, 174, 175, 218, 219, 395, 399, 400, 524
subcostal, 241
subescapular, 166, 177, 179, 394, 396, 397, 399, 402, 404, 513-515, 525
submucosa ano, 365, 366
suelo boca, 47
supinador, 410, 415, 417-419, 442, 447
supraespinoso, 160, 163, 178, 394-396, 397-399, 403, 446, 525
suprahioideo, 24. V. también músculos individuales
suspensor duodeno, 253, 260, 262, 278
tarsal superior (Müller), 76
temporal, 41, 48
tenar, 416, 428, 429, 434, 435, 444
tensor
fascia lata, 237, 458, **460**, 466-469, 471, 523
tímpano, 41, 88, 89
velo paladar, 41, 46, 49, 58, 59, 62, 93
tibial
anterior, 460, 472, 473, **484**-487, 491, **492**-495, 500, 506
posterior, 481-483, 487, 491, 492, 493, 498-500, 505
tiroaritenoideo, 72-74
tiroepiglótico, 72, 74
tirohioideo, 22-24, 26, 27, 47, 122, 123
transverso
abdomen, 161, 162, 165, 175-177, 181, 183, **234**-238, 240, 241, 243, 245, 246, 250, 311, 312, 327, 328, 339, 340, 462, 464, 521, 522

**Músculo** *cont.*
tórax, 166, 175, 179, 180, 230, 238
periné. V. Músculo periné transverso
transversoespinoso, 177, 513. V. también longísimo; Músculo multífido; Músculo semiespinoso
trapecio, 22-24, 26, 30, 121, 123, **160**, 163, 164, 166, 174, 175, 178, 179, 237, 241, 395, 399, 400, 513-517, 525
tráquea, 190
tríceps braquial, 395, 397, 398, 400, **403**, 404, 406, 408, 414, 416, 446, 513-515
úvula, 46
vasto
intermedio, **458**, 459, 467, 471, 473, 502
lateral, 458-460, 466-468, 471-473, 484, 486, 502
medial, 458, 459, 466, 467, 471-473, 484, 502
vejiga urinaria, intrínseco, 342-344, 353, 358, 359
vocal, 72-74
**Muslo**
arterias, 466-468, 477
huesos, 455-457
músculos, 458-462
nervios, 466-468, 502-504
nódulos linfáticos, 510
sección, 471

N

**Nalga, nervios**, 468, 469, 509
Narina posterior. V. Coana
**Nariz**
cartílago, 31
concha, 32-34
externa, 31
pared
lateral, 32, 33
medial, 34
septo, 34
**Nasofaringe,** 32, 56, 57, 60, 87, 93, 98
**Navicular,** 488, 489, 491, 500, 501
**Nefrona riñón**, 317, 318
**Nervio**
abducens, 78, 81, 98, 108, 111, 112, **115**
accesorio, 27, 29, 65, 98, 108, 110-112, 120, **121**, 123, 163, 177, 178
obturador, 250, 463, 464
ramo
externo, 121
interno, 121
alveolar
inferior, 35, 41, 47, 49, 54, 56, 65, 116, 125, 128, 517
superior, 39, 40, 56, 65, 116
ramo nasal, 37

**Nervio** *cont.*
anal (rectal) inferior, 306, 381, 382, 384, 385, 463, 469
anococcígeo, 382, 384, 463, 465
antebrazo, 442, 444, 445, 447
árbol traqueobronquial, 199
arterial, 216
articular. V. Ramo articular nervio auriculotemporal; Ramo articular nervio cubital; Ramo articular nervio mediano; Ramo articular nervio obturador; Ramo articular nervio peroneo; Ramo articular nervio tibial
auricular
anterior, 116
mayor, 18, 26, 27, 123, 163, 164
posterior, 19, 41, 117
ramo. V. Nervio mandibular; Nervio vago
occipital, 117
auriculotemporal, 11, 18, 35, **41,** 49, 55, 65, 116, 119, 128
ramo
articular, 116
parotídeo, 116
autónomo, 39, 110-112, 115-117, 119, 120, **124**-128, 152-154, **198**, 199, 215, 216, 228, **300**-310, 322, 323, 326, 380, 381, 383, 385-388
abdomen, 304
cabeza, 125
cuello, 124
tórax, 198
axilar, 396, 397, 400, 401, 403, 443, 444, **446**, 450
boca, 56, 65
brazo, 442, 443, 446-448
bronquios, 153, 199
bucal (nervio mandibular), 18, 35, 41, 56, 65, 116.
ramo facial. V. Nervio facial ramo bucal
cadera, 469
calcáneo
lateral. V. Nervio sural ramo calcáneo lateral
medial. V. Nervio tibial ramo calcáneo medial
cardíaco
(simpático)
cervical, 63, 124, 125, 152, 198, 214-216, 228
torácico, 124, 152, 182, 198, 214-216, 228
(vagal)
cervical, 63, 65, 120, 124, 125, 152, 198, 214, 215, 228
torácico, 120, 124, 152, 182, 198, 214, 215, 228
carotídeo
interno, 39, 124, 125, 127, 152, 154, 216
ramo seno. V. Nervio glosofaríngeo ramo carotídeo

**Nervio** *cont.*
carotidotimpánico, 117, 119
carpo, 441
cavernoso, 381, 387
cavidad nasal, 37-39
celíaco. V. Ramo celíaco nervio vago
cervical, ramo facial. V. Nervio facial ramo cervical
ciático, 148, 152, 461, 463, 465, 468, 469, 471, **504**, 523
cigomático
ramo
cigomaticofacial, 18, 40, 65, 116
cigomaticotemporal, 18, 40, 65,116.
nervio facial. V. Nervio facial ramo cigomático
nervio maxilar. V. Nervio maxilar ramo cigomático
ciliar
corto, 40, 81, 115, 116, 125, 126
largo, 40, 81, 115, 116, 125, 126
clítoris, 250, 384, 385, 463, 469
clúneo
inferior, 163, 382, 388, 468, 469, 504, 509
medio, 163, 468, 509
superior, 163, 237, 468, 509
coccígeo, 148, 149, 465
coclear, 87, 90-92, **118**
colon
descendente, 153
sigmoide, 153
comunicante. V. Ramo comunicante
conducto pterigoideo (Vidiano), 37-40, 116, 117, 119, 125, 127, 129
conductos biliares, 153, 313
corazón, 153, 214, 215
craneal, 110-112, 125-129. V. también nervios individuales
cuadrado plantar, 505
cubital, 400, 401, 403, 404, 406, 414-419, 424, 429, 430, 434, 435, 437, 441-**445**, 450
ramo
articular, 445
dorsal, 414, 416-418, 437, 438, 441, 445, 449
palmar, 417, 428, 429, 435, 441, 449, 450
profundo, 417, 418, 424, 428, 429, 434, 435, 442, 445
superficial, 417, 428, 429, 439, 442, 445
cuello, 23, 26, 27, 65, 123, 124
cuerda tímpano, 41, 56, 65, 88, 89, 116-118, **125**, 127-129, 152
cutáneo, 511. V. también nervios individuales
antebraquial
lateral, 402, 406, 416-419, 438, 441-443, 448, 450
medial, 400, 401, 404, 406, 416, 419, 438, 441-444, 448-450

**Nervio** *cont.*
posterior, 403, 406, 419, 437, 438, 441, 446-450
antebrazo, 443, 447, 449, 450
braquial
lateral
inferior, 403, 446-448, 450
superior, 163, 397, 403, 446-448, 450
medial, 240, 400, 401, 404, 406, 442-444, 448, 450
posterior, 403, 446, 447, 450
brazo, 447, 448, 450
cabeza, 18
cara, 18
cuello, 18, 26
dorsal
intermedio (peroneo superficial), 506, 508
lateral (sural), 494, 495, 504-506, 508, 509
medial (peroneo superficial), 506, 508
femoral
lateral, 240, 244, 250, 311, 380, 462-464, 466, 467, 471, 502, 503, 508, 509
posterior, 148, 384, 463, 465, 468, 469, 471, 504, 509
ramo pudendo, 384, 469, 504
hombro, 448, 450.
mano, 441, 444, 445, 448, 450
miembro inferior, 508, 509
muslo, 502-504, 508, 509
pared abdominal anterior, 240, 241
perforante, 382, 384, 463, 465, 469, 509
pie, 505, 506, 508, 509
pierna, 502, 506, 508, 509
ramo. V. Nervio espinal; Nervio femoral; Nervio iliohipogástrico; Nervio intercostal; Nervio subcostal
sural
lateral, 481, 482, 504-506
medial, 481, 482, 504, 505
diafragma, 182
diente, 40, 41
digástrico. V. Ramo digástrico nervio facial
digital
dorsal
(dedo mano), 436-438, 440, 441, 447, 449, 450
(dedo pie), 484, 485, 494, 495, 506, 508
palmar
común, 428, 429, 431, 435, 441, 442, 444, 445
propio (pulgar), 429, 435
428, 429, 435, 440-442, 444, 445, 449, 450
ramo dorsal dorso falanges media y distal, 444, 445
plantar
común, 498, 505
propio, 485, 494-499, 505

**Nervio** *cont.*
ramo dorsal dorso falanges media y distal, 485, 494
dilatador pupila, 115, 153
división anterior
mandibular, 41
obturador. V. Nervio obturador ramo anterior
dorsal
escápula, 400, 401, 446
clítoris, 250, 384, 385, 463, 474
escápula. V. Nervio escapular dorsal
pene, 250, 355, 357, 376, 380-382, 387, 463, 469
ramo. V. Nervio cubital; Nervio radial
dorso, 163
duodeno, 300-303
escrotal. V. Nervio genitofemoral ramo genital; Nervio ilioinguinal ramo escrotal (anterior); Nervio perineal ramo escrotal (posterior)
esfínter pupila, 115, 153
esófago, 228, 229
espinal
cervical, 18, 27, 30, 65, 108, 121, 148, 149, 152, 163, 164, 166, 182, 215, 216
ramo cutáneo, espinal, 163, 164, 166, 237, 241
lumbar, 147-149, 152, 156, 163, 165, 166, 215, 216, 237, 241, 381, 386, 388
ramo meníngeo (recurrente), 156, 241, 307
sacro, 148, 149, 152, 163, 166, 385
ramo perineal, 54, 467, 469
torácico, 126-128, 148, 149, 152, 155, 156, 163, 166, 178, 179, 215, 216, 237, 241, 307. V. también Nervio intercostal
espinoso. V. Nervio mandibular ramo meníngeo
esplácnico lumbar, 152, 153, 300, 305, 306, 322, 323, 326, 380, 381, 383, 385-388
imo, 152, 153, 181, 198, 216, 246, 250, 300-307, 322, 323, 326, 327, 380, 381, 385-387
lumbar, 152, 153, 300, 305, 306, 322, 323, 326, 380, 381, 383, 385-388
mayor, 152, 153, 180, 181, 198, 216, 218, 219, 228, 230, 241, 246, 250, 300-307, 309, 310, 322, 326, 380, 381, 385-387
menor, 152, 153, 181, 198, 216, 241, 246, 250, 300-307, 322, 323, 326, 327, 380, 381, 385-387
pélvico, 152-154, 250, 300, 305, 322, 323, 381, 383, 385-388, 463, 465
sacro, 152, 153, 305, 306, 322, 381, 383, 388, 465
torácico. V. Nervio cardíaco torácico (simpático); Nervio esplácnico mayor; Nervio esplácnico menor
estómago, 153, 300-303
etmoidal
anterior, 18, 37, 38, 40, 81, 115, 116
ramo nasal, 11, 31, 27, 38, 40, 116
posterior, 40, 81, 115, 116
facial, **19**, 26, 29, 35, 39, 41, 54, 55, 65, 87, 89, 92, 98, 108, 110-112, **117**-119, 125, 127-129, 152, 153
ramo
bucal, 19, 117
cervical, 19, 117
cigomático, 19, 117
digástrico (vientre posterior músculo digástrico), 19
estilohioideo, 19
marginal mandíbula, 19, 26, 117
temporal, 19, 117
faringe, 56, 65
faríngeo. V. Ramo faríngeo nervio glosofaríngeo; Ramo faríngeo nervio vago; Ganglio pterigopalatino
femoral, 236, 244, 250, 341, 378, 380, 462-464, 466, 467, 471, **502**, 503, 510, 521-523
ramo. V. Nervio genitofemoral
cutáneo anterior, 250, 380, 502, 508, 509
folículo piloso, 153
frénico
porción
abdominal, 181, 300, 302, 309, 326
cervical, 25, 27, 28, 30, 63, 65, 68, 123, 124, 175, 177, 182, 186, 195, 200, 201, 214, 220
torácica, 176, 180, 182, 200, 201, 203, 218, 219, 230, 238, 404, 513, 514
ramo pericárdico, 182
frontal, 40, 78, 81, 115, 116, 125
ganglionar. V. Ramo ganglionar nervio maxilar
gástrico. V. Nervio vago ramo gástrico
genital. V. Ramo genital nervio genitofemoral
genitales, 153, 380, 384, 386, 387
genitofemoral, 240, 244, 250, 311, 319, 328, 380, 462-464, 503, 508
ramo femoral, 240, 244, 250, 380, 463, 464, 508
ramo genital, 240, 243-245, 250, 361, 380, 463, 464, 508
gingival. V. Ramo gingival nervio maxilar
glándula
lagrimal, 153
parótida, 128
sebácea, 153
sublingual, 153
submandibular, 153
sudorípara, 153
suprarrenal, 153, 326
tiroides, 68
glosofaríngeo, 29, 56, 58, 63, 65, 98, 108, 110-112, 117, **119**, 120, 124, 125, 127-129, 152-154, 199
ramo
carotídeo, 119, 124, 125
estilofaríngeo, 119
faríngeo, 119
lingual, 56, 119
tonsilar, 56, 58, 65, 119
glúteo (inferior y superior), 148, 463, 465, 468, 469
hepático. V. Ramo hepático nervio vago
hígado, 153, 309
hipogástrico, 152, 153, 300, 305, 306, 322, 323, **380**, 381, **383**, 385, 386-388
hipogloso, 27, 29, 41, 53, 54, 64, 65, 98, 108, 111, 112, **122**, 123
ramo meníngeo, 122
hombro, 446-448
iliohipogástrico, 148, 163, 237, 240, 250, 311, 312, 328, 380, 385, 462-**464**, 503, 509
ramo cutáneo, 237, 240, 384
ilioinguinal, 148, 240, 245, 250, 311, 312, 328, 380, 384, 385, 462-**464**, 503, 508
ramo
escrotal anterior, 240, 250, 380, 504
labial anterior, 250, 384
infraorbitario, 18, 31, 37, 39, 40, 65, 76, 78, 115, 116
ramo nasal, 37, 39, 40
infrarrotuliano. V. Ramo infrarrotuliano nervio safeno
infratroclear, 18, 31, 40, 81, 116
intercostal, 148, 152, 156, 166, 174-177, 179, 182, 198, 215, 216, 218, 219, 228, 240, **241**, 303, 323, 327, 401, 463. V. también Nervio espinal torácico
ramo cutáneo, 174-177, 179, 240, 241
intercostobraquial, 175, 177, 240, 400, 442, 448, 450
intermedio (nervio facial), 56, 98, 108, 117, 118, 129
intermesentérico. V. Plexo (nervioso) intermesentérico
interóseo
anterior (mediano), 418, 419, 444
pierna (tibial), 505
posterior (radial), 415, 419, 437, 447
intestinal. V. Ramo intestinal nervio vago
intestino delgado, 153, 304, 306, 308, 312
delgado, 120, 153, 154, 304, 306, 308
grueso, 120, 153, 154, 305, 306, 308
isquiático. V. Nervio ciático
Jacobson. V. Nervio timpánico
labial. V. Nervio genitofemoral ramo genital; Nervio ilioinguinal; Nervio perineal
lagrimal, 18, 40, 78, 81, 115, 116, 125

**Nervio** *cont.*
ramo palpebral, 18
laringe, 68, 70, 74, 153
laríngeo
superior
ramo externo, 65, 68, 70, 74, 120
ramo interno, 59, 65, 68, 70, 74, 120, 223
inferior derecho (anómalo), 74
recurrente, 28, 30, 65, 68-70, 74, 120, 124, 152, 182, 195, 198, 200, 201, 214, 219, 220, 223, 228
superior, 56, 59, 61, 65, 68-70, 74, 120, 124, 125, 129, 152, 199, 223, 228
lengua, 53, 56
lingual, 11, 35, 41, 45, 47, 49, 53-56, 65, 116, 117, 125, 127-129, 152
ramo. V. Nervio glosofaríngeo
mandibular, 11, 18, 40, **41**, 56, 65, 81, 98, 112, 115, 116, 119, 125, 127-129
ramo meníngeo, 41, 81
mano, 435-438, 440-442, 444, 445, 447, 449
masetérico, 35, 41, 48, 49, 65, 116
maxilar, 18, 38-**40**, 41, 56, 65, 81, 98, 112, 115, 116, 125, 127-129
ramo
dental, 40
ganglionar ganglio pterigopalatino, 40
gingival, 40
mandibular, 40, 81, 116
nasal, 116
mediano, 400-402, 404, 406, 416-419, 424, 428-430, 434, 435, 441-**444**, 449, 450
ramo
articular, 444
motor músculo tenar, 418, 434, 435, 442
palmar, 416, 417, 428, 429, 435, 441, 444, 449, 450
mentoniano, 18, 41, 65, 116
milohioideo, 11, 35, 41, 47, 49, 54, 65, 116
motor, raíz trigémino. V. Nervio trigémino, raíz sensitiva y motora
ramo. V. Nervio mediano ramo músculo tenar
músculo
coccígeo, 250, 463, 465
cuadrado femoral, 463, 465, 469
elevador
ano, 250, 463, 465
escápula, 27, 123
escaleno, 27, 123, 401
esternohioideo, 27. V. también Asa cervical
esternotiroideo, 27. V. también Asa cervical
estilofaríngeo. V. Nervio glosofaríngeo ramo estilofaríngeo
estilohioideo. V. Nervio facial ramo estilohioideo

**Nervio** *cont.*
estribo, 117
gemelo
inferior, 463, 465, 469
superior, 463, 465, 468, 469
genihioideo, 27
ilíaco, 463, 464
largo
cabeza, 27, 123
cuello, 27, 123, 401
obturador interno, 463, 465, 468, 469
omohioideo, 27. V. también Asa cervical
piriforme, 463, 465
psoas, 463, 464
pterigoideo
lateral, 41, 65
medial, 41, 65, 116
recto cabeza, 27, 123
subclavio, 405
tensor
tímpano, 41, 116
velo paladar, 41, 65, 116
tirohioideo, 27, 29. V. también Asa cervical
musculocutáneo, 400-402, 404, 406, 418, 441-**443**, 444
músculos auriculares, 117
ojo, 78, 81, 112, 115, 126
muslo, 466-468, 502-504
nasal. V. Ramo nasal nervio alveolar superior; Ramo nasal nervio etmoidal anterior; Ramo nasal nervio infraorbitario; Ramo nasal nervio maxilar; Ramo nasal nervio palatino mayor; Ganglio pterigopalatino
nasociliar, 40, 78, 81, 115, 116, 125, 126
nasopalatino, 37-39, 116
obturador, 236, 250, 319, 371, 381, 463-465, 467, 471, 502, **503,** 508, 509, 521-523
accesorio, 250, 463, 464
ramo
anterior, 467, 503
articular, 503
posterior, 467, 503
occipital
mayor, 18, 123, 163, 164
menor, 18, 27, 123, 163, 164
ramo. V. Nervio auricular posterior
tercero, 18, 163, 164
oculomotor, 78, 79, 81, 98, 108, 110-112, **115,**125, 152, 153
oftálmico, 18, **40**, 41, 81, 98, 112, 115, 116, 125-129
ramo
meníngeo. V. Nervio oftálmico ramo tentorial (meníngeo)
tentorial (meníngeo), 40, 81, 116
olfatorio, 37, 38, 112, 113
óptico, 42, 78, 79, 81, 82, 86, 98, 101, 112, **114**, 126, 136, 137
órbita, 40, 81
palatino

**Nervio** *cont.*
descendente, 127
mayor, 37-40, 46, 56, 65, 116, 125, 127
menor, 37-40, 46, 56, 65, 116, 125, 127
palmar. V. Ramo palmar nervio cubital; Ramo palmar nervio mediano
palpebral. V. Ramo palpebral nervio lagrimal
páncreas, 153, 313, 314
parasimpático. V. Fibra (nervio) parasimpático
pared abdominal, 240, 241, 250
torácica, 179
parotídeo. V. Ramo parotídeo nervio auriculotemporal
pectoral
lateral, 174, 399-401
medial, 174, 399-401
pene, 250, 355, 357, 376, 380-382, 387, 463, 469
pericárdico. V. Ramo pericárdico nervio frénico
periné, 382, 384, 386, 387
perineal
ramo. V. Nervio cutáneo femoral posterior; Nervio espinal sacro
escrotal posterior, 381, 382, 463, 469
labial posterior, 384, 463, 469
peroneo
común, 461, 463, 465, 468, 471-473, 481, 486, 504-506
ramo articular, 504
profundo, 484, 485, 487, 494, 495, 506
ramo digital
dorsal, 494
lateral y medial, 485, 494, 504
superficial, 484-487, 494, 495, 504, 506, 508
ramo digital dorsal, 494
petroso
mayor, 38, 39, 56, 81, 89, 117-119, 125, 127, 129
menor, 41, 81, 116, 117, 119, 128
profundo, 38, 39, 117, 119, 125, 127
pie, 494-499, 504, 505
pierna, 481-485, 502-506
cutáneo medial, 506
pilórico. V. Ramo pilórico ramo hepático nervio vago
plantar
lateral, 483, 496, 498, 503, 504, 505, 509
ramo
cutáneo, 496
profundo, 498, 499, 505
superficial, 498, 499, 505
digital (común y propio) 497-499
medial, 483, 493, 496-499, 504, 505, 509
ramo
cutáneo, 496
digital (común y propio), 497-499
posterior

**Nervio** *cont.*
división
mandibular, 41
obturador. V. Nervio obturador ramo posterior
presacro. V. Plexo (nervioso) hipogástrico superior
profundo. V. Nervio peroneo; Nervio petroso; Nervio temporal; Ramo profundo nervio cubital; Ramo profundo nervio plantar lateral; Ramo profundo nervio radial
próstata, 153
pterigopalatino. V. Ramo pterigopalatino nervio maxilar
pudendo, 148, 250, 306, 322, 381-388, 463, 465, 468, 469, 523
bloqueo (anestesia), 384
ramo perineal. V. Nervio perineal
pulmón, 153, 198, 199
pupila, dilatador, 115, 153
esfínter, 115, 153
radial, 397, 400, 401, 403, 406, 414, 415, 417-419, 428, 436-438, 441-444, **446, 447**, 450
ramo
dorsal, 419, 447
profundo, 415, 417-419, 442, 445
superficial, 414, 417, 419, 428, 436-438, 441, 442, 447, 449, 450
ramo
dental. V. Nervio maxilar
externo. V. Nervio accesorio; Nervio laríngeo superior
interno. V. Nervio accesorio; Nervio laríngeo superior
laringofaríngeo ganglio cervical superior. V. Ganglio cervical superior
marginal mandíbula. V. Nervio facial
meníngeo. V. Nervio espinal; Nervio hipogloso; Nervio mandibular; Nervio maxilar; Nervio vago; Ramo tentorial (meníngeo) nervio oftálmico
superficial. V. Nervio cubital; Nervio plantar lateral; Nervio radial
rectal
inferior. V. Nervio anal (rectal) inferior
superior, 306
recto, 153
recurrente, ramo. V. Nervio espinal; Nervio mandibular; Nervio peroneo profundo
riñón, 153, 326, 327
safeno, 466, 467, 471, 484, 485, 487, 502, 505, 508, 509
safeno
ramo
cutáneo medial, 502
infrarrotuliano, 466, 467, 502
sensitivo, 511
raíz trigémino. V. Nervio trigémino raíz motora y sensitiva
simpático. V. Fibra (nervio) simpático

**Nervio** *cont.*
subcostal, 148, 237, 240, 250, 311, 312, 380, 385, 463, 464, 508
ramo cutáneo, 237, 240, 250
subescapular
inferior, 397, 400, 401, 446
superior, 400, 401
sublingual, 41
suboccipital 14, 164
supraclavicular, 18, 26, 27, 123, 240, 448, 450
supraescapular, 397, 400, 401, 446
supraorbitario, 18, 31, 40, 76, 81, 116
supratroclear, 18, 31, 40, 76, 81, 116
sural
ramo
calcáneo (lateral), 483
comunicante, 500
cutáneo
dorsal lateral, 494, 495, 504-506, 508, 509
lateral, 468, 481, 482, 487, 504-509
medial, 468, 481, 482, 487, 504, 505, 509
temporal profundo, 35, 41, 65, 116
ramo facial. V. Nervio facial ramo temporal
tentorial. V. Ramo tentorial (meníngeo) nervio oftálmico
tibial, 461, 463, 465, 468, 471, 481-483, 487, 493, 498, 504, 505
ramo articular, 504
calcáneo (medial), 496-499, 504
timpánico (Jacobson), 89, 117, 119, 128
tonsilar. V. Ramo tonsilar nervio glosofaríngeo
torácico largo, 174, 175, 177, 240, 400, 401, 436
toracoabdominal, 241
toracodorsal, 397, 400, 401
transverso cuello, 18, 26, 27, 123
tráquea, 153, 199
trigémino, 18, 40, 41, 56, 92, 108, 110-112, **116**, 125, 127-129, 137
raíz motora y sensitiva, 41, 125
troclear, 78, 81, 98, 108-112, **115**
tubárico plexo timpánico, 119
uréter, 322, 323, 388
vago, 27-30, 56, 63-65, 68-70, 74, 98, 108, 110-112, 119, **120**, 121, 124, 125, 129, 152-154, 182, 195, 198-201, 214, 215, 218-220, 228, 300-307, 323, 513, 514. V. también Nervio laríngeo
ramo
auricular, 18, 120
cardíaco
cervical, 120, 124, 125, 198, 214, 215, 220
torácico, 120, 198, 214, 215, 220
celíaco, 120, 220, 304, 305
faríngeo, 119, 120, 124, 152, 228
gástrico, 120, 300-305

**Nervio** *cont.*
hepático, 120, 300, 301
ramo pilórico, 120, 301
intestinal, 120
meníngeo, 120
pulmonar, 199
tronco vagal
anterior, 120, 220, 300-305
posterior, 220, 300-305
vasos sanguíneos periféricos, 153 216
vejiga urinaria, 153, 322, 388
vesícula biliar, 153
vestibular, 87, 90, 92, 118
vestibulococlear, 87, 90, 92, 98, 108, 110-112, **118**, 125
vidiano. V. Nervio conducto pterigoideo
vísceras pélvicas, 381, 383, 386, 387
Nervios erectores. V. Nervio esplácnico pélvico
**Neurohipófisis**, 133, 140
infundíbulo. V. Infundínbulo neurohipófisis
**Nódulillo**
Albini. V. Nodulillo fibroso válvula mitral
Arancio. V. Nodulillo válvula semilunar
cerebelo, 107, 137
fibroso válvula mitral (Albini), 211
semilunar (Arancio), 211
linfático
agregado intestino delgado, 263
apéndice, 266
estómago, 259
linfoide
agregado
apéndice vermiforme, 266
íleon (placa Peyer), 263
solitario
estómago, 259
íleon, 263
**Nódulo**
atrioventricular (AV), 213
cerebelo, 109
sinoatrial (SA), 204, 213
**Nódulo linfático**. V. Vaso linfático
aórtico
arco, 197
lateral, 245, 317, 373
apendicular, 297
axilar, 66, 169
anterior. V. Nódulo linfático axilar pectoral
apical, 66, 169, 399, 525. V. Nódulo linfático axilar
braquial, 169
central, 169, 399
lateral. V. Nódulo linfático axilar braquial
pectoral, 169, 399
posterior. V. Nódulo linfático axilar subescapular
subescapular, 169
boca, 66, 67
braquial (lateral) axilar. V. Nódulo linfático

**Nódulo linfático** *cont.*
axilar
broncopulmonar, 187, 197, 218, 219
buccinador, 66
Calot. V. Nódulo linfático cístico
cara, 66
cardias (estómago). V. Nódulo linfático gástrico izquierdo
carina. V. Nódulo linfático traqueobronquial
cavidad abdominal, 249
cecal, 297
celíaco, 227, 249, 295, 296, 298, 299
central axilar. V. Nódulo linfático axilar
cervical, 66, 67, 197, 227
cístico, 298, 299
Cloquet. V. Nódulo linfático inguinal profundo mayor
codo, 452
cólico, 297
cuello, 66, 67
deltopectoral, 452
diafragmático, 227
epicólico, 297
epigástrico
inferior, 249
superficial, 249, 378
escaleno. V. Nódulo linfático cervical profundo inferior
esófago, 227
espinal accesorio. V. Nódulo linfático cervical lateral profundo
esplénico, 295, 299
esternocleidomastoideo, 66
estómago, 295
nódulos cardias, 227, 295, 298
faringe, 66, 67
frénico inferior, 169, 249
gástrico izquierdo, 227, 295, 299
gastroepiploico. V. Nódulo linfático gastroomental
gastroomental, 295
genitales, 379
hepático, 295, 298, 299
hígado.V. Nódulo linfático hepático
hiliar. V. Nódulo linfático broncopulmonar
hipogástrico. V. Nódulo linfático ilíaco interno
ileocólico, 297
ilíaco
común, 249, 297, 321, 377, 379
externo, 249, 297, 321, 377, 379, 510
interno, 249, 297, 321, 377, 379
infracardíaco, 227
infrapilórico. V. Nódulo linfático subpilórico
inguinal
profundo mayor, 249, 377-379, 249, 377-379, 510
superficial, 249, 297, 377-379, 510
intercalado, 66, 67
intercostal, 227, 249
interpectoral, 169

**Nódulo linfático** *cont.*
intestinal. V. Nódulo linfático mesentérico superior grupo yuxtaintestinal
intestino
delgado, 296
grueso, 297
intrapulmonar. V. Nódulo linfático pulmonar
lengua, 67
lumbar, 249, 321, 377
mama, 169
mandibular, 66
mastoideo, 66
mediastínico, 227, 249, 513
mesentérico
inferior, 249, 297, 299
superior, 249, 295-297, 299
miembro
inferior, 510
superior, 452
nasolabial, 66
obturador, 377
occipital, 66
páncreas, 295, 299
pancreaticoduodenal, 299
paracólico, 297
paraesternal, 169
paratraqueal, 197, 227
paravesical, 321
parotídeo, 66
pectoral (anterior) axilar. V. Nódulo linfático axilar
pelvis, 377, 379
periné, 377-379
pilórico, 298, 299
poplíteo, 510
preaórtico, 249, 297, 379
presacro. V. Nódulo linfático sacro medio
pretraqueal, 66, 68
promontorio, 321, 377, 379
pulmón, 197
pulmonar, 197
rectal, 297
región oral, 66, 67
retrocardíaco, 227
retrofaríngeo, 67
retropilórico, 295
riñón, 321
Rosenmüller. V. Nódulo linfático inguinal profundo mayor
Rotter. V. Nódulo linfático interpectoral
sacro
lateral, 249, 377, 379
medio, 249, 321, 377, 379
sigmoideo, 297
subclavio. V. Nódulo linfático axilar
subescapular (posterior) axilar. V. Nódulo linfático axilar
subinguinal. V. Nódulo linfático inguinal
submandibular, 54, 66, 67
submentoniano, 66, 67
subparotídeo, 66
subpilórico, 295

**Nódulo linfático** *cont.*
supraclavicular, 66
suprahioideo, 66
suprapilórico, 295
tiroideo, 66
torácico interno. V. Nódulo linfático paraesternal
transverso cuello, 66
tráquea. V. Nódulo linfático paratraqueal
traqueobronquial, 197, 218, 219, 227, 249, 514, 515
vejiga urinaria, 321, 379
vena cava inferior, 298,
vesical, 321, 379
yugular, anterior. V. Nódulo linfático cervical anterior superficial
externo.V. Nódulo linfático cervical lateral superficial
interno. V. Nódulo linfático cervical lateral profundo
yugulodigástrico, 66, 67
yuguloomohioideo, 66, 67

**Núcleo**
abducens, 110, 111, 115
accesorio oculomotor. V. Núcleo oculomotor accesorio
ambiguo, 110, 111, 119-121
basal (ganglio basal), 104
caudado, 102, 104-106, 134, 138
cerebelo (dentado, emboliforme, fastigio, globoso), 107
coclear (anterior y posterior), 110, 111, 118
dentado cerebelo, 107, 109
dorsal,
cóclea, 110, 111, 118
vago. V. Núcleo posterior (dorsal) nervio vago
dorsomedial hipotálamo, 140
Edinger-Westphal. V. Núcleo oculomotor accesorio
emboliforme cerebelo, 107
espinal
nervio
accesorio, 110, 111
trigémino, 110, 111, 116, 119, 120
facial, 110, 111
fastigio cerebelo, 107
geniculado lateral, 114
globoso cerebelo, 107
hipogloso, 110, 111, 122
hipotálamo (dorsomedial; mamilar; paraventricular; posterior; supraóptico; túber; ventromedial), 140
intermediolateral, 126, 128. V. también Asta lateral sustancia gris
intralaminar tálamo, 105
lente, 83, 85
lentiforme, 102, 104, 134
mamilar hipotálamo, 140
mesencefálico nervio trigémino, 110, 111, 116, 129
motor
nervio

**Núcleo** *cont.*
facial, 117
trigémino, 110, 111, 116, 129
nervio craneal, **110, 111**, 115-122
oculomotor, 115
accesorio, 110, 111, 115, 126
olfatorio, 113
paraventricular hipotálamo, 140
pontino nervio trigémino. V. Núcleo sensitivo principal nervio trigémino
posterior (dorsal)
hipotálamo, 140
nervio vago, 110, 111, 120, 215, 306, 323
pulposo, 144
reticular, 105
rojo, 101, 110, 111
salivatorio
inferior, 110, 111, 119, 128
superior, 39, 110, 111, 117, 127
sensitivo principal nervio trigémino, 110, 111, 116
septal (pelúcido), 113
supraóptico hipotálamo, 140
talámico, 105
tracto solitario, 110, 111, 117, 119, 120, 129, 215, 327
trigémino. V. Núcleo espinal nervio trigémino; Núcleo motor principal nervio trigémino; Núcleo sensitivo nervio trigémino
troclear, 110, 111, 115
túber hipotálamo, 140
vagal dorsal. V. Núcleo posterior nervio vago
ventromedial hipotálamo, 140
vestibular, 110, 111, 118
inferior, lateral medial y superior, 118
Nuez de Adán. V. Prominencia laríngea

O

Oddi. V. Esfínter ampolla hepatopancreática
**Oído**, 87-89
externo, 88
interno, 87
medio, 87, 88. V. también Cavidad timpánica
tímpano. V. Membrana timpánica
**Ojo**, 42, 76, 79, 82-86, 115, 153. V. también Órbita
**Olécranon cúbito**, 403, 407, 409, 411, 414, 415, 446
**Ombligo**, 236, 288
membrana tímpano, 88
**Omento**
menor, 258, 271, 279, 301, 302, 327, 329, 520
mayor, 252, 255, 256, 258, 271, 328, 329
**Oocito**, 349
**Ora serrata**, 82, 85, 86
**Órbita**, 1, 2, 8, 42, 44, 76-81
**Órbita** *cont.*
anejos anteriores, 76, 77
arterias, 80
fascia, 78
músculos, 79
nervios, 40, 81
venas, 80
**Oreja**, 87, 88
**Orejuela**
atrio
derecho, 201, 202, 208, 212
izquierdo, 201-203, 209, 212, 213, 525
**Órgano**
espiral Corti, 91
reproductor
femenino, inervación, 386
masculino, inervación, 387
uterino (externo e interno), 350
apéndice (vermiforme), 265
arterias coronarias, 211, 212
**Orificio**. V. Hiato
cardíaco estómago, 259
celdas etmoidales, 32, 33, 44
conductillo vestibular, 90
conducto
alveolar, 192
auditivo interno, 92
bulbouretral, 358, 359
eyaculador, 358, 359, 390
nasolagrimal, 32, 33, 43, 77
parauretral, 350, 353
parotídeo, 45
prostático, 358, 359
Skene, 350, 353
sublingual, 45, 55
submandibular, 45, 55
epiploico. V. Orificio omental
externo uretra, 337, 338, 350, 353, 356, 359, 363, 389
faríngeo trompa faringotimpánica (auditiva), 32, 57, 58, 60, 61, 119
glándula Bartholino, 350
prepucial, 356
Tyson, 360
uretral, 353
vestibular mayor, 350
ileocecal. V. Orificio ileal 255-258, 271, 327, 329
pilórico, 262
seno
coronario, 208
esfenoidal 32, 33, 43
maxilar, 32, 33, 42-44
trompa
auditiva. V. Orificio faríngeo trompa faringotimpánica
uterina, 346
uretérico, 343, 353, 358
vaginal, 337, 350
tricúspide, 516
vejiga, 342
vena cerebral superior, 95
Winslow. V. Orificio omental
**Origen**
diafragma, 181
músculo cremáster, 233, 242
geniogloso, 47
serrato anterior, 171
músculo subclavio, 171
músculos antebrazo, 420, 421
brazo, 392, 393
cadera, 456, 457
escalenos, 25
hombro, 171
muslo, 456, 457
pierna, 480
**Orofaringe**, 30, 45, 56-58, 60, 61
**Ovario**, 337, 339, 344-346, **349**, 371, 383, 386, 390

P

**Paladar**, 34, 42, 44
**Páncreas**, 102, 165, 255-257, 261, 262, 276, 278, **279**, 285, 310, 329, 333, 518-520
arterias, 283-285
conducto, 276, 278, 280
escotadura, 279
histología, 279
*in situ*, 279
inervación (esquema), 153, 310
intrínseca, 310
sección, 256, 518-520
vasos y nódulos linfáticos, 303
venas, 294
**Papila**
caliciforme. V. Papila circunvalada
circunvalada, 52, 129
conducto parotídeo, 45
dérmica, 511
duodenal
mayor, 262, 276, 278, 280
menor, 262, 278, 280
filiforme, 52
foliada, 52, 129
folículo piloso, 511
gingival, 51
incisiva, 46
lagrimal, 76, 77
renal, 317
Vater. V. Papila duodenal mayor
**Paradídimo**, 390
**Paraoóforo**, 390
**Pared**, 231-250
abdominal
anterior, 232-236, 238-240
arterias, 238
disección, 232-234
intermedia, 233
profunda, 234
superficial, 232
nervios, 240
peritoneo, 236
venas, 239
visión interna, 236

**Pared** *cont.*
posterior, 246-250
arterias, 247
nervios, 250
peritoneo, 257
vasos y nódulos linfáticos, 249
venas, 248
visión interna, 246
posterolateral, 237
lateral, 32, 33
medial, 34. V. también Septo nasal
torácica, 174-179
anterior, 174-176
músculos, 174-179
nervios cutáneos, 174
posterior, 178
sección, 179, 513-517
**Párpados**, 76
Passavant. V. Cresta Passavant
**Pata ganso**, 458, 472, 473
**Pecten**
anal, 365
pubis, 231, 246, 330, 331, 335, 453
**Pedículo**
axis, 12
vértebra, 12, 143, 144, 146, 147
**Pedúnculo**
cerebral, 100, 101, 107, 109, 132, 138
cerebeloso
inferior, 107-109, 118, 137
medio, 107-109, 137
superior, 107-109, 137
**Pelo**, 511
cutícula, 511
folículo, 153, 154, 511
matriz, 511
tallo, 511
**Pelvis**
arterias, 369, 371-376
femenina, 371, 373, 375
masculina, 374
diafragma, 334-336
diámetros, 332
diferencias sexo, 332
falsa, 330, 339, 340
huesos, 231, 330-332, 453
ligamentos, 330, 331
medidas, 332
músculos. V. Diafragma pélvico; Diafragma urogenital
nervios, 381, 383, 386, 387
femenina, 383, 385
masculina, 387
renal, 313, 520
vasos y nódulos linfáticos, 325, 377-379
femenina, 377
masculina, 379
venas, 371, 373-376
verdadera, 330
vísceras
femenina, 337, 339, 343-349
masculina, 338, 340, 343, 358
**Pene**, 354-356, 359, 361, 389
**Pericardio**, 30, 180, 186, 195, 200, 201, 203, 218-221
**Pericráneo**, 96
**Periné**, 337, 338, 350-352, 354, 355, 357, 376, 378, 382, 384
(femenino)
arterias, 375
disección
profunda, 352
superficial, 351
genitales externos (vulva), 350
nervios, 384
uretra, 353
vasos y nódulos linfáticos, 377, 378
venas, 375
(masculino)
arterias, 372, 376
disección
profunda, 357
superficial, 355, 356
escroto y contenido, 361
genitales externos, 354
nervios, 380, 382
testículo epidídimo, 362
uretra, 359
vasos y nódulos linfáticos, 379
venas, 372, 376
**Periodonto**, 51
**Periórbita**, 78
**Peritoneo**, 165, 224, 234-236, 245, 267, 304, 311, 324, 325, 337-340, 342, 343, 345, 351, 363, 364, 368, 371, 383. V. también Cavidad peritoneal
cara posterior pared abdominal anterior, 257
parietal, 244, 254, 256, 257, 327-329, 340
visceral, 256, 263, 266, 308
**Peroné, 478,** 479, 484, 486, 487, 490, 491, 494, 495
**Pestañas**, 76
Petit. V. Triángulo Petit
Peyer. V. Nodulillo linfático agregado intestino delgado
**Pezón mama**, 167, 184
**Piamadre**, 94, 96, 102, 155, 156
**Pie**
anserino ,458, 472, 473
arterias, 500
hipocampo, 105, 106
huesos, 488-490
ligamentos, 491, 492
músculos, 494-501
nervios, 504, 505
nódulos linfáticos, 510
planta, 496-499
tendones, 492
**Piel**, 235, 511
escroto, 361
pene, 355, 356, 361
sección, 511
**Pierna**
arterias, 481-485
fascia profunda, 487, 508-510
huesos, 478, 479
**Pierna** *cont.*
músculos, 481-486
nervios, 481-485, 504-506
nódulos linfáticos, 510
secciones, 487
venas, 481-485
**Pilar**
antihélix, 88
anillo inguinal superficial, 243
clítoris, 337, 343, 345, 352
diafragma. V. Diafragma torácico
fórnix, 100, 104, 106, 136
hélix, 88
pene, 343, 356, 357, 359
**Píloro**, 258-262, 298, 299, 301, 518
**Piramidal**, 422-426
**Pirámide**
cerebelo, 107, 109, 137
médula oblonga, 108
renal, 313, 317, 318
**Pisiforme**, 416-418, 422-430, 434, 435
**Plano**
abdominal, 251
interespinoso, 251
intertubercular, 251
lateral recto, 251, 269
mediocavicular, 251
medioinguinal. V. Plano lateral recto
semilunar. V. Plano lateral recto
subcostal, 251
transpilórico, 251, 269
**Pleura**
cervical 184, 185
costal, 180, 184-186, 195, 200, 218-220, 236, 269, 316, 327
cúpula, 184, 185
diafragmática, 180, 182, 186, 195, 200, 218-220, 236, 269, 327
mediastínica, 180, 182, 186, 195, 200, 201, 203, 218-220, 230
parietal. V. Pleura cervical; Pleura costal; Pleura diafragmática; Pleura mediastínica
pericárdica. V. Pleura mediastínica
visceral, 193
**Plexo (arterial)**
maleolar, 485
pial, 157, 158
rotuliano, 466, 467, 477
**Plexo (capilar)**
riñón, 318
**Plexo (coroideo)**
3.er ventrículo, 100, 102, 103, 136
4.º ventrículo, 103, 108, 109
ventrículo lateral, 94, 102, 104-106, 132, 136, 138
**Plexo (linfático)**
subpleural, 197
**Plexo (nervioso)**
alveolar superior. V. Plexo dental superior
aórtico, 152, 198, 250, 300, 303, 322, 380, 381, 383, 385-388. V. también Plexo (nervioso) intermesentérico

**Plexo (nervioso)** *cont.*
arteria
apendicular, 304, 305
carótida
común, 124, 125
externa, 124, 125, 127
interna, 81, 115, 117, 119, 125, 126, 152
porción cavernosa, 115
cecal, 309
cólica
derecha, 304, 305
izquierda, 304, 305, 306
media, 304, 305
esplénica, 300-302
facial, 125
gástrica
derecha, 301-304
izquierda, 300-305, 381
gastroduodenal, 302, 304, 309
gastroomental, 301, 302
hepática, 120, 300-302, 304, 309, 327
ilíaca
común, 300, 383
externa, 300, 383
interna, 300, 305, 383
marginal, 305
maxilar, 125
meníngea media, 125
pancreaticoduodenal
inferior anterior, 301, 302
inferior posterior, 302
inferior, 301, 304, 305
superior anterior, 301, 302
posterior superior, 302
rectal
media, 305
superior, 300, 305, 381
rectosigmoidea, 305
sigmoidea, 305
vertebral, 124
Auerbach. V. Plexo (nervioso) mientérico
autónomo intríseco intestino (esquema), 308
braquial, 22, 25-27, 65, 148, 168, 173, 175, 177, 182, 186, 195, 200, 216, 218-220, 399-401, 404
cardíaco, 120, 152, 153, 198, 214, 215, 228
cavernoso. V. Plexo (nervioso) arteria carótida interna
celíaco, 120, 152, 228, 300-303, 304, 305, 322, 323, 326, 381, 386
cervical, 18, 27, 122, 123, 148. V. también Asa cervical
coccígeo, 463, 465
conducto deferente, 380, 381, 387
dental
inferior, 116
superior, 40
entérico, 307, 308
esofágico, 120, 152, 195, 198, 218-220, 228, 230, 303
faríngeo, 56, 65, 119, 120, 124, 125

**Plexo (nervioso)** *cont.*
frénico inferior, 300-302, 304, 305, 326, 381
hipogástrico
inferior, 152, 153, 300, 305, 306, 322, 323, 380, 381, 383, 385-388
superior, 152, 153, 300, 305, 306, 322, 323, 339, 340, 380, 381, 383, 385-388
ileocólica, 304, 305
intermesentérico, 152, 153, 250, 300, 304-306, 322, 323, 328, 380, 381, 383, 385-388
intrínseco intestino (esquema), 308
lumbar, 148, 216, 250, 328, 442, 463, 464, 502, 503, 521
lumbosacro, 463
Meissner. V. Plexo (nervioso) submucoso
mesentérico
inferior, 152, 300, 305, 306, 381
superior, 152, 300-302, 304, 306, 310, 381
mientérico (Auerbach), 229, 308
ovárico, 300, 322, 383, 386
parotídeo nervio facial, 19
pélvico, 152, 300, 305, 306, 322, 323, 380, 381, 383, 385-388
periglandular, 308
perivascular, 307. V. también nombre específico del plexo (nervioso) que acompaña a arteria
pilórico, 301
prostático, 152, 322, 381, 387, 388
pulmonar, 120, 152, 153, 198, 199, 228
renal, 300, 305, 322, 323, 326, 381, 388
rotuliano, 508
sacro, 148, 216, 250, 300, 305, 322, 323, 381, 386-388, 463, 465
submucoso (Meissner), 229, 308
subseroso, 308
suprarrenal, 300, 305
testicular, 300, 322, 380, 387
timpánico, 89, 117, 119, 126, 128
uretérico, 300, 322, 381
uterino, 383, 385, 386
uterovaginal, 383, 385, 386
vaginal, 383, 385, 386
vesical, 152, 305, 322, 381, 383, 385, 387, 388
yeyunal, 301

**Plexo (venoso)**
anal, 364
areolar, 239
basilar, 97, 98
epidural. V. Plexo (venoso) vertebral interno
esofágico, 226
pampiniforme, 239, 361, 372, 374
paravesical, 343
pial, 159
prevesical, 342, 374
prostático, 374
pterigoideo, 64, 80
pudendo, 248

**Plexo (venoso)** *cont.*
rectal, 152, 305, 306, 322, 381, 383
300, 305, 322, 323, 326, 381, 388
rectal
externo, 292, 365, 366, 370
interno, 365, 366, 370
perimuscular, 248, 296, 370
retropúbico, 342, 374
submucoso, 226
uretral, 353
vertebral
externo, 159
interno (epidural), 156, 159
vesical, 338
vesicouretral, 248

**Pliegue**. V. Ligamento
alar rodilla, 473
aritenoepiglótico, 60, 61, 72, 75
avascular Treves. V. Pliegue ileocecal
cecal, 264, 339, 340
circular
duodeno, 262, 278
íleon, 263
yeyuno, 263
duodenal, 253, 261
duodenoyeyunal. V. Pliegue duodenal
faringoepiglótico, 59, 61, 223
fimbriado lengua, 45
gástrico, 224, 259, 517
gastropancreático, 255
glosoepiglótico, 52, 75
ileocecal, 264
infrarrotuliano, 477
inguinal, 390
interuretérico, 343
iris, 83
Kerckring. V. Pliegue circular duodeno; Pliegue circular íleon; Pliegue circular yeyuno
maleolar, 88, 89
palatino transverso, 46
palmeado conducto cervical, 346
pubovesical, 236
rectal. V. Pliegue transverso recto
rectosacro. V. Pliegue uterosacro; Pliegue sacrogenital
sacrogenital, 257, 340, 364. V. también uterosacro
salpingofaríngeo, 58, 60
semilunar
conjuntiva, 76, 77
fauces, 58
intestino grueso, 267
sublingual, 45, 55
transverso recto, 365
triangular fauces, 58
trompa uterina, 346
umbilical
lateral, 236, 257, 339, 340, 522
medial, 235, 236, 257, 339, 340, 371
medio, 235, 236, 257, 339, 341, 344
uretérico, 339, 340, 344
uretral, 389

**Pliegue** *cont.*
urogenital, 389
uterosacro, 319, 339, 344, 364. V. también sacrogenital
vaginal, 345
vascular cecal, 264
vena cava izquierda, 203, 209
ventricular laringe. V. Pliegue vestibular laringe
vesical transverso, 236, 339, 340
vesicosacro, 340
vestibular laringe, 75
vocal, 57, 75
Poirier. V. Espacio Poirier
Polea. V. Porción anular vaina fibrosa tendón dedo; Porción cruciforme vaina fibrosa tendón dedo
**Polo**
cerebro, 99, 101
riñón, 313, 518, 519
**Porción**
anular vaina fibrosa tendón dedo, 425, 427, 428, 431
basilar hueso occipital, 3, 5, 6, 14, 15, 25, 32-34, 46, 59-61
cardíaca estómago, 224
cavernosa plexo nervioso carotídeo interno. V. Plexo (nervioso) carotídeo interno
central ventrículo lateral, 102
ciliar retina, 82, 85
circunvolución frontal inferior, 99
cricofaríngea constrictor inferior faringe. V. Músculo cricofaríngeo
cruciforme vaina fibrosa tendón dedo, 425, 427, **428**, 431
distal adenohipófisis, 140
duodeno, 253, 261, 329
fláccida membrana timpánica, 88
glándula lagrimal, 77
glosofaríngea constrictor superior faringe. V. Músculo constrictor superior faringe
hipotálamo, 306
hueso temporal
escamosa, 2, 3
petrosa, 3, 5, 92
infundibular adenohipófisis, 140
interarticular vértebra cervical, 13
intercondral músculo intercostal interno, 183
intermedia adenohipófisis, 140
isquiocondílea. V. Porción isquiotibial músculo aductor mayor
isquiotibial músculo aductor mayor, 503
ligamento medial (colateral) tobillo
tibioastragalina (anterior y posterior), 491
tibiocalcánea, 491
tibionavicular, 491
membranosa septo
atrioventricular, 209-213
interventricular, 209-213, 230
muscular septo interventricular, 208, 209, 211-213
**Porción** *cont.*
nerviosa. V. Porción óptica (visual) retina
óptica (visual) retina, 82
plana cuerpo ciliar, 85
septo interventricular, 209-213, 230
tensa membrana timpánica, 88
tuberal adenohipófisis, 140
**Poro**
glándula sudorípara, 511
interalveolar (Kohn), 192
**Porta hepático**, 270, 273
**Posición**
apéndice, 266
estómago, 258
útero, 348
Poupart. V. Ligamento Poupart
**Precuña**, 100
**Prepucio**
clítoris, 351, 389
pene, 338, 389
Prerrolándica. V. Arteria prerrolándica
**Proceso**
caudado hígado, 270, 272
ciliar, 82, 83, 85
infundibular neurohipófisis, 140
papilar hígado, 270
unciforme páncreas, 279, 520
**Prominencia**
conducto facial, 89
semicircular lateral, 87, 89
laríngea, 71
cavidad timpánica, 87-89
**Promontorio sacro**, 145, 231, 330-333, 337, 339, 340, 344, 383, 522
**Próstata**, 154, 236, 329, 336, 338, 343, 357, **358**, 359, 363, 390, 523
**Protuberancia**
mentoniana, 1, 10
occipital
externa, 2, 3, 5, 178
interna, 6
**Pterion**, 2
Pubis. V. Hueso pubis
**Puente**, 100, 108, 109, 128, 129
**Pulmón**, 154, 184-**187**,188, 189, 197, 200, 201, 230, 269, 324
arterias, 194
circulación intrapulmonar (esquema), 193
detalles externos, 184-187
*in situ*, 186
sección, 230, 513-517, 524, 525
segmentos broncopulmonares, 188, 189
topografía, 184, 185
vasos y nódulos linfáticos, 197
venas, 194
**Pulpa diente**, 51
**Pulvinar**, 101, 104, 105, 108, 109, 132, 136-138
**Punto**
antropométrico, 1, 2, 4
central periné. V. Centro tendinoso periné
lagrimal, 76, 77
McBurney, 266
**Pupila**, 76, 84
Purkinje. V. Fibra Purkinje
**Putamen**, 102, 104

## Q

**Quiasma óptico**, 98, 100, 101, 108, 114, 133, 134, 138-140

## R

**Radio**, 407-**409**, 410-413, 415, 418-425, 430, 434, 439
**Radiografía**
apéndice, 266
íleon, 263
yeyuno, 263
**Rafe**. V. Ligamento
faríngeo, 61, 69, 222
iliococcígeo, 333, 334
medio
músculo elevador ano, 333, 334
milohioideo, 47
paladar, 46
penianoescrotal, 389
perineal, 350, 389
pterigomandibular, 9, 35, 46, 49, 54, 58, 59, 62
uretral, 389
V. Ligamento
**Raíz**
asa cervical
cervical. V. Raíz asa cervical inferior
inferior, 27, 29, 65, 68, 122, 123
superior, 27, 29, 65, 68, 122, 123
hipogloso. V. Raíz asa cervical, superior
diente, 51
ganglio ciliar
nasociliar. V. Raíz ganglio ciliar sensitivo
oculomotor. V. Raíz ganglio ciliar parasimpático
parasimpática, 81, 115
sensitiva, 81, 115, 116, 125, 126
simpática, 81, 115, 125, 126
pterigopalatino. V. Nervio maxilar ramo ganglionar
lengua, 52, 57, 60, 75, 223
mesenterio, 253, 257, 261, 279, 291, 319
nervio accesorio
craneal, 120, 121
espinal, 121
nervio espinal
arterias, 157-158
dorsal, 108, 127, 128, 149, 155, 156, 166, 241, 307, 388
relación
meninges, 155-156
vértebra, 149, 156
venas, 159
ventral, 108, 127, 128, 149, 155, 156, 166, 179, 241, 303, 307, 388

**Raíz** *cont.*
nervio trigémino
motora, 41, 125
sensitiva, 41, 125
plexo braquial, 401
pulmón, 182, 201
**Rama** (arteria). V. arteria de origen
anastomótica, lagrimal/arteria meníngea media, 95
estribo, 87-89
isquion, 453
isquiopubiana, 336, 338, 351, 352, 354-358
mandíbula, 1, 2, 9, 10, 19, 22, 54
pubis
inferior, 231, 330, 331, 334, 337, 343, 345, 453
superior, 231, 243, 330, 331, 335, 337, 338, 356, 357, 453, 454, 459, 462, 465
subendocárdica, sistema conducción corazón, 213
yunque, 88, 89
**Ramo** (nervio). V. nervio de origen
comunicante
blanco, 126-128, 152-154, 155, 156, 166, 179, 198, 215, 216, 218, 219, 228, 241, 250, 300, 303, 306, 307, 323, 381, 383, 385-388, 463, 464
cigomático/lagrimal, 40, 116, 127
gris, 27, 124, 126-128, 152-156, 166, 179, 198, 215, 216, 218, 219, 228, 241, 250, 300, 303, 306, 307, 322, 323, 381, 383, 385-388, 463-465
intercostal/intercostal, 241
nasopalatino/palatino mayor, 37
nervio glosofaríngeo
cuerda tímpano facial, 119
ramo auricular vago, 119
nervio mediano nervio cubital, 444
plexo cervical
plexo braquial, 123
vago, 27
vago/nervio glosofaríngeo, 120
nervio espinal
dorsal, 18, 155, 156, 164, 166, 179, 241
ventral, 148, 155, 156, 166, 179, 241, 323. V. también Nervio intercostal; Plexo (nervioso) braquial; Plexo (nervioso) cervical; Plexo (nervioso) lumbar; Plexo (nervioso) sacro
surco lateral, 99
**Rampa**
timpánica cóclea, 87, 90, 91
vestibular cóclea, 87, 90, 91
Rathke. V. Bolsa Rathke
**Rayo medular riñón**, 317
**Rayos X**. V. Arteriograma; Radiografía
Reborde pélvico, 145, 345. V. también Línea terminal pelvis
**Receso**. V. espacio; Fondo de saco; Fosa
**Receso** *cont.*
3.er ventrículo, 100, 102
4.º ventrículo lateral, 102, 109
anterior fosa isquioanal. V. Fosa isquioanal
bolsa omental (superior), 255, 257, 270, 329
coclear vestíbulo, 90
costodiafragmático, 180, 184, 185, 195, 218, 219, 312, 324, 327, 517, 524, 525
costomediastínico, 180
duodenal, 253
elíptico vestíbulo, 90
epitimpánico, 87-89
esfenoetmoidal, 32, 33
esférico vestíbulo, 90
faríngeo, 32, 58, 60
ileocecal, 264
ileocólico. V. Receso ileocecal
infundibulo 3.er ventrículo, 102
intersigmoideo, 254, 319
lateral 4.º ventrículo, 102, 109
mesentericoparietal, 253
óptico 3er ventrículo. V. Receso supraóptico 3er ventrículo
paraduodenal, 253
pineal 3.er ventrículo, 102
piriforme. V. Fosa piriforme
rectovesical. V. Fondo de saco rectovesical
retrocecal, 250, 260
seno maxilar, 42
subpoplíteo, 473, 474
supraóptico 3.er ventrículo, 100, 102
suprapineal 3.er ventrículo, 102
vesicouterino. V. Fondo de saco vesicouterino
vestíbulo, 90
**Recién nacido (neonato)**
circulación. V. Circulación posnatal
cráneo. 8
**Recto/conducto anal**, 153, 246, 254, 257, 267, 311, 329, 333, 334, 336-342, 351, 358, **363-368**, 369-371, 383
arterias, 369
esfínter externo (femenino y masculino), 367
*in situ* (femenino y masculino), 363
venas, 370
**Red testicular**, 362
**Red trabecular ángulo iridocorneal**, 83
Red. V. Plexo
**Reflejo**
autónomo, 307
estornudo, 199
Hering-Breuer, 199
tos, 199
**Región**
oral/faríngea
arterias, 63
músculos, 61-62
nervios, 65
vasos y nódulos linfáticos, 66-67
venas, 64
**Región** *cont.*
abdomen, 251
epigástrica, 251
femoral, 242, 244
flanco, 251
hipocondríaca, 251
hipogástrica. V. Región pubis
ileocecal, 264, 265
ilíaca. V. Región ingle
ingle, 251
inguinal, 242-245. V. también Región ingle
lateral abdomen. V. Región flanco
lumbar dorso, 251
Reil. V. Ínsula
Reissner. V. Membrana Reissner
**Relaciones raíces nervio espinal vértebras**, 149
**Relieve labioescrotal**, 389
**Respiración**, 183
*Rete testis*. V. Red testicular
**Retina**, 82, 83, 86, 114
**Retináculo**
extensor
carpo, 414, 415, 436-439
inferior, 484, 486, 493, 494, 506
superior, 484, 486, 493, 494
flexor
carpo. V. Ligamento transverso carpo
tobillo, 481-483, 493, 498, 499, 505
peroneo
inferior, 483, 486, 490, 491, 493
superior, 481-483, 486, 491, 493
rotuliano
lateral, 458-460, 472-474, 484-486
medial, 458, 459, 467, 472-474, 484, 485
**Retrocesión útero**, 348
**Retroversión útero**, 348
Retzius. V. Espacio Retzius; Vena retroperitoneal
**Riñón**, 165, 185, 217, 255-258, 261, 270, 271, 281, **311-313**, 319, 324, 325, 327, 360, 371, 518-520
arterias, 318
internas (intrarrenal), 315
variación, 316
estructura
interna, 317, 318
macroscópica, 313
*in situ*, 311, 312
inervación (esquema), 323
microvasculatura, 318
nervios, 322
relaciones, 311, 312, 324
sección, 313, 323
segmentos, 315
vasculatura, 314. V. también Riñón, microvasculatura
vasos linfáticos nódulos anales, 321
Riolano. V. Arco Riolano
**Rodete**
acetábulo, 330, 454, 470
glenoideo escápula, 394

**Rodete** *cont.*
tubárico, 32, 58, 60
**Rodilla**
arterias, 477
cápsula interna, 104
circulación colateral. V. Anastomosis rodilla
cuerpo calloso, 100, 101, 104, 106, 139
nervio facial, 89, 92, 111, 118
externa. V. Ganglio geniculado
interna. V. Rodilla nervio facial
nódulos linfáticos, 510
sección, 476
vasos/nódulos linfáticos. V. Nódulos linfáticos poplíteos
Rosenmüller. V. Nódulo linfático Cloquet
Rosenthal. V. Vena basal
**Rostro cuerpo calloso**, 100, 134, 138
Rotter. V. Nódulo linfático interpectoral
**Rótula**, 458-460, 467, 472, 473, 476, 484, 486

S

**Saco**
alveolar, 192
Douglas. V. Fondo de saco rectouterino
endolinfático, 91
escrotal, 364
lagrimal, 76, 77
**Sacro**, 142, **145**, 147, 149, 231, 330, 334, 335
**Sáculo oído interno**, 87, 90, 91, 118
Santorini. V. Conducto pancreático accesorio
Scarpa. V. Fascia Scarpa
Schlemm. V. Seno venoso escleral
Schwalbe. V. Línea Schwalbe
**Sección**
abdomen
apéndice (transversal), 266
bolsa omental (transversal), 256
duodeno (coronal), 262
estómago (coronal), 259
pared abdominal y vísceras (media), 329
L1-2 (transversal), 520
L2-3 (transversal), 328
L5 (transversal), 521
T10 (transversal), 517
T12 (transversal), 327, 518
T12-L1 (transversal), 519
S1 (transversal), 522
pared abdominal
anterior (transversal), 235
lateral (coronal), 236
píloro (coronal), 260
retroperitoneo
nivel hilio renal (transversal), 324
riñón/glándula suprarrenal (sagital), 324
riñon (multiseccional), 317
riñon/arterias (coronal), 315
**Sección** *cont.*
unión esofagogástrica (coronal), 224
vesícula biliar/tracto biliar (sagital), 276
cabeza y cuello
boca
cavidad oral/orofaringe/región parotídea (transversal), 54
lengua suelo boca (coronal), 54
cavidad nasal
arterias (espécimen óseo abierto), 36
nervios (espécimen óseo abierto), 37
pared lateral
(medial), 32
(ósea, medial), 3, 33
senos
paranasales
(coronal), 42
(sagital), 43
(transversal), 42
septo (medial), 34
cuello
lámina fascial
(esquemática, medial), 30
(transversal), 30
encéfalo/cavidad craneal
cerebelo (plano pedúnculo cerebeloso), 107
cerebelo/tronco encéfalo (medial), 109
cráneo
hemiseccionado meninges/seno dural, 97
hemiseccionado encéfalo, 100
encéfalo
arterias (coronal), 134
arterias (medial), 135
hemiseccionado/tronco encéfalo/médula espinal espacio subaracnoideo, 103
hemiseccionado sin tronco encéfalo, 100
núcleos basales (transversal), 104
seno cavernoso/esfenoidal (coronal), 98
tálamo (esquema), 105
ventrículos encefálicos (coronal), 102
faringe
mucosa (medial), 57
músculos (medial), 59
hemisección (sección media)
cabeza y cuello hemiseccionado, 57
cráneo hemiseccionado, 3
cráneo hemiseccionado arterias meníngeas, 95
lengua
(coronal), 54
(sagital), 57
oído
externo, medio, interno (esquema), 87
laberinto (óseo, membranoso), 91
sección espiral cóclea, 91
trompa faringotimpánica (auditiva), 93
**Sección** *cont.*
órbita
anterior (sagital), 76
centro órbita (coronal), 78
derecha (sagital) venas, 80
derecha (transversal), 78
derecha/izquierda (coronal), 42
derecha/izquierda (transversal), 42
globo ocular,
cámara anterior/posterior, 83
conjunto (transversal), 82
vasos (esquema), 86
órbita/senomaxilar izquierdo (sagital), 43
región parotídea (transversal), 19, 54
dorso
médula espinal
arterias (transversal y medial), 158
venas (transversal), 159
región lumbar dorso (transversal), 165
vértebra lumbar/médula espinal (transversal), 156
vértebra torácica/médula espinal (transversal), 156
arterias (transversal), 158
miembro inferior
articulación cadera arteria (coronal), 470
muslo (transversal seriada), 471
pierna (encima línea media) (transversal), 487
rodilla (sagital lateral línea media), 376
miembro superior
antebrazo (transversal seriada), 419
articulación carpo (coronal), 425
articulación esternoclavicular (coronal), 391
axila (sagital), 399
brazo (transversal seriada), 406
carpo/túnel carpiano (transversal), 430
dedo distal (sagital), 440
dedo distal (transversal), 440
hombro (coronal), 394
mano centro palma (transversal), 431
pelvis y periné
escroto y testículo (coronal), 362
espacio perineopélvico (medial), 368
fosa isquioanal (coronal), 364
pared conducto anal (coronal), 366
pared y vísceras pélvicas nivel cabeza femoral, vértice cóccix, 523
periné y uretra masculino (coronal), 357
próstata (transversal), 358
próstata
arterias (coronal), 374
vesícula seminal y uretra peniana (medial), 358
recto (coronal), 365
testículo (coronal), 362
uretra
femenina (coronal), 353
masculina (coronal), 359
prostática y bulbo (coronal), 358
útero
anexos (coronal), 346

**Sección** *cont.*
cambios con la edad (coronal), 346
vagina fascia endopélvica (coronal), 245
vejiga urinaria y uretra
femenina (coronal), 354
masculina (coronal), 354
vísceras pélvicas y periné
femenino (medial), 337, 346
masculino (medial), 338
piel, 511
tórax
corazón: atrio, ventrículo, septo interventricular (oblicuo), 212
costilla articulación esternocostal (coronal), 171
mama (sagital), 167
mediastino (transversal), 230
pared torácica vísceras
anterior línea axilar (coronal), 524
anterior línea axilar media (coronal), 525
nivel T4 (transversal), 513
nivel T4-5 (transversal), 514
nivel T5-6 (transversal), 515
nivel T7 (transversal), 516
pared torácica/nervio espinal
(transversal), 166
(esquema), 241
tráquea (transversal), 190
Segmentación dérmica. V. Dermatomas
**Segmento**
broncopulmonar, 188, 189
hígado, 272
pulmón. V. Segmento broncopulmonar
renal, 319
riñón. V. Segmento renal
**Semilunar,** 422-426
acetábulo. V. Cara semilunar
**Seno**. V. Receso
anal, 365
aórtico, 211, 212
carotídeo, 119, 124, 125, 130, 199
cavernoso, 80, 98, 130, 133
confluencia, 97, 98, 137, 138
coronario, 202-204, 209, 211, 230, 516, 524, 525
duramadre, 97, 98, 137, 138
epidídimo, 362
esfenoidal, 3, 32-34, 42-44, 57, 58, 78, 98
esfenoparietal, 97, 98
etmoidal. V. Celda etmoidal
frontal, 3, 32-34, 42-44, 57
intercavernoso (anterior y posterior), 97
maxilar, 39, 40, 42-44
occipital, 97, 137
paranasal, 42-44. V. también Celda (aérea); Senos paranasales individuales
paranasal, cambios con la edad, 44
pericardio
oblicuo, 203, 230, 516
transverso, 201, 203, 208, 209
petroso
inferior, 97, 98
**Seno** *cont.*
superior, 92, 97, 98
pilórico, 258
prostático, 358, 359
rectal. V. Seno anal
recto, 97, 98, 100, 137-139
renal, 313
sagital
inferior, 94, 97, 98, 137-139
superior, 94-98, 100, 103, 137, 138
sigmoideo, 92, 97, 98
tarso, 488, 489
transverso duramadre, 97, 98, 137, 138
uretra. V. Seno prostático
urogenital, 390
Valsalva. V. Seno aórtico
venoso, 97, 98. V. también senos venosos individuales
duramadre, 97, 98
escleral, 83
**Septo**
atrioventricular, 210, 213, 230
Denonvilliers. V. Fascia rectovesical
escrotal, 338, 361, 362, 367, 376
fibroso transverso fosa isquioanal, 364-367
interalveolar, 10
interatrial, 208, 516
intercavernoso fascia Buck, 355
interlobulillar páncreas, 279
intermuscular
anterior (pierna), 487
lateral, brazo, 402, 403, 406, 415, 418, 446
lateral, muslo, 471
medial, brazo, 402-404, 406, 415-418
medial, muslo, 471
posterior pierna, 487
transverso pierna, 487
interventricular, 208-213, 516
nasal, 32, **34**, 37, 38, 42, 44, 57, 60
orbitario, 76
pelúcido, 100, 102, 104-106, 134, 136, 138, 140
pene, 359
pulmón, 193
rectovesical. V. Fascia rectovesical
**Serosa**. 308. V. también Peritoneo visceral
apéndice, 266
intestino delgado, 263
Sesamoideo. V. Hueso sesamoideo
Sibson. V. Fascia Sibson
**Silla turca,** 3, 6, 32, 34, 57
**Sinapsis**. V. Terminal nerviosa
adrenérgica, 154
colinérgica, 154
**Sincondrosis**
esfenooccipital, 57
manubrioesternal, 171, 391
primera costilla, 391
xifoesternal, 171
**Síndrome**
Down, 16
Klippel-Feil, 16
**Síndrome** *cont.*
Morquio, 16
**Sínfisis pubis,** 231, 243, 245, 246, 330-336, 338, 341, 342, 351, 354, 357, 373, 523
**Sinusoide hepático,** 273-275, 298
**Sistema**
anterolateral, 151
biliar intrahepático (esquema), 275
columna dorsal, 151
conducción corazón, 213
nervioso autónomo, 39, 115-117, 119, 120, 124-128, 152-154, 198, 199, 215, 216, 228, 300-310, 322, 323, 326, 380, 381, 383, 385-388
esquema, 153
sinapsis, 154
topografía, 152
nervioso parasimpático, 39, 115-117, 119, 120, 126-128, 152-154, 199, 215, 303, 306, 307, 309, 310, 323, 385-388
nervioso simpático, 39, 115-117, 126-128, 152-154, 199, 215, 216, 303, 306, 307, 309, 310, 323, 326, 385-388
reproductor. V. Órgano reproductor
**Sístole,** 210
**Skene.** V. Conducto Skene; Glándula Skene
**Stenon.** V. Conducto parotídeo
**Submucosa**
esófago, 223, 224, 229
estómago, 259
íleon, 263
intestinal, 308
yeyuno, 263
**Suelo**
boca, 47
cavidad nasal, 32
uretra, 363
**Suiza.** V. Corbata suiza
**Surco**
4.º ventrículo, 109
arteria
carótida interna. V. Surco carotídeo
occipital. V. Surco arteria occipital
subclavia, 171
temporal media, 2, 4
vertebral, 12
atrioventricular. V. Surco coronario
calcáneo, 490
calcarino (cerebral), 99-101, 105, 114
carotídeo, 6
central (cerebral), 99, 100
cerebral, 99, 101, 134
cíngulo (cerebral), 100
colateral (cerebral), 100, 101
corona glande pene, 389
coronario, 201, 202
(arteria coronaria), 516
costal, 171
cuerpo calloso, 100
frontal (cerebral), 99
hipocampo, 106
hipotálamico, 100, 109, 140

**Surco** *cont.*
infraorbitario, 1
ínsula, 99
interesfinteriano, 364-366
intermuscular anal. V. Surco interesfinteriano
interparietal (cerebral), 99
intertubercular húmero, 392
interventricular, 516
corazón
anterior, 201
posterior, 202, 203
lateral (cerebral), 99, 101, 134
limitante 4.º ventrículo, 109
mastoideo. V. Escotadura mastoidea
medio, 4.º ventrículo, 109
medio, lengua, 52
médula espinal
dorsal
intermedio, 151
lateral, 151
medio, 109, 151, 155
ventral lateral, 151
milohioideo, 10
músculo digástrico. V. Escotadura mastoidea
nervio cubital, 393, 407
nervio petroso
mayor, 6, 92
menor, 6
nervio radial, 393
nervio y vasos nasopalatinos. V. Surco vómer
obturador, 457
occipital transverso (cerebral), 99
occipital transverso, 99
occipital, 5
occipitotemporal (cerebral), 100, 101
olfatorio (cerebral), 101
orbitario (cerebral), 101
paracentral (cerebral), 100
paracólico, 254, 264, 328, 339, 340
parietooccipital (cerebral), 99, 100
poscentral (cerebral), 99
precentral (cerebral), 99, 100
prequiasmático, 6
quiasmático. V. Surco prequiasmático
rinal (cerebral), 100, 101
Rolando. V. Surco central
semilunar cerebro, 99
seno
occipital, 6
petroso inferior, 3, 6
petroso superior, 3, 6
sagital superior, 4, 6
sigmoideo, 3, 6
transverso, 3, 6
Silvio. V. Surco lateral
temporal, 99, 101
terminal, 52, 202
trompa auditiva. V. Surco trompa faringotimpánica
trompa faringotimpánica (auditiva), 5

**Surco** *cont.*
urogenital, 389
vasos circunflejos escápula, 393
vasos meníngeos
anteriores, 6
medios, 3, 4, 6
posteriores, 6
vena cava inferior área desnuda hígado, 270
vena cava inferior hígado. V. Surco vena cava inferior área desnuda hígado
vena subclavia, 171
vómer (nervio y vasos nasoplatinos), 34
**Sustancia**
adamantina, 51
blanca, 151, 155
ebúrnea, 51
gelatinosa, 151
gris, 151, 155
interpeduncular. V. Sustancia perforada posterior
negra, 101
ósea, 51
perforada
anterior, 101, 113
posterior, 108
**Sustentáculo astrágalo,** 489-492
*Sustentaculum tali.* V. Sustentáculo astrágalo
**Sutura**
coronal, 1-4, 8
escamosa, 8
esfenooccipital. V. Sincondrosis esfenooccipital
frontoparietal. V. Sutura coronal
intermaxilar, 31
interparietal. V. Sutura sagital
lambdoidea, 2-4, 8
palatina media, 5
palatina transversa, 5
parietooccipital. V. Sutura lambdoidea
sagital, 4, 8

T

**Tabaquera anatómica,** 414, 436, 438, 439
**Tálamo,** 100, 102, 104, **105**, 106, 108, 109, 137, 138, 140, 306
**Tallo**
infundibular neurohipófisis, 140
pituitario. V. Infundíbulo neurohipófisis
*Talus.* V. Astrágalo
**Tarso.** V. Hueso pie
párpado, 76, 78, 79
Tebesio. V. Válvula seno coronario; Vena cardíaca mínima
**Teca folículo ovárico,** 349
**Techo**. V. Lámina cuadrigémina; Lámina tectal
boca, 46
tímpano, 87
**Tegmento mesencéfalo,** 109

**Tejido**
adiposo, 30, 232. V. también Tejido subcutáneo
alar fibroadiposo, 31, 33
subcutáneo, 511
lámina
adiposa (Camper) abdomen, 232, 235, 329, 338, 351, 354
membranosa (Colles) periné. V. Fascia perineal superficial
membranosa (Scarpa) abdomen, 232, 235, 351
**Tela coroidea 3.er ventrículo,** 102, 105, 138
**Tendón**. V. músculos individuales
Aquiles, 481-483, 486, 491, 493
calcáneo, 481-483, 486, 491, 493
común
extensor, 411, 414, 415
flexor, 412, 413, 416
conjunto. V. Hoz inguinal
cuádriceps femoral, 467, 471-473, 476, 484-486
digástrico. V. Tendón intermedio músculo digástrico
extensor común, 411, 413, 415
flexor común, 412, 413, 416
intermedio músculo digástrico, 23, 24, 47, 53, 54
plantar, 461, 481, 482, 487
rotuliano. V. Ligamento rotuliano
tobillo, 491, 493-495
**Tenia**
4.º ventrículo, 109
colon, libre, 254, 264, 265, 267, 363, 366
libre. V. Tenia colon libre
mesocólica, 264, 265, 267
omental, 264, 267
Tenon. V. Vaina fascial globo ocular
**Terminal nerviosa**. V. Sinapsis
adrenérgica, 199
colinérgica, 199
**Testículo,** 329, 338, 360-362, 376, 387, 390
**Tibia,** 474, 476, **478**, **479**, 484, 485, 487, 490, 491, 493-495
**Tienda cerebelo,** 81, 97, 98, 100, 137, 138
**Tobillo,**
huesos, 478, 479, 488-490
ligamentos, 491
nódulos linfáticos, 510
tendones, 491
vainas tendinosas, 493
**Topografía,**
esófago, 21
glándula tiroides, 68
hígado, 269
nervio espinal, 148, 166
periné, 354
pulmón, 184, 185
riñón, 312
sistema nervioso autónomo, 152
vesícula biliar, 269
vísceras abdomen, 251

**Tórax**
arterias, 176, 179, 225. V. también arterias órganos individuales
articulaciones, 171, 172
huesos, 170, 171
músculos, 174-178, 183
nervios, 174, 178, 179, 198. V. también nervios órganos individuales
sección, 230, 513-516, 524, 525
vasos y nódulos linfáticos, 169, 197, 227
venas, 176, 226. V. también venas órganos individuales
vísceras. V. también órganos individuales
**Tos, receptor,** 199
**Trabécula**
carnosa, 208
fibrosa adenohipófisis, 140
iridocorneal. V. Red trabécula ángulo iridocorneal
septomarginal, 208, 211, 212
**Tracto**
biliar, 276-278
inervación (esquema), 309
coma, 151
corticoespinal, 151
dorsolateral, 151
espinal nervio trigémino, 110, 111, 116, 119, 120
espinocerebeloso, 151
espinohipotalámico, 151
espinomesencefálico, 151
espinoolivar, 151
espinorreticular, 151
espinotalámico, 151
espinotectal, 151
fibras principales médula espinal, 151
gastrointestinal, 154
hipotalamohipofisario, 140
iliopúbico, 243, 341
iliotibial, 458, **460**, 461, 468, 471-474, 479, 481, 484-486
Lissauer. V. Fascículo dorsolateral
mamilotalámico, 140
médula espinal, 151
oído externo, 88
olfatorio, 38, 100, 101, 108, 113
óptico, 101, 102, 106, 108, 114, 132, 137
piramidal, 151
pontorreticuloespinal, 151
reticuloespinal, 151
rubroespinal, 151
supraopticohipofisario, 140
tectoespinal, 126, 151
tuberohipofisario, 140
vestibuloespinal, 151
**Transcavidad epiplones.** V. Bolsa omental
**Trapecio,** 422, 423, 426, 427, 430, 436
**Trapezoide,** 422, 423, 425, 426
**Tráquea,** 9, 23, 24, 30, 57, 59, 62, 68-71, 75, 120, 154, 184, 186, 190, 191, 194-196, 200, 218, 220-222, 225, 513, 514, 524, 525
Treves. V. Pliegue avascular
**Tríada portal,** 273, 298, 518
**Triángulo**
auscultación, 237, 395, 516
Calot, 284. V. también Triángulo cistohepático
cervical, 21, 30, 160, 164, 174, 178
cistohepático, 284, 290
deltopectoral, 395
esternocostal, 181
Hesselbach. V. Triángulo inguinal
inguinal, 236, 243
lumbar, 160, 178, 237
perineal. V. Triángulo urogenital
Petit. V. Triángulo lumbar
suboccipital, 164
urogenital, 354
**Trígono,** V. también Triángulo
colateral, 105
fibroso corazón, 210
habénula, 105, 109
hipogloso, 109
lumbocostal, 181
olfatorio, 113
vagal, 109
vejiga urinaria, 338, 342, 343, 353, 358, 359
vertebrocostal, 181
**Trocánter**
fémur
mayor, 231, 454, 455, 458, 459, 461, 462, 468, 469, 523
menor, 231, 246, 454, 455, 462
astrágalo, 488, 489
húmero, 392, 393, 407
músculo oblicuo superior, 79
peroneal, 488-490
Trolard. V. Vena Trolard
**Trompa**
auditiva. V. Trompa faringotimpánica
Eustaquio. V. Trompa faringotimpánica
Falopio. V. Trompa uterina
faringotimpánica (auditiva), 5, 32, 46, 49, 57-61, 87-89, 91, **93**, 119, 120
uterina. 337, 339, 344-347, 371, 383, 386, 390
**Tronco (arterial)**
braquiocefálico, 28, 68-70, 130, 131, 176, 182, 195, 200-202, 220, 225
celíaco, 152, 181, 217, 220, 225, 247, 253, 257, 261, 279, 282-286, 288-290, 292, 303, 306, 310, 311, 314, 329, 381, 518, 519
celiacomesentérico, 288
costocervical, 27, 28, 63, 130, 131
cuerpo calloso, 100, 134
esplenogástrico, 288
esplenomesentérico, 288
gastrofrénico, 288
hepatoesplenomesentérico, 288
hepatogástrico, 288
hepatomesentérico, 288
meningohipofisario, 95
**Tronco (arterial)** *cont.*
pulmonar, 194, 195, 201, 203, 208, 212, 213, 217, 515, 525
tirocervical, 27-29, 63, 65, 68-70, 130, 131, 220, 225, 398
**Tronco encéfalo, 108,** 110, 111
**Tronco (linfático).** V. Conducto torácico
broncomediastínico, 197, 249
derecho, 296
intestinal, 249, 296
lumbar, 249, 296, 300, 321, 325
subclavio, 66, 197, 249
yugular, 66, 197, 249
**Tronco (nervioso)**
lumbosacro, 250, 381, 462-465, 502, 503, 521, 522
plexo braquial, 401
simpático
cervical, 30, 39, 63, 65, 119, 124-128, 152, 216, 228
lumbar, 152, 181, 216, 246, 250, 300, 305, 306, 322, 326-328, 339, 340, 380, 381, 383, 385-387, 463-465
sacro, 152, 326, 463, 465
torácico, 39, 126-128, 152, 179, 180, 198, 216, 218, 219, 228, 230, 241, 300, 303, 306, 307, 309, 310, 385-387
vagal
anterior, 120, 152, 198, 220, **228**, 229, 246, 300-305, 309, 310, 322, 326, 381
posterior, 120, 152, 228, 229, 246, 300-305, 309, 310, 322, 326, 381
**Tropismo.** V. Cara tropismo
***Tuber***
*cinereum*, 100, 101, 108, 140
cerebelo, 107, 109, 137
**Tubérculo**
aductor, 455, 459, 467, 468, 472, 475
anal, 389
anterior, apófisis transversa vértebra cervical, 13
atlas, 12, 15, 16, 32
C6. V. Tubérculo carotídeo
tálamo, 105
articular hueso temporal, 2, 5, 11, 49
astrágalo, 488
auricular, 88
carotídeo, 14
calcáneo, 481, 482, 489, 490, 492, 496-499
conoideo clavícula, 391
corniculado, 60, 61, 72, 75
costilla, 170, 171
cresta ilíaca, 231, 453
cúbito, 402, 407, 409
cuneiforme, 60, 61, 72, 75, 108, 109
dorsal radio, 422
escafoides, 422, 424, 426
faríngeo porción basilar hueso temporal, 5, 14, 34, 57-59, 61
genital, 389

**Tubérculo** *cont.*
Gerdy, 460, 473, 475, 478
grácil, 108, 109
hueso trapecio, 422, 424, 426
húmero, mayor, 392-394, 397, 402, 403
menor, 392-394, 402
infraglenoideo escápula, 392, 393
intercondíleo tibia, 478, 479
ligamento transverso atlas, 12
mentoniano mandíbula, 1, 10
oído externo. V. Tubérculo auricular
olfatorio, 113
posterior, apófisis transversa vértebra cervical, 13
atlas, 16, 161, 162
pubis, **231,** 233, 234, 242, 245, 246, 330, 331, 335, 336, 351, 356, 453, 458, 459
radio. V. Tubérculo dorsal radio
silla, 6
supraglenoideo escápula, 392
trigeminal, 109
Vater. V. Papila duodenal mayor
**Tuberosidad**
deltoidea, 392, 393
glútea fémur, 455
hueso cuboides, 489, 492, 500
hueso metatarsiano, 1.º, 489, 492-494
hueso metatarsiano, 5.º, 488, 489, 499-501
ilíaca, 231, 453
isquiática, 147, 231, **330**-332, 334, 336, 351, 352, 354-357, 364, 367, 369, 384, **453**, 454, 461, 468, 469
maxilar, 2, 9
navicular, 488, 489, 492, 495, 500
parietal, 8
radio, 402, 407, 409
sacra, 145
tibia, 458, 459, 472-476, 478, 479, 484, 486
**Túbulo,** colector riñón, 317, 318
dentina, 51
mesonéfrico, 390
seminífero, 362
**Túnel carpiano**, 424
**Túnica**
albugínea
cuerpo cavernoso pene, 355, 359
ovario, 349
pene. V. Túnica albugínea cuerpo cavernoso pene; Túnica albugínea cuerpo esponjoso pene
testículo, 362
dartos. V. Fascia dartos
vaginal testículo, 329, 361, 362
Turbinado. V. Concha nasal
Tyson. V. Glándula Tyson

U

**Uncus,** 100, 101, 106, 113
**Unión**
anorrectal, 336. V. también Línea anorrectal; Línea pectínea
atlantooccipital, 16. V. también Articulación atlantooccipital; Unión craneovertebral
coledocoduodenal, 278
craneovertebral, 16
duodenoyeyunal, 165. V. también Flexura duodenoyeyunal
esofagogástrica, 224, 259, 517, 524
faringoesofágica, 223
ileocecal, 264, 265, 521
manubrioesternal, 171, 515
rectosigmoidea, 267, 363, 365, 366
ureteropélvica, 520
**Uraco,** 235, **236**, 244, 245, 257, 329, 338-342, 344, 351, 371, 374
**Uréter,** 236, 244, 248, 254, 257, 300, 311, 313, **319**, 321, 328, 337-342, 344-346, 358, 363, 364, 371-375, 381, 383, 388, 520-522
**Uretra,** 154, 246, 333, 334, 336, 342, 343, 351-**353**, 355, 357-**359**, 390, 523
esponjosa, 358, 359
porción bulbo, 343, 358, 359
porción péndula (peniana), 358, 359
femenina, 342, 343, 351, 352, **353**
masculina
porción bulbo. V. Uretra esponjosa
porción cavernosa. V. Uretra esponjosa
porción intermedia, 359
porción membranosa. V. Uretra porción intermedia
porción péndula (peniana). V. Uretra esponjosa
prostática, 343, 359, 523
**Útero,** 337, 339, 342, 344-346, 347, 348, 351, 363, 371, 383, 385, 386, 390
**Utrículo**
laberinto vestibular, 87, 90, 91, 118
prostático, 358, 359, 390
**Úvula,** 45, 58, 60, 61
cerebelo, 107, 109, 137
vejiga, 343, 358, 359

V

**Vagina,** 333, 334, 337, 342, 343, 345-347, 351-353, 363, 367, 371, 386, 389, 390
**Vaina**
bulbo. V. Vaina fascial globo ocular
carotídea, 23, 30, 54
fascial globo ocular, 78, 82
femoral, 233, 234, 236, 244, 466, 510
flexor, común (bolsa cubital), 429-432
flexor. V. Vaina fibrosa tendón dedos; Vaina sinovial
folículo piloso (externa, interna), 511
glándula tiroides. V. Cápsula fibrosa glándula tiroides
músculos ojo. V. Fascia músculos ojo
**Vaina** *cont.*
nervio óptico, 78, 82
recto, 175, 232-235, 243, 327-329
lámina anterior, 174, 240, 242, 338, 351, 395
lámina posterior, 238, 240
tendón/tendinosa
fibrosa dedos
mano, 427, 429, 431, 432, 435, 440
porciones anular y cruciforme, 429, 431, 432
pie, 497, 498
sinovial
(extensora) carpo/dorso mano, 439
(flexora) dedos, 427, 429, 431, 432, 435, 440
flexor largo pulgar (bolsa radial), 429-431
flexor radial carpo, 430
pie, 487, 498
tobillo, 493
**Valécula epiglotis,** 52, 58, 75
**Valsalva.** V. Seno Valsalva
**Valva**
anterior
válvula mitral, 209-212, 230
válvula pulmonar. V. Valva semilunar anterior válvula pulmonar
válvula tricúspide, 210-212, 230
comisural, válvula mitral, 210, 211
coronaria. V. Valva semilunar derecha válvula aórtica; Valva semilunar izquierda válvula aórtica
no coronaria. V. Valva semilunar posterior válvula aórtica
posterior
válvula aórtica. V. Valva semilunar posterior válvula aórtica
válvula mitral, 209-212, 230
válvula tricúspide, 208, 210-212, 230
semilunar
anterior válvula pulmonar, 208, 210
derecha, válvula aórtica, 209-213
válvula pulmonar, 208, 210
válvula aórtica, 209-213
izquierda, válvula pulmonar, 208, 210
posterior (no coronaria), válvula aórtica, 209-213
septal válvula tricúspide, 208, 210-212, 230
válvula
aórtica. V. Valva semilunar derecha válvula aórtica; Valva semilunar izquierda válvula aórtica; Valva semilunar posterior válvula aórtica
mitral. V. Valva anterior válvula mitral; Valva comisural válvula mitral; Valva posterior válvula mitral
pulmonar. V. Valva semilunar anterior válvula pulmonar; Valva semilunar derecha válvula pulmonar; Valva semilunar izquierda válvula pulmonar

**Valva** *cont.*
válvula tricúspide. V. Valva anterior válvula tricúspide; Valva posterior válvula tricúspide; Valva septal válvula tricúspide
**Válvula**
agujero oval, 209
anal, 365
aórtica, 209-213, 524
atrioventricular, 211
cardíaca, 210, 211
Eustaquio. V. Válvula vena cava inferior
Houston. V. Pliegue transverso recto
mitral, 209-213, 230, 516, 524
pulmonar, 208, 210, 213
rectal. V. Pliegue transverso recto
seno coronario, 208
Tebesio. V. Válvula seno coronario
tricúspide, 208, 210-212, 230, 516, 524
vena cava inferior, 208
**Variaciones**
aporte vascular corazón, 205
arterias
bronquiales, 196
cardíacas. V. Variaciones arterias coronarias
celíacas. V. Variaciones tronco celíaco
cólicas, 289
coronarias, 205
esofágicas, 225
hepáticas, 289
renales, 316
sigmoide, 268
conductos
biliares, 278
císticos, 277
hepáticos, 277
pancreáticos, 278, 280
forma
estómago, 258
hígado, 271
nervios esófago, 229
posición
colon sigmoide, 268
útero, 348
tronco celíaco, 288
vascularización corazón, 205
venas
cardíacas, 205
porta, 294
renales, 316
**Vasculatura vísceras,** 282-303
**Vaso**
linfático. V. Nodulillo linfático; Nódulo linfático; Vaso linfático
sanguíneo. V. Arteria; Vena
rectos, intestino delgado. V. Arteria recta
rectos, riñón, 318
sanguíneos, inervación, 216
**Vaso linfático**
anal, 297
esófago, 227
estómago, 295
**Vaso linfático** *cont.*
genital
femenino, 377
masculino, 379
glándula mamaria, 169
hígado, 274, 298
intestino
delgado, 296
grueso, 297
mama, 169
mano, 452
miembro
inferior, 510
superior, 452
páncreas, 299
pared posterior abdomen, 249
pelvis
femenina, 377
masculina, 379
perianal, 297
periné (femenino), 378
prostático, 379
pulmón, 197
región oral, 66
riñón, 321
testicular, 379
tráquea, 190
vejiga urinaria, 321
Vater. V. Papila duodenal mayor
**Vejiga urinaria,** 154, 236, 245, 252, 305, 311, 319, 329, 337-343, 344, 351, 353, 357, 358, 360, 363, 371, 388, 523
**Velo**
medular cerebelo
inferior, 100, 107
superior, 100, 107-109
paladar, 45, 60
cava
inferior, 165, 180, 194, 195, 198, 202, 203, 208, 209, 211, 213, 217, 218, 220, 226, 230, 248, 255-257, 261, 270, 272, 279, 290, 294, 311, 312, 314, 316, 324, 325, 327, 328, 339, 340, 369-374, 383, 517-521, 524
superior, 68, 69, 182, 194, 195, 200-203, 208, 212, 213, 217, 218, 226, 514-516, 524
**Vena**
accesoria
cefálica, 448, 493
hemiácigos, 196, 219, 226
safena, 508, 509
ácigos, 180, 181, 194-196, 198, 218, 220, **226,** 230, 246, 327, 514-517
acromial. V. Rama acromial vena toracoacromial
alveolar
inferior, 54, 64
superior posterior, 64
inferior (Labbé), 96, 138
anastomótica, superior (Trolard), 96
angular, 17, 64, 80
apendicular, 296, 297
**Vena** *cont.*
arqueada riñón, 318
atrial, 139
auricular posterior, 17, 64
axilar, 175, 186, 239, 399, 452, 524, 525
basal (Rosenthal), 137-139
basílica, 400, 406, 419, 437, 448, 449, 452
basivertebral, 159
boca, 64
braquial, 400, 406
lateral, 137
braquiocefálica, 64, 68, 69, 176, 195, 197, 200, 201, 218-220, 226, 513, 524
bronquial, 196
capsular riñón, 318
cardíaca, 204, 205
caudada, 138, 139
cecal, 292, 293
cefálica, 174, 175, 239, 395, 399, 400, 406, 419, 437, **448**, 449, 452, 524
central
hígado, 273, 274
médula espinal, 159
retina, 82, 86
cerebelosa, 137
cerebral
anterior, 137-139
interna, 94, 102, 105, 137-139
lateral directa, 138, 139
magna (Galeno), 97, 98, 100, 109, 137-139
profunda, 94, 96, 98, 137-139
superficial, 94-96, 98, 138
cerebro, 137-139, 141
cigomaticofacial, 17
cigomaticotemporal, 17
ciliar anterior, 83, 36
circunfleja humeral, 448
cística, 294
cólica
derecha, 291-294, 328
izquierda, 292-294
media, 279, 290-294
colon, 292
comunicante
vena lumbar/hemiácigos, 314
vena yugular anterior/yugular interna, 26, 64
conducto anal, 370
conjuntiva, 86
corazón, 204, 205
coroidea superior, 94, 138, 139
coronaria, 226. V. también Vena gástrica izquierda
cráneo, 94
cremastérica, 245, 372
cuello, 26, 64
cuero cabelludo, 17
cuerpo ciliar, 86
deferencial, 292
digital
dorsal (mano), 437, 449
dorsal (pie), 508

**Vena** *cont.*
palmar, 449
diploica, **94**, 96
dorsal
nariz, 17
profunda
clítoris, 248, 333, 334, 337, 341, 342
pene, 338, 355, 357, 372, 374, 376
superficial pene, 355
duodeno, 290
emisaria, 94, 96
mastoidea, 17, 94
occipital, 94
parietal, 17, 94
Vesalio, 64
epiescleral, 86
epigástrica
superior, 175, 176, 234, 239, 327
inferior, 234, 236, 239, 243-245, 248, 257, 328, 339, 340, 371, 372, 374
superficial, 232, 239, 242, 248, 466, 508
escrotal anterior, 239
esofágica, 226, 290, 293, 294
espermática
externa. V. Vena cremastérica
interna. V. Vena testicular
espinal, 137, 159
esplénica, 226, 256, 257, 281, 286, **290**-294, 299, 325, 327, 329, 518, 519
estómago, 290
estrellada riñón, 313, 318
facial, 17, 26, 27, 53-55, 64, 80
profunda, 17, 64
faringe, 64
femoral, 233, 234, 239, 242, 244, 245, 248, 354, 372, 378, 459, **466**, 467, 471, 508, 510, 523
profunda, 471
fosa craneal posterior, 137
frénica inferior, 226, 248, 257, 314
Galeno. V. Vena cerebral magna
gástrica
corta, 226, 257, 281, 290, 292-294, 327
derecha, 226, 290-294
izquierda, 226, 290-294, 327
gastroepiploica. V. Vena gastroomental
gastroomental, 226, 281, 290, 292-294, 327
glútea, 248, 292
hemiácigos, 180, 181, 226, 230, 515
accesoria, 196, 219, 226
hemorroidal. V. Vena conducto anal; Vena rectal
hepática, 217, 220, 226, 248, 257, 270, 273, 290
hígado
central, 273, 274
intercalada. V. Vena hígado sublobulillar
sublobulillar, 273, 274
hipocampo, 139
hipofisaria, 133, 141
hipotalámica, 141

**Vena** *cont.*
ileal, 291, 292, 294
ileocólica, 291-294
ilíaca
circunfleja profunda, 236, 244, 248, 341, 374
circunfleja superficial, 232, 239, 242, 248, 466, 508
común, 248, 254, 370, 372, 374, 383, 522
externa, 236, 243-245, 248, 254, 264, 292, 337-341, 344, 364, 370, 372, 374, 467
interna, 248, 292, 341, 345, 370, 372, 374
iliolumbar, 248
inervación, 216
infraorbitaria, 17, 64
innominada. V. Vena braquiocefálica
intercalada hígado. V. Vena sublobulillar hígado
intercapitular, 437, 449
intercostal
anterior, 176, 239
posterior, 218, 219, 226, 239, 327
superior, 218, 219, 226
suprema. V. Vena intercostal superior
interlobular riñón, 318
interlobulillar riñón, 318
intervertebral, 159
intestino, 291, 292, 294
delgado, 291
grueso, 292
intraculmen, 137
intrapulmonar, 193
Labbé. V. Vena anastomótica inferior
labial, 64
laríngea superior, 64, 223
lingual, 17, 53-55, 64. V. también Vena satélite nervio hipogloso
profunda, 45, 53, 64
lumbar, 248, 314
ascendente, 248, 314
mácula. V. Vénula mácula
mano, 437, 449
Marshall. V. Vena oblicua atrio izquierdo
maxilar, 64
mediana antebraquial, 419, 448, 449
mediana codo, 448, 452
médula oblonga anterior, 137
meníngea media, 94, 96
mentoniana, 64
mesencefálica, 137, 139
mesentérica
inferior, 226, 253, 279, 290, **292**-294, 299, 328, 370
superior, 165, 226, 257, 261, 262, 279, 286, 290, 291-294, 299, 324, 328, 519, 520
metacarpiana dorsal, 437, 449
metatarsiana dorsal, 508
musculofrénica, 175, 176, 239
muslo, 508, 509

**Vena** *cont.*
nasal
externa, 64
retina. V. Vénula nasal retina
nasofrontal, 17, 64, 80
oblicua atrio izquierdo, 202-204, 209
obturatriz, 236, 248, 292, 370, 374
occipital, 17, 64
interna, 139
oftálmica
superior, 64, 78, 80, 98
inferior, 80
ojo, 86
órbita, 80
ovárica, 248, 292, 311, 314, 319, 328, 339, 341, 344, 346, 349, 371, **375**
ovárica, rama tubárica, 374
palatina, externa, 64
pancreática, 290, 292, 294
pancreatoduodenal, 290, 292-294
paraumbilical, 236, 239, 293
pared abdominal, 235, 244
párpados, 80
pene
dorsal
profunda, 232, 239, 248, 336, 338, 355, 357, 372, 374, 376
superficial, 232, 239, 355, 374
lateral superficial, 355
pericallosa, 137, 139
pericardiofrénica, 176, 180, 195, 200, 201, 203, 218, 219, 230
perineal, 376
peronea, 481, 487
petrosa, 98, 137
pierna, 481-485
pontina transversa, 137
pontomesencefálica anterior, 137
poplítea, 461, 468, 471, 481, 482, 510
porta (hepática), 217, 226, 256, 261, 262, 270-273, 276, 279, 282, 284, 290-**293**, **294**, 299, 327, 329, 518, 519
anastomosis (portocava), 293
rama, 274, 275
variaciones y anomalías, 294
posterior ventrículo izquierdo, 204
precentral, 137
preculmen, 137
prepilórica, 290, 292
prostática. V. Plexo (venoso) prostático
púbica, 244, 248
pudenda
externa, 239, 248
profunda, 372, 466.
superficial 232, 372, 378, 476, 508
interna, 248, 292, 364, 370, 376, 523
pulmón. 194, 195
pulmonar, 187, 193-195, 201-203, 208, 209, 212, 213, 217-219, 230, 294, 516, 525
radicular, 159
recta, 291
rectal, 370

**Vena** *cont.*
inferior, 292, 293, 370
media, 248, 292, 293, 370
superior, 257, 292, 293, 370
rectosigmoidea, 292, 293, 370
renal, 226, 248, 281, 311, 313, **314**, 316, 320, 324, 325, 329, 371, 372, 520
retina. V. Vénula retina
retromandibular, 17, 26, 53-55, 64, 80
retrotonsilar, 137
riñón, 313, 314, 318. V. también Vena renal
Rosenthal. V. Vena basal
sacra
lateral, 248
media, 248, 292, 344, 370, 371, 374
safena
accesoria, 508, 509
mayor, 232, 233, 239, 242, 248, 354, 378, 471, 487, 508-510
menor, 468, 481, 487, 508-510
satélite
arteria cubital, 429
arteria radial, 429
nervio hipogloso, 53, 54, 64
nervio vago, 226
septal, 138, 139
sigmoidea, 257, 292, 293, 328, 370
subclavia, 25, 27, 28, 64, 68, 69, 175-177, 186, 195, 197, 200, 201, 218-220, **226**, 239, 400
subcostal, 248
subcutánea, 511
subependimaria, 139
sublingual, 53, 55
sublobulillar hígado, 273, 274
submentoniana, 64
superficial
cabeza, 17
miembro inferior, 508, 509
superficial tronco, 239
superficial, brazo, 448
superficial, cabeza, 17
superficial, cerebro, 96
superficial, cuello, 26
superficial, hombro, 458
superficial, miembro inferior, 508, 509
tronco, 239
supraescapular, 64
supraorbitaria, 17, 64, 80
suprarrenal, 226, 248, 314, 325
supratroclear, 17, 64, 80
surco (anterior y posterior), 159
talámica superior, 139
talamoestriada, 94, 139
caudada, 139
inferior, 137, 139
superior, 102, 105, 138, 139
temporal
media, 17, 94
profunda, 94
retina. V. Vénula temporal retina
superficial, 17, 55, 64, 94, 96

**Vena** *cont.*
terminal. V. Vena talamoestriada superior
testicular, 243-245, 248, 257, 292, 311, 314, 319, 328, 340, **372**
tibial
anterior, 487
posterior, 481, 482, 487
tiroidea
inferior, 64, 68, 69, 186, 200, 226
media, 64, 68
superior, 26, 64, 68
torácica
interna, 69, 175, 176, 180, 186, 201, 230, 239, 514-516
lateral, 239
toracoacromial, 448
toracoepigástrica, 232, 239
transversa cuello, 64, 163
transversa facial, 17, 64
Trolard, 96
umbilical, 217
uncus, 138
uterina, 248, 292, 344-346, 370, 375
vaginal, 296, 374
vermis, 137, 139
vertebral, 226
vértebras, 159
Vesalio. V. Vena emisaria
vesical, 248, 292, 370
vísceras pélvicas, 371, 373-376
vorticosa, 80, 86
yeyunal, 291, 292, 294
yugular
anterior, 26, 64, 68, 239
externa, 17, 26, 55, 64, 68, 186, 195, 200, 226, 239, 524
interna, 17, 23-30, 53-55, 64, 67-70, 122, 175, 176, 186, 195, 197, 200, 201, 220, 226, 239, 524
**Ventana**
coclear. V. Ventana redonda
oval, 8, 87-91
redonda, 8, 87-91
vestibular. V. Ventana oval
**Ventrículo**
corazón
derecho, 194, 201-203, 208, 212, 230, 516, 525
izquierdo, 194, 201-203, 209, 212, 230, 516, 525
encéfalo, 102
lateral, 94, **102**, 104, 106, 132, 136, 139
encéfalo, 3°, **102**, 105, 109, 139
encéfalo, 4°, 100, 102, 107, **109**, 136, 137, 139
laringe, 75
**Vénula,**
mácula, 86
recta parénquima renal, 322
retina, 82
nasal, 86
temporal, 86
**Vermis cerebelo,** 107, 109

**Vértebra**
cervical, 9, 12-14, 25, 30, 142, 148, 149, 185, 221
coccígea. V. Cóccix
corazón, 201, 202, 516
lengua, 52
lumbar, 142, 144, 146-149, 156, 221
peroné, 478, 479
prominente, 14
pulmón, 184, 185, 187
sacra. V. Sacro
sacro, 145
torácica, 9, 142, 143, 148, 156, 221
**Vértice**
vejiga, 338
***Veru***
*montanum*. V. Colículo seminal
**Vesícula**
biliar, 120, 153, 184, 252, 255, 258, 269-271, 276, 277, 284, 327, 518
arteria (cística), 282, 284
cara proyección, 269
dolor referido, 313
inervación (esquema), 313
partes, 276
seminal, 338, 340, 358, 390
**Vestíbulo**
laberinto óseo, 87, 90, 91
laringeo, 75
nasal, 32, 34
vagina, 345, 350, 390
**Vía áerea intrapulmonar,** 192
acústica, 87
ascendente médula espinal, 151
gustativa, 129
linfática
mama opuesta, 169
nódulos frénicos inferiores e hígado, 169
nódulos mediastínicos anteriores, 169
refleja autónoma, 311
visual, 114, 126
Vidiano. V. Nervio conducto pterigoideo
**Vínculo,** 433
**Vísceras,** 258-268. V. también órganos individuales
**Visión,** 114
**Vómer,** 1, 3, 5, 34

**W**

Wharton. V. Conducto submandibular; Glándula submandibular
Winslow. V. Orificio omental (epiploico)
Wirsung. V. Conducto pancreático principal
Wolff. V. Conducto Wolff

**X**

Xifoides. V. Apófisis xifoides

Y

**Yeyuno,** 252-254, 261-263, 328. V. también Intestino delgado
**Yugo hueso esfenoides,** 6
**Yunque,** 87, 88, 91, 118

Z

**Zinn.** V. Anillo tendinoso común; Zónula ciliar
**Zona**. V. Área; Región
estómago, 259
inervación cutánea cara, 18
orbicular articulación cadera, 454
pelúcida folículo ovárico, 349
subcapsular riñón, 317, 318
**Zónula ciliar (Zinn),** 82, 83, 85, 86

F. Netter M.D.

10M•0301•FP